



**HAL**  
open science

## Préservation crestale pré-implantaire : intérêt du recouvrement muqueux post-extractionnel

Lucas Amouyal

► **To cite this version:**

Lucas Amouyal. Préservation crestale pré-implantaire : intérêt du recouvrement muqueux post-extractionnel. Chirurgie. 2022. dumas-03715744

**HAL Id: dumas-03715744**

**<https://dumas.ccsd.cnrs.fr/dumas-03715744v1>**

Submitted on 6 Jul 2022

**HAL** is a multi-disciplinary open access archive for the deposit and dissemination of scientific research documents, whether they are published or not. The documents may come from teaching and research institutions in France or abroad, or from public or private research centers.

L'archive ouverte pluridisciplinaire **HAL**, est destinée au dépôt et à la diffusion de documents scientifiques de niveau recherche, publiés ou non, émanant des établissements d'enseignement et de recherche français ou étrangers, des laboratoires publics ou privés.



Distributed under a Creative Commons Attribution - NonCommercial - NoDerivatives 4.0 International License

**THÈSE**

***POUR OBTENIR LE DIPLÔME D'ÉTAT  
DE DOCTEUR EN CHIRURGIE DENTAIRE***

Présentée et publiquement soutenue devant

Aix-Marseille Université  
(Président : Monsieur le Professeur Éric BERTON)

Faculté des Sciences Médicales et Paramédicales  
(Doyen : Monsieur le Professeur Georges LEONETTI)

**Ecole de Médecine Dentaire**  
(Directeur : Monsieur le Professeur Bruno FOTI)

***Préservation crestale pré-implantaire :  
Intérêt du recouvrement muqueux post-extractionnel.***

Présentée par

**AMOUYAL Lucas**

Né le 07/09/1996

A Marseille

Thèse soutenue le **Lundi 31 Janvier 2022**

Devant le jury composé de

**Président : Professeur MONNET-CORTI Virginie**

**Assesseurs : Docteur ROCHE-POGGI Philippe**

**Docteur CAMPANA Fabrice**

**Docteur HAMMOUTENE Stéphane**

**Invité : Docteur FOUQUE Caroline**



**THÈSE**

***POUR OBTENIR LE DIPLÔME D'ÉTAT  
DE DOCTEUR EN CHIRURGIE DENTAIRE***

Présentée et publiquement soutenue devant

Aix-Marseille Université  
(Président : Monsieur le Professeur Éric BERTON)

Faculté des Sciences Médicales et Paramédicales  
(Doyen : Monsieur le Professeur Georges LEONETTI)

**Ecole de Médecine Dentaire**  
(Directeur : Monsieur le Professeur Bruno FOTI)

***Préservation crestale pré-implantaire :  
Intérêt du recouvrement muqueux post-extractionnel.***

Présentée par

**AMOUYAL Lucas**

Né le 07/09/1996

A Marseille

Thèse soutenue le **Lundi 31 Janvier 2022**

Devant le jury composé de

**Président : Professeur MONNET-CORTI Virginie**

**Assesseurs : Docteur ROCHE-POGGI Philippe**

**Docteur CAMPANA Fabrice**

**Docteur HAMMOUTENE Stéphane**

**Invité : Docteur FOUQUE Caroline**

## ADMINISTRATION

### **Doyens Honoraires**

Professeur	Raymond SANGIUOLO <sup>+</sup>
Professeur	Henry ZATTARA
Professeur	André SALVADORI
Professeur	Jacques DEJOU

### **Directeur**

Professeur	Bruno FOTI
------------	------------

### **Directeurs adjoints**

Professeur	Michel RUQUET
Professeur	Anne RASKIN

### **Chargés de missions**

Formation Initiale	Professeur	Michel RUQUET
Recherche	Professeur	Anne RASKIN
Formation Continue	Professeur	Frédéric BUKIET

Relations Internationales  
Internat et Diplômes d'études spécialisées  
Affaires générales

Professeur	Hervé TASSERY
Professeur	Virginie MONNET-CORTI
Docteur	Patrick TAVITIAN

### **Responsable Administrative**

Madame	Katia LEONI
--------	-------------

## PROMOTIONS :

2019 Raymond SANGIUOLO

2020 Gaston BERGER

2021 Joseph MIGOZZI

## LISTE DES ENSEIGNANTS

### **PROFESSEURS DES UNIVERSITES – PRATICIENS HOSPITALIERS DES CSERD**

BUKIET Frédéric (58-01)  
FOTI Bruno (58-02)  
LE GALL Michel (56-01)  
MONNET-CORTI Virginie (57-01)  
RASKIN Anne (58-01)  
RUQUET Michel (58-01)  
TARDIEU Corinne (56-01)  
TARDIVO Delphine (56-02)  
TASSERY Hervé (58-01)  
TERRER Elodie (58-01)

### **PROFESSEUR DES UNIVERSITES**

ABOUT Imad (65)

### **PROFESSEURS EMERITES**

DEJOU Jacques  
HUE Olivier

### **MAITRES DE CONFERENCES DES UNIVERSITES – PRATICIENS HOSPITALIERS DES CSERD**

ABOUDHARAM Gérard (58-01)	LAN Romain (56-02)
BANDON Daniel (56-01)	LAURENT Michel (58-01)
BELLONI Didier (57-01)	LAURENT Patrick (57-01)
BOHAR Jacques (56-01)	MAILLE Gérald (58-01)
CAMOIN Ariane (56-01)	MENSE Chloé (58-01)
CAMPANA Fabrice (57-01)	PHILIP-ALLIEZ Camille (56-01)
CATHERINE Jean-Hugues (57-01)	POMMEL Ludovic (58-01)
GAUBERT Jacques (56-01)	PRECKEL Bernard-Éric (58-01)
GIRAUD Thomas (58-01)	RÉ Jean-Philippe (58-01)
GIRAUDEAU Anne (58-01)	ROCHE-POGGI Philippe (57-01)
GUIVARC'H Maud (58-01)	STEPHAN Grégory (58-01)
JACQUOT Bruno (58-01)	TAVITIAN Patrick (58-01)
LABORDE Gilles (58-01)	TOSELLO Alain (58-01)

## MAITRES DE CONFERENCES DES UNIVERSITES ASSOCIES

Angeline ANTEZACK (57-01)

BALLESTER Benoît (58-01)

BLANCHET Isabelle (58-01)

CASAZZA Estelle (58-01)

## ASSISTANTS HOSPITALIERS ET UNIVERSITAIRES

AL AZAWI Hala (56-01)

ARNIER Canelle (56-01)

BAUDINET Thomas (58-01)

BRINCAT Arthur (57-01)

BROS Agnès (56-01)

CHIARINI Thomas (58-01)

DUMAS Cathy (57-01)

DUPRAT Florence (56-01)

FAURE-BRAC Mathias (57-01)

FERRE Enzo (58-01)

FOUQUES Agathe (56-01)

LAURENT Camille (58-01)

LIOTARD Alicia (58-01)

MADENIAN Pauline (58-01)

MANSUY Charlotte (58-01)

MARCHAL Paul (58-01)

MARTIN William (56-01)

ONGHENA Tom (56-01)

PASCHEL Laura (58-01)

PILLIOL Virginie (58-01)

RAYNAUD Camille (58-01)

ROMAO Vincent (57-01)

VEILLARD Pierre (56-01)

## ASSISTANT DES UNIVERSITES ASSOCIE

GRINE Ghilès (57-01)

### Intitulés des sections CNU :

#### 56<sup>ème</sup> section : Développement, croissance et prévention

56-01 Odontologie pédiatrique et orthopédie dento-faciale

56-02 : Prévention – Epidémiologie – Economie de la santé – Odontologie légale

#### 57<sup>ème</sup> section : Chirurgie orale, Parodontologie, Biologie Orale

57-01 : Chirurgie orale – Parodontologie – Biologie orale

#### 58<sup>ème</sup> section : Réhabilitation orale

58-01 : Dentisterie restauratrice – Endodontie – Prothèses – Fonction-Dysfonction – Imagerie – Biomatériaux

L'auteur s'engage à respecter les droits des tiers, et notamment les droits de propriété intellectuelle. Dans l'hypothèse où la thèse comporterait des éléments protégés par un droit quelconque, l'auteur doit solliciter les autorisations nécessaires à leur utilisation, leur reproduction et leur représentation auprès du ou des titulaires des droits. L'auteur est responsable du contenu de sa thèse. Il garantit l'Université contre tout recours. Elle ne pourra en aucun cas être tenue responsable de l'atteinte aux droits d'un tiers.

***A Madame la Présidente du Jury, Madame le Professeur Virginie Monnet-Corti,***

*Merci de l'honneur que vous me faites en acceptant la présidence de ce jury.*

*Je suis sincèrement reconnaissant d'avoir pu bénéficier de vos enseignements et de votre pédagogie tout au long de mon cursus.*

*Soyez assurée de ma reconnaissance et de mon profond respect.*



***A notre Directeur de thèse, Monsieur le Docteur Philippe Roche-Poggi,***

*Je vous remercie sincèrement d'avoir accepté de diriger ce travail.*

*Je vous serai éternellement reconnaissant d'avoir été mon mentor durant ces trois dernières années.*

*Merci pour tous ces bons moments de partages chirurgicaux et parfois même philosophiques.*

*Merci de m'avoir donné la chance d'écouter et retenir votre discours plein de compassion qui rassure et apaise nos patients.*

*Merci de m'avoir ouvert le champ du possible grâce à votre confiance et vos précieux conseils. Un petit caporal disait : « Quand on veut on peut, quand on peut on doit. »*

*Merci pour votre sens du bon, du juste et du vrai ; Pour toutes vos références que je ne saisis pas toujours, pour votre culture dans de trop nombreux domaines, pour votre goût pour la musique classique mais également pour la bossa nova ; Mais surtout merci pour toutes vos locutions latines que j'affectionne particulièrement.*

*J'espère être à la hauteur de votre enseignement au cours de mon exercice professionnel. Recevez ici le témoignage de ma profonde gratitude et de toute mon estime.*

***A Monsieur le Docteur Fabrice Campana,***

*Je vous remercie vivement d'avoir accepté de participer à cette soutenance et de faire partie de ce travail.*

*Merci pour votre sens de l'humour, votre rigueur et votre vivacité d'esprit qui nous éveille et nous tire vers le haut.*

*Je retiendrai particulièrement votre dévotion pour le service de chirurgie orale, pour votre investissement sans relâche dans la transmission de la médecine dentaire.*

*Merci pour toutes vos anecdotes marquantes qui nous font prendre conscience du caractère médical de notre profession.*

*Mais surtout, merci de nous avoir enseigné toutes les relations étroites qu'il existe entre l'appareil génital et la cavité orale.*

*Recevez dans ce travail toute mon estime et ma reconnaissance.*

***A Monsieur le Docteur Stéphane Hammoutene,***

*Merci de me faire l'honneur d'être présent aujourd'hui et de l'intérêt que vous avez porté à ce travail.*

*Vous avez su donner un sens au mot compagnonnage et je vous en suis grandement reconnaissant.*

*Merci de m'avoir accordé votre confiance et d'avoir démystifié en moi bons nombres d'actes chirurgicaux.*

*Merci pour votre agréable compagnie aussi bien au sein d'un bloc opératoire que dans l'eau.*

*Veillez trouver dans cette thèse l'expression de toute mon estime.*

***A Madame le Docteur Caroline Fouque,***

*Merci de me faire l'honneur d'être présente aujourd'hui et d'avoir accepté si vivement de faire partie de ce jury.*

*Je vous suis reconnaissant pour vos compétences professionnelles, votre pédagogie, et vos qualités humaines.*

*Merci de m'avoir ouvert en grand les portes de la chirurgie muco-gingivale. Réaliser mon stage actif chez vous a été une expérience exaltante tant sur le plan professionnel qu'humain.*

*Merci d'avoir partagé avec passion ces techniques qui ne seraient rien sans des mains de maître.*

*Chaque matinée était un spectacle visuel.*

*Merci de m'avoir montré la réalité, les joies et les difficultés de tenir cabinet libéral en ville.*

*Veillez trouver dans cette thèse l'expression de toute mon estime.*

# Préservation crestale pré-implantaire : Intérêt du recouvrement muqueux post-extractionnel.

<b>Introduction</b> .....	1
<b>I. Rappel sur la cicatrisation et la résorption ostéo-muqueuse post-extractionnelle</b> .....	2
<b>I.1. Cicatrisation osseuse</b> .....	2
<b>I.2. Cicatrisation muqueuse</b> .....	3
<b>I.3. Mécanismes de la résorption ostéo-muqueuse post extractionnelle</b> .....	4
<b>II. Préservation crestale post-extractionnelle</b> .....	6
<b>II.1. Avulsion avec ou sans lambeau</b> .....	6
<b>II.2. Biomatériaux de comblement</b> .....	9
<b>II.3. Techniques de recouvrement alvéolaire</b> .....	12
II.3.1. Les membranes .....	12
II.3.2. Les greffes de tissus mous .....	16
<b>II.4. L'implantologie immédiate</b> .....	18
II.4.1. Intérêts .....	18
II.4.2. Techniques .....	21
II.4.3. Scellement prothétique de l'alvéole .....	23
<b>III. Recouvrement muqueux post extractionnel</b> .....	28
<b>III.1. Revue bibliographique</b> .....	28
III.1.1. Changes in Ridge Dimension with Pontics Immediately Placed at Extraction Sites: A Pilot Study (50).....	28
III.1.2. Flapless Hard and Soft Tissue Preservation of Posterior Sockets Utilizing the Cervical Socket Plug Technique: Clinical Protocol and Case Report (51).....	29
<b>III.2. Protocole de réalisation du capuchon d'étanchéité alvéolaire</b> .....	34
<b>III.3. Discussion</b> .....	40
<b>Conclusion</b> .....	41
<b>Table des figures</b> .....	A
<b>Bibliographie</b> .....	I

## Introduction

L'avènement de l'implantologie lors de la prise en charge des réhabilitations prothétiques a permis d'offrir à nos patients de nouvelles solutions plus pérennes, fonctionnelles et esthétiques. Le maintien des volumes osseux et muqueux était déjà un véritable challenge en prothèse fixée, il est désormais devenu une condition sine qua non en implantologie.

Le processus alvéolaire est la structure osseuse qui subit le plus de remaniements au cours de la vie. Sa tendance à se résorber après une extraction dentaire combinée aux impératifs liés à la prothèse rendent la chirurgie plus difficile à gérer ; car nous savons que la prothèse guide la chirurgie.

Les indications croissantes de traitements implantaires incitent les chirurgiens-dentistes à développer de plus en plus de techniques permettant de préserver le volume créal et d'optimiser les résultats esthétiques et fonctionnels.

Le but de ce travail est de présenter les conséquences d'une extraction dentaire sur l'os alvéolaire, l'impact sur les volumes ostéo-muqueux et les moyens de limiter les modifications dimensionnelles de la crête.

Ainsi, nous rappellerons dans un premier temps les mécanismes de cicatrisation et de résorption ostéo-muqueuse qui font suite à une extraction.

Puis, nous aborderons les différents moyens de préserver ces volumes créaux, allant de la technique d'extraction à la pose immédiate de l'implant.

C'est dans ce cadre que nous présenterons une nouvelle méthode de recouvrement alvéolaire.

Cette technique sera étayée d'une revue bibliographique et présentée au travers d'un protocole de réalisation.

Enfin, nous discuterons des avantages et limites de cette solution novatrice.

# I. Rappel sur la cicatrisation et la résorption ostéo-muqueuse post-extractionnelle

## I.1. Cicatrisation osseuse

Le professeur Branemark disait en 1959 : « *Puisque la vie de la chair est dans le sang, le sang est la vie des tissus* ».

Il est effectif de dire que c'est dans le sang que la cicatrisation osseuse trouve sa source. Plus précisément, une série d'événements intervient après une extraction dentaire et nous pouvons les regrouper en 3 phases : une phase inflammatoire, une phase proliférative et une phase de maturation **(1)**.

La première étape de la cicatrisation osseuse est la phase inflammatoire : celle-ci débute après l'extraction dentaire et consiste à la formation d'un caillot fibrino-plaquettaire dans l'alvéole. Une bonne hémostasie est nécessaire à la formation de ce caillot.

A partir du deuxième jour, ce caillot est progressivement résorbé par un tissu de granulation composé de vaisseaux dans lesquelles circulent cellules inflammatoires et érythrocytes.

A partir du quatrième jour, le tissu de granulation est progressivement remplacé par une matrice fibroconjonctive, débute alors la phase proliférative :

Il s'agit d'un tissu riche en fibroblastes et cellules mésenchymateuses disposées au sein de fibres de collagène et de structures vasculaires.

Fibroblastes et cellules mésenchymateuses sont activés pour se différencier en ostéoblastes, c'est le début de l'ossification primaire endoconjonctive. Elle est nommée endoconjonctive car elle se réalise au dépend du périoste qui est la membrane conjonctive et fibreuse entourant l'os.

Les ostéoblastes sécrètent une substance pré-osseuse non minéralisée appelée tissu ostéoïde.

Début de la troisième semaine commence la phase de maturation : La matrice pré-osseuse se minéralise, les ostéoblastes se différencient en ostéocyte. Dans les travées osseuses, les ostéocytes et les faisceaux de fibres de collagène inclus dans la matrice calcifiée ont une disposition désordonnée.

C'est un tissu osseux primaire réticulaire et non lamélaire.

Six semaines après l'extraction débute l'ossification secondaire également appelée Haversification. Les ostéoclastes résorbent le tissu osseux primaire dans lequel s'engage un bourgeon conjonctivo-vasculaire, de nouveaux ostéoblastes provenant du bourgeon élaborent une matrice ostéoïde qui se minéralise en les englobant pour former à nouveau des ostéocytes.

Cette lamelle d'os néoformée est tapissée par d'autres ostéoblastes qui vont déposer une nouvelle lamelle d'os sur la précédente. Ce tissu osseux secondaire est dit lamellaire.

Au centre de l'alvéole, l'os secondaire est de type spongieux c'est-à-dire organisé en travées osseuses passant entre des cavités médullaires.

Aux extrémités de l'alvéole, l'os est de type compact ou cortical, c'est-à-dire organisé en ostéons qui sont des cylindres de lamelle osseuse concentrique qui possèdent en leur centre les canaux de Havers.

Scala et al. (2) ont montré que la cicatrisation osseuse post extractionnelle était un processus de maturation tissulaire centripète depuis les murs apicaux et latéraux de l'alvéole dentaire en direction de la région coronaire et centrale de cette alvéole.

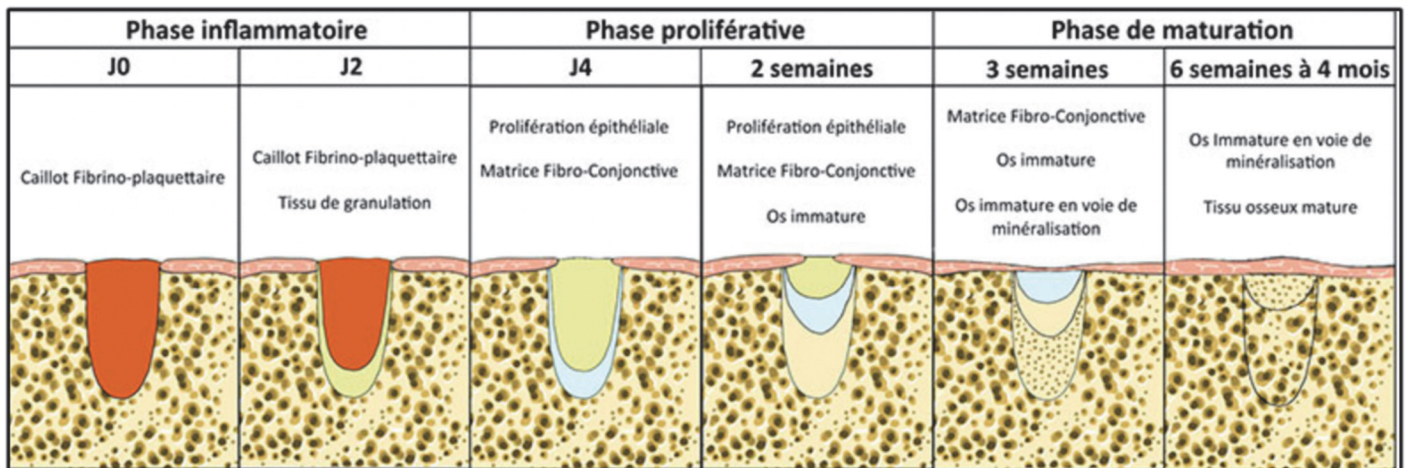


Fig. 1 – Représentation schématique des étapes de cicatrisation d'une alvéole osseuse après extraction dentaire (1).

## I.2. Cicatrisation muqueuse

Les études montrent qu'à partir de 24h on observe un début de réépithélialisation du site provenant des cellules épithéliales de la couche basale (3).

A partir du 4<sup>ème</sup> jour, nous avons vu que le tissu de granulation était progressivement remplacé par une matrice fibroconjonctive. Ce tissu de granulation est également remplacé par un tissu épithélial, c'est la phase de prolifération épithéliale.

La formation de la matrice fibroconjonctive ne peut se faire que s'il se constitue parallèlement une néo-vascularisation du milieu par bourgeonnement des capillaires des tissus sains avoisinants. Les capillaires néoformés suivent le même axe que les fibroblastes.

Ainsi, on aboutit à la formation d'un tissu conjonctif cicatriciel dense et régulier.

La prolifération épithéliale continue en surface, jusqu'à ce que les berges se rejoignent, recouvrant le tissu de réparation. Amler (1) a montré une réépithélialisation complète du site au 22<sup>ème</sup> jour.



### **I.3. Mécanismes de la résorption ostéo-muqueuse post extractionnelle**

L'os alvéolaire est une structure osseuse dépendante des dents. En l'absence de dent, il n'y a pas d'os alvéolaire. Sa forme et son volume dépendent de la forme, de l'axe d'éruption et éventuellement des malpositions des dents

Les modifications dimensionnelles de l'os et des tissus mous ont fait l'objet de nombreuses études tant sur le modèle animal **(4)** que le modèle humain **(5)**.

La résorption alvéolaire se fait dans le sens horizontale et verticale, elle est intense et rapide dans les 3 à 6 mois suivant l'extraction puis se prolonge jusqu'à un an après l'extraction.

La résorption est plus importante au niveau vestibulaire que lingual et la cicatrisation de l'alvéole aboutit alors à une crête plus fine déportée en linguale **(6)**. Ce résultat aura des conséquences importantes dans la réhabilitation prothétique et implantaire.

Il est important de rappeler que la morphologie externe de la crête osseuse est déterminée par le périoste. En effet, ce dernier est responsable de la formation et du maintien de la table externe au cours du temps. On pourrait donc supposer que le préserver lors d'une extraction suffirait à maintenir l'os alvéolaire. Or, la lyse alvéolaire est inévitable.

Cette résorption, Nefussi **(7)** l'explique par une perte de signalisation périostée :

Le gène Msx1 contrôle la croissance osseuse et s'exprime à l'âge adulte dans le périoste. Son étude **(7)** a permis de mettre en évidence l'expression de Msx1 dans les secteurs molaires avant une avulsion. Après l'extraction, les cellules périostées Msx1- positives sont mobilisées dans la cicatrisation mais disparaissent progressivement après cicatrisation, entraînant une perte de signalisation périostée et donc une balance négative dans le remaniement osseux. Pour agir, ces cellules ont en plus besoin d'un support osseux, ce qui explique que dans le cas où la paroi d'une alvéole est lésée, le phénomène de résorption sera d'autant plus important (Fig. 2) **(8)**.

<p><b>Etiologie traumatique :</b></p> <ul style="list-style-type: none"><li>- expulsion accidentelle avec fracas osseux</li><li>- fracture radiculaire et osseuse</li><li>- extraction mal conduite</li><li>- prothèse amovible partielle mal adaptée</li></ul> <p><b>Etiologie infectieuse :</b></p> <ul style="list-style-type: none"><li>- parodontite (surtout à un stade avancé ou terminal)</li><li>- lésion péri-apicale (ou latéro-radicaire) d'origine endodontique ayant détruit une table osseuse</li><li>- échec implantaire</li><li>- fêlure longitudinale vestibulaire</li></ul> <p><b>Etiologie congénitale</b></p>
--

Fig. 2 – Tableau traitant des différents facteurs étiologiques des pertes de substance des crêtes édentés **(8)**.

La résorption alvéolaire après extraction dentaire peut également être due à une diminution des contraintes mécaniques qui s'effectuent sur l'os. En effet, les ostéocytes sont capables d'engendrer un remaniement osseux quand ils sont confrontés à des stimulations mécaniques.

Selon la loi de Wolff **(9)**, la stimulation de l'os par la contrainte a pour effet de renforcer l'os. Il existe 5 types de réaction liés à différents niveaux de contraintes dans les os :

1. Pas de contrainte : résorption osseuse
2. Charge normale : homéostasie
3. Légère surcharge : augmentation osseuse
4. Surcharge pathologique : lésions osseuses irréversibles
5. Fracture

Après extraction, la stimulation mécanique se fait par le biais du desmodonte des dents adjacentes. Ceci peut expliquer en partie que la résorption soit plus importante dans le cas d'avulsions de dents sans dent adjacente ou lors d'avulsions multiples de dents conjointes.

Le biotype des tissus mous semble également jouer un rôle. Une étude **(10)** a montré que la résorption alvéolaire post extractionnelle était plus importante chez les patients présentant un biotype fin, que ceux présentant un biotype plus épais.

Pour donner quelques chiffres, les études **(11)** (5) ont montré une perte osseuse horizontale de 29 à 63 % et une perte osseuse verticale de 11 à 22 % six mois après l'extraction dentaire, suivies de réductions graduelles supplémentaires par la suite :

La résorption horizontale correspond à une perte osseuse de 5 à 7 mm. Une résorption osseuse verticale de 1mm environ a été trouvée au niveau de l'alvéole d'extraction.

Une variation positive des tissus mous de l'ordre de 1 mm au cours des 12 mois a été notée par un gain de hauteur en vestibulaire.

Les études montrent que la formation osseuse n'atteint jamais le niveau osseux des dents adjacentes. L'alvéole extractionnelle va prendre une forme concave avec un point apical central situé à 1,2 mm des niveaux proximaux.

La formation et la résorption osseuse sont concomitantes pendant les 3 premiers mois, c'est durant cette période qu'a lieu la plus grande partie des modifications dimensionnelles de l'alvéole.

En conclusion, la résorption osseuse est plus importante en vestibulaire qu'en lingual et à la mandibule qu'au maxillaire. Les pertes osseuses verticales sont compensées par un léger gain de tissus mous plus important en hauteur qu'en épaisseur.

Il apparaît donc important de comprendre les mécanismes de cicatrisation et de résorption qui s'opèrent après une extraction. Ils permettent d'anticiper et de prédire les résultats auxquels on aboutira à la suite d'une extraction ; et le cas échéant, d'orienter notre choix thérapeutique vers des techniques de préservation alvéolaire.

## II. Préservation crestale post-extractionnelle

L'intérêt de la préservation crestale post-extractionnelle est d'éviter de reconstruire le volume perdu après cicatrisation **(12)**. Elle fait appel à différentes techniques prothétiques et chirurgicales. Nous devons donc distinguer les notions de préservation et reconstruction. En réalité, la préservation commence au moment même où l'on décide d'extraire la dent.

### II.1. Avulsion avec ou sans lambeau

Pour le praticien, l'élévation d'un lambeau permet d'augmenter considérablement la visibilité et l'accès au site, en revanche cela génère un traumatisme chirurgical plus important. Le lambeau muco-périosté interrompt l'apport sanguin à l'alvéole et entraîne ainsi une résorption supplémentaire de la crête, un retard de cicatrisation et un défaut esthétique **(13)** **(14)**.

Caneva et al. **(15)** ont montré sur un modèle animal, que même un lambeau d'épaisseur partielle entraîne une baisse de l'apport sanguin au périoste entraînant une résorption de la corticale vestibulaire.

La crête vestibulaire possède 3 sources d'apport sanguin : le ligament parodontal (LP), le périoste et la vascularisation endo-osseuse **(12)**.

Lorsque la dent est extraite, le LP est éliminé. Le périoste est alors essentiel au maintien de la vascularisation crestale. Si un lambeau est élevé, les vaisseaux sont temporairement sectionnés et l'apport sanguin compromis. Les vaisseaux ne se réanastomoseront pas avant 4 à 6 jours.

La vascularisation endo-osseuse persiste dans l'alvéole mais la paroi vestibulaire étant très mince, elle est peu significative. En effet pour contenir de l'os médullaire la paroi osseuse doit être épaisse d'au moins 2 mm. Or Huynh-Ba et coll. **(16)** et Braut et coll. **(17)** ont montré que dans 90% des cas, la paroi vestibulaire dans la région du maxillaire antérieur était inférieure à 1 mm.

Ce qui signifie qu'il y a peu d'espoir que la vascularisation endo-osseuse fournisse à elle seule un apport sanguin nécessaire à l'alvéole lorsque le LP et le périoste ont été sectionnés.

Une étude prospective randomisée menée par Antonio Barone **(18)** a permis de comparer les variations dimensionnelles de tissus durs et mous des alvéoles d'extractions comblées par un biomatériau ; d'une part avec un lambeau déplacé pour obtenir une fermeture primaire des tissus mous (Fig. 3) et d'autre part sans lambeau mais avec une membrane de collagène laissée volontairement exposée à la cavité orale (Fig. 4).

Les résultats montrent que la technique sans lambeau préserve mieux la dimension horizontale et les auteurs rapportent même une augmentation de tissu kératinisé due à la cicatrisation de seconde intention.

Dans cette étude, les auteurs montrent que le déplacement coronaire du lambeau est associé à un certain nombre de modifications anatomiques : une récession gingivale au niveau des dents adjacentes, un déficit de papille interdentaire, la perte de muqueuse kératinisée vestibulaire et un décalage coronaire de la ligne muco-gingivale par rapport aux dents adjacentes.

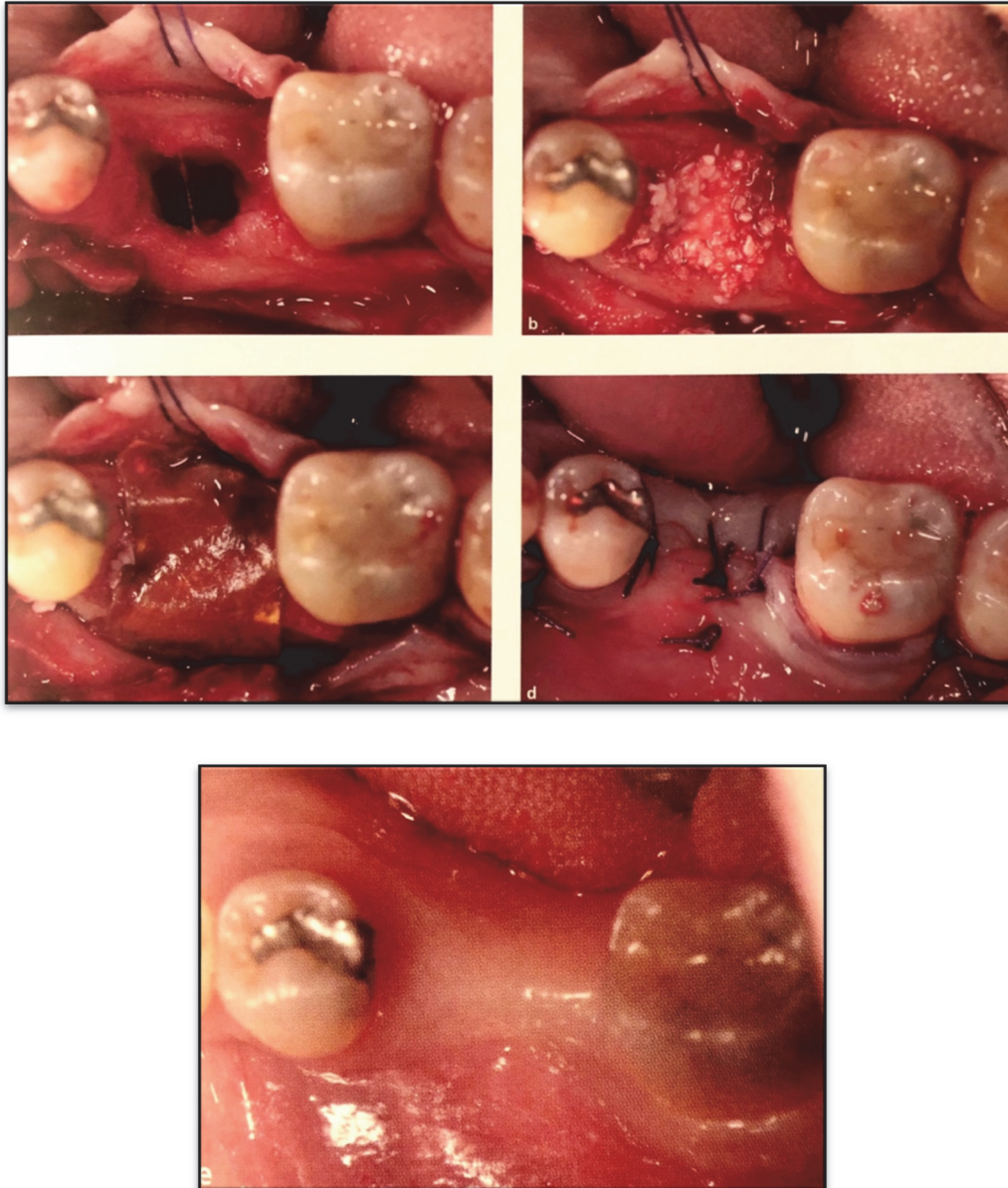


Fig. 3 – Photographies d'extraction d'une dent et préservation de la crête avec la technique utilisant un lambeau. Cicatrisation à 3 mois. Notons le déplacement de la ligne muco-gingivale et la finesse de la crête. (19).

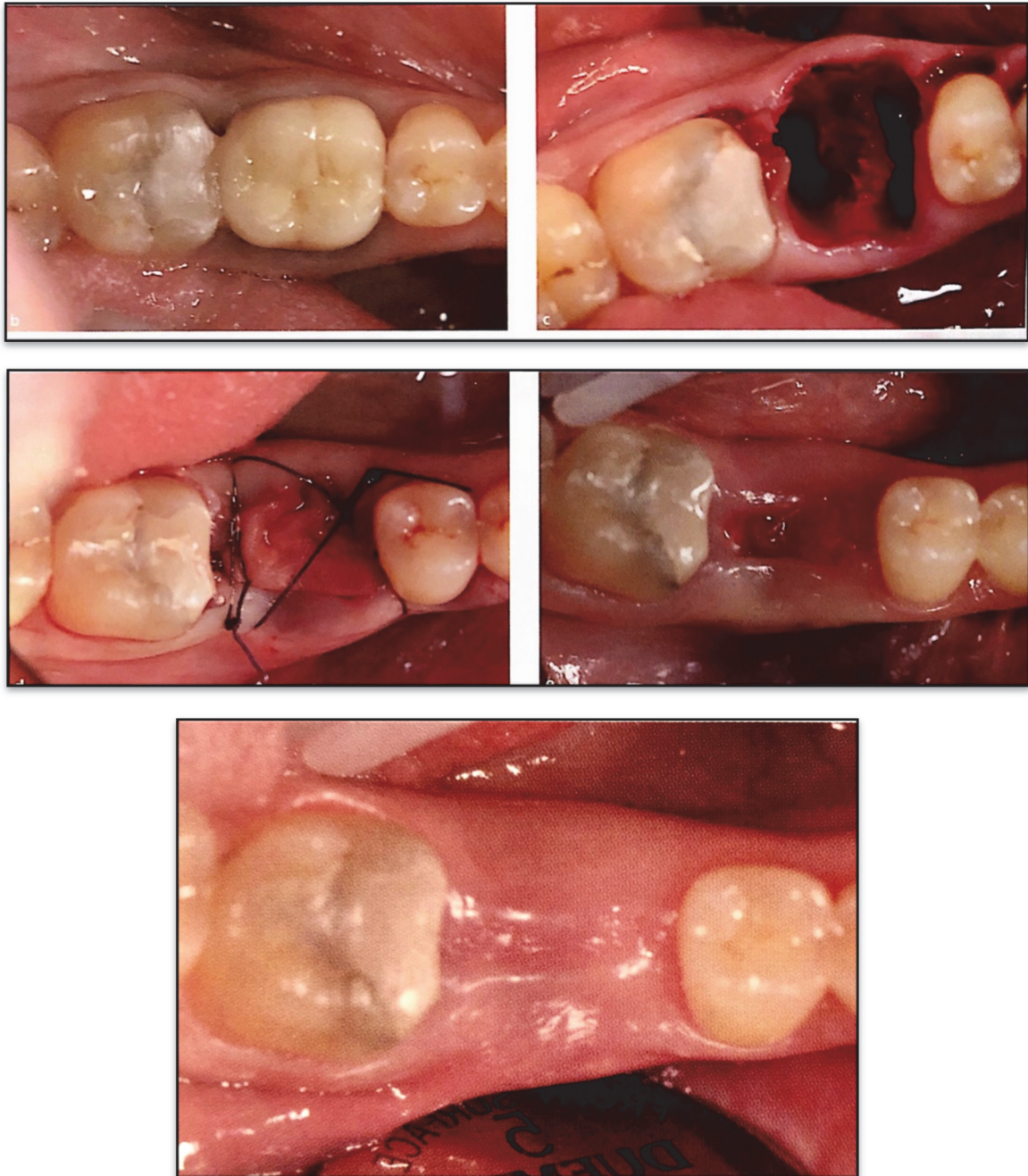


Fig. 4 – Photographies d’extraction d’une dent et préservation de la crête avec la technique sans lambeau. Cicatrisation à 1 mois et 3 mois. Notons l’épaisseur de la crête résiduelle et la quantité de tissu kératinisé **(19)**.

Cette approche chirurgicale a également un rôle sur la qualité de l’os néoformé **(12)**.

Si aucun lambeau n’est levé, nous avons vu grâce aux travaux d’Amer **(1)** que l’épithélium met du temps à recouvrir l’alvéole (22 jours) ; en effet, l’épithélium du bord de la plaie ne peut recouvrir le caillot car celui-ci est avasculaire. L’épithélium n’ayant pas sa propre source d’approvisionnement en sang, il est donc dépendant de la néo-vascularisation osseuse sous-jacente. Les vaisseaux sanguins de l’os néoformé vont donc remplacer le caillot avant que l’épithélium ne vienne s’invaginer depuis le sommet de l’alvéole. La croissance du tissu épithélio-conjonctif est donc dépendante de la croissance des nouveaux vaisseaux osseux **(12)**.

Inversement, avec la fermeture primaire du site, du tissu fibreux va se développer plus vite que l'os ne pourra combler l'alvéole. Cela vient du fait que le lambeau apporte sa propre vascularisation, l'épithélium et le tissu conjonctif peuvent donc rapidement traverser le caillot et le remplacer du haut vers le bas avec du tissu de granulation qui se transformera en tissu fibreux **(12)**.

Comme nous l'avons vu dans l'étude de Barone **(18)**, la mise en place d'une membrane présente l'avantage d'éviter cette cicatrisation fibreuse sans toutefois empêcher la résorption volumétrique lié à l'élévation d'un lambeau.

## **II.2. Biomatériaux de comblement**

Le choix du matériau de comblement a fait l'objet de débats ces dernières années. Cela s'explique par le fait qu'il en existe une multitude, d'origine et de présentation différente. En l'absence de consensus scientifique validé, chaque praticien est livré à lui-même dans le choix de ses substituts.

Il est important de rappeler que la réponse histologique de l'os lors de la cicatrisation est la même avec ou sans biomatériaux. De même, du point de vue de la survie des implants, l'ostéointégration est la même dans une alvéole comblée ou pas **(12)** :

Lorsqu'un biomatériau est placé dans une alvéole implantée, les particules interfèrent avec le tissu de granulation émanant de l'os pour intégrer l'implant dans l'alvéole. Ces particules sont généralement poussées vers l'extérieur par le caillot fibrino-plaquettaire qui deviendra du tissu de granulation puis de l'os. Il semble que les particules ne sont donc pas directement en contact avec l'implant, il existe toujours au minimum une couche d'os qui se forme à sa surface **(20)**.

Le choix du matériau n'est donc pas décisif quant au type de cellules qui cicatrisent à la surface de l'implant, l'ostéointégration étant toujours dépendante du potentiel de cicatrisation du patient lui-même **(12)**.

Cependant, le choix du biomatériau doit être fonction de la zone à traiter. Un chirurgien qui doit combler une alvéole à quatre parois n'utilisera pas le même matériau que pour reconstruire un défaut osseux horizontal et vertical de grande étendue.

Le comblement alvéolaire est un outil qui tend vers le biomimétisme. Comblé une alvéole va maintenir la forme de la crête, prévenir son affaissement et atténuer la récession des tissus mous péri-implantaire **(12)**.

Il existe 4 catégories de biomatériaux de comblement pour une utilisation intra-orale : Les autogreffes, les allogreffes, les xéno-greffes et les alloplastiques **(19)** :

Une autogreffe est un comblement réalisé à partir de l'os du patient. Cet os peut être prélevé dans de nombreuses zones de la bouche : la branche montante, la tubérosité, la symphyse mentonnière, la crête alvéolaire ou l'os de forage en cas de pose d'implant.

Il sera parfaitement accepté sans réaction auto-immune possible. Ils libèrent même des facteurs de croissance au moment leur dégradation ce qui augmente la vitesse de cicatrisation par rapport aux matériaux inerte. Elles ont des propriétés ostéogéniques, ostéoconductrices et ostéoinductrices.

Les autogreffes peuvent être corticale, spongieuse ou un mélange des deux. Plus le matériau est cortical, plus le temps de résorption est lent. Plus il est spongieux, plus il est rapide de le résorber et le remplacer **(12)**.

Les principaux inconvénients sont la durée de l'intervention, la morbidité accrue due à la nécessité d'un deuxième site chirurgical et la quantité limitée de tissu disponible.

Les allogreffes sont réalisées à partir d'individus différents appartenant à la même espèce (vivants ou morts) et sont stockés dans des banques de tissus humains.

Elles subissent un processus de lyophilisation pour minimiser l'antigénicité puis sont déminéralisées ou non. La forme minéralisée est plus lente à se résorber. Elles peuvent être sous forme corticale, spongieuse ou les deux. Il existe des tailles différentes (0,25 à 2 mm), les particules de petites tailles se résorbent plus rapidement que les particules de grandes tailles **(12)**.

Les xéno-greffes sont prélevées sur une autre espèce, généralement d'origine bovine ou porcine. Le principal avantage de ce biomatériau est qu'il est en grande partie non résorbable de sorte qu'il est utilisé dans les zones où le maintien de la forme d'une crête ou d'une membrane sinusale élevée est souhaitée. Il possède des propriétés ostéoconductrices.

Elles se présentent sous formes de particules formées de cristaux d'apatite de forme réticulaire qui induisent la synthèse et la stabilité du caillot sanguin. Sous forme corticale, spongieuse ou les deux, elles peuvent également inclure une matrice de collagène.

Le collagène contribue à la déposition de sels minéraux, à la croissance vasculaire interne et à la liaison des facteurs de croissance. Il sert également à lier les particules entre elles et à maintenir le matériau en place pour une manipulation plus aisée **(12)**.

Antonio Barone **(21)** mena en 2016 une étude visant à comparer deux types de xéno-greffes, l'une avec os de porc cortico-spongieux préhydraté collagéné (groupe coll) et l'autre avec un os de porc cortical (groupe cort). Une membrane de collagène a été placée dans les deux groupes et une cicatrisation secondaire des tissus mous a été obtenue pour tous les sites expérimentaux.

Le groupe coll a montré une réduction significativement plus faible du volume de la crête et un rétrécissement significativement plus faible du volume apical par rapport au groupe cort. De plus, le groupe coll a connu un rétrécissement moindre du volume coronaire que le groupe cort, même si aucune signification n'a été évaluée.

Les alloplastiques sont composés de matériau synthétique. Les plus couramment utilisés sont le phosphate- $\beta$ -tricalcique ( $\beta$ -TCP) qui est résorbable et l'hydroxyapatite (HA) qui est non résorbable ou très lentement résorbable.

L'avantage est qu'ils ne nécessitent pas de deuxième site chirurgical et qu'il n'y a pas de réaction antigénique possible.

L'HA est utilisé lorsque le chirurgien veut réaliser un mainteneur d'espace pour la formation d'os autour des particules à court et long termes. Le  $\beta$ -TCP est utilisé lorsqu'une résorption rapide par l'os du patient est souhaitée. Ils peuvent être combinés l'un avec l'autre pour bénéficier des avantages de chacun **(12)**.

Le concept thérapeutique de la *dual zone* décrit par Tarnow et Chu (22) implique le placement du matériau de comblement après la pose de l'implant non seulement dans la zone osseuse mais aussi dans la zone gingivale. Cette technique pourrait minimiser l'affaissement vestibulo-lingual de la crête et améliorer l'épaisseur des tissus mous sans recourir à une greffe de tissu conjonctif plus invasive. Elle nécessite d'utiliser le bon matériau en termes de taille et de type de particules, car un matériau mal choisi peut potentiellement être un agent irritant pour les tissus mous péri-implantaires (12).

Une étude d'Araujo (23) de 2011 sur la réponse histologique des particules encapsulés par inadvertance dans les tissus mous péri-implantaire utilisant une xéno greffe contenu dans une matrice collagène (Bio-oss Collagen, Geistlich) n'a révélé aucune réponse inflammatoire des tissus mous.

Cependant Tarnow et Chu (22) ont observés le contraire, à savoir que l'utilisation de ce matériau dans la zone osseuse est acceptable mais n'est pas idéale dans la zone gingivale. Les particules encapsulées dans la muqueuse ne se résorbent pas à temps et deviennent un agent irritant à long terme.

Chez un biotype fin après 4 mois et demi de cicatrisation, les particules créent une fistule vestibulaire en cherchant à s'exfolier (Fig. 5).

Chez un biotype épais, les particules ne peuvent pas passer au travers des tissus mous mais créent malgré tout une irritation (Fig. 6).

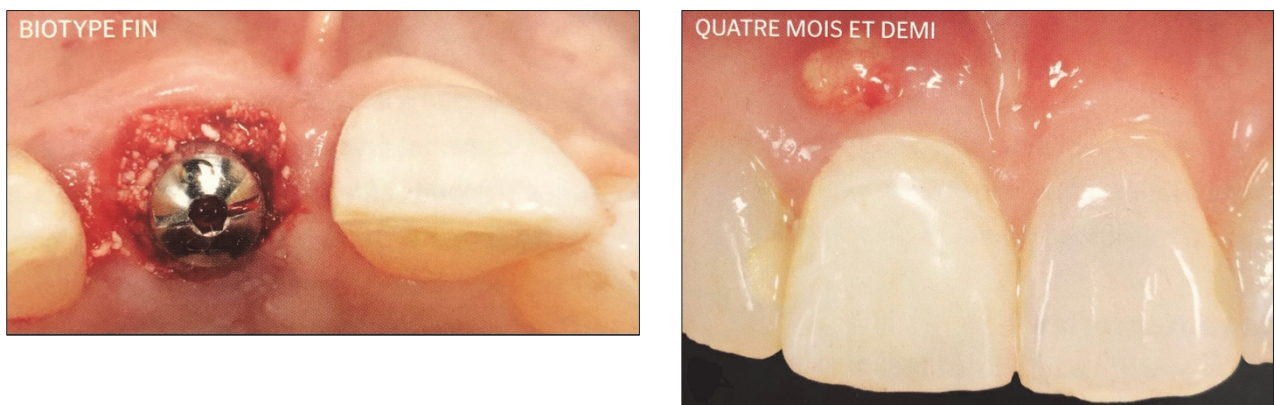


Fig. 5 – Photographies per-opératoire et à quatre mois et demi d'une xéno greffe selon la technique dual-zone sur biotype fin (Bio-Oss Collagen, Geistlich) (12).

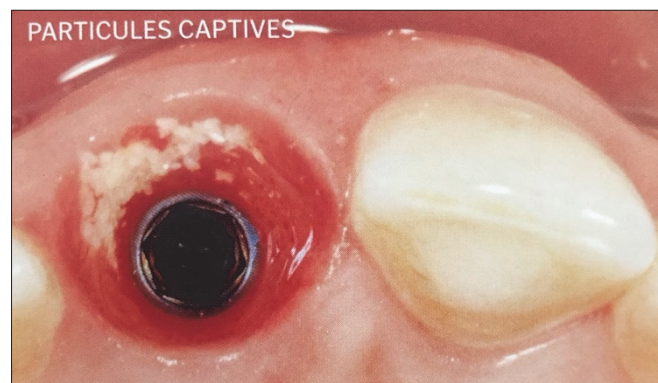


Fig. 6 – Photographie à quatre mois et demi d'une xéno greffe selon la technique dual-zone sur biotype épais (Bio-Oss Collagen, Geistlich) (12).



Les auteurs ont alors essayé d'utiliser des allogreffes corticospongieuses minéralisées (petites particules) mais ont tout de même constaté une irritation dans 10% des cas. Cela était dû aux particules corticales qui se résorbent trop lentement dans la zone gingivale.

Par conséquent, pour la technique *dual zone*, le meilleur biomatériau à utiliser à la fois dans la zone osseuse et gingivale est l'allogreffe spongieuse minéralisée (petites particules). Il pourra à la fois maintenir le volume de la crête en tant que matériau de comblement mais également épaissir la muqueuse sans causer d'irritation **(12)**.

Cependant il faut garder en tête que pour des défauts osseux plus importants, le praticien peut avoir à utiliser des matériaux tels que des xénogreffes ou de l'os cortical minéralisé (grosses particules), qui ne se résorbent pas dans le temps, plutôt qu'une allogreffe de petites particules qui peuvent se résorber trop vite et engendrer des défauts esthétiques et fonctionnels.

### **II.3. Techniques de recouvrement alvéolaire**

Afin de recouvrir un biomatériau de comblement plusieurs techniques ont été décrites. Pour les raisons qui ont été données dans la partie *III. A. Avulsion avec ou sans lambeau* nous n'allons pas parler des techniques de recouvrement par fermeture primaire qui nécessiteraient la levée d'un lambeau et qui serait donc préjudiciable au maintien du volume ostéo-muqueux.

Nous privilégierons donc les techniques de recouvrement sans levée de lambeau.

#### **II.3.1. Les membranes**

La fonction d'une membrane est de protéger le caillot sanguin et de le stabiliser en empêchant la traction musculaire en l'absence d'angiogenèse **(19)**.

Une membrane doit répondre aux critères suivants :

- Être biocompatible pour prévenir les réactions dues à la présence de corps étrangers.
- Être sélectivement perméable pour favoriser une ostéogénèse plutôt qu'une fibrogenèse.
- Doit avoir une structure suffisamment rigide pour maintenir un caillot stable
- Doit être facile à appliquer et modifier.

Il existe 2 catégories de membranes en dentisterie, celles qui sont résorbables et celles qui ne le sont pas. Leur utilisation avant ou pendant la pose de l'implant peut s'avérer être nécessaire, surtout lorsqu'un comblement osseux est associé **(12)**.

- Membranes non résorbables **(12)**

Elles sont généralement composées de polytétrafluoroéthylène (PTFE) qui permet la diffusion moléculaire et agit comme une barrière pour les cellules en plus d'avoir une rigidité idéale pour la manipulation.

Composé de deux parties : une couche interne qui protège le biomatériau et une couche externe plus poreuse qui permet la croissance des tissus mous. Certaines sont équipées d'une structure interne en titane qui améliore la capacité à maintenir le volume.

Très efficace dans la régénération osseuse guidée (ROG), elles sont surtout utilisées dans les traitements de grands défauts osseux lorsqu'il faut reconstruire le volume perdu.

Elles perdent de leur intérêt lorsqu'il s'agit de préserver une alvéole pour les raisons qui suivent. Les tissus mous peuvent subir une déhiscence et exposer la membrane pendant la cicatrisation et nécessiter sa dépose prématurée pouvant endommager le développement osseux. La nécessité d'un deuxième temps chirurgical afin de déposer la membrane augmente la morbidité pour le patient. Enfin, elles peuvent ne pas être adaptées à des augmentations esthétiques de la crête en raison de la perte de volume après leur dépose.

- Membranes résorbables **(12)**

Elles sont les plus couramment utilisées en implantologie et parodontologie aujourd'hui. Principalement parce qu'elles n'ont pas besoin d'être déposées chirurgicalement. De plus, en cas d'exposition avec la cavité orale, elles sont résorbées en quelques semaines par les enzymes salivaires.

Bien que ceci pourrait être considéré comme un avantage, dans certaines situations ces membranes se résorbent trop rapidement. Notamment dans les procédures de ROG qui nécessitent un temps de maturation supplémentaire pour le développement osseux sous la membrane. L'épaisseur de la membrane, le type de collagène et le degré de réticulation (rigidité) détermineront combien de temps la membrane restera intacte.

Si un praticien décide de réaliser un comblement important avec une perte de paroi, il sera préférable d'utiliser une membrane collagénique plus épaisse et plus réticulée.

Le principal inconvénient de ces membranes est qu'elles ne sont pas très efficaces pour le maintien de l'espace du fait de leur manque de rigidité.

Elian et coll. **(24)** ont mis au point en 2007 une classification des alvéoles d'extraction et les moyens de les préserver. Cette classification sera détaillée dans la partie *III. D. Implantologie immédiate*. Dans cette étude, les auteurs ont décrit une technique permettant de préserver une alvéole d'extraction où la gencive est présente dans sa hauteur et sa forme, mais où il existe une déhiscence osseuse vestibulaire. Cette procédure est communément appelée « technique du cornet de glace » car elle nécessite une membrane collagénique résorbable réticulée et profilée en forme de cornet de glace. Les étapes de cette technique ont été schématiquement représentées par Tarnow et Chu dans les figures 7 à 9 **(12)**.

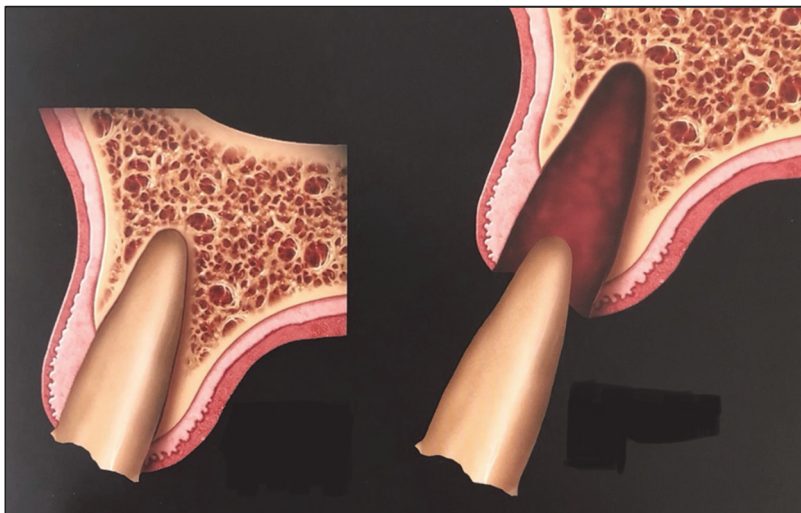


Fig. 7 – Schéma d’une alvéole avec tissus mous préservés mais déhiscence osseuse vestibulaire suivit d’une extraction atraumatique de la dent sans lambeau **(12)**.

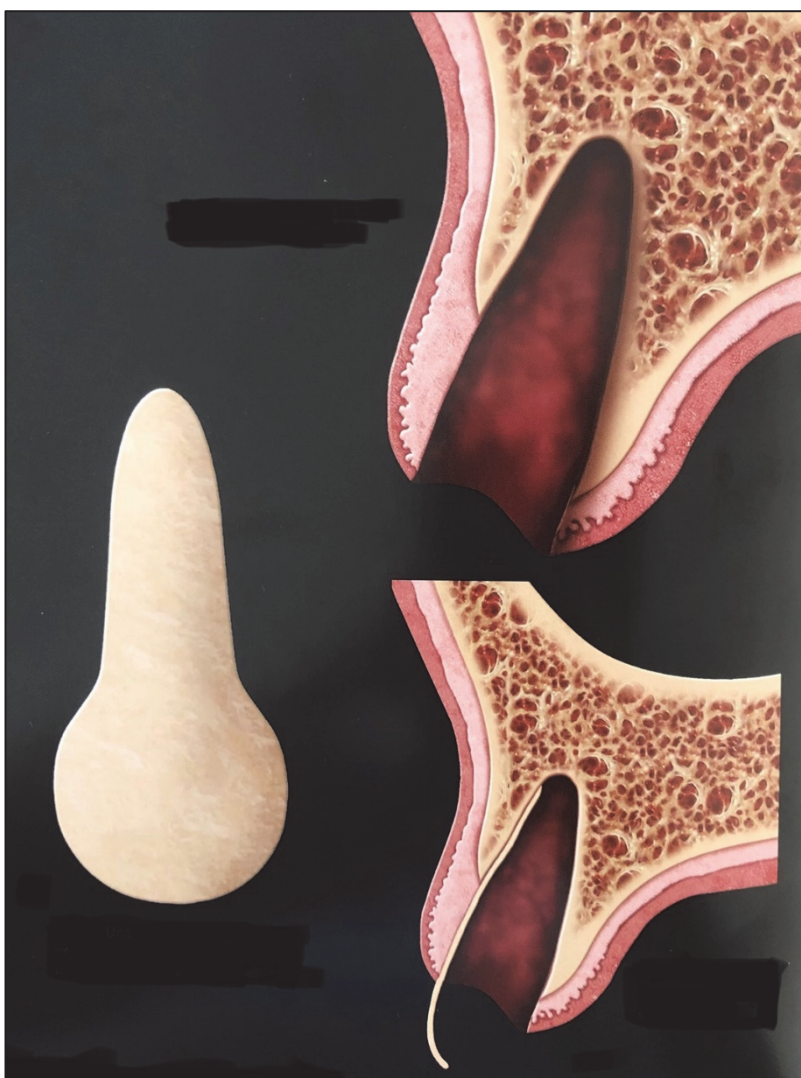

Fig. 8 – Schéma d’une alvéole après extraction et débridement dans laquelle on a placé une membrane de collagène réticulée en forme de cornet de glace. La partie la plus étroite (en forme de V) doit être placée dans l’alvéole et être suffisamment large pour dépasser les parois du défaut osseux **(12)**.

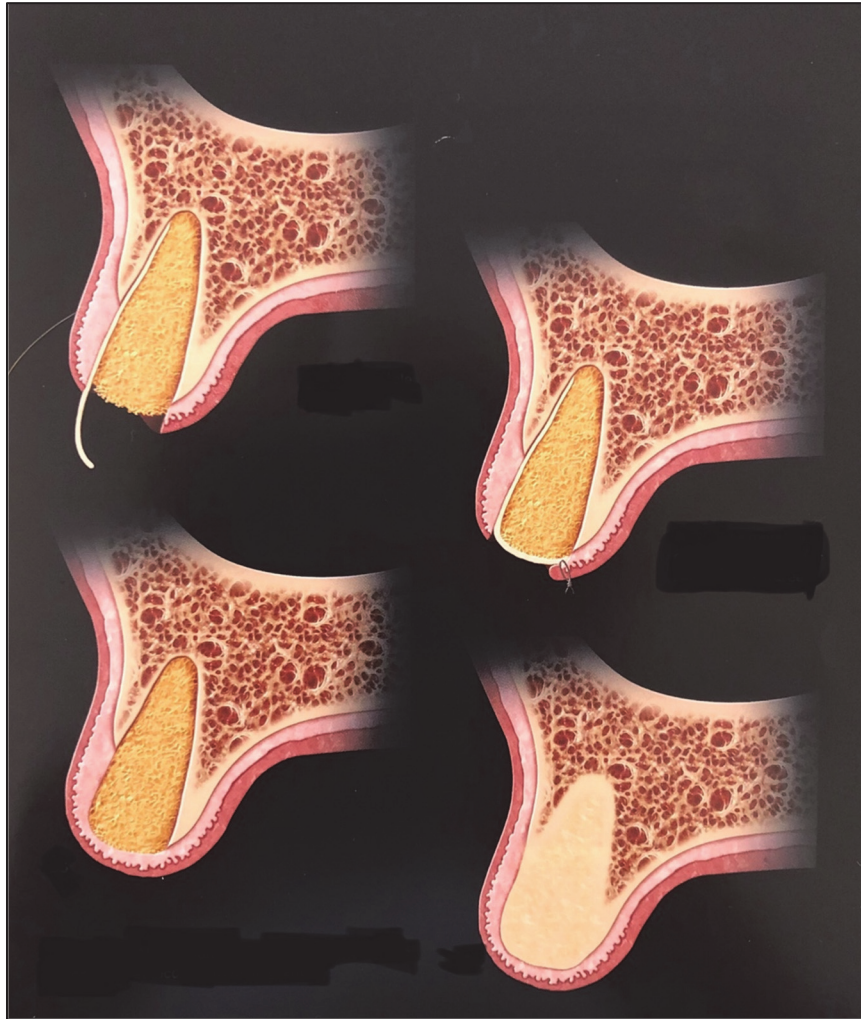


Fig. 9 – Schéma d'une alvéole comblée, la membrane est rabattue sur l'alvéole et suturée au lambeau palatin. Le type de comblement recommandé pour cette technique est l'allogreffe d'os spongieux minéralisés en petite particules (250 - 500  $\mu\text{m}$ ). La membrane est progressivement résorbée et le greffon incorporé **(12)**.

Enfin, une étude récente de Tan et coll. **(25)** a montré que malgré l'utilisation de la technique du cornet de glace, on observe en moyenne une perte vestibulo-linguale de 1,32 mm après cicatrisation par rapport à l'alvéole de pré extraction.

### II.3.2. Les greffes de tissus mous

Les techniques chirurgicales utilisant les tissus mous semblent être mieux indiquées dans la reconstruction alvéolaire que dans la préservation de celle-ci. Si elles sont utilisées dans la préservation, elles semblent être plus utilisées pour une réhabilitation en prothèse fixe sur piliers naturels à des fins esthétiques que pour une réhabilitation implantaire (Fig. 10 et 11) (8).

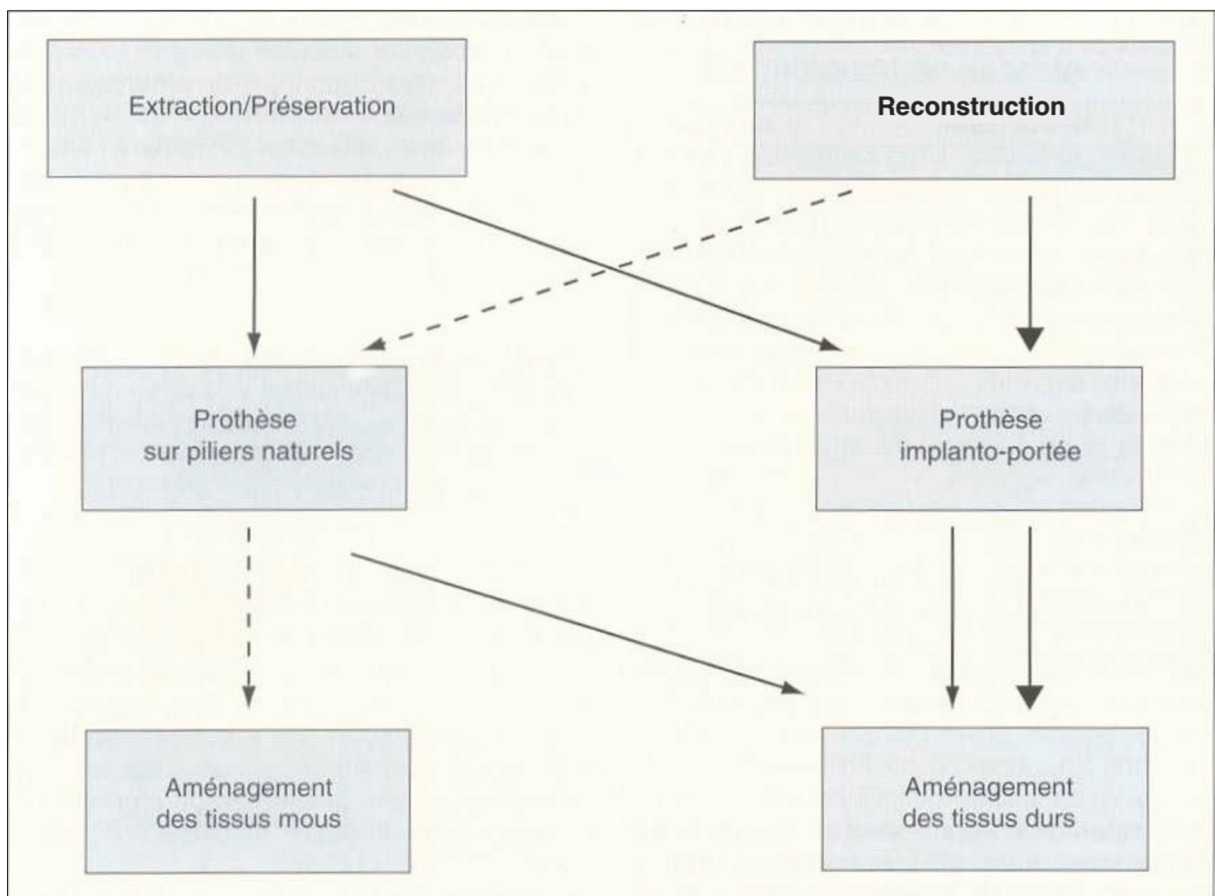


Fig. 10 – Schématisation de la conduite à tenir face à une crête effondrée ou risquant de l'être (8).

Technique	Préservation	Reconstruction
Tissus durs :		
- biomatériaux	++	+
- ROG	++	+
- greffes osseuses (+/- ROG)	++	++
Tissus mous :		
- greffes gingivales	-	++
- technique du rouleau	-	+
- greffes enfouies	+	++
- greffes d'interposition	+	++

Fig. 11 – Tableau décrivant différentes techniques d'aménagement de la crête et leur intérêt respectifs dans la préservation ou la reconstruction **(8)**.

Le sujet de cette thèse étant la préservation pré-implantaire, nous n'aborderons pas les techniques de préservation utilisant les tissus mous comme recouvrement d'un biomatériau, car ce ne sont pas les mieux indiquées pour une préservation pré-implantaire :

Une étude pilote randomisée **(26)** a permis de comparer un comblement alvéolaire recouvert par un punch épithélio-conjonctif et un comblement recouvert par une éponge hémostatique. Les résultats de cette étude montre qu'aucune différence statistique n'a été trouvée entre les groupes pour la résorption verticale. La résorption horizontale était respectivement de 7,1/4,0/2,5 mm aux niveaux 1, 3 et 5 mm d'un niveau de référence coronaire pour le groupe témoin (punch). Le groupe d'essai (éponge) a montré des changements dimensionnels de 4,8/2,3/1,3 mm aux trois niveaux différents, respectivement. Une différence significative a été trouvée aux niveaux 3 et 5 mm.

En se référant à une échelle visuelle analogique de la douleur, les patients ont signalé une douleur plus intense dans le groupe témoin (5,7/10) par rapport au groupe test (2,8/10). La différence était statistiquement hautement significative ( $P < 0,001$ ).

Concernant ce résultat principal, la technique de recouvrement de l'alvéole avec une éponge hémostatique offre un protocole efficace et peu coûteux avec moins de douleur post-opératoire.

Une seconde étude prospective **(27)** tout aussi récente a permis d'évaluer les changements dimensionnels des tissus durs et mous dans une procédure de préservation à l'aide d'un biomatériau recouvert d'une greffe de tissu conjonctif en selle ; et d'évaluer la nécessité d'une greffe supplémentaire.

La conclusion de cette étude nous dit que la préservation de la crête alvéolaire n'a pas pu empêcher les modifications tissulaires. Bien que l'application d'un conjonctif en selle ait partiellement compensé la perte osseuse vestibulaire, le besoin de greffe de tissus mous supplémentaire était encore modéré dans les alvéoles intactes et élevé dans les alvéoles non intactes.

Pour conclure sur les techniques de recouvrement alvéolaire, il est clair que nous n'avons décrit aucune technique permettant de conserver ad integrum les tissus durs et mous pré-extractionnels.

Que ce soit avec l'utilisation d'une membrane **(25)** ou d'une greffe gingivale **(27)**, une résorption apparaît et plus particulièrement au niveau cervical. Or, nous savons que maintien de ce volume cervical est primordial en implantologie. C'est ce volume qui garantit la survie de nos implants car c'est le premier rempart face aux agressions chimiques et physiques. C'est également ce volume qui a un impact sur le biomimétisme de la future restauration prothétique, un résultat plus esthétique conduira à un résultat plus fonctionnel.

L'implantologie immédiate nous a permis de découvrir un nouveau système d'étanchéité alvéolaire, il s'agit du scellement prothétique de l'alvéole ou sealing socket abutment (SSA), il sera détaillé par la suite.

## **II.4. L'implantologie immédiate**

### **II.4.1. Intérêts**

Le principal avantage de l'implantation immédiate est qu'elle condense les étapes de traitement tout en préservant la forme naturelle des tissus durs et mous environnant (Fig. 12 et 13) **(12)**. De plus, le taux de survie des implants posés immédiatement sont égaux voir légèrement supérieurs à ceux de posés de manière différé **(28)**. En effet, le protocole différé a des taux de survie supérieurs à 90% tandis que le protocole immédiat passe à 95% et 97% pour les dents antérieures **(29)**.

<b>Rendez-vous</b>	<b>Étapes du traitement</b>	<b>Durée de cicatrisation (semaines)</b>
Premier	Extraction ; implantation ; comblement ; restauration provisoire ou pilier de cicatrisation personnalisé	Douze à vingt-quatre
Deuxième	Prise d'empreinte	Non requise
Troisième	Pose de la restauration définitive	Non requise

Fig. 12 – Tableau décrivant les étapes d'une implantation immédiate **(12)**.

Rendez-vous	Étapes du traitement	Durée de cicatrisation (semaines)
Premier	Extraction	Six à douze
Deuxième	Augmentation de la crête*	Douze à vingt-quatre
Troisième	Implantation précoce*	Douze à vingt-quatre
Quatrième	Deuxième temps	Deux à quatre
Cinquième	Modelage non chirurgical des tissus mous	Deux à quatre
Sixième	Prise d'empreinte	Non requise
Septième	Pose de la restauration définitive	Non requise

\* Notez que les étapes 2 et 3 peuvent être réalisées simultanément dans certaines situations.

Fig. 13 – Tableau décrivant les étapes d'une implantation différée **(12)**.

L'intérêt d'une restauration provisoire immédiate ou d'un pilier de cicatrisation personnalisé est que l'architecture des tissus mous peut être préservée telle qu'elle était au moment même de l'extraction. Le but du traitement est de préserver, maintenir et protéger les tissus existant plutôt que de tenter de recréer ce qui a été perdu **(12)**.

Le Pr Dennis Tarnow et le Dr Stephen Chu ont récemment menés plusieurs études sur les variations dimensionnelles vestibulo-linguale des alvéoles **(30)** et l'épaisseur horizontale des tissus mous péri-implantaire **(31)** à la suite d'une procédure d'implantation immédiate. L'étude a pour objet d'analyser les résultats de quatre cohortes de patients :

1. Aucun comblement n'a été réalisé et aucune restauration provisoire n'a été mise en place hormis un pilier de cicatrisation droit.
2. Aucun comblement n'a été réalisé mais une restauration provisoire a été mise en place pour maintenir la forme des tissus mous.
3. Un comblement a été réalisé mais aucune restauration provisoire n'a été mise en place hormis un pilier de cicatrisation.
4. Un comblement a été réalisé et une restauration provisoire a été mise en place.

Dans le groupe 1, la variation dimensionnelle dans le sens vestibulo-linguale à 3 mm apicalement du niveau de la gencive marginale (GM) était de 1,1 mm. Cette valeur correspond à celle trouvée dans les travaux de Grunder **(32)**.

Dans le groupe 2, ces résultats sont meilleurs de 0,4 mm, soit 0,7 mm de variation. Soutenir les tissus avec une restauration provisoire immédiate après la pose de l'implant permet donc d'obtenir une plus grande épaisseur moyenne de crête.

Dans le groupe 3, la variation était de 0,4 mm donc encore meilleur que dans les résultats précédents. Le comblement seul a permis de maintenir la forme et le contour de la crête. Dans le groupe 4, il n'y a eu pratiquement aucune variation dimensionnelle de la crête (0,1 mm). Avec ces données il existe désormais une preuve clinique de l'efficacité d'un protocole d'extraction, pose immédiate, comblement et restauration immédiate (Fig. 14).



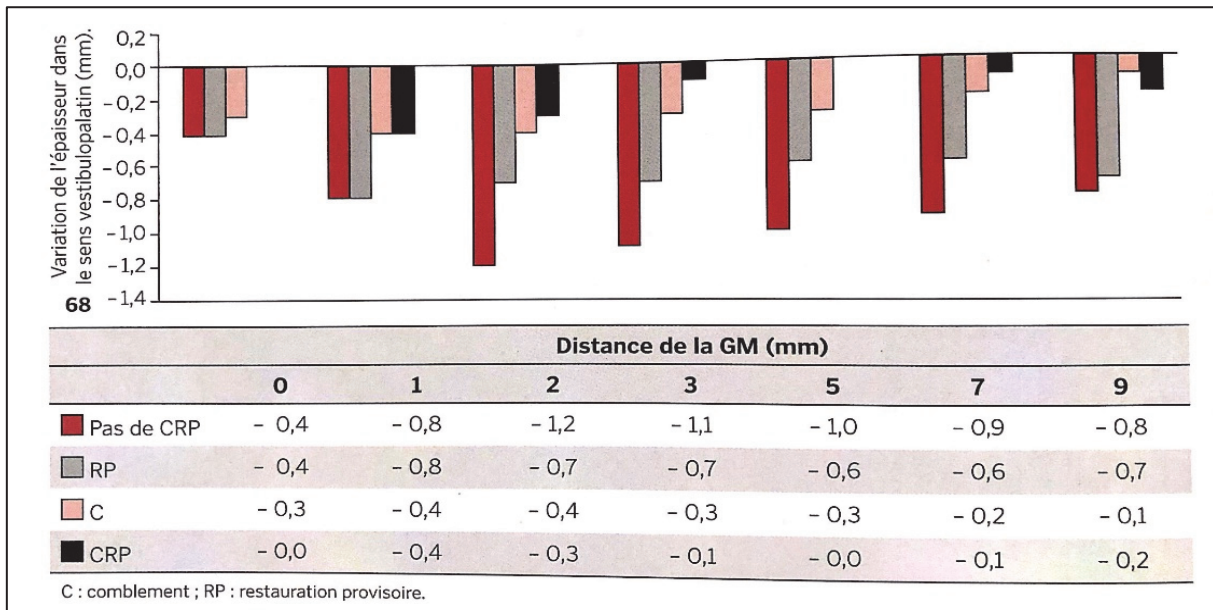


Fig. 14 – Tableau décrivant les variations dimensionnelles vestibulo-linguales des différents groupes mesurés à différentes distances de la gencive marginale (GM) (12).

Cette étude traite également des variations de l'épaisseur horizontale des tissus mous péri-implantaire et leur influence sur le rendu esthétique final. Il est important de rappeler qu'un minimum de 2 mm est nécessaire pour masquer la teinte du pilier implantaire, et de l'implant lui-même (33).

L'épaisseur horizontale de la gencive libre a été mesurée à 3 niveaux différents :

Le tiers gingival, se trouvant à 3 mm de la GM et adjacent à l'interface implant-pilier.

Le tiers médian, se trouvant à 2 mm de la GM.

Le tiers incisal, se trouvant à 1 mm de la GM.

Le tiers médian et gingival doivent être suffisamment épais (2 mm) pour masquer l'ensemble métallique implant-pilier (Fig.15).

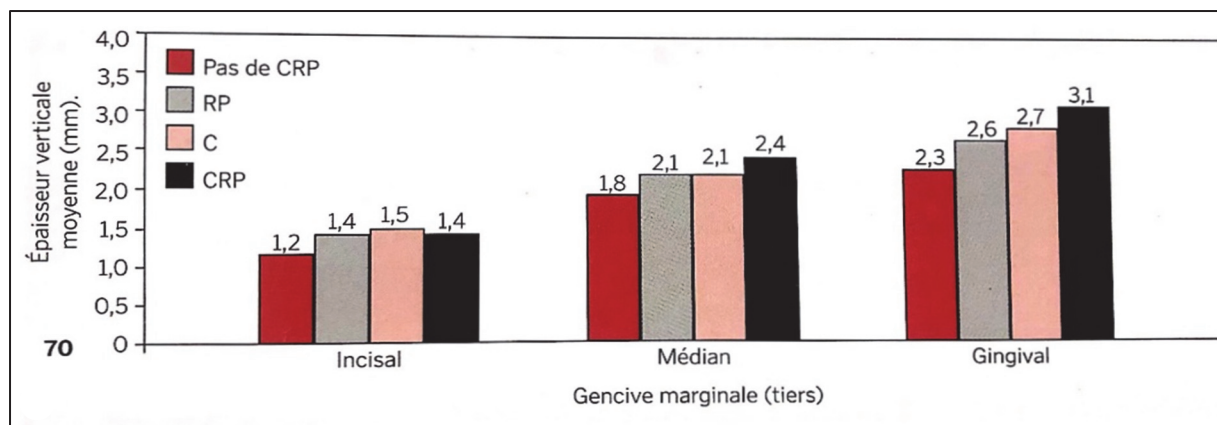


Fig. 15 – Tableau montrant les variations d'épaisseurs des tissus mous des différents groupes en fonction des tiers de la gencive marginale (GM) (12).

Encore une fois, les études ont montré que la meilleure combinaison était le comblement avec une restauration provisoire ou un pilier de cicatrisation personnalisé pour contenir anatomiquement le biomatériau. Cela va aboutir à l'épaississement des tissus mous péri-implantaire pour un meilleur rendu esthétique et fonctionnel (12).

## II.4.2. Techniques

Il est important de comprendre que toutes les alvéoles ne sont pas identiques et qu'elles ne permettent pas toutes de réaliser une implantation immédiate **(12)**.

Elian et coll. **(24)** ont classé ces alvéoles en 3 types et toutes présentent un risque potentiel de récession vestibulaire :

Le type 1 : caractérisé par une corticale vestibulaire et des tissus mous intacts. C'est la situation clinique idéale.

Le type 2 : caractérisé par la présence de tissus mous intacts mais une corticale vestibulaire présentant une déhiscence.

Le type 3 : caractérisé par une récession vestibulaire préexistante, significative d'une perte de tissus durs et mous après extraction.

Chu et coll. **(34)** ont sous-classé les alvéoles de type 2 en fonction du volume de la déhiscence vestibulaire après extraction de la dent :

Le type 2a : tiers coronaire de l'alvéole atteint.

Le type 2b : tiers coronaire et médian de l'alvéole atteint.

Le type 2c : déhiscence complète de la table vestibulaire.

Kan et coll. **(35)** ont eux aussi classés ces déhiscences en fonction de leur forme : V (étroits), U (larges) et UU (extra larges). Ils ont constaté que plus le défaut est large, plus le risque de récession est élevé, passant de 8 % (en V) à 100 % (en UU).

Par conséquent, les alvéoles de type 2c-UU ou de type 3 représentent les situations les plus complexes. Dans ces cas-là, la mise en place immédiate de l'implant serait au mieux risqué voir contestable. Dans ces situations la préservation de l'alvéole et l'implantation différée est une meilleure option thérapeutique **(12)**.

En revanche, les alvéoles de type 2a-V et 2b-V sont tout à fait candidates au remplacement dentaire immédiat.

Concernant le positionnement tridimensionnel de l'implant, il n'existe pas de consensus sur la position spatiale idéale mais certaines recommandations sont les mêmes que pour une implantation différée. Grunder et coll. **(32)** recommandent qu'il y ait au moins 2 mm d'os vestibulaire à la surface de l'implant, Linkevicius et coll. **(9)** préconisent 3 mm d'épaisseur verticale de tissus mous au-delà de l'interface implant-pilier.

- Positionnement dans l'alvéole antérieure

Un implant sera idéalement placé à une distance de 3 à 4 mm de la GM vestibulaire, équivalent au niveau de la corticale vestibulaire. Légèrement palatin avec une angulation sagittale cingulaire, au milieu de l'espace mésiodistal avec au moins 1,5 mm entre l'implant et la dent adjacente **(36)**. La stabilité de l'implant est généralement obtenue en plaçant l'implant à au moins 3 mm au-delà de l'apex de l'alvéole **(37)**.

Le profil d'émergence de la restauration est dépendant de l'angulation et de la position de l'implant. Une angulation incisale ou un positionnement trop vestibulaire de l'implant entraîne une pression excessive de la restauration sur les tissus mous et favorise la récession vestibulaire. Dans cette situation, on peut réaliser une restauration en sous-contour pour diminuer la pression exercée sur les tissus. Le sous-contour permet aux tissus mous vestibulaires de migrer coronairement, alors que le sur-contour fait déplacer apicalement les tissus **(12)**.

La profondeur d'enfouissement doit également être prise en compte pour envisager le profil de la restauration. Si un implant positionné en palatin n'est pas assez enfoui, une restauration avec un large recouvrement vestibulaire sera nécessaire pour soutenir les tissus mous, et un sous-contour devra être réalisé pour prévenir le risque de récession. Avec un enfouissement plus profond, on obtiendra un contour sous-gingival plus progressif et un profil d'émergence correct de la restauration **(12)**.

- Positionnement dans l'alvéole postérieure

La stabilité de l'implant est essentielle au succès de tout traitement de pose immédiate. Dans la région molaire, le nerf alvéolaire inférieur et le sinus maxillaire empêchent souvent l'enfouissement de l'implant dans l'alvéole. La morphologie de l'alvéole devient alors cruciale pour une mise en place immédiate.

Les racines doivent être séparés avant extraction afin de préserver l'os septale pour qu'il puisse être utilisé dans la stabilisation de l'implant. L'extraction doit être la plus atraumatique possible et sans levée de lambeau, cette étape est souvent considérée comme la plus technique et la plus longue **(12)**.

Smith et Tarnow **(38)** ont décrit un système de classification des alvéoles molaires permettant de définir le protocole de pose de l'implant :

Type A : Le septum osseux est suffisamment large pour stabiliser et entourer complètement l'implant. L'utilisation du sommet du septum comme repère d'enfouissement permet de placer l'implant en moyenne 3 à 4 mm sous la GM vestibulaire, ce qui est idéal pour obtenir un bon profil d'émergence de la restauration. Des implants de plus petit diamètre (4 à 5 mm) sont nécessaires pour rester à l'intérieur de la furcation et assurer leur intégration, même si la paroi vestibulaire est mince ou absente (type 2c) **(12)**.

Type B : Le septum stabilise l'implant mais ne l'entoure pas complètement. Dans ce cas, il est impératif que les parois périphériques soient intactes pour qu'il y ait formation osseuse sur toute la surface de l'implant. Le comblement de l'espace résiduel n'est pas obligatoire pour que l'ostéointégration se produise, le caillot va remplir cet espace et de l'os se formera au contact de l'implant car une cicatrisation de deuxième intention se produit **(39)**. Cependant, nous avons vu que le comblement de cet espace sert tout de même à préserver l'architecture de la crête ; il a donc un intérêt esthétique et fonctionnel **(12)**.

Type C : Le septum est absent et la stabilité primaire est obtenue en engageant les parois périphériques de l'alvéole avec des implants de plus grand diamètre (6 à 9 mm). Les parois vestibulaires des alvéoles postérieurs sont beaucoup plus épaisses que celles des dents antérieures **(40)**. Il y a donc peu de risque de résorption osseuse, récession muqueuse ou perte de stabilité de l'implant lors de l'engagement de la paroi vestibulaire. Le diamètre de l'implant devient proche de celui de la dent naturelle. Cela permet d'améliorer le profil d'émergence et de réduire les espaces d'embrasures interproximaux, diminuant ainsi le tassement alimentaire et l'incidence des caries proximales des dents adjacentes **(41)**.

Dans les alvéoles de type B et C, si l'une des parois périphériques est compromise, un protocole de mise en place différé avec préservation alvéolaire est conseillé.

### II.4.3. Scellement prothétique de l'alvéole

Le concept de scellement prothétique de l'alvéole est apparu avec Timpou et Weigl **(42)** il y a près de dix ans. Concept selon lequel une restauration provisoire est utilisée pour contenir et protéger le biomatériau pendant la cicatrisation suivant une implantation immédiate, par opposition à une approche purement chirurgicale où une membrane est utilisée pour recouvrir le site.

Cette technique utilise un pilier de cicatrisation personnalisé (site antérieur ou postérieur) ou une restauration provisoire sans contact occlusal (site antérieur) comme dispositif prothétique pour « sceller » l'alvéole.

Des recherches récentes **(43) (44)** ont comparés les résultats d'une temporisation immédiate à ceux d'une temporisation retardée (3 mois) dans le cas d'implantation immédiate. Au suivi de 4 ans, des différences statistiquement significatives ( $P < 0,001$ ) ont été trouvées. Les implants immédiats restaurés le jour de la chirurgie ont montré des niveaux de tissus mous et un maintien du volume osseux plus stables que les implants restaurés de façon retardés.

La figure 16 montre la différence significative des profils d'émergences entre une implantation immédiate avec scellement prothétique et une implantation immédiate avec pilier de cicatrisation conventionnel.

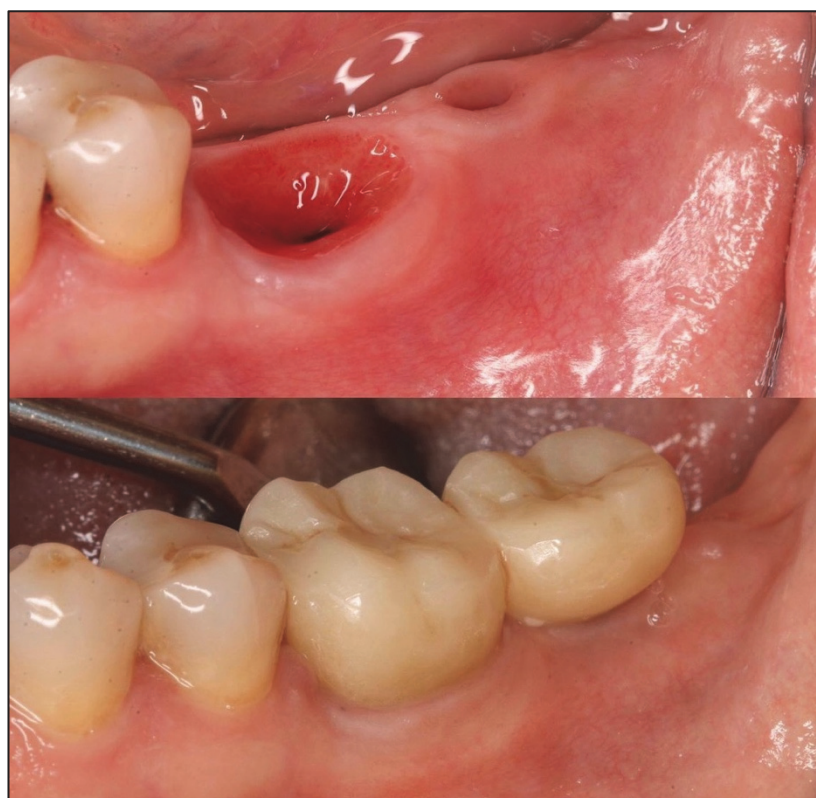

Fig.16 – Photographies de deux restaurations implanto-portées : 36 réalisé en extraction implantation immédiate et pilier de cicatrisation personnalisé ; 37 réalisé en extraction implantation immédiate et pilier de cicatrisation conventionnel. Courtoisie Dr Tomas Linkevicius.

Le pilier de cicatrisation personnalisé est indiqué dans tous les cas postérieurs présentant une stabilité primaire suffisante soit 25 N.cm (45). En antérieur, il est indiqué lorsque la valeur du couple de serrage est inférieur à 25 N.cm, quand le risque de surcharge occlusale avec une restauration provisoire est augmenté (46). La restauration provisoire quant à elle, est indiquée dans les sites antérieurs présentant couple de serrage d'au moins 35 N.cm et doit toujours être mise en sous occlusion (12).

Il existe de nombreuses façons de réaliser un pilier de cicatrisation personnalisé ou sealing socket abutment (SSA). Que ce soit en méthode directe avec utilisation d'un composite flow ou en méthode indirecte assisté par ordinateur CAD-CAM, le concept reste identique : Préserver le profil d'émergence de la dent naturelle.

La figure 17 décrit les étapes de fabrication d'un pilier SSA en méthode directe. Après avulsion de la 27, l'alvéole est de type 1-B. C'est-à-dire que la paroi vestibulaire est intacte mais le septum n'entoure pas complètement les surfaces de l'implant. La situation est donc favorable à la mise en place immédiate de l'implant et le scellement prothétique de l'alvéole (38).

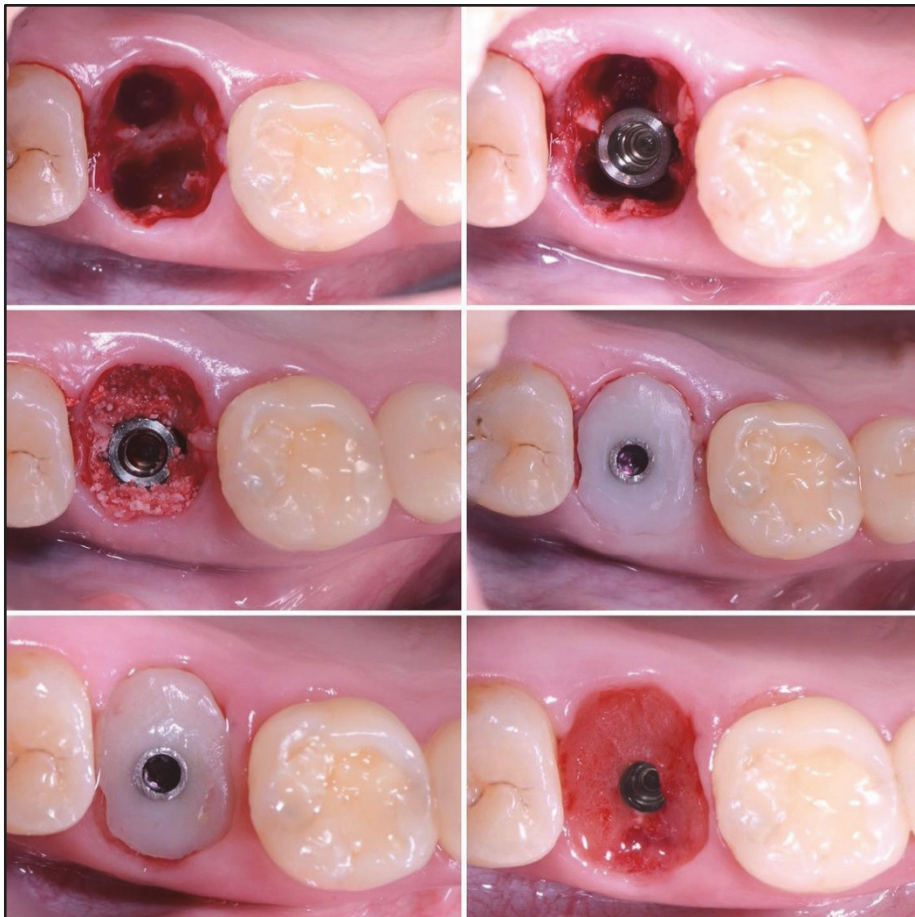


Fig. 17 – Photographies des étapes de fabrication d'un pilier SSA en méthode directe : Avulsion atraumatique avec séparation de racine, mise en place de l'implant, comblement de l'espace résiduel, mise en place d'un cylindre provisoire et recouvrement de la zone muqueuse avec un composite flow. La pièce est ensuite retirée, polie et désinfectée avant d'être remise en place. Cicatrisation à 5 mois. Courtoisie Dr Gary Finelle.

La figure 18 décrit les étapes de fabrication d'un pilier SSA en méthode indirecte dans une alvéole de type 1-B. Une empreinte numérique est réalisée per-opératoire, une pièce en PEEK (PolyEtherEtherKetone) est ensuite usinée et collée sur une embase titane avant d'être revissée en bouche. Dans ce cas, le PEEK a été choisie pour sa biocompatibilité et sa facilité de fraisage (47). La méthode indirecte en PEEK induit une meilleure réponse tissulaire que celle en composite. En revanche, cette méthode est plus onéreuse, demande plus de manipulation et est plus complexe à réaliser dans un temps court.

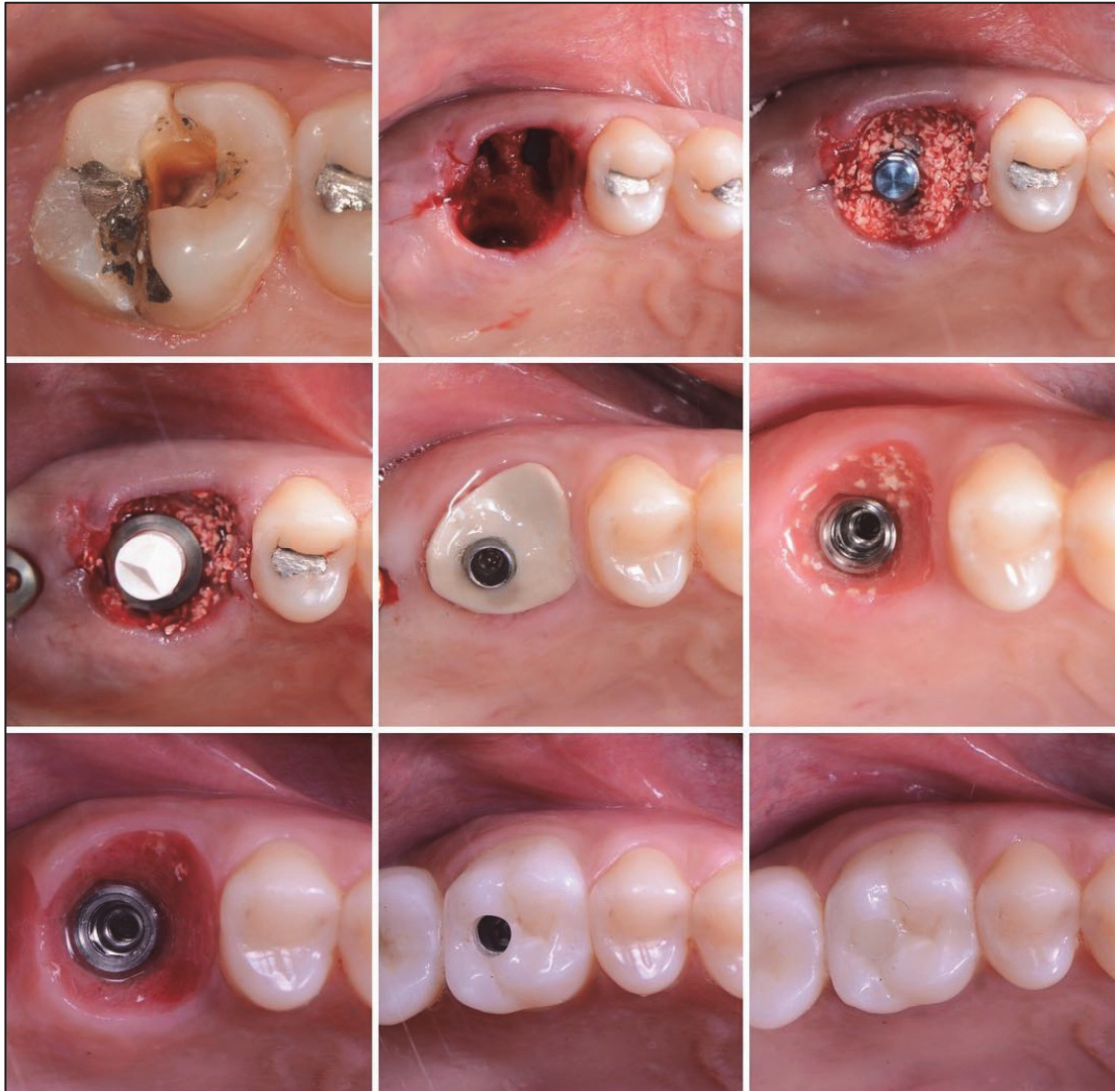

Fig. 18 – Photographies des étapes de fabrication d'un pilier SSA en méthode indirecte : Avulsion atraumatique avec séparation de racine, mise en place de l'implant, comblement de l'espace résiduel avec une xéno greffe, mise en place d'un scan body pour prise d'empreinte numérique. Usinage du SSA en PEEK et collage sur l'embase titane par le laboratoire, mise en place dans la journée. Cicatrisation à 3 mois, on peut noter la présence de particules encapsulés par la gencive au biotype épais. Restauration prothétique finale en zircone monolithique CAD-CAM. Cicatrisation à 3 ans. Courtoisie Dr Gary Finelle.

Dans les alvéoles de type 2a et 2b, c'est-à-dire avec altération d'une partie de la paroi vestibulaire, le protocole de traitement diffère quelque peu. Ce protocole a été décrit par Sarnachiaro et coll. **(48)** en 2016 (Fig. 19) :

1. Avulsion atraumatique sans lambeau.
2. Pose de l'implant avec une stabilité primaire > 30 N.cm.
3. Fabrication d'un pilier de cicatrisation personnalisé ou restauration provisoire sans contact occlusal.
4. Placement d'une membrane de collagène réticulée qui maintient sa rigidité jusqu'à la GM, ainsi l'alvéole de type 2 est transformée en alvéole de type 1.
5. Placement du matériau de comblement entre la membrane de collagène et la surface de l'implant selon la technique *dual zone* **(22)**.
6. Remplacement du pilier de cicatrisation ou de la restauration provisoire pour sceller le biomatériau pendant les 6 mois de cicatrisation et maintenir la forme de l'alvéole **(43)**.

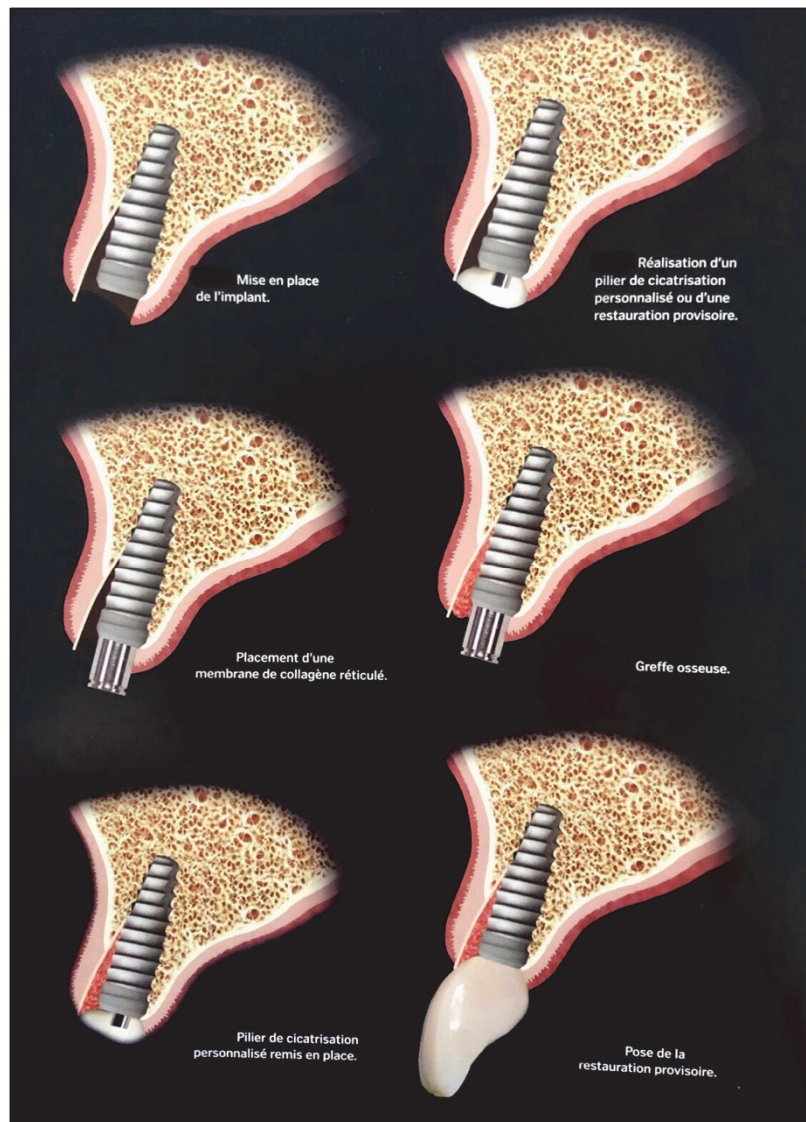


Fig. 19 – Schéma du protocole de remplacement dentaire immédiat dans une alvéole de type 2 **(12)**.

Dans une étude de scanner **(48)**, les auteurs de cette technique ont été en mesure d'obtenir 3,6 mm d'épaisseur de paroi vestibulaire post-opératoire dans la zone médiane et cervicale là où aucune table n'existait avant le traitement. Six mois plus tard, au moment de la pose de la restauration d'usage, le gain osseux net était de 3 mm, soit un remodelage osseux de 0,6 mm. Chapuis et coll. **(49)** ont eux aussi montré un gain osseux de plus de 2 mm stable dans le temps. Là encore, le biomatériau sert à optimiser le contour, la forme et le volume de la crête. Il ne modifie en rien le type de cellule qui se déposera à la surface de l'implant **(20)**.

Il est clair qu'en comparant les techniques de préservation d'alvéole de type 2 sans implantation immédiate **(24)** versus avec implantation et restauration immédiate **(48)**, la différence est nette. Pour rappel, Tan et coll. **(25)** ont montré un remodelage osseux de 1,36 mm tandis que Sarnachiaro et coll. **(48)** ont montré un remodelage de 0,6 mm.

Dans les alvéoles de type 1, les tissus étaient préservés quasiment ad integrum (0,1 mm de remodelage) **(30)**.

Nous pouvons conclure qu'une implantation immédiate et son scellement prothétique constitue la meilleure méthode actuelle pour maintenir le volume crestal post-extractionnel. Cependant, toutes les situations ne sont pas favorables à l'implantation immédiate et nous avons vu que dans certaines situations la pose de l'implant devait être différée. De plus, l'implantologie immédiate requiert une certaine expérience clinique, car il est beaucoup plus technique d'implanter dans une alvéole d'extraction que dans une crête cicatrisée.

Alors comment pouvoir préserver l'architecture alvéolaire quand l'implantologie immédiate nous fait défaut ?



### III. Recouvrement muqueux post extractionnel

Le concept de recouvrement muqueux post-extractionnel découle du concept de scellement prothétique de l'alvéole. Il s'agit d'une technique de recouvrement alvéolaire utilisant une plate-forme prothétique anatomique qui elle n'est pas reliée à un implant. Nous présentons une revue bibliographique ; celle-ci nous a conduit à élaborer un nouveau système d'étanchéité alvéolaire ayant pour objectif la préservation du volume crestale post-extractionnel.

#### III.1. Revue bibliographique

##### III.1.1. Changes in Ridge Dimension with Pontics Immediately Placed at Extraction Sites: A Pilot Study (50).

Le but de l'étude prospective de Bakshi et coll. était d'évaluer les changements dimensionnels alvéolaires après la mise en place immédiate d'un intermédiaire de bridge provisoire sur une alvéole d'extraction de type 1 (24) sans greffe.

La variation dimensionnelle vestibulo-linguale moyenne à 1 mois était de  $0,51 \pm 0,48$  mm et de  $0,93 \pm 0,55$  mm à 3 mois. La variation dimensionnelle verticale moyenne à 1 mois était de  $0,68 \pm 0,19$  mm, et à 3 mois de  $1,64 \pm 1,35$  mm. On rappelle que la littérature rapporte des changements dimensionnels de 3 à 5 mm de largeur et de 1 à 4 mm de hauteur pour les crêtes sans traitement après extraction (11).

Cette étude fournit une validation pour l'utilisation de bridge provisoire dans la préservation du contour des tissus. Des recherches supplémentaires sont nécessaires pour déterminer si le comblement de l'alvéole avec un biomatériau recouvert prothétiquement réduit d'avantage les changements dimensionnels après l'extraction.

Rappelons que dans l'étude de Tarnow et al. (30), il y avait une différence significative entre une alvéole non comblée et mise en place d'une restauration provisoire versus une alvéole comblée et mise en place d'une restauration provisoire. Ainsi, tout porte à croire que si les alvéoles avaient été comblées et recouvertes prothétiquement, il y aurait eu une meilleure préservation crestale.

Cependant, l'utilisation d'un bridge provisoire comme moyen d'étanchéité nécessite la restauration prothétique des dents adjacentes, cette technique de recouvrement n'est donc pas applicable à toutes les situations. L'étude suivante décrit un nouveau moyen de scellement prothétique d'une alvéole, quel que soit l'état des dents adjacentes, à condition qu'elles soient présentes.

### III.1.2. Flapless Hard and Soft Tissue Preservation of Posterior Sockets Utilizing the Cervical Socket Plug Technique: Clinical Protocol and Case Report (51)

Ce nouveau moyen recouvrement proposé par Valavanis et coll. implique l'utilisation d'un bouchon en résine composite de forme anatomique qui agit comme dispositif de scellement de l'alvéole et de maintien du profil cervical. Ce bouchon peut être réalisé sur un modèle de travail par un prothésiste, ou au fauteuil en utilisant un outillage dédié à cet effet.

Cet outillage comprend un guide cervical permettant d'identifier la forme et les dimensions du profil cervical de l'alvéole d'extraction et un moule cervical permettant de fabriquer le bouchon en résine composite.

#### Protocole *Cervical Socket Plug* (Fig. 20)

Étape 1 : Au cours de la première étape, une extraction atraumatique de la dent sans lambeau réalisée. Cette étape se fait soit en extrayant la dent en un seul bloc, soit en la sectionnant en plusieurs morceaux pour les cas impliquant des molaires à racines divergentes.

Étape 2 : La deuxième étape consiste en l'évaluation de la forme du profil cervical des tissus mous avec le guide cervical et la sélection du moule correspondant.

Étape 3 : Cette étape comprend la fabrication, le polissage et le nettoyage du bouchon cervical, en utilisant un matériau de résine composite fluide nano-hybride, des brosses et de la pâte à polir.

Étape 4 : Cette étape implique le nettoyage complet de l'alvéole par curetage. Certains cliniciens la complètent avec une irrigation de solution de tétracycline (50 mg/ml) pendant 3 minutes, suivie d'une irrigation abondante avec une solution saline stérile.

Étape 5 : Cette étape consiste à combler l'alvéole avec un biomatériau jusqu'à 1 mm de la gencive marginale. L'alvéole est ensuite recouverte d'un ruban de téflon stérile permettant de la protéger des étapes qui suivent.

Étape 6 : Cette étape comprend le mordantage des faces proximales des dents adjacentes pendant 15 à 30 secondes. La zone est ensuite soigneusement rincée à l'eau puis séchée. Un adhésif est ensuite placé sur les faces proximales des dents adjacentes et sur la face occlusale du bouchon puis photopolymérisé.

Étape 7 : Cette étape consiste en l'installation du bouchon dans l'alvéole, s'étendant de 1 mm de profondeur à au moins 1-2 mm au-dessus de la gencive marginale, sans contact occlusal. Enfin, le bouchon est connecté aux dents adjacentes à l'aide d'un composite fluide appliqué sur la face occlusale du bouchon et les faces proximales des dents adjacentes.

Il est recommandé de renforcer le matériau avec un système renforcé de fibres comme Everstick (GC America Inc., Alcip, IL, USA), ou tout autre ruban renforcé de fibres.

Étape 8 : La bande de téflon est alors retirée, l'évaluation de l'occlusion est obligatoire à ce stade pour confirmer que le bouchon est bien en sous-occlusion et que le système de connexion composite/fibre n'interfère pas avec l'occlusion du patient.

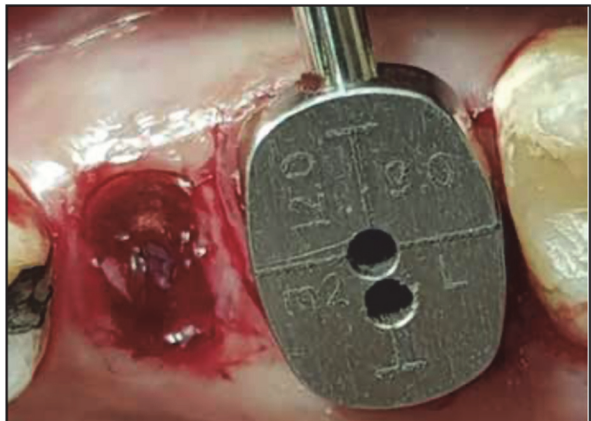
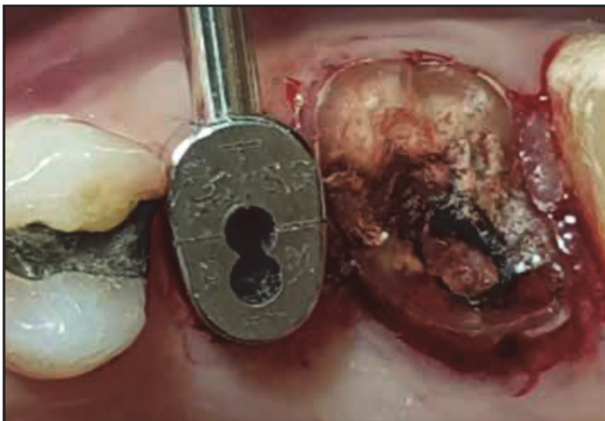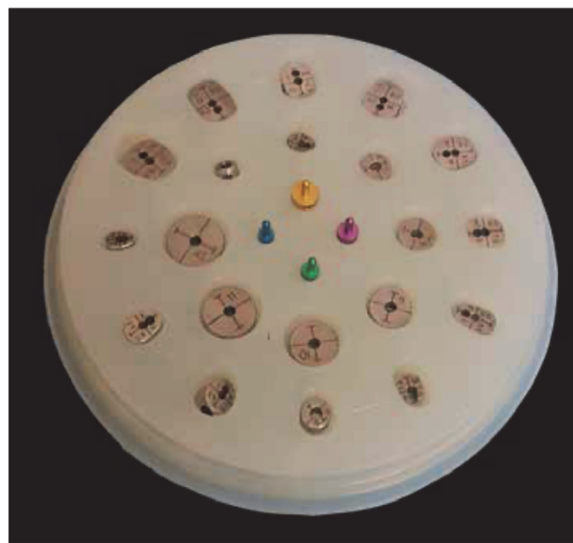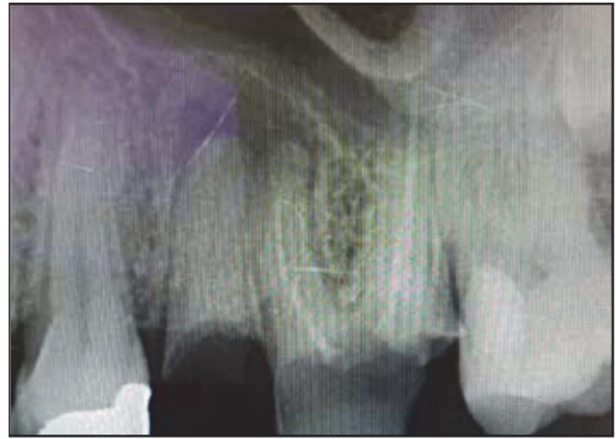


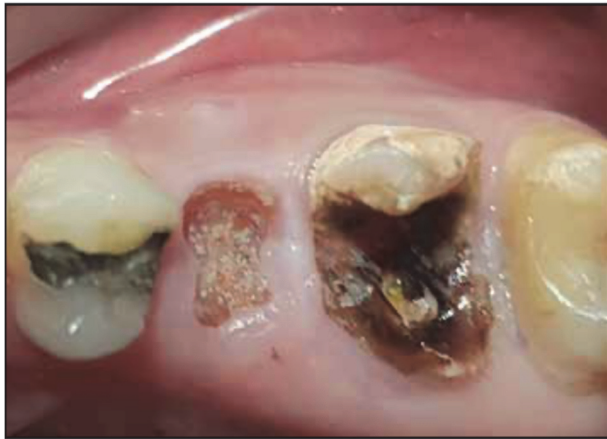Fig. 20 – Illustration du protocole Cervical Socket Plug (CSP). Les dents 25 et 26 sont à extraire, leurs profils cervicaux sont évalués à l'aide du guide cervical.

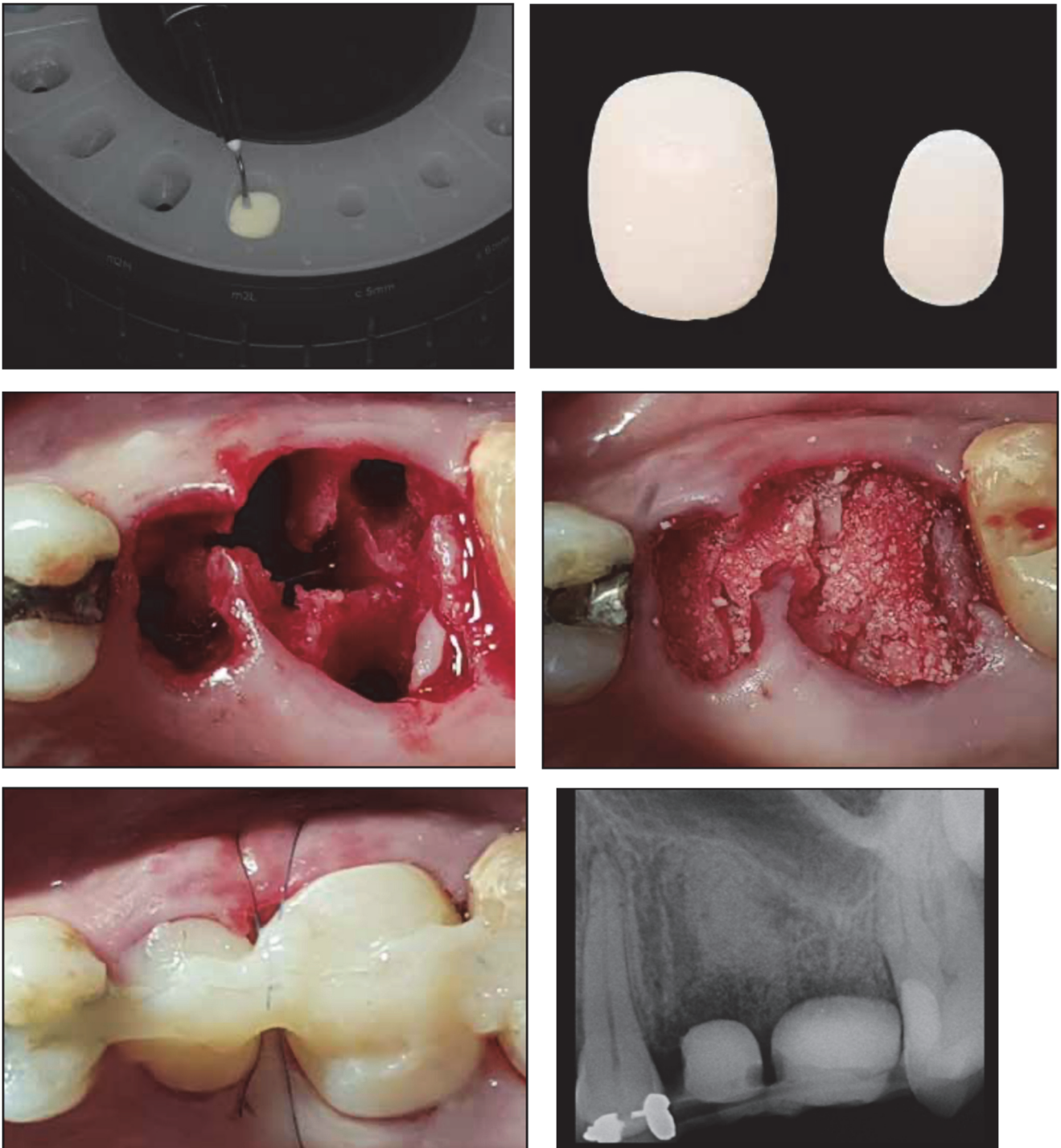


Fig. 20 (suite) – Fabrication des CSP dans le moule cervical correspondant au guide. Avulsion atraumatique, comblement de l'alvéole et connexion des CSP aux dents adjacentes. Radiographie post-opératoire.

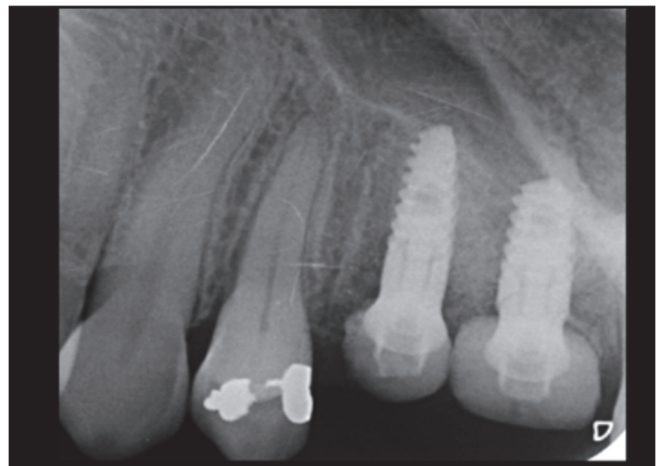
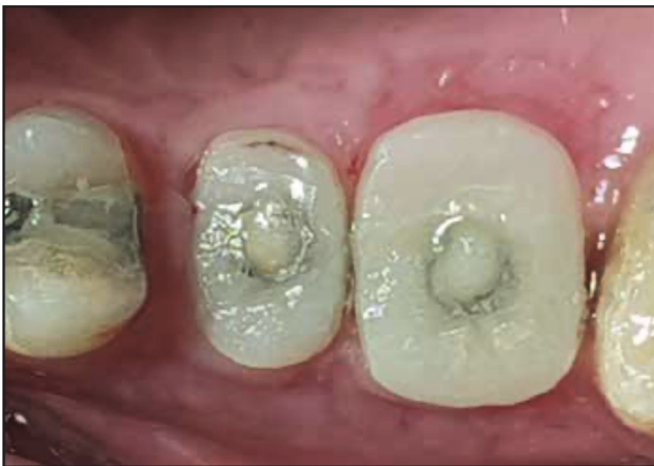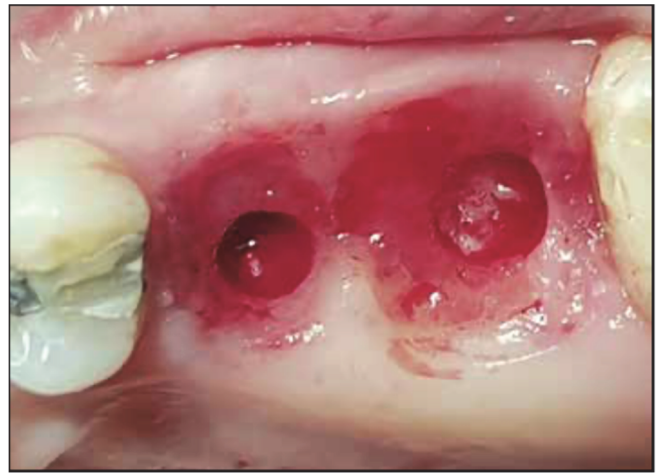
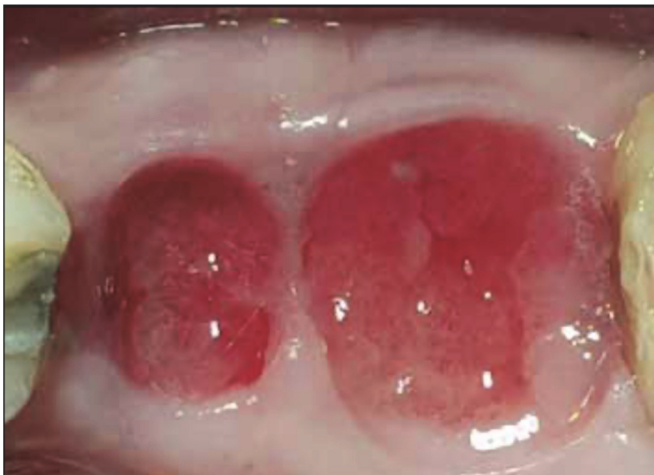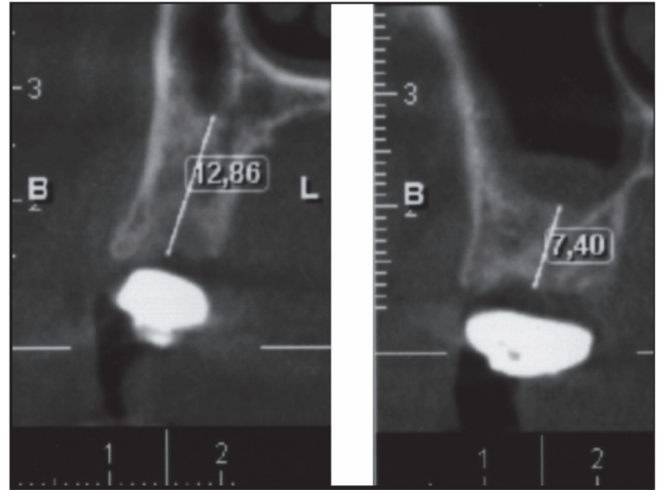
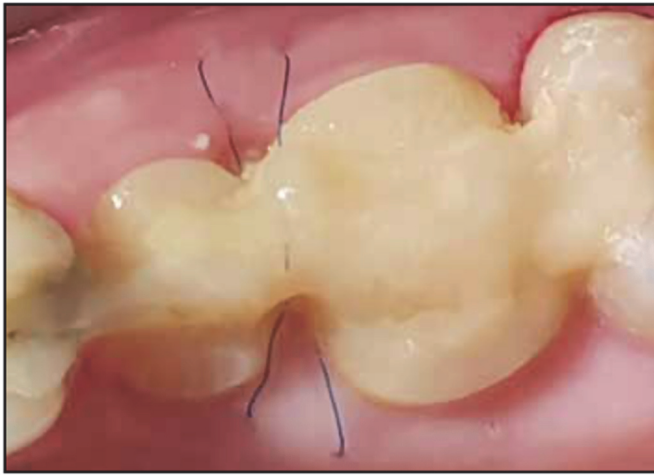


Fig. 20 (suite) – Cicatrisation à 2 semaines post-opératoire. Radiographie volumique pré-implantaire à 3 mois post-opératoire. Dépose des CSP, nous pouvons apprécier la préservation des tissus durs et mous crestaux et le maintien du profil d'émergence des dents naturelles. Un punch de tissu mou a permis l'accès au tissu osseux sous-jacent. Mise en place de deux implants en procédure flapless et transformation des CSP en SSA. Radiographie post-opératoire.

Cette étude semblerait fournir un protocole permettant de maintenir ad integrum les volumes ostéo-muqueux post-extractionnels. Cependant, une limitation à l'utilisation de ce protocole est l'absence de dents adjacentes.

Les auteurs accordent une attention particulière sur la stabilité du bouchon tout au long du processus de cicatrisation. Par conséquent, ils recommandent de contrôler les patients tous les 10 à 15 jours pendant la période de cicatrisation de 3 à 4 mois. La mobilité du bouchon peut avoir un impact négatif sur le résultat final car elle peut potentiellement perturber le processus normal de cicatrisation. Dans le cas où le bouchon deviendrait mobile, il devrait alors être retiré, nettoyé et recollé immédiatement en place.

Des bouchons similaires pourraient être fabriqués par un prothésiste ou même par l'opérateur lui-même, indirectement sur un modèle d'étude. Cependant, les auteurs suggèrent fortement d'éviter la fabrication des bouchons directement sur l'alvéole d'extraction. Les monomères de résine non photopolymérisés se sont avérés avoir un effet cytotoxique et/ou génotoxique sur les cellules présentes dans la zone.

Des recherches sont en cours permettant d'évaluer la technique CSP en combinaison avec la technique du cornet de glace (24) dans la préservation des alvéoles de type 2.

Des essais cliniques prospectifs, randomisés et contrôlés sont nécessaires afin d'évaluer la validité et l'efficacité du protocole proposé, avant que son application régulière puisse être systématisée.

## **III.2. Protocole de réalisation du capuchon d'étanchéité alvéolaire**

La précédente revue bibliographique nous a conduit à penser puis élaborer un nouveau système d'étanchéité alvéolaire. Sur la base du CSP (51), des modifications ont été apportées. Le matériel nécessaire à sa réalisation semble être contraignant pour une utilisation quotidienne. De plus, nous savons que la muqueuse n'a aucune affinité pour le composite ; donc aucune attache épithélio-conjonctive ne se fera sur le CSP durant la phase critique de cicatrisation, laissant la porte ouverte aux bactéries de la cavité orale. Nous avons alors décidé de modifier le protocole CSP en pré-fabriquant des capuchons anatomiques en PEEK que nous appellerons capuchon d'étanchéité alvéolaire ou Sealing Socket Cap (SSC).

Les caractéristiques du PEEK sont (47) :

- Biocompatible
- Module d'élasticité proche de celui de l'os et de la dentine
- Résistance à la pression, à la torsion, à la fatigue
- Stabilité dimensionnelle
- Résistance à l'usure et à l'abrasion
- Stérilisable
- Radio-opaque
- Possibilité de collage par un protocole M&R2 ou M&R3
- Modifiable par soustraction ou par addition de composite

Une étude de 2019 (52) a permis de comparer le comportement des ostéoblastes et des fibroblastes gingivaux humains en contact avec des matériaux en polyéthéréthercétone (PEEK), en zircone et en titane.

Les résultats suggèrent une adhérence, une viabilité et une prolifération accrues des ostéoblastes et des fibroblastes gingivaux sur les surfaces en zircone et en PEEK par rapport au titane. Ces résultats sont corrélés à la mouillabilité accrue de ces matériaux.

Les travaux de Linkevicius et coll. (9) ont montré que la zircone ultra-polie, non stratifiée et non glacée était le matériau de choix pour la portion sous-gingivale des restaurations implantaires. Le PEEK ayant des caractéristiques proches de la zircone, mais étant en plus facilement modifiable par soustraction ou par addition, notre choix s'est porté sur ce biomatériau.

L'étape suivante a été de modéliser en 3D le profil d'émergence des dents naturelles. Nous nous sommes basés sur la moyenne mésio-distales et vestibulo-linguales de la partie cervicale des molaires supérieures et inférieures (Fig. 21 et 22).




Fig. 21 – Modélisation 3D du SSC sur Meshmixer : molaire maxillaire secteur 1 (M↑1), molaire maxillaire secteur 2 (M↑2) et molaire mandibulaire secteur 3 et 4 (M↓).

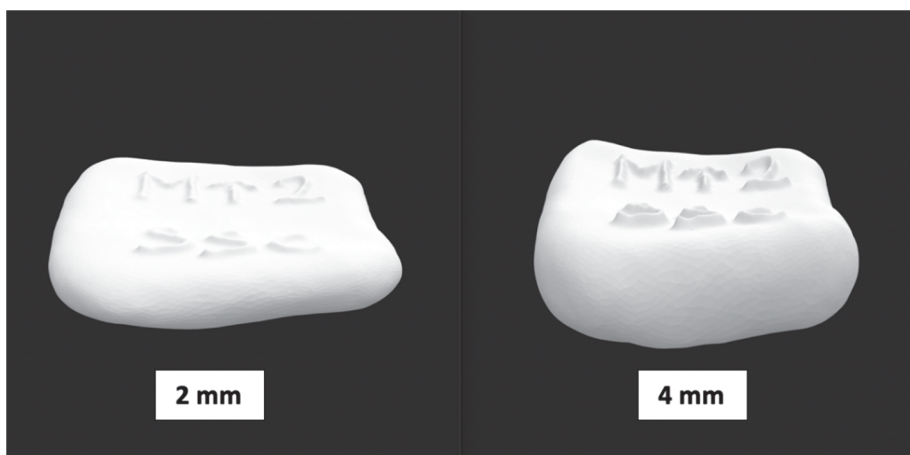


Fig. 22 – Modélisation 3D en plusieurs épaisseurs (2, 3 et 4 mm) en fonction de l'épaisseur de la gencive marginale.



L'étape qui suit a été d'usiner en PEEK ces modèles 3D. Après avoir envoyé les fichiers STL au laboratoire Dental Esthetic, ce dernier a pu gracieusement concevoir et fournir les premiers capuchons anatomiques (Fig. 23).



Fig. 23 – Photographies des SSC en épaisseur 2 mm (à gauche) et 4 mm (à droite) : Molaire maxillaire secteur 1 (M↑1), molaire maxillaire secteur 2 (M↑2) et molaire mandibulaire secteur 3 et 4 (M↓). Courtoisie Daniel Abitbol, Marseille.

Après avoir reçu les capuchons en PEEK, nous avons pu les essayer afin d'évaluer leur ergonomie et les éventuelles difficultés d'utilisation. Dans un premier temps, un protocole SSC se basant sur le protocole CSP (51) a été mis en place.

#### Protocole *Sealing Socket Cap* :

- Avulsion atraumatique
- Impossibilité de mise en place immédiate de l'implant
- Essayage du SSC sur l'alvéole
- +/- Modification du SSC par soustraction à la fraise résine ou par addition au composite flow jusqu'à l'obtention d'une forme anatomique et d'une parfaite étanchéité alvéolaire
- Protocole de collage sur les faces proximales des dents adjacentes et la face occlusale de SSC
- Comblement de l'alvéole avec un biomatériau selon la technique *dual zone* (22)
- Mise en place du SSC sur l'alvéole
- Si présence des dents adjacentes : Attelle de composite flow sur le SSC et les faces proximales des dents adjacentes
- Si pas de dents adjacentes : Point de suture en U croisé par-dessus le capuchon et noyé dans du composite flow pour maintenir le capuchon sur l'alvéole
- Vérification de la non-occlusion du système SSC + composite
- Cicatrisation
- Dépose du capuchon

- Mise en place de l'implant en flapless
- Si torque > 35N : Transformation du SSC en pilier de cicatrisation personnalisé (SSA)
- Si torque < 35N : Vis de couverture + remise en place du SSC sans interférence avec l'implant
- Cicatrisation
- Prothèse d'usage

Dans un second temps, nous avons essayé la faisabilité de ce protocole (Fig. 24 à 27).

La figure 24 montre certaines étapes du protocole SSC réalisé chez une patiente nécessitant l'extraction de sa 26. La patiente ne souhaitait pas d'implant immédiat mais était favorable à la préservation alvéolaire pour une éventuelle future prise en charge implantaire.

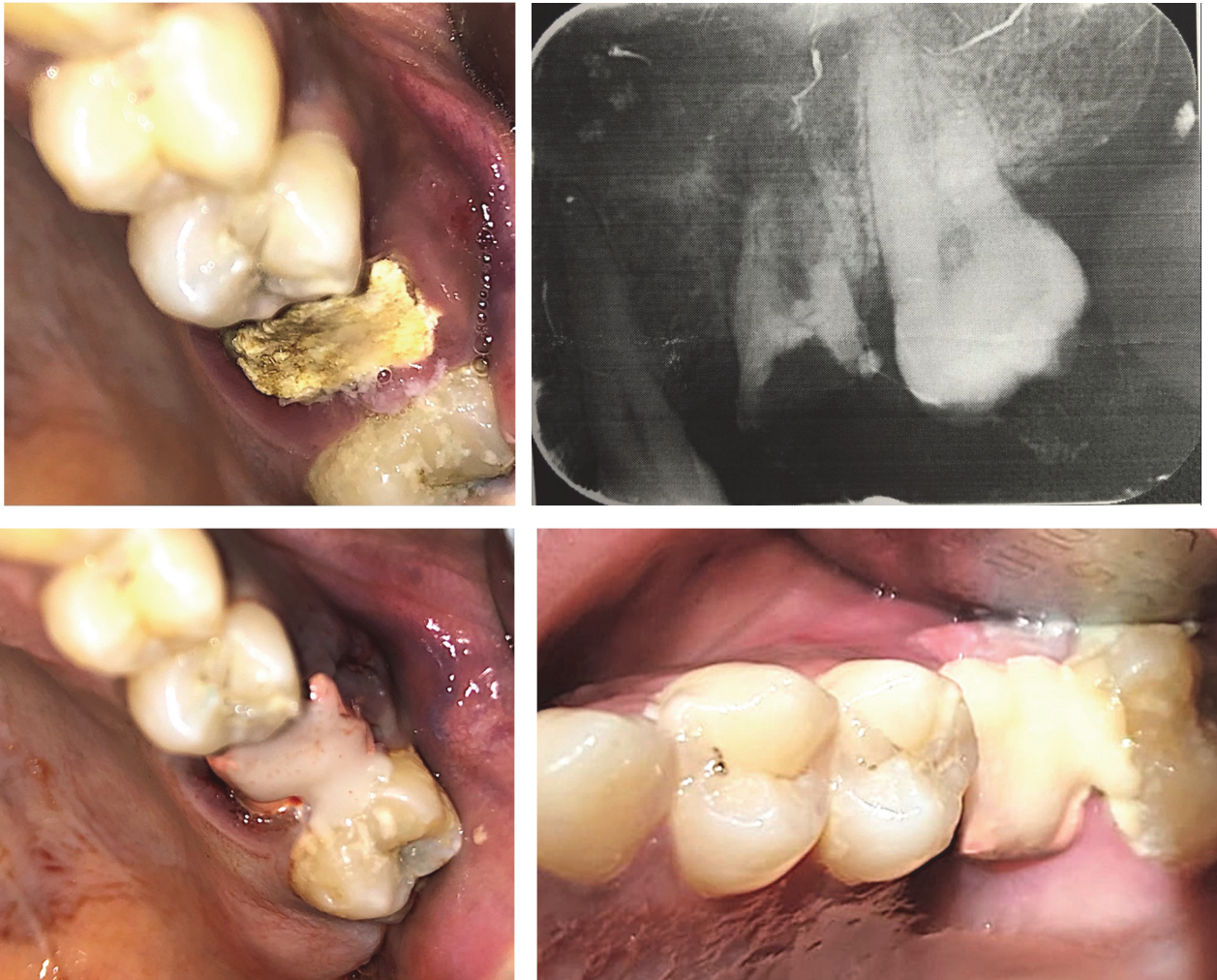

Fig. 24– Photographie et radiographie de la 26 à l'état de débris radulaire, présentant une lésion péri-apicale d'origine endodontique. SSC mis en place post-opératoire. Nous avons choisi un SSC molaire maxillaire secteur 2 (M↑2) de 3 mm d'épaisseur correspondant à l'épaisseur de la gencive marginale. Nous pouvons distinguer que le système SSC est composé de 2 parties : inférieure en PEEK (rose) au contact de la gencive et du matériau de comblement et supérieure en composite (blanc) uniquement au contact des dents adjacentes. Cicatrisation à 2 semaines.

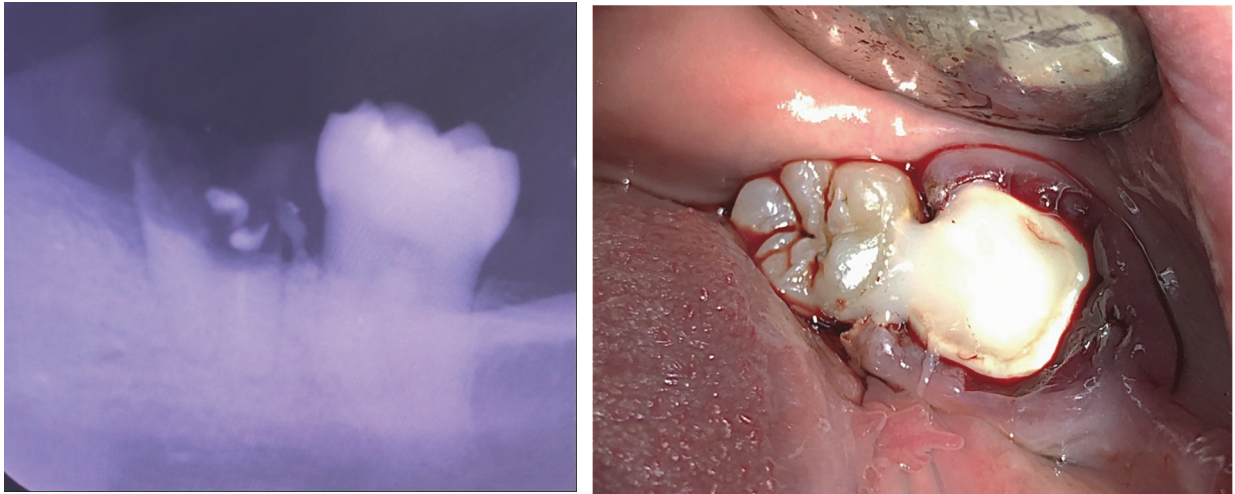


Fig. 25 – Radiographie d’une 36 devant être extraite et photographie du SSC post-opératoire. Nous avons choisi un SSC pour molaire mandibulaire (M↓) de 4 mm d’épaisseur. Dans ce cas, la présence d’une unique dent adjacente a permis le maintien du capuchon sur l’alvéole. La couleur blanche du PEEK empêche la bonne distinction avec le matériau composite.

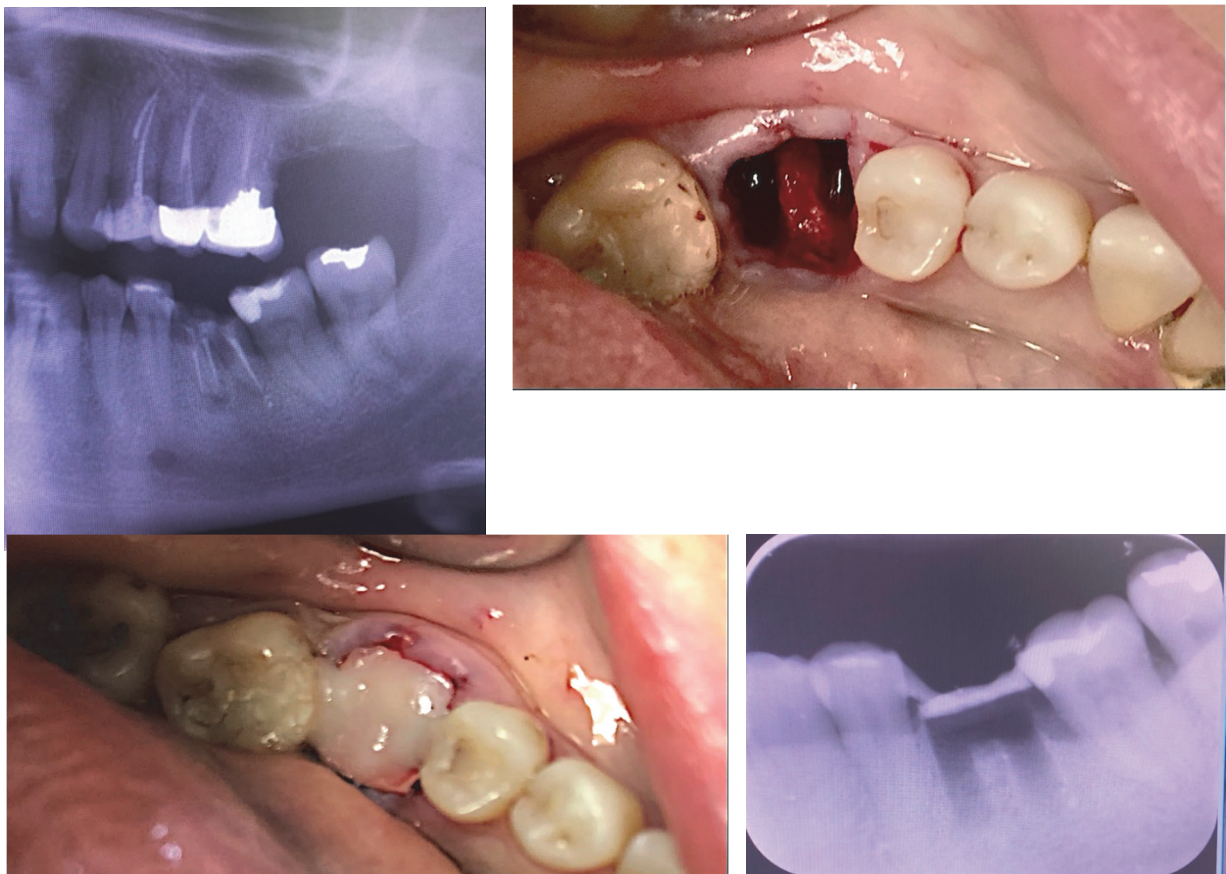

Fig. 26 – Radiographie d’une 36 devant être extraite. Avulsion de 36 atraumatique sans levé de lambeau. Mise en place d’un SSC (M↓) de 2 mm d’épaisseur. Une modification par soustraction a été réalisé au niveau des bords proximaux car l’espace mésio-distal de l’alvéole était inférieur à celui du capuchon ; probablement dû à la mésioversion de la 37. Radiographie post-opératoire, notons la radio-opacité du PEEK en contact avec les tissus sous-jacents et l’attelle de composite sus-jacente. Ici, aucun comblement n’avait été réalisé par manque de moyen.

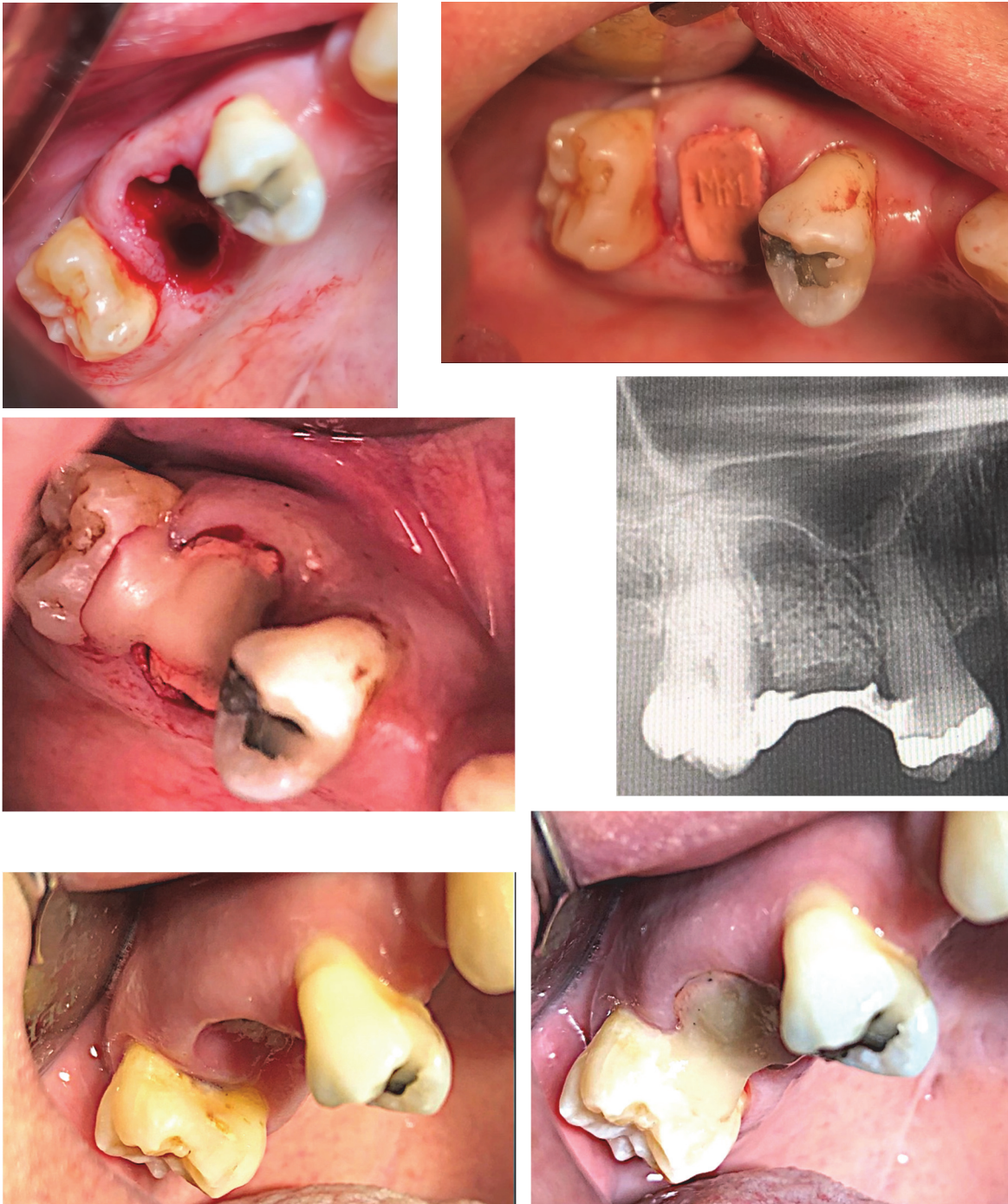

Fig. 27– Photographie d’une alvéole de 16 de type 2b-B, un protocole de préservation est donc souhaité. Comblement de l’alvéole au GTO (OsteoBiol) et essayage du SSC (M↑1). Connexion du SSC aux dents adjacentes et radiographie post-opératoire. Notons la radio-clarté dans l’alvéole disto-vestibulaire, soit par manque de curetage, soit par manque de compactage du biomatériau. Notons également l’excès de composite en palatin de 17. Cicatrisation à J7, dépose du capuchon afin d’éliminer le composite en excès et apprécier la qualité de la muqueuse sous-jacente. Remise en place du capuchon.

### **III.3. Discussion**

Au terme de cette revue bibliographique et après avoir analysé les techniques présentées, nous avons conçu un nouveau système de recouvrement alvéolaire qui pourrait s'avérer utile en pratique quotidienne.

Lorsque l'indication d'extraction est posée, le protocole idéal devrait alors proposer systématiquement une solution de préservation alvéolaire. Si l'implantologie immédiate n'est pas envisageable pour toutes les raisons précédemment citées, le recouvrement muqueux pourrait être une solution adjuvante fonctionnelle.

Les travaux de Valavanis et coll. (51) ont permis d'établir une technique a priori efficace mais qui nous pose problème d'un point de vue biologique et ergonomique. L'utilisation d'un composite au contact de la gencive ainsi que la nécessité d'un accastillage spécifique nous a poussé à créer un système qui se veut plus efficient.

Le capuchon d'étanchéité alvéolaire semble être un outil simple d'utilisation, non invasif et biologiquement compatible. Lorsqu'il est placé entre 2 dents adjacentes il peut également servir de mainteneur d'espace durant la phase de cicatrisation.

En effet, il est courant pour un patient de vouloir prendre un certain temps de réflexion avant d'opter pour une réhabilitation implantaire. Le plus souvent, pour raisons financières. Cependant, la symptomatologie nous oblige à retirer la dent causale, nous exposant au risque de résorption crestal et de déplacement dentaire.

Il est donc rassurant pour le praticien de savoir que durant tout ce temps de réflexion, le volume crestal, le profil d'émergence et l'espace mésio-distal seront maintenus.

Une fois la décision du patient prise et la cicatrisation mature, le praticien se retrouvera dans des conditions optimales d'implantation.

Nous n'avons pas été confronté au recouvrement sans dents adjacentes. Cette procédure utilise un point de suture en U croisé par-dessus le capuchon, le tout recouvert d'un composite flow. Le fil de suture doit être non résorbable et laissé durant toute la phase de cicatrisation. Ce type d'utilisation semble être assez rare et contraignante car peu stable.

Sur les quelques utilisations faites, nous rapportons un cas où le capuchon s'est décollé des dents adjacentes. Après réflexion, nous avons omis de placer une couche d'adhésif sur les faces proximales des dents adjacentes. Le patient a pu revenir dans la journée et le capuchon a pu être recollé conformément au protocole de collage.

Des améliorations peuvent encore être apportées. La conception 3D par des professionnels pourrait améliorer son design. Un code couleur permettant de distinguer les différentes épaisseurs peut également être proposé.

Ici encore, des essais cliniques prospectifs, randomisés et contrôlés seront nécessaires à la validité et l'efficacité du protocole SSC.

## Conclusion

La résorption alvéolaire post-extractionnelle est un phénomène physiologique compromettant le résultat fonctionnel et esthétique de la future restauration supra-implantaire. Ce défaut correspond essentiellement à une perte osseuse vestibulaire horizontale, dans la zone antéro-maxillaire et postéro-mandibulaire.

Or, nous savons que le tissu osseux et la muqueuse kératinisée constituent le support vital de nos implants. Si ce support s'affaiblit, cela engendre sur le plan fonctionnel une augmentation du risque d'échec implantaire ; et sur le plan esthétique, un profil d'émergence non naturel de la restauration aboutissant à une dent rallongée par rapport aux dents adjacentes.

De nombreux facteurs influent sur cette résorption, une connaissance de ceux-ci permet de prévoir les modifications dimensionnelles que subira la crête et donc d'agir en conséquence.

Nous constatons au terme de ce travail que la préservation crestale doit être indissociable des différentes étapes chirurgicales et prothétiques implantaire. Nous la retrouvons lors de la technique d'extraction, lors du choix du biomatériau, du type de recouvrement, dans la décision de réaliser une implantation immédiate et enfin lors du scellement prothétique alvéolaire. Elle doit être notre leitmotiv dans la sélection de la technique retenue.

En l'absence de consensus, la technique *sealing socket cap* semble être une méthode simple, efficace et reproductible. Notre revue de littérature et les cas cliniques ont permis de nous familiariser à ce type de prise en charge. Une utilisation régulière de ce protocole doit permettre de le faire valider. Enfin, la confrontation et les débats futurs des différentes équipes permettront certainement de continuer à le faire évoluer.

## Table des figures

Fig. 1 – Représentation schématique des étapes de cicatrisation d’une alvéole osseuse après extraction dentaire <b>(1)</b> . .....	3
Fig. 2 – Tableau traitant des différents facteurs étiologiques des pertes de substance des crêtes édentés <b>(8)</b> . .....	4
Fig. 3 – Photographies d’extraction d’une dent et préservation de la crête avec la technique utilisant un lambeau. Cicatrisation à 3 mois. Notons le déplacement de la ligne muco-gingivale et la finesse de la crête. <b>(19)</b> . .....	7
Fig. 4 – Photographies d’extraction d’une dent et préservation de la crête avec la technique sans lambeau. Cicatrisation à 1 mois et 3 mois. Notons l’épaisseur de la crête résiduelle et la quantité de tissu kératinisé <b>(19)</b> . .....	8
Fig. 5 – Photographies per-opératoire et à quatre mois et demi d’une xéno greffe selon la technique dual-zone sur biotype fin (Bio-Oss Collagen, Geistlich) <b>(12)</b> . .....	11
Fig. 6 – Photographie à quatre mois et demi d’une xéno greffe selon la technique dual-zone sur biotype épais (Bio-Oss Collagen, Geistlich) <b>(12)</b> . .....	11
Fig. 7 – Schéma d’une alvéole avec tissus mous préservés mais déhiscence osseuse vestibulaire suivit d’une extraction atraumatique de la dent sans lambeau <b>(12)</b> . .....	14
Fig. 8 – Schéma d’une alvéole après extraction et débridement dans laquelle on a placé une membrane de collagène réticulée en forme de cornet de glace. La partie la plus étroite (en forme de V) doit être placée dans l’alvéole et être suffisamment large pour dépasser les parois du défaut osseux <b>(12)</b> . .....	14
Fig. 9 – Schéma d’une alvéole comblée, la membrane est rabattue sur l’alvéole et suturée au lambeau palatin. Le type de comblement recommandé pour cette technique est l’allogreffe d’os spongieux minéralisés en petite particules (250 - 500 µm). La membrane est progressivement résorbée et le greffon incorporé <b>(12)</b> . .....	15
Fig. 10 – Schématisation de la conduite à tenir face à une crête effondrée ou risquant de l’être <b>(8)</b> . .....	16
Fig. 11 – Tableau décrivant différentes techniques d’aménagement de la crête et leur intérêt respectifs dans la préservation ou la reconstruction <b>(8)</b> . .....	17
Fig. 12 – Tableau décrivant les étapes d’une implantation immédiate <b>(12)</b> . .....	18
Fig. 13 – Tableau décrivant les étapes d’une implantation différée <b>(12)</b> . .....	19
Fig. 14 – Tableau décrivant les variations dimensionnelles vestibulo-linguales des différents groupes mesurés à différentes distances de la gencive marginale (GM) <b>(12)</b> . .....	20
Fig. 15 – Tableau montrant les variations d’épaisseurs des tissus mous des différents groupes en fonction des tiers de la gencive marginale (GM) <b>(12)</b> . .....	20

Fig.16 – Photographies de deux restaurations implanto-portées : 36 réalisé en extraction implantation immédiate et pilier de cicatrisation personnalisé ; 37 réalisé en extraction implantation immédiate et pilier de cicatrisation conventionnel. Courtoisie Dr Tomas Linkevicius. ....	23
Fig. 17 – Photographies des étapes de fabrication d'un pilier SSA en méthode directe : Avulsion atraumatique avec séparation de racine, mise en place de l'implant, comblement de l'espace résiduel, mise en place d'un cylindre provisoire et recouvrement de la zone muqueuse avec un composite flow. La pièce est ensuite retirée, polie et désinfectée avant d'être remise en place. Cicatrisation à 5 mois. Courtoisie Dr Gary Finelle. ....	24
Fig. 18 – Photographies des étapes de fabrication d'un pilier SSA en méthode indirecte : Avulsion atraumatique avec séparation de racine, mise en place de l'implant, comblement de l'espace résiduel avec une xénogreffe, mise en place d'un scan body pour prise d'empreinte numérique. Usinage du SSA en PEEK et collage sur l'embase titane par le laboratoire, mise en place dans la journée. Cicatrisation à 3 mois, on peut noter la présence de particules encapsulés par la gencive au biotype épais. Restauration prothétique finale en zircone monolithique CAD-CAM. Cicatrisation à 3 ans. Courtoisie Dr Gary Finelle. ....	25
Fig. 19 – Schéma du protocole de remplacement dentaire immédiat dans une alvéole de type 2 <b>(12)</b> .....	26
Fig. 20 – Illustration du protocole Cervical Socket Plug (CSP). Les dents 25 et 26 sont à extraire, leurs profils cervicaux sont évalués à l'aide du guide cervical.....	30
Fig. 20 (suite) – Fabrication des CSP dans le moule cervical correspondant au guide. Avulsion atraumatique, comblement de l'alvéole et connexion des CSP aux dents adjacentes. Radiographie post-opératoire. ....	31
Fig. 20 (suite) – Cicatrisation à 2 semaines post-opératoire. Radiographie volumique pré-implantaire à 3 mois post-opératoire. Dépose des CSP, nous pouvons apprécier la préservation des tissus durs et mous crestaux et le maintien du profil d'émergence des dents naturelles. Un punch de tissus mous a permis l'accès au tissu osseux sous-jacent. Mise en place de deux implants en procédure flapless et transformation des CSP en SSA. Radiographie post-opératoire.....	32
Fig. 21 – Modélisation 3D du SSC sur Meshmixer : molaire maxillaire secteur 1 (M↑1), molaire maxillaire secteur 2 (M↑2) et molaire mandibulaire secteur 3 et 4 (M↓).....	35
Fig. 22 – Modélisation 3D en plusieurs épaisseurs (2, 3 et 4 mm) en fonction de l'épaisseur de la gencive marginale. ....	35
Fig. 23 – Photographies des SSC en épaisseur 2 mm (à gauche) et 4 mm (à droite) : Molaire maxillaire secteur 1 (M↑1), molaire maxillaire secteur 2 (M↑2) et molaire mandibulaire secteur 3 et 4 (M↓). Courtoisie Daniel Abitbol, Marseille. ....	36



- Fig. 24 – Photographie et radiographie de la 26 à l'état de débris radiculaire, présentant une lésion péri-apicale d'origine endodontique. SSC mis en place post-opératoire. Nous avons choisi un SSC molaire maxillaire secteur 2 (M↑2) de 3 mm d'épaisseur correspondant à l'épaisseur de la gencive marginale. Nous pouvons distinguer que le système SSC est composé de 2 parties : inférieure en PEEK (rose) au contact de la gencive et du matériau de comblement et supérieure en composite (blanc) uniquement au contact des dents adjacentes. Cicatrisation à 2 semaines. .... 37
- Fig. 25 – Radiographie d'une 36 devant être extraite et photographie du SSC post-opératoire. Nous avons choisi un SSC pour molaire mandibulaire (M↓) de 4 mm d'épaisseur. Dans ce cas, la présence d'une unique dent adjacente a permis le maintien du capuchon sur l'alvéole. La couleur blanche du PEEK empêche la bonne distinction avec le matériau composite. .... 38
- Fig. 26 – Radiographie d'une 36 devant être extraite. Avulsion de 36 atraumatique sans levé de lambeau. Mise en place d'un SSC (M↓) de 2 mm d'épaisseur. Une modification par soustraction a été réalisé au niveau des bords proximaux car l'espace mésio-distal de l'alvéole était inférieur à celui du capuchon ; probablement dû à la mésioversion de la 37. Radiographie post-opératoire, notons la radio-opacité du PEEK en contact avec les tissus sous-jacents et l'attelle de composite sus-jacente. Ici, aucun comblement n'avait été réalisé par manque de moyen. .... 38
- Fig. 27– Photographie d'une alvéole de 16 de type 2b-B, un protocole de préservation est donc souhaité. Comblement de l'alvéole au GTO (OsteoBiol) et essayage du SSC (M↑1). Connexion du SSC aux dents adjacentes et radiographie post-opératoire. Notons la radio-clarté dans l'alvéole disto-vestibulaire, soit par manque de curetage, soit par manque de compactage du biomatériau. Notons également l'excès de composite en palatin de 17. Cicatrisation à J7, dépose du capuchon afin d'éliminer le composite en excès et apprécier la qualité de la muqueuse sous-jacente. Remise en place du capuchon. .... 39


## Bibliographie

1. Amler MH. The time sequence of tissue regeneration in human extraction wounds. *Oral Surg Oral Med Oral Pathol.* mars 1969;27(3):309-18.
2. Scala A, Lang NP, Schweikert MT, de Oliveira JA, Rangel-Garcia I, Botticelli D. Sequential healing of open extraction sockets. An experimental study in monkeys. *Clin Oral Implants Res.* mars 2014;25(3):288-95.
3. Cho Y-D, Kim K-H, Lee Y-M, Ku Y, Seol Y-J. Periodontal Wound Healing and Tissue Regeneration: A Narrative Review. *Pharmaceuticals.* 12 mai 2021;14(5):456.
4. Araújo MG, Lindhe J. Dimensional ridge alterations following tooth extraction. An experimental study in the dog. *J Clin Periodontol.* févr 2005;32(2):212-8.
5. Schropp L, Wenzel A, Kostopoulos L, Karring T. Bone healing and soft tissue contour changes following single-tooth extraction: a clinical and radiographic 12-month prospective study. *Int J Periodontics Restorative Dent.* août 2003;23(4):313-23.
6. Botticelli D, Berglundh T, Lindhe J. The influence of a biomaterial on the closure of a marginal hard tissue defect adjacent to implants. An experimental study in the dog. *Clin Oral Implants Res.* juin 2004;15(3):285-92.
7. Nefussi, J.R. Biologie et physiologie du volume osseux implantable. EM-Consulte [Internet]. 2012 [cité 12 sept 2021]; Disponible sur: <https://www.em-consulte.com/article/675266/biologie-et-physiologie-du-volume-osseux-implantable>
8. Borghetti A, Monnet-Corti V. Chirurgie plastique parodontale et péri-implantaire. Editions CdP. 2017. 480 p.
9. Linkevičius T. Zero Bone Loss Concepts. Quintessence International; 2020.
10. Maia LP, Reino DM, Novaes Junior AB, Muglia VA, Taba Junior M, Grisi MF de M, et al. Influence of periodontal biotype on buccal bone remodeling after tooth extraction using the flapless approach with a xenograft: a histomorphometric and fluorescence study in small dogs. *Clin Implant Dent Relat Res.* janv 2015;17 Suppl 1:e221-235.
11. Tan WL, Wong TLT, Wong MCM, Lang NP. A systematic review of post-extraction alveolar hard and soft tissue dimensional changes in humans. *Clin Oral Implants Res.* févr 2012;23 Suppl 5:1-21.
12. Tarnow DP, Chu SJ. Implantologie immédiate. Quintessence International. 2020. 226 p.
13. Merheb J, Vercruyssen M, Coucke W, Beckers L, Teughels W, Quirynen M. The fate of buccal bone around dental implants. A 12-month postloading follow-up study. *Clin Oral Implants Res.* janv 2017;28(1):103-8.
14. Buser D, Chappuis V, Belser UC, Chen S. Implant placement post extraction in esthetic single tooth sites: when immediate, when early, when late? *Periodontol 2000.* févr 2017;73(1):84-102.
15. Caneva M, Botticelli D, Viganò P, Morelli F, Rea M, Lang NP. Connective tissue grafts in conjunction with implants installed immediately into extraction sockets. An experimental study in dogs. *Clin Oral Implants Res.* janv 2013;24(1):50-6.

16. Huynh-Ba G, Pjetursson BE, Sanz M, Cecchinato D, Ferrus J, Lindhe J, et al. Analysis of the socket bone wall dimensions in the upper maxilla in relation to immediate implant placement. *Clin Oral Implants Res.* janv 2010;21(1):37-42.
17. Braut V, Bornstein MM, Belser U, Buser D. Thickness of the anterior maxillary facial bone wall-a retrospective radiographic study using cone beam computed tomography. *Int J Periodontics Restorative Dent.* avr 2011;31(2):125-31.
18. Barone A, Toti P, Piattelli A, Iezzi G, Derchi G, Covani U. Extraction socket healing in humans after ridge preservation techniques: comparison between flapless and flapped procedures in a randomized clinical trial. *J Periodontol.* janv 2014;85(1):14-23.
19. Barone, Nannmark, Palacci. *Bone, Biomaterials & Beyond.* edra spa. 2014.
20. Rosenlicht JL, Tarnow DP. Human histologic evidence of integration of functionally loaded hydroxyapatite-coated implants placed simultaneously with sinus augmentation: a case report 2 1/2 years postplacement. *J Oral Implantol.* 1999;25(1):7-10.
21. Barone A, Toti P, Quaranta A, Alfonsi F, Cucchi A, Calvo-Guirado JL, et al. Volumetric analysis of remodelling pattern after ridge preservation comparing use of two types of xenografts. A multicentre randomized clinical trial. *Clin Oral Implants Res.* nov 2016;27(11):e105-15.
22. Chu SJ, Salama MA, Salama H, Garber DA, Saito H, Sarnachiaro GO, et al. The dual-zone therapeutic concept of managing immediate implant placement and provisional restoration in anterior extraction sockets. *Compend Contin Educ Dent Jamesburg NJ* 1995. août 2012;33(7):524-32, 534.
23. Araújo MG, Linder E, Lindhe J. Bio-Oss collagen in the buccal gap at immediate implants: a 6-month study in the dog. *Clin Oral Implants Res.* janv 2011;22(1):1-8.
24. Elian N, Cho S-C, Froum S, Smith RB, Tarnow DP. A simplified socket classification and repair technique. *Pract Proced Aesthetic Dent PPAD.* mars 2007;19(2):99-104; quiz 106.
25. Tan-Chu JHP, Tuminelli FJ, Kurtz KS, Tarnow DP. Analysis of buccolingual dimensional changes of the extraction socket using the « ice cream cone » flapless grafting technique. *Int J Periodontics Restorative Dent.* juin 2014;34(3):399-403.
26. Debel M, Toma S, Vandenberghe B, Brecx MC, Lasserre JF. Alveolar ridge dimensional changes after two socket sealing techniques. A pilot randomized clinical trial. *Clin Oral Investig.* mars 2021;25(3):1235-43.
27. Seyssens L, Eghbali A, Christiaens V, De Bruyckere T, Doornewaard R, Cosyn J. A one-year prospective study on alveolar ridge preservation using collagen-enriched deproteinized bovine bone mineral and saddle connective tissue graft: A cone beam computed tomography analysis. *Clin Implant Dent Relat Res.* oct 2019;21(5):853-61.
28. Cochran DL. A comparison of endosseous dental implant surfaces. *J Periodontol.* déc 1999;70(12):1523-39.
29. De Rouck T, Collays K, Wyn I, Cosyn J. Instant provisionalization of immediate single-tooth implants is essential to optimize esthetic treatment outcome. *Clin Oral Implants Res.* juin 2009;20(6):566-70.

30. Tarnow DP, Chu SJ, Salama MA, Stappert CFJ, Salama H, Garber DA, et al. Flapless postextraction socket implant placement in the esthetic zone: part 1. The effect of bone grafting and/or provisional restoration on facial-palatal ridge dimensional change-a retrospective cohort study. *Int J Periodontics Restorative Dent.* juin 2014;34(3):323-31.
31. Chu SJ, Salama MA, Garber DA, Salama H, Sarnachiaro GO, Sarnachiaro E, et al. Flapless Postextraction Socket Implant Placement, Part 2: The Effects of Bone Grafting and Provisional Restoration on Peri-implant Soft Tissue Height and Thickness- A Retrospective Study. *Int J Periodontics Restorative Dent.* déc 2015;35(6):803-9.
32. Grunder U. Crestal ridge width changes when placing implants at the time of tooth extraction with and without soft tissue augmentation after a healing period of 6 months: report of 24 consecutive cases. *Int J Periodontics Restorative Dent.* févr 2011;31(1):9-17.
33. Jung RE, Sailer I, Hämmerle CHF, Attin T, Schmidlin P. In vitro color changes of soft tissues caused by restorative materials. *Int J Periodontics Restorative Dent.* juin 2007;27(3):251-7.
34. Chu SJ, Sarnachiaro GO, Hochman MN, Tarnow DP. Subclassification and Clinical Management of Extraction Sockets with Labial Dentoalveolar Dehiscence Defects. *Compend Contin Educ Dent Jamesburg NJ* 1995. août 2015;36(7):516, 518-20, 522 passim.
35. Kan JYK, Rungcharassaeng K, Sclar A, Lozada JL. Effects of the facial osseous defect morphology on gingival dynamics after immediate tooth replacement and guided bone regeneration: 1-year results. *J Oral Maxillofac Surg Off J Am Assoc Oral Maxillofac Surg.* juill 2007;65(7 Suppl 1):13-9.
36. Cooper LF, Raes F, Reside GJ, Garriga JS, Tarrida LG, Wiltfang J, et al. Comparison of radiographic and clinical outcomes following immediate provisionalization of single-tooth dental implants placed in healed alveolar ridges and extraction sockets. *Int J Oral Maxillofac Implants.* déc 2010;25(6):1222-32.
37. Schwartz-Arad D, Chaushu G. The ways and wherefores of immediate placement of implants into fresh extraction sites: a literature review. *J Periodontol.* oct 1997;68(10):915-23.
38. Smith RB, Tarnow DP. Classification of molar extraction sites for immediate dental implant placement: technical note. *Int J Oral Maxillofac Implants.* juin 2013;28(3):911-6.
39. Tarnow DP, Chu SJ. Human histologic verification of osseointegration of an immediate implant placed into a fresh extraction socket with excessive gap distance without primary flap closure, graft, or membrane: a case report. *Int J Periodontics Restorative Dent.* oct 2011;31(5):515-21.
40. Katranji A, Misch K, Wang H-L. Cortical bone thickness in dentate and edentulous human cadavers. *J Periodontol.* mai 2007;78(5):874-8.
41. Smith RB, Rawdin SB, Kagan V. Influence of Implant-Tooth Proximity on Incidence of Caries in Teeth Adjacent to Implants in Molar Sites: A Retrospective Radiographic Analysis of 300 Consecutive Implants. *Compend Contin Educ Dent Jamesburg NJ* 1995. janv 2020;41(1):e1-5.

42. Trimpou G, Weigl P, Krebs M, Parvini P, Nentwig G-H. Rationale for esthetic tissue preservation of a fresh extraction socket by an implant treatment concept simulating a tooth replantation. *Dent Traumatol Off Publ Int Assoc Dent Traumatol*. févr 2010;26(1):105-11.
43. Crespi R, Capparé P, Crespi G, Gastaldi G, Romanos GE, Gherlone E. Tissue Remodeling in Immediate Versus Delayed Prosthetic Restoration in Fresh Socket Implants in the Esthetic Zone: Four-Year Follow-up. *Int J Periodontics Restorative Dent*. 2018;38(Suppl):s97-103.
44. Menchini-Fabris G-B, Crespi R, Toti P, Crespi G, Rubino L, Covani U. A 3-year retrospective study of fresh socket implants: CAD/CAM customized healing abutment vs cover screws. *Int J Comput Dent*. 2020;23(2):109-17.
45. Norton MR. The influence of insertion torque on the survival of immediately placed and restored single-tooth implants. *Int J Oral Maxillofac Implants*. déc 2011;26(6):1333-43.
46. Norton MR. The Influence of Low Insertion Torque on Primary Stability, Implant Survival, and Maintenance of Marginal Bone Levels: A Closed-Cohort Prospective Study. *Int J Oral Maxillofac Implants*. août 2017;32(4):849-57.
47. Jacquot B. Des polymères thermoplastiques hautes performances en odontologie. 2017;2:5.
48. Sarnachiaro GO, Chu SJ, Sarnachiaro E, Gotta SL, Tarnow DP. Immediate Implant Placement into Extraction Sockets with Labial Plate Dehiscence Defects: A Clinical Case Series. *Clin Implant Dent Relat Res*. août 2016;18(4):821-9.
49. Chappuis V, Rahman L, Buser R, Janner SFM, Belser UC, Buser D. Effectiveness of Contour Augmentation with Guided Bone Regeneration: 10-Year Results. *J Dent Res*. mars 2018;97(3):266-74.
50. Bakshi M, Tarnow D, Bittner N. Changes in Ridge Dimension with Pontics Immediately Placed at Extraction Sites: A Pilot Study. *Int J Periodontics Restorative Dent*. août 2018;38(4):541-7.
51. Valavanis K, Tzovairis A, Vergoullis I. Flapless Hard and Soft Tissue Preservation of Posterior Sockets Utilizing the Cervical Socket Plug Technique: Clinical Protocol and Case Report. *J Implant Adv Clin Dent*. avr 2020;15.
52. da Cruz MB, Marques JF, Peñarrieta-Juanito GM, Costa M, Souza JC, Magini RS, et al. Hard and Soft Tissue Cell Behavior on Polyetheretherketone, Zirconia, and Titanium Implant Materials. *Int J Oral Maxillofac Implants*. févr 2019;34(1):39-46.



## SERMENT MEDICAL

En présence des Maîtres de cette Faculté, de mes chers condisciples, devant l'effigie d'HIPPOCRATE.

Je promets et je jure, d'être fidèle aux lois de l'honneur et de la probité dans l'exercice de la Médecine Dentaire.

Je donnerai mes soins à l'indigent et n'exigerai jamais un salaire au-dessus de mon travail, je ne participerai à aucun partage clandestin d'honoraires.

Je ne me laisserai pas influencer par la soif du gain ou la recherche de la gloire.

Admis dans l'intérieur des maisons, mes yeux ne verront pas ce qui s'y passe, ma langue taira les secrets qui me seront confiés et mon état ne servira pas à corrompre les mœurs ni à favoriser le crime.

Je ne permettrai pas que des considérations de religion, de nation, de race, de parti ou de classe sociale viennent s'interposer entre mon devoir et mon patient.

Même sous la menace, je n'admettrai pas de faire usage de mes connaissances médicales contre les lois de l'humanité.

J'informerai mes patients des décisions envisagées, de leurs raisons et de leurs conséquences. Je ne tromperai jamais leur confiance et n'exploiterai pas le pouvoir hérité des connaissances pour forcer les consciences.

Je préserverai l'indépendance nécessaire à l'accomplissement de ma mission. Je n'entreprendrai rien qui dépasse mes compétences. Je les entretiendrai et les perfectionnerai pour assurer au mieux les services qui me seront demandés.

Respectueux et reconnaissant envers mes Maîtres, je rendrai à leurs enfants l'instruction que j'ai reçue de leur père.

Que les hommes m'accordent leur estime si je suis fidèle à mes promesses.

Que je sois déshonoré et méprisé de mes confrères si j'y manque.



**AMOUYAL Lucas** – Préservation crestale pré-implantaire : Intérêt du recouvrement muqueux post-extractionnel.

Th. : Chir. dent. : Marseille : Aix-Marseille Université : 2022

Rubrique de classement : Chirurgie Orale.

Résumé : La préservation crestale est un véritable challenge en implantologie. A travers cette thèse, nous allons voir comment gérer au mieux une alvéole d'extraction. De la technique d'extraction jusqu'à l'implantation immédiate, nous nous focaliserons sur les procédés qui préservent au mieux les tissus ostéo-muqueux. Nous nous attarderons enfin sur une nouvelle technique de recouvrement alvéolaire qui semblerai conserver *ad integrum* les tissus, le profil d'émergence et les papilles.

Mots-clés : cicatrisation alvéolaire, préservation alvéolaire, préservation crestale, étanchéité alvéolaire, gestion d'alvéole d'extraction, implant immédiat, pilier d'étanchéité alvéolaire, SSA, comblement osseux, membrane, profil d'émergence, PEEK, CSP, capuchon d'étanchéité alvéolaire

**AMOUYAL Lucas** – Pre-implant ridge preservation: Benefit of post-extraction mucosal coverage.

Abstract : Ridge preservation is a real challenge in implantology. Through this thesis we will see how to manage an extraction socket. From the extraction technique to immediate implantation, we will focus on the procedures that best preserve the osteo-mucous tissues. Finally, we will dwell on a new technique of alveolar covering which seems to preserve *ad integrum* tissues, emergence profile and papillae.

Keywords : wound healing, alveolar preservation, ridge preservation, socket sealing, extraction socket management, immediate implant, sealing socket abutment, SSA, bone grafting, membrane, soft tissue profile, PEEK, CSP, cervical socket plug, sealing socket cap.