



**HAL**  
open science

## Réalisation d'un inlay-core à partir d'empreinte numérique : utilisation des caméras 3Shape TRIOS®

Chiara Ciccone

### ► To cite this version:

Chiara Ciccone. Réalisation d'un inlay-core à partir d'empreinte numérique : utilisation des caméras 3Shape TRIOS®. Chirurgie. 2022. dumas-03715777

**HAL Id: dumas-03715777**

**<https://dumas.ccsd.cnrs.fr/dumas-03715777v1>**

Submitted on 6 Jul 2022

**HAL** is a multi-disciplinary open access archive for the deposit and dissemination of scientific research documents, whether they are published or not. The documents may come from teaching and research institutions in France or abroad, or from public or private research centers.

L'archive ouverte pluridisciplinaire **HAL**, est destinée au dépôt et à la diffusion de documents scientifiques de niveau recherche, publiés ou non, émanant des établissements d'enseignement et de recherche français ou étrangers, des laboratoires publics ou privés.



Distributed under a Creative Commons Attribution - NonCommercial - NoDerivatives 4.0 International License

**THÈSE**

***POUR OBTENIR LE DIPLÔME D'ÉTAT  
DE DOCTEUR EN CHIRURGIE DENTAIRE***

Présentée et publiquement soutenue devant

Aix-Marseille Université  
(Président : Monsieur le Professeur Éric BERTON)

Faculté des Sciences Médicales et Paramédicales  
(Doyen : Monsieur le Professeur Georges LEONETTI)

Ecole de Médecine Dentaire  
(Directeur : Monsieur le Professeur Bruno FOTI)

*Réalisation d'un inlay-core à partir d'empreinte  
numérique : utilisation des caméras 3Shape TRIOS®*

Présentée par

**CICCONE Chiarra**

Née le 14/02/1997

A Marseille

Thèse soutenue le **14 février 2022**

Devant le jury composé de

**Président : Professeur RUQUET Michel**

**Assesseurs : Docteur LABORDE Gilles**

**Docteur MAILLE Gérald**

**Docteur BALLESTER Benoit**





**THÈSE**

***POUR OBTENIR LE DIPLÔME D'ÉTAT  
DE DOCTEUR EN CHIRURGIE DENTAIRE***

Présentée et publiquement soutenue devant

Aix-Marseille Université  
(Président : Monsieur le Professeur Éric BERTON)

Faculté des Sciences Médicales et Paramédicales  
(Doyen : Monsieur le Professeur Georges LEONETTI)

Ecole de Médecine Dentaire  
(Directeur : Monsieur le Professeur Bruno FOTI)

*Réalisation d'un inlay-core à partir d'empreinte  
numérique : utilisation des caméras 3Shape TRIOS®*

Présentée par

**CICCONE Chiarra**

Née le 14/02/1997

A Marseille

Thèse soutenue le **14 février 2022**

Devant le jury composé de

**Président : Professeur RUQUET Michel**

**Assesseurs : Docteur LABORDE Gilles**

**Docteur MAILLE Gérald**

**Docteur BALLESTER Benoit**

## ADMINISTRATION

<b>Doyens Honoraires</b>	Professeur	Raymond SANGIUOLO <sup>+</sup>	
	Professeur	Henry ZATTARA	
	Professeur	André SALVADORI	
	Professeur	Jacques DEJOU	
<b>Directeur</b>	Professeur	Bruno FOTI	
<b>Directeurs adjoints</b>	Professeur	Michel RUQUET	
	Professeur	Anne RASKIN	
<b>Chargés de missions</b>			
	Formation Initiale	Professeur	Michel RUQUET
	Recherche	Professeur	Anne RASKIN
Formation Continue	Professeur	Frédéric BUKIET	
Relations Internationales	Professeur	Hervé TASSERY	
Internat et Diplômes d'études spécialisées	Professeur	Virginie MONNET-CORTI	
Affaires générales	Docteur	Patrick TAVITIAN	
<b>Responsable Administrative</b>	Madame	Katia LEONI	

### PROMOTIONS :

2019 Raymond SANGIUOLO

2020 Gaston BERGER

2021 Joseph MIGOZZI

## LISTE DES ENSEIGNANTS

### **PROFESSEURS DES UNIVERSITES – PRATICIENS HOSPITALIERS DES CSERD**

BUKIET Frédéric (58-01)  
FOTI Bruno (58-02)  
LE GALL Michel (56-01)  
MONNET-CORTI Virginie (57-01)  
RASKIN Anne (58-01)  
RUQUET Michel (58-01)  
TARDIEU Corinne (56-01)  
TARDIVO Delphine (56-02)  
TASSERY Hervé (58-01)  
TERRER Elodie (58-01)

### **PROFESSEUR DES UNIVERSITES**

ABOUT Imad (65)

### **PROFESSEURS EMERITES**

DEJOU Jacques  
HUE Olivier

### **MAITRES DE CONFERENCES DES UNIVERSITES – PRATICIENS HOSPITALIERS DES CSERD**

ABOUDHARAM Gérard (58-01)	LAN Romain (56-02)
BANDON Daniel (56-01)	LAURENT Michel (58-01)
BELLONI Didier (57-01)	LAURENT Patrick (57-01)
BOHAR Jacques (56-01)	MAILLE Gérald (58-01)
CAMOIN Ariane (56-01)	MENSE Chloé (58-01)
CAMPANA Fabrice (57-01)	PHILIP-ALLIEZ Camille (56-01)
CATHERINE Jean-Hugues (57-01)	POMMEL Ludovic (58-01)
GAUBERT Jacques (56-01)	PRECKEL Bernard-Éric (58-01)
GIRAUD Thomas (58-01)	RÉ Jean-Philippe (58-01)
GIRAUDEAU Anne (58-01)	ROCHE-POGGI Philippe (57-01)
GUIVARC'H Maud (58-01)	STEPHAN Grégory (58-01)
JACQUOT Bruno (58-01)	TAVITIAN Patrick (58-01)
LABORDE Gilles (58-01)	TOSELLO Alain (58-01)

## MAITRES DE CONFERENCES DES UNIVERSITES ASSOCIES

Angeline ANTEZACK (57-01)

BALLESTER Benoît (58-01)

BLANCHET Isabelle (58-01)

CASAZZA Estelle (58-01)

## ASSISTANTS HOSPITALIERS ET UNIVERSITAIRES

ARNIER Canelle (56-01)

BAUDINET Thomas (58-01)

BRINCAT Arthur (57-01)

BROS Agnès (56-01)

CHIARINI Thomas (58-01)

DUMAS Cathy (57-01)

DUPRAT Florence (56-01)

FAURE-BRAC Mathias (57-01)

FERRE Enzo (58-01)

FOUQUES Agathe (56-01)

HAMMOUTENE Stéphane (57-01)

LAURENT Camille (58-01)

LAFONT Jacinthe (57-01)

LIOTARD Alicia (58-01)

MADENIAN Pauline (58-01)

MANSUY Charlotte (58-01)

MARCHAL Paul (58-01)

MARTIN William (56-01)

ONGHENA Tom (56-01)

PASCHEL Laura (58-01)

PILLIOL Virginie (58-01)

PRINCE Fanny (57-01)

RAYNAUD Camille (58-01)

REYNAL Florence (56-01)

ROMAO Vincent (57-01)

ROUSCOFF Eva (57-01)

SADOWSKI Camille (57-01)

VEILLARD Pierre (56-01)

## ASSISTANT DES UNIVERSITES ASSOCIE

GRINE Ghilès (57-01)

### Intitulés des sections CNU :

#### 56<sup>ème</sup> section : Développement, croissance et prévention

56-01 Odontologie pédiatrique et orthopédie dento-faciale

56-02 : Prévention – Epidémiologie – Economie de la santé – Odontologie légale

#### 57<sup>ème</sup> section : Chirurgie orale, Parodontologie, Biologie Orale

57-01 : Chirurgie orale – Parodontologie – Biologie orale

#### 58<sup>ème</sup> section : Réhabilitation orale

58-01 : Dentisterie restauratrice – Endodontie – Prothèses – Fonction-Dysfonction – Imagerie – Biomatériaux

L'auteur s'engage à respecter les droits des tiers, et notamment les droits de propriété intellectuelle. Dans l'hypothèse où la thèse comporterait des éléments protégés par un droit quelconque, l'auteur doit solliciter les autorisations nécessaires à leur utilisation, leur reproduction et leur représentation auprès du ou des titulaires des droits. L'auteur est responsable du contenu de sa thèse. Il garantit l'Université contre tout recours. Elle ne pourra en aucun cas être tenue responsable de l'atteinte aux droits d'un tiers

À Monsieur le Professeur Michel RUQUET,

*Pour m'avoir fait l'honneur d'accepter la présidence de ce jury de thèse.  
Pour vos enseignements dispensés tout au long de mes études et votre  
disponibilité. Veuillez recevoir le témoignage de ma gratitude et de mon plus  
profond respect.*



À Monsieur le Docteur Gilles LABORDE,

*Pour m'avoir fait l'honneur de siéger dans mon jury.*

*Veillez recevoir ma gratitude et mon respect.*

À Monsieur le Docteur Gérald MAILLE,

*Pour m'avoir fait l'honneur d'accepter la direction de cette thèse.*

*Pour votre encadrement et la transmission de votre savoir-faire durant ces cinq années d'études et d'autant plus lors de mes vacances cliniques de prothèse le vendredi au pavillon. Pour votre patience et votre aide précieuse tout au long de la rédaction de ma thèse.*

*Je vous fais part de ma reconnaissance pour la précision avec laquelle vous m'avez aidée et guidée vers l'aboutissement de ce travail. Je vous adresse mes sincères remerciements pour m'avoir suivie dans l'élaboration de cette thèse.*

À Monsieur le Docteur Benoît BALLESTER,

*Pour m'avoir fait l'honneur de siéger dans mon jury.*

*Pour vos enseignements, votre disponibilité envers les étudiants et vos conseils du mardi après-midi en vacances d'Odontologie Conservatrice.*

*Veillez recevoir ma gratitude et mon respect.*

## Table des matières

<b>1. CONCEPTION D'UN INLAY CORE : CAHIER DES CHARGES ET EMPREINTE CONVENTIONNELLE.....</b>	<b>2</b>
<b>1.1 Généralités.....</b>	<b>2</b>
1.1.1 Définitions .....	2
1.1.2 Types de reconstitutions corono-radicaux .....	2
<b>1.1. Cahier des charges d'un l'inlay core .....</b>	<b>2</b>
1.2.1 Traitement endodontique préalable et perméabilité apicale .....	2
1.2.2 Concept actuel : le tenon passif et anatomique .....	4
1.2.3 Les matériaux d'assemblage.....	7
<b>1.3 Inlay core vs tenon fibré : quelle indication ?.....</b>	<b>11</b>
1.3.1 La mise en place d'un champ opératoire.....	11
1.3.2 Les parois restantes .....	12
1.3.3 La dent reconstituée et les impératifs prothétiques.....	13
<b>1.4 Etapes de réalisation .....</b>	<b>14</b>
1.4.1 Préparation corono-radicaux .....	14
1.4.2 L'empreinte anatomique.....	16
1.4.3 Essayage et assemblage .....	19
1.4.4 Conclusion .....	21
<b>2. LES EMPREINTES OPTIQUES : QUEL APPORT DANS LA PRISE D'EMPREINTE CORONO-RADICULAIRE .....</b>	<b>22</b>
<b>2.1 Fonctionnement des scanners intra-oraux.....</b>	<b>22</b>
2.1.1 Technique de numérisation .....	23
2.1.2 Traitement des données.....	26
2.1.3 La profondeur de champ.....	27
<b>2.2. Moyens d'obtention d'un inlay core avec un scanner intra-oral.....</b>	<b>27</b>
2.2.1. Le système de scannage tout numérique .....	30
<b>3. Mises-en-œuvre clinique : réalisation d'un inlay core en tout numérique .....</b>	<b>34</b>
<b>4. Conclusion .....</b>	<b>45</b>

## Bibliographie

## Introduction

C'est dans les années 1970 que le Pr François Duret échafaude dans son travail de thèse les premiers travaux visant à numériser une arcade dentaire. Ce sont cependant des dizaines d'années plus tard que les caméras optiques feront leur apparition dans les cabinets dentaires permettant ainsi la révolution de la dentisterie numérique.

Si les avantages de la CFAO apparaissent indéniables, les premiers systèmes ne sont pas assez performants pour répondre à tous les enjeux : mais les évolutions technologiques, informatiques et industrielles permanentes vont permettre peu à peu une amélioration de la situation.

A l'heure actuelle, il y a des disciplines qui sont complètement maîtrisées par les caméras optiques et d'autre qui le sont moins. Par exemple, nous savons réaliser de la prothèse fixée quand il s'agit d'empreinte en positif. En effet, nous pouvons obtenir des couronnes dentaires de qualité dont la précision de réalisation est même supérieure à celles issues de technique conventionnelle. C'est également le cas des onlays dont l'empreinte en négatif est de faible profondeur.

Malgré ces capacités indiscutables, il reste des domaines dans lesquels les scanners intra-oraux doivent encore s'améliorer. On peut parler notamment des empreintes pour prothèse amovible (empreinte des tissus mous) et des empreintes pour préparation corono-radulaire.

Même si les tendances actuelles tendent de plus en plus vers une pratique « no post, no crown », ils existent des situations cliniques face auxquelles l'indication de restauration par un ancrage radulaire et une couronne dentaire se pose. Il est dans ce cas indispensable de réaliser une reconstitutions corono-radulaire qui soit la plus respectueuse des tissus dentaires, permettant d'augmenter les chances de conservation des dents restaurées sur le long terme.

Nous nous intéressons dans ce travail à la réalisation de restauration corono-radulaire à l'aide des empreintes optiques.

Dans une première partie, nous rappellerons les concepts actuels des ancrages radulaires ainsi que le protocole de réalisation par méthode conventionnelle.

Dans un second temps, nous présenterons les différentes techniques de réalisation d'un inlay-core à partir du numérique.

Enfin, nous présenterons une illustration clinique de ce qui précède.

# **1. CONCEPTION D'UN INLAY CORE : CAHIER DES CHARGES ET EMPREINTE CONVENTIONNELLE**

## **1.1 Généralités**

### **1.1.1 Définitions**

Selon l'Académie Nationale de Chirurgie Dentaire [1] :

- Une **reconstitution corono-radicaire (RCR)** est « une reconstitution qui intéresse à la fois les portions coronaire et radicaire de la dent : elle concerne toujours une reconstitution complexe qui, pour assurer sa rétention, s'adresse à des ancrages radiculaires et/ou dentinaires »
- Un **ancrage radicaire** est « une extension de l'obturation coronaire dans un canal radicaire traité, destinée à augmenter la rétention lorsque les parois résiduelles de la dent sont insuffisantes »

### **1.1.2 Types de reconstitutions corono-radicales**

Deux types de RCR peuvent être distinguées :

- Les RCR directes : elles sont réalisées par le praticien lui-même au cours du soin, il utilise des matériaux insérés en phase plastique associé à un tenon préfabriqué, le plus souvent il s'agit d'un tenon fibré (ou RMIPP : Reconstitution par Matériau Inséré en Phase Plastique). Dans ce cas l'ancrage radicaire est collé à la dentine canalaire par un composite de collage.
- Les RCR indirectes : il s'agit d'ancrages radiculaires réalisés au laboratoire à partir d'une empreinte. Ces RCR nécessitent donc 2 séances pour leur réalisation. Elles peuvent être scellées ou collées, métalliques, composites ou céramiques.

## **1.1. Cahier des charges d'un l'inlay-core**

Les RCR sont indiquées dans le cas de reconstitutions complexes : elles jouent un rôle difficile de restauration de la perte de substance, de maintien de l'étanchéité canalaire, de liaison mécaniquement fiable et stable entre l'organe dentaire et la suprastructure prothétique. Afin de permettre la pérennité des restaurations par prothèse fixée, la RCR doit répondre à un certain nombre d'impératifs.

### **1.2.1 Traitement endodontique préalable et perméabilité apicale**

La réalisation d'un ancrage radicaire est toujours précédée d'un traitement endodontique. La procédure de traitement du système canalaire comprend plusieurs étapes qui sont l'accès au système endodontique, l'instrumentation du canal, l'irrigation, la médication intra-canalaire et l'obturation de la racine [2].

Ces différentes étapes doivent être réalisées selon certaines règles nous permettant d'obtenir un traitement optimal :

- Débridement complet et désinfection du système canalaire.

Des études ont montré qu'une obturation réalisée à une distance supérieure à 3 mm de l'apex radiologique réduit le taux de réussite du traitement endodontique [3]. Dans l'idéal l'obturation se fera à 2 mm maximum de la constriction apicale.

Concernant l'asepsie, des études ont fourni des indications fortes selon lesquelles une asepsie inappropriée pendant le traitement peut provoquer des réactions inflammatoires péri-apicales [3] [4].

Lorsque l'obturation est située à quelques millimètre à distance de l'apex, l'asepsie est assurée par le concept de perméabilité apicale, qui consiste à passer une lime de 10 au-delà de notre longueur de travail en présence de NaOCl permettant à la solution d'irrigation de baigner toute la partie apicale du canal.

- Respect de l'anatomie canalaire (courbures, trajectoires...),

Afin d'éviter toutes fausses routes ou perforations compromettant le traitement et le maintien de la dent sur arcade.

- Respect de l'apex (pas d'élargissement du foramen, courbure apicale).

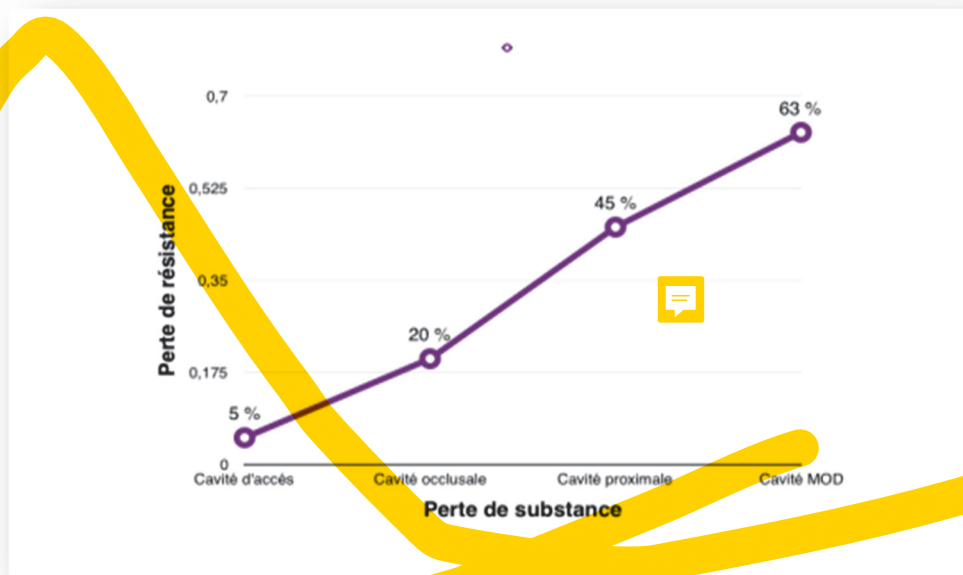
Tout comme un traitement endodontique trop court réduit les chances de guérison, un dépassement de matériau peut entraîner une inflammation persistante ou une guérison prolongée. En théorie, l'obturation est réalisée au niveau de la constriction apicale [5].

- Obturation étanche tridimensionnelle du système canalaire,

Il faut obtenir un scellement hermétique, stable et permanent de toutes les entrées du système canalaire qui permet une cicatrisation péri-radulaire et empêche les infections secondaires [6]. L'obturation définitive se réalise à l'aide de deux matériaux :

- Un corps solide, la gutta percha, qui permet une obturation stable, du fait de sa plasticité qui facilite son insertion endo-canalaire mais également par sa rigidité qui rend possible une condensation latérale et verticale.
- Un ciment de scellement fluide qui assure l'herméticité de l'obturation, en mouillant les parois canalaire et en servant de joint entre le corps solide d'obturation et la dentine intra canalaire.

Enfin on notera que le traitement endodontique modifie les différentes propriétés de la dent. Ces modifications biomécaniques sont corrélées à la perte de tissus dentaire. Ce phénomène a été décrit dans une étude de Reech & coll. en 1989 [7].



**Figure 1 : Corrélation entre diminution de la rigidité de la dent et perte de substance dentaire**

La Figure 1 nous montre l'importance des crêtes marginales dans la perte de rigidité de la dent. On peut conclure que la mutilation subie au cours du traitement endodontique ne semble pas être responsable de modifications importantes du comportement biomécanique de la dent, alors que la perte des crêtes marginales compromet fortement sa résistance. Dans le cas des reconstitutions corono-radiculaire, il s'agit de dents ayant des délabrements coronaire important : fragilisées il est nécessaire de les préserver afin d'éviter au maximum les risques de fracture.

### 1.2.2 Concept actuel : le tenon passif et anatomique

L'ancrage radiculaire ne renforce pas la dent, il permet seulement de reconstituer sa partie coronaire et d'étanchéifier le traitement endo-canalair.

Afin de limiter les contraintes transmises à la racine, l'ancrage doit être passif et adapté à l'anatomie canalair : c'est donc la forme de la racine qui dictera la forme du tenon. La connaissance des variabilités anatomiques des racines des dents est alors cruciale. Les examens radiologiques (rétro alvéolaire et CBCT), nous permettent également d'appréhender l'anatomie de la dent à restaurer.

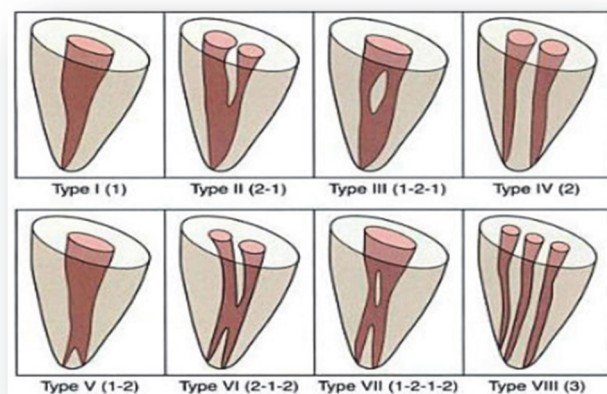
- L'anatomie radiculaire

Certaines études nous permettent d'appréhender l'anatomie du système endo-canalair. En 1984, Vertucci et coll. [8] réalisent une étude à partir de 2400 dents permanentes matures dans lesquelles est injecté un colorant (l'hématoxyline) dans la chambre pulpaire afin d'analyser les systèmes endodontiques de chacune.



Cette étude permet d'établir une classification en fonction des différentes configurations radiculaires (Figure 2) :

- type I : un seul canal depuis la chambre pulpaire jusqu'à l'orifice apical
- type II : deux canaux distincts en partant de la chambre pulpaire puis se rejoignant avant l'orifice apical pour former un canal
- type III : un seul canal quittant la chambre pulpaire qui bifurque en deux canaux au milieu de la racine. Puis les canaux se rejoignent dans le 1/3 apical pour sortir en un canal
- type IV : deux canaux distincts depuis la chambre pulpaire jusqu'à l'apex
- type V : un seul canal quittant la chambre pulpaire se sépare peu avant l'apex en deux canaux distincts
- type VI : deux canaux séparés quittant la chambre pulpaire, se rejoignent dans la racine et se divisent près de l'apex pour sortir par deux canaux distincts
- type VII : un seul canal quittant la chambre pulpaire, se divisant puis se réunissant dans la racine pour finalement se diviser à nouveau près de l'apex en deux canaux distincts
- type VIII : trois canaux séparés depuis la chambre pulpaire jusqu'à l'apex



**Figure 2 : Illustration montrant les différents types de systèmes endo-canaux**

Cette configuration conditionne notre choix dans la réalisation du tenon.

C'est la forme du logement canalaire qui dictera ensuite la forme du tenon. Ce paramètre est à prendre en compte lors de l'adaptation de l'ancrage à son logement, notamment pour évaluer la profondeur du logement canalaire. Il est rare de trouver des canaux parfaitement rectilignes.

Chaque dent possède ses variabilités anatomiques qu'il faut prendre en compte (Tableau 1). Comme par exemple la concavité de la paroi distale de la racine mésio vestibulaire des premières molaires maxillaires [9], dans ce cas le canal palatin sera privilégié puisqu'il présente moins de courbures et que son diamètre est plus favorable à la réalisation d'un tenon.

Dents	Variabilités anatomiques	Fréquence en %
16 et 26	Concavité paroi distale de la racine MV	94%
	Concavité paroi mésiale de la racine DV	31%
	Concavité paroi vestibulaire de la racine palatine	17%
36 et 36	Concavité paroi distale de la racine M	100%
	Concavité paroi mésiale de la racine D	99%
14 et 24	Concavité mésiale	/
	Racine frêle	/

**Tableau 1 : Dents à racines courbes et/ou aplaties ou ovales [9]**

Dans le cas des dents pluri-radiculées il faudra choisir le canal présentant la morphologie la plus simple permettant de loger un ancrage radiculaire (racine rondes, trapue, large). Il s'agit des canaux palatins au maxillaire et des canaux distaux à la mandibule.

- Passivité du tenon

L'inlay-core ne doit en aucun cas présenter des frictions contre les parois du logement canalaire lors de l'insertion et de la désinsertion de ce dernier au moment de l'essayage. Le diamètre de l'ancrage ne doit pas excéder un tiers du diamètre canalaire à tout endroit, d'autant plus que son diamètre n'influence en aucun cas sa rétention [9]. Toutes contraintes contre les parois présentent un risque de fêlure ou de fracture radiculaire par la suite.

- Forme du tenon

Un tenon cylindrique est peu délabrant au niveau cervical et permet une bonne rétention cependant il n'est pas adapté à la partie apicale de la préparation et donc est très mutilant à ce niveau.

Un tenon conique est moins mutilant pour la partie apicale de la préparation coronoradiculaire mais il ne permet pas une rétention suffisante.

Pendant longtemps, le consensus a été d'utiliser des tenons cylindro-coniques, ces derniers étaient en corrélation avec la forme des instruments de désobturation canalaire calibrés, proposés par les industriels. Cependant il a été démontré que ceux-ci ne respectaient pas l'anatomie canalaire des dents majorant ainsi le risque de fêlure et de fracture. Le tenon devrait être une extension dans un canal mis en forme et non une intrusion dans la dentine radiculaire [9].

Le consensus actuel quant à la forme des tenons est celui d'un tenon anatomique, qui permet de respecter au maximum les tissus dentaires et de limiter les risques de fracture.

### 1.2.3 Les matériaux d'assemblage

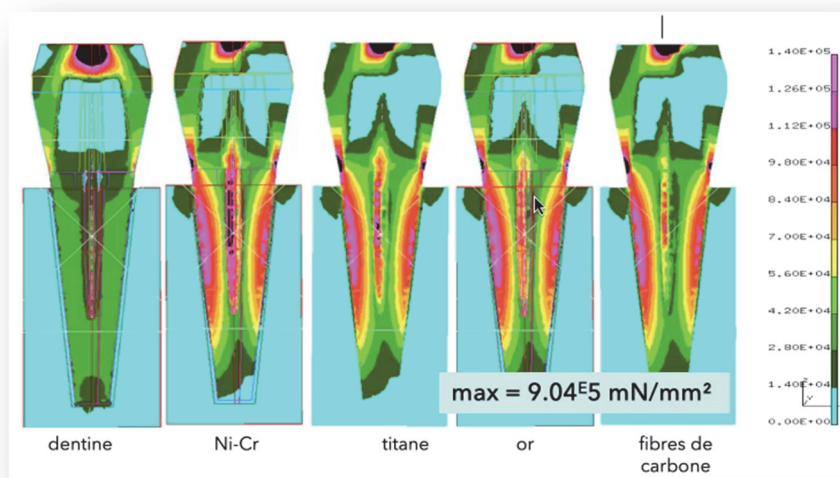
Ils doivent répondre à différents impératifs :

- Permettre l'étanchéité de la restauration corono-radulaire ;
- Permettre une rétention supplémentaire à la rétention mécanique liée à la forme du tenon
- Avoir une mise en œuvre aisée et reproductible
- Permettre l'absorption des contraintes transmises par le tenon et donc prévenir de l'apparition des fêlures et des fractures radiculaires.

En 1998, Martinez-Insua et al. démontrent un seuil de fracture significativement plus élevé pour les tenons en fibre de carbone en comparaison au tenon coulée en métal. Cependant les fractures survenues sur les dents restaurées avec un tenon métallique surviennent lorsqu'elles sont soumises à des charges très rarement observées cliniquement [10].

Une étude menée en 2000 par Lefèvre et coll. [11] a démontré que la composition du tenon n'influe pas sur la transmission des contraintes occlusales à la dentine radulaire lorsque la force exercée en occlusale est de 300N (Figure 4).

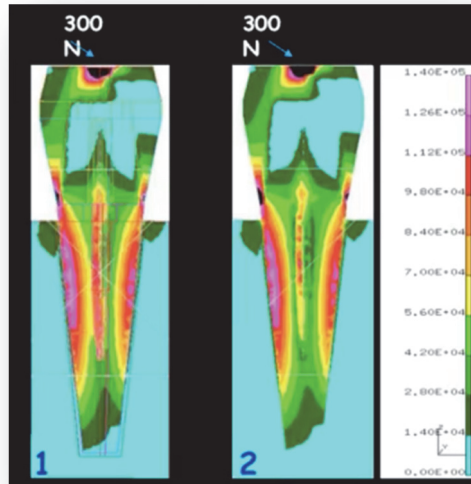
Une force de 300N est exercée au centre de la couronne, ses dimensions sont légèrement supérieures aux dimensions réelles, cela permettait de se placer dans des conditions extrêmes.



**Figure 4 : Répartition des forces occlusales en fonction du matériau constituant le tenon**

Il a été démontré au sein de cette étude que le moyen de scellement joue un rôle dans la transmission des contraintes occlusales à la dentine résiduelle (Figure 5). En effet, un tenon qui sera scellé à l'aide d'un ciment « conventionnel » ne permettra pas de réduire les contraintes contrairement à un tenon scellé par une colle ou un ciment adhésif.

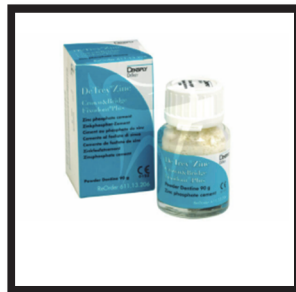Ce joint de polymère adhésif joue ainsi un rôle d'« amortisseur ».



**Figure 5 : Répartition des forces occlusales en fonction du moyen de scellement**

Trois modes d'assemblage possible :

- Les ciments : oxyphosphate de zinc ou polycarboxylate (figure 6),  
Ils ne sont plus utilisés aujourd'hui car ils ne permettent pas une bonne absorption des contraintes occlusales.



**Figure 6 : Ciment conventionnel**

- Les scellements adhésifs :

Le Ciment de Verre Ionomère nécessite un traitement préalable des surfaces à l'acide polyacrylique pour permettre une bonne rétention.

D'autres matériaux de scellement présentent des propriétés auto-adhésives par rapport à la dent pour laquelle aucun traitement préalable de surface n'est nécessaire. La liaison avec la restauration est obtenue en partie grâce à la liaison micromécanique et chimique. C'est le cas notamment des CVIMAR qui peuvent être conditionnés de différentes manières (poudre, capsules à usage unique ou seringue) laissant différent choix d'utilisation au praticien (figure 7).

On trouve également dans cette catégorie des ciments de scellement composite, tels que le Relyx Unicem (figure 11)

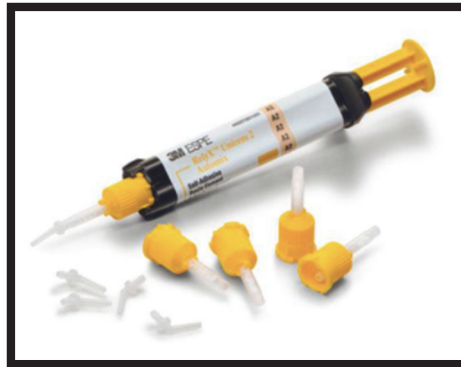

Figure 11 : Exemple de ciment auto-adhésif Relyx 3M®

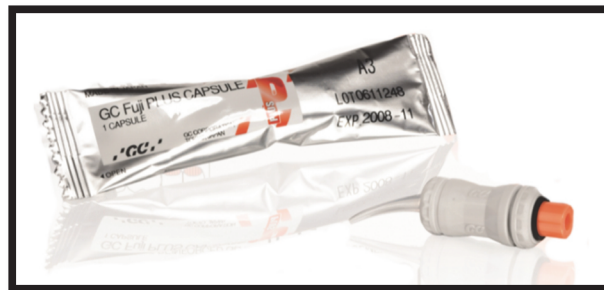

Figure 7 : CVIMAR sous forme de carpule

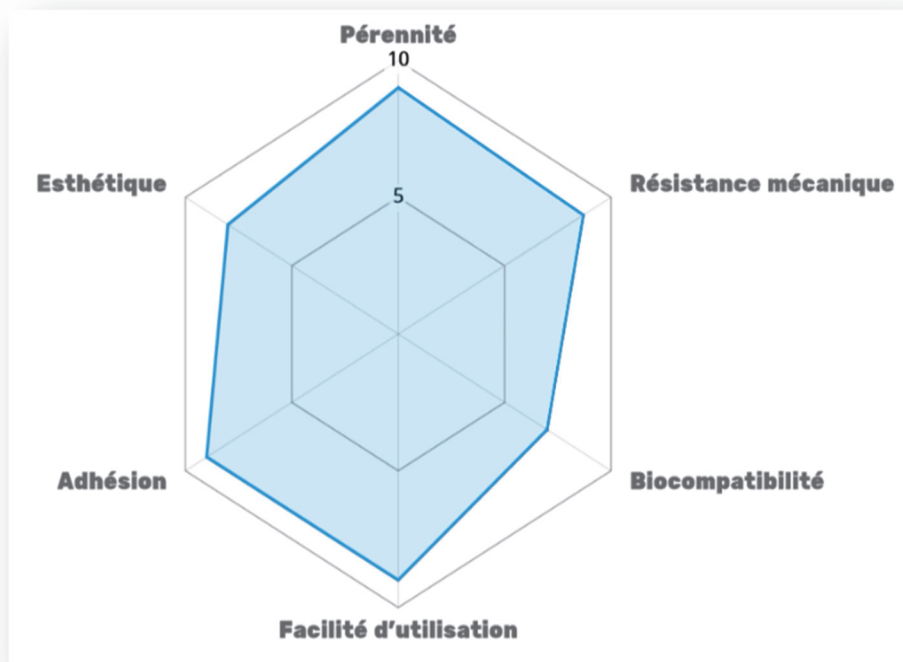


Figure 8 : Propriétés du Fuji Plus capsule

- Les colles :
  - Des procédures de collage avec des matériaux spécifiques peuvent être envisagées. Le SuperBond® (figure 9) ou le Panavia® (figure 10) sont des colles à monomère réactif, qui nécessitent donc un traitement préalable des surfaces et une protection contre l'humidité, ce qui rend la manipulation de ces matériaux moins aisée.



Figure 9 : Coffret Superbond®

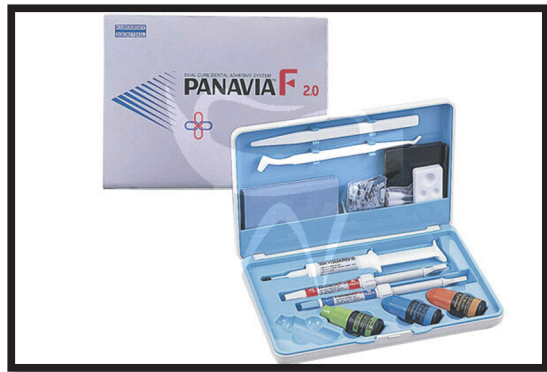

Figure 10 : Coffret Panavia®

Dans la majeure partie des situations, le scellement adhésif sera privilégié. Les colles quant à elles sont utilisées dans les situations cliniques pour lesquelles il est nécessaire d'augmenter la rétention ou dans le cas de racines fragilisées sur lesquelles on ré intervient pour prévenir le risque de fracture. Le choix de la technique utilisée est opérateur dépendant, cependant certains systèmes sont plus ergonomiques que d'autres.

	Ciment conventionnel	CVI	CVIMAR	Colles à monomères actifs	Résines composites auto-adhésives
Absorption des contraintes occlusales	-	+	+	+	+
Facilité d'utilisation	-	-	+	-	+
Améliore la rétention	-	-	-	+	+

Tableau 2 : Résumé des propriétés des différents matériaux d'assemblage

### 1.3 Inlay-core vs tenon fibré : quelle indication ?

Dans un premier temps, il faut savoir dans quel cas se pose l'indication d'une reconstitution prothétique qui nécessitera un ancrage radiculaire. En effet, la réalisation d'un ancrage n'est pas systématique après la dévitalisation d'une dent. Et même si une cavité d'accès conforme aux impératifs endodontiques est délabrante pour la face occlusale, celle-ci n'indique pas obligatoirement la réalisation d'une prothèse et d'un ancrage [12]. Si toutes les parois dentaires sont encore présentes alors tous les matériaux de reconstitutions sont envisageables.

La reconstitution des dents dépulpées se fait en fonction du délabrement de la couronne dentaire afin de respecter le gradient thérapeutique. Il est préférable de restaurer les dents faiblement délabrées à l'aide de matériaux plastiques, et en dernier recours par des tenons fibrés pour des pertes plus importantes, afin d'optimiser le comportement biomécanique de la restauration.

Il existe deux types de reconstitutions corono-radiculaires dont les définitions ont été données dans la première sous partie : les RCR indirectes et les RCR directes.

Pendant longtemps les deux standards les plus utilisés en termes de RCR étaient les matériaux foulés autour d'un tenon préfabriqué et l'inlay core en métal scellé. Cependant avec l'arrivée des matériaux adhésifs les possibilités thérapeutiques se sont diversifiées. On parle alors de reconstitution corono-radiculaire directe ou RMIPP.

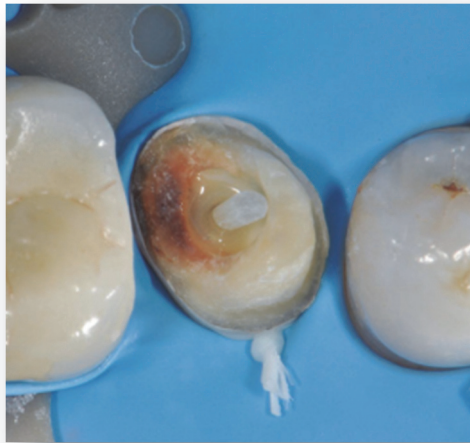Les indications des RCR indirectes deviennent moins fréquentes mais existent toujours et s'adaptent selon la situation clinique [13]. En effet, le choix thérapeutique est dicté par la situation clinique, prenant en compte différents critères tels que le délabrement dentaire ou dans le cas de restaurations multiples la nécessité d'obtenir des axes parallèles entre nos différentes préparations.

Lorsque les pertes de substances sont très importantes avec absence d'effet de férule (parois verticales inférieure à 2 mm ou bandeau d'émail périphérique), et dès lors que des reconstructions plurales sont indiquées, la recherche de rigidité indique le recours à la reconstitution corono-radiculaire métallique qu'il faut coller afin d'obtenir un comportement biomécanique visant à protéger les tissus résiduels.

La mise en œuvre d'une restauration corono-radiculaire indirecte doit considérer plusieurs critères : la possibilité d'isoler la dent, le nombre de parois restantes, le type de dent que l'on restaure ainsi que le type de prothèse réalisée.

#### 1.3.1 La mise en place d'un champ opératoire

Il est indispensable que la limite de la préparation soit compatible avec la mise en place d'un champ opératoire étanche (figure 12). Dans le cas contraire la restauration par tenon fibré qui fait appel à une procédure de collage, est impossible et l'indication d'une RCR indirecte s'impose.



**Figure 12 : RMIPP et champ opératoire**

### 1.3.2 Les parois restantes

L'indication passe par l'analyse de la couronne dentaire qui nous permet de définir si les structures résiduelles sont compatibles avec la réalisation d'une reconstitution directe ou non. Les paramètres à prendre en compte sont au nombre de trois : le nombre de parois restantes, la hauteur de ces parois ainsi que leur épaisseur. Pour chacun de ces paramètres il existe une valeur minimale en dessous de laquelle la reconstitution corono-radulaire indirecte s'impose.

- Un nombre de parois restantes inférieur à 3
- Une hauteur inférieure au 2/3 de la hauteur initiale
- Une épaisseur inférieure à 1 mm,

On considère que les parois dentinaires dont l'épaisseur est inférieure à 1 mm ne peuvent pas être enregistrées et reproduites par un modèle en plâtre au laboratoire de par leur fragilité.

Cette analyse se fait après la préparation corono périphérique de la dent car le délabrement avant préparation ne permet pas toujours de poser l'indication de la reconstitution [14].

Nombre de parois	Reconstitutions indirectes				
	4	3	2	1	0
Hauteur des parois	Totale	2/3	1/3	0	
Épaisseur des parois	➤ 1 mm	< 1 mm			

Reconstitutions directes

**Tableau 3 : Critères d'indication des RCR directes ou indirectes en fonction des parois résiduelles [14]**



### 1.3.3 La dent reconstituée et les impératifs prothétiques

La localisation de la dent à restaurer joue un rôle dans notre prise de décision thérapeutique, notamment du fait des forces mécaniques qui lui sont appliquées. Lorsque ces forces sont transversales, notamment pour les dents antérieures au maxillaire ou encore pour des dents piliers de prothèse amovibles, les RCR coulées sont privilégiées. Lorsque les forces exercées sont axiales, comme c'est le cas pour les dents cuspidées, alors on privilégiera les RCR foulées.

Les impératifs prothétiques guident également cette prise de décision. En effet, dans les situations cliniques simples réalisables directement en bouche par le praticien les RCR foulées sont indiquées. Dans le cas de prothèses plurales de grande étendue ou bien lorsqu'il est nécessaire d'aménager des systèmes de rétention supplémentaires sur nos préparations on favorise les RCR coulées [15].

Le choix du mode de reconstitution est fonction de nombreux paramètres cliniques (tableau 4) dont la valeur est variable. Certains sont des indicateurs, d'autres provoquent l'exclusion d'une technique. Comme par exemple l'impossibilité d'isoler la dent, qui contre indique la RCR directe. Des critères semblent décisifs : la quantité de substance résiduelle après préparation, la position de la limite cervicale de la RCR et les contraintes exercées sur la dent reconstituée

	RCR indirectes		RCR directes		
	Avec tenon obligatoirement		Avec ou sans tenon		
Substance résiduelle	0 paroi	1 paroi	2 parois	3 parois	4 parois
Etanchéité Cervicale	Maintien per opératoire impossible Distance limite RCR – limite cervicale inférieure à 2mm		Maintien per opératoire possible Distance limite RCR – limite cervicale supérieure à 2mm		
Forces mécaniques	Forces transversales : dents antérieures maxillaires, dents pilier de PPA, dents piliers de bridge, dents intervenant dans le guidage mandibulaire		Forces axiales : dents cuspidées		
Anatomie coronaire	Volume coronaire faible		Volume coronaire important		
Impératifs prothétiques	Aménagement nécessaire de systèmes de rétention complexes Impératifs de parallélisme / axe d'insertion (prothèse plurale)		Formes simples, réalisables en bouche		

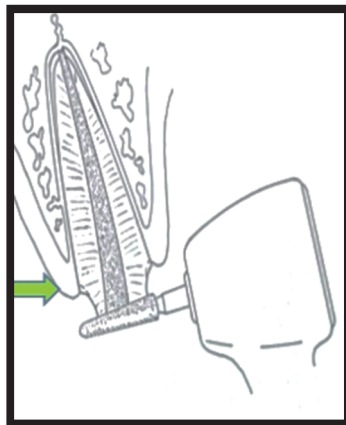
**Tableau 4 : Critères de choix d'une méthode de reconstitution corono-radulaire [15]**

## 1.4 Étapes de réalisation

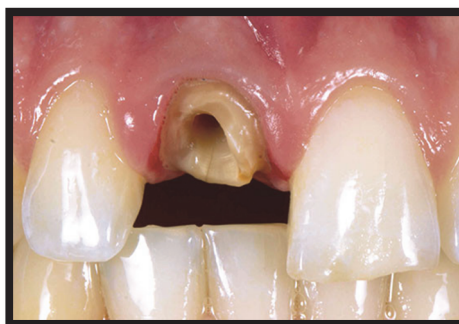### 1.4.1 Préparation corono-radicaire

Afin de réaliser l'empreinte qui nous permet d'obtenir un ancrage radicaire, il faut dans un premier temps préparer la dent à recevoir cet ancrage. Cette préparation corono-radicaire se fait en plusieurs étapes :

- On commence par l'élimination des matériaux transitoires assurant l'étanchéité du traitement endodontique (CVI, composites, ciment temporaire...) ainsi que tous les matériaux hétérogènes qui pourront être présent dans la cavité d'accès (restes de gutta, matériaux de reconstitution anciens) et des tissus carieux. Il est très important de n'avoir que des tissus dentaires sains présents afin d'évaluer quelles parois sont conservables et de poser l'indication de RCR indirecte
- Après évaluation, les parois résiduelles trop faible (<1mm) sont éliminées [13]
- C'est une fois ces 2 étapes préalables réalisées que la préparation de la dent à recevoir un ancrage canalaire peut alors commencer.
- La préparation périphérique : Il s'agit d'une préparation corono-périphérique classique sur les structures résiduelles des dents (figure 14). Elle pourra être intra-sulculaire ou supra gingivale en fonction de la situation de la dent préparée.  
La hauteur du moignon est réduite, toutes parois d'émail ou de dentine non soutenues sont supprimées (figure 13).



**Figure 13 : Exemple de réduction occlusale d'une préparation corono-périphérique**



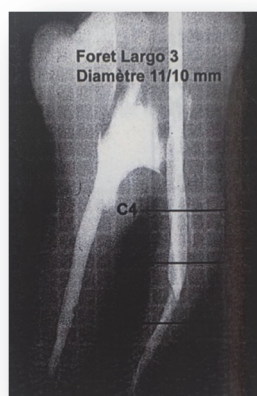
**Figure 14 : Exemple de préparation corono-radicaire terminée**

- L'aménagement du logement canalaire :

La mise en forme canalaire a été obtenue majoritairement par les instruments rotatifs de mise en forme endodontiques. L'aménagement du logement canalaire consiste donc à seulement éliminer le matériau d'obturation afin de conserver et protéger la forme radiculaire de la dent. Une radiographie retro-alvéolaire préalable est nécessaire afin d'appréhender l'anatomie de la racine.

Les forets Largo® utilisés ne servent qu'à la désobturation et ne doivent qu'exceptionnellement participer à une mise en forme dentinaire.

Le tenon anatomique ainsi réalisé sera adapté à la forme du canal et non l'inverse. Dans tous les cas il n'y aura pas de franchissement de courbure et il devra rester toujours au moins 4 mm de gutta-percha pour assurer l'étanchéité apicale.



**Figure 15 : Mise en évidence d'une mutilation tissulaire provoquée par un foret Largo®**

Les forets Largo® (figure 16) possèdent une pointe non active qui nous sert de guide. Il en existe de différents diamètres : foret Largo n°1 (0,7 mm de diamètre) à n°6 (1,7 mm de diamètre). Le plus souvent un passage du foret n°3 suffit à éliminer le matériau d'obturation en conservant l'anatomie. La partie travaillante des forets Largo® est de 9 mm. Cette partie travaillante nous sert de repère permettant de déterminer la longueur du futur inlay-core. Il est rare que la préparation canalaire aille au-delà de ces 9 mm et lorsque qu'elle est plus courte cela nous sert d'indicateur.

En effet, un ancrage canalaire court nous oriente vers un mode d'assemblage par collage ou encore pose l'indication de réalisation d'ancrage supplémentaire. Ces méthodes nous permettent d'augmenter la rétention d'un inlay-core court.



**Figure 16 : Foret Largo® n°3 (diamètre 1,1 mm et partie travaillante 9 mm)**

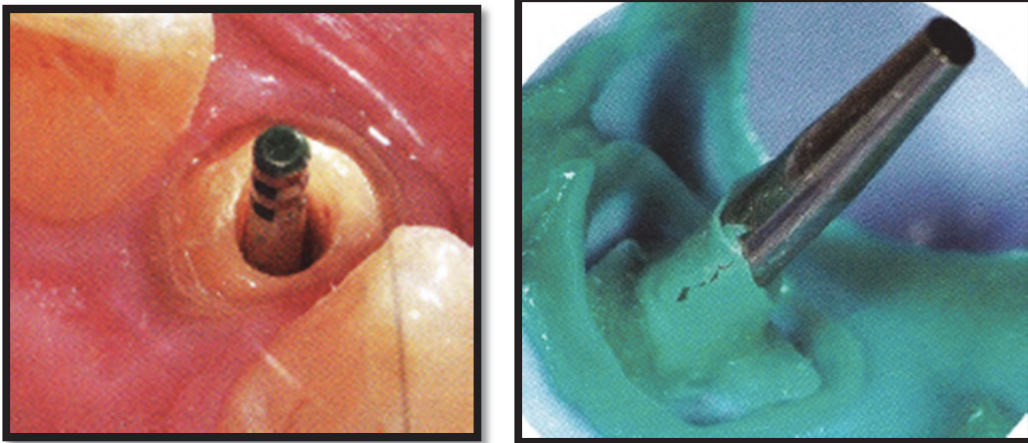
### 1.4.2 L'empreinte anatomique

On distingue deux types de méthode pour réaliser une empreinte du logement canalaire :

- Technique d'empreinte avec tenon calibré

Historiquement cette méthode était utilisée par les praticiens car en corrélation avec les instruments de préparation canalaire standardisés des industriels, ceux-là mêmes qui permettaient d'obtenir des inlay core cylindro-conique.

Cette technique permet d'obtenir un inlay core normalisé, c'est-à-dire qui n'est pas anatomique. Elle consiste en l'insertion d'un tenon calibré à l'intérieur de la préparation canalaire (figure 17) qui sera emporté au moment de l'empreinte (figure 18).



**Figure 17 : tenon calibré métallique inséré dans le canal**

**Figure 18 : Empreinte silicone ayant emporté le tenon calibré**

Cette technique présente une facilité de mise en œuvre, mais cela se fait au dépend de la dent. Elle n'est pas en accord avec les concepts actuels des tenons anatomiques et passifs.

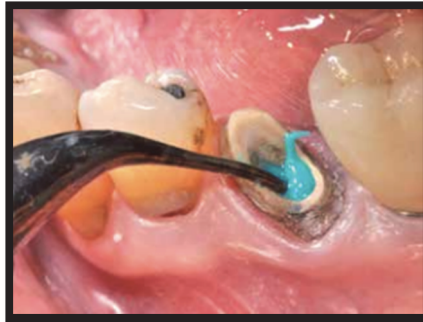- Technique d'empreinte pour tenon anatomique

Cette technique d'empreinte conventionnelle est aussi appelée empreinte injectée. Celle-ci nous permet d'obtenir un tenon anatomique, préservant au maximum l'organe dentaire. Elle consiste en l'injection d'un matériau d'empreinte fluide à l'intérieur du logement canalaire. Elle peut être réalisée avec un tuteur mais contrairement à la technique précédente, le tuteur sera « noyé » dans le matériau à empreinte : il n'a pour rôle que de maintenir une rigidité du matériau lors des étapes de traitement de l'empreinte au laboratoire. On notera cependant que les matériaux à empreintes actuels présentent des propriétés mécaniques et élastiques permettant d'éviter une déformation. Des précautions doivent toutefois être prises au laboratoire lors de la coulée des modèles.

Les matériaux d'empreinte utilisés sont soit du polyvinylsiloxane soit des polyether utilisés en deux viscosités différentes : un matériau fluide permettant l'injection dans le canal et un matériau lourd permettant la sur-empreinte

### Étapes :

- Séchage des surfaces à enregistrer afin d'avoir le plus de précision possible
- Injection du silicone de haute viscosité dans le fond du canal à l'aide d'une seringue avec un embout fin permettant de se placer à l'intérieur du logement canalaire  
L'injection débute dans le fond de la préparation canalaire puis remonte petit à petit avec le silicone et vient enregistrer la limite périphérique (figure 20). Cependant les embouts utilisés ne nous permettent pas d'atteindre la partie la plus apicale de la préparation.



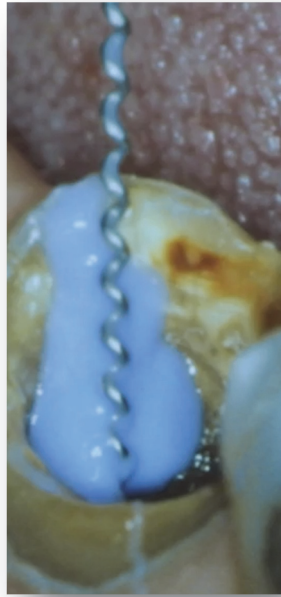**Figure 20 : Injection du matériau light à l'intérieur du canal, il faut attendre de voir le matériau remonter avant de retirer l'embout de la seringue du canal**

L'utilisation d'un Lentulo® (figure 21) est alors indispensable afin de permettre au matériau de fuser correctement à l'intérieur de la racine. Pour que son utilisation soit optimale, il est préférable d'utiliser un Lentulo® de gros diamètre à vitesse lente et dans le sens inverse de rotation des aiguilles d'une montre (afin de bien projeter le matériau d'empreinte en direction apicale) sans mouvement de pompage. Cette technique permet d'éviter l'inclusion de bulles au moment du remplissage. [4]

Après injection canalaire du matériau est injecté en excès au niveau de la préparation périphérique.

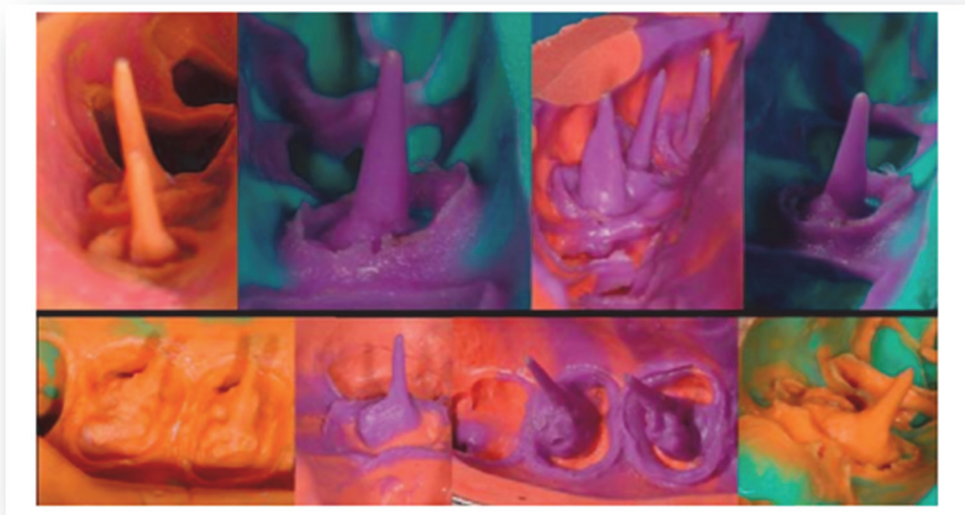

**Figure 21 : Lentulo® , sa forme en spirale permet de propulser le matériau au fond du canal.**



**Figure 22 : Utilisation du Lentulo® après injection du matériau d’empreinte dans la préparation canalaire**

- Les faces occlusales de toutes les dents sont également recouvertes de silicone light
- Puis le porte empreinte chargé en silicone lourd est placé sur l’arcade afin que les deux matériaux puissent fuser,
- Désinsertion du porte empreinte et analyse de l’empreinte : absence de bulles, enregistrement de toute la longueur de la partie désobturée du canal, absence de tirage



**Figure 23 : Résultats d’empreintes injectées**

A partir de l’empreinte obtenu, le prothésiste au laboratoire va pouvoir fabriquer l’inlay core, qui sera obtenu par technique conventionnelle de coulée (figure 23) (technique de la cire perdue) ou par CFAO.

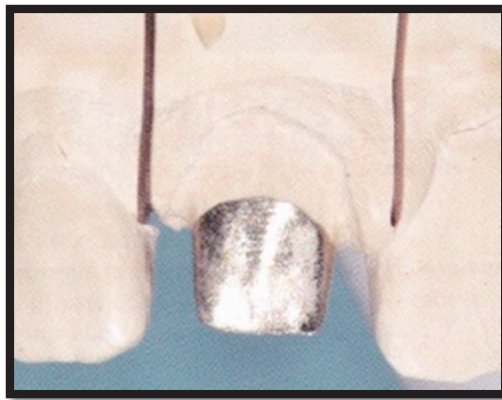
### 1.4.3 Essayage et assemblage

- Essayage clinique

L'essayage clinique est primordial car il permet de déterminer que le tenon est passif.

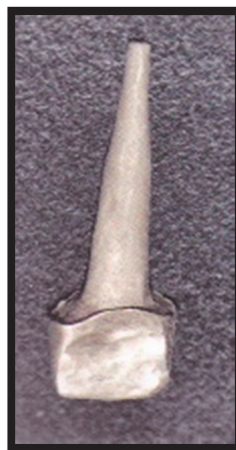Dans un premier temps la prothèse provisoire est retirée à l'aide d'une pince de péan. Les surfaces préparées sont nettoyées afin d'enlever tous les résidus de ciment provisoire.

- Vérification de l'adaptation de l'inlay core sur le modèle (figure 24) : absence de hiatus, de bascule, désinsertion sans friction... Si des frictions sont présentes elles peuvent être mise en évidence à l'aide de silicone light puis supprimées avec une fraise transmétal.



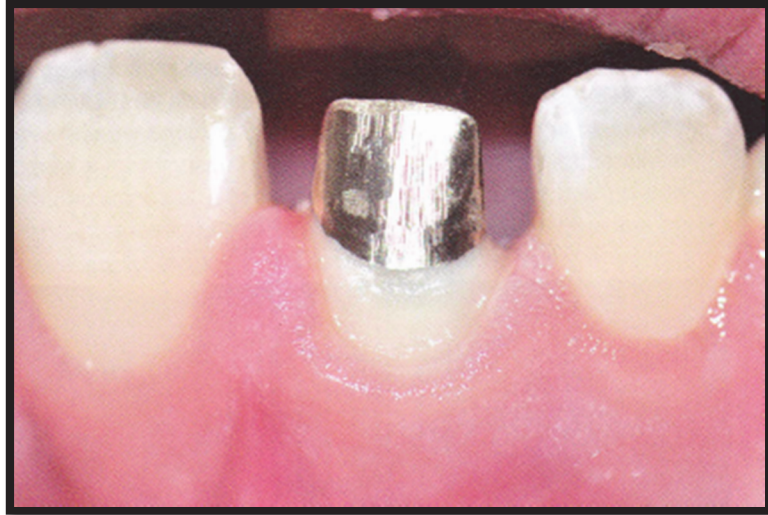**Figure 25**

- Contrôle de l'inlay core hors du moulage (figure 25) : état de surface, absence de manque...



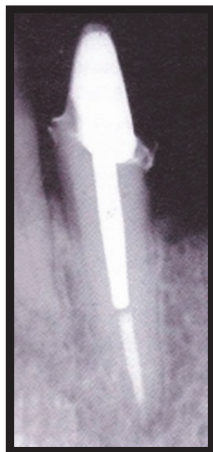
**Figure 26**

- Essayage en bouche, contrôle de la limite, contrôle de l'espace prothétique disponible et l'absence de hiatus (figure 26) ainsi que la passivité



**Figure 27**

- Contrôle radiologique (figure 27)



**Figure 28**

- Assemblage

- 1) Nettoyage de l'inlay core avec de l'alcool ou de l'acétone pour le dégraissage et nettoyage du canal avec de la Chlorhexidine 2% pour ne pas déshydrater la dentine. La Chlorhexidine 2% sera préférée à l'hypochlorite pour le nettoyage et la désinfection du logement canalaire car celle-ci peut altérer la prise de certains matériaux d'assemblage (CVIMAR notamment) [15]
- 2) Injection du matériau d'assemblage directement dans le logement canalaire, grâce à leur embout ergonomique jusqu'à l'entrée canalaire (en excès), ne pas utiliser de Lentulo®
- 3) Insertion progressive du tenon afin que les excès remontent puis exercer une pression digitale, s'assurer que le matériau est bien en place
- 4) Élimination des excès au niveau du joint ; pour les matériaux à prise duale l'élimination des excès est facilitée par un flash de photopolymérisation. [16]



On est parfois confronté à des cas de réhabilitation de grande étendue, et lorsque le matériau d'assemblage est conditionné dans des capsules il faut alors scinder l'assemblage des différents éléments. En effet, il sera plus prudent d'utiliser une capsule pour deux dents seulement, afin d'éviter de se retrouver à court de matériau durant l'assemblage ou d'être surpris par le temps de prise.

#### 1.4.4 Conclusion

Dans cette première partie nous avons décrit les concepts actuels définissant un tenon radiculaire :

- Préparation et empreinte anatomique,
- Tenon passif,
- Collage ou scellement adhésif,

Nous avons également décrit les différentes étapes conventionnelles permettant la conception d'une RCR indirecte.

Si cette méthode est encore très largement utilisée, depuis plusieurs années le numérique s'installe dans nos cabinets dentaires et il devient incontournable.

Nous allons voir dans la partie suivante comment ces réalisations prothétiques sont possibles à l'aide du numérique.

## **2. LES EMPREINTES OPTIQUES : QUEL APPORT DANS LA PRISE D'EMPREINTE CORONO-RADICULAIRE**

Afin de réaliser une empreinte optique, trois éléments sont indispensables : une caméra, un ordinateur et un logiciel.

- La caméra permet d'enregistrer les images qui serviront à la reconstruction 3D. La transmission de ces images se fait vers un ordinateur (unité d'acquisition).
- L'ordinateur, qui peut être soit directement intégré dans un chariot (on peut parler de kart) soit portable, traite les données 3D en provenance de la caméra.
- Le logiciel contrôle l'acquisition des données et nous permet de manipuler ces fichiers 3D enregistrés. Il existe différents types de logiciel, des simples grâce auxquels nous pouvons simplement enregistrer des empreintes et des plus développés grâce auxquels il est possible de faire de la modélisation (implantaire par exemple). [17]

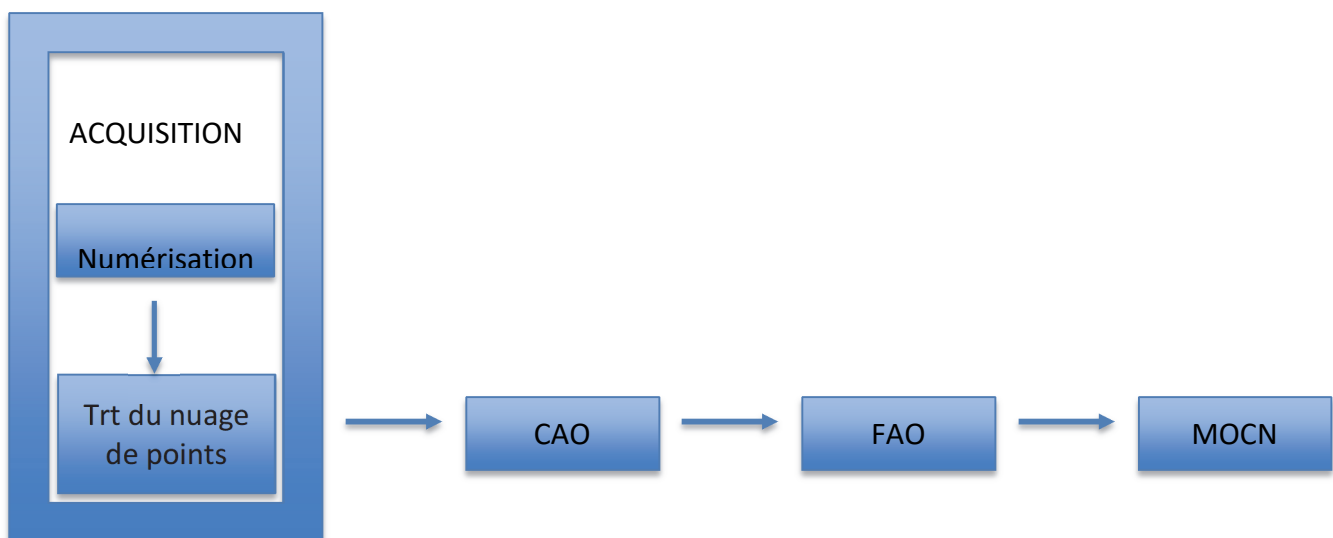
### **2.1 Fonctionnement des scanners intra-oraux**

Les scanners intra-oraux sont composés d'éléments capables d'enregistrer la topographie de la surface des tissus dentaires et de logiciels permettant d'en produire une représentation virtuelle. Ces scanners ne sont pas des outils permettant de compenser les lacunes du praticien dans les techniques conventionnelles et il est nécessaire d'avoir une stratégie clinique de numérisation des surfaces dentaires mais également une bonne connaissance de l'outil de numérisation afin d'obtenir une acquisition de qualité pouvant être exploitée dans les autres étapes de la chaîne CFAO [18].

La chaîne CFAO (figure 29) comporte quatre maillons :

- L'acquisition
- La conception assistée par ordinateur (CAO)
- La fabrication assistée par ordinateur (FAO)
- La machine-outil à commande numérique (MOCN)

Le scanner intra-oral est le premier maillon de cette chaîne.



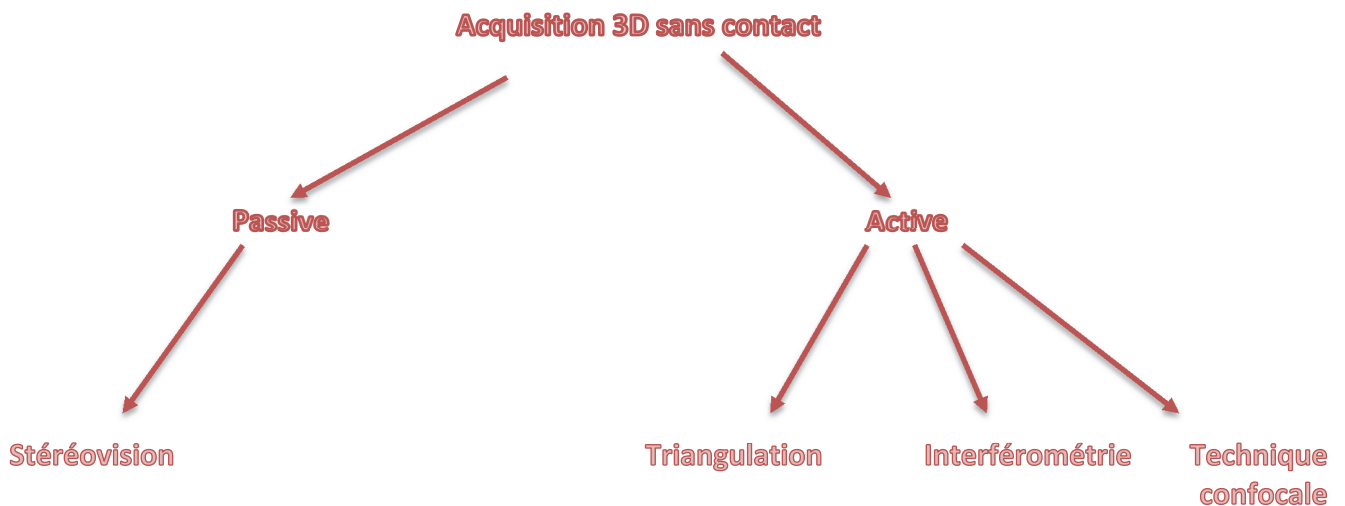
**Figure 29 : chaîne numérique CFAO**

### 2.1.1 Technique de numérisation

D'après le Pr Duret « lors d'une empreinte optique, l'information est issue de la perturbation de la lumière sur la surface dentaire. C'est cette surface dentaire qui entraîne la perturbation du rayonnement et c'est l'analyse ultérieure de ce rayonnement qui permet sa modélisation » [19].

Il existe différentes techniques d'acquisition utilisées en CFAO dentaire, elles sont regroupées dans la famille des acquisitions 3D sans contact ou acquisitions optiques (figure 30). C'est une réflexion de la lumière (passive ou active) qui les permet. La réflexion active fait appel à un faisceau lumineux émis par une source artificielle alors que la réflexion passive se fait grâce à la lumière naturelle.

Les techniques de mesure optique utilisées dans notre profession sont actives car plus précises que celles utilisant la lumière ambiante.

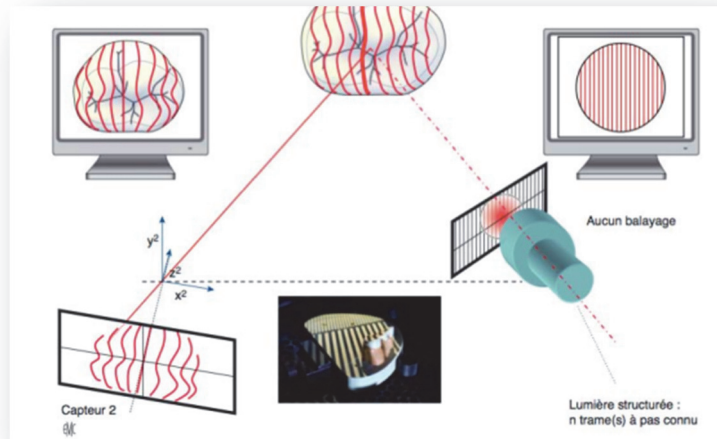


**Figure 30 : Les différentes méthodes d'acquisition**

- La triangulation active

Elle permet de déterminer les coordonnées à la surface d'un objet en connaissant le positionnement et l'angulation de l'émetteur du faisceau et du capteur dans le scanner intra-oral. En fonction de la source lumineuse, le faisceau applique un point, une ligne ou un motif sur l'objet. La projection d'un point ou d'un trait sont des méthodes longues et fastidieuses non utilisées dans le cadre de notre profession.

La projection d'un motif consiste en la projection d'une grille sur l'objet. Cette grille est composée de ligne blanche et noire à pas connu. C'est l'association entre triangulation active et technique du Moiré.

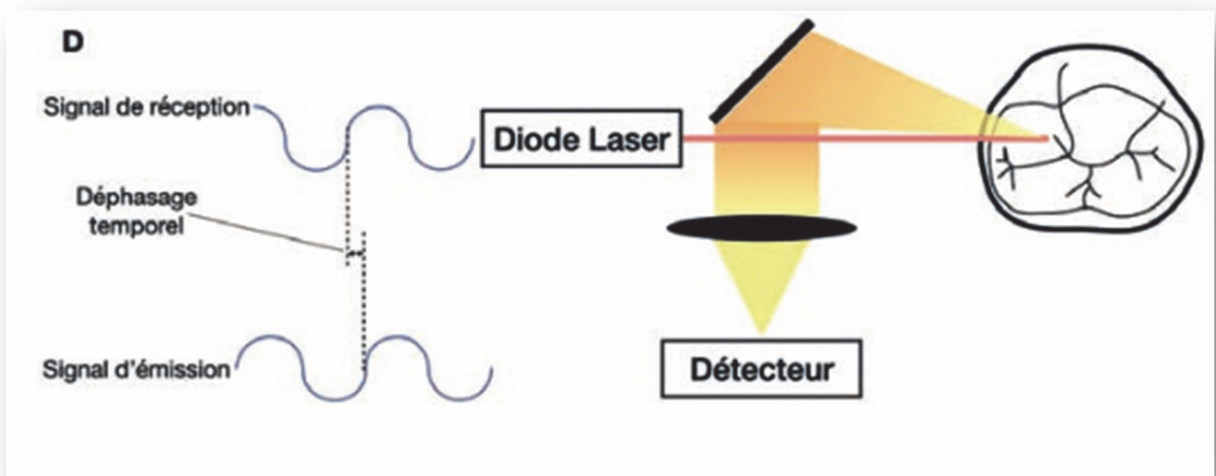


**Figure 31 : Méthode de triangulation active projection d'un motif a pas connu**

Cette technique consiste à calculer la déviation d'un rayon incident par rapport à un rayon réfléchi au contact d'un objet afin d'en obtenir la mesure du volume [20]

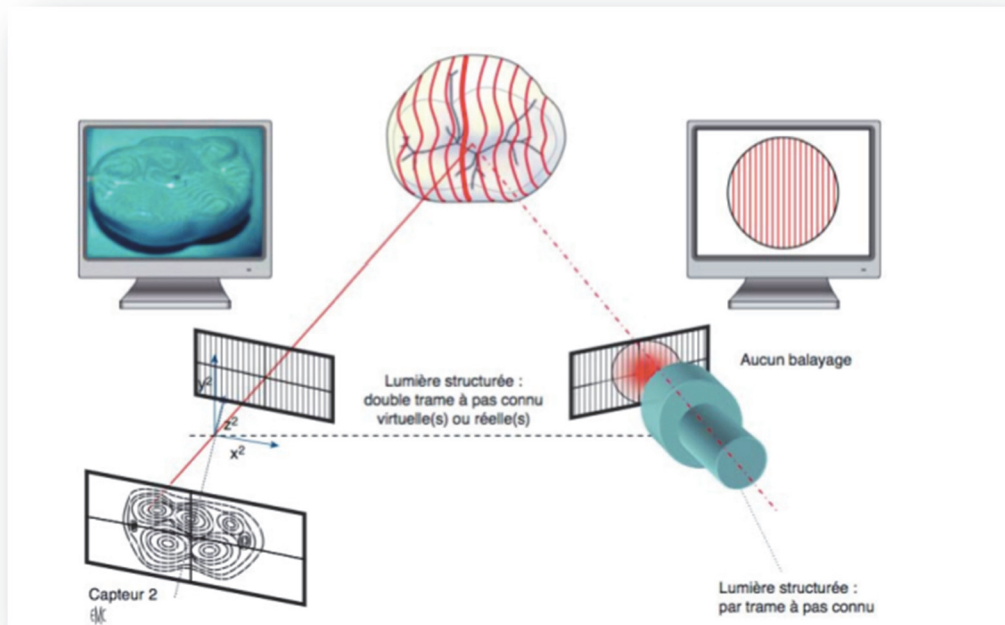
Cette méthode est rapide et non influencée par les volumes et les couleurs mesurées. En revanche la position des émetteurs récepteurs peut être un inconvénient car elle peut créer des ombres sur l'objet et fausser toute numérisation : ainsi, des angles prononcés et des cavités trop profondes ne pourront être enregistrés [21].

- L'interférométrie



**Figure 32 : L'interférométrie**

L'interférométrie consiste en une analyse du signal reçu par le capteur par rapport au signal émis. Le déphasage temporel entre les signaux permet de déduire les coordonnées des points numérisés. L'interférométrie peut être associée à la technique du Moiré ou à l'holographie.

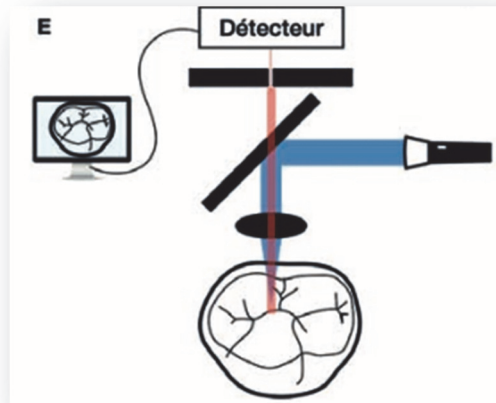


**Figure 33 : Interférométrie et technique du Moiré**

- La technique confocale

Il s'agit d'un scannage laser et optique des surfaces à enregistrer. Cela permet d'acquérir une série d'images nettes appelée « focus » à différentes profondeurs de champs grâce à un procédé appelé le « sectionnement actif ».

C'est le principe du microscope confocal où un faisceau lumineux est émis par une source lumineuse puis focalisé par un objectif sur la surface à mesurer selon plusieurs plans de mise au point. Le faisceau réfléchi est redirigé et filtré à travers un diaphragme qui ne laisse passer que le faisceau correspondant au plan focal de la surface de l'objet, les autres faisceaux ne passant pas car ils ne correspondent pas au plan focal. Ce système permet de déterminer la position de l'objet et d'éliminer les informations parasites [22].



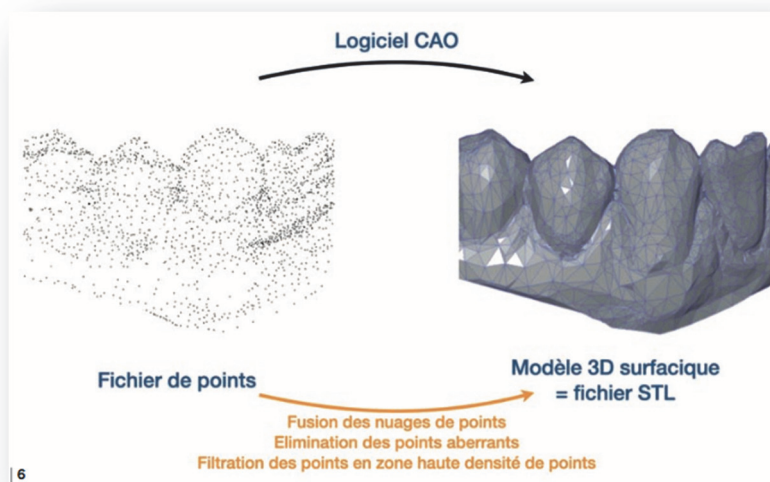
**Figure 34 : La technique confocale**

Le système 3Shape® utilise la technique d'imagerie confocale parallèle dynamique car elle possède une capacité d'enregistrement de l'image en flux continu [23].

Les techniques de récupération de données ont beaucoup évolué et sont en constante évolution, nous donnant accès à des systèmes de plus en plus performants. Cette amélioration rend progressivement possible l'intégration des caméras optiques au quotidiens dans les cabinets dentaires. Cela s'applique également dans leurs utilisations en dentisterie cavitaire. Dans un premier temps, elles ont pu nous permettre d'enregistrer en négatif des cavités pour onlay ; avec leur performance actuelle et l'amélioration de prise de profondeur de champs on se dirige vers des enregistrements en négatif plus important comme c'est le cas pour les préparations corono-radiculaires.

### 2.1.2 Traitement des données

Le dispositif d'acquisition nous donne un nuage de points qui est transformé en fichier STL (Standard Tessellation Language) par plusieurs traitements (figure 35)



**Figure 35 : Traitement des données acquises par la caméra**

Dans un premier temps les points aberrants sont éliminés grâce à un algorithme (les points situés sur la langue par exemple). Puis le logiciel va modifier la densité des points en fonction de la géométrie. Les zones ne présentant pas de complexité (zones planes, sans angles ni reliefs...) vont avoir moins de points que des zones de topographies complexes où le nombre de points se densifie.

### 2.1.3 La profondeur de champ

La profondeur de champ est un paramètre qui nous intéresse dans la prise d'empreinte numérique des préparations corono-radiculaires. Cette profondeur de champ est définie comme l'espace dans les limites duquel les images sont nettes. C'est la distance maximale à laquelle la caméra peut se positionner pour enregistrer des images ; elle dépend également de l'accessibilité de la zone que l'on souhaite enregistrer, dans le cas des préparations corono-radiculaires cela dépend donc de la largeur de l'entrée canalaire.

La capacité des faisceaux lumineux de la caméra à pénétrer au sein des canaux s'avère donc déterminant pour un bon enregistrement du logement canalaire.

Il existe peu d'études pour le moment qui étudient la capacité et l'efficacité des caméras intra-orales dans la réalisation d'empreinte corono-radiculaire.

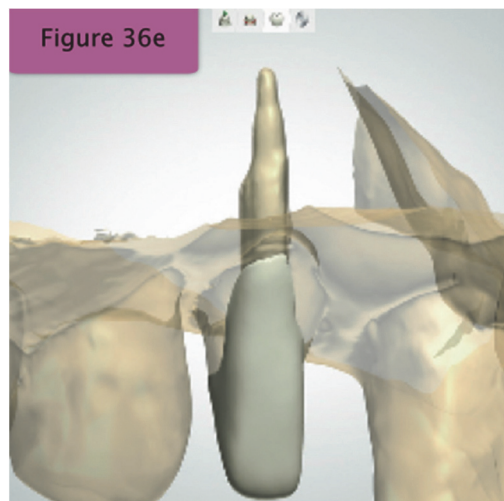
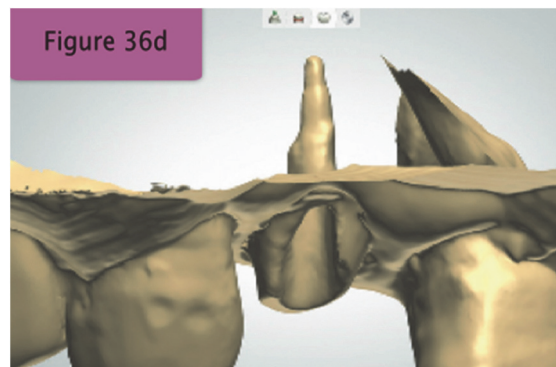
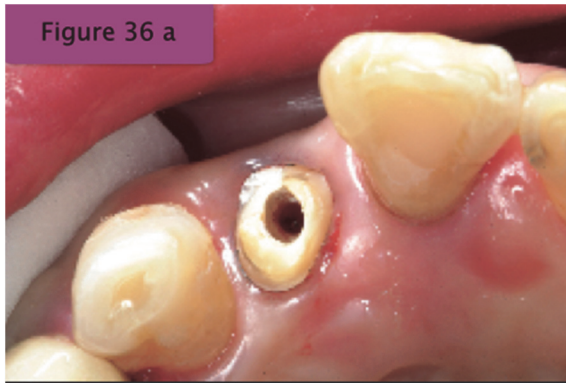

Nous allons présenter dans les parties suivantes les différentes méthodes permettant d'obtenir un inlay-core à partir d'une numérisation intra-orale.

## 2.2. Moyens d'obtention d'un inlay core avec un scanner intra-oral

Lors de l'élaboration et de la mise sur le marché des caméras intra-orales, les industriels ont dû faire face à la difficulté que représente la prise d'empreinte en négatif. Dans un premier temps, la capacité de profondeur de champs des caméras n'était pas suffisante et des alternatives ont dû être proposées afin d'enregistrer les logements canalaires.

Si initialement la dentisterie numérique a été développée pour augmenter la précision du travail et accélérer le processus de production [24, 25], la réalisation de tenons radiculaires s'avérait quasiment impossible, étant limitée à la numérisation de modèles en plâtre obtenus à partir d'empreintes traditionnelles [26].

La principale alternative proposée pour obtenir un tenon issu d'un flux numérique a été de scanner une empreinte traditionnelle : l'empreinte en positif du logement canalaire étant de fait accessible à une numérisation de surface et donc d'obtenir un tenon par CFAO [27]. Cette méthode est décrite dans l'article de Ju-Hyoung Lee de 2017 [28] qui consiste en : la préparation corono-radiculaire de la dent (figure 36), la prise d'empreinte conventionnelle (figure 36b), la prise d'empreinte optique de l'empreinte conventionnelle et sa numérisation (figure 36c et 36d), l'élaboration sur le logiciel d'un inlay core anatomique grâce au modèle numérique obtenu (figure 36e).



**Figures 36 : Etapes de réalisation d'un inlay-core en méthode numérique semi-directe [28]**

Par la suite, les industriels comme 3Shape® ont mis au point des alternatives permettant de réaliser l'empreinte du logement canalair directement en bouche à l'aide d'un tenon calibré. En effet, la profondeur de champs des caméras ne permettant pas d'atteindre la portion la plus apicale des logements canalaires dans tous les situations clinique, 3Shape® a développé un système appelé *scan post*. Il s'agit de tenons calibrés (figure 37), inséré dans le canal de la dent concernée. Lors de la numérisation, le logiciel est à même de reconnaître par lecture de surface du scan post la longueur qui lui est associée et sa position tridimensionnelle. L'environnement de l'entrée canalair est donc numérisé et conforme à la réalité et la partie canalair est standardisée. Il s'agit donc d'une méthode de calibration et le

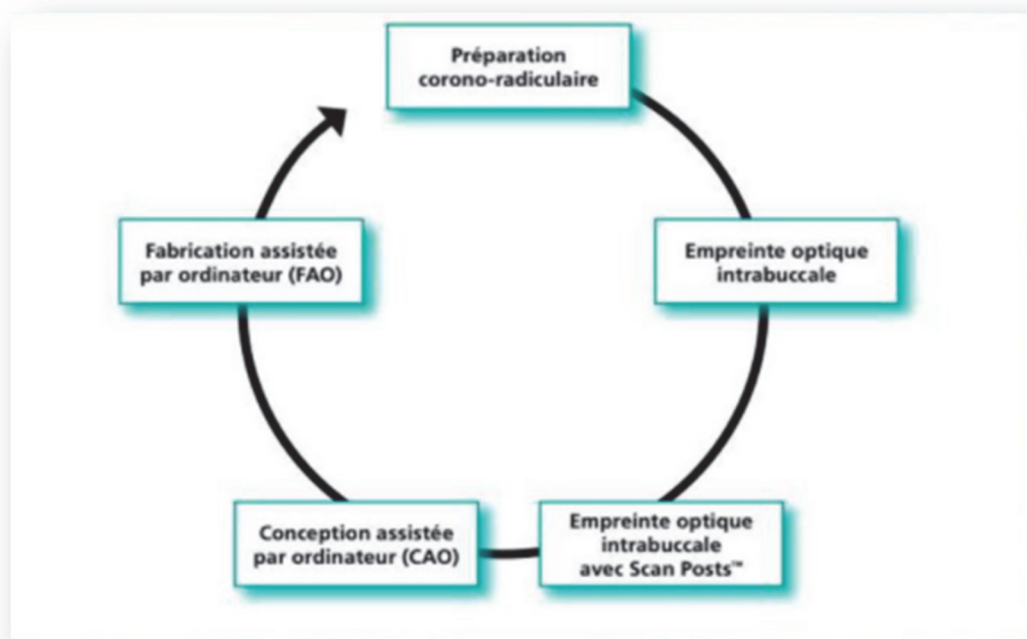


canal doit être préparé avec un foret calibré pour recevoir le scan post : elle ne répond donc pas au concept de tenon anatomique, la forme de la racine étant préparée pour s'adapter à la forme du tuteur précalibré choisi.



**Figure 37 : Scan post de diamètre 1,7 (long) et 1,4 (court)**

Les scan post ont des diamètres allant de 1,1 à 1,8 mm et il en existe des longs ou des courts. Afin d'enregistrer le logement canalaire, il faut réaliser deux empreintes de la préparation avec la caméra. Une empreinte de la préparation seule et une empreinte avec le scan post en place. Le logiciel pourra ensuite superposer ces deux empreintes, afin que le prothésiste puisse modéliser le futur inlay-core.



**Figure 38 : Etapes de réalisation d'un inlay core avec utilisation de scan post**

Ce protocole d'empreinte met en évidence le non-respect de l'anatomie canalaire et donc le non-respect des concepts actuels des restauration corono-radicaire que nous avons décrit dans la première partie. Il est donc compréhensible que les inlay core obtenus à partir de cette méthode seront mutilants pour les racines dentaires et présenteront des risques de fracture plus élevées, ce qui n'est pas acceptable dans notre pratique.

Cette première partie met en évidence les difficultés pour obtenir un élément corono-radicaire par flux numérique qui puisse satisfaire à la fois les praticiens sur le plan pratique mais aussi sur le plan de la préservation des éléments dentaires. La technique conventionnelle améliorée dans laquelle est scannée l'empreinte injectée ne permet pas un flux numérique complet et nécessite une empreinte conventionnelle ; la technique faisant appel à des tenons calibrés n'est pas en accord avec les concepts actuels des tenons passifs et anatomiques et présente un risque de délabrement important pour la dent.

Les dernières évolutions des systèmes de numérisation, notamment en matière logicielle et d'intelligence artificielle associée, pourraient améliorer nettement les capacités des techniques d'imagerie en matière de profondeur de champs. De fait, il nous semblerait possible qu'un flux numérique complet puisse permettre d'élaborer un tenon radicaire. C'est ce que nous allons essayer de développer dans la partie suivante.

#### 2.2.1. Le système de scannage tout numérique

Il existe actuellement peu d'études qui étudient la capacité des systèmes d'acquisition intra-orale à réaliser des empreintes cavitaires.

Cependant une étude in vitro menée par A. Pinto et al. en 2017 [29] a évalué la profondeur et la qualité de la lecture du logement canalaire en utilisant une caméra 3Shape® et cela en comparant sur différents échantillons des empreintes conventionnelles et des empreintes numériques.

Cette étude suggère une corrélation entre la largeur de l'entrée canalaire et la profondeur de prise d'empreinte digitale. En effet, les échantillons pour lesquels la profondeur du logement canalaire était la plus divergente entre l'empreinte conventionnelle et l'empreinte numérique sont ceux présentant une entrée canalaire étroite (tableau 5).

Elle met également en évidence une profondeur de lecture plus courte dans tous les échantillons pour la technique numérique par rapport à la technique traditionnelle (tableau 6).

	Diamètres en mm	Surfaces en mm <sup>2</sup>
Échantillon 1	2,87 – 1,8	4,16
Échantillon 2	4,3 – 2,5	7,56
Échantillon 3	3,3 – 1,96	4,78
Échantillon 4	4,21 – 2,02	7,01
Échantillon 5	3,34 – 2,5	7,20
Échantillon 6	3,93 – 3,23	8,32

**Tableau 5 : Corrélation entre largeur des entrées canalaires et profondeur d'enregistrement des logements canalaire**

	Technique d'empreinte numérique	Technique d'empreinte conventionnelle
Échantillon 1	5,71 (37,94%)	9,2
Échantillon 2	9,22 (5,92%)	9,8
Echantillon 3	8,62 (11,14%)	9,7
Échantillon 4	6,78 (22,96%)	8,8
Échantillon 5	6,55 (33,17%)	9,8
Échantillon 6	8,05 (6,40%)	8,6

**Tableau 6 : Comparaison des profondeurs d'enregistrement des logements canalaires en millimètre entre les techniques d'empreintes conventionnelles et numériques, les écarts étant exprimés en pourcentages**

Dans cet article, l'empreinte numérique a montré une plus faible capacité à lire le logement canalaire par rapport à l'empreinte traditionnelle. Cependant, des résultats similaires entre les deux techniques ont été obtenus pour des logements canalaires exprimant une entrée canalaire large. Cela est probablement dû à l'augmentation de la quantité de flux de lumière issue du générateur, capable de pénétrer dans le logement canalaire lorsqu'une entrée plus large est exprimée. On notera que l'une des principales limites de cette étude est le faible nombre d'échantillons. De plus, une étude *in vitro* ne prend pas en compte toutes les variables de l'environnement buccal telles que les fluides oraux et les limitations de mouvement de la caméra dus à l'ouverture buccale.

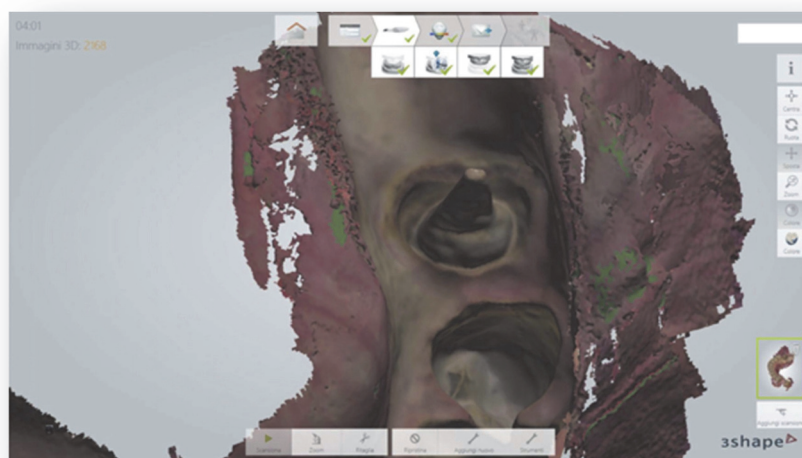
La caméra 3Shape Trios® serait capable selon cette étude de lire des profondeurs de champs de 9 mm à l'intérieur du canal en fonction du contexte environnant.

Cette mesure est à rapprocher des 9 mm correspondant à la longueur de la partie travaillante d'un foret largo, tel que nous l'avons décrit précédemment. Cet aspect peut nous amener à considérer que cette profondeur de champs pourrait être suffisante dans la majeure partie des situations cliniques.

Mais d'autres paramètres locaux tels que l'axe du canal, la largeur de l'entrée canalaire, la présence de parois coronaires restantes ou encore la limitation de l'ouverture buccale du patient sont à prendre en compte pour un enregistrement optimal.

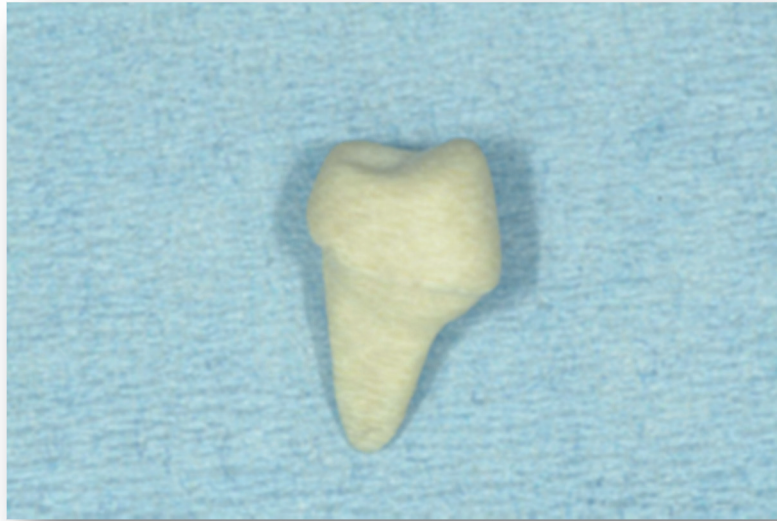
Pour aller dans le sens de ces conclusions, nous pouvons nous poser la question de la prise d'empreinte numérique des logements canalaires directement en bouche. Le protocole de cette technique a été décrit dans un rapport de cas publié par Libonati et al. en 2020 [30] s'appuyant sur l'étude in vitro de A. Pinto et al [29] démontrant le possible capacité de la caméra 3Shape Trios® à enregistrer les logements canalaires de 9 mm.

Après préparation du logement canalaire à 9 mm une empreinte optique du canal est réalisée (figure 39). Le scanner intra-oral comprenait un scan du logement canalaire et de la préparation pour couronne de la 45 dans une empreinte numérique complète des arcades inférieure et supérieure et un enregistrement de l'occlusion à gauche et à droite.

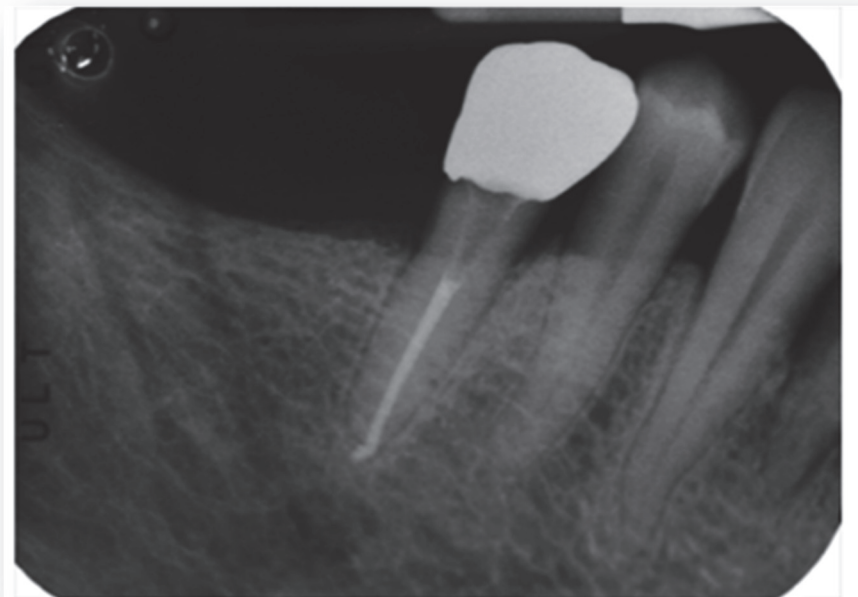


**Figure 39 : Empreinte numérique du canal vu en positif**

Après numérisation, traitement des images 3D et conception CAO des pièces un inlay-core en fibre de verre a été fabriqué par une fraiseuse. Le tenon fraisé (figure 40) a été réalisé avec des tolérances de 80µm pour assurer un ajustement correct sans interférer avec les protocoles d'assemblage [25].



**Figure 40 : Photographie du tenon**



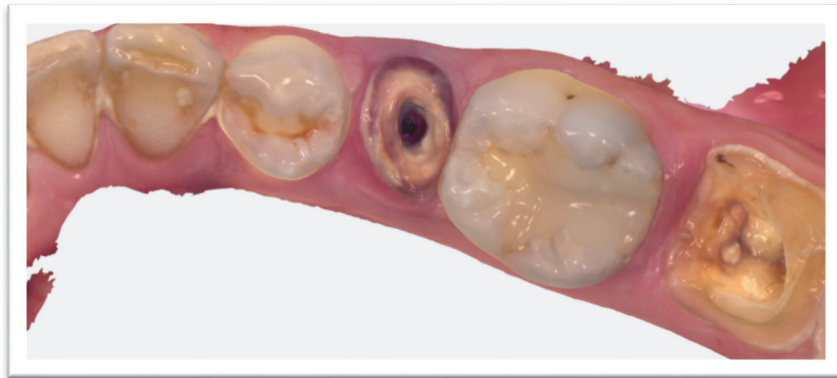**Figure 41 : Radiographie rétro-alvéolaire à 2 ans post opératoire montrant le succès du traitement**

Pinto conclu dans son article que d'autres améliorations du matériel et du logiciel du scanner intra-oral sont nécessaires pour que l'empreinte numérique soit capable d'enregistrer correctement le logement canalaire indépendamment de l'anatomie du canal radulaire [29].

L'utilisation d'un scanner numérique intra-oral représente une opportunité pour le clinicien car il accélère la production d'un tenon anatomique, cependant il conditionne ses résultats à d'autres séries de cas et des recherches in vitro afin de standardiser la technique [30].

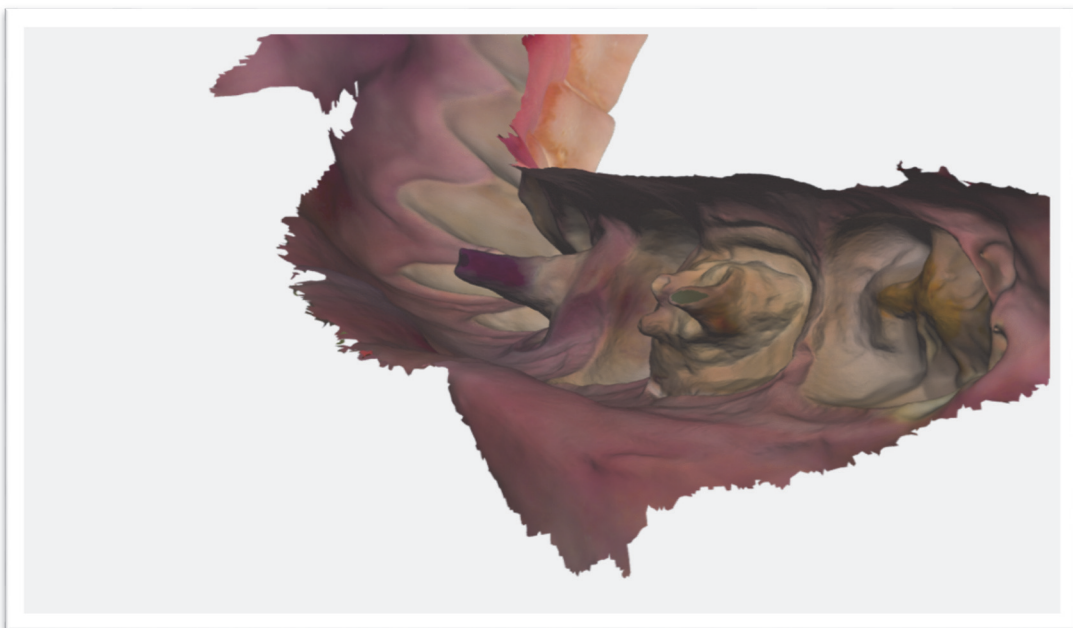
### **3. Mises-en-œuvre clinique : réalisation d'un inlay-core en tout numérique**

Afin d'illustrer le sujet de ce travail et de vérifier les éléments mis en avant précédemment, une mise en application de la prise d'empreinte corono-radiculaire directe intra orale à l'aide d'une caméra optique 3Shape Trios® a été réalisé au Pavillon Odontologie de la Timone. Des empreintes double mélange conventionnelles ainsi que des empreintes optiques ont été réalisées et les travaux seront détaillés au cours de cette partie.




**Figure 42 : entrée canalaire de 45**

La figure 42 illustre la préparation corono-radiculaire d'une 45 : elle présente un délabrement important car plus aucune paroi coronaire n'est présente. Cette vue occlusale nous montre une empreinte optique nette de toutes les limites de la préparation ainsi qu'une entrée canalaire assez large. Si l'on suit la réflexion issue de l'étude de Pinto [29] on devrait avoir un bon enregistrement du logement canalaire.



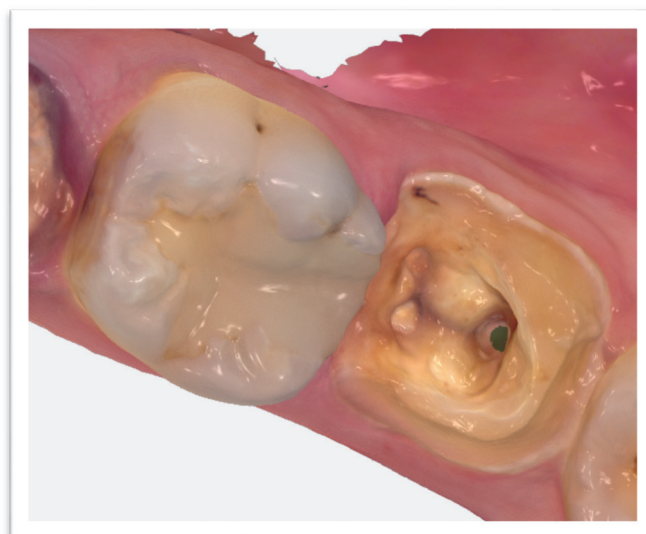
**Figure 43 : Face distale du logement canalaire de 45**



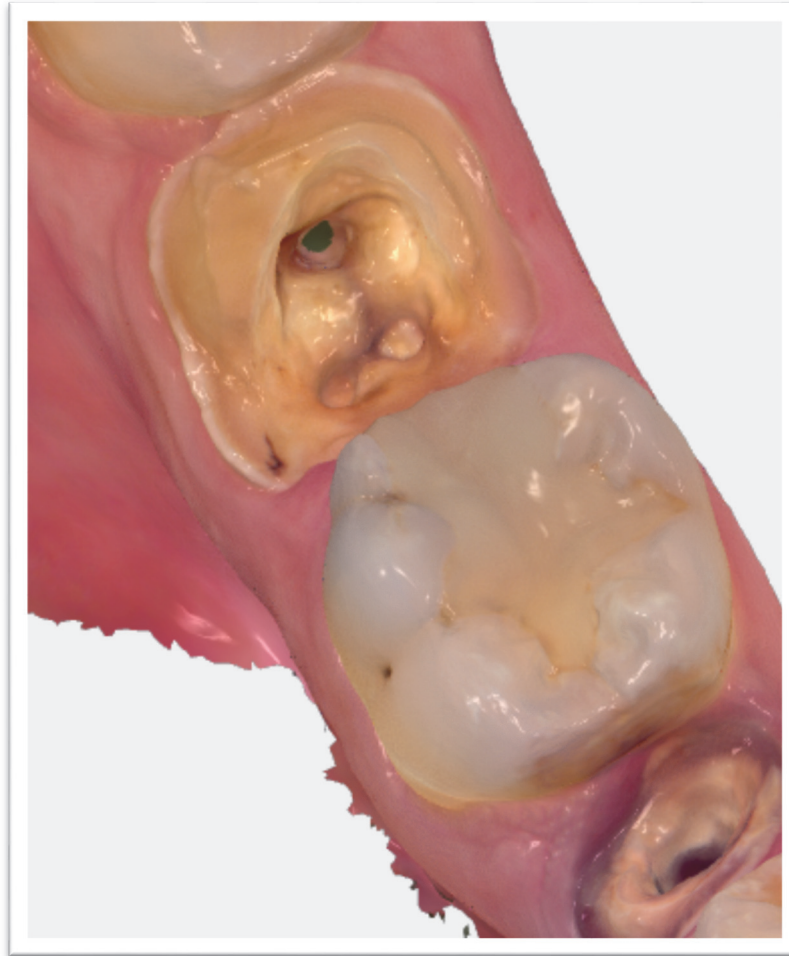
**Figure 44 : Face mésiale du logement canalaire de 45**

Les figure 43 et 44 nous montrent le logement canalaire en négatif sous toutes ces faces. On peut voir que la longueur d'enregistrement semble suffisante et compatible avec la réalisation d'un tenon radulaire anatomique.

Cependant sur ces figure 43 et 44 on peut remarquer également l'enregistrement du logement canalaire de 47 qui lui n'est pas satisfaisant car le relief en négatif du canal distal de cette molaire mandibulaire ne semble pas excéder les 2-3mm. Mais on peut voir également qu'un enregistrement des entrées canalaire des autres canaux a été réalisé (mésio-vestibulaire et mésio-linguale). Nous allons donc voir dans la partie suivante l'enregistrement de l'entrée canalaire distale de 47 (figure 45 et 46).



**Figure 45 : entrée canalaire du canal distal de 47**



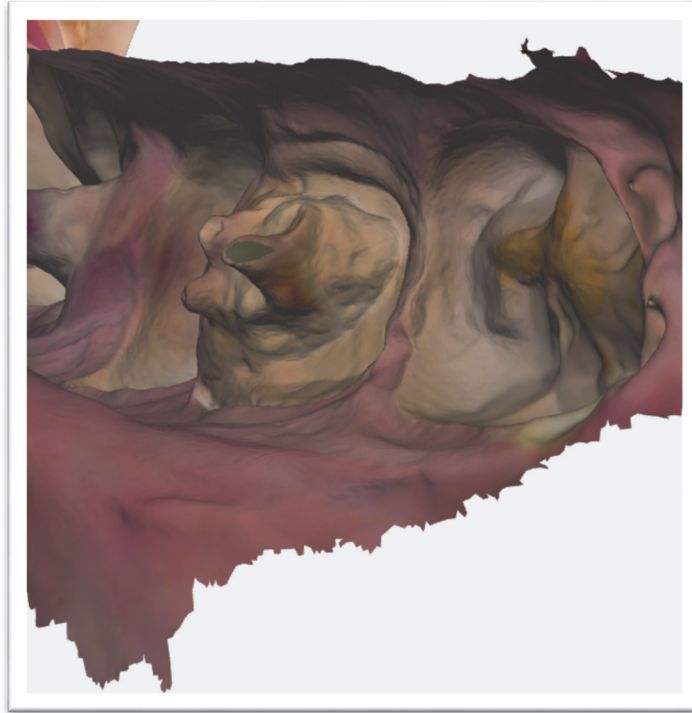
**Figure 46 : Deuxième vue de l'entrée canalaire du canal distal de 47**

Sur les deux figures précédentes (figure 45 et 46) on peut voir la préparation coronoradiculaire d'une 47 sur laquelle on distingue une paroi distale certes de faible hauteur mais qui est toujours présente. Ceci peut expliquer la difficulté à pouvoir enregistrer à l'aide de la caméra correctement l'entrée canalaire de ce canal distal. La position de la dent qui est une dent plus postérieure que la 45 ainsi que l'ouverture buccale de la patiente et la taille de l'embout de la caméra peut également expliquer cette difficulté d'enregistrement.

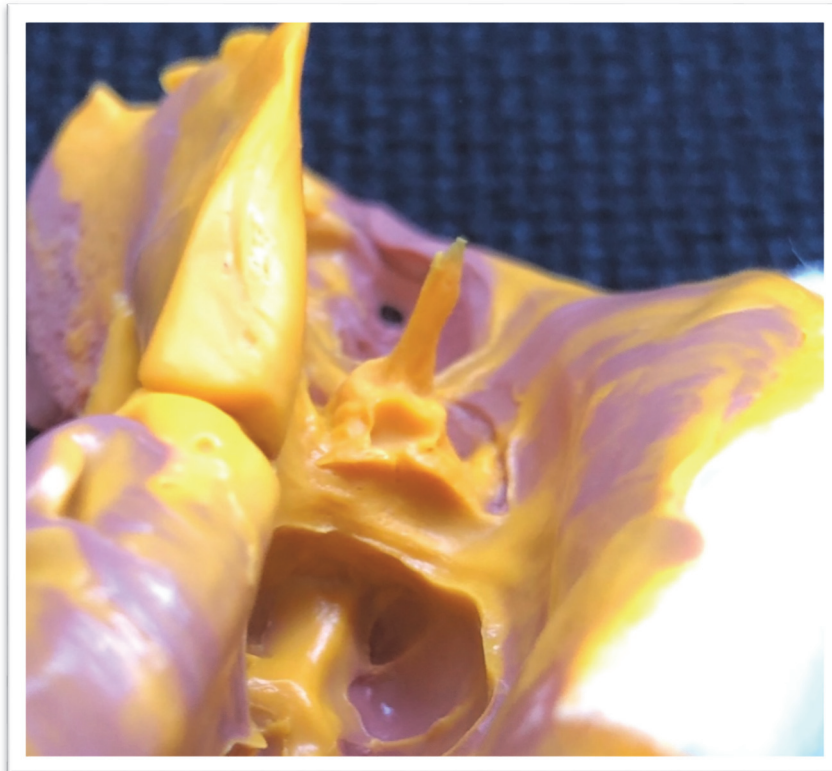
La partie en vert dans le fond de l'entrée canalaire correspond à la zone que la caméra essaie de reconstruire dans le cas où elle n'a pas la capacité d'enregistrer le logement canalaire en profondeur.

Les figures 47 et 48 suivantes nous permettent de comparer les résultats obtenus avec le scanner intra-oral 3Shape® et une empreinte injectée conventionnelle. Sur ces deux images on peut bien voir une différence d'environ 4 mm dans l'empreinte de la préparation coronoradiculaire. On retrouve sur la figure 47, la reconstitution verte faite par le logiciel de la caméra : celle-ci est plane et indique que la caméra n'a pas eu la capacité d'enregistrer la réalité de cette zone trop profonde.






**Figure 47**



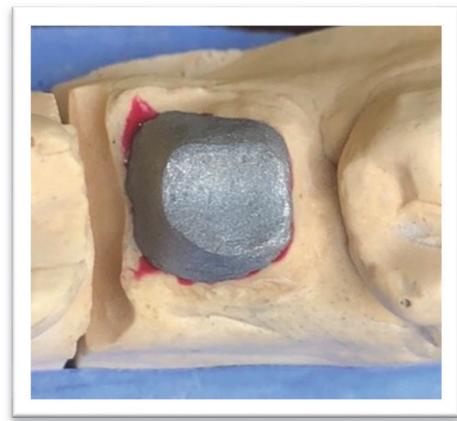
**Figure 48 : Résultat de l’empreinte injectée pour enregistrement du logement canalaire distal de 47**



**Figure 49 : Inlay-core coulée de 47 réalisé par le prothésiste à partir de l’empreinte conventionnelle**

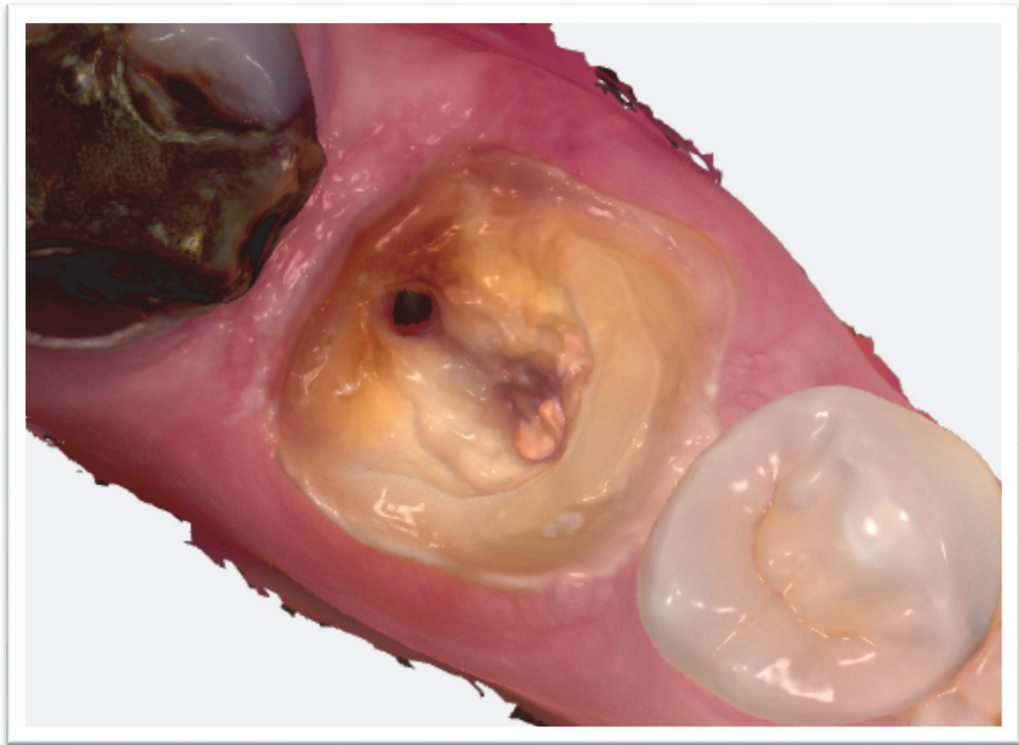

**Figure 51 : inlay core sur modèle**



**Figure 52 : Inlay core sur modèle vue occlusale**

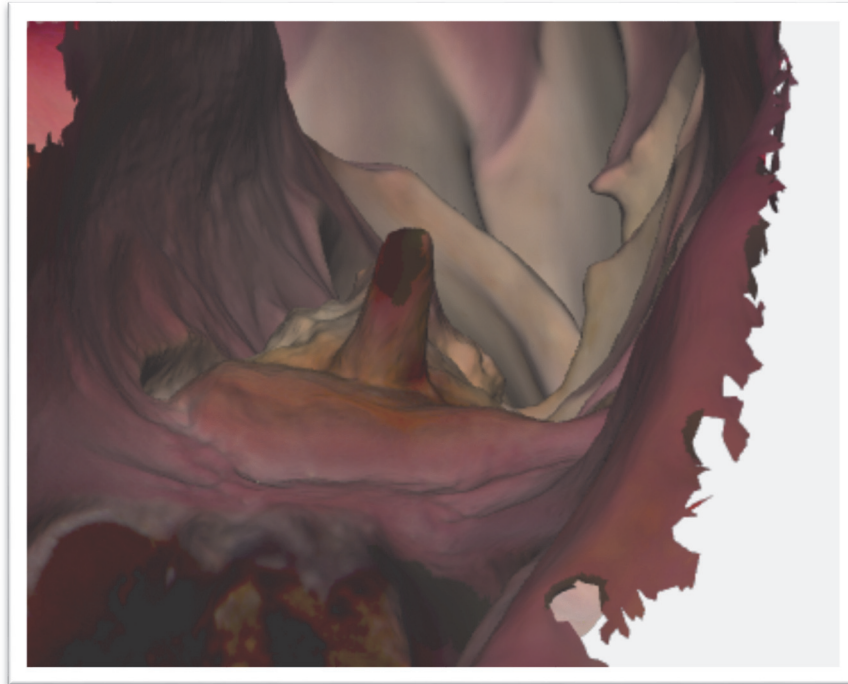
La figure 53 suivante illustre l'enregistrement du canal distal d'une 36.



**Figure 53 : vue occlusale de l'entrée canalaire d'une 36**

Si l'on compare cette image avec les entrées canalaires précédentes on peut relever certains points :

- Absence de parois distale, contrairement à la 47 (figure 46 et 47), ce qui a pu permettre un accès plus facile pour les faisceaux lumineux de la caméra à l'entrée canalaire de cette préparation corono-radicaire
- Absence de zone de reconstruction logicielle (vert) au niveau de l'entrée canalaire, ce qui peut nous laisser penser que la caméra a réussi à enregistrer le canal un peu plus en profondeur que pour le 47 précédente (figure 46 et 47)
- Entrée canalaire moins large que pour la 45 (figure 42), ce qui va nous permettre encore une fois de voir s'il y a une corrélation entre largeur de l'entrée canalaire et profondeur de l'enregistrement du logement canalaire



**Figure 54 : vue en négatif du logement canalaire de 36**

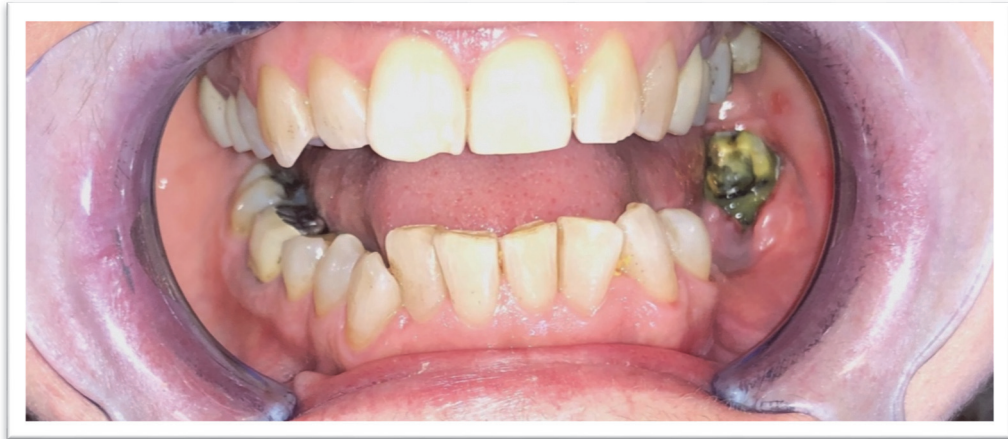Sur la figure 54, on peut voir l'enregistrement du logement canalaire de 36. Celui-ci fait environ 4-5 mm de profondeur ce qui est assez prometteur pour l'avenir des empreintes corono-radicaire en tout numérique. Selon les remarques que nous avons pu faire ci-dessus par rapport au logement canalaire (sa largeur et son accessibilité), on voit donc bien que notre profondeur d'enregistrement est plus importante que sur la 47 (figure 47) mais moins importante que sur a 45 (figure 43 et 44). Ce qui nous conforte dans l'idée d'une corrélation entre accessibilité et largeur de l'entrée canalaire et profondeur de notre enregistrement.

Bien que l'on puisse considérer que cela soit prometteur pour l'avenir des empreintes corono-radicales en tout numérique il apparaît que cela ne soit pas encore suffisant, puisque l'on voit bien sur cette dernière figure représentant l'inlay core réalisé par le prothésiste (figure 55) à partir de l'empreinte numérique que la longueur de l'ancrage distal n'est pas en corrélation avec la longueur obtenue sur l'empreinte optique (figure 54).

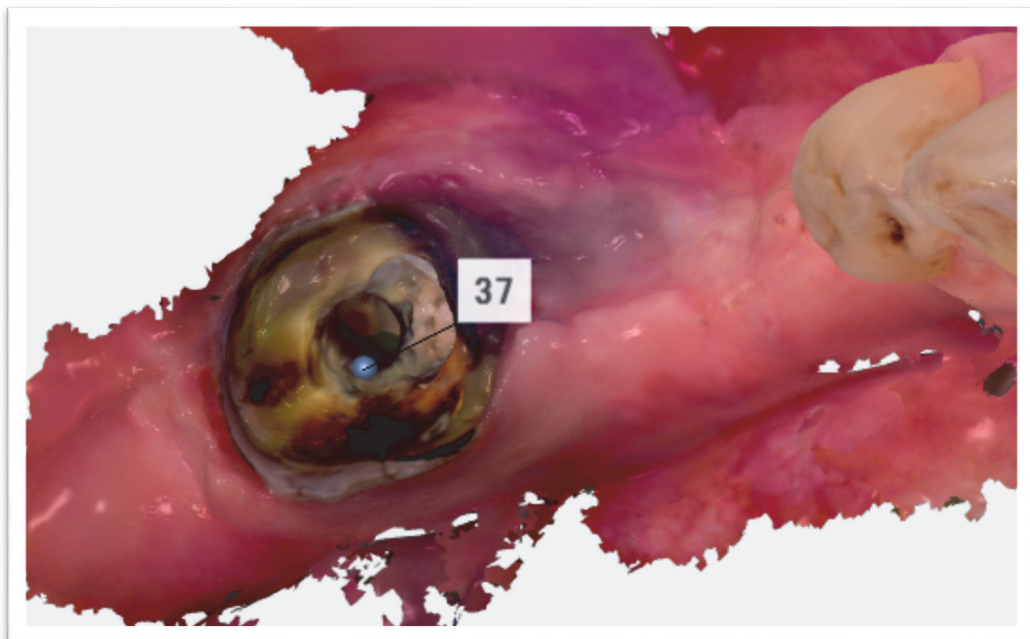


**Figure 55 : Inlay core obtenu à partir de l'empreinte injectée**

Dans le cas clinique suivant, nous avons enregistré le canal distal d'une 37. La patiente Madame C présente une ouverture buccale satisfaisante mais les muscles de la langue ont rendu difficile l'enregistrement de la face linguale (figure 56).

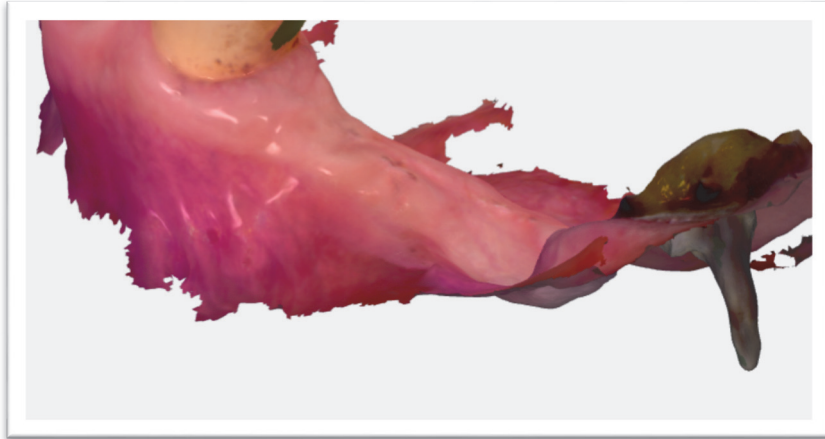

**Figure 56 : Photographie intra-buccale**

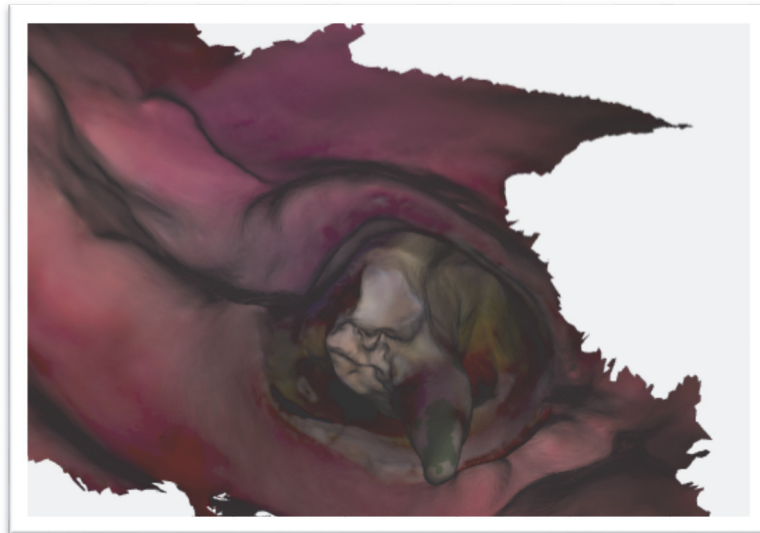


**Figure 57 : entrée canalaire de la 37**

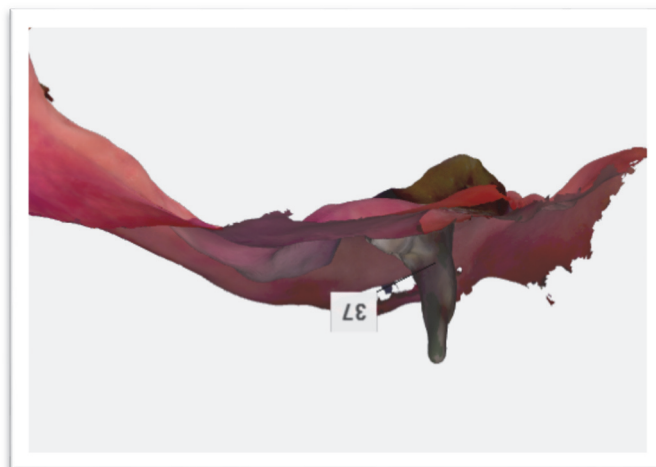
Dans cette situation on relève une entrée canalaire large, sans parois coronaires (figure 57) pouvant arrêter les faisceaux lumineux du scanner intra-oral : il s'agit d'un cas idéal pour la prise d'empreinte tout numérique pour tenon anatomique. Les illustrations 58, 59 et 60 et 61 suivantes semblent aller également dans ce sens.



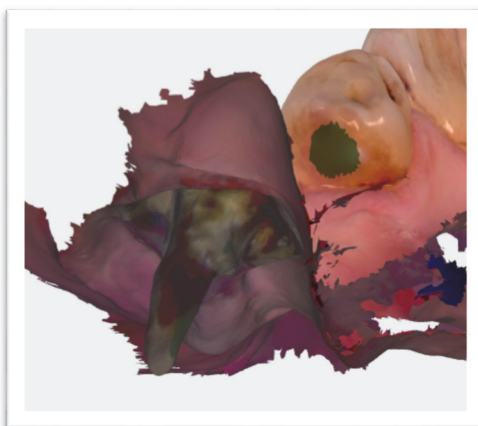
**Figure 58 : Vue vestibulaire du logement canalaire de 37**



**Figure 59 : Vue apicale du logement canalaire de 37**



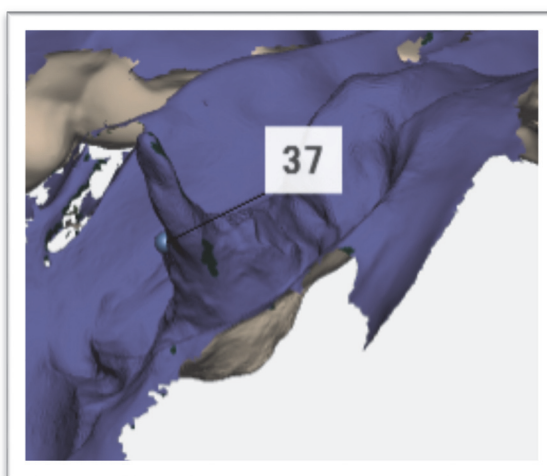
**Figure 60 : Vue mésio-vestibulaire du logement canalaire de 37**



**Figure 61 : Vue distale du logement canalaire de 37**

En effet, les quatre images précédentes nous montrent bien un logement canalaire anatomique pris dans son intégralité par la caméra optique. Certains endroits ont été reconstitués par le logiciel de la caméra, mais dans l'ensemble on a un enregistrement correct et en adéquation avec les concepts actuels des ancrages radiculaires.

Il est également possible d'analyser l'enregistrement sur une simulation de modèle en plâtre sur le logiciel (figure 62) :



**Figure 62**



**Figure 63 et 64 : inlay core anatomique obtenus à partir de l'empreinte conventionnelle**

Les figures 63 et 64 sont des photographies de l'inlay core fabriqué par le prothésiste de manière conventionnelle, celui-ci semble, en terme d'anatomie, en adéquation avec l'enregistrement issu de l'empreinte optique des figures 58 à 62.

Ce cas nous montre bien la capacité de la caméra optique à réaliser des inlay core anatomiques répondant aux critères posés dans la première partie de ce travail avec une méthode entièrement numérique, lorsque la situation clinique le permet. C'est-à-dire lorsque l'ouverture buccale du patient est suffisante, lorsque l'entrée canalaire du futur ancrage est accessible et large, et lorsque le canal est droit.



## **Conclusion**

Ce travail nous a permis de mettre en évidence les capacités actuelles des systèmes d'acquisition intra-oraux dans l'enregistrement des zones en négatif afin de réaliser des reconstitutions corono-radicaux. Celles-ci nous montrent des perspectives encourageantes, même si à l'heure actuelle certaines limites existent encore.

Nous avons pu constater au travers de nos illustrations cliniques les limites évidentes contre-indiquant la systématisation d'un protocole numérique.

S'il n'existe pas de situation clinique idéale, un certain nombre de critères doivent être pris en compte, de manière isolée ou globale pour envisager ces empreintes canalaires :

- Largeur de l'entrée canalaire
- Amplitude d'ouverture buccale
- Accessibilité canalaire
- Forme et largeur des canaux
- Hyper salivation à la mandibule
- Présence de parois coronaires « cachant » le logement canalaire préparé
- Environnement musculaire et muqueux

La situation clinique doit donc être rigoureusement étudiée avant de se lancer dans l'utilisation d'un scanner intra oral pour la réalisation de RCR indirectes dans le but de toujours respecter les concepts actuels des tenons radicaux.


Il nous est possible d'imaginer que l'avancée technologique perpétuelle des systèmes de numérisation, que l'évolution des supports logiciels et de l'intelligence artificielle associée, ou encore dans l'ergonomie des dispositifs de numérisation, nous permettront dans un futur proche des protocoles standardisés et reproductibles.

## **RÉFÉRENCES BIBLIOGRAPHIQUES**

- [1] Académie Nationale de Chirurgie Dentaire « Rapport sur l'utilisation des reconstitutions coronaires préprothétiques à ancrage radulaire. » (2003).
- [2] Wu MK., Dummer PM., Wesselink PR. Consequences of and strategies to deal with residual post-treatment root canal infection *Int endod J*, 2006; 39(5)
- [3] Horsted-Bindslev P., Lovschall H. Treatment outcomes of vital pulp treatment. *Endo Topics*, 2002; 2, 24-32
- [4] Engstrøm B., Lundberg M. The correlation between positive culture and the prognosis of root canal therapy after pulpectomy. *Odontol Revy*, 1965; 16, 193–206.
- [5] Pitt Ford RG. Vital pulpectomy and unpredictable procedure. *Int Endod J*, 1982; 15, 121–126.
- [6] Gatewood, R. S. Endodontic materials. *Dent Clin North Am*, 2007; 51(3), 695-712.
- [7] Reeh, E. S., Douglas, W. H., & Messer, H. H. Stiffness of endodontically-treated teeth related to restoration technique. *Journal of dental research*, 1989; 68(11), 1540-1544.
- [8] Vertucci F. J. Root canal anatomy of the human permanent teeth. *Oral Surgery, Oral Medicine, Oral Pathology*, 1984; 58(5), 589-599.
- [9] Déjou J., & Laborde G. Le tenon radulaire est-il indispensable, utile ou dangereux ? *Cah. Proth*, 2001; 116, 31-41.
- [10] Martinez-Insua A., Da Silva L., Rilo B., Santana U. Comparison of the fracture resistances of pulpless teeth restored with a cast post and core or carbon-fiber post with a composite core. *J of Prosthet D*, 2008.
- [11] Lefevre X., Bolla M., Leforestier E., Bellet M. Influence de la nature du tenon radulaire sur la répartition des contraintes au sein d'une reconstitution prothétique. Analyse par méthode des éléments finis. *J Biomat Dent* 2000; XV, 117-128.
- [12] Bukiet F., Tirlet G., Lasfargues J.J. Les restaurations partielles collées sur dents dépulpées : intérêts et indications. *Information Dentaire*, 2000; 36, 2831-2841.

- [13] Paul, S. J., & Schärer, P. Post and core reconstruction for fixed prosthodontic restoration. *Practical periodontics and aesthetic dentistry: PPAD*, 1997; 9(5), 513-20.
- [14] Aboudharam G., Laurent M. Évolution et indications des reconstitutions coronoradiculaires indirectes. *Cah. Proth.* 2001; 116, 61-71.
- [15] Laplanche, O., Leforestier, E., Medioni, E., & Bolla, M. Les reconstitutions coronoradiculaires : principes généraux et critères de décision. *Stratégie prothétique*, 2008; 8(4), 255-267.
- [16] GC Fuji Plus Capsule. (2013). [https://odontoulouse.fr/wp-content/uploads/2019/01/Notice\\_FujiPlusCaps.pdf](https://odontoulouse.fr/wp-content/uploads/2019/01/Notice_FujiPlusCaps.pdf).
- [17] Casas, T. Banc d'essais 2019 7 scanners intra-oraux. *LEFILDENTAIRE magazine dentaire*. Avril 2019 ; <https://www.lefildentaire.com/articles/clinique/implantologie/banc-d-essais-2019-7-scanners-intra-oraux/>
- [18] Boitelle P., Pacquet W., & Tapie L. Historique et principe de fonctionnement du scanner intra-oral. *Clinic*, 2021; 42(398), 102-110.
- [19] Duret F, Pelissier B, Duret B. Peut-on envisager de faire des empreintes optiques en bouche ? *Stratégie prothétique*, Février 2005; 2.
- [20] Landewerlin O. L'empreinte optique intra-buccale et ses applications au cabinet dentaire. *Saarbrücken : Editions universitaires européenne*, 2011; 978-613-1-58082-6.
- [21] D, BONHOMME. Intérêts de la prise d'empreinte optique intra-buccale p19. *Thèse UFR odontologie. Toulouse III : Université Paul Sabatier*, 2013.
- [22] Canivet A. CPTP - Imagerie cellulaire La microscopie confocale [Internet]. *Centre de physiopathologie de Toulouse-Purpan*, 2013.
- [23] Cazier S, Moussally C. Descriptif des différents systèmes d'empreinte optique. *Rev Odont Stomat*, 2013 ;42(2).
- [24] Mangano F., Gandolfi A., Luongo G., Logozzo S. Intraoral scanners in dentistry: a review of the current literature. *BMC Oral Health*, 2017; 17(1), 149.
- [25] Mangano F., Hauschild U., Veronesi G., Imburgia M., Mangano C., Admakin O. Trueness and precision of 5 intraoral scanners in the impressions of single and multiple implants: a comparative in vitro study. *BMC Oral Health*, 2019;19(1), 101.

- [26] Lee J.H., Sohn D.S., Lee C.H. Fabricating a fiber-reinforced post and zirconia core with CAD/CAM technology. *J Prosthet Dent*, 2014; 112, 683–685.
- [27] Spina F., Da Costa R.G., Correr G.M., Rached R.N. Scanning of root canal impression for the fabrication of a resin CAD-CAM-customized post- and-core. *J Prosthet Dent*, 2018; 120(2), 242–245.
- [28] Lee, J. H. Fabricating a custom zirconia post-and-core without a post-and-core pattern or a scan post. *J Prosthet Dent*, 2017; 120(2), 186-189.
- [29] Pinto A., Arcuri L., Carosi P., Nardi R., Libonati A., Ottria L., Campanella V. *In vitro* evaluation of the post-space depth reading with an intraoral scanner (IOS) compared to a traditional silicon impression. *Oral Implantol (Rome)*, 2017; 10(4), 360-368.
- [30] Libonati, A., di Taranto, V., Gallusi, G., Montemurro, E., & Campanella, V. CAD/CAM Customized Glass Fiber Post and Core With Digital Intraoral Impression: A Case Report. *Clinical, Cosmetic and Investigational Dentistry*, 2020; Volume 12, 17-24.



## SERMENT MEDICAL

En présence des Maîtres de cette Faculté, de mes chers condisciples, devant l'effigie d'HIPPOCRATE.

Je promets et je jure, d'être fidèle aux lois de l'honneur et de la probité dans l'exercice de la Médecine Dentaire.

Je donnerai mes soins à l'indigent et n'exigerai jamais un salaire au-dessus de mon travail, je ne participerai à aucun partage clandestin d'honoraires.

Je ne me laisserai pas influencer par la soif du gain ou la recherche de la gloire.

Admise dans l'intérieur des maisons, mes yeux ne verront pas ce qui s'y passe, ma langue taira les secrets qui me seront confiés et mon état ne servira pas à corrompre les mœurs ni à favoriser le crime.

Je ne permettrai pas que des considérations de religion, de nation, de race, de parti ou de classe sociale viennent s'interposer entre mon devoir et mon patient.

Même sous la menace, je n'admettrai pas de faire usage de mes connaissances médicales contre les lois de l'humanité.

J'informerai mes patients des décisions envisagées, de leurs raisons et de leurs conséquences. Je ne tromperai jamais leur confiance et n'exploiterai pas le pouvoir hérité des connaissances pour forcer les consciences.

Je préserverai l'indépendance nécessaire à l'accomplissement de ma mission. Je n'entreprendrai rien qui dépasse mes compétences. Je les entretiendrai et les perfectionnerai pour assurer au mieux les services qui me seront demandés.

Respectueuse et reconnaissante envers mes Maîtres, je rendrai à leurs enfants l'instruction que j'ai reçue de leur père.

Que les hommes m'accordent leur estime si je suis fidèle à mes promesses.

Que je sois déshonorée et méprisée de mes confrères si j'y manque.



## **CICCONE Chiarra – Réalisation d'un inlay-core à partir d'empreinte numérique : utilisation des caméra 3Shape TRIOS®**

Th. : Chir. dent. : Marseille : Aix-Marseille Université : 2022

Rubrique de classement : Odontologie prothétique

### Résumé :

Dans certaines situations cliniques, les reconstitutions corono-radiculaires indirectes restent indispensables. Afin de préserver les organes dentaires résiduels, ces reconstitutions doivent respecter un cahier des charges strict, notamment en termes de respect de l'anatomie radiculaire et de passivité. Les protocoles conventionnels établis permettent d'atteindre ces objectifs. Actuellement, la généralisation des scanners intra-oraux et les progrès du numériques nous permettent d'obtenir ces reconstitutions à partir d'une empreinte optique. L'objectif de ce travail est d'étudier la capacité des scanners intra-oraux à enregistrer l'anatomie radiculaire nécessaire à la réalisation d'inlay-core qui soient conformes aux impératifs attendus.

Mots-clés : empreinte numérique, empreinte anatomique, empreinte logement canalaire, reconstitution corono-radiculaire.

## **CICCONE Chiarra – Realization of a post-and-core from a digital impression : use of 3Shape TRIOS® cameras**

### Abstract:

In clinical situations, indirect post-and-core remain essential. In order to preserve the residual dental organs, these reconstruction must comply with strict specifications, in particular in terms of respect for the root anatomy and passivity. Established conventional protocols allow these goals to be achieved. Currently, the generalization of intraoral scanners and digital advances make it possible to obtain these reconstructions from an optical impression. The aim of this work is to study the ability of intraoral scanners to record the root anatomy necessary for the achievement of post-and-core conforming to expected requirements.

Keywords : digital impression, anatomical impression, root canal impression, post-and-core.