



HAL
open science

La restauration dans le secteur antérieur : le point sur les résines composites

Agathe Le Rider

► **To cite this version:**

Agathe Le Rider. La restauration dans le secteur antérieur : le point sur les résines composites. Chirurgie. 2022. dumas-03715794

HAL Id: dumas-03715794

<https://dumas.ccsd.cnrs.fr/dumas-03715794v1>

Submitted on 6 Jul 2022

HAL is a multi-disciplinary open access archive for the deposit and dissemination of scientific research documents, whether they are published or not. The documents may come from teaching and research institutions in France or abroad, or from public or private research centers.

L'archive ouverte pluridisciplinaire **HAL**, est destinée au dépôt et à la diffusion de documents scientifiques de niveau recherche, publiés ou non, émanant des établissements d'enseignement et de recherche français ou étrangers, des laboratoires publics ou privés.



Distributed under a Creative Commons Attribution - NonCommercial - NoDerivatives 4.0 International License

THESE

***POUR OBTENIR LE DIPLOME D'ETAT
DE DOCTEUR EN CHIRURGIE DENTAIRE***

Présentée et publiquement soutenue devant

Aix-Marseille Université
(Président : Monsieur le Professeur Éric BERTON)

Faculté des Sciences Médicales et Paramédicales
(Doyen : Monsieur le Professeur Georges LEONETTI)

Ecole de Médecine Dentaire
(Directeur : Monsieur le Professeur Bruno FOTI)

***La restauration dans le secteur antérieur : le point sur les
résines composites***

Présentée par

LE RIDER Agathe

Né(e) le 16 juillet 1996

A Marseille 12ème

Thèse soutenue le 10 mars 2022

Devant le jury composé de

Président : Professeur TERRER Elodie

Assesseurs : Docteur GIRAudeau Anne

Docteur CAMOIN Ariane

Docteur BAUDINET Thomas

Invité : Docteur BALLESTER Benoit

THESE

***POUR OBTENIR LE DIPLOME D'ETAT
DE DOCTEUR EN CHIRURGIE DENTAIRE***

Présentée et publiquement soutenue devant

Aix-Marseille Université
(Président : Monsieur le Professeur Éric BERTON)

Faculté des Sciences Médicales et Paramédicales
(Doyen : Monsieur le Professeur Georges LEONETTI)

Ecole de Médecine Dentaire
(Directeur : Monsieur le Professeur Bruno FOTI)

***La restauration dans le secteur antérieur : le point sur les
résines composites***

Présentée par

LE RIDER Agathe

Né(e) le 16 juillet 1996

A Marseille 12ème

Thèse soutenue le 10 mars 2022

Devant le jury composé de

Président : Professeur TERRER Elodie

Assesseurs : Docteur GIRAUDEAU Anne

Docteur CAMOIN Ariane

Docteur BAUDINET Thomas

Invité : Docteur BALLESTER Benoit

ADMINISTRATION

Doyens Honoraires	Professeur	Raymond SANGIUOLO+	
	Professeur	Henry ZATTARA	
	Professeur	André SALVADORI	
	Professeur	Jacques DEJOU	
Directeur	Professeur	Bruno FOTI	
Directeurs adjoints	Professeur	Michel RUQUET	
	Professeur	Anne RASKIN	
Chargés de missions			
	Formation Initiale	Professeur	Michel RUQUET
	Recherche	Professeur	Anne RASKIN
Formation Continue	Professeur	Frédéric BUKIET	
Relations Internationales	Professeur	Hervé TASSERY	
Internat et Diplômes d'Etudes Spécialisées	Professeur	Virginie MONNET-CORTI	
Affaires générales	Docteur	Patrick TAVITIAN	
Responsable Administrative	Madame	Katia LEONI	

PROMOTIONS :

2019 Raymond SANGIUOLO
2020 Gaston BERGER
2021 Joseph MIGOZZI

LISTE DES ENSEIGNANTS

PROFESSEURS DES UNIVERSITÉS – PRATICIENS HOSPITALIERS

BUKIET Frédéric (58-01)
FOTI Bruno (58-02)
LE GALL Michel (56-01)
MONNET-CORTI Virginie (57-01)
RASKIN Anne (58-01)
RUQUET Michel (58-01)
TARDIEU Corinne (56-01)
TARDIVO Delphine (56-02)
TASSERY Hervé (58-01)
TERRER Elodie (58-01)

PROFESSEUR DES UNIVERSITÉS

ABOUT Imad (65)

PROFESSEURS ÉMÉRITES

DEJOU Jacques (58-01)
HUE Olivier (58-01)

MAITRES DE CONFÉRENCES DES UNIVERSITÉS – PRATICIENS HOSPITALIERS

ABOUDHARAM Gérard (58-01)	LAN Romain (56-02)
BANDON Daniel (56-01)	LAURENT Michel (58-01)
BELLONI Didier (57-01)	MAILLE Gérald (58-01)
BOHAR Jacques (56-01)	MENSE Chloé (58-01)
CAMOIN Ariane (56-01)	PHILIP-ALLIEZ Camille (56-01)
CAMPANA Fabrice (57-01)	POMMEL Ludovic (58-01)
CATHERINE Jean-Hugues (57-01)	PRECKEL Bernard-Éric (58-01)
GAUBERT Jacques (56-01)	RÉ Jean-Philippe (58-01)
GIRAUD Thomas (58-01)	ROCHE-POGGI Philippe (57-01)
GIRAUDEAU Anne (58-01)	STEPHAN Grégory (58-01)
GUIVARC'H Maud (58-01)	TAVITIAN Patrick (58-01)
JACQUOT Bruno (58-01)	TOSELLO Alain (58-01)
LABORDE Gilles (58-01)	

MAITRES DE CONFERENCES DES UNIVERSITÉS ASSOCIÉS

BALLESTER Benoît (58-01)

BLANCHET Isabelle (58-01)

CASAZZA Estelle (58-01)

SILVESTRI Frédéric (58-01)

CHEFS DE CLINIQUE DES UNIVERSITÉS - ASSISTANTS DES HÔPITAUX

ANTEZACK Angeline (57-01)

ARNIER Canelle (56-01)

BAUDINET Thomas (58-01)

BOREL Guillaume (56-02)

BRINCAT Arthur (57-01)

BROS Agnès (56-01)

CHIARINI Thomas (58-01)

DUPRAT Florence (56-01)

FAURE-BRAC Mathias (57-01)

FERRE Enzo (58-01)

FOUQUES Agathe (56-01)

HAMMOUTENE Stéphane (57-01)

LAFONT Jacinthe (57-01)

LAURENT Camille (58-01)

LIOTARD Alicia (58-01)

MADENIAN Pauline (58-01)

MANSUY Charlotte (58-01)

MARCHAL Paul (58-01)

MARTIN William (56-01)

ONGHENA Tom (56-01)

PASCHEL Laura (58-01)

PILLIOL Virginie (58-01)

PRINCE Fanny (57-01)

RAYNAUD Camille (58-01)

REYNAL Florence (56-01)

ROMAO Vincent (57-01)

ROUSCOFF Eva (57-01)

SADOWSKI Camille (57-01)

TERRER Jérémy (58-01)

VEILLARD Pierre (56-01)

ASSISTANT DES UNIVERSITÉS ASSOCIÉ

GRINE Ghilès (57-01)

Intitulés des sections CNU :

56^{ème} section : Développement, croissance et prévention

56-01 Odontologie pédiatrique et orthopédie dento-faciale

56-02 : Prévention – Epidémiologie – Economie de la santé – Odontologie légale

57^{ème} section : Chirurgie orale, Parodontologie, Biologie Orale

57-01 : Chirurgie orale – Parodontologie – Biologie orale

58^{ème} section : Réhabilitation orale

58-01 : Dentisterie restauratrice – Endodontie – Prothèses – Fonction-Dysfonction – Imagerie – Biomatériaux

L'auteur s'engage à respecter les droits des tiers, et notamment les droits de propriété intellectuelle. Dans l'hypothèse où la thèse comporterait des éléments protégés par un droit quelconque, l'auteur doit solliciter les autorisations nécessaires à leur utilisation, leur reproduction et leur représentation auprès du ou des titulaires des droits. L'auteur est responsable du contenu de sa thèse. Il garantit l'Université contre tout recours. Elle ne pourra en aucun cas être tenue responsable de l'atteinte aux droits d'un tiers

À Madame la Présidente du Jury,
Madame le Professeur Élodie TERRER

Je vous remercie de l'honneur que vous me faites en présidant ce jury de thèse. Veuillez trouver dans ce travail le témoignage de mon profond respect. Je vous remercie très sincèrement pour votre implication.

À Madame le Docteur Anne GIRAUDEAU

Je vous suis très reconnaissante d'avoir accepté de juger ce travail. Veuillez trouver en ceci l'expression de ma plus grande considération pour la disponibilité dont vous avez fait preuve pendant ma formation clinique et pour la qualité de votre enseignement.

À Madame le Docteur Ariane CAMOIN

Je vous remercie d'avoir accepté de faire partie de ce jury. Je tiens à vous remercier sincèrement pour l'implication, la bienveillance et le soutien que vous m'avez apporté tout au long de ces années. Je suis heureuse d'avoir partagé ces années d'études avec vous.

À Monsieur le Docteur Thomas BAUDINET

Je vous remercie d'avoir accepté la direction de cette thèse. Veuillez trouver en ce travail la marque de ma gratitude. Merci pour votre sympathie, ainsi que pour ces nombreuses vacations cliniques.

À Monsieur le Docteur Benoit BALLESTER

Je vous remercie d'avoir accepté spontanément de juger ce travail. Je tiens à vous remercier pour votre implication et pour votre engagement auprès des étudiants, ainsi que pour votre gentillesse.

Table des matières

Introduction	1
1 Rappels sur la dent naturelle et ses propriétés.....	2
1.1 Histologie des tissus de la couronne dentaire	2
1.1.1 Émail.....	3
1.1.2 Dentine.....	5
1.2 Anatomie des dents dans le secteur antérieur	8
2 Critères de reconstitutions esthétiques.....	11
2.1 Analyse esthétique	11
2.1.1 Dentine.....	11
2.1.2 Émail.....	11
2.2 Couleur et diffusion de la lumière par l'organe dentaire	12
2.2.1 Teinte	13
2.2.2 Luminosité.....	13
2.2.3 Saturation.....	14
2.2.4 Influence de la lumière : réflexion & réfraction	15
2.2.5 Translucidité.....	15
2.2.6 Fluorescence.....	15
2.2.7 Opalescence	16
2.2.8 Goniochromisme	16
3 Rappels sur la résine composite et l'adhésion	17
3.1 La résine composite : définition.....	17
3.2 La composition et les différents types de résines composites	17
3.2.1 La phase organique	18
3.2.2 Les charges	20
3.2.3 L'agent de couplage	22
3.2.4 Les différentes résines composites	23
3.3 L'adhésion.....	25
3.3.1 Les systèmes adhésifs M&R : mordantage et rinçage.....	29
3.3.2 Les systèmes adhésifs SAM : auto-mordant	31
3.3.3 Les adhésifs universels	32
3.3.4 La longévité des restaurations	34
3.4 La digue dentaire : un outil indispensable du collage.....	35
4 Utilisation des résines composites dans le secteur antérieur	36

4.1	La stratification : une technique de reconstitution directe	36
4.2	Injection molding : reconstitution semi-directe	39
4.3	Les facettes composites.....	44
4.4	La résine composite : un matériau de collage d'assemblage	49
5	Cas clinique	51
	Conclusion.....	56
	Bibliographie.....	I

Introduction

Les résines composites sont des matériaux utilisés en pratique quotidienne par les chirurgiens-dentistes.

Leurs utilisations ne se limitent pas uniquement aux soins des lésions carieuses. Bien au contraire, ces matériaux disposent de nombreux atouts permettant de les utiliser de plusieurs façons.

Ces dernières années la demande de restaurations ou plus encore de réhabilitations dentaires esthétiques a connu une explosion.

Contrairement aux anciennes restaurations non adhésives, la dentisterie adhésive permet de répondre à la problématique de la dentisterie minimale invasive et de créer une continuité anatomo-fonctionnelle entre les tissus dentaires à restaurer et les matériaux de restaurations.

L'essor qu'a connu la dentisterie adhésive a permis de développer des nombreux matériaux et de nombreuses améliorations de ces matériaux visant à obtenir un résultat toujours plus pérenne dans le temps et reproduisant au plus près les caractéristiques esthétiques de la dent rendant les restaurations quasiment invisibles parfois. On peut compter parmi ces matériaux, les résines composites.

L'intégration des résines composites dans la cavité buccale n'est plus à démontrer du fait de leur résistance à la bio-corrosion et leur compatibilité avec le parodonte.

Après avoir abordé des rappels anatomiques et traité les différentes résines composites existantes, nous traiterons les options thérapeutiques à notre disposition dans le secteur antérieur.

1 Rappels sur la dent naturelle et ses propriétés

1.1 Histologie des tissus de la couronne dentaire

L'ensemble de la denture d'un individu humain est composé de 32 dents réparties de la façon suivante :

- 12 molaires
- 8 prémolaires
- 4 canines
- 8 incisives

Les canines et les incisives forment le groupe des dents antérieures et les prémolaires et molaires constituent le groupe des dents postérieures.

Les différents tissus constitutifs de la dent sont l'émail, la dentine, la pulpe dentaire et le cément.

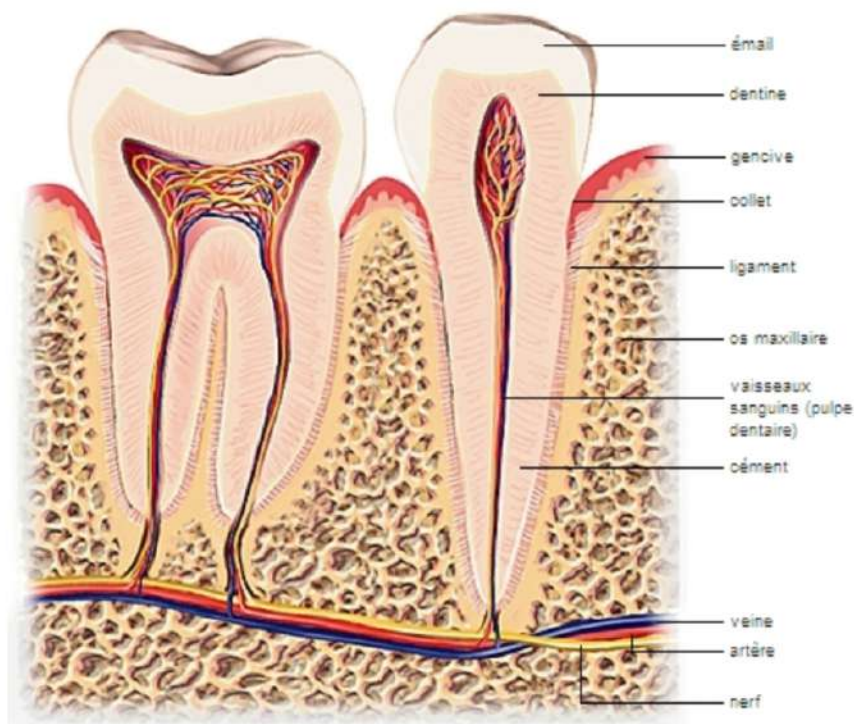


Figure 1 : Coupe d'une molaire et d'une incisive (1).

1.1.1 Émail

1.1.1.1 Structure de l'émail

L'émail, couche la plus externe enrobant la couronne dentaire, est une structure minéralisée. L'émail est une structure avasculaire, acellulaire et non innervée. C'est un tissu minéralisé d'origine épithéliale. L'émail ne se renouvelle plus après la formation de la couronne. La structure de l'émail est complexe.

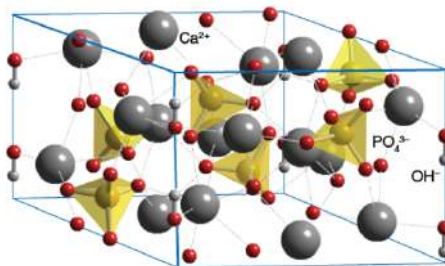


Figure 2 : Structure cristalline de l'hydroxyapatite (2).

L'émail est constitué par la juxtaposition de structures élémentaires nommées les prismes d'émail entourés de la substance inter-prismatique.

L'émail est formé de cristaux d'hydroxyapatite. Ces derniers sont entourés par une gaine de nature organique et imbriqués les uns dans les autres.

Il existe dans l'émail une organisation en faisceaux des prismes. Les prismes sont obliques dans les 2/3 internes de l'émail et rectilignes (parallèles) à la surface de la dent.

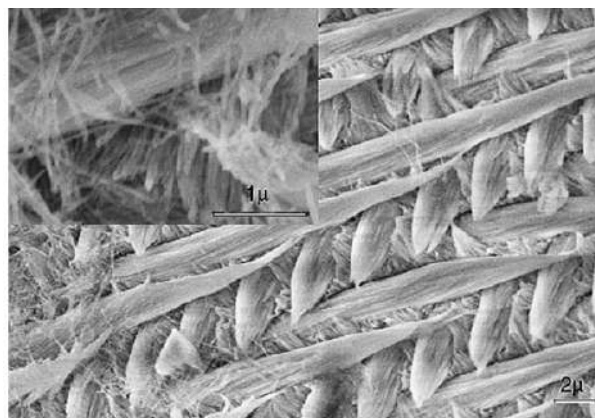


Figure 3 : Arrangement de l'émail prismatique et inter-prismatique par microscopie électronique à balayage (3).

L'émail est réparti en émail prismatique et en émail aprismatique.

Dans l'émail prismatique, les protéines de la matrice de l'émail sont synthétisées et sécrétées par les améloblastes sécréteurs. Ces protéines sont dégradées par des enzymes puis réabsorbées par les améloblastes post sécréteurs. Les cristaux d'hydroxyapatite vont s'assembler pour former une structure nommée les cristallites.

L'émail prismatique est constitué de nombreuses cristallites assemblées les unes aux autres pour former un prisme de quelques microns entouré par la substance inter-prismatique (4). Les cristallites de la substance inter-prismatique forment un angle de 60° avec les prismes. L'émail inter-prismatique est un réseau continu d'émail sécrété par un ensemble d'améloblastes. Les prismes sont issus de la sécrétion d'un seul améloblaste. Les prismes sont regroupés au niveau des bandes de Hunter-Schreger. Ces bandes représentent succession de bandes parallèles. Il y a une alternance de bandes claires appelées diazonies et de bandes sombres appelées parazonies. La différence de couleur est due à l'orientation des prismes dans la dent.

1.1.1.2 Composition de l'émail

L'émail sécrété par les améloblastes est la structure la plus minéralisée du corps avec 96% de matière minérale en poids de matière sèche (5). Il est composé de carbonate de calcium et de phosphate de calcium.

La substance minérale est principalement composée de cristaux d'hydroxyapatites de calcium ($\text{Ca}_{10}(\text{PO}_4)_6(\text{OH})_2$). Ces cristaux sont l'unité élémentaire de l'émail.

En plus de sa fraction minérale majoritaire, l'émail est constitué de matière organique (0,4%) et d'eau (3,6%). Du fait de sa composition, l'émail est radio-opaque.

Il ne contient pas de collagène contrairement aux autres tissus minéralisés comme l'os (5).

Le cristal d'hydroxyapatite a une forme hexagonale pour une dimension de 60-70 nm de largeur, 25-30 nm d'épaisseur et 1 µm de longueur (6).

Le degré de minéralisation de l'émail diminue depuis la surface externe de la couronne dentaire jusqu'à la jonction émail-dentine (3).

Lors de la formation de la couronne dentaire, il y a une apposition successive de couches d'émail, ces couches successives forment des bandes observables dans l'émail des dents que l'on appelle les stries de Retzius. Ce sont des lignes de croissance incrémentielles d'émail. Les stries de Retzius sont observables au niveau de l'émail des dents. Elles représentent la démarcation entre les différents groupes de prismes formés du bord libre au collet. Les stries de Retzius s'étendent de la jonction amélo-dentinaire à la surface de l'émail.

Les stries de Retzius et les bandes de Hunter-Schreger confèrent à la dent une résistance aux contraintes biomécaniques s'exerçant sur la dent.

Elles sont responsables de la présence des périkématies à la surface de l'émail. En coupe longitudinale, les périkématies sont des séries de sillons parallèles au collet de la dent espacés d'environ 60 à 120 microns.




Figure 4 : Coupe longitudinale d'émail laissant apparaître les stries de Retzius (7).

1.1.2 Dentine

1.1.2.1 Structure de la dentine

La dentine est un tissu minéralisé moins dur que l'émail mais plus dur que l'os. La dentine est constituée de tubulis dans lesquels on retrouve les prolongements cytoplasmiques provenant des odontoblastes.




Figure 5 : Structure de la dentine par microscopie électronique à balayage chez une souris (8).

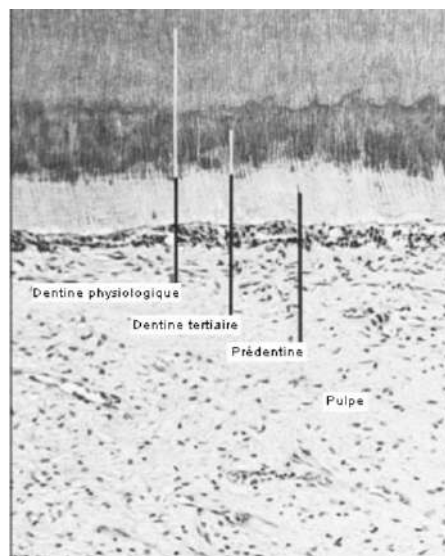


Figure 6 : Différents types de dentine (9).

Il existe plusieurs types de dentine de structures différentes.

Pour commencer, la pré-dentine :

Il s'agit de la couche la plus interne des dentines. Elle n'est pas minéralisée et est principalement composée de collagène et de protéines non collagéniques. Son épaisseur est comprise entre 10 et 50 microns, elle est plus ou moins épaisse selon la localisation et l'âge de l'individu. Le front de minéralisation représente l'interface entre la pré-dentine et la dentine qui elle est minéralisée.

La dentine primaire :

D'une épaisseur de quelques microns, elle est formée par les odontoblastes différenciés et matures pendant le développement de la couronne dentaire jusqu'à la fin de l'apexogenèse (10). Le manteau dentinaire est la couche la plus externe fabriqué par les premiers odontoblastes, il se prolonge au niveau de la racine par la couche hyaline. La couche primordiale possède des propriétés élastiques et un rôle d'amortisseur (car elle est principalement composée de fibres de collagène de type 1 et est atubulaire). Cette couche est située au niveau de la jonction émail-dentine.

La dentine secondaire :

Elle se forme après l'édification radulaire et continue de se former durant toute la vie de manière physiologique. Elle est synthétisée par les odontoblastes (de manière lente et continue) et est moins minéralisée que la dentine primaire.

La dentine primaire et la dentine secondaire sont des dentines tubulaires mais les tubules changent d'axe au niveau de la jonction entre ces deux dentines. La composition de ces deux dentines est similaire.

La disposition de la dentine secondaire n'est pas uniforme et est plus importante au niveau du plancher de la pulpe amenant à une taille asymétrique de la forme de la pulpe.

Les tubulis de la dentine secondaire se sclérosent avec le temps permettant de réduire la perméabilité de la dentine et de protéger la pulpe (11).

La dentine tertiaire :

Elle est synthétisée en réponse à une agression de la dent (comme les lésions carieuses) et est produite uniquement en regard du site agressé par les cellules directement atteintes par l'agression. C'est une dentine dont la quantité et la qualité sont liées à la durée et à l'intensité de l'agression. Généralement les tubules de cette dentine sont mal organisés et non fonctionnels. Pour répondre au phénomène dangereux, l'apposition et la production de la dentine tertiaire est plus rapide que pour les dentines physiologiques (12).

Il existe deux types de dentine tertiaire :

- La dentine réactionnelle : Elle est produite en cas d'agression de faible intensité sans destruction des odontoblastes. C'est une dentine peu ou pas tubulaire.
- La dentine réparatrice : Elle est produite lors d'une agression de forte intensité avec destruction ou altération importante des odontoblastes. Elle permet de protéger la pulpe de l'agression en formant une barrière. Cette dentine est synthétisée par les odontoblastes like issus de la différenciation des cellules souches multipotentes de la pulpe car les odontoblastes ne sont plus fonctionnels. L'inflammation pulpaire a un rôle primordial dans le recrutement et la différenciation des cellules souches (13). Cette dentine se développe assez rapidement et est dépourvue de canalicules.

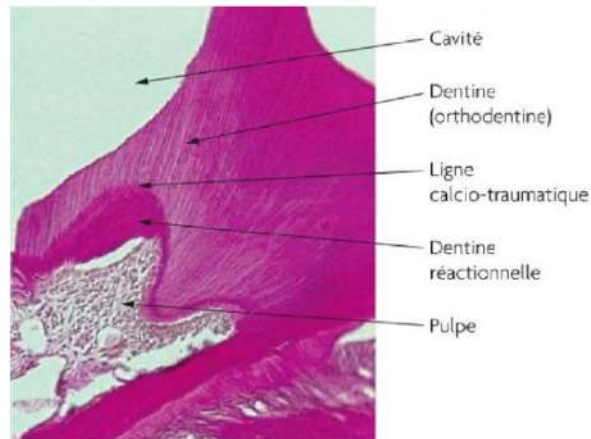


Figure 7 : Coupe histologique frontale d'une molaire de souris traitée avec une obturation coronaire (X40 coloration Van Gieson).

La dentine tertiaire témoigne de la capacité du tissu à s'adapter face à une agression. Le collage sur la dentine tertiaire est moins efficace et durable que sur une dentine saine car la dentine tertiaire est peu ou pas tubulaire.

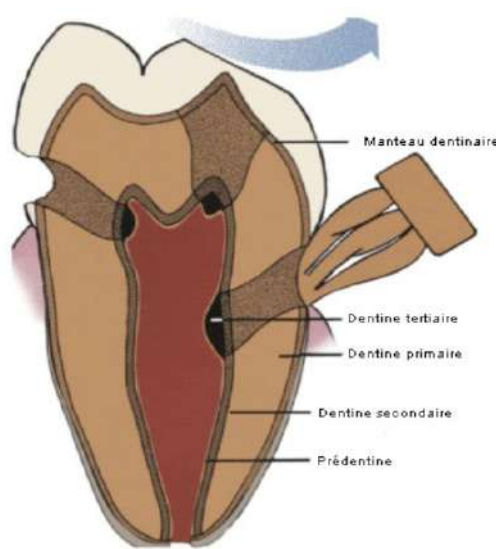


Figure 8 : Terminologie et distribution des différents types de dentine (9).

1.1.2.2 Composition de la dentine

La dentine est composée à :

- 70% de matière minérale (cristaux d'hydroxyapatite),
- 20% de matière organique (85% de collagène de type 1, et en plus faible proportion les collagènes de type III et V)
- 10% d'eau (14).

La matrice de collagène (notamment type 1) de la dentine englobe les cristaux d'hydroxyapatite qui sont ordonnés et de forme hexagonale.

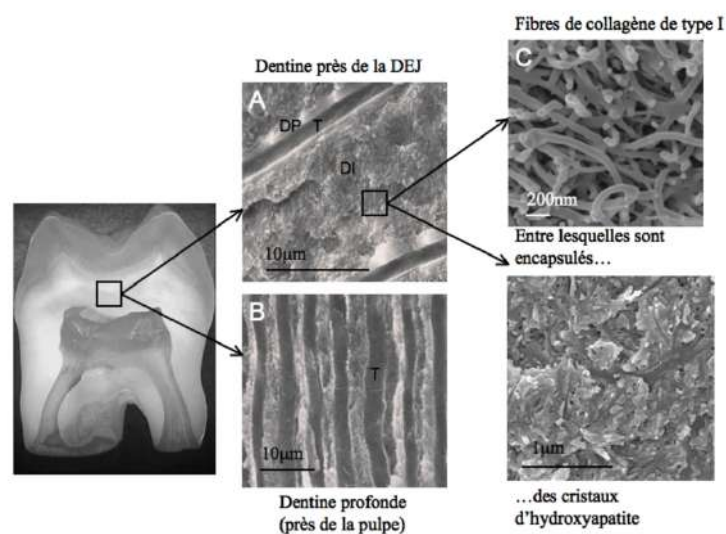


Figure 9 : Structure de la dentine (8).

Le réseau tridimensionnel de collagène aura un impact important lors du collage sur la dentine par exposition de ce réseau de collagène après traitement avec un agent acide (plus ou moins fort selon le système utilisé) et imprégnation par de la résine adhésive. Des différentes dentines, la dentine tertiaire est plus minéralisée que les dentines physiologiques (12).

La dentine est un tissu non vascularisé disposant de propriétés élastiques dues à sa forte composition en collagène de type 1.

1.2 Anatomie des dents dans le secteur antérieur

Pour que le résultat d'une restauration soit agréable à observer il faut que la dent se développe harmonieusement dans son environnement et soit en adéquation avec le reste de la denture. Cela nécessite le respect des dimensions et des proportions.

Les dimensions d'une incisive centrale maxillaire sont, en moyenne, environ 10,5 mm de hauteur coronaire pour environ 9 mm de largeur mésio-distale.

L'incisive latérale maxillaire mesure en moyenne 9 mm de hauteur coronaire, pour 6,5 mm en moyenne de largeur mésio-distale.

Les incisives centrales et latérales sont délimitées au niveau de leur face vestibulaire par les bords mésiaux et distaux, en haut par le collet et en bas par le bord libre. Pour les canines, il n'y a pas de bord libre mais une pointe canine.

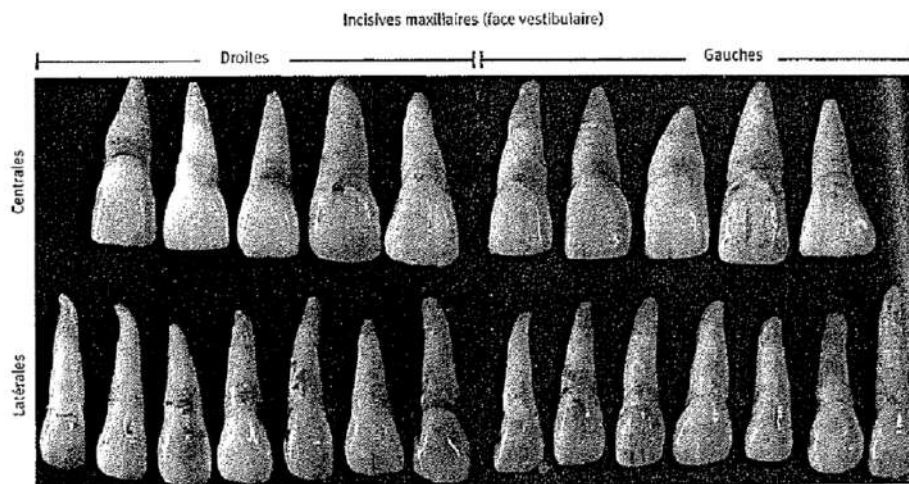


Figure 10 : Anatomie dentaire des incisives centrales et latérales maxillaires (15).

Une incisive centrale permanente maxillaire possède un bord libre bombé qui est oblique vers le haut en distal. L'angle distal est donc arrondi alors que l'angle mésial est plus droit. Sur une dent jeune le bord libre est marqué par des lobules qui peuvent s'atténuer avec le temps (usure) et la face vestibulaire est « marquée » par des sillons en relation avec les lobules. La dent n'est pas rectangulaire : les faces proximales convergent en direction cervicale. En position cervicale le collet est concave et son sommet est légèrement déporté en distal. L'incisive latérale est plus petite et plus étroite. L'angle distal est également plus marqué avec un bord libre incurvé en distal. Les dents antérieures possèdent sur leur face linguale/palatine un cingulum.

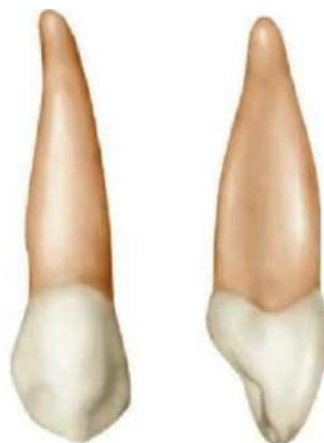

Figure 11 : Canine maxillaire (16).

La canine maxillaire est une dent longue, forte et robuste, elle est monocuspidée. De profil c'est une dent qui est fortement convexe puis concave.

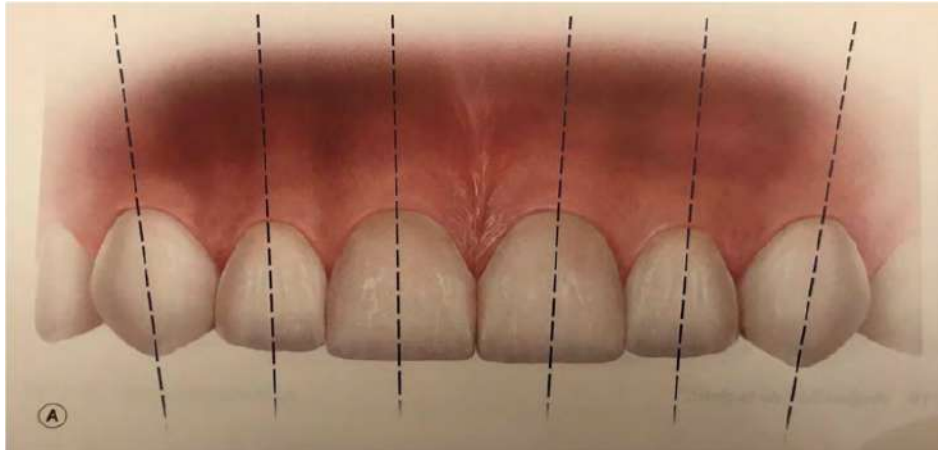


Figure 12 : Sourire et axes des dents antérieures (17).

L'inclinaison axiale des dents dans le secteur antérieur est importante à respecter. Une asymétrie ou une différence entre deux dents homologues controlatérales (notamment au niveau des incisives centrales) sera immédiatement perçue.

2 Critères de reconstitutions esthétiques

2.1 Analyse esthétique

2.1.1 Dentine

La dentine est le tissu qui occupe la grande majorité de la dent. Elle est plutôt jaunâtre. C'est un tissu relativement opaque étant donné sa grande fraction de matière organique (20%) et la présence de tubulis.

La dentine secondaire, en constante formation, est plus minéralisée et légèrement moins opaque que la dentine primaire.

La saturation de la dentine décroît du collet vers le bord libre, il faudra en tenir compte lors de la réalisation d'une restauration dentaire. La dentine est sujette au « vieillissement », en effet la chromaticité de la dentine augmente avec l'exposition à l'environnement buccal.

2.1.2 Émail

Cette organisation en prisme et cette forte minéralisation vont permettre à la lumière de diffuser au niveau des prismes tandis que ce n'est pas le cas au niveau de la substance inter-prismatique qui est plus opaque (18).

Les prismes de l'émail sont organisés en faisceaux formant les bandes de Hunter-Schreger. Les bandes blanches très fines sont plus facilement observable lorsque la dent se déshydrate (19).




Figure 13 : Vue au microscope optique après coloration au bleu alcian des bandes de Hunter Schreger (7).

L'émail protège la dent de l'usure, son épaisseur peut atteindre 1,5 mm au niveau du tiers incisif. Sur une dent jeune le bord libre est souvent constitué uniquement d'émail, avec l'âge et l'usure cette particularité s'atténue. L'émail est le plus fin au niveau cervical.

2.2 Couleur et diffusion de la lumière par l'organe dentaire

Reproduire l'aspect d'une dent naturelle avec une restauration « artificielle » est indispensable pour le succès esthétique de la restauration.

Il peut être particulièrement difficile d'intégrer une restauration de manière limpide et quasi non visible par rapport aux dents adjacentes et antagonistes.

Afin de déterminer la teinte il faut comprendre les propriétés optiques et chromatiques des dents naturelles.

L'interaction de la lumière à la surface de la dent va conditionner l'apparence de la dent. La topographie de surface est divisée selon (20) :

- La macro-géographie : Cela correspond à la forme globale de la dent, les lignes de transitions, les contours, le bord incisif, la pointe canine. La macro-géographie permet de choisir comment la lumière va être réfléchi sur la dent et comment la dent va être perçue. En effet, les surfaces concaves atténuent la réflexion de la lumière et la dent apparaît moins visible. Les surfaces convexes augmentent la réflexion de la lumière et donne à la dent une sensation de grosseur.
- La micro-géographie : Le travail de la micro-géographie consiste à reproduire l'état de surface détaillé de la dent en réalisant des microreliefs présents sur les dents naturelles. Comme par exemple, les rainures et les périkématies chez les dents jeunes. La micro-géographie va jouer sur l'interaction de la lumière sur la surface de la dent.

Sur une dent polie, la lumière est reflétée de manière importante. Cela rend la dent plus prédominante et brillante par rapport à une surface non polie terne. Une surface dentaire terne aura des reflets moins intenses et elle apparaîtra plus petite et discrète dans l'arcade.

Une surface terne apparaît plus sombre qu'une surface sur laquelle il y a eu un travail de finitions.

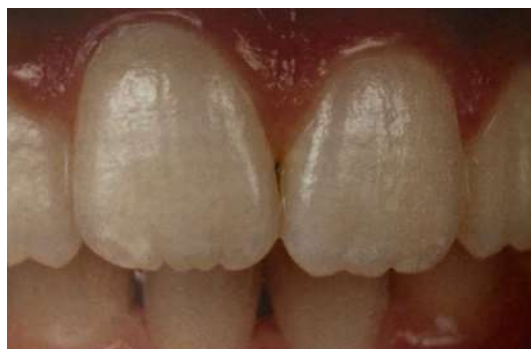

Figure 14 : Périkématies illustrant la micro-géographie sur une dent jeune possédant des lobules (20).

On désigne par le terme de « lumière visible » le spectre du rayonnement électromagnétique perceptible par l'œil humain. La sensibilité de l'œil humaine perçoit des longueurs d'onde allant de l'ultraviolet à l'infrarouge autrement dit de 400 à 780 nm. La clarté émise par le soleil ou une source lumineuse éclaire des objets et les rend visibles (21).

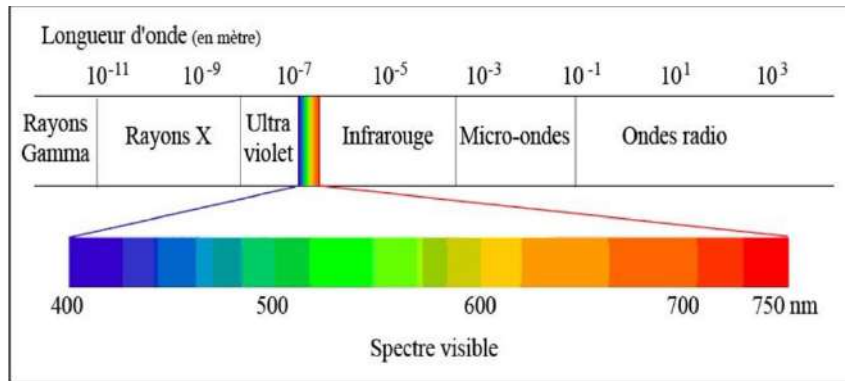


Figure 15 : Rayonnement électromagnétique et spectre du visible (22)

La lumière se déplace en ligne droite dans le vide et peut changer de trajectoire lors d'un changement de milieu. Plus un objet absorbe la lumière plus il apparaît noir, et inversement plus un objet réfléchit la lumière plus il apparaît blanc. Une couleur est définie par une longueur d'onde, une intensité et la proportion de lumière monochromatique par rapport à l'ensemble.

Nous allons aborder les différents paramètres de la lumière à prendre en compte dans la restauration d'une dent notamment dans le secteur esthétique antérieur.

2.2.1 Teinte

La teinte définit la couleur, elle-même est définie par une longueur d'onde précise.

Le choix de la teinte est le premier élément de la démarche restauratrice. Pour évaluer la teinte il faut prendre en compte différents paramètres tels que l'opalescence, la translucidité entres-autres. Ce sont des paramètres qui varient d'une dent à l'autre.

Pour déterminer la teinte il existe deux méthodes : la méthode visuelle ou la méthode digitale. La méthode visuelle est une méthode subjective mettant en comparaison la dent et un teintier (20).

La prise de la teinte se fait toujours à la lumière naturelle, avant la mise en place du champ opératoire. En effet, les reflets colorés de la digue ainsi que la déshydratation de la dent fausseraient le choix de la teinte. La teinte de l'émail va être généralement choisie au niveau du bord libre ou de la pointe canine selon la dent. La teinte de la dentine sera quant à elle choisie au niveau du collet de la dent.

La méthode digitale est objective et utilise des logiciels d'analyse d'images photographiques en 2D ou de scanners intra oral en 3D. Les logiciels utilisent des bases de données de couleurs et disposent d'appareils de mesure de la couleur (20).

Il est intéressant de combiner les deux méthodes afin de maximiser le résultat.

2.2.2 Luminosité

Le noir représente l'absence de lumière. La luminosité est la quantité de lumière réfléchi : si tout le spectre de la lumière est réfléchi l'objet apparaît blanc ; si rien n'est réfléchi, l'objet

apparaît noir. Pour évaluer la luminosité nous pouvons utiliser une photographie en noir et blanc.

La luminosité est indépendante de la teinte.

2.2.3 Saturation

La saturation définit le degré de la coloration, la quantité de pigments dans le matériau. Plus on ajoute de blanc dans une couleur, moins elle est saturée.

La saturation de la dentine est plus ou moins visible en fonction de l'épaisseur de l'émail (et de sa translucidité).




Figure 16 : Illustration du système CIE L*a*b* (20).

Il faut distinguer teinte et couleur.

Deux systèmes sont utilisés pour classer les couleurs, autrefois le système de Munsell, actuellement le plus utilisé est le système de la commission internationale de l'éclairage L*a*b*.

Cette formule nous permet de déterminer la différence entre la couleur ciblée et la référence. Cette différence est appelée ΔE_{ab} .

$$\Delta E_{ab} = \sqrt{(\Delta L^*)^2 + (\Delta a^*)^2 + (\Delta b^*)^2}$$

Avec 1 comme couleur de référence et 2 comme couleur ciblée :

$$\begin{aligned}\Delta L^* &= L_2^* - L_1^* \\ \Delta a^* &= a_2^* - a_1^* \\ \Delta b^* &= b_2^* - b_1^*\end{aligned}$$

Où L représente la clarté dérivée de la luminance de la surface et a et b expriment l'écart de la couleur par rapport à celle de la surface grise de même clarté.

2.2.4 Influence de la lumière : réflexion & réfraction

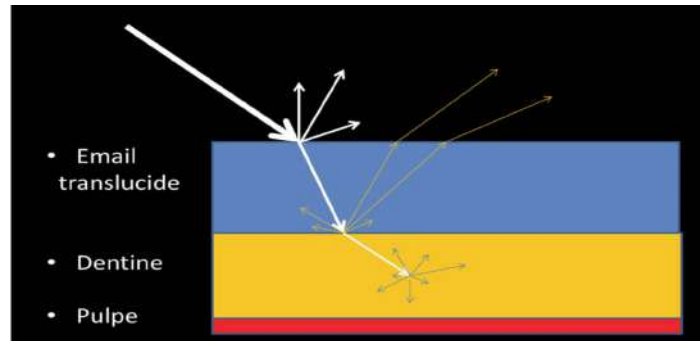


Figure 17 : Trajet de la lumière dans la dent naturelle (23).

La réflexion correspond à la déviation de la lumière du même côté d'où elle provient lors de l'interaction entre la lumière et la dent. Si le faisceau lumineux interagit avec une surface lisse alors les rayons réfléchis sont parallèles aux rayons incidents. En revanche si la surface est irrégulière les rayons réfléchis sont déviés dans plusieurs directions.

La réfraction correspond à la déviation d'une onde causée par le passage d'un milieu à un autre.

On comprend que le travail de finition et de polissage est important puisqu'il aura une incidence sur la façon dont la lumière agira sur la dent, et donc sur la façon dont on distinguera la dent.

2.2.5 Translucidité

La brillance va déterminer la façon dont la lumière est réfléchie à la surface de la dent mais également son degré de translucidité. Une surface transparente polie possède une plus grande translucidité mais la lumière réfléchie est moins importante : puisque la lumière sera transmise à travers l'objet, elle est donc moins réfléchie à sa surface.

Sur une surface rugueuse, la lumière sera moins transmise au travers de cette surface moins translucide.

Le bord incisif est une partie de la dent très translucide (composé en très grande majorité d'émail), c'est une particularité qu'il faudra reproduire lors de la réalisation des restaurations.

En plus de l'état de surface, la translucidité de l'émail est affectée par la longueur d'onde de la lumière, la déshydratation de la dent et l'angle d'incidence de la lumière (20).

2.2.6 Fluorescence

La fluorescence est principalement une propriété de la dentine.

Pour reproduire ce phénomène, on peut ajouter des pigments fluorescents dans la composition d'un matériau de restauration comme une résine composite dentine ou de la céramique afin d'augmenter sa fluorescence, cela permet de diminuer la saturation. (20)

2.2.7 Opalescence

L'opalescence est principalement une propriété de l'émail. On observe généralement cette caractéristique au niveau du bord incisif où la lumière transmise apparaît orangée et la lumière réfléchie ressort bleutée (20).

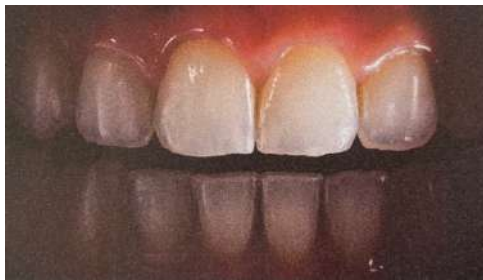

Figure 18 : Carte chromatique des dents témoignant de l'aspect bleuté de la lumière réfléchie et orangé de la lumière transmise (20).

2.2.8 Goniochromisme



Figure 19 : Phénomène de goniochromisme (20)

Le goniochromisme (ou irisation) est un phénomène optique observable à la surface semblable à un arc-en-ciel sur les bulles de savon (20). C'est la capacité d'un objet d'apparaître différemment en fonction de l'angle de vue ou de l'angle d'incidence de la lumière. De cette particularité, on en tire que l'analyse d'une dent sous différents angles peut dévoiler ou cacher diverses caractéristiques de la dent naturelle ou d'une restauration dentaire (20). Selon la manière dont on l'observe, la dent apparaît de manière différentes (plus sombre, plus petite, etc...).

3 Rappels sur la résine composite et l'adhésion

3.1 La résine composite : définition

Une résine composite est un matériau composé de plusieurs matériaux (de natures et d'origine différentes).

La résine composite possède des caractéristiques mécaniques supérieures à celles des matériaux qui la compose (24).

La cohésion entre les différents composants est indispensable, elle est assurée par des liaisons mécaniques, physiques ou chimiques.

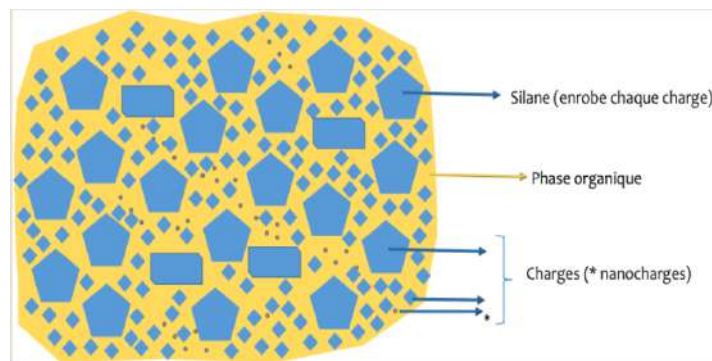


Figure 20 : Représentation schématique d'une résine composite - Matrice organique, silane, charge (24)

Trois grands composants rentrent dans la composition d'une résine composite :

- La phase organique : la matrice résineuse
- Des charges
- Un agent de couplage organo-minéral : le silane

3.2 La composition et les différents types de résines composites

La résine composite appartient à la famille des résines acryliques. Le monomère de base est le di-méthacrylate avec deux doubles liaisons C=C (25).

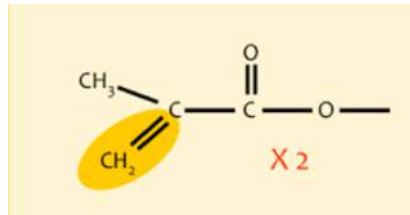


Figure 21 : Représentation d'un monomère de di-méthacrylate (24).

La compatibilité entre les différentes résines composites vient du fait qu'elles proviennent en grande majorité de la même famille de polymère. C'est également le cas des adhésifs.

3.2.1 La phase organique

La phase organique est une matrice résineuse constituée de résine matricielle, de diluants, de système de polymérisation, d'inhibiteurs de prise et de pigments.

La matrice résineuse constitue 25 à 50 % du volume de la résine composite.

La résine matricielle est une résine di-méthacrylique. C'est un réseau tridimensionnel dans lequel se dispersent les particules chargées. Les polymères constituant la résine matricielle varient afin de jouer sur la viscosité et les propriétés physiques, mécaniques et esthétiques de la résine composite. Par exemple le bis-GMA.

Les diluants permettent de contrôler la viscosité qui est trop élevée en présence uniquement de monomère de résine matricielle. Les diluants sont des monomères de faible viscosité que l'on ajoute en plus ou moins grande quantité afin d'obtenir une résine composite plus ou moins fluide. On retrouve des résines composites fluides, standards et compactables. Selon la viscosité, les propriétés physiques et mécaniques de la résine seront différentes.

Les agents de polymérisation permettent la réaction de prise de la résine composite (passage d'un matériau à l'état malléable à un matériau dur). Une réaction se produit induisant l'ouverture de la double liaison carbone du monomère via généralement l'action de radicaux libres (24).

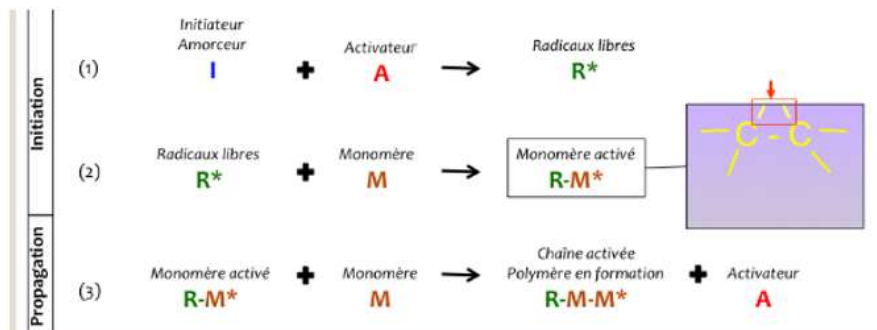


Figure 22 : Étapes principales de la réaction de polymérisation (24,26)

Sur la figure 22, on observe que dans un premier temps, un initiateur génère par l'intermédiaire d'un activateur, des radicaux libres. C'est ce que l'on appelle la phase

d'initiation. Ensuite, ces radicaux libres activent les monomères qui se retrouvent eux-mêmes activés et ces monomères activés ainsi que les radicaux libres encore disponibles activent à leur tour des nouveaux monomères. Cette phase est la propagation. La réaction se termine enfin par la phase de terminaison lorsque les monomères ne peuvent plus être activés. La réaction de polymérisation n'est jamais complète. Il reste donc des radicaux libres et des monomères non activés qui peuvent être libérés.

Il existe deux catégories de réaction de polymérisation : chémo-polymérisable ou photo-polymérisable. Lors de la chémo-polymérisation, les peroxydes actionnés par les activateurs génèrent les radicaux libres. Lors de la photo-polymérisation, un photo-initiateur activé par des photons permet de démarrer la réaction. Le photo-initiateur est généralement une amine non aromatique. C'est au sein de la matrice organique que siège la réaction de polymérisation.

Cependant, au sein de la matrice organique nous retrouvons également des inhibiteurs de prises qui permettent la « conservation » de la résine composite.

Les inhibiteurs de prises empêchent la réaction de polymérisation de s'initier en réagissant avec les radicaux libres. Ces inhibiteurs sont généralement des dérivés des phénols comme le BHT (=2, 4, 6-tritertiary-butyl phénol) ou le monométhyl éther d'hydroquinone.

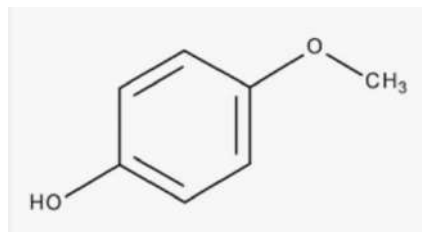


Figure 23 : Le monométhyl éther d'hydroquinone (27)

Étant inhibiteur de prise des résines composites, il ne faut donc de préférence pas utiliser un phénol dans une cavité (comme un IRM ou zinc eugénol) avant de réaliser une restauration « définitive » en résine composite. En effet, en présence du phénol la réaction de prise ne sera pas optimale. En pratique quotidienne il faut également prendre en compte que l'oxygène est un inhibiteur de la polymérisation des résines composites. La couche externe de la restauration composite n'est pas totalement polymérisée puisqu'en contact avec l'oxygène et cela nous permet de réaliser les incréments successifs de résine. La couche superficielle non polymérisée sera soit éliminée lors du polissage par fraisage superficiel, soit polymérisée en privant le milieu de son apport en oxygène en recouvrant la restauration de glycérine (28).

Les pigments : Les pigments sont utilisés pour obtenir différentes teintes de résine composite.

Les pigments utilisés en dentisterie doivent respecter le cahier des charges suivant :

- Être résistant à la lumière.
- Être miscible avec les autres pigments en présence.
- Avoir des qualités opaques, semi opaques ou semi transparentes.
- Avoir un pouvoir colorant qui ne s'estompe pas avec le temps.
- Ne pas être toxique.

3.2.2 Les charges

Il existe une multitude de charges variant par leurs formes, tailles, compositions... Le pourcentage de charge varie selon le type de résine composite. Les charges servent à donner les propriétés mécaniques du matériau. C'est une partie inerte qui ne participe pas à la réaction de polymérisation. Les charges sont minérales, organo-minérales et/ou organiques.

Les charges varient en fonction de la composition, la forme, la taille et le pourcentage qu'elles représentent.

La composition des charges peut être :

- Minérale : Elles sont alors formées de silice sous forme cristalline (par exemple le quartz) ou non cristalline et de verres de métaux lourds. Le quartz est stable chimiquement et a un indice de réfraction élevé pour autant il a l'inconvénient de ne pas être radio-opaque. Avec un coefficient d'expansion thermique élevé et une structure cristalline à arêtes vives : il est difficile à polir. Il est résistant à l'érosion et stable pour la teinte. Les verres de métaux lourds rendent le matériau radio-opaque (par exemple l'oxyde d'aluminium).
- Organo-minérale : Ces charges sont formées de micro-charges et de résine matricielle polymérisée incorporées à la phase organique non polymérisée.
- Organique : On retrouve des charges uniquement organiques dans une seule résine composite constituée de tri-méthylolpropane tri-méthacrylate (MetafilCX[®], Sun médical[®]).

La taille des charges varie d'une résine composite à une autre. La modification de la taille des charges permet de jouer sur les propriétés de la résine composite. Pour exemple, diminuer la taille des charges permet d'améliorer la rugosité de surface.

Les résines composites peuvent être macrochargées (riches en grosses particules de quartz ou de verre), microchargées (souvent riche en silice) avec des charges homogènes ou hétérogènes, ou hybrides.

Tableau 1 : Représentation de la taille des charges existantes dans les résines composites (24)

	Tailles des charges :	
SUPRAMICRONIQUES	+ 10 microns	Macro-charges de quartz pour composites traditionnels OU charges organo-minérales
MICRONIQUES	De 5 à 10 microns	Charges vitreuses des composites hybrides
SUBMICRONIQUES	De 0,1 à 5 microns	Charges céramiques ou vitreuses des composites hybrides à petites particules sphériques
INFRAMICRONIQUES	De 7 à 40 nm	Silice pyrolytique
NANOCHARGES		

Pour augmenter la quantité de charges dans le matériau on peut aussi jouer sur la forme des charges. Cela nous permet de remplir le maximum d'espace tout en laissant une quantité suffisante de phase organique. On peut aussi assembler ces charges en amas pour obtenir des masses plus volumineuses en ayant tout de même les avantages mécaniques des plus petites charges.




Figure 24 : Vue au MEB des charges, (a) charges pré-polymérisées, (b) différentes formes de charges (29).

Le pourcentage de charges varie d'une résine composite à l'autre et d'une famille à une autre. On exprime ce pourcentage en % massique (= % poids) ou en % volumique (%vol). Le % vol est toujours inférieur à % poids. De façon générale plus le pourcentage de charges est important, plus les propriétés mécaniques du matériau sont élevées (30).

3.2.3 L'agent de couplage

La cohésion entre la phase organique et les charges est rendue possible grâce à un agent de couplage. Il est indispensable.

L'agent de couplage est le silane ou un organo-silane (par exemple : mercaptopropyl-triméthoxysilane).

L'agent de couplage organo-minéral va former des liaisons siloxanes (-Si - O - Si) entre ses groupements silanols et les charges ; et va également former des liaisons avec la matrice via les groupements méthacryliques.

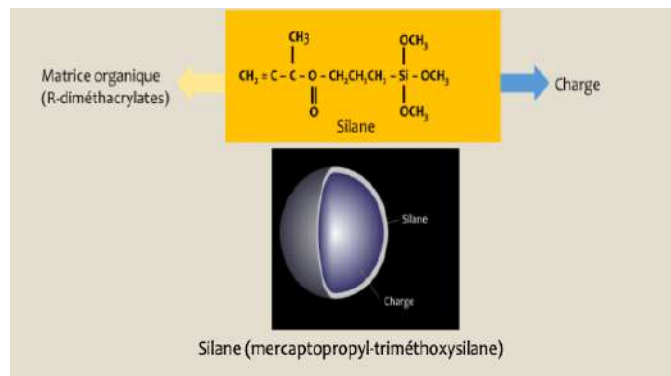


Figure 25 : Le silane (24)

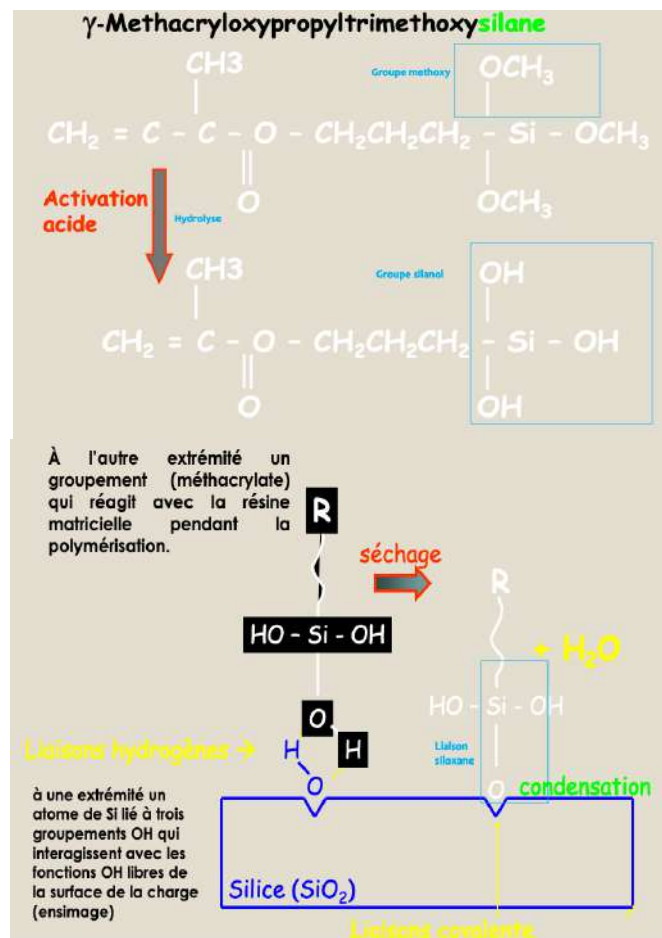


Figure 26 : Action de l'agent de couplage (24)

L'agent de couplage est absolument indispensable.

3.2.4 Les différentes résines composites

Les résines composites peuvent être classées suivant différents critères :

La viscosité :

Les différentes viscosités (fluide, moyenne, compactable) permettent de répondre aux divers besoins.

Les composites fluides sont des composites qui s'étalent plus facilement sur les parois d'une cavité, on parle de thixotropie. Mais du fait de leur consistance les propriétés mécaniques sont souvent moindres qu'un composite à viscosité moyenne et le retrait de polymérisation est souvent plus important.

Le mode de polymérisation :

Il existe les matériaux chémo-polymérisables dont la polymérisation se fait par réaction chimique lors du mélange d'un amorceur et d'un initiateur.

Il existe aussi des résines composites photo-polymérisable. Cela représente la grande majorité des résines composites.

La résine est conditionnée sous forme d'une pâte dans lequel un photo-initiateur est présent (par exemple la camphoroquinone). La réaction de photo-polymérisation est amorcée par une lampe.

Pour finir il y a des matériaux à prise dual c'est-à-dire des matériaux qui proposent à la fois une prise par réaction chimique via le mélange entre un amorceur et un initiateur mais également une prise photo induite via une lampe à photo-polymériser.

Ces composites sont utilisés principalement en tant qu'outils de collage par exemple pour les ancrages radiculaires ou pour des pièces prothétiques comme les facettes.

Les prises duales permettent d'obtenir une polymérisation complète du matériau alors que la lumière n'atteindra pas l'intégralité de la résine composite, et cela permet également d'avoir un certain contrôle sur le temps de travail.

La taille des charges :

C'est un moyen cohérent de classer les différentes résines composites puisque que les charges déterminent de nombreuses propriétés du matériau.

Les macrochargés présentent de bonnes caractéristiques mécaniques mais un état de surface non convenable et une mauvaise résistance à l'usure.

Les microchargés sont composés de microcharges de silices de 0,04 microns en moyenne.

Les composites microchargés peuvent être homogènes ou hétérogènes ou même renforcés.

Les composites hybrides combinent à la fois les microparticules de silices et des macro ou mini particules de verre variées en termes de composition, de dimensions et de formes.

Cette catégorie de résines composites est elle-même subdivisée en plusieurs parties tant elle est diversifiée (présence ou pas de nano charges / taille moyenne des particules).

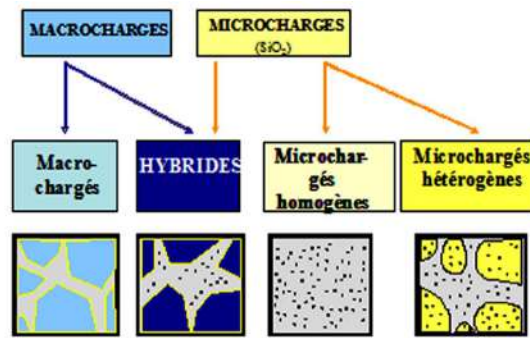


Figure 27 : Classification des résines composites en fonction de la taille des particules de charges (24).

Tab. II Classification of composites according to filler particles (LUTZ & PHILIPS 1983)				
Filler	Macro-filler (>10 µm)	Micro-filler (0.01–0.1 µm)	Micro-filler complexes	
Composite type	Macro-filler composite	Hybrid composite	Homogenic Micro-filler composite	Inhomogenic Micro-filler composite
Properties	+ physical properties + radiopacity – polishability – wear resistance	+ radiopacity + polishability + physical properties – polymerisation shrinkage	+ polishability – wear resistance – water absorption – radiopacity – polymerisation shrinkage	+ polishability + aesthetics – physical properties
Purpose	Core build-up material under indirect restoration? No longer indicated	All classes of restoration	Small anterior restorations Class V	Small anterior restorations Class V
Example	Prisma-Fil®	Tetric Ceram®	Palfique®	Filtek A110®
+ : positive property, performance acceptable – : negative property, performance unacceptable				

Figure 28 : Classification des résines composites par rapport à la taille des charges (31)

Les composites macrochargés c'est-à-dire ayant des charges d'une taille supérieure à 10 microns sont généralement radio-opaque avec de bonnes propriétés physiques mais ont une faible résistance à l'usure et ne se polissent pas très bien.

On peut les utiliser comme masse de résines composites sous une restauration indirecte. Par exemple il y a le Prisma Fil®.

Les composites hybrides peuvent être micro ou macro chargés, ils sont adaptés pour reconstituer tous types de restauration et ont de bonnes propriétés physiques. Ils sont radio-opaques et polissables. Leur point faible est l'important retrait de polymérisation. On peut citer le Tetric Ceram®.

Les composites micro-chargés peuvent être homogènes ou hétérogènes. Quand elles sont homogènes, ces résines composites sont adaptées pour les restaurations dans le secteur antérieur de faible étendue. Elles se polissent très bien mais sont entres-autres peu résistantes à l'usure, ont un fort retrait de polymérisation et ne sont pas radio-opaques. On retrouve dans cette catégorie le composite Palfique®. Les composites micro-chargés hétérogènes sont quant à eux esthétiques mais encore une fois par leurs faibles propriétés physiques ils ne peuvent être utilisés que pour des restaurations antérieures de faibles étendues. Le Filtek A110® fait partie de ce type de résines composites.

Toutes ces catégories de résines composites permettent de jouer sur certaines propriétés mécaniques, esthétiques ou autres. Mais dans toutes les catégories il demeure un retrait de la résine lors de la polymérisation (plus ou moins important mais toujours présent).

3.3L'adhésion




Figure 29 : Schéma illustrant la chronologie de l'évolution des technologies d'adhésifs dentaires (32)

Les adhésifs étaient autrefois classés par génération (32). Actuellement nous les classons en fonction de leur principe d'action et le nombre de séquences cliniques.

La **première génération** d'adhésifs a été créée par Buonocore qui en 1955 préconise un mordantage de l'émail afin de modifier la structure externe de l'émail en créant des microporosités. Cela permet d'augmenter la surface de contact, la mouillabilité et la valeur de l'adhésion. À cette époque on utilise comme monomère réactif le diméthacrylate de l'acide glycérophosphorique (32).

Peu après survient la nécessité d'imprégner la boue dentinaire afin d'obtenir une adhérence sur la dentine.

Les adhésifs de **deuxième génération** permettent alors de répondre à cette problématique mais la boue dentinaire n'est pas éliminée, elle est seulement imprégnée.

La **troisième génération** d'adhésifs dans les années 80-90 tente de modifier la boue dentinaire par imprégnation de cette dernière.

La **quatrième génération** d'adhésifs fait apparaître un gros changement avec l'introduction du mordantage total c'est-à-dire qu'en plus de mordancer l'émail, la dentine va également

être mordancée par un acide phosphorique afin d'éliminer la boue dentinaire et d'obtenir une bien meilleure adhérence au niveau de la dentine.

Le système en trois étapes de collage M&R3 : acide (qui sera rincé) + primaire + résine adhésive est introduit à ce moment-là.

Sur la figure 30 on observe qu'avec la **cinquième génération** apparaît la notion de dentine humide qui fait partie des problématiques de collage, puisque les systèmes en 3 étapes de collages sont sensibles à la quantité d'eau présente.

À cette époque apparaît également le système en deux étapes clinique M&R2 dans lequel seront regroupés dans un seul flacon le primaire et d'adhésif.

La **sixième génération** se définit par l'apparition des adhésifs auto-mordançant SAM, en deux étapes cliniques qui sont l'utilisation d'un flacon regroupant l'agent mordançant et le primaire qui ne seront pas rincés et dans un deuxième temps application d'une résine adhésive hydrophobe.

En passant à la **septième génération**, on facilite le procédé avec la création d'un système auto-mordançant en une étape : c'est-à-dire un flacon regroupant les 3 produits sous le même conditionnement permettant de « mordancer, d'infiltrer les tissus et créer une couche de résine capable de créer une interface qui unit la dent avec la couche de composite » (32).

La **huitième génération** correspond à l'arrivée des adhésifs universels. Ils peuvent être utilisés en tant que SAM en une étape clinique. Ou alors utilisés en deux étapes cliniques avec un mordantage préalable de l'émail uniquement. La grande nouveauté vient de l'apparition de ce mordantage sélectif, la dentine n'est alors plus mordancée.

La classification actuelle des systèmes adhésifs ne repose plus sur la chronologie des générations mais tient compte du principe d'action et du nombre d'étapes clinique. L'adhésion entre la dent et le matériau de restauration est obtenu grâce à plusieurs techniques, nous aborderons les systèmes auto-mordançant ou SAM et les systèmes mordantage et rinçage ou M&R.

Les adhésifs sont des biomatériaux d'interface entre la dent et le matériau de restauration permettant d'obtenir un lien étanche et adhérent entre la dent et le matériau.

Globalement on va retrouver deux types d'adhésions :

- L'adhésion mécanique / micro-clavetage : imprégnation de l'adhésif dans les microreliefs.
- Les liaisons chimiques : Ionique et de Van der Waals.

Les tissus dentaires sur lesquels nous allons coller sont l'émail et la dentine.

Le collage sur l'émail :

L'émail est lisse, et afin de créer des irrégularités à sa surface permettant d'augmenter l'interface de collage et de créer un effet velcro (c'est-à-dire une rétention par micro-clavetage) il est nécessaire de le traiter avec un acide mordançant.

En pratique quotidienne, l'agent mordançant utilisé est l'acide ortho-phosphorique. Il permet d'obtenir une déminéralisation superficielle de l'émail sur 10 à 20 microns pour une application d'environ 15 à 30 secondes.

En accumulant l'adhésion physique et l'adhésion chimique due à la formation de liaison hydrogène nous pouvons obtenir une adhésion à l'émail de l'ordre de 20 Mpa (33).

Le collage sur la dentine :

Le collage sur la dentine est plus compliqué que sur l'émail car la dentine est une structure complexe dans laquelle la dentine inter-tubulaire est peu minéralisée et la dentine péri-tubulaire est minéralisée. La dentine est un tissu humide dans lequel la présence d'eau peut être un problème lors de l'adhésion car la résine est hydrophobe.

Pour coller sur la dentine, il faut créer une interface dans laquelle l'adhésif pénètre dans les tissus durs de la dent (34) : il s'agit de la couche hybride.

La particularité de la dentine est la présence de boue dentinaire qui survient après le passage des instruments rotatifs lors de la préparation de la cavité. C'est une couche de débris mesurant environ 1 micron et qui peut se compacter à l'intérieur des tubulis dentinaires. La boue dentinaire est composée de cristaux d'hydroxyapatite, de collagène, d'eau, de protéines et de bactérie (35).

Pour potentialiser le collage il faut libérer la dentine de cette boue dentinaire afin de laisser libre les tubulis dentinaires et permettre leur pénétration par la résine.

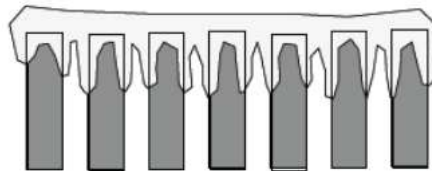


Figure 30 : Schéma représentant la résine s'infiltrant dans les tubulis dentinaires (33).

Les tubulis dentinaires sont plus nombreux en regard de la pulpe qu'au niveau de la jonction amélo-dentinaire. À proximité de la pulpe, afin de ne pas générer de sensibilités post opération dues à l'application d'un agent mordant trop fort, il faudra choisir le système adhésif adéquat.

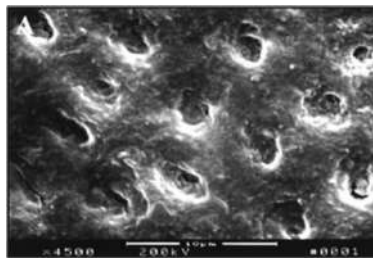


Figure 31: Dentine avant traitement à l'acide ortho-phosphorique, la boue dentinaire obture les tubulis. Image du Dr Passet.




Figure 32 : Dentine après traitement à l'acide ortho-phosphorique, la boue dentinaire a été enlevée. Image du Dr Passet.

L'élimination de la boue dentinaire par un traitement avec un agent acide permet d'ouvrir les tubulis dentinaires et d'obtenir la couche hybride imprégnée par la résine adhésive. La résine se diffuse alors au sein du réseau de collagène et de tubulis.

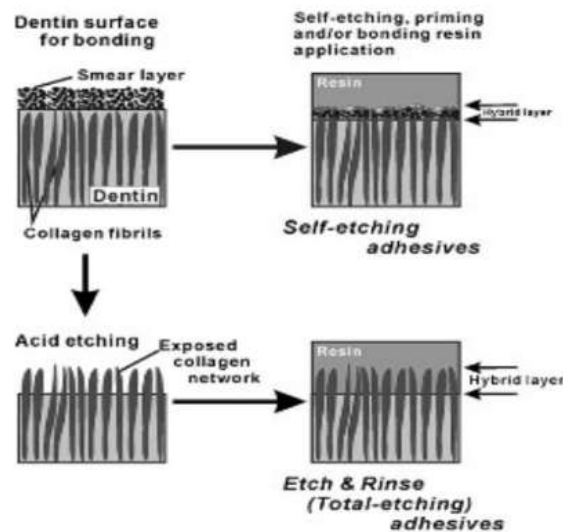


Figure 33 : Schéma : Formation de la couche hybride en fonction de l'utilisation des différents systèmes adhésifs SAM et M&R (36).

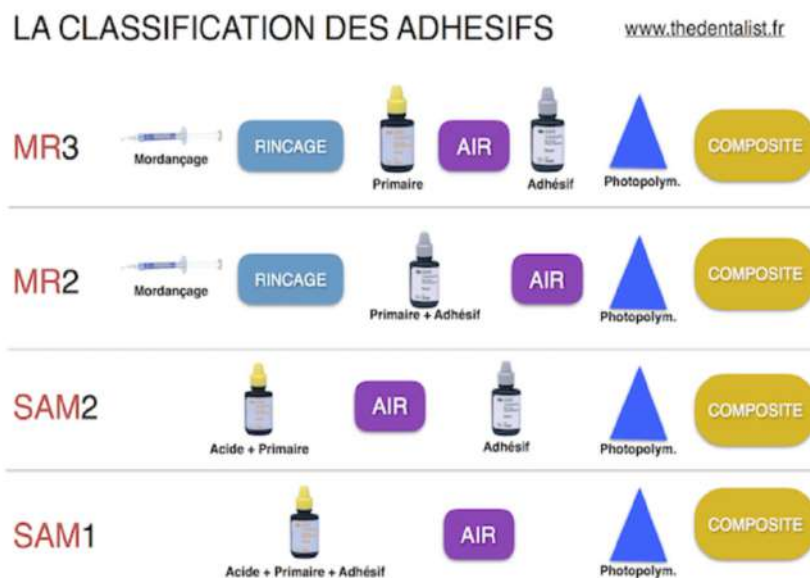


Figure 34 : Classification des adhésifs actuelle

Dans la classification actuelle, les systèmes adhésifs sont répartis en deux familles : les systèmes auto-mordançants (SAM) et les systèmes avec mordançage et rinçage (M&R). La différence entre ces deux types adhésifs vient de l'utilisation d'un agent mordançant dans le système M&R qui sera rincé alors que dans le système SAM l'acide mordançant ne représente pas une étape à lui seul. Dans le système SAM, l'acide est inclus dans la préparation d'adhésif à appliquer sur la dent. Avec les systèmes SAM il n'y a pas d'étape de rinçage. Le nombre d'étapes clinique diffère selon le système utilisé.

Les données confirment que les adhésifs de type mordantage et rinçage en trois étapes cliniques (M&R3) sont toujours les plus performants (37).

Les adhésifs auto-mordançant permettent de se lier aux tissus via une interaction micromécanique et chimique. L'inconvénient principal des techniques adhésives notamment de M&R est la complexité de mise en œuvre et leur sensibilité opératoire.

Le processus de l'adhésion comporte deux phases (37) :

- L'élimination des phosphates de calcium afin d'exposer les microporosités à la surface de la dentine et de l'émail
- L'hybridation et la polymérisation de la résine dans les microporosités créées.

Ainsi nous obtenons un emboîtement micromécanique.

- ➔ La composante micromécanique est un fondamental pour l'obtention d'une bonne liaison.

Il existe également une interaction chimique entre le matériau et le substrat dentaire.

L'intensité des échanges entre le matériau et le substrat dentaire est plus important avec un système M&R qu'avec un SAM en général (37).

3.3.1 Les systèmes adhésifs M&R : mordantage et rinçage

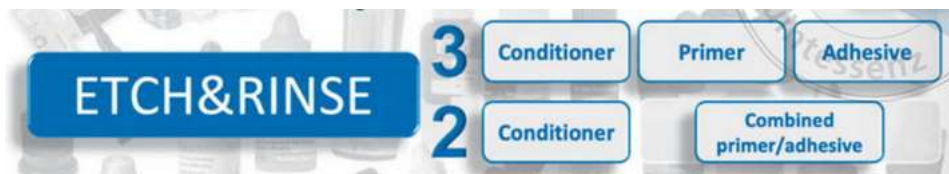

Figure 35 : Le système mordantage et rinçage (32)

Ce système d'adhésion comporte 2 ou 3 étapes. Initialement c'est un système en 3 étapes appelé M&R3, c'est le gold standard en termes de collage. Le système M&R3 se compose d'une étape de mordantage que l'on rince pour appliquer un primaire. Le primaire permet d'éviter l'effondrement du collagène à cause d'une trop forte hydratation, il optimise l'adhésion (32). C'est une molécule possédant une double terminaison et un haut pouvoir mouillant. Après un séchage nous appliquons (énergiquement) l'adhésif qui pénètre les anfractuosités créées et s'imbrique autour des prismes d'émail. Il faut le photo-polymériser.

Le M&R3 a été simplifié en 2 étapes cliniques appelé le M&R2.

On y applique également un agent mordançant qui est par la suite rincé puis on applique une solution combinant le primaire et l'adhésif qui sera séché et photo-polymérisée. Cette solution contient des monomères hydrophiles, des monomères hydrophobes, des solvants organiques et des amorceurs de polymérisation (32).

Le système M&R2 est moins sensible que le M&R3 car nous supprimons l'étape sensible de l'application du primaire pendant laquelle il peut y avoir un effondrement de la couche collagénique.

La technique de mordantage et rinçage reste l'approche la plus efficace pour obtenir une liaison efficace et stable à l'émail (37).

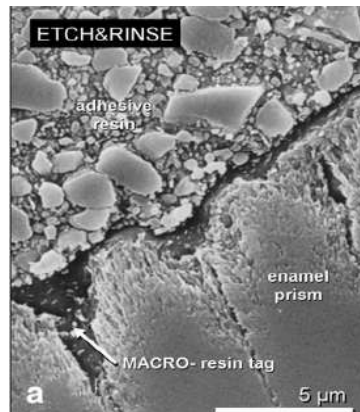


Figure 36 : Traitement de l'émail avec le système M&R (37)

Au niveau de la dentine, le mordantage permet d'exposer le réseau de collagène (collagène de type 1 en majorité). Le réseau de collagène sera ainsi quasiment dépourvu d'hydroxyapatite (38).

La liaison à la dentine est dûe en faible partie à la pénétration de la résine dans le collagène exposé permettant une liaison mécanique par micro-clavetage. Ce sont les liaisons de Van der Waals qui sont principalement responsables de l'adhésion à la dentine.

➔ L'interaction micromécanique est plus importante au niveau de l'émail, c'est pour cela que l'on colle mieux sur l'émail que sur la dentine.

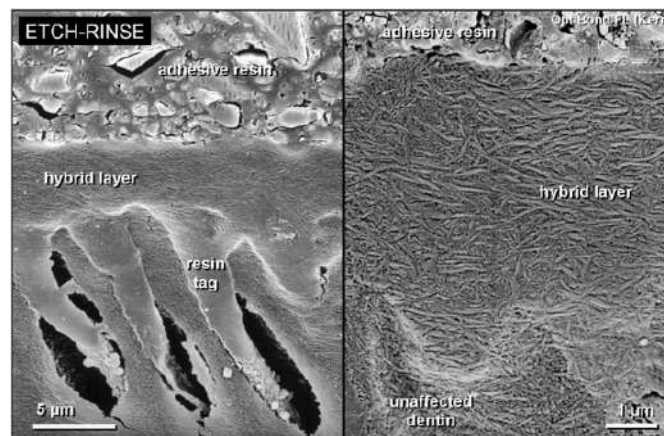


Figure 37 : Traitement de la dentine avec le système M&R (37)

Les systèmes M&R sont des systèmes fiables et efficaces, cependant ils demandent de la rigueur et sont des systèmes sensibles. Leur mise en œuvre nécessite le respect de protocoles stricts avec mise en place d'un champ opératoire mais également l'utilisation de produits qui doivent être compatibles les uns aux autres. Le non-respect de ces protocoles qui sont sensibles engendre une diminution des résultats.

3.3.2 Les systèmes adhésifs SAM : auto-mordant



Figure 38 : Les systèmes auto-mordants (32)

Les systèmes auto-mordant ou SAM sont des systèmes en une ou deux étapes cliniques. Cette simplification permet pallier le « problème » de sensibilité de la technique adhésive M&R puisqu'il n'y a plus besoin de la phase de mordantage et rinçage. Cet auto-mordantage crée des anfractuosités intra-tubulaires. Ces anfractuosités sont infiltrées par la résine adhésive. L'infiltration a lieu en même temps que la création de ces anfractuosités par application de l'agent auto-mordant dans les SAM 1 (32).

Il existe différents SAM « forts » ou « doux » en fonction de l'agent auto-mordant présent dans la solution. Pour les SAM forts, l'acidité élevée (pH proche de 1) permet d'obtenir une déminéralisation de l'émail assez profonde entraînant des résultats proche de M&R (39). C'est le cas également sur la dentine.




Figure 39 : Différences entre les SAM forts et les SAM doux (37)

Concernant les SAM dit « doux » c'est-à-dire possédant un pH aux alentours de 2, ils ne permettent pas une déminéralisation en profondeur : une partie de l'hydroxyapatite est maintenue. L'épaisseur de la couche hybride est alors moins importante puisque le micro-clavetage est moins épais. Les SAM à pH doux montrent des valeurs de force de liaisons faibles au niveau de la dentine.

Mais la conservation de l'hydroxyapatite sert de récepteur pour des liaisons chimiques avec le 4-MET, le phosphate monomère à base de phényl-P et le 10-MDP (40).

Pour terminer sur ces deux systèmes adhésifs on peut ajouter que le principal avantage des SAM est la réduction de la sensibilité post-opératoire. En effet, les SAM n'éliminent pas totalement la boue dentinaire mais l'imprègnent. La boue dentinaire conservée intervient dans la résistance à l'écoulement des fluides intra-tubulaires et ainsi les mouvements hydrodynamiques sont faibles dans les tubulis (41).

Il en résulte une diminution des sensibilités post-opératoires par rapport à un système M&R. De plus il n'y a pas d'étape de rinçage ce qui nous permet de travailler sur une dentine et un émail sur lesquels nous n'avons pas la problématique de gestion de l'humidité.

En revanche le collage sur l'émail est moins important quand l'émail est non mordancé ou mordancé avec un agent mordançant faible par rapport à un émail traité avec un acide fort comme l'acide ortho-phosphorique.

Différences notables entre les M&R et les SAM :

Le système M&R utilisant un mordantage à l'acide ortho-phosphorique permet la plupart du temps d'obtenir une déminéralisation plus profonde qu'avec les acides utilisés dans les systèmes SAM.

L'élimination de la boue dentinaire n'est que partielle avec les systèmes SAM.

3.3.3 Les adhésifs universels

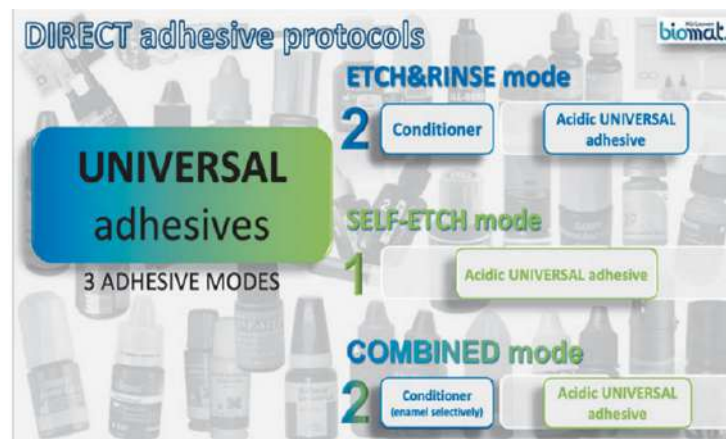

Figure 40 : Les systèmes adhésifs universels (32).

Les adhésifs universels sont des systèmes adhésifs qui peuvent être utilisés soit comme des M&R soit comme des SAM. Le principe d'adhérence est micromécanique et repose sur la déminéralisation-infiltration.

Les adhésifs universels sont composés essentiellement de **monomères fonctionnels** et de **monomères de structure** dans des solvants.

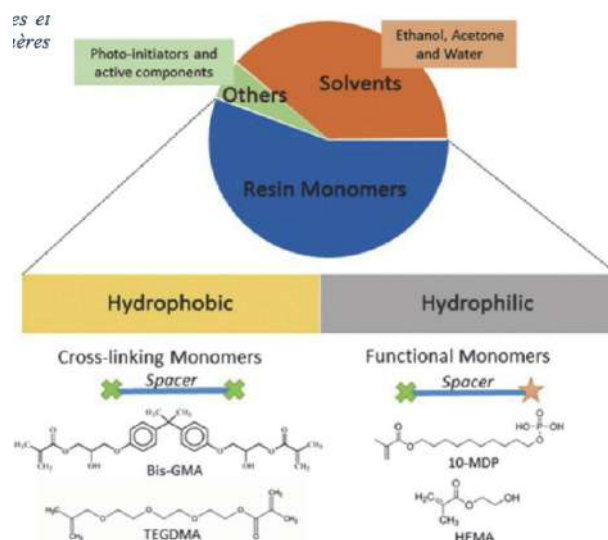


Figure 41 : Composition des adhésifs dentaires et comparaison des principaux monomères structuraux et fonctionnels (42).

Les monomères fonctionnels ont un groupe polymérisable et un groupe fonctionnel permettant la mouillabilité et la déminéralisation du substrat. Il existe principalement le 10-MDP qui possède un groupement méthacrylate hydrophobe et à son autre extrémité un groupement phosphate hydrophile. Le groupe méthacrylate permet l'adhésion aux résines et le groupe phosphate permet l'adhésion aux tissus dentaires via une liaison ionique avec le calcium.

Le 10-MDP est présent dans la grande majorité des adhésifs universels.

Les monomères de structure méthacryliques permettent d'obtenir une structure tridimensionnelle après polymérisation. Par exemple, il y a le Bis-GMA.

Les solvants composant ces adhésifs augmentent leur mouillabilité. Il existe comme solvant l'eau et l'éthanol entre-autres.

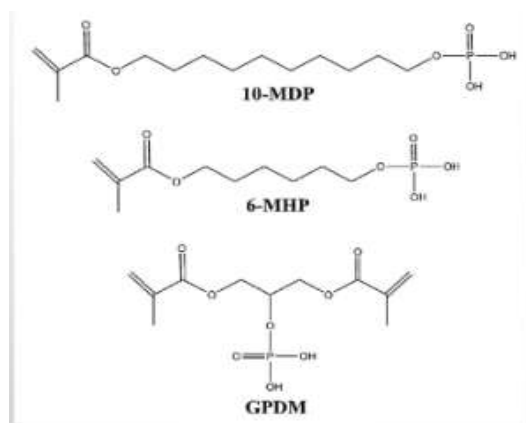


Figure 42 : Monomère fonctionnel GPDM (43), monomère présent dans l'optibond.

Le mordantage traditionnel comme on l'a largement évoqué pour les systèmes M&R notamment n'est pas utilisé avec les adhésifs universels, il s'agit d'un véritable changement de paradigme. Le mordantage sélectif consiste à mordancer uniquement l'émail avec par exemple l'acide ortho-phosphorique, la dentine n'est pas traitée. Il s'agit d'un mordantage

périphérique de l'émail. Puis via l'application de notre adhésif universel sur l'émail et la dentine, la boue dentinaire n'est pas éliminée mais solubilisée.

Lorsque l'on utilise un système adhésif universel, l'émail est traité par mordantage sélectif puis rincé et séché. Puis on applique l'adhésif universel contenant un agent acide doux afin de traiter la dentine. Cet adhésif est quant à lui appliqué à la fois sur l'émail et sur la dentine. On pourrait comparer cette technique à un mordantage amélaire et à un auto-mordantage de la dentine.

L'obtention d'un état poreux à la surface de l'émail grâce au mordantage sélectif permet d'obtenir une adhésion amélaire maximale.

L'adhérence à la dentine est stable avec l'agent auto-mordant.

3.3.4 La longévité des restaurations

De manière générale, l'usure est plus importante au niveau des molaires que des prémolaires et que des dents antérieures ; les restaurations de grande étendue s'abîment plus rapidement que des petites restaurations ; les zones subissant les contacts occlusaux s'abîment généralement les premières.

Plusieurs facteurs entrent en jeu dans l'usure et le vieillissement des restaurations en résine composite : notamment les fluides buccaux, les pouvoirs abrasifs et corrosifs de certains aliments, les forces exercées lors des cycles de mastication, les dysfonctions ou para-fonctions occlusales...

Dans une résine composite, la matrice va être plus sensible à la dégradation que les charges. La problématique du vieillissement des joints des restaurations reste de nos jours encore à améliorer.

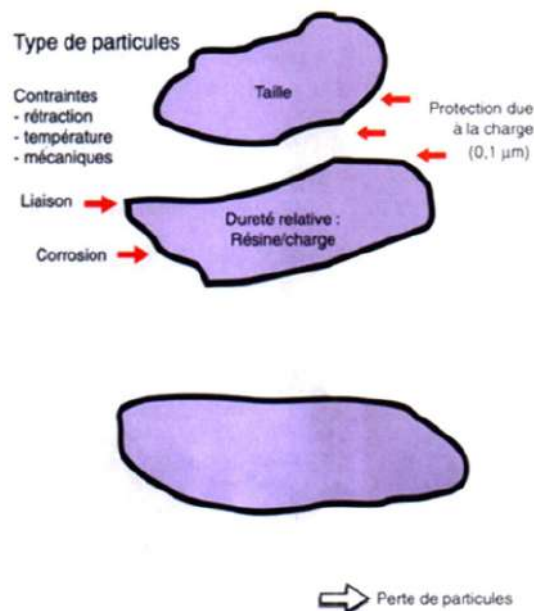


Figure 43 : Principaux facteurs intervenant dans l'usure des composites (44)

L'usure clinique acceptable est de 40 à 50 microns par an (normes ADA).

3.4 La digue dentaire : un outil indispensable du collage

La digue dentaire est un outil indissociable du collage. C'est un petit carré en latex dans la plupart des cas mais disponible également dans d'autres matières (notamment dans les cas d'allergies). Elle permet d'isoler une ou plusieurs dents de l'environnement buccal et notamment de la salive afin de travailler à l'abri de l'humidité et des bactéries.

Ce champ opératoire est utilisé pour la première fois en 1864 par l'américain S.C. Barnum. A l'époque, isoler les dents à soigner du milieu buccal était déjà une vraie problématique.

La digue dentaire est apparue sur le marché depuis la fin du 19ème siècle et malgré son intérêt indiscutable dans la pratique quotidienne elle reste peu ou du moins pas assez utilisée de nos jours par les chirurgiens-dentistes en France car souvent jugée chronophage ou difficile d'utilisation.



Figure 44 : Outils nécessaires à la mise en place du champ opératoire (45).

Par exemple un kit de digue est constitué d'une pince à perforer permettant de réaliser les trous nécessaires, d'une pince à crampon, de crampons de différentes tailles ainsi que de feuille de digues.

Diverses applications peuvent lui être conventionnellement attitrées comme le collage de résines composites, la mise en place de tenons fibrés, le collage de restauration indirectes...

La digue offre une sécurité et propose de nombreux avantages (46) :

C'est une barrière physique entre la cavité orale (salive, sang, humidité, plaque dentaire, bactéries...) et la zone restaurée. Elle permet également d'obtenir une meilleure visibilité et un accès privilégié à la zone à traiter (maintien de la gencive inter-proximale par exemple).

De plus, c'est une sécurité pour le patient car il ne risque pas d'ingérer des instruments endodontiques ou de la solution d'hypochlorite de sodium par exemple. La digue a également une valeur juridique, il faut soigner les patients en accord avec les données acquises de la science. Par ailleurs, elle permet de prévenir les infections croisées (concept d'asepsie). Enfin, grâce à son utilisation, il y a moins de stress pour le chirurgien-dentiste car il travaille dans de bonnes conditions, dans le respect des règles et de manière qualitative. L'utiliser c'est respecter les protocoles de collage des résines composites et des systèmes adhésifs afin d'obtenir le meilleur potentiel adhésif.

4 Utilisation des résines composites dans le secteur antérieur

4.1 La stratification : une technique de reconstitution directe

Lorsque la taille de la cavité le permet, la restauration d'une dent dans le secteur antérieur peut être réalisée par la stratification composite. Cette technique consiste à restaurer de manière directe une dent par ajout de résines composites. Le but de cette technique est de se rapprocher au mieux de la dent en rétablissant ses propriétés esthétiques (forme, teinte, état de surface) tout en traitant la lésion dentaire (fracture dentaire ou lésion carieuse par exemple). Cela va nous permettre de traiter de manière esthétique un dommage dentaire.

La couronne d'une dent est composée de l'extérieur vers l'intérieur par l'émail, la dentine et la pulpe. Afin d'être le plus réaliste possible la stratification en résine composite va consister en l'ajout de différentes couches de résines composites représentant les différents tissus durs de la dent. On utilise donc différentes résines composites : des composites émail et des composites dentines.

L'utilisation d'un composite unique comme cela pourrait être le cas dans le secteur postérieur ou dans d'autres techniques de restauration ne permettrait pas forcément d'obtenir un résultat mimant les propriétés optiques de la dent.

Le concept de la stratification composite consiste en l'application par couche dans un ordre précis d'une masse « émail », d'une masse « dentine » et de matériaux d'effets comme des opalescents.

Étapes de mise en œuvre clinique :

Choix de la teinte :

Il se fait sur une dent hydratée avant la mise en place du champ opératoire.

La dent déshydratée n'a pas la même couleur, de plus la digue étant colorée (souvent bleue ou verte) la couleur de la dent apparaît différente en présence de la digue.

Le choix de la teinte de la résine composite se fait de la façon suivante :

- La teinte de la masse émail se prend au niveau du tiers incisif.
- La teinte de la masse dentine se prend au niveau du collet de la dent (puisque l'épaisseur de l'émail y est moindre).

Réalisation de la clé en silicone :

Cette clé nous est utile pour reconstruire le pan palatin. Elle nous permet de passer d'une cavité complexe à une cavité simple. Ce n'est pas une étape obligatoire, cela dépend de la restauration à effectuer notamment.

Pour la réaliser nous pouvons prendre une empreinte de la situation initiale, et fabriquer sur le modèle en plâtre un wax up (c'est-à-dire une reconstitution en cire de la situation finale souhaitée). Une empreinte en silicone sera prise sur ce wax up afin de l'utiliser en bouche. Le wax up peut être réalisé directement par le chirurgien-dentiste ou par le laboratoire de prothèse.

De nos jours, il est possible d'ajouter une approche numérique à notre travail. Tout d'abord cela débute par la réalisation d'un bilan photographique qui sera notre support d'étude. À partir de ces photographies nous allons pouvoir modéliser les corrections à apporter en termes de forme, de teintes, de longueur... Le but étant de guider le prothésiste dans sa réalisation du wax up. Cela nous permet également de communiquer avec le patient et de répondre au mieux à ses attentes.

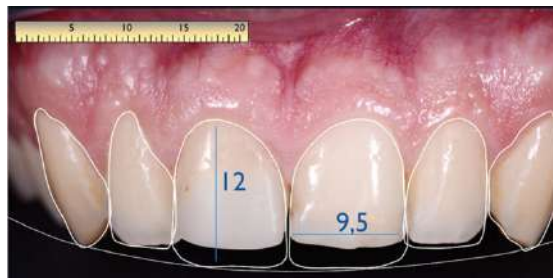


Figure 45 : Analyse photographique pré stratification permettant de guider le wax up. Logiciel utilisé : DSD. (47)

La clé en silicone peut également être confectionnée à partir d'une résine composite réalisée directement sur la dent sans qu'un protocole de collage ne soit réalisé au préalable. Mais il faut que cette reconstitution réponde aux critères esthétiques et fonctionnels. Après avoir pris l'empreinte au silicone pour réaliser la clé, la résine composite sera enlevée sans difficulté car non collée.

La clé en silicone une fois obtenue doit être préparée en découpant la face vestibulaire notamment.

Anesthésie et mise en place de la digue :

La restauration étant située au niveau du secteur antérieur, une anesthésie para-apicale sera réalisée. Un rappel palatin au niveau des dents sur lesquelles le crampon sera posé peut-être nécessaire afin d'éviter une douleur lors de la pose du crampon de digue.

Dans le cas d'une restauration esthétique dans le secteur antérieur, une digue plurale sera mise en place afin d'obtenir l'étanchéité nécessaire au protocole de collage et au montage de la résine composite mais également afin de pouvoir apprécier l'anatomie des dents adjacentes. Une digue de canine à canine ou de prémolaire à prémolaire est généralement mise en place. Afin d'avoir un accès privilégié aux limites, de bien maintenir la digue apicale et d'obtenir un maximum d'herméticité des ligatures à l'aide de fil de soie sont réalisées.

Préparation cavitaire :

La préparation cavitaire doit être la moins mutilante possible. Elle permet l'éviction du tissu carieux lorsque cela est nécessaire ou la préparation des marges de la dent. Les marges périphériques amélares doivent être saines pour le collage. Après éviction du tissu carieux, il faut aménager la cavité en réalisant un biseau ou un chanfrein pour potentialiser le collage en augmentant l'interface de collage dent-résine adhésive. Cette préparation nous permet

également un meilleur rendu esthétique en venant faire mourir la résine composite sur l'émail le long du chanfrein.

Protocole de collage :

Selon le système adhésif choisi cette étape diffère. Nous prendrons l'exemple de l'adhésif universel qui est le plus utilisé actuellement.

Les étapes sont les suivantes :

- Mordançage sélectif de l'émail avec de l'acide ortho-phosphorique à 35% pendant 30 secondes.
- Rinçage de l'acide pendant 30 secondes et séchage modéré de la dent.
- Application vigoureuse de la solution d'adhésif universel qui sera photo-polymérisée 45 secondes.

Il est important d'étudier la littérature afin de déterminer le choix du système adhésif et toujours se référer aux données d'utilisation du fabricant (temps de pose, de séchage et de polymérisation).

Montage de la résine composite :

Les étapes sont les suivantes :

- Réalisation du mur palatin à l'aide de la clé en silicone que l'on plaque contre la dent. Le mur palatin est réalisé avec un composite émail. La couche est fine. Si nous ne disposons pas de clé en silicone, nous pouvons utiliser une matrice plaquée sur la face palatine de la dent.

- Réalisation des parois proximales en résine composite émail.

Il faudra utiliser des matrices celluloïd afin que la résine composite n'adhère pas sur les dents adjacentes. Il ne faut pas oublier de reproduire l'anatomie de la dent initiale et ses particularités anatomique que l'on peut rencontrer comme des diastèmes.

Une fois le mur palatin et les parois proximales montés, notre cavité est devenue une cavité simple.

- Montage de la dentine par petits incréments de résines composites dentine.

Il ne faut pas faire des incréments de masse dentine trop épais ou descendant trop en incisif afin de laisser la place à la masse émail vestibulaire et aux opalescents si on les utilise. La résine composite dentine est ajoutée sous forme de petits amas lobuleux ou mamelons (généralement 3).

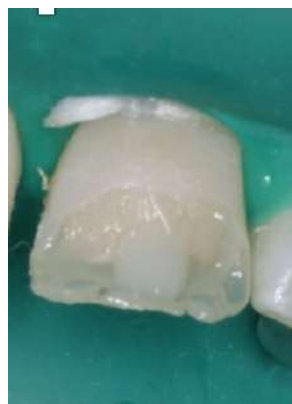

Figure 46 : Montage des mamelons dentinaires en composite dentine, photographie prise par Agathe Le Rider pour un cas réalisé avec le Dr Thomas Baudinet

- Ajout de matériau d'effet si nécessaire. Nous utilisons des matériaux d'effet comme les opalescents lors de la réalisation du bord incisif si le composite émail seul ne permet pas de

reproduire l'opalescence naturel de la dent. Les espaces entre les mamelons seront alors comblés par des matériaux d'effets.

- Réalisation de la face vestibulaire amélaire en composite émail.

L'épaisseur de cette couche est généralement fine, elle doit reproduire le profil vestibulaire de la dent.

Finitions & polissage :

Cette séquence est extrêmement importante pour obtenir la micro et la macro-géographie de la dent. Il ne faut pas négliger le polissage, c'est une étape difficile qui nous permet d'avoir un état de surface brillant mais également de sculpter la morphologie de la dent que l'on souhaite obtenir.

- Travail de la macro-géographie : Il s'agit d'établir la forme globale de la dent, de travailler sur les lignes de transition, les contours, le bord incisif etc... afin de choisir comment la lumière va être réfléchi sur la dent et comment la dent va être perçue. On utilise des fraises diamantées de gros diamètre.

- Travail de la micro-géographie : Le but va être de reproduire les détails et les microreliefs de la dent naturelle (par exemple les périkématies). Ce travail de polissage va permettre de rendre la dent moins terne et donc d'accentuer les reflets à sa surface. On peut ensuite utiliser des polissoires avec une pâte à polir afin de terminer le polissage.

4.2 Injection molding : reconstitution semi-directe

L'injection molding est une appellation qui regroupe plusieurs méthodes utilisant des « guides » comme des matrices par exemple pour reconstituer une ou plusieurs dents. C'est une technique que l'on peut qualifier de semi-directe car nous sommes aidés de guides sur mesure comme des guides en silicone ou de guides préformés comme des matrices préformées.

Une des méthodes de l'injection molding consiste en l'injection d'une résine composite de faible viscosité dans un guide en silicone transparent réalisé à partir d'un wax up.

Afin de valider le projet, le wax up est préalablement transféré en bouche, on parle de mock up. Les dents peuvent ou pas être préparées.

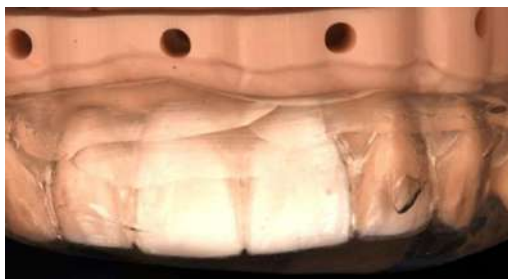

Figure 47 : Guide en silicone transparent réaliser sur le wax up qui permettra le transfert en bouche (48)

Les résines composites utilisées doivent être résistantes à l'usure et dans cette méthode elles doivent être injectables. On se tourne donc vers une résine composite fluide avec une teneur élevée en charge. On peut citer par exemple le G-aenial universal injectable.

Cette méthode est un compromis entre les facettes (coûteuses) et la stratification en résine composite (technique difficile et opérateur dépendant en termes de résultats).

Les différentes étapes sont :

Diagnostic & analyse clinique :

Le début du traitement consiste en une analyse diagnostique, il faut réaliser un bilan photographique et prendre des empreintes afin d'obtenir des moulages sur lesquels l'occlusion va être analysée. Les wax up vont être réalisés par le prothésiste. Cela nous permet de proposer un projet au patient.

Validation du projet :

Afin de valider notre wax up, le projet va être transféré en bouche. Une empreinte au silicone classique est réalisée sur le moulage comportant le wax up. Une résine tel que le bis GMA est mise dans l'isomoulage obtenu et introduite en bouche. Cette étape va nous permettre de valider notre projet esthétique, de communiquer avec le patient et de valider la nouvelle occlusion ou dimension verticale si des changements ont été introduits. Le transfert du wax up en bouche afin de valider le projet s'appelle le mock up. C'est un véritable outil de communication avec le patient. Une fois le mock up approuvé (par le patient et le praticien), le guide en silicone transparent est fabriqué par le laboratoire de prothèse.

Étapes cliniques :

Il s'agit maintenant de transférer définitivement le projet en bouche. La mise en place au préalable d'une digue plurale est nécessaire.

- On réalise un protocole de collage. Le système adhésif choisi dans notre cas est l'universel. Nous commençons par le mordantage sélectif de l'émail avec l'acide ortho-phosphorique à 35% pendant 30 secondes. Puis nous réalisons un rinçage de l'acide pendant 30 secondes et un séchage modéré de la dent. Il en suit une application vigoureuse de la solution d'adhésif universel qui sera photo-polymérisée 45 secondes.

La technique de la dent alternée peut être utilisée afin de rendre l'élimination des excès plus facile et la réalisation des restaurations plus nettes et soignées.



Figure 48 : Préparation des dents avec la technique des dents alternées (48)

Une dent sur deux est alors préparée, les dents adjacentes sont protégées à l'aide de téflon par exemple. Les dents adjacentes seront restaurées dans un second temps.

- Nous mettons en place le guide en silicone. Des trous ont été préalablement réalisés dans le guide par le laboratoire afin de pouvoir y insérer l'embout de la seringue de composite.

- Nous introduisons la résine composite injectable dans le guide silicone et on photo-polymérise une dizaine de secondes. Lors du remplissage, la gouttière est transparente ce qui permet d'avoir un contrôle visuel (afin d'éviter les manques et les bulles).
- Nous commençons par éliminer les premiers excès à la sonde ou à la lame de bistouri.
- Puis nous réalisons une seconde photo-polymérisation plus longue afin de terminer la polymérisation de la résine.
- Ensuite les dents adjacentes sont restaurées en prenant soin de protéger les dents déjà restaurées avec du téflon.
- Une fois toutes les dents réhabilitées, nous éliminons les excès proximaux et gingivaux.
- Pour finir, nous réalisons les finitions qui sont généralement minimales car l'anatomie des restaurations a été créée à partir du wax up. Des polissoires peu abrasifs peuvent nous être utiles pour rendre l'état de surface brillant.

Tableau 2 : Avantages et inconvénients de la technique d'injection molding utilisant des guides en silicone

<u>Avantages de cette technique :</u>	<u>Inconvénients de cette technique :</u>
<ul style="list-style-type: none"> - Bonne reproduction de l'anatomie définie par le wax up. - Résultat prédictible. - Communication avec le patient grâce aux wax up et au mock up. - Technique facile à mettre en œuvre. Peu de finitions à réaliser par rapport à une restauration directe. - Modifications possibles par ajout de résine composite. - Permet une réhabilitation esthétique et fonctionnelle par analyse occlusale préalable sur le moulage et rétablissement des fonctions de guidage et calage. 	<ul style="list-style-type: none"> - Ne convient pas pour les restaurations de dents polychromatiques puisque l'on utilise une unique résine composite pour l'entièreté de la restauration. - Pas de données cliniques disponibles sur le long terme à propos de la survie des restaurations. - Coût plus élevé qu'une restauration composite directe.

En plus de cette technique classique d'injection molding avec utilisation d'une gouttière, nous avons la possibilité d'utiliser des **matrices transparentes préformées** comme les matrices bioclear.

Les différentes étapes sont :

- Comme dans la technique précédente, il faut commencer par mettre en place une digue plurale et réaliser le traitement de surface de la dent. S'il y a présence de lésion carieuses, les tissus pathologiques sont préalablement éliminés, s'il s'agit d'une réhabilitation esthétique comme la fermeture des diastèmes ou une modification de forme des dents, alors on peut passer directement au traitement de surface des tissus dentaires.
- Nous commençons par la réalisation d'un protocole d'adhésif universel avec mordantage sélectif de l'émail avec de l'acide ortho-phosphorique à 35% pendant 30 secondes. Suivi du rinçage de l'acide pendant 30 secondes et séchage modéré de la dent. Enfin nous appliquons vigoureusement de la solution d'adhésif universel qui sera photo-polymérisée 45 secondes.

- Nous mettons en place les matrices au niveau de ou des cavités à restaurer en les plaquant contre la dent en proximale et au niveau gingival. Cela permet de limiter les excès et d'éviter d'obtenir une restauration dont les limites sont non adaptées à cause d'une fusée de la résine en sous gingival.

- Nous injectons la résine composite dans les cavités en une fois (restauration monolithique) On peut chauffer les résines composites afin d'obtenir une meilleure thixotropie du matériau (meilleure adaptation, moins de manque). La matrice sert de moule préformé pour reproduire l'anatomie du tissu manquant. On utilise par exemple la résine composite Filtek de chez 3M qui possèdent de bonnes propriétés optiques. Une fois injectée, la résine est photo-polymérisée puis les matrices sont retirées.

- Nous réalisons les finitions en faisant un polissage des restaurations avec des polissoirs à grains décroissants. Un contrôle de l'occlusion est également nécessaire car le résultat dans cette méthode-là n'a pas été préalablement étudié sur un modèle.

Voici un cas du Dr Reza Moezi de restauration par injection molding avec matrices préformées (49) :

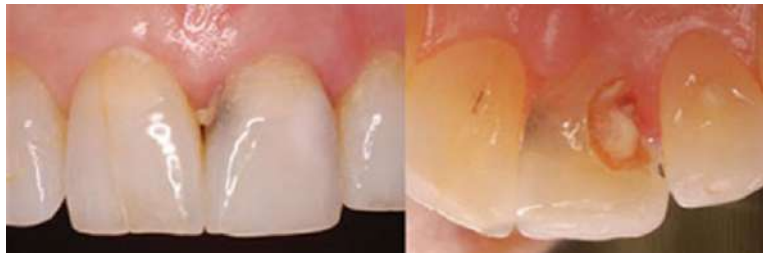

Figure 49 : Cas du Dr Reza Moezi, situation initiale : présence de lésions carieuses proximales mésiales et distales sur 21 (49)

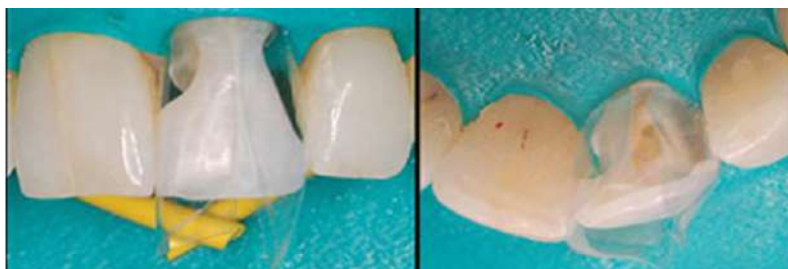

Figure 50 : Cas du Dr Reza Moezi, préparation des tissus dentaires suivie de la mise en place des matrices (49)

Après réalisation d'une anesthésie et élimination des tissus carieux, on met en place le champ opératoire et on réalise un protocole de collage. Puis les matrices sont mises en place. Dans ce cas ce sont des matrices bioclear A101 en mésial et a102 en distal. Les matrices sont galbées pour reproduire l'anatomie de l'incisive, elles sont bien plaquées contre les parois proximales ainsi qu'en cervical.

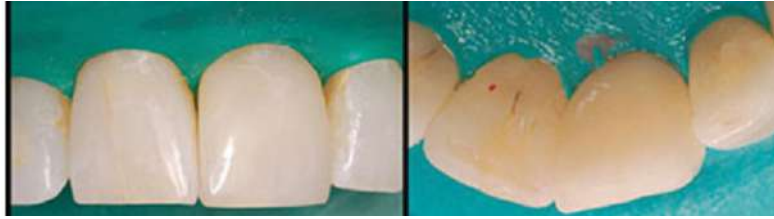


Figure 51 : Cas du Dr Reza Moezi , injection de la résine composite (49)

Après choix de la teinte, le composite chauffé est injecté dans les cavités. Les matrices sont retirées et les restaurations sont polies.

Des matrices préformées destinées à la face vestibulaire peuvent également être utilisées lors de la mise en place de la résine composite. Cela permet de gagner du temps sur la mise en place de la résine et surtout sur le polissage et les finitions.

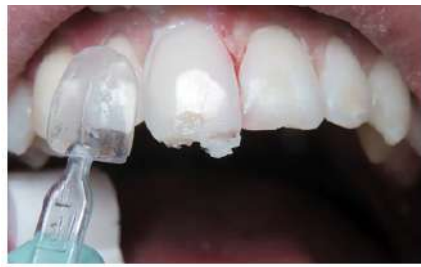

Figure 52 : Matrice préformée reproduisant l'anatomie de la face vestibulaire (50)

Tableau 3 : Avantages et inconvénients de la technique d'injection molding utilisant des matrices préformées.

<u>Avantages de la technique d'injection molding avec utilisation de matrices préformées :</u>	<u>Inconvénients de la technique d'injection molding avec utilisation de matrices préformées :</u>
<ul style="list-style-type: none"> - moins coûteuse que des restaurations indirectes - plus facile à mettre en œuvre que les restaurations directes en résine composite - facilite la restauration des parois proximales - ne nécessite pas d'étape de laboratoire : le wax up et la gouttière en silicone ne sont pas utilisés 	<ul style="list-style-type: none"> - pas d'outil de communication avec le patient, ni de prédictibilité des résultats - restauration monochromatique - travail de polissage plus long que dans la technique traditionnelle

4.3 Les facettes composites

Les facettes stratifiées en résine composite sont des restaurations directes ou indirectes qui permettent de corriger des anomalies notamment esthétiques comme la forme, la couleur, les diastèmes...

Les facettes en résines composites en technique directe ne nécessitent pas toujours d'étape de laboratoire puisque le matériau est ajouté directement sur la dent préparée. Cependant dans certains cas comme lorsque le mur palatin est manquant, une clé en silicone faite à partir d'un wax up de laboratoire peut être utile. Les facettes en technique indirecte nécessitent des étapes de laboratoire afin de préparer le wax up, de faire valider le projet esthétique par le patient avec le mock up et de faire fabriquer par le prothésiste les facettes qu'elles soient en résine composite ou en céramique.

Nous allons nous intéresser aux facettes en technique directe en résine composite. Cette technique s'inscrit dans le principe actuel d'économie tissulaire et de gradient thérapeutique. Les facettes en technique directe en résine composite vont nous permettre de répondre à des problématiques de couleur, de position et de forme des dents entre autres. Cette technique de restauration consiste en la préparation à minima de la dent (si nécessaire) et en l'ajout de résine composite. Pour préparer les tissus dentaires, il faut enlever le tissu carieux ainsi que les anciennes restaurations s'il y en a.

Nous allons illustrer nos propos avec un cas de Bora KORKUT (51).

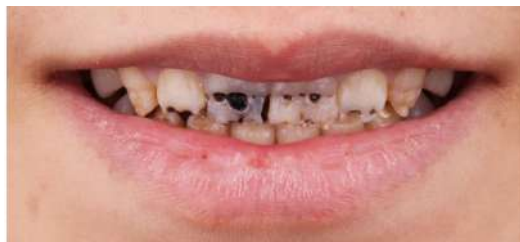

Figure 53 : Situation initiale : présence de lésions carieuses sur les dents antérieures maxillaires (51)

Voici la situation initiale, la patiente présente un émail hypoplasique avec présence de caries dans le secteur antérieur. Compte tenu de la superficie des lésions carieuses un wax up au laboratoire a été réalisé en amont afin de faciliter la restauration de la face palatine.

- Au préalable il y a eu préparation du wax up et réalisation de la clé en silicone facilitant la mise en place de la résine composite notamment au niveau du mur palatin.

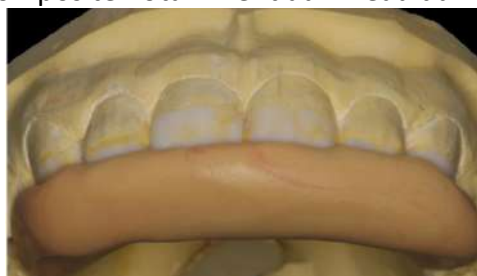

Figure 54 : Empreinte sur le wax up au silicone afin de fabriquer la clé (51)

La clé en silicone est fabriquée à partir d'une empreinte sur le wax up. Le mock up avec une validation du projet prothétique ne fait pas partie des étapes des facettes composites en technique directe. Une seule séance clinique est nécessaire pour réaliser les facettes en résine composite en technique directe.

- Une fois l'anesthésie réalisée, la teinte est choisie puis les dents sont isolées à l'aide d'une digue dentaire plurale.

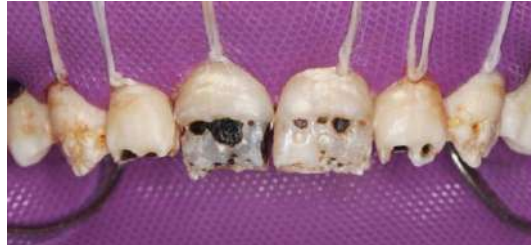

Figure 55 : Mise en place du champ opératoire avec ligatures (51)

Dans le cadre d'une réhabilitation allant de canine à canine une digue plurale avec des crampons positionnés sur les premières prémolaires est nécessaire. La digue peut également être étendue aux deuxièmes prémolaires. La digue est inversée dans le sulcus et des ligatures au fil dentaire sont réalisées afin de maintenir la digue et d'obtenir une meilleure étanchéité.

- Puis, il faut préparer les dents avec éviction carieuse :

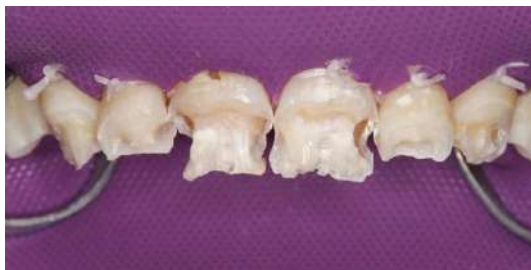

Figure 56 : Préparation des cavités dentaires (51)

Les préparations pour facette en résine composite nécessitent l'éviction du tissu carieux, ainsi que des anciennes restaurations. La dent est préparée à minima au niveau du tissu sain pour permettre un collage sur l'émail. Il faut préparer la surface vestibulaire des dents sur une épaisseur d'environ 0,8 mm. Les limites des préparations doivent être le plus possible dans l'émail. Les limites cervicales sont préparées en juxta-gingivale (suivant le contour naturel de la gencive). Comme on peut l'observer un chanfrein est réalisé au niveau des limites afin d'améliorer le rendu esthétique.

Un protocole de collage à l'aide d'un système adhésif universel est réalisé. Pour rappel, il faut réaliser un mordantage sélectif de l'émail avec de l'acide ortho-phosphorique à 35% pendant 30 secondes. Puis effectuer un rinçage de l'acide pendant 30 secondes et un séchage modéré de la dent. Enfin, il faut appliquer de façon vigoureuse la solution d'adhésif universel qui sera photo-polymérisée 45 secondes.

- Il faut monter la résine composite :

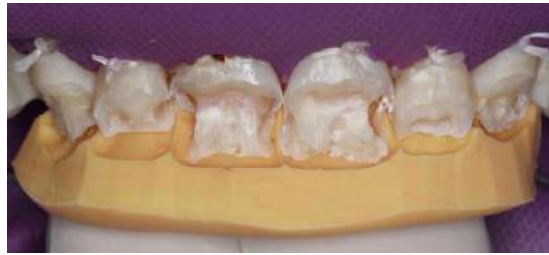

Figure 57 : Préparation de la clé à la lame de bistouri avec conservation uniquement du pan palatin et mise en bouche (51)

La résine composite est ensuite mise en bouche. On utilise qu'une seule résine dans cette technique et non pas des masses émail, des masses dentines et des matériaux d'effets comme ce serait le cas dans une stratification.

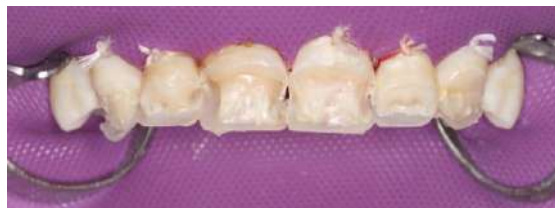

Figure 58 : Réalisation du mur palatin en composite (51)

Il y a une perte des bords libres dans ce cas. La clé en silicone permet de guider le praticien afin de réaliser les faces palatines de manière plus aisée. Les faces palatines sont montées une par une.

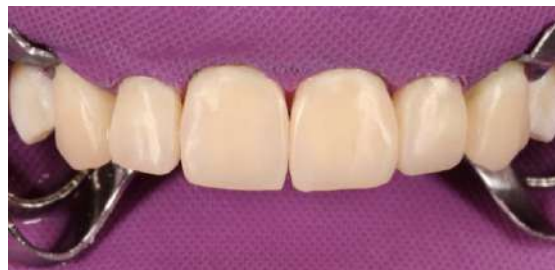

Figure 59 : Résultat avant le travail de finition et polissage (51)

La résine est ensuite montée dent par dent si plusieurs dents sont à réhabiliter. Il faut dans ce cas protéger les dents adjacentes avec des matrices inter-proximales comme des matrices celluloides et/ou avec du téflon par exemple.

- Pour finir, il faut réaliser les finitions :

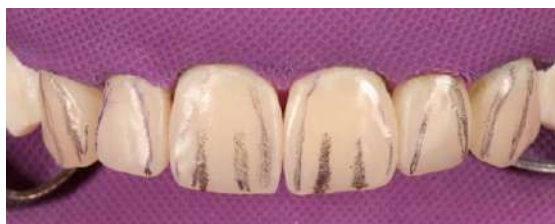

Figure 60 : Travail des lignes de transitions à l'aide d'une mine de crayon (51)

C'est une étape difficile qui permet d'obtenir un état de surface brillant mais également de sculpter la morphologie de la dent.

Cela nécessite un travail de la macro-géographie. Il permet d'établir la forme globale de la dent, de travailler sur les lignes de transition (visible ici par marquage avec la mine de crayons afin de vérifier leur symétrie), les contours, le bord incisif etc... Afin de choisir comment la lumière va être réfléchi sur la dent et comment la dent va être perçue. On peut utiliser des fraises diamantées bague jaune de gros diamètre. Un travail de la micro-géographie est nécessaire également pour reproduire les détails et les microreliefs de la dent naturelle. Ce travail de polissage va permettre de rendre la dent moins terne et donc d'accentuer les reflets à sa surface. On peut la travailler avec des fraises diamantées bague rouge. Après dépose de la digue l'occlusion est contrôlée.

- Après les finitions, le résultat est le suivant :

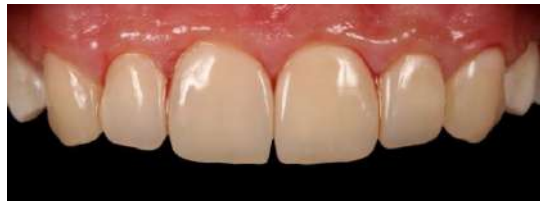

Figure 61 : Résultat final

Voici les photographies d'un autre cas clinique issu de la publication de Bora Korkut en 2013 sur les facettes composites en technique directe (52) :

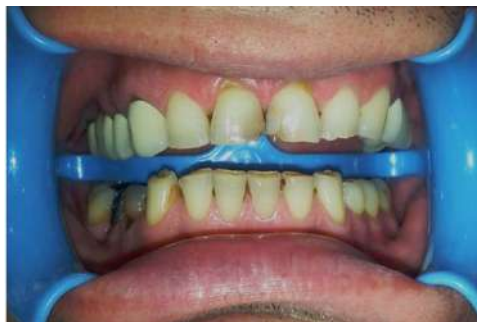

Figure 62 : Situation initiale : fractures des bords libres avec présence de reprise de caries sous composite (52)

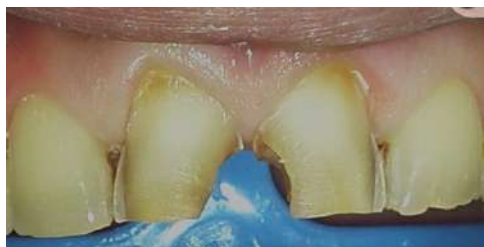

Figure 63 : Préparation des cavités dentaires (52)

Réalisation des préparations : les anciennes restaurations sont déposées et la face vestibulaire est préparée sur 0,8 mm d'épaisseur. Les limites cervicales suivent le contour gingival et sont en juxta-gingivale. Les faces proximales distales ne sont pas préparées.

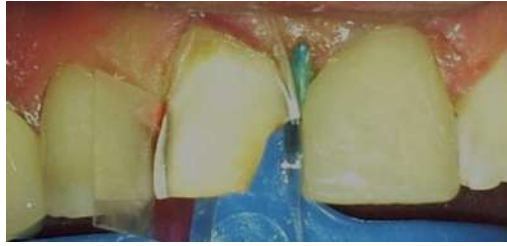

Figure 64 : Mise en place des matrices celluloïdes, la digue dentaire n'a pas été utilisée pour ce cas (52)

Des matrices celluloides transparentes et des coins de bois sont mis en bouche afin de permettre la mise en place de la résine composite. Le champ opératoire n'a pas été utilisé par le praticien. Dans ce cas-là, la résine Herculite XRV Ultra[®] de chez Kerr en teinte A2 est utilisée par le praticien.

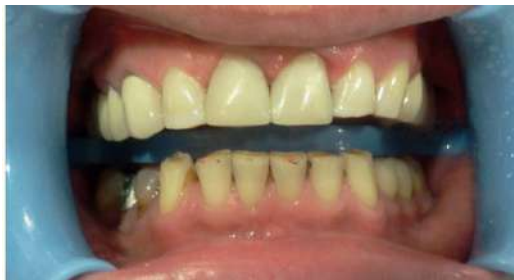

Figure 65 : Résultat obtenu avant les finitions et le polissage (52)

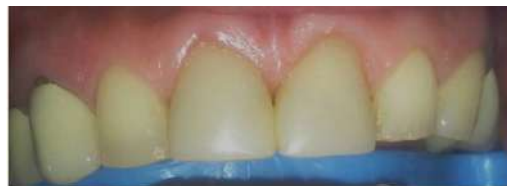

Figure 66 : Résultat final (52)

Les finitions et le polissage sont réalisés avec une fraise diamantée bague jaune sur contre angle rouge. Le polissage a ensuite été réalisé avec des disques de différentes dimensions avec des grains grossiers puis fins.

Tableau 4 : Avantages et inconvénients des facettes en résine composite en méthode directe

<u>Avantages des facettes composites en technique directe :</u>	<u>Inconvénients des facettes composites en technique directe :</u>
<ul style="list-style-type: none"> - Délabrement dentaire inférieur aux préparations pour couronnes - Moins coûteuse pour le patient que des facettes en céramique (technique indirecte) - Modifications possible - Bonne adaptation marginale 	<ul style="list-style-type: none"> - Faible résistance l'usure, à la fracture - Sujet aux décolorations - Résultat esthétique inférieur à des facettes en céramique stratifiée - Long travail de polissage et de finitions

4.4 La résine composite : un matériau de collage d'assemblage

Les résines composites peuvent être utilisées comme on l'a largement évoqué en tant que matériaux de restauration de la dent mais elles peuvent également être utilisées comme composite d'assemblage.

A l'ère de la restauration adhésive, il est devenu courant de ne plus sceller nos restaurations mais de réaliser des restaurations prothétiques en céramique qui seront collées selon le respect rigoureux du protocole de collage. Par exemple, les résines composites d'assemblage vont nous permettre de coller des couronnes en vitrocéramique, des onlays en résines composites ou en céramique à matrice de verre. Dans le cadre des restaurations des dents dans le secteur antérieur, on les utilisera pour coller notamment les restaurations indirectes telles que les facettes en composite ou en céramique.

Trois paramètres sont à prendre en compte dans le choix de notre composite de collage : le mode de polymérisation, la viscosité et la teinte (53).

Le mode de polymérisation :

Ces composites de collage peuvent être :

- Photo-polymérisables : La polymérisation se fait grâce à une source lumineuse mais dans le cadre du collage d'une restauration épaisse (>1 mm) la source lumineuse ne pourra pas assurer à elle seule la polymérisation complète du matériau (la lumière ne diffusera pas totalement à travers la pièce prothétique). Une résine composite de collage photo-polymérisable nous permet de contrôler le temps de travail.
- Chémo-polymérisables : Il n'y a pas d'intervention lumineuse et le praticien ne peut pas contrôler le temps de travail et de prise du matériau (car la prise est chimique). On utilise peu ou pas de colle entièrement chémo-polymérisable pour coller les restaurations adhésives en céramique.
- Duals : Les zones accessibles à la lumière seront polymérisées grâce à la composante lumineuse et cela de manière instantanée (bonne qualité de polymérisation du joint prothétique). En profondeur, la prise du matériau se fera par chémo-polymérisation. Cela permet de contrôler le temps de travail et c'est un bon compromis car même si on ne contrôle pas le temps de prise de matériau, la plus grande majorité du matériau sera polymérisée.

La viscosité :

Plus une résine composite est fluide, meilleure est sa thixotropie. Ainsi, la mise en place de la restauration à coller est aisée mais l'élimination des excès de matériau est compliquée (car les excès auront fusé).

Au contraire, une forte viscosité rend l'insertion de la pièce prothétique difficile mais les excès s'enlèvent plus aisément.

La teinte de la résine composite de collage :

Les préparations pour restaurations adhésives en céramique (facette par exemple) sont minimalistes voir parfois inexistantes et les pièces prothétiques sont dans certains cas très fines. Cela s'inscrit dans les tendances actuelles d'économie tissulaire.

- Si la pièce prothétique < 1 mm d'épaisseur : il faut faire correspondre les teintes de la pièce prothétique, de la dent et de la résine composite d'assemblage.
- Si la pièce prothétique > 1 mm d'épaisseur : il n'y a pas d'incidence de la teinte de la résine composite d'assemblage sur le résultat esthétique.

Les colles duales peuvent contenir des peroxydes et des amines (afin d'amorcer la polymérisation) qui brunissent en vieillissant ce qui peut dégrader l'esthétique. La teinte des résines composites de collage duales est plus instable que celle des résines photo-polymérisables (54).

Les résines composites d'assemblage peuvent :

- Ne pas posséder de potentiel adhésif : elles nécessitent l'utilisation d'un agent de liaison. Généralement elles sont duales ou photo-polymérisables. On peut citer par exemple le Variolink[®] de chez Ivoclar Vivadent.
- Posséder un potentiel adhésif propre : ces résines contiennent un monomère réactif mais un traitement de surface est nécessaire. Elles sont duales ou chémo-polymérisables. C'est le cas du Panavia[®] de chez Kuraray.
- Être auto-adhésives : c'est-à-dire qu'elles ne requièrent aucun traitement préalable. Elles sont généralement duales. Il y a par exemple la colle RelyX[®] de chez 3M ESPE.

Après réalisation du protocole de collage et du traitement de surface des pièces prothétiques, ces résines composites d'assemblage sont déposées sur l'intrados prothétique. Immédiatement après la mise en place de la colle, les pièces prothétiques sont disposées sur la dent à restaurer afin d'initier la phase de polymérisation puis l'élimination des excès.

5 Cas clinique

Voici un cas clinique réalisé en collaboration avec le Dr Thomas Baudinet de la reconstitution directe au composite par la technique de stratification d'une incisive centrale maxillaire gauche à la suite d'une fracture amélo-dentinaire des deux angles sans exposition pulpaire.

Situation initiale :

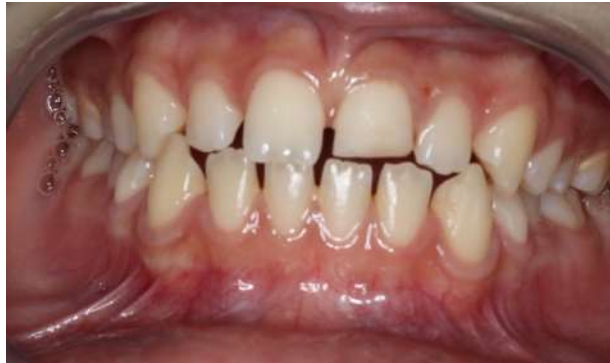

Figure 67 : Situation initiale : fracture amélo-dentinaire des deux angles sans exposition pulpaire. Photographie prise par Agathe Le Rider pour un cas réalisé avec le Dr Thomas Baudinet.

On observe la fracture dans le sens mésio-distal de la dent 21 à la suite d'un traumatisme. La dent est vitale. Seules des sensibilités thermiques sont rapportées par la patiente. La patiente est jeune, nous décidons de réaliser une restauration directe par la technique de stratification en résine composite.

Mise en place du champ opératoire :

Après réalisation d'une anesthésie para-apicale, une digue plurale de canine à canine est mise en place avec des ligatures en fil de soie.

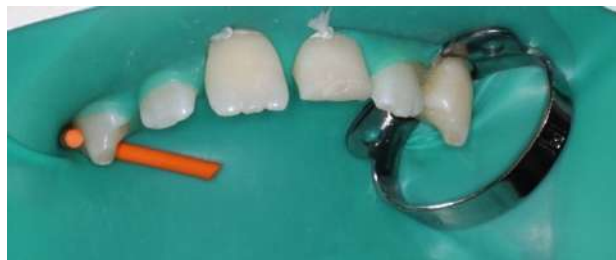

Figure 68 : Mise en place de la digue dentaire. Photographie prise par Agathe Le Rider pour un cas réalisé avec le Dr Thomas Baudinet.

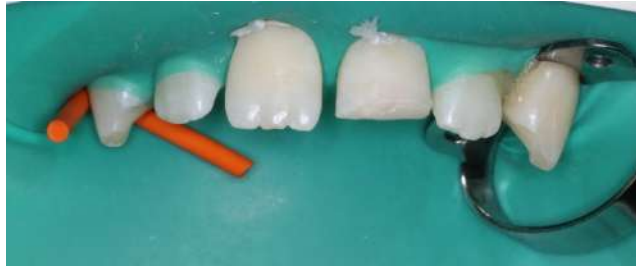

Figure 69 : Mise en place de la digue dentaire. Photographie prise par Agathe Le Rider pour un cas réalisé avec le Dr Thomas Baudinet.

Préparation de la dent :

La dent est préparée par fraisage afin d'obtenir un chanfrein. Cela nous permettra d'accroître le résultat esthétique et les propriétés optiques de notre restauration en venant faire mourir la résine composite le long du chanfrein.

Puis nous réalisons le protocole de collage avec utilisation d'un système adhésif universel. Nous commençons par un mordantage sélectif de l'émail avec de l'acide ortho-phosphorique à 35% pendant 30 secondes. Puis nous effectuons un rinçage de l'acide pendant 30 secondes et un séchage modéré de la dent. Enfin nous terminons par l'application vigoureuse de la solution d'adhésif universel qui sera photo-polymérisée 45 secondes.

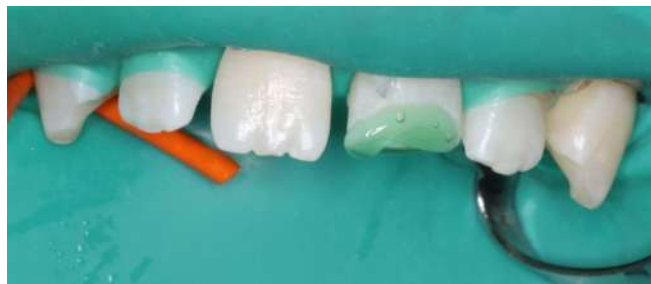

Figure 70 : Protocole de collage : ajout d'acide ortho-phosphorique. Photographie prise par Agathe Le Rider pour un cas réalisé avec le Dr Thomas Baudinet.

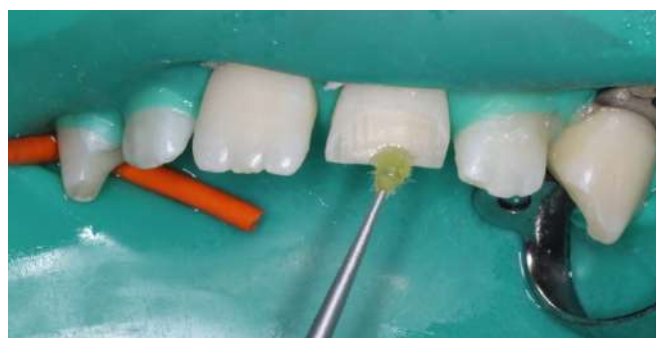

Figure 71 : Protocole de collage : mise en place de la résine adhésive universelle. Photographie prise par Agathe Le Rider pour un cas réalisé avec le Dr Thomas Baudinet.

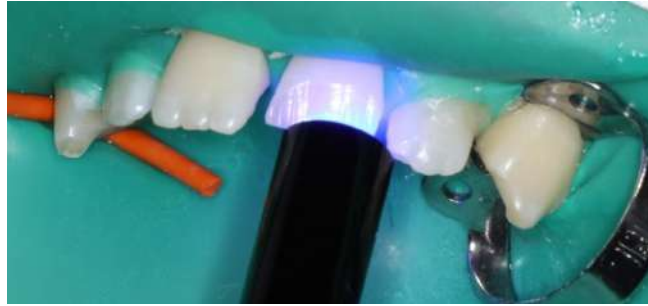

Figure 72 : Protocole de collage : photo-polymérisation de l'adhésif universel. Photographie prise par Agathe Le Rider pour un cas réalisé avec le Dr Thomas Baudinet.

Montage de la résine composite :

La première étape consiste en la réhabilitation du mur palatin. La réalisation d'un wax up nous permettant d'obtenir une clé en silicone, nous aurait permis de faciliter cette étape. Mais dans ce cas-là, nous avons réalisé le mur palatin à main levée avec une matrice celluloïde plaquée sur la face palatine.

Le mur palatin est réalisé avec de la résine composite émail, ici la résine dark émail du kit Essentia[®] de chez GC, Tokyo, Japan.

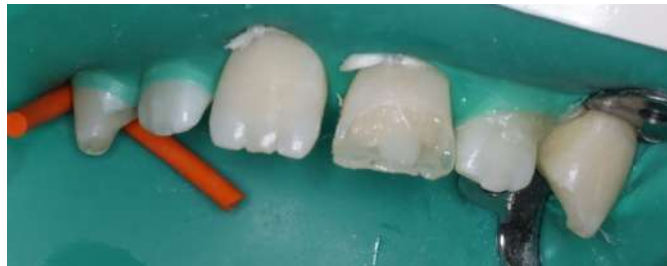

Figure 73 : Stratification composite. Photographie prise par Agathe Le Rider pour un cas réalisé avec le Dr Thomas Baudinet.

Les mamelons dentinaires sont montés avec de la résine composite dentine.

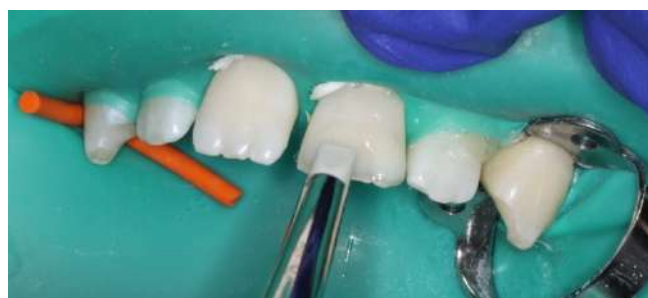

Figure 74 : Montage de la masse dentine lors de la stratification composite. Photographie prise par Agathe Le Rider pour un cas réalisé avec le Dr Thomas Baudinet.

On facilite l'adjonction de matière en utilisant un pinceau et du liquide de modelage de chez GC, Tokyo, Japan. La résine composite dentine est la light dentine du kit Essentia[®] de chez GC, Tokyo, Japan.. On finit par l'ajout d'une couche de composite émail sur les faces vestibulaires et proximales que l'on vient faire mourir au niveau de notre chanfrein.

Résultat avant polissage :

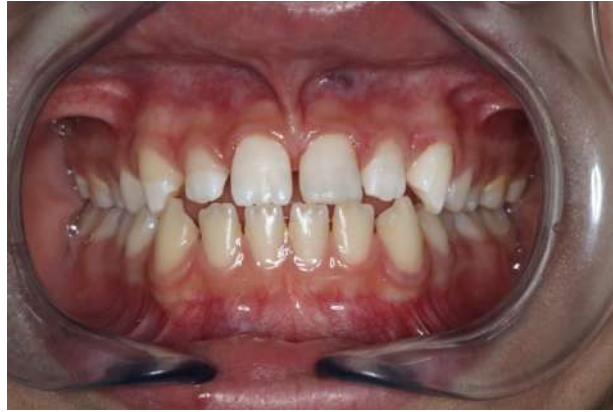

Figure 75 : Résultat avant finitions et polissage. Photographie prise par Agathe Le Rider pour un cas réalisé avec le Dr Thomas Baudinet.

On observe que la macro-géographie de la dent avec les lobules a été initiée lors du montage des résines.

Réalisation des finitions :

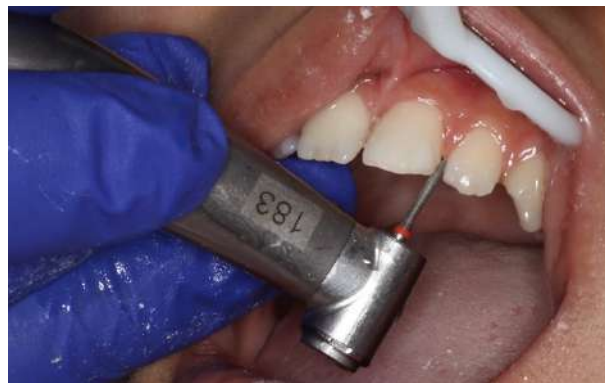

Figure 76 : Travail sur le polissage et les finitions. Photographie prise par Agathe Le Rider pour un cas réalisé avec le Dr Thomas Baudinet.

Après avoir retiré la digue, nous améliorons la forme globale de la dent afin de la rendre quasiment symétrique à la dent 11. Un travail de la macro-géographie cherchant à reproduire les lobules et les lignes de transitions est réalisé. Puis un travail de la micro-géographie est fait afin de reproduire la microarchitecture de surface comme les périkématies présentes sur les dents de cette jeune patiente.

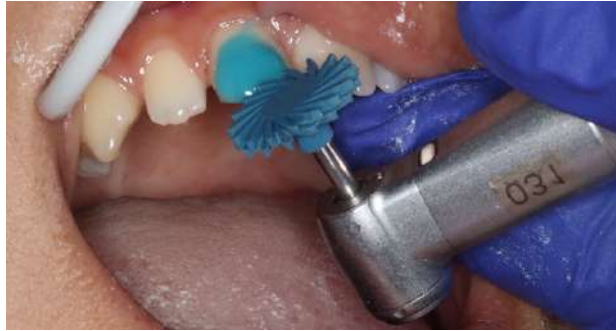

Figure 77 : Polissage final à l'aide d'une pâte à polir. Photographie prise par Agathe Le Rider pour un cas réalisé avec le Dr Thomas Baudinet.

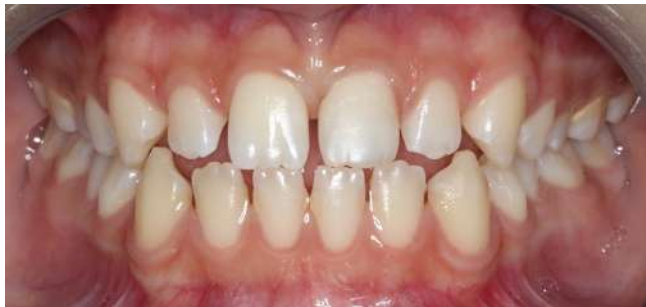

Figure 78 : Résultat final. Photographie prise par Agathe Le Rider pour un cas réalisé avec le Dr Thomas Baudinet.

Conclusion

Les résines composites sont largement utilisées et intégrées dans la pratique clinique quotidienne.

L'ère de la restauration adhésive a révolutionné la dentisterie que ce soit en termes de biomimétisme, d'intégration esthétique, de biocompatibilité...

Cela a permis le développement de la dentisterie minimale invasive avec des restaurations directes ou indirectes moins mutilantes car collées et non plus scellées.

Les résines composites sont des matériaux polyvalents disponibles sous plusieurs déclinaisons afin de répondre aux diverses utilités comme le collage, la restauration des tissus dentaires lésés, la réhabilitation esthétique et/ou fonctionnelle.

Cependant ces techniques adhésives restent sensibles et répondent à des protocoles stricts que ce soit par rapport à la compatibilité des produits les uns avec les autres, par rapport à l'isolation vis-à-vis de l'humidité du milieu buccal, etc...

La longévité des restaurations dans la cavité buccale reste encore un facteur à améliorer.

Cependant le strict respect des protocoles de collage permet de maximiser les résultats au moyen et long terme.

La résistance à l'usure des résines composites étant moindre que celle des céramiques, cela limite parfois leur utilisation en fonction de l'étendue de la cavité à restaurer.

Néanmoins, de nombreuses indications nous permettent d'avoir recours à ces résines et en font un matériau indispensable de la dentisterie actuelle.

<i>Figure 1 : Coupe d'une molaire et d'une incisive (1).</i>	2
<i>Figure 2 : Structure cristalline de l'hydroxyapatite (2).</i>	3
<i>Figure 3 : Arrangement de l'émail prismatique et inter-prismatique par microscopie électronique à balayage (3).</i>	3
<i>Figure 4 : Coupe longitudinale d'émail laissant apparaître les stries de Retzius (7).</i>	4
<i>Figure 5 : Structure de la dentine par microscopie électronique à balayage chez une souris (8).</i>	5
<i>Figure 6 : Différents types de dentine (9).</i>	5
<i>Figure 7 : Coupe histologique frontale d'une molaire de souris traitée avec une obturation coronaire (X40 coloration Van Gieson).</i>	7
<i>Figure 8 : Terminologie et distribution des différents types de dentine (9).</i>	7
<i>Figure 9 : Structure de la dentine (8).</i>	8
<i>Figure 10 : Anatomie dentaire des incisives centrales et latérales maxillaires (15).</i>	9
<i>Figure 11 : Canine maxillaire (16).</i>	9
<i>Figure 12 : Sourire et axes des dents antérieures (17).</i>	10
<i>Figure 13 : Vue au microscope optique après coloration au bleu alcian des bandes de Hunter Schreger (7).</i>	11
<i>Figure 14 : Périkématies illustrant la micro-géographie sur une dent jeune possédant des lobules (20).</i>	12
<i>Figure 15 : Rayonnement électromagnétique et spectre du visible (22)</i>	13
<i>Figure 16 : Illustration du système CIE L*a*b (20).</i>	14
<i>Figure 17 : Trajet de la lumière dans la dent naturelle (23).</i>	15
<i>Figure 18 : Carte chromatique des dents témoignant de l'aspect bleuté de la lumière réfléchi et orangé de la lumière transmise (20).</i>	16
<i>Figure 19 : Phénomène de goniochromisme (20)</i>	16
<i>Figure 20 : Représentation schématique d'une résine composite - Matrice organique, silane, charge (24)</i>	17
<i>Figure 21 : Représentation d'un monomère de di-méthacrylate (24).</i>	18
<i>Figure 22 : Étapes principales de la réaction de polymérisation (24,26)</i>	18
<i>Figure 23 : Le monométhyl éther d'hydroquinone (27)</i>	19
<i>Figure 25 : Vue au MEB des charges, (a) charges pré-polymérisées, (b) différentes formes de charges (29).</i>	21
<i>Figure 26 : Le silane (24)</i>	22
<i>Figure 27 : Action de l'agent de couplage (24)</i>	22
<i>Figure 28 : Classification des résines composites en fonction de la taille des particules de charges (24).</i>	24
<i>Figure 29 : Classification des résines composites par rapport à la taille des charges (31)</i>	24
<i>Figure 30 : Schéma illustrant la chronologie de l'évolution des technologies d'adhésifs dentaires (32)</i>	25
<i>Figure 31 : Schéma représentant la résine s'infiltrant dans les tubulis dentinaires (33).</i>	27
<i>Figure 32 : Dentine avant traitement à l'acide ortho-phosphorique, la boue dentinaire obture les tubulis. Image du Dr Passet.</i>	27
<i>Figure 33 : Dentine après traitement à l'acide ortho-phosphorique, la boue dentinaire a été enlevée. Image du Dr Passet.</i>	27
<i>Figure 34 : Schéma : Formation de la couche hybride en fonction de l'utilisation des différents systèmes adhésifs SAM et M&R (36).</i>	28
<i>Figure 35 : Classification des adhésifs actuelle</i>	28
<i>Figure 36 : Le système mordantage et rinçage (32)</i>	29
<i>Figure 37 : Traitement de l'émail avec le système M&R (37)</i>	30
<i>Figure 38 : Traitement de la dentine avec le système M&R (37)</i>	30

<i>Figure 39 : Les systèmes auto-mordançants (32)</i>	31
<i>Figure 40 : Différences entre les SAM forts et les SAM doux (37)</i>	31
<i>Figure 41 : Les systèmes adhésifs universels (32)</i>	32
<i>Figure 42 : Composition des adhésifs dentaires et comparaison des principaux monomères structurels et fonctionnels (42)</i>	33
<i>Figure 43 : Monomère fonctionnel GPDM (43), monomère présent dans l'optibond</i>	33
<i>Figure 44 : Principaux facteurs intervenant dans l'usure des composites (44)</i>	34
<i>Figure 45 : Outils nécessaires à la mise en place du champ opératoire (45)</i>	35
<i>Figure 46 : Analyse photographique pré stratification permettant de guider le wax up. Logiciel utilisé : DSD. (47)</i>	37
<i>Figure 47 : Montage des mamelons dentinaires en composite dentine, photographie prise par Agathe Le Rider pour un cas réalisé avec le Dr Thomas Baudinet</i>	38
<i>Figure 48 : Guide en silicone transparent réaliser sur le wax up qui permettra le transfert en bouche (48)</i>	39
<i>Figure 49 : Préparation des dents avec la technique des dents alternées (48)</i>	40
<i>Figure 50 : Cas du Dr Reza Moezi, situation initiale : présence de lésions carieuses proximales mésiales et distales sur 21 (49)</i>	42
<i>Figure 51 : Cas du Dr Reza Moezi, préparation des tissus dentaires suivie de la mise en place des matrices (49)</i>	42
<i>Figure 52 : Cas du Dr Reza Moezi , injection de la résine composite (49)</i>	43
<i>Figure 53 : Matrice préformée reproduisant l'anatomie de la face vestibulaire (50)</i>	43
<i>Figure 54 : Situation initiale : présence de lésions carieuses sur les dents antérieures maxillaires (51)</i>	44
<i>Figure 55 : Empreinte sur le wax up au silicone afin de fabriquer la clé (51)</i>	44
<i>Figure 56 : Mise en place du champ opératoire avec ligatures (51)</i>	45
<i>Figure 57 : Préparation des cavités dentaires (51)</i>	45
<i>Figure 58 : Préparation de la clé à la lame de bistouri avec conservation uniquement du pan palatin et mise en bouche (51)</i>	46
<i>Figure 59 : Réalisation du mur palatin en composite (51)</i>	46
<i>Figure 60 : Résultat avant le travail de finition et polissage (51)</i>	46
<i>Figure 61 : Travail des lignes de transitions à l'aide d'une mine de crayon (51)</i>	46
<i>Figure 62 : Résultat final</i>	47
<i>Figure 63 : Situation initiale : fractures des bords libres avec présence de reprise de caries sous composite (52)</i>	47
<i>Figure 64 : Préparation des cavités dentaires (52)</i>	47
<i>Figure 65 : Mise en place des matrices celluloïdes, la digue dentaire n'a pas été utilisée pour ce cas (52)</i>	48
<i>Figure 66 : Résultat obtenu avant les finitions et le polissage (52)</i>	48
<i>Figure 67 : Résultat final (52)</i>	48
<i>Figure 68 : Situation initiale : fracture amélo-dentinaire des deux angles sans exposition pulpaire. Photographie prise par Agathe Le Rider pour un cas réalisé avec le Dr Thomas Baudinet.</i>	51
<i>Figure 69 : Mise en place de la digue dentaire. Photographie prise par Agathe Le Rider pour un cas réalisé avec le Dr Thomas Baudinet.</i>	51
<i>Figure 70 : Mise en place de la digue dentaire. Photographie prise par Agathe Le Rider pour un cas réalisé avec le Dr Thomas Baudinet.</i>	52
<i>Figure 71 : Protocole de collage : ajout d'acide ortho-phosphorique. Photographie prise par Agathe Le Rider pour un cas réalisé avec le Dr Thomas Baudinet.</i>	52
<i>Figure 72 : Protocole de collage : mise en place de la résine adhésive universelle. Photographie prise par Agathe Le Rider pour un cas réalisé avec le Dr Thomas Baudinet.</i>	52

<i>Figure 73 : Protocole de collage : photo-polymérisation de l'adhésif universel. Photographie prise par Agathe Le Rider pour un cas réalisé avec le Dr Thomas Baudinet.</i>	53
<i>Figure 74 : Stratification composite. Photographie prise par Agathe Le Rider pour un cas réalisé avec le Dr Thomas Baudinet.</i>	53
<i>Figure 75 : Montage de la masse dentine lors de la stratification composite. Photographie prise par Agathe Le Rider pour un cas réalisé avec le Dr Thomas Baudinet.</i>	53
<i>Figure 76 : Résultat avant finitions et polissage. Photographie prise par Agathe Le Rider pour un cas réalisé avec le Dr Thomas Baudinet.</i>	54
<i>Figure 77 : Travail sur le polissage et les finitions. Photographie prise par Agathe Le Rider pour un cas réalisé avec le Dr Thomas Baudinet.</i>	54
<i>Figure 78 : Polissage final à l'aide d'une pâte à polir. Photographie prise par Agathe Le Rider pour un cas réalisé avec le Dr Thomas Baudinet.</i>	55
<i>Figure 79 : Résultat final. Photographie prise par Agathe Le Rider pour un cas réalisé avec le Dr Thomas Baudinet.</i>	55


<i>Tableau 1 : Représentation de la taille des charges existantes dans les résines composites (24)</i>	<i>21</i>
<i>Tableau 2 : Avantages et inconvénients de la technique d'injection molding utilisant des guides en silicone</i>	<i>41</i>
<i>Tableau 3 : Avantages et inconvénients de la technique d'injection molding utilisant des matrices préformées.</i>	<i>43</i>
<i>Tableau 4 : Avantages et inconvénients des facettes en résine composite en méthode directe</i>	<i>48</i>

Bibliographie

1. Michel Saemann. Coupe d'une molaire et d'une incisive. Archives Larousse.
2. Weller M. , Overton T., Rourke J, Armstrong F, M. Inorganic chemistry 6th edition. University editions. 2014. 912 p.
3. Kerebel B, Daculsi G, Kerebel LM. Ultrastructural Studies of Enamel Crystallites. Journal of dental research. 1 avr 1979;58 p.844-51.
4. Golberg M. Histologie de l'émail. EMC Chirurgie orale et maxillo-faciale. 2007;
5. Margolis HC, Beniash E, Fowler CE. Role of Macromolecular Assembly of Enamel Matrix Proteins in Enamel Formation. J Dent Res. 1 sept 2006;85(9) p.775-93.
6. Moradian-Oldak J. Protein-mediated Enamel Mineralization. Front Biosci. 2012;17(7) p. 1996-2023.
7. Goldberg M. Histologie de l'émail. EMC Odontol. Stomatologie, médecine buccale. 2008.
8. Mérametdjian L. Phosphate et minéralisation dentaire Quel rôle pour les transporteurs de phosphate ? [Nantes]: Université de Nantes; 2016. 199 p.
9. Nanci A. Ten cate's oral histology : development, structure, and function. 6th edition, St Louis Mosby. 2003. 445 p.
10. Goldberg M, Smith AJ. Cells and Extracellular Matrices of Dentin and Pulp: A Biological Basis for Repair and Tissue Engineering. Critical Reviews in Oral Biology & Medicine. 1 janv 2004;15(1) p. 13-27.
11. Linde A, Goldberg M. Dentinogenesis. Critical Reviews in Oral Biology & Medicine. 1 oct 1993;4(5) p. 679-728.
12. Magloire H, Romeas A, Melin M, Couble ML, Bleicher F, Farges JC. Molecular regulation of odontoblast activity under dentin injury. Adv Dent Res. août 2001;15 p. 46-50.
13. Goldberg M, Njeh A, Uzunoglu E. Is Pulp Inflammation a Prerequisite for Pulp Healing and Regeneration? Mediators of Inflammation. 11 oct 2015;2015 11 p.
14. Goldberg M, Septier D. A comparative study of the transition between predentin and dentin, using various preparative procedures in the rat. European Journal of Oral Sciences. 1996;104(3) p. 269-77.
15. Woelfel J-B., Scheid R-C., Anatomie dentaire, application à la pratique de la chirurgie dentaire. Maloine. 2007. 396 p.
16. Studio Dentaire. Canine | Anatomie dentaire [Internet]. 2008 [Consulté en 2022]. Disponible sur: <https://www.studiodentaire.com/fr/glossaire/canine.php>
17. Levine J, CO JS &. Dentisterie esthétique : le sourire. Elsevier Health Sciences; 2017. 315 p.
18. Vanini L. Conservative Composite Restorations that Mimic Nature. Journal of cosmetic dentistry. 2010;26(3): 18 p.
19. Winter R. Visualizing the Natural Dentition. Journal of Esthetic and Restorative Dentistry. 1993;5(3) p. 103-18.
20. Trushkowsky RD. esthetic oral rehabilitation with veneers. Springer. 2020. p. 121-152.
21. Larousse. définition lumière visible [Internet]. Larousse. [Consulté en 2022]. Disponible sur: <https://www.larousse.fr/dictionnaires/francais/lumi%C3%A8re/48043>
22. Millet P, Weiss P. Propriétés physiques des matériaux dentaires [Internet]. Propriétés physiques des matériaux dentaires Société Francophone de Biomatériaux Dentaires. 2009. [Consulté en 2022]. Disponible sur: <http://campus.cerimes.fr/odontologie/enseignement/chap5/site/html/cours.pdf>

23. Dr Bodic. Enregistrement et transmission de la couleur en dentisterie. [Internet]. Dentalespace. 2017. [Consulté en 2022]. Disponible sur : <https://www.dentalespace.com/praticien/formationcontinue/enregistrement-et-transmission-de-couleur-en-dentisterie/>
24. Raskin A. Les résines composites [Internet]. Société Francophone de Biomatériaux Dentaires. 2009. [Consulté en 2022]. Disponible sur: <http://campus.cerimes.fr/odontologie/enseignement/chap10/site/html/cours.pdf>
25. Rohman G. Les matériaux polymères. Biomateriaux Clinique. 2017;1(1) p. 46-9.
26. Van Landuyt K.L, Nawrot T, Geebelen B, De Munck J, Snauwaert J, Yoshihara K, et al. How much do resin-based dental materials release? A meta-analytical approach. Dent Mater. août 2011;27(8) p. 723-47.
27. Merck KGaA. Hydroquinone monomethyl ether | Sigma-Aldrich [Internet]. 2021. [Consulté en 2022]. Disponible sur: https://www.sigmaaldrich.com/FR/fr/search/hydroquinone-monomethyl-ether?focus=products&page=1&perPage=30&sort=relevance&term=Hydroquinone%20monomethyl%20ether&type=product_name
28. Truffier-Boutry D, Place E, Devaux J, Leloup G. Interfacial layer characterization in dental composite. J Oral Rehabil. janvier 2003;30(1) p. 74-7.
29. Sabbagh J, Ryelandt L, Bachérius L, Biebuyck J-J, Vreven J, Lambrechts P, et al. Characterization of the inorganic fraction of resin composites. J Oral Rehabil. novembre 2004;31(11) p. 1090-101.
30. Braem M, Finger W, Van Doren VE, Lambrechts P, Vanherle G. Mechanical properties and filler fraction of dental composites. Dent Mater. sept 1989;5(5) p. 346-8.
31. Zimmerli B, Strub M, Jeger F, Stadler O, Lussi A. Composite materials: composition, properties and clinical applications. A literature review. Schweiz Monatsschr Zahnmed. 2010;120(11) p. 972-86.
32. Van Meerbeek B, Yoshihara K, Van Landuyt K, Yoshida Y, Peumans M. From Buonocore's Pioneering Acid-Etch Technique to Self-Adhering Restoratives. A Status Perspective of Rapidly Advancing Dental Adhesive Technology. J Adhes Dent. 2020;22(1) p. 7-34.
33. Dr Tomassin. Biomateriaux. [Internet]. 2018. [Consulté en 2022]. Disponible sur: <http://docplayer.fr/51289288-Biomateriaux-chapitre-4-les-adhesifs-plan-i-definitions-a-generalites-b-adhesion-et-cohesion-1-adhesion-2-etancheite.html>
34. Nakabayashi N, Kojima K, Masuhara E. The promotion of adhesion by the infiltration of monomers into tooth substrates. J Biomed Mater Res. mai 1982;16(3) p. 265-73.
35. Koibuchi H, Yasuda N, Nakabayashi N. Bonding to dentin with a self-etching primer: the effect of smear layers. Dent Mater. mars 2001;17(2) p. 122-6.
36. Hashimoto M, Nagano F, Endo K, Ohno H. A review: Biodegradation of resin-dentin bonds. Japanese Dental Science Review. 1 février 2011;47 p. 5-12.
37. Van Meerbeek B, De Munck J, Yoshida Y, Inoue S, Vargas M, Vijay P, et al. Buonocore memorial lecture. Adhesion to enamel and dentin: current status and future challenges. Oper Dent. juin 2003;28(3) p. 215-35.
38. Van Meerbeek B, Conn LJ, Duke ES, Eick JD, Robinson SJ, Guerrero D. Correlative transmission electron microscopy examination of nondemineralized and demineralized resin-dentin interfaces formed by two dentin adhesive systems. J Dent Res. mars 1996;75(3) p. 879-88.
39. Pashley DH, Tay FR. Aggressiveness of contemporary self-etching adhesives: Part II: etching effects on unground enamel. Dental Materials. 1 sept 2001;17(5) p. 430-44.
40. Van Meerbeek B, Yoshida Y, Inoue S, Vargas M, Abe Y, Fukuda R., Okazaki M, Lambrechts P & Vanherle G. Bonding mechanism and microtensile bond strength of a 4-

- MET-based self-etching adhesive. *Journal of dental Research*. 2000; 249 p.
41. Peumans M, Kanumilli P, Demunck J, Vanlanduyt K, Lambrechts P, Vanmeerbeek B. Clinical effectiveness of contemporary adhesives: A systematic review of current clinical trials. *Dental Materials*. sept 2005;21(9) p. 864-81.
 42. Bedran-Russo A, Leme-Kraus AA, Vidal CMP, Teixeira EC. An Overview of Dental Adhesive Systems and the Dynamic Tooth-Adhesive Interface. *Dent Clin North Am*. oct 2017;61(4) p. 713-31.
 43. Wang R, Shi Y, Li T, Pan Y, Cui Y, Xia W. Adhesive interfacial characteristics and the related bonding performance of four self-etching adhesives with different functional monomers applied to dentin. *Journal of Dentistry*. 1 juill 2017;62 p. 72-80.
 44. J. Vreven, A. Raskin, J. Sabbagh, G. Vermeersch, G. Leloup. *Résines composites*. EMC. 2005; 21p.
 45. Dentalclick. Kit de digue dentaire dental dam kit [internet]. 2022. [Consulté en 2022]. Disponible sur: <https://www.dentalclick.fr/kit-de-digue-dentaire-dental-dam-kit-17011.html>
 46. Nasser A. Rubber Dam Isolation - When and Why to Use it? Part 1. *BDJ Student*. avr 2021;28(2) p. 40-1.
 47. Sébastien Felenc. Réalisation d'un composite antérieur – L'Information Dentaire [Internet]. *Information dentaire*. 2016. [Consulté en 2022]. Disponible sur: <https://www.information-dentaire.fr/formations/realisation-d-un-composite-anterieur/>
 48. Kostas Karagiannopoulos. Injection moulding technique: case study - *Dentistry*. *Dentistry.co.uk* [Internet]. 3 oct 2021; [Consulté en 2022]. Disponible sur: <https://dentistry.co.uk/2021/10/03/injection-moulding-technique-case-study/>
 49. Dr Jihyon K. The Dawn of Injection Molded Composite Dentistry [Internet]. *Dentistry Today*. 2019. [Consulté en 2022]. Disponible sur: <https://www.dentistrytoday.com/the-dawn-of-injection-molded-composite-dentistry/>
 50. Eshom D. Direct Composite Veneers by Dr. David Eshom - *Dentaltown*. *Dentaltown* [Internet]. Mars 2020 ; [Consulté en 2022]. Disponible sur: [Disponible sur: https://www.dentaltown.com/magazine/article/7917/direct-composite-veneers](https://www.dentaltown.com/magazine/article/7917/direct-composite-veneers)
 51. Korkut B. Smile makeover with direct composite veneers: A two-year follow-up report. *Journal of Dental Research, Dental Clinics, Dental Prospects*. 28 juin 2018; 12 p.
 52. Korkut B, Yanıkoğlu F, Günday M. Direct Composite Laminate Veneers: Three Case Reports. *J Dent Res Dent Clin Dent Prospects*. 2013;7(2) p. 105-11.
 53. Koubi S, Weisrok G, Couderc G, Laborde G, Margossian P, Tassery H. Le collage des céramiques à matrice de verre : quand méthode rime avec reproductibilité. *Réalités Cliniques*. 2010;21(3):10, p. 41-51.
 54. Prieto LT, Pimenta de Araújo CT, Araujo Pierote JJ, Salles de Oliveira DCR, Coppini EK, Sartini Paulillo LAM. Evaluation of degree of conversion and the effect of thermal aging on the color stability of resin cements and flowable composite. *J Conserv Dent*. févr 2018;21(1) p. 47-51.



SERMENT MEDICAL

En présence des Maîtres de cette Faculté, de mes chers condisciples, devant l'effigie d'HIPPOCRATE.

Je promets et je jure, d'être fidèle aux lois de l'honneur et de la probité dans l'exercice de la Médecine Dentaire.

Je donnerai mes soins à l'indigent et n'exigerai jamais un salaire au-dessus de mon travail, je ne participerai à aucun partage clandestin d'honoraires.

Je ne me laisserai pas influencer par la soif du gain ou la recherche de la gloire.

Admis dans l'intérieur des maisons, mes yeux ne verront pas ce qui s'y passe, ma langue taira les secrets qui me seront confiés et mon état ne servira pas à corrompre les mœurs ni à favoriser le crime.

Je ne permettrai pas que des considérations de religion, de nation, de race, de parti ou de classe sociale viennent s'interposer entre mon devoir et mon patient.

Même sous la menace, je n'admettrai pas de faire usage de mes connaissances médicales contre les lois de l'humanité.

J'informerai mes patients des décisions envisagées, de leurs raisons et de leurs conséquences. Je ne tromperai jamais leur confiance et n'exploiterai pas le pouvoir hérité des connaissances pour forcer les consciences.

Je préserverai l'indépendance nécessaire à l'accomplissement de ma mission. Je n'entreprendrai rien qui dépasse mes compétences. Je les entretiendrai et les perfectionnerai pour assurer au mieux les services qui me seront demandés.

Respectueux et reconnaissant envers mes Maîtres, je rendrai à leurs enfants l'instruction que j'ai reçue de leur père.

Que les hommes m'accordent leur estime si je suis fidèle à mes promesses.

Que je sois déshonoré et méprisé de mes confrères si j'y manque.

LE RIDER Agathe – La restauration dans le secteur antérieur : le point sur les résines composites

Th. : Chir. dent. : Marseille : Aix –Marseille Université : 2022

Rubrique de classement : Odontologie conservatrice

Résumé : Les résines composites sont largement utilisées et intégrées dans la pratique clinique quotidienne.

L'ère de la restauration adhésive a révolutionné la dentisterie en termes de biomimétisme, d'intégration esthétique et de biocompatibilité.

Cela a permis le développement de la dentisterie minimale invasive avec des restaurations directes ou indirectes moins mutilantes car collées et non plus scellées. Ces matériaux permettent de créer une continuité anatomo-fonctionnelle entre les tissus dentaires à restaurer et les matériaux de restauration.

Les résines composites sont des matériaux polyvalents disponibles sous plusieurs déclinaisons afin de répondre aux diverses utilités comme le collage, la restauration des tissus dentaires lésés, la réhabilitation esthétique et/ou fonctionnelle.

Cependant ces techniques adhésives restent sensibles et répondent à des protocoles stricts qui lorsqu'ils sont respectés permettent de maximiser les résultats au moyen et long terme.

De nombreuses indications nous permettent d'avoir recours à ces résines et en font un matériau indispensable de la dentisterie actuelle.

Dans ce travail de thèse d'exercice nous aborderons quelques rappels anatomiques permettant de poser les bases de notre travail, puis nous détaillerons les différentes résines composites existantes et enfin nous traiterons les options thérapeutiques à notre disposition dans le secteur antérieur utilisant des résines composites.

Mots clés : Résines composites, Systèmes adhésifs, Stratification composite, Technique d'injection molding, Facette en résine composite, Matériau d'assemblage

LE RIDER Agathe – Restoration in the anterior sector: an overview on composite resins.

Abstract : Composite resins are widely used and included into daily clinical practice. The adhesive dentistry era brings about a revolution in dentistry in terms of biomimicry, aesthetics integration and biocompatibility. This enabled the development of minimal invasive dentistry with direct and indirect restorations, less maiming because they are bonded and not fixed. These materials enable the creation of an anatomo-functional continuity between dental tissue and restoration material. Composite resins are multipurpose and are available in several variations to meet the different uses such as bonding, restoration of damaged dental tissues, aesthetic and/or functional rehabilitation.

However, these technics are sensitive and follow a strict protocol. When observed, this protocol maximizes medium- and long-term results.

Many indications allow us to use composite resins and make them an essential material in current dentistry.

In this thesis, we will deal with a few anatomical reminders, then we will give details of different existing composite resins and finally we will address the therapeutic options available in the anterior sector

Key words: Composite resins, adhesive protocols, laminate, injection molding technical, dental composite veneer, bonding material