



**HAL**  
open science

# La stérilisation des rongeurs : étude rétrospective au moyen d'un questionnaire

Chloé Lefebvre

► **To cite this version:**

Chloé Lefebvre. La stérilisation des rongeurs : étude rétrospective au moyen d'un questionnaire. Sciences du Vivant [q-bio]. 2022. dumas-03766948

**HAL Id: dumas-03766948**

**<https://dumas.ccsd.cnrs.fr/dumas-03766948v1>**

Submitted on 1 Sep 2022

**HAL** is a multi-disciplinary open access archive for the deposit and dissemination of scientific research documents, whether they are published or not. The documents may come from teaching and research institutions in France or abroad, or from public or private research centers.

L'archive ouverte pluridisciplinaire **HAL**, est destinée au dépôt et à la diffusion de documents scientifiques de niveau recherche, publiés ou non, émanant des établissements d'enseignement et de recherche français ou étrangers, des laboratoires publics ou privés.

ANNEE 2022 - Thèse n°30

# **LA STÉRILISATION DES RONGEURS : ÉTUDE RÉTROSPECTIVE AU MOYEN D'UN QUESTIONNAIRE**

## **THÈSE**

pour obtenir le diplôme d'État de

## **DOCTEUR VÉTÉRINAIRE**

présentée et soutenue publiquement devant

la Faculté de Médecine de Nantes

le 21/07/2022

par

**Chloé LEFEBVRE**

Sous la direction de

**Monsieur Djemil BENCHARIF**

Président du jury : Monsieur Thomas FREOUR, Professeur et Chef du service de biologie et médecine de la  
Reproduction, gynécologie médicale au CHU de Nantes

Rapporteur : Monsieur Djemil BENCHARIF, Maître de conférences en reproduction à Oniris

Assesseur : Madame Sabrina VIEU, Praticienne hospitalière en NAC à Oniris



ANNEE 2022 - Thèse n°30

# **LA STÉRILISATION DES RONGEURS : ÉTUDE RÉTROSPECTIVE AU MOYEN D'UN QUESTIONNAIRE**

## **THÈSE**

pour obtenir le diplôme d'État de

## **DOCTEUR VÉTÉRINAIRE**

présentée et soutenue publiquement devant

la Faculté de Médecine de Nantes

le 21/07/2022

par

**Chloé LEFEBVRE**

Sous la direction de

**Monsieur Djemil BENCHARIF**

Président du jury : Monsieur Thomas FREOUR, Professeur et Chef du service de biologie et médecine de la  
Reproduction, gynécologie médicale au CHU de Nantes

Rapporteur : Monsieur Djemil BENCHARIF, Maître de conférences en reproduction à Oniris

Assesseur : Madame Sabrina VIEU, Praticienne hospitalière en NAC à Oniris



## Département **BPSA** Biologie, Pathologie et Sciences de l'Aliment

Responsable : **Emmanuel JAFFRES** – Adjointe : **Frédérique NGUYEN**

Nutrition et Endocrinologie		
Pharmacologie et Toxicologie	Jean-Claude DESFONTIS (Pr) Yassine MALLEM (Pr) Hervé POULIQUEN (Pr)	Antoine ROSTANG (MC) Meg-Anne MORICEAU (CERC)
Physiologie fonctionnelle, cellulaire et moléculaire	Lionel MARTIGNAT (Pr) Julie HERVE (MC HDR) Grégoire MIGNOT (MC) Adélie SALIN (CERC)	
Histologie et anatomie pathologique	Marie-Anne COLLE (Pr) Jérôme ABADIE (MC)	Laetitia JAILLARDON (MC) Frédérique NGUYEN (MC)
Pathologie générale, microbiologie et immunologie	Hervé SEBBAG (MC)	
Biochimie alimentaire industrielle	Carole PROST (Pr) Joëlle GRUA (MC) Florence TEXIER (MC)	Clément CATANEO (MC) Alix KHALIL (CERC) Laurent LE THUAUT (MC)
Microbiotech	Hervé PREVOST (Pr) Géraldine BOUE (MC) Nabila HADDAD (MC)	Emmanuel JAFFRES (MC) Mathilde MOSSER (mc) Boris MISERY (CERC) Raouf TAREB (MC)

## Département **SAESP** Santé des Animaux d'Élevage et Santé Publique

Responsable : **Raphaël GUATTEO** – Adjoint : **Jean-Michel CAPPELIER**

Elevage, nutrition et santé des animaux domestiques	Nathalie BAREILLE (Pr) François BEAUDEAU (Pr) Christine FOURICHON (Pr) Lucile MARTIN (Pr)	Juan Manuel ARIZA CHACON (CERC) Ségolène CALVEZ (MC) Aurélien MADOUASSE (MC) Nora NAVARRO-GONZALES (MC)
Infectiologie	Alain CHAUVIN (Pr) François MEURENS (Pr) Emmanuelle MOREAU (Pr) Nathalie RUVOEN-CLOUET (Pr)	Albert AGOULON (MC) Suzanne BASTIAN (MC) Léa LOISEL (CERC) Kenny OBERLE (CERC) Nadine RAVINET (MC)
Médecine des animaux d'élevage	Catherine BELLOC (Pr) Christophe CHARTIER (Pr) Raphaël GUATTEO (Pr) Anne RELUN (MC)	Sébastien ASSIE (MC) Isabelle BREYTON (MC) Mily LEBLANC MARIDOR (MC) Maud ROUAULT (AERC)
Hygiène et qualité des aliments	Jean-Michel CAPPELIER (Pr) Michel FEDERIGHI (Pr) Bruno LE BIZEC (Pr) Marie-France PILET (Pr)	Eric DROMIGNY (MC HDR) Fanny RENOIS-MEURENS (MC HDR) Sofia STRUBBIA (CERC)

## Département **DSC** Sciences cliniques

Responsable : **Catherine IBISCH** – Adjoint : **Olivier GAUTHIER**

Anatomie comparée	Eric BETTI (MC) Claude GUINTARD (MC) Margarida RIBEIRO DA SILVA NEUNLIST (CERC)	
Pathologie chirurgicale et anesthésiologie	Eric AGUADO (Pr) Olivier GAUTHIER (Pr) Eric GOYENVALLE (MC HDR)	Pierre MAITRE (MC) Caroline TESSIER (MC) Gwénola TOUZOT-JOURDE (MC)
Dermatologie, parasitologie des carnivores et des équidés, mycologie	Jacques GUILLOT (Pr) Emmanuel BENSIGNOR (Pr Ass)	
Médecine interne, imagerie médicale et législation professionnelle vétérinaire	Anne COUROUCE (Pr) Jack-Yves DESCHAMPS (Pr) Françoise ROUX (Pr) Juan HERNANDEZ-RODRIGUEZ (Pr Ass) Nora BOUHSINA (MC)	Nicolas CHOUIN (MC) Amandine DRUT (MC) Marion FUSELLIER-TESSON (MC) Catherine IBISCH (MC) Aurélia LEROUX (MC) Odile SENECAT (MC)
Biotechnologies et pathologie de la reproduction	Jean-François BRUYAS (Pr) François FIENI (Pr)	Djemil BENCHARIF (MC HDR) Lamia BRIAND (MC HDR)

## Département **GPA** Génie des procédés alimentaires

Responsable : **Sébastien CURET-PLOQUIN** – Adjointe : **Vanessa JURY**

Lionel BOILLEREAUX (Pr) Sébastien CURET-PLOQUIN (Pr) Marie DE LAMBALLERIE (Pr) Francine FAYOLLE (Pr) Michel HAVET (Pr)	Alain LEBAIL (Pr) Olivier ROUAUD (Pr) Kévin CROUVISIER-URION (MC) Vanessa JURY (MC HDR) Emilie KORBEL (MC)	Jean-Yves MONTEAU (MC HDR) Eve-Anne NORWOOD (MC) Raphaël PORYLES (MC) Laurence POTTIER (MC) Cyril TOUBLANC (MC)
--	--	---

## Département **MSC** Management, statistiques et communication

Responsable : **Samira ROUSSELIERE** – Adjointe : **Evelyne VIGNEAU**

Mathématiques, statistiques, informatique	El Mostafa QANNARI (Pr) Chantal THORIN (Pr Ag) Evelyne VIGNEAU (Pr)	Véronique CARIOU (MC HDR) Philippe COURCOUX (MC) Benjamin MAHIEU (MC) Michel SEMENOU (MC)
Economie, gestion, législation	Jean-Marc FERRANDI (Pr) Pascal BARILLOT (MC) Ibrahima BARRY (MC) Florence BEAUGRAND (MC)	Sibylle DUCHAINE (MC) Sonia MAHJOUB (MC) Samira ROUSSELIERE (MC)
Langues et communication	Marc BRIDOU (PLPA) David GOYLER (Ens. Cont.) Patricia JOSSE (Ens. Cont.)	Shaun MEEHAN (Ens. Cont.) Linda MORRIS (PCEA) Ian NICHOLSON (ENS. Cont.)

Pr Ag : Professeur Agrégé, Pr : Professeur, MC : Maître de Conférence, MCC : MC contractuel,  
PLPA : Professeur Lycée Professionnel Agricole, PCEA : Professeur Certifié Enseignement Agricole,  
HDR : Habilité à Diriger des Recherches, CERC : Chargé d'Enseignement et de Recherche Contractuel,  
Ens. Cont. : Enseignant Contractuel

# Table des matières

Remerciements.....	4
Table des annexes.....	11
Table des figures.....	12
Table des tableaux.....	15
Table des abréviations et sigles.....	16
Introduction.....	17
Partie 1 : Rappels sur la reproduction des rongeurs.....	18
I Anatomie .....	18
I.1 Myomorphes .....	18
I.1.1 Généralités .....	18
I.1.1.1 Anatomie femelle .....	18
I.1.1.1.1 Anatomie externe.....	18
I.1.1.1.2 Utérus.....	19
I.1.1.1.3 Ovaires .....	20
I.1.1.2 Anatomie mâle .....	20
I.1.1.2.1 Testicules .....	21
I.1.1.2.2 Pénis .....	22
I.1.1.2.3 Glandes annexes.....	22
I.1.2 Rats.....	22
I.1.2.1 La femelle .....	23
I.1.2.2 Le mâle .....	25
I.1.3 Souris .....	26
I.1.4 Gerbilles .....	27
I.1.5 Hamsters .....	29
I.2 Caviomorphes .....	31
I.2.1 Généralités .....	31
I.2.1.1 Anatomie femelle .....	31
I.2.1.2 Anatomie mâle .....	32
I.2.2 Cochons d'Inde.....	34
I.2.2.1 La femelle .....	34
I.2.2.1 Le mâle .....	36
I.2.3 Chinchillas .....	37
I.2.3.1 La femelle .....	37



I.2.3.2	Le mâle .....	38
I.2.4	Octodons .....	39
I.2.4.1	La femelle .....	40
I.2.4.2	Le mâle .....	40
II	Physiologie .....	41
II.1	Rappels sur la physiologie de la reproduction .....	41
II.1.1	Fonctions des gonades.....	41
II.1.1.1	L'ovaire .....	41
II.1.1.1.1	Cellules de la granulosa.....	41
II.1.1.1.2	Cellules de la thèque interne.....	42
II.1.1.1.3	Le développement folliculaire.....	42
II.1.1.1.4	Le corps jaune .....	44
II.1.1.2	Le testicule .....	44
II.1.1.2.1	Cellules de Leydig .....	45
II.1.1.2.2	Cellules de Sertoli.....	45
II.1.2	Régulation hormonale : axe hypothalamo-hypophysaire.....	45
II.1.2.1	L'axe Hypothalamo-hypophysaire .....	45
II.1.2.2	Rôle de la GnRH .....	46
II.1.2.3	Les gonadotrophines .....	47
II.1.2.4	Rôle des hormones chez les femelles .....	47
II.1.2.4.1	Contrôle du développement folliculaire .....	47
II.1.2.4.2	FSH .....	48
II.1.2.4.3	LH.....	48
II.1.2.4.4	Les stéroïdes sexuels .....	49
II.1.2.4.5	Les cycles .....	49
II.1.2.5	Rôle des hormones chez les mâles.....	49
II.1.2.5.1	FSH .....	49
II.1.2.5.2	LH.....	49
II.1.2.5.3	Les stéroïdes sexuels .....	50
II.2	Elevage .....	50
II.3	Comportement sexuel.....	51
II.4	Cycles.....	52
II.5	Gestation .....	52
II.5.1	Particularités des cochons d'Inde .....	54
II.6	Lactation.....	54

Partie 2 : Les différentes techniques de stérilisation.....	57
I Les indications.....	57
I.1 Indications chez la femelle .....	58
I.1.1 Tumeurs mammaires.....	58
I.1.2 Tumeurs hypophysaires des rats.....	59
I.1.3 Tumeurs ovariennes.....	60
I.1.4 Kystes ovariens.....	60
I.1.5 Pyomètre / métrite.....	61
I.1.6 Dystocies.....	61
I.1.7 Tumeurs utérines.....	62
I.2 Indications chez le mâle.....	62
I.2.1 Paraphimosis.....	62
I.2.2 Orchite / épидидymite.....	62
I.2.3 Tumeurs testiculaires.....	63
II Avant l'anesthésie.....	63
III Anesthésie.....	64
III.1 Prémédication.....	64
III.2 Induction / entretien.....	66
III.2.1 Induction volatile.....	66
III.2.2 Induction injectable.....	66
III.2.3 Entretien.....	67
III.3 Analgésie.....	68
III.4 Monitoring et risques anesthésiques.....	69
III.4.1 Profondeur de l'anesthésie.....	69
III.4.2 Température.....	70
III.4.3 Fonction respiratoire.....	71
III.4.3.1 Intubation.....	71
III.4.3.2 Monitoring.....	72
III.4.4 Fonction cardiovasculaire.....	73
III.4.5 Fluidothérapie.....	73
III.4.6 Accidents per opératoires.....	74
III.5 Survenants en post-opératoire.....	74
IV Stérilisation chirurgicale.....	75
IV.1 Préparation.....	75
IV.2 Femelles.....	76
IV.2.1 Technique d'ovariohystérectomie.....	76

IV.2.2	Technique de l'ovariectomie .....	79
IV.2.3	Ovariectomie par les flancs chez le cochon d'Inde .....	80
IV.2.4	Abord dorsal chez la ratte .....	82
IV.2.4.1	Ovariohystérectomie .....	82
IV.2.4.2	Ovariectomie.....	82
IV.3	Mâles.....	84
IV.3.1	Abord scrotal .....	84
IV.3.2	Abord anté-scrotal .....	85
IV.3.3	Technique de castration à testicules découverts .....	85
IV.3.4	Technique de castration à testicules couverts .....	87
IV.3.5	Abord abdominal .....	89
IV.4	Coelioscopie .....	90
IV.4.1	Ovariectomie .....	91
IV.4.2	Castration .....	91
IV.5	Sutures .....	92
IV.5.1	Suture musculaire.....	92
IV.5.2	Suture sous-cutanée .....	92
IV.5.3	Suture cutanée .....	92
V	Stérilisation chimique .....	93
V.1	Les progestagènes .....	93
V.1.1	L'acétate de médroxyprogestérone.....	93
V.1.2	L'acétate de delmadinone .....	93
V.1.3	La proligestone .....	94
V.1.3.1	Fonctionnement de la proligestone .....	94
V.1.3.2	Effets indésirables.....	94
V.2	Les agonistes de la GnRH .....	94
V.2.1	La desloréline .....	95
V.2.1.1	Fonctionnement de l'implant de SUPRELORIN®.....	95
V.2.1.2	Effets chez le rat .....	97
V.2.1.2.1	Femelle .....	97
V.2.1.2.2	Mâle .....	98
V.2.1.3	Effets sur les cochons d'inde .....	99
V.2.1.4	Effets sur les souris.....	101
V.2.1.5	Effets indésirables.....	101
V.2.2	L'acétate de leuprolide.....	101
V.3	L'immunocastration.....	102

V.3.1	Thérapie génique.....	102
VI	Les conséquences de la stérilisation.....	103
VI.1	Chez la femelle.....	103
VI.2	Chez le mâle.....	103
Partie 3 : Etude rétrospective des pratiques vétérinaires au moyen d'un questionnaire.. 104		
I	Matériel et méthode.....	104
I.1	Elaboration du questionnaire.....	104
I.2	Analyses statistiques.....	105
II	Résultats.....	105
II.1	Profil des répondants.....	105
II.2	La stérilisation des rongeurs en pratique.....	107
II.3	L'anesthésie.....	110
II.4	La stérilisation chirurgicale.....	111
II.4.1	Les femelles.....	112
II.4.2	Les mâles.....	113
II.4.3	Le post-opératoire.....	113
II.5	La stérilisation chimique.....	114
III	Discussion.....	117
Conclusion.....120		
Bibliographie.....121		
Annexe.....127		

## **Table des annexes**

Annexe 1 : Questionnaire soumis aux vétérinaires .....	127
--	-----

## Table des figures

Figure 1 : Papille urétrale de ratte en décubitus dorsal .....	19
Figure 2 : Conformation utérine des rats et des hamsters femelles (O'Malley 2005) .....	19
Figure 3 : Vue ventrale de l'anatomie de l'appareil reproducteur d'un myomorphe mâle (O'Malley 2005).....	20
Figure 4 : Testicule, épидидyme et canal déférent (Saint-Dizier, Chastant-Maillard 2014)..	21
Figure 5 : Photos et schémas de l'anatomie externe de l'appareil génital du rat mâle (à gauche) et femelle (à droite) en décubitus dorsal (Quinton, Gaillot 2015 ; Harkness, Wagner 1977).....	22
Figure 6 : Anatomie de l'appareil reproducteur de la ratte (Mentré 2011) .....	23
Figure 7 : Localisation du tissu mammaire chez la ratte (O'Malley 2005) .....	24
Figure 8 : Anatomie de l'appareil reproducteur du rat mâle (Mentré 2011) .....	25
Figure 9 : Photos et schémas de l'anatomie externe de l'appareil génital de la souris mâle (à gauche) et femelle (à droite) en décubitus dorsal (Quinton, Gaillot 2015 ; Harkness, Wagner 1977).....	26
Figure 10 : Tissu mammaire chez la souris (Doumerc 2009b) .....	27
Figure 11 : Photos et schémas de l'anatomie externe de l'appareil génital de la gerbille mâle (à gauche) et femelle (à droite) en décubitus dorsal (Quinton, Gaillot 2015 ; Harkness, Wagner 1977).....	27
Figure 12 : Glande ventrale de la gerbille (Quinton, Gaillot 2015).....	28
Figure 13 : Photos et schémas de l'anatomie externe de l'appareil génital du hamster russe mâle (à gauche) et femelle (à droite) en décubitus dorsal (Quinton, Gaillot 2015 ; Harkness, Wagner 1977).....	29
Figure 14 : Position de l'appareil reproducteur femelle du hamster dans la cavité abdominale, vue latérale à gauche, vue ventrale à droite (O'Malley 2005) .....	30
Figure 15 : Localisation du tissu mammaire chez le hamster femelle (O'Malley 2005) .....	30
Figure 16 : Conformation utérine des caviomorphes (O'Malley 2005).....	31
Figure 17 : Testicule de caviomorphe, exemple du cobaye (Mentré 2011) .....	32
Figure 18 : Anatomie de l'appareil reproducteur mâle de caviomorphe (exemple du cobaye) (O'Malley 2005).....	33
Figure 19 : Photos et schémas de l'anatomie externe de l'appareil génital du cochon d'Inde mâle (à gauche) et femelle (à droite) en décubitus dorsal (Quinton, Gaillot 2015) (O'Malley 2005).....	34
Figure 20 : Anatomie de l'appareil génitale femelle de cobaye (Mentré 2011) .....	35

Figure 21 : Localisation du tissu mammaire chez les cobayes (Doumerc 2009b) .....	35
Figure 22 : Anatomie de l'appareil génital mâle du cobaye (Mentré 2011).....	36
Figure 23 : Anatomie externe de l'appareil génital d'un chinchilla mâle (à gauche) et femelle (à droite) en décubitus dorsal (Quinton, Gaillot 2015).....	37
Figure 24 : Anatomie de l'appareil reproducteur du chinchilla femelle (Mentré 2011) .....	38
Figure 25 : Anatomie de l'appareil reproducteur du chinchilla mâle (Mentré 2011).....	39
Figure 26 : Anatomie externe de l'appareil génital d'un octodon mâle (à gauche) et femelle (à droite) en décubitus dorsal (Quesenberry et al., 2021a).....	39
Figure 27 : Gland d'octodon (Quesenberry et al., 2021a) .....	40
Figure 28 : Appareil reproducteur mâle de l'octodon (Mentré 2011) .....	41
Figure 29 : Schéma de la croissance folliculaire chez les rongeurs .....	43
Figure 30 : Régulation de l'axe hypothalamo-hypophysaire gonadique .....	46
Figure 31 : Sonde endotrachéale faite avec un cathéter urinaire (Johnson 2010) .....	71
Figure 32 : Kystes ovariens chez une femelle cobaye pendant l'ovariohystérectomie (Mentré 2011).....	76
Figure 33 : Cæcum de cochon d'inde après manipulation (Mentré 2011) .....	77
Figure 34 : Ovariohystérectomie de ratte (en haut) et de cobaye (en bas) avec hydromètre et kyste ovarien (Mentré 2011) .....	78
Figure 35 : Localisation de l'incision pour une ovariectomie par les flancs (Capello 2006).....	80
Figure 36 : Extériorisation de l'ovaire par le flanc d'un cochon d'Inde (Capello 2011).....	81
Figure 37 : Localisation de l'incision pour une ovariectomie de ratte par abord dorsal (Stout Steele, Bennett 2011).....	83
Figure 38 : Structures visibles lors de la castration d'un octodon (en haut) ou d'un rat (en bas) (Mentré 2011) .....	86
Figure 39 : Exérèse d'un testicule couvert de rongeur (Bulliot 2009a) .....	88
Figure 40 : Action de la desloréline sur l'axe hypothalamo-hypophysaire .....	96
Figure 41 : Morphologie de l'appareil génital de ratte ayant reçu un implant de 4,7 mg de desloréline il y a 1 an (DESL) comparée à une ratte non implantée (CON) (Cetin et al., 2013) .....	98
Figure 42 : Variation de la concentration plasmatique chez des femelles cochons d'Inde cyclées (en haut) et ayant reçu un implant sous-cutané de desloréline (en bas) d'après (Kohutova et al., 2015) .....	100
Figure 43 : Nombre d'années d'expérience des vétérinaires interrogés.....	106
Figure 44 : Activité des vétérinaires interrogés .....	106

Figure 45 : Part des rongeurs dans l'activité des vétérinaires répondants .....	106
Figure 46 : Histogramme du nombre de stérilisation de rongeurs par an.....	107
Figure 47 : Graphique de l'ACM comparant le classement des différentes indications de la stérilisation chirurgicale par les vétérinaires répondants .....	108
Figure 48 : Méthode de stérilisation des différentes espèces de rongeurs.....	109
Figure 49 : Méthode de stérilisation des rongeurs selon leur sexe .....	109
Figure 50 : Age conseillé de stérilisation des rongeurs (en mois) par les vétérinaires interrogés .....	110
Figure 51 : Molécules utilisées pour la phase d'induction par les vétérinaires interrogés	111
Figure 52 : Molécules utilisées pour l'analgésie par les vétérinaires interrogés .....	111
Figure 53 : Histogramme de la répartition des prix en euros d'une stérilisation chirurgicale .....	112
Figure 54 : Type de suture utilisé selon le plan à refermer .....	113
Figure 55 : Répartition des voies d'abord pratiquées par les vétérinaires interrogés pour la castration des rongeurs mâles.....	113
Figure 56 : Etat de l'animal lors de la stérilisation chimique par les vétérinaires interrogés .....	114
Figure 57 : Zone d'implantation des rongeurs selon les vétérinaires répondants.....	114
Figure 58 : Histogramme de la durée d'un implant avant renouvellement par les vétérinaires interrogés .....	115
Figure 59 : Histogramme de la fréquence des prix en euros d'une stérilisation chimique	116



## Table des tableaux

Tableau I : Données physiologiques de la reproduction des myomorphes .....	55
Tableau II : Données physiologiques de la reproduction des caviomorphes .....	56
Tableau III : Indications à la stérilisation des rongeurs.....	58
Tableau IV : Constantes biologiques des rongeurs.....	63
Tableau V : Posologie des molécules de prémédication.....	65
Tableau VI : Posologie des molécules d'induction .....	67
Tableau VII : Posologie des molécules analgésiques chez les rongeurs .....	69
Tableau VIII : Avantages et inconvénients de l'ovariectomie par les flancs de la femelle (Capello 2006) (Quesenberry et al., 2021b).....	81
Tableau IX : Comparaison des abords abdominal et dorsal pour la stérilisation de rattes (Johnson-Delaney 2002) (Stout Steele, Bennett 2011).....	83
Tableau X : Avantages et inconvénients d'une castration par voie abdominale (Bulliot 2009b) .....	89
Tableau XI : Liste des progestagènes disponibles chez les carnivores domestiques (Laizeau 2020) .....	93
Tableau XII : Résumé des résultats du questionnaire.....	117

## Table des abréviations et sigles

ACM	: Analyse des Correspondances Multiples
AINS	: Anti-inflammatoire non stéroïdien
AMH	: Hormone Anti-Müllérienne
AMM	: Autorisation de Mise sur le Marché
bpm	: Battements Par Minute
eCG	: Gonadotrophine Chorionique équine
ECG	: électrocardiogramme
FACCO	: Fédération des Fabricants d'Aliments pour Chiens, Chats, Oiseaux et autres animaux familiers
FSH	: Hormone folliculo-stimulante
GnRH	: Gonadotropin-Releasing Hormone
hCG	: Gonadotrophine Chorionique humaine
HSP	: Heat Shock Proteins
IM	: intramusculaire
IV	: intraveineux
LH	: Hormone Lutéinisante
mpm	: Mouvements Par Minute
NAC	: Nouveaux Animaux de Compagnie
OVE	: Ovariectomie
OVH	: Ovariohystérectomie
PACAP	: Pituitary Adenylate Cyclase-Activating Polypeptide
PGE	: Prostaglandines E
PGF2 $\alpha$	: Prostaglandines F2 $\alpha$
Protéine StAR	: Steroidogenic Acute Regulatory Protein
PO	: per os
RCP	: Résumé des Caractéristiques du Produit
SC	: sous-cutané
TRC	: Temps de Recoloration Capillaire

## Introduction

Les Nouveaux Animaux de Compagnies, appelés NAC, regroupent de nombreuses espèces d'animaux de compagnie dont les rongeurs. Ceux-ci sont scindés en deux groupes : les myomorphes (rats, souris, hamsters, gerbilles) et les caviomorphes (cochons d'Inde, chinchillas, octodons). Ces dernières années, leur présence dans les foyers français a considérablement augmentée. Environ 5 millions de NAC étaient présents en France en 2018 dont 3,7 millions de rongeurs, ce qui représente 5,1% des animaux français selon une étude de la FACCO. L'engouement par rapport à ces petits animaux et la volonté des propriétaires de les soigner au mieux, entraîne une fréquentation de plus en plus importante des cabinets vétérinaires par les rongeurs et leurs propriétaires.

La médecine et la chirurgie des carnivores domestiques ont donc inspiré celles des petits mammifères dont les propriétaires sont de plus en plus demandeurs d'actes comme la stérilisation.

Comme chez les chiens ou les chats, deux modalités de stérilisation sont réalisables. Il s'agit de la stérilisation chirurgicale, dont le principe est identique aux carnivores domestiques, et de la stérilisation chimique par pose d'implants hormonaux, moins connue des propriétaires et moins communément réalisée par les vétérinaires.

Après quelques rappels d'anatomie et de physiologie concernant les différentes espèces de rongeurs, les techniques de stérilisation seront détaillées à partir d'une étude bibliographique.

Un questionnaire a également été communiqué à des vétérinaires exerçants avec des NAC afin de réaliser une analyse des pratiques et des connaissances sur la stérilisation des rongeurs dans le milieu vétérinaire.

# Partie 1 : Rappels sur la reproduction des rongeurs

## I Anatomie

Les rongeurs sont des petits mammifères. Ils se différencient des lagomorphes dont fait partie le lapin par une seule paire d'incisive à croissance continue sur la mâchoire supérieure. L'ordre des rongeurs se divise en 2 sous-ordres : les myomorphes et les caviomorphes.

### I.1 Myomorphes

#### I.1.1 Généralités

Le groupe des myomorphes est constitué des rongeurs ayant des incisives à croissance continue et des molaires à croissance finie. Il s'agit des rats, des souris, des gerbilles et des hamsters. Ces espèces sont caractérisées par une grande prolificité (Quinton, Gaillot 2015).

##### I.1.1.1 Anatomie femelle

Les myomorphes ont une anatomie génitale proche de celle des carnivores domestiques (Jenkins 2000)(Quesenberry et *al.*, 2021c).

##### I.1.1.1.1 Anatomie externe

Chez l'ensemble des rongeurs femelles, les orifices urinaire et génitale sont séparés. La papille urétrale (Figure 1) est crâniale à la vulve, elle-même crâniale à l'anus (Quesenberry et *al.*, 2021a) (Harkness, Wagner 1977)(O'Malley 2005) (Quinton, Gaillot 2015).

La distance ano-génitale de la femelle est quasiment 2 fois supérieure à celle du mâle, ce qui est un critère de distinction lors du sexage des animaux.

Chez la plupart des myomorphes, le tissu mammaire s'étend très largement. Chez la ratte par exemple, il couvre toute la partie ventrale, abdominale et thoracique de l'animal et remonte sur les flancs et les omoplates (Quesenberry et *al.*, 2021a).

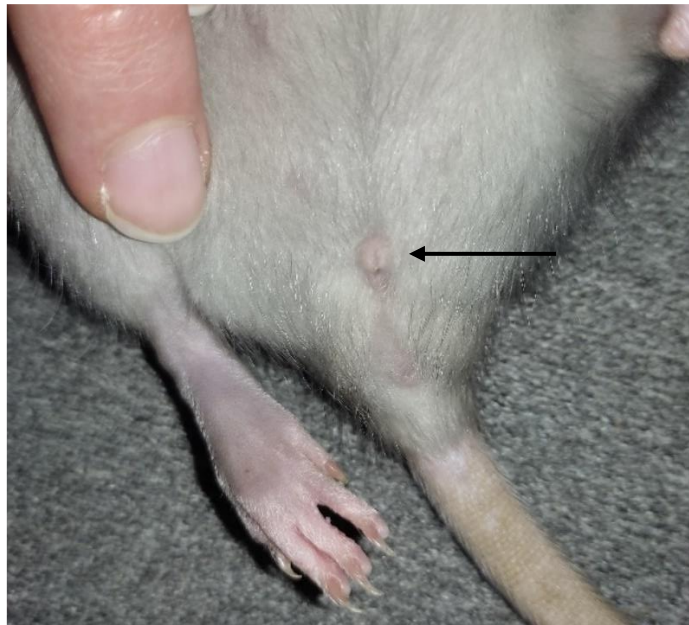


Figure 1 : Papille urétrale de ratte en décubitus dorsal

#### I.1.1.1.2 Utérus

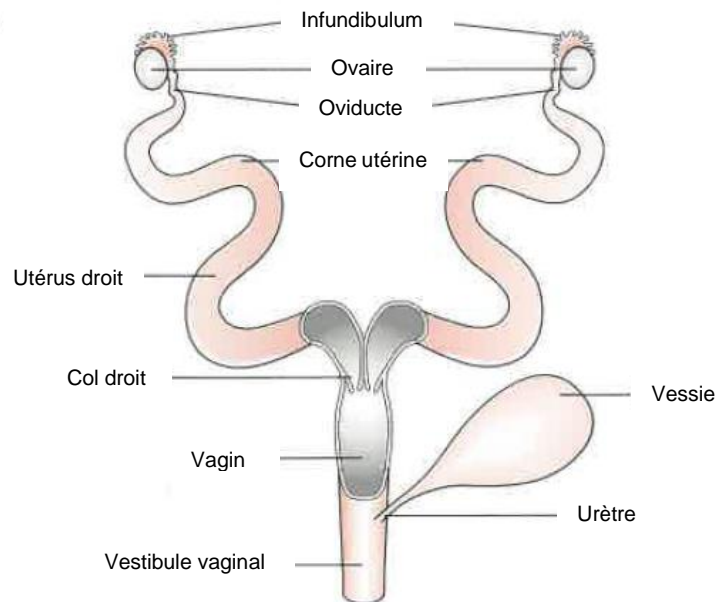


Figure 2 : Conformation utérine des rats et des hamsters femelles (O'Malley 2005)

Il existe différentes conformations d'utérus. Les rattes et les hamsters femelles ont un utérus duplex. Les deux cornes sont séparées sur toute leur longueur et sont reliées chacune à un corps puis un col de l'utérus distincts. Il y a donc 2 cols et 2 corps utérins dans ces espèces. Cependant, une partie de leur paroi est commune, ce qui rend difficile leur distinction. Les 2 cols aboutissent dans un unique vagin.

Les autres rongeurs ont un utérus dit bicorne où les 2 cornes bien développées se rejoignent en un unique corps utérin de petite taille, suivi d'un seul col.

(O'Malley 2005) (Jenkins 2000)

### I.1.1.1.3 Ovaires

Les ovaires sont situés dorsalement dans la cavité abdominale, aux pôles caudaux des reins respectifs. Leur vascularisation dépend d'une seule artère associée à une veine qui passent médialement à l'ovaire (Stout Steele, Bennett 2011) (Quesenberry et al. 2021b).

Le mésovarium, qui supporte l'ovaire en le reliant au ligament large est court et caudal aux reins (Jenkins 2000) (Stout Steele, Bennett 2011).

La structure de l'ovaire se compose de l'extérieur vers l'intérieur :

- D'un épithélium cubique
- D'un cortex comprenant la tunique albuginée, la réserve de follicules primordiaux et les follicules antraux
- D'une médulla comprenant les follicules en croissance

Le tissu interstitiel de l'ovaire est composé de cellules stéroïdogènes provenant de la dégénérescence des cellules de la thèque interne des follicules antraux qui n'ont pas ovulé. (Thibault et al., 1979)

### I.1.1.2 Anatomie mâle

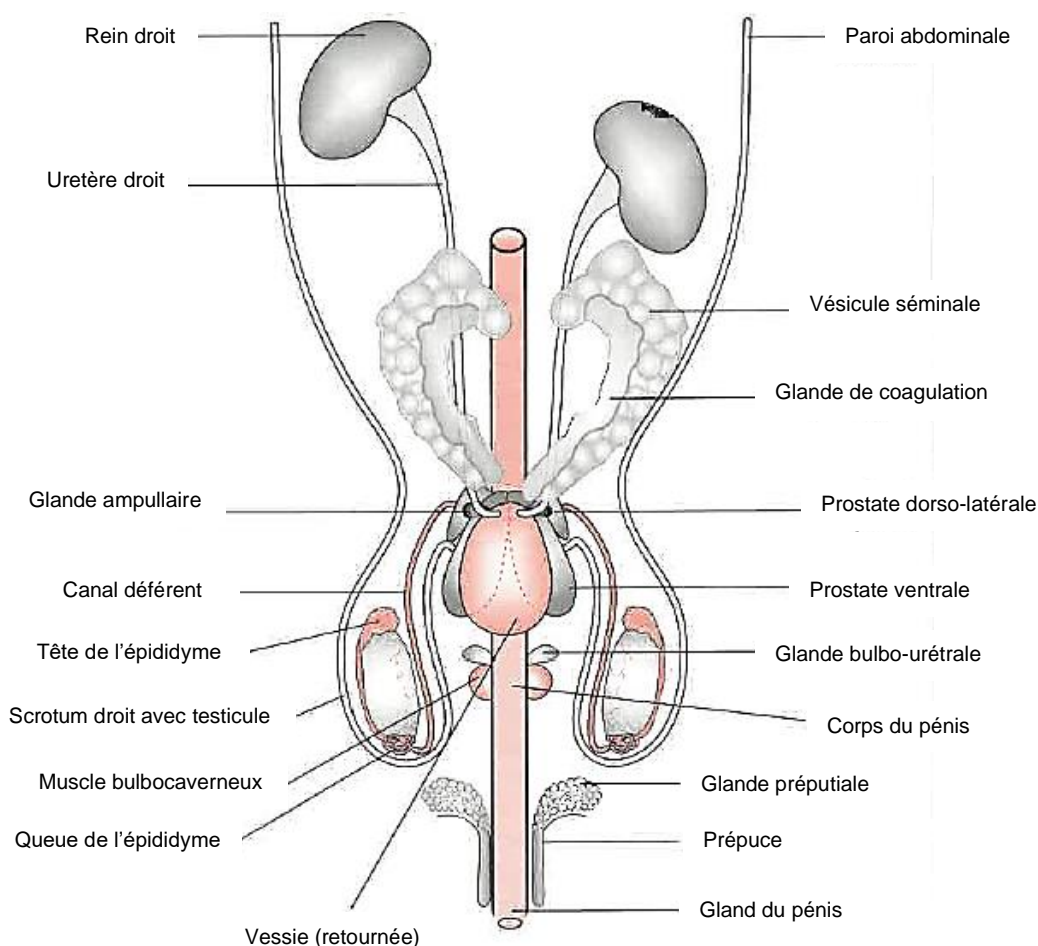


Figure 3 : Vue ventrale de l'anatomie de l'appareil reproducteur d'un myomorphe mâle (O'Malley 2005)

### I.1.1.2.1 Testicules

Chez les myomorphes, le scrotum est bien développé et les testicules sont volumineux comparés au corps de l'animal (Jenkins 2000) (Courtiade, Pignon 2009a)(Mentré 2011 ; Morrisey 2008).

Les rongeurs mâles sont cryptorchides facultatifs. En effet, ils ont pour particularité d'avoir un canal inguinal ouvert en permanence et relativement large. Cela permet aux testicules de se positionner dans le scrotum ou de remonter dans la cavité abdominale grâce au muscle crémaster. Une quantité importante de graisse se trouve au niveau de la tête et de la queue de l'épididyme très développé, obstruant l'anneau inguinal, ce qui empêche le passage des anses intestinales et la formation de hernie inguinale.

(Jenkins 2000) (Quesenberry et al., 2021a) (Quinton, Gaillot 2015)(Capello 2011) (Bulliot 2009b) (Courtiade, Pignon 2009a)(Pignon, Courtiade 2009b) (Boussarie, 1998) (O'Malley 2005)(Morrisey 2008)

Le testicule est la gonade mâle. C'est en son sein que sont produits les gamètes mâles : les spermatozoïdes. La tête de l'épididyme est le lieu de concentration des spermatozoïdes, ils subissent ensuite la maturation dans le corps de l'épididyme avant d'être stockés jusqu'à trois semaines dans la queue. Ils sont évacués dans le canal déférent, contenu avec la vascularisation testiculaire dans le cordon spermatique. La queue de l'épididyme est reliée à la tunique vaginale qui entoure le testicule par le ligament épидидymaire. (Mentré 2011)

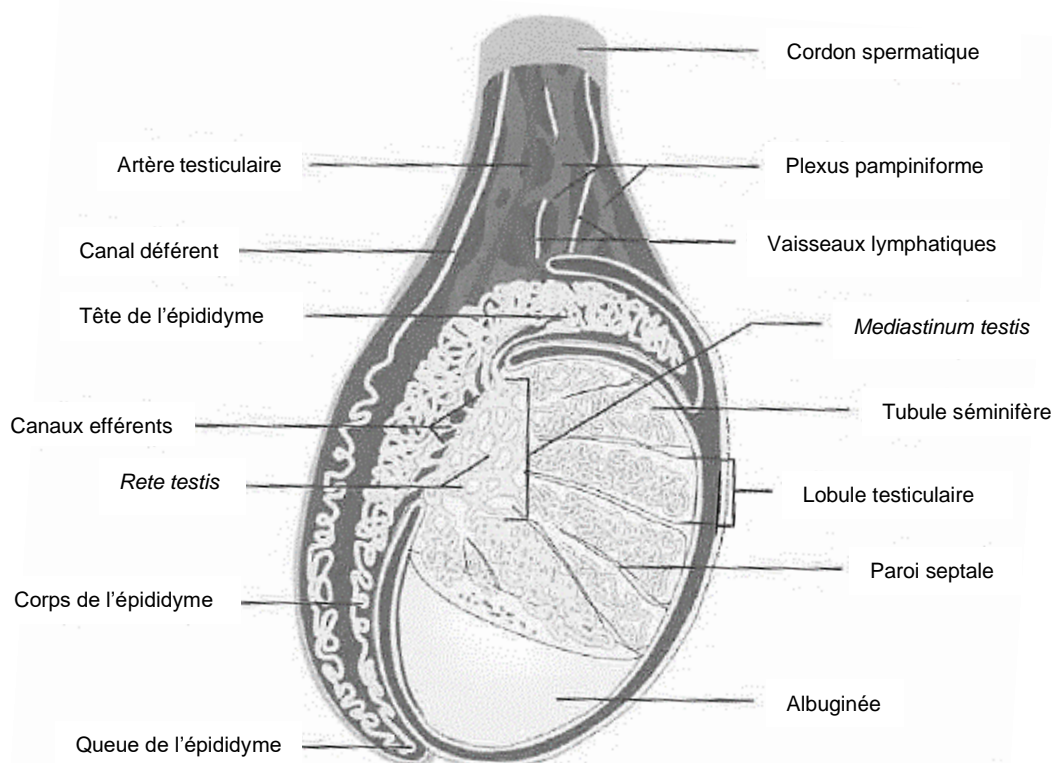


Figure 4 : Testicule, épидидyme et canal déférent (Saint-Dizier, Chastant-Maillard 2014)

### I.1.1.2.2 Pénis

Les rongeurs possèdent un os pénien, aussi appelé baculum. Il est facilement extériorisable. (Quesenberry et al. 2021a) (O'Malley 2005)

### I.1.1.2.3 Glandes annexes

Les myomorphes mâles comme les autres mammifères possèdent des glandes annexes bien développées. Les glandes ampullaires correspondent à une dilatation de l'extrémité distale des canaux déférents, proches de la vessie. Les vésicules séminales sont au nombre de 2. Elles se situent dorsalement à la vessie, en contact avec le rectum dorsal. Elles sont larges, lobulées et abouchent dans la partie distale du canal déférent ou elles sécrètent fructose et prostaglandines. Les vésicules séminales sont associées à des glandes coagulantes. Leur sécrétion permet une coagulation rapide du sperme, à l'origine du bouchon copulateur retrouvé au niveau du vagin des femelles après l'accouplement. La prostate des myomorphes est divisée en plusieurs lobes : 2 chez la gerbille, 3 chez le rat et le hamster et 4 pour la souris. Les glandes bulbo-urétrales, ou glandes de Cowper, se trouvent le long de l'urètre et sécrètent un liquide pré-éjaculatoire. Enfin, les glandes préputiales, ou glandes de Tyson, sont des glandes sébacées situées dans le tissu sous-cutané entourant le pénis, qui abouchent au niveau du prépuce et participent à la sécrétion de phéromones de marquage.

(O'Malley 2005) (Quesenberry et al., 2021a)

## I.1.2 Rats

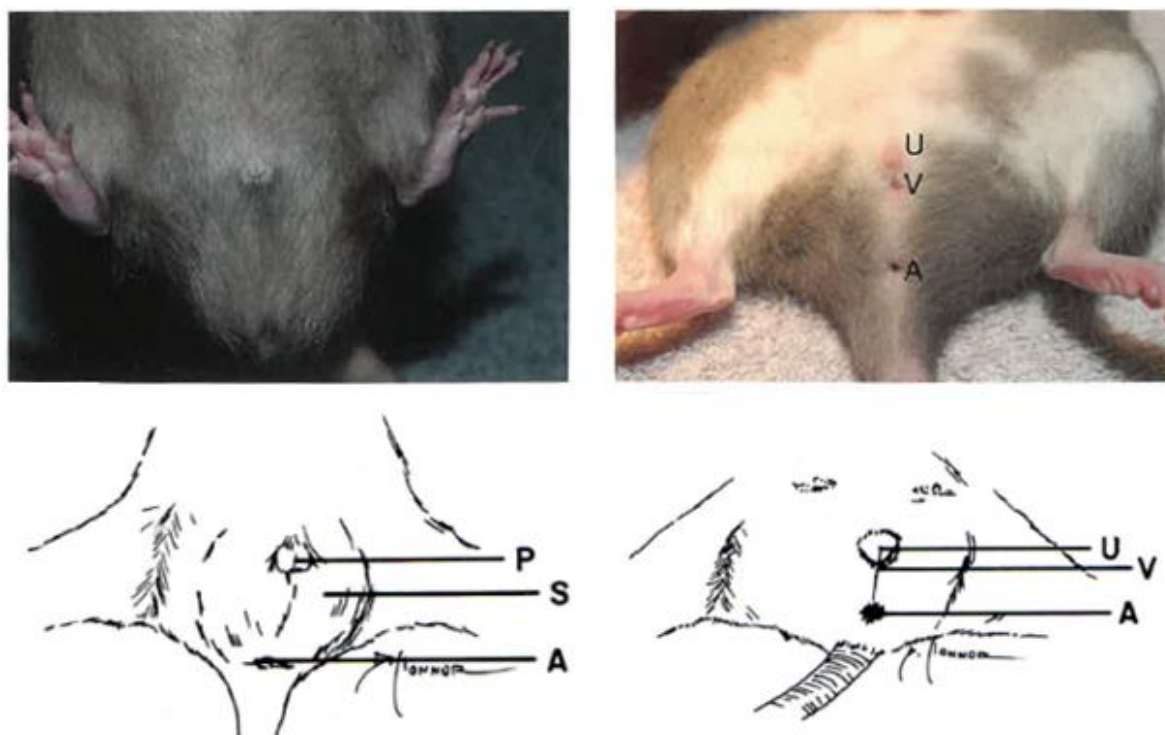


Figure 5 : Photos et schémas de l'anatomie externe de l'appareil génital du rat mâle (à gauche) et femelle (à droite) en décubitus dorsal, U = urètre, V = vulve, A = anus, P = pénis, S = scrotum (Quinton, Gaillot 2015 ; Harkness, Wagner 1977)



### I.1.2.1 La femelle

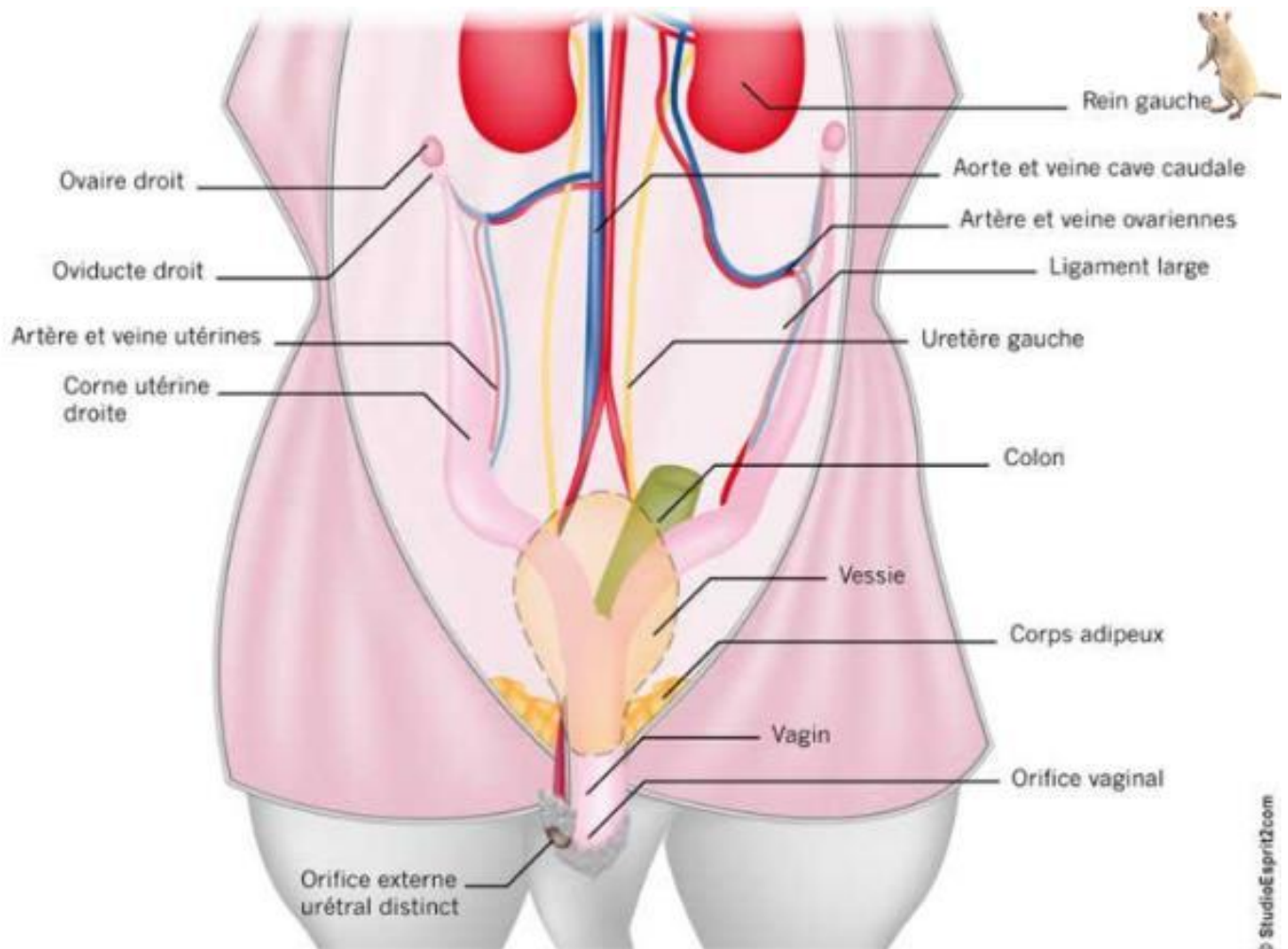


Figure 6 : Anatomie de l'appareil reproducteur de la ratte (Mentré 2011)

Une membrane vaginale est présente chez la ratte jusqu'à la puberté. Le clitoris est contenu dans l'équivalent du prépuce. Les glandes clitoridiennes, au nombre de deux, sont des glandes sébacées qui sécrètent des phéromones de marquage. (O'Malley 2005)

Comme décrit précédemment, l'utérus de ratte possède deux cornes séparées, avec deux cols ayant une paroi commune qui se rejoignent au niveau du vagin unique (O'Malley 2005).

Les ovaires sont situés caudalement aux reins, dorsalement dans la cavité abdominale : le droit au niveau des vertèbres L4-L5 et le gauche au niveau de L5-L6. Les oviductes forment des boucles qui s'enroulent autour des ovaires. Du tissu adipeux est présent autour des ovaires et s'étend dans la cavité abdominale (O'Malley 2005 ; Stout Steele, Bennett 2011). Il existe une anastomose entre l'artère ovarique (branche de l'aorte) et l'artère utérine (branche de l'artère iliaque) au niveau du mésentère utérin (O'Malley 2005).

Les rattes possèdent 6 paires de mamelles : 3 paires thoraciques et 3 paires abdomino-inguinales. Elles sont associées à 4 glandes mammaires : cervicale, thoracique, abdominale

et inguinale (Figure 7). Les mamelles commencent à être visible entre 8 et 15 jours, 10 jours en général, et ne sont présentes que chez les femelles. En revanche, le tissu mammaire est développé dans les deux sexes. Il s'étend très largement, remonte dorsalement jusqu'aux omoplates et toute la région ventrale est concernée (Figure 7). Ceci explique la diversité de localisation des tumeurs mammaires.

(Doumerc 2009b)(O'Malley 2005) (Boussarie 2003)(Quesenberry et *al.*, 2021a)(Harkness, Wagner 1977) (Quinton, Gaillot 2015)

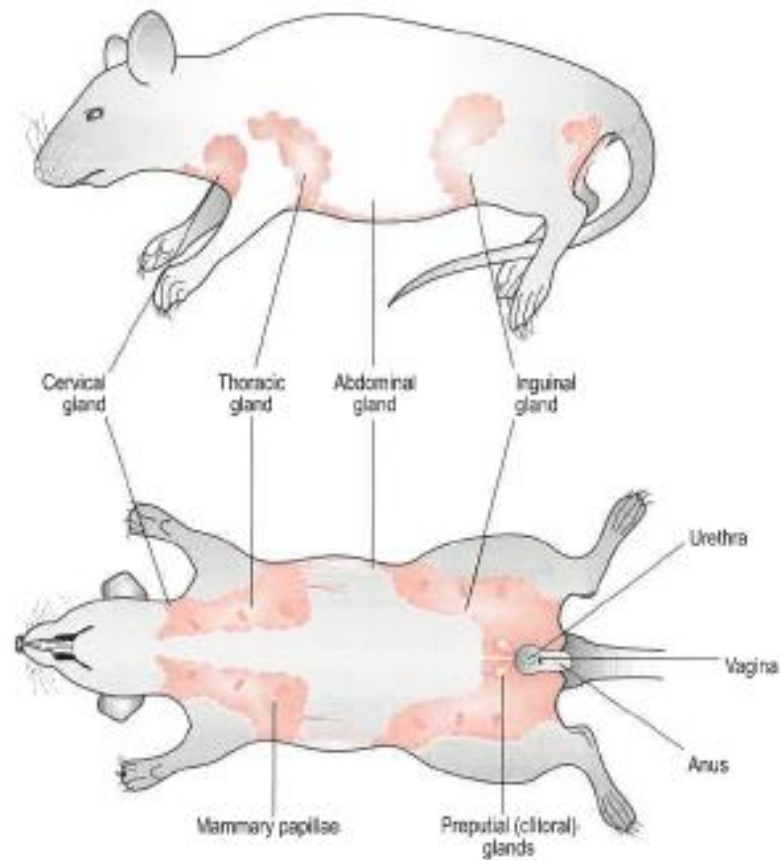


Figure 7 : Localisation du tissu mammaire chez la ratte (O'Malley 2005)

### I.1.2.2 Le mâle

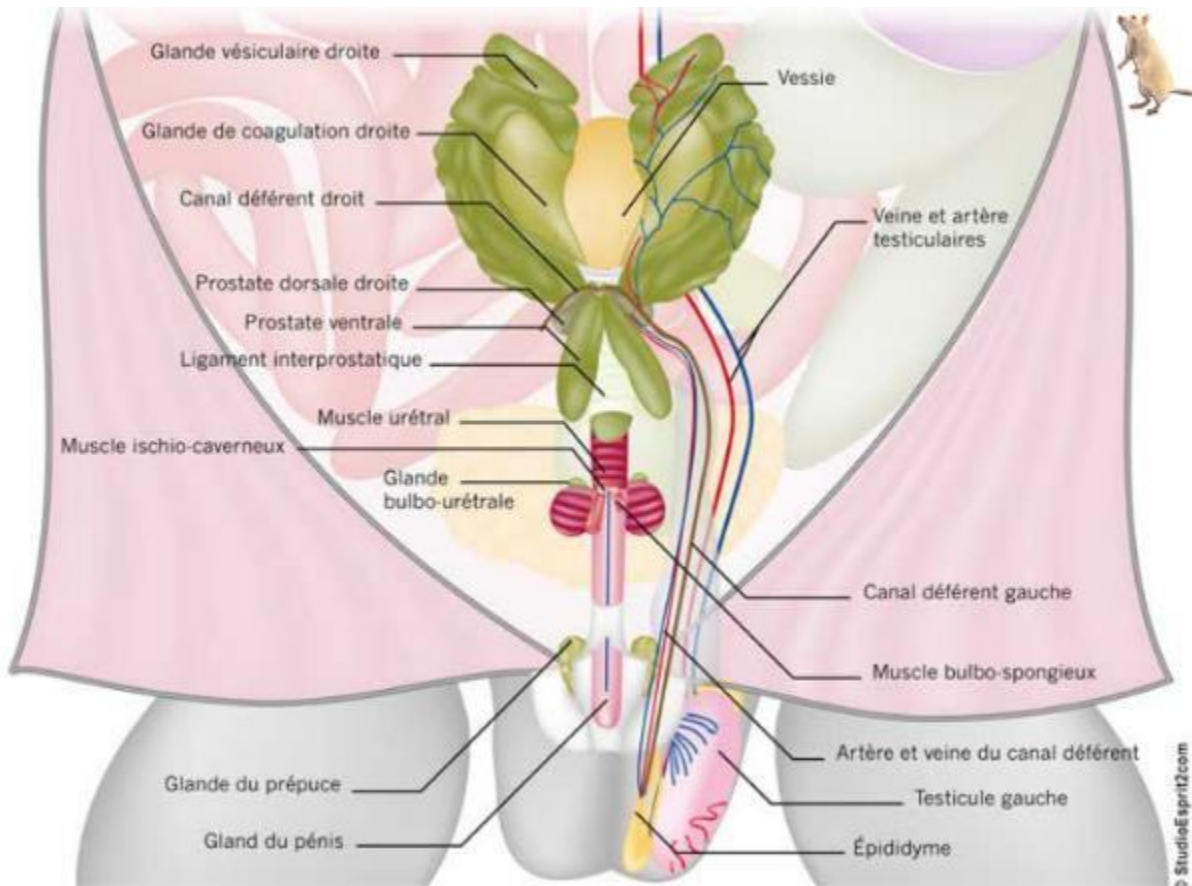


Figure 8 : Anatomie de l'appareil reproducteur du rat mâle (Mentré 2011)

Le scrotum du rat est très développé, sa peau est fine et recouverte de poils. Il permet de faire rapidement la différence entre un rat mâle et un rat femelle à partir de la puberté. En effet, à partir de 3 à 4 semaines, les testicules sont évidents chez le mâle lorsqu'ils sont en position scrotale. Il est possible de tenir le rat en position verticale pour les faire descendre (O'Malley 2005). La puberté est également marquée par un changement de forme du pénis. Avant celle-ci, le sexage des rats est plus délicat. La distance ano-génitale du mâle (5 mm à 7 jours) est deux fois plus importante que celle de la femelle. De plus, la papille génitale est plus large chez le mâle, avec une ouverture de forme ronde. Le sexage est plus simple s'il est possible de comparer des individus des deux sexes. (Quinton, Gaillot 2015)(Harkness, Wagner 1977)(O'Malley 2005) (Quesenberry et al., 2021a)

Le canal inguinal ouvert du rat mesure environ 8 à 12 mm de diamètre. Le testicule mesure 20 mm sur 14 mm, il est donc capable de passer dans le canal inguinal. (Quinton, Gaillot 2015)(Harkness, Wagner 1977)(O'Malley 2005)

Le mâle ne possède pas de mamelles, mais un tissu mammaire aussi développé que celui de la femelle. Il est donc aussi sujet aux tumeurs mammaires. (O'Malley 2005) (Quesenberry et al., 2021a)

### I.1.3 Souris

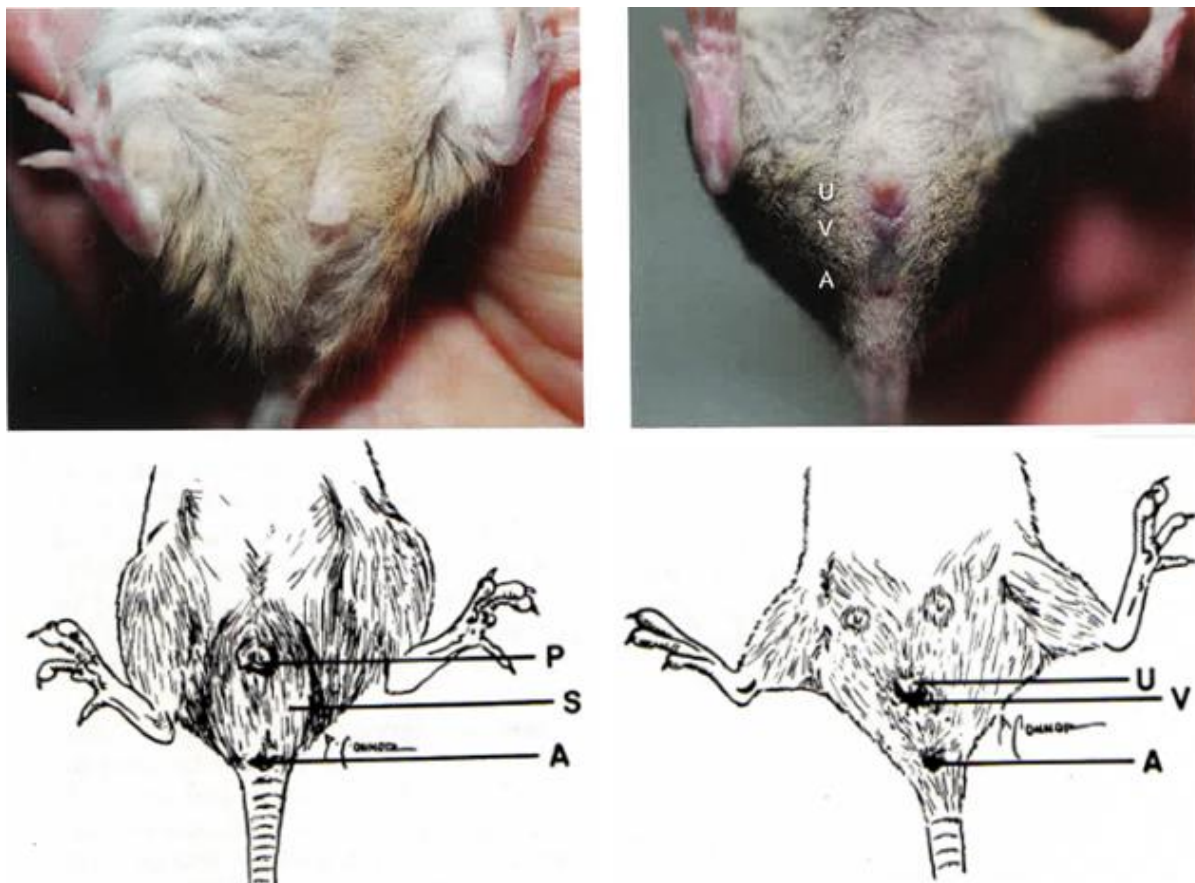


Figure 9 : Photos et schémas de l'anatomie externe de l'appareil génital de la souris mâle (à gauche) et femelle (à droite) en décubitus dorsal, U = urètre, V = vulve, A = anus, P = pénis, S = scrotum (Quinton, Gaillot 2015 ; Harkness, Wagner 1977)

Le sexage des individus est identique à celui des rats : distance ano-génitale deux fois plus importante chez le mâle, papille génitale plus large chez le mâle, mamelles de la femelle visible vers 9 ou 10 jours et testicules parfois visibles dans la cavité abdominale par transparence.(Quinton, Gaillot 2015) (Quesenberry et *al.*, 2021a)(Harkness, Wagner 1977)

Les caractéristiques des appareils génitaux mâle et femelle des souris sont très similaires à celles des rats. Au moment de la puberté, la membrane vaginale de la femelle disparaît et les testicules du mâle descendent avec modification de la forme du pénis.

De même, l'extension du tissu mammaire est tout aussi importante chez la souris que chez la ratte (Figure 10). En revanche, la souris ne possède que 5 paires de mamelles : 3 thoraciques et 2 inguinales. Elles sont visibles vers l'âge de 10 jours également. (Boussarie 2003)(Doumerc 2009b) (Quesenberry et *al.*, 2021a)(Quinton, Gaillot 2015)



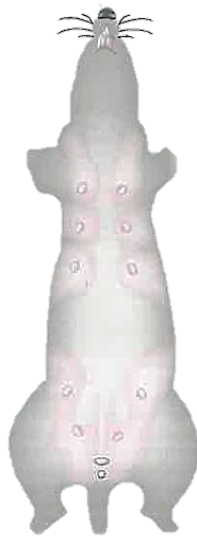

Figure 10 : Tissu mammaire chez la souris (Doumerc 2009b)

#### I.1.4 Gerbilles

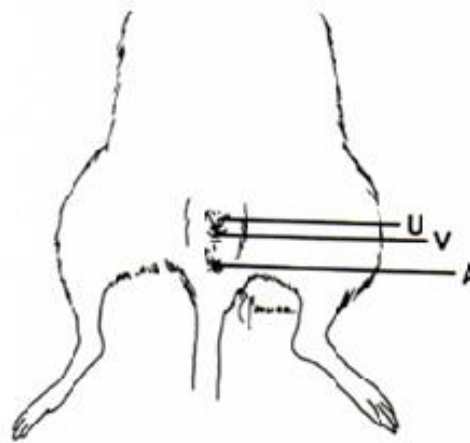
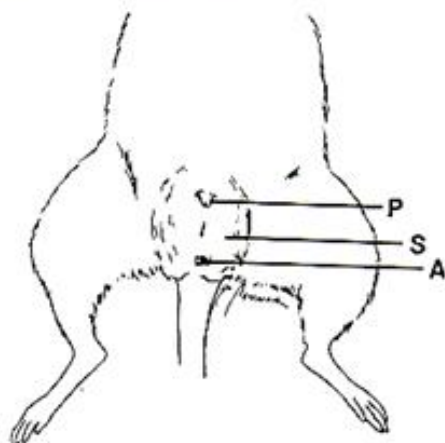
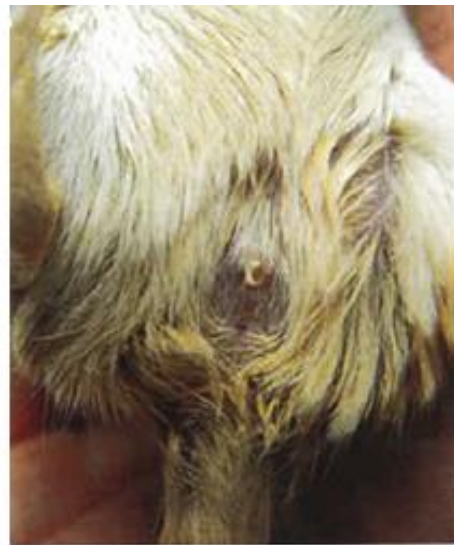
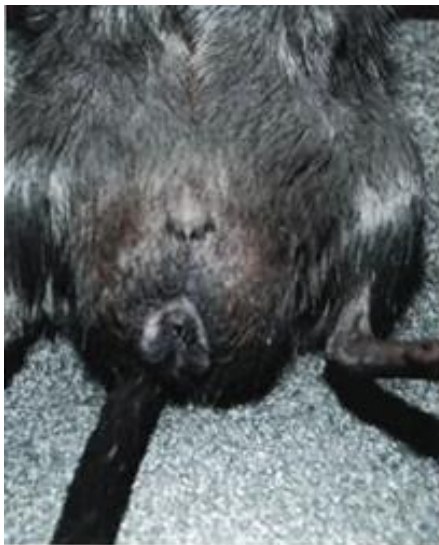
Figure 11 : Photos et schémas de l'anatomie externe de l'appareil génital de la gerbille mâle (à gauche) et femelle (à droite) en décubitus dorsal, U = urètre, V = vulve, A = anus, P = pénis, S = scrotum (Quinton, Gaillot 2015 ; Harkness, Wagner 1977)

Comme chez le rat et la souris, le sexage des gerbilles se fait principalement par la présence d'un scrotum foncé chez les jeunes mâles, la distance ano-génitale (10 mm pour le mâle, 5 mm pour la femelle) et la forme de la papille génitale (Quinton, Gaillot 2015)(Harkness, Wagner 1977).

Les femelles possèdent 4 paires de mamelles (Quesenberry et *al.*, 2021a) (Boussarie 2003).

Les gerbilles ont pour particularité de posséder une glande sébacée située ventralement. Elle donne l'aspect d'une tache ovale, orangée et alopécique au niveau du ventre (Figure 12). Ses sécrétions sont sous le contrôle des hormones gonadiques et elles permettent aux gerbilles de marquer leur territoire et leurs petits. (Quinton, Gaillot 2015) (Quesenberry et *al.*, 2021a)



Figure 12 : Glande ventrale de la gerbille (Quinton, Gaillot 2015)

### I.1.5 Hamsters

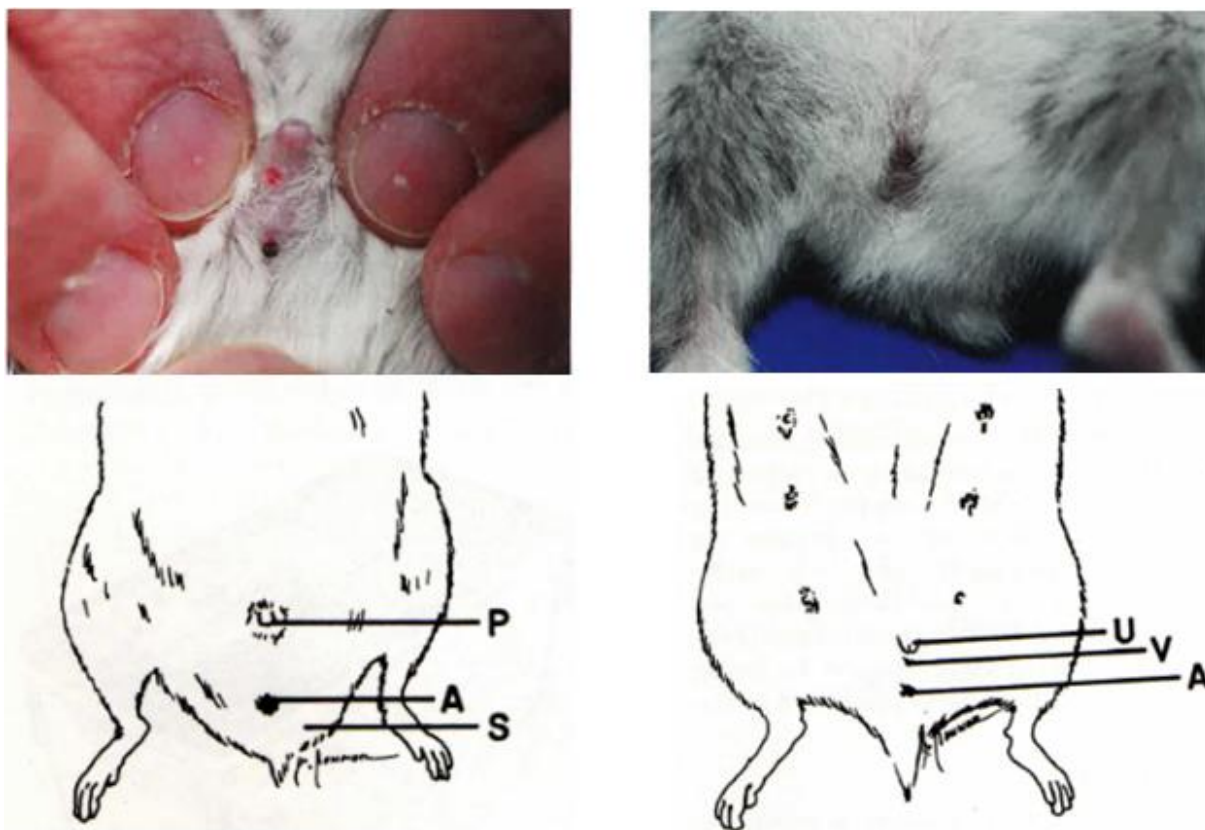


Figure 13 : Photos et schémas de l'anatomie externe de l'appareil génital du hamster russe mâle (à gauche) et femelle (à droite) en décubitus dorsal, U = urètre, V = vulve, A = anus, P = pénis, S = scrotum (Quinton, Gaillot 2015 ; Harkness, Wagner 1977)

Le sexage est basé sur les mêmes critères que les autres myomorphes. En plus de la distance ano-génitale, on peut noter la forme de la papille génitale du mâle qui est pointue. De plus, le périnée du mâle est plus arrondi que celui de la femelle en lien avec les sacs scrotaux disposés de chaque côté de l'anus. (Harkness, Wagner 1977)(O'Malley 2005) (Quinton, Gaillot 2015)

Des glandes odoriférantes à caractère sexuel, plus proéminentes chez le mâle que chez la femelle, se trouvent de chaque côté du flanc notamment chez le hamster doré. Ces glandes sont particulièrement visibles en période d'excitation sexuelle chez le mâle où elles se mettent à sécréter, la fourrure devient humide et le hamster se gratte. De plus ces glandes deviennent noires avec l'âge chez le mâle.(Quinton, Gaillot 2015) (Quesenberry et *al.*, 2021a) (O'Malley 2005)

Comme la gerbille, les petits hamsters possèdent également une glande ventrale. (Quinton, Gaillot 2015) (Quesenberry et *al.*, 2021a)

Au niveau du vagin de la femelle hamster, il existe deux poches situées le long des parois latérales, qui s'étendent caudalement jusqu'à l'orifice vaginal. Ces poches permettent de collecter des cellules exfoliées de la paroi vaginale et des leucocytes, en lien avec le cycle œstral. La présence de ces cellules rend ininterprétable les frottis vaginaux chez les hamsters. (Quesenberry et *al.*, 2021a) (O'Malley 2005)

L'utérus est semblable à celui du rat, avec deux cornes bien séparées et deux cols ayant une partie commune de 7 à 8 mm (O'Malley 2005).

Les ovaires sont dorso-latéraux aux reins. Ils sont contenus dans une bourse ovarique adipeuse et entourés d'un oviducte long et enroulé. L'artère utérine représente la vascularisation principale de l'ovaire. (O'Malley 2005)

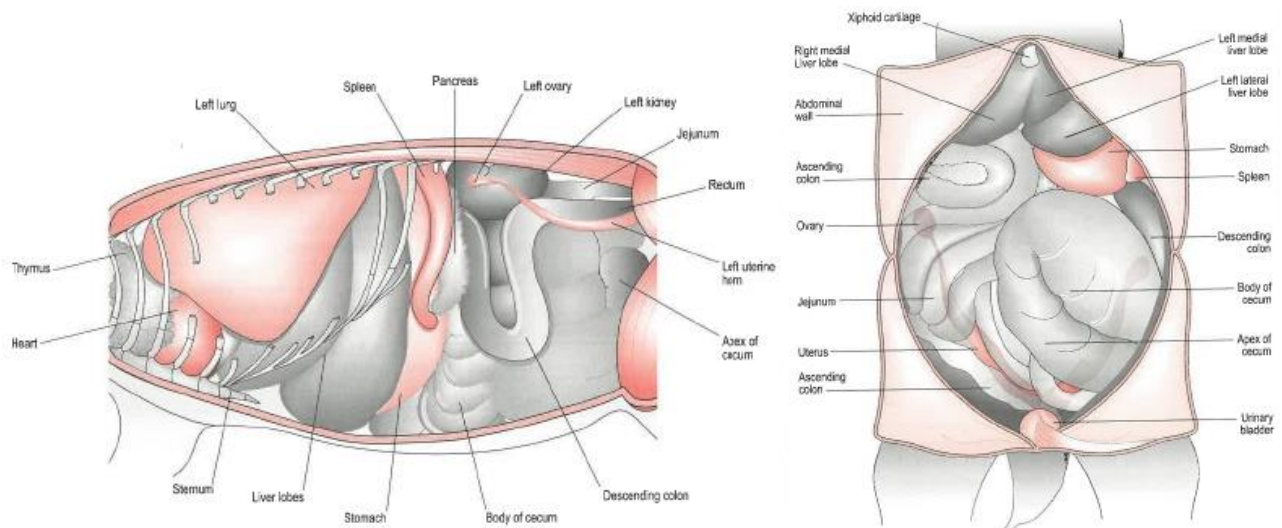


Figure 14 : Position de l'appareil reproducteur femelle du hamster dans la cavité abdominale, vue latérale à gauche, vue ventrale à droite (O'Malley 2005)

La femelle possède 6 ou 7 paires de mamelles disposées du thorax à la région inguinale (Figure 15) (O'Malley 2005) (Boussarie 2003).

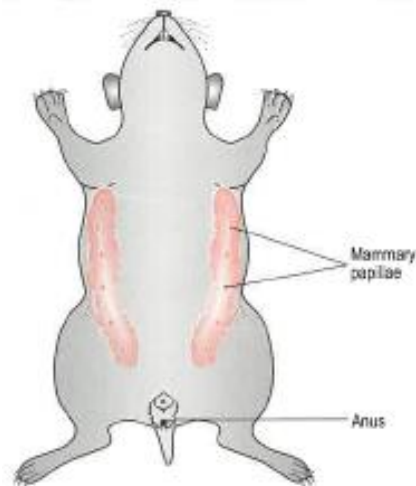


Figure 15 : Localisation du tissu mammaire chez le hamster femelle (O'Malley 2005)



## I.2 Caviomorphes

### I.2.1 Généralités

#### I.2.1.1 Anatomie femelle

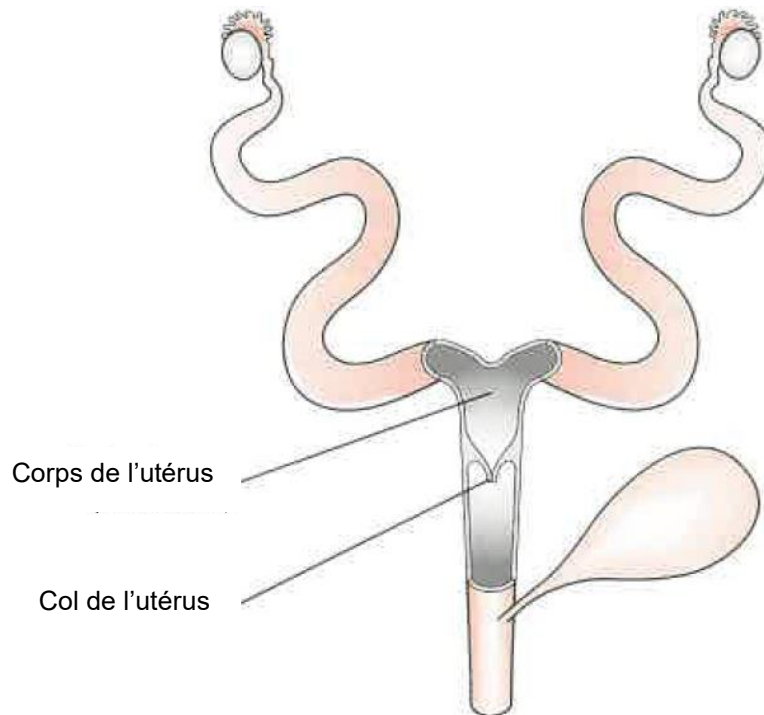


Figure 16 : Conformation utérine des caviomorphes (O'Malley 2005)

Comme pour la souris et la gerbille, l'utérus des caviomorphes est bicorne. Il n'y a donc qu'un seul corps utérin, dont une portion est séparée en deux parties à l'intérieur par un ligament intercornual. Il est relié à un unique col de l'utérus qui s'ouvre dans le vagin. (Courtiade, Pignon 2009a)(Jenkins 2000)(Quesenberry et *al.*, 2021a)(O'Malley 2005) (Morrisey 2008)

Comme les myomorphes, les femelles caviomorphes ont des orifices vaginal et urétral séparés. L'orifice vaginal n'est pas toujours facilement visualisable puisqu'il est recouvert par une membrane vaginale qui disparaît uniquement deux jours pendant l'œstrus et pendant la parturition et se reforme ensuite. (Jenkins 2000)(Courtiade, Pignon 2009a) (Quesenberry et *al.*, 2021a)

Les ovaires sont caudaux aux reins et reliés aux cornes utérines par les oviductes qui les entourent. Les pédicules ovariens sont courts et la cavité abdominale relativement profonde ce qui rend l'extériorisation des ovaires difficile. (Jenkins 2000) (Courtiade, Pignon 2009a)

Le mésovarium, le mésométrium et le ligament large ont un tissu adipeux particulièrement développé chez les cochons d'Inde et les chinchillas, ce qui peut rendre plus compliquée l'ovariohystérectomie. (Quesenberry et *al.*, 2021b)

### I.2.1.2 Anatomie mâle

Les caviomorphes mâles sont caractérisés par un scrotum relativement peu développé. Seul l'épididyme peut descendre jusque dans les sacs scrotaux, le testicule se trouve dans le canal inguinal. Il s'agit plutôt de poches périanales qui sont des appendices de la cavité abdominale. Elles forment des renflements de chaque côté de l'anus. (Capello 2011) (Jenkins 2000) (Quesenberry et al., 2021a) (Quinton, Gaillot 2015) (O'Malley 2005)(Courtiade, Pignon 2009a) (O'Malley 2005) (Harkness, Wagner 1977) (Ballard, Cheek 2003) (Morrisey 2008)

Le pénis est facilement extériorisable par légère pression. Il contient un os pénien (Harkness, Wagner 1977) (Quesenberry et al., 2021a). Deux ouvertures se trouvent au niveau du gland, qui est particulièrement bien développé. L'urètre correspond à l'ouverture la plus dorsale. L'ouverture ventrale donne sur une poche, le sacculus urethralis, qui est une partie invaginée du gland. Elle contient des spicules et s'éverse uniquement durant l'accouplement, augmentant ainsi la taille du gland. (O'Malley 2005)(Quesenberry et al., 2021a)(Contreras, Bustos-Obregón 1980)

Comme chez les myomorphes, le canal inguinal des caviomorphes est ouvert en permanence, permettant aux testicules de remonter dans la cavité abdominale. Les hernies inguinales sont évitées par la quantité importante de tissus adipeux présente au niveau des testicules. (Jenkins 2000) (Courtiade, Pignon 2009a) (Morrisey 2008)

La description du testicule de caviomorphe est identique à celle des myomorphes (I.1.1.2.1). La queue de l'épididyme est reliée à la tunique vaginale qui entoure le testicule par le ligament de la queue de l'épididyme (Figure 17). (Mentré 2011)

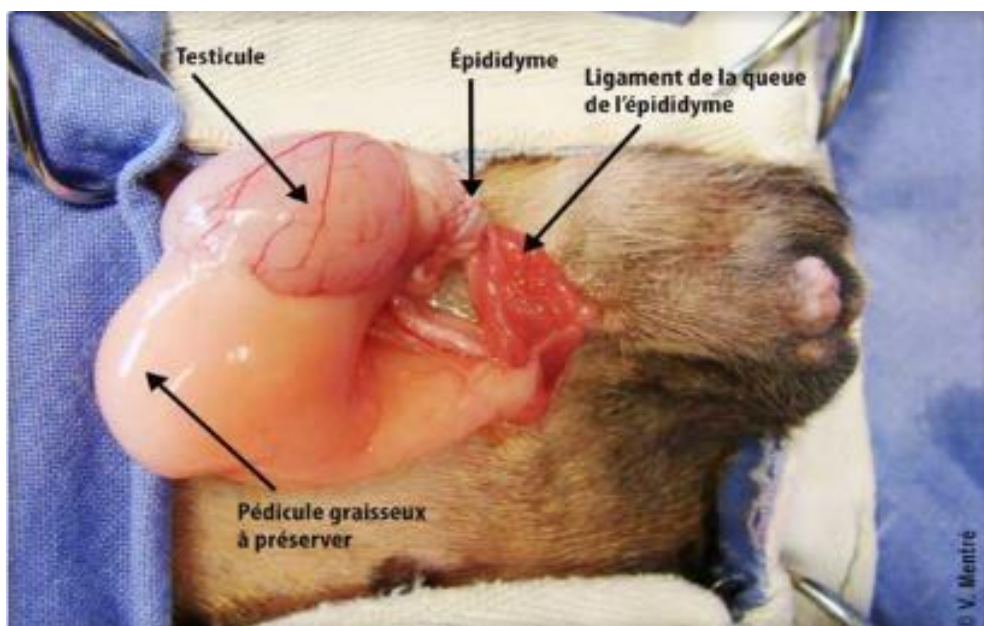


Figure 17 : Testicule de caviomorphe, exemple du cobaye (Mentré 2011)

Les glandes annexes des caviomorphes sont les suivantes (O'Malley 2005)(Quesenberry et al., 2021a) :

- Vésicule séminale
- Prostate
- Glandes bulbo-urétrales

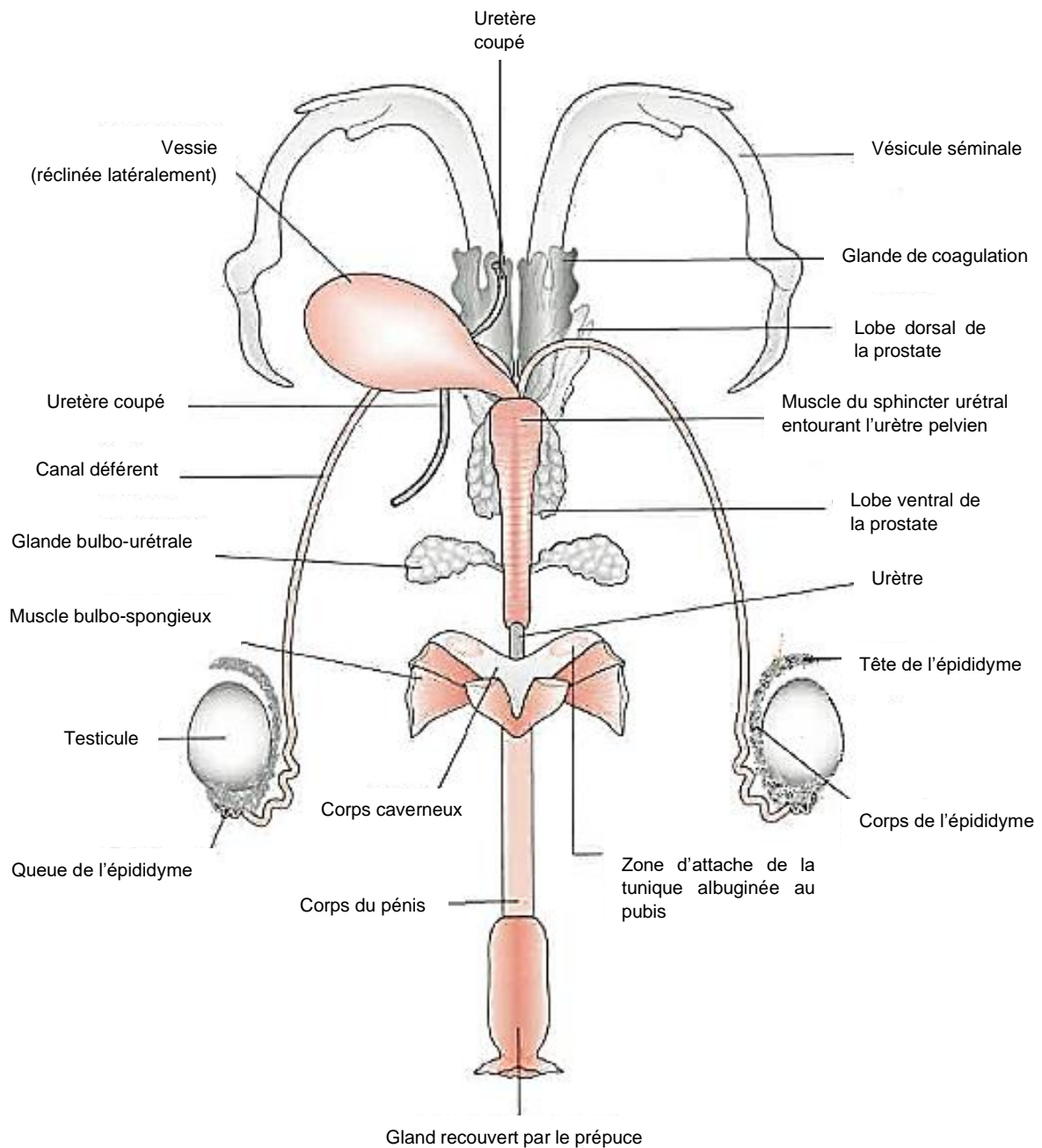


Figure 18 : Anatomie de l'appareil reproducteur mâle de caviomorphe (exemple du cobaye) (O'Malley 2005)

## I.2.2 Cochons d'Inde

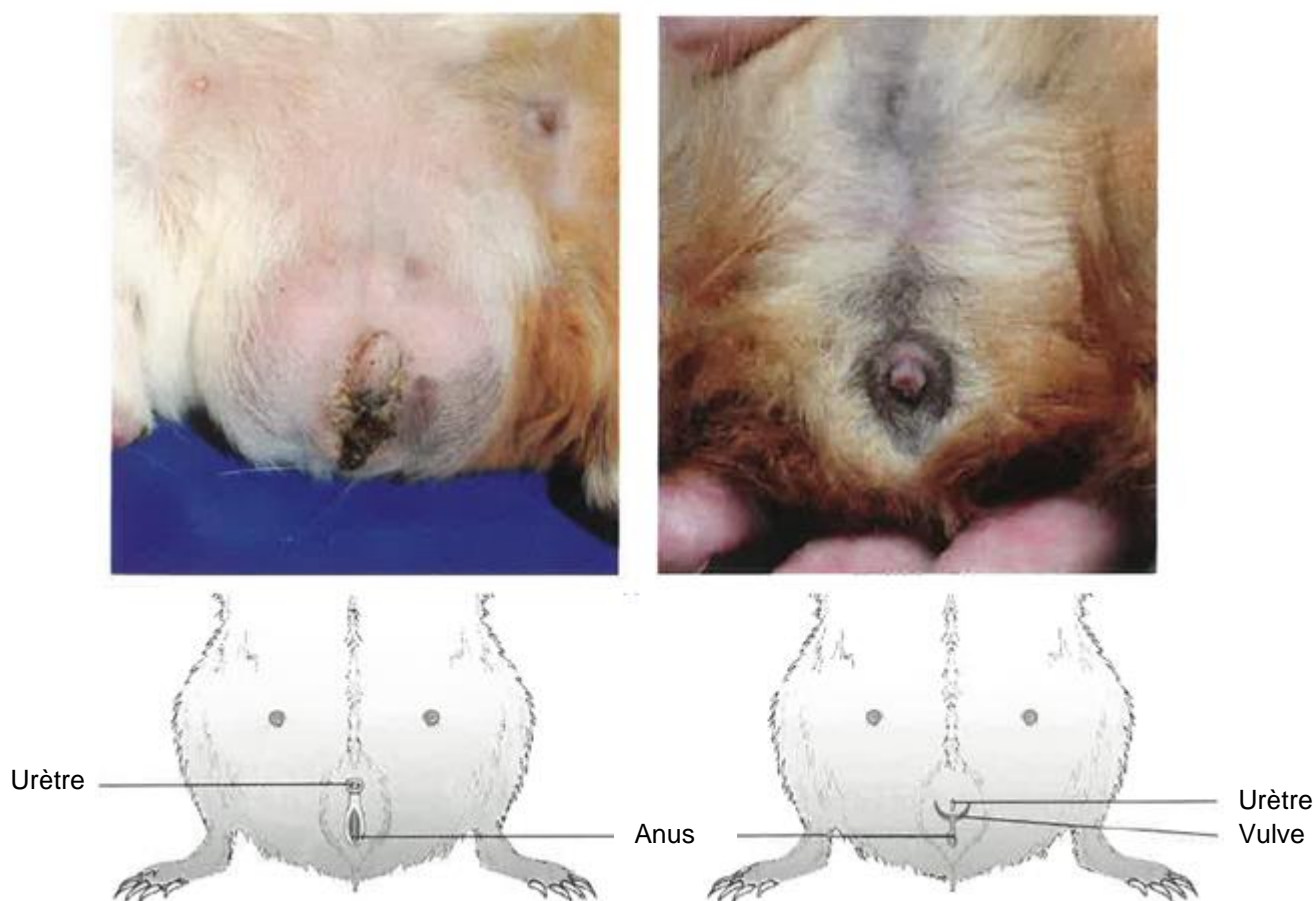


Figure 19 : Photos et schémas de l'anatomie externe de l'appareil génital du cochon d'Inde mâle (à gauche) et femelle (à droite) en décubitus dorsal (Quinton, Gaillot 2015) (O'Malley 2005)

### I.2.2.1 La femelle

La région urogénitale de la femelle cobaye forme un Y, ce qui permet de la différencier facilement du mâle. L'orifice urétral se trouve dans la coupe du Y. L'orifice vulvaire est situé à l'intersection des trois branches du Y. Il est recouvert par une membrane épithéliale fine et transparente qui s'ouvre uniquement deux jours pendant l'œstrus, vers le 26<sup>ème</sup> jour de gestation et pendant le part. Il est possible de la distinguer en écartant délicatement l'orifice. Enfin l'anus est situé à la base du Y, entouré par le sac périanal contenant les glandes périanales et souvent rempli de poils, débris et sécrétions provenant des glandes. (Quinton, Gaillot 2015) (Harkness, Wagner 1977)(O'Malley 2005) (Quesenberry et *al.*, 2021a)

L'utérus de la femelle cobaye est bicorne. Le corps utérin est court, il mesure environ 12 mm. (Quesenberry et *al.*, 2021a) (Mentré 2011)

Les ovaires sont caudo-latéraux aux reins, dans une bourse ovarique entourée de l'oviducte. Le ligament large est très gras, associé à un pédicule ovarien court, cela rend la recherche



des ovaires difficile. Des anastomoses existent entre l'artère ovarique et l'artère utérine. (Mentré 2011) (Quesenberry et al., 2021a)

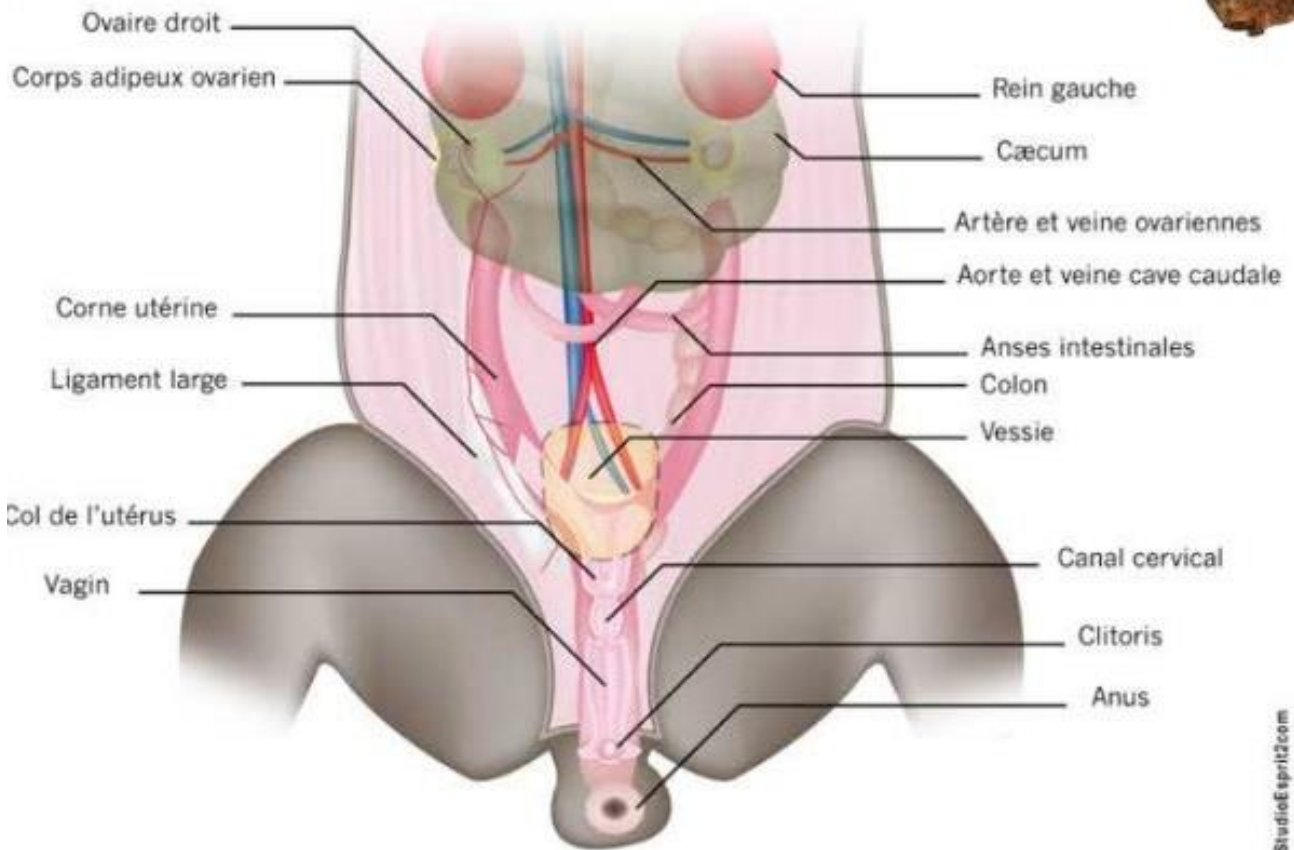


Figure 20 : Anatomie de l'appareil génitale femelle de cobaye (Mentré 2011)

Les cochons d'Inde des deux sexes possèdent une paire de mamelles inguinales. Les tumeurs mammaires sont donc possibles chez les mâles comme chez les femelles. (Boussarie 2003)(Quinton, Gaillot 2015)(Doumerc 2009b)(O'Malley 2005) (Quesenberry et al., 2021a)



Figure 21 : Localisation du tissu mammaire chez les cobayes (Doumerc 2009b)

### I.2.2.1 Le mâle

L'orifice urétral du cochon d'Inde est recouvert par le prépuce. Caudalement se trouve un repli cutané dissimulant le sac périanal et l'anus. Le sac périanal correspond à une sorte de poche contenant des glandes sébacées : les glandes périanales. Ces poches sont situées de chaque côté de l'anus et sont plus proéminentes chez le mâle que chez la femelle. Elles contiennent des débris de peau, des poils et des sécrétions provenant des glandes périanales. (Quinton, Gaillot 2015) (O'Malley 2005)

Chez le cochon d'Inde, le sacculus urethralis contient deux spicules libérés pendant l'accouplement. (Quesenberry et al., 2021a)(O'Malley 2005)

Les vésicules séminales du cochon d'Inde sont larges, jaunes blanchâtres, longues d'environ 10 cm et enroulées. Il faut faire attention à ne pas les confondre avec un utérus. Le cobaye est le seul caviomorphe à posséder des glandes coagulantes, situées à la base des vésicules séminales. Comme les autres rongeurs, il a également une prostate et des glandes bulbo-urétrales. (Quesenberry et al., 2021a) (O'Malley 2005)

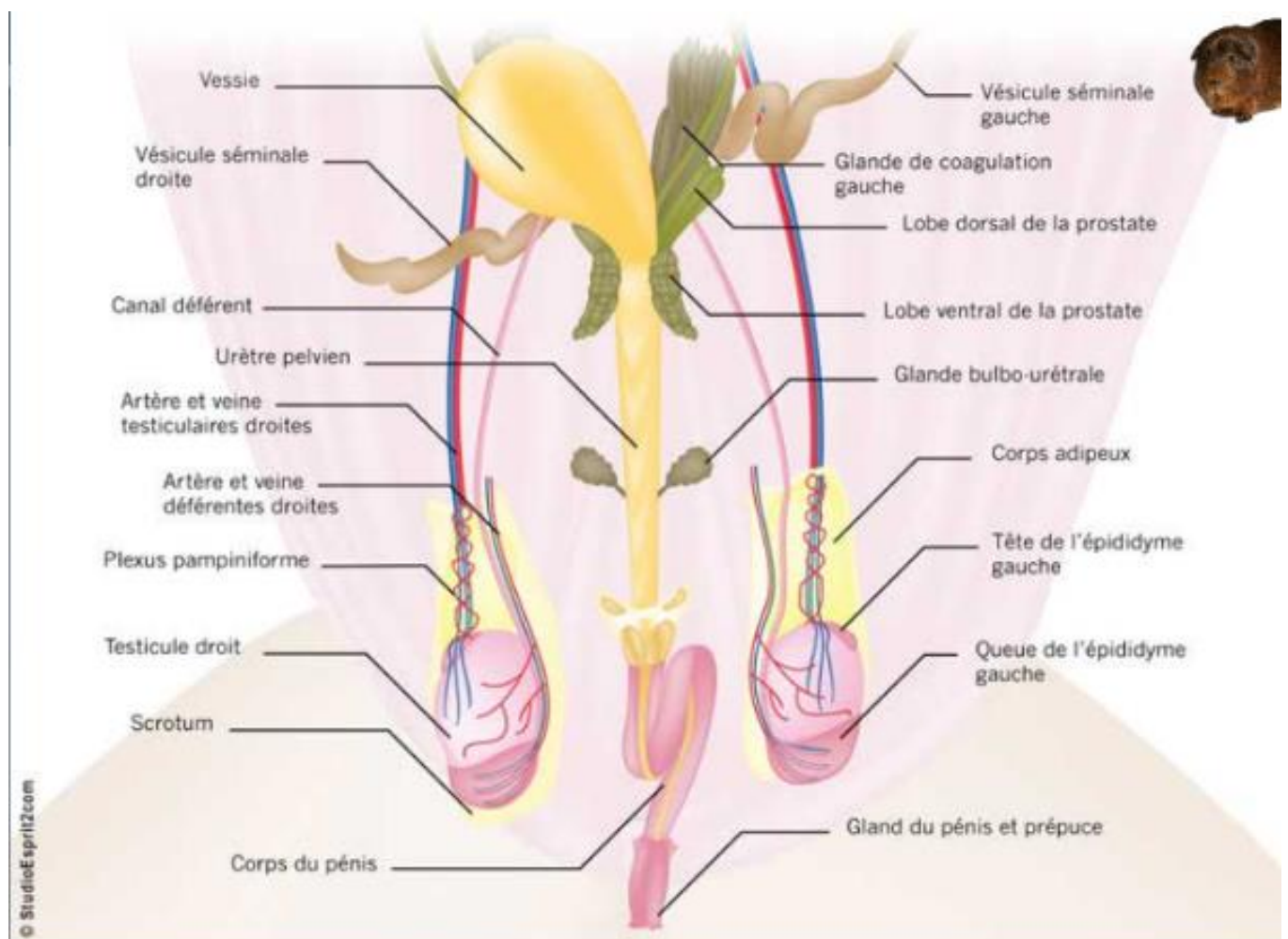


Figure 22 : Anatomie de l'appareil génital mâle du cobaye (Mentré 2011)

### I.2.3 Chinchillas

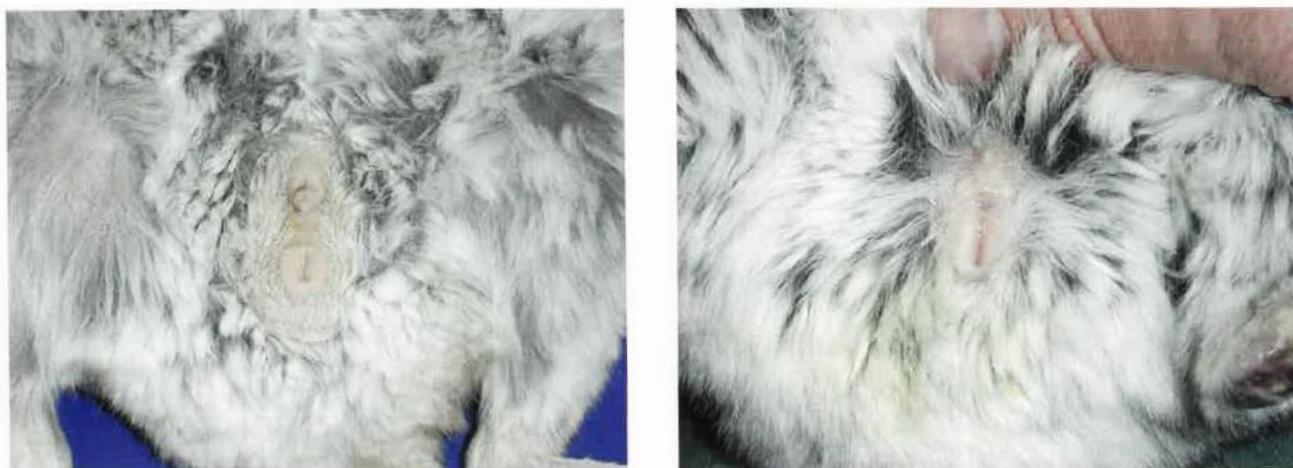


Figure 23 : Anatomie externe de l'appareil génital d'un chinchilla mâle (à gauche) et femelle (à droite) en décubitus dorsal (Quinton, Gaillot 2015)

#### I.2.3.1 La femelle

La femelle chinchilla se différencie du mâle par une distance ano-génitale deux fois inférieure. Comme pour les autres rongeurs, l'orifice urétral se situe crânialement à l'orifice vaginal, au niveau de la papille urinaire. Celle-ci est en forme de cône à cause du clitoris et proéminente ce qui peut entraîner la confusion avec un pénis. La vulve en forme de U est recouverte d'une membrane vaginale qui ne s'ouvre que pendant l'oestrus et le part. (Quinton, Gaillot 2015) (Quesenberry et *al.*, 2021a)(Courtiade, Pignon 2009a)(Jenkins 2000)

L'utérus des chinchillas est duplex. En effet, il comprend deux cornes, deux corps, deux cols et un vagin. Cependant, les deux orifices correspondant aux deux cols ne sont pas distinguables, on ne voit donc macroscopiquement qu'un seul col, c'est pour cette raison que l'utérus des chinchillas est souvent décrit comme bicorne. (Quesenberry et *al.*, 2021a)

Les ovaires sont situés juste ventralement aux reins. Ils sont de petite taille. A la maturité sexuelle, il est possible de voir des petits grains à la surface des ovaires correspondant à la migration des ovocytes. (Ballard, Cheek 2003)

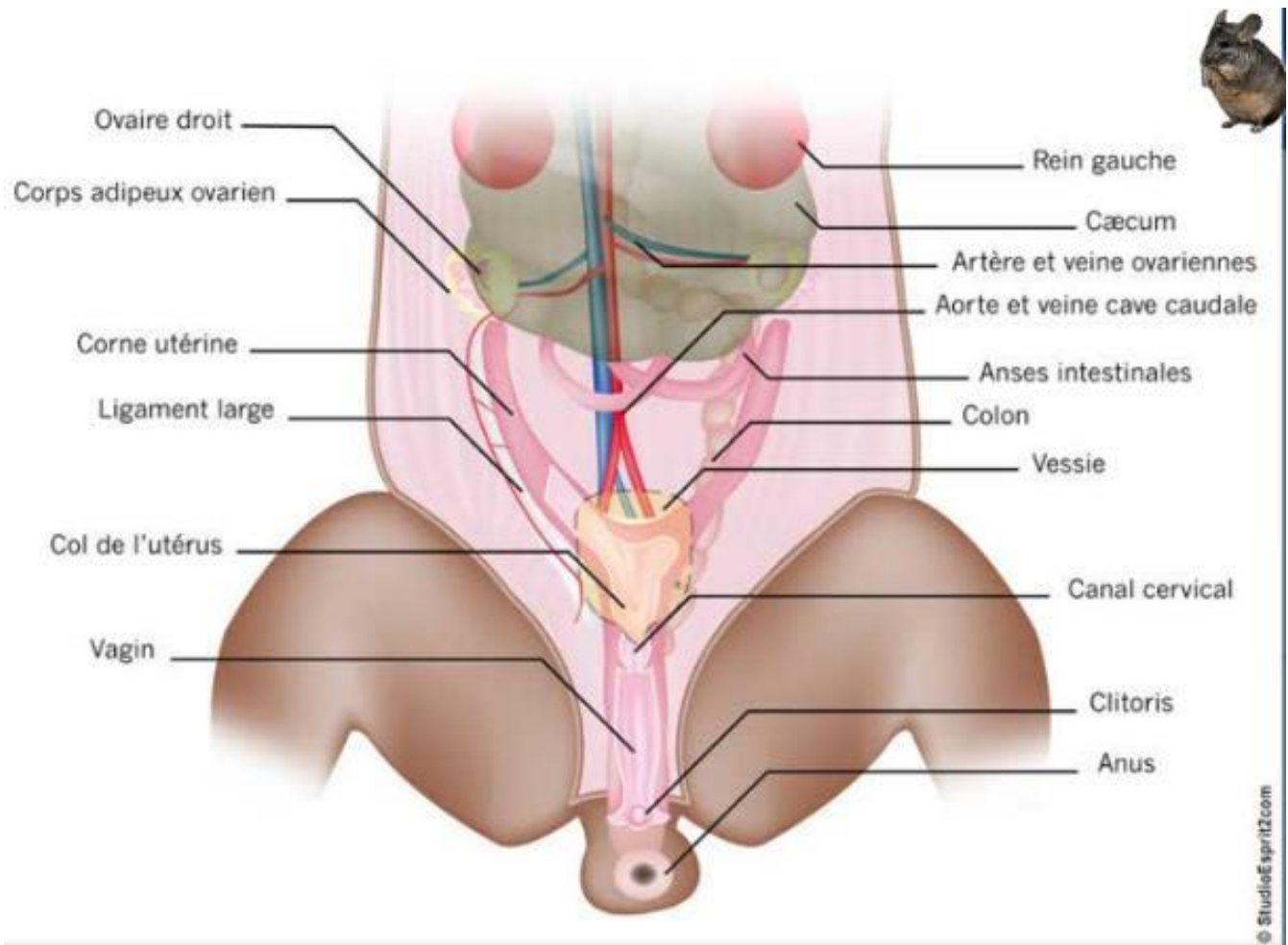


Figure 24 : Anatomie de l'appareil reproducteur du chinchilla femelle (Mentré 2011)

La femelle possède trois paires de mamelles : deux paires thoraciques et une paire inguinale. Cependant, il semble que la paire crâniale seulement soit fonctionnelle. (Quesenberry et *al.*, 2021a) (Quinton, Gaillot 2015) (Boussarie 2003)

### 1.2.3.2 Le mâle

Le pénis du chinchilla est en forme de S. Il contient un os pénien d'environ 1 cm qui soutient le pénis lors de la copulation (Ballard, Cheek 2003) (Quesenberry et *al.*, 2021a). Les mâles actifs sexuellement peuvent présenter des anneaux de poils autour du pénis dus à des accouplements ou au toilettage masturbatoire avec les antérieurs (Quinton, Gaillot 2015).

Chez le chinchilla, le sacculus urethralis, situé ventralement à l'urètre, contient seulement un spicule (Quesenberry et *al.*, 2021a).

Les glandes annexes sont bien développées et participent à la sécrétion d'un bouchon copulateur au niveau du vagin de la femelle après l'accouplement (Quesenberry et *al.*, 2021a).



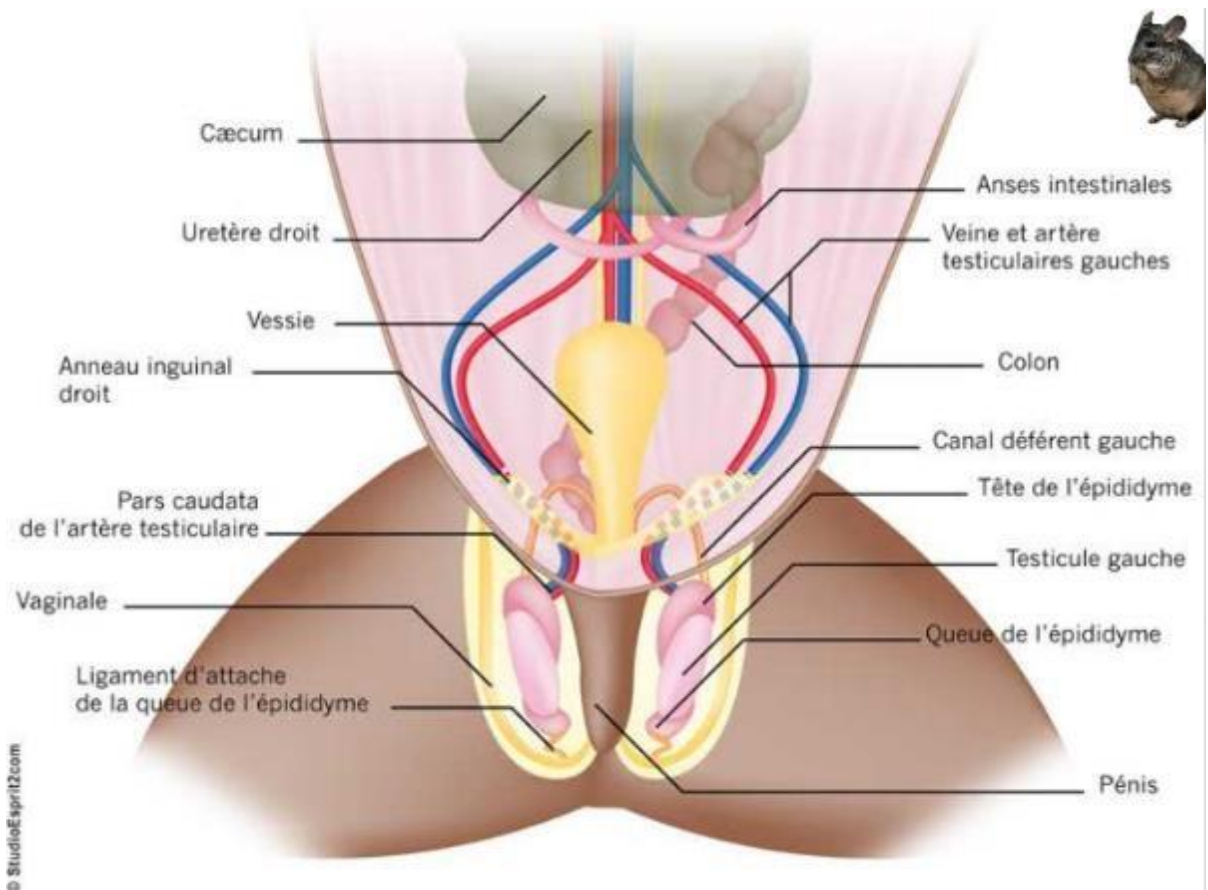


Figure 25 : Anatomie de l'appareil reproducteur du chinchilla mâle (Mentré 2011)

#### 1.2.4 Octodons

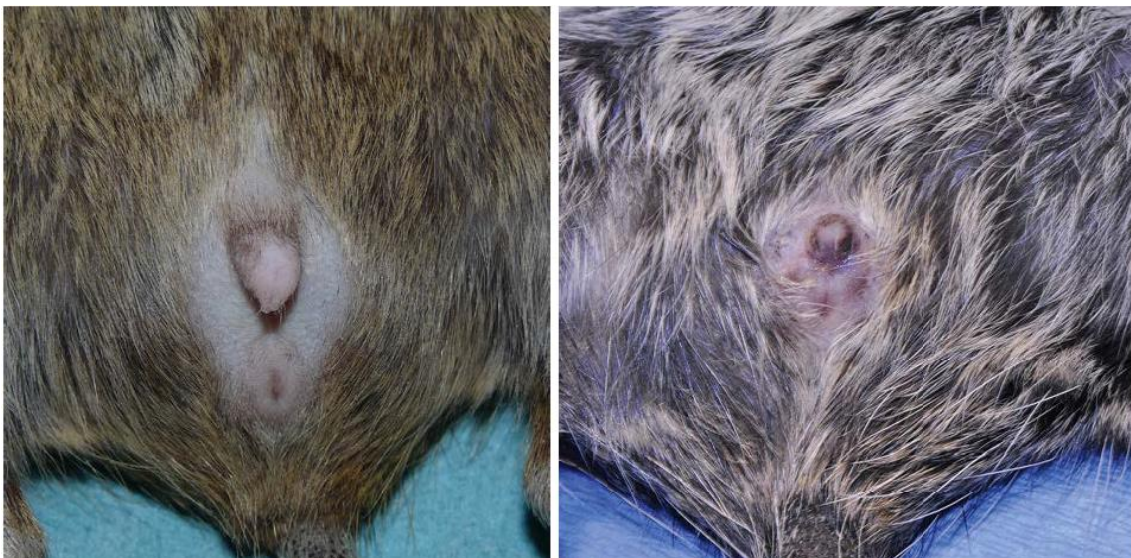

Figure 26 : Anatomie externe de l'appareil génital d'un octodon mâle (à gauche) et femelle (à droite) en décubitus dorsal (Quesenberry et *al.*, 2021a)

#### **I.2.4.1 La femelle**

Comme pour tous les rongeurs, les orifices urinaire et vaginal sont séparés. Une membrane épithéliale recouvre la vulve durant tout le cycle sexuel sauf le pro-œstrus et l'œstrus (Quesenberry et *al.*, 2021a). Le sexage des individus se fait de la même manière que le chinchilla (Quinton, Gaillot 2015).

L'utérus de la femelle octodon est bicornue (Quesenberry et *al.*, 2021a).

Elle possède entre 3 et 4 paires de mamelles (Quesenberry et *al.*, 2021a).

#### **I.2.4.2 Le mâle**

Le pénis mesure environ 16 mm et pointe caudalement. Le sacculus urethralis est une partie invaginée du gland qui contient quatre spicules cornés chez l'octodon (Figure 27). Le gland est couvert de nombreux spicules. (Contreras, Bustos-Obregón 1980) (Quesenberry et *al.*, 2021a)

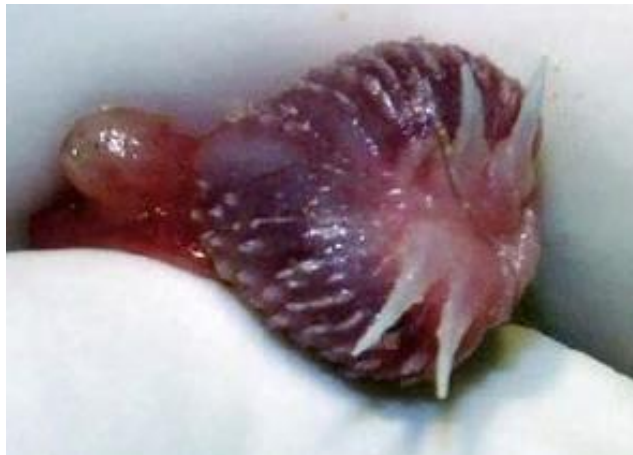

Figure 27 : Gland d'octodon (Quesenberry et *al.*, 2021a)

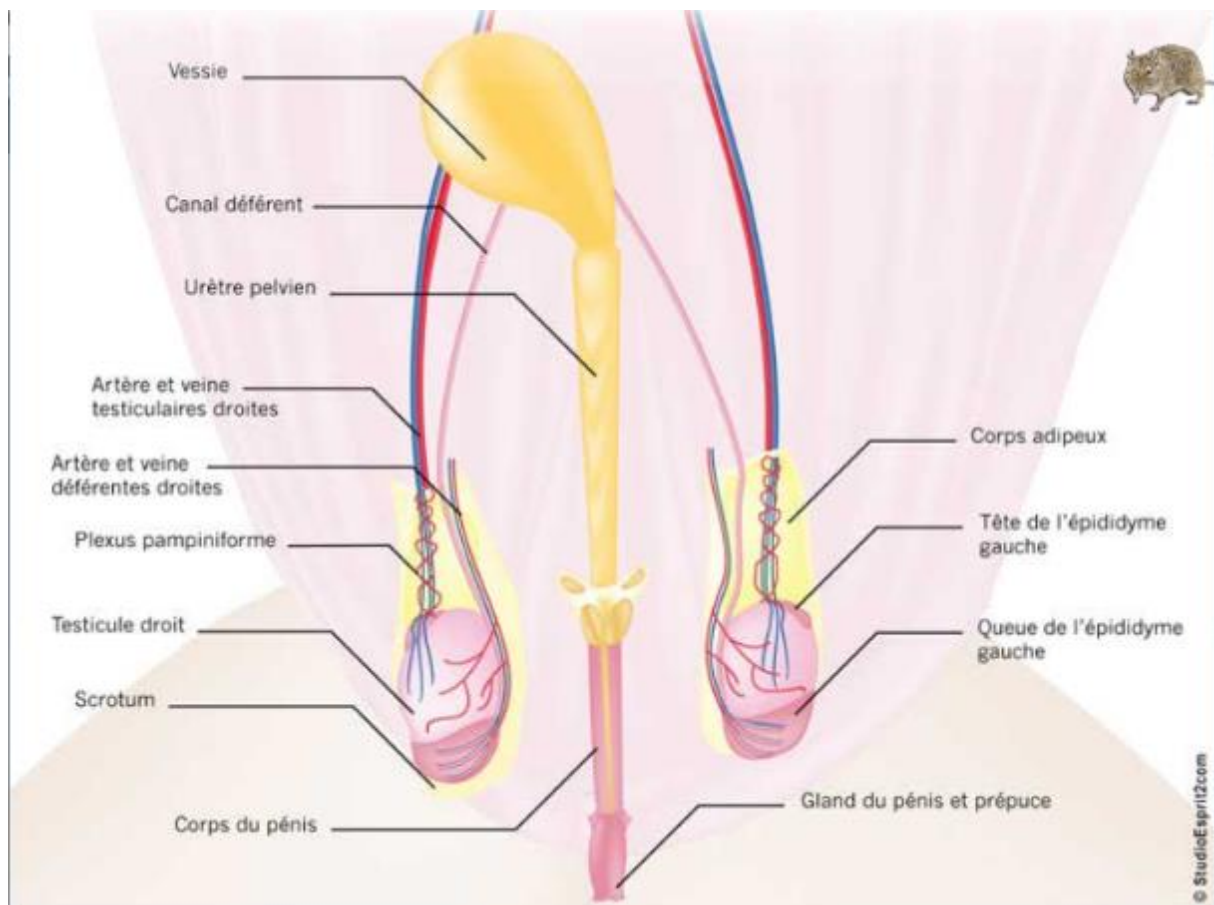


Figure 28 : Appareil reproducteur mâle de l'octodon (Mentré 2011)

## II Physiologie

### II.1 Rappels sur la physiologie de la reproduction

#### II.1.1 Fonctions des gonades

(Saint-Dizier, Chastant-Maillard 2014)

##### II.1.1.1 L'ovaire

L'ovaire de la femelle contient une réserve folliculaire ainsi que des follicules à différents stades de la croissance folliculaire. Ces follicules sont composés d'un ovocyte entouré de cellules de la granulosa et de la thèque selon leur stade de croissance.

##### II.1.1.1.1 Cellules de la granulosa

Ces cellules ne possèdent pas de cytochrome P450 C17 et sont donc incapables de produire de la testostérone. En revanche, elles possèdent un récepteur FSH qui permet le contrôle de l'activité aromatasase. Elles utilisent donc la testostérone produite par les cellules de la thèque pour la convertir en œstradiol. En fin de phase folliculaire, un récepteur LH apparait permettant de rendre le follicule indépendant de la sécrétion de FSH qui diminue et de préparer la sécrétion de progestérone du corps jaune.

Les cellules de la granulosa n'ont pas de vascularisation propre contrairement à la thèque. Elles reçoivent donc les hormones directement dans le liquide folliculaire dans lequel elles trempent. (Thibault et *al.*, 1979)

#### **II.1.1.1.2 Cellules de la thèque interne**

Les cellules de la thèque entourent le follicule ovarien et possèdent des récepteurs LH. Elles peuvent convertir le cholestérol en progestérone et testostérone grâce au cytochrome P450 C17.

#### **II.1.1.1.3 Le développement folliculaire**

(Saint-Dizier, Chastant-Maillard 2014)(Thibault et *al.*, 1979)

Le stock d'ovocyte est limité chez les femelles mammifères. Il est constitué au cours de la vie néonatale chez les rongeurs (à partir de 1-3 j chez la souris), qui ne produisent pas d'œstrogènes au cours de la période fœtale. Les cellules germinales (ovogonies) prolifèrent dans les canaux ovigères jusqu'à entrer en première division de méiose. Elles sont ensuite entourées de cellules somatiques, les cellules de la granulosa pour former des follicules primordiaux qui constituent la réserve folliculaire. Au cours de la vie, ces follicules sortent de la réserve des follicules primordiaux, entrent en croissance et évoluent vers l'atrésie pour 99% d'entre eux ou la croissance folliculaire et l'ovulation.

##### **II.1.1.1.3.1 La croissance folliculaire**

Les cellules de la granulosa deviennent cubiques ce qui caractérise le follicule primaire et des récepteurs à la FSH apparaissent sur les cellules de la granulosa.

On parle de follicule préantral ou follicule secondaire au bout de 2 couches de cellules de la granulosa. Des cellules de la thèque interne se développent autour des cellules de la granulosa et une zone pellucide contenant des jonctions communicantes (échanges d'ions et de petites molécules) apparaît entre l'ovocyte et les cellules de la granulosa. Les cellules de la thèque interne possèdent des récepteurs à la LH et expriment des facteurs de croissance, des enzymes et des facteurs permettant la synthèse de progestagènes et d'androgènes. A ce stade, l'atrésie est marquée par l'apoptose de l'ovocyte.

Le stade suivant correspond au follicule à antrum ou follicule tertiaire. L'antrum est une cavité qui se développe à l'intérieur de la granulosa quand le follicule mesure environ 0,2 mm de diamètre. Il contient les produits de sécrétion des cellules folliculaires, et les substances plasmatiques qui diffusent à partir des vaisseaux présents dans la thèque. L'antrum se forme car la granulosa produit des sécrétions qui se collectent à l'intérieur du follicule. Le follicule possède alors une thèque externe et une lame basale entre la granulosa et la thèque interne. L'ovocyte est entouré de cellules en massif appelé le cumulus oophorus. Chez les rongeurs, le cumulus est en position subcentrale dans le follicule et reste lié à la granulosa par des ponts cellulaires. L'atrésie à ce stade est marquée par l'entrée en apoptose des cellules murales de la granulosa.

La fin de la croissance du follicule vers le stade pré-ovulatoire s'effectue par augmentation de la taille de l'antrum et diminution de la prolifération des cellules de la granulosa et de leur synthèse d'hormone antimüllérienne (AMH). Des récepteurs à la LH apparaissent sur les cellules de la granulosa. Ces cellules se différencient en cellules de la stéroïdogénèse, elles produisent l'aromatase qui permet la conversion de la testostérone des cellules de la thèque en œstradiol.

Entre la sortie de la réserve et le stade pré-ovulatoire, il se passe une vingtaine de jours chez les rongeurs, dont environ 15 jours jusqu'à l'apparition de l'antrum et 4 à 5 jours entre l'apparition de l'antrum et l'ovulation.

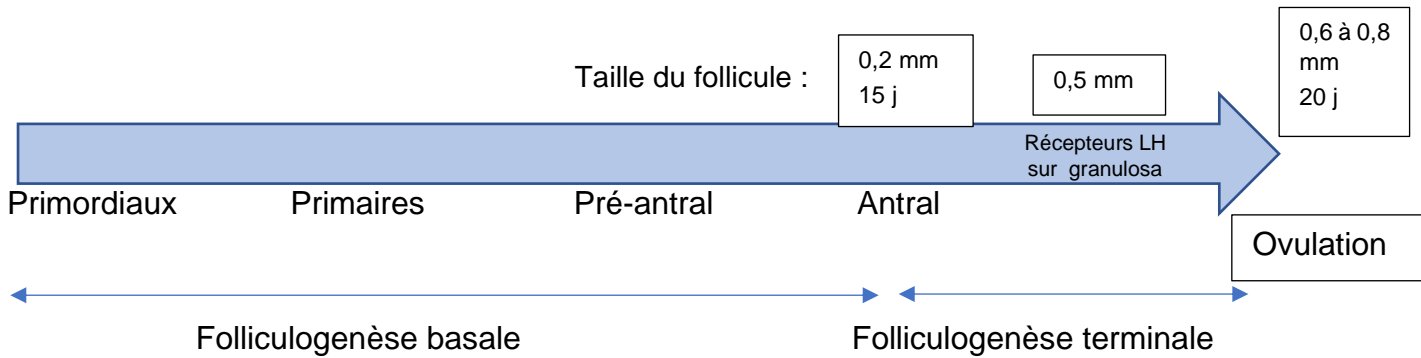


Figure 29 : Schéma de la croissance folliculaire chez les rongeurs

### II.1.1.1.3.2 L'ovulation

L'augmentation progressive de la concentration sanguine en œstradiol, sécrété par les follicules pré-ovulatoires, entraîne par rétrocontrôle une augmentation des pulses de GnRH puis des pulses de LH à l'origine d'un pic pré-ovulatoire de LH. Celui-ci a lieu 12h avant l'ovulation chez la souris, et 14h avant l'ovulation chez la ratte. Il induit la reprise de la méiose par l'ovocyte, l'expansion du cumulus, la rupture apicale du follicule, la libération de l'ovocyte puis la formation du corps jaune. Les follicules sont réceptifs car à ce stade, ils possèdent un grand nombre de récepteur à la LH. Il en résulte une diminution des concentrations sanguines en œstrogènes et androgènes et une augmentation de celle en progestérone. Les cellules de la granulosa perdent leurs récepteurs à la FSH et une diminution transitoire des récepteurs à la LH a lieu.

La dissociation des cellules du cumulus qui retiennent l'ovocyte dans l'antrum se fait sous la dépendance des gonadotrophines uniquement et surtout de la FSH.

La rupture de la paroi folliculaire, libérant l'ovocyte, a lieu grâce à une décharge de molécules (cytokines, prostaglandines, cortisol ...) en réponse à une réaction inflammatoire générée par le pic de LH. Les prostaglandines sont sécrétées par la granulosa principalement, elles agissent en induisant la libération d'enzymes lysosomiales par l'épithélium ovarien de l'apex du follicule et en provoquant des contractions de l'ovaire. De plus, l'action de la progestérone permet l'extensibilité de la paroi.



Les rongeurs sont des espèces poly-ovulantes, plusieurs ovocytes sont ainsi libérés lors de l'ovulation, ce qui justifie leur grande prolificité. De plus, cette ovulation est spontanée.

#### **II.1.1.1.4 Le corps jaune**

(Thibault et *al.*, 1979)

Le corps jaune est constitué par les cellules de la granulosa après l'ovulation qui se transforment sous l'effet de la LH et de la FSH et sécrètent alors de la progestérone. Le corps jaune cyclique reste creux. Les cellules lutéales sécrètent des hormones de façon autonome au début puis sous l'action des hormones lutéotropes :

- La LH et la prolactine stimulent ensemble la sécrétion de progestérone
- L'œstradiol n'a pas d'action directe sur la sécrétion de progestérone mais contribue au maintien du corps jaune
- Les prostaglandines E n'ont pas non plus d'action directe sur la sécrétion de progestérone mais miment l'action de la LH.

Les hormones lutéotropes agissent sur des récepteurs présents à la surface des cellules lutéales. Le nombre des récepteurs pour chaque hormone sur ces cellules détermine son action. Pour la prolactine, il augmente rapidement après la décharge ovulante et cette hormone a une action dans la formation de nouveaux récepteurs à la LH. En effet, les récepteurs à la LH de la granulosa, induits par la FSH durant le développement folliculaire, disparaissent avec la décharge ovulante. Les récepteurs aux prostaglandines (PG) sont présents tout au long du cycle ce qui permet constamment d'augmenter (par l'action des PGE) ou de diminuer (par l'action des PGF2 $\alpha$ ) le taux de progestérone.

S'il n'y a pas de gestation, le corps jaune régresse. C'est la PGF2 $\alpha$  sécrétée par l'utérus qui entraîne la lutéolyse. La sécrétion par l'utérus est possible sous l'action des œstrogènes, uniquement si celui-ci a été imprégné de progestérone avant.

#### **II.1.1.2 Le testicule**

Le testicule est le lieu de la spermatogenèse, c'est-à-dire la production des spermatozoïdes. Sa température est régulée par sa position extra-abdominale qui permet de le maintenir à une température de 3 à 5°C de moins que le corps (pour les rongeurs la position abdominale reste possible), la vascularisation à contre-courant au niveau du plexus pampiniforme et la sudation induite par des thermorécepteurs.

L'anatomie du testicule est présentée dans la Figure 4.

L'épididyme est un tube constitué d'une tête, d'un corps et d'une queue, qui se situe entre le testicule et le canal déférent. C'est dans le corps de l'épididyme que les spermatozoïdes vont subir la maturation c'est-à-dire devenir mobiles et obtenir leur pouvoir fécondant.

### II.1.1.2.1 Cellules de Leydig

Les cellules de Leydig se situent dans le tissu interstitiel du testicule, autour des capillaires et des tubules séminifères. Chez les rongeurs, elles représentent 1 à 5% du volume des testicules.

La sécrétion pulsatile de GnRH entraîne des pics de LH qui agissent sur les cellules de Leydig et entraînent une sécrétion de testostérone par celles-ci. Chez les adultes, ces cellules possèdent une aromatasase capable de convertir la testostérone produite en œstradiol.

Les cellules de Leydig produisent également l'*Insulin-like 3* (INSL3) qui joue un rôle dans la descente testiculaire.

### II.1.1.2.2 Cellules de Sertoli

Les cellules de Sertoli sont les cellules somatiques qui composent les tubules séminifères en association avec les cellules péritubulaires et les cellules germinales. Ces tubules sont le lieu de la spermatogenèse. Les cellules de Sertoli sont au nombre d'environ 40 millions dans le testicule de rat ce qui représente 40% du volume de l'épithélium séminifère.

Elles produisent l'inhibine et l'activine qui engendrent un rétrocontrôle sur la production de la FSH par l'hypophyse. Elles transforment également la testostérone des cellules de Leydig et celle qu'elles produisent elles-mêmes en œstradiol grâce à l'aromatase.

## II.1.2 Régulation hormonale : axe hypothalamo-hypophysaire

### II.1.2.1 L'axe Hypothalamo-hypophysaire

(Saint-Dizier, Chastant-Maillard 2014)

L'hypothalamus et la glande hypophysaire sont situés à la base de l'encéphale. L'hypophyse est dans la selle turcique et est constituée de l'adénohypophyse et de la neurohypophyse.

L'hypothalamus est composé de deux paires de noyaux qui contiennent chacun des corps cellulaires de neurones.

Les noyaux de type magnocellulaires sont les noyaux supraoptique et paraventriculaire. Ils synthétisent l'ADH et l'ocytocine sécrétées dans le lobe postérieur de l'hypophyse (posthypophyse). Ce sont de gros neurones.

Les noyaux de type parvocellulaires comprennent les noyaux suprachiasmatiques responsables du rythme circadien et le noyau infundibulaire ayant un rôle dans le contrôle hormonal de la sexualité. Ils sont constitués de petits neurones qui se terminent dans le lobe antérieur de l'hypophyse (adénohypophyse).

Au niveau de ces noyaux, des hormones d'activation et d'inhibition sont sécrétées de façon pulsatile, qui agissent ensuite sur l'adénohypophyse et commandent la sécrétion de stimulines :

- La TRH qui contrôle la libération de TSH
- La CRH qui contrôle la libération d'ACTH
- La GHRH qui contrôle l'hormone de croissance hypophysaire

- La dopamine qui inhibe la sécrétion de prolactine
- La GnRH ou gonadolibérine qui contrôle la libération des gonadotrophines c'est-à-dire la FSH et la LH

L'adénohypophyse contient 10 à 15% de cellules gonadotropes qui synthétisent pour la plupart FSH et LH.

La Figure 30 présente la régulation hormonale de l'axe hypothalamo-hypophysaire gonadique.

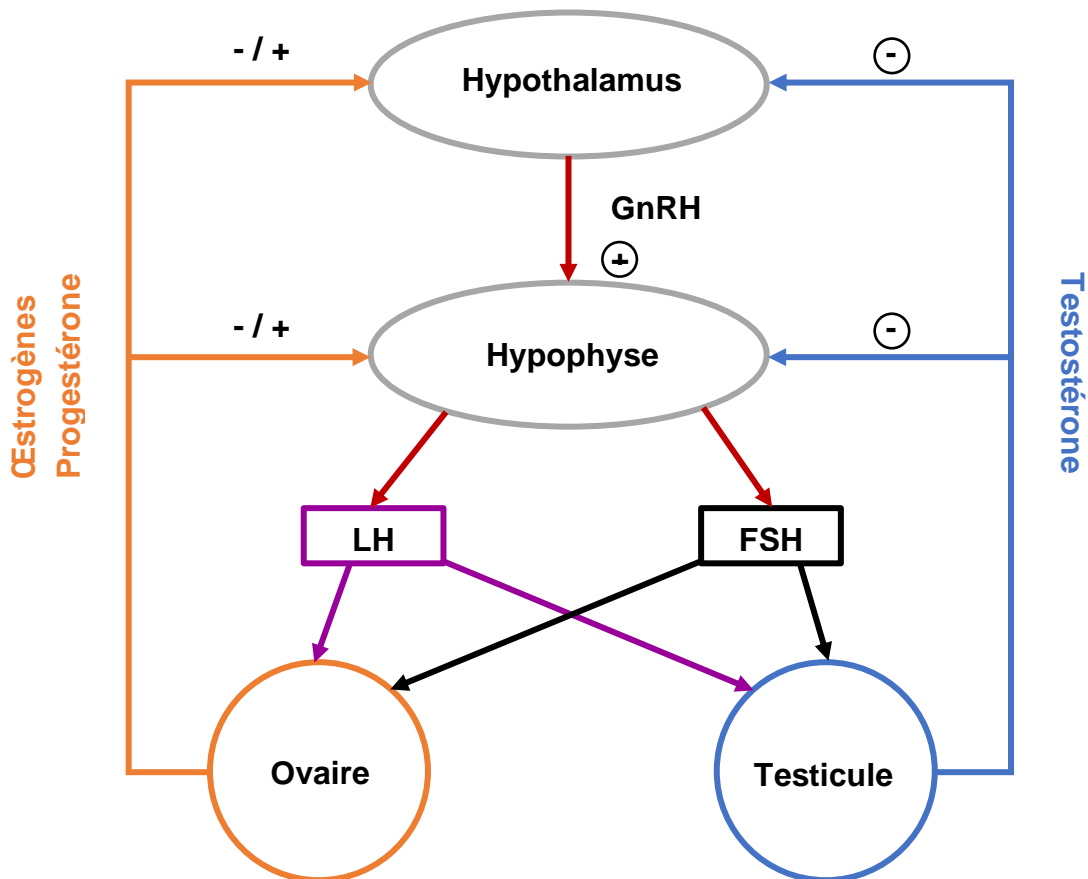


Figure 30 : Régulation de l'axe hypothalamo-hypophysaire gonadique

### II.1.2.2 Rôle de la GnRH

(Saint-Dizier, Chastant-Maillard 2014)

C'est la GnRH-I qui est impliquée dans le contrôle de la reproduction. Il s'agit d'un décapeptide avec une demi-vie courte et une structure en fer à cheval qui permet la liaison à son récepteur. Elle est constante chez les mammifères sauf chez le cochon d'Inde pour qui un acide aminé est différent.

Comme vu précédemment, la GnRH régule la libération antéhypophysaire de la FSH et de la LH par son action sur les cellules gonadotropes hypophysaires qui sécrètent ces hormones.



La GnRH est sécrétée de manière pulsatile par des neurones spécifiques à GnRH. Ces neurones sont regroupés sous forme de grappes mais pas sous forme de noyaux compacts. Il s'agit de quelques centaines de cellules distribuées sur quelques millimètres. Chez les rongeurs, ils sont situés principalement au niveau de la région pré optique du cerveau. Quelques cellules sont également présentes au niveau de la région tubérale de l'hypothalamus. Pour les cochons d'Inde, la répartition est égale entre la région pré optique et le noyau arqué.

La libération de la GnRH est contrôlée par les kisspeptines. Ce sont des neuropeptides qui agissent directement sur les neurones à GnRH. Chez les rongeurs, les neurones à kisspeptines sont situés dans deux zones de l'hypothalamus : l'aire pré optique et le noyau arqué. Les kisspeptines sont également l'intermédiaire du rétrocontrôle des stéroïdes sexuels sur la libération de GnRH. En effet, il y a peu de récepteurs aux stéroïdes sur les neurones à GnRH, en revanche il en existe beaucoup au niveau des neurones à kisspeptines. Les stéroïdes stimulent ou inhibent ces neurones ce qui entraîne respectivement une augmentation ou une diminution de la libération de GnRH.

La pulsativité de la sécrétion de GnRH est importante dans le maintien de la reproduction. L'intervalle moyen entre 2 pulses est de 20 minutes chez la souris et 30 minutes chez le rat. Les fréquences rapides de décharge de GnRH entraînent la sécrétion de LH alors que des fréquences lentes (1 pulse toutes les 2 à 4 heures) entraînent la sécrétion de FSH. Le pic pré-ovulatoire de LH est déclenché par un pic de GnRH chez les rongeurs. La sécrétion pulsatile de GnRH, FSH et LH protège le système hypothalamo-hypophysaire d'une stimulation trop intense. En effet, une décharge continue de GnRH, ou d'un agoniste, entraîne l'arrêt de production des gonadotrophines car les récepteurs à la GnRH, par leur structure particulière (pas de queue C-terminale) ne sont pas internalisés dans la cellule après activation. Ils stimulent donc la cellule de façon prolongée. C'est la désensibilisation.

### **II.1.2.3 Les gonadotrophines**

Il s'agit de glycoprotéines : la FSH et la LH. Elles sont sécrétées de façon pulsatile par l'adénohypophyse, sous l'action de la GnRH mais aussi des stéroïdes sexuels par rétrocontrôle, du PACAP (Pituitary Adenylate Cyclase-Activating Polypeptide) ou des signaux liés au statut énergétique de l'animal. Dans la circulation sanguine, elles ont des demi-vies courtes : 10 minutes pour la LH.

Elles agissent chez la femelle sur les cellules de la granulosa et de la thèque, et chez le mâle sur les cellules de Leydig et les cellules de Sertoli.

### **II.1.2.4 Rôle des hormones chez les femelles**

#### **II.1.2.4.1 Contrôle du développement folliculaire**

(Saint-Dizier, Chastant-Maillard 2014)

L'entrée en croissance des follicules ovariens se fait par l'inactivation de gènes dans l'ovocyte qui bloquent la croissance et l'activation de nombreux gènes ainsi que des facteurs

de croissance (BMP4) et des cytokines (KITLG). L'AMH sécrétée par les cellules de la granulosa bloque la croissance des autres follicules primordiaux.

La folliculogénèse basale dont le déterminisme est intra-ovarien, peut se dérouler sans FSH, jusqu'à la taille de 0,2 mm pour la ratte. Elle est contrôlée par divers facteurs de croissance. La FSH par son action sur la granulosa et la LH par son action sur la thèque peuvent également intervenir dans la croissance folliculaire basale. Le nombre de follicules qui entrent en croissance dépend du nombre de follicules primordiaux présents dans la réserve, mais il est toujours limité.

Ensuite, la folliculogénèse terminale, dont le déterminisme est gonadotrope, est strictement dépendante de la FSH, puis de la LH lorsque les récepteurs apparaissent sur la granulosa, à partir de 0,5 mm pour la ratte. Elle se déroule par vagues folliculaires, chez les rongeurs il n'y en a qu'une seule par cycle. Elle correspond à la croissance synchrone d'une cohorte de follicules puis la sélection des follicules dominants et de leur évolution (ovulation ou régression). Elle commence par la reprise de la capacité méiotique. La FSH permet le recrutement du futur follicule pré-ovulatoire puis la LH prend le relais pour terminer la croissance de ce follicule. Dans les cellules de la granulosa : les récepteurs à la FSH sont induits par la FSH et les récepteurs à la LH sont induits par la FSH puis par la LH elle-même. La concentration de FSH diminue après le début du développement de la cohorte à cause du rétrocontrôle négatif de l'œstradiol et de l'inhibine sécrétées notamment par le follicule dominant. La baisse de FSH provoque l'atrésie des autres follicules qui sont encore FSH dépendants. Le follicule qui ovule est donc celui dont l'équilibre avec son environnement hormonal a permis de prendre de l'avance sur les autres follicules.

#### **II.1.2.4.2 FSH**

(Thibault et *al.*, 1979)

La FSH stimule la multiplication des cellules de la granulosa et la formation de l'antrum. Une deuxième décharge de FSH est observée après l'ovulation, c'est elle qui est responsable de la formation de l'antrum sur les follicules pré-antraux qui vont ovuler au cycle suivant. Cette décharge est induite par la sécrétion transitoire de stéroïdes liée à l'ovulation. Cette hormone stimule également la production d'œstradiol par les cellules de la granulosa en agissant sur l'aromatase.

#### **II.1.2.4.3 LH**

(Thibault et *al.* 1979)(Saint-Dizier, Chastant-Maillard 2014)

La LH arrête la multiplication des cellules de la granulosa. En phase pré-ovulatoire, la LH est présente en faible concentration, elle permet l'augmentation de la synthèse d'œstradiol par son action sur les cellules de la thèque interne. En début de phase lutéinique, à forte concentration, elle inhibe l'aromatase et active l'expression de la protéine StAR ce qui favorise la synthèse de la progestérone.

#### **II.1.2.4.4 Les stéroïdes sexuels**

(Thibault et *al.* 1979) (Saint-Dizier, Chastant-Maillard 2014)

La sécrétion de stéroïdes débute au moment de la formation de l'antrum.

La sécrétion d'œstrogènes augmente tout au long de la fin de la croissance jusqu'au follicule pré-ovulatoire. Elle se fait par la thèque interne sous l'action de la LH et par la granulosa sous l'action de la FSH puis de la LH. Les œstrogènes stimulent la multiplication des cellules de la granulosa mais pas la formation de l'antrum qui dépend donc uniquement de la FSH.

Pour un niveau basal de gonadotrophines, la thèque interne produit plutôt des androgènes et la granulosa peut transformer ces androgènes en œstrogènes grâce à l'aromatase. Celle-ci est stimulée par la FSH. La progestérone est également produite par la granulosa.

La progestérone du corps jaune inhibe l'action stéroïdogène de FSH et LH sur les follicules à antrum. La progestérone ralentit la croissance folliculaire et prévient l'atrésie des follicules en présence de FSH.

Les stéroïdes sexuels exercent un rétrocontrôle négatif sur la sécrétion de GnRH par l'intermédiaire des kisspeptines et sur l'hypophyse, à l'exception des œstrogènes sécrétés en grande quantité à la fin de la phase folliculaire qui exercent un rétrocontrôle positif. Ce rétrocontrôle positif serait dirigé vers l'hypophyse.

#### **II.1.2.4.5 Les cycles**

Le cycle œstral est divisé en deux phases distinctes : la phase folliculaire qui correspond à la période entre la lutéolyse et l'ovulation et la phase lutéale, de l'ovulation à la lutéolyse.

La phase folliculaire est caractérisée par la croissance des follicules sous l'action d'abord de la FSH puis de la LH. La libération en grande quantité d'œstrogènes en fin de phase folliculaire entraîne un rétrocontrôle hypophysaire positif et un pic de LH pré-ovulatoire. L'ovulation est donc spontanée chez les rongeurs. La phase lutéale est caractérisée par la sécrétion de progestérone par le corps jaune.

#### **II.1.2.5 Rôle des hormones chez les mâles**

##### **II.1.2.5.1 FSH**

(Thibault et *al.*, 1979)

Chez le mâle, la FSH agit sur les cellules de Sertoli en stimulant l'aromatase qui permet la conversion de la testostérone produite par les cellules de Leydig en œstradiol, comme dans les cellules de la granulosa de l'ovaire. Elle régule également la fonction exocrine en stimulant la spermatogenèse.

##### **II.1.2.5.2 LH**

(Saint-Dizier, Chastant-Maillard 2014) (Thibault et *al.*, 1979)

La LH stimule la production de testostérone par les cellules de Leydig, de la même façon que pour les cellules de la thèque dans l'ovaire.

### II.1.2.5.3 Les stéroïdes sexuels

La testostérone et les œstrogènes ont pour principal rôle chez le mâle l'apparition et le maintien de la spermatogenèse. Comme chez la femelle, ces hormones ont un rétrocontrôle négatif sur l'axe hypothalamo-hypophysaire.

## II.2 Elevage

(Harkness, Wagner 1977)(Quinton, Gaillot 2015) (Quesenberry et *al.*, 2021a)

De manière générale, il existe deux systèmes d'élevage pour les rongeurs : le système monogame et le système polygame.

Dans le système monogame, un couple de rongeur est placé de manière continue ensemble, à condition que la femelle tolère le mâle, ce qui est parfois difficile. L'œstrus *post-partum* fertile peut être utilisé notamment chez les myomorphes pour augmenter le nombre de portées. Les petits sont toujours retirés avant la gestation ou la mise bas suivante. L'avantage de ce système est un meilleur suivi des portées. En revanche cela nécessite plus de travail, plus d'équipements et un plus grand nombre de mâles que le système polygame.

Les couples de gerbilles formés avant l'âge de 8 semaines ne doivent pas être séparés.

Chez les hamsters, la femelle ne tolère le mâle que pendant la période d'accouplement, ils ne peuvent donc pas vivre en continu ensemble car elle pourrait se montrer agressive. Ainsi, au moment de l'accouplement, c'est la femelle qui est introduite dans la cage du mâle. Il est possible de les mettre ensemble quelques jours et de surveiller leur comportement. Après l'accouplement, la femelle chasse le mâle et ils doivent à nouveau être séparés.

Dans le système polygame, un mâle est mis en contact avec 2 à 6 femelles, sauf pour les cochons d'Inde qui peuvent être avec 3 à 10 femelles. Les femelles sont isolées avant la mise bas, les petits retirés au moment du sevrage et les femelles peuvent alors retourner au harem.

Il est aussi possible de faire passer un mâle de cage en cage pour qu'il saillisse chaque femelle. Il est également retiré au moment de la mise-bas pour éviter le cannibalisme, l'abandon de la portée ou de l'agalactie.

Chez les gerbilles, ce système ne fonctionne que si les harems sont constitués avant la maturité sexuelle des individus.

Chez les hamsters, les femelles sont isolées 7 à 12 jours après l'accouplement car elles risquent de se montrer agressives envers le mâle.

Chez les chinchillas, la femelle est également dominante, c'est donc elle qu'on introduit dans la cage du mâle.

## II.3 Comportement sexuel

Différents comportements et modifications anatomiques témoignent de la période d'activité sexuelle pour les mâles et de l'œstrus pour les femelles.

L'œstrus est principalement marqué par des positions de lordose de la femelle lorsqu'elle est caressée, de l'agitation et une vulve congestionnée.

Les rattes peuvent également avoir les oreilles qui tremblent quand on leur caresse le dos. Chez les caviomorphes, la membrane vaginale se rompt pendant l'œstrus et un épais mucus est sécrété. Il est possible de réaliser un frottis vaginal pour différencier ces pertes physiologiques d'un pyomètre. En œstrus, les cellules prédominantes des sécrétions sont les cellules superficielles kératinisées, tandis que les polynucléaires neutrophiles dominent dans les sécrétions purulentes de pyomètre accompagnés de nombreuses bactéries.

Chez les cochons d'Inde, les mâles comme les femelles émettent des sons gutturaux et du chevauchement peut être observé.

(Quinton, Gaillot 2015) (Harkness, Wagner 1977) (O'Malley 2005) (Quesenberry et al., 2021a)

En ce qui concerne les mâles, les comportements sexuels dépendent de l'espèce.

Les rats présentent une hypersécrétion sébacée dorsolombaire donnant à la peau une coloration jaune orangée, associée à des pellicules. Un abcès des glandes préputiales est possible durant ces périodes. (Quinton, Gaillot 2015)

Le comportement sexuel des souris est lié à la sécrétion de phéromones au niveau de l'organe voméronasal ou organe de Jacobson, situé au niveau du plancher de la cavité nasale. Ceux-ci donnent aux mâles une odeur caractéristique, proche de celle de la moisissure. (Quesenberry et al., 2021a)

Les gerbilles sont podophones, c'est-à-dire que les mâles font la cour aux femelles en tapant des postérieurs. Ils flairent également leur zone ano-génitale. (Quinton, Gaillot 2015)

Pour la plupart des espèces de rongeurs, un bouchon copulateur se forme au niveau du vagin de la femelle après l'accouplement. Il est composé de sperme séché mélangé à des cellules épithéliales vaginales desquamées. Il coagule rapidement grâce aux sécrétions des glandes de coagulation. Ce bouchon est présent pendant quelques heures à 3 jours après l'accouplement et empêche la fécondation par un autre mâle. Il est possible de le retrouver dans la cage. Un autre témoin de l'accouplement est la présence de sperme sur le frottis vaginal de la femelle.

(Quinton, Gaillot 2015)(Harkness, Wagner 1977) (O'Malley 2005) (Quesenberry et al., 2021a)

## II.4 Cycles

Les données physiologiques des différentes espèces sont résumées dans les Tableaux I et II.

Chez les rongeurs, un suivi du cycle œstral peut être effectué à l'aide de frottis vaginaux. En proœstrus, il est possible d'observer des cellules épithéliales avec des cornéocytes et des leucocytes. En œstrus, ce sont les cornéocytes qui prédominent. En fin de métœstrus et dioœstrus, il y a une augmentation des lymphocytes et une diminution des cornéocytes. (Harkness, Wagner 1977)(O'Malley 2005)(de Chaves et *al.*, 2009) (Quesenberry et *al.*, 2021a)

Le cycle œstral est relativement court chez les myomorphes puisqu'il dure environ 4 à 5 jours. C'est la raison pour laquelle le suivi du cycle n'est pas très utile dans ces espèces. Chez les caviomorphes en revanche, le frottis vaginal ainsi que l'observation de l'ouverture de la membrane vaginale et des comportements sexuels peuvent être utilisés comme indicateurs pour l'accouplement (Quesenberry et *al.*, 2021a).

De plus, certaines espèces comme le hamster ou le chinchilla émettent des sécrétions vulvaires au moment de l'œstrus. Chez le chinchilla, il s'agit d'une sécrétion mucoïde et blanchâtre. Chez le hamster, il y a d'abord sécrétion d'un mucus translucide et filandreux avant l'œstrus, puis une sécrétion plus épaisse et blanche, à ne pas confondre avec un pyomètre, dont l'odeur est acide à la fin du cycle.

(Quinton, Gaillot 2015) (Quesenberry et *al.*, 2021a) (Quinton, Gaillot 2015)(Harkness, Wagner 1977)(Courtiade, Pignon 2009b)

Le cycle œstral des espèces nocturnes, comme par exemple le rat ou le hamster, dépend de la photopériode. En effet, la sécrétion de LH responsable de l'ovulation est plus intense en fin d'après-midi, l'ovulation a donc généralement lieu le soir et la femelle est réceptive sexuellement à cette période, durant quelques heures. (O'Malley 2005)

Chez la souris, dans des groupes importants de femelles, il peut arriver que l'œstrus soit supprimé. Toutes les femelles entrent donc en anœstrus continu. Il s'agit de l'effet Whitten. Cet effet peut être utilisé par des éleveurs pour synchroniser les chaleurs puisque l'odeur d'un mâle dans le groupe en anœstrus fait revenir les femelles en œstrus au bout de 72 heures environ. Chez les rats, l'effet Whitten existe mais est beaucoup moins prononcé que chez les souris. (Harkness, Wagner 1977) (Quesenberry et *al.*, 2021a)

## II.5 Gestation

Une gestation est suspectée lorsqu'il y a eu accouplement. La présence d'un bouchon copulateur dans la cage ou de sperme au frottis vaginal en sont des témoins.

La détection de la gestation peut se faire par l'observation d'une prise de poids, du développement des mamelles et un non-retour en œstrus. De plus, les fœtus deviennent palpables, notamment chez les caviomorphes, à partir d'un certain stade de gestation précisé ci-dessous.

Chez les rattes et les souris, les mamelles sont bien visibles à partir de 14 jours de gestation. Chez les octodons, une sécrétion rougeâtre est émise quelques jours après le début de la gestation. Chez les chinchillas, la palpation des fœtus est possible à partir de 90 jours de gestation et la prise de poids devient rapide à partir de 6 semaines de gestation. Chez les cochons d'Inde, l'implantation des fœtus a lieu 6 à 7 jours après la fécondation et la palpation des ampoules fœtale est possible à partir de 3 à 4 semaines de gestation.

Les pseudo-gestations sont relativement rares chez les rongeurs mais peuvent survenir. (Harkness, Wagner 1977) (Quesenberry et *al.*, 2021a) (O'Malley 2005)(Quinton, Gaillot 2015)

L'effet Bruce est décrit chez la souris. Il s'agit d'un défaut d'implantation de l'embryon chez les souris exposées à un mâle et ayant mis bas récemment. (Quesenberry et *al.*, 2021a)

Le placenta est hémochorial (O'Malley 2005) (Quesenberry et *al.*, 2021a) (Quinton, Gaillot 2015). Chez les cochons d'Inde, il sécrète de la progestérone au bout de 15 jours et les anticorps maternels passent la barrière placentaire lors du transfert d'immunité de la mère au fœtus.

Les petits myomorphes naissent nus, les yeux et les oreilles fermés. Ils ne sont pas capables de thermoréguler, c'est pourquoi la mère confectionne un nid avec du coton ou du papier déchiqueté, juste avant la mise-bas afin de garder ses petits au chaud. Elle s'en occupe attentivement durant leur développement (Quinton, Gaillot 2015) (Harkness, Wagner 1977) (Quesenberry et *al.*, 2021a). Au contraire, les caviomorphes sont nidifuges. Ils naissent donc avec des poils, les yeux et les oreilles ouverts, et avec des dents. Les femelles ne font donc pas forcément de nid. Les petits sont capables de se déplacer seuls et de suivre leur mère très rapidement après la naissance, excepté chez les octodons où, bien que possédant des poils, ils n'assurent pas leur thermorégulation et ils doivent donc rester dans un nid pendant environ 2 semaines. (Quinton, Gaillot 2015)(Harkness, Wagner 1977) (Boussarie, 1998) (Quesenberry et *al.*, 2021a)

Il y a peu de dystocies chez les rongeurs, à l'exception des cobayes pour lesquels la symphyse pubienne s'ossifie. A l'occasion, un prolapsus vaginal ou utérin peut survenir, réductible relativement aisément. Chez les caviomorphes, la mise-bas a lieu en général tôt le matin ou tard le soir. (Quesenberry et *al.*, 2021a)

Les caviomorphes sont placentophages. Il convient de retirer les éventuels fœtus momifiés car leur ingestion pourrait créer des obstructions digestives. La présence de sang au niveau des pattes et du nez de la mère indique qu'elle a bien ingéré le placenta et signe la fin de la mise-bas. (O'Malley 2005) (Quinton, Gaillot 2015) (Quesenberry et *al.*, 2021a)

Les femelles ont généralement un bon instinct maternel. Le cannibalisme des jeunes est peu fréquent mais peut avoir lieu en particulier chez les myomorphes si la femelle est primipare, stressée ou carencée, ou bien si le nid est dérangé. La mère doit donc être isolée quelques jours avant la mise-bas. Chez les gerbilles, le mâle peut s'occuper des petits. Chez les hamsters, le cannibalisme est un peu plus fréquent que dans les autres espèces. C'est la cause principale de mortalité avant le sevrage. Il est principalement lié à une température trop froide ou un poids trop faible de la mère pendant la gestation. Il faut donc

veiller à donner largement à manger et à boire à la femelle gestante. Chez les cobayes, le cannibalisme est rare mais les petits peuvent se trouver écrasés s'ils ne sont pas isolés des autres adultes. (Quinton, Gaillot 2015) (Harkness, Wagner 1977) (Quesenberry et *al.*, 2021a)

### II.5.1 Particularités des cochons d'Inde

Durant la gestation, des cellules de Kurloff circulent dans le sang de la femelle. Il s'agit de leucocytes mononuclés présentant des inclusions ovoïdes, les corps de Kurloff. Lorsque la concentration sanguine en œstrogènes augmente à la fin de la gestation, leur nombre augmente également. Ces cellules ont un rôle dans la protection des cellules fœtales contre une éventuelle réaction immunitaire maternelle dirigée contre le fœtus. (Quinton, Gaillot 2015)(O'Malley 2005)(Harkness, Wagner 1977)

48h avant la mise-bas, de la relaxine est sécrétée par l'hypophyse et l'endomètre. L'hormone agit sur la symphyse pubienne en dégradant le fibrocartilage, ce qui permet son écartement pour le passage des petits. L'écartement de la symphyse pubienne est d'environ 1,5 cm deux jours avant la parturition et il doit être d'au minimum 2,5 cm au moment du part pour éviter une dystocie mécanique nécessitant une césarienne. (Quinton, Gaillot 2015)(Courtiade, Pignon 2009b) (O'Malley 2005) (Quesenberry et *al.*, 2021a) (Harkness, Wagner 1977)

Chez les femelles nullipares, la symphyse pubienne se soude entre 6 et 8 mois, ce qui rend impossible son écartement lors d'une future mise-bas. Pour les futures reproductrices, il est donc conseillé de faire une première portée avant l'âge de 7 mois afin d'éviter des dystocies. (Quinton, Gaillot 2015) (Courtiade, Pignon 2009b) (Quesenberry et *al.*, 2021a)(Harkness, Wagner 1977) (O'Malley 2005)

## II.6 Lactation

Les rongeurs ont un œstrus *post-partum* qui est fertile, les femelles peuvent donc commencer une nouvelle gestation juste après la mise-bas. Si l'œstrus *post-partum* n'est pas utilisé, la femelle est en anœstrus de lactation durant le reste de la lactation. L'œstrus suivant intervient après le sevrage des petits (2 à 5 jours pour les rattes et les souris). (Harkness, Wagner 1977)

Chez les rattes et les souris, la lactation peut prolonger la gestation suivante de 3 à 10 jours, selon la taille de la portée, en retardant l'implantation de l'embryon. (Harkness, Wagner 1977)

Dans la plupart des espèces, il est possible qu'une femelle allaite des petits qui ne sont pas les siens. En effet, les rattes peuvent développer une lactation en présence de rats sans avoir été fécondées. Les femelles octodon en lactation peuvent pratiquer l'allonursing et allaiter les petits d'une autre femelle. De même chez les chinchillas ou les cobayes, si la mère meurt ou ne s'occupe pas de sa portée, une autre femelle peut prendre le relais de la lactation. De plus, le nombre de mamelles dans ces espèces est souvent insuffisant par rapport à la taille de la portée. Par ailleurs, les petits cobayes peuvent commencer à manger



solide dès l'âge de 2 jours, bien que les chances de survie soient moins importantes s'ils doivent se nourrir exclusivement seuls.

(Quinton, Gaillot 2015) (Quesenberry et al. 2021a)

*Tableau 1 : Données physiologiques de la reproduction des myomorphes*

	<b>Rats</b>	<b>Souris</b>	<b>Gerbilles</b>	<b>Hamsters</b>
<b>Maturité sexuelle</b>	6-8 semaines	5-8 semaines	10-12 semaines	Mâles : 8 semaines Femelles : 6 semaines
<b>Arrêt de la fécondité</b>	15-18 mois	12-18 mois	18-24 mois	14 mois
<b>Saison de reproduction</b>	Toute l'année	Toute l'année	Toute l'année	Toute l'année
<b>Cycle</b>	4-5 jours Polyoestrien	4-5 j Polyoestrien	4-6 j Polyoestrien	4 j
<b>Œstrus <i>post-partum</i></b>	24h-48h PP Fertile	24h PP Fertile	24h PP Fertile	Anovulatoire
<b>Durée œstrus</b>	Environ 13 h	Environ 13 h	12-18 h	8-26 h
<b>Ovulation</b>	Spontanée 9-10 h après le début de l'œstrus	Spontanée	Spontanée	Spontanée 12 h après le début de l'œstrus
<b>Durée de gestation</b>	20-23 j	19-21 j	24-26 j	15-18 j
<b>Taille de la portée</b>	6-12	9-11	4-6	4-11
<b>Poids à la naissance</b>	4-6 g	1-1,5 g	2,5-3,5 g	1,5-3 g
<b>Age du sevrage</b>	21 j	19-23 j	21-28 j	3-4 semaines
<b>Lactation</b>	3-5 semaines	3-5 semaines	3-4 semaines	3-4 semaines
<b>Ouverture des yeux</b>	12-16 j	11-14 j	16-20 j	14 j
<b>Ouverture des oreilles</b>	3,5 j		5 j	4-5 j
<b>Apparition des poils = thermorégulation</b>	7-10 j		6 j	9 j
<b>Durée de la parturition</b>	90 minutes			

(Quinton, Gaillot 2015) (Boussarie 2003) (Harkness, Wagner 1977) (Doumerc 2009b) (O'Malley 2005) (Quesenberry et al., 2021a) (Courtiade, Pignon 2009a)(Poulet 2004)(Burgess, Bishop 2012)

NB : Tableau réalisé avec des valeurs correspondant aux moyennes des données des différentes sources

Tableau II : Données physiologiques de la reproduction des caviomorphes

	<b>Cochons d'Inde</b>	<b>Chinchillas</b>	<b>Octodons</b>
<b>Maturité sexuelle</b>	Mâle : 2,5 mois Femelle : 1,5 mois	Mâle : 8-10mois Femelle : 4-6 mois	4-6 mois
<b>Fin de la fertilité</b>	4 -5 ans		
<b>Saison de reproduction</b>	Toute l'année	Novembre à mai	Toute l'année
<b>Cycle</b>	15-17 j Polyoestrien	28-38 j Polyoestrien	3-21 j Polyoestrien
<b>Durée œstrus</b>	2 jours	3-4,5 jours	3-5 jours
<b>Œstrus post-partum</b>	7-20 h PP Fertile	12-48 h PP Fertile	12-48 h PP Fertile
<b>Ovulation</b>	Spontanée, 10 h après le début de l'œstrus	Spontanée	Spontanée
<b>Durée de gestation</b>	59-72 j (68 j en moyenne)	109-124 j	87-92 j
<b>Taille de la portée</b>	1-5 (3-4 en moyenne)	1-4	4-6 (1 <sup>ère</sup> portée) 6-10 (portées suivantes)
<b>Poids à la naissance</b>	55-110 g	30-55 g	14,5 g
<b>Age du sevrage</b>	21 j ou poids de 180 g	4,5-7 semaines	4-6 semaines
<b>Lactation</b>	3 semaines avec pic de production à 1 semaine	6,5-8 semaines	2-4 semaines
<b>Durée de la parturition</b>	30 minutes (tôt le matin)	1 à 2 h (tôt le matin ou dans la nuit)	
<b>Intervalle entre les petits</b>	7 minutes en moyenne	Des minutes à des heures	

(Quinton, Gaillot 2015) (Boussarie 2003) (Harkness, Wagner 1977) (Courtiade, Pignon 2009b) (O'Malley 2005) (Jenkins 2000) (Quesenberry et *al.*, 2021a) (Ballard, Cheek 2003)(Courtiade, Pignon 2009a)

NB : Tableau réalisé avec des valeurs correspondant aux moyennes des données des différentes sources

## Partie 2 : Les différentes techniques de stérilisation

### I Les indications

(Pignon, Courtiade 2009a)(Quinton, Gaillot 2015)(Courtiade, Pignon 2009a)(Bulliot 2009a)(Courtiade, Pignon 2009b)(Stout Steele, Bennett 2011)(Doumerc 2009b)(Capello 2011)(Risi 2014)(Quesenberry et *al.*, 2021a)(Mentré 2011) (Capello 2003) (Morrisey 2008)(Quesenberry et *al.*, 2021b)

Les indications suivantes concernent la stérilisation chirurgicale principalement. Certaines, qui seront rappelées dans la partie dédiée sont également applicables à la stérilisation chimique.

L'indication première à la stérilisation est la contraception. En effet, il est nécessaire de contrôler la reproduction dans les groupes de rongeurs mélangeant les deux sexes puisque ces animaux sont très prolifiques. En général, il est préférable de castrer les mâles pour cette indication plutôt que les femelles car la chirurgie est plus facile, moins invasive, moins risquée, moins longue et moins coûteuse.

Il est également possible de stériliser les rongeurs pour limiter les comportements indésirables, notamment l'agressivité envers leurs congénères ou l'homme et les comportements de marquage urinaire. Si ces comportements sont déjà installés, il est possible que la stérilisation ne soit pas pleinement efficace. Il est conseillé de la pratiquer le plus tôt possible. Chez les mâles, la castration de souris de laboratoire mâles à l'âge de 1 mois a permis de réduire les comportements agressifs de 64% à 0% (Lofgren et *al.*, 2012).

La stérilisation est recommandée dans la prévention de diverses affections de l'appareil reproducteur des rongeurs ainsi que dans certaines situations pathologiques. Ces indications sont présentées dans le Tableau III.

Tableau III : Indications à la stérilisation des rongeurs

	Préventif	Curatif
<b>Mâles</b>	Paraphimosis du chinchilla Hyperséborrhée du rat Tumeurs pituitaires des rats Bouchon urétral	Blessures Cryptorchidie
	Orchites infectieuses Abscess testiculaires (hamster) Tumeurs testiculaires	
<b>Femelles</b>	Dystocies Tumeurs mammaires des rattes Endométriose Tumeurs pituitaires des rats	Césarienne
	Kystes ovariens (cobaye, gerbille) Pyomètre Métrite Métrorragie Tumeurs ovariennes : granulosa, thécome, tératome (gerbille, hamster) Tumeurs utérines : adénocarcinome ... Torsion utérine Prolapsus utérin	

Il est recommandé de réaliser la stérilisation des rongeurs avant la puberté pour la prévention des affections citées ci-dessus ou avant de mettre des animaux de sexe opposé en contact. On peut donc stériliser les rats et les hamsters à partir de 2 mois et les caviomorphes à partir de 3 mois, à condition que les testicules des mâles soient descendus. (Mentré 2011) (Capello 2003)

Il faut cependant noter que l'ovariectomie des rattes les prédispose à l'ostéopénie. (Quesenberry et al., 2021b)

## I.1 Indications chez la femelle

### I.1.1 Tumeurs mammaires

(Doumerc 2009b) (Quesenberry et al., 2021a) (Quinton, Gaillot 2015)

Les tumeurs mammaires sont très fréquentes chez les rongeurs. Elles touchent aussi bien les mâles que les femelles. Ainsi, certaines souches de souris sont touchées à plus de 70% et 30 à 90% des rattes non stérilisées développent au moins une fois dans leur vie une tumeur mammaire. En ce qui concerne les mâles, 0,5 à 16% des rats sont touchés. Chez les cochons d'Inde, ils sont même plus sujets à cette affection que les femelles.

Le type de tumeur rencontré dépend de l'espèce. Chez les hamsters, les souris et les cochons d'Inde, on trouve majoritairement des adénocarcinomes. Pour la souris, ils sont suivis par les fibrosarcomes. Il y a donc rapidement des métastases pulmonaires et le

pronostic est plutôt sombre. On note tout de même que les tumeurs concernant les mamelles inguinales ont un pronostic moins réservé que celles concernant les mamelles thoraciques car les métastases sont moins précoces. Pour les cochons d'Inde, 75% des tumeurs sont des adénocarcinomes, les 25% restants sont généralement des fibroadénomes.

Au contraire chez les rats, les tumeurs sont le plus souvent bénignes. Il s'agit de fibroadénomes à plus de 85%, contre 15% d'adénocarcinomes. Cependant, les tumeurs mammaires chez les rattes n'ont pas tendance à métastaser, c'est la vitesse de croissance, la gêne mécanique et le risque d'ulcération qui en découlent qui sont problématiques pour l'animal. Ces tumeurs sont influencées par les hormones sexuelles, elles grossissent donc très rapidement. Leur croissance est accélérée par la sécrétion de prolactine qui peut venir des cellules tumorales, d'une lactation ou d'un adénome hypophysaire. Une étude (Vergneau-Grosset et *al.*, 2016) a montré que près de la moitié des rattes présentant un fibroadénome mammaire ont également des anomalies au niveau de l'appareil génital.

Chez les myomorphes, le tissu mammaire est étendu très largement, les tumeurs peuvent donc être localisées sur quasiment la totalité du corps de l'animal. Pour les cochons d'Inde en revanche, elles se manifestent par le gonflement d'une ou des 2 mamelles pouvant s'accompagner de pertes séro-hémorragiques.

Le traitement est toujours l'exérèse chirurgicale, après bilan d'extension pour les espèces avec un risque de métastases élevé. Des marges larges, de 5 à 10 mm, sont conseillées ainsi que l'exérèse du nœud lymphatique local chez le cochon d'Inde si elle est possible. Néanmoins, les récurrences sont très fréquentes.

La prévention des tumeurs mammaires passe par la stérilisation précoce, avant l'imprégnation hormonale de la femelle. Chez les rattes, la stérilisation entre 3 et 4 mois fait chuter l'incidence à 5%. Celle-ci est réduite entre 4 et 7 mois également, après cet âge aucune donnée ne sont disponibles. De même, la stérilisation après exérèse d'une première tumeur en prévention d'une récurrence n'a pas prouvé son efficacité. Contrairement aux autres rongeurs, il n'y pas de preuve de l'efficacité de la stérilisation pour la prévention des tumeurs mammaires chez le hamster. (Pignon, Courtiade 2009a) (Courtiade, Pignon 2009b) (Quesenberry et *al.*, 2021b)

### **I.1.2 Tumeurs hypophysaires des rats**

Les tumeurs hypophysaires des rats sont généralement des prolactinomes sécrétants. Elles peuvent donc être à l'origine de lactations et pourraient favoriser les tumeurs mammaires, bien que le mécanisme exact ne soit pas connu. L'incidence de ces tumeurs augmente avec l'âge et peut être diminuée par la stérilisation. Elles sont le plus souvent bénignes mais peuvent entraîner des troubles neurologiques par compression de l'encéphale. Ce type de tumeur est une indication à la stérilisation aussi bien chez la femelle que chez le rat mâle. (Quesenberry et *al.*, 2021a)

### **I.1.3 Tumeurs ovariennes**

Les tumeurs de la granulosa sont particulièrement présentes chez la gerbille, notamment celles ne se reproduisant pas. Sur des animaux jeunes, elles sont le plus souvent macroscopiquement invisibles et ne provoquent pas de symptômes. En revanche, leur taille augmente avec l'âge et des métastases abdominales sont fréquemment observées, principalement à l'omentum. Elles s'accompagnent d'une dissémination locale. La stérilisation des gerbilles non reproductrices est donc conseillée. (Quesenberry et *al.*, 2021a)

Les tumeurs ovariennes sont moins fréquentes mais présentes également chez les femelles cobayes. Il peut s'agir d'adénome, de tératome ou de tumeur de la granulosa qui peuvent s'associer à des kystes ovariens. Le traitement de choix est l'ovariohystérectomie. (Quesenberry et *al.*, 2021a)

### **I.1.4 Kystes ovariens**

Les kystes ovariens sont possibles chez la gerbille et très fréquents chez les cobayes. En effet, ils sont présents chez 76% des cochons d'Inde femelles de plus de 18 mois, bien qu'ils soient généralement découverts entre 2 et 4 ans (O'Malley 2005) (Courtiade, Pignon 2009b). Il a été démontré que la prévalence et la taille des kystes sont liées à l'âge de l'animal. En revanche, aucun lien n'a été mis en évidence avec l'historique de gestation des femelles. D'autres affections sont souvent associées telles qu'un léiomyome utérin, une tumeur de la granulosa, une hyperplasie kystique de l'endomètre ou une endométrite (Nielsen et *al.*, 2003) (Quesenberry et *al.*, 2021a).

Il existe deux types de kystes ovariens : les kystes séreux non fonctionnels et les kystes folliculaires hormono-sécrétants (Quesenberry et *al.*, 2021a).

Les kystes séreux se développent pendant le cycle sans lien avec les hormones. Ils mesurent de 0,5 à 7 cm et sont remplis d'un liquide clair. Leur taille augmente avec l'âge de l'animal. Ils ne provoquent pas directement de signes cliniques mais peuvent comprimer des organes abdominaux ce qui est à l'origine de symptômes généraux de type anorexie, abattement, douleur et distension abdominale, voire masse palpable caudalement au rein. Ils ne répondent pas aux traitements hormonaux, le traitement de choix est donc l'ovariohystérectomie avec drainage préalable du kyste si nécessaire. Il est également possible de faire une ponction échoguidée du liquide mais les récurrences sont très rapides. (O'Malley 2005) (Quesenberry et *al.*, 2021a) (Mentré 2011)

Les kystes folliculaires résultent du défaut d'ovulation de follicules pré-ovulatoires, ce qui altère la cyclicité. Ils peuvent donc être associés à un hyperoestrogénisme à l'origine d'une alopecie tronculaire bilatérale symétrique non prurigineuse. Les mêmes signes cliniques non spécifiques que les kystes séreux peuvent également être observés. Ces kystes répondent généralement à l'injection de GnRH ou de hCG qui est suivie d'une décharge de LH entraînant la lutéinisation du kyste. La stérilisation chirurgicale peut également être proposée en préventif ou en curatif. La stérilisation chimique par pose d'un implant d'agoniste de GnRH n'a pas montré d'effet sur les kystes folliculaires.

(Courtiade, Pignon 2009b)(Quesenberry et *al.*, 2021a) (Nielsen et *al.*, 2003) (Mentré 2011)

### **I.1.5 Pyomètre / métrite**

Le pyomètre est relativement rare chez les myomorphes (Quesenberry et *al.*, 2021a). Il est de plus en plus rapporté chez les caviomorphes. Chez les rongeurs, la séparation des orifices urinaire et vaginal permet de faciliter le diagnostic de pyomètre ainsi que de métrorragie, en évitant la confusion avec de l'hématurie par exemple (Mentré 2011).

Les causes de pyomètres ou de métrites sont une parturition récente, la présence de fœtus morts ou momifiés qui restent dans l'utérus, une ovariectomie incomplète ou une infection ascendante liée à l'abrasion du vagin par la litière (Quesenberry et *al.*, 2021a)(Courtiade, Pignon 2009b).

Le pyomètre se manifeste par de l'anorexie, un syndrome fébrile, une polyuro-polydipsie, des pertes vulvaires purulentes ou hémorragiques et une baisse de la fertilité. Si la vulve ou le col ne sont pas ouverts, il n'y a pas de pertes mais l'utérus se remplit de pus provoquant une distension abdominale. Le pyomètre peut s'accompagner d'hyperplasie kystique de l'endomètre et d'infections bactériennes secondaires. Chez les rattes, les écoulements vulvaires hémorragiques liés à une endométriose chronique sont souvent secondaires à une surinfection par des mycoplasmes.

Chez les chinchillas, la momification, la résorption fœtale et les avortements sont fréquents et peuvent donner lieu à un pyomètre ou une métrite. Il faut donc systématiquement y penser face à une femelle entière en contact avec un mâle qui présente des pertes vulvaires hémorragiques.

Le pyomètre est confirmé par radiographie ou échographie.

Le traitement de choix est l'ovariohystérectomie après stabilisation de l'animal. Pour les femelles reproductrices ou les pyomètres peu sévères, on peut essayer de mettre en place une antibiothérapie à large spectre sur une longue durée.

(Quesenberry et *al.*, 2021a)(Courtiade, Pignon 2009b) (Quinton, Gaillot 2015)(Courtiade, Pignon 2009a)

### **I.1.6 Dystocies**

Les dystocies sont rares chez les myomorphes et restent peu fréquentes chez les caviomorphes. Les cobayes primipares de plus de 8 à 12 mois sont prédisposées aux dystocies en raison de la soudure de la symphyse pubienne. Les causes de dystocies incluent également la torsion ou l'atonie utérine, l'obésité, des déficiences nutritionnelles, une taille fœtale trop importante, du stress pendant la gestation ou une mauvaise présentation d'un petit. Une césarienne peut être prévue pour les femelles les plus à risque. Les signes de dystocies sont des pertes sanguinolentes, des efforts expulsifs avec des contractions inefficaces pendant plus de 20 à 50 minutes, un travail sans expulsion depuis plus de 2 heures, des fœtus morts, une femelle apathique avec de l'agitation, des pleurs, de la tachypnée et une distension abdominale.

Chez le cochon d'Inde, il est possible de palper la symphyse pubienne pour vérifier qu'elle est assez écartée. Si elle est à plus de 2,5 à 3 cm, il est possible d'aider les petits à sortir manuellement avec du lubrifiant. En cas d'atonie utérine, des injections d'ocytocine à 0,2-3 UI SC peuvent être réalisées (Quesenberry et *al.*, 2021a).



Chez le chinchilla, une intervention est recommandée après 4 heures de travail infructueux. Des radiographies sont nécessaires pour évaluer le nombre de fœtus et leur placement pour décider d'une intervention manuelle avec du lubrifiant ou d'une césarienne.

S'il est impossible de sortir les petits manuellement, une césarienne est réalisée. Il est recommandé de pratiquer une ovariohystérectomie en même temps pour prévenir les dystocies lors de futures gestations.

(Quesenberry et *al.*, 2021a) (Courtiade, Pignon 2009b) (Capello 2011)

### **I.1.7 Tumeurs utérines**

Elles sont rapportées dans toutes les espèces de rongeur et décrites principalement chez les cobayes et les chinchillas. La tumeur utérine la plus courante du cobaye est le léiomyome. Des léiomyosarcomes, adénomes et adénocarcinomes sont également possibles. Chez les chinchillas, on rencontre également des léiomyomes, des léiomyosarcomes mais aussi des fibromes et des hémangiomes.

Les néoplasies utérines se manifestent par une distension abdominale associée à une douleur, une masse abdominale palpable qui peut faire protrusion au niveau du vagin et des pertes vulvaires hémorragiques.

Le traitement de choix de toutes les tumeurs est l'ovariohystérectomie. Elle peut être considérée en prévention également chez les femelles non reproductrices.

(Quesenberry et *al.*, 2021a)

## **I.2 Indications chez le mâle**

### **I.2.1 Paraphimosis**

Le paraphimosis est une pathologie fréquente du chinchilla, également décrite chez l'octodon. Les causes de paraphimosis sont un anneau de poils autour du pénis, une balanoposthite sévère, une séparation pendant l'accouplement, un comportement sexuel exacerbé ou une reproduction excessive. Il peut être aggravé par de l'automutilation et des traumatismes. Le paraphimosis peut également provoquer de la douleur et de l'anurie par compression de l'urètre.

Le traitement repose sur le nettoyage du pénis avec retrait des poils, et l'application de lubrifiant. Il peut être nécessaire de mettre en place un traitement local pour diminuer le gonflement avant. Si cela ne suffit pas, l'amputation du pénis est recommandée.

La castration est une mesure de prévention du paraphimosis car elle diminue les comportements sexuels.

(Courtiade, Pignon 2009b) (Quesenberry et *al.*, 2021a)

### **I.2.2 Orchite / épидидymite**

Elles sont principalement décrites chez le cobaye, se manifestant par une inflammation du testicule avec dysorexie, abattement, hyperthermie et perte de poids. L'origine peut être traumatique ou infectieuse avec la dissémination hématogène de bactéries à partir d'un foyer. Une antibiothérapie systémique peut être mise en place, en cas d'échec, la castration est proposée (Courtiade, Pignon 2009b).

### I.2.3 Tumeurs testiculaires

Les tumeurs testiculaires sont rares mais décrites chez le cochon d'Inde. Il s'agit de séminome ou de carcinome embryonnaire qui se manifeste par le gonflement du testicule et l'atrophie du second testicule. Des Leydigomes sont possibles chez le rat également. Des tumeurs prostatiques et testiculaires sont décrites chez la gerbille. Le seul traitement est la castration chirurgicale. (Quesenberry et *al.*, 2021a) (Quesenberry et *al.*, 2021b)

## II Avant l'anesthésie

Avant d'envisager d'anesthésier un rongeur, il convient de faire un examen clinique rigoureux de l'animal en commençant par prendre les commémoratifs et l'anamnèse.

L'animal est ensuite pesé précisément afin d'obtenir une valeur de référence pour objectiver une éventuelle perte de poids et pouvoir calculer les doses d'anesthésiques à utiliser. Il est également important de prendre les constantes du rongeur qui serviront aussi de valeurs de références : fréquence cardiaque, fréquence respiratoire et température rectale. Ces valeurs sont résumées dans le Tableau IV (Tessier, Risi 2009a)(Jenkins 2000). Il faut notamment s'assurer de l'intégrité des voies respiratoires des rongeurs qui sont particulièrement sensibles aux infections respiratoires. De plus, ces animaux respirent uniquement par le nez, des troubles à ce niveau pourraient donc compromettre leur durant la chirurgie (Tessier, Risi 2009a) (Mentré 2011) (Quesenberry et *al.*, 2021b). Un bilan sanguin peut être proposé avec au minimum l'hématocrite, les protéines totales et l'urée. Si l'animal est à risque, on peut prévoir un bilan complet avec Numération Formule Sanguine et biochimie voire des radiographies pulmonaires (Tessier, Risi 2009a) (Quesenberry et *al.*, 2021b).

Tableau IV : Constantes biologiques des rongeurs

	Fréquence cardiaque (bpm)	Température (°C)	Fréquence respiratoire (mpm)
<b>Rat</b>	272-512	36,8-37,8	68-140
<b>Souris</b>	469-705	36,9-37,7	95-231
<b>Hamster</b>	231-437	37-38,4	50-156
<b>Gerbille</b>	258-600	37-38,8	78-140
<b>Cobaye</b>	209-278	37,2-38,9	60-131
<b>Chinchilla</b>	125-175	37,2-38,6	43-85
<b>Octodon</b>	NR	37,9	NR

NR : Non renseigné

(Tessier, Risi 2009a) (Quesenberry et *al.*, 2021a)(Banks et al. 2010) (Keeble, Meredith 2009)

L'information des propriétaires au sujet du risque anesthésique est une étape importante de la consultation précédant la stérilisation. En effet, ce risque est majoré chez les rongeurs en raison de leur petite taille (Quinton, Gaillot 2015)(Quesenberry et *al.*, 2021b).

Si l'état général de l'animal le jour de l'anesthésie n'est pas satisfaisant, il est recommandé de corriger les anomalies et de le stabiliser avant d'envisager la chirurgie. Chez les caviomorphes en particulier, il faut veiller à ce que l'animal passe des selles et ne présente pas d'anorexie ou de déshydratation. Sinon, il faudra d'abord faire repartir le transit par des gavages, de la réhydratation et des pro kinétiques (Tessier, Risi 2009a)(Jenkins 2000). En effet, la récupération post-opératoire peut être altérée si l'animal n'est pas dans de bonnes conditions avant la chirurgie. Il faut également prendre en compte le stress de l'animal qui devra être minimisé (Jenkins 2000) (Quesenberry et *al.*, 2021b). Ainsi, une hospitalisation la veille de la chirurgie peut être envisagée pour permettre au rongeur de se familiariser avec l'environnement et limiter son stress. C'est aussi l'occasion de l'observer pour vérifier qu'il est apte à être anesthésié. Elle devra avoir lieu dans un endroit calme (Tessier, Risi 2009a) (Quesenberry et *al.*, 2021b).

Afin de diminuer le risque chirurgical, l'analgésie peut être débutée la veille ou le matin de l'intervention par administration d'anti-inflammatoires non stéroïdiens. Pour les rats et les souris ayant des antécédents d'infections respiratoires par des mycoplasmes, une antibiothérapie peut également être commencée avant la chirurgie.

(Tessier, Risi 2009a)(Risi, Tessier 2009a) (Jenkins 2000) (Quesenberry et *al.*, 2021b)

Contrairement aux carnivores domestiques, il n'est pas nécessaire de mettre à la diète les rongeurs avant une chirurgie de convenance. En effet, ces animaux ne sont pas capables de vomir. Elle peut même être préjudiciable pour l'animal et en particulier pour les herbivores, en augmentant le risque d'arrêt de transit et d'hypoglycémie. Ces animaux peuvent être laissés au foin et à l'eau 1 à 2 heures avant le début de la chirurgie afin de diminuer le volume digestif qui peut comprimer le diaphragme et gêner lors de l'incision. Il est aussi possible de rincer leur cavité buccale en leur donnant de l'eau à la seringue avant l'anesthésie pour éviter que des débris alimentaires se logent dans la trachée.

(Quinton, Gaillot 2015)(Jenkins 2000)(Mentré 2011)(Quesenberry et *al.*, 2021a)(Tessier, Risi 2009a)(Pignon, Courtiade 2009a)(Pignon, Courtiade 2009b) (Quesenberry et *al.*, 2021b)

### **III Anesthésie**

Les effets recherchés lors de l'anesthésie sont la narcose et la myorelaxation, associées à une bonne analgésie, une souplesse et une sécurité d'emploi (Quinton, Gaillot 2015).

#### **III.1 Prémédication**

Le but de la prémédication est de tranquilliser l'animal et de commencer son analgésie. Cela permet de diminuer les doses de produits anesthésiques ainsi que le temps de réveil. Différents types de molécules peuvent être utilisés :

- La morphine ou les dérivés morphiniques (butorphanol, buprénorphine)
- Les benzodiazépines (diazépam, midazolam)
- Les  $\alpha$ 2-agonistes (médétomidine)

Elles peuvent être utilisées seules ou en association. Par exemple, pour une castration de chinchilla on peut utiliser un mélange de butorphanol 0,2mg/kg et de midazolam 0,3mg/kg IM.

Un délai de 15 à 30 minutes doit être respecté avant d'induire l'animal, durant lequel celui-ci doit être placé au calme (Risi, Tessier 2009b) (Pignon, Courtiade 2009b).

Les  $\alpha 2$ -agonistes sont intéressants dans l'utilisation en prémédication avant une induction volatile car ils possèdent des propriétés analgésiques dont sont dépourvus les gaz et ils sont réversibles. Cependant, il faut faire attention à ne pas utiliser des doses trop élevées qui pourraient provoquer hypotension et dépression cardiovasculaire (Risi, Tessier 2009a).

*Tableau V : Posologie des molécules de prémédication*

	<b>Myomorphes</b>	<b>Caviomorphes</b>	<b>Commentaires</b>
<b>Diazépam</b>	2,5-5 (3) mg/kg SC, IM	0,5-5 (1) mg/kg IM, SC, PO	Les IM peuvent causer de la nécrose musculaire
<b>Midazolam</b>	1-2mg/kg IM, SC	0,5-1,5 mg/kg IM, SC	Action de courte durée
<b>Médétomidine</b>	0,1-0,2 mg/kg IM, SC		Contre-indication si insuffisance cardiaque Bonne analgésie Risque de dépression cardio- respiratoire
<b>Butorphanol</b>	0,2-2 mg/kg SC, IM	0,1-0,7 mg/kg SC, IM	Effet sédatif Analgésie limitée Potentialise les anesthésiques injectables Association avec la médétomidine pour une sédation
<b>Buprénorphine</b>	0,02-0,1 mg/kg SC, IM	0,01-0,05 mg/kg SC, IM	Dure 12h Relais de la morphine intéressant Sécurité d'emploi
<b>Morphine</b>	0,2-2 mg/kg SC, IM	0,2-1 mg/kg SC, IM	Courte durée d'action Dépression respiratoire Analgésique de choix

(Risi, Tessier 2009b)(Mayer, Mans 2018) (Quinton, Gaillot 2015)

### **III.2 Induction / entretien**

Il existe deux grands types d'inductions : par voie injectable ou par voie volatile. En général, l'entretien se fait par inhalation de gaz mais il est possible de recourir à une anesthésie fixe.

#### **III.2.1 Induction volatile**

L'anesthésie gazeuse nécessite du matériel adapté qui comprend : une cuve, un débitmètre, un circuit non réinhalatoire, des masques de tailles différentes et un petit ballon (Quinton, Gaillot 2015)(Risi, Tessier 2009b).

Elle peut se faire à l'aide d'un masque ou dans une boîte à induction dans laquelle l'air sera saturé en gaz anesthésique. La boîte à induction est plus pratique que le masque puisqu'elle évite la contention et donc du stress pour l'animal. En revanche, elle nécessite davantage de gaz. Pour les espèces de très petite taille, il est possible d'utiliser un masque destiné aux carnivores en le retournant sur la table au-dessus de l'animal. (Quinton, Gaillot 2015 ; Harkness, Wagner 1977)(Risi, Tessier 2009b) (Mentré 2011)

Les gaz utilisés sont des gaz halogénés, principalement l'isoflurane mais aussi le sévoflurane. Ils ont l'avantage d'être éliminés très rapidement de l'organisme ce qui permet une sécurité d'utilisation et un ajustement rapide de la profondeur anesthésique. L'induction et le réveil sont également rapides ce qui permet une reprise précoce de l'alimentation et diminue le risque anesthésique. Cependant, ils n'ont pas de valence analgésique, il faut donc les combiner avec un analgésique comme la morphine. De plus, il faut faire attention car des détresses respiratoires sont possibles (Quinton, Gaillot 2015)(Boussarie 2003)(Risi, Tessier 2009b). D'autres inconvénients des gaz sont : l'effet vasodilatateur qui peut provoquer une dépression cardiovasculaire si l'induction est trop rapide, à trop forte dose ou en association avec des  $\alpha 2$ -agonistes, ainsi qu'une hyperventilation réflexe lorsque la concentration en gaz est trop forte. Celle-ci ne doit pas être confondue avec un réveil. (Quinton, Gaillot 2015)

Pour l'induction le débit d'oxygène doit être réglé à 2L/minute et l'isoflurane à 3-4% ou le sévoflurane à 4-5%. Une fois l'animal endormi, on pourra baisser la quantité de gaz pour l'entretien : isoflurane à 1-2% ou sévoflurane à 2-4%.

(Quinton, Gaillot 2015)(Pignon, Courtiade 2009b)(Mentré 2011) (Boussarie 2003)

#### **III.2.2 Induction injectable**

Même lorsque l'on utilise des anesthésiques injectables, il convient de ventiler l'animal et de l'alimenter en oxygène. (Risi, Tessier 2009b)

L'anesthésie par voie injectable est difficilement réalisable en intra-veineuse car il est difficile de poser un cathéter sur des petites espèces vigiles. La voie intra-veineuse est donc utilisée chez certaines espèces seulement lorsque cela est possible. Il est plus courant d'induire avec des injections par voie sous-cutanée ou intramusculaire, au niveau des lombes ou du quadriceps, comme chez les carnivores domestiques. La voie intra-péritonéale est

également décrite : le rongeur est tenu verticalement et l'aiguille piquée en dessous de l'ombilic, en direction crâniale, parasagittale. Dans ce cas il faut bien aspirer avant d'injecter. (Risi, Tessier 2009b)(Boussarie 2003)(Harkness, Wagner 1977)

La principale molécule utilisée pour l'induction par voie injectable est la kétamine, en association avec des  $\alpha$ 2-agonistes (médétomidine, xylazine) ou des benzodiazépines (midazolam, diazépam). Le propofol et l'alfaxalone peuvent aussi être utilisés pour certaines espèces (Risi, Tessier 2009b) (Mentré 2011).

Cependant, la kétamine peut avoir des effets secondaires, d'autant plus que les doses utilisées sont élevées, en lien avec la résistance des rongeurs. Il s'agit de dépression cardiovasculaire et respiratoire. Elle ne doit donc jamais être utilisée seule car elle est épileptogène, tachycardisante et augmente les sécrétions salivaires et bronchiques (Harkness, Wagner 1977) (Quinton, Gaillot 2015) (Risi, Tessier 2009b).

*Tableau VI : Posologie des molécules d'induction*

	Kétamine (associée à de la médétomidine)	Propofol	Alfaxalone
Myomorphes	40-90 mg/kg SC, IM + 0.5-1 mg/kg IM (médétomidine)	7,5-10 mg/kg IV	10-11 mg/kg IM
Caviomorphes	20-40 mg/kg SC, IM + 0.5 mg/kg IM (médétomidine)	3-5 mg/kg IV	3-4 mg/kg IM

(Risi, Tessier 2009b)(Mayer, Mans 2018) (Quinton, Gaillot 2015)

### III.2.3 Entretien

Pour une anesthésie fixe, l'entretien se fait en surveillant la profondeur anesthésique de l'animal et en injectant dès que nécessaire les produits utilisés pour l'induction.

Quel que soit le mode d'induction, injectable ou volatile, il est possible d'utiliser la voie gazeuse pour l'entretien. Un gaz halogéné de type isoflurane ou sévoflurane est inhalé par l'animal via un masque ou une sonde endotrachéale.

L'anesthésie fixe est peu utilisée en pratique chez les rongeurs car il est difficile de poser une voie veineuse dans ces petites espèces (Boussarie 2003)(Harkness, Wagner 1977). De plus, le métabolisme élevé des rongeurs impose des doses d'anesthésiants plus élevées que chez les carnivores, avec des durées d'action plus courtes. Ceci est particulièrement vrai pour la kétamine, couramment utilisée, à laquelle les rongeurs sont particulièrement résistants. Par son effet irritant, cette molécule peut provoquer de l'automutilation chez les rongeurs. (Quinton, Gaillot 2015) (Risi, Tessier 2009b)

L'entretien se fait donc en général par le passage de gaz halogénés via un masque ou une sonde endotrachéale. Afin d'assurer une bonne oxygénation des poumons du rongeur, il faut veiller à ce que la trachée soit étendue avec la tête et le cou alignés. En cas de difficultés

respiratoires, il faut vérifier que les narines de l'animal ne soient pas obstruées et que sa cavité buccale soit propre (Risi, Tessier 2009b).

### III.3 Analgésie

Une analgésie précoce est primordiale lors de chirurgies sur des rongeurs. En effet, elle contribue à diminuer le risque chirurgical et améliore la récupération en post-opératoire. Il est possible de la commencer avant l'intervention chirurgicale. Une bonne prise en charge de la douleur évite par exemple le stress en hospitalisation post-opératoire qui peut être à l'origine de stase gastrique notamment chez les caviomorphes ou encore l'automutilation avec arrachage des fils de suture qui peut entraîner un retard de cicatrisation. Elle a donc des conséquences sur le pronostic de l'animal. (Risi, Tessier 2009a)

Afin de réaliser une bonne analgésie, il est nécessaire de connaître les signes de douleur des rongeurs. Etant des proies dans la nature, ces espèces ont tendance à peu l'exprimer. Les signes principaux sont l'anorexie, le toilettage excessif ou absent, de l'épiphora ou chromodacryorrhée, du bruxisme, de la polypnée ou bradypnée voire des vocalises (Risi, Tessier 2009a).

L'anesthésie gazeuse n'ayant pas de valence analgésique, il faut injecter une molécule pour s'assurer de la prise en charge de la douleur pendant la chirurgie (Quinton, Gaillot 2015).

L'analgésie est débutée avant la chirurgie par de la buprénorphine ou du méloxicam par exemple. Il est possible d'ajouter du glycopyrrolate pour éviter les malaises vagues ou une hypersécrétion. (Mentré 2011)

Une anesthésie locale à l'aide de lidocaïne 2% et/ou de bupivacaïne diluées dans du sérum physiologique, en intra-testiculaire peut être pratiquée avant de commencer l'intervention également.

Pendant la chirurgie, l'analgésie est souvent réalisée par des opioïdes, en particulier la morphine qui a une bonne efficacité sur les douleurs viscérales fortes. Les effets secondaires comprennent la bradycardie, la dépression respiratoire et l'iléus, mais utilisée à des doses usuelles, il y a peu de risque de dépression.

On peut associer la morphine à un anti-inflammatoire non stéroïdien comme le méloxicam car leur action est synergique et peut durer 12 à 24h.

En post-opératoire, la douleur pourra continuer d'être gérée par de la morphine toutes les 4 heures ou de la buprénorphine toutes les 6 à 8 heures en fonction de son intensité. Le butorphanol est moins utilisé car il a un effet sédatif plus important et antagonise la morphine. Les AINS peuvent être poursuivis quelques jours après le retour de l'animal à la maison. Les antiCox2 comme le méloxicam et le carprofène seront privilégiés par rapport aux antiCox1 pour préserver les fonctions digestives et rénales.

(Quinton, Gaillot 2015)(Risi, Tessier 2009a) (Quesenberry et al., 2021b)



Tableau VII : Posologie des molécules analgésiques chez les rongeurs

	Myomorphes	Caviomorphes	Commentaires
<b>Acide tolfénamique</b>	2-4 mg/kg SID SC, PO		Dirigé cox1 donc pas l'AINS le plus efficace chez les petits mammifères 3 doses maximum
<b>Méloxicam</b>	1-5 mg/kg SID-BID PO, SC	0,1-0,5 mg/kg SID PO, SC	
<b>Carprofène</b>	5 mg/kg SID PO, SC	2-4 mg/kg SID-BID PO, SC	
<b>Morphine</b>	2-5 mg/kg q4h IV, SC, IM		
<b>Butorphanol</b>	1-2 mg/kg q4h SC	0,2-2 mg/kg q4-6h IV, SC	
<b>Buprénorphine</b>	0,01-0,05 mg/kg q6-12h IM, IV, SC		
<b>Médétomidine</b>	0,1-0,2 mg/kg IM, SC		Sédatif

(Hawkins 2006)(Risi, Tessier 2009a)(Mayer, Mans 2018) (Quinton, Gaillot 2015)

### III.4 Monitoring et risques anesthésiques

L'anesthésie du rongeur doit être surveillée de près pour pouvoir être adaptée rapidement car ces espèces sont particulièrement sensibles, notamment à l'hypothermie. Cependant le monitoring peut être compliqué du fait de la petite taille des animaux qui rend souvent difficile voire impossible l'intubation ainsi que la pose de voie veineuse. (Quinton, Gaillot 2015) (Boussarie 2003)

Les principaux paramètres à surveiller sont : la profondeur de l'anesthésie, la fréquence cardiaque, la fréquence respiratoire et la température de l'animal. (Quinton, Gaillot 2015)(Harkness, Wagner 1977)

Parallèlement au monitoring de l'anesthésie, il faut veiller à mettre régulièrement des larmes artificielles dans les yeux des rongeurs afin d'éviter le dessèchement de la cornée et des ulcères cornéens. (Mentré 2011)(Quesenberry et al., 2021a)(Risi, Tessier 2009b)

#### III.4.1 Profondeur de l'anesthésie

Des signes de tachycardie brutale, de tachypnée ou d'hypertension témoignent d'une anesthésie peu profonde ou d'une analgésie insuffisante. (Risi, Tessier 2009b) En revanche, le degré d'ouverture des paupières ne semble pas être corrélé à la profondeur anesthésique. (Quinton, Gaillot 2015)

En ce qui concerne les différents réflexes, on considère que le stade chirurgical correspond à une absence de sensibilité au pincement des oreilles, une absence de secouage de tête chez le cochon d'Inde à la stimulation des oreilles, une absence de réflexe de retrait au pincement de la queue ou des espaces interdigités. Le réflexe palpébral doit également être

absent, sauf en cas d'utilisation de la kétamine seule pour lequel il est conservé. (Boussarie 2003 ; Quinton, Gaillot 2015 ; Risi, Tessier 2009b) Le réflexe cornéen est également persistant sauf lorsque des alpha 2 agonistes sont utilisés. (Boussarie 2003) (Quinton, Gaillot 2015)

Il convient de faire également attention aux signes de surdosage et donc d'anesthésie trop profonde. Cela se manifeste par de la bradycardie, de la bradypnée et un temps de recoloration capillaire augmenté. Le réflexe cornéen peut également disparaître s'il était présent. (Boussarie 2003)

### III.4.2 Température

La taille des rongeurs, notamment le ratio entre la surface et le volume du corps, ainsi que les liquides et gaz administrés, les exposent à l'hypothermie. Celle-ci allonge la durée du réveil et diminue les besoins anesthésiques en diminuant le métabolisme de certaines molécules, il faut donc faire attention au surdosage. (Quinton, Gaillot 2015)(Risi, Tessier 2009b)(Capello 2011)(Quesenberry et *al.*, 2021b) L'hypothermie peut également provoquer des bradycardies et/ou des arythmies cardiaques qui sont parfois résistantes à l'atropine et au glycopyrrolate ce qui augmente fortement le risque de mortalité. (Risi, Tessier 2009b)

Différents moyens peuvent être mis en œuvre pour limiter les pertes de chaleur des rongeurs et éviter l'hypothermie. D'abord, il faut s'assurer de préparer tout le nécessaire pour la chirurgie à l'avance afin de minimiser le temps chirurgical. Lors de la préparation du patient à la chirurgie, il faut éviter d'utiliser trop d'alcool, ce qui risque de mouiller l'animal, et tondre le moins possible. Pendant la chirurgie, différents moyens sont employés pour réchauffer l'animal. Il est possible d'utiliser des tapis chauffants à 40°C, des bouillottes, une soufflerie d'air chaud, une lampe chauffante ou un matelas d'eau chaude. Le contact direct avec la table en métal doit être évité au maximum. Il faut également draper le patient autant que possible avec de préférence un champ transparent. Pour les abords abdominaux, la cavité abdominale peut être remplie avec du sérum physiologique chauffé à 40°C pendant quelques minutes avant de refermer l'animal ou pendant la chirurgie si la température descend en dessous de 35,5°C. Sans ces mesures de réchauffements, les animaux peuvent perdre 10 à 15°C en 20 minutes.

(Boussarie 2003) (Quinton, Gaillot 2015) (Risi, Tessier 2009b) (Quesenberry et *al.*, 2021b) (Capello 2011)

Avec les mesures de réchauffement mises en œuvre, il convient de faire attention à l'hyperthermie, la déshydratation, la dessiccation des organes exposés, la sécheresse de la cornée et aux brûlures. (Quinton, Gaillot 2015)(Risi, Tessier 2009b) La température de l'animal peut être surveillée de manière continue à l'aide d'une sonde rectale ou œsophagienne ou d'un thermomètre. (Quinton, Gaillot 2015)(Quesenberry et *al.*, 2021b)(Risi, Tessier 2009b)

### III.4.3 Fonction respiratoire

#### III.4.3.1 Intubation

L'intubation est une des lignes de vie lors de l'anesthésie. Elle permet : le monitoring de la capnographie, l'apport en gaz anesthésiques de manière plus précise et sans pertes dans l'environnement, la ventilation si nécessaire, l'apport d'O<sub>2</sub> et la sécurisation des voies respiratoires d'un patient inconscient. Elle peut être orotrachéale, nasotrachéale ou directe par trachéotomie. Cependant elle est très difficile à pratiquer chez les rongeurs en raison de leur petite taille, de la taille de leur larynx, de la longueur des incisives, du palais mou qui empêche une bonne visualisation de l'épiglotte et de la largeur de la langue (Johnson 2010). L'intubation est donc peu pratiquée pour les chirurgies de convenance des rongeurs. Elle peut néanmoins être réalisée chez les plus gros d'entre eux comme le cochon d'inde ou le chinchilla. Dans ce cas, elle est oro-trachéale et se fait par visualisation indirecte de la glotte grâce à un endoscope (Lennox, Capello 2008) (Mentré 2011). Chez le rat, une intubation à l'aveugle peut également être réalisée en étirant bien la tête et le cou de l'animal afin de redresser la trachée (Johnson 2010).

Pour l'intubation du cochon d'Inde, il faut savoir que celui-ci possède un ostium palatial qui correspond à une ouverture ovale dans le palais mou qu'il ne faut pas léser en intubant. Un risque de régurgitation par reflux passif de l'estomac est également présent. L'ostium existe aussi chez le chinchilla mais est moins étroit. L'intubation est rendue difficile pour cette espèce par la fusion du palais mou et de la base de la langue.

(Quinton, Gaillot 2015) (Johnson 2010) (Tessier, Risi 2009b)

Une bonne induction doit être effectuée avant d'intuber pour que l'animal soit assez détendu. Comme les rongeurs respirent uniquement par le nez, on peut placer un masque avec un gaz anesthésiant sur leur nez. De l'atropine ou du glycopyrrolate peuvent être injectés aux cochons d'Inde pour éviter l'hypersalivation. La bouche de l'animal doit être propre avant de commencer à intuber.

Le rongeur est placé en décubitus sternal ou sur le dos, la sonde est choisie, la longueur à introduire est mesurée et un marquage est mis en place. Le diamètre de la sonde doit être égal à celui du larynx pour pouvoir passer, soit 2/3 de la lumière trachéale et le diamètre interne doit être le plus grand possible pour laisser passer un maximum d'air et limiter la résistance. (Johnson 2010)

Le diamètre et le type de la sonde sont choisis en fonction de l'espèce à intuber. Pour les cochons d'Inde et les chinchillas, il est possible d'utiliser des cathéters urinaires modifiés de 8 French. Chez les rats, une sonde droite en silicone ou un cathéter intraveineux sont préférés (Johnson 2010).



Figure 31 : Sonde endotrachéale faite avec un cathéter urinaire (Johnson 2010)

L'endoscope est placé à côté de la sonde endotrachéale ou à l'intérieur de celle-ci. Un endoscope flexible ou semi-flexible est préféré pour éviter un endommagement lié à une force de flexion trop importante.

Si l'endoscope est à côté de la sonde, il permet de voir la glotte et la manipulation de la sonde à côté. Celle-ci doit être posée sur l'épiglotte et poussée dans la lumière trachéale. Si on utilise la méthode « over-the-top », l'endoscope est dans la sonde. Il faut donc rentrer l'endoscope dans la lumière trachéale avec la sonde puis le faire glisser dans la sonde pour le retirer. Cette méthode permet, par visualisation, d'être sûr que l'on est bien dans la lumière trachéale. (Lennox, Capello 2008)(Johnson 2010)

Si la sonde est bien placée, de la buée se forme à l'intérieur à chaque expiration (Johnson 2010).

Pour les animaux de taille inférieure à celle d'un rat, il faut utiliser la technique de l'endoscope à côté de la sonde avec des sondes droites en silicone de 1 mm ou des sondes construites à partir de cathéter veineux (Johnson 2010).

Si l'intubation est difficile, il est préférable de ne pas forcer et d'arrêter.

### **III.4.3.2 Monitoring**

Le monitoring de la fonction respiratoire comprend la surveillance de la fréquence et des cycles respiratoires, la saturation en oxygène de l'hémoglobine via la SpO<sub>2</sub>, et la concentration sanguine en CO<sub>2</sub> via EtCO<sub>2</sub> (Risi, Tessier 2009b).

La fréquence respiratoire est suivie afin d'apprécier la profondeur de l'anesthésie, comme vu précédemment, mais aussi afin de pouvoir réagir rapidement en cas d'apnée. Pour les animaux intubés, il est possible d'utiliser un détecteur d'apnée ou un capnographe branché sur la sonde trachéale pour mesurer la fréquence respiratoire et détecter une apnée anormalement longue. Si l'anesthésie est réalisée au masque, il est possible de placer un capnographe directement dessus.(Risi, Tessier 2009b)(Quinton, Gaillot 2015)

Une bonne oxygénation est indispensable pour diminuer le risque d'apnée. En effet, les rongeurs ont une consommation d'oxygène assez élevée et une apnée peut rapidement entraîner une hypoxie myocardique à l'origine d'un arrêt cardiaque (Boussarie 2003) (Quinton, Gaillot 2015).

Certains animaux, comme les cochons d'Inde, ont tendance à retenir leur souffle avant de respirer profondément lorsqu'ils sont exposés à un gaz anesthésiant (Harkness, Wagner 1977).

Le capnographe a l'avantage de donner également la proportion de CO<sub>2</sub> inspirée et expirée (Risi, Tessier 2009b)(Quinton, Gaillot 2015). L'EtCO<sub>2</sub> est une donnée importante à mesurer car elle informe sur la qualité de la ventilation de l'animal, la perfusion des poumons et l'équilibre acido-basique. Le tracé permet donc de savoir si une mauvaise ventilation est d'origine cardiaque, obstructive ou réinhalatoire (Risi, Tessier 2009b).

En ce qui concerne la saturation en oxygène, elle peut être mesurée via un oxymètre de pouls placé sur une zone sans poils, non pigmentée avec une peau fine et bien vascularisée : une oreille, une patte, la langue, la queue ou en région génitale. Il existe également des sondes linéaires à placer dans le rectum. Il n'est pas toujours facile de trouver une zone où l'oxymètre peut être utilisé. De plus, les capteurs utilisés chez les carnivores domestiques ne sont pas toujours adaptés aux rongeurs et peuvent donner des résultats faussés par écrasement des tissus ou des vaisseaux sanguins. Usuellement, la SpO<sub>2</sub> est supérieure à 93%, en dessous de 90% on considère que l'animal est hypoxémique. (Quinton, Gaillot 2015)(Risi, Tessier 2009b)

#### **III.4.4 Fonction cardiovasculaire**

La surveillance de la fonction cardiovasculaire peut se faire visuellement par l'observation du temps de recoloration capillaire, de la couleur des muqueuses et des pertes sanguines. Un contrôle de la fréquence et du rythme cardiaque est également réalisé par palpation du choc précordial ou du pouls, par auscultation à l'aide d'un stéthoscope ou à l'aide d'une sonde Doppler placée en regard du cœur ou d'une artère, ou encore d'un électrocardiogramme (ECG). (Risi, Tessier 2009b) (Mentré 2011) (Quinton, Gaillot 2015)

On considère qu'une variation de fréquence cardiaque de 20% au repos est anormale. La bradycardie est le premier signe d'un déficit en oxygène ou d'une anesthésie trop profonde (Quinton, Gaillot 2015) (Risi, Tessier 2009b).

La défaillance cardiaque est favorisée par le stress, les surdosages anesthésiques et les pertes liquidiennes. Dans ce cas, il faut masser rapidement l'animal à une fréquence d'au moins 60 à 80 battements par minutes (Boussarie 2003).

La pression artérielle est également un paramètre qui peut être surveillé lors d'une anesthésie à l'aide d'un Doppler avec un brassard placé au niveau d'une patte. Cependant, elle reste peu étudiée chez les Nouveaux Animaux de Compagnie donc difficilement interprétable (Quinton, Gaillot 2015)(Risi, Tessier 2009b).

Le volume sanguin des rongeurs est estimé à 57 mL/kg. On considère qu'une perte d'entre 10 et 15% du volume sanguin peut être tolérée sans conséquences. Toutefois, une diminution de pression artérielle et du débit cardiaque peut être observée. Pour une perte de 15 à 20% du volume sanguin, un relargage de catécholamines est à l'origine d'une tachycardie et d'une vasoconstriction avec redistribution du sang. Au-delà de 20% de pertes sanguines, la vie de l'animal est menacée. Le volume sanguin de l'animal étant relativement faible, les hémorragies sont fatales pour des volumes sanguins perdus de petite quantité, c'est pourquoi il faut être particulièrement vigilant à l'hémostase lors de chirurgies de rongeurs. (Capello 2011)(Jenkins 2000) (Quesenberry et al., 2021b)

#### **III.4.5 Fluidothérapie**

La fluidothérapie n'est pas toujours pratiquée lors des chirurgies de convenance. Cependant, les pertes sanguines sont rapidement importantes chez les rongeurs, elle reste donc recommandée (Boussarie 2003).

La réhydratation intra-veineuse est parfois compliquée chez les rongeurs car un accès veineux n'est pas toujours possible. Lorsqu'aucune voie veineuse n'est accessible, un cathéter intra-osseux peut être mis en place au niveau de la fosse trochantérique de l'os fémoral (Jenkins 2000) (Capello 2011) (Quesenberry et *al.*, 2021b). A défaut, pour les procédures courtes et les animaux en bonne santé, il est également possible de réhydrater directement par voie sous-cutanée au niveau des flancs ou en intra-péritonéal, avant et pendant l'opération (Risi, Tessier 2009b) (Quesenberry et *al.*, 2021b).

Le débit de perfusion recommandé pour les rongeurs est de 10 mL/kg/h (entre 5 et 15 mL/kg/h). Si la réhydratation est réalisée par voie sous-cutanée, des bolus de 10 mL/kg sont administrés. Les procédures de stérilisation étant généralement courtes, un seul bolus peut suffire. On utilisera du NaCl 0.9% de préférence tiédi dans lequel il est possible d'ajouter jusqu'à 50% de glucose à 5%. (Quesenberry et *al.*, 2021b) (Risi, Tessier 2009b) (Mentré 2011)

#### **III.4.6 Accidents per opératoires**

En cas d'apnée, si une sonde endotrachéale a été mise en place, il faut ventiler manuellement l'animal en le ballonnant. Sinon, les mouvements respiratoires peuvent être stimulés en appuyant sur la cage thoracique. (Quinton, Gaillot 2015)

Lors d'arrêt cardiorespiratoire, il est indispensable d'avoir un cathéter intra-veineux ou intra-osseux déjà en place afin de pouvoir administrer le plus rapidement possible les molécules de réanimation. Cela permet également une complémentation plus facile de la volémie en cas de pertes sanguines importantes. (Quinton, Gaillot 2015)

#### **III.5 Survenants en post-opératoire**

Le post-opératoire comprend le réveil et la période de réchauffement, analgésie, perfusion et réalimentation qui suit (Risi, Tessier 2009c).

En fin de chirurgie, au moment des sutures, la profondeur de l'anesthésie est diminuée progressivement afin d'initier le réveil. L'animal doit être oxygéné et réchauffé jusqu'à son réveil. La durée et la qualité de celui-ci dépendent du protocole anesthésique utilisé, de la durée de l'intervention réalisée et de l'état général du rongeur. En cas d'hypoglycémie, d'hypothermie ou de surdosage anesthésique, cela peut prendre plus de temps. La technique de réchauffement la plus efficace pour les rongeurs consiste à les mettre sous une couverture avec une arrivée d'air chaud (sèche-cheveux, WarmTouch) en faisant attention à ne pas brûler l'animal (Risi, Tessier 2009b)(Quinton, Gaillot 2015)(Risi, Tessier 2009c). Il est ensuite manipulé avec précaution afin de limiter le stress et placé dans un endroit calme, chaud et sombre sans objet ni gamelle. Il est conseillé de le mettre en position sternale afin de favoriser la ventilation. La réhydratation peut être poursuivie par voie orale, sous-cutanée ou intra-veineuse selon les pertes sanguines qui ont eu lieu pendant l'intervention (Risi, Tessier 2009c)(Boussarie 2003).

Une bonne analgésie en post-opératoire est indispensable pour permettre à l'animal de reprendre une alimentation rapidement et éviter des arrêts de transit. Elle limite également le léchage de la plaie et des points de suture. Les molécules utilisées peuvent être des opioïdes ou des AINS selon l'intensité de la douleur, qui doit être évaluée. (Risi, Tessier 2009c) (Quinton, Gaillot 2015)

Si l'animal ne mange pas de lui-même dans les 12 à 48h post-opératoire, des gavages en hospitalisation doivent être réalisés jusqu'à reprise spontanée de l'appétit, notamment chez les herbivores. Du métoprolol à la dose de 1 mg/kg peut être administré per os deux fois par jour pour stimuler la motricité intestinale si besoin. Une sortie peut être envisagée lorsque l'animal mange, passe des selles et a une température rectale dans les normes de son espèce. (Risi, Tessier 2009c) (Pignon, Courtiade 2009b)

Un traitement anti-inflammatoire à base de méloxicam par exemple peut être poursuivi pendant environ 3 jours après la sortie de l'animal afin de continuer l'analgésie. Des antibiotiques de première intention sont également parfois prescrits (Pignon, Courtiade 2009b) (Capello 2006). Il est préférable de remplacer la litière par des alèses le temps de la cicatrisation pour éviter une infection des plaies (Tessier 2009) (Quesenberry et al., 2021b).

## **IV Stérilisation chirurgicale**

### **IV.1 Préparation**

Comme évoqué précédemment, il n'est pas utile voire délétère de mettre un rongeur à la diète avant la chirurgie. En effet, ils ne vomissent pas et sont prédisposés à l'hypoglycémie. Une fois anesthésié, il faut commencer par tondre la zone chirurgicale. Il convient de tondre le minimum possible afin de réduire le risque d'hypothermie qui est majoré par la petite taille de ces animaux. On fera également attention à ne pas léser la peau.

Il est possible de vidanger la vessie de l'animal par taxis externe afin qu'elle ne gêne pas pendant la chirurgie.

La zone chirurgicale est ensuite désinfectée en suivant un protocole similaire à ceux utilisés en chirurgie des carnivores domestiques. Il s'agit de 3 lavages avec de la Vétédine savon (povidone iodée) et de l'eau, puis d'un passage avec de la Vétédine solution (povidone iodée). Il est également possible de réaliser la désinfection avec de la Chlorhexidine. Il faudra cependant éviter de mouiller excessivement l'animal, une fois encore pour éviter l'hypothermie.

Le rongeur est ensuite placé sur la table de chirurgie, sur un tapis chauffant. Idéalement, celle-ci est inclinée afin de surélever la tête de l'animal et d'éviter que les organes abdominaux ne fassent pression sur le diaphragme, ce qui pourrait compromettre la bonne ventilation.

Des champs sont disposés sur l'animal. Les champs en plastiques transparents sont préférés aux champs classiques puisqu'ils permettent de garder la chaleur, et sont imperméables, ce qui évite de mouiller l'animal. Enfin, ils permettent surtout une bonne surveillance de l'anesthésie à travers le champ.

(Capello 2011)(Jenkins 2000) (Pignon, Courtiade 2009b) (Quesenberry et al., 2021b)

## IV.2 Femelles

La stérilisation des femelles peut se faire par ovariectomie ou le plus souvent par ovariohystérectomie. Plusieurs voies d'abord sont possibles, la plus commune étant la voie abdominale mais il est également possible de stériliser par les flancs ou par abord dorsal. La technique de stérilisation est globalement la même pour les caviomorphes et les myomorphes, même si quelques particularités anatomiques doivent être prises en compte. En effet, chez les caviomorphes, le pédicule ovarien est court et la cavité abdominale profonde ce qui rend difficile l'extériorisation des ovaires. Ainsi la technique de stérilisation par les flancs est plus adaptée pour une ovariectomie simple. Les anses digestives sont particulièrement volumineuses chez ces espèces et ne doivent pas être manipulées excessivement ou prises dans une ligature (Courtiade, Pignon 2009a)(Capello 2006) (Quinton, Gaillot 2015)(Mentré 2011). Chez les myomorphes, il est plus facile d'extérioriser l'utérus, qui présente peu de tissus adipeux. Il faut cependant être délicat car les tissus sont fragiles (Quinton, Gaillot 2015)(Mentré 2011). Les gerbilles présentent une glande ventrale qui doit être repérée et évitée lors de l'incision cutanée par voie abdominale (Doumerc 2009a).

### IV.2.1 Technique d'ovariohystérectomie

(Courtiade, Pignon 2009a) (Johnson-Delaney 2002) (Pignon, Courtiade 2009a) (Jenkins 2000) (Mentré 2011) (Capello 2003) (Corriveau 2021) (Harkness, Wagner 1977) (Boussarie 2003) (Quesenberry et *al.*, 2021b)

Chez une femelle cobaye stérilisée pour cause de kystes ovariens, il peut être préférable de ponctionner les kystes avant la chirurgie pour diminuer la taille des ovaires et pouvoir faciliter l'extériorisation. En effet, leur taille peut être impressionnante et peut également compliquer la pose de ligature et entraîner un élargissement de l'incision. L'ovariohystérectomie est la technique de stérilisation de choix dans cette situation car des affections utérines sont souvent associées.

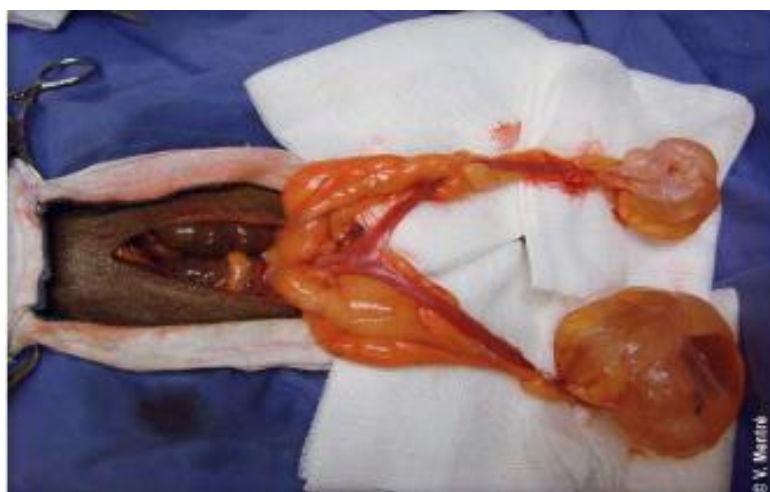

Figure 32 : Kystes ovariens chez une femelle cobaye pendant l'ovariohystérectomie (Mentré 2011)



La bouche des caviomorphes est rincée après l'induction à l'aide d'une seringue remplie d'eau afin d'être la plus propre possible. Chez les myomorphes, la bouche est généralement propre.

L'animal est placé en décubitus dorsal avec la tête vers le haut sur une table inclinée afin d'éviter l'écrasement du diaphragme par les organes abdominaux.

Le champ, de préférence transparent, est centré sur l'ombilic de la femelle.

Une incision cutanée médiale de 2 à 5 cm selon la taille de l'animal, est réalisée 1 à 2 cm caudalement à l'ombilic, au niveau du pôle crânial de la vessie. Chez la gerbille et les hamsters qui possèdent une glande ventrale, l'incision peut être paramédiane afin de l'éviter.

Le tissu sous-cutané est disséqué jusqu'à la ligne blanche. Celle-ci est ensuite ponctionnée en la soulevant bien avec une pince pour ne pas léser le cæcum et les anses digestives situées juste en dessous, qui sont particulièrement volumineux chez les herbivores. Dans ce même but, une sonde cannelée est utilisée pour élargir l'incision.

Les cornes utérines peuvent être visibles directement, sinon elles sont cherchées dorsalement à la vessie, en position sous-lombaire. Pour rappel, le pédicule ovarien est court chez les caviomorphes, ce qui rend leur extériorisation parfois difficile. Chez ces espèces, il faut donc rétracter les viscères abdominaux mais il convient de manipuler un minimum le cæcum pour éviter la formation de pétéchies (Figure 33).

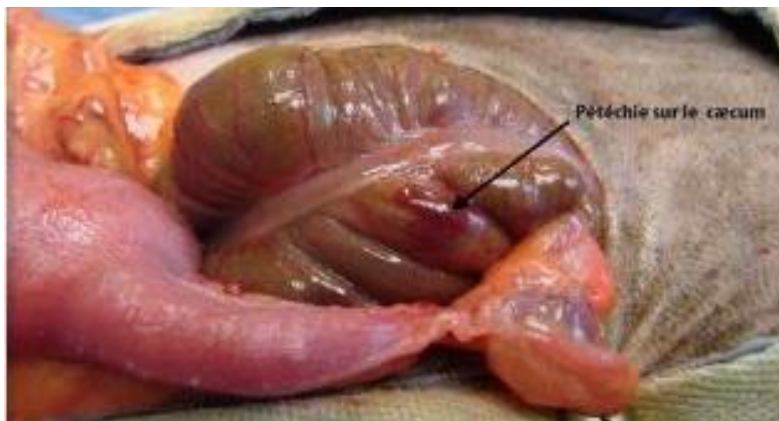


Figure 33 : Cæcum de cochon d'inde après manipulation (Mentré 2011)

Une fois les cornes individualisées, les ovaires peuvent être visualisés.

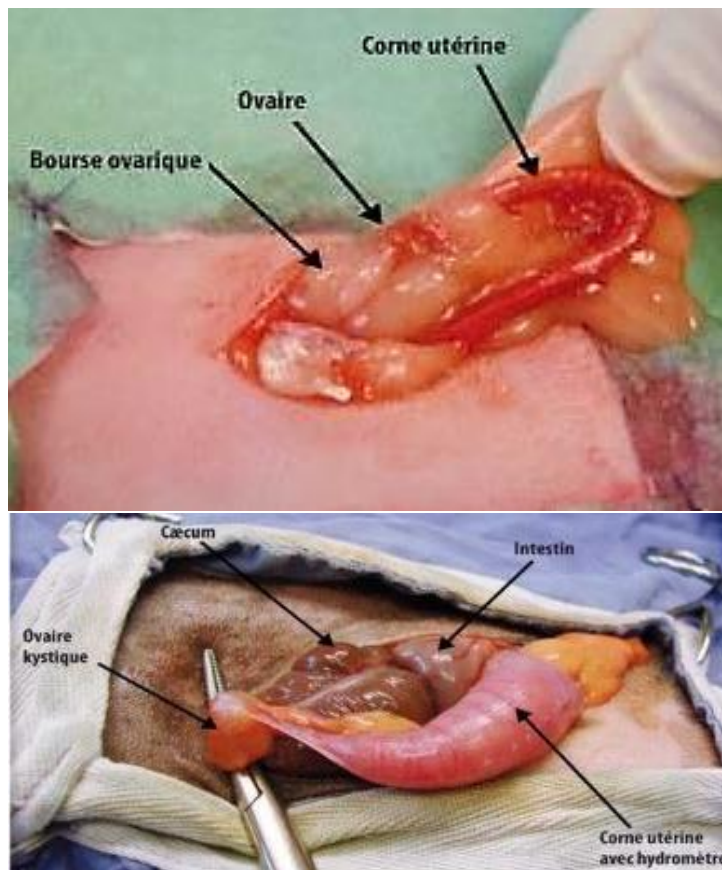


Figure 34 : Ovariectomie de ratte (en haut) et de cobaye (en bas) avec hydromètre et kyste ovarien (Mentré 2011)

Le ligament large est perforé puis des pinces hémostatiques sont mises en place sur le pédicule ovarien et la corne utérine, de chaque côté de l'ovaire. Chez les myomorphes, qui sont de petites tailles, il est possible de remplacer les clamps par des clips hémostatiques qui sont plus petits et moins gênants pour la suite de la chirurgie. Il est également possible de poser directement des ligatures de chaque côté de l'ovaire.

Dans les cas où un clamp ou un clip est utilisé, une ligature est posée au niveau du pédicule ovarien, crânialement à la pince, avec du fil tressé résorbable 3.0. Il est possible de diminuer la taille du fil jusqu'à du 5.0 selon la taille de l'animal. Il faut faire attention de ne pas sectionner le pédicule par effet de « fil à couper le beurre », pour cela, la pince hémostatique peut être desserrée au moment de faire le nœud.

Le pédicule est ensuite sectionné caudalement à la pince hémostatique et à la ligature. Ensuite l'hémostase est contrôlée et le moignon réintroduit dans la cavité abdominale.

Il est possible de réaliser l'hémostase et la section du vaisseau en une seule étape en utilisant une pince bipolaire, un laser à CO<sub>2</sub>, un dispositif harmonique ou un dispositif de fusion tissulaire (LigaSure).

La procédure est répétée sur le second ovaire.

Le ligament large est ensuite disséqué et le col utérin est identifié.

Une ligature est mise en place, il est recommandé de la poser crânialement au col chez les cochons d'Inde. Elle peut être simple en masse, notamment pour les myomorphes, ou transfixante et une seconde ligature simple peut être ajoutée en dessous. Il faut faire attention à ne pas inclure l'uretère dans la ligature. Le ligament large étant souvent très

gras, il est difficile de visualiser correctement les vaisseaux mais il faut bien prendre la veine utérine, qui peut être masquée par le gras, dans la ligature.

Une pince hémostatique est ensuite mise en place crânialement à la ligature puis une incision est réalisée entre le clamp et la ligature, ce qui permet l'exérèse de l'utérus et des ovaires. L'hémostase est vérifiée et le moignon réintégré dans la cavité abdominale. Il convient de vérifier que l'intégralité de l'ovaire a été retiré car des rémanences ovariennes avec reprise du cycle sont décrites chez les cobayes.

La cavité abdominale peut être rincée notamment chez le cobaye pour éviter les adhérences.

Le plan musculaire est fermé par un surjet simple ou des points en X avec du fil tressé résorbable 3.0, en commençant caudalement à la vessie afin de ne pas la léser.

Le plan sous-cutané n'est pas obligatoirement fermé mais une suture est conseillée car elle permet de protéger le plan musculaire si la suture cutanée est retirée.

Le plan cutané est fermé par des points simples ou un surjet intradermique avec du monofilament résorbable ou du fil tressé résorbable 4.0.

Une injection de méloxicam est réalisée et un relai per os mis en place pendant 7 jours. Il n'est pas nécessaire de mettre une collerette ou un pansement, une bonne analgésie est généralement suffisante pour que l'animal ne touche pas à sa plaie.

#### **IV.2.2 Technique de l'ovariectomie**

La technique de l'ovariectomie par abord abdominal est semblable à celle de l'ovariohystérectomie. La différence réside dans le fait que seuls les ovaires sont retirés, et non pas l'utérus complet. Il s'agit de la même procédure que chez les carnivores domestiques. Des ligatures sont donc mises en place de chaque côté de l'ovaire : sur le pédicule ovarien et sur la corne utérine, puis des incisions sont pratiquées afin d'extraire l'ovaire. Une seule ligature peut permettre de ligaturer en masse les pôles vasculaire et utérin, en soulevant l'ovaire à l'aide d'une pince. L'incision est alors réalisée au-dessus de la ligature. Pour les petites espèces comme le hamster, il est possible de se passer de ligatures, un clamp est simplement placé de chaque côté de l'ovaire et celui-ci est extrait aux ciseaux. Comme pour l'ovariohystérectomie, une bonne vérification de l'hémostase est nécessaire avant de replacer les moignons dans la cavité abdominale. (Capello 2003)

L'ovariectomie par abord dorsal est également décrite par (Jenkins 2000). Avec cette méthode, deux incisions sont réalisées caudalement aux reins. Les ovaires sont accessibles directement à ces endroits. Ils sont alors extériorisés par une légère pression sur l'abdomen et retirés après mise en place de ligatures.

La technique d'ovariectomie est préférée à l'ovariohystérectomie si aucune pathologie utérine n'est présente au moment de la chirurgie, car elle est plus facile à réaliser et les complications post-opératoires sont moins nombreuses (Quesenberry et al. 2021b).

### IV.2.3 Ovariectomie par les flancs chez le cochon d'Inde

Cette technique est contre-indiquée en cas de pathologie de l'ovaire ou de l'utérus. Elle n'est donc utilisable que pour les ovariectomies de convenance ou lors de kystes ovariens ponctionnés ou de kystes de petites tailles (Capello 2006).

(Capello 2006) (Harkness, Wagner 1977) (Boussarie 2003) (Quesenberry et *al.*, 2021b)

Pour la préparation de l'animal, les deux flancs sont tondus. La femelle est placée en décubitus latéral et le premier site chirurgical est désinfecté de manière habituelle. Un champ, transparent de préférence, est mis en place.

Les repères pour inciser sont la dernière côte et la ligne formée par les processus transverses des lombaires. L'incision cutanée est réalisée à partir de la jonction de ces repères en direction caudo-ventrale (Figure 35).

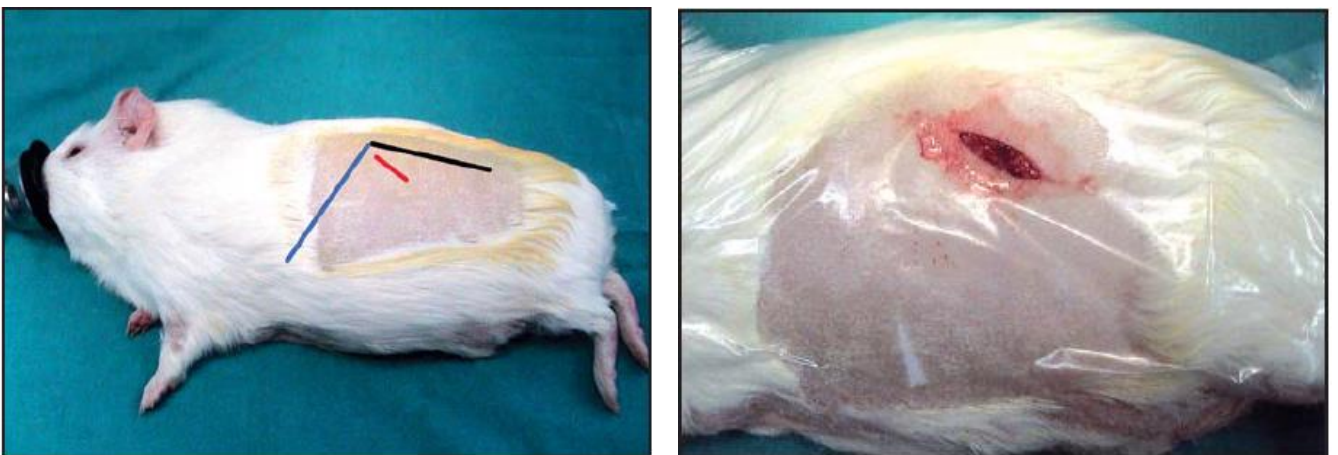


Figure 35 : Localisation de l'incision pour une ovariectomie par les flancs (Capello 2006)

Le tissu sous-cutané est disséqué jusqu'à la paroi musculaire.

Le muscle oblique externe est incisé dans le sens des fibres musculaires, soit dans le même sens que la peau. Les muscles oblique interne et transverse de l'abdomen sont disséqués jusque dans la cavité abdominale.

Il est recommandé de poser des écarteurs au niveau de l'incision car celle-ci est moins large que par abord abdominal.

L'ovaire est facilement extériorisable, ainsi que la partie proximale de la corne utérine. Il suffit de tirer délicatement sur le tissu adipeux présent à l'ouverture. Il est également possible de presser la cavité abdominale pour faire remonter l'ovaire et l'attraper avec une pince. Si cela est nécessaire, les kystes ovariens de la femelle cobaye peuvent être drainés juste avant l'extériorisation.

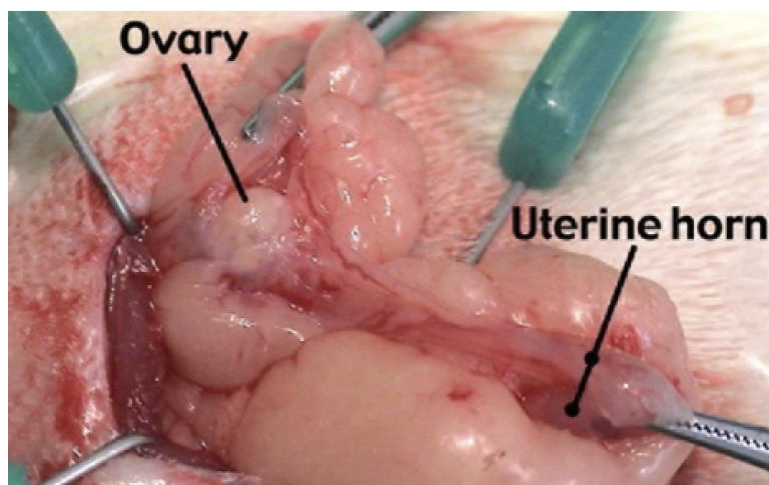


Figure 36 : Extériorisation de l'ovaire par le flanc d'un cochon d'Inde (Capello 2011)

Comme pour un abord abdominal, le pédicule ovarien et la corne utérine sont ligaturés. Il est possible de ligaturer la corne plus distalement pour réaliser une hystérectomie partielle. L'ovaire est ensuite retiré aux ciseaux.

Le plan musculaire est fermé avec du monofilament résorbable 3.0.

Les plans sous-cutané et cutané sont fermés avec du fil irrésorbable de préférence.

Le cochon d'Inde est changé de décubitus et la même procédure est répétée.

Les chirurgiens expérimentés peuvent retirer les deux ovaires et cornes par une seule incision.

Les avantages et les inconvénients de cette technique sont présentés dans le Tableau VIII. Celle-ci est également décrite pour les rats par (Quesenberry et al., 2021b).

*Tableau VIII : Avantages et inconvénients de l'ovariectomie par les flancs de la femelle (Capello 2006) (Quesenberry et al., 2021b)*

<b>Avantages</b>	<b>Inconvénients</b>
<ul style="list-style-type: none"> <li>- Peu de risque de déhiscence de plaie et d'éventration</li> <li>- Risque de contamination de plaie par la litière limité</li> <li>- Chirurgie plus courte</li> <li>- Pas de manipulation des viscères abdominaux ce qui diminue le risque de stase digestive ou d'adhérences</li> <li>- Incisions plus petites que par voie abdominale</li> <li>- Diminution de la déperdition de chaleur per-opératoire par une exposition moindre de la cavité abdominale</li> <li>- Diminution de la douleur post-opératoire</li> <li>- Possibilité d'allaiter les petits après la chirurgie</li> <li>- Accès facile à l'ovaire</li> </ul>	<ul style="list-style-type: none"> <li>- Visualisation des organes abdominaux impossible</li> <li>- Indications limitées à l'ovariectomie non thérapeutique</li> <li>- OVH impossible sans agrandir l'ouverture</li> <li>- L'animal doit être retourné pendant la chirurgie</li> <li>- 2 incisions sont nécessaires</li> </ul>



## **IV.2.4 Abord dorsal chez la ratte**

### **IV.2.4.1 Ovariohystérectomie**

(Johnson-Delaney 2002) (Quesenberry et *al.*, 2021b)

Une tonte en forme de carré est réalisée au niveau de la zone chirurgicale : 1 cm en dessous des lombaires à gauche et jusqu'à mi-hauteur du flanc droit.

La zone est désinfectée et drapée.

L'incision cutanée est pratiquée sur la ligne médiale dorsale au niveau des lombaires, puis la peau peut être tirée au niveau des fosses para lombaires de chaque côté.

Le tissu adipeux est retracté pour accéder à la cavité abdominale.

L'ovaire et la corne utérine droite sont visualisés et extériorisés par traction délicate.

Les vaisseaux ovariens sont ligaturés puis sectionnés. Il est possible d'utiliser un clip hémostatique.

L'ovaire gauche et la corne gauche sont extériorisés par la même ouverture, en tirant doucement sur la corne droite, une ligature est mise en place et le pédicule ovarien est rompu.

Une fois les deux cornes utérines sorties, il est possible de visualiser le col utérin. Il est clampé puis ligaturé. Enfin, une incision est pratiquée afin d'extraire la totalité de l'utérus.

Le coussin adipeux écarté doit être replacé avant la suture de la paroi abdominale puis de la peau par un surjet intradermique.

Cette technique est utilisable chez tous les myomorphes (Harkness, Wagner 1977) (Quesenberry et *al.*, 2021b).

### **IV.2.4.2 Ovariectomie**

(Stout Steele, Bennett 2011)

L'ovariectomie est préférée à l'ovariohystérectomie car les complications post-opératoires sont moins nombreuses.

La ratte est placée en décubitus ventral. La tonte correspond à un carré centré sur la troisième vertèbre lombaire et d'environ 2 à 3 cm de côté.

La désinfection du site chirurgical et la pose du champ sont effectuées de manière classique.

Deux incisions cutanées de 1 à 2 cm sont réalisées : de chaque côté, 1 cm en arrière de la dernière côte, ventralement à l'apophyse dorsale de la troisième vertèbre lombaire. La localisation des incisions est indiquée par une flèche sur la Figure 37.

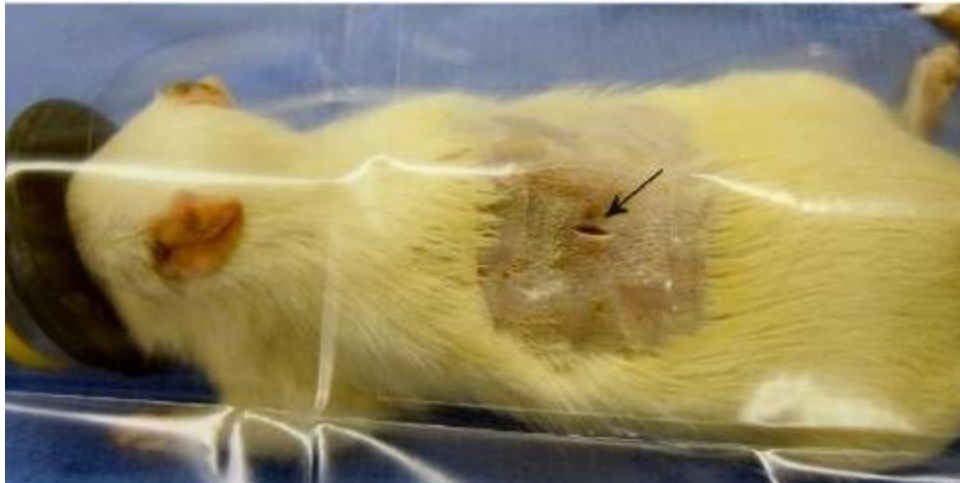


Figure 37 : Localisation de l'incision pour une ovariectomie de ratte par abord dorsal (Stout Steele, Bennett 2011)

Le tissu sous-cutané est disséqué afin d'accéder à la cavité abdominale.

Il suffit d'exercer une légère pression sur l'abdomen pour faire sortir l'ovaire. Sinon, il est possible de le chercher caudalement au rein avec une pince.

Des ligatures ou des clips hémostatiques sont mis en place de chaque côté de l'ovaire puis celui-ci est retiré aux ciseaux. Il faut vérifier que l'oviducte est bien pris dans les ligatures pour éviter la formation de kystes.

La paroi musculaire est fermée avec du monofilament résorbable 4.0 à 6.0.

La peau peut être fermée avec une suture, des agrafes ou un tissu adhésif.

Il est possible de réaliser une sédation en post-opératoire avec une injection de midazolam pour éviter l'automutilation.

Tableau IX : Comparaison des abords abdominal et dorsal pour la stérilisation de rattes (Johnson-Delaney 2002) (Stout Steele, Bennett 2011)

	Avantages	Inconvénients
Abord abdominal	<ul style="list-style-type: none"> <li>- Possibilité d'examiner les viscères abdominaux</li> </ul>	<ul style="list-style-type: none"> <li>- Accès aux ovaires difficile si rat obèse ou tube digestif plein</li> <li>- Maintien des intestins et du tissu adipeux dans des compresses humides à l'extérieur de la cavité abdominale</li> <li>- Incision accessible au rat</li> <li>- Risque d'éventration si rupture de la suture</li> </ul>
Abord dorsal	<ul style="list-style-type: none"> <li>- Suture difficile d'accès pour la ratte</li> <li>- Pas de risque d'éventration</li> <li>- Pas de manipulation du tube digestif</li> <li>- 1 ou 2 incisions de plus petites tailles</li> </ul>	<ul style="list-style-type: none"> <li>- Visualisation des organes abdominaux impossible</li> <li>- Col utérin difficilement visualisable</li> <li>- Ovaire controlatéral difficile d'accès en cas d'obésité</li> </ul>

### IV.3 Mâles

Il existe plusieurs approches pour castrer les rongeurs mâles. Le choix de la technique repose principalement sur le fait que le canal inguinal des rongeurs est toujours ouvert ce qui augmente le risque de hernie inguinale.

Il est possible de castrer avec un abord scrotal, antéscrotal ou abdominal. Lors d'une approche scrotale ou antéscrotale, trois options s'offrent au chirurgien : la castration à testicules couverts et la castration à testicules découverts avec ou sans fermeture du canal inguinal. La fermeture de l'anneau inguinal est décrite mais semble peu utile puisque la quantité importante de tissus adipeux, quand elle est préservée, ainsi que la large vésicule séminale, suffisent à le combler et à éviter la formation de hernies inguinales. Toutefois, pour les castrations à testicules découverts, il sera toujours nécessaire de refermer la tunique vaginale pour éviter les hernies. (Capello 2011) (Quinton, Gaillot 2015)(Harkness, Wagner 1977)(Pignon, Courtiade 2009b)(Courtiade, Pignon 2009a)(Bulliot 2009a) (Mentré 2011) (Morrissey 2008) (Quesenberry et al. 2021b)

Le choix de la technique dépend de l'animal et du chirurgien. La castration à testicules découverts semble être la technique la plus répandue. L'abord scrotal ou antéscrotal varie, notamment entre caviomorphes et myomorphes qui n'ont pas le même niveau de développement du scrotum. (Mentré 2011)

#### IV.3.1 Abord scrotal

Il est possible de réaliser deux incisions longitudinales, une sur chaque testicule, de préférence caudo-dorsalement et le plus dorsalement possible pour éviter un maximum les souillures par la litière. Pour les myomorphes, on peut faire une seule incision transversale à la pointe du scrotum par laquelle on pourra passer les deux testicules. Il s'agit dans cette dernière technique de retirer la partie caudale du scrotum. (Bulliot 2009b) (Capello 2011) (Morrissey 2008) (Harkness, Wagner 1977) (Quesenberry et al., 2021b)

Cette technique est plus difficilement réalisable chez les caviomorphes en raison de leur scrotum peu développé (Pignon, Courtiade 2009b). En revanche, elle est utilisée couramment chez les myomorphes (Boussarie 2003). De plus, chez les petits animaux, cet abord est parfois plus simple (Quinton, Gaillot 2015).

Le risque de développer une infection de plaie suite à une castration scrotale est estimé à 33% chez les cobayes. Il est donc majoré pour cette espèce. En effet, il n'est que de 1 à 3% chez les chiens ou les chats par exemple, en incluant toutes les interventions de convenance. Une étude (Guilmette et al., 2015) dont l'objectif est de comparer la castration pas voie scrotale et la castration par voie abdominale montre que 42% des cobayes opérés par voie scrotale ont une plaie suppurative dans les 14 jours suivants contre 0% pour les cobayes opérés par voie abdominale. Cela peut s'expliquer par l'anatomie du cobaye qui possède des poches périanales pouvant souiller les plaies scrotales ainsi qu'un contact plus rapproché des plaies avec la litière et les fèces des animaux. Une castration par voie abdominale est donc recommandée pour cette espèce (Guilmette et al., 2015). La castration par abord anté-scrotal peut constituer une bonne alternative puisqu'elle évite l'ouverture de



la cavité abdominale impliquant la manipulation des viscères abdominaux et le risque d'infection est diminué par rapport à un abord scrotal (Capello 2011).

#### **IV.3.2 Abord anté-scrotal**

Cet abord est pratiqué par une incision à la base du scrotum, au milieu, par laquelle les deux testicules sont extériorisés. Il est également possible de faire deux incisions, crânialement à chaque héli scrotum. Afin d'avoir un appui pour inciser, les testicules sont poussés vers l'abdomen et l'incision est réalisée dessus. (Mentré 2011) (Morrisey 2008) (Quesenberry et *al.*, 2021b)

L'abord antéscrotal permet d'éloigner la ou les incisions de l'anous et de la litière donc de limiter les souillures de plaie. Ceci est particulièrement intéressant chez les cochons d'Inde car comme décrit précédemment, ils sont sujets aux infections de plaie (Courtiade, Pignon 2009a)(Capello 2011). Un autre avantage de cet abord est la préparation chirurgicale plus facile et rapide. Celle-ci inclut tonte, désinfection et pose de champs chirurgicaux. Enfin, cet abord est privilégié lorsque l'on veut fermer l'anneau inguinal. Pour rappel, cela n'est pas nécessaire dès lors que la quantité de tissu adipeux suffit à combler le canal et éviter une hernie inguinale. Toutefois, si elle est réalisée, elle se fait par une suture circonférentielle ou transfixante de l'anneau. (Capello 2011)

#### **IV.3.3 Technique de castration à testicules découverts**

(Quinton, Gaillot 2015)(Courtiade, Pignon 2009a)(Pignon, Courtiade 2009b)(Jenkins 2000) (Mentré 2011)(Morrisey 2008) (Capello 2011) (Capello 2003) (Quesenberry et *al.*, 2021b)

Cette technique est la plus simple à réaliser car elle ne nécessite pas de disséquer la vaginale et évite l'ouverture de l'abdomen. Elle est utilisable chez toutes les espèces de rongeurs et c'est la technique la plus décrite. Dès lors que la tunique vaginale est correctement suturée par des points en X, le risque d'éventration n'est pas plus élevé qu'avec les deux autres techniques. (Courtiade, Pignon 2009a)(Pignon, Courtiade 2009b)

L'animal est placé en décubitus dorsal avec la tête vers le haut sur une table inclinée afin d'éviter l'écrasement du diaphragme par les organes abdominaux.

Une préparation classique de la zone scrotale et péri-scrotale est effectuée.

Si le testicule n'est pas présent dans le scrotum, une légère pression sur l'abdomen peut le faire redescendre. L'incision cutanée est effectuée selon un abord scrotal ou antéscrotal (décrits ci-dessus), en maintenant le testicule sous pression. Le tissu conjonctif est ensuite disséqué pour faire sortir un testicule entouré de la vaginale. Celle-ci est incisée également et le premier testicule est extériorisé. Les différentes structures à repérer sont présentées sur la Figure 38.

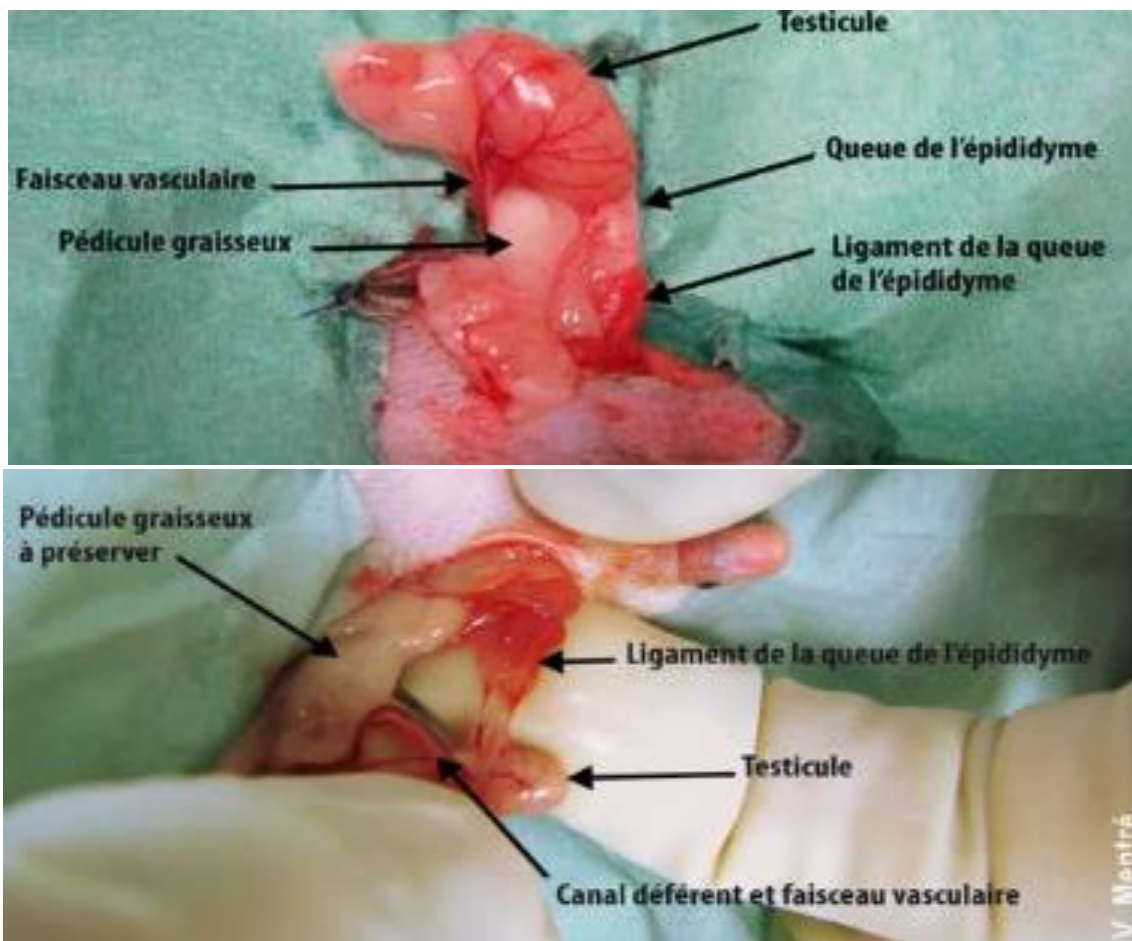


Figure 38 : Structures visibles lors de la castration d'un octodon (en haut) ou d'un rat (en bas) (Mentré 2011)

Attention à ne pas tirer le testicule crânialement, ce qui pourrait faire sortir trop de tissus adipeux ou une partie des vésicules séminales, en particulier chez les caviomorphes. Chez les myomorphes, elles ont un aspect gélatineux mais sont généralement trop profondes pour être observées. Il faut plutôt tirer le testicule caudalement, ce qui permet l'éversion du sac scrotal et l'exposition de la queue de l'épididyme.

Une pince hémostatique est posée sur la vaginale afin de la garder accessible pour pouvoir la suturer facilement.

Le ligament de la queue de l'épididyme est rompu délicatement à la main, en faisant attention à ne pas générer d'hématome.

Une pince hémostatique est mise en place au niveau des cordons spermatique et vasculaire puis une ligature est réalisée avec du fil Vicryl® 4.0 ou 3.0, au plus proche du testicule afin de préserver au maximum le pédicule graisseux.

Une incision est réalisée entre la ligature et le clamp afin d'enlever le testicule.

L'hémostase est contrôlée et le cordon est réintégré en direction crâniale. La graisse est également bien remise en place pour éviter les hernies inguinales.

La vaginale est fermée avec des points en X.

La même procédure est réalisée pour le second testicule. Selon la voie d'abord, il est possible de le sortir par la même incision, ou d'en pratiquer une deuxième.

La peau du scrotum est fermée avec des points simples ou un surjet cutané ou intradermique. Il est également possible d'utiliser de la colle chirurgicale.

Les pansements ou collerettes sont évités. Une bonne analgésie est généralement suffisante pour que l'animal ne touche pas à la plaie.

En post-opératoire, l'animal est placé dans une cage propre afin d'éviter les infections et la litière est remplacée par du papier absorbant et changée au moins 2 fois par jour pendant une semaine pour éviter des lésions au niveau de la plaie. Une bonne réalimentation dès le réveil est nécessaire, notamment pour les herbivores. Une analgésie est réalisée avec des anti-inflammatoires non stéroïdiens pendant quelques jours après le retour de l'animal chez ses propriétaires. Il est possible d'effectuer un contrôle et de retirer les fils si nécessaire 10 à 15 jours après l'intervention. (Pignon, Courtiade 2009b)(Mentré 2011) (Quesenberry et *al.*, 2021b)

Les complications possibles de la castration sont l'œdème du scrotum, un hématome intravaginal, une infection de la vaginale ou une déhiscence de plaie après retrait des points de suture par l'animal (Mentré 2011) (Quesenberry et *al.*, 2021b). Une hémorragie peut survenir également en cas de traction trop importante sur le cordon testiculaire, notamment chez le cobaye.

Il convient d'attendre au moins un mois après la castration avant de mettre un mâle au contact de femelles entières. En effet, les rongeurs sont capables de stocker des spermatozoïdes, une gestation est donc encore possible pendant cette durée. (Mentré 2011) (Quesenberry et *al.*, 2021b)

#### **IV.3.4 Technique de castration à testicules couverts**

(Capello 2011)(Bulliot 2009a) (Capello 2003) (Quesenberry et *al.*, 2021b)

Cette technique est utilisée principalement chez les myomorphes. Elle est plus difficilement réalisable chez les caviomorphes qui ne possèdent pas réellement de scrotum mais des renflements périanaux contenant les testicules. Leur extériorisation est donc plus compliquée. Elle est principalement réalisée par abord scrotal.

La préparation de l'animal ainsi que l'incision cutanée sont identiques à la technique de castration à testicules découverts.

En revanche, le testicule est extériorisé dans la vaginale, celle-ci restant intacte.

Pour cela, une dissection mousse est réalisée avec des ciseaux à bouts ronds, entre la peau du scrotum et la vaginale.

Il existe un ligament entre la partie caudale du testicule et le scrotum qu'il est nécessaire de rompre avec les ciseaux ou avec les doigts.

La dissection mousse est poursuivie le long du cordon testiculaire afin d'extérioriser complètement le testicule toujours couvert.

Une ligature est alors posée au niveau de la partie proximale du cordon testiculaire avec du fil tressé résorbable 3.0, puis une incision est réalisée distalement à la ligature. La pose d'un

clamp sur le cordon n'est pas recommandée car cela risque de déchirer la tunique vaginale et les vaisseaux testiculaires.

L'hémostase est contrôlée avant de réintroduire le moignon.

La même procédure est répétée avec le second testicule.

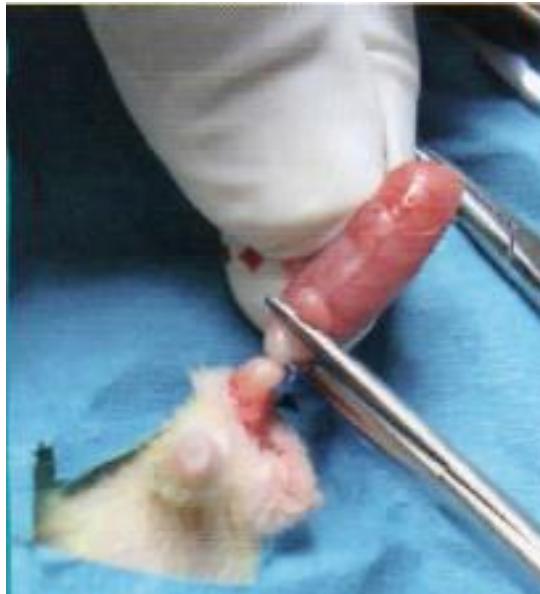

Figure 39 : Exérèse d'un testicule couvert de rongeur (Bulliot 2009a)

Il est possible de réaliser des points de rapprochement intradermiques avec du fil tressé résorbable 3.0 ou 4.0 afin de limiter le risque de déhiscence de plaie dans le cas où l'animal retirerait les points cutanés.

Le plan cutané est fermé avec 1 à 3 points simples.

La prise en charge post-opératoire est identique à celle d'une castration à testicules découverts, décrite ci-dessus.

Les avantages de ce type de castration sont la facilité et rapidité d'intervention, sans ouverture de la vaginale, ce qui limite le risque de hernie inguinale.

Les inconvénients sont le risque de souillure de la plaie qui est proche du sol et de l'anus, ainsi qu'un risque d'hémorragie si la traction sur le cordon testiculaire est trop importante pendant la chirurgie, notamment chez le cobaye (Bulliot 2009a) (Boussarie 2003).

### IV.3.5 Abord abdominal

(Capello 2011)(Bulliot 2009b) (Quesenberry et al., 2021b)

Cette technique est disponible pour tous les rongeurs mais est à éviter chez les gerbilles car il ne faut pas léser la glande de marquage ventrale (Bulliot 2009b). Ses avantages et ses inconvénients sont présentés dans le Tableau X.

L'animal est placé en décubitus dorsal.

La tonte est réalisée du processus xyphoïde jusqu'au pubis, suivie d'une préparation classique. La vessie peut être vidée avant l'intervention par pression délicate.

Les testicules sont repérés et une incision de 1cm est effectuée en arrière de l'ombilic.

La graisse sous-cutanée est disséquée, la ligne blanche ponctionnée et incisée.

Une pression au niveau du scrotum en direction de l'abdomen permet de faire remonter le premier testicule en position intra-abdominale puis jusqu'à l'incision.

La graisse de l'épididyme ou le testicule directement sont repérés, latéralement à la vessie.

Le testicule est saisi au niveau de la graisse de l'épididyme et extériorisé.

Le cordon spermatique et la vascularisation sont alors visualisés.

Le ligament épидидymaire est rompu.

Une ligature est ensuite posée au niveau du cordon spermatique et des vaisseaux, 1 à 2 cm sous le testicule, avec du fil tressé résorbable 3.0.

Une incision est pratiquée rostralement à la ligature afin de réaliser l'exérèse du testicule.

Après un contrôle de l'hémostase, le moignon de cordon testiculaire est réintroduit dans la cavité abdominale.

La même procédure est suivie pour le second testicule.

Le plan musculaire est fermé avec des points en X.

Le plan sous-cutané est fermé à l'aide d'un surjet et le plan cutané avec des points simples.

Une antibiothérapie et une analgésie post-opératoires sont mises en place. Il est conseillé au propriétaire de maintenir une bonne hygiène de la litière pour éviter de souiller la plaie.

Un contrôle avec retrait des fils peut être réalisé 10 jours après si nécessaire.

*Tableau X : Avantages et inconvénients d'une castration par voie abdominale (Bulliot 2009b)*

<b>Avantages</b>	<b>Inconvénients</b>
<ul style="list-style-type: none"><li>- Facilement réalisable</li><li>- Risque d'hémorragie limité</li><li>- Une seule incision nécessaire</li><li>- Diminution du risque de hernie inguinale</li><li>- Evite les souillures de plaie par les déjections</li></ul>	<ul style="list-style-type: none"><li>- Risque d'éventration en cas de déhiscence de plaie</li><li>- Risque d'abcédation de la paroi abdominale en cas de déhiscence de plaie</li><li>- Risque de parésie caecale si la manipulation des intestins est trop longue</li><li>- Douleur plus importante, mais gérable avec des AINS</li></ul>

#### **IV.4 Coelioscopie**

(Mehler 2011) (Quesenberry et *al.*, 2021b)

La stérilisation par laparoscopie est décrite chez les rongeurs. Elle a pour avantage d'être moins invasive et moins traumatique pour les tissus qu'une laparotomie avec une récupération plus rapide et une douleur post-opératoire diminuée. C'est donc devenu la méthode de choix pour stériliser les femelles rongeurs de plus de 500g. Cependant, le matériel est très coûteux : entre 11000€ et 28000€.

Le matériel requis comprend un endoscope rigide de diamètre 1.9 mm ou 2.7 mm, une caméra avec un moniteur haute définition, une source de lumière froide, des trocars avec canules pour passer les instruments de chirurgie et un insufflateur de CO<sub>2</sub>.

La laparoscopie consiste en de petites incisions de 3 à 4 millimètres, la création d'un pneumopéritoine afin d'avoir un espace de travail adapté avec une bonne visualisation des organes et la manipulation des instruments à l'extérieur de l'abdomen de l'animal.

L'endoscope est placé au niveau de l'ombilic ou quelques centimètres caudalement, centré sur l'organe d'intérêt. Une exploration rapide de la cavité abdominale est toujours effectuée avant la mise en place des instruments. Ceux-ci sont introduits crânialement et caudalement à la caméra, formant un triangle. Il est également possible de les placer sur les côtés de l'animal, de part et d'autre du muscle grand droit de l'abdomen.

Le CO<sub>2</sub> est classiquement utilisé pour la création du pneumopéritoine car le risque d'embolie gazeuse est limité avec ce gaz. Il évite aussi la formation d'étincelles lors de l'hémostase par électrochirurgie. Pour les petits animaux, il est possible de mettre uniquement une seringue avec de l'air car le risque d'embolie gazeuse est peu décrit chez les rongeurs, même s'il doit être pris en compte. Cependant, sur les petits rongeurs, il est difficile de manipuler les instruments à l'intérieur de l'abdomen et de bien visualiser les organes. La technique est donc adaptée pour une exploration abdominale ou des biopsies mais moins pour une chirurgie.

Le pneumopéritoine entraîne une compression du diaphragme, il est donc nécessaire de mettre l'animal sous ventilation assistée durant les laparoscopies afin d'éviter une insuffisance respiratoire. Ainsi, il faut veiller à ce que la pression intra abdominale ne dépasse pas 8 mmHg, ce qui pourrait également augmenter la pression artérielle par compression des vaisseaux.

L'animal est préparé comme pour une laparotomie classique avec tonte, nettoyage et désinfection de l'abdomen.

#### **IV.4.1 Ovariectomie**

La technique est identique à celle pratiquée lors d'une laparotomie.

La femelle est placée en décubitus dorsal et le matériel de laparoscopie est mis en place.

A l'aide des instruments, il suffit de récliner l'omentum et les anses intestinales pour accéder à la corne utérine et l'ovaire. Une ligature est mise en place au niveau du pédicule. Plusieurs techniques sont utilisables : des clips endoscopiques, une suture, de l'électrochirurgie bipolaire ou monopolaire ou encore des dispositifs de fusion des tissus. Ces deux dernières techniques permettent de couper le pédicule en même temps, sinon il faut utiliser des ciseaux.

A ce stade, on peut retirer uniquement les ovaires, ce qui est préférable car plus facile et ils peuvent passer facilement dans la canule d'introduction des instruments, ou pratiquer une ovariohystérectomie. Dans ce dernier cas, il faudra introduire une boucle et y passer l'utérus jusqu'au col avant de serrer pour créer une ligature. L'utérus peut alors être sectionné et retiré par les canules directement. S'il ne passe pas dans celle-ci, les incisions peuvent être élargies.

#### **IV.4.2 Castration**

La technique de castration par voie abdominale peut être réalisée par coelioscopie.

Le mâle est placé en décubitus dorsal avec la tête inclinée vers le bas pour dégager l'abdomen caudal. L'endoscope est introduit juste crânialement à l'ombilic et les instruments mis en place.

L'anneau inguinal interne est visualisé. Le testicule et le canal déférent peuvent se trouver dans le scrotum ou dans l'abdomen jusqu'aux pôles caudaux des reins. Le canal déférent est localisé dorsalement au col vésical et ventralement au colon. Il suffit d'exercer une légère traction dessus pour trouver le testicule dans la cavité abdominale ou le faire sortir du scrotum. Le pédicule et le canal déférent sont ligaturés à l'aide de clips vasculaires, d'une suture ou d'un dispositif de fusion des tissus. Le testicule est ensuite sorti de la cavité abdominale par une canule.

A la fin de l'opération, le CO<sub>2</sub> ou l'air contenu dans la cavité abdominale de l'animal est évacué en ouvrant les valves présentes sur les canules de passage des instruments, puis directement par les incisions après retrait des canules, en appuyant légèrement sur l'abdomen. De la bupivacaine peut être introduite directement au niveau des incisions avant de refermer afin d'assurer l'analgésie locale post-opératoire.

Les complications sont principalement liées à l'anesthésie avec un manque de ventilation, d'accès veineux ou une hypothermie. Le chirurgien doit être expérimenté afin d'éviter au maximum les complications. Si cela est nécessaire, l'opération doit pouvoir être convertie en une laparotomie classique.

## **IV.5 Sutures**

La suture est une partie importante de la chirurgie, et particulièrement chez les rongeurs qui sont capables de couper facilement les fils avec leurs dents. De manière générale, le fil choisi doit combiner une bonne résistance à la traction et un diamètre le plus petit possible. La taille du fil varie entre le 3.0 et le 6.0 selon la taille de l'animal. Il est de préférence résorbable pour ne pas avoir à retirer les sutures. La technique dépend ensuite du tissu suturé. (Tessier 2009) (Capello 2011)

### **IV.5.1 Suture musculaire**

Le fil tressé est le fil de choix pour suturer les muscles de la paroi abdominale lors de laparotomie. Les points en X sont les plus utilisés, cependant ils ne doivent pas être trop serrés afin d'éviter une réaction inflammatoire et la douleur associée. Il est également possible de faire un surjet simple. Il faut veiller à bien inclure le péritoine dans la suture. (Tessier 2009)

### **IV.5.2 Suture sous-cutanée**

Une suture sous-cutanée n'est pas obligatoire chez les rongeurs. En effet, dans ces espèces le tissu conjonctif n'est présent qu'en petite quantité et la peau n'y adhère pas beaucoup. Cependant, elle est recommandée lors de laparotomie afin de protéger la suture musculaire et d'éviter une éventration si le rongeur abîme la suture cutanée. La suture la plus couramment utilisée est le surjet simple avec du fil tressé. (Tessier 2009)

### **IV.5.3 Suture cutanée**

(Tessier 2009)(Risi, Tessier 2009a)(Doumerc 2009a) (Capello 2011) (Jenkins 2000) (Quesenberry et al., 2021b)

Pour la suture cutanée, il est possible d'utiliser du fil tressé ou du monofilament. On choisit du fil résorbable pour éviter d'avoir à retirer les points. Le surjet intradermique est la technique de choix car l'animal ne peut pas avoir accès aux fils. Cependant, il nécessite un peu plus de temps qu'un surjet simple ou des points simples.

Dans le cas d'un surjet cutané, il est nécessaire de bien enfouir les nœuds pour éviter que l'animal ne puisse tirer dessus. Pour les points cutanés, il ne faut pas trop les serrer pour éviter la nécrose des tissus.

Les pansements sont déconseillés car ils sont irritants et l'animal peut abîmer les sutures en essayant de le retirer alors qu'il n'y aurait peut-être pas touché sans cela. De même, les collerettes sont généralement facilement retirées. Une bonne analgésie permet d'éviter que l'animal ne touche à sa cicatrice.

Des alternatives à la réalisation d'une suture existent. Il est possible d'utiliser de la colle chirurgicale après réalisation d'un surjet sous-cutané, des agrafes ou de l'adhésif tissulaire cyanoacrylate.



## V Stérilisation chimique

La stérilisation chimique consiste à administrer des hormones qui vont par différents mécanismes faire diminuer la concentration plasmatique en hormones sexuelles supprimant ainsi la fertilité de l'animal. Ces hormones peuvent être de différentes natures. Les progestagènes et les agonistes de la GnRH sont les principales molécules utilisables chez les rongeurs. Elles peuvent également être administrées sous différentes formes : comprimés, injections, implants. Ce type de stérilisation a l'avantage et l'inconvénient d'être temporaire. Les injections doivent donc être répétées et les implants parfois changés pour que la stérilité perdure dans le temps, cependant une mise à la reproduction peut être envisagée. Elle permet également de stériliser en évitant une chirurgie lourde pour des petits mammifères.

### V.1 Les progestagènes

Historiquement, la stérilisation chimique était réalisée à l'aide de progestatifs. Désormais, ceux-ci sont très peu, voire plus du tout, utilisés. Aucun progestatif n'a d'AMM chez les rongeurs. En revanche, il existe plusieurs spécialités disponibles chez les carnivores domestiques. Celles-ci sont résumées dans le Tableau XI.

*Tableau XI : Liste des progestagènes disponibles chez les carnivores domestiques (Laizeau 2020)*

Molécule	Nom déposé	Laboratoire	Galénique
Acétate de médroxyprogestérone	SUPPRESTRAL®	Vétoquinol	Injectable
Delmadinone	TARDAK®	Zoetis	
Proligestone	DELVOSTERON®	MSD	
Acétate de médroxyprogestérone	PERLUTEX®	Dechra	Comprimé
Acétate de mégestrol	MÉGÉCAT®	Vétoquinol	

#### V.1.1 L'acétate de médroxyprogestérone

L'AMM du SUPPRESTRAL® prévoit une utilisation chez le furet dans la prévention de l'oestrus. En revanche, il y est précisé que ce médicament est proscrit chez les rongeurs de compagnie (Laizeau 2020). Il n'est donc théoriquement pas possible d'utiliser l'acétate de médroxyprogestérone pour stériliser chimiquement les rongeurs.

#### V.1.2 L'acétate de delmadinone

L'AMM du TARDAK® prévoit son utilisation chez les chiens et chats pour le traitement de l'hypersexualité, de l'hypertrophie de la prostate et la prévention de l'oestrus chez les femelles. Son mécanisme d'action passe par une inhibition des sécrétions inductrices hypothalamo-hypophysaires, à l'origine d'une activité anti-androgénique. (Laizeau 2020)

Une utilisation hors AMM est indiquée pour stériliser chimiquement les cochons d'Inde. Pour cela, des injections sous-cutanées ou intra-musculaires sont réalisées à hauteur de 10 mg/kg. (Laizeau 2020)

### **V.1.3 La proligestone**

L'AMM du DELVOSTERON® prévoit son utilisation pour la prévention et la suppression des manifestations de l'œstrus chez la chienne et la chatte (Laizeau 2020).

En respectant la cascade, il est possible d'utiliser du DELVOSTERON® chez les rongeurs à la posologie de 30 mg/kg SC (Laizeau 2020). Chez les rats et les souris, cette molécule permet la stérilisation sur de courtes durées, de l'ordre de 4 à 5 semaines environ (Doumerc 2004).

#### **V.1.3.1 Fonctionnement de la proligestone**

La proligestone, en mimant l'action de la progestérone, entraîne un rétrocontrôle négatif sur l'axe hypothalamo-hypophysaire à l'origine d'une diminution de la sécrétion de LH et de sa concentration plasmatique. Une injection en œstrus empêche l'ovulation et provoque un arrêt de celui-ci avec atresie des follicules en croissance. Si l'injection est réalisée en anœstrus, la concentration en LH est maintenue basse et il n'y a pas de croissance folliculaire. Lorsque la concentration plasmatique en proligestone diminue, la sécrétion de LH est à nouveau effective et le cycle reprend. Ce type de stérilisation est donc réversible. (Laizeau 2020)

#### **V.1.3.2 Effets indésirables**

Les effets indésirables décrits chez les carnivores sont relativement rares. Il s'agit de réactions locales au niveau du point d'injection. Afin de les éviter, la voie sous-cutanée stricte doit être respectée et il est conseillé de réaliser l'injection sur les flancs de l'animal. De très rares réactions anaphylactiques ont été également notées. (Laizeau 2020)

## **V.2 Les agonistes de la GnRH**

Pour rappel, physiologiquement, la GnRH est sécrétée de façon pulsatile par l'hypothalamus et stimule la sécrétion de LH et de FSH par l'hypophyse. Ces hormones contribuent à la fertilité des individus.

Pour une utilisation contraceptive, les agonistes de la GnRH sont administrés de manière continue, ce qui entraîne une désensibilisation au niveau pituitaire et une diminution de la sécrétion des gonadotrophines et donc des stéroïdes sexuels. De plus, d'après (Parborell et al., 2005) la GnRH est un facteur apoptotique des cellules de la granulosa.

Il existe plus de 2000 analogues de la GnRH connus à ce jour. Le plus puissant d'entre eux est la desloréline, un nonapeptide qui est environ 100 fois plus puissant que la GnRH. (Schoemaker 2018) (Boussarie 2021) (Cetin et al., 2013)

Comme pour les progestagènes, aucune spécialité contenant un agoniste de la GnRH ne possède d'AMM pour les rongeurs. En France, il existe des solutions injectables à base de buséreliné, léciréline ou péforéline, qui sont toutes des molécules agonistes de la GnRH, destinées uniquement aux animaux de production ou aux équidés. Des implants sous-cutanés de desloréline sont également disponibles pour les animaux de production et équidés : OVUPLANT® 2,1 mg (Dechra) pour la jument mais également pour les chiens mâles et les furets : SUPRELORIN® (Virbac). Par analogie avec les carnivores domestiques, l'implant SUPRELORIN® est utilisé hors AMM chez les rongeurs. (Laizeau 2020)

La stérilisation des rongeurs par injections répétées d'acétate de Leuprolide est également décrite mais aucune spécialité n'est disponible en France.

### **V.2.1 La desloréline**

La seule forme disponible sur le marché est l'implant sous-cutané avec AMM pour les chiens mâles et les furets. Il s'agit du SUPRELORIN® de Virbac. Deux posologies sont disponibles pour cette spécialité : 4,7 mg et 9,4 mg. (Laizeau 2020)

L'utilisation du SUPRELORIN® est devenue courante en médecine vétérinaire. L'AMM prévoit l'utilisation de ces implants pour induire une infertilité temporaire chez le chien ou le furet mâle entier en bonne santé. Il peut aussi être utilisé chez des furets des 2 sexes pour la prévention et le traitement de la maladie surrénalienne. Pour ce faire, un implant est placé en sous-cutané, entre les omoplates de l'animal. La zone d'implantation doit préalablement être tondue et désinfectée. Il est conseillé d'anesthésier les furets et de refermer la peau après implantation, par un point simple ou un point de colle chirurgicale. L'implant est à renouveler tous les 6 à 12 mois selon sa concentration. (Laizeau 2020) (Boussarie 2021)

L'utilisation de la desloréline hors AMM est également décrite chez le chat mâle pour provoquer une infertilité temporaire ainsi que chez la chatte et la chienne pour la prévention ou l'induction de l'œstrus. En effet, dans les premiers jours suivants l'implantation, une augmentation de la sécrétion des hormones sexuelles peut être à l'origine d'un œstrus.

Chez les rongeurs, la desloréline peut être utilisée hors AMM. Elle est utilisée principalement chez les rats et les cochons d'Inde. Cette utilisation se fait donc sous la responsabilité du vétérinaire prescripteur. Elle a l'avantage d'être disponible, raisonnable en termes de prix et évite une intervention chirurgicale lourde. (Laizeau 2020)(Boussarie 2021) (Doumerc 2009b)

#### **V.2.1.1 Fonctionnement de l'implant de SUPRELORIN®**

L'implantation se fait de la même manière que celle décrite pour les autres espèces dans le RCP. L'animal est anesthésié et la zone interscapulaire est tondue et désinfectée. L'implant est mis en place en sous-cutané et la plaie formée par l'aiguille est refermée avec de la colle chirurgicale ou un point simple. (Grosset et *al.*, 2012)

L'implant SUPRELORIN® libère de la desloréline de façon continue, contrairement à la sécrétion physiologique de GnRH qui est pulsatile. Dans les jours suivant l'implantation, la desloréline fonctionne de la même manière que la GnRH. Elle stimule donc l'hypophyse antérieure qui libère les gonadotrophines : LH et FSH. C'est la raison pour laquelle un œstrus peut être observé chez les femelles par augmentation du taux d'œstrogènes et un pic de la concentration plasmatique de testostérone chez les mâles après l'implantation. Les gonadotrophines circulant en grande quantité génèrent ensuite un rétrocontrôle négatif au niveau de l'hypophyse ce qui supprime leur sécrétion et fait diminuer la concentration plasmatique en hormones sexuelles. De plus, les liaisons fortes entre la desloréline et les récepteurs à la GnRH stimulent leur désensibilisation par phosphorylation puis leur internalisation. La fertilité de l'animal est ainsi altérée. (Vergneau-Grosset *et al.*, 2019)(Cetin *et al.*, 2013) (Laizeau 2020) (Boussarie 2021) (Rispoli, Nett 2005)

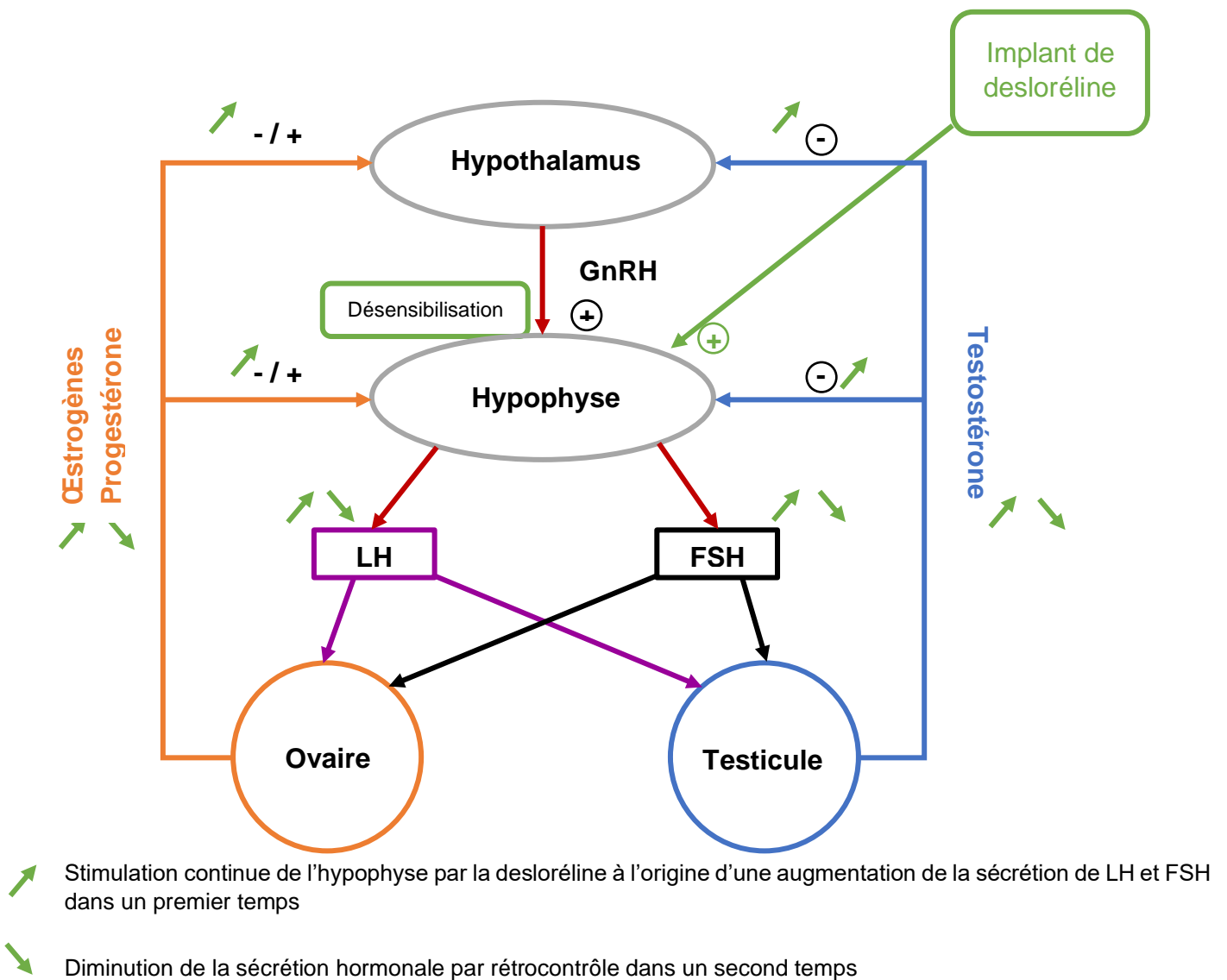


Figure 40 : Action de la desloréline sur l'axe hypothalamo-hypophysaire

## V.2.1.2 Effets chez le rat

Les implants de desloréline chez les rongeurs sont utilisés principalement chez le rat. C'est donc pour cette espèce qu'il y a le plus de données, bien que cela soit une pratique encore récente et peu documentée.

Il est démontré que chez le mâle comme chez la femelle, un implant de 4,7 mg de desloréline entraîne une infertilité (Boussarie 2021). Aucun effet secondaire majeur n'est par ailleurs rapporté chez le rat (Vergneau-Grosset et *al.*, 2019). La durée d'action semble être longue mais n'est pas encore réellement connue. (Doumerc 2009b)

### V.2.1.2.1 Femelle

#### V.2.1.2.1.1 Contraception

(Grosset et *al.*, 2012) a montré que l'effet contraceptif de l'implant de 4,7 mg de desloréline chez la ratte est observé environ 2 semaines après l'implantation. Des frottis vaginaux ont été réalisés 2 fois par jour, pendant les 2 semaines avant et après l'implantation, puis 1 fois par semaine pendant 2 semaines et enfin une fois par mois. Comme décrit précédemment, les cycles des femelles se sont intensifiés juste après l'implantation. 2 semaines plus tard, les frottis vaginaux ont montré un arrêt de la cyclicité avec uniquement des cellules cornées sur tous les frottis. La mise en contact des femelles avec un mâle entier fertile a confirmé l'absence de fertilité après 2 semaines.

Dans la même étude de (Grosset et *al.*, 2012), aucune des rattes implantées n'a été gestante suite à un contact avec un mâle entier pendant au moins 10 mois. Plusieurs autres études (Cetin et *al.*, 2013 ; Alkis et *al.*, 2011) montrent que des rattes ayant reçu un implant de 4,7 mg de desloréline en contact avec des mâles entiers pendant 1 an ne mènent pas de gestation alors que 100% des rattes non implantées ont des portées. La durée d'efficacité de l'implant de 4,7 mg de desloréline n'est pas définie avec certitude chez les rats mais ces études tendent à montrer qu'elle est supérieure ou égale à 1 an chez les femelles.

(Alkis et *al.*, 2011) mesure également le taux d'hormones sexuelles (progestérone et œstradiol) chez des rattes implantées ou non. Les résultats sont significativement plus bas chez les rattes stérilisées chimiquement ce qui entraîne une suppression de la croissance folliculaire et de l'ovulation à l'origine de l'infertilité des femelles. L'efficacité de la desloréline est ainsi démontrée.

Une analyse histologique et morphologique de l'appareil reproducteur de rattes ayant reçu un implant de desloréline 1 an auparavant comparée à des rattes témoins a été réalisée par (Cetin et *al.*, 2013). Elle montre une diminution de plus de 80% de la taille des ovaires et de l'utérus chez les femelles implantées (Figure 41). Par ailleurs, le nombre de follicules pré-antraux est diminué de moitié chez les rattes stérilisées chimiquement.

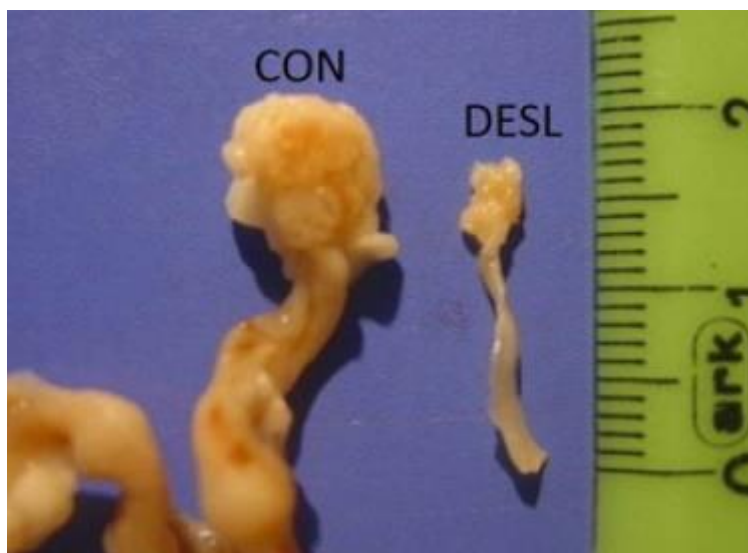


Figure 41 : Morphologie de l'appareil génital de ratte ayant reçu un implant de 4,7 mg de desloréline il y a 1 an (DESL) comparée à une ratte non implantée (CON) (Cetin et *al.*, 2013)

#### V.2.1.2.1.2 Tumeurs mammaires

L'étude de (Vergneau-Grosset et *al.*, 2019) montre que les implants de desloréline posés chez des rattes dans les 2 mois suivants une exérèse de fibroadénome mammaire n'a pas d'effet sur la récurrence des tumeurs ni sur l'espérance de vie de la ratte.

Aucune étude n'a été publiée à ce jour concernant l'effet de la mise en place précoce d'un implant sur l'apparition de tumeur mammaire chez la ratte. Cependant, il a été montré que la stérilisation chirurgicale précoce diminue ce risque et que les tumeurs mammaires des rattes sont pour la plupart hormono-induites. Il est donc légitime de penser qu'un implant posé précocement pourrait constituer une alternative à l'ovariectomie et avoir le même bénéfice concernant les tumeurs mammaires. (Quesenberry et *al.*, 2021a) (Doumerc 2009b)

#### V.2.1.2.2 Mâle

Après l'implantation du rat mâle, un pic de la concentration plasmatique en testostérone peut être observé. Celle-ci diminue ensuite pendant les 4 à 6 semaines suivant la pose de l'implant. Il s'ensuit une diminution d'environ deux tiers du volume des testicules ainsi qu'une diminution de leur fonctionnalité associée à une réduction de la libido et de la spermatogenèse (Smith et *al.*, 2012)(Boussarie 2021)(Laizeau 2020). Le RCP mentionne l'observation de l'infertilité 6 semaines après l'implantation pour les espèces possédant une AMM (chien mâle et furet). (Laizeau 2020)

L'étude de (Eşki et *al.*, 2019) montre que des rats adultes mâles ayant reçu un implant de 4,7 mg de desloréline pendant 6 mois ont un taux de testostérone plus bas que les rats mâles adultes n'ayant pas été stérilisés. Le volume testiculaire est également diminué ainsi que la taille des glandes annexes. De plus, la concentration plasmatique en protéines de choc thermique ou Heat shock proteins (HSP) est abaissée. Les protéines HSP60 et HSP70

sont des protéines chaperons qui contribuent au fonctionnement des testicules. HSP60 est présente aux stades de spermatogonies et spermatocytes primaires. HSP70 est présente aux stades de spermatocytes et de spermatides de la spermatogenèse. L'arrêt de la spermatogenèse et l'infertilité qui en découle sont donc marqués par une diminution de l'expression de ces protéines. Le nombre de gestations mesuré chez les femelles entières fertiles mises en contact avec les mâles ayant reçu un implant est significativement diminué, tout comme la taille des portées. L'implant de desloréline est donc efficace pour stériliser les rats mâles.

Cependant, 11 mois après la pose de l'implant et 5 mois après le retrait de celui-ci, la concentration en testostérone est à nouveau égale à celle d'un rat mâle non stérilisé, ce qui prouve la réversibilité de la castration chimique par implant de desloréline chez le rat mâle. Il en est de même pour le nombre de gestations.

L'effet contraceptif de l'implant de desloréline chez le rat mâle perdure environ 6 mois après le retrait de celui-ci.

### V.2.1.3 Effets sur les cochons d'inde

(Glocova et *al.*, 2020) a réalisé une étude comparative sur 2 populations de cochons d'Inde mâles : l'une non stérilisée, l'autre ayant reçu un implant sous-cutané de 4,7 mg de desloréline. Il a montré par une analyse histologique des tubes séminifères que la spermatogenèse des mâles implantés est identique à celle des mâles entiers non implantés dans les 5 mois suivant l'implantation. De plus, la concentration plasmatique en testostérone des cochons d'Inde implantés ne diminue pas au cours de ces 5 mois. L'implant de desloréline à 4,7 mg semble donc inefficace chez les cochons d'Inde mâles. Les raisons de cette inefficacité chez certaines espèces ne sont pas bien connues. Chez le cochon d'Inde, 2 hypothèses sont retenues : l'existence d'une forme différente de GnRH pouvant être à l'origine de sécrétion de LH ou la sécrétion pulsatile de LH spécifique de l'espèce.

L'étude de Forman et *al.*, 2016 citée par (Schoemaker 2018) montre également une absence d'effet de l'implant de desloréline 4,7 mg sur le volume testiculaire, le comportement et la concentration plasmatique en testostérone des cochons d'Inde mâles. En revanche, 4 femelles implantées mises en contact avec des mâles entiers pendant 161 jours ne développent pas de gestation contrairement aux femelles témoins de l'étude ce qui tend à prouver l'effet contraceptif de la desloréline chez la femelle.

En ce qui concerne les femelles, (Kohutova et *al.*, 2015) montrent que chez les cobayes ayant reçu un implant de 4,7 mg de desloréline, l'ouverture de la membrane vaginale qui caractérise l'œstrus est plus longue et survient de manière irrégulière. La concentration plasmatique en progestérone, qui varie normalement au fil des cycles, est augmentée juste après la pose de l'implant puis diminue à des valeurs très basses (Figure 42). En revanche, la concentration plasmatique en œstradiol est constante au cours du cycle œstral et ne varie pas après la pose d'un implant de desloréline. Cette étude conclut que les signes d'œstrus sont altérés chez la femelle implantée et la diminution de la progestérone plasmatique devrait suffire à éviter une gestation. Ainsi, l'implant de 4,7 mg de desloréline aurait un effet contraceptif satisfaisant chez les cochons d'Inde femelles. Cependant, l'ouverture prolongée de la membrane vaginale pourrait être à l'origine de vaginites.

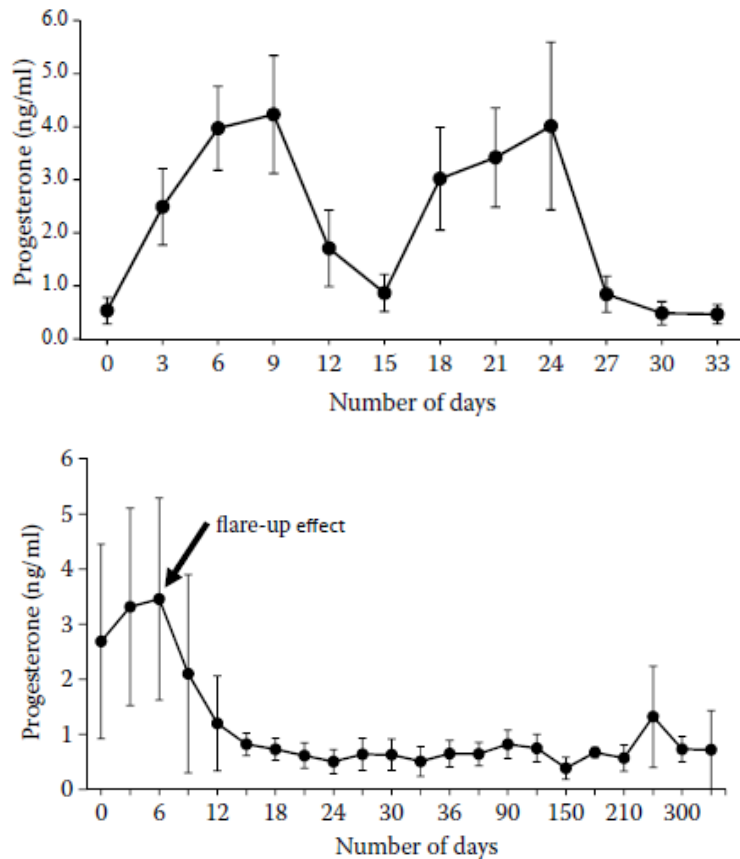


Figure 42 : Variation de la concentration plasmatique chez des femelles cochons d'Inde cyclées (en haut) et ayant reçu un implant sous-cutané de desloréline (en bas) d'après (Kohutova et al., 2015)

Selon (Schoemaker 2018), les femelles cobayes implantées dans l'étude de (Kohutova et al., 2015) ont fait l'objet 10 mois plus tard d'un examen échographique et leurs appareils reproducteurs ont été analysés histologiquement. Contrairement aux femelles témoins, celles qui ont reçu un implant de desloréline présentent des modifications de l'appareil génital telles que des kystes ovariens, de l'hypertrophie ou hyperplasie du col, de l'hyperplasie kystique utérine ou de l'adénomyose. L'utilisation des implants de desloréline est donc efficace pour la contraception des cochons d'Inde femelles mais peu recommandée.

(Boussarie 2021) cite l'article de Stempel et al., 2020 qui confirme l'effet contraceptif de l'acétate de desloréline chez la femelle cobaye par une suppression de l'œstrus, comme chez les rats. Il confirme également l'inefficacité du SUPRELORIN® chez le cochon d'Inde mâle.

Par ailleurs, la stérilisation chirurgicale est le traitement de choix des kystes ovariens chez le cochon d'Inde femelle, bien que des injections de GnRH ou d'hCG soient aussi réalisables. Dans ce contexte, la stérilisation chimique par implantation d'agoniste de la GnRH a été testé par (Schuetzenhofer et al., 2011) avec l'hypothèse que la sécrétion importante de FSH et de LH qui suit immédiatement la pose de l'implant pourrait faire mûrir et ovuler le follicule kystique avant de stériliser l'animal. Cependant, des examens



échographiques ont été réalisés entre 8 et 16 semaines après l'implantation d'un groupe de femelles ayant des kystes ovariens de nature inconnue et aucune évolution n'a été notée au niveau de la taille du kyste. Les implants de SUPRELORIN® 4,7 mg n'ont donc aucune efficacité sur les kystes ovariens déjà présents.

(Boussarie 2021) note toutefois que la nature des kystes restent inconnue puisqu'aucune autopsie n'a été réalisée et que la desloréline pourrait être efficace sur les kystes sécrétants.

#### **V.2.1.4 Effets sur les souris**

Aucune étude concernant la desloréline chez les souris n'est disponible. (Schoemaker 2018) rapporte cependant que dans une étude concernant les rats, des implants de 1,1 mg de desloréline ont été injectés à des souris mâles entraînant une diminution de la concentration plasmatique en gonadotrophines ainsi qu'une diminution du volume testiculaire d'environ un quart, ce qui est peu comparé aux rats. Il est également mentionné qu'après un traitement quotidien à la buséreline, un autre agoniste de la GnRH, le nombre de spermatozoïdes et le poids des testicules de souris ont diminué de 34% au maximum, ce qui entraîne une réduction de la fertilité. Les souris mâles semblent donc sensibles aux agonistes de la GnRH sur le long terme mais une contraception complète n'est pas garantie.

#### **V.2.1.5 Effets indésirables**

Une prise de poids transitoire dans les deux premières semaines suivant l'implantation de rattes a été rapportée par (Grosset et *al.*, 2012), sans modification de comportement associée. Dans la même étude, 2 rattes sur 41 ont montré des signes de prurit au niveau de la zone d'implantation qui a conduit à une dermatite, résolue en une semaine par application de povidone iodée. Les autres effets secondaires décrits sur la population de 41 rattes implantées sont un changement de comportement avec diminution de l'activité ou de l'agressivité chez 2 rattes, et 1 métrite dont le lien avec l'implant n'est pas démontré. Les effets secondaires restent donc minimes. La réaction locale au niveau du site d'implantation est décrite dans le RCP chez les animaux possédant une AMM, il s'agit d'une zone érythémateuse, prurigineuse avec un œdème modéré. (Laizeau 2020)

#### **V.2.2 L'acétate de leuprolide**

Il a été montré chez des rats mâles que des injections d'acétate de leuprolide toutes les 4 semaines suppriment la synthèse et la libération hypophysaire de gonadotrophines (Kitahara et *al.*, 2007). L'acétate de leuprolide est injecté sous forme de microsphères biodégradables qui libèrent en continue la molécule pendant environ 1 mois, de la même façon qu'un implant (Okada et *al.*, 1991).

Une étude a été réalisée par (Parborell et *al.*, 2005) sur des rattes prépubères, d'abord traitées avec de l'eCG afin d'induire une croissance folliculaire puis avec de l'acétate de leuprolide afin de mettre en évidence ses effets sur les ovaires. Une réduction par deux du poids des ovaires de rattes traitées a pu être observée. De même, la population de follicules atrophiques a augmenté tandis que celle des follicules en croissance a diminué, avec une

augmentation du taux de follicules apoptotiques. L'acétate de leuprolide a donc un effet contraceptif sur les rattes par arrêt de la croissance folliculaire.

Bien que l'efficacité de l'acétate de leuprolide soit identique à celle d'une castration chirurgicale avec une efficacité démontrée sur les tumeurs mammaires (Jett et *al.*, 1999), cette molécule n'est pas disponible en France. Sa durée d'efficacité étant d'environ 1 mois pour les formes de microcapsules, son administration impose des injections répétées qui rend la stérilisation réversible mais coûteuse (Doumerc 2009b).

### **V.3 L'immunocastration**

L'immunocastration est une technique consistant à vacciner les animaux contre la GnRH. L'hormone n'est ainsi plus efficace ce qui altère la fertilité.

(Aponte et *al.*, 2018) décrit les effets d'un tel vaccin sur des cochons d'Inde mâles prépubères. Le volume testiculaire est réduit de 96% par rapport aux cochons d'Inde non vaccinés. Cependant, 80% seulement des individus vaccinés semblent avoir un arrêt de la spermatogenèse et leur concentration plasmatique en LH et FSH est identique à celle du groupe témoin. La réponse au vaccin anti-GnRH est donc partielle dans cette espèce. Cela peut s'expliquer par le fait que la séquence de la GnRH est dépendante de l'espèce et que le vaccin a été élaboré avec une séquence type ou que la réponse immunitaire dépend de l'individu.

Une seconde étude (Jinshu et *al.*, 2005) montre qu'une immunisation contre la GnRH entraîne une diminution du volume testiculaire et utérin chez les rats, ainsi qu'une diminution de la spermatogenèse et du développement folliculaire.

#### **V.3.1 Thérapie génique**

La contraception vectorielle consiste à supprimer la fertilité en injectant un virus recombinant qui produit un anticorps pouvant se fixer sur les protéines ayant un rôle dans la reproduction. (Li et *al.*, 2015) ont ainsi recombinaisonné des particules virales avec un gène codant la synthèse d'anticorps anti-GnRH. Ces particules ont été injectées en intra-musculaire à des souris mâles et femelles à différentes doses. Les femelles ayant reçu une dose supérieure à 200 µg/ml présentent une infertilité due à un arrêt du développement folliculaire compatible avec un manque de GnRH. Les mâles ayant reçu une dose supérieure à 100 µg/ml sont également tous infertiles avec un arrêt de la spermatogenèse. La contraception vectorielle n'est pas une technique actuellement disponible en cabinet vétérinaire mais semble faire ses preuves en matière de contraception chez les souris.

## **VI Les conséquences de la stérilisation**

La castration empêche le rétrocontrôle négatif des hormones stéroïdes sexuelles sur l'hypophyse et l'hypothalamus, il s'ensuit donc une augmentation de sécrétion de gonadotrophines circulantes (Saint-Dizier, Chastant-Maillard 2014).

### **VI.1 Chez la femelle**

La diminution de la concentration plasmatique en hormones sexuelles entraîne une augmentation de l'adiposité viscérale et une résistance à l'insuline chez la ratte. L'obésité et le diabète de type 2 sont donc des conséquences de l'ovariectomie. (Boldarine et *al.*, 2020)

En ce qui concerne les femelles, l'œstradiol produit par les ovaires semble être une hormone avec des effets anti-dépresseurs et de diminution de l'anxiété. Chez les femelles stérilisées et les femelles âgées, cette hormone n'est plus présente. Une étude comportementale concernant l'anxiété des rattes stérilisées à long terme a donc été réalisée par (de Chaves et *al.*, 2009) sur des rattes ovariectomisées à l'âge de 3 mois. Elles ont été examinées à 6 et 18 mois et leur comportement a été comparé à un groupe de rattes entières. L'étude conclut que l'ovariectomie a tendance à augmenter l'anxiété des rattes, ce qui n'est pas le cas des rattes âgées ayant un taux d'œstradiol comparable.

Le déficit en œstradiol est connu pour activer les ostéoclastes ce qui entraîne un déséquilibre entre la résorption et la formation osseuse à l'origine d'une diminution de la densité osseuse chez les femelles ovariectomisées. L'analyse de fémurs de rattes ovariectomisées à l'âge de 6 mois a confirmé une réduction de la quantité et de la qualité osseuse associée à une modification morphologique. Le risque de fracture chez ces femelles est alors plus important. (Liu et *al.*, 2021)

### **VI.2 Chez le mâle**

Le déficit en testostérone provoqué par la castration chez les rats mâles augmente le développement du tissu adipeux et les risques d'obésité associée. Il est démontré que l'adiposité augmente de manières différentes dans les tissus selon si le régime alimentaire des rats est normal ou riche en graisses. De manière générale, le métabolisme lipidique et le transport du glucose semblent déréglés par le déficit en testostérone. Le développement musculaire en revanche est diminué suite à la castration. (Baik et *al.*, 2020)

## **Partie 3 : Etude rétrospective des pratiques vétérinaires au moyen d'un questionnaire**

Face à l'augmentation de la part des rongeurs dans la clientèle vétérinaire et l'évolution de la médecine et de la chirurgie des NAC, une enquête a été menée afin d'établir un état des lieux des pratiques en matière de stérilisation des rongeurs. Dans ce but, un questionnaire a été réalisé et diffusé au sein d'une population de vétérinaires exerçant avec une clientèle NAC.

### **I Matériel et méthode**

#### **I.1 Elaboration du questionnaire**

Le questionnaire, disponible en annexe, a été élaboré à l'aide du logiciel Google Form. Il est composé de 43 questions réparties en 5 parties. La première partie vise à identifier le profil du répondant. La seconde s'intéresse à la pratique globale de la stérilisation des rongeurs par le vétérinaire répondant. Les 3 parties suivantes traitent des détails liés à l'anesthésie, la chirurgie et la stérilisation chimique. Les questions concernant ces trois dernières parties sont générales et ne ciblent pas chaque espèce, afin d'obtenir un questionnaire de taille acceptable dont le temps de réponse moyen n'excède pas 10 minutes. Ce choix a été réalisé avec l'objectif de réunir un maximum de réponses. Les questions reprennent les points importants abordés dans la partie bibliographique ci-dessus et suivent le même plan afin de pouvoir effectuer une comparaison entre les données de la littérature et les pratiques de terrain.

Les questions de la première partie ont été élaborées afin de connaître la population répondante. Il s'agit donc de questions à choix multiples auxquelles une seule case peut être cochée. Elles renseignent sur l'expérience du vétérinaire répondant et son activité, en particulier avec les rongeurs. Si le vétérinaire répond ne pas stériliser de rongeur, le questionnaire se termine à ce stade. Dans le cas contraire, il est invité à répondre à la suite des questions qui s'intéressent plus particulièrement aux pratiques de stérilisation.

L'élaboration des questions a été réalisée en tenant compte des possibilités d'interprétation. Par exemple, les questions ouvertes ont été évitées un maximum car elles nécessitent une interprétation au cas par cas et ne permettent pas la réalisation d'analyses statistiques. Elles sont donc limitées à des réponses chiffrées (âge de stérilisation, nombre de stérilisations effectuées, prix), ou à des remarques. Au contraire, les questions à choix multiples ont été privilégiées afin d'obtenir des réponses uniformes et interprétables. Il est possible de cocher plusieurs des réponses proposées uniquement lorsque leur nombre est inférieur ou égal à trois, ce qui limite le nombre de colonnes du document de réponses. C'est également pour cette raison qu'il a été choisi de demander sous forme de classement les indications de stérilisation. Afin de limiter le nombre de questions, des tableaux à cocher ont été réalisés, ce qui permet par exemple de donner les techniques de stérilisation pour chaque espèce en une seule réponse. Des espaces de remarques ont été créés dans chaque partie afin de permettre aux vétérinaires de s'exprimer sur leurs pratiques et de préciser leurs réponses aux questions, ce qui est également nécessaire à l'interprétation des résultats.

Le questionnaire a été envoyé à une liste de 290 adresses mail. Cette liste a été établie à l'aide de l'annuaire vétérinaire : le ROY 2021. Les adresses mails des vétérinaires dont les noms étaient cités en tant que spécialistes NAC ont ainsi été relevés. Le questionnaire a également été diffusé via le site internet VêtoFocus, dans les annonces de la rubrique « NAC – Faune sauvage ».

## **I.2 Analyses statistiques**

Les résultats du questionnaire ont été téléchargés sur le logiciel Google Form sous la forme d'un tableau Excel regroupant l'ensemble des réponses. Des graphiques résumant les réponses sont également fournis directement par le logiciel et sont utilisés dans la partie suivante pour présenter certains résultats. D'autres graphiques ont été générés par le logiciel R 4.2.0.

Des tests de Khi2 ont été effectués à l'aide du logiciel R version 4.2.0 et du package Rcmdr. Ce test consiste à comparer deux colonnes du tableau de résultats contenant des variables qualitatives entre elles afin d'en déduire si elles sont indépendantes ou non. Par exemple, les techniques utilisées pour les rats (mâles et femelles) sont comparées aux techniques indiquées pour stériliser les mâles ou les femelles. Ces variables sont choisies en fonction des résultats des statistiques descriptives.

Certaines données ont fait l'objet d'une analyse statistique plus poussée afin de dégager des tendances dans les réponses. Il s'agit d'une Analyse des Correspondances Multiples (ACM). Cette analyse a été réalisée avec le logiciel R version 4.2.0 et l'interface RStudio associée. Elle permet de comparer plusieurs variables qualitatives, donc plusieurs colonnes du tableau de réponses entre elles afin de mettre en évidence des profils types de réponses. Dans un premier temps, l'installation du package Factoshiny a été nécessaire. Les variables à comparer sont choisies en fonction des résultats des statistiques descriptives. La fonction MCAshiny permet d'ouvrir directement une page internet contenant les graphiques nécessaires aux différentes interprétations. Des nuages de points représentant les individus ou les modalités sont représentés sur un plan orthogonal et permettent de déterminer visuellement si des regroupements sont possibles. (Cornillon 2010)

## **II Résultats**

121 réponses ont pu être collectées au total.

### **II.1 Profil des répondants**

La population d'étude est composée uniquement de vétérinaires diplômés. Un peu plus de la moitié des vétérinaires ayant répondu sont des femmes (52,9%). L'expérience des vétérinaires interrogés est très hétérogène, les résultats sont présentés dans la Figure 43.

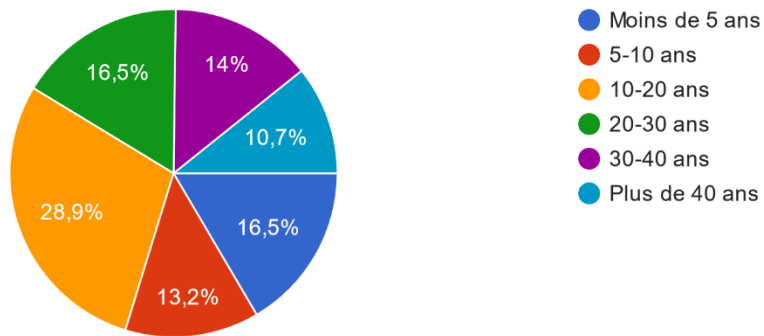


Figure 43 : Nombre d'années d'expérience des vétérinaires interrogés

En revanche, on remarque que la population répondante correspond à la population ciblée puisque 65,3% des vétérinaires pratiquent une activité en canine et NAC et 25,6% en NAC exclusivement (Figure 44).

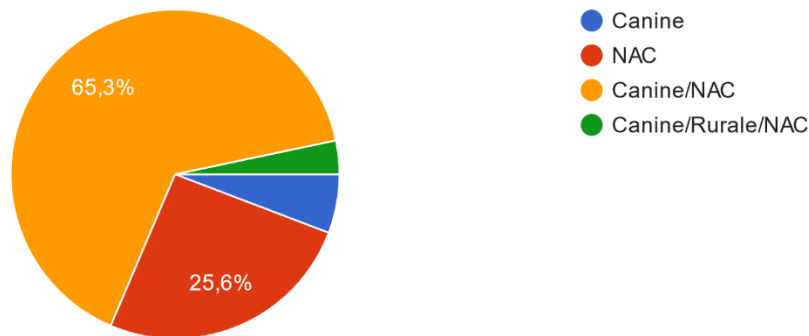


Figure 44 : Activité des vétérinaires interrogés

Parmi cette population, on constate qu'un peu plus de la moitié des vétérinaires ont une activité avec les rongeurs relativement faible, soit moins de 20% de leur activité totale. Au contraire, seuls 7 vétérinaires, soit 5,8% des répondants comptent plus de 60% de rongeurs parmi leurs patients (Figure 45).

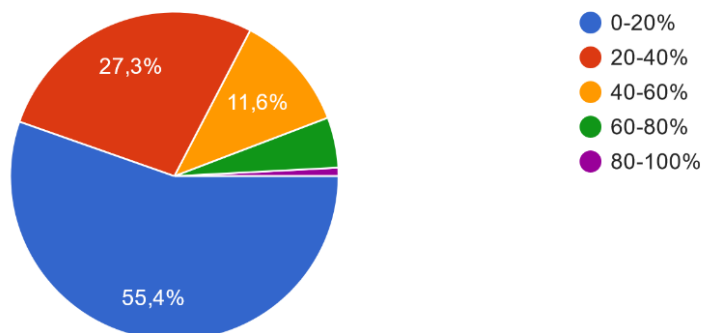


Figure 45 : Part des rongeurs dans l'activité des vétérinaires répondants

9 vétérinaires sur les 121 répondants, soit 7,4% ne stérilisent jamais de rongeurs. Ils sont donc exclus du sondage et la suite des réponses concerne les 112 vétérinaires restants uniquement.

## II.2 La stérilisation des rongeurs en pratique

Les propriétaires des rongeurs ayant recours à la stérilisation sont plutôt des particuliers de moins de 40 ans environ (92%).

En corrélation avec la part des rongeurs dans l'activité des vétérinaires répondants, le nombre de rongeurs stérilisés par les vétérinaires chaque année est très variable. Il va de 1 à 500 rongeurs. 20,5% d'entre eux stérilisent 10 rongeurs par an (Figure 46). En moyenne, 36 rongeurs sont stérilisés par an par les vétérinaires répondants.

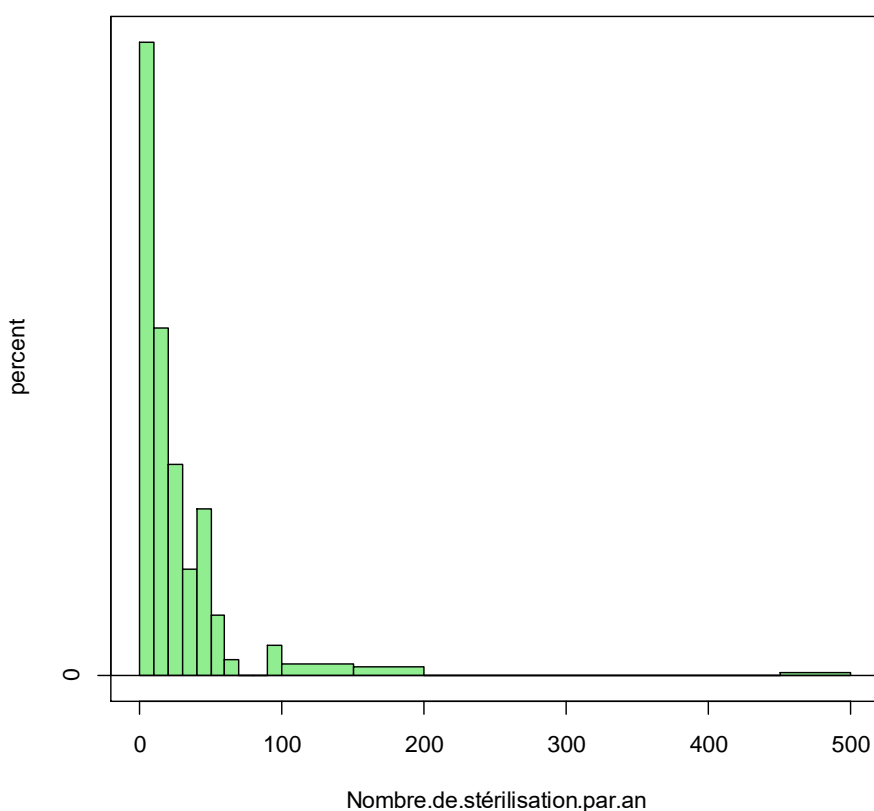


Figure 46 : Histogramme du nombre de stérilisation de rongeurs par an

Par une analyse ACM des classements des différentes indications à la stérilisation, on obtient le graphique présenté en Figure 47. Ce graphique permet de faire des rapprochements entre les réponses des différents vétérinaires et d'établir des profils de réponses. Les réponses des vétérinaires n'ayant pas classé l'ensemble des indications sont évincées car leur présence sur le graphique rend difficile son interprétation. Ainsi, 20 lignes sont supprimées et l'ACM est réalisée sur 101 réponses. Des cercles ont été tracés autour des différents groupes qui ressortent de l'analyse. On peut ainsi mettre en évidence que les vétérinaires qui stérilisent en priorité pour éviter des comportements indésirables ou pour réguler la reproduction des animaux, stérilisent moins pour la prévention des tumeurs, des

kystes ovariens ou des pyomètres. A l'inverse, ceux qui stérilisent les rongeurs en priorité pour la prévention des différentes maladies citées le font moins pour l'éviction de comportements ou la régulation de la reproduction. Cette analyse permet donc de dégager 2 profils types de vétérinaires en lien avec les indications mises en avant pour stériliser les rongeurs.

Une étude similaire a été envisagée pour les indications à la stérilisation chimique mais les lignes sans réponses étaient trop nombreuses pour obtenir un résultat significatif.

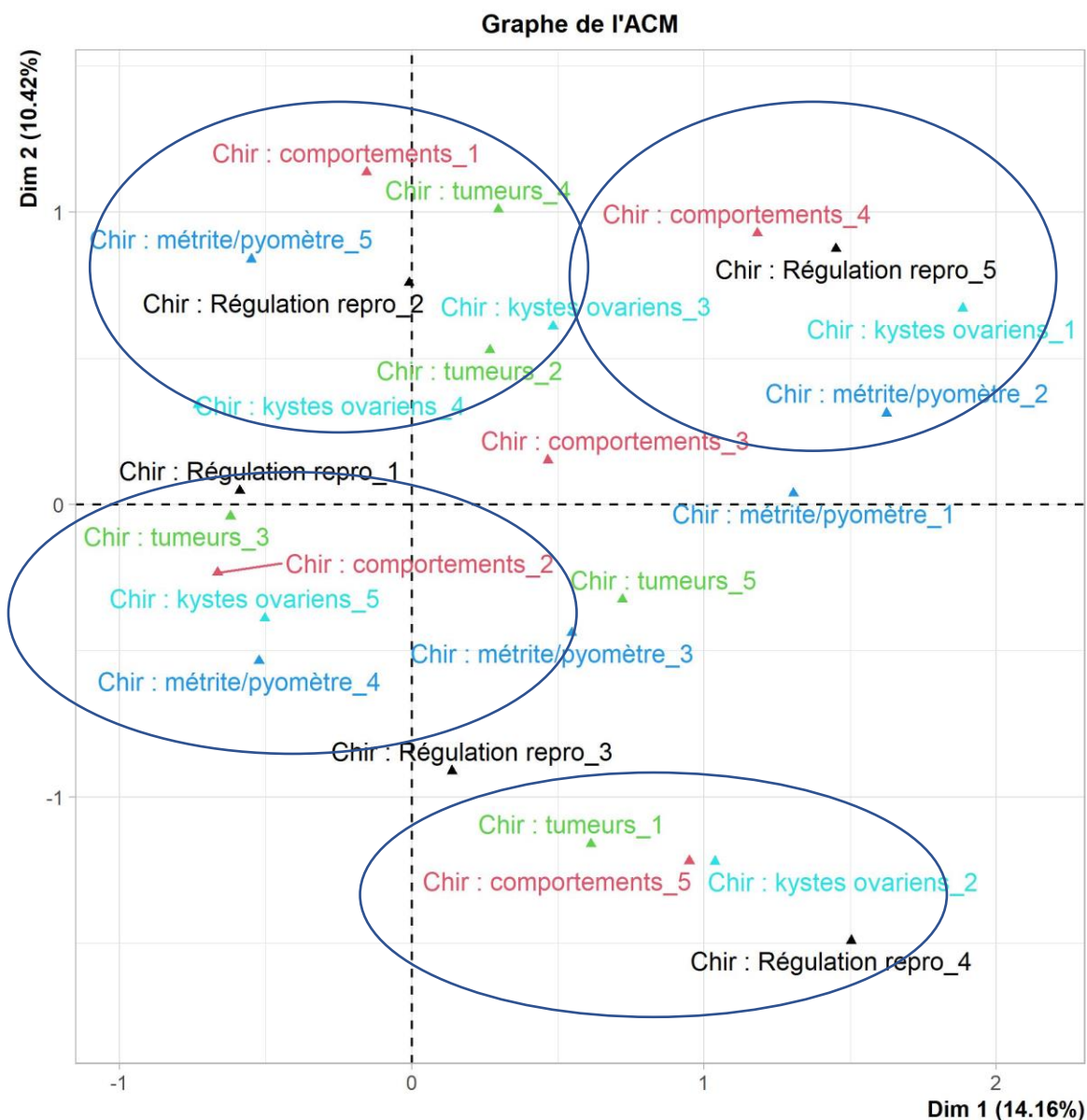


Figure 47 : Graphique de l'ACM comparant le classement des différentes indications de la stérilisation chirurgicale par les vétérinaires répondants

Concernant la stérilisation dans chaque espèce, on peut noter que les plus stérilisés sont les cochons d'Inde et les rats. Seulement 4 et 10 vétérinaires respectivement n'ont jamais stérilisé ces espèces. Ce sont également les deux seules espèces de rongeurs pour lesquelles la stérilisation chimique est pratiquée, bien que les proportions restent faibles : seulement 7 vétérinaires pour les cochons d'Inde et 26 pour les rats. La stérilisation



chirurgicale en revanche est pratiquée par 100 vétérinaires pour les rats et 109 pour les cochons d'Inde. Il faut toutefois noter que des remarques des vétérinaires précisent qu'ils ne la pratiquent pas forcément pour mâles et femelles. Pour les souris, elles ne sont pas stérilisées dans la majorité des cas (61%). Les hamsters sont stérilisés dans environ la moitié des cas et les gerbilles le sont à 64%. Pour les autres caviomorphes, les octodons sont stérilisés chirurgicalement à 72% et les chinchillas à 77%. Les résultats sont présentés sur la Figure 48.

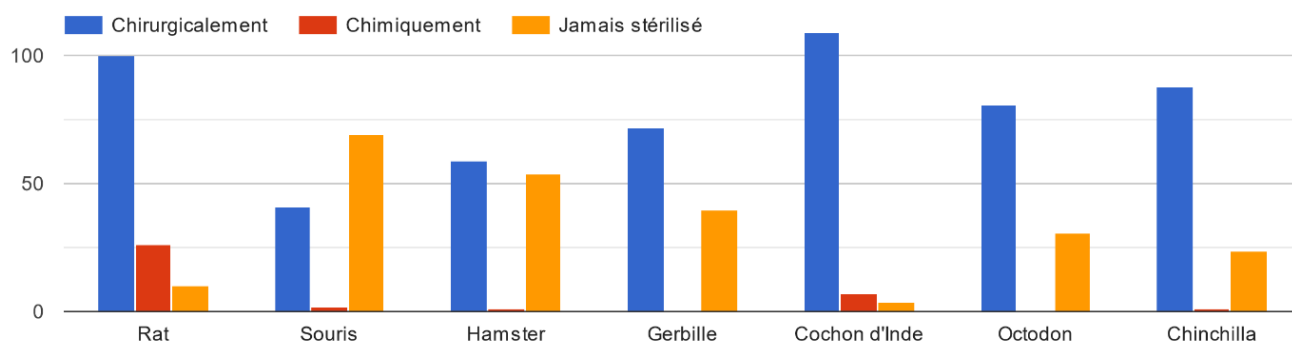


Figure 48 : Méthode de stérilisation des différentes espèces de rongeurs

Si l'on s'intéresse maintenant aux pratiques de stérilisation selon le sexe de l'animal, on constate que tous les répondants stérilisent des rongeurs mâles, ce qui n'est pas le cas des femelles. En revanche, la proportion de vétérinaires qui stérilise chimiquement les rongeurs est plus importante pour les femelles (15%) que pour les mâles (8%). Globalement, c'est encore une fois la stérilisation chirurgicale qui domine avec une grande majorité des réponses (Figure 49).

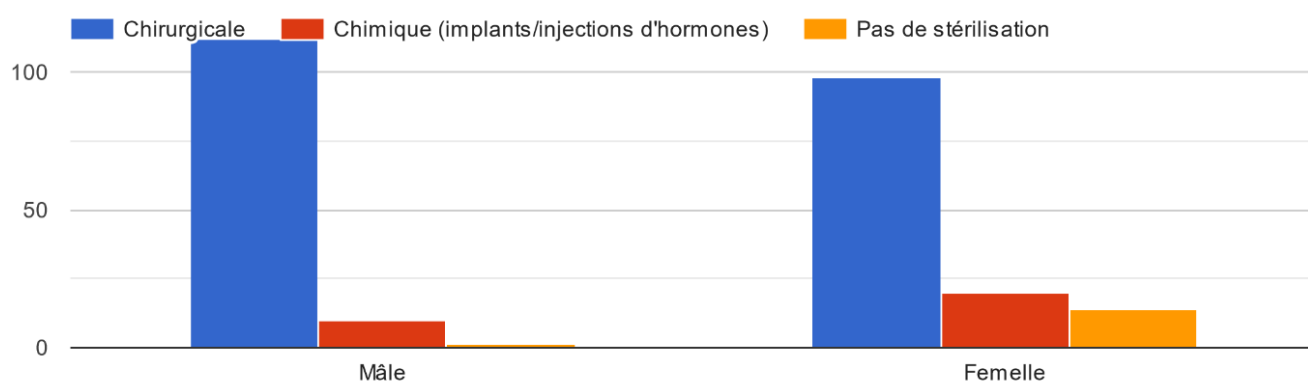


Figure 49 : Méthode de stérilisation des rongeurs selon leur sexe

Des tests de khi2 ont été réalisés afin de comparer les réponses à propos des techniques de stérilisation des rats en général avec celles des mâles puis des femelles. Ces tests n'ont été réalisés que pour les rats dans la mesure où il s'agit de l'espèce pour laquelle la diversité de réponse est la plus importante. Les résultats auraient été moins intéressants pour les

autres espèces puisqu'on voit directement avec le graphique de la Figure 48 que la stérilisation chimique est très peu réalisée.

Le test du khi2 révèle que les réponses concernant les rats (mâles et femelles) et les femelles en général ne sont pas indépendantes, ce qui signifie que d'après les réponses obtenues, les techniques utilisées pour les rats en général sont statistiquement différentes ( $p$ -value =  $8.233e-10$ ) de celles utilisées pour les femelles. Avec ces résultats, on ne peut donc pas conclure sur les techniques utilisées pour les rattes. Il en est de même concernant les techniques utilisées pour les rats (mâles et femelles) et celles pour les mâles en général ( $p$ -value =  $3.409e-9$ ).

L'âge conseillé par les vétérinaires répondants pour stériliser les rongeurs semble assez variable. Certains précisent qu'il est difficile de donner un âge moyen car cela dépend de l'espèce. D'autres ne conseillent pas forcément un âge en particulier mais stérilisent sur demande des propriétaires. De manière générale, les vétérinaires interrogés ont répondu des âges variant de 1 à 12 mois, avec une répartition représentée par la Figure 50. L'âge moyen à partir duquel une stérilisation est recommandée est de 4,2 mois, avec une majorité de réponses à 4 mois.

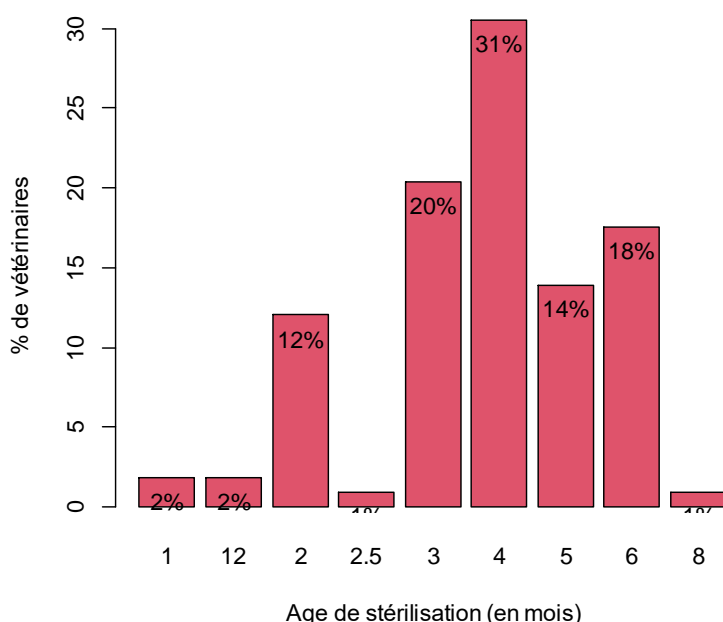


Figure 50 : Age conseillé de stérilisation des rongeurs (en mois) par les vétérinaires interrogés

### II.3 L'anesthésie

En ce qui concerne la prémédication, la plupart des vétérinaires (51) n'utilisent pas d' $\alpha 2$ -agonistes, ceux qui l'utilisent (37) le font en association avec une autre molécule. Les benzodiazépines sont également utilisées par la moitié seulement environ des vétérinaires (57) et principalement en association avec une autre molécule. Au contraire, les opioïdes sont utilisés par la majorité des vétérinaires répondants (91) et pour les trois quarts d'entre eux (67) avec une autre molécule. La prémédication la plus fréquemment utilisée semble

être celle associant un opioïde et une benzodiazépine devant un opioïde et un  $\alpha$ 2-agoniste. 4 vétérinaires précisent en commentaire utiliser du glycopyrolate notamment chez les caviomorphes afin d'éviter une hypersalivation.

L'induction est essentiellement gazeuse (82,1%). Les vétérinaires n'utilisant pas cette méthode emploient presque tous une association de kétamine et d'un  $\alpha$ 2-agoniste (15,2% de l'ensemble des répondants).



Figure 51 : Molécules utilisées pour la phase d'induction par les vétérinaires interrogés

L'entretien est également réalisé à 94,6%, soit par 105 répondants sur 112, par voie gazeuse.

Concernant l'analgésie, elle est mise en place à 77,5% par une combinaison d'opioïdes et d'anti-inflammatoires non stéroïdiens (Figure 52). 11 vétérinaires précisent qu'une anesthésie locale à base de lidocaïne plus ou moins de bupivacaïne est réalisée en topique, en sous-cutané au niveau du site d'incision ou en intra-épididymaire pour les mâles.

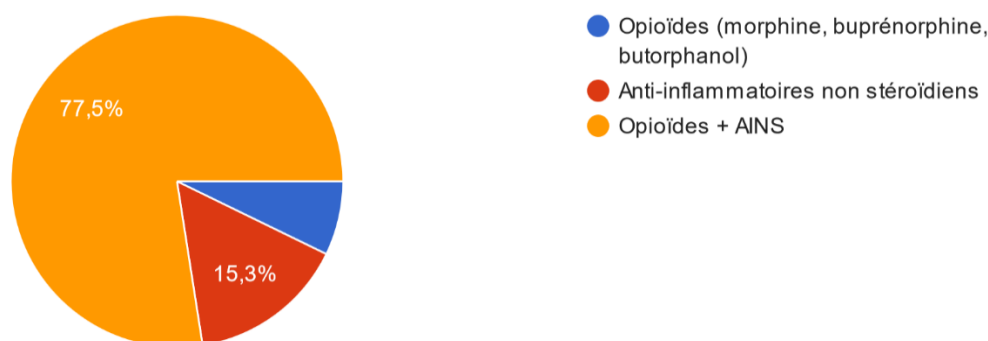


Figure 52 : Molécules utilisées pour l'analgésie par les vétérinaires interrogés

## II.4 La stérilisation chirurgicale

91,8% des vétérinaires répondants déclarent être satisfaits de la stérilisation chirurgicale des rongeurs. Les vétérinaires ayant répondu « non » à cette question le justifient par un nombre trop important de décès en per et post-opératoire notamment chez les cochons

d'Inde et en particulier chez les femelles. Ce risque semble principalement lié à la difficulté de gestion et de surveillance de l'anesthésie.

Le prix d'une stérilisation chirurgicale dépend du sexe de l'animal et du type de rongeur opéré. Les ordres de grandeur donnés par les vétérinaires varient de 55€ à 450€. 27,5% des vétérinaires répondent 100€, ce qui est la réponse majoritaire. En moyenne le prix d'une stérilisation chirurgicale est de 127€.

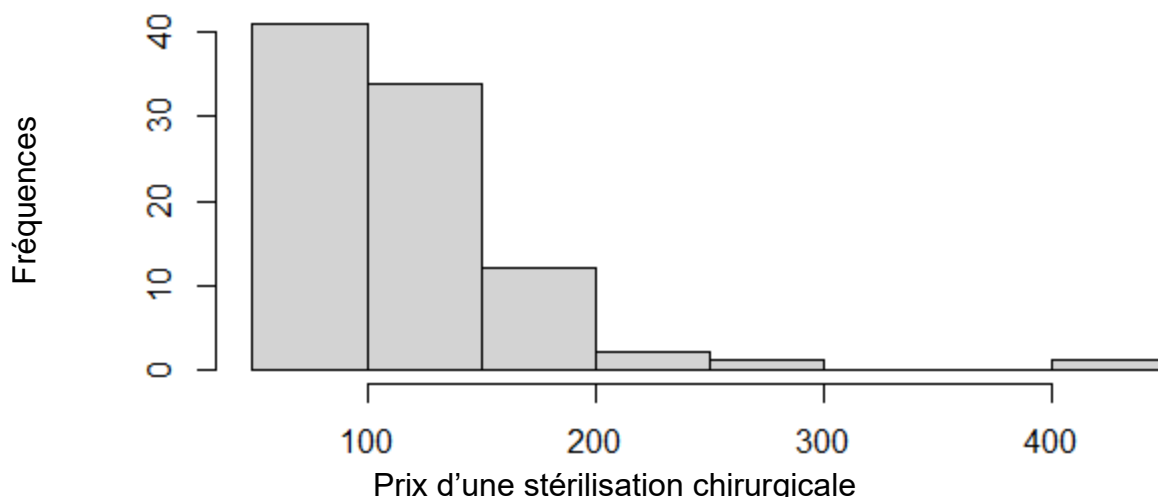


Figure 53 : Histogramme de la répartition des prix en euros d'une stérilisation chirurgicale

#### II.4.1 Les femelles

Concernant les femelles, elles sont stérilisées à 80,7% par ovariohystérectomie et 26,6% par ovariectomie simple. Toutefois, des vétérinaires précisent pratiquer une ovariohystérectomie selon l'état de l'utérus de la femelle ou de son âge. Une fois encore, cela dépend de l'espèce puisque des commentaires font état d'ovariectomies simples chez les cochons d'Inde uniquement, puisqu'un abord par les flancs est possible chez cette espèce.

Dans la question suivante, seulement 5 vétérinaires, soit 4,5% des répondants déclarent pratiquer l'ovariectomie par les flancs. Les 95,5% restants pratiquent des laparotomies par la ligne blanche. Cependant, les commentaires montrent que beaucoup de vétérinaires utilisent la laparotomie médiane de manière générale et un abord par les flancs lorsque l'animal est un cobaye.

Le plan musculaire est refermé par la majorité des vétérinaires (71) par un surjet simple et par 32 vétérinaires par des points en X. Le tissu conjonctif est refermé par un surjet simple (53) ou laissé ouvert. Enfin, le plan cutané est fermé principalement par un surjet intradermique (58) ou de manière moins fréquente par des points simples (28) ou un surjet simple (17). 3 vétérinaires sur 112 déclarent ne pas suturer la peau sans plus de précision, mais l'utilisation de la colle chirurgicale peut être supposée. Les résultats sont présentés dans la Figure 54.

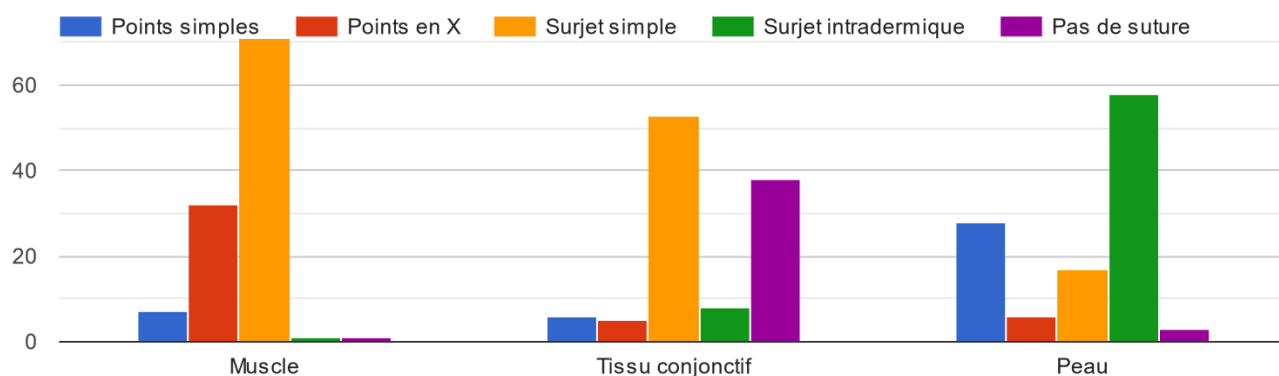


Figure 54 : Type de suture utilisé selon le plan à refermer

#### II.4.2 Les mâles

Tous les vétérinaires qui stérilisent des rongeurs mâles le font par castration plutôt que par vasectomie. En revanche, les voies d'abord sont partagées (Figure 55). Les voies abdominale et scrotale à testicules découverts représentent chacune un tiers des réponses, ce sont donc les voies les plus utilisées pour castrer les rongeurs. De manière générale, les mâles sont le plus souvent castrés par voie abdominale ou à testicules découverts.

Plusieurs vétérinaires signalent en commentaire que la technique utilisée est dépendante de l'espèce, ce sont donc les voies d'abord majoritairement utilisées qui sont représentées ci-dessous.

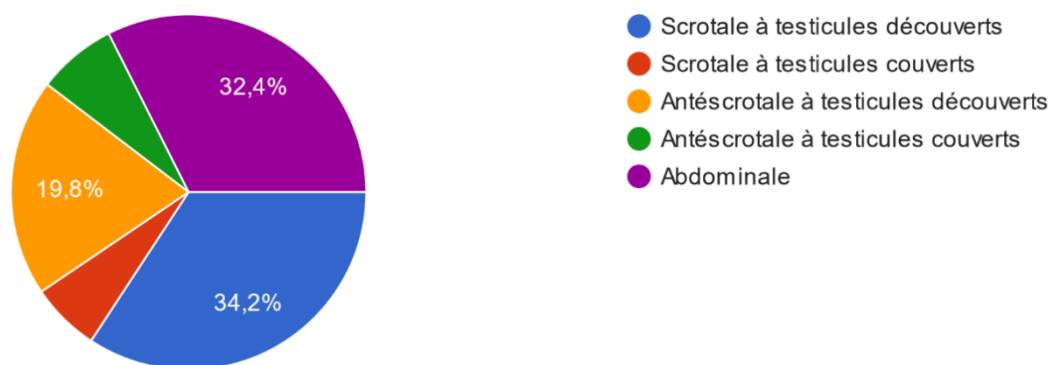


Figure 55 : Répartition des voies d'abord pratiquées par les vétérinaires interrogés pour la castration des rongeurs mâles

#### II.4.3 Le post-opératoire

La plupart des vétérinaires (87,5%) ne mettent pas de pansements en post-opératoire. Un traitement anti-inflammatoire seul est initié dans 65,1% et il est associé à des antibiotiques dans 22,9% des cas. Certains vétérinaires ajoutent des morphiniques en hospitalisation et un relai avec du tramadol au besoin. Des pro kinétiques comme le métoclopramide sont également rapportés en post-opératoire pour les herbivores afin de stimuler la reprise du transit.

## II.5 La stérilisation chimique

Le nombre de répondants pour cette partie passe de 112 à 69 vétérinaires. La stérilisation chimique semble donc être une pratique moins répandue que la chirurgie. D'après les résultats précédents, elle est pratiquée principalement sur les rats et parfois sur les cobayes, bien que plusieurs vétérinaires déplorent le manque de données à ce sujet.

Au moment de la stérilisation chimique, les animaux sont vigiles dans 15,9% des cas. Autrement, ils sont soit tranquilisés, soit anesthésiés, à parts égales environ. Les résultats sont présentés dans la Figure 56.

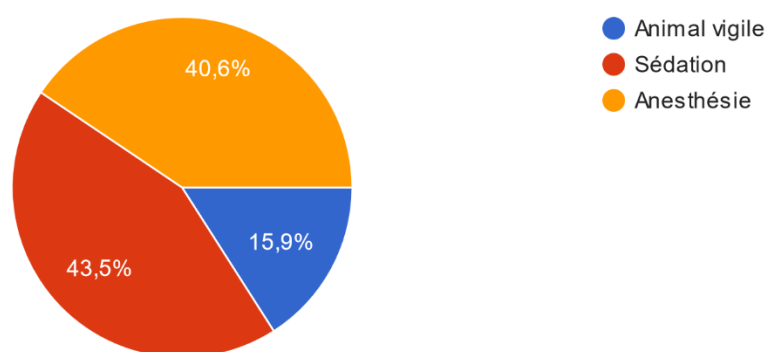


Figure 56 : Etat de l'animal lors de la stérilisation chimique par les vétérinaires interrogés

De manière générale, tous les rongeurs stérilisés chimiquement le sont avec des implants de desloréline. Seul un vétérinaire parmi ceux ayant répondu utilise de l'acétate de delmadinone pour stériliser les rongeurs mâles. Les implants utilisés sont dosés à 4,7 mg de desloréline pour 89,7% des répondants. Les autres utilisent les implants à 9,4 mg de desloréline. 91,3% des implants sont insérés en région interscapulaire, 7,2% en région ventrale et 1 vétérinaire, soit 1,4%, implante au niveau des flancs (Figure 57).

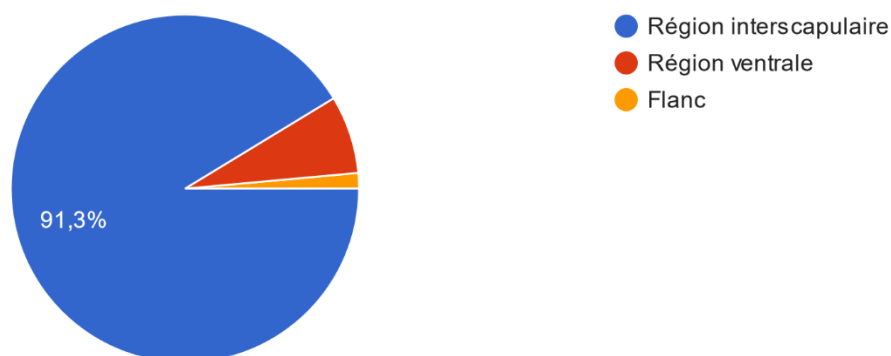


Figure 57 : Zone d'implantation des rongeurs selon les vétérinaires répondants

Les implants sont renouvelés en moyenne au bout de 14 mois. Quatre durées se distinguent par le nombre de réponses recueillies : 6, 12, 18 et 24 mois. En effet, 42,3% des vétérinaires

déclarent renouveler l'implant au bout d'un an, 17,3% à 6 mois, 13,5% à 18 mois et 7,7% à 2 ans. A noter que certains vétérinaires précisent ne pas renouveler l'implant pour les rats, qui semblent être l'espèce prédominante en termes de stérilisation chimique.

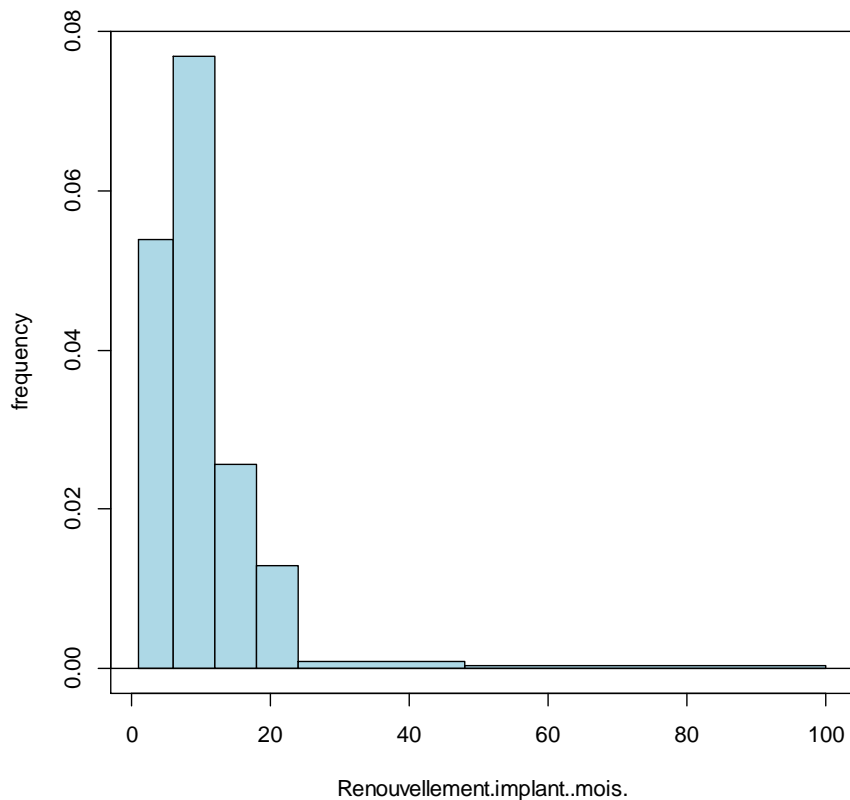


Figure 58 : Histogramme de la durée d'un implant avant renouvellement par les vétérinaires interrogés

Le prix d'une stérilisation chimique varie de 35€ à 220€ selon les cliniques et les répondants. En faisant la moyenne de toutes les valeurs données par les vétérinaires, on obtient un prix moyen de 119€. C'est également le tarif qui semble le plus fréquent puisque 22,9% des vétérinaires interrogés donnent un prix de 120€.

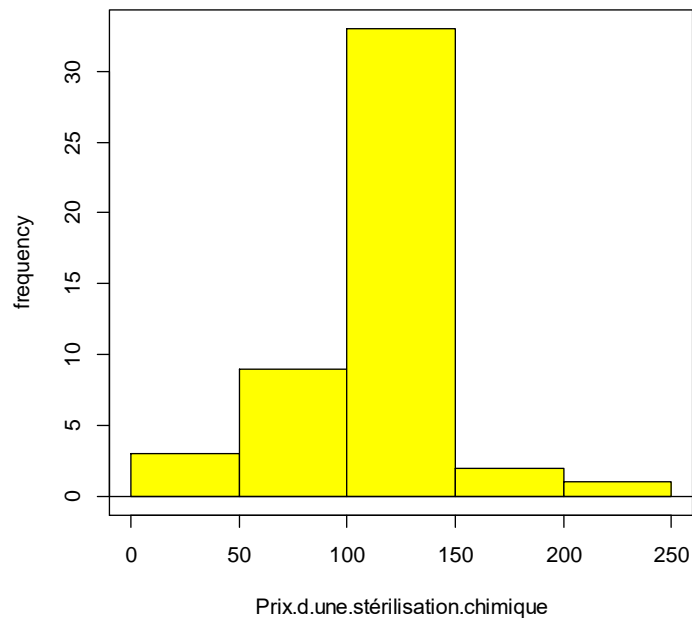


Figure 59 : Histogramme de la fréquence des prix en euros d'une stérilisation chimique

Contrairement à la stérilisation chirurgicale, seulement 59% des vétérinaires répondants sont satisfaits de la stérilisation chimique. Cela s'explique par le manque de recul et de données concernant la majorité des espèces et notamment les cobayes ce qui rend difficile l'argumentation face aux propriétaires. Les vétérinaires sont également douteux concernant la fiabilité et la durée d'efficacité des implants. Le prix semble constituer également un frein à l'utilisation des implants hormonaux puisque dans certaines cliniques, il est rapporté qu'il peut être identique voire supérieur à celui d'une stérilisation chirurgicale. En revanche, l'utilisation chez les rats semble être plus satisfaisante pour les vétérinaires.



Tableau XII : Résumé des résultats du questionnaire

	<b>Stérilisation chirurgicale</b>	<b>Stérilisation chimique</b>
<b>Utilisation</b>	Méthode largement la plus utilisée, dans toutes les espèces	Principalement chez le rat (19% des stérilisations) et dans une moindre mesure chez le cochon d'Inde (6% des stérilisations)  Plus utilisée chez la femelle (15%) que chez le mâle (8%)
<b>Satisfaction</b>	Bonne satisfaction (91,8%)	Satisfaction mitigée (59%)
<b>Inconvénients</b>	Anesthésie  Post-opératoire	Manque de recul et d'études sur l'efficacité et les modalités d'utilisation dans la plupart des espèces  Prix
<b>Réalisation</b>	Femelles : <ul style="list-style-type: none"> <li>• OVH à 80,7%</li> <li>• OVE par les flancs à 4,5%</li> </ul> Mâles : <ul style="list-style-type: none"> <li>• Abdominal à 32,4%</li> <li>• Testicules découverts à 54%</li> </ul>	100% d'implants de desloréline dont 89,7% à 4,7 mg  Implantation en région interscapulaire à 91,3%

### III Discussion

L'objectif de l'étude et du questionnaire communiqué aux vétérinaires était d'établir un état des lieux des pratiques actuelles en matière de stérilisation des rongeurs et de le comparer aux données fournies par la littérature.

Le taux de réponses au questionnaire a été très important dans les jours suivant la diffusion puis a diminué progressivement ce qui a justifié une relance pour obtenir un second pic de réponses. 121 vétérinaires praticiens ont répondu au questionnaire au total, ce qui semble être un taux de réponse satisfaisant pour avoir un aperçu des pratiques de stérilisation des rongeurs. Il faut toutefois noter que les vétérinaires répondants sont ciblés pour leur spécialité ou leur intérêt pour les NAC. Les réponses ne sont donc pas représentatives des vétérinaires en général mais bien des vétérinaires ayant un attrait pour les NAC. En effet, c'est cette population qui a été visée par le questionnaire en partant du principe que les vétérinaires ne connaissant pas les rongeurs ou n'étant pas à l'aise avec ces espèces ne pratiquent pas leur stérilisation.

Les commentaires de certains vétérinaires mettent en évidence des biais dans les réponses à certaines questions. Par exemple, plusieurs vétérinaires auraient souhaité pouvoir dissocier les rongeurs de chaque espèce et leur sexe dans plusieurs questions concernant

notamment les techniques utilisées et leur détail ou l'âge conseillé de stérilisation. Cependant, lors de la conception du questionnaire, il a été choisi de ne pas détailler toutes les questions par espèce afin d'éviter de produire un questionnaire trop long et lourd qui aurait sans doute reçu peu de réponses. Le format des questions a tendance à brider le vétérinaire dans ses réponses ce qui est à la fois voulu, afin de pouvoir en faire une analyse, et limitant dans le sens où la réponse proposée ne correspond pas toujours parfaitement à la pratique du vétérinaire. L'interprétation des résultats doit donc être faite en tenant compte de ce biais. A ce titre, il est proposé aux vétérinaires de préciser leur réponse lorsque cela est nécessaire dans des espaces de remarques.

Les analyses statistiques montrent que les indications préférentielles des vétérinaires peuvent être regroupées en deux grandes catégories : la prévention de différentes maladies comme les métrites, les pyomètres ou les tumeurs et la gestion des populations de rongeurs avec la régulation de la reproduction et l'éviction de comportements indésirables. Ces indications sont les principales relevées dans la littérature et correspondent aux attentes des propriétaires à propos du bien-être de leurs animaux.

Concernant la répartition des deux grandes techniques de stérilisation dans les différentes espèces, il ressort que les rongeurs les plus petits comme les souris ou les hamsters sont les moins stérilisés. La stérilisation de ces espèces est également la moins décrite dans la bibliographie. Ceci pourrait se justifier par une demande moins importante et une médicalisation moindre de ces animaux qui ont par ailleurs une espérance de vie faible. De plus, la stérilisation des rongeurs de très petite taille nécessite du matériel adapté de plus petite taille également qui n'est pas forcément présent dans toutes les cliniques vétérinaires. Pour ces mêmes raisons, le risque anesthésique et post-opératoire est d'autant plus présent, ce qui pourrait avoir tendance à freiner les vétérinaires peu expérimentés.

Pour la stérilisation chirurgicale, les techniques utilisées par les vétérinaires semblent correspondre à celles décrites majoritairement dans la littérature. Il s'agit chez les mâles de l'abord abdominal ou à testicules découverts et chez les femelles de la laparotomie par la ligne blanche. L'anesthésie est réalisée en grande majorité avec une induction et un entretien gazeux, ce qui correspond également à la technique décrite comme principale. Ce type de stérilisation est utilisé depuis de nombreuses années, les vétérinaires ont donc plus de recul et d'expérience par rapport à cette technique, ce qui explique le taux de satisfaction de 91,8%. Le principal inconvénient soulevé par les répondants concernant la chirurgie reste le risque anesthésique. Le monitoring est délicat et trop de mortalité per ou post-opératoire semble encore survenir. La nécessité d'un protocole le plus sécuritaire possible et adapté à l'animal est donc d'autant plus important chez les rongeurs, ainsi qu'une surveillance minutieuse de l'anesthésie. La gestion post-opératoire semble également poser problème à certains vétérinaires qui rapportent que les rongeurs ont tendance à enlever les sutures. Ce problème soulève la nécessité d'une bonne analgésie post-opératoire. Les pansements et collerettes ne sont en revanche pas recommandés car des effets inverses à ceux attendus surviennent fréquemment. Une alternative aux fils de suture peut être l'utilisation de la colle chirurgicale qui est plutôt bien tolérée chez les rongeurs. Les infections de plaies doivent également être évitées pour que les rongeurs ne rongent pas leurs fils. Cela passe par la propreté de la litière en post-opératoire et le choix de la voie d'abord chirurgicale.

La stérilisation chimique quant à elle est pratiquée principalement chez les rats et dans une moindre mesure chez les cochons d'Inde. Ces données sont à mettre en relation avec celles de la littérature où la plupart des études concernent les rats. Dans cette espèce, il a été démontré l'efficacité contraceptive des implants de desloréline pour les deux sexes sur le long terme. En revanche, en termes de prévention d'affection tumorale, aucune étude n'est disponible à ce jour. Il a seulement été prouvé l'absence d'efficacité sur les récives de fibroadénomes mammaires. Les quelques études concernant les cochons d'Inde sont plus mitigées : la desloréline ne semble pas être contraceptive chez le mâle et des modifications de l'appareil génital peuvent la contre-indiquer chez la femelle. Aucune étude concernant les autres rongeurs n'est actuellement disponible. On comprend alors la réticence de certains vétérinaires face à l'utilisation de ces implants. Beaucoup soulignent d'ailleurs le manque de recul. Le prix semble également être un frein à l'utilisation des implants de desloréline pour certains vétérinaires bien que d'après le sondage réalisé, il est quasiment identique à celui d'une stérilisation chirurgicale et un seul implant est nécessaire dans la vie d'un rat par exemple. Le questionnaire montre d'ailleurs une certaine satisfaction des vétérinaires concernant les implants pour cette espèce. Ainsi, au moins chez le rat, l'implant de desloréline semble constituer une alternative prometteuse à la stérilisation chirurgicale, bien que l'efficacité sur la prévention notamment des tumeurs mammaires reste à prouver.

## Conclusion

La stérilisation des rongeurs est actuellement décrite et réalisée principalement de manière chirurgicale bien que l'anesthésie et la lourdeur d'une chirurgie pour un animal de petite taille puissent poser problème.

Depuis quelques années, la stérilisation chimique, qui représente une alternative à la chirurgie, est en développement chez les rongeurs. Des implants de desloréline destinés aux chiens et aux furets ont été testés chez les rats, ainsi leur efficacité contraceptive a pu être démontrée. Cependant, ces implants n'ont pas prouvé leur efficacité dans toutes les espèces de rongeurs et encore peu d'études sont disponibles.

Les résultats du questionnaire communiqué aux vétérinaires praticiens en NAC ont montré que la stérilisation chirurgicale reste la plus pratiquée dans toutes les espèces de rongeurs. Toutefois, 23% des vétérinaires praticiens privilégient la pose d'implants hormonaux à la chirurgie pour les rats et 6% pour les cochons d'Inde.

Le principal problème soulevé par les vétérinaires concernant la stérilisation chirurgicale est la difficulté de gestion de l'anesthésie avec le taux de mortalité qu'elle engendre. La stérilisation chimique ne nécessitant qu'une anesthésie rapide et étant peu invasive semble donc constituer une excellente alternative à la stérilisation chirurgicale, chez le rat notamment.

Pour les espèces chez lesquelles les implants ne sont pas efficaces ou pas encore testés, un protocole anesthésique adapté et le moins toxique possible permet de limiter le risque anesthésique lié à la stérilisation chirurgicale. Un exemple de protocole adapté à une stérilisation peut être constitué d'une prémédication avec de la **morphine 1 mg/kg SC** et du **midazolam 0,5 à 1 mg/kg IM**, avec des doses à adapter aux différentes espèces pour éviter les effets dépresseurs respiratoires de la morphine et hypotenseurs du midazolam. L'induction peut être réalisée au masque ou dans une boîte à induction avec de l'**isoflurane** à 3-4% puis l'entretien avec de l'**isoflurane** à 1-2%.

## Bibliographie

- ALKIS, I., CETIN, Y., SENDAG, S. et WHEREND, A., 2011. Long term suppression of oestrus and prevention of pregnancy by desloreline implant in rats. In : *Bull Vet Inst Pulawy*. 2011. Vol. 55, pp. 237-240.
- APONTE, P. M., GUTIERREZ-REINOSO, M. A., SANCHEZ-CEPEDA, E. G. et GARCIA-HERREROS, M., 2018. Active immunization against GnRH in pre-pubertal domestic mammals: Testicular morphometry, histopathology and endocrine responses in rabbits, Guinea pigs and ram lambs. In : *Animal* [en ligne]. 2018. Vol. 12, n° 4, pp. 784-793. DOI 10.1017/S1751731117002129. Disponible à l'adresse : <http://dx.doi.org/10.1017/S1751731117002129>.
- BAIK, M, JEONG, J. Y., PARK, S. J., YOO, S. P., LEE, J. O., LEE, J. S., HAQUE, M. N. et LEE, H. J., 2020. Testosterone deficiency caused by castration increases adiposity in male rats in a tissue-specific and diet-dependent manner. In : *Genes and Nutrition*. 2020. Vol. 15, n° 1, pp. 1-10. DOI 10.1186/s12263-020-00673-1.
- BALLARD, B. et CHEEK, R., 2003. *Exotic Animal Medicine for the Veterinary technician*. Ames : Iowa State Press. 351p. ISBN 0-8138-1928-8.
- BANKS, R. E, SHARP, J. M, DOSS, S. D et VANDERFORD, D. A, 2010. *Exotic Small Mammal Care and Husbandry*. S.I. : Wiley-Blackwell. 180p. ISBN 9780813810225.
- BOLDARINE, V. T., PEDROSO, A. P., BRANDÃO-TELES, C., LOTURCO, E. G., NASCIMENTO, C. M.O., OYAMA, L. M., BUENO, A. A., MARTINS-DE-SOUZA, D. et RIBEIRO, E. B., 2020. Ovariectomy modifies lipid metabolism of retroperitoneal white fat in rats: a proteomic approach. In : *American Journal of Physiology - Endocrinology and Metabolism*. 2020. Vol. 319, n° 2, pp. E427-E437. DOI 10.1152/ajpendo.00094.2020.
- BOUSSARIE, Didier, 2003. *Consultation des petits mammifères de compagnie*. Les essentiels. Maisons-Alfort : Editions du point vétérinaire. 218p.
- BOUSSARIE, D., 2021. Bénéfices/Risques de la desloréline pour la castration chez les rongeurs. In : *Le Point Vétérinaire*. 2021. Vol. 52, n°422, pp. 10-11.
- BULLIOT, C., 2009a. La castration à testicules couverts. In : *Le Point Vétérinaire*. 2009. Vol. 40, numéro spécial. pp. 44-45.
- BULLIOT, C., 2009b. La castration des rongeurs par voie abdominale. In : *Le Point Vétérinaire*. 2009. Vol. 40, numéro spécial. pp. 48-49.
- BURGESS, M. E et BISHOP, C. R, 2012. Reproductive Physiology, Normal Neonatology, and Neonatal Disorders of the Small Rodents (Hamsters/Gerbils/Rats/Mice). In : *Management of Pregnant and Neonatal Dogs, Cats, and Exotic Pets (Lopate/Management of Pregnant and Neonatal Dogs, Cats, and Exotic Pets)*. Oxford : Wiley-Blackwell pp. 259-272.
- CAPELLO, V., 2003. Techniques for Neutering Pet Hamsters. In : *Exotic DVM*. 2003. Vol. 5.4, pp. 2005.
- CAPELLO, V., 2006. Flank approach to elective ovariectomy in guinea pigs. In : *Exotic DVM* 8:33-37. 2006.
- CAPELLO, V., 2011. Common surgical procedures in pet rodents. In : *Journal of Exotic Pet Medicine* [en ligne]. 2011. Vol. 20, n° 4, pp. 294-307. DOI 10.1053/j.jepm.2011.07.002.

Disponible à l'adresse : <http://dx.doi.org/10.1053/j.jepm.2011.07.002>.

CETIN, Y., ALKIS, I., SENDAG, S., RAGBETLI, M., AKYOL, V., UCAR, O. et WEHREND, A., 2013. Long-term effect of deslorelin implant on ovarian pre-antral follicles and uterine histology in female rats. In : *Reproduction in Domestic Animals*. 2013. Vol. 48, n° 2, pp. 195-199. DOI 10.1111/j.1439-0531.2012.02128.x.

CONTRERAS, L. et BUSTOS-OBREGÓN, E., 1980. Anatomy of reproductive tract in octodon degus molina: A nonscrotal rodent. In : *Systems Biology in Reproductive Medicine*. 1980. Vol. 4, n° 2, pp. 115-124. DOI 10.3109/01485018008986477.

CORNILLON, PA., 2010. *Statistiques avec R*. Pratique de la statistique. Rennes : Presses universitaires de Rennes. 273 p. ISBN 978-2-7535-1087-6.

CORRIVEAU, L. A., 2010. Exotic small mammal elective surgery (Proceedings). In : *DVM360*. Disponible sur <https://www.dvm360.com/view/exotic-small-mammal-elective-surgery-proceedings> (consulté le 22/10/2021)

COURTIADÉ, A. et PIGNON, C., 2009a. Stérilisation de convenance des petits mammifères. In : *Le Point Vétérinaire*. 2009. Vol. 40, numéro spécial . pp. 35-41.

COURTIADÉ, A. et PIGNON, C., 2009b. Stérilisation en situation pathologique. In : *Le Point Vétérinaire*. 2009. Vol. 40, numéro spécial. pp. 53-58.

DE CHAVES, G., MORETTI, M., CASTRO, A. A., DAGOSTIN, W., DA SILVA, G. G., BOECK, C. R., QUEVEDO, J. et GAVIOLI, E. C., 2009. Effects of long-term ovariectomy on anxiety and behavioral despair in rats. In : *Physiology and Behavior* [en ligne]. 2009. Vol. 97, n° 3-4, pp. 420-425. DOI 10.1016/j.physbeh.2009.03.016. Disponible à l'adresse : <http://dx.doi.org/10.1016/j.physbeh.2009.03.016>.

DOUMERC, GM., 2004. *Elevage Et Reproduction Des Rongeurs Myomorphes Domestiques En France*. Thèse de doctorat vétérinaire. Ecole Nationale Vétérinaire d'Alfort. 276p

DOUMERC, G., 2009a. La chirurgie cutanée chez les petits mammifères de compagnie. In : *Le Point Vétérinaire*. 2009. Vol. 40, numéro spécial. pp. 59-62.

DOUMERC, G., 2009b. Les affections des glandes mammaires. In : *Le Point Vétérinaire*. 2009. Vol. 40, numéro spécial. pp. 63-68.

EŞKI, F., ÇETIN, N., USLU, S., USLU, B. A., ŞENDAĞ, S., YÖRÜK, M., NASEER, Z., WEHREND, A. et SHAKEEL, M., 2019. Effects of long-term release GnRH agonist "deslorelin" on testicular HSP expression, accessory sex glands and testicular functions in adult male rats. In : *Theriogenology*. 2019. Vol. 134, pp. 104-111. DOI 10.1016/j.theriogenology.2019.05.016.

GLOCOVA, K., CIZEK, P., NOVOTNY, R., HAUPTMAN, K. et TICHY, F., 2020. Effect of GnRH agonist deslorelin implant on spermatogenesis and testosterone concentration in Guinea pigs (*Cavia aperea porcellus*). In : *Theriogenology* [en ligne]. 2020. Vol. 154, pp. 232-236. DOI 10.1016/j.theriogenology.2020.05.038. Disponible à l'adresse : <https://doi.org/10.1016/j.theriogenology.2020.05.038>.

GROSSET, C., PETERS, S., PERON, F., FIGUÉRA, J. et NAVARRO, C., 2012. Contraceptive effect and potential side-effects of deslorelin acetate implants in rats (*Rattus norvegicus*): Preliminary observations. In : *Canadian Journal of Veterinary Research*. 2012. Vol. 76, n° 3, pp. 209-214.

- GUILMETTE, J., LANGLOIS, I., HÉLIE, P. et EL WARRAK, A. de O., 2015. Comparative study of 2 surgical techniques for castration of guinea pigs (*Cavia porcellus*). In : *Canadian Journal of Veterinary Research*. 2015. Vol. 79, n° 4, pp. 323-328.
- HARKNESS, J. E et WAGNER, J. E, 1977. *The Biology and Medicine of Rabbits and Rodents*. Philadelphie : Lea and Febiger. 152 p. ISBN 0-683-03919-9.
- HAWKINS, M. G., 2006. The Use of Analgesics in Birds, Reptiles, and Small Exotic Mammals. In : *Journal of Exotic Pet Medicine*. 2006. Vol. 15, n° 3, pp. 177-192. DOI 10.1053/j.jepm.2006.06.004.
- JENKINS, J. R., 2000. Surgical sterilization in small mammals. Spay and castration. In : *The veterinary clinics of North America. Exotic animal practice* [en ligne]. 2000. Vol. 3, n° 3, pp. 617-628. DOI 10.1016/S1094-9194(17)30065-8. Disponible à l'adresse : [http://dx.doi.org/10.1016/S1094-9194\(17\)30065-8](http://dx.doi.org/10.1016/S1094-9194(17)30065-8).
- JETT, E. A., LERNER, M. R., LIGHTFOOT, S. A., HANAS, J. S., BRACKETT, D. J. et HOLLINGSWORTH, A. B., 1999. Prevention of rat mammary carcinoma utilizing leuprolide as an equivalent to oophorectomy. In : *Breast Cancer Research and Treatment*. 1999. Vol. 58, n° 2, pp. 131-136. DOI 10.1023/A:1006383701051.
- JINSHU, X., JINGJING, L., DUAN, P., ZHENG, Z., DING, M., JIE, W., RONGYUE, C., ZHUOYI, H. et ROQUE, R. S., 2005. A synthetic gonadotropin-releasing hormone (GnRH) vaccine for control of fertility and hormone dependent diseases without any adjuvant. In : *Vaccine*. 2005. Vol. 23, n° 40, pp. 4834-4843. DOI 10.1016/j.vaccine.2005.05.010.
- JOHNSON-DELANEY, C., 2002. Ovariohysterectomy in a Rat. In : *Exotic DVM*. 2002. Vol. 4.4, pp. 17-21.
- JOHNSON, D. H., 2010. Endoscopic intubation of exotic companion mammals. In : *Veterinary Clinics of North America - Exotic Animal Practice* [en ligne]. 2010. Vol. 13, n° 2, pp. 273-289. DOI 10.1016/j.cvex.2010.01.010. Disponible à l'adresse : <http://dx.doi.org/10.1016/j.cvex.2010.01.010>.
- KEEBLE, E. et MEREDITH, A., 2009. *BSAVA Manual of Rodents and ferrets*. Quedgeley, Gloucester : British small animal veterinary association. ISBN 978 1 905319 08 4.
- KITAHARA, K., SAKAI, Y., HOSAKA, M., HIRA, Y., KAKIZAKI, H. et WATANABE, T., 2007. Effects of a depot formulation of the GnRH agonist leuprorelin on the ultrastructure of male rat pituitary gonadotropes. In : *Archives of Histology and Cytology*. 70 (2) pp. 79-93.
- KOHUTOVA, S., JEKL, V., KNOTEK, Z. et HAUPTMAN, K., 2015. The effect of deslorelin acetate on the oestrous cycle of female guinea pigs. In : *Veterinarni Medicina*. 2015. Vol. 60, n° 3, pp. 155-160. DOI 10.17221/8062-VETMED.
- LAIZEAU, H., 2020. *Dictionnaire des médicaments vétérinaires et des produits de santé animale commercialisés en France*. Paris : Les éditions du point vétérinaire. 2553 p. ISBN 978-2-8632-6386-0.
- LENNOX, AM et CAPELLO, V., 2008. Tracheal Intubation in Exotic Companion Mammals. In : *Journal of Exotic Pet Medicine*. 2008. Vol. 17, pp. 5-24.
- LI, J., OLVERA, A. I., AKBARI, O. S., MORADIAN, A., SWEREDOSKI, M. J., HESS, S. et HAY, B. A., 2015. Vectored antibody gene delivery mediates long-term contraception. In : *Current Biology*. 2015. Vol. 25, n° 19, pp. R820-R822. DOI 10.1016/j.cub.2015.08.002.
- LIU, J., KIM, E. K., NI, A., KIM, Y. R., ZHENG, F., LEE, B. S. et KIM, D. G., 2021. Multiscale

- characterization of ovariectomized rat femur. In : *Journal of Biomechanics*. 2021. Vol. 122. DOI 10.1016/j.jbiomech.2021.110462.
- LOFGREN, J. LS, ERDMAN, S. E., HEWES, C., WONG, C., KING, R., CHAVARRIA, T. E., DISCUA, A. R., FOX, J. G. et MAURER, K. J., 2012. Castration eliminates conspecific aggression in group-housed cd1 male surveillance mice (*Mus musculus*). In : *Journal of the American Association for Laboratory Animal Science*. 2012. Vol. 51, n° 5, pp. 594-599.
- MAYER, J. et MANS, C., 2018. Chapter 9: Rodents. In : CARPENTER, James W et MARION, Christopher J (éd.), *Exotic Animal Formulary (5th edition)* [en ligne]. St Louis : Elsevier. pp. 459-493. ISBN 978-0-323-44450-7. Disponible à l'adresse : <https://linkinghub.elsevier.com/retrieve/pii/B9780323444507000096>.
- MEHLER, S. J., 2011. Minimally Invasive Surgery Techniques in Exotic Animals. In : *Journal of Exotic Pet Medicine* [en ligne]. 2011. Vol. 20, n° 3, pp. 188-205. DOI 10.1053/j.jepm.2011.04.005. Disponible à l'adresse : <http://dx.doi.org/10.1053/j.jepm.2011.04.005>.
- MENTRÉ, V., 2011. *Chirurgie des NAC au quotidien* (CD-ROM). Les éditions du Point Vétérinaire. ISBN : 978-2-86326-352-5
- MORRISEY, J. K, 2008. Reproductive Surgery of Small Exotic Mammals. In : *Proceedings of the NAVC Conference*, January 19-23, 2008, Orlando, Florida. Gainesville : North American Veterinary Conference. 2008. pp. 1861-1862.
- NIELSEN, T. D., HOLT, S., RUELOKKE, M. L. et MCEVOY, F. J., 2003. Ovarian cysts in guinea pigs: Influence of age and reproductive status on prevalence and size. In : *Journal of Small Animal Practice*. 2003. Vol. 44, n° 6, pp. 257-260. DOI 10.1111/j.1748-5827.2003.tb00152.x.
- O'MALLEY, B., 2005. Section four : small mammals. In : *Clinical anatomy and physiology of exotic species. Structure and function of mammals , birds, reptiles, and amphibians*. Philadelphie : Saunders;Elsevier. 269p. ISBN 0702027820.
- OKADA, H., HEYA, T., OGAWA, Y., TOGUCHI, H. et SHIMAMOTO, T., 1991. Sustained Pharmacological Activities in Rats Following Single and Repeated Administration of Once-a-Month Injectable Microspheres of Leuprolide Acetate. In : *Pharmaceutical Research*. 1991. Vol 8. (5), pp 584-587.
- PARBORELL, F., IRUSTA, G., VITALE, A., GONZALEZ, O., PECCI, A. et TESONE, M., 2005. Gonadotropin-releasing hormone antagonist antide inhibits apoptosis of preovulatory follicle cells in rat ovary. In : *Biology of Reproduction*. 2005. Vol. 72, n° 3, pp. 659-666. DOI 10.1095/biolreprod.104.034454.
- PIGNON, C. et COURTIADÉ, A., 2009a. L'ovariohystérectomie des petits mammifères. In : *Le Point Vétérinaire*. 2009. Vol. 40, numéro spécial. pp. 42-43.
- PIGNON, C. et COURTIADÉ, A., 2009b. La castration à testicules découverts. In : *Le Point Vétérinaire*. 2009. Vol. 40, numéro spécial . pp. 46-47.
- POULET, S., 2004. *Les gerbilles : « nouveaux rongeurs de compagnie »*. Thèse de doctorat vétérinaire. Ecole Nationale Vétérinaire de Toulouse. 150 p.
- QUESENBERRY, K. E, ORCUTT, C. J, MANS, C. et CARPENTER, J. W, 2021a. Section III : Rodents. In : *Ferrets, Rabbits, and Rodents clinical medicine and surgery*. St. Louis : Elsevier. pp. 270-384. ISBN 0-323-48435-2.



- QUESENBERRY, K. E, ORCUTT, C. J, MANS, C. et CARPENTER, J. W, 2021b. Section V : Surgical Techniques and Dentistry. In : *Ferrets, Rabbits, and Rodents clinical medicine and surgery*. St. Louis. : Elsevier. pp. 426-535. ISBN 0-323-48435-2.
- QUESENBERRY, K. E, ORCUTT, C. J, MANS, C. et CARPENTER, J. W, 2021c. Section VI : General Topics. In : *Ferrets, Rabbits, and Rodents clinical medicine and surgery*. St. Louis : Elsevier. pp. 536-619. ISBN 0-323-48435-2.
- QUINTON, J. F. et GAILLOT, H., 2015. *Atlas des nouveaux animaux de compagnie - Petits mammifères*. Issy-les-Moulineaux : Elsevier Masson. 254 p. ISBN 978-2-294-74403-7.
- RISI, E., 2014. Control of reproduction in ferrets, rabbits and rodents. In : *Reproduction in Domestic Animals*. 2014. Vol. 49, n° SUPPL.2, pp. 81-86. DOI 10.1111/rda.12300.
- RISI, E. et TESSIER, E., 2009a. Analgésie et antibiothérapie des petits mammifères. In : *Le Point Vétérinaire*. 2009. Vol. 40, numéro spécial. pp. 21-24.
- RISI, E. et TESSIER, E., 2009b. Gestion de l'anesthésie des petits mammifères. In : *Le Point Vétérinaire*. 2009. Vol. 40, numéro spécial. pp. 13-17.
- RISI, E. et TESSIER, E., 2009c. Gestion postopératoire des petits mammifères de compagnie. In : *Le Point Vétérinaire*. 2009. Vol. 40, numéro spécial. pp. 20.
- RISPOLI, L. A. et NETT, T. M., 2005. Pituitary gonadotropin-releasing hormone (GnRH) receptor: Structure, distribution and regulation of expression. In : *Animal Reproduction Science*. 2005. Vol. 88, n° 1-2 SPEC. ISS., pp. 57-74. DOI 10.1016/j.anireprosci.2005.05.004.
- SAINT-DIZIER, M. et CHASTANT-MAILLARD, S., 2014. *La reproduction animale et humaine*. Versailles : Editions Quae. 750 p. ISBN 978-2-7592-2208-7.
- SCHOEMAKER, N. J., 2018. Gonadotrophin-Releasing Hormone Agonists and Other Contraceptive Medications in Exotic Companion Animals. In : *Veterinary Clinics of North America - Exotic Animal Practice* [en ligne]. 2018. Vol. 21, n° 2, pp. 443-464. DOI 10.1016/j.cvex.2018.01.011. Disponible à l'adresse : <https://doi.org/10.1016/j.cvex.2018.01.011>.
- SCHUETZENHOFER, G., GOERICKE-PESCH, S. et WEHREND, A., 2011. Effects of deslorelin implants on ovarian cysts in guinea pigs. In : *Schweizer Archiv fur Tierheilkunde*. 2011. Vol. 153, n° 9, pp. 416-417. DOI 10.1024/0036-7281/a000235.
- SMITH, A. W., ASA, C. S., EDWARDS, B. S., MURDOCH, W. J. et SKINNER, D. C., 2012. Predominant Suppression of Follicle-Stimulating Hormone  $\beta$ -Immunoreactivity after Long-Term Treatment of Intact and Castrate Adult Male Rats with the Gonadotrophin-Releasing Hormone Agonist Deslorelin. In : *Journal of Neuroendocrinology*. 2012. Vol. 24, n° 5, pp. 737-747. DOI 10.1111/j.1365-2826.2011.02271.x.
- STOUT STEELE, M. et BENNETT, R. A., 2011. Clinical Technique: Dorsal Ovariectomy in Rodents. In : *Journal of Exotic Pet Medicine* [en ligne]. 2011. Vol. 20, n° 3, pp. 222-226. DOI 10.1053/j.jepm.2011.04.008. Disponible à l'adresse : <http://dx.doi.org/10.1053/j.jepm.2011.04.008>.
- TESSIER, E., 2009. Techniques de suture des petits mammifères de compagnie. In : *Le Point Vétérinaire*. 2009. Vol. 40, numéro spécial. pp. 31-33.
- TESSIER, E. et RISI, E., 2009a. Gestion préopératoire des petits mammifères de compagnie. In : *Le Point Vétérinaire*. 2009. Vol. 40, numéro spécial. pp. 9-11.

TESSIER, E. et RISI, E., 2009b. Techniques d'intubation. In : *Le Point Vétérinaire*. 2009. Vol. 40, numéro spécial. pp. 18-19.

THIBAULT, C. et LEVASSEUR, MC., 1979. *La fonction ovarienne chez les mammifères*. Paris : Masson. 102 p. ISBN 2-225-63063-1.

VERGNEAU-GROSSET, C., PEÑA, L., CLUZEL, C., HAWKINS, M. G., MACCOLINI, E., SINCLAIR, K., GRAHAM, J., SADAR, M. J., GUZMAN, D. Sanchez Migallon, LAIR, S., LANGLOIS, I. et PAUL-MURPHY, J., 2019. Evaluation of deslorelin implant on subsequent mammary tumors of rats (*Rattus norvegicus*). In : *Journal of Exotic Pet Medicine*. 2019. Vol. 31, pp. 108-116. DOI 10.1053/j.jepm.2019.08.001.

VERGNEAU-GROSSET, C., KEEL, M. K., GOLDSMITH, D., KASS, P. H., PAUL-MURPHY, J. et HAWKINS, M. G., 2016. Description of the prevalence, histologic characteristics, concomitant abnormalities, and outcomes of mammary gland tumors in companion rats (*Rattus norvegicus*): 100 cases (1990–2015). In : *Journal of the American Veterinary Medical Association*. 2016. Vol. 249, n° 10, pp. 1170-1179. DOI 10.2460/javma.249.10.1170.

# Annexe

Questionnaire soumis aux vétérinaires

## La stérilisation des rongeurs

Bonjour,

Je suis étudiante à l'école vétérinaire de Nantes (Oniris) et je réalise ma thèse d'exercice vétérinaire sur la stérilisation des rongeurs, encadrée par le docteur Djemil BENCHARIF. Dans ce cadre, je cherche à avoir un aperçu des différentes pratiques utilisées pour stériliser les rongeurs. Ce questionnaire s'adresse donc aux vétérinaires praticiens. Je vous serais très reconnaissante de prendre 5 minutes pour y répondre.

Je vous remercie d'avance pour votre contribution à ma thèse.

Pour toute question ou remarque, vous pouvez m'envoyer un mail à l'adresse suivante : [chloe.lefebvre@oniris-nantes.fr](mailto:chloe.lefebvre@oniris-nantes.fr)

Chloé LEFEBVRE

---

\*Obligatoire

A propos de vous :

1. Vous êtes : \*

*Une seule réponse possible.*

- Un homme
- Une femme
- Je ne souhaite pas le préciser

2. Vous êtes vétérinaire depuis : \*

*Une seule réponse possible.*

- Moins de 5 ans
- 5-10 ans
- 10-20 ans
- 20-30 ans
- 30-40 ans
- Plus de 40 ans

3. Pour quel type de clientèle travaillez-vous ? \*

*Une seule réponse possible.*

- Canine
- NAC
- Canine/NAC
- Canine/Rurale/NAC

4. Quelle part de votre activité représentent les rongeurs ? \*

*Une seule réponse possible.*

- 0-20%
- 20-40%
- 40-60%
- 60-80%
- 80-100%

5. Stérilisez-vous des rongeurs ? \*

*Une seule réponse possible.*

- Oui
- Non

### **Pratique de la stérilisation des rongeurs**

6. Quel est le profil des propriétaires des rongeurs que vous stérilisez ? \*

*Plusieurs réponses possibles.*

- Particuliers
- Éleveurs

7. Quelle est la moyenne d'âge des propriétaires des rongeurs que vous stérilisez ? \*

*Une seule réponse possible.*

- Moins de 20 ans
- 20-30 ans
- 30-40 ans
- 40-50 ans
- 50-60 ans
- Plus de 60 ans

8. Combien de rongeurs stérilisez-vous par an, en moyenne ? \*

---

9. Quelles espèces de rongeurs stérilisez-vous et comment ? \*

Plusieurs réponses par ligne sont possibles.

*Plusieurs réponses possibles.*

	Chirurgicalement	Chimiquement	Jamais stérilisé
Rat	<input type="checkbox"/>	<input type="checkbox"/>	<input type="checkbox"/>
Souris	<input type="checkbox"/>	<input type="checkbox"/>	<input type="checkbox"/>
Hamster	<input type="checkbox"/>	<input type="checkbox"/>	<input type="checkbox"/>
Gerbille	<input type="checkbox"/>	<input type="checkbox"/>	<input type="checkbox"/>
Cochon d'Inde	<input type="checkbox"/>	<input type="checkbox"/>	<input type="checkbox"/>
Octodon	<input type="checkbox"/>	<input type="checkbox"/>	<input type="checkbox"/>
Chinchilla	<input type="checkbox"/>	<input type="checkbox"/>	<input type="checkbox"/>

10. Quelle(s) technique(s) utilisez-vous préférentiellement selon le sexe de l'animal ? \*

Plusieurs réponses par ligne sont possibles.

*Plusieurs réponses possibles.*

	Chirurgicale	Chimique (implants/injections d'hormones)	Pas de stérilisation
Mâle	<input type="checkbox"/>	<input type="checkbox"/>	<input type="checkbox"/>
Femelle	<input type="checkbox"/>	<input type="checkbox"/>	<input type="checkbox"/>

11. Classez par ordre de priorité les indications pour lesquelles vous stérilisez chirurgicalement des rongeurs (1 = Très important - 5 = Peu important)

Il n'est pas obligatoire de classer toutes les indications proposées

*Une seule réponse possible par ligne.*

	1	2	3	4	5
Régulation de la reproduction	<input type="radio"/>	<input type="radio"/>	<input type="radio"/>	<input type="radio"/>	<input type="radio"/>

Eviction de comportements indésirables (agressivité, marquage ...)	<input type="radio"/>	<input type="radio"/>	<input type="radio"/>	<input type="radio"/>	<input type="radio"/>
Prévention de tumeurs	<input type="radio"/>	<input type="radio"/>	<input type="radio"/>	<input type="radio"/>	<input type="radio"/>
Prévention de métrite/pyomètre	<input type="radio"/>	<input type="radio"/>	<input type="radio"/>	<input type="radio"/>	<input type="radio"/>
Prévention des kystes ovariens	<input type="radio"/>	<input type="radio"/>	<input type="radio"/>	<input type="radio"/>	<input type="radio"/>

12. Classez par ordre de priorité les indications pour lesquelles vous stérilisez chimiquement des rongeurs (1 = Très important - 5 = Peu important)

Il n'est pas obligatoire de classer toutes les indications proposées

*Une seule réponse possible par ligne.*

	1	2	3	4	5
Régulation de la reproduction	<input type="radio"/>	<input type="radio"/>	<input type="radio"/>	<input type="radio"/>	<input type="radio"/>
Eviction de comportements indésirables (agressivité, marquage ...)	<input type="radio"/>	<input type="radio"/>	<input type="radio"/>	<input type="radio"/>	<input type="radio"/>
Prévention de tumeurs	<input type="radio"/>	<input type="radio"/>	<input type="radio"/>	<input type="radio"/>	<input type="radio"/>
Prévention de métrite/pyomètre	<input type="radio"/>	<input type="radio"/>	<input type="radio"/>	<input type="radio"/>	<input type="radio"/>
Prévention des kystes ovariens	<input type="radio"/>	<input type="radio"/>	<input type="radio"/>	<input type="radio"/>	<input type="radio"/>

13. A partir de quel âge (en mois) conseillez-vous la stérilisation d'un rongeur ?

\_\_\_\_\_

## L'anesthésie

Si vous ne pratiquez pas la stérilisation chirurgicale sur les rongeurs, vous pouvez passer directement à la partie suivante.

14. Quelle(s) molécule(s) utilisez-vous pour la prémédication ?

*Une seule réponse possible par ligne.*

	Oui, seule	Oui, en association avec d'autres molécules	Non
Alpha2- agonistes (médétomidine, xylazine)	<input type="radio"/>	<input type="radio"/>	<input type="radio"/>
Benzodiazépines (diazépam, midazolam)	<input type="radio"/>	<input type="radio"/>	<input type="radio"/>
Opioïdes (morphine, butorphanol, buprénorphine)	<input type="radio"/>	<input type="radio"/>	<input type="radio"/>

15. Quelle(s) molécule(s) utilisez-vous préférentiellement pour la phase d'induction ?

*Une seule réponse possible.*

- Gaz (isoflurane, sévoflurane, halothane)
- Kétamine + alpha2-agoniste (médétomidine, xylazine)
- Kétamine + benzodiazépine (diazépam, midazolam)
- Kétamine + acépromazine
- Propofol
- Alfaxalone

16. Quel type d'anesthésie utilisez-vous pour la phase d'entretien ?

*Une seule réponse possible.*

- Gazeuse
- Fixe

17. Quelle(s) molécule(s) utilisez-vous pour l'analgésie ?

*Une seule réponse possible.*

- Opioïdes (morphine, buprénorphine, butorphanol)
- Anti-inflammatoires non stéroïdiens
- Opioïdes + AINS

18. Utilisez-vous d'autres molécules qui n'ont pas été citées ? Si oui, lesquelles et pour quelle étape de l'anesthésie ?

---

---

19. Avez-vous des remarques ?

---

---

### **La stérilisation chirurgicale**

Si vous ne pratiquez pas la stérilisation chirurgicale sur les rongeurs, vous pouvez passer directement à la partie suivante.

20. Quelle technique utilisez-vous pour stériliser les mâles ?

*Plusieurs réponses possibles.*

- Castration
- Vasectomie

21. Quelle voie d'abord utilisez-vous préférentiellement pour castrer les mâles ?

*Une seule réponse possible.*

- Scrotale à testicules découverts
- Scrotale à testicules couverts
- Antéscrotale à testicules découverts
- Antéscrotale à testicules couverts
- Abdominale

22. Avez-vous des remarques particulières sur la technique que vous utilisez pour castrer les mâles ?

---

---



23. Quelle technique utilisez-vous pour stériliser les femelles ?

*Plusieurs réponses possibles.*

- Une ovariectomie simple
- Une ovariohystérectomie

24. Utilisez-vous une autre méthode ? Si oui, pourquoi ?

---

---

25. Quelle voie d'abord utilisez-vous préférentiellement pour les femelles ?

*Une seule réponse possible.*

- Laparotomie médiane
- Par les flancs
- Dorsale

26. Avez-vous des remarques particulières concernant les temps opératoires que vous suivez lors d'une stérilisation de femelle ?

---

---

27. Quel type de suture utilisez-vous selon le type de plan à refermer ?

*Une seule réponse possible par ligne.*

	Points simples	Points en X	Surjet simple	Surjet intradermique	Pas de suture
Muscle	<input type="radio"/>	<input type="radio"/>	<input type="radio"/>	<input type="radio"/>	<input type="radio"/>
Tissu conjonctif	<input type="radio"/>	<input type="radio"/>	<input type="radio"/>	<input type="radio"/>	<input type="radio"/>
Peau	<input type="radio"/>	<input type="radio"/>	<input type="radio"/>	<input type="radio"/>	<input type="radio"/>

28. Mettez-vous en place des pansements en post-opératoire ?

*Une seule réponse possible.*

- Oui
- Non

29. Quel traitement proposez-vous en post-opératoire ?

*Une seule réponse possible.*

- Anti-inflammatoires
- Antibiotiques
- Anti-inflammatoires + Antibiotiques
- Autre :

30. Etes-vous satisfait de la stérilisation chirurgicale des rongeurs ?

*Une seule réponse possible.*

- Oui
- Non

31. Si non, pourquoi ?

---

---

32. Pouvez-vous donner un ordre de grandeur du prix d'une stérilisation chirurgicale de rongeurs dans votre clinique (en €)?

La réponse à cette question n'est pas obligatoire et les réponses sont anonymes

---

### **La stérilisation chimique**

Si vous ne pratiquez pas la stérilisation chimique sur les rongeurs, vous pouvez cliquer sur envoyer directement.

33. Pratiquez-vous la stérilisation chimique préférentiellement sur animal vigile ou non ?

*Une seule réponse possible.*

- Animal vigile
- Sédation
- Anesthésie

34. Quelle molécule employez-vous préférentiellement pour stériliser les femelles ?  
*Une seule réponse possible.*

- Desloréline
- Buséreléline
- Leuproréline
- Proligestone
- Delmadinone

35. Quelle molécule employez-vous préférentiellement pour stériliser les mâles ?  
*Une seule réponse possible.*

- Desloréline
- Buséreléline
- Leuproréline
- Proligestone
- Delmadinone

36. Dans le cas des implants de desloréline, quelle posologie utilisez-vous ?  
*Une seule réponse possible.*

- 4,7mg
- 9,4mg

37. Utilisez-vous une autre molécule ? Si oui, laquelle ?

\_\_\_\_\_

38. Pour les implants : Dans quelle zone implantez-vous le rongeur ?  
*Une seule réponse possible.*

- Région interscapulaire
- Région ventrale
- Autre :

39. Pour les implants : Après combien de temps (en mois) renouvelez-vous l'implant ?

\_\_\_\_\_

40. Pour les injections : Après combien de temps (en semaines) renouvelez-vous l'injection ?

\_\_\_\_\_

41. Etes-vous satisfait de la stérilisation chimique des rongeurs ?

*Une seule réponse possible.*

Oui

Non

42. Si non, pourquoi ?

---

---

43. Pouvez-vous donner un ordre de grandeur du prix d'une stérilisation chimique de rongeurs dans votre clinique (en €)?

La réponse à cette question n'est pas obligatoire et les réponses sont anonymes

---

---

Ce contenu n'est ni rédigé, ni cautionné par Google.

**Google** Forms





**Chloé LEFEBVRE**

**LA STÉRILISATION DES RONGEURS : ETUDE RETROSPECTIVE AU MOYEN D'UN QUESTIONNAIRE**

**STERILIZATION OF RODENTS : RETROSPECTIVE STUDY BY MEANS OF A QUESTIONNAIRE**

**Thèse d'État de Doctorat Vétérinaire : Nantes, le 21/07/2022**

**RESUME**

La stérilisation des rongeurs est un acte de plus en plus réalisé dans les cliniques vétérinaires, en lien avec l'augmentation du nombre de rongeurs de compagnie dans les foyers français. L'objectif de cette étude est de faire un état des lieux des pratiques vétérinaires concernant la stérilisation de ces animaux et de les comparer aux données de la littérature.

Pour ce faire, un questionnaire a été soumis à des vétérinaires praticiens en NAC. Ceux-ci ont d'abord été interrogés sur leur pratique globale de la stérilisation des rongeurs puis plus en détail sur la réalisation de l'anesthésie, des chirurgies de convenance et de la stérilisation chimique.

121 réponses ont été collectées. Elles ont permis de mettre en évidence que la chirurgie est le type de stérilisation le plus utilisé par les vétérinaires praticiens chez les rongeurs. Cependant, le principal inconvénient rencontré avec cette technique est la gestion de l'anesthésie qui peut augmenter le taux de mortalité si elle n'est pas maîtrisée. Des protocoles adaptés aux animaux ainsi qu'un bon monitoring sont donc requis. La pose d'implants de desloréline représente une alternative à la stérilisation chirurgicale puisqu'elle a l'avantage d'être peu invasive et de ne nécessiter qu'une légère anesthésie. Pourtant, les vétérinaires praticiens semblent encore réticents à utiliser ces implants par le manque de recul et le nombre d'études limité. Chez le cochon d'Inde, l'efficacité semble partielle en termes de contraception. En revanche, il a été démontré que chez le rat, ces implants sont aussi efficaces qu'une chirurgie, bien que l'efficacité sur la prévention des tumeurs mammaires reste à prouver.

**MOTS CLES :**

- Rongeur
- Stérilisation
- Questionnaire
- Ovariectomie
- Castration
- Hystérectomie

**DATE DE SOUTENANCE : 21/07/2022**