



HAL
open science

Dessins anatomiques sur cheval: apports pédagogiques et intérêts pratiques en formation initiale dans les études vétérinaires: système digestif, système respiratoire, angiologie

Coline Puidupin

► To cite this version:

Coline Puidupin. Dessins anatomiques sur cheval: apports pédagogiques et intérêts pratiques en formation initiale dans les études vétérinaires: système digestif, système respiratoire, angiologie. Médecine vétérinaire et santé animale. 2022. dumas-03777355

HAL Id: dumas-03777355

<https://dumas.ccsd.cnrs.fr/dumas-03777355v1>

Submitted on 14 Sep 2022

HAL is a multi-disciplinary open access archive for the deposit and dissemination of scientific research documents, whether they are published or not. The documents may come from teaching and research institutions in France or abroad, or from public or private research centers.

L'archive ouverte pluridisciplinaire **HAL**, est destinée au dépôt et à la diffusion de documents scientifiques de niveau recherche, publiés ou non, émanant des établissements d'enseignement et de recherche français ou étrangers, des laboratoires publics ou privés.

ANNÉE 2022

THÈSE : 2022- TOU 3-4027

DESSINS ANATOMIQUES SUR CHEVAL : APPORTS PÉDAGOGIQUES ET INTÉRÊTS PRATIQUES EN FORMATION INITIALE DANS LES ÉTUDES VÉTÉRINAIRES – SYSTÈME DIGESTIF, SYSTÈME RESPIRATOIRE, SYSTÈME CIRCULATOIRE, SYSTÈME LYMPHATIQUE

THÈSE D'EXERCICE

pour obtenir le titre de
DOCTEUR VÉTÉRINAIRE

DIPLÔME D'ÉTAT

présentée et soutenue publiquement
devant l'Université Paul-Sabatier de Toulouse

par

PUIDUPIN Coline, Marie, Carine, Christelle

Directeur de thèse : M. Giovanni MOGICATO

JURY

PRÉSIDENTE :

Mme Isabelle BERRY

Professeure à l'Université de Paul-Sabatier de TOULOUSE

ASSESEURS :

M. Giovanni MOGICATO

Professeur à l'École Nationale Vétérinaire de TOULOUSE

Mme Hélène DANIELS

Maître de Conférences à l'École Nationale Vétérinaire de TOULOUSE

Ministère de l'Agriculture et de l'Alimentation
ÉCOLE NATIONALE VÉTÉRINAIRE DE TOULOUSE

Liste des directeurs/assesseurs de thèse de doctorat vétérinaire

Directeur : Professeur Pierre SANS

PROFESSEURS CLASSE EXCEPTIONNELLE

- M. BERTAGNOLI Stéphane, *Pathologie infectieuse*
- M. BOUSQUET-MELOU Alain, *Pharmacologie, thérapeutique*
- M. BRUGÈRE Hubert, *Hygiène et industrie des aliments d'origine animale*
- Mme CHASTANT-MAILLARD Sylvie, *Pathologie de la reproduction*
- M. CONCORDET Didier, *Mathématiques, statistiques, modélisation*
- M. DELVERDIER Maxence, *Anatomie pathologique*
- M. ENJALBERT Francis, *Alimentation*
- Mme GAYRARD-TROY Véronique, *Physiologie de la reproduction, endocrinologie*
- Mme HAGEN-PICARD Nicole, *Pathologie de la reproduction*
- M. MEYER Gilles, *Pathologie des ruminants*
- M. SCHELCHER François, *Pathologie médicale du bétail et des animaux de basse-cour*
- Mme TRUMEL Catherine, *Biologie médicale animale et comparée*

PROFESSEURS 1^{ère} CLASSE

- M. BAILLY Jean-Denis, *Hygiène et industrie des aliments*
- Mme BOURGE-ABELLA Nathalie, *Histologie, anatomie pathologique*
- Mme CADIERGUES Marie-Christine, *Dermatologie vétérinaire*
- M. DUCOS Alain, *Zootéchnie*
- M. FOUCRAS Gilles, *Pathologie des ruminants*
- M. GUERIN Jean-Luc, *Aviculture et pathologie aviaire*
- M. JACQUIET Philippe, *Parasitologie et maladies parasitaires*
- Mme LACROUX Caroline, *Anatomie pathologique, animaux d'élevage*
- Mme LETRON-RAYMOND Isabelle, *Anatomie pathologique*
- M. LEFEBVRE Hervé, *Physiologie et thérapeutique*
- M. MAILLARD Renaud, *Pathologie des ruminants*

PROFESSEURS 2^{ème} CLASSE

- Mme BOULLIER Séverine, *Immunologie générale et médicale*
- M. CORBIÈRE Fabien, *Pathologie des ruminants*
- Mme DIQUELOU Armelle, *Pathologie médicale des équidés et des carnivores*
- M. GUERRE Philippe, *Pharmacie et toxicologie*
- Mme MEYNADIER Annabelle, *Alimentation animale*
- M. MOGICATO Giovanni, *Anatomie, imagerie médicale*
- Mme PAUL Mathilde, *Epidémiologie, gestion de la santé des élevages avicoles*
- M. RABOISSON Didier, *Médecine de population et économie de la santé animale*

MAÎTRES DE CONFÉRENCES HORS CLASSE

- M. BERGONIER Dominique, *Pathologie de la reproduction*
Mme BIBBAL Delphine, *Hygiène et industrie des denrées alimentaires d'origine animale*
Mme CAMUS Christelle, *Biologie cellulaire et moléculaire*
M. JAEG Jean-Philippe, *Pharmacie et toxicologie*
M. LYAZRHI Faouzi, *Statistiques biologiques et mathématiques*
M. MATHON Didier, *Pathologie chirurgicale*
Mme PALIERNE Sophie, *Chirurgie des animaux de compagnie*
Mme PRIYMENKO Nathalie, *Alimentation*
M. VOLMER Romain, *Microbiologie et infectiologie*

MAÎTRES DE CONFÉRENCES CLASSE NORMALE

- M. ASIMUS Erik, *Pathologie chirurgicale*
Mme BRET Lydie, *Physique et chimie biologiques et médicales*
Mme BOUHSIRA Émilie, *Parasitologie, maladies parasitaires*
M. CARTIAUX Benjamin, *Anatomie, imagerie médicale*
M. CONCHOU Fabrice, *Imagerie médicale*
Mme DANIELS Hélène, *Immunologie, bactériologie, pathologie infectieuse*
Mme DAVID Laure, *Hygiène et industrie des aliments*
M. DIDMO IMAZAKI Pedro, *Hygiène et industrie des aliments*
M. DOUET Jean-Yves, *Ophthalmologie vétérinaire et comparée*
Mme FERRAN Aude, *Physiologie*
Mme GRANAT Fanny, *Biologie médicale animale*
Mme JOURDAN Géraldine, *Anesthésie, analgésie*
M. JOUSSERAND Nicolas, *Médecine interne des animaux de compagnie*
Mme LALLEMAND Élodie, *Chirurgie des équidés*
Mme LAVOUÉ Rachel, *Médecine Interne*
M. LE LOC'H Guillaume, *Médecine zoologique et santé de la faune sauvage*
M. LIENARD Emmanuel, *Parasitologie et maladies parasitaires*
Mme MEYNAUD-COLLARD Patricia, *Pathologie chirurgicale*
Mme MILA Hanna, *Élevage des carnivores domestiques*
M. NOUVEL Laurent, *Pathologie de la reproduction*
M. VERGNE Timothée, *Santé publique vétérinaire, maladies animales règlementées*
Mme WARET-SZKUTA Agnès, *Production et pathologie porcine*

INGÉNIEURS DE RECHERCHE

- M. AUMANN Marcel, *Urgences, soins intensifs*
M. AUVRAY Frédéric, *Santé digestive, pathogénie et commensalisme des entérobactéries*
M. CASSARD Hervé, *Pathologie des ruminants*
M. CROVILLE Guillaume, *Virologie et génomique cliniques*
Mme DEBREUQUE Maud, *Médecine interne des animaux de compagnie*
Mme DIDIER Caroline, *Anesthésie, analgésie*
Mme DUPOUY GUIRAUTE Véronique, *Innovations thérapeutiques et résistances*
Mme GAILLARD Élodie, *Urgences, soins intensif*
Mme GEFRE Anne, *Biologie médicale animale et comparée*
Mme GRISEZ Christelle, *Parasitologie et maladies parasitaires*
Mme JEUNESSE Élisabeth, *Bonnes pratiques de laboratoire*
Mme PRESSANTI Charline, *Dermatologie vétérinaire*
M. RAMON PORTUGAL Félipe, *Innovations thérapeutiques et résistances*
M. REYNOLDS Brice, *Médecine interne des animaux de compagnie*
M. ROUCH BUCK Pétra, *Médecine préventive*

Remerciements

À la présidente du jury : Madame la Professeure **Isabelle BERRY**

Professeur des Universités

Université de Paul-Sabatier de Toulouse

Praticien hospitalier – Biophysique

Qui me fait l'honneur de présider ce jury de thèse.

Hommages respectueux.

À mon directeur de thèse : Monsieur le Professeur **Giovanni MOGICATO**

Professeur en Anatomie à l'École Nationale Vétérinaire de Toulouse

Anatomie – Imagerie médicale

Pour m'avoir proposé ce sujet de thèse et accordé sa confiance dans sa réalisation.

Ce sujet est passionnant.

Un immense merci de m'avoir fait confiance.

À l'assesseur de ce jury : Madame la Docteur **Hélène DANIELS**

Maître de Conférences en Immunologie, Bactériologie et Pathologies Infectieuses à l'École Nationale Vétérinaire de Toulouse

Immunologie médicale – Infectiologie

Qui me fait l'honneur d'être assesseur dans mon jury de thèse.

Mes remerciements les plus sincères.

À **Thierry VALAY**, *un grand merci pour le prêt des infrastructures du centre équestre Galop Club et de m'avoir laissé travailler sur Alca pour mener à bien cette thèse.*

À **Papa, Dominique, Jérémy, Annaëlle, Morgane, Bérénice, Léa et Amandine**, *mille mercis pour votre soutien et votre aide sans lesquels je n'aurais pas pu réaliser tout ce travail.*

À **Maman**, *merci de m'avoir confié ton cheval.*

Table des matières

INTRODUCTION	11
1 ANATOMIE DESCRIPTIVE DES SYSTÈMES ÉTUDIÉS : LE SYSTÈME DIGESTIF, RESPI- RATOIRE, CIRCULATOIRE ET LYMPHATIQUE [3] [4] [9] [15] [18] [23] [43]	13
1.1 Le système digestif	14
1.1.1 Description des différents segments du tube digestif	14
1.1.1.1 L'œsophage et l'estomac	14
1.1.1.2 Les intestins	17
1.1.2 Anatomie des annexes au tube digestif	20
1.1.2.1 Le foie	20
1.1.2.2 Le pancréas	21
1.1.3 Topographie abdominale du système digestif	22
1.2 Le système respiratoire	25
1.2.1 Les voies respiratoires supérieures	25
1.2.2 Les poumons	28
1.3 Le système circulatoire	30
1.3.1 Le coeur	30
1.3.2 les vaisseaux sanguins	32
1.3.2.1 La petite circulation	33
1.3.2.2 La grande circulation	34
1.4 Le système lymphatique	40
1.4.1 Les vaisseaux lymphatiques	41
1.4.2 Les nœuds lymphatiques	43
2 L'ÉVOLUTION DE L'APPRENTISSAGE DE L'ANATOMIE DANS LE CURSUS D'UN ÉTU- DIANT VÉTÉRINAIRE ET LES OUTILS À SA DISPOSITION	47
2.1 Les bases de l'apprentissage de l'anatomie : représentation sur papier et écran	47

2.1.1	Schémas et dessins	47
2.1.2	Le développement des logiciels 3D pour apprendre l'anatomie	50
2.2	L'approfondissement de l'apprentissage de l'anatomie chez l'étudiant : les modèles en taille réelle	54
2.2.1	La dissection	54
2.2.2	L'utilisation de modèles grandeur nature	58
2.2.2.1	L'évolution des modèles physiques dans l'histoire de l'anatomie : des modèles en bois au cheval d'Auzoux	58
2.2.2.2	L'essor d'un nouveau type de modèles durant le XX ^{ème} siècle : la plastination	62
2.2.2.3	La technologie au service de l'enseignement : l'essor des modèles reconstitués par impression 3D	64
2.2.3	Enseigner sur le vivant : l'émergence de la peinture corporelle comme méthode d'enseignement de l'anatomie	67
3	PARTIE EXPÉRIMENTALE : RÉALISATION DE PEINTURES ANATOMIQUES SUR LE CHEVAL POUR LE SYSTÈME DIGESTIF, RESPIRATOIRE, CIRCULATOIRE ET LYMPHATIQUE	72
3.1	Objectifs	72
3.2	Matériels et méthodes	72
3.2.1	Animaux	72
3.2.2	Peinture	73
3.2.3	Mise en place, réalisation des dessins	74
3.3	Résultats	76
3.3.1	Le système digestif	76
3.3.2	Le système respiratoire	78
3.3.3	Le système circulatoire	81
3.3.3.1	L'irrigation artérielle	81
3.3.3.2	Le retour veineux	84

3.3.4	Le système lymphatique	87
4	DISCUSSION	90
4.1	L'intérêt d'intégrer la peinture corporelle comme méthode d'enseignement dans les écoles vétérinaires	90
4.2	Limites pédagogiques et pratiques de la peinture anatomique sur les chevaux	92
4.3	Intégration de cette méthode d'enseignement dans le cursus d'un étudiant : aspect pratique	93
	CONCLUSION	95
	BIBLIOGRAPHIE	97

Table des figures

1	Rappel sur les termes d'orientation dans l'espace (image tirée du manuel officiel de préparation aux brevets fédéraux d'équitation)	13
2	Schéma mettant en évidence la topographie de la partie cervicale de l'oesophage [22]	14
3	Schéma de la conformation externe de l'estomac du cheval [3]	15
4	Schéma de la conformation interne de l'estomac du cheval [9]	16
5	Projection du côlon ascendant sur la paroi droite du cheval [9]	18
6	Schéma des différentes parties de l'intestin [9]	19
7	Photo de la conformation externe du foie prise lors d'une séance de dissection à l'École vétérinaire de Toulouse	20
8	Schéma de la conformation externe du pancréas, d'après C. Pavaux	21
9	Projection de la topographie abdominale de la paroi droite du cheval [9]	22
10	Photo du côlon ventral de cheval en vue ventro-dorsal [9]	23
11	Projection de la topographie abdominale de la paroi gauche du cheval [9]	24
12	Schéma en coupe frontale mettant en évidence les cavités nasales du cheval [3]	25
13	Schéma de la conformation du larynx, d'après C. Pavaux	26
14	Schéma de la conformation externe de la trachée [3]	27
15	Schéma mettant en évidence la topographie des poumons et la projection des limites du diaphragme [3]	29
16	Photo de la conformation externe d'un poumon gauche de cheval, tirée d'une autopsie à l'École vétérinaire de Toulouse	30
17	Schéma de la conformation externe du cœur, d'après C. Pavaux	31
18	Schéma des différentes couches constituant une veine et une artère [15]	32
19	Schéma de la petite circulation, selon C. Pavaux (R. = Rameaux; acc = accessoire; caud. = caudal; moy. = moyen; crân = crânial)	33
20	Schéma des artères de la moitié crâniale du cheval [4] [17] (A. = Artère)	35
21	Schéma des artères de la moitié caudale du cheval [22] [4] (A. = Artère)	37

22	Schéma des veines de la moitié crâniale du cheval [4] [17] (V. = Veine)	38
23	Schéma des veines de la moitié caudale du cheval [22] [4] (V. = Veine)	40
24	Schéma des collecteurs lymphatiques du cheval [22] [4]	42
25	Schéma des lymphocentres de la moitié crâniale du cheval [4] [15]	44
26	Schéma des lymphocentres de la moitié caudale du cheval [22] [4]	45
27	Schéma du plan moyen des muscles dorso-lombaires du cheval, cours d'anatomie de l'École vétérinaire de Toulouse	48
28	Face auriculaire du cœur en photo à gauche et dessinée par un étudiant à droite . . .	49
29	Schéma du levier ilio-psoas, inspiré de [8]	50
30	Capture d'écran du logiciel 3D Horse anatomy software	51
31	Gérard de Lairese pour l'Anatomia humani corporis de Bidloo 1685	54
32	Hans von Gersdorff, Feldtbuch der Wundartzney, Johann Schott, 1517 [39]	54
33	Photo en cours de dissection à l'École Nationale Vétérinaire de Toulouse (ENVT) . .	55
34	Photo d'un modèle en cire, tête d'homme, musée des cires anatomiques de Cagliari	59
35	Photo du modèle anatomique en bois par Felice Fontana [26]	59
36	Photo du cheval d'Auzoux au musée de l'ENVT Paul Lucien Montané	60
37	Photo Degueurce, Christophe. Musée de l'École nationale vétérinaire de Maisons- Alfort, mai 2012. Plan 1, plan 2, plan 3 de gauche à droite [7]	61
38	Expo BODY Worlds le cycle de la vie à Genève modélisé par Gunther von Hagens .	62
39	Les différentes étapes obtenues lors du processus d'impression 3D [40]	65
40	Pied de cheval obtenu par impression 3D, Hoofblog, Hoofcare Publishing and Effigos	66
41	Dessins anatomiques réalisés par Danny Quirk, Jenny Zhang	68
42	Peinture corporelle dans le cadre d'une étude [27]	68
43	Photo d'une séance de peinture corporelle sur chevaux dans le cadre d'une étude [36]	69
44	Photo d'une séance de peinture corporelle sur chevaux dans le cadre d'une étude [42]	70
45	Alca, cheval Soudanais de 8 ans	73
46	Skip, cheval Selle Français de 15 ans	73
47	Douche de Skip en fin de séance	75

48	Représentation de la topographie digestive de la paroi gauche par la peinture corporelle	76
49	Représentation de la topographie digestive de la paroi droite par la peinture corporelle	77
50	Représentation du système respiratoire par la peinture corporelle	78
51	Rappels schématiques de la position relative entre l'œsophage et la trachée	79
52	Position de la tête d'un cheval pour sonder la trachée	80
53	Position de la tête d'un cheval pour sonder l'œsophage	80
54	Mise en évidence de la position de la ligne de pousse sur un cheval à l'effort	81
55	Représentation de l'irrigation artérielle par la peinture corporelle (A. = Aorte)	82
56	Représentation de l'irrigation artérielle par la peinture corporelle (A. = Artère) (2)	83
57	Représentation de l'irrigation artérielle de l'avant main par la peinture corporelle (A. = Artère)	84
58	Représentation du retour veineux par la peinture corporelle (V. = Veine)	85
59	Représentation du retour veineux par la peinture corporelle (V. = Veine) (2)	86
60	Représentation du retour veineux de l'avant main par la peinture corporelle (V. = Veine)	87
61	Représentation du système lymphatique par la peinture corporelle, mise en évidence des collecteurs de la lymphe	88
62	Représentation du système lymphatique par la peinture corporelle, mise en évidence des lymphocentres de l'avant-main du cheval (L. = Lymphocentre)	89
63	Représentation du système lymphatique par la peinture corporelle, mise en évidence des lymphocentres de l'arrière-main du cheval (L. = Lymphocentre)	89

INTRODUCTION

La connaissance de l'anatomie représente la première étape à la compréhension du fonctionnement de l'être vivant et domine ainsi la première partie du programme en médecine humaine et vétérinaire. Pour une pratique clinique sûre, une compréhension approfondie de l'anatomie est fondamentale, notamment pour un vétérinaire dont le champ de compétence s'étend à divers domaines comme la chirurgie, l'imagerie ou encore l'anatomie pathologique.

Cependant, le niveau de connaissance de l'anatomie parmi les jeunes médecins et vétérinaires semble être en dessous de ce que beaucoup évaluent comme un niveau sûr [10] [16] [35] [38], considérant ainsi que l'enseignement de cette discipline mérite de l'innovation et d'y consacrer plus de temps. L'enseignement de l'anatomie nécessite donc analyse et révision constantes afin de déterminer les outils et les approches pédagogiques qui conviennent le mieux au processus d'apprentissage. Notre rapide progrès technologique a permis de proposer de nouveaux supports d'apprentissage performants qui viennent peu à peu améliorer, sinon remplacer les outils pédagogiques plus conventionnels comme la dissection.

Afin de motiver l'apprenant et optimiser l'enseignement, diverses options peuvent être proposées pour rendre l'apprentissage plus attrayant et donc plus efficace y compris l'utilisation d'animaux vivants. C'est ce dernier point que l'on cherche à explorer ici en associant l'utilisation d'animaux vivants à la peinture corporelle. Ce nouveau concept qui consiste à utiliser la peinture corporelle pour enseigner l'anatomie est encore très peu développé dans les écoles vétérinaires françaises. Travailler sur l'animal vivant en l'associant aux avantages de la peinture corporelle confère un cadre pertinent et unique qu'il est souhaitable d'exploiter au service de l'enseignement de l'anatomie dans les écoles vétérinaires.

Au travers de la représentation de divers systèmes anatomiques sur le cheval, nous allons étudier dans ce travail l'intérêt de la peinture corporelle comme méthode d'enseignement de l'anatomie et l'importance de l'intégrer au programme d'anatomie des écoles vétérinaires. Pour commencer, quelques rappels anatomiques seront nécessaires. Dans un second temps sont présentées les méthodes d'enseignements de l'anatomie, proposées dans le cursus d'un étudiant et leur évolution au cours du

temps. Cela nous permettra ainsi de comprendre comment l'enseignement de l'anatomie peut être abordé pour répondre aux attentes et aux besoins des étudiants vétérinaires. La troisième partie est consacrée à l'étude expérimentale.

1 ANATOMIE DESCRIPTIVE DES SYSTÈMES ÉTUDIÉS : LE SYSTÈME DIGESTIF, RESPIRATOIRE, CIRCULATOIRE ET LYMPHATIQUE [3] [4] [9] [15] [18] [23] [43]

En anatomie, les directions et localisations sont données par des termes descriptifs qui aident à identifier les positions relatives au sein d'une espèce. Dans le corps d'un animal à symétrie bilatérale, nous pouvons définir différents axes : crânio-caudal, dorso-ventral, latéro-médial, proximo-distal, dorso-palmaire (*Figure 1*).

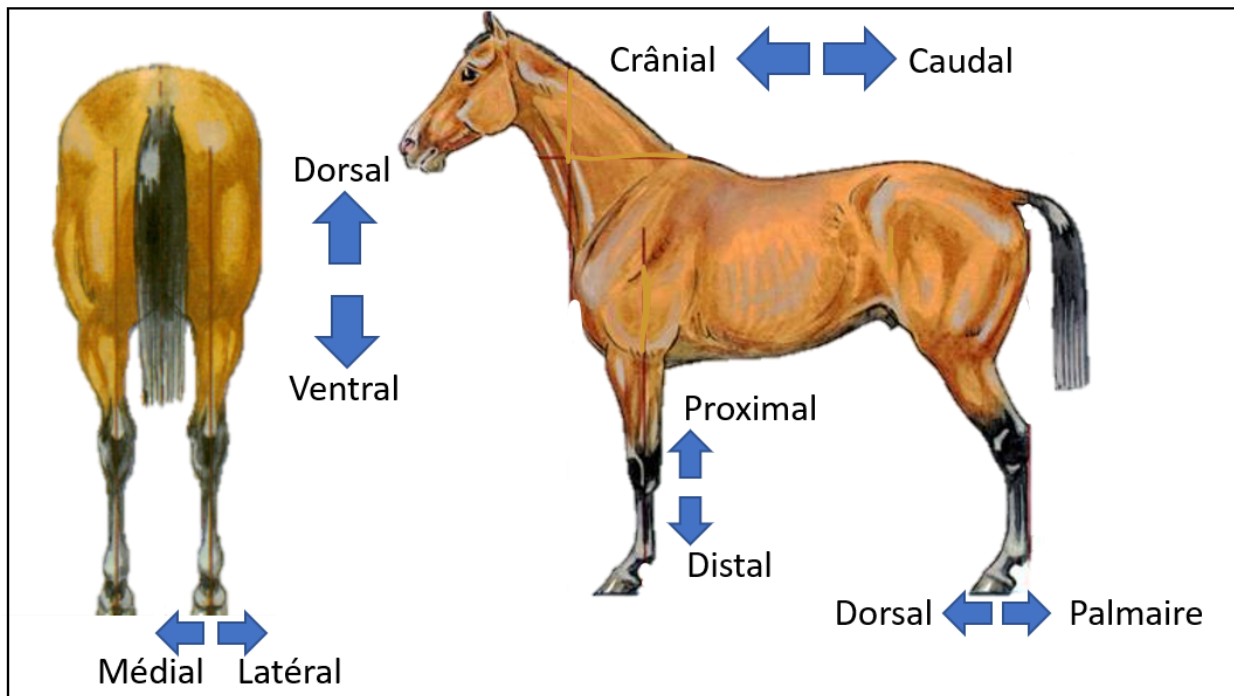


FIGURE 1 – Rappel sur les termes d'orientation dans l'espace (image tirée du manuel officiel de préparation aux brevets fédéraux d'équitation)

On décrit l'anatomie ici par système, cela correspond à un ensemble d'organes qui interviennent dans une même fonction. Dans ce travail, nous nous sommes intéressés à quatre systèmes différents : le système digestif, respiratoire, circulatoire et lymphatique.

1.1 Le système digestif

Le système digestif est constitué par l'ensemble des organes qui concourent à la digestion et s'organise autour d'un long conduit : le tube digestif.

Le tube digestif se divise en différents segments que nous allons décrire tout au long de ce chapitre. Des glandes sont annexées au tube digestif parmi lesquelles on compte en région abdominale le foie et le pancréas.

1.1.1 Description des différents segments du tube digestif

1.1.1.1 L'œsophage et l'estomac

L'**œsophage** est un conduit long et étroit de 1,20 à 1,50 mètre qui permet d'acheminer le bol alimentaire du pharynx à l'estomac. La partie cervicale de l'œsophage mesurant environ 70 centimètres descend dorsalement à la trachée et ventralement à la veine jugulaire externe (*Figure 2*). L'œsophage est ensuite nettement dévié à gauche de la trachée dans sa moitié caudale, cette position se maintient jusqu'au début du médiastin crânial. La partie thoracique d'environ 55 centimètres traverse le

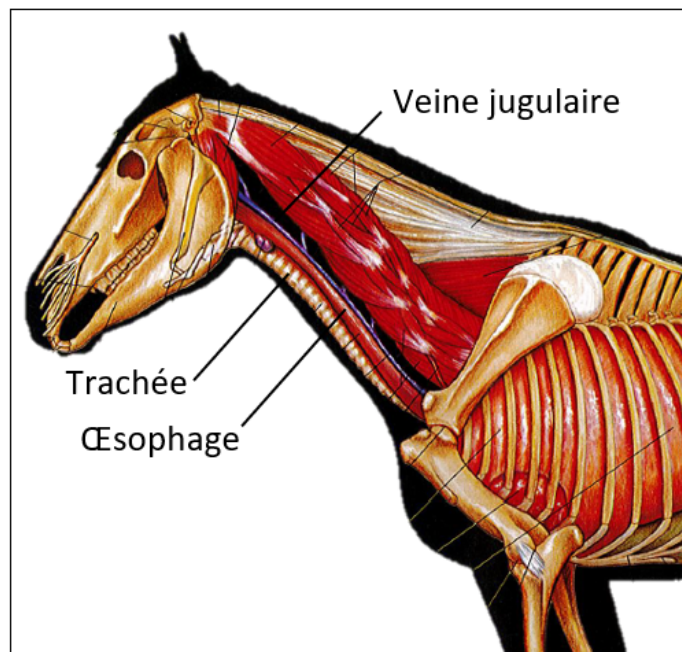


FIGURE 2 – Schéma mettant en évidence la topographie de la partie cervicale de l'œsophage [22]

médiastin dorsalement à la trachée. Le calibre de l'œsophage, de l'ordre de 3 à 6 centimètres est plutôt dilaté dans la partie cervicale puis particulièrement réduit dans toute la partie située caudalement à l'aorte, l'étranglement de l'œsophage du cheval liée à son régime alimentaire peut conduire à des bouchons œsophagiens dont les symptômes seront reconnus par le cavalier sous forme de « colique ». Les 2 ou 3 derniers centimètres constituent la partie abdominale de l'œsophage, il passe le long du bord dorsal du foie et rejoint l'estomac par le cardia.

L'estomac est particulièrement petit chez le cheval par rapport à l'envergure de l'animal, il possède une capacité d'environ 10-15 litres et se situe entre la 9^{ème} et la 13^{ème} côte ; il reste en dedans du cercle de l'hypochondre ou arc costal même lorsqu'il est plein. La petite taille de l'estomac du cheval rend nécessaire une prise alimentaire quasi-continue en effectuant de nombreux repas au cours d'une journée. L'estomac est composé d'une petite courbure concave comprenant le cardia et la partie pylorique, ainsi que d'une grande courbure allant du fundus au pylore, convexe (*Figure 3*).

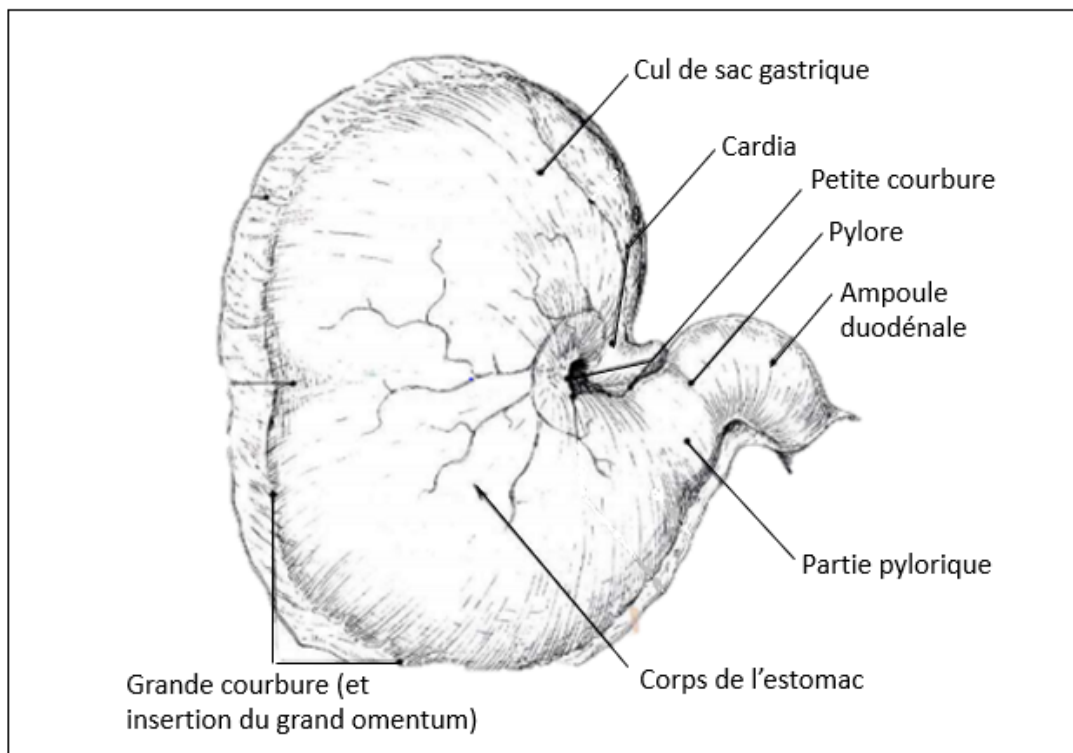


FIGURE 3 – Schéma de la conformation externe de l'estomac du cheval [3]

L'estomac du cheval possède un fundus particulier qui monte haut au-dessus du cardia et forme le cul de sac gastrique. Cette partie dorsale de l'estomac possède une muqueuse similaire à celle de l'œsophage qui est dite « non glandulaire », elle ne participe pas directement aux premières modifications du bol alimentaire mais joue plutôt un rôle de stockage. En revanche, le fond de l'estomac jusqu'au pylore est tapissé par une muqueuse dite « glandulaire », produisant en permanence de l'acide chlorhydrique nécessaire à la digestion des aliments. Cette production continue d'acide chlorhydrique peut être à l'origine de troubles gastriques lorsque le cheval se retrouve face à de longues périodes de jeûne. La partie de l'estomac entre les deux courbures constitue le corps de l'estomac, c'est à ce niveau que l'on retrouve la séparation entre les deux muqueuses différentes que l'on nomme « margo plicatus » ou « ligne sutturale » (*Figure 4*). Le cardia étant très musculueux, il ne permet pas aux aliments de repartir dans l'œsophage, raison pour laquelle on dit que le cheval ne peut pas vomir.

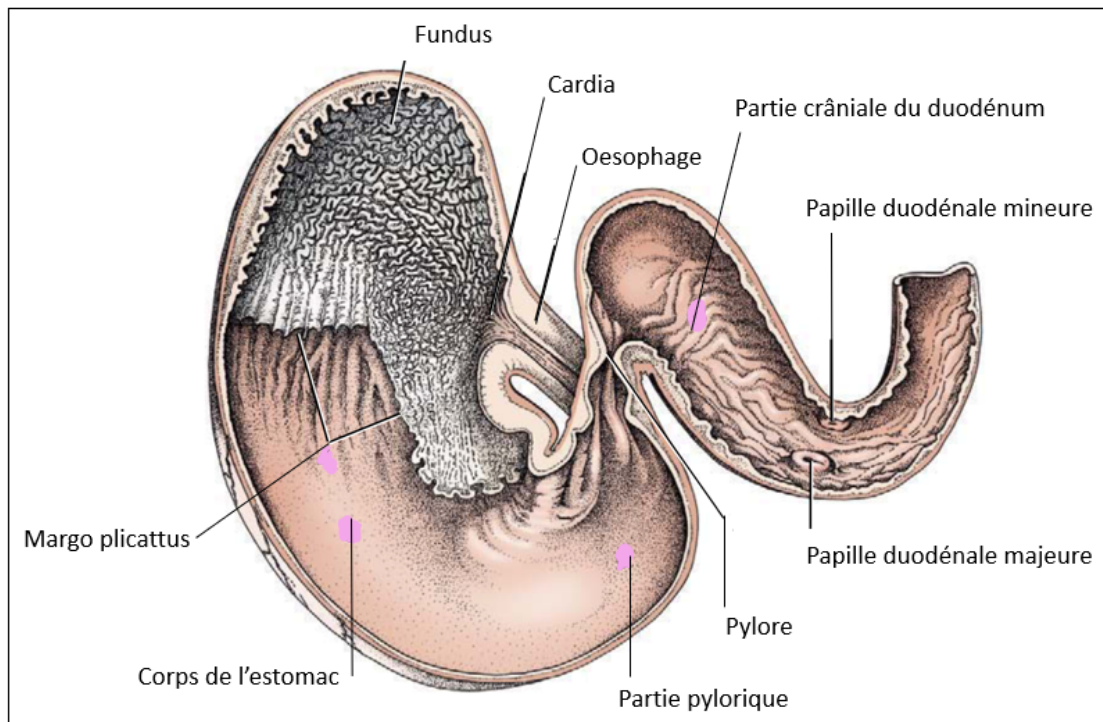


FIGURE 4 – Schéma de la conformation interne de l'estomac du cheval [9]

1.1.1.2 Les intestins

Les intestins du cheval mesurent en moyenne 30 mètres : 22 mètres pour l'intestin grêle et 8 mètres pour le gros intestin.

L'intestin grêle se subdivise en trois portions : le duodénum, le jéjunum et l'iléon (*Figure 6*). Le **duodénum** long d'un mètre est composé d'une partie crâniale où se trouve l'ampoule duodénale et sur laquelle s'abouche les papilles duodénales majeures et mineures (voir partie 1.1.2.2)), d'une partie descendante, transverse puis ascendante pour aboutir à la courbure duodéno-jéjunale sous le rein gauche près de la base de la rate. Le duodénum constitue la partie fixe de l'intestin grêle par son attache au méso duodénum qui l'unit à la face caudale du foie, au pancréas et au rein droit. Le **jéjunum** quant à lui est long d'environ 18-25 mètres, son mésentère est plus ample, il est donc extrêmement mobile dans l'abdomen, à l'origine de nombreuses circonvolutions favorisant la stase et prédisposant aux volvulus ainsi qu'aux divers types de hernies. Enfin, l'**iléon**, mesurant un à deux mètres, constitue la partie terminale de l'intestin grêle, il s'invagine dans la paroi du caecum par la jonction iléo-caecale. L'intestin grêle est le lieu d'une intense activité enzymatique permise par les sécrétions des deux glandes annexes : le foie et le pancréas, déversant respectivement la bile et le suc pancréatique dans le duodénum. C'est cette activité enzymatique qui permet une digestion puis une absorption des nutriments énergétiques et protéiques ainsi que de la plupart des minéraux et vitamines. La rapidité du transit de l'estomac jusqu'au caecum prédispose les équidés aux coliques spasmodiques violentes dues à des contractions péristaltiques intenses.

Le **caecum** marque le début du gros côlon, il mesure 1,20 mètre de long et 30 centimètres de diamètre en moyenne, représentant ainsi un réservoir d'environ 30 litres sur le côté droit de l'abdomen du cheval (*Figure 5*). Sa grande courbure s'applique contre la région lombaire tandis que la petite courbure dirigée ventro-crânialement reçoit la terminaison de l'iléon et un peu plus dorsalement la partie initiale du côlon.

Il est pourvu de fortes bosselures et de sillons transversaux interrompus par quatre bandes charnues longitudinales. C'est dans le caecum que débute la digestion microbienne, la valvule iléo-caecale constituant ainsi la limite entre la digestion chimique et la digestion par fermentation des micro-organismes qui résident dans le gros intestin. Le caecum constitue un véritable réservoir dans lequel

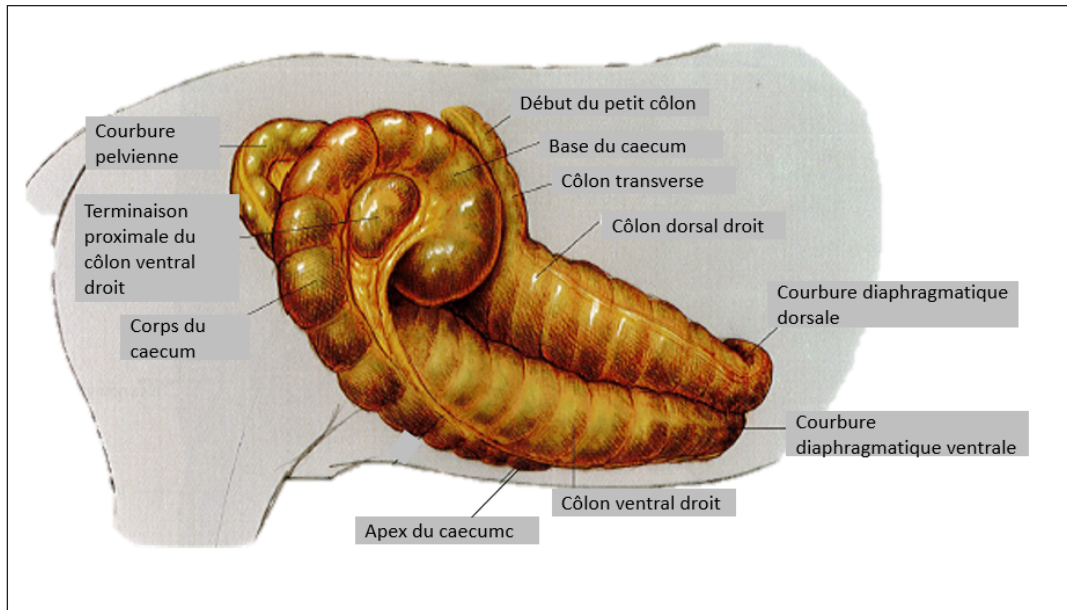


FIGURE 5 – Projection du côlon ascendant sur la paroi droite du cheval [9]

le bol alimentaire déjà prédigéré dans l'intestin grêle y est fermenté par une flore microbienne très active, cela pendant environ 15-20 heures. Cette fermentation microbienne permettant la production d'acides gras volatiles et de vitamines se poursuit tout au long du gros côlon décrit par la suite. Elle est responsable d'un transit bien plus lent que dans l'intestin grêle, à l'origine d'une prédisposition au risque de météorisation et de coliques obstructives par stase, qui sont les plus fréquentes.

Le **colon** mesurant environ 7-8 mètres se subdivise en deux parties principales : le gros colon, long de 3-4 mètres et le petit côlon, long de 3 mètres. Il débute par la jonction caeco-colique située sur la petite courbure du caecum (*Figure 6*). Le **gros colon** ou **colon ascendant** est de très gros calibre (40 centimètres dans les régions les plus élargies), il peut être divisé en deux anses principales : le côlon ventral et le côlon dorsal ; la courbure qui unit ces deux branches se situe au niveau de l'entrée du bassin et s'appelle la courbure pelvienne. Celle-ci est très mobile, marquée par un rétrécissement progressif mais net, cette situation est un facteur favorisant les bouchons intestinaux au début du côlon dorsal, et la prédispose aux torsions. Chacun des deux côlons, ventral et dorsal sont eux-mêmes subdivisés en deux parties : le côlon ventral droit est séparé du côlon ventral gauche par la courbure diaphragmatique ventrale en région xiphoïdienne, tandis que le côlon dorsal gauche

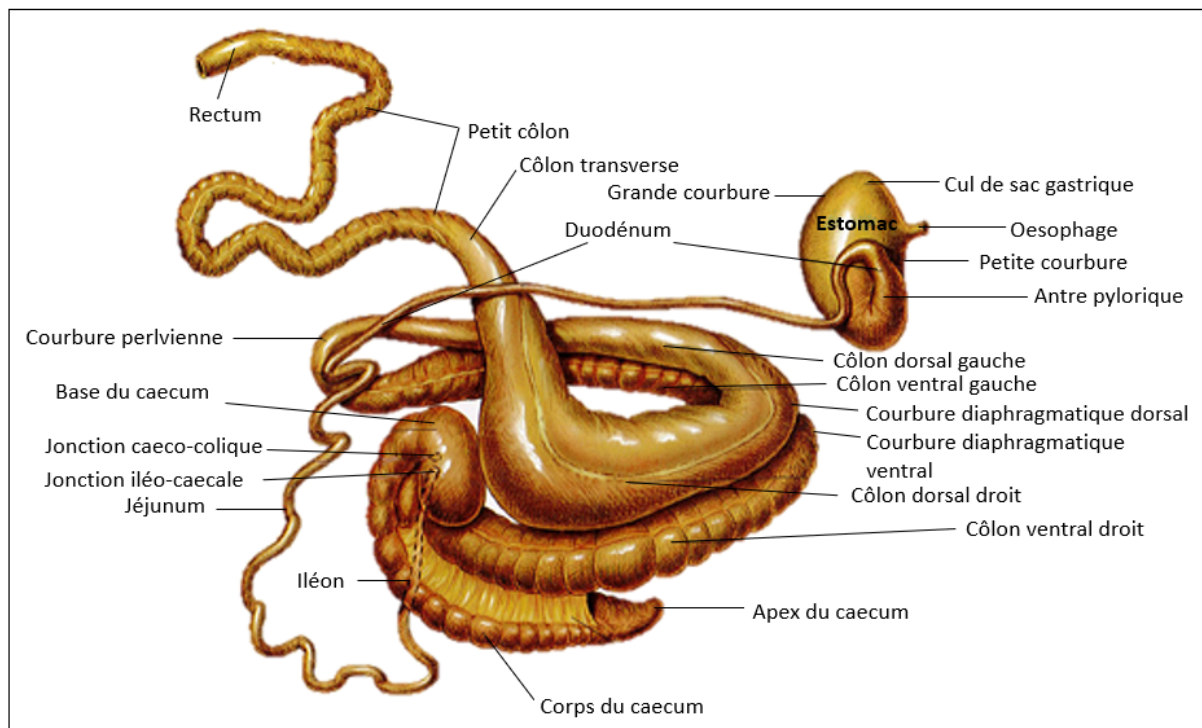


FIGURE 6 – Schéma des différentes parties de l'intestin [9]

est séparé du côlon dorsal droit par la courbure diaphragmatique dorsale, plus volumineuse que la courbure diaphragmatique ventrale, elle présente tout comme elle une convexité crâniale. Le côlon dorsal et le côlon ventral gauche sont étroitement solidarisés par le mésocôlon ascendant, qui s'élargit et s'arrondit au niveau de la courbure pelvienne. Cette partie gauche du côlon, tout comme la courbure pelvienne est relativement libre et peut subir d'importants déplacements. Sur toute sa longueur le gros côlon est pourvu, comme le caecum, de fortes bosselures séparées par des sillons profonds et maintenus par des bandes charnues longitudinales. Comme indiqué précédemment, le gros côlon permet avec le caecum la digestion microbienne des fibres du bol alimentaire qui y restent en moyenne 18 à 24 heures. Il constitue également le siège de la réabsorption en eau du contenu digestif. Le gros côlon est séparé du petit côlon par un bref conduit : le côlon transverse. Ce dernier présente un calibre qui décroît rapidement, ce brusque rétrécissement entre l'énorme dilatation du côlon dorsal droit et le petit côlon favorise les obstructions et les spasmes.

Le **petit côlon**, long de 3 mètres en moyenne présente un calibre d'environ 6 à 8 centimètres sur

toute sa longueur. Il commence près du pôle caudal du rein gauche et présente deux courbures : la petite courbure qui est concave et la grande courbure, convexe. Le mésentère liant le petit côlon étant très large, il est sujet à de grands déplacements et peut occuper à peu près toutes les régions de la cavité abdominales où il mêle ses circonvolutions à celles du jéjunum.

Enfin le tube digestif se termine par le rectum long de 20-30 centimètres et de calibre de 8 à 12 centimètres, il commence au niveau de la première ou deuxième vertèbre sacrale.

1.1.2 Anatomie des annexes au tube digestif

Les deux glandes annexes au tube digestif que sont le foie et le pancréas rendent possible la digestion chimique qui se produit dans l'intestin grêle par le déversement de divers éléments dans la lumière du duodénum.

1.1.2.1 Le foie

Le foie est une glande mixte présentant une fonction excrétrice, qui permet de déverser la bile dans le duodénum et des fonctions endocrines, participant à la stabilité du milieu intérieur (*Figure 7*).

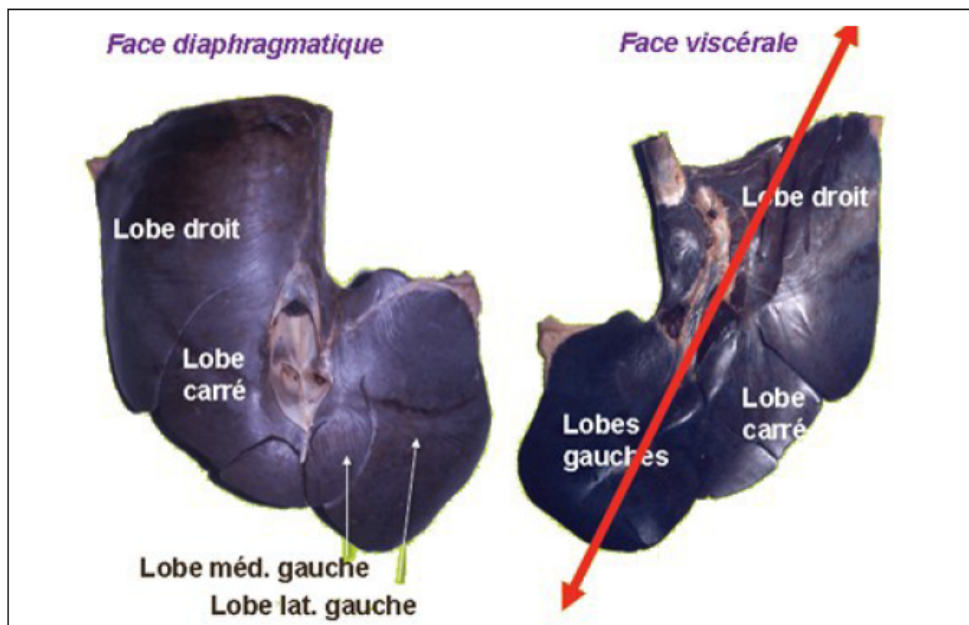


FIGURE 7 – Photo de la conformation externe du foie prise lors d’une séance de dissection à l’École vétérinaire de Toulouse

Concernant sa conformation, le foie est plaqué contre la face abdominale du diaphragme, orienté obliquement en direction ventrale, et présente ainsi une face diaphragmatique et une face abdominale. Sa zone de projection sur la paroi costale droite va de la 16 ou 17^{ème} côte au dôme du diaphragme (7^{ème} côte).

Chez le cheval, le foie est monolithique c'est à dire peu lobé, signe d'une colonne vertébrale peu souple. Il présente 5 lobes : le lobe droit, le lobe carré qui est fusionné avec le lobe médial gauche, le lobe latéral gauche et le lobe caudé. Sa partie droite est en relation avec le rein droit et la base du cæcum ; sa partie viscérale avec le duodénum, le gros côlon (courbure diaphragmatique) et l'estomac. Chez le cheval, il n'y pas de vésicule biliaire, la bile se déverse directement dans le duodénum sans passer par une phase de stockage.

1.1.2.2 Le pancréas

Le pancréas est une glande mixte, de texture comparable à celle des glandes salivaires, annexée au duodénum. Il est constitué d'un corps, d'un lobe gauche et d'un lobe droit (*Figure 8*). Il présente un rôle exocrine par la sécrétion du suc pancréatique, déversé dans le duodénum descendant grâce à divers canaux.

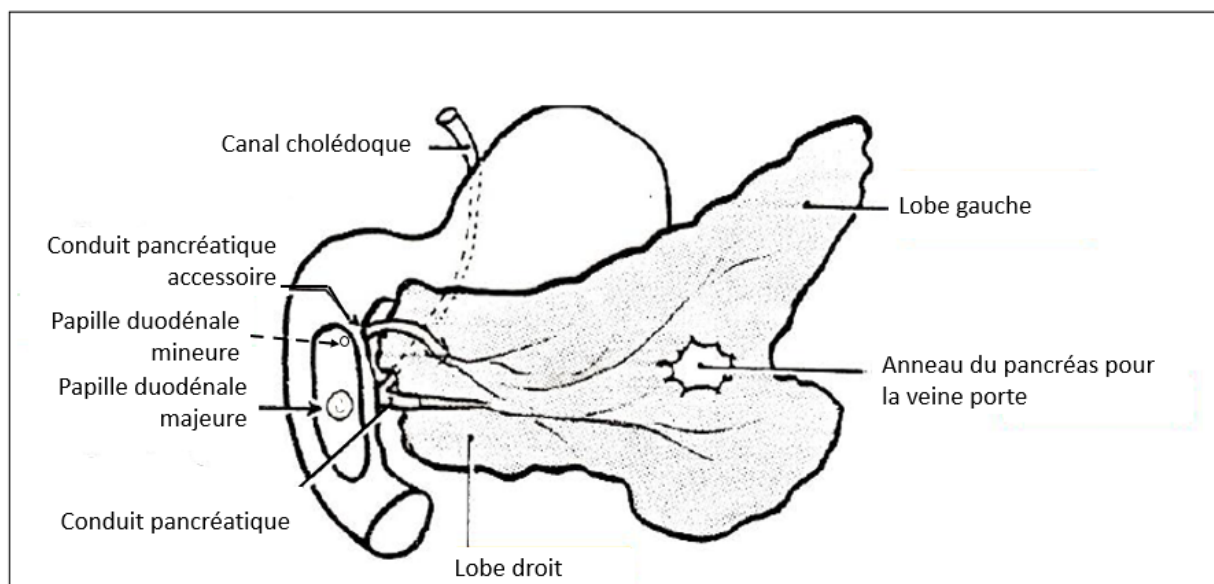


FIGURE 8 – Schéma de la conformation externe du pancréas, d'après C. Pavaux

Le pancréas provient de deux bourgeons qui fusionnent, d'où deux canaux d'origine. L'un qui s'étend de la queue à la tête du pancréas et qui vient s'aboucher, avec le canal cholédoque, au niveau de la papille duodénale majeure est le conduit pancréatique. Le second canal est le conduit pancréatique accessoire, il vient s'aboucher au niveau de la papille duodénale mineure un peu plus en amont dans le duodénum.

Le pancréas est traversé par la veine porte au niveau de l'anneau du pancréas.

1.1.3 Topographie abdominale du système digestif

La bonne connaissance de la topographie des organes abdominaux et leur projection sur la paroi abdominale est un préalable indispensable en médecine vétérinaire des équidés. En effet, l'évaluation de la motricité gastro-intestinale est une étape fondamentale de l'examen clinique chez les équidés, ces derniers étant particulièrement prédisposés au syndrome « colique ». L'abdomen du cheval est délimité crânialement par le cercle de l'hypocondre et caudalement par le bord crânial des muscles du membre postérieur. L'insertion du diaphragme étant assez caudale chez les équidés, la cavité abdominale est moins spacieuse que chez les ruminants. Le colon ascendant et le caecum sont les plus grandes structures occupant l'abdomen des équidés.

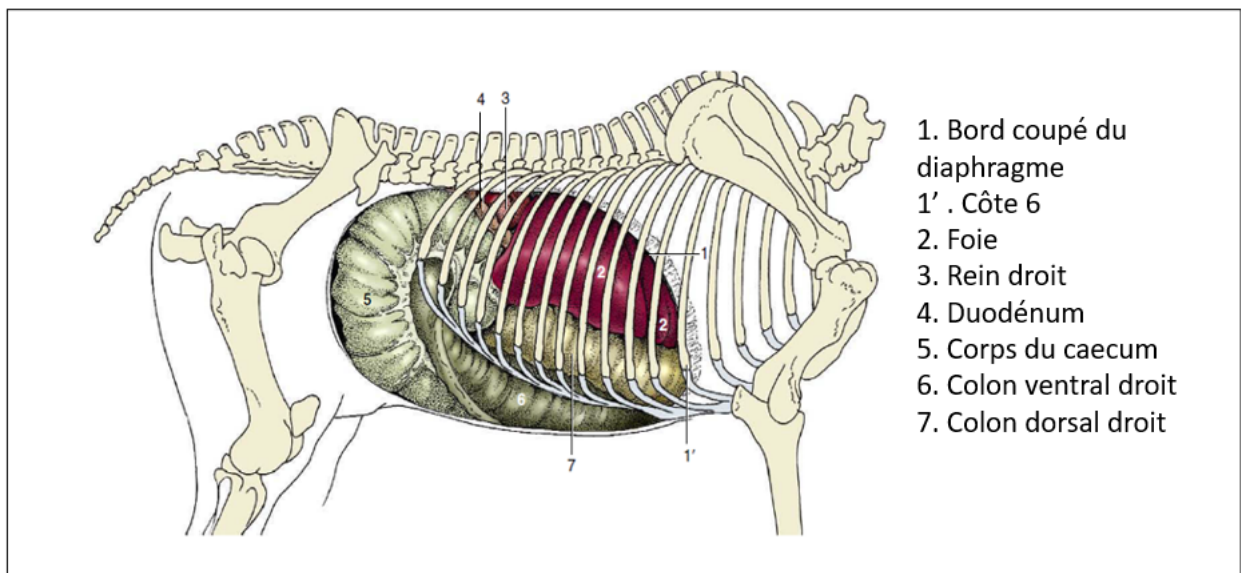


FIGURE 9 – Projection de la topographie abdominale de la paroi droite du cheval [9]

Le **caecum** occupe tout le flanc droit, il adhère à la paroi sous lombaire droite, de la 15^{ème} côte à la tubérosité coxale, et n'est pas recouverte par le péritoine. Son corps suit ventro-crânialement le flanc droit vers l'appendice xyphoïde. Dorsalement au corps du caecum se trouve la partie ventrale du côlon gauche puis encore dorsalement à ce dernier, la partie dorsale du côlon gauche (*Figure 9*). Dorsalement à ces structures, le flanc droit est occupé par le lobe latéral droit du foie, puis contre la paroi dorsale de l'abdomen on peut observer une partie du duodénum descendant.

En face du processus xyphoïde le colon présente sa courbure diaphragmatique ventrale, séparant le colon ventral droit du colon ventral gauche (*Figure 10*). Ce dernier remonte sur le flanc gauche caudo-dorsalement vers l'entrée du bassin et réalise la courbure pelvienne facilement explorable par voie rectale par sa position.

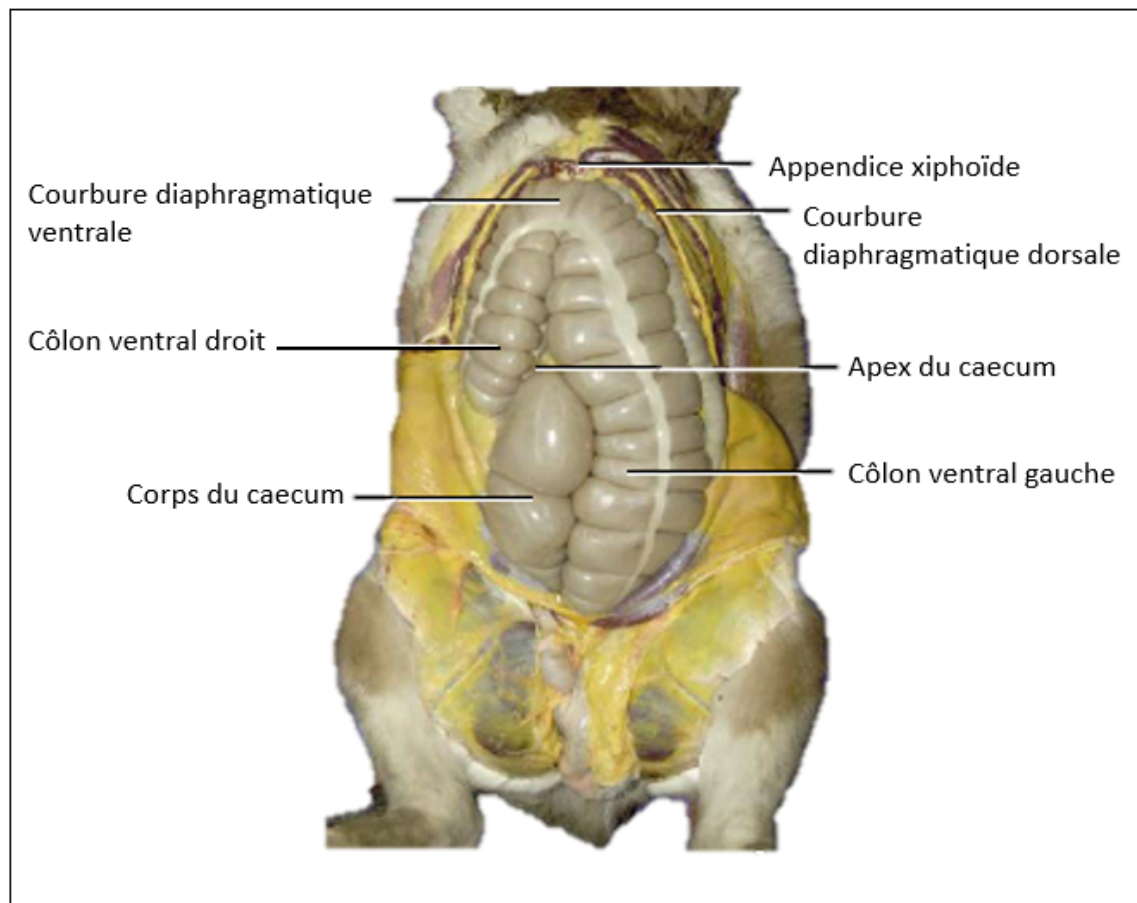


FIGURE 10 – Photo du côlon ventral de cheval en vue ventro-dorsal [9]

Le côlon dorsal gauche repart ensuite crânialement en suivant le bord dorsal du côlon ventral droit. La partie dorsale du flanc droit est quant à elle généralement occupée par les circonvolutions mêlées du jéjunum et du petit côlon. Les anses jéjunales sont situées plutôt ventralement aux anses du côlon descendant qui se reconnaissent au fouiller rectal par les crottins qu'elles contiennent (*Figure 11*).

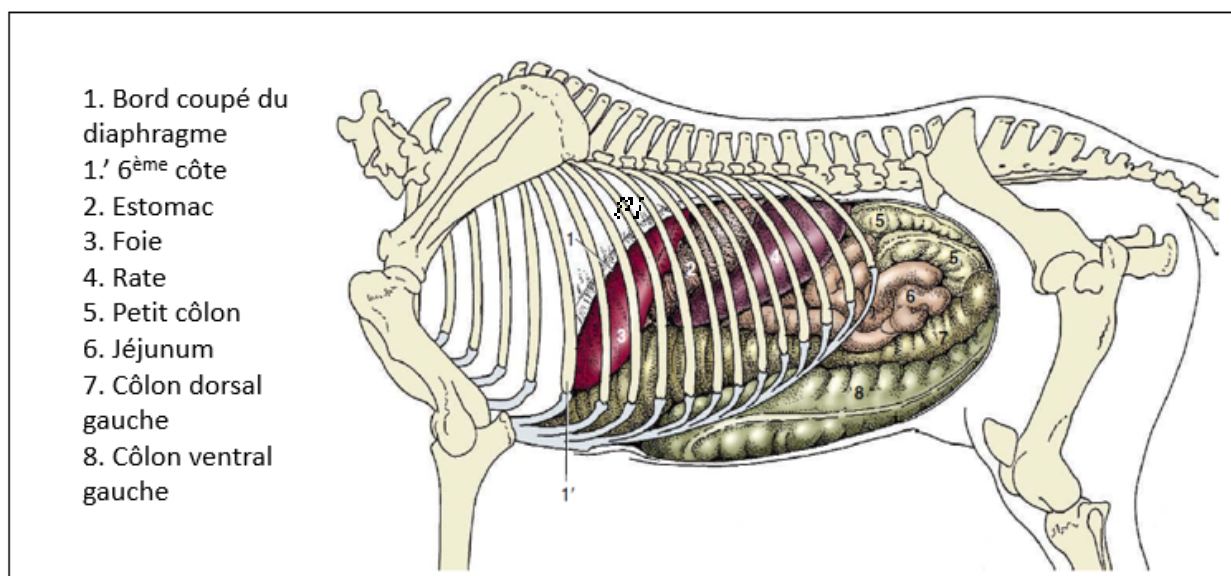


FIGURE 11 – Projection de la topographie abdominale de la paroi gauche du cheval [9]

Ainsi nous avons pu voir au travers de ces rappels anatomiques que l'appareil digestif du cheval possède de nombreuses particularités : des courbures, des flexions, des changements de calibre ainsi que des variations de fixité entre les organes, constituant des éléments propices au développement d'un syndrome « colique » se manifestant notamment par des symptômes de douleurs abdominales. Ce syndrome « colique du cheval » est une des plus importantes affections en médecine équine, incontournable pour un vétérinaire exerçant en clientèle équine ou mixte. La connaissance précise de ces particularités anatomiques et de leur positionnement dans l'abdomen du cheval est fondamentale pour mener l'examen clinique le plus précisément possible.

1.2 Le système respiratoire

L'appareil respiratoire correspond à l'ensemble des structures permettant l'échange des gaz respiratoires entre le milieu ambiant et le sang. La vie en écurie du cheval de sport peut être un facteur prédisposant à de nombreuses affections pulmonaires constituant un véritable frein à une carrière compétitive. L'étude précise de l'anatomie des voies respiratoires permettra une approche médicale complète que ce soit lors de l'examen clinique (auscultation pulmonaire) mais également lors des examens complémentaires (endoscopie). Ainsi on peut étudier l'anatomie de l'appareil respiratoire en le divisant en deux grandes parties : Les **voies respiratoires supérieures** comprenant les cavités nasales, le larynx, la trachée, les bronches et les **poumons** abrités dans la cage thoracique entourés des plèvres.

1.2.1 Les voies respiratoires supérieures

Chez les équidés, les **cavités nasales** (*Figure 12*) sont des structures paires longues et larges,

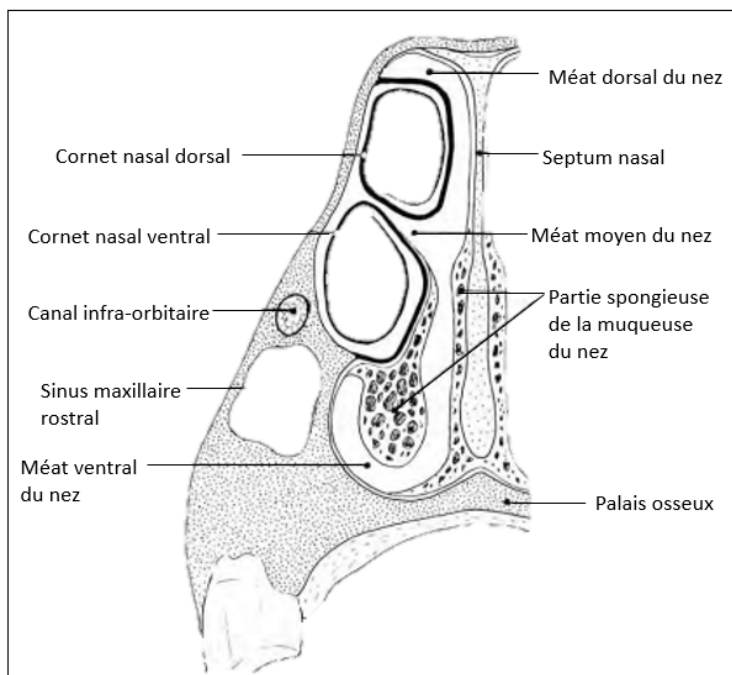


FIGURE 12 – Schéma en coupe frontale mettant en évidence les cavités nasales du cheval [3]

qui s'ouvrent sur le milieu extérieur par les nasaux. Elles sont caudalement séparées du crâne par l'os ethmoïde, délimitées dorsalement et latéralement par les os de la face et séparées de la bouche ventralement par le palais osseux qui constitue ainsi le plancher. Le septum nasal se présentant comme une plaque cartilagineuse permet de distinguer les cavités nasales droite et gauche. L'air inspiré passe par les sinus et les cornets nasaux formant un labyrinthe sinueux permettant de réchauffer et humidifier l'air avant d'entrer dans le pharynx puis le larynx. Les cornets nasaux forment des lames osseuses enroulées sur elles-mêmes délimitant d'étroits passages : les méats. Ces derniers sont au nombre de trois, le méat dorsal, moyen et enfin ventral le plus large et le plus étendu. Le voile du palais du cheval étant particulièrement long, la respiration par la bouche est impossible. Les cavités nasales donnent ensuite sur le pharynx puis le larynx constituant ainsi la portion initiale de l'arbre aérophone.

Le **larynx**, appendu à l'os hyoïde et maintenu entre les deux mandibules, est l'organe de la phonation par la présence des cordes vocales et permet en outre une protection de l'arbre respiratoire par sa

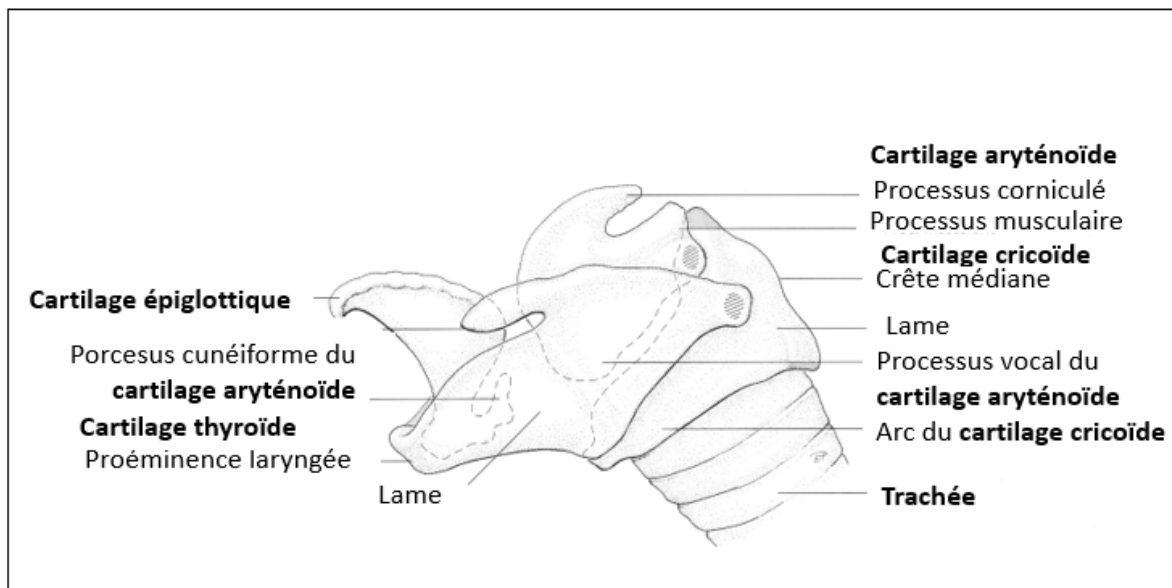


FIGURE 13 – Schéma de la conformation du larynx, d'après C. Pavaux

conformation en contrôlant le débit d'air engagé dans la trachée et en empêchant le passage de corps étrangers lors de la déglutition. Il est composé de différents cartilages décrits dans la *figure 13*

articulés entre eux et reliés par des ligaments et des muscles puissants permettant les mouvements des différents éléments. Un dysfonctionnement des nerfs (laryngés récurrents droit et gauche) innervant ces muscles, ne leur permettant plus de se contracter correctement, peut produire chez le cheval à l'effort des bruits anormaux qu'on appelle communément le cornage.

Le larynx se poursuit par un long conduit béant d'environ 70-80 centimètres chez le cheval : la **trachée** (Figure 14).

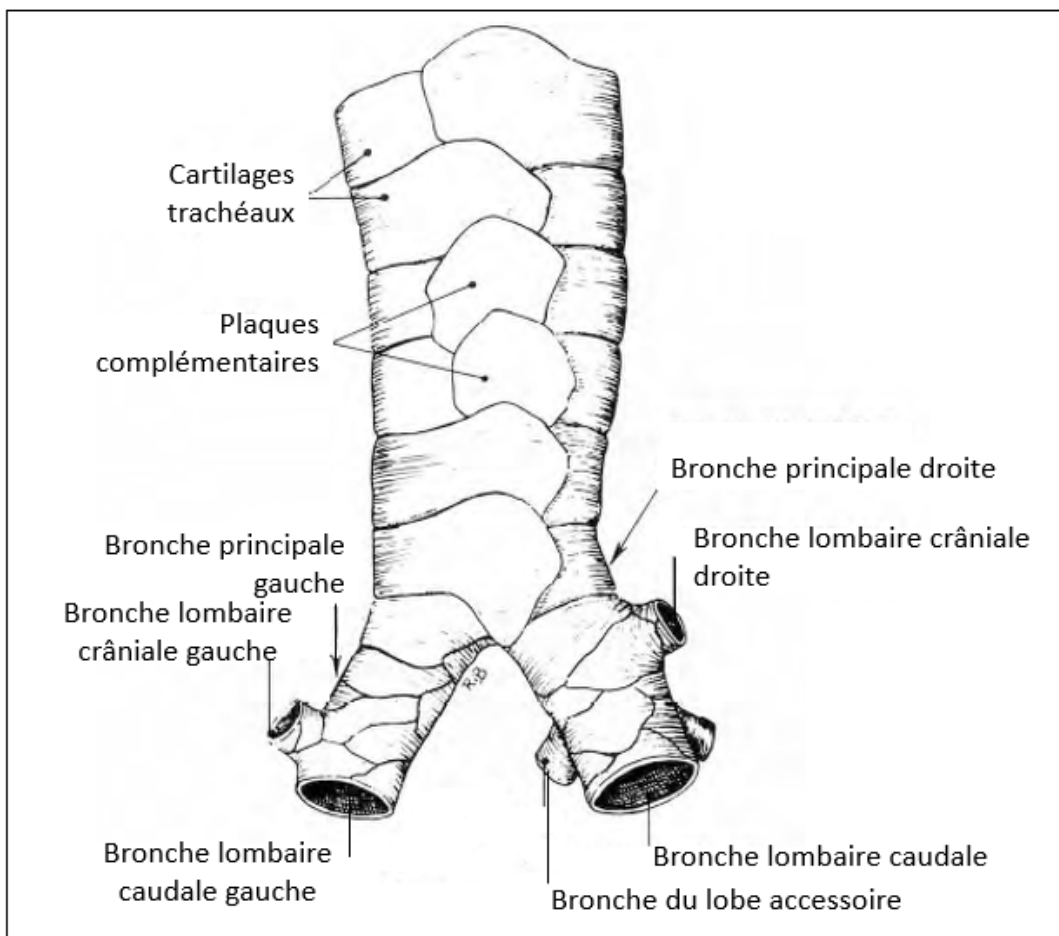


FIGURE 14 – Schéma de la conformation externe de la trachée [3]

Celle-ci permet d'acheminer l'air jusqu'à la carène et les bronches principales. En effet, sa paroi est composée d'une cinquantaine d'anneaux cartilagineux caractéristiques permettant de maintenir ouvert en permanence le conduit et permettre ainsi le passage de l'air. On compte en moyenne une cinquantaine d'anneaux cartilagineux chez le cheval constitués de sorte à se chevaucher sur une

grande partie du conduit.

En partie distale, les anneaux sont complétés par des plaques cartilagineuses distinctes qui permettent d'éviter l'affaissement en partie dorsale de la trachée. La trachée se ramifie ensuite en deux bronches principales séparées en deux sous un angle de 60° environ au niveau de la carène trachéale et pénètrent dans les poumons. Ces deux bronches principales se ramifient elles-mêmes en bronches lobaires, qui se ramifient à leur tour en bronches segmentaires, créant un véritable réseau quasi-symétrique permettant la circulation de l'air jusqu'à la division ultime constituée par les bronchioles respiratoires portant les lobules pulmonaires. La structure des bronches est similaire à celle de la trachée, faite d'anneaux cartilagineux maintenant le conduit ouvert, cependant plus on s'enfonce dans l'arbre respiratoire et plus leur diamètre diminue et moins il y a de cartilage.

1.2.2 Les poumons

Les **poumons** constituent les organes de la respiration. Ils sont situés dans la cavité thoracique, relativement étroite et longue chez le cheval et sont entourés d'une séreuse ou plèvre. La base des poumons se moule sur le diaphragme et forme une surface lisse et concave constituant ainsi la face diaphragmatique. Le diaphragme est très oblique en direction ventro-crâniale, on peut observer la projection de sa limite caudale sur la *figure 15* formant un arc convexe qui s'implante au niveau des dernières côtes en dorsal et qui vient s'attacher entre la 6^{ème} et 7^{ème} côte en ventral lors de l'inspiration. En expiration, cette limite caudale est déplacée crânialement. Le diaphragme s'insère également sur les côtes de part et d'autre de la cage thoracique.

Chaque poumon possède une face costale qui est latérale, sur laquelle on peut voir se dessiner les empreintes costales, et une face médiastinale qui est médiale. La paroi dorsale des poumons constitue le bord épais des poumons, elle est convexe et se loge dans le sillon costo-vertébrale constitué par le corps des vertèbres thoraciques et les extrémités dorsales des côtes. La paroi ventrale est plus courte et plus mince, elle est échancrée au niveau de l'empreinte cardiaque. Enfin, l'apex des poumons formant un appendice épais est recourbé ventralement à la trachée et crânialement à l'incisure cardiaque. Les deux poumons sont recouverts par la plèvre, constituée de deux feuillets, la plèvre viscérale et la plèvre pariétale, délimitant une cavité : la cavité pleurale. A l'état physiologique

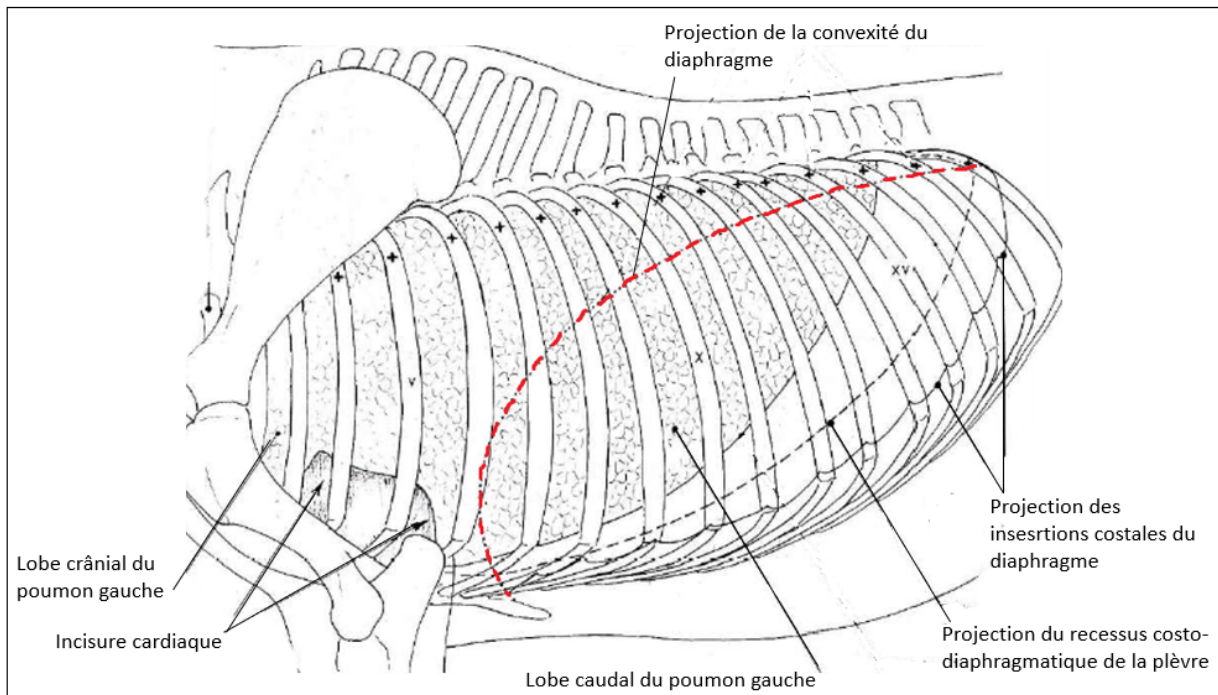


FIGURE 15 – Schéma mettant en évidence la topographie des poumons et la projection des limites du diaphragme [3]

cette cavité renferme une petite quantité de liquide pleural permettant de faciliter le glissement des poumons contre les parois de la cavité thoracique lors des mouvements respiratoires.

Les poumons sont organisés en lobes, chaque lobe étant desservi par une bronche lobaire dont la division a été décrite plus haut. Le poumon droit et le poumon gauche sont de taille pratiquement égale à la différence des autres espèces, la légère asymétrie réside dans le fait que le poumon droit est légèrement plus fin que le gauche. Le poumon droit est composé de quatre lobes : le lobe crânial, le lobe caudal, le lobe accessoire et le lobe moyen tandis que le poumon gauche est composé de seulement deux lobes : le lobe crânial séparé en deux parties au niveau de l'incisure cardiaque (une partie crâniale « culmen » et une partie caudale « lingula ») et le lobe caudal (*Figure 16*). Il n'y a pas de démarcation nette entre les différents lobes chez le cheval, mise à part la présence du lobe accessoire qui est appendu à la base du poumon droit. Cependant dans les deux poumons, le lobe crânial est beaucoup moins volumineux que le lobe caudal.

Le parenchyme pulmonaire est constitué d'entités anatomiques indépendantes qui sont appendues

aux bronchioles terminales : les lobules pulmonaires. Ces derniers sont constitués des conduits alvéolaires permettant d'acheminer l'air jusqu'aux alvéoles, véritables culs de sacs au niveau desquels se produisent les échanges gazeux entre le milieu extérieur et le réseau capillaire de l'hématose.

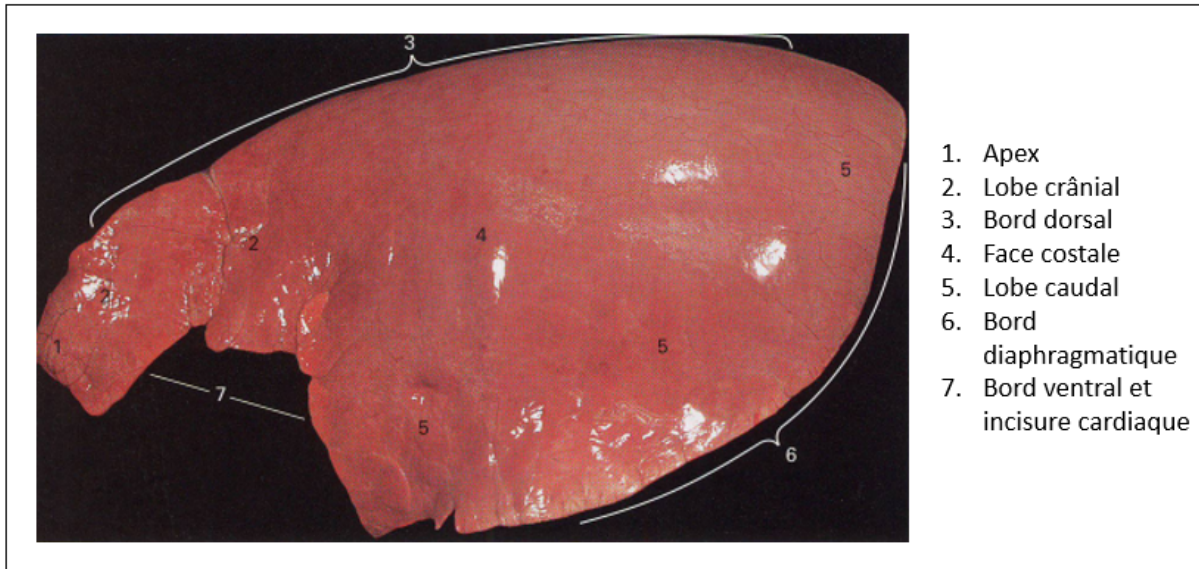


FIGURE 16 – Photo de la conformation externe d'un poumon gauche de cheval, tirée d'une autopsie à l'École vétérinaire de Toulouse

1.3 Le système circulatoire

L'appareil cardiovasculaire ou système circulatoire est l'ensemble des éléments formant un véritable réseau fermé permettant la circulation du sang et sa distribution dans tout l'organisme. Il se compose d'une pompe, le cœur, qui expulse le sang à haute pression dans les artères permettant ensuite sa distribution dans les capillaires où s'effectuent les échanges avec les cellules. Le sang retourne ensuite au cœur par un circuit basse pression constitué par les veines.

1.3.1 Le cœur

Le cœur constitue ainsi l'organe central de l'appareil circulatoire, c'est un muscle strié avec une activité contractile rythmique et involontaire, innervé par les systèmes parasymphatique et sym-

pathique (système nerveux autonome). Il est enveloppé par le péricarde et situé dans le médiastin moyen entre les deux poumons.

Lorsqu'on regarde le cœur dans la cavité thoracique, il fait un angle avec le sternum qui chez le cheval mesure environ 90°. Ce muscle a un cloisonnement complet longitudinal, le septum cardiaque, qui crée une séparation entre le cœur droit et le cœur gauche. On distingue deux faces, une face gauche dite auriculaire et une face droite dite atriale, de plus le cœur droit est situé crânialement, le gauche caudalement.

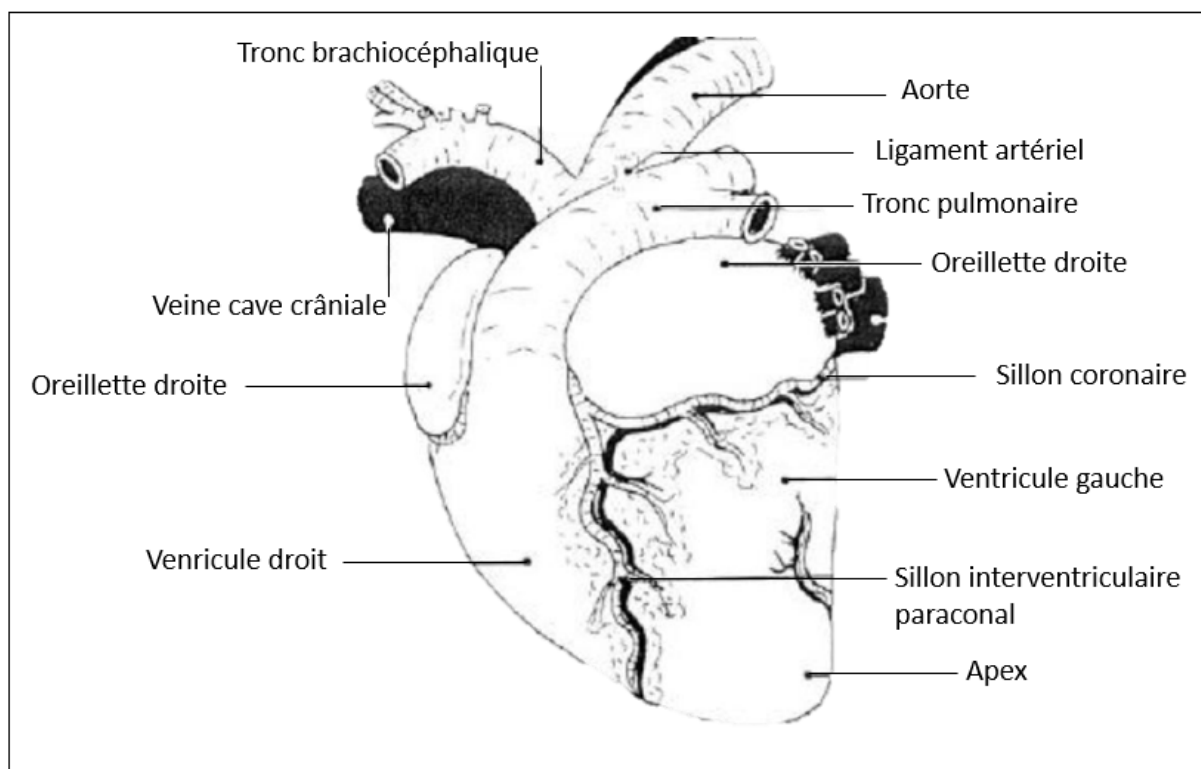


FIGURE 17 – Schéma de la conformation externe du cœur, d'après C. Pavaux

On reconnaît sur le cœur une base dorso-crâniale qui donne l'implantation aux gros vaisseaux décrits plus loin et un apex dirigé vers l'angle sterno-diaphragmatique. Le cône cardiaque est divisé en deux masses : la masse atriale (correspondant aux oreillettes) qui est dorsale et la masse ventriculaire qui est ventrale. Elles représentent respectivement 1/5 et 4/5 de la masse du cœur (*Figure 17*). Les deux masses sont séparées par le sillon coronaire dans lequel passent les principaux vaisseaux irrigant le cœur et où s'accumule toujours une certaine quantité de graisse sous-épicaudique, de

coloration jaune chez le cheval. Le sillon coronaire est interrompu par le tronc pulmonaire partant du ventricule droit qui dessine un véritable arc de cercle dirigé caudo-dorsalement. Ce dernier est étroitement solidarisé à l'aorte par le ligament artériel.

1.3.2 les vaisseaux sanguins

On reconnaît deux grands types de vaisseaux sanguins : les **artères** et les **veines**, constituées de trois couches superposées : l'intima composant l'endothélium des vaisseaux en contact avec le sang, la média faite de fibres élastiques et l'adventice constituant la couche périphérique fibreuse et rigide (*Figure 18*). Les artères se ramifient en vaisseaux de plus en plus petits jusqu'à former de très petits vaisseaux appelés artérioles. Les artères et les artérioles ont des parois épaisses et rigides qui peuvent ajuster leur diamètre permettant d'augmenter ou réduire le flux sanguin dans une partie donnée du corps. Les artérioles distribuent ensuite le sang dans les capillaires où se déroulent les échanges avec les cellules. Le sang est ensuite rapatrié vers les veines. Il pénètre tout d'abord dans de minuscules ramifications veineuses que l'on appelle les veinules, transportant le sang vers les veines, permettant son acheminement vers le cœur par le biais de la veine cave. Les veines sont des vaisseaux plus aplatis, leur lumière est plus importante, et leur paroi est plus fine. On a éventuellement présence de valvules. Les veines sont très élastiques leur conférant un rôle de « réservoir ».

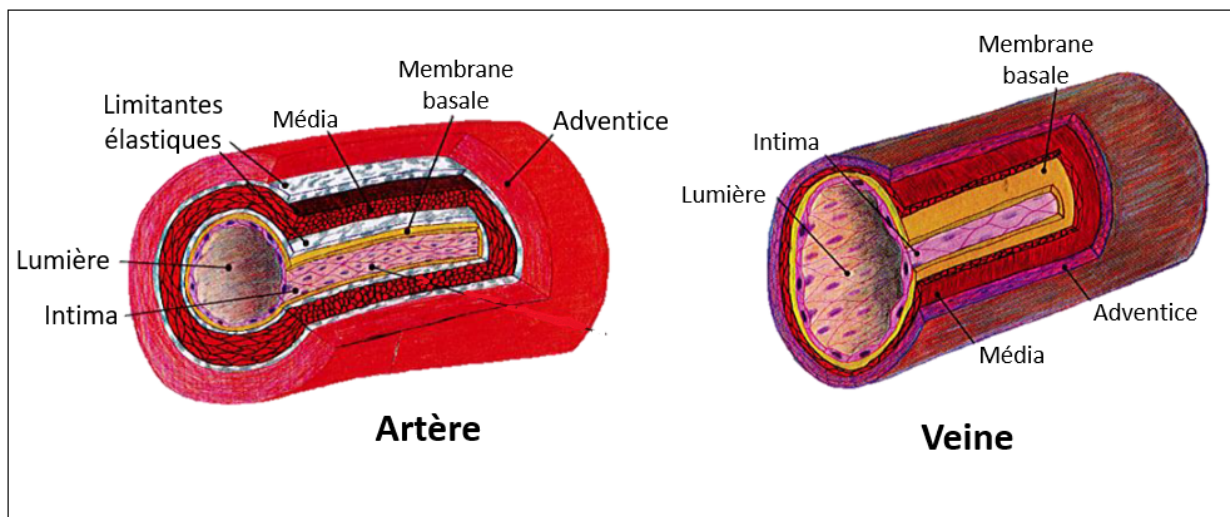


FIGURE 18 – Schéma des différentes couches constituant une veine et une artère [15]

Le système circulatoire s'organise en deux circulations distinctes : la petite circulation partant du cœur droit est la circulation pulmonaire, tandis que la grande circulation partant du cœur gauche est la circulation générale.

1.3.2.1 La petite circulation

La petite circulation est la circulation qui sert à l'hématose du sang. Elle part du ventricule droit jusqu'aux poumons par le tronc pulmonaire, puis des poumons à l'atrium gauche par les veines pulmonaires. Le tronc pulmonaire est court, il longe l'aorte et a une forme concave (concavité ventro-caudale), c'est la seule artère du corps contenant du sang carbonaté. Aucune artère collatérale ne part du tronc pulmonaire.

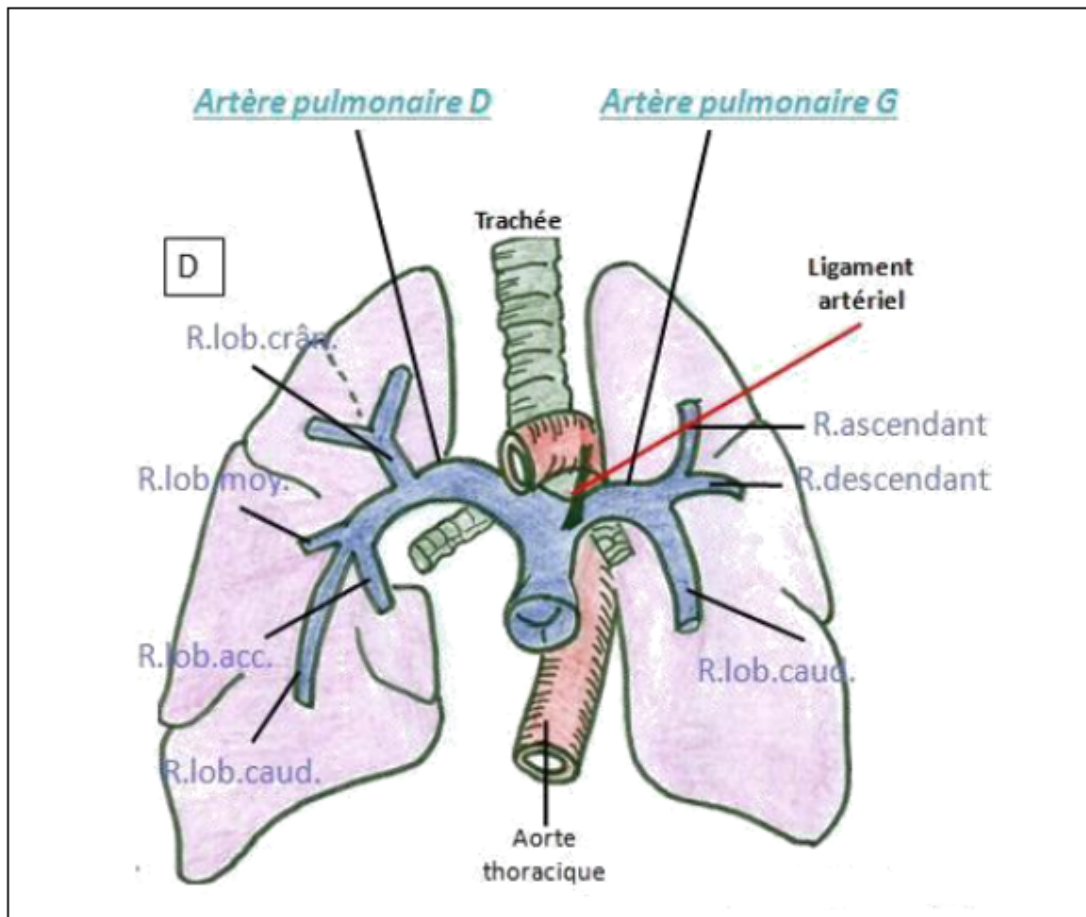


FIGURE 19 – Schéma de la petite circulation, selon C. Pavaux (R. = Rameaux ; acc = accessoire ; caud. = caudal ; moy. = moyen ; crân = crânial)

L'aorte et le tronc pulmonaire sont liés par le péricarde séreux et par le ligament artériel.

Le tronc pulmonaire se divise en deux artères pulmonaires, gauche et droite, une pour chaque poumon (*Figure 19*). Cette bifurcation est appelée bifurcation du tronc pulmonaire. Les artères pulmonaires gauche et droite irriguent les poumons gauche et droit, elles se divisent respectivement en 3 et 4 artères qui portent le nom du lobe qu'elles irriguent. Les veines pulmonaires sont les seules veines de la circulation contenant du sang hématosé. Elles reviennent dans le plafond de l'atrium gauche.

1.3.2.2 La grande circulation

La grande circulation (ou circulation systémique) est la circulation du sang depuis le ventricule gauche jusqu'aux organes périphériques par l'aorte. Cette circulation permet entre autres la distribution de l'oxygène aux organes périphériques. Ensuite, le sang revient jusqu'à l'atrium droit par les veines caves.

● *Irrigation artérielle*

Le système à haute pression constitué par les artères et les artérioles permet donc la distribution du sang dans les différents organes depuis le cœur.

L'aorte, première artère partant du cœur gauche, se divise en quatre parties, l'aorte ascendante, l'arc de l'aorte, l'aorte descendante et la terminaison de l'aorte. L'aorte constitue le point de départ de nombreuses collatérales se ramifiant à leur tour permettant de créer un véritable réseau irrigant toutes les parties du corps.

Pour commencer, l'**aorte ascendante**, étroitement liée au tronc pulmonaire, constitue le point de départ des artères coronaires irriguant le muscle cardiaque.

Ensuite, l'**arc de l'aorte**, logé dans le médiastin, réalise une courbe qui croise à gauche la trachée et l'œsophage et qui rejoint la colonne vertébrale entre les 5^{ème} et 7^{ème} vertèbres thoraciques. C'est au niveau de l'arc aortique que démarre le tronc brachiocéphalique, qui se divise lui-même en artère subclavière droite et gauche puis en carotides communes droite et gauche.

L'artère subclavière constitue l'origine de plusieurs collatérales irrigant la région du cou et le membre thoracique. Ainsi, elle donne tout d'abord naissance au tronc costo-cervicale qui part en direction

dorsale et se divise en artère intercostale irrigant les premières côtes et en artère scapulaire dorsale, irrigant la scapula. L'artère subclavière est également le point de départ de l'artère cervicale profonde et de l'artère cervicale superficielle qui vont toutes deux irriguer les muscles du cou, ainsi que de l'artère vertébrale, qui suit le trajet des sept vertèbres cervicales.

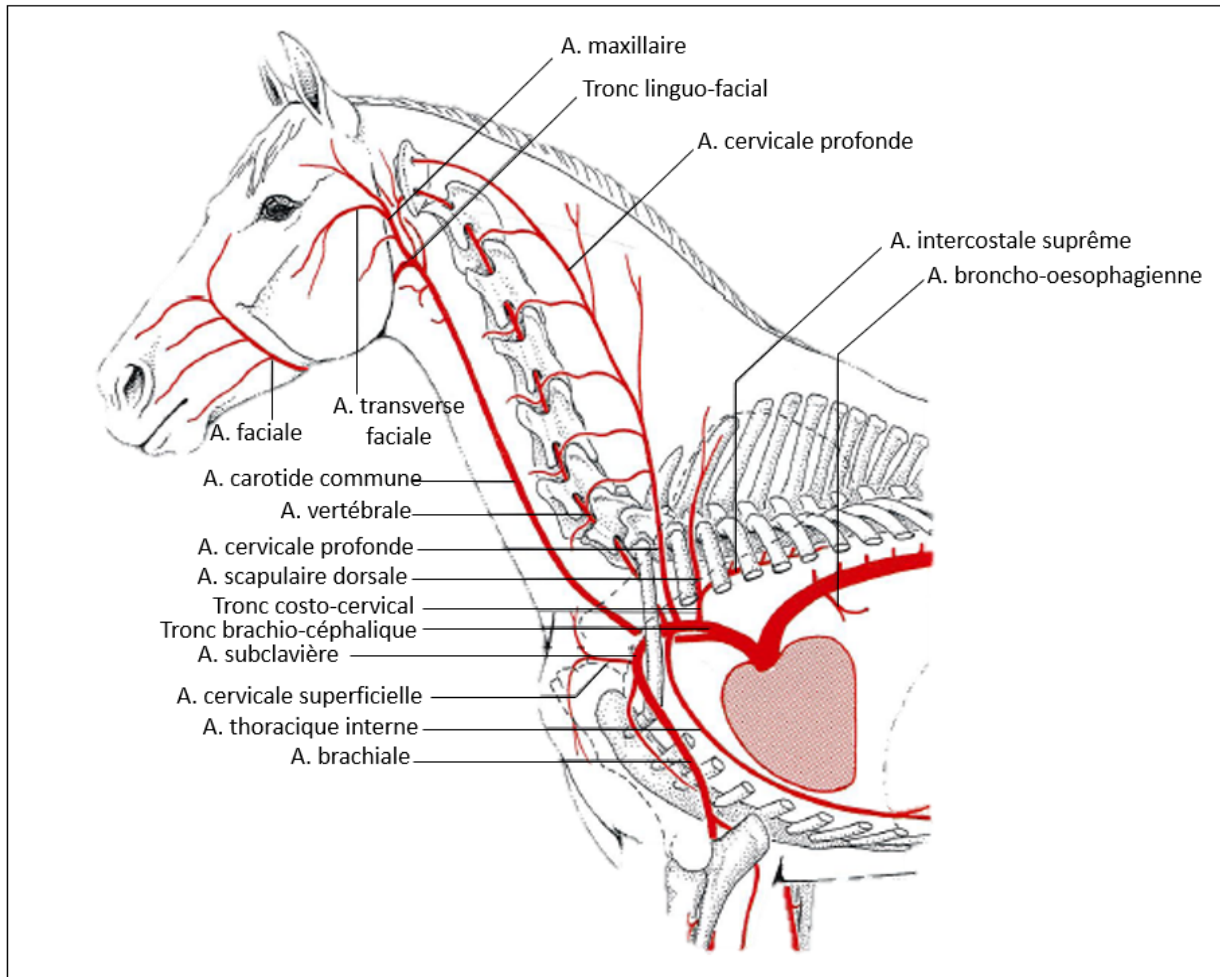


FIGURE 20 – Schéma des artères de la moitié crâniale du cheval [4] [17] (A. = Artère)

En région ventrale, l'artère thoracique interne part de l'artère subclavière qui donne l'artère épigastrique crâniale, dont sont issus caudalement les rameaux irrigant les mamelles. L'artère subclavière se poursuit ensuite en artère axillaire donnant naissance à diverses collatérales irrigant le membre thoracique et se poursuit le long du membre thoracique par l'artère brachiale (*Figure 20*).

L'irrigation sanguine de la tête est réalisée grâce aux deux carotides communes qui longent la trachée

jusqu'au pharynx. Celles-ci se divisent en carotides internes et externes, émises au niveau du pharynx et permettant l'irrigation de la thyroïde et du larynx. L'artère carotide interne est essentiellement destinée au cerveau, tandis que l'artère carotide externe, qui se ramifie en artère occipitale, linguale, faciale et auriculaire caudale irrigue tout le reste de la tête et les régions crânielles du cou (*Figure 20*).

L'**aorte descendante** se dirige vers la partie caudale de l'animal. Elle passe à travers le diaphragme par le hiatus aortique. On peut la diviser en deux parties : l'aorte descendante thoracique et abdominale. De cette partie, l'aorte montre de nombreuses collatérales qui sont soit des collatérales ventrales, soit des collatérales dorsales. Les collatérales dorsales ou rameaux pariétaux irriguent les muscles et la peau (artères intercostales dorsales et artères lombaires). En revanche, les collatérales ventrales irriguent les viscères thoraciques par l'artère broncho-œsophagienne et les viscères abdominaux (partie distale de l'œsophage, estomac, intestin, foie, pancréas, rate, reins, surrénales, gonades) via l'artère coeliaque (estomac, pancréas, rate, foie), l'artère mésentérique crâniale (mésentère et tube digestif jusqu'au côlon), l'artère mésentérique caudale (mésentère et le reste du tube digestif), l'artère surrénalienne, l'artère rénale et via l'artère ovarique ou testiculaire (*Figure 21*). Enfin, l'aorte se termine avant d'atteindre la jonction lombo-sacrée par l'émission de deux paires d'artères, respectivement destinées aux membres pelviens (artères iliaques externes) et au bassin (artères iliaques internes). Pour le cheval, l'aorte se termine par une quadrifucation (les quatre iliaques partent du même point), l'artère sacrale médiane n'étant qu'un vaisseau grêle qui devient l'artère coccygienne médiane irrigant la queue.

L'artère iliaque interne irrigue tout le bassin et possède 2 ramifications : une branche irrigue la portion pariétale, c'est l'artère glutéale caudale. L'autre branche irrigue la partie viscérale, c'est l'artère honteuse interne de laquelle part l'artère urétrale, rectale caudale et prostatique.

Enfin, l'artère iliaque externe possède plusieurs artères collatérales : l'artère circonflexe médiale de la cuisse donnant ensuite le tronc pudendo-épigastrique, l'artère circonflexe iliaque profonde irrigant les muscles de l'abdomen et enfin l'artère fémorale. Le tronc pudendo-épigastrique se termine en passant par le trou inguinal pour donner l'artère épigastrique caudale superficielle. Elle irrigue les glandes mammaires et est donc à ligaturer lors de chirurgie telles que la mammectomie.

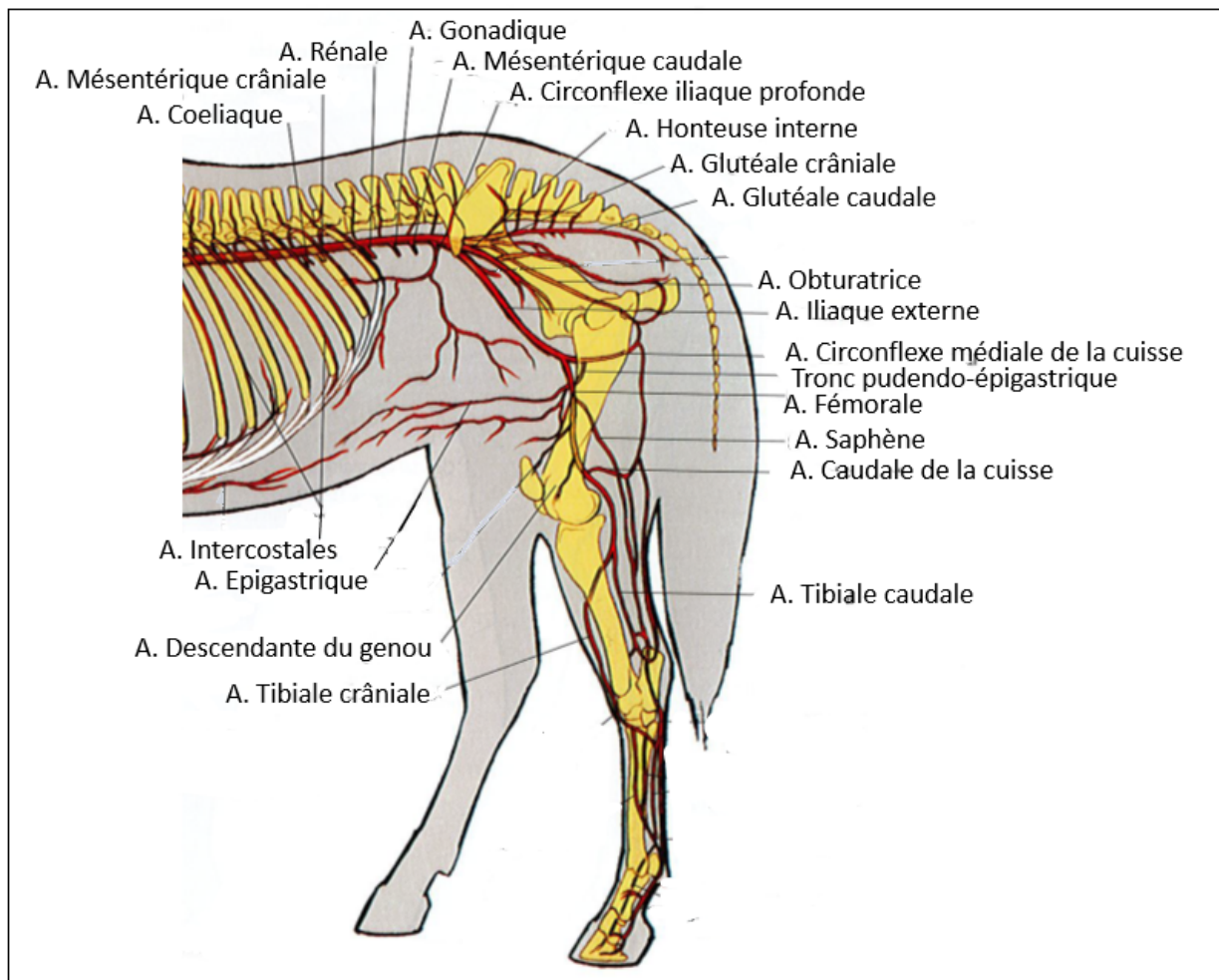


FIGURE 21 – Schéma des artères de la moitié caudale du cheval [22] [4] (A. = Artère)

Enfin l'artère fémorale permet l'irrigation du membre pelvien, d'où part l'artère saphène et l'artère caudale de la cuisse.

Une fois le sang acheminé par les artérioles aux différents organes, les échanges avec les cellules s'effectuent au niveau des capillaires permettant d'apporter les nutriments ainsi que les gaz nécessaires au fonctionnement des tissus. Le sang est ensuite drainé jusqu'au cœur par le réseau à basse pression que constituent les veines.

● *Drainage veineux*

Les veines de la grande circulation sont réparties en deux grands réseaux communicants, l'un superficiel et l'autre profond.

Les veines profondes se distinguent en deux types différents : les satellites des artères suivent intimement le même trajet que ces dernières avec qui elles partagent leurs rapports et la veine cave caudale qui est la seule n'ayant pas d'équivalent artériel. En ce qui concerne les veines superficielles, elles n'ont pas d'équivalent artériel, elles sont en anastomoses avec les veines profondes et sont facilement accessibles sur un sujet vivant. Elles sont exploitables pour les prélèvements sanguins et les injections. La **veine cave crâniale** permet le drainage du sang dans le cou, la tête, les membres thoraciques et le thorax (*Figure 22*).

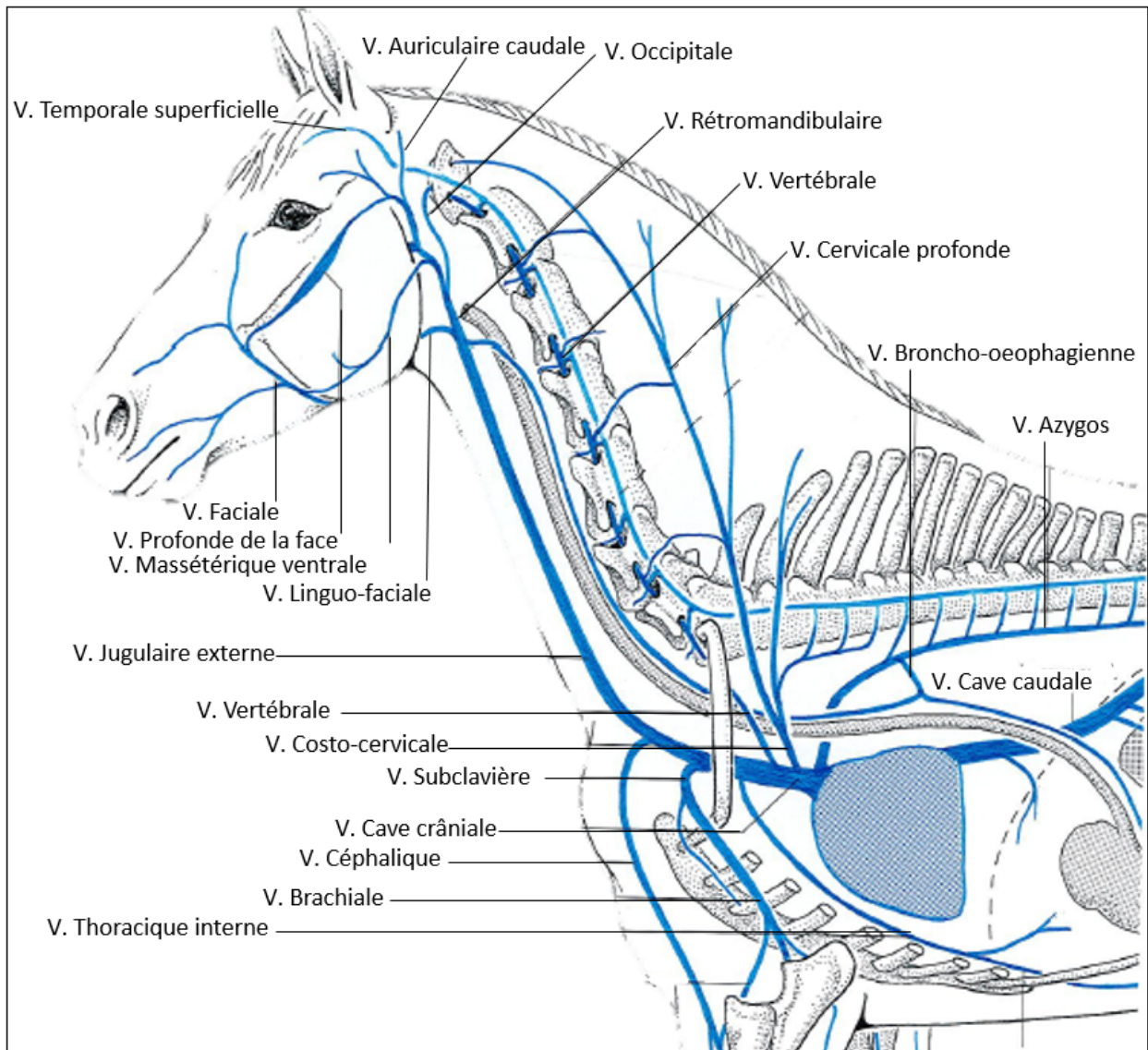


FIGURE 22 – Schéma des veines de la moitié crâniale du cheval [4] [17] (V. = Veine)

Elle prend racine à partir des veines jugulaires externes (que l'on ponctionne pour les prélèvements) permettant le drainage de la tête et du cou, ainsi qu'à partir des veines sous clavières qui réalise le drainage des membres thoraciques. Au niveau de la tête du cheval, certaines veines se renflent en un volumineux sinus. Ces veines de la face sont drainées par la veine rétro-mandibulaire et rejoignent la veine linguo-faciale constituant ainsi la veine jugulaire externe.

Le sang du membre thoracique possède deux voies de retour, l'une profonde accompagnant en générale les artères et dont elles répètent les dispositions aboutissent à la veine subclavière et l'autre superficielle qui draine des veines moins nombreuses mais plus volumineuse dont le collecteur principal est la veine céphalique.

La veine cave crâniale possède également un affluent, permettant de drainer la paroi du thorax grâce aux veines intercostales et lombaires (à droite chez le cheval), la veine azygos. Enfin elle se finit au niveau de l'atrium droit du cœur.

La **veine cave caudale** draine le sang de toutes les parties situées caudalement au diaphragme (*Figure 23*). Elle a pour racine la veine sacrale médiane ainsi que les veines iliaques communes. Ces racines convergent de façon diverse au voisinage de la jonction lombo-sacrée. Les veines iliaques internes et externes (droites et gauches) possèdent des veines satellites des rameaux des artères iliaques décrites dans la partie précédente qui en répètent la position permettant le drainage du bassin et des membres pelviens. La veine cave caudale accompagne l'aorte jusqu'au diaphragme. Longue d'environ 80 centimètres chez le cheval, elle s'engage entre le diaphragme et le foie puis le traverse en son centre par le foramen de la veine cave pour atteindre l'atrium droit du cœur après un court trajet thoracique. On peut alors la décomposer en trois parties : une partie lombaire placée à droite de l'aorte abdominale qu'elle accompagne jusqu'au pilier du diaphragme ; une partie hépato phrénique logée dans le ligament coronaire (sillon de la veine cave) et une dernière partie thoracique, brève, logée entre le lobe caudal du poumon droit et le lobe accessoire. Elle possède également des affluents d'origine viscérale ou pariétale tels que les veines testiculaires ou ovariennes, les veines rénales et hépatiques et finit également par rejoindre l'atrium droit du cœur. Cependant, la veine cave caudale ne reçoit rien de l'estomac ni de l'intestin car le drainage de la rate et des organes digestifs intra-abdominaux est assuré par la veine porte. En effet, la **veine porte** conduit

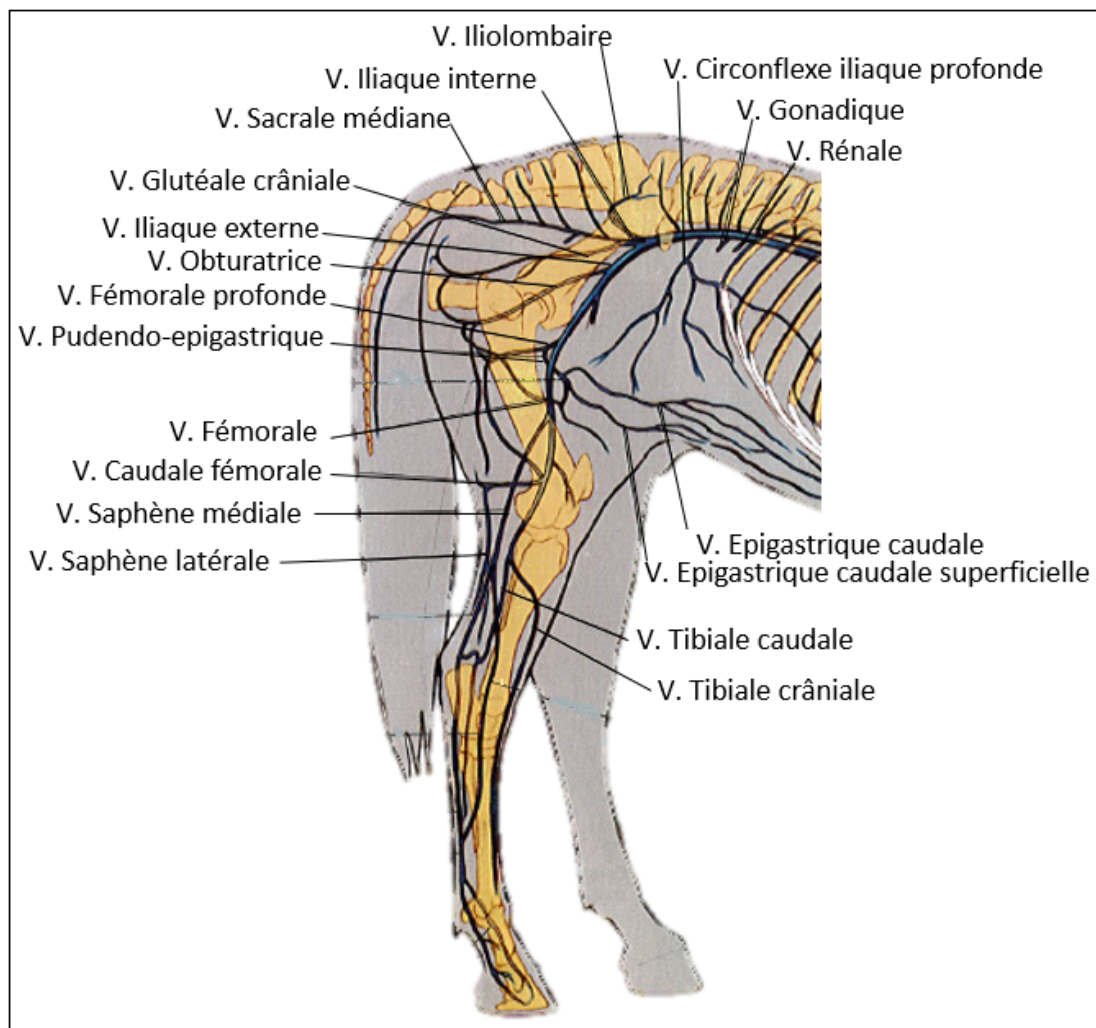


FIGURE 23 – Schéma des veines de la moitié caudale du cheval [22] [4] (V. = Veine)

au foie la totalité du sang provenant des viscères digestifs abdominaux et de la rate. Elle se constitue en regard de la première vertèbre lombaire.

1.4 Le système lymphatique

Pour finir, nous allons décrire dans ce chapitre le réseau constitué par les vaisseaux et les nœuds lymphatiques chez le cheval, qui permet de drainer la lymphe depuis les organes jusqu'aux gros vaisseaux de l'entrée du thorax. La connaissance précise de l'anatomie des territoires de drainage des nœuds lymphatiques et de leurs vaisseaux afférents revêt une grande importance dans le domaine

clinique car elle permet de prévoir le chemin emprunté par la propagation des infections ou des cellules d'un foyer cancéreux. En outre cela permet également en constatant une lésion sur un nœud lymphatique, de remonter jusqu'à l'organe malade. Cette étude du système lymphatique est d'autant plus cruciale en médecine équine que le mode de vie du cheval de sport le prédispose à développer des anomalies de drainage de la lymphe que nous expliquerons plus tard.

Ainsi, nous allons décrire ici ce système qui assure, en coopération avec la moelle osseuse, le thymus, la rate et les formations lymphoïdes de l'appareil digestif, la défense immunitaire de l'organisme. Le réseau commence par des capillaires répartis dans l'ensemble de l'organisme, drainant la lymphe dans des gros vaisseaux dont le trajet est interrompu par les nœuds lymphatiques dans lesquels la lymphe est filtrée.

1.4.1 Les vaisseaux lymphatiques

Le réseau vasculaire lymphatique peut être décomposé en trois parties : les capillaires, les vaisseaux intermédiaires et les collecteurs terminaux aboutissant aux veines. Les **lymphocapillaires** sont présents dans la quasi-totalité de l'organisme avec une répartition inégale selon les tissus ; ils forment un réseau à mailles plus larges qui se mêlent à celles du réseau sanguin.

Les **vaisseaux lymphatiques** proprement dits conduisent la lymphe des lymphocapillaires aux nœuds lymphatiques puis de ceci aux vaisseaux collecteurs. Ils se répartissent en deux groupes, les vaisseaux superficiels qui accompagnent les veines sous cutanées et les vaisseaux profonds situés sous les fascias où les plus gros cheminent avec les artères et les veines. Néanmoins, dans les deux groupes les confluences sont bien moins nombreuses que celles des veines. C'est au niveau des nœuds lymphatiques que se fait la réduction du nombre de vaisseaux, chaque nœud recevant de multiples vaisseaux afférents mais n'émettant qu'un petit nombre de vaisseaux efférents.

Enfin, les **collecteurs terminaux** déversent la lymphe dans le sang au niveau des veines subclavières et des veines jugulaires, qui se déversent elles-mêmes dans la veine cave crâniale. Ils sont au nombre de deux : le **conduit thoracique** prend son origine sur un réservoir, la **citerne du chyle**, et le **conduit lymphatique** droit qui accompagne l'artère carotide commune pour terminer dans la veine jugulaire (*Figure 24*). La citerne du chyle correspond à une dilatation qui précède

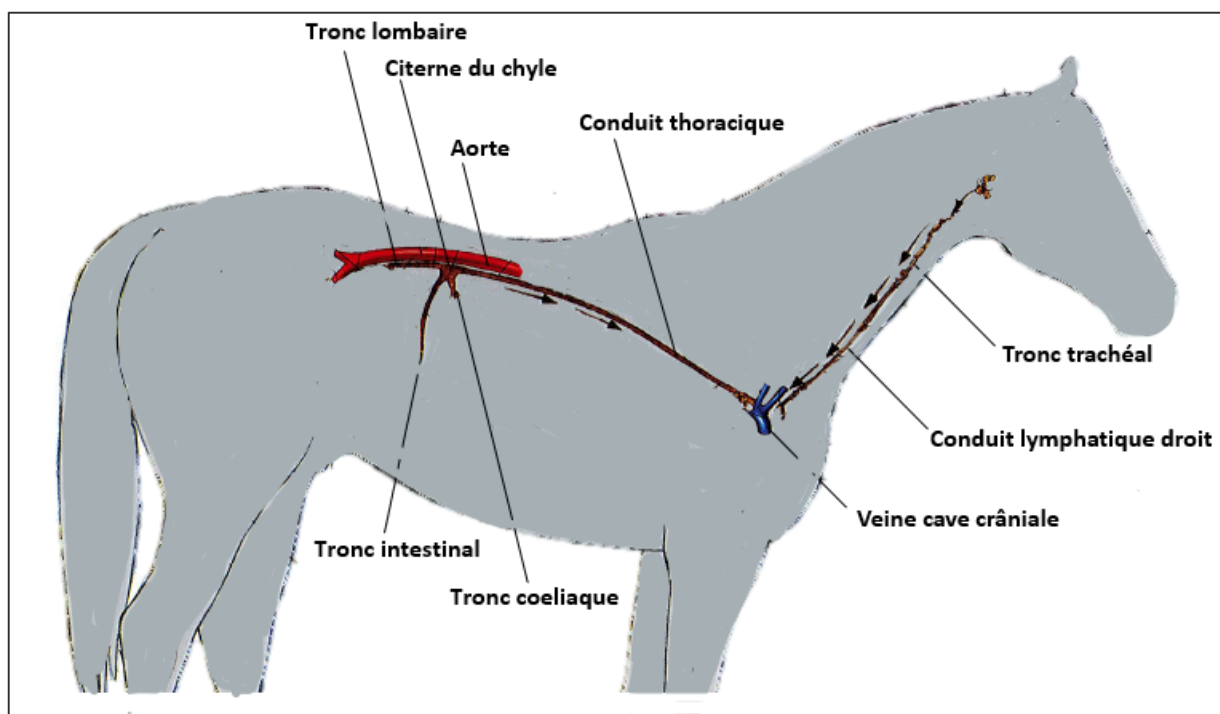


FIGURE 24 – Schéma des collecteurs lymphatiques du cheval [22] [4]

le conduit thoracique. Elle est située dorsalement à l'aorte ; elle reçoit la lymphe des viscères de l'abdomen, des membres pelviens et du bassin par trois collecteurs secondaires : le tronc lombaire, le tronc coeliaque et le tronc intestinal. Le conduit thoracique accompagne l'aorte et s'engage avec elle dans la traversée du diaphragme puis chemine auprès de l'œsophage pour se jeter dans la veine subclavière gauche. Ce conduit fait suite au tronc trachéal qui draine la lymphe de la tête. Ainsi, l'ensemble de la lymphe est déversé dans les racines de la veine cave crâniale.

La lymphe est mise en mouvement dans ce réseau par la présence de valvules qui imposent une progression centripète, ainsi que par la contraction des muscles voisins, notamment lors de la marche qui permet de réaliser une pression faisant remonter la lymphe le long des membres. Le système lymphatique n'est donc pas régi par une pompe comme le système vasculaire, et l'accumulation de lymphe dans les membres dû à un manque de contraction des muscles peut être observée, notamment chez le cheval de sport. En effet le cheval de sport vit généralement au box, ce manque de mobilité peut entraîner une accumulation de lymphe dans les tissus sous cutanées des membres, notamment empiré par un exercice mal adapté, que le cavalier dénomme communément un « engorgement ».

1.4.2 Les nœuds lymphatiques

Les nœuds lymphatiques sont situés sur le trajet des vaisseaux lymphatiques et permettent de filtrer la lymphe. Chez le cheval, ces organes sont petits, nombreux et regroupés en amas, que l'on nomme **lymphocentre**. Les nœuds lymphatiques peuvent être superficiels et ainsi facilement explorables lors de l'examen clinique du cheval, ou bien ils peuvent être profonds et alors inabordables sur le vivant. Les nœuds lymphatiques sont de formes variables, plutôt arrondis et de conformation interne relativement uniforme chez tous les mammifères. Ils sont composés d'une capsule conjonctive abritant un ensemble de cellules dont la majorité est représentée par les lymphocytes.

La lymphe de la tête est drainée jusqu'à trois lymphocentres : deux superficiels (**mandibulaire** et **parotidien**) et un profond (**rétro pharyngien**) (*Figure 25*). Le lymphocentre mandibulaire comporte chez les chevaux un unique groupe de nœuds lymphatiques : les nœuds lymphatiques mandibulaires ; situés dans l'espace inter mandibulaire, ils se révèlent être facilement palpables, surtout lors d'inflammation et représente un intérêt clinique important.

Les vaisseaux efférents de ces trois lymphocentres se dirigent ensuite aux **lymphocentres cervicaux profonds et superficiels** à travers lesquels la lymphe est également filtrée. Ces deux lymphocentres récupèrent donc la lymphe drainée au niveau de la tête mais également au niveau de toute la région du cou et d'une partie du tronc. En effet, le lymphocentre cervical superficiel englobe toutes les régions superficielles du cou mais également la partie caudale de la tête ainsi qu'une grande partie du thorax ; chez les équidés, ce lymphocentre reçoit également les afférences des parties caudo-dorsales de l'abdomen. Quant au lymphocentre cervical profond, il reçoit les afférences de tous les organes profonds du cou (muscle, œsophage, trachée, thyroïde, larynx, vertèbres). Il récupère également les vaisseaux efférents du **lymphocentres axillaires**, récupérant la lymphe drainée depuis les deux membres thoraciques, les quatre membres étant dépourvus de nœuds lymphatiques dans leur partie distale. Les nœuds lymphatiques du lymphocentre cervical profond sont donc nombreux et sont répartis sur toute la longueur de l'encolure, suivant le même trajet que la trachée. Les vaisseaux afférents des deux lymphocentres cervicaux peuvent aller vers le lymphocentre médiastinal ou alors aboutissent directement au conduit thoracique.

La lymphe de l'ensemble de la cage thoracique et des organes qui y sont présents, est drainée par

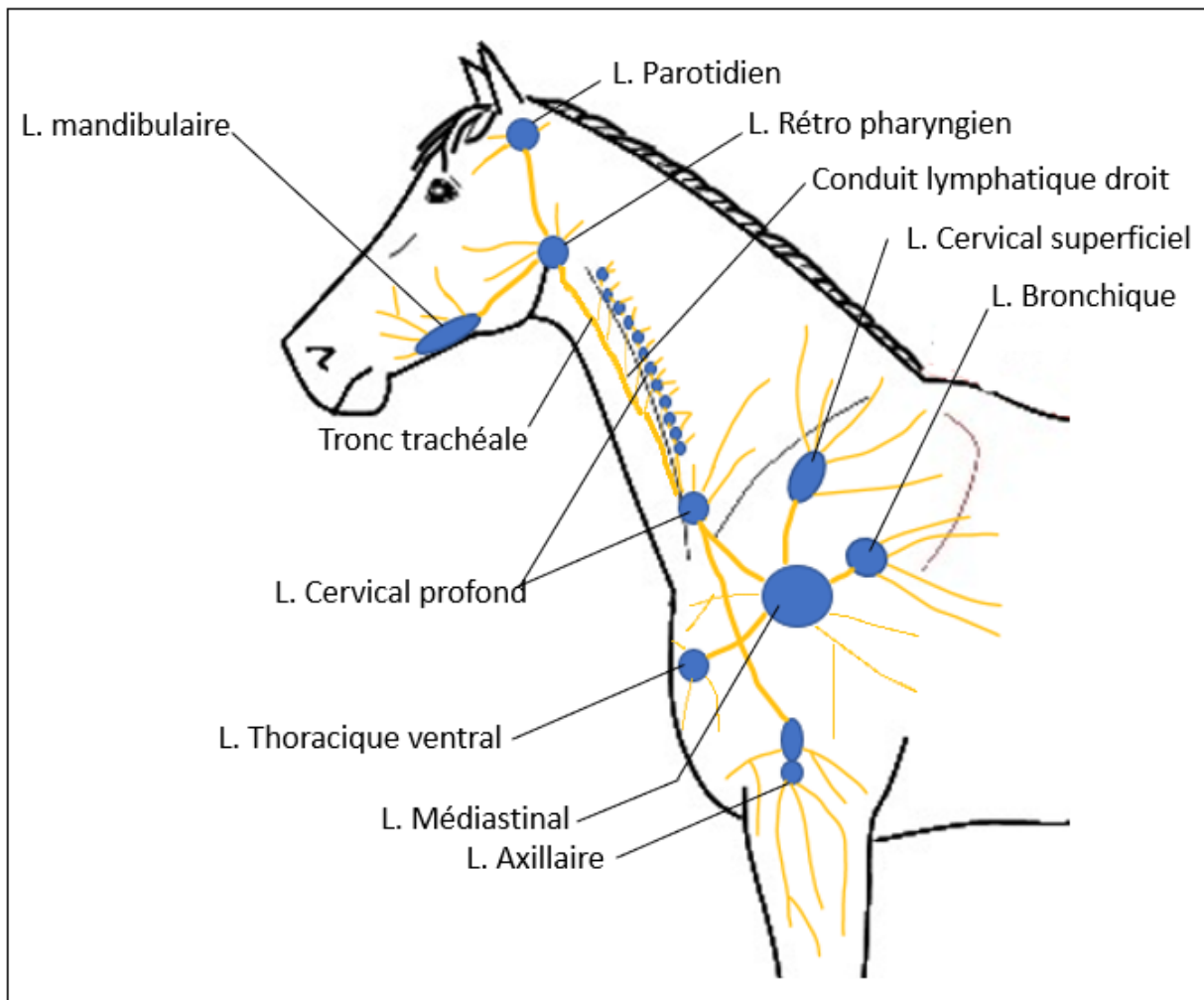


FIGURE 25 – Schéma des lymphocentres de la moitié crâniale du cheval [4] [15]

quatre lymphocentres : les lymphocentres thoraciques ventral et dorsal, le lymphocentre médiastinal et le lymphocentre bronchique (*Figure 25 et 26*). Le **lymphocentre thoracique dorsal** correspond à un ensemble de nœuds lymphatiques répartis dorsalement de chaque espace intercostal, du troisième au seizième espace. Les vaisseaux efférents des nœuds lymphatiques situés sur les espaces thoraciques crâniens vont ensuite au niveau du lymphocentre médiastinal, tandis que ceux des espaces thoraciques caudaux vont vers le lymphocentre coeliaque. Le **lymphocentre thoracique ventral** ne comporte que quelques nœuds lymphatiques situés au niveau du sternum et filtre la lymphe venant des muscles alentours et des organes présents en région thoracique crâniale (œsophage, thy-

mus, trachée etc. . .). Les vaisseaux efférents à ce lymphocentre rejoignent ensuite le lymphocentre médiastinal. Le **lymphocentre bronchique**, filtrant la lymphe de l'appareil respiratoire, possède également des vaisseaux efférents rejoignant également le **lymphocentre médiastinal**. Ainsi, le lymphocentre médiastinal représente un véritable carrefour dont les afférences proviennent de la tête, la région du cou, des deux membres thoraciques et d'une partie du tronc.

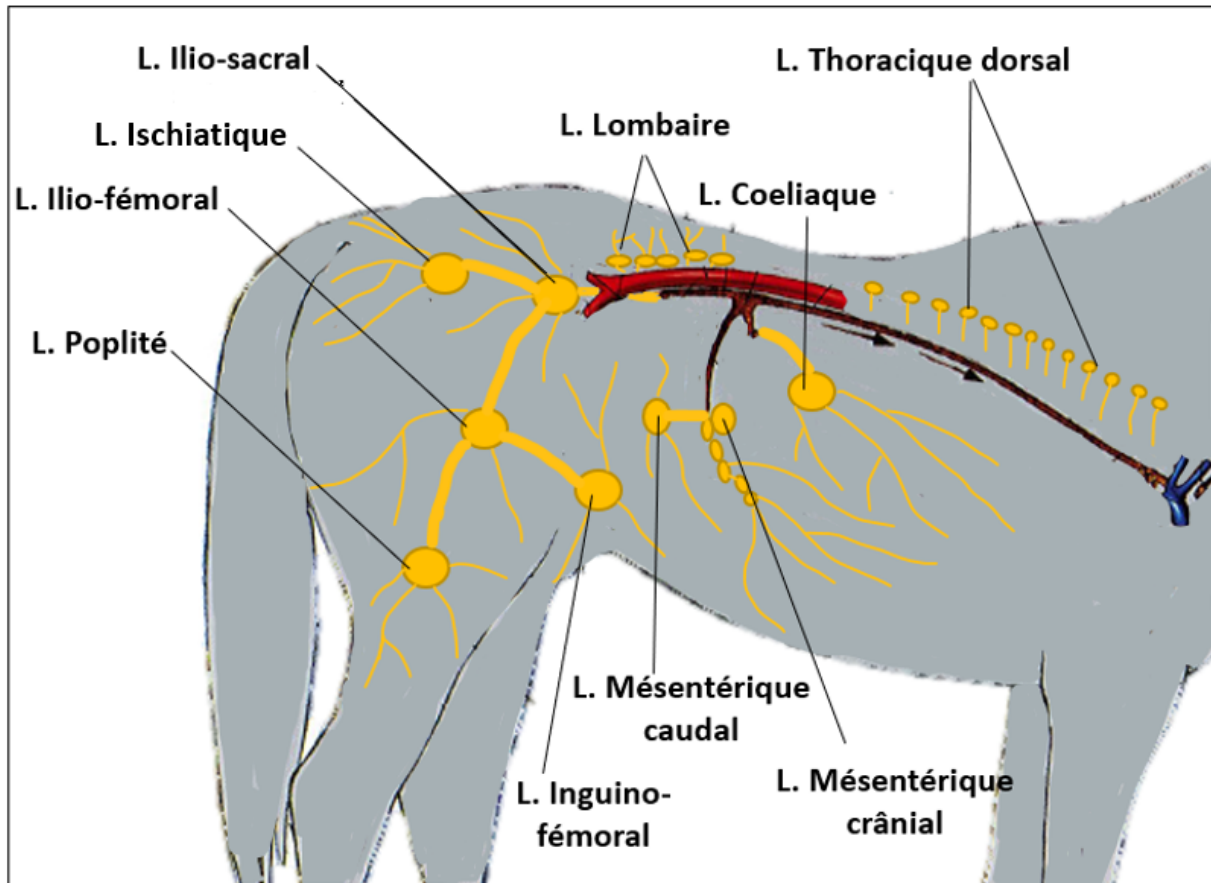


FIGURE 26 – Schéma des lymphocentres de la moitié caudale du cheval [22] [4]

Comme expliqué précédemment, le conduit thoracique prend naissance au niveau de la citerne du chyle, véritable réservoir qui reçoit les afférences d'une grande partie des vaisseaux lymphatiques de l'arrière-train du cheval (*Figure 26*). En crânial de la citerne du chyle, ce réservoir reçoit la lymphe des viscères par le tronc intestinal, filtrée par le **lymphocentre coeliaque**. Celui-ci draine tous les viscères qui sont irrigués par l'artère coeliaque, décrits dans le chapitre précédent. En partie caudale de la citerne du chyle, la lymphe est acheminée par le tronc intestinal, précédemment collectée par les

lymphocentres mésentériques crânial et caudal. Ces lymphocentres drainent respectivement la lymphe des viscères irrigués par l'artère mésentérique crâniale et l'artère mésentérique caudale. Pour finir, la lymphe du bassin et des membres pelviens est collectée par les troncs lombaires qui convergent sur l'extrémité caudale de la citerne du chyle, encadrant l'aorte. Ces deux vaisseaux collectent les efférents des nœuds lymphatiques du bassin et des lombaires. Les afférences les plus crâiales reçues par le tronc lombaire proviennent du **lymphocentre lombaire**, regroupant un ensemble de nœuds lymphatiques répartis sur le trajet de l'aorte abdominale, dont les vaisseaux efférents se jettent directement dans le tronc lombaire. Les afférences caudales proviennent pour la plupart d'entre elles des vaisseaux efférents du **lymphocentre ilio-sacral**, dont les nœuds lymphatiques sont placés autour des divisions terminales de l'aorte et des racines de la veine cave. En effet, ce lymphocentre reçoit la majorité des vaisseaux efférents provenant des lymphocentres du bassin et du membre pelvien, correspondant aux **lymphocentre ischiatique, ilio-fémoral, inguino-fémoral** et **poplité**.

2 L'ÉVOLUTION DE L'APPRENTISSAGE DE L'ANATOMIE DANS LE CURSUS D'UN ÉTUDIANT VÉTÉRINAIRE ET LES OUTILS À SA DISPOSITION

Au cours de son apprentissage de la médecine vétérinaire, l'étudiant vétérinaire est rapidement exposé à cette discipline complexe qu'est l'anatomie. En poursuivant ses études, il se rend rapidement compte que, sans ces connaissances la compréhension des phénomènes biologiques de l'organisme et de ses affections est fortement limitée. L'implication de l'étudiant vétérinaire dans cette discipline est d'autant plus sollicitée qu'il doit maîtriser l'anatomie de nombreuses espèces différentes. En reprenant l'exemple précédemment évoqué, les connaissances requises pour comprendre les troubles digestifs auxquels peuvent être exposés les chevaux seront bien différentes de celles nécessaires pour une vache ou un chien.

Cependant, l'anatomie s'avère être une discipline dont l'apprentissage reste particulièrement difficile dans le cursus d'un étudiant impactant les premières années de mise en pratique [10]. En effet, du fait de l'insuffisance de temps réservé à l'apprentissage de l'anatomie, cette discipline mérite d'être plusieurs fois répétée durant tout le cursus de l'étudiant et approchée sous des angles différents. L'intégration de diverses modalités d'enseignements au cursus est cruciale afin d'encourager l'intérêt et l'implication de l'étudiant dans l'apprentissage de l'anatomie, qui pourra ainsi mesurer au mieux la pertinence clinique de cette discipline.

2.1 Les bases de l'apprentissage de l'anatomie : représentation sur papier et écran

2.1.1 Schémas et dessins

Un schéma est une représentation simplifiée permettant de faire figurer les structures anatomiques de façon claire dans le but de comprendre leur conformation et leur fonctionnement. Le schéma permet une sélection du système que l'on veut étudier, on représente alors uniquement les structures qui nous

intéressent. En effet, sur la *figure 27* est représenté le plan moyen des muscles dorso-lombaires chez le cheval, l'abstraction du plan superficiel et la sélection du système musculaire permet de comprendre le positionnement de chacun des muscles représentés et de comprendre dans un deuxième temps leur mécanique associée.

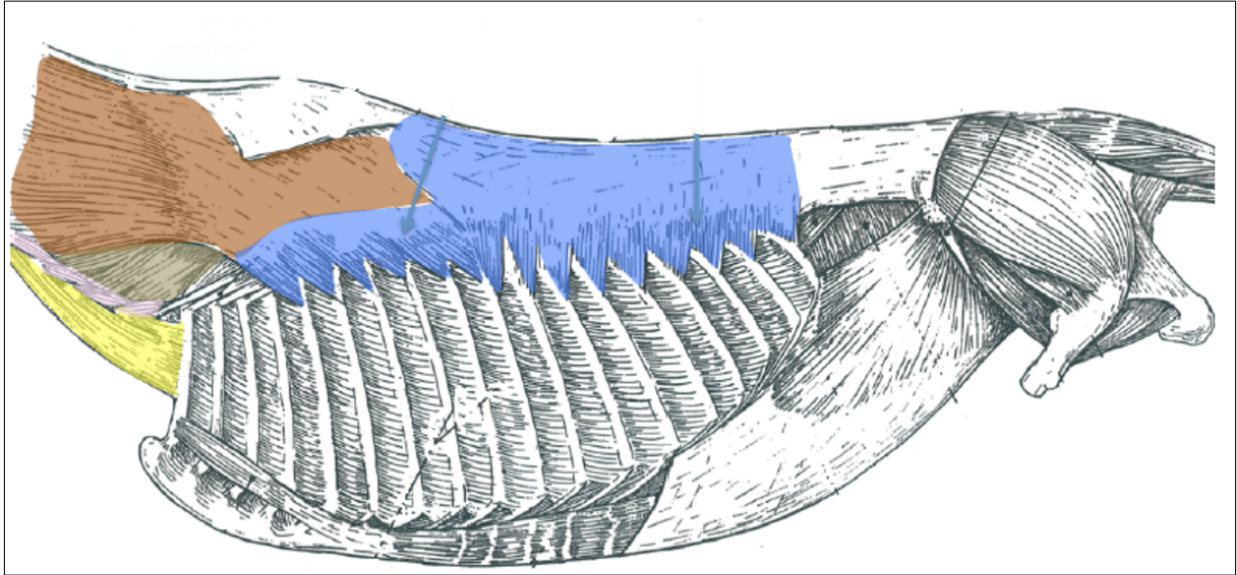


FIGURE 27 – Schéma du plan moyen des muscles dorso-lombaires du cheval, cours d'anatomie de l'École vétérinaire de Toulouse

Les schémas anatomiques permettent ainsi une première approche de la connaissance de cette discipline complexe. Ils constituent le premier moyen par lequel le professeur transmet sa connaissance de l'anatomie, qui peut difficilement être intégrée par une approche didactique et déclarative [41]. L'anatomie est ainsi abordée par les étudiants en début de cursus grâce à une représentation simplifiée en deux dimensions qui sera facilement reproductible. Cette première approche par le schéma pourra ensuite être valorisée et fixée par les étudiants qui pourront aisément reproduire les schémas préalablement transmis et expliqués par le professeur [9]. Cette possibilité de reproduire par le dessin les structures anatomiques et de les mettre en rapport les unes par rapport aux autres, constitue un premier point essentiel pour la compréhension des bases de l'anatomie. Il est indispensable qu'un schéma soit sans ambiguïtés d'interprétation en étant le plus simple possible. Sur la *figure 28* on compare la face auriculaire du cœur à sa représentation schématisée directement dessinée par un étudiant. La représentation des vaisseaux sanguins en dessin permet de les distinguer et de com-

prendre leur positionnement. Cela permet ainsi de faciliter la reproduction du schéma par l'étudiant et ainsi de l'aider à le mémoriser.

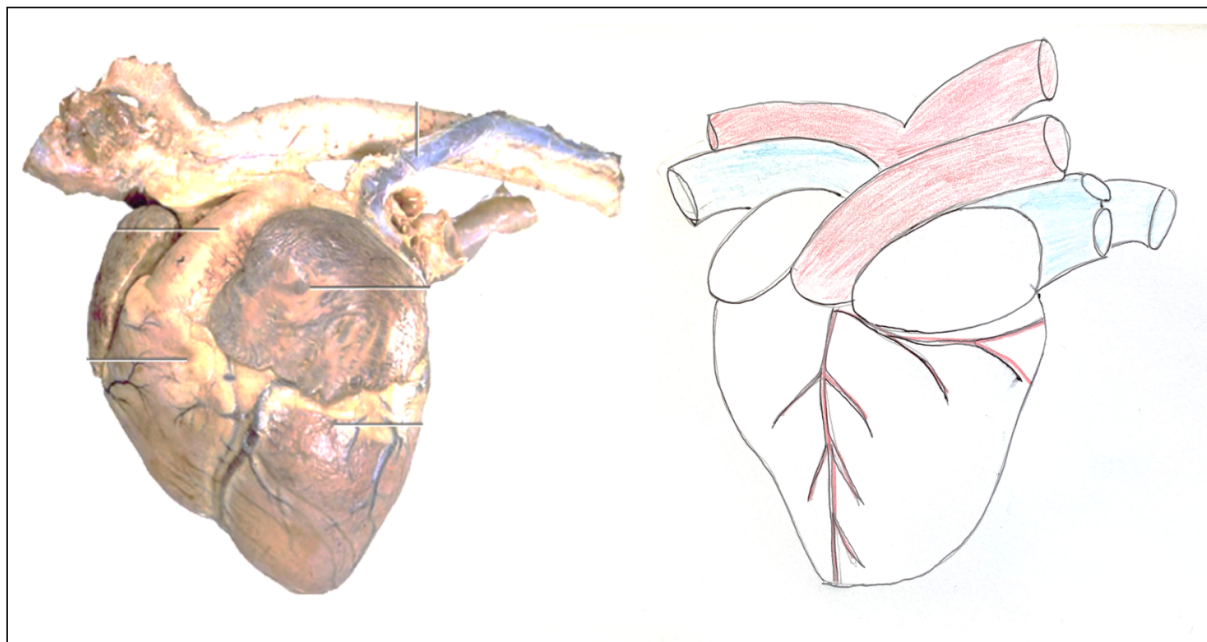


FIGURE 28 – Face auriculaire du cœur en photo à gauche et dessinée par un étudiant à droite

La mise en pratique des connaissances acquises permet par ailleurs une assimilation plus efficace de l'anatomie. En effet, l'adulte apprend de façon plus efficace lorsqu'il sait au départ ce qu'il fera à court terme avec ce qu'il aura appris [5]. A titre d'illustration, la compréhension des leviers musculaires mis en jeu lors de la locomotion du cheval permet de repérer quels sont les muscles impliqués et d'assimiler avec plus d'aisance leur structure, leur rapport entre eux et leurs insertions. On retiendra ainsi plus facilement que l'engagement des postérieurs du cheval impliquant le levier ilio-psoas est permis entre autres par le muscle ilio-psoas qui prend son origine sous les vertèbres et se termine sur le petit trochanter du fémur [8].

Le schéma *figure 29* donne une image simplifiée et claire de la position et du fonctionnement du levier ilio-psoas. Cela permet dans un second temps une ouverture sur la compréhension des pathologies rencontrées chez les chevaux dont l'engagement des postérieurs est régulièrement sollicité. L'application des connaissances anatomiques à la biomécanique du cheval permet ainsi de mettre en lien conformation et fonctionnement conférant un repère indispensable pour la mémorisation des

différents éléments par les étudiants.

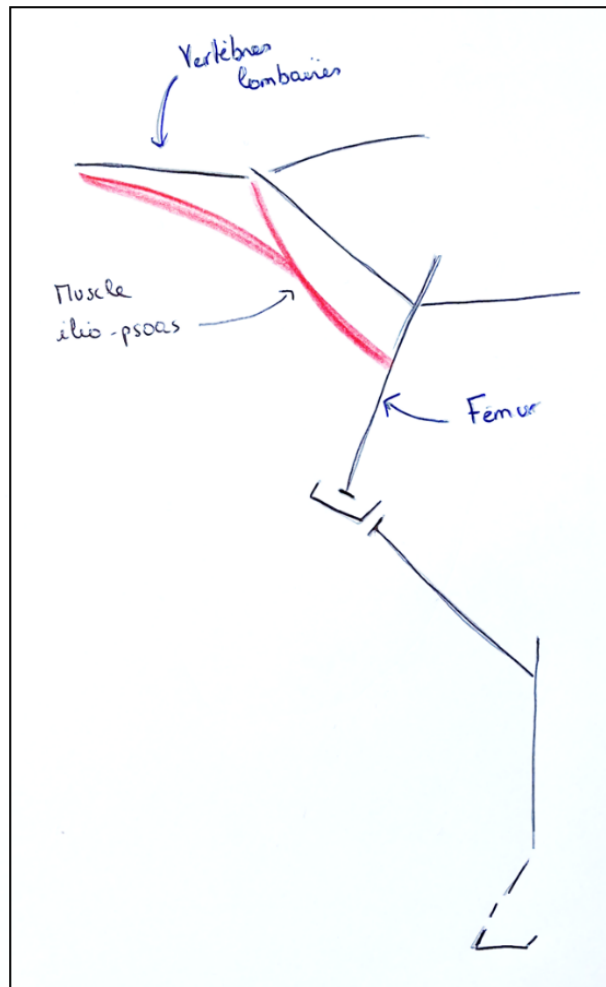


FIGURE 29 – Schéma du levier ilio-ptoas, inspiré de [8]

Cette première approche de l'anatomie permettra ensuite d'aborder des représentations plus complexes au travers par exemple de logiciels permettant une visualisation en trois dimensions (3D).

2.1.2 Le développement des logiciels 3D pour apprendre l'anatomie

Avec le développement de nouvelles technologies, l'augmentation de la taille des classes, la réduction du temps d'enseignement et le coût que représente la formation sur cadavre, l'apprentissage de l'anatomie par le numérique tend à se répandre dans le cursus des étudiants vétérinaires [10].

Les ordinateurs devenus aujourd'hui facilement accessibles pour un étudiant a permis l'apparition de nouveaux outils pédagogiques. Désormais, chaque école vétérinaire possède son site internet contenant des plateformes sur lesquelles sont rassemblés des cours et des enseignements supplémentaires. Cela permet de fournir aux étudiants des ressources d'apprentissage de l'anatomie en accès libre, à tout moment et en tout lieu. En effet, on voit émerger depuis plusieurs années des logiciels permettant une visualisation 3D de l'anatomie animale, apportant un support supplémentaire plus complexe et précis que les schémas bidimensionnels. Comme les logiciels disponibles sont relativement onéreux, il est primordial que chaque école puisse offrir un accès libre à ces informations à l'ensemble des étudiants au travers de leur plateforme.

Les logiciels disponibles ont été produits en collaboration avec plusieurs universités et groupes vétérinaires. Les modèles 3D ont été développés à partir d'images scanners et d'IRM (images par résonance magnétique) obtenues grâce aux données fournies par diverses universités, ensuite modélisées en 3D par une équipe spécialisée [34]. L'angle de vue et le niveau de zoom peuvent être ajustés pour ensuite sélectionner le système ou la zone qui nous intéresse (*Figure 30*).

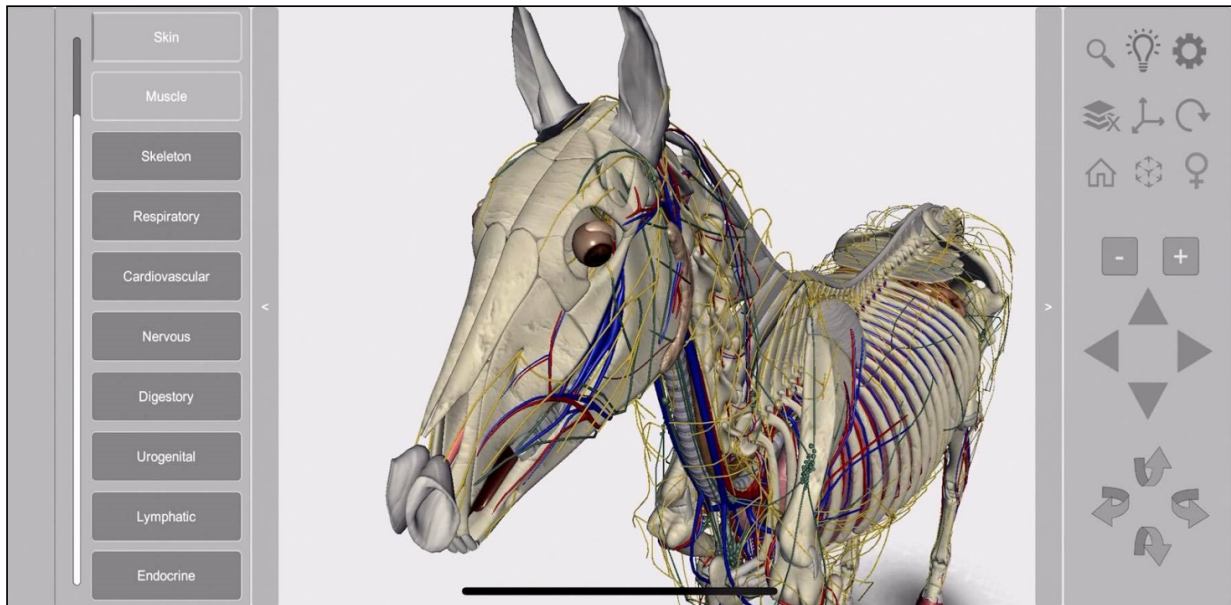


FIGURE 30 – Capture d'écran du logiciel 3D Horse anatomy software

L'observation des cavités comme le thorax, l'abdomen ou la région pelvienne est alors possible tout en conservant l'ensemble des structures dans leur position d'origine et intacte. Généralement, les

logiciels sont complétés par des quizz pour se tester, des mémo fiches et des flashcards favorisant l'auto-apprentissage [34].

Tout cela représente ainsi autant de possibilités rendant l'apprentissage de l'anatomie plus facile et plus ludique. Les logiciels de lecture 3D semblent ainsi venir en complément de l'approche précédemment évoquée de cette discipline par les schémas.

Une étude réalisée en 2018 [25] propose de comparer deux méthodes d'apprentissage de l'anatomie et de comparer leur efficacité sur des étudiants de première année n'ayant aucune connaissance préalable en anatomie. L'étude montre que le groupe d'étudiants ayant appris leurs cours sur des logiciels 3D semblent obtenir de meilleures performances aux examens que les étudiants ayant appris grâce à des modèles de cadavres préalablement disséqués. Pour une première approche de l'anatomie, les modèles tailles réels semblent encore trop complexes pour que l'étudiant puisse bien comprendre l'anatomie et la retenir. Les logiciels 3D semblent ainsi pertinents au début du cursus de l'étudiant en apportant une aide plus complète et précise que les schémas mais en gardant l'avantage de donner une vision d'ensemble, de prendre le temps de pouvoir revenir sur les modèles et de s'autoévaluer. Par ailleurs, une étude réalisée en 2016 [30] a démontré que l'utilisation des logiciels 3D pour l'apprentissage de l'anatomie aide considérablement à la mémorisation à long terme et devrait ainsi être envisagée par les professeurs comme un supplément nécessaire dans le programme. Les étudiants vétérinaires impliqués dans l'étude rapportent que cette méthode d'apprentissage facilite le passage d'images en 2D (deux dimensions) à des images en 3D, ce qui aide non seulement à comprendre les structures, mais aussi à visualiser leurs positions relatives dans un organisme. À ce titre, ils soutiennent que les images 2D sont un outil adapté pour une première mémorisation en associant des structures à des noms, tandis que la 3D est un outil utile pour les aider à imaginer à quoi cela ressemblerait en réalité. Cependant, la 3D reste un outil d'approfondissement des connaissances, et les étudiants de cette étude estiment que cet apprentissage est encore assez complexe et nécessite une compréhension de base de l'anatomie au travers des méthodes traditionnelles.

Les logiciels disponibles pour les étudiants vétérinaires sont cependant encore peu nombreux et moins développés que ceux utilisés pour la médecine humaine [6] qui permettent même pour certains de visualiser de manière dynamique les actions musculaires de chaque muscle de l'organisme.

Ainsi, les logiciels de visualisation 3D semblent être une étape indispensable dans l'évolution de l'apprentissage de l'anatomie durant la scolarité d'un étudiant vétérinaire. Cependant, les modèles représentés sur des écrans ne permettent pas de réellement imaginer les structures anatomiques sur l'animal et d'en apprécier leur taille et leur topographie. Aussi, une fois ces connaissances intégrées par chacun des étudiants il est ensuite cruciale de passer à l'apprentissage sur un modèle de taille réelle.

2.2 L'approfondissement de l'apprentissage de l'anatomie chez l'étudiant : les modèles en taille réelle

2.2.1 La dissection

En 1517 eut lieu la première dissection humaine officielle à Strasbourg par Wendelin Hock von Brackenaw. Cette première approche de l'anatomie grâce à un modèle nature a permis la parution de nombreuses planches d'anatomie (*Figures 31, 32*) au travers de l'ouvrage de chirurgie "Feldtbuch

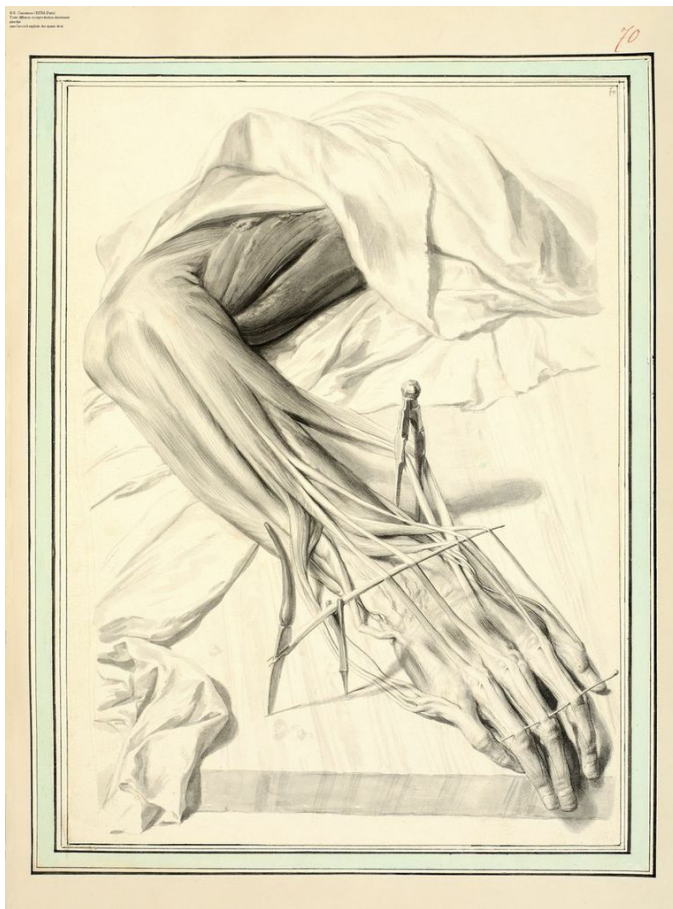

FIGURE 31 – Gérard de Lairese pour l'Anatomia humani corporis de Bidloo 1685

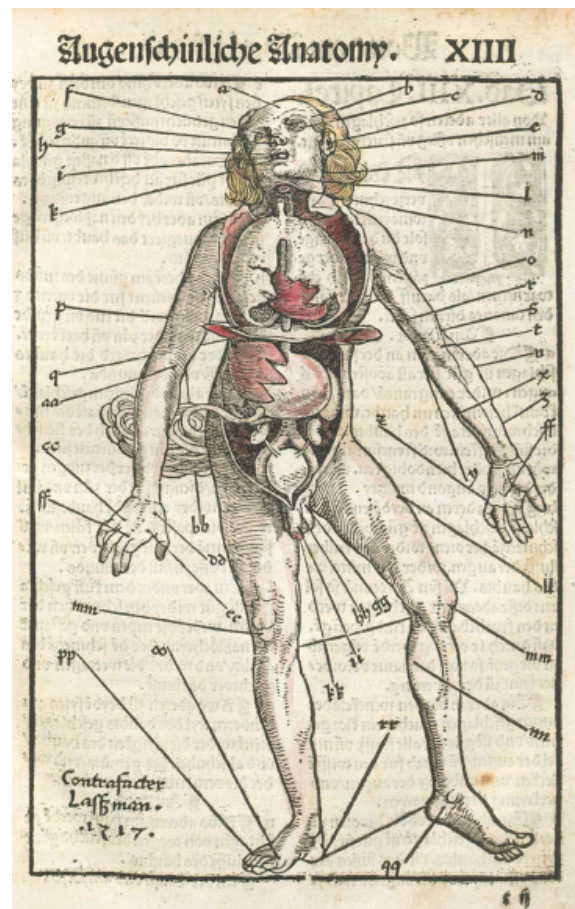


FIGURE 32 – Hans von Gersdorff, Feldtbuch der Wundartzney, Johann Schott, 1517 [39]

der Wundartzney" [39]. La dissection est ainsi une pratique qui remonte à plusieurs siècles et qui demeure encore aujourd'hui la référence pour l'apprentissage de l'anatomie notamment pour ceux qui aspirent à se spécialiser dans les domaines de la chirurgie ou de l'imagerie [39].

Enseigner l'anatomie à partir de cadavres permet de préparer les étudiants à appréhender une anatomie détaillée telle qu'elle se trouve réellement dans l'organisme. Cela constitue une première approche durant laquelle les étudiants peuvent apprécier la texture des structures, leur élasticité et leur forme dans l'organisme [13]. Le cadavre sur lequel travaille l'étudiant correspond ainsi à son « premier patient », une première approche concrète qui s'oppose aux illustrations et aux images proposées jusqu'à présent [13].

Les dissections se font généralement par petits groupes dans lesquels les étudiants s'organisent et mettent en commun leurs compétences permettant en outre d'encourager le travail collectif. Ainsi, le premier contact des étudiants avec les valeurs professionnelles médicales s'établit dans la salle de dissection que ce soit en termes de travail en équipe, d'apprentissage coopératif [13] mais également en termes de contact avec leurs futurs patients en clinique. C'est également à cette occasion que les étudiants commencent à appréhender le matériel chirurgical et apprennent à l'utiliser directement sur les tissus de l'animal (*Figure 33*). La dissection constitue ainsi une méthode d'apprentissage

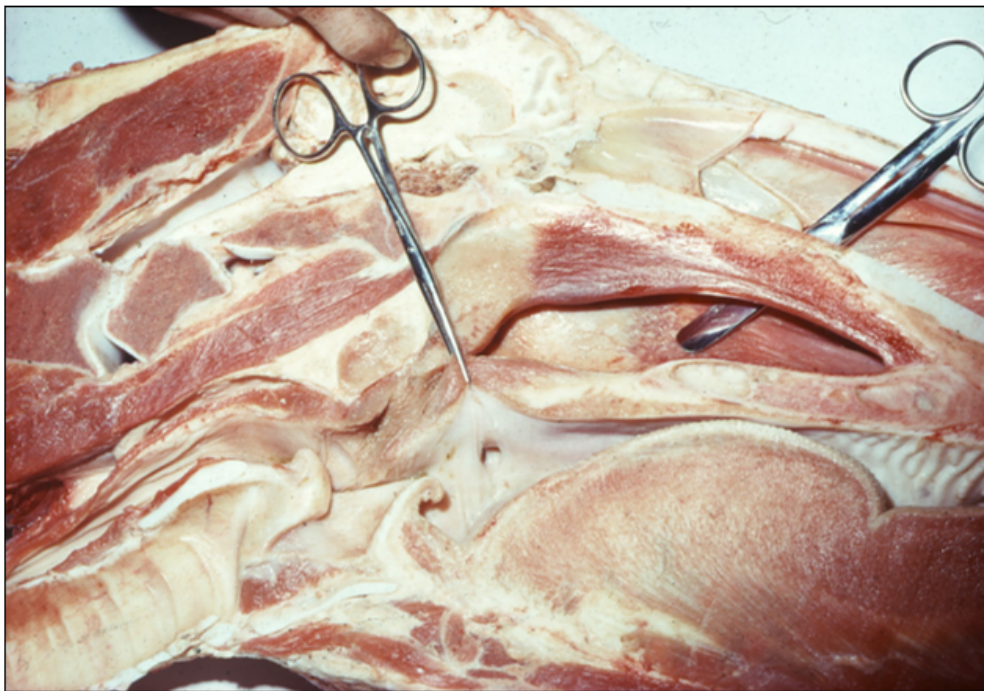

FIGURE 33 – Photo en cours de dissection à l'École Nationale Vétérinaire de Toulouse (ENVT)

complète qui s'ancre dans un contexte social.

Par ailleurs, la dissection est le premier contact entre l'étudiant et la mort de son patient, une étape importante dans l'éducation d'un futur docteur [20]. En effet, les vétérinaires sont très fréquemment amenés à réaliser l'euthanasie durant leur carrière, une première approche de l'animal mort durant les dissections permet d'aider le jeune vétérinaire à aborder les consultations durant lesquelles l'euthanasie du patient sera effectuée.

Plusieurs études de recherche ont été effectuées ces dernières années pour tenter de comparer la dissection comme méthode pédagogique à d'autres méthodes existantes [16]. Aucune de ces méthodes ne semble correspondre en tout point à la « meilleure méthode » pour apprendre l'anatomie aux étudiants. Cependant la dissection reste la plus « adaptée pour l'objectif » d'après une étude réalisée dans les universités de médecine en Angleterre. Les étudiants ainsi que les experts en anatomie semblent s'accorder sur ce point : la dissection devrait rester la méthode pédagogique principale pour l'apprentissage de l'anatomie dans les universités tout en restant dans une optique d'enseignement multimodale de l'anatomie [16].

Au travers d'une étude réalisée en 2006 [32], des chercheurs se sont intéressés à l'utilité d'associer la dissection avec l'imagerie. En effet lorsque l'image radiologique et la dissection sont combinées, les étudiants développent plus aisément la capacité d'imaginer mentalement en 3D l'anatomie. L'idée est de placer un ordinateur au bout de chaque table de dissection, les étudiants regardent donc un écran en 2D tout en manipulant des instruments dans l'espace en 3D. Cet exercice serait alors indispensable pour développer la capacité à imaginer facilement la vue 3D des structures qui sont représentées sur l'image radiologique. Cela permettrait d'apporter une aide considérable non seulement aux futurs spécialistes en chirurgie et imagerie dont la représentation dans l'espace est sollicitée davantage, mais également à l'ensemble des cliniciens. On facilite ainsi la communication entre les cliniciens et les spécialistes mais aussi entre le clinicien et son patient.

La dissection semble ainsi être une méthode incontournable dans le cursus d'un futur docteur vétérinaire, car en effet, même un vétérinaire généraliste sera amené à réaliser de l'imagerie et de la chirurgie régulièrement dans sa carrière. Il est demandé à un vétérinaire d'être pluridisciplinaire : en plus d'être anesthésiste, chirurgien, imageur et généraliste, il est attendu d'un vétérinaire qu'il ait des compétences en anatomie pathologique pour réaliser des autopsies. La dissection permet au

futur vétérinaire d'observer les structures anatomiques d'un animal sain, lui permettant plus tard de faire la différence avec des lésions durant une autopsie.

Néanmoins, en termes économiques, du fait de la nécessité de se procurer des cadavres, l'organisation de séances de dissections implique un coût considérable. Elle nécessite également du temps en raison de l'augmentation des effectifs d'étudiants et la mobilisation de ressources humaines adaptées. En effet, les dissections sont réalisées en petits groupes durant de longues séances pour permettre à chaque étudiant de passer du temps à observer et à mémoriser des structures, encadré et guidé par des experts en anatomie. Pour pallier ces inconvénients, de nombreuses universités en Angleterre, aux Etats-Unis et en Australie ont préféré procéder d'une autre façon en utilisant une méthode dérivée de la dissection : la prosection [20]. Il s'agit de la découpe d'un cadavre par un expert en anatomie dans le but ensuite de présenter les différentes régions anatomiques aux étudiants. Cette technique confère les avantages d'une certaine flexibilité dans les cours et représente un gain de temps considérable étant donné que les structures sont mises en relation et exposées par un spécialiste. Cette méthode requiert par ailleurs un nombre bien moins important de cadavres. Cependant il semblerait que parmi ces universités, bon nombre d'entre elles soient revenues aux séances classiques de dissection remarquant un manque évident de compréhension de l'anatomie auprès des étudiants qui ne faisaient alors qu'observer de manière passive la dissection réalisée par un expert [20].

Enfin, avec l'évolution de la considération animale dans nos sociétés, on peut également s'interroger sur la pertinence d'utiliser des cadavres d'animaux à des fins pédagogiques. Depuis 2015, l'animal est désormais reconnu comme « un être vivant doué de sensibilité » dans le Code Civil et n'est plus considéré comme un « bien meuble » [1]. En plus de cette définition qui concrétise l'évolution de la place de l'animal dans nos sociétés, il semble par ailleurs paradoxal notamment pour un vétérinaire de sacrifier un animal sain dans un objectif pédagogique.

Dans une étude réalisée en Turquie en 2018, des chercheurs s'intéressent au point de vue d'étudiants vétérinaires de première année concernant leurs cours d'anatomie et les diverses méthodes pédagogiques qui leur sont proposées. La majorité des étudiants estime que l'apprentissage au travers des cadavres est nécessaire cependant une partie non négligeable des étudiants considère que c'est plus « éthique d'étudier sur des modèles plastiques » [18]. Dans une époque où des logiciels d'étude de

l'anatomie comme évoqués précédemment sont de plus en plus précis, la dissection semble être une méthode dépassée.

Les méthodes alternatives gagnent en popularité dans les universités et semblent particulièrement appréciées, notamment dans les écoles vétérinaires [28]. Du fait des préoccupations éthiques évoquées en amont et des implications logistiques de l'utilisation de cadavres dans l'enseignement vétérinaire, des alternatives à l'apprentissage de l'anatomie sur modèle grandeur nature sont incontournables dans le cursus de l'étudiant. La reproduction de modèles anatomiques grandeur nature pour l'enseignement existe depuis longtemps, mais les progrès de la technologie ont ouvert de nouvelles possibilités permettant d'obtenir des modèles au plus proche de la réalité.

2.2.2 L'utilisation de modèles grandeur nature

2.2.2.1 L'évolution des modèles physiques dans l'histoire de l'anatomie : des modèles en bois au cheval d'Auzoux

L'essor de l'enseignement de l'anatomie au travers des dissections au XVII^{ème} siècle s'est rapidement heurté à un manque de cadavres disponibles pour la pratique [26]. La situation s'est aggravée au XVIII^{ème} siècle, lorsque, dans les universités de Paris, la dissection n'était plus seulement une démonstration devant les étudiants, mais un exercice effectué par chaque étudiant lui-même sur un cadavre [14]. Il fut alors nécessaire durant cette période de développer l'usage de supports pédagogiques lors des cours où les professeurs associent la manipulation et l'observation anatomique ; mais faute de spécimens humains, il fut nécessaire de fabriquer des modèles anatomiques. Toute sorte de matériaux ont été utilisés pour tenter de créer des modèles au plus près de la réalité : cire, bois, ivoire, papier mâché etc. . .

Historiquement, les modèles anatomiques en bois sont apparus du temps des Égyptiens sans réel but pédagogique connu. Le bois est réutilisé plus tard au cours du XVIII^{ème} siècle pour enseigner l'anatomie, le modèle taille humaine le plus connu étant celui de l'italien Felice Fontana. Ce modèle est composé de 3000 pièces mobiles, chacune d'entre elles montrant plus d'une centaine de détails [26] (*Figure 35*). La cire a également été un matériau exploité pour la pédagogie de l'anatomie qui s'est notamment répandu au XVII^{ème} et au XVIII^{ème} siècle, principalement en France et en Italie

(Figure 34). Des modèles en ivoire ont vu leur essor à cette même époque, notamment pour enseigner le fonctionnement du corps d'une femme enceinte à des sages femmes [26]. D'autres matériaux ont pu également être utilisés comme le bronze ou la soie rembourrée, leur utilisation restant mineure.

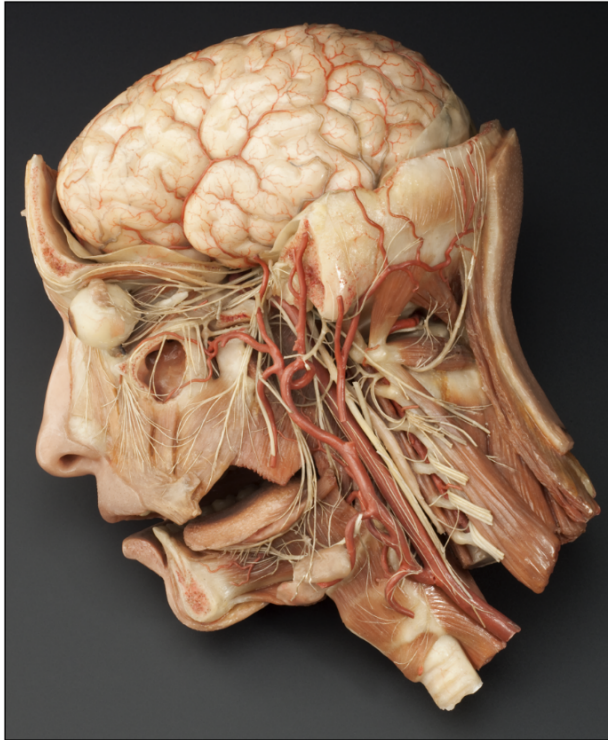


FIGURE 34 – Photo d'un modèle en cire, tête d'homme, musée des cires anatomiques de Cagliari

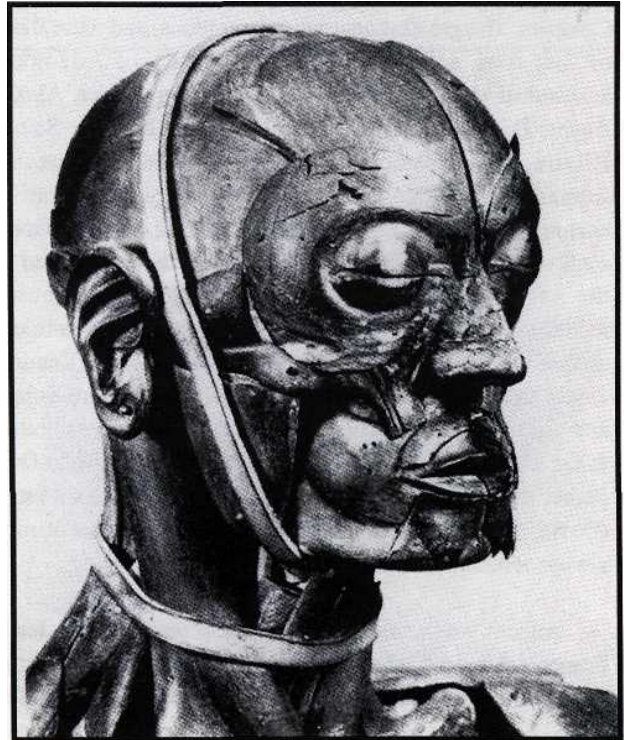


FIGURE 35 – Photo du modèle anatomique en bois par Felice Fontana [26]

C'est au XIX^{ème} siècle que le modèle anatomique grandeur nature sera révolutionné par un anatomiste normand, le docteur Louis Auzoux. À ses yeux, l'idéal était de pouvoir démonter puis reconstituer les différentes pièces d'un spécimen, de là naissent les modèles anatomiques clastiques en papiers mâchés, véritables casse-têtes tridimensionnels formés de parfois plus de cent morceaux. Pour se faire, Auzoux utilisa un nouveau mélange permettant d'avoir une substance souple, résistante, et ne collant pas à la surface interne du moule. Les spécimens anatomiques devaient donc être fabriqués en carton, coulés dans une matrice de plomb sous un revêtement de bois, et le tracé des nerfs et des vaisseaux devait être réalisé fils métalliques tressés, enfin peints à la main [26]. Dès 1822, Auzoux créa un atelier de production de ses modèles anatomiques qui, bientôt, débordèrent largement le cadre de l'anatomie humaine permettant l'essor des modèles anatomiques d'animaux

[14]. L'intérêt des modèles du docteur Auzoux réside dans le fait qu'ils sont clastiques (du grec « Klao » qui signifie mettre en pièce). Les modèles peuvent en effet être démontés et remontés à loisir afin de favoriser la compréhension et l'apprentissage de l'anatomie sur des supports permanents. Ces modèles sont intégrés progressivement dans les programmes d'enseignement des universités (de médecine mais également vétérinaire) et sont utiles à « une foule d'élèves qui y retrouvent des détails qui avaient pu échapper à leur scalpel ou à leur mémoire » [14].

Le cheval d'Auzoux est une de ces pièces récupérées par l'ENVT, entreposé au musée d'anatomie Paul Lucien Montané conférant un support pédagogique précieux aux étudiants (*Figure 36*).



FIGURE 36 – Photo du cheval d'Auzoux au musée de l'ENVT Paul Lucien Montané

Le modèle peut être démonté pièce par pièce permettant d'observer les plans superficiels mais également les plans profonds pour analyser les nerfs, les vaisseaux sanguins et les viscères. Sur la *figure 37*, le plan 1 montre tous les organes en place, on remarque le repli du côlon ascendant et le caecum ; ce premier plan peut être retiré et permet de faire apparaître la partie dorsale du côlon ;

le plan 2 peut être également retiré, on observe alors la cavité abdominale comportant uniquement les organes post diaphragmatiques et les reins [7]. Sur le côté gauche, tous les muscles peuvent être détachés un à un, comprenant au total 127 pièces détachables. Lorsqu'Auzoux commercialisait ce modèle, un livret, baptisé « Tableau synoptique » dans lequel étaient référencées toutes les parties pouvant être détachées, indiquait comment elles devaient l'être et leur légende [7].

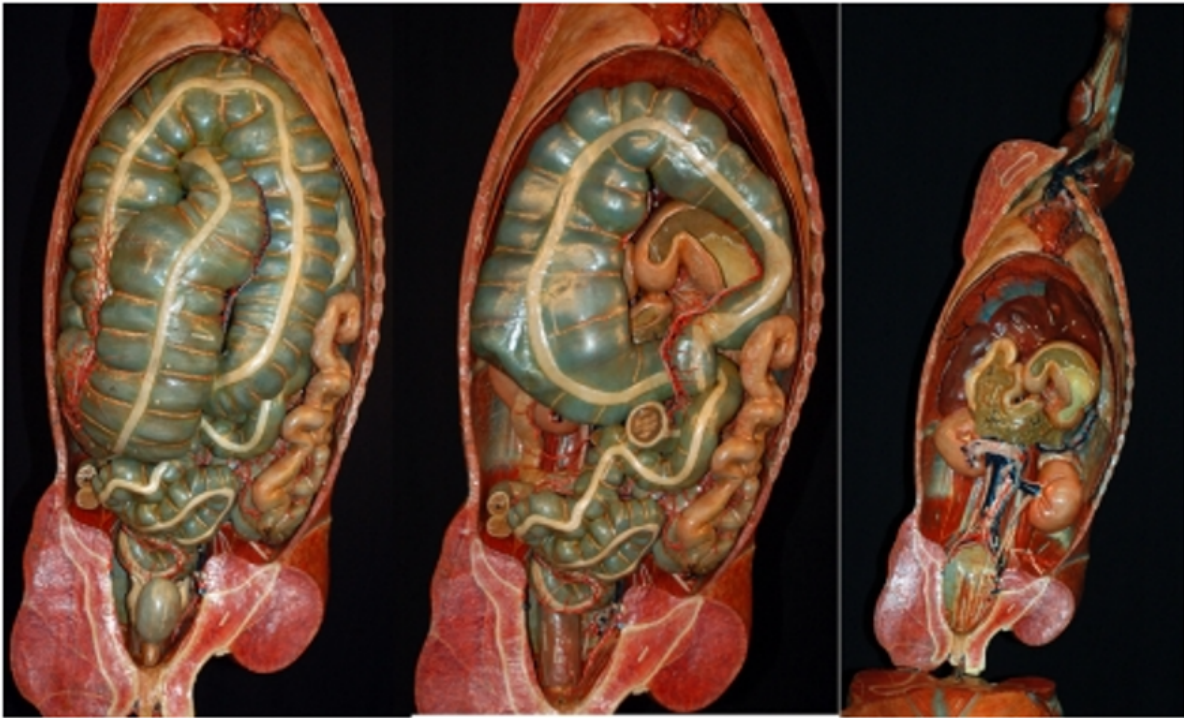


FIGURE 37 – Photo Degueurce, Christophe. Musée de l'École nationale vétérinaire de Maisons-Alfort, mai 2012. Plan 1, plan 2, plan 3 de gauche à droite [7]

Ce modèle représente un véritable outil pédagogique dynamique permettant d'enseigner l'anatomie 3D en grandeur nature sans utilisation d'animaux. Cependant, ce type de modèle se fait rare et semble de moins en moins utilisé au profit de modèles plus récents. En effet, tous ces spécimens, datant des siècles derniers, sont de plus en plus délaissés à mesure que la technologie progresse et que des modèles augmentant en précision sont obtenus.

2.2.2.2 L'essor d'un nouveau type de modèles durant le XX^{ème} siècle : la plastination

La plastination est une technique de conservation des tissus organiques venue enrichir la dissection durant le XX^{ème} siècle [10]. Inventé en 1977 par un anatomiste allemand, Gunther von Hagens, ce procédé de conservation des organes permet d'obtenir des spécimens secs, imputrescibles, inaltérables à l'air et non odorant facilitant ainsi leur utilisation et leur stockage [21]. Après fixation par le formol, ce procédé de conservation implique ensuite une déshydratation des tissus et une extraction des lipides pour les remplacer par d'autres polymères qui pourront subir le durcissement comme du silicone ou de l'époxy. Les pièces ainsi obtenues peuvent ensuite être conservées longtemps (*Figure 38*), à température ambiante et manipulées sans modifier leur aspect [21].



FIGURE 38 – Expo BODY Worlds le cycle de la vie à Genève modélisé par Gunther von Hagens

De nombreux anatomistes ont perçu au travers de cette technique un nouveau moyen d'améliorer

la qualité d'enseignement dispensée aux étudiants et souhaitaient davantage l'intégrer comme outil pédagogique dans le programme [19]. En effet les modèles plastinés sont faciles à manipuler et anatomiquement très précis ; ils garantissent par ailleurs des conditions totales de sécurité sanitaire pour le manipulateur qui n'est pas exposé aux produits de conservation comme le formol ou encore de possibles pathogènes transmis par la dissection de cadavres.

Ces modèles semblent également être appréciés des étudiants. En effet d'après une étude réalisée en 2007 [19], les étudiants ayant accès aux modèles plastinés obtiennent de meilleurs résultats lors de l'évaluation des connaissances en comparaison aux étudiants qui ont eu accès à des modèles conservés avec des solutions fixatrices classiques. Les modèles plastinés leur permettent d'avoir une vision des structures en trois dimensions d'une grande précision, l'architecture des organes étant préservée jusqu'à l'échelon cellulaire [21]. Les étudiants peuvent ainsi travailler sur les spécimens de manière répétée avec une usure minimale, comme sur les modèles en plastique, tout en conservant la variance naturelle ou la pathologie dont les modèles en plastique ou en d'autres matériaux sont dépourvus [35].

Néanmoins, la plastination présente quelques limites. Tout d'abord, le processus de fabrication peut altérer les structures qui peuvent être rétrécies et perdre leur texture, les tissus perdent également leur couleur naturelle. Ensuite, la préparation des modèles reste très onéreuse et présenterait par ailleurs un certain danger lors des différentes étapes de fabrication durant lesquelles des produits toxiques sont utilisés [19]. Des installations spécifiques sont ainsi nécessaires pour obtenir ces modèles, ce qui implique un coût supplémentaire.

En outre, une étude souligne que l'utilisation idéale de la plastination reste en association avec la dissection cadavérique pour apprécier pleinement les interactions entre les systèmes corporels et le corps comme une entité unique [35]. Certains auteurs soutiennent en revanche que la plastination est une méthode qui permettrait de remplacer totalement la dissection [24].

La plastination apparaît alors comme une potentielle solution de remplacement à la dissection ou du moins à sa réduction, permettant d'avoir un support au plus proche de la réalité en limitant l'utilisation d'animaux. Cependant, outre les limites évoquées précédemment, bien que l'utilisation de cadavres soit réduite dans cette méthode d'enseignement, ils restent nécessaires pour la fabrication

de chaque modèle. Au cours du XXI^{ème} siècle, un nouveau type de modèle est apparu, permettant de pallier les inconvénients de la plastination tout en restant au plus proche de la réalité.

2.2.2.3 La technologie au service de l'enseignement : l'essor des modèles reconstitués par impression 3D

Dès 1997, l'impression 3D a été identifiée comme une technologie très prometteuse pour le domaine médical et son application clinique notamment en chirurgie en permettant la création rapide de modèles sur mesure et de prothèses adaptées [23]. En effet, cette technologie permet de fabriquer des modèles physiques d'une grande précision rapidement à moindre coût à partir de matériaux ne présentant aucun danger contrairement à la plastination.

Pour ce faire, cette technologie utilise la conception assistée par ordinateur (CAO), c'est-à-dire un ensemble de logiciels permettant de modéliser et concevoir un objet virtuel et permettant ensuite de le construire physiquement. Les matériaux sont empilés couche par couche jusqu'à ce que l'objet physique corresponde au plan réalisé sur ordinateur. Les matériaux couramment utilisés pour l'impression 3D sont le nylon, le gypse, l'aluminium, les matériaux textiles et l'acide polylactique. Cependant la résine semble la matière la plus adaptée pour créer des modèles anatomiques les plus réels possibles [44]. Dans le cadre de la fabrication de modèles anatomiques, l'image virtuelle sur ordinateur est acquise grâce à des images par tomodensitométrie (TDM ou scanner) ou par résonance magnétique (IRM) effectuées à partir d'un spécimen préalablement disséqué ou encore sur un sujet vivant.

Sur la *figure 39* [40] sont représentées les différentes images obtenues à chaque étape du processus d'impression 3D à partir d'un poignet humain disséqué : L'image (A) est obtenue par scanner d'un poignet préalablement disséqué par un anatomiste, sur l'image (B) on observe le modèle 3D du poignet, les couleurs anatomiquement réalistes peuvent être rajoutées par un logiciel permettant d'avoir l'image (C), l'image (D) montre le résultat de l'impression 3D du modèle informatique.

Afin que les modèles imprimés soient le plus précis possible, le modèle de prosection original (*figure 39 (A)*) doit être de bonne qualité. L'impression 3D permet d'obtenir des modèles physiques très réalistes sur lesquels sont représentés de nombreux détails comme des petits nerfs et vaisseaux d'une

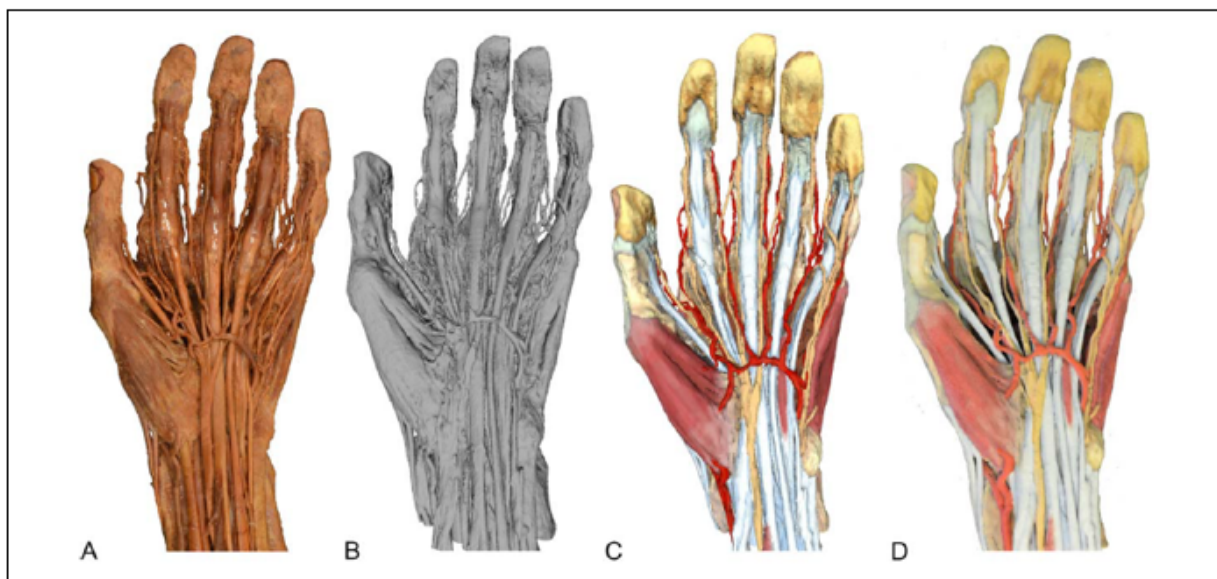


FIGURE 39 – Les différentes étapes obtenues lors du processus d'impression 3D [40]

précision allant jusqu'au centième de millimètre près [40] (*Figure 40*). Plus précis que les modèles en plastique et bien moins onéreux lors de la fabrication que les modèles plastinés, l'impression 3D présente également l'avantage de limiter considérablement le nombre de cadavres à utiliser. A partir d'une prosection, de nombreux modèles peuvent être créés, les modèles peuvent également être créés à partir d'images réalisées sur un animal vivant, permettant de répondre aux attentes éthiques de notre époque.

Une étude datant de 2013 [31] montre que l'utilisation de modèles d'impression 3D pour l'étude de la partie distale du membre d'un cheval permet d'améliorer significativement les résultats globaux des étudiants sur l'évaluation concernant l'anatomie du pied équin. Cette étude montre également que le modèle 3D a permis aux étudiants de gagner en confiance dans le traitement des informations visuelles dans l'espace. Plus récemment, une étude réalisée en 2020 [44] a permis de prendre davantage de recul sur l'intégration de cette nouvelle technologie dans le programme d'anatomie en se basant sur des recherches effectuées dans diverses universités entre 2015 et 2020. Les résultats révèlent que les groupes d'étudiants ayant travaillé sur des modèles d'impression 3D ont montré une plus grande précision dans leurs réponses aux questions que ceux ayant étudié sur des formats en 2D ou sur cadavre. Cette étude rapporte également que l'impression 3D est très bien accueillie par



FIGURE 40 – Pied de cheval obtenu par impression 3D, Hoofblog, Hoofcare Publishing and Effigos

les étudiants qui y voient une technologie innovante et passionnante.

L'impression 3D présente néanmoins quelques limites. Bien que cela permette d'obtenir une reproduction quasi identique de la pièce d'origine en comparaison des autres modèles physiques, cette technique ne permet pas d'apprécier la souplesse des tissus comme dans des dissections réelles, ni de pouvoir mobiliser les structures les unes par rapport aux autres. En effet, les partisans de l'utilisation des cadavres soutiennent que seule la dissection permet la manipulation tactile des tissus, l'interaction en 3D et l'utilisation de plusieurs sens, alors que les outils de réalité virtuelle n'offrent pas ces avantages [20].

Cette technologie innovante permet néanmoins d'offrir un substitut précis et efficace lorsque l'utilisation de matériel cadavérique n'est pas possible ou n'est pas disponible pour les étudiants. La meilleure utilisation de cette technologie reste cependant en complément à la dissection réelle [40] et s'inscrit dans un enseignement multimodal dispensé aux étudiants vétérinaires.

Les modèles physiques présentent donc un réel intérêt dans l'apprentissage de l'anatomie et semblent

particulièrement appréciés par les étudiants et les professeurs. Ils offrent ainsi la possibilité d'étudier sur des modèles en grandeur nature et d'apprécier la topographie, la taille et la conformation des structures. Les étudiants ont la possibilité de voir et revoir les structures, cela sans le cadre indisposant des dissections.

Les modèles physiques viennent donc s'imposer naturellement dans le programme d'anatomie des étudiants, notamment avec le progrès technologique qui permet de simuler à la quasi-perfection les modèles d'origine.

2.2.3 Enseigner sur le vivant : l'émergence de la peinture corporelle comme méthode d'enseignement de l'anatomie

Enseigner sur le vivant est un concept déjà bien connu au travers de l'échographie, un outil très utile en supplément des méthodes pédagogiques traditionnelles. Elle permet la visualisation in vivo des structures corporelles, en étant en contact direct avec le patient, les étudiants acquièrent des connaissances anatomiques dans un contexte clinique pertinent. Les professeurs semblent enclins à l'intégrer de plus en plus au programme comme à l'ENVT ou des séances d'échographie sur des animaux sains sont dispensées aux étudiants de premières et deuxièmes années. Cela semble encore plus important pour un vétérinaire d'apprendre à manipuler cet outil, car il sera amené à l'utiliser très régulièrement dès le début de ses années de pratique.

Depuis une vingtaine d'années, on voit émerger peu à peu une nouvelle façon d'enseigner en utilisant le vivant : la peinture corporelle (ou body painting) [27]. La peinture corporelle dans l'enseignement de l'anatomie consiste à peindre les structures internes sur la surface du corps à l'aide de marqueurs, de crayon ou de peinture [10]. Une étude datant de 2002, effectuée sur des étudiants en médecine au Pays-Bas constitue la première approche de l'utilisation de la peinture corporelle dans l'enseignement de l'anatomie [27]. A partir de là, un nouvel attrait pour cette méthode d'enseignement est apparu. Des recherches ont été effectuées auprès des étudiants de diverses universités [23] dans le but d'évaluer la pertinence de la peinture corporelle et de potentiellement l'intégrer au programme d'enseignement de l'anatomie en médecine. Les peintures corporelles peuvent aller de dessins artistiques très détaillés comme ceux de Danny Quirk (*Figure 42*) au schéma simple (*Figure 41*), dont

l'intérêt est d'étudier la topographie des structures [11].



FIGURE 41 – Dessins anatomiques réalisés par Danny Quirk, Jenny Zhang




FIGURE 42 – Peinture corporelle dans le cadre d'une étude [27]

Les étudiants en médecine ont montré beaucoup d'enthousiasme pour cette nouvelle modalité d'enseignement [12]. Les séances sont agréables et interactives, réalisées dans une atmosphère détendue. Elles offrent un répit aux étudiants à un enseignement didactique et intense, favorisant un apprentissage positif parmi eux. Peindre sur le corps permet par ailleurs une meilleure rétention des informations en étant actif lors du dessin, synthétisant non seulement la position des structures anatomiques en question, mais aussi en acquérant une compréhension de la fonctionnalité associée. Les connaissances acquises pendant l'enseignement didactique peuvent ainsi être consolidées, construites et appliquées pendant les séances de peinture corporelle.

Depuis quelques années, la peinture corporelle s'étend à l'enseignement de l'anatomie des gros animaux (bovins, équins) pour les futurs vétérinaires [33]. La peinture corporelle prend davantage son sens sur des animaux, sur lesquels il est plus aisé de dessiner les organes et leurs détails (*Figure 43*). Les études réalisées auprès des étudiants vétérinaires ont rapporté le même enthousiasme que parmi les étudiants en médecine qualifiant les séances de pertinentes, agréables, amusantes et stimulantes [36] [33]. Cette méthode permet de retenir l'attention des étudiants, les aidant à rester concentrés jusqu'à la fin de la séance. Une fois les dessins terminés, les étudiants peuvent prendre des photos

pour leur permettre de revenir sur leur travail à tout moment.

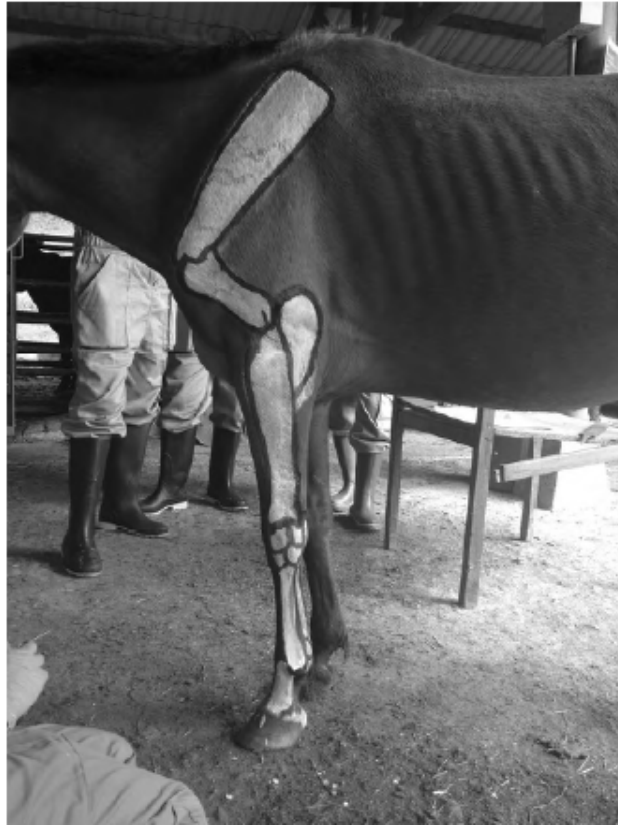

FIGURE 43 – Photo d’une séance de peinture corporelle sur chevaux dans le cadre d’une étude [36]

La peinture corporelle est décrite comme une méthode qui implique l’utilisation simultanée de différents sens (audio, visuel, tactile, kinesthésique). Chacun est capable d’apprendre à sa manière et l’avantage de cette méthode d’enseignement est qu’elle apporte le support nécessaire pour combiner tous ces sens. La participation active au dessin peut stimuler la kinesthésie chez les étudiants, le dessin avec la couleur aide à stimuler la vision et le travail de groupe peut aider ceux qui ont une sensibilité auditive [36].

La mémorisation des informations par les étudiants peut être stimulée par la suite en intégrant en fin de séance des gestes techniques comme l’auscultation ou la palpation des structures et allier apprentissage de l’anatomie à son utilité clinique. Les étudiants peuvent ainsi aborder l’animal comme leur premier patient, leur permettant une première approche pour le développement de leur sens clinique (*Figure 44*).



FIGURE 44 – Photo d’une séance de peinture corporelle sur chevaux dans le cadre d’une étude [42]

Par ailleurs, cette méthode d’enseignement est une véritable aide pour visualiser la localisation des organes et pour apprécier leur taille, conditions incontournables pour la réalisation d’un examen clinique de qualité et d’une bonne pratique clinique. En effet, parmi ces étudiants initiés à la peinture corporelle, nombre d’entre eux ont commis des erreurs au niveau de la localisation des organes anatomiques [33]. Il est difficile d’évaluer la topographie et la taille des organes sur ces gros animaux et la peinture corporelle constitue ainsi une aide précieuse aux étudiants.

Cependant, les études réalisées sont unanimes pour affirmer que cette méthode d’apprentissage ne peut pas se substituer aux autres méthodes d’enseignement. Le sens de la profondeur des structures constitue la principale limite à cet enseignement, les dessins étant réalisés en surface du corps de l’animal. L’animal en lui-même est également une limite, celui-ci doit se montrer docile tout au long

de la séance, les étudiants doivent se montrer prudents et savoir appréhender l'animal. Si les poils de l'animal sont trop longs, la précision des dessins sera également limitée [33].

Par conséquent, la peinture corporelle n'est pas recommandée comme substitut aux autres méthodes d'enseignement traditionnelles mais ses avantages décrits en amont en font un complément nécessaire au programme d'anatomie. En effet, en plus d'être attrayante, cette méthode d'enseignement facilite la mémorisation et fournit des informations essentielles sur la topographie des gros animaux. De plus, enseigner sur le vivant permet de créer un premier lien entre les connaissances anatomiques et l'approche clinique.

Ainsi au travers de la description des différents moyens existants pour enseigner l'anatomie, il apparaît évident que la meilleure façon d'apprendre reste au travers d'une combinaison de toutes ces méthodes décrites en amont développées tout au long du cursus de l'étudiant. Le futur vétérinaire doit voir et revoir grâce à différents supports, à différentes échelles les éléments anatomiques. L'apprentissage par étape est crucial pour ne pas décourager l'apprenant face à cette matière difficile, en commençant par de l'information simple et claire puis évoluer vers des informations de plus en plus complexes et proches de la réalité.

En outre, à la différence d'un médecin généraliste, un vétérinaire généraliste sera amené à faire de la chirurgie, de l'imagerie et de l'anatomie pathologique durant sa carrière. Ainsi conserver les méthodes traditionnelles comme la dissection est essentiel pour la formation d'un futur vétérinaire. Enfin, le lien avec le contexte clinique est incontournable pour une bonne intégration des notions par l'étudiant qui doit comprendre pour apprendre.

3 PARTIE EXPÉRIMENTALE : RÉALISATION DE PEINTURES ANATOMIQUES SUR LE CHEVAL POUR LE SYSTÈME DIGESTIF, RESPIRATOIRE, CIRCULATOIRE ET LYMPHATIQUE

3.1 Objectifs

L'objectif de cette étude est d'établir au travers de la représentation de plusieurs systèmes anatomiques, l'intérêt d'intégrer la peinture corporelle dans les méthodes d'apprentissage de l'anatomie pour des étudiants vétérinaires. Les études analysées précédemment ont démontré à quel point l'anatomie est une matière difficile et mal maîtrisée. Son enseignement ne cesse de se renouveler et de se réinventer pour tenter de répondre au mieux aux besoins de chaque étudiant. Les progrès technologiques permettent d'innover en termes de support pédagogique, favorisant l'apprentissage multimodal accessible par tous ; la dissection semble rester un atout indispensable pour la formation de bons cliniciens vétérinaires ; néanmoins il a été démontré également que travailler directement sur l'animal vivant présente des avantages uniques qu'il est nécessaire d'exploiter.

L'objectif est ici d'explorer le potentiel de la peinture corporelle effectuée sur les animaux comme support pédagogique dans les écoles vétérinaires et comment ceci pourrait améliorer la qualité de l'enseignement de l'anatomie. Ce travail va nous permettre ainsi d'analyser quels sont les avantages de travailler directement sur le corps vivant et comment cela permettrait d'établir un lien direct avec la pratique clinique. Dans un second temps, nous nous intéresserons à la possibilité d'utiliser cette méthode dans les universités et comment l'intégrer dans les programmes d'enseignement.

3.2 Matériels et méthodes

3.2.1 Animaux

Pour mener cette expérience, le cheval étant une espèce de grande taille et facilement manipulable, il a été choisi comme support pour réaliser les dessins.

Les chevaux qui ont servi pour cette expérience sont des chevaux de propriétaire habitués à être



FIGURE 45 – Alca, cheval Soudanais de 8 ans



FIGURE 46 – Skip, cheval Selle Français de 15 ans

montés et travaillés par l'homme. Alca est un cheval Soudanais qui vit au Gabon, monté deux à trois fois par semaine, de nature calme (*Figure 45*). Skip est un cheval Selle Français de saut d'obstacles de nature peu stressée également, habitué à être manipulé lors de la tonte annuelle (*Figure 46*).

3.2.2 Peinture

Les chevaux doivent être correctement nettoyés et pansés avant la réalisation des dessins pour que la peinture puisse accrocher correctement aux poils. La peinture utilisée est de la gouache tempera de Lefranc & Bourgeois, en format d'un litre. Différentes couleurs étaient mises à disposition par le service d'anatomie de l'ENVT : blanc, noir, rouge, bleu, jaune, vert, marron permettant un meilleur rendu des dessins. Ce type de peinture a été sélectionné pour pouvoir laver facilement les chevaux à l'eau et au savon en fin de séance. Les peintures sont faites avec des pinceaux souples et hydrophiles de tailles et de formes différentes (rond, plat). Un seau d'eau, des éponges et de l'essuie-tout sont

conseillés pour corriger les erreurs peintes sur le cheval et nettoyer le matériel lors des changements de couleurs. Il est recommandé de porter des vêtements pouvant être tâchés pendant la séance et d'utiliser un tissu pour poser le matériel de peinture dessus afin de préserver la propreté des locaux. A la fin de la séance, le cheval est douché et savonné avec du savon de Marseille.

Il est conseillé d'apporter des friandises ou du foin au cheval pendant la séance pour que celui-ci ne s'impatiente pas, le calme du cheval étant essentiel pour le bon déroulement de la séance.

3.2.3 Mise en place, réalisation des dessins

Les dessins réalisés sur Skip ont été réalisés au centre équestre de l'ENVT au printemps, ce qui permettait d'avoir des températures suffisantes pour le doucher en fin de séance dans des conditions qui respectent le bien-être de l'animal. Les dessins réalisés sur Alca ayant été faits au Gabon, la température n'était pas un problème pour le déroulement de nos séances.

Le printemps étant la saison durant laquelle apparaissent les insectes parasites en France, du spray répulsif était appliqué sur Skip et un ventilateur a été mis en place. La quantité de mouches à cette saison étant très importante, il arrivait que ces précautions ne suffisent pas, Skip avait donc le réflexe de battre la queue ce qui abîmait les dessins en cours de réalisation. En ce qui concerne les peintures réalisées sur Alca, les parasites externes étaient peu présents et aucune précaution n'a été nécessaire.

Pour le déroulement des séances, le cheval était placé dans un endroit calme et à l'ombre, du foin avait été mis à disposition des deux chevaux le temps de la séance et des carottes leur étaient régulièrement distribuées. En moyenne deux à trois peintres réalisaient les dessins, en tout sept personnes ont participé au projet : quatre d'entre elles étaient en 4^{ème} année de vétérinaire, une en 2^{ème} année, une autre en 1^{ère} année et une autre personne n'était pas un étudiant vétérinaire. Les planches anatomiques étudiées en partie I étaient imprimées en grand format et affichées sur le mur pour servir de support à tous les dessinateurs.

Les couleurs étaient minutieusement choisies préalablement pour les différentes structures à représenter afin de rendre le dessin le plus clair possible.

A la fin de la séance, des photos et/ou vidéos sont prises afin de garder une trace du dessin anatomo-

mique pour l'utiliser comme support d'enseignement ultérieurement. Elles ont été réalisées avec un appareil photo CANON EOS 700D et un objectif 18-135mm. Les photos ont ensuite été retravaillées avec le logiciel ADOBE LIGHTROOM pour une meilleure qualité d'image. On peut réaliser également des vidéos pour appuyer sur la fonction des structures anatomiques lors des déplacements. En comptant la réalisation des dessins, la prise des photos et le lavage du cheval, les séances duraient en moyenne 2h30.



FIGURE 47 – Douche de Skip en fin de séance

Enfin, les chevaux étaient ensuite douchés au jet d'eau et au savon de Marseille à l'aide de brosses et d'éponges pendant une vingtaine de minutes (*Figure 47*).

3.3 Résultats

3.3.1 Le système digestif

Les peintures ci-dessous représentent la topographie du système digestif telle qu'elle est sur la paroi gauche (*Figure 48*) et sur la paroi droite (*Figure 49*) du cheval. On remarque qu'à droite comme à gauche la topographie digestive du cheval est principalement dominée par le colon ascendant et le caecum. La colonne vertébrale et le sternum ont également été représentés afin d'aider à mieux situer les organes lors de la réalisation des dessins mais également pour un meilleur rendu final. Cela permet de situer les organes en fonction des vertèbres ou des côtes. L'estomac peut ainsi être observé sur la paroi gauche entre la 9^{ème} et la 13^{ème} côte, sa partie dorsale étant recouverte par le lobe gauche du foie. Le duodénum descendant prend son origine au niveau du pylore et réalise un « S » avant de se mêler au reste de l'intestin grêle.

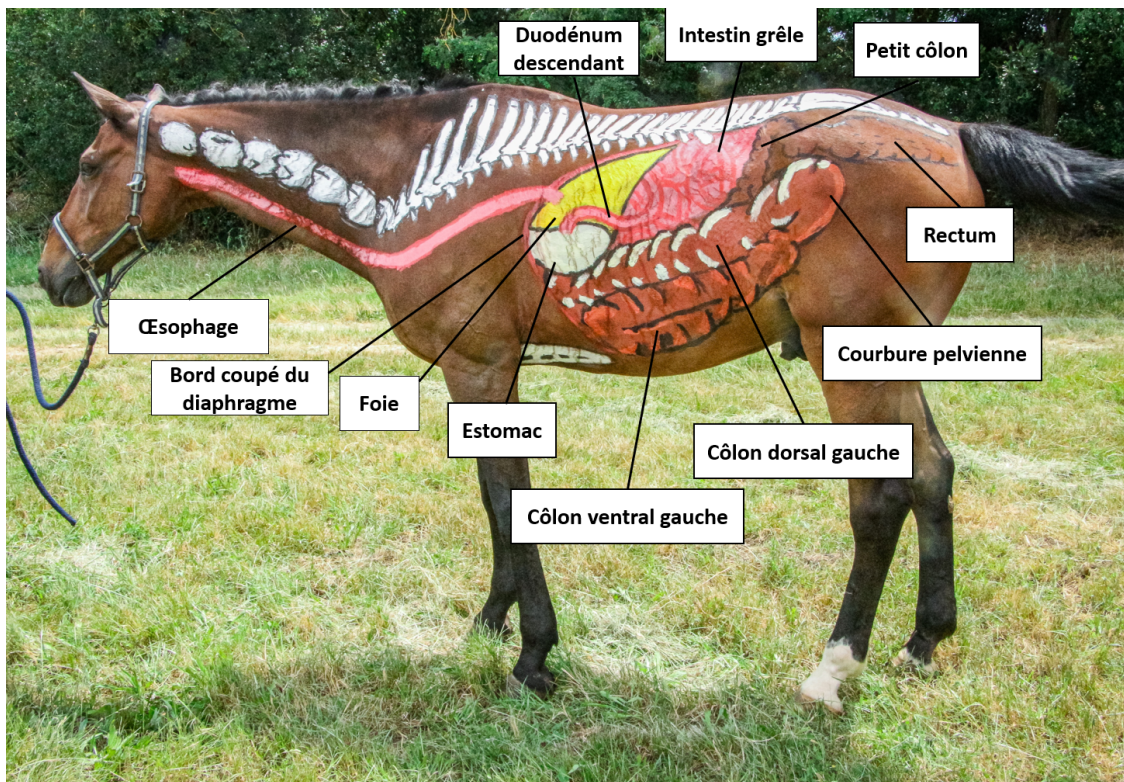


FIGURE 48 – Représentation de la topographie digestive de la paroi gauche par la peinture corporelle




FIGURE 49 – Représentation de la topographie digestive de la paroi droite par la peinture corporelle

C'est à ce niveau que se déversent les enzymes pancréatiques. Par souci pratique, le pancréas n'a pas été représenté sur ces dessins.

Caudalement à l'estomac sont représentées les circonvolutions de l'intestin grêle correspondant principalement au jéjunum très ample occupant l'ensemble des espaces laissés libres par le gros intestin. C'est également sur la paroi gauche que l'on retrouve la jonction entre le côlon ventral et le côlon dorsal, marquée par un rétrécissement net du calibre du côlon ascendant : la courbure pelvienne.

Sur la paroi droite, le caecum et le côlon ascendant utilisent 80% de l'espace. On visualise le lobe droit du foie et le reste de l'espace est occupé par les circonvolutions de l'intestin grêle, majoritairement représenté par le jéjunum.

L'œsophage a également été dessiné sur les deux côtés du cheval, il s'étend du pharynx à l'estomac, représentant ainsi un conduit d'environ 1,50 mètre de long. En entrant dans la partie abdominale, il longe le foie et s'abouche dans l'estomac au niveau du cardia.

3.3.2 Le système respiratoire

Afin d'obtenir un meilleur rendu visuel, la représentation du système respiratoire a également été complétée par le dessin de la colonne vertébrale et du sternum (*Figure 50*). La dernière côte a été entièrement dessinée afin de pouvoir correctement représenter l'insertion du diaphragme, sur sa partie osseuse (en blanc) et sur sa partie cartilagineuse (en jaune). Au-dessus du sternum, on observe le cœur qui se loge dans l'incisure cardiaque. La projection de la convexité du diaphragme représentée par une ligne discontinue donne une idée de l'aspect tridimensionnel des rapports entre les organes thoraciques et abdominaux. On peut donc imaginer que bien que le poumon s'étende jusqu'à l'avant dernière côte, sa position collée contre les côtes, repoussée de chaque côté du thorax, laisse la place aux organes abdominaux crâniiaux de se loger au milieu des deux hémipoumons.

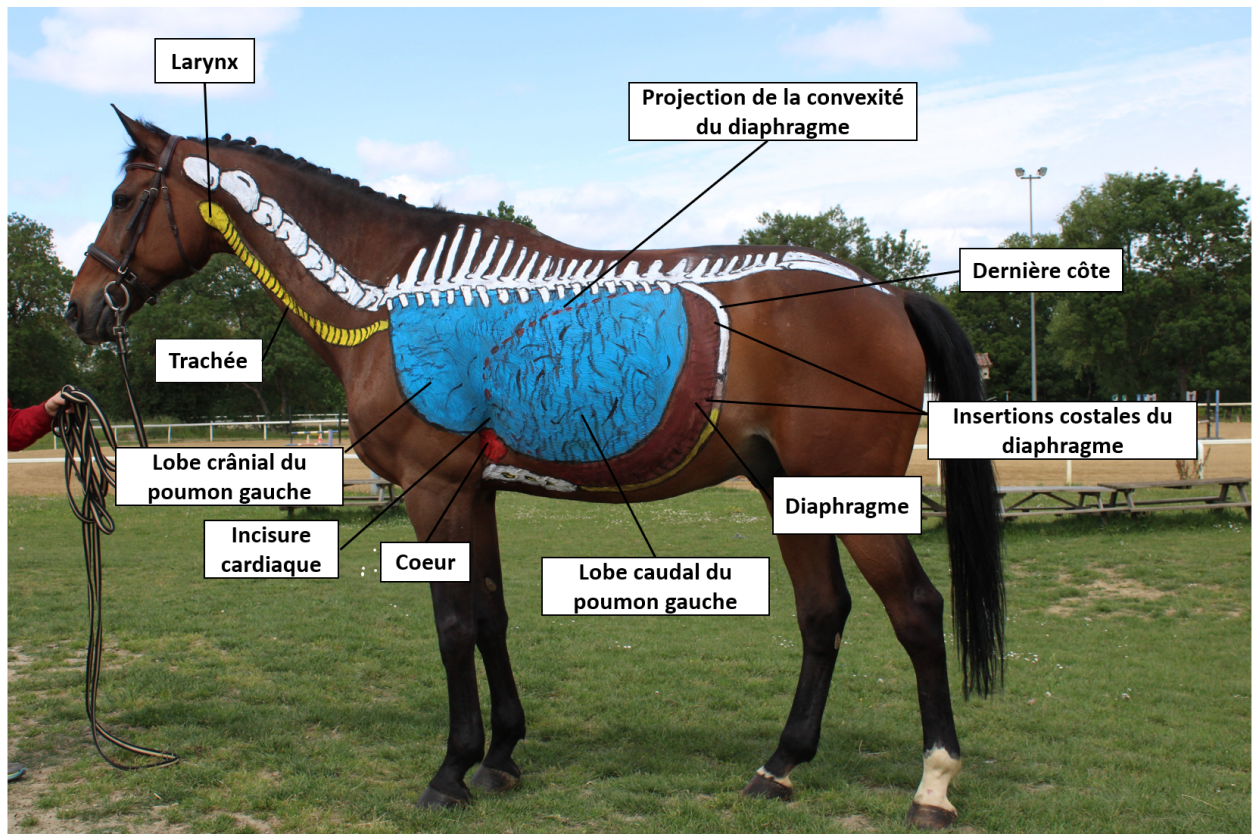


FIGURE 50 – Représentation du système respiratoire par la peinture corporelle

La trachée peinte en jaune s'étend du pharynx aux poumons, les traits noirs perpendiculaires au

conduit représentent les anneaux cartilagineux permettant de maintenir la trachée constamment ouverte et de laisser passer l'air en continu. Le vétérinaire peut être amené à passer des sondes dans la trachée pour aller visualiser l'aspect des voies respiratoires hautes ou pour y faire des prélèvements. Cependant la relation étroite entre la trachée et l'œsophage peut conduire à des erreurs de sondage qui peuvent être fatales pour le cheval.

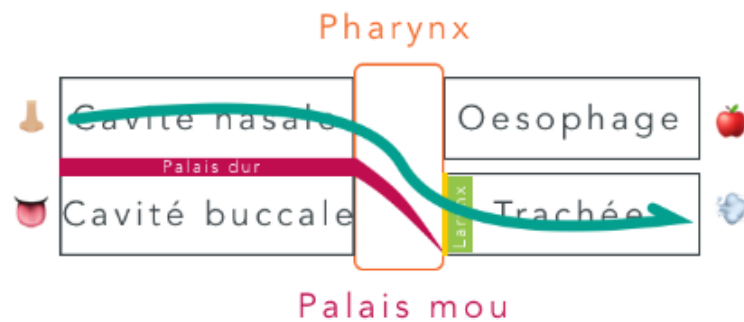


FIGURE 51 – Rappels schématiques de la position relative entre l'œsophage et la trachée

Afin d'éviter ce type d'accident, la position de la tête du cheval est à adopter selon le sondage à réaliser. Comme décrit dans la partie I, la trachée est ventrale à l'œsophage et les cavités nasales par lesquelles on passe la sonde sont dorsales à la cavité buccale (rappels *Figure 51*). Afin d'assurer un sondage dans la trachée, la tête du cheval doit être placée le plus horizontalement possible permettant ainsi d'aligner au mieux possible les cavités nasales et la trachée (*Figure 52*). A l'inverse, pour faire passer une sonde dans l'œsophage, il faut maintenir la tête du cheval verticalement, la sonde va naturellement se loger dans l'œsophage, dorsalement à la trachée (*Figure 53*).




FIGURE 52 – Position de la tête d'un cheval pour sonder la trachée

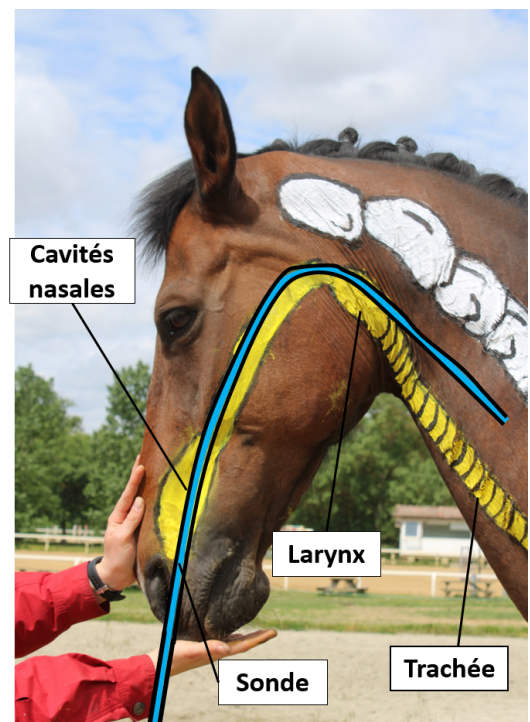


FIGURE 53 – Position de la tête d'un cheval pour sonder l'œsophage

Par ailleurs, les chevaux sont particulièrement sujets aux affections respiratoires (irritation, allergies, infections...), évoluant souvent en maladies chroniques et associées à des modifications de performances. Il est alors possible d'observer chez ces chevaux la « ligne de pousse », il s'agit d'efforts expulsifs manifestés par la contraction des muscles abdominaux et obliques que l'on peut observer au niveau des flancs du cheval. En début d'évolution cette ligne de pousse sera visible uniquement à l'effort mais si les difficultés respiratoires s'aggravent, elle peut être visible également au repos. Les flèches rouges sur la *figure 54* indiquent la position qu'aurait la « ligne de pousse » sur un cheval à l'effort.




FIGURE 54 – Mise en évidence de la position de la ligne de pousse sur un cheval à l'effort

3.3.3 Le système circulatoire

Deux séances ont été consacrées à l'appareil cardiovasculaire : une séance pour dessiner l'irrigation artérielle et une autre séance pour le retour veineux. Afin d'imager au mieux le système circulatoire, le système artériel a été peint en rouge tandis que le système veineux a été peint en bleu.

Par souci pratique, la petite circulation n'a pas été dessinée.

3.3.3.1 L'irrigation artérielle

Les principales artères de la grande circulation ont été dessinées pour tenter de représenter au mieux l'irrigation artérielle du corps entier. Le sang part donc du cœur et se distribue dans le corps à partir de l'aorte et de toutes ses ramifications (*Figure 55 et Figure 56*).




FIGURE 55 – Représentation de l'irrigation artérielle par la peinture corporelle (A. = Aorte)




FIGURE 56 – Représentation de l'irrigation artérielle par la peinture corporelle (A. = Artère) (2)

Le cœur, positionné à 90° dans le thorax, est recouvert en partie par de la graisse sous épocardique, de coloration jaune chez le cheval. Celle-ci permet d'identifier le passage de la circulation coronaire au niveau du cœur.

L'aorte descendante contient de nombreuses collatérales permettant notamment d'irriguer les viscères. Seul le départ des collatérales irrigant les viscères a été représenté (artère coeliaque, mésentérique caudale etc. . .), la représentation tridimensionnelle de l'irrigation des viscères étant difficile à réaliser sur la surface du cheval.

L'irrigation artérielle de l'avant main du cheval à partir du tronc brachiocéphalique est détaillée ci-dessous *figure 57*. L'artère carotide commune présente un trajet similaire à la veine jugulaire externe (voir *figure 60*), connaître précisément son trajet et sa topographie permet de diminuer le risque d'injections intra-artérielles.

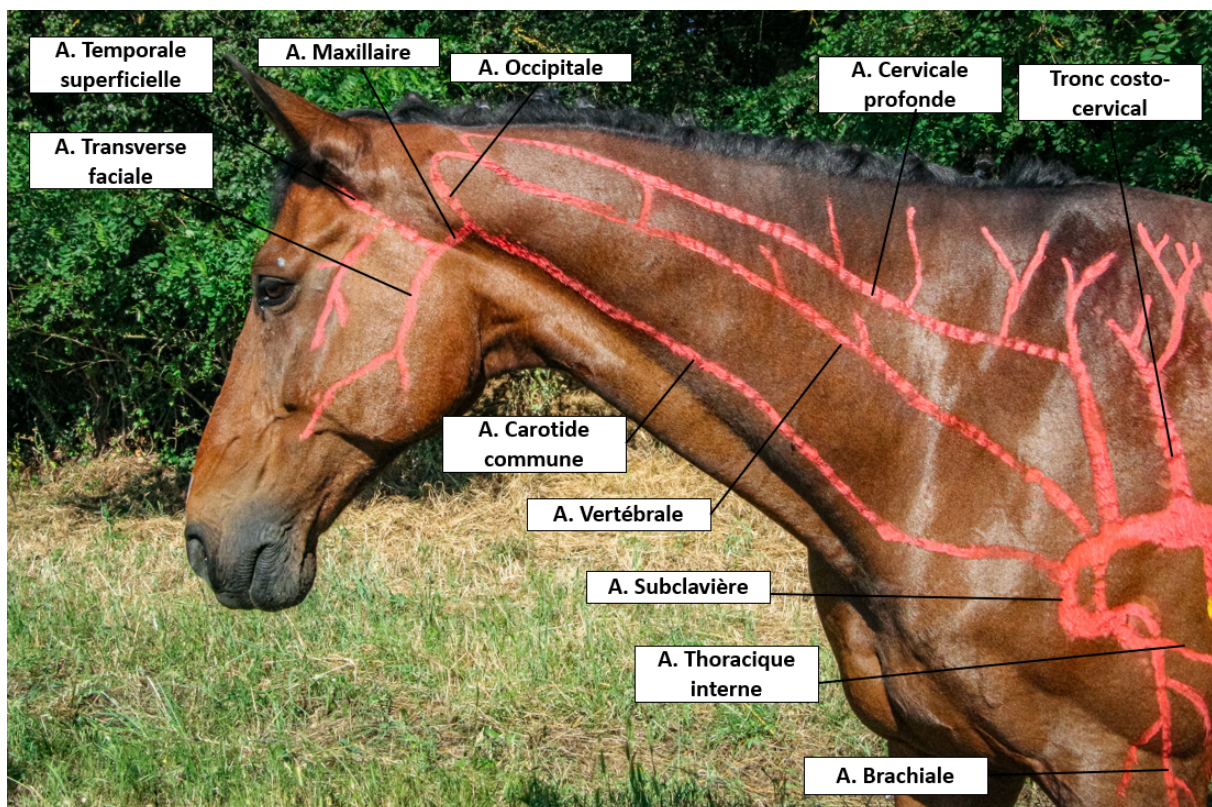


FIGURE 57 – Représentation de l'irrigation artérielle de l'avant main par la peinture corporelle (A.=Artère)

3.3.3.2 Le retour veineux

Les veines drainant le sang depuis les organes jusqu'au cœur sont pour la plupart des veines satellites des artères qui suivent intimement le même trajet que ces dernières. Le dessin des

veines constitue un travail assez similaire à celui des artères. Là également, le drainage des viscères comprenant le système porte n'a pas été dessiné, cela ayant été considéré peu pertinent au même titre que pour le dessin des artères. Sur les *figures 58* et *59* on observe une vision globale du drainage veineux du corps, assuré jusqu'au cœur par deux vaisseaux de gros calibre : la veine cave crâniale et la veine cave caudale.

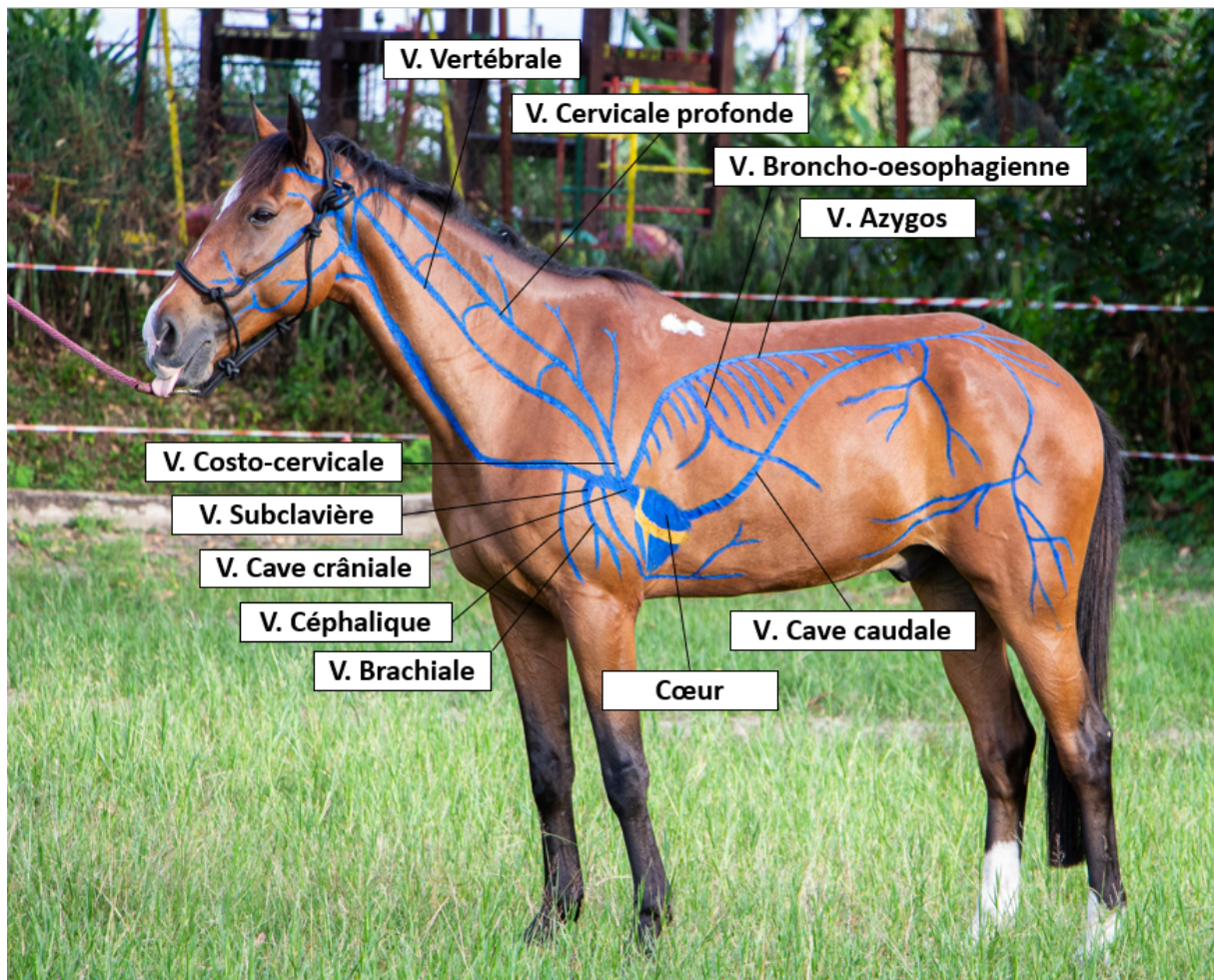


FIGURE 58 – Représentation du retour veineux par la peinture corporelle (V. = Veine)




FIGURE 59 – Représentation du retour veineux par la peinture corporelle (V. = Veine) (2)

Sur la *figure 58* on peut observer la veine céphalique, permettant le drainage superficiel du membre thoracique. C'est sur celle-ci que les cathéters sont mis en place chez le poulain. Le drainage de la tête et de l'encolure est détaillé *figure 60*. On peut y observer la formation de sinus veineux au niveau de la veine profonde de la face. En réalité, plusieurs veines de la face non dessinées ici, présentent ces renflements, sur lesquels un prélèvement de sang peut être réalisé si nécessaire. Les veines de la face se rejoignent et forment la veine jugulaire externe. Cette dernière constitue la voie d'accès veineuse principale chez le cheval. La veine vertébrale permet le drainage des vertèbres cervicale, son trajet correspond ainsi à celui des vertèbres cervicales dans l'encolure du cheval.




FIGURE 60 – Représentation du retour veineux de l'avant main par la peinture corporelle (V. = Veine)

3.3.4 Le système lymphatique

Afin de faciliter le dessin du réseau lymphatique, les lymphocentres ont été représentés comme un nœud lymphatique unique avec une corticale (en jaune) et une médulla (en vert). Les lymphocentres sont en réalité chez le cheval un amas de nombreux petits nœuds lymphatiques regroupés. L'ensemble de la lymphe est collecté par des vaisseaux lymphatiques ensuite filtrée par les nœuds

lymphatiques pour ensuite se déverser dans les collecteurs terminaux légendés *figure 61*. Les collecteurs terminaux acheminent ensuite la lymphe de l'ensemble du corps jusqu'à la veine cave crâniale.

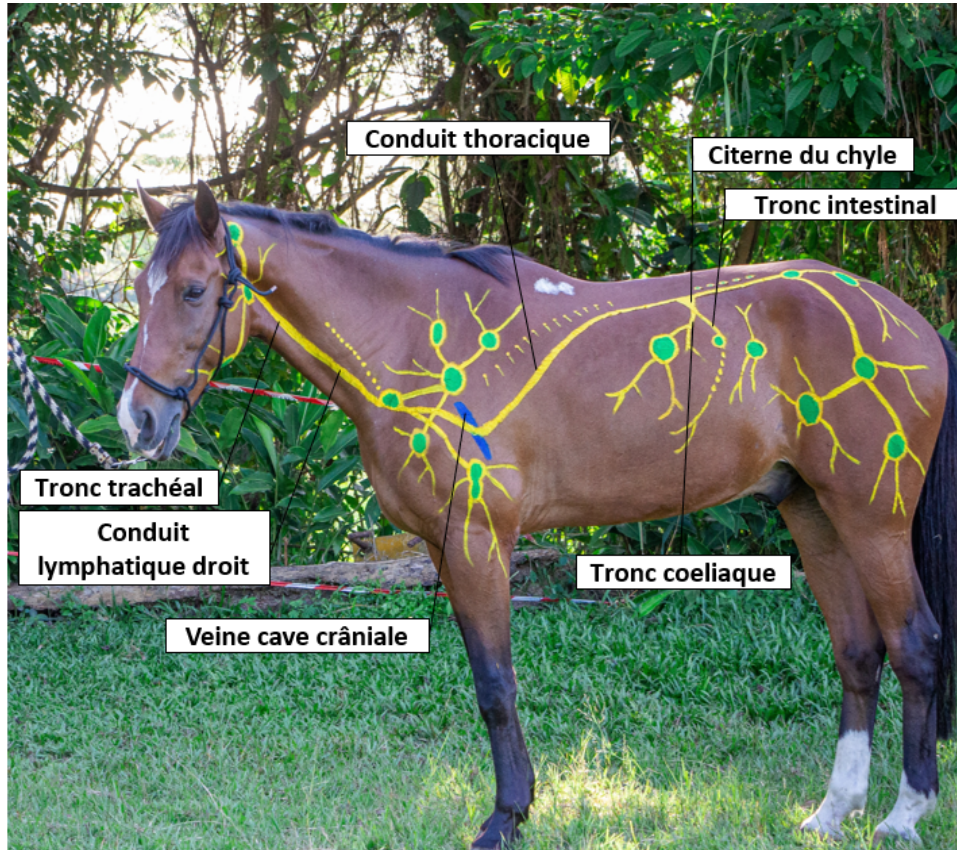


FIGURE 61 – Représentation du système lymphatique par la peinture corporelle, mise en évidence des collecteurs de la lymphe

Sur la *figure 62* on peut observer les différents lymphocentres de l'avant main du cheval dont la lymphe est ensuite collectée par le conduit lymphatique droit jusqu'à la veine cave crâniale. Le lymphocentre mandibulaire très superficiel que l'on peut observer *figure 62* est accessible à la palpation et représente un réel intérêt clinique. Certains lymphocentres, comme le lymphocentre cervical profond ou le lymphocentre thoracique dorsal, sont constitués de nœuds lymphatiques dispersés sur toute une région du corps et n'ont donc pas été représenté comme un lymphocentre unique mais comme des petits nodules dispersés sur toute une longueur.

L'ensemble de la lymphe de l'arrière-main du cheval est filtré par un ensemble de lymphocentres légendés *figure 63* puis s'accumule au niveau d'un gros réservoir : la citerne du chyle. L'ensemble de la lymphe de la partie caudale du corps passe par ce réservoir puis est ramené par le conduit thoracique jusqu'à la veine cave crâniale.

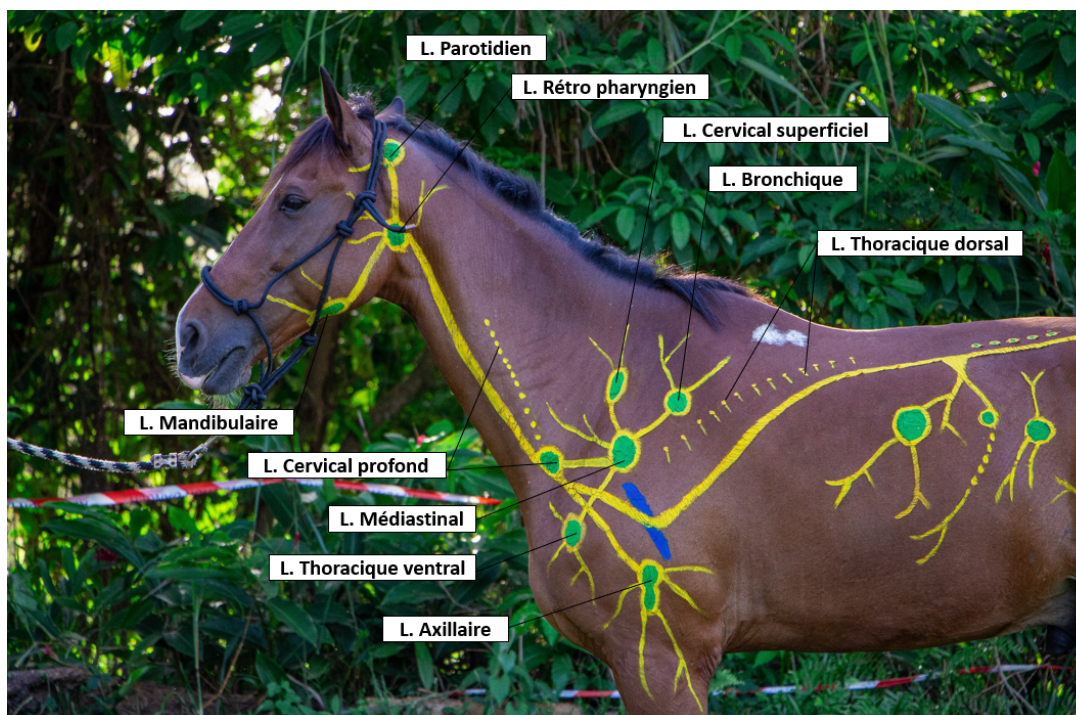


FIGURE 62 – Représentation du système lymphatique par la peinture corporelle, mise en évidence des lymphocentres de l'avant-main du cheval (L. = Lymphocentre)

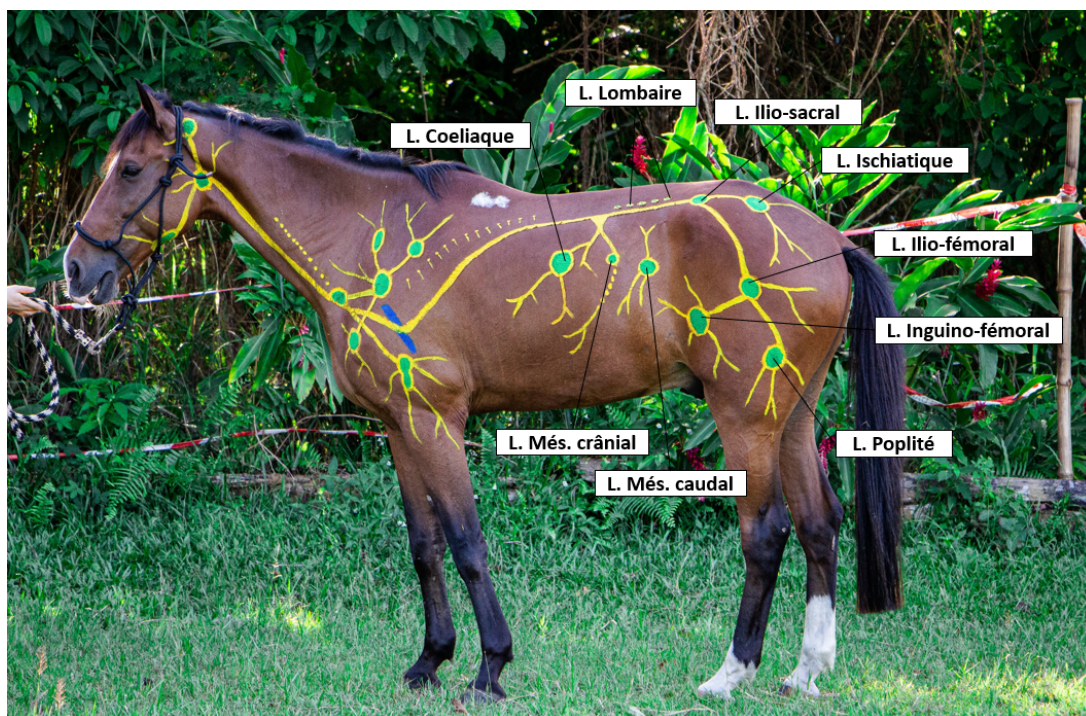


FIGURE 63 – Représentation du système lymphatique par la peinture corporelle, mise en évidence des lymphocentres de l'arrière-main du cheval (L. = Lymphocentre)

4 DISCUSSION

4.1 L'intérêt d'intégrer la peinture corporelle comme méthode d'enseignement dans les écoles vétérinaires

Au travers de la réalisation de ce travail, nous avons vu qu'apprendre l'anatomie en dessinant directement sur l'animal vivant présente de nombreux avantages qui peuvent être exploités pour améliorer l'enseignement de l'anatomie dans les écoles vétérinaires.

Cette approche de l'anatomie favorise une dynamique de groupe. Tous les dessinateurs ayant participé à ce projet ont montré de l'enthousiasme à réaliser les peintures anatomiques et à travailler en équipe. Le cadre d'enseignement à la fois agréable et détendu permet de motiver les étudiants à s'investir durant la séance et favorise ainsi la rétention des informations.

Par ailleurs, ces séances permettent une stimulation de la mémoire des étudiants en apportant un support complet faisant appel à différents sens. En effet, le travail en groupe permet de stimuler les personnes sensibles à l'apprentissage auditif, la participation active à la réalisation des dessins stimule la kinesthésie et les couleurs bien choisies aide la mémoire visuelle. De plus, à la fin des séances, des photos et des vidéos en mouvements sont prises et permettent ainsi de garder une trace du travail réalisé pour y revenir ensuite. L'étudiant est donc en mesure de légender les photos prises en fin de séance et ainsi de créer des supports d'apprentissage supplémentaires à partir de dessins anatomiques qu'il a réalisé lui-même. Tous ces éléments permettant de stimuler la mémoire visuelle, kinesthésiques et auditive font de la peinture corporelle une méthode d'enseignement indispensable dans le cursus vétérinaire.

D'autre part, apprendre sur le vivant permet un premier contact entre l'animal et le futur vétérinaire. Un étudiant vétérinaire ne va aborder son patient qu'à partir de la 3^{ème} année, quand celui-ci entrera en clinique. Ces séances permettent d'avoir une première approche de l'animal sain, d'apprendre à l'aborder et à l'appréhender et peut permettre par ailleurs de vaincre certaines frayeurs que peuvent avoir certains étudiants envers les chevaux. Pendant ces travaux, le cheval modèle anatomique constitue le premier patient de l'étudiant qui doit faire attention à la fois aux dangers qu'il peut représenter mais également être attentif à ses besoins, aux signes d'impatience etc. . . Ce premier contact n'est pas à négliger et permet d'allier l'apprentissage de l'anatomie à une première approche clinique de l'animal et de son bien-être.

De plus, le cheval semble être l'animal le plus adapté pour pratiquer les séances de peinture corporelle. L'intérêt de travailler sur cet animal est la facilité avec laquelle on peut le manipuler permettant ainsi de voir les peintures anatomiques d'une façon dynamique. On peut donc le mettre en mouvement aux trois allures ou le faire sauter et observer le rendu sur des photos et des vidéos. A titre d'exemple, le dessin des voies respiratoires hautes a ainsi permis d'illustrer l'importance de la position de la tête pour mener correctement un sondage chez un cheval.

De plus, l'utilisation du cheval comme support pédagogique permet d'avoir un modèle suffisamment grand pour bien dessiner les structures et le faire plus en détail qu'on ne le ferait sur un support plus petit. L'intérêt d'étudier sur un modèle taille réel réside aussi dans la possibilité de se rendre compte de la topographie des différentes structures anatomiques, souvent difficile à visualiser sur un animal de grande taille.

En ce qui concerne le système respiratoire et digestif, la peinture corporelle est une aide précieuse pour aider le futur vétérinaire à localiser et apprécier la taille des organes lors de l'auscultation. En effet, l'auscultation précise des différents cadrans digestifs et des poumons apportent des informations essentielles lors de l'examen clinique du cheval, et l'aborder pour la première fois avec les peintures anatomiques dessinées directement sur l'animal permet de guider de façon précise l'apprenant. En outre, la connaissance de la topographie digestive grâce à la peinture corporelle présente un intérêt majeur lors de la fouille transrectale. Cette méthode diagnostic est incontournable lors de symptômes de colique chez un cheval, permettant d'identifier la présence d'une anomalie dans le côlon, notamment au niveau de la courbure pelvienne.

Concernant le système cardio-vasculaire, la peinture corporelle permet d'aider les futurs vétérinaires à localiser les vaisseaux sanguins sur lesquels peuvent être réalisés les prélèvements et les injections. Cette connaissance précise de la topographie des veines et des artères permises par la peinture corporelle est d'autant plus essentielle pour les futurs chirurgiens afin d'éviter au mieux la présence de saignements lors d'intervention.

Le dessin des systèmes anatomiques étudiés dans ce projet a permis d'évaluer le potentiel de cette méthode appliquée à des étudiants vétérinaires à différents stades de leurs études mais également à une personne extérieure à la médecine vétérinaire (sept personnes au total). Cette dernière et les étudiants n'ayant pas révisé au préalable leur anatomie ont trouvé cela difficile de simplement « recopier » sans comprendre et avaient besoin d'être guidés. L'autre partie des étudiants ayant révisé au préalable ont trouvé cela plus facile et les dessins ont été effectués plus rapidement

(1h au lieu de presque 2h). L'ensemble des personnes ayant participé au projet a trouvé la séance ludique, attrayante et utile pour retenir. Le potentiel de la peinture corporelle semble être davantage exploité lorsque les étudiants ont révisé au préalable leurs systèmes anatomiques avant de les réaliser sur le cheval même. Ce constat, bien que non statistiquement prouvé est en accord avec les études réalisées sur des étudiants ayant effectués de la peinture anatomique sur les chevaux [36] [33]. En effet, la peinture corporelle est une méthode d'enseignement dont l'intérêt est totalement exploité lorsqu'elle intervient plus tard dans le cursus de l'étudiant ; lui laissant le temps d'aborder cette matière à partir de schémas simples et de logiciels 3D avant l'apprentissage sur modèles réels.

4.2 Limites pédagogiques et pratiques de la peinture anatomique sur les chevaux

Cependant, lors de la réalisation des dessins anatomiques, les étudiants ont dû faire face à plusieurs difficultés. Tout d'abord, comme évoqué précédemment, les dessins doivent se faire à une période de l'année durant laquelle les températures permettent de doucher le cheval en fin de séance. Cependant c'est à ces périodes de l'année que les parasites externes apparaissent et malgré les précautions prises, il arrivait que le cheval batte de la queue abîmant les dessins fraîchement peints à l'origine d'une perte de temps considérable.

D'autre part, la limite principale à la pédagogie de cette méthode est l'impossibilité d'une vision tridimensionnelle des structures. En effet, le fait de peindre à la surface du cheval ne permet pas d'apprécier la profondeur des structures et leur position relative dans l'espace. L'angiologie des viscères n'a donc pas pu être réalisée demandant une représentation en deux dimensions de structures tridimensionnelles complexes.

Une autre limite à laquelle les étudiants ont dû faire face est le détail des structures peintes. La peinture sur les poils du cheval ne permet pas d'effectuer des détails d'une grande précision bien que les dessins aient été faits à une période de l'année durant laquelle le cheval à un poil peu dense. Cela a été d'autant plus difficile en ce qui concernait la peinture de l'angiologie, le trajet de nombreuses veines et artères n'a pu être réalisé car cela demandait un détail trop fin.

Il aurait été par ailleurs intéressant d'évaluer objectivement les connaissances de chaque personne ayant pris part au projet avant chaque séance. En effet, on a pu voir que ceux ayant des

connaissances préalables ont trouvé les séances plus faciles et ont mis moins de temps à réaliser les dessins. Pour une étude statistique rigoureuse, le nombre d'étudiants impliqués dans le projet aurait dû être plus élevé et un questionnaire d'évaluation précise du niveau de chaque étudiant aurait dû être mis en place avant chaque séance.

4.3 Intégration de cette méthode d'enseignement dans le cursus d'un étudiant : aspect pratique

L'objectif de cette étude est également d'évaluer la possibilité d'intégrer cette méthode d'enseignement au programme d'anatomie des étudiants vétérinaires.

Tout d'abord, cette méthode d'enseignement apparaîtra utile sous condition d'être intégrée dans un programme d'anatomie faisant appel à un enseignement multimodal organisé. La peinture corporelle vient ainsi compléter les méthodes d'enseignement déjà existantes afin d'optimiser l'apprentissage de l'anatomie par l'ensemble des étudiants mais ne représente pas une alternative aux enseignements déjà dispensés. Cependant intégrer cette méthode dans le cursus vétérinaire demande de réaménager les programmes d'enseignements afin de consacrer plus de temps à l'enseignement de l'anatomie.

Ainsi, pour la mise en œuvre pratique de cette méthode, les séances ne peuvent être organisées qu'à certaines périodes de l'année, en raison de la nécessité de doucher le cheval en fin de séance. Les séances doivent être organisées de sorte qu'un cheval soit disponible pour un petit groupe de personnes ne dépassant pas plus de cinq étudiants. Sachant qu'un groupe de travaux dirigés correspond à vingt personnes, quatre chevaux seront nécessaires au déroulement de chaque séance. Afin de diminuer le nombre total de séances nécessaires, les systèmes les plus pertinents à peindre seront sélectionnés. Ainsi, en considérant qu'entre quatre et cinq séances pour chaque groupe de vingt étudiants seront nécessaires pour exploiter pleinement le potentiel de cette méthode d'enseignement, avec une promotion comprenant cent soixante étudiants, entre trente et quarante séances de 2h30 seraient à mettre en place dans l'année.

La principale limite à la mise en œuvre de cette méthode d'enseignement reste ainsi le temps consacré à l'enseignement de l'anatomie. Un réaménagement des programmes seraient donc nécessaires sans pour autant empiéter sur l'enseignement d'autres matières.

En ce qui concerne le matériel, la peinture et les pinceaux sont du matériel peu onéreux. Il est

cependant plus difficile d'avoir à disposition plusieurs chevaux pour chaque séance. Des chevaux de travaux pratiques sont généralement disponibles dans les écoles vétérinaires, mais ils restent peu nombreux, il serait donc nécessaire de trouver un autre moyen d'obtenir des chevaux pour la réalisation des séances.

Par ailleurs, au même titre que le cheval d'Auzoux était demandé par les comices agricoles et l'armée [26], cette méthode d'enseignement de l'anatomie pourrait être intégrée à l'éducation des cavaliers. Cela représente une éducation ludique qui peut être adaptée en simplifiant les systèmes représentés afin de rendre l'enseignement de l'anatomie plus accessible.

CONCLUSION

De nombreux outils sont à la disposition des étudiants pour apprendre au mieux les matières fondamentales comme l'anatomie. Les progrès technologiques permettent d'avoir accès à de nouveaux moyens participant à l'amélioration de l'enseignement dispensé dans les écoles vétérinaires. Toutefois, l'optimisation de l'enseignement passe par l'utilisation de diverses méthodes intégrées et étalées dans le cursus de l'étudiant. La conservation des méthodes traditionnelles comme la dissection semble indispensable pour la formation d'un futur clinicien vétérinaire.

Nous espérons avoir démontré que la peinture corporelle est une méthode d'enseignement qui présente de nombreux avantages tant pour sa réalisation que pour son efficacité pédagogique. Cependant, sa mise en œuvre nécessite une réorganisation du programme d'enseignement pour profiter pleinement de ses bénéfices en tant qu'outil pédagogique. Nous avons vu à travers ce travail l'importance de consacrer du temps et des ressources à l'enseignement des fondamentaux. Par conséquent, il serait justifié de penser l'ajustement des programmes d'enseignements pour y intégrer des méthodes d'enseignement innovantes comme la peinture corporelle sur chevaux.

BIBLIOGRAPHIE

- [1] - Article 515-14, Code Civil
- [2] - BACKHOUSE, S., TAYLOR, D., et ARMITAGE, J.A. Is this mine to keep? Three-dimensional printing enables active, personalized learning in anatomy. *Anatomical sciences education*, 2019, vol. 12, no 5, p. 518-528.
- [3] - BARONE, R. Anatomie Comparée des Mammifères Domestiques. Tome Troisième, Splanchnologie I : Appareil Digestif, Appareil Respiratoire. Paris : Editions Vigot 1997.
- [4] - BARONE, R. et VIGOT, E. Tome 5, Angiologie. Anatomie comparée des mammifères domestiques. Paris : Editions Vigot, 1996.
- [5] - BOUSSOUAR S., MAHDADI A., MAHDADI S., MAHNAN A., L'apprentissage de l'anatomie normale chez les étudiants de 2e année médecine à Sétif Volume 103, Issue 342, Morphologie, 2019, Pages 94-95
- [6] - Complete Anatomy – 3D4Medical. [En ligne]. (Consulté le 9 mai 2022). Disponible sur : <https://3d4medical.com/apps/complete-anatomy>
- [7] - DEGUEURCE, C. Les collections de modèles anatomiques équins de Louis Auzoux, une collection à constituer. In Situ. *Revue des patrimoines*, 2015, no 27.
- [8] - DENOIX J.M. Biomécanique et gymnastique du cheval. VIGOT. 2014
- [9] - DYCE K.M., SACK W.O., WENSING C.J.G. Textbook of veterinary anatomy. 4ème édition. SANDERS, 2010. 864 p. ISBN 978-1-4160-6607-1.
- [10] - ESTAI M. et BUNT S. Best teaching practices in anatomy education: A critical review. *Annals of Anatomy-Anatomischer Anzeiger*, 2016, vol. 208, p. 151-157.
- [11] - FINN, G.M. Current perspectives on the role of body painting in medical education. *Advances in Medical Education and Practice*, 2018, vol. 9, p. 701.
- [12] - FINN, G.M. et MCLACHLAN, J.C. A qualitative study of student responses to body painting. *Anatomical sciences education*, 2010, vol. 3, no 1, p. 33-38
- [13] - GHOSH, S.K. Cadaveric dissection as an educational Tool for anatomical sciences in the 21st century. *Anatomical sciences education*, 2017, vol. 10, no 3, p. 286-299.
- [14] - GOURIVEAU M., « La fabrication des modèles anatomiques en papier-mâché du docteur Auzoux », dans Claude Laroque et Valérie Lee (dir.), *Papiers en volume, traditions asiatiques et occidentales*, actes de la journée d'étude du 4 novembre 2016, site de l'HiCSA, mis en ligne en

février 2018, p. 76-100

[15] - HIGGINS G. et MARTIN S. Anatomie du cheval et performance. BELIN, 2014, 156p. ISBN 978-2-7011-7728-1.

[16]- KERBY J., SHUKUR Z. et SHALHOUB, J. The Relationship between learning outcomes and methods of teaching anatomy as perceived by medical students. *Clinical Anatomy*, 2011, vol. 24, no 4, p. 489-497.

[17] - KÖNIG, H.E et LIEBICH, H-G. Anatomie der Haussäugetiere : Lehrbuch und Farbatlas für Studium und Praxis. Schattauer Verlag, 2014.

[18] - KÜCÜKASLAN Ö., ERDOGAN S., BULUT I. Turkish undergraduate veterinary students' attitudes to use of animals and other teaching alternatives for learning anatomy. *Journal of Veterinary Medical Education*, 2019, vol. 46, no. 1, p. 116-127.

[19] - LATORRE, R.M., GARCÍA-SANZ, M.P., MORENO, M., et al. How useful is plastination in learning anatomy? *Journal of Veterinary Medical Education*, 2007, vol. 34, no 2, p. 172-176.

[20] - MARKS JR. et SANDY C. The role of three-dimensional information in health care and medical education : The implications for anatomy and dissection. *Clinical Anatomy : The Official Journal of the American Association of Clinical Anatomists and the British Association of Clinical Anatomists*, 2000, vol. 13, no 6, p. 448-452.

[21] - MARTEL, M. Création d'une collection durable de pièces anatomiques pour l'apprentissage de l'inspection sanitaire en école vétérinaire. 2016. Thèse de docto-rat.

[22] - McCracken T.O., Kainer R.A. et Spurgeon T.L. Spurgeon's Color atlas of large animal anatomy - The Essentials. WILEY-BLACKWELL, 1999, 184 p. ISBN 978-0-6833-0673-1.

[23] - MCGURK, M., AMIS, A. A., POTAMIANOS, P., et al. Rapid prototyping techniques for anatomical modelling in medicine. *Annals of the Royal College of Surgeons of England*, 1997, vol. 79, no 3, p. 169.

[24] - MCLACHLAN, J.C., BLIGH, J., BRADLEY, P., et al. Teaching anatomy without cadavers. *Medical education*, 2004, vol. 38, no 4, p. 418-424.

[25] - MITROUSIAS, V., VARITIMIDIS, S.E., HANTES, M.E., et al. Anatomy learning from prosected cadaveric specimens versus three-dimensional software: A comparative study of upper limb anatomy. *Annals of Anatomy-Anatomischer Anzeiger*, 2018, vol. 218, p. 156-164.

[26] - OLRYS, R. Wax, wooden, ivory, cardboard, bronze, fabric, plaster, rubber and plastic anatomical models: Praiseworthy precursors of plastinated specimens. *J Int Soc Plastination*,

2000, vol. 15, no 1, p. 30-5.

[27] - OP DEN AKKER, J. W., BOHNEN, A., OUDEGEEST, W. J., et al. Giving color to a new curriculum: bodypaint as a tool in medical education. *Clinical Anatomy: The Official Journal of the American Association of Clinical Anatomists and the British Association of Clinical Anatomists*, 2002, vol. 15, no 5, p. 356-362.

[28] - PATRONEK G.J., RAUCHE A. Systematic review of comparative studies examining alternatives to the harmful use of animals in biomedical education. *Journal of the American Veterinary Medical Association*, 2007, vol. 230, no. 1, p. 37-43

[29] - PEARCE S. Développement d'une application interactive en 3D pour l'apprentissage de l'ostéologie canine. Thèse d'exercice vétérinaire, médecine vétérinaire, École Nationale Vétérinaire de Toulouse, 2018.

[30] - PETERSON, D.C. et MLYNARCZYK, G. SA. Analysis of traditional versus three-dimensional augmented curriculum on anatomical learning outcome measures. *Anatomical sciences education*, 2016, vol. 9, no 6, p. 529-536.

[31] - PREECE, D., WILLIAMS, S. B., LAM, R., et al. Let's Get Physical: Advantages of a physical model over 3D computer models and textbooks in learning imaging anatomy. *Anat Sci Educ* 6 (4) : 216–224. 2013.

[32] - RIZZOLO, L.J. et STEWART, W.B. Should we continue teaching anatomy by dissection when...? *The Anatomical Record Part B: The New Anatomist : An Official Publication of the American Association of Anatomists*, 2006, vol. 289, no 6, p. 215-218.

[33] - SENOS, R., RIBEIRO, M. S., DE SOUZA MARTINS, K., et al. Acceptance of the body painting as supportive method to learn the surface locomotor apparatus anatomy of the horse. *Folia Morphologica*, 2015, vol. 74, no 4, p. 503-507.

[34] - Site de présentation du logiciel 3D Easy anatomy <https://easy-anatomy.com/>

[35] - SUGAND, K., ABRAHAMS, P., et KHURANA, A. The anatomy of anatomy: a review for its modernization. *Anatomical sciences education*, 2010, vol. 3, no 2, p. 83-93.

[36] - TAMAYO-ARANGO, L.J. et MEJÍA-DURANGO, M. A. Body Painting of the Horse and Cow to Learn Surface Anatomy. *Journal of Veterinary Medical Education*, 2020, vol. 47, no 4, p. 395-401.

[37] - TRELEASE, R.B. Anatomical informatics: Millennial perspectives on a newer frontier. *The Anatomical Record : An Official Publication of the American Association of Anatomists*,

2002, vol. 269, no 5, p. 224-235.

[38] - TURNEY B W Anatomy in a modern medical curriculum, 2007 Ann R Coll Surg Engl ; 2007 ; 89 : 104-1 [39] - UHL J.F Les nouvelles techniques de modélisation 3D du corps humain

au service de l'Anatomie et de la Chirurgie 2017, 1634-0647 Académie Nationale de Chirurgie.

[40] - VACCAREZZA, M. et PAPA, V. 3D printing: a valuable resource in human anatomy education. Anatomical science international, 2015, vol. 90, no 1, p. 64-65.

[41] - VEZIN J-F, L'apprentissage des schémas, leur rôle dans l'acquisition des connaissances. L'année psychologie 72-1, 1972, pp. 179-198

[42] - WAY, R.F. et LEE, D.G. The Anatomy of the Horse: a pictorial approach., 1956.

[43] - WINKELMANN, A. Anatomical dissection as a teaching method in medical school: a review of the evidence. Medical education, 2007, vol. 41, no 1, p. 15-22.

[44] - YE, Z., DUN, A., JIANG, H., et al. The role of 3D printed models in the teaching of human anatomy: a systematic review and meta-analysis. BMC medical education, 2020, vol. 20, no 1, p. 1-9.

DESSINS ANATOMIQUES SUR CHEVAL : APPORTS PÉDAGOGIQUES ET INTÉRÊTS PRATIQUES EN FORMATION INITIALE DANS LES ÉTUDES VÉTÉRINAIRES – SYSTÈME DIGESTIF, SYSTÈME RESPIRATOIRE, SYSTÈME CIRCULATOIRE, SYSTÈME LYMPHATIQUE

RÉSUMÉ :

Dans le cursus d'un étudiant, l'anatomie apparaît rapidement comme une discipline aussi cruciale que complexe. Les étudiants vétérinaires ont à leur disposition différents moyens pour tenter d'apprendre et retenir au mieux cette matière. Pour une meilleure acquisition des connaissances, un apprentissage pas à pas utilisant divers supports est indispensable. Les moyens à disposition pour enseigner cette discipline évoluent constamment pour répondre aux besoins de chaque étudiant. Depuis quelques années émerge une nouvelle méthode à la fois attrayante et efficace pour enseigner l'anatomie aux futurs vétérinaires : la peinture corporelle. Ce travail de recherche a pour but d'exploiter le potentiel de la peinture corporelle sur les chevaux et d'évaluer son intérêt comme méthode d'enseignement au profit des étudiants au travers de la représentation du système digestif, respiratoire, circulatoire et lymphatique. Ce travail se divise en trois grands axes, dans une première partie, nous faisons des rappels anatomiques fondamentaux sur les divers systèmes étudiés, dans un second temps nous étudions les méthodes d'enseignement de l'anatomie et leur évolution, la troisième partie sera dédiée au travail de recherche effectué.

Mots clés : Dessin, Anatomie, Pédagogie, Cheval

ANATOMICAL DRAWINGS ON HORSES: EDUCATIONAL CONTRIBUTIONS AND PRACTICAL INTERESTS IN INITIAL TRAINING IN VETERINARY STUDIES - DIGESTIVE SYSTEM, RESPIRATORY SYSTEM, CIRCULATORY SYSTEM, LYMPHATIC SYSTEM

ABSTRACT:

Anatomy is a crucial and complex subject in a student's curriculum. Veterinary students have at their disposal different means to try to learn and retain this subject as well as possible. For a better acquisition of knowledge, a step-by-step learning process using various supports is essential. The means available to teach this discipline are constantly changing to meet the needs of every student. For a few years now, a new method has been emerging that is both attractive and effective for teaching anatomy to future veterinarians : body painting. This research project aims to exploit the potential of body painting on horses and to evaluate its interest as a teaching method for students through the representation of the digestive, respiratory , circulatory, lymphatic systems. This project is divided into three main parts, in a first part, we make fundamental anatomical recalls on the various systems studied, in a second part we study the methods of teaching anatomy and their evolution, the third part will be dedicated to the research work done.

Key words: Drawing, Anatomy, Education, Horse