



HAL
open science

Le score de Darrieutort-Laffite: un nouveau score radiographique dans l'évaluation de la tendinopathie calcifiante d'épaule

Romain Dalla-Torre

► To cite this version:

Romain Dalla-Torre. Le score de Darrieutort-Laffite: un nouveau score radiographique dans l'évaluation de la tendinopathie calcifiante d'épaule. Médecine humaine et pathologie. 2022. dumas-03781873

HAL Id: dumas-03781873

<https://dumas.ccsd.cnrs.fr/dumas-03781873>

Submitted on 20 Sep 2022

HAL is a multi-disciplinary open access archive for the deposit and dissemination of scientific research documents, whether they are published or not. The documents may come from teaching and research institutions in France or abroad, or from public or private research centers.

L'archive ouverte pluridisciplinaire **HAL**, est destinée au dépôt et à la diffusion de documents scientifiques de niveau recherche, publiés ou non, émanant des établissements d'enseignement et de recherche français ou étrangers, des laboratoires publics ou privés.

IMPORTANT : OBLIGATIONS DE LA PERSONNE CONSULTANT CE DOCUMENT

Conformément au *Code de la propriété intellectuelle*, nous rappelons que le document est destiné à un **usage strictement personnel**. Les "analyses et les courtes citations justifiées par le caractère critique, polémique, pédagogique, scientifique ou d'information" sont autorisées sous réserve de mentionner les noms de l'auteur et de la source (article L. 122-4 du *Code de la propriété intellectuelle*). Toute autre représentation ou reproduction intégrale ou partielle, faite sans le consentement de l'auteur ou de ses ayants droit, est illicite.

De ce fait, nous vous rappelons notamment que, **sauf accord explicite** de l'auteur de la thèse ou du mémoire, **vous n'êtes pas autorisé** à rediffuser ce document sous quelque forme que ce soit (impression papier, transfert par voie électronique, ou autre). Tout contrevenant s'expose aux peines prévues par la loi.

NANTES UNIVERSITÉ

FACULTÉ DE MÉDECINE

Année : 2022

N°

THÈSE

pour le

DIPLÔME D'ÉTAT DE DOCTEUR EN MÉDECINE

RHUMATOLOGIE

par

Romain DALLA-TORRE

Né le 07/06/1993 à Bayonne (64)

Présentée et soutenue publiquement le 17/06/2022

Le score de Darrieutort-Laffite, un nouveau score radiographique dans l'évaluation
de la tendinopathie calcifiante d'épaule

Président : Monsieur le Professeur Benoit LE GOFF

Directeur de thèse : Christelle DARRIEUTORT-LAFFITE

Remerciements

- **Aux membres du jury :**

A Madame le Docteur Christelle DARRIEUTORT-LAFFITE, pour m'avoir proposé ce sujet de thèse. Tu as été disponible et à l'écoute tout au long de ce travail et je t'en suis très reconnaissant.

A Monsieur le Professeur Benoît LE GOFF, de me faire l'honneur de présider cette thèse. Merci également pour ta pédagogie, l'intérêt et la formation que tu apportes aux internes. Tu es un exemple pour la famille de la rhumatologie.

A Monsieur le Professeur Yves MAUGARS. Merci de me faire l'honneur de juger mon travail de thèse. Merci pour votre bienveillance et vos enseignements dans le service de rhumatologie.

A Monsieur le Docteur FOUASSON-CHAILLOUX. Merci de me faire l'honneur de juger mon travail de thèse. Merci pour ton encadrement durant mon stage dans le service de médecine physique et réadaptation du CHU de Nantes. Merci également pour tous ces bons moments partagés ensemble.

A Monsieur le Professeur Christophe NICH. Merci d'avoir accepté de participer à ce jury.

- **A tous ceux que j'ai côtoyé depuis le début de mon internat et qui contribuent à ma formation :**

Aux médecins du service de rhumatologie du CHU de Nantes : Docteur BERTHELOT, Docteur GUILLOT, Docteur GLEMAREC, Docteur NAJM, Docteur GARRAUD, Docteur ARNOLFO, Docteur METAYER.

Aux médecins de médecine physique et réadaptation du CHU de Nantes : Docteur MENU, Docteur DAUTY, Docteur LOUGUET.

Au service de rhumatologie du CH du Mans : Dr DERNIS, Dr DIREZ, Dr PIOT, Dr CHATELAIS, Dr HAETTICH, Dr DENIS.

Au Service de médecine interne du CHU de Nantes : en particulier au Pr HAMIDOU ainsi qu'au Dr MASSEAU.

Au service de Neurologie du CHU de Nantes : en particulier au Dr LIONNET.

- **A tous les co-internes rencontrés depuis le début de l'internat :**

Merci pour les bons moments partagés : Adrien, Nicolas, Matthieu, Emeline, Charlotte, Julien, Pauline, Laurie, Charlotte, Marie, Isaure, Charles, Jérôme, Alexandre, Tim Tim, Clémence, Stéphane, Ludovic, Arthur, Noémie, Pauline.

- **A mes amis :**

Aux PDR : Le crabe, Viveau, Petriakus, Turtle, Pitoutou, La Pedre, Maximus, Nonol, La Ton's, Pucheupopulos, Jeannot, Le Dach. Merci pour tous ces moments de descounare et cette amitié si chère.

Aux copains du pays : Florian, Brique, Peio, Alex, Marco, Egana, Azzo, Harold, Enzo, Batista bomb, Paxkal, Ando, Bastien, Pierutte, Diego, Theo Plantec, Jacquie, Léa, Soso, Camille, Eugénie.

A la team camping gaz : Gorka, Nigel, Fefe, Baptiste, Lutxo, Doudou.

A la team nantaise : Nico, Le J, Thibs, Clem, Enora, Adèle, Mario, Léa, Samy, Clémence, Nathan, Julie

Merci à l'équipe de rugby du **Velo Sport Nantais** de m'avoir accueilli dans l'équipe et de m'avoir transmis cet amour pour l'équipe de Sochaux. Allez Sochaux !

- **A ma famille :**

A mes parents : Philippe et Carole. Vous m'avez toujours fait confiance et soutenu depuis le début. Vos conseils sont précieux. Je vous en serai toujours reconnaissant.

A mon frère et ma sœur : Hugo et Louise. Je suis heureux de vous avoir.

A mes grands-parents : Pierrette et Michel. Merci pour ce soutien sans faille depuis toutes ces années.

A ma famille éloignée : Freddy, Sylvie, Marion, Margaux, Jean-Pierre.

A ma belle-famille : de m'avoir accueilli à bras ouvert parmi vous.

A Chloé : Pour ton amour et ton soutien au quotidien. Depuis 6 ans, tu remplies ma vie de bonheur. Le meilleur reste à venir.

Table des matières

LISTE DES ABREVIATIONS	5
TABLE DES FIGURES ET TABLEAUX	6
INTRODUCTION	7
1) La coiffe des rotateurs :	7
2) Définition et Épidémiologie	8
3) Présentation clinique	10
4) Physiopathologie	11
5) Prise en charge	13
a) Traitement conservateur	13
b) Traitements mini-invasifs.....	14
c) Traitement chirurgical	16
5) Examens complémentaires	18
a) Évaluation échographique	18
b) Évaluation radiographique	19
c) Évaluation Scanner et IRM	23
6) Rationnel et objectif de l'étude	23
ARTICLE	25
CONCLUSION	41
BIBLIOGRAPHIE	42

LISTE DES ABREVIATIONS

BSAD	Bourse sous acromio-deltoïdienne
IL	Interleukine
AINS	Anti-inflammatoires non stéroïdiens
SPADI	Shoulder Pain and Disability Index
SFA	Société Française d'Arthroscopie
UGPL	ultrasound-guided puncture and lavage
SRM	standardized response mean
VAS	visual analogic scale
CTRC	Calcific tendinitis of the rotator cuff
DASH	Disabilities of the Arm, Shoulder and Hand
MCID	minimal clinically important difference
NSAIDs	Non-steroidal anti-inflammatory drugs

TABLE DES FIGURES ET TABLEAUX

Figure 1 : Anatomie de la coiffe des rotateurs.

Figure 2 : Stades d'évolution de la tendinopathie calcifiante.

Figure 3 : Migration avec « liquéfaction » d'une calcification du supra-épineux vers la bourse sous acromio-deltoïdienne.

Figure 4 : Schéma d'infiltration de la BSAD.

Figure 5 : Ondes de choc extracorporelles appliquées à l'épaule.

Figure 6 : Abord de la calcification sous échographie.

Figure 7 : Image d'arthroscopie d'épaule.

Figure 8 : Stratégie de prise en charge des calcifications tendineuses.

Figure 9 : Évaluation radiographique conventionnelle de l'épaule gauche montrant une calcification trouble et dense (flèche) du supra-épineux.

Figure 10 : Classification radiologique de Molé.

Figure 11 : Classification radiologique de Gärtner.

INTRODUCTION

Les pathologies de l'épaule sont fréquentes avec une prévalence vie-entière en population générale estimée entre 6,7 et 66,7% (1). Elles sont responsables d'un retentissement personnel et socio-professionnel important (1). Après le rachis lombaire et le genou, les pathologies de l'épaule arrivent en troisième position des pathologies musculosquelettiques amenant à consulter en médecine générale (2).

1) La coiffe des rotateurs :

La coiffe des rotateurs est composée de 4 tendons : le supra-épineux, l'infra-épineux, le subscapulaire et le petit rond. Un autre tendon à proximité participe à la stabilisation de l'épaule : celui du chef long du biceps brachial. La coiffe des rotateurs a une organisation unique car ses tendons s'unissent pour former une structure continue qui enveloppe la tête humérale (**Figure 1**) (3). La zone de jonction à l'os est divisée en 4 structures : tendon, fibrocartilage, fibrocartilage calcifié et os. A la surface de cette coiffe, se situe la bourse sous-acromio-deltoidienne, qui constitue une interface de glissement sous l'acromion et le ligament acromio-coracoïdien.

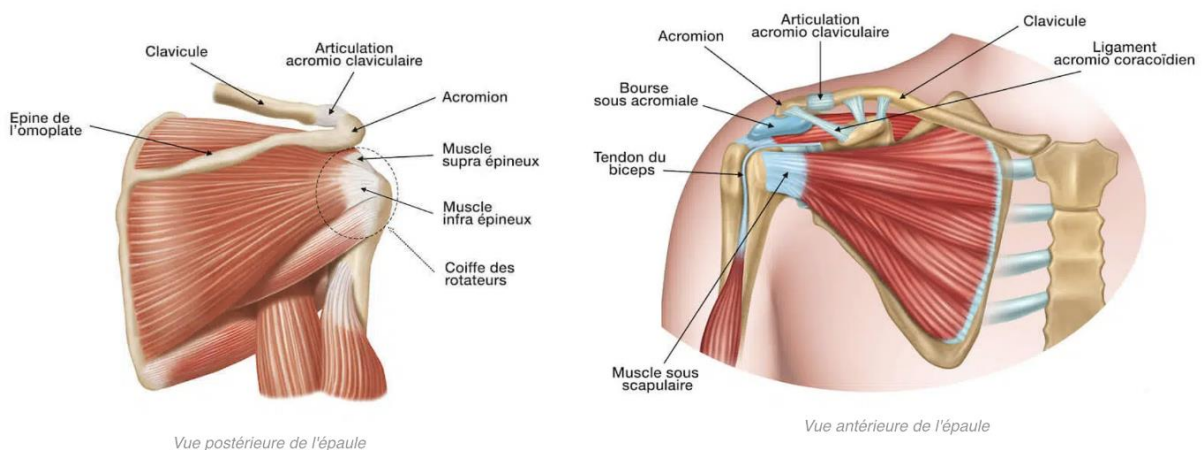


Figure 1 : Anatomie de la coiffe des rotateurs.

Le tendon est la structure interposée entre le muscle et l'os. Son rôle principal est de transmettre la force produite par le muscle à l'os pour permettre le mouvement. Le tendon est constitué en majorité de collagène de type 1 (65 à 80% du poids sec), formant une architecture hautement organisée qui lui permet d'assurer une résistance au stress mécanique engendré par la contraction musculaire et aux autres différentes forces qu'il subit. Sa matrice extracellulaire est

également composée d'élastine, de protéoglycanes nécessaires à l'élasticité du tendon, ainsi que de glycosaminoglycanes, de glycoprotéines structurelles et de substances organiques (calcium, cuivre, zinc, phosphore, cobalt) qui participent à la régulation de la fibrillogénèse du collagène 1 (4). Enfin, les principales cellules présentes au sein du tendon sont les ténoblastes et les ténocytes dont le rôle est de synthétiser le collagène et les autres composants de la matrice extra-cellulaire.

D'un point de vue biomécanique, l'épaule est une articulation instable du fait de la faible congruence des surfaces articulaires (tête humérale et glène de la scapula). Le labrum (cartilage fibreux), la capsule et les ligaments gléno-huméraux améliorent en partie la stabilité de l'épaule. Les tendons de la coiffe des rotateurs participent également à la stabilisation de cette articulation (5).

2) Définition et Épidémiologie

La tendinopathie calcifiante est une pathologie qui affecte les tendons des muscles de la coiffe des rotateurs de l'épaule et se caractérise par la présence de dépôts de cristaux d'apatite au sein de ces tendons.

Cette pathologie est associée à un processus de calcification, et non d'ossification. En effet, la calcification correspond à une accumulation de sels de calcium dans les tissus alors que l'ossification est le processus physiologique de formation osseuse dépendant des ostéoblastes. L'analyse histologique des tendons calcifiés montrent un dépôt amorphe au sein d'une métaplasie fibrocartilagineuse (6).

La tendinopathie calcifiante de l'épaule s'intègre dans une entité appelée le rhumatisme apatitique, une affection rhumatismale en rapport avec des dépôts intra ou périarticulaires constitués de cristaux d'apatite. Ces dépôts peuvent être observés au niveau d'autres localisations (hanches, mains, pieds, rachis cervical) mais l'épaule est, de loin, la localisation la plus fréquente (7). Ils représentent la forme la plus stable des cristaux de phosphate de calcium, constituants majeurs du tissu osseux. Toutefois, en situation extra-osseuse, les phosphates de calcium sont assez hétérogènes et peuvent être substitués en partie par des

composants carbonatés. Les apatites se distinguent par leur composition chimique du pyrophosphate de calcium dihydraté responsable de la chondrocalcinose.

Cette calcification diffère de la calcification observée dans la tendinopathie dégénérative, qui est composée d'un mélange hétérogène de sels de calcium diffus dans tout le tendon au niveau des zones de dégénérescence ou déchirure du collagène (8). Ici, la calcification se présente comme une accumulation focale et bien limitée de cristaux d'apatite de calcium située généralement à 1–2 cm de l'insertion du tendon (9). Il est suspecté que des forces de cisaillement et des contraintes mécaniques puissent initier à ce niveau le développement du dépôt calcique focal entre des fibres de collagène saines (8).

La tendinopathie calcifiante de la coiffe des rotateurs est une pathologie fréquente de l'épaule. On estime qu'elle est responsable de 10 à 42 % des douleurs chroniques de l'épaule (10–13). Plusieurs études ont évalué la prévalence des calcifications au niveau la coiffe des rotateurs. Chez des patients symptomatiques qui présentent un tableau de douleur de l'épaule, la prévalence de la tendinopathie calcifiante de l'épaule est estimée entre 6,8 et 40% (10,11,14). Les dépôts calciques peuvent également rester asymptomatiques et peuvent être retrouvés dans 7,5 à 20% des épaules non douloureuses (15).

Le supra-épineux est le tendon le plus fréquemment atteint, jusqu'à 80% des cas en fonction des séries. Les calcifications de l'infra-épineux sont moins fréquentes et sont retrouvées dans environ 15% des cas. Enfin, celles du sub-scapulaire sont plus rares, estimées à 5% des cas (10,16).

Les patients atteints de tendinopathie calcifiante sont généralement âgés de 30 à 60 ans et les femmes sont plus souvent touchées que les hommes. Les calcifications sont fréquemment multiples, touchant plusieurs tendons d'une même épaule. L'atteinte bilatérale n'est pas rare, retrouvée chez 13 à 24% des patients (16,17). La prévalence d'omarthrose ne semble pas être augmentée chez les patients atteints de tendinopathie calcifiante, 10 ans après leur diagnostic (18).

3) Présentation clinique

Lorsqu'elle est symptomatique, la tendinopathie calcifiante de l'épaule est responsable de deux tableaux cliniques différents en fonction du stade de la pathologie :

- Soit un tableau douloureux chronique de l'épaule, volontiers nocturne et évoluant par poussées, sur un fond de douleurs mécaniques quotidiennes en rapport avec un conflit sous acromial (19). Les douleurs sont localisées le plus souvent en regard du deltoïde avec une irradiation au bras ne dépassant habituellement pas le coude (2).
- Soit des douleurs aiguës d'apparition brutale, intenses et insomniantes, responsables d'une impotence fonctionnelle totale (20). Ce tableau est en lien avec une résorption spontanée de la calcification avec l'effraction du contenu de la calcification dans la bourse sous-acromio-deltoïdienne située juste au-dessus des tendons, créant une bursite inflammatoire. Elle peut survenir chez un patient sans douleur au préalable ou bien chez un patient présentant auparavant des douleurs chroniques de l'épaule. Ce tableau peut s'accompagner d'un fébricule et sur le plan biologique d'un syndrome inflammatoire. Une amélioration spontanée en quelques jours est observée. Devant un tel tableau, les principaux diagnostics différentiels sont une arthrite septique de l'épaule ou une arthrite microcristalline.

Comme vu précédemment, il n'est pas rare que la présence d'une calcification au niveau des tendons de la coiffe des rotateurs soit asymptomatique. Certains facteurs, sont associés au caractère symptomatique des calcifications :

- L'âge du patient.
- L'atteinte du tendon du supra-épineux (21).
- Les volumineuses calcifications de plus de 1,5 cm (15,22).
- La présence d'un épaississement de la bourse sous acromio-deltoïdienne (BSAD) > 2mm en échographie (22).
- La présence d'un signal doppler autour de la calcification en échographie (22).

L'évolution des tendinopathies calcifiantes de l'épaule est souvent longue, de l'ordre de plusieurs années (10,23,24).

4) Physiopathologie

L'origine exacte de la tendinopathie calcifiante de la coiffe des rotateurs n'est pas clairement identifiée. Elle ne semble pas associée à l'activité physique ni à des troubles du métabolisme phosphocalcique (10). Les travaux d'Uthoff (25,26), datant des années 1980, ont permis de décrire différents stades de la maladie à partir d'observations histologiques : une phase de pré-calcification, une phase de formation de la calcification, une période de latence plus ou moins longue, une phase de résorption et enfin une phase post-calcification (**Figure 2**) (10,22). Aujourd'hui, il s'agit de l'hypothèse la plus communément admise.

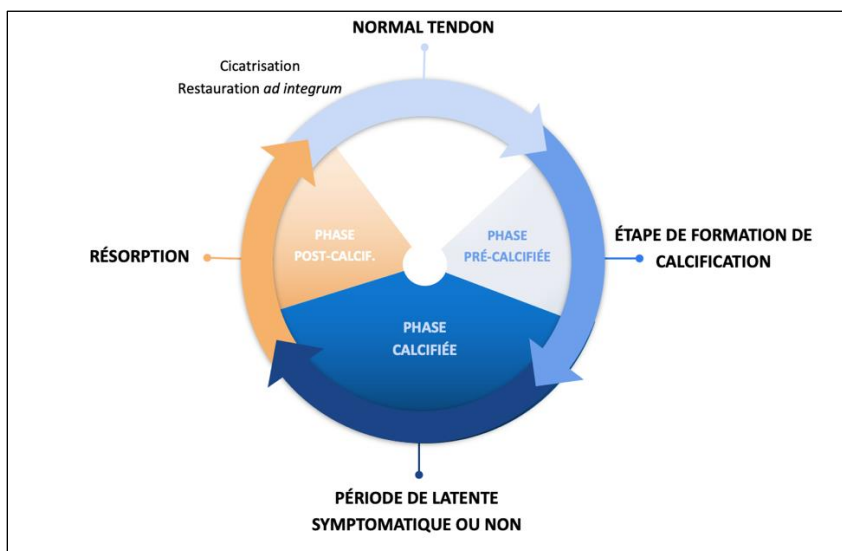


Figure 2 : Stades d'évolution de la tendinopathie calcifiante.

Le stade de pré-calcification débute par une métaplasie de ténocytes en chondrocytes. Différents travaux ont permis d'observer des cellules chondrocytes-like autour des calcifications intra tendineuses (6,27,28). Le facteur déclenchant la transformation de ténocytes en chondrocytes est inconnu. Une des hypothèses est l'hypoxie tissulaire qui est maximale dans cette zone du tendon où se développe préférentiellement les calcifications (29). Une autre hypothèse est que ces chondrocytes dérivent de cellules souches mésenchymateuses intra-tendineuses. La présence de telles cellules dans les tendons a été démontrée (30), tout comme leur capacité à se différencier en chondrocytes in vivo (31). Ces cellules chondrocytes-like sont entourées d'une matrice fibrocartilagineuse, formée de protéoglycanes et mucopolysaccharides, qui diffère des autres fibrocartilages du fait de l'absence de collagène de type II (6,28).

Il y a ensuite une phase de formation de la calcification qui débute par une minéralisation du fibrocartilage. Il est possible que des vésicules matricielles soient impliquées dans cette minéralisation. Ces vésicules sont riches en calcium et phosphore, ainsi qu'en différentes enzymes telles que la TNAP (Tissue Non specific Alkaline Phosphatase). Il semble que les cellules chondrocytes-like participent activement à ce phénomène de minéralisation (27,32).

Pour mieux appréhender leur origine, la composition des dépôts calciques a été étudiée. Les calcifications sont constituées d'apatite carbonatée faiblement cristallisée, proches de l'hydroxyapatite. De manière intéressante, il n'y a pas de différence dans la composition des calcifications à la phase chronique ou à la phase de résorption, ce qui suggère l'implication d'autres éléments dans l'évolution clinique de la pathologie (33).

Après une période de latence de durée variable, il apparaît une phase de résorption de la calcification qui peut être responsable d'une douleur intense (**Figure 3**) (34).

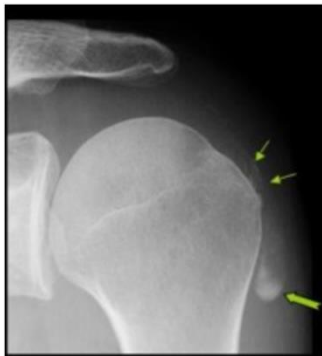

Figure 3 : Migration avec « liquéfaction » d'une calcification du supra-épineux vers la bourse sous acromio-deltaïdienne. Quelques fines images calciques (→) persistent à l'insertion du supra-épineux. Le versant latéral de la BSAD est moulé par de la boue calcique (→).

Les facteurs responsables de l'initiation de la résorption ne sont pas connus (32). Sur le plan histologique, des vaisseaux sanguins ont été mis en évidence en périphérie de la calcification (6,27,28). Il y aurait alors un afflux de cellules géantes multinucléées et de macrophages qui permettraient la phagocytose de la calcification (25). En effet, il a été mis en évidence, autour de la calcification, des macrophages renfermant du contenu calcique (28), ceci étayant cette hypothèse. Le déversement du contenu de la calcification dans la BSAD est responsable d'un afflux de leucocytes et d'une réaction inflammatoire importante. Les cristaux d'apatite ont un

effet pro inflammatoire, qui a pu être mis en évidence *in vitro* et *in vivo* (32). Le rôle de l'inflammasome semble important dans la réaction inflammatoire en lien avec la résorption de la calcification. Il a également été observé une sécrétion de différentes molécules pro-inflammatoires comme l'IL-1B, l'IL-6 et l'IL-18.

Après résorption de la calcification, un comblement de l'espace de la calcification par un tissu de granulation a été observé (25). Ce tissu de granulation se remodelerait ensuite pour reprendre un aspect histologique de tendon normal.

5) Prise en charge

La prise en charge d'une tendinopathie calcifiante de l'épaule doit être adaptée au cas par cas, en prenant en compte le tableau clinique, la durée d'évolution des symptômes et le retentissement socio-professionnel. En effet, cette pathologie touche préférentiellement une population jeune, active, en âge de travailler et peut avoir des conséquences médico-économiques significatives en cas d'arrêt de travail (35–37).

a) Traitement conservateur

Devant un tableau de douleur peu intense de l'épaule, responsable d'une gêne modérée, il convient en premier lieu d'initier un traitement non invasif basé sur des traitements antalgiques et une prise en charge rééducative. En l'absence de contre-indication, des anti-inflammatoires non stéroïdiens (AINS) sont classiquement prescrits. Concernant la rééducation, il n'y a pas de protocole spécifique validé dans la tendinopathie calcifiante de l'épaule (38–40). Une revue Cochrane publiée en 2016 a mis en évidence des preuves insuffisantes sur l'efficacité clinique et le rapport coût-efficacité à long terme de la physiothérapie pour le traitement des patients atteints de troubles de la coiffe des rotateurs malgré la large diffusion du traitement (41).

Il a été décrit dans la littérature des facteurs associés à une moins bonne réponse au traitement conservateur, tels que la présence d'une calcification bilatérale, un volume important de la calcification et l'extension sous acromiale de la calcification. A l'inverse, les calcifications

floues à la radiographie, qui marquent une calcification en cours de résorption, et l'absence de cône d'ombre postérieur à l'échographie seraient associées à une meilleure réponse (23).

b) Traitements mini-invasifs

i) Infiltration de la bourse sous acromio-deltoïdienne

L'infiltration de la BSAD (**Figure 4**) (42,43) par corticostéroïdes est en général proposée en première intention après échec de la kinésithérapie et des traitements symptomatiques. Elle est un moyen simple et efficace pour soulager les douleurs chez des patients atteints d'une tendinopathie calcifiante de l'épaule. Elle permet une amélioration rapide des symptômes. L'étude de Maugars et al. a montré une amélioration significative chez 48% des patients deux semaines après l'infiltration (44). Une rechute était observée chez 25% des patients initialement améliorés, nécessitant alors un autre traitement (44). Les effets au long terme sont moins connus (45).

Une infiltration peut également être réalisée devant un tableau d'épaule hyperalgique en lien avec un épisode de résorption de calcification, avec une bonne efficacité (20).

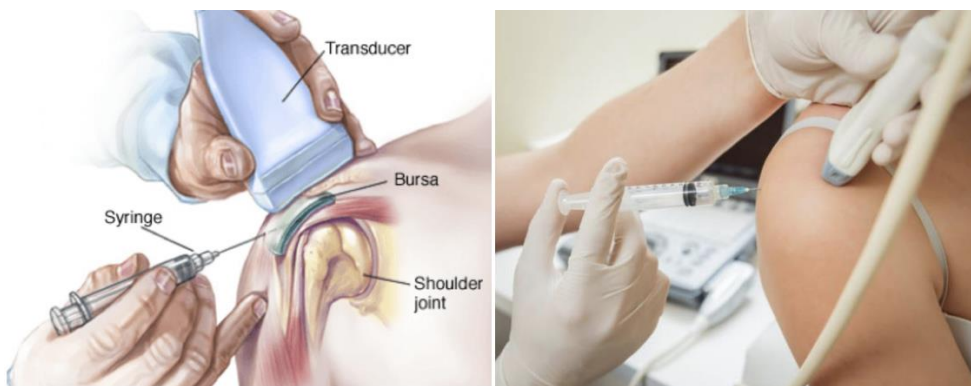


Figure 4 : Schéma infiltration de la BSAD.

ii) Ondes de choc extracorporelles

Les ondes de choc extracorporelles font parties de l'arsenal thérapeutique. Il s'agit d'appliquer via un appareil dédié des impulsions répétées sur l'épaule atteinte (**Figure 5**) (43). Son mode d'action précis n'est pas très bien connu mais différentes hypothèses sont évoquées, notamment

celle d'une augmentation de pression au sein de la calcification responsable d'une fragmentation (46). Il existe une hétérogénéité importante des protocoles d'utilisation, sans standardisation à l'heure actuelle. Il semblerait néanmoins que les ondes de haute énergie soient plus efficaces (47,47,48).

Malgré différentes études semblant montrer des effets positifs, une revue Cochrane récente conclut à l'existence de preuves faibles à modérées concernant l'effet clinique des ondes de choc, sur l'amélioration de la douleur et de la fonction par rapport à un placebo (49–51).

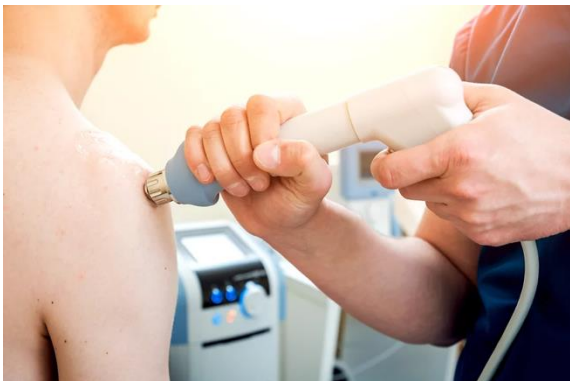

Figure 5 : Ondes de choc extracorporelles appliquées à l'épaule.

iii) Traitement percutané à l'aiguille

Le traitement percutané à l'aiguille est une technique décrite et utilisée dans la prise en charge des tendinopathies calcifiantes de la coiffe des rotateurs depuis de nombreuses années (52). Il s'agit d'une technique sûre et efficace. Jusque dans les années 90, cette technique était utilisée avec un guidage scopique. L'équipe de Bradley et al, a été la première à publier la réalisation de ce geste sous guidage échographique (53). Depuis, de nombreuses études sur le sujet ont été réalisées et elles ont permis de montrer l'efficacité de ce traitement sur la résorption de la calcification ainsi que sur l'amélioration des symptômes (54–57).

Il existe de nombreux protocoles et techniques de traitement percutané à l'aiguille selon les différentes équipes qui la pratiquent (58,59). La ponction-fragmentation-lavage est actuellement réalisée principalement sous échographie avec une technique à une ou deux aiguilles. Elle nécessite une anesthésie locale, puis l'aiguille est positionnée au centre de la calcification afin d'injecter sous pression du sérum physiologique qui permet de mobiliser le contenu calcique et de le faire refluer dans la seringue. Ensuite, on effectue une fragmentation

de la calcification afin de permettre le déversement du reste du contenu de la calcification dans la bourse sous-acromiale (53) et de favoriser sa résorption en créant une réaction inflammatoire (60–62) (**Figure 6**) (63). Le lavage n'est pas utilisé par toutes les équipes, certaines se limitant à une ponction et fragmentation de la calcification (17,64). La procédure se termine généralement par une infiltration de la BSAD avec des corticostéroïdes afin de prévenir la douleur aiguë induite par la procédure (35). Nous avons montré dans une étude précédente que l'injection de corticoïdes permettait non seulement de soulager la douleur juste après le geste mais également dans les semaines qui suivaient le geste en comparaison au placebo (65).

Une des principales limites de ce traitement est la prise en charge des calcifications dures, rendant difficile la ponction de la calcification. La tolérance de ce traitement est bonne. Il s'agit d'un traitement bien accepté par les patients (66). Des cas de malaises vagues per procédure peuvent survenir (35,59), bénins et de résolution rapide. Certains auteurs ont pu craindre l'apparition de rupture tendineuse, notamment en cas d'utilisation de la technique à deux aiguilles (61) ou avec des aiguilles de diamètre plus important mais aucun cas n'a été décrit dans la littérature. Comme pour toute procédure invasive, le risque infectieux de bursite septique existe. S'il est rare, quelques cas ont été rapportés après traitement percutané à l'aiguille (55,67).

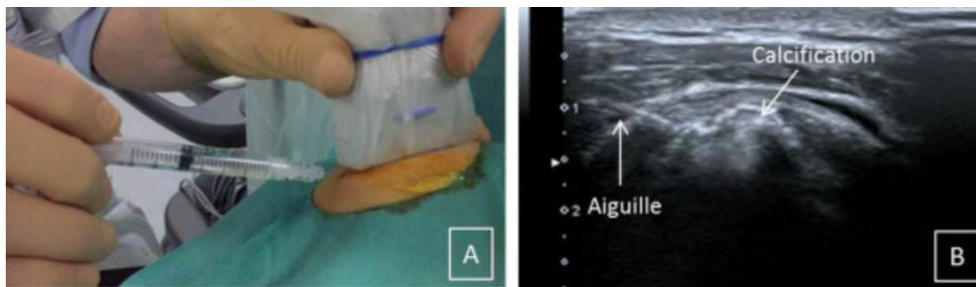


Figure 6 : Abord de la calcification sous échographie. L'aiguille est insérée dans le plan de la sonde, dans la calcification, puis des mouvements de va-et-vient du piston de la seringue sont effectués afin de mobiliser le calcium au sein du dépôt et le faire refluer dans la seringue.

c) Traitement chirurgical

Le traitement chirurgical est le traitement de dernier recours dans la prise en charge des tendinopathies calcifiantes de la coiffe des rotateurs, en cas de symptômes persistants après échec des traitements précédemment cités.

La technique chirurgicale consiste en une évacuation du contenu de la calcification plus ou moins associée à une acromioplastie ou à une acromioplastie seule. Aujourd'hui, ces interventions sont le plus souvent réalisées sous arthroscopie (**Figure 7**) (43), technique qui a montré des résultats équivalents à la chirurgie à ciel ouvert mais avec une récupération initiale plus rapide. La récupération complète après chirurgie est lente et avec un délai d'amélioration variable mais les différentes études sur le sujet montrent des bons résultats à long terme (68,69). L'évacuation arthroscopique de la calcification seule a montré un résultat fonctionnel plus rapide ainsi qu'un retour au travail plus précoce en comparaison à l'association de l'évacuation arthroscopique avec à une acromioplastie (70). Finalement, une méta-analyse récente n'a pas montré de différence sur le résultat fonctionnel à long terme entre les différentes techniques chirurgicales (71).

Le coût de la prise en charge chirurgicale est plus élevé que celui des traitements mini invasifs précédemment discutés. Le risque de complications et notamment le risque infectieux sont également plus élevés. Aucune étude n'a montré sa supériorité aux traitements percutanés à l'aiguille (44,72,73). La prise en charge chirurgicale doit donc être réservée aux échecs du traitement percutané.

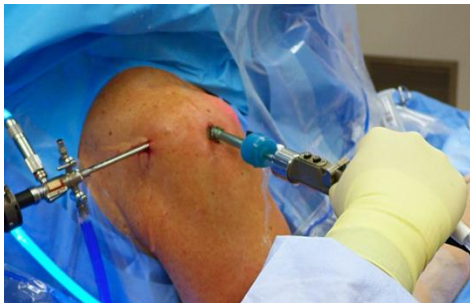

Figure 7 : Image d'arthroscopie d'épaule.

Une stratégie de prise en charge a été proposée dans une monographie récente (63) et est schématisée dans la **Figure 8**.

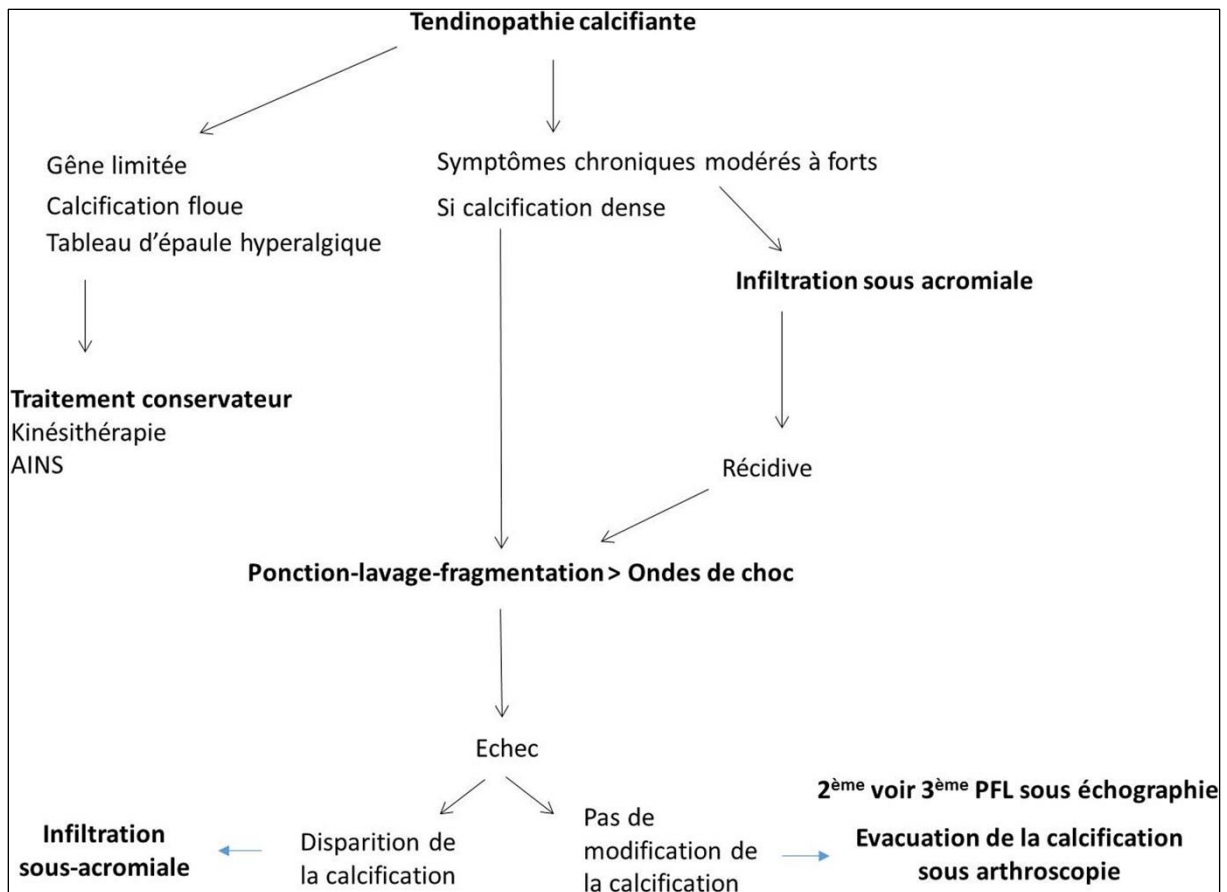


Figure 8 : Stratégie de prise en charge des calcifications tendineuses. Figure issue de la monographie « Les moyens et la stratégie thérapeutiques face à une calcification de la coiffe des rotateurs » parue en 2018 (63).

5) Examens complémentaires

a) Évaluation échographique

Depuis plus d'une vingtaine d'année, le développement de l'échographie ostéo-articulaire avec notamment le développement des sondes à hautes fréquences, lui a permis de prendre une place importante dans la prise en charge des pathologies de l'épaule (74,75). L'échographie est un examen simple, accessible, en temps réel, dynamique et non irradiant qui permet à la fois d'aider au diagnostic mais également de guider certains gestes thérapeutiques comme les infiltrations de la BSAD ou les traitements percutanés à l'aiguille. Cet examen a montré une bonne sensibilité et spécificité en comparaison à d'autres techniques d'imagerie, notamment l'IRM. Néanmoins, la valeur diagnostique de l'examen échographique est opérateur dépendant.

Dans la tendinopathie calcifiante de l'épaule, plusieurs critères échographiques sont intéressants pour évaluer le caractère symptomatique d'une calcification. Il existe une corrélation entre la présence d'une calcification fragmentée ou d'un signal doppler et le caractère symptomatique de la calcification (22,60). La douleur est souvent plus intense en cas de calcifications non arciformes (77). La présence d'un épaissement de la bourse sous acromio-deltoïdienne supérieur à 2 mm est également associé à la présence de douleur (70).

b) Évaluation radiographique

Malgré l'essor de nombreuses techniques d'imagerie, la réalisation de radiographies standards reste indispensable devant une douleur d'épaule et permet fréquemment d'établir un diagnostic précis (78). La radiographie standard est un examen paraclinique facilement accessible et peu invasif qui apporte des informations importantes dans le cadre de l'évaluation d'une douleur d'épaule.

Après l'interrogatoire et l'examen clinique du patient, le diagnostic de tendinopathie calcifiante de la coiffe des rotateurs est confirmé par la réalisation de radiographies standards. Elle se traduit par la présence d'une opacité de densité calcique des tissus mous autour de la tête humérale, dense, arrondie ou ovalaire et de taille variable (de quelques millimètres à plus d'1 cm de grand axe (**Figure 9**)) (79).

L'aspect radiographique du dépôt calcique évolue selon les 4 phases décrites par Uthoff et al. (26). Pendant les 2 premières phases, la calcification paraît "craeuse" et bien limitée. Elle est asymptomatique, sauf si son volume est tel qu'elle déforme les contours du tendon et est responsable alors d'un conflit sous-acromial. Puis vient la phase de résorption, lors de laquelle le patient devient symptomatique. La calcification se fragmente, devient floue, à limites irrégulières, moins dense, ce qui lui donne un aspect dit en "pâte dentifrice". Les dépôts calciques s'évacuent ensuite soit dans la bourse sous-acromiale, dont les contours peuvent être dessinés sur les clichés avec parfois accumulation déclive du dépôt calcique (**Figure 3**), soit en intra-osseux avec des images érosives dans la zone d'insertion du tendon, soit plus rarement en intra-articulaire ou intra-musculaire. Lors de cette phase de liquéfaction, les dépôts calciques disparaissent progressivement jusqu'à normalisation de la radiographie.

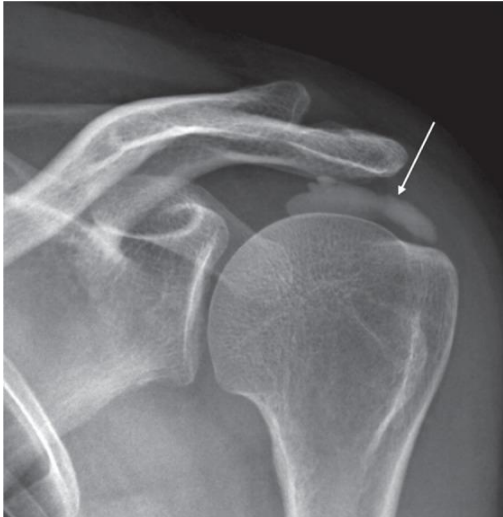

Figure 9 : Évaluation radiographique de l'épaule gauche montrant une volumineuse calcification dense et bien limitée (flèche) au sein du supra-épineux.

Pour rappel, la présence de calcifications tendineuses non symptomatiques n'est pas rare et elles peuvent être découvertes de manière fortuite. Il est donc primordial de rechercher et d'éliminer les diagnostics différentiels de douleur d'épaule. Les radiographies standards seront également utiles lors du suivi notamment après réalisation d'un traitement mini-invasif ou chirurgical.

i) Incidences

Des clichés de face en rotation neutre, rotation interne et rotation externe seront réalisés afin d'apprécier correctement la localisation de la calcification en fonction du tendon atteint (78). En effet, les calcifications du supra-épineux sont principalement mises en évidence sur l'incidence en rotation neutre. La rotation interne permet de mieux découvrir les calcifications de l'infra-épineux et du petit rond. Enfin, la rotation externe facilite la mise en évidence des calcifications du sub-scapulaire. Ces 3 clichés seront complétés par la réalisation d'un cliché de profil de Lamy qui peut permettre de mieux apprécier le tendon atteint en fonction de la localisation de la calcification. Les calcifications du sub-scapulaire seront antérieures, celles du supra-épineux en avant de l'épine scapulaire et celles de l'infra-épineux et du petit rond en arrière de l'épine scapulaire.

ii) Classifications radiographiques

Différents aspects morphologiques de calcification sont constatés et différentes classifications radiographiques ont été développées. Ces classifications sont utilisées dans les études cliniques et en pratique clinique. Nous décrivons ci-dessous les deux classifications les plus utilisées aujourd'hui.

⇒ Classification radiographique de Molé (80).

C'est une classification validée par la Société Française d'Arthroscopie (SFA). Elle propose 4 types de calcifications :

- Type A : calcification dense, homogène avec des contours nets.
- Type B : calcification dense, cloisonnée, polylobée avec des contours nets.
- Type C : calcification floue, inhomogène avec des contours festonnés.
- Type D : calcification d'insertion, dense, en continuité avec le trochiter.

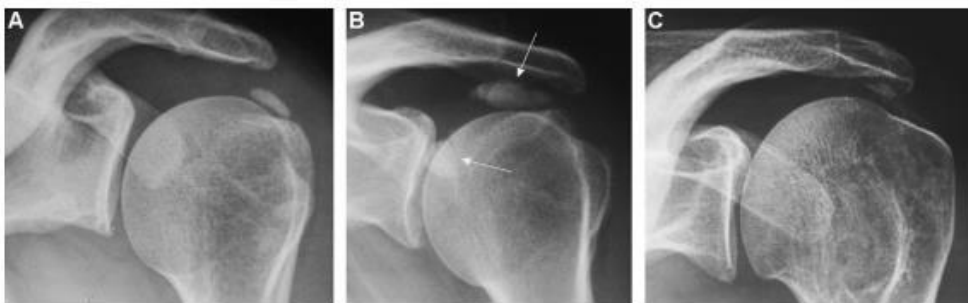

Figure 10 : Classification radiologique de Molé. De gauche à droite : (A) calcification de type A ; (B) calcification de type B ; (C) calcification de type C.

⇒ Classification radiographique de Gärtner et Simons (81)

- Type I : calcification bien délimitée, dense
- Type II : calcification avec contours flous et contenu dense ou contours nets avec contenu transparent
- Type III : calcification avec contours flous et contenu transparent

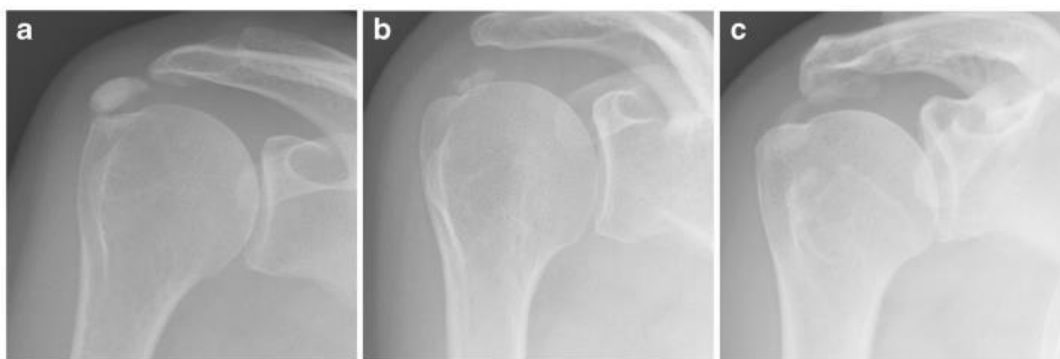

Figure 11 : Classification radiologique de Gärtner. De gauche à droite : (a) calcification de type I ; (b) calcification de type II ; (c) calcification de type III.

Il est intéressant de noter que les calcifications floues de type C de la classification de Molé et type III de la classification de Gärtner sont des calcifications en cours de résorption et ont une propension plus importante à disparaître spontanément (23,82,83). Concernant la taille de la calcification, certaines publications ont montré que les volumineuses calcifications de plus de 1,5 cm de grand axe étaient associées à la présence de douleur (15,22) tandis qu'une étude récente n'a pas retrouvé d'association entre taille de la calcification et critères cliniques (65).

Malgré leur large utilisation, aucune de ces classifications n'est considérée comme satisfaisante en raison d'un manque de reproductibilité et de corrélation radio-clinique.

L'une des principales difficultés rencontrées pour obtenir une classification exacte de la calcification résultent de la progression continue de la tendinopathie calcifiante d'épaule. Le passage d'un stade à un autre de la calcification est difficile à identifier que ce soit cliniquement ou radiographiquement et les patients peuvent même avoir plusieurs dépôts calciques à différentes phases. De plus, la composition minérale ne changeant pas entre dépôts calcifiants aigus et chroniques, ceci ne peut pas non plus être utilisé pour classifier la calcification (33). Le développement d'une nouvelle classification prenant en compte l'évolution de la calcification par rapport à l'aspect au diagnostic semble donc importante pour guider les médecins dans la prise en charge des patients symptomatiques.

c) Évaluation Scanner et IRM

Le scanner semble permettre une évaluation plus sûre que la radiographie, mais sans être supérieur à l'échographie pour déterminer la consistance du dépôt (84). Une calcification de consistance « molle » apparaîtra plutôt hétérogène, alors qu'une lésion « dure » sera homogène et de densité importante (85). La reproductibilité intra- ou inter-observateur n'est pas significativement améliorée par rapport à la radiographie. De plus, le scanner est plus irradiant, l'examen prend plus de temps, et est plus onéreux. Il n'est donc pas recommandé pour effectuer le diagnostic ou classer une calcification de la coiffe des rotateurs (86).

A l'IRM, les calcifications sont habituellement hypo-intenses et peuvent être entourées d'une région dont le signal est plus intense, correspondant à une réaction œdémateuse. Cette réaction est visible plutôt en phase de résorption. L'IRM n'est pas suffisamment fiable pour diagnostiquer une calcification. En effet, certains aspects sur les images peuvent conduire au diagnostic de faux positifs et de faux négatifs. Des zones hypo-intenses physiologiques apparaissent parfois au sein de la coiffe des rotateurs et peuvent mimer des dépôts calciques. Des calcifications peuvent également passer inaperçues en cas de signal iso-intense en comparaison du tissu environnant ou en cas de micro-calcification. Son utilité tient surtout au fait qu'elle permet de diagnostiquer une lésion tendino-musculaire associée ou de retrouver une autre origine aux douleurs (86,87).

6) Rationnel et objectif de l'étude

La réalisation de radiographies standards reste indispensable devant une douleur d'épaule et permet fréquemment d'établir un diagnostic précis. C'est un examen paraclinique facilement accessible et peu invasif qui apporte des informations importantes dans le cadre de l'évaluation d'une douleur d'épaule. Après l'interrogatoire et l'examen clinique du patient, le diagnostic de tendinopathie calcifiante de la coiffe des rotateurs est généralement confirmé par cet examen. Malgré l'existence d'un certain nombre de classifications radiographiques, aucune n'est considérée comme satisfaisante à ce jour. Entre autres, il leur est reproché un manque de reproductibilité et de corrélation radio-clinique. Notre hypothèse est qu'une classification radiographique prenant en compte les changements dans le temps de chaque calcification serait plus pertinente et mieux corrélée à la clinique. Ainsi, la description d'une calcification en tenant compte de son état initial permettrait au clinicien de mieux situer le stade de la maladie. Ainsi,

nous avons créé un nouveau score radiographique, le score de Darrietort-Laffite. L'objectif de l'étude est d'évaluer sa fiabilité et sa corrélation avec la clinique. Pour cela, nous avons effectué une analyse *post hoc* d'une étude précédemment publiée : il s'agit de l'étude CALCECHO (NCT02403856) (35), un essai contrôlé randomisé en double aveugle mené sur 132 patients évaluant l'apport d'une injection de corticostéroïdes après un lavage percutané à l'aiguille sous échographie. A partir de cette base de données, 276 radiographies de 69 patients ont été analysées à J0, J7, 3 mois et 12 mois par 3 lecteurs différents, selon les classifications radiographiques de Molé, Gartner et notre nouveau score Darrietort-Laffite. Nous avons analysé les données de reproductibilité inter et intra-observateur des 3 classifications ainsi que la validité de construit et la validité prédictive de ce nouveau score.

ARTICLE

The Darrieutort-Laffite score, a new radiographic score in the evaluation of calcific tendinitis of the rotator cuff

Romain Dalla-Torre¹, Alban Fouasson-Chailloux^{2,3}, Benoit Le Goff^{1,3}, Christelle Darrieutort-Laffite^{1,3}

(1) Service de Rhumatologie, CHU Nantes, Nantes, France.

(2) Service de Médecine Physique et Réadaptation Locomotrice et Respiratoire, CHU Nantes, Nantes, France.

(3) Nantes Université, Oniris, CHU Nantes, INSERM, Regenerative Medicine and Skeleton, RMeS, UMR 1229, F-44000 Nantes, France

*Corresponding author

Christelle Darrieutort-Laffite, M.D., Ph.D.

Department of Rheumatology, CHU Nantes

1 place Alexis Ricordeau

44000 Nantes

France

Tel: + 33 2 40 08 48 01

Fax: + 33 2 40 08 48 30

Mail: christelle.darrieutort@univ-nantes.fr

Abstract

Background: Calcific tendinitis of the rotator cuff (CTRC) is one of the most common causes of shoulder pain, affecting 10 to 42% of patients referred for a painful shoulder. The diagnosis is usually confirmed by standard radiographs. Various radiographic classifications have been developed, but none of them is considered satisfactory to date. Among other things, they are criticized for their lack of inter-observer reproducibility and the absence of radio-clinical correlation.

Purpose: The aim was to evaluate the metric properties of a new scoring system for CTRC, by testing its intra- and inter-reader reliability, sensitivity to change and correlation with the clinical outcomes after treatment.

Methods: This is a *post hoc* analysis of the CALCECHO trial, a double-blinded randomized controlled trial assessing the effect of corticosteroid injections after UGPL. All patients received an ultrasound-guided puncture and lavage (UGPL) of their rotator cuff calcification. From this database, 276 radiographs of 69 patients were analyzed at baseline, 7 days (D7), 3 months (M3) and 12 months (M12) after the UGPL using the classifications of Molé, Gärtner and our new Darriertort-Laffite score. We also collected the patients' clinical data at baseline and during follow-up. Inter-observer and intra-observer reliability were established between three independent investigators (2 experts and one junior) by weighted kappa. Construct validity was assessed between pain, function and radiological stages. Predictive validity was assessed to predict clinical improvement after UGPL. Finally, sensitivity to change was assessed by standardized response mean (SRM).

Results: In this 12-month follow-up study, the reliability of the proposed scoring system for calcific tendonitis was tested. We found a substantial inter-reader reliability with 0.677, 0.744 and 0.656 at D7, M3 and M12 respectively, higher than for Molé and Gärtner classifications. Intra-reader agreement was between 0.577 and 0.836 for the two expert readers and between 0.519 and 0.697 for the junior reader. We found that our score was correlated with clinical data (VAS pain and DASH) at M3 and M12 and that the score at M3 was predictive of clinical outcome at M12. Finally, sensitivity to change was good, around 0.8.

Conclusion: The Darriertort-Laffite score had good metric properties, showed a significant correlation with clinical data and radiographic scores at M3 were able to predict clinical outcome at M12. This scoring system may therefore be useful to include in the follow-up of patients treated for calcific tendonitis.

Keywords: rotator cuff; calcific tendinitis; radiography; validity; reliability.

Introduction

Shoulder pathologies are frequent, with a lifetime prevalence in the general population estimated between 6.7 and 66.7% (1). They are responsible for a significant socio-professional impact. Calcific tendonitis of the rotator cuff (CTRC) is one of the most common causes of shoulder pain, affecting 10 to 42% of patients referred for a painful shoulder (2–5). It is due to apatite deposits within the rotator cuff tendons. Its etiology is currently poorly known, only little data is available on the mechanisms leading to calcium deposits. CTRC affects patients between 30 and 60 years of age, with a female predominance. The supraspinatus is the most frequently affected tendon as 80% of the deposits develop within it.

After clinical examination, the diagnosis of calcific rotator cuff tendinopathy is usually confirmed by standard radiographs. Calcific deposits appear as a dense opacity around the humeral head. According to Uthoff et al. (6), the calcific deposit evolves in 4 consecutive phases. During the first 2 phases, the calcification appears "chalky" and well limited. It starts to be symptomatic when its volume increases to the point of causing tendon deformation and subacromial impingement. Then the resorption phase occurs. The calcification becomes less dense, and fragmented, with irregular boundaries. This resorption phase leads to the disappearance of the deposit followed by a final repair phase.

Various radiographic classifications have been developed to characterize rotator cuff calcific deposits. The two most widely used have been provided by Molé (7) and Gärtner and Simons (8). However, previous data suggested a lack of intra-reader reliability with kappa at 0.48 and 0.25 for Gärtner and Molé respectively. However, the intra-reader agreement was better (kappa at 0.70 and 0.65 respectively) (12–14). Moreover, while some publications have shown a positive correlation between radiological improvement (decrease in size of the calcification) and clinical results (12,13), no association has been proven between the different stages of these radiographic classifications and the clinical symptoms over time.

We hypothesized that a radiographic score considering the changes in opacity and size over time would be more accurate to assess CTRC and guide clinicians in the management of the disease. Thus, we created a new radiographic score, the Darrieutort-Laffite score. The objective of the study was to assess its reliability, sensitivity to change, correlation with the clinical data and predictive value.

Methods

Data sources

We used the radiographic and clinical data of patients included in a clinical trial (CALCECHO trial (NCT02403856) (14)) which was a double-blind multicentric non-inferiority randomized controlled study including patients with CTRC. The research protocol was approved by the local ethics committee and the French National Agency for Medicines and Health Products Safety (ANSM RC15_0019). Inclusion criteria were age >18 years, chronic pain for >3 months, clinical subacromial impingement, and a calcification larger than 5 mm on standard anteroposterior radiograph. All patients (N=132) had UGPL of the calcification and were randomized (1:1) to receive a steroid or saline injection in the sub-acromial bursitis at the end of the procedure. We were able to analyze the patients' clinical characteristics and X-rays at baseline and during follow-up (7 days, 3, 6 and 12 months) of 69 patients of the cohort (276 radiographs). The full design of the protocol has been published elsewhere (14).

Follow up and data collection

At baseline, we collected the following clinical data: age, sex, duration of symptoms, previous treatment, presence of nocturnal pain, visual analogic scale (VAS) pain at rest and during activities and Disabilities of the Arm, Shoulder and Hand (DASH) score. The affected tendon was also recorded and maximum long axis size of the calcific deposit was measured on X-ray. Patients were seen at the rheumatology clinic at baseline, 7 days (D7), 3 months (M3), and 12 months (M12). At each visit, VAS pain at rest and during activities and DASH score were collected and shoulder radiographs were taken (anteroposterior view with the arm in neutral position, internal rotation, and external rotation and scapular "Y" view). The DASH score is an auto-questionnaire used frequently in pathologies of the upper limb. A DASH score <15 corresponds to a clinical state where patients have no remaining daily disability related to their shoulder condition and are able to work (15). A DASH score < 40 corresponds to patients who can work despite the presence of pain. Finally, we also analyzed the patients reaching the minimal clinically important difference (MCID) of 16 (10).

Scoring of X-rays

Baseline, D7, M3 and M12 radiographs were analyzed blindly by 3 different clinicians (2 were considered as “expert” considering their experience in the management of CTTC (BLG and CDL) and the third one was a junior doctor). At each time points, they classified the calcification images according to the following classifications: Molé classification (7), Gärtner classification (8) as well as the new Darrieutort-Laffite score which has 5 stages: 0 = no or minimal change from the initial radiograph; 1 = decrease in size of the calcification of less than 50%; 2 = decrease in size of the calcification of between 50 and 90%; 3 = decrease of more than 90% of the size; 4 = complete disappearance of calcification (**Figure 1**). They performed 2 readings several months apart to measure intra-observer reliability. The 2 expert readers (1 and 2) reviewed the discordant images to obtain a consensus for all 3 classifications. This consensus was used to assess the construct validity and the predictive value of the score.

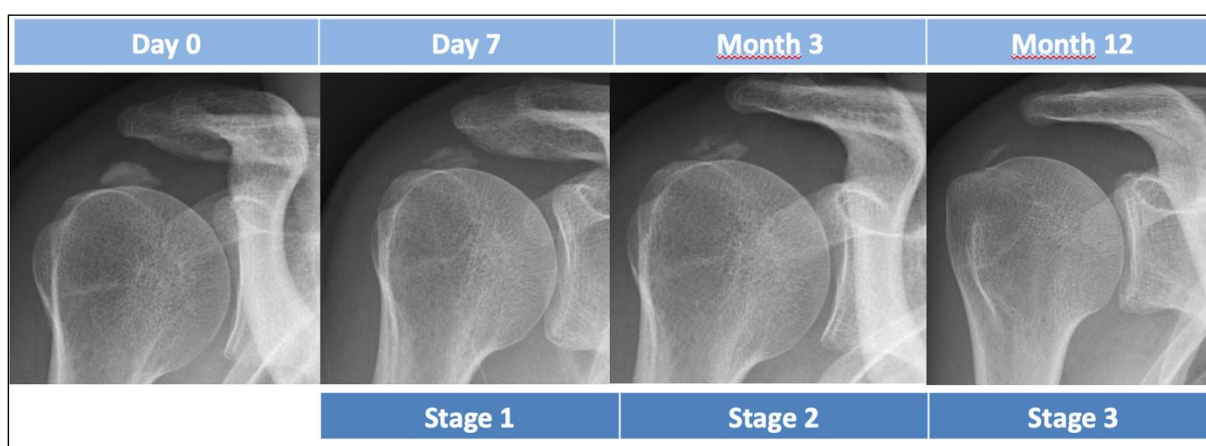


Figure 1: Example of radiographs taken at D0, D7, 3 and 12 months of a patient with calcific tendonitis of the supraspinatus. According to the Darrieutort-Laffite classification, the image at Day 7 corresponds to the stage 1 (decrease in size of the calcification of less than 50%); the image at Month 3 corresponds to the stage 2 (decrease in size of the calcification of between 50 and 90%) and the image at Month 12 corresponds to the stage 3 (decrease in size of more than 90%).

Data analysis

Inter-observer reliability was assessed using X-rays from the entire cohort (N=69) while intra-observer reliability was assessed in 30 randomly selected patients. Weighted kappas were calculated as well as absolute percentage of agreement. The radiographs were read with knowledge of the order. Then, validity of the Darrieutort-Laffite score was assessed using VAS pain and DASH scores from the CALCECHO database. Construct validity was assessed through the cross-sectional relationship between X-ray stages and pain (VAS) and function

(DASH score), by a Spearman test. Predictive validity, i.e. the ability of the radiographic score to predict clinical outcome (DASH< 15, DASH<40, MCID DASH), was assessed using a Chi² test. Sensitivity to change was assessed by standardized response mean (SRM): mean (M3-D7 and M12-M3) scoring change/standard deviation of change (16–18). Statistical analysis was performed using SPSS (Statistical Package for the Social Sciences) statistical software. Statistical significance was set at 0.05.

Results

Baseline characteristics of the patients

Sixty-nine patients were included in our study. There was a predominance of women (n=46, 66.7%), the mean age was 49.8 ± 10 years. Mean symptom duration was 32.4 ± 40.8 months and mean VAS pain at rest and during activities were 25 ± 22 and 68 ± 15 respectively. Mean long axis of the calcification on X-ray evaluation was 16.5 ± 4.9 mm and the calcification was located within the supraspinatus in most cases (n=60, 87%) (Table 1).

Table 1. Patients characteristics

<i>Characteristics</i>	<i>Total (n=69)</i>
Mean age, mean (SD)	49.8 (15)
Female sex, n (%)	46 (66.7%)
Previous SAB steroid injection, n (%)	34 (49.3%)
Duration of symptoms in months, mean (SD)	32.4 (40.8)
VAS at rest/100mm, mean (SD)	25 (22)
VAS at motion/100 mm, mean (SD)	68 (15)
Nocturnal pain, n (%)	52 (75.4%)
DASH Score, mean (SD)	43.5 (15.2)
Tendon affected, n (%)	
Supraspinatus	60 (87%)
Infraspinatus	8 (11.5%)
Subscapularis	1 (1.5%)
Maximum long axis of the calcification in mm, mean (SD)	16.5 (4.9)

SAB: subacromial bursa; VAS: Visual analogue scale; DASH: Disabilities of the Arm, Shoulder and Hand; SD: Standard deviation.

The baseline characteristics of the patients included in this study (n=69) were not different from those of the CALCECHO entire cohort (n=132).

Reliability

A total of 276 radiographs were analyzed. At baseline, inter-observer reliability was higher for Gärtner classification than for Molé classification. Inter-reader reliability was higher for the Darrieutort-Laffite score at D7, M3 and M12, especially between the 2 expert readers (readers 1 and 2) (D7, M3 and M12 weighted kappas at 0.677, 0.744 and 0.656 for Darrieutort-Laffite vs 0.356, 0.401 and 0.300 for Molé and 0.389, 0.514 and 0.406 for Gärtner) (Table 2). In addition, weighted kappas between the junior reader and each expert were higher for the Darrieutort-Laffite score for the most part.

Table 2. Inter-reader reliability for all 3 classifications.

Inter-observer reliability		Molé			Gärtner			Darrieutort-Laffite		
		Reader 1/2	Reader 2/3	Reader 1/3	Reader 1/2	Reader 2/3	Reader 1/3	Reader 1/2	Reader 2/3	Reader 1/3
D0	Weighted kappa [95% CI]	0.574 [0.391-0.756]	0.295 [0.136-0.454]	0.311 [0.141-0.481]	0.735 [0.559-0.911]	0.529 [0.322-0.735]	0.569 [0.349-0.789]	–	–	–
	% agreement	74%	48%	52 %	88%	76%	79%	–	–	–
D7	Weighted kappa [95% CI]	0.356 [0.160-0.551]	0.274 [0.113-0.435]	0.286 [0.131-0.441]	0.389 [0.220-0.557]	0.255 [0.078-0.432]	0.404 [0.244-0.565]	0.677 [0.557-0.798]	0.486 [0.17-0.654]	0.548 [0.385-0.712]
	% agreement	64%	45 %	45 %	54%	48 %	53 %	64 %	52 %	59 %
M3	Weighted kappa [95% CI]	0.401 [0.168-0.634]	0.299 [0.114-0.484]	0.399 [0.268-0.530]	0.514 [0.313-0.715]	0.515 [0.274-0.756]	0.597 [0.469-0.725]	0.744 [0.637-0.852]	0.517 [0.381-0.653]	0.545 [0.418-0.671]
	% agreement	71 %	53%	47%	69%	77 %	72%	67%	50%	47%
M12	Weighted kappa [95% CI]	0.300 [-0.66-0.666]	0.154 [-0.38-0.346]	0.316 [0.183-0.448]	0.406 [0.173-0.638]	0.492 [0.00-0.984]	0.549 [0.313-0.785]	0.656 [0.509-0.802]	0.539 [0.397-0.682]	0.630 [0.522-0.739]
	% agreement	76%	27%	26%	71%	86%	80 %	72%	62%	67%

D0 : day 0; D7 : day 7; M3 : Month 3 ; M12 : Month 12 after ultrasound guided percutaneous lavage of the calcification.

At baseline, we observed a higher intra-observer reliability for Gärtner score compared to Molé score (Table 3). At M3 and M12, we observed good intra-reader reproducibility for all 3 scores when looking at the experts (readers 1 and 2). The difference between the experts and the junior was higher for Molé and Gärtner scores than for Darrieutort-Laffite score.

Table 3. Intra-observer reliability for all 3 classifications.

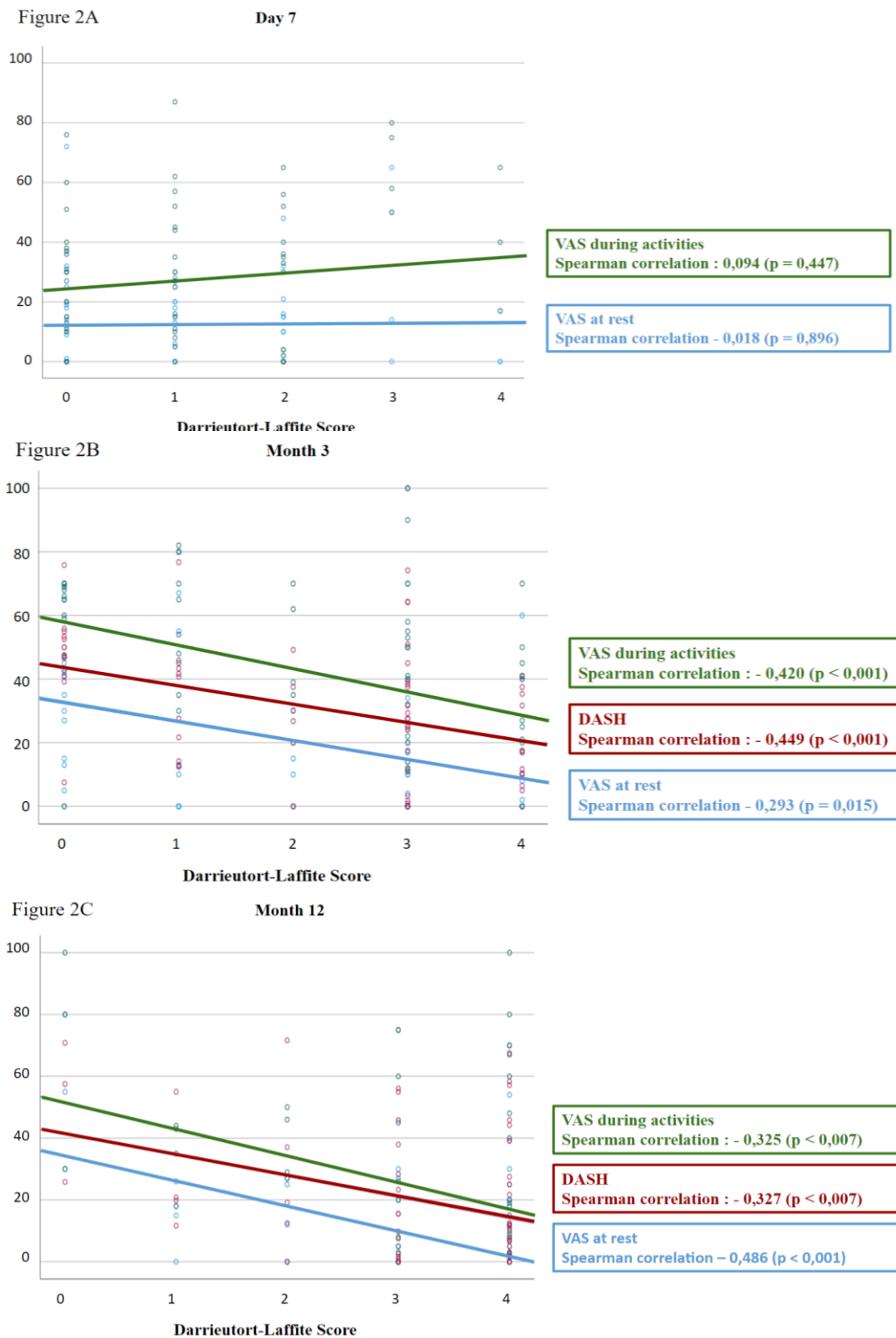
Intra-observer reliability		Molé			Gärtner			Darrieutort-Laffite		
		Reader 1	Reader 2	Reader 3	Reader 1	Reader 2	Reader 3	Reader 1	Reader 2	Reader 3
D0	Weighted kappa [95% CI]	0.508 [0.194-0.823]	0.527 [0.242-0.811]	0.438 [0.126-0.749]	0.688 [0.393-0.983]	0.929 [0.802-1.056]	0.614 [0.355-0.872]	–	–	–
	% agreement	72%	75%	76%	86%	96 %	80 %	–	–	–
D7	Weighted kappa [95% CI]	0.414 [0.170-0.658]	0.804 [0.539-1.068]	0.199 [-0.13-0.411]	0.449 [0.204-0.694]	0.585 [0.329-0.841]	0.495 [0.246-0.744]	0.615 [0.390-0.841]	0.577 [0.34-0.772]	0.519 [0.271-0.767]
	% agreement	65%	93 %	36 %	58%	72 %	66 %	68%	65 %	66 %
M3	Weighted kappa [95% CI]	0.732 [0.450-1.013]	1.0 [1.0-1.0]	0.532 [0.328-0.737]	0.725 [0.527-0.923]	0.714 [0.464-0.963]	0.235 [-0.44-0.514]	0.792 [0.652-0.932]	0.801 [0.687-0.915]	0.697 [0.502-0.893]
	% agreement	86%	100 %	65 %	81%	84 %	73 %	72%	68%	73 %
M12	Weighted kappa [95% CI]	1.0 [1.0-1.0]	1.0 [1.0-1.0]	0.409 [0.053-0.764]	0.609 [0.526-0.692]	1.0 [1.0-1.0]	-0.65 [-0.156-0.027]	0.836 [0.690-0.982]	0.809 [0.711-0.907]	0.671 [0.495-0.846]
	% agreement	100%	100 %	54 %	77%	100 %	81 %	86%	82 %	76 %

D0: day 0; D7 : day 7; M3 : Month 3 ; M12 : Month 12 after ultrasound guided percutaneous lavage of the calcification.

Construct validity (*cross-sectional association between radiographic stages and symptoms*)

At M3 and M12, we observed a significant correlation between the different stages and clinical outcomes considering VAS at rest and during movement as well as DASH score whereas this correlation did not exist at D7 (**Figure 2**).

Figure 2. Correlation between Darrieutort-Laffite score and pain and function over time.



VAS: Visual analogue scale; DASH: Disabilities of the Arm, Shoulder and Hand.

Predictive validity

The radiographic stages at D7 were not significantly associated to the clinical improvement at M3. However, this association was found between M3 scores and M12 clinical data using DASH < 15 ($p=0.016$), DASH < 40 ($p=0.045$) and DASH Minimal Clinically Important Difference ($p<0.001$) (**Table 4**).

Table 4. Predictive value of the Darrieutort-Laffite score at D7 and M3.

Darrieutort-Laffite score at D7 (n=66)						
	0 (minimal changes)	1 (decrease in size <50%)	2 (decrease in size 50%-90%)	3 (decrease in size >90%)	4 (complete disappearance)	p
DASH M3 < 15	21.7% (n=5/23)	27.8% (n=5/18)	35.3% (n=6/17)	0% (n=0/4)	25% (n=1/4)	<i>0.657</i>
DASH M3 < 40	43.5% (n=10/23)	72.2% (n=13/18)	76.5% (n=13/17)	75% (n=3/4)	100% (n=4/4)	<i>0.077</i>
DASH MCID M3 (n=63)	21.7% (n=5/23)	38.9% (n=7/18)	66.7% (n=10/15)	33.3% (n=1/3)	50% (n=2/4)	<i>0.095</i>

Darrieutort-Laffite score at M3 (n=67)						
	0 (minimal changes)	1 (decrease in size <50%)	2 (decrease in size 50%-90%)	3 (decrease in size >90%)	4 (complete disappearance)	p
DASH M12 < 15	21.4% (n=3/14)	72.7% (n=8/11)	50% (n=3/6)	62.5% (n=15/24)	83.3% (n=10/12)	<i>0.016</i>
DASH M12 < 40	57.1% (n=8/14)	90.9% (n=10/11)	66.7% (n=4/6)	91.7% (n=22/24)	91.7% (n=11/12)	<i>0.045</i>
DASH MCID M12 (n=64)	21.4% (n=3/14)	90% (n=9/10)	66.7% (n=4/6)	75% (n=18/24)	100% (n=10/10)	<i><0.001</i>

VAS: Visual analogue scale; DASH: Disabilities of the Arm, Shoulder and Hand; MCID : Mean Clinical Important Difference.

(Missing data : 3 DASH score at baseline for the calculation of DASH MCID, 3 at M3 and 2 at M12)

Sensitivity to change

The results for sensitivity to change were expressed as SRMs: 0.81 and 0.80 for sensitivity to change between D7 and M3 and between M3 and M12 respectively.

Discussion

In this 12-month follow-up study, we investigated the reliability of a new scoring system for calcific tendonitis assessing its inter-reader and intra-reader reproducibility as well as its correlation with clinical data and its predictive value in a 69-patient cohort (276 X-rays).

Various studies have investigated the reliability of radiographic classifications in CTFC, especially Molé and Gärtner classifications, which are the most widely used. Kappas of Gärtner and Molé did not exceed 0.48 and 0.25 respectively for inter-observer reliability. However, the intra-reader reliability was better (0.70 and 0.65 respectively) (12–14). The Kappa results are usually interpreted as follows: values ≤ 0 as indicating no agreement and 0.01–0.20 as none to slight, 0.21–0.40 as fair, 0.41–0.60 as moderate, 0.61–0.80 as substantial, and 0.81–1.00 as almost perfect agreement (19,20). Thus, the reported inter-observer reliability of these two scores was fair to moderate. Here, we reported a higher inter-reader reproducibility especially between the 2 experts (0.677, 0.744 and 0.656 at D7, M3 and M12 respectively). Considering intra-reader reliability for Molé and Gärtner classifications, our kappas were close to previously published data, especially for the two expert readers (12–14). However, with our score, we observed a reduced impact of the clinician's experience. Moreover, it is interesting to note that, in our study, the inter-observer reproducibility of the Mole score and the Gärtner score tend to decrease over time while it remains stable for the Darriegot-Laffite score. In addition, the scoring system showed a sensitivity to change considered "significant" according to Cohen's threshold (21).

The course of calcific tendinopathies is frequently chronic (2,10,22) with the need to apply treatments to resorb the calcification. Factors associated with a poorer response to conservative treatment have been described in the literature, such as the presence of bilateral calcification, a large volume of calcification, and subacromial extension of the calcification. Conversely, blurred calcifications on radiography, which mark a calcification in the process of resorption, and the absence of a posterior shadow cone on ultrasound would be associated with a better response (22). Some publications showed a positive correlation between radiological improvement (decrease in size of the calcification) and clinical results (12,13) but no association has been proven between the different stages of the radiographic classifications and the clinical symptoms over time. Usually, the authors report the type of the calcification only at baseline. We hypothesized that the description of the evolution of the calcification relative

to the initial image of the deposit would allow clinicians to better understand the stage of the disease and would help them to manage the treatment. We observed that our score correlated with pain and function at M3 and M12. In addition, at M3, our score appeared to predict the patient's clinical status at M12. The scoring at D7 was not correlated to the pain and was not able either to predict the clinical outcome at M3. In fact, while the changes in calcification size were not significant on X-rays at this timepoint, we observed an important reduction in the mean VAS pain during the first days after the procedure (14). This immediate effect on pain could have been explained by the corticosteroid infection for those randomized in the steroid group, by the work interruption during the week after UGPL as well as the systematic prescription of NSAIDs and analgesics during the first days following the procedure. Considering this, performing an X-ray at day 7 is probably not useful in the follow-up after UGPL.

Our *post hoc* analysis has some limitations. First, we compared our scoring with Molé and Gärtner classifications at several timepoints during the follow-up but these two scores did not consider the disappearance of the calcification. So, part of the radiographs could not be evaluated, especially at M12. This may have induce a bias in the reproducibility analyses. Secondly, considering the *post hoc* analysis, some analysis may have been underpowered. Thirdly, our score, being composed of 5 stages, might have induced more differences between readers and readings and could have altered the inter- and intra- reader reliability compared to the other scores including 3 and 4 stages. Furthermore, observers only received an explanation on the classification systems prior to the survey but did not receive any specific training. Finally, the data may be subject to the so-called “kappa paradox” because the kappa measure was sometimes lower than the overall percentage of agreement. In some cases, when the prevalence of an outcome is low, it causes an imbalance in the marginal totals, generating a lower kappa than one might expect (Table 2) (23,24).

In conclusion, this study showed that the Darrieutort-Laffite score had substantial inter- and intra-reader reliability, was correlated to shoulder pain and function at M3 and M12 and was able to predict the long-term outcomes in a cohort of patients undergoing treatment for CTRC. We believe that it could help clinicians to manage patients affected by CTRC.

References

1. Luime J, Koes B, Hendriksen I, Burdorf A, Verhagen A, Miedema H, et al. Prevalence and incidence of shoulder pain in the general population; a systematic review. *Scand J Rheumatol.* 1 mars 2004;33(2):73-81.
2. Louwerens JKG, Sierevelt IN, van Hove RP, van den Bekerom MPJ, van Noort A. Prevalence of calcific deposits within the rotator cuff tendons in adults with and without subacromial pain syndrome: clinical and radiologic analysis of 1219 patients. *J Shoulder Elbow Surg.* oct 2015;24(10):1588-93.
3. Friedman MS. Calcified tendinitis of the shoulder. *Am J Surg.* 1 juill 1957;94(1):56-61.
4. Harmon PH. Methods and results in the treatment of 2,580 painful shoulders: With special reference to calcific tendinitis and the frozen shoulder. *Am J Surg.* 1 avr 1958;95(4):527-44.
5. Farin PU, Jaroma H. Sonographic findings of rotator cuff calcifications. *J Ultrasound Med.* 1995;14(1):7-14.
6. Uthoff HK, Sarkar K, Maynard JA. Calcifying tendinitis: a new concept of its pathogenesis. *Clin Orthop.* août 1976;(118):164-8.
7. Molé D, Kempf JF, Gleyze P, Rio B, Bonnomet F, Walch G. [Results of endoscopic treatment of non-broken tendinopathies of the rotator cuff. 2. Calcifications of the rotator cuff]. *Rev Chir Orthop Reparatrice Appar Mot.* 1993;79(7):532-41.
8. Gärtner J, Heyer A. [Calcific tendinitis of the shoulder]. *Orthopade.* juin 1995;24(3):284-302.
9. Maier M, Maier-Bosse T, Schulz CU, Steinborn M, Schmitt CA, Kleen M, et al. Inter and intraobserver variability in DePalma's classification of shoulder calcific tendinitis. *J Rheumatol.* mai 2003;30(5):1029-31.
10. de Witte PB, van Adrichem RA, Selten JW, Nagels J, Reijnierse M, Nelissen RGHH. Radiological and clinical predictors of long-term outcome in rotator cuff calcific tendinitis. *Eur Radiol.* oct 2016;26(10):3401-11.
11. Louwerens JK, Claessen FM, Sierevelt IN, Eygendaal D, van Noort A, van den Bekerom MP. Radiographic assessment of calcifying tendinitis of the rotator cuff: an inter- and intraobserver study. *Acta Orthop Belg.* sept 2020;86(3):525-31.
12. Compagnoni R, Menon A, Radaelli S, Lanzani F, Gallazzi MB, Tassi A, et al. Long-term evolution of calcific tendinitis of the rotator cuff: clinical and radiological evaluation 10 years after diagnosis. *J Orthop Traumatol Off J Ital Soc Orthop Traumatol.* déc 2021;22:42.
13. de Witte PB, Kolk A, Overes F, Nelissen RGHH, Reijnierse M. Rotator Cuff Calcific Tendinitis: Ultrasound-Guided Needling and Lavage Versus Subacromial Corticosteroids: Five-Year Outcomes of a Randomized Controlled Trial. *Am J Sports Med.* déc 2017;45(14):3305-14.
14. Darrieutort-Laffite C, Varin S, Coiffier G, Albert JD, Planche L, Maugars Y, et al. Are corticosteroid injections needed after needling and lavage of calcific tendinitis? Randomised, double-blind, non-inferiority trial. *Ann Rheum Dis.* 1 juin 2019;78(6):837-43.
15. Angst F, Schwyzer HK, Aeschlimann A, Simmen BR, Goldhahn J. Measures of adult shoulder function: Disabilities of the Arm, Shoulder, and Hand Questionnaire (DASH) and its short version (QuickDASH), Shoulder Pain and Disability Index (SPADI), American Shoulder and Elbow Surgeons (ASES) Society standardized shoulder assessment form, Constant (Murley) Score (CS), Simple Shoulder Test (SST), Oxford Shoulder Score (OSS), Shoulder Disability Questionnaire (SDQ), and Western Ontario Shoulder Instability Index (WOSI). *Arthritis Care Res.* nov 2011;63 Suppl 11:S174-188.

16. Ammitzbøll-Danielsen M, Østergaard M, Naredo E, Terslev L. Validity and sensitivity to change of the semi-quantitative OMERACT ultrasound scoring system for tenosynovitis in patients with rheumatoid arthritis. *Rheumatol Oxf Engl*. déc 2016;55(12):2156-66.
17. Gossec L, Jordan JM, Lam MA, Fang F, Renner JB, Davis A, et al. Comparative evaluation of three semi-quantitative radiographic grading techniques for hip osteoarthritis in terms of validity and reproducibility in 1404 radiographs: report of the OARSI-OMERACT Task Force. *Osteoarthritis Cartilage*. févr 2009;17(2):182-7.
18. Tan YK, Allen JC, Lye WK, Conaghan PG, Chew LC, Thumboo J. Dichotomous versus semi-quantitative scoring of ultrasound joint inflammation in rheumatoid arthritis using novel individualized joint selection methods. *Clin Rheumatol*. mai 2017;36(5):1137-41.
19. Landis JR, Koch GG. The measurement of observer agreement for categorical data. *Biometrics*. mars 1977;33(1):159-74.
20. Sim J, Wright CC. The kappa statistic in reliability studies: use, interpretation, and sample size requirements. *Phys Ther*. mars 2005;85(3):257-68.
21. Cohen J. *Statistical Power Analysis for the Behavioral Sciences*. 2^e éd. New York: Routledge; 1988. 567 p.
22. Ogon P, Suedkamp NP, Jaeger M, Izadpanah K, Koestler W, Maier D. Prognostic factors in nonoperative therapy for chronic symptomatic calcific tendinitis of the shoulder. *Arthritis Rheum*. oct 2009;60(10):2978-84.
23. Bexkens R, Claessen FM, Kodde IF, Oh LS, Eygendaal D, van den Bekerom MP. The kappa paradox. *Shoulder Elb*. oct 2018;10(4):308.
24. Bruinsma WE, Guitton TG, Warner JJP, Ring D, Science of Variation Group. Interobserver reliability of classification and characterization of proximal humeral fractures: a comparison of two and three-dimensional CT. *J Bone Joint Surg Am*. 4 sept 2013;95(17):1600-4.

CONCLUSION

Cette analyse *post hoc* de l'essai CALCECHO a permis de mettre en évidence pour notre nouveau score radiographique une bonne concordance inter- et intra-observateur pour l'évaluation des changements dans le temps de la calcification tendineuse. Nous avons également constaté une corrélation avec les données cliniques à M3 et M12, ainsi qu'une valeur prédictive significative à 3 mois.

Il n'existe pas de réel consensus à l'heure actuelle sur la prise en charge thérapeutique de la tendinopathie calcifiante de la coiffe des rotateurs, généralement adaptée au cas par cas en fonction de critères cliniques et radiologiques, ni de classification radiographique satisfaisante. D'après notre étude, notre score est reproductible, sensible au changement, corrélé à la clinique et prédictif. Nous pensons qu'il pourrait aider les cliniciens dans la prise en charge des patients atteints de tendinopathie calcifiante d'épaule et pourrait également être inclus dans les futurs essais cliniques portant sur la tendinopathie calcifiante de l'épaule.

BIBLIOGRAPHIE

1. Luime J, Koes B, Hendriksen I, Burdorf A, Verhagen A, Miedema H, et al. Prevalence and incidence of shoulder pain in the general population; a systematic review. *Scand J Rheumatol*. 1 mars 2004;33(2):73-81.
2. Bayam L, Ahmad MA, Naqui SZ, Chouhan A, Funk L. Pain mapping for common shoulder disorders. *Am J Orthop Belle Mead NJ*. juill 2011;40(7):353-8.
3. Tendinite de la coiffe des rotateurs ou tendinite de l'épaule | Maladie de l'épaule | Pr Eric Roulot [Internet]. Pr Eric Roulot - Chirurgien orthopédiste Paris. [cité 17 févr 2022]. Disponible sur: <https://eric-roulot.com/epaule/maladie-epaule/tendinite-epaule/>
4. Kannus P. Structure of the tendon connective tissue. *Scand J Med Sci Sports*. déc 2000;10(6):312-20.
5. Turkel SJ, Panio MW, Marshall JL, Girgis FG. Stabilizing mechanisms preventing anterior dislocation of the glenohumeral joint. *J Bone Joint Surg Am*. oct 1981;63(8):1208-17.
6. Darrietort-Laffite C, Arnolfo P, Garraud T, Adrait A, Couté Y, Louarn G, et al. Rotator Cuff Tenocytes Differentiate into Hypertrophic Chondrocyte-Like Cells to Produce Calcium Deposits in an Alkaline Phosphatase-Dependent Manner. *J Clin Med*. 26 sept 2019;8(10):E1544.
7. Darrietort-Laffite DC. Les rhumatismes à apatite. *POINT SUR*. 2018;15:7.
8. Riley GP, Harrall RL, Constant CR, Cawston TE, Hazleman BL. Prevalence and possible pathological significance of calcium phosphate salt accumulation in tendon matrix degeneration. *Ann Rheum Dis*. févr 1996;55(2):109-15.
9. Uthoff null, Loehr null. Calcific Tendinopathy of the Rotator Cuff: Pathogenesis, Diagnosis, and Management. *J Am Acad Orthop Surg*. juill 1997;5(4):183-91.
10. Louwerens JKG, Sierveelt IN, van Hove RP, van den Bekerom MPJ, van Noort A. Prevalence of calcific deposits within the rotator cuff tendons in adults with and without subacromial pain syndrome: clinical and radiologic analysis of 1219 patients. *J Shoulder Elbow Surg*. oct 2015;24(10):1588-93.
11. Friedman MS. Calcified tendinitis of the shoulder. *Am J Surg*. 1 juill 1957;94(1):56-61.
12. Harmon PH. Methods and results in the treatment of 2,580 painful shoulders: With special reference to calcific tendinitis and the frozen shoulder. *Am J Surg*. 1 avr 1958;95(4):527-44.
13. Farin PU, Jaroma H. Sonographic findings of rotator cuff calcifications. *J Ultrasound Med*. 1995;14(1):7-14.
14. Welfling J, Kahn MF, Desroy M, Paolaggi JB, de Sèze S. [Calcifications of the shoulder. II. The disease of multiple tendinous calcifications]. *Rev Rhum Mal Osteoartic*. juin 1965;32(6):325-34.
15. BOSWORTH BM. CALCIUM DEPOSITS IN THE SHOULDER AND SUBACROMIAL BURSTITIS: A SURVEY OF 12,122 SHOULDERS. *J Am Med Assoc*. 31 mai 1941;116(22):2477-82.
16. Clavert P, Sirveaux F. Les tendinopathies calcifiantes de l'épaule. *Rev Chir Orthopédique Réparatrice Appar Mot*. déc 2008;94(8):336-55.
17. Kim YS, Lee HJ, Kim Y vin, Kong CG. Which method is more effective in treatment of calcific tendinitis in the shoulder? Prospective randomized comparison between ultrasound-guided needling and extracorporeal shock wave therapy. *J Shoulder Elbow Surg*. nov 2014;23(11):1640-6.
18. Compagnoni R, Menon A, Radaelli S, Lanzani F, Gallazzi MB, Tassi A, et al. Long-term evolution of calcific tendinitis of the rotator cuff: clinical and radiological evaluation 10 years after diagnosis. *J Orthop Traumatol Off J Ital Soc Orthop Traumatol*. déc

2021;22:42.

19. O’Kane JW, Toresdahl BG. The evidenced-based shoulder evaluation. *Curr Sports Med Rep.* oct 2014;13(5):307-13.
20. Spivey JL, Carrell TM. Severe pain in the shoulder with no history of trauma. *Calcific tendinitis. JAAPA Off J Am Acad Physician Assist.* avr 2009;22(4):59-60.
21. Sansone V, Consonni O, Maiorano E, Meroni R, Goddi A. Calcific tendinopathy of the rotator cuff: the correlation between pain and imaging features in symptomatic and asymptomatic female shoulders. *Skeletal Radiol.* janv 2016;45(1):49-55.
22. Le Goff B, Berthelot JM, Guillot P, Glémarec J, Maugars Y. Assessment of calcific tendonitis of rotator cuff by ultrasonography: Comparison between symptomatic and asymptomatic shoulders. *Joint Bone Spine.* 1 mai 2010;77(3):258-63.
23. Ogon P, Suedkamp NP, Jaeger M, Izadpanah K, Koestler W, Maier D. Prognostic factors in nonoperative therapy for chronic symptomatic calcific tendinitis of the shoulder. *Arthritis Rheum.* oct 2009;60(10):2978-84.
24. de Witte PB, van Adrichem RA, Selten JW, Nagels J, Reijnierse M, Nelissen RGHH. Radiological and clinical predictors of long-term outcome in rotator cuff calcific tendinitis. *Eur Radiol.* oct 2016;26(10):3401-11.
25. Uthoff HK, Sarkar K. Calcifying tendinitis. *Baillieres Clin Rheumatol.* déc 1989;3(3):567-81.
26. Uthoff HK, Sarkar K, Maynard JA. Calcifying tendinitis: a new concept of its pathogenesis. *Clin Orthop.* août 1976;(118):164-8.
27. Uthoff HK. Calcifying tendinitis, an active cell-mediated calcification. *Virchows Arch A Pathol Anat Histol.* 1975;366(1):51-8.
28. Archer RS, Bayley JI, Archer CW, Ali SY. Cell and matrix changes associated with pathological calcification of the human rotator cuff tendons. *J Anat.* févr 1993;182 (Pt 1):1-11.
29. Rathbun JB, Macnab I. The microvascular pattern of the rotator cuff. *J Bone Joint Surg Br.* août 1970;52(3):540-53.
30. Bi Y, Ehrchiou D, Kilts TM, Inkson CA, Embree MC, Sonoyama W, et al. Identification of tendon stem/progenitor cells and the role of the extracellular matrix in their niche. *Nat Med.* oct 2007;13(10):1219-27.
31. Zhang J, Wang JHC. Characterization of differential properties of rabbit tendon stem cells and tenocytes. *BMC Musculoskelet Disord.* 18 janv 2010;11:10.
32. Darrieutort-Laffite C, Blanchard F, Le Goff B. Calcific tendonitis of the rotator cuff: From formation to resorption. *Joint Bone Spine.* déc 2018;85(6):687-92.
33. Hamada J, Tamai K, Ono W, Saotome K. Does the nature of deposited basic calcium phosphate crystals determine clinical course in calcific peri-arthritis of the shoulder? *J Rheumatol.* févr 2006;33(2):326-32.
34. Centre d’imagerie Ostéo-Articulaire | Clinique du sport de Bordeaux [Internet]. [cité 17 févr 2022]. Disponible sur: <https://www.image-echographie.net/?r=4&ssr=41>
35. Darrieutort-Laffite C, Varin S, Coiffier G, Albert JD, Planche L, Maugars Y, et al. Are corticosteroid injections needed after needling and lavage of calcific tendinitis? Randomised, double-blind, non-inferiority trial. *Ann Rheum Dis.* 1 juin 2019;78(6):837-43.
36. Troubles musculo-squelettiques - Santé publique France [Internet]. [cité 15 févr 2022]. Disponible sur: <https://www.santepubliquefrance.fr/maladies-et-traumatismes/maladies-liees-au-travail/troubles-musculo-squelettiques>
37. Oudelaar BW, Huis In ’t Veld R, Schepers-Bok R, Ooms EM, Nelissen RGHH, Vochteloo AJH. Prognostic factors for the outcome of needle aspiration of calcific deposits for rotator cuff calcific tendinitis. *Eur Radiol.* juill 2020;30(7):4082-90.
38. Green S, Buchbinder R, Hetrick S. Physiotherapy interventions for shoulder pain.

Cochrane Database Syst Rev. 2003;(2):CD004258.

39. Carlisi E, Lisi C, Dall'angelo A, Monteleone S, Nola V, Tinelli C, et al. Focused extracorporeal shock wave therapy combined with supervised eccentric training for supraspinatus calcific tendinopathy. *Eur J Phys Rehabil Med.* févr 2018;54(1):41-7.
40. Cho NS, Lee BG, Rhee YG. Radiologic course of the calcific deposits in calcific tendinitis of the shoulder: does the initial radiologic aspect affect the final results? *J Shoulder Elbow Surg.* mars 2010;19(2):267-72.
41. Page MJ, Green S, McBain B, Surace SJ, Deitch J, Lyttle N, et al. Manual therapy and exercise for rotator cuff disease. *Cochrane Database Syst Rev [Internet].* 2016 [cité 9 avr 2022];(6). Disponible sur: <https://www.cochranelibrary.com/cdsr/doi/10.1002/14651858.CD012224/full>
42. Centre Médical Plexus - Infiltrations [Internet]. Centre Médical Plexus. [cité 17 févr 2022]. Disponible sur: <https://www.plexusmedical.ca/infiltrations/>
43. BENOKBA DK. Traiter une calcification de la coiffe des rotateurs [Internet]. *Santé Orthopédique.* 2018 [cité 17 févr 2022]. Disponible sur: <https://sante.orthodz.com/2018/07/24/traiter-une-calcification-de-la-coiffe-des-rotateurs/>
44. Maugars Y, Varin S, Gouin F, Huguet D, Rodet D, Nizard J, et al. Treatment of shoulder calcifications of the cuff: a controlled study. *Joint Bone Spine.* juill 2009;76(4):369-77.
45. Coombes BK, Bisset L, Vicenzino B. Efficacy and safety of corticosteroid injections and other injections for management of tendinopathy: a systematic review of randomised controlled trials. *Lancet Lond Engl.* 20 nov 2010;376(9754):1751-67.
46. Treatment of calcifying tendinitis of rotator cuff by extracorporeal shock waves: a preliminary report - PubMed [Internet]. [cité 15 févr 2022]. Disponible sur: <https://pubmed.ncbi.nlm.nih.gov/7600159/>
47. Albert JD, Meadeb J, Guggenbuhl P, Marin F, Benkalfate T, Thomazeau H, et al. High-energy extracorporeal shock-wave therapy for calcifying tendinitis of the rotator cuff: a randomised trial. *J Bone Joint Surg Br.* mars 2007;89(3):335-41.
48. Del Castillo-González F, Ramos-Alvarez JJ, Rodríguez-Fabián G, González-Pérez J, Jiménez-Herranz E, Varela E. Extracorporeal shockwaves versus ultrasound-guided percutaneous lavage for the treatment of rotator cuff calcific tendinopathy: a randomized controlled trial. *Eur J Phys Rehabil Med.* avr 2016;52(2):145-51.
49. Louwerens JKG, Sierevelt IN, Kramer ET, Boonstra R, van den Bekerom MPJ, van Royen BJ, et al. Comparing Ultrasound-Guided Needling Combined With a Subacromial Corticosteroid Injection Versus High-Energy Extracorporeal Shockwave Therapy for Calcific Tendinitis of the Rotator Cuff: A Randomized Controlled Trial. *Arthrosc J Arthrosc Relat Surg Off Publ Arthrosc Assoc N Am Int Arthrosc Assoc.* 2020;36(7):1823-1833.e1.
50. Bannuru RR, Flavin NE, Vaysbrot E, Harvey W, McAlindon T. High-energy extracorporeal shock-wave therapy for treating chronic calcific tendinitis of the shoulder: a systematic review. *Ann Intern Med.* 15 avr 2014;160(8):542-9.
51. Surace SJ, Deitch J, Johnston RV, Buchbinder R. Shock wave therapy for rotator cuff disease with or without calcification. *Cochrane Database Syst Rev.* 4 mars 2020;3:CD008962.
52. Comfort TH, Arafles RP. Barbotage of the shoulder with image-intensified fluoroscopic control of needle placement for calcific tendinitis. *Clin Orthop.* sept 1978;(135):171-8.
53. Bradley M, Bhamra MS, Robson MJ. Ultrasound guided aspiration of symptomatic supraspinatus calcific deposits. *Br J Radiol.* juill 1995;68(811):716-9.
54. de Witte PB, Selten JW, Navas A, Nagels J, Visser CPJ, Nelissen RGHH, et al. Calcific tendinitis of the rotator cuff: a randomized controlled trial of ultrasound-guided needling and lavage versus subacromial corticosteroids. *Am J Sports Med.* juill

2013;41(7):1665-73.

55. Oudelaar BW, Schepers-Bok R, Ooms EM, Huis In 't Veld R, Vochteloo AJH. Needle aspiration of calcific deposits (NACD) for calcific tendinitis is safe and effective: Six months follow-up of clinical results and complications in a series of 431 patients. *Eur J Radiol.* avr 2016;85(4):689-94.

56. de Witte PB, Kolk A, Overes F, Nelissen RGHH, Reijnierse M. Rotator Cuff Calcific Tendinitis: Ultrasound-Guided Needling and Lavage Versus Subacromial Corticosteroids: Five-Year Outcomes of a Randomized Controlled Trial. *Am J Sports Med.* déc 2017;45(14):3305-14.

57. Serafini G, Sconfienza LM, Lacelli F, Silvestri E, Aliprandi A, Sardanelli F. Rotator cuff calcific tendonitis: short-term and 10-year outcomes after two-needle us-guided percutaneous treatment--nonrandomized controlled trial. *Radiology.* juill 2009;252(1):157-64.

58. Sconfienza LM, Viganò S, Martini C, Aliprandi A, Randelli P, Serafini G, et al. Double-needle ultrasound-guided percutaneous treatment of rotator cuff calcific tendinitis: tips & tricks. *Skeletal Radiol.* janv 2013;42(1):19-24.

59. Lanza E, Banfi G, Serafini G, Lacelli F, Orlandi D, Bandirali M, et al. Ultrasound-guided percutaneous irrigation in rotator cuff calcific tendinopathy: what is the evidence? A systematic review with proposals for future reporting. *Eur Radiol.* juill 2015;25(7):2176-83.

60. Chiou HJ, Chou YH, Wu JJ, Huang TF, Ma HL, Hsu CC, et al. The role of high-resolution ultrasonography in management of calcific tendonitis of the rotator cuff. *Ultrasound Med Biol.* juin 2001;27(6):735-43.

61. Aina R, Cardinal E, Bureau NJ, Aubin B, Brassard P. Calcific shoulder tendinitis: treatment with modified US-guided fine-needle technique. *Radiology.* nov 2001;221(2):455-61.

62. Darrieutort-Laffite C, Le Goff B. Ponction-aspiration sous échographie des calcifications périarticulaires. *Rev Rhum Monogr.* 1 juin 2020;87(3):217-21.

63. Les moyens et la stratégie thérapeutiques face à une calcification de la coiffe des rotateurs | Elsevier Enhanced Reader [Internet]. [cité 17 févr 2022]. Disponible sur: <https://reader.elsevier.com/reader/sd/pii/S1878622718300183?token=5D44BC13D996A49D31D13D766442993A0428C3FCEDED13F0A36C1B880A9223D6578228F6875F0794D19D431730A866F3&originRegion=eu-west-1&originCreation=20220217160805>

64. Zhu J, Jiang Y, Hu Y, Xing C, Hu B. Evaluating the long-term effect of ultrasound-guided needle puncture without aspiration on calcifying supraspinatus tendinitis. *Adv Ther.* nov 2008;25(11):1229-34.

65. Dumoulin N, Cormier G, Varin S, Coiffier G, Albert JD, Le Goff B, et al. Factors Associated With Clinical Improvement and the Disappearance of Calcifications After Ultrasound-Guided Percutaneous Lavage of Rotator Cuff Calcific Tendinopathy: A Post Hoc Analysis of a Randomized Controlled Trial. *Am J Sports Med.* mars 2021;49(4):883-91.

66. Albano D, Gambino A, Messina C, Chianca V, Gitto S, Faenza S, et al. Ultrasound-Guided Percutaneous Irrigation of Rotator Cuff Calcific Tendinopathy (US-PICT): Patient Experience. *BioMed Res Int.* 2020;2020:3086395.

67. Sconfienza LM, Randelli F, Sdao S, Sardanelli F, Randelli P. Septic bursitis after ultrasound-guided percutaneous treatment of rotator cuff calcific tendinopathy. *PM R.* août 2014;6(8):746-8.

68. Seil R, Litzenburger H, Kohn D, Rupp S. Arthroscopic treatment of chronically painful calcifying tendinitis of the supraspinatus tendon. *Arthrosc J Arthrosc Relat Surg Off Publ Arthrosc Assoc N Am Int Arthrosc Assoc.* mai 2006;22(5):521-7.

69. Balke M, Bielefeld R, Schmidt C, Dedy N, Liem D. Calcifying tendinitis of the shoulder: midterm results after arthroscopic treatment. *Am J Sports Med.* mars 2012;40(3):657-61.

70. Marder RA, Heiden EA, Kim S. Calcific tendonitis of the shoulder: is subacromial decompression in combination with removal of the calcific deposit beneficial? *J Shoulder Elbow Surg.* sept 2011;20(6):955-60.
71. Verstraelen FU, Fievez E, Janssen L, Morrenhof W. Surgery for calcifying tendinitis of the shoulder: A systematic review. *World J Orthop.* 18 mai 2017;8(5):424-30.
72. Cederqvist S, Flinkkilä T, Sormaala M, Ylinen J, Kautiainen H, Irmola T, et al. Non-surgical and surgical treatments for rotator cuff disease: a pragmatic randomised clinical trial with 2-year follow-up after initial rehabilitation. *Ann Rheum Dis.* juin 2021;80(6):796-802.
73. Louwerens JKG, Veltman ES, van Noort A, van den Bekerom MPJ. The Effectiveness of High-Energy Extracorporeal Shockwave Therapy Versus Ultrasound-Guided Needling Versus Arthroscopic Surgery in the Management of Chronic Calcific Rotator Cuff Tendinopathy: A Systematic Review. *Arthrosc J Arthrosc Relat Surg Off Publ Arthrosc Assoc N Am Int Arthrosc Assoc.* janv 2016;32(1):165-75.
74. Strakowski JA, Visco CJ. Diagnostic and therapeutic musculoskeletal ultrasound applications of the shoulder. *Muscle Nerve.* juill 2019;60(1):1-6.
75. Gupta H, Robinson P. Normal shoulder ultrasound: anatomy and technique. *Semin Musculoskelet Radiol.* juill 2015;19(3):203-11.
76. Bureau NJ, Beauchamp M, Cardinal E, Brassard P. Dynamic sonography evaluation of shoulder impingement syndrome. *AJR Am J Roentgenol.* juill 2006;187(1):216-20.
77. Chiou HJ, Chou YH, Wu JJ, Hsu CC, Huang DY, Chang CY. Evaluation of calcific tendonitis of the rotator cuff: role of color Doppler ultrasonography. *J Ultrasound Med Off J Am Inst Ultrasound Med.* mars 2002;21(3):289-95; quiz 296-7.
78. Masson E. Le point sur... - Radiographies de l'épaule : les incidences utiles en pratique courante [Internet]. EM-Consulte. [cité 15 févr 2022]. Disponible sur: <https://www.em-consulte.com/article/166465/le-point-sur-radiographies-de-lepaule-les-inciden>
79. Chianca V, Pietto FD, Albano D, Corvino A, Del Grande F. Ultrasound-guided percutaneous irrigation of rotator cuff calcific tendinosis. What radiologist should know. *Pol J Radiol.* 13 févr 2022;87:e87-92.
80. Molé D, Kempf JF, Gleyze P, Rio B, Bonnomet F, Walch G. [Results of endoscopic treatment of non-broken tendinopathies of the rotator cuff. 2. Calcifications of the rotator cuff]. *Rev Chir Orthop Reparatrice Appar Mot.* 1993;79(7):532-41.
81. Gärtner J, Heyer A. [Calcific tendinitis of the shoulder]. *Orthopade.* juin 1995;24(3):284-302.
82. Gärtner J. [Tendinosis calcarea--results of treatment with needling]. *Z Orthop Ihre Grenzgeb.* oct 1993;131(5):461-9.
83. Chou W-Y, Wang C-J, Wu K-T, Yang Y-J, Ko J-Y, Siu K-K. Prognostic factors for the outcome of extracorporeal shockwave therapy for calcific tendinitis of the shoulder. 2017;99(12):8. - Recherche Google [Internet]. [cité 19 févr 2022]. Disponible sur: <https://www.google.com/search?client=firefox-b-d&q=Chou+W-Y%2C+Wang+C-J%2C+Wu+K-T%2C+Yang+Y-J%2C+Ko+J-Y%2C+Siu+K-K.+Prognostic+factors+for+the+outcome+of+extracorporeal+shockwave+therapy+for+calcific+tendinitis+of+the+shoulder.+2017%3B99%2812%29%3A8>.
84. Masson E. Les calcifications « molles » de l'épaule. Intérêt de l'échographie [Internet]. EM-Consulte. [cité 21 févr 2022]. Disponible sur: <https://www.em-consulte.com/article/256399/les-calcifications-molles-de-lepaule-interet-de-le>
85. Siegal DS, Wu JS, Newman JS, Del Cura JL, Hochman MG. Calcific tendinitis: a pictorial review. *Can Assoc Radiol J J Assoc Can Radiol.* déc 2009;60(5):263-72.
86. Maier M, Schmidt-Ramsin J, Glaser C, Kunz A, Küchenhoff H, Tischer T. Intra- and interobserver reliability of classification scores in calcific tendinitis using plain radiographs

and CT scans. *Acta Orthop Belg.* oct 2008;74(5):590-5.

87. Zubler C, Mengiardi B, Schmid MR, Hodler J, Jost B, Pfirrmann CWA. MR arthrography in calcific tendinitis of the shoulder: diagnostic performance and pitfalls. *Eur Radiol.* juin 2007;17(6):1603-10.

88. Louwerens JK, Claessen FM, Sierevelt IN, Eygendaal D, van Noort A, van den Bekerom MP. Radiographic assessment of calcifying tendinitis of the rotator cuff: an inter- and intraobserver study. *Acta Orthop Belg.* sept 2020;86(3):525-31.

89. Maier M, Maier-Bosse T, Schulz CU, Steinborn M, Schmitt CA, Kleen M, et al. Inter and intraobserver variability in DePalma's classification of shoulder calcific tendinitis. *J Rheumatol.* mai 2003;30(5):1029-31.

90. Landis JR, Koch GG. The measurement of observer agreement for categorical data. *Biometrics.* mars 1977;33(1):159-74.

91. de Witte PB, van Adrichem RA, Selten JW, Nagels J, Reijnierse M, Nelissen RGHH. Radiological and clinical predictors of long-term outcome in rotator cuff calcific tendinitis. *Eur Radiol.* oct 2016;26(10):3401-11.

92. Bexkens R, Claessen FM, Kodde IF, Oh LS, Eygendaal D, van den Bekerom MP. The kappa paradox. *Shoulder Elb.* oct 2018;10(4):308.

93. Bruinsma WE, Guitton TG, Warner JJP, Ring D, Science of Variation Group. Interobserver reliability of classification and characterization of proximal humeral fractures: a comparison of two and three-dimensional CT. *J Bone Joint Surg Am.* 4 sept 2013;95(17):1600-4.

Titre de Thèse : Le score de Darrieutort-Laffite, un nouveau score radiographique dans l'évaluation de la tendinopathie calcifiante d'épaule

RESUME (10 lignes)

Contexte : Diverses classifications radiographiques d'évaluation de la tendinopathie calcifiante de la coiffe des rotateurs (CTRC) ont été développées, mais aucune d'entre elles n'est considérée comme satisfaisante à ce jour. Elles sont notamment critiquées pour leur manque de reproductibilité inter-observateur et l'absence de corrélation radio-clinique.

Objectif : L'objectif était d'évaluer un nouveau score radiographique d'évaluation de la tendinopathie calcifiante de la coiffe des rotateurs, en testant sa reproductibilité intra et inter-lecteurs, sa sensibilité au changement et sa corrélation avec les résultats cliniques après traitement.

Méthodes : A partir d'une base de données issue de l'essai CALCECHO, 276 radiographies de 69 patients ont été analysées à l'inclusion, 7 jours (J7), 3 mois (M3) et 12 mois (M12) après ponction-fragmentation-lavage en utilisant les classifications de Molé, Gärtner et notre nouveau score de Darrieutort-Laffite. Nous avons également recueilli les données cliniques des patients au départ et pendant le suivi. La reproductibilité inter-observateur et intra-observateur a été établie entre trois investigateurs indépendants (2 experts et un junior) par le calcul du kappa pondéré. La validité de construit du nouveau score a été évaluée par l'évaluation de la corrélation entre la douleur, la fonction et les stades radiologiques au cours du temps et nous avons également étudié la valeur prédictive du score. Enfin, la sensibilité au changement a été évaluée par la moyenne de réponse standardisée.

Résultats : Dans cette étude de 12 mois, nous avons trouvé une reproductibilité inter-lecteur satisfaisante avec 0,677, 0,744 et 0,656 à J7, M3 et M12 respectivement. Elle était plus élevée que pour les classifications de Molé et Garner. La concordance intra-lecteur était comprise entre 0,577 et 0,836 pour les deux lecteurs experts et entre 0,519 et 0,697 pour le lecteur junior. Nous avons constaté que notre score était corrélé aux données cliniques à M3 et M12 et que le score à M3 était prédictif du résultat clinique à M12. Enfin, la sensibilité au changement était bonne, autour de 0,8.

Conclusion : Le score de Darrieutort-Laffite a montré une reproductibilité inter- et intra-observateur satisfaisante, une corrélation significative avec les données cliniques et le score radiographique à M3 était capable de prédire le résultat clinique à M12. Il pourrait donc être intéressant d'inclure ce score dans le suivi des patients traités pour une tendinite calcifiante.

MOTS-CLES

COIFFE DES ROTATEURS ; TENDINOPATHIE CALCIFIANTE ; SCORE RADIOGRAPHIQUE, VALIDITE, REPRODUCTIBILITE.