



**HAL**  
open science

# L'endognathie maxillaire : quelle thérapeutique adopter en fonction de la maturation suturale ? Proposition d'un arbre décisionnel

Clara Debize

## ► To cite this version:

Clara Debize. L'endognathie maxillaire : quelle thérapeutique adopter en fonction de la maturation suturale ? Proposition d'un arbre décisionnel. Médecine humaine et pathologie. 2022. dumas-03824716

**HAL Id: dumas-03824716**

**<https://dumas.ccsd.cnrs.fr/dumas-03824716>**

Submitted on 21 Oct 2022

**HAL** is a multi-disciplinary open access archive for the deposit and dissemination of scientific research documents, whether they are published or not. The documents may come from teaching and research institutions in France or abroad, or from public or private research centers.

L'archive ouverte pluridisciplinaire **HAL**, est destinée au dépôt et à la diffusion de documents scientifiques de niveau recherche, publiés ou non, émanant des établissements d'enseignement et de recherche français ou étrangers, des laboratoires publics ou privés.



Distributed under a Creative Commons Attribution - NonCommercial - NoDerivatives 4.0 International License



**THÈSE**

***POUR OBTENIR LE DIPLÔME D'ÉTAT  
DE DOCTEUR EN CHIRURGIE DENTAIRE***

Présentée et publiquement soutenue devant

Aix-Marseille Université  
(Président : Monsieur le Professeur Éric BERTON)

Faculté des Sciences Médicales et Paramédicales  
(Doyen : Monsieur le Professeur Georges LEONETTI)

**Ecole de Médecine Dentaire**  
(Directeur : Monsieur le Professeur Bruno FOTI)

***L'endognathie maxillaire :  
quelle thérapeutique adopter en fonction de la maturation suturale ?  
Proposition d'un arbre décisionnel.***

Présentée par

**DEBIZE Clara**

Née le 4 février 1998  
A Cagnes-sur-Mer (06)

Thèse soutenue le **Vendredi 17 Juin 2022**

Devant le jury composé de

**Président : Professeur LE GALL Michel**

**Assesseurs : Docteur BOHAR Jacques**

**Docteur PHILIP-ALLIEZ Camille**

**Docteur BROS Agnès**

**Invité : Docteur SAVOLDELLI Charles**





**THÈSE**

***POUR OBTENIR LE DIPLÔME D'ÉTAT  
DE DOCTEUR EN CHIRURGIE DENTAIRE***

Présentée et publiquement soutenue devant

Aix-Marseille Université  
(Président : Monsieur le Professeur Éric BERTON)

Faculté des Sciences Médicales et Paramédicales  
(Doyen : Monsieur le Professeur Georges LEONETTI)

**Ecole de Médecine Dentaire**  
(Directeur : Monsieur le Professeur Bruno FOTI)

***L'endognathie maxillaire :  
quelle thérapeutique adopter en fonction de la maturation suturale ?  
Proposition d'un arbre décisionnel.***

Présentée par

**DEBIZE Clara**

Née le 4 février 1998  
A Cagnes-sur-Mer (06)

Thèse soutenue le **Vendredi 17 Juin 2022**

Devant le jury composé de

**Président : Professeur LE GALL Michel**

**Assesseurs : Docteur BOHAR Jacques**

**Docteur PHILIP-ALLIEZ Camille**

**Docteur BROS Agnès**

**Invité : Docteur SAVOLDELLI Charles**

## ADMINISTRATION

<b>Doyens Honoraires</b>	Professeur	Raymond SANGIUOLO†	
	Professeur	Henry ZATTARA	
	Professeur	André SALVADORI	
	Professeur	Jacques DEJOU	
<b>Directeur</b>	Professeur	Bruno FOTI	
<b>Directeurs adjoints</b>	Professeur	Michel RUQUET	
	Professeur	Anne RASKIN	
<b>Chargés de missions</b>			
	Formation Initiale	Professeur	Michel RUQUET
	Recherche	Professeur	Anne RASKIN
Formation Continue	Professeur	Frédéric BUKIET	
Relations Internationales Internat et Diplômes d'Etudes Spécialisées Affaires générales	Professeur	Hervé TASSERY	
	Professeur	Virginie MONNET-CORTI	
	Docteur	Patrick TAVITIAN	
<b>Responsable Administrative</b>	Madame	Katia LEONI	

## PROMOTIONS :

2019 Raymond SANGIUOLO  
2020 Gaston BERGER  
2021 Joseph MIGOZZI

## LISTE DES ENSEIGNANTS

### **PROFESSEURS DES UNIVERSITÉS – PRATICIENS HOSPITALIERS**

BUKIET Frédéric (58-01)  
FOTI Bruno (58-02)  
LE GALL Michel (56-01)  
MONNET-CORTI Virginie (57-01)  
RASKIN Anne (58-01)  
RUQUET Michel (58-01)  
TARDIEU Corinne (56-01)  
TARDIVO Delphine (56-02)  
TASSERY Hervé (58-01)  
TERRER Elodie (58-01)

### **PROFESSEUR DES UNIVERSITÉS**

ABOUT Imad (65)

### **PROFESSEURS ÉMÉRITES**

DEJOU Jacques (58-01)  
HUE Olivier (58-01)

### **MAITRES DE CONFÉRENCES DES UNIVERSITÉS – PRATICIENS HOSPITALIERS**

ABOUDHARAM Gérard (58-01)	LAN Romain (56-02)
BANDON Daniel (56-01)	LAURENT Michel (58-01)
BELLONI Didier (57-01)	MAILLE Gérald (58-01)
BOHAR Jacques (56-01)	MENSE Chloé (58-01)
CAMOIN Ariane (56-01)	PHILIP-ALLIEZ Camille (56-01)
CAMPANA Fabrice (57-01)	POMMEL Ludovic (58-01)
CATHERINE Jean-Hugues (57-01)	PRECKEL Bernard-Éric (58-01)
GAUBERT Jacques (56-01)	RÉ Jean-Philippe (58-01)
GIRAUD Thomas (58-01)	ROCHE-POGGI Philippe (57-01)
GIRAUDEAU Anne (58-01)	STEPHAN Grégory (58-01)
GUIVARC'H Maud (58-01)	TAVITIAN Patrick (58-01)
JACQUOT Bruno (58-01)	TOSELLO Alain (58-01)
LABORDE Gilles (58-01)	

## **MAITRES DE CONFERENCES DES UNIVERSITÉS ASSOCIÉS**

BALLESTER Benoît (58-01)  
BLANCHET Isabelle (58-01)  
CASAZZA Estelle (58-01)  
SILVESTRI Frédéric (58-01)

## **CHEFS DE CLINIQUE DES UNIVERSITÉS - ASSISTANTS DES HÔPITAUX**

ANTEZACK Angeline (57-01)  
ARNIER Canelle (56-01)  
BAUDINET Thomas (58-01)  
BOREL Guillaume (56-02)  
BRINCAT Arthur (57-01)  
BROS Agnès (56-01)  
CHIARINI Thomas (58-01)  
DUPRAT Florence (56-01)  
FAURE-BRAC Mathias (57-01)  
FERRE Enzo (58-01)  
FOUQUES Agathe (56-01)  
HAMMOUTENE Stéphane (57-01)  
LAFONT Jacinthe (57-01)  
LAURENT Camille (58-01)  
LIOTARD Alicia (58-01)  
MADENIAN Pauline (58-01)  
MANSUY Charlotte (58-01)  
MARCHAL Paul (58-01)  
MARTIN William (56-01)  
ONGHENA Tom (56-01)  
PASCHEL Laura (58-01)  
PILLIOL Virginie (58-01)  
PRINCE Fanny (57-01)  
RAYNAUD Camille (58-01)  
REYNAL Florence (56-01)  
ROMAO Vincent (57-01)  
ROUSCOFF Eva (57-01)  
SADOWSKI Camille (57-01)  
TERRER Jérémy (58-01)  
VEILLARD Pierre (56-01)

## **ASSISTANT DES UNIVERSITÉS ASSOCIÉ**

GRINE Ghilès (57-01)

### **Intitulés des sections CNU :**

#### **56<sup>ème</sup> section : Développement, croissance et prévention**

56-01 Odontologie pédiatrique et orthopédie dento-faciale

56-02 : Prévention – Epidémiologie – Economie de la santé – Odontologie légale

#### **57<sup>ème</sup> section : Chirurgie orale, Parodontologie, Biologie Orale**

57-01 : Chirurgie orale – Parodontologie – Biologie orale

#### **58<sup>ème</sup> section : Réhabilitation orale**

58-01 : Dentisterie restauratrice – Endodontie – Prothèses – Fonction-Dysfonction – Imagerie – Biomatériaux

L'auteur s'engage à respecter les droits des tiers, et notamment les droits de propriété intellectuelle. Dans l'hypothèse où la thèse comporterait des éléments protégés par un droit quelconque, l'auteur doit solliciter les autorisations nécessaires à leur utilisation, leur reproduction et leur représentation auprès du ou des titulaires des droits. L'auteur est responsable du contenu de sa thèse. Il garantit l'Université contre tout recours. Elle ne pourra en aucun cas être tenue responsable de l'atteinte aux droits d'un tiers.



## *REMERCIEMENTS*

**A Monsieur le Professeur Michel LE GALL,**

**Président du jury,**

*Docteur en Chirurgie Dentaire,  
Spécialiste qualifié en Orthopédie-Dento-Faciale,  
Professeur des Universités à l'École de Médecine Dentaire de Marseille,  
Praticien Hospitalier,  
Chef du Département d'Orthopédie Dento-Faciale de l'École de Médecine Dentaire,  
Chef de Service d'Orthopédie Dento-Faciale - Hôpital de la Timone Marseille,  
Chercheur associé UMRT24 IFSTTAR Laboratoire de Biomécanique Appliquée,  
Coordonnateur interrégion Sud du DES d'ODF.*

*Vous me faites l'honneur de présider ce jury.*

*Je ne saurais jamais assez vous remercier pour l'énergie  
que vous mettez à nous offrir une si riche formation,  
Pour votre bonne humeur quotidienne,  
Pour la qualité exceptionnelle de votre enseignement,  
Pour faire de ce service une vraie famille  
et m'avoir fait sentir à Marseille comme chez moi.  
Merci de nous transmettre autant de passion pour notre métier.*

*Veillez trouver dans ce travail  
l'expression de ma plus profonde admiration.*

**A Monsieur le Docteur Jacques BOHAR,**

**Jury de thèse,**

*Docteur en Chirurgie-Dentaire,  
Spécialiste qualifié en Orthopédie Dento-Faciale,  
Maître de Conférences des Universités à l'École de Médecine Dentaire de Marseille,  
Praticien Hospitalier.*

*C'est un honneur pour moi de vous voir siéger dans ce jury.*

*Je vous remercie très chaleureusement  
pour votre disponibilité et pour les précieux conseils  
que vous nous prodiguez tout au long de notre internat.  
Merci de nous offrir un si riche enseignement  
qui dépasse le domaine de l'ODF.*

*Veillez trouver dans ce travail le témoignage  
de ma grande estime.*

**A Madame le Docteur Camille PHILIP-ALLIEZ,**

**Jury de thèse,**

*Docteur en Chirurgie Dentaire,  
Spécialiste qualifié en Orthopédie-Dento-Faciale,  
Maître de Conférences des Universités à l'École de Médecine Dentaire,  
Praticien Hospitalier,  
Responsable de l'Unité Fonctionnelle d'Orthopédie Dento-Faciale – Hôpital de la  
Timone,  
Chercheur associé UMRT24 IFSTTAR – Aix-Marseille Université.*

*Je vous remercie de la confiance  
que vous m'accordez en acceptant d'être juge de ce travail.  
Pour votre disponibilité, votre écoute et votre bienveillance,  
Pour votre positivité en toute circonstance,  
Pour les enseignements que vous m'avez apportés  
dès les premiers jours d'internat,  
Sachez toute la reconnaissance que j'ai à votre égard.*

**A Madame le Docteur Agnès BROS,**

**Directrice de thèse,**

*Docteur en Chirurgie Dentaire,  
Spécialiste qualifié en Orthopédie-Dento-Faciale,  
Assistant Hospitalo-Universitaire à l'École de Médecine Dentaire de Marseille.*

*Pour m'avoir fait l'honneur de diriger ce travail de bout en bout,  
Pour votre grande implication dans notre formation,  
Pour votre disponibilité dans la réalisation de ce travail  
et dans votre encadrement en clinique,  
Pour toutes vos qualités humaines, votre bienveillance et votre humour,  
Sachez toute la gratitude et le respect que j'ai votre égard.*

**A Monsieur le Docteur Charles SAVOLDELLI,**

**Jury de thèse,**

*Docteur en Médecine,  
Chirurgien maxillo-facial et Stomatologue,  
Docteur en Sciences,  
Maître de Conférences des Universités en Chirurgie Maxillo-Faciale à la Faculté de  
Médecine de Nice,  
Praticien Hospitalier.*

*C'est un immense honneur pour moi de vous  
compter parmi les membres de ce jury.  
La complémentarité de nos deux spécialités est très  
chère à mes yeux et j'espère pouvoir profiter de vos  
grandes qualités cliniques et pédagogiques tout au  
long de mon exercice futur.  
Je vous remercie infiniment d'être présent en ce jour.  
Veuillez trouver dans ce travail le témoignage de  
toute ma considération.*

# TABLE DES MATIÈRES

<b>1. INTRODUCTION</b>	<b>1</b>
<b>2. RAPPELS SUR LA CROISSANCE TRANSVERSALE DU MAXILLAIRE</b>	<b>2</b>
2.1 Rappels embryologiques	2
2.2 Ossification du maxillaire	4
2.3 Mécanismes de croissance du maxillaire	5
2.3.1 Système sutural et croissance suturale du maxillaire	5
2.3.2 Croissance modelante	6
<b>3. L'ENDOGNATHIE MAXILLAIRE</b>	<b>7</b>
3.1 Prévalence	7
3.2 Étiologies	7
3.3 Diagnostic positif	9
3.3.1 Anamnèse	9
3.3.2 Examen clinique exobuccal	9
3.3.3 Examen clinique endobuccal	13
3.3.4 Examens complémentaires	14
3.4 Diagnostics différentiels	17
<b>4. LA SUTURE MÉDIO-PALATINE</b>	<b>18</b>
4.1 Rappels anatomiques	18
4.2 Moyens d'évaluation de la maturation suturale	18
4.3 Interprétation et détermination des limites de la disjonction maxillaire	24
<b>4 THÉRAPEUTIQUES DE L'ENDOGNATHIE MAXILLAIRE</b>	<b>27</b>
4.1 Traitements fonctionnels	27
4.2 Traitements orthopédiques	28
4.2.1 Expansion maxillaire rapide	28
4.2.1.1 Principes	28
4.2.1.2 Indications et contre-indications	30
4.2.1.3 Mise en œuvre	32
4.2.1.4 Effets de l'expansion maxillaire rapide	35
4.2.2 Expansion maxillaire rapide assistée par mini-implants (ancrage mixte ou osseux strict)	41
4.2.2.1 Principes et mise en œuvre	41
4.2.2.2 Indications et contre-indications	46
4.2.2.3 Avantages de la disjonction maxillaire rapide assistée par mini-implants (ancrage hybride)	46
4.2.2.4 Inconvénients de la disjonction maxillaire rapide assistée par mini-implants (ancrage hybride)	48
4.3 Traitements chirurgicaux	49
4.3.1 Expansion maxillaire rapide assistée chirurgicalement	49
4.3.1.1 Indications	49
4.3.1.2 Protocole de la distraction chirurgicale	50
4.3.1.3 Effets	51
4.3.1.4 Complications	55
<b>5. CONCLUSION ET PROPOSITION D'UN ARBRE DECISIONNEL</b>	<b>56</b>

6.	TABLE DES FIGURES	_____	A
7.	TABLE DES TABLEAUX	_____	A
8.	BIBLIOGRAPHIE	_____	I



# 1. INTRODUCTION

L'endognathie maxillaire a été décrite et étudiée par de nombreux auteurs, tant sur le plan de son diagnostic que de ses thérapeutiques.

Elle est à l'origine de nombreux troubles fonctionnels entraînant une croissance faciale dysharmonieuse.

A ce titre, le traitement de l'endognathie maxillaire est souvent précoce et présenté essentiellement sous deux alternatives : l'expansion maxillaire rapide orthopédique ou assistée chirurgicalement, ayant chacune leurs avantages et inconvénients.

Chez l'adulte, la disjonction chirurgicale semble être la thérapeutique systématiquement proposée alors que la littérature n'a, à ce jour, pas fait émerger de consensus concernant l'indication de l'une ou l'autre de ces alternatives thérapeutiques.

Les progrès actuels de l'imagerie et notamment l'avènement du *Cone Beam Computed Tomography* (CBCT) ont permis d'identifier et de classer avec précision les différents stades de maturation de la suture médio-palatine. Il a ainsi été prouvé que le degré de maturation de la suture n'était pas directement corrélé à l'âge civil.

L'objet de ce travail a été d'étudier précisément les différents stades de maturation suturale à partir de la classification d'Angelieri et al. (8), de recenser toutes les possibilités thérapeutiques de l'endognathie maxillaire, et de proposer un outil permettant à l'orthodontiste de présenter le traitement le plus individualisé possible à son patient.

## **2. RAPPELS SUR LA CROISSANCE TRANSVERSALE DU MAXILLAIRE**

La croissance est le développement progressif d'un organisme ou d'un organe depuis sa conception jusqu'à l'âge adulte. Il s'agit d'un changement de volume consécutif à une prolifération cellulaire (4).

La croissance crânio-faciale correspond à un ensemble de mécanismes d'une haute complexité.

Le complexe crânio-facial est composé de trois parties distinctes (3) :

- La base du crâne, dont le développement est en rapport avec l'accroissement du cerveau, elle soutient le cerveau et représente un point d'appui essentiel dans la croissance crânio-faciale ;
- La voûte crânienne qui englobe et protège le cerveau ;
- Le massif facial qui se situe en avant et en bas du crâne.

Les croissances de ces trois parties sont imbriquées et coordonnées.

Le massif facial supérieur se définit comme le complexe naso-maxillaire, composé de 13 os pairs et symétriques, à l'exception de l'os vomer, impair et médian. Le massif facial supérieur est appendu à la base du crâne.

### **2.1 Rappels embryologiques (3,4)**

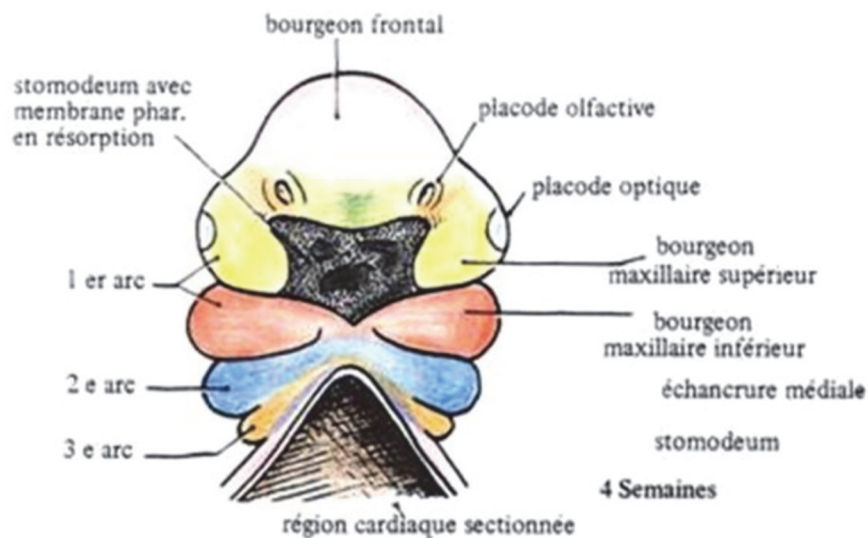
Entre la quatrième et la dixième semaine in utero (IU), l'extrémité céphalique de l'embryon est le siège d'importantes modifications des dérivés du mésoderme et du mésenchyme intra-embryonnaire liées à la présence du neuro-ectoderme sous-jacent et à la migration des cellules provenant des crêtes neurales. Ces modifications s'accompagnent de phénomènes d'ossification qui vont conduire à la construction du squelette crânio-facial.

La migration et multiplication précoces des cellules des crêtes neurales, associées à la croissance différentielle de l'ectoderme aboutissent à la formation de cinq bourgeons faciaux primordiaux, issus des premiers arcs pharyngiens, qui entourent la cavité du stomodeum (bouche primitive) à partir de la quatrième semaine :

- Le bourgeon naso-frontal, impair et médian, constitue le plafond du stomodeum ;
- Les deux bourgeons mandibulaires se rejoignent et forment le plancher du stomodeum ;
- Les deux bourgeons maxillaires s'insèrent entre le bourgeon naso-frontal et les bourgeons mandibulaires.

Durant le deuxième mois de vie IU, ces bourgeons vont subir des modifications de forme et de volume, puis vont fusionner grâce à des phénomènes de confluence (interactions épithélio-mésenchymateuses) jusqu'au troisième mois.

Lors de la cinquième semaine, deux épaissements ectoblastiques, appelés placodes olfactives, apparaissent au niveau latéral du bourgeon naso-frontal. A la sixième semaine, l'ectoblaste se trouvant au centre de chaque placode s'invagine et forme une dépression qui donnera les bourgeons nasaux interne et externe.



**FIGURE 1** : FORMATION DES BOURGEONS FACIAUX PRIMORDIAUX LORS DE LA QUATRIEME SEMAINE DE DEVELOPPEMENT IN-UTERO (COURS MORPHOGENESE CRANIO-FACIALE FACULTE PARIS 2018)

L'os maxillaire est issu de la fusion et de la différenciation du bourgeon nasal interne (qui donnera la partie antérieure de la cloison nasale, l'os vomer, et la partie antérieure des maxillaires droit et gauche), du bourgeon nasal externe (à l'origine des os nasaux et lacrymaux, de la partie interne des maxillaires et de l'apophyse orbitaire des palatins), et du bourgeon maxillaire supérieur (à l'origine de l'enclume, du maxillaire supérieur, des malaires et de l'os palatin).

C'est au cours du deuxième mois IU qu'apparaissent les points d'ossification primaire pour former les os membraneux de la face, dont l'os maxillaire.

Deux points d'ossification maxillaires apparaissent entre la 6<sup>ème</sup> et la 12<sup>ème</sup> semaine IU :

- Un point antérieur situé sous l'orifice nasal, appelé point prémaxillaire ou incisif ;
- Un point postérieur, appelé point maxillaire ou sous-orbitaire, situé sous l'orbite, en dehors de la capsule cartilagineuse.

Ces points d'ossification vont s'étendre pour fusionner vers la 8<sup>ème</sup> semaine.

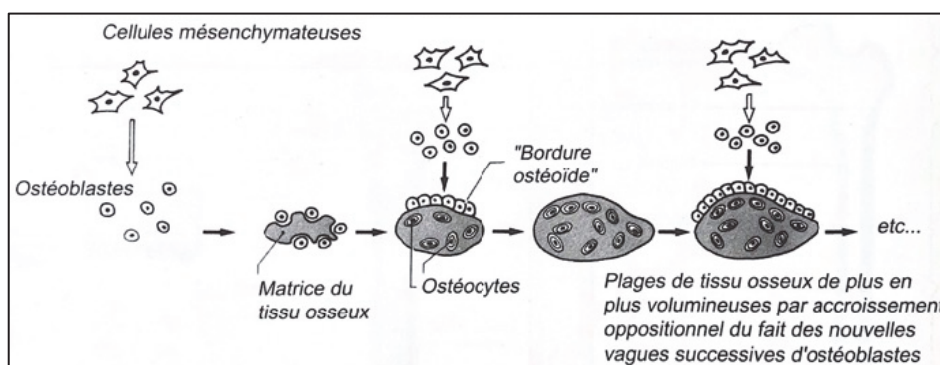
Le centre d'ossification prémaxillaire s'étend vers l'avant afin de former l'épine nasale antérieure, vers le haut pour former la partie antérieure du processus ascendant et vers le bas pour former la zone incisive.

Le centre d'ossification post-maxillaire s'étend en arrière pour former une partie du plancher orbitaire, en bas pour former la lame alvéolaire externe de la région canine et prémolo-molaire, et en haut pour former la partie postérieure du processus ascendant.

## 2.2 Ossification du maxillaire

Le tissu osseux a une origine essentiellement mésenchymateuse. Les pièces osseuses se forment soit par ossification du tissu conjonctif (ossification mésenchymateuse ou membraneuse), soit par ossification du tissu cartilagineux (ossification enchondrale).

L'ossification membraneuse est caractérisée par la métaplasie directe du tissu conjonctif en tissu osseux. Les cellules mésenchymateuses prolifèrent et se condensent autour des vaisseaux, puis se différencient en ostéoblastes élaborant une matrice ostéoïde en même temps que la production de fibres de collagène épaisses. La matrice ostéoïde se minéralise et constitue des îlots pré-osseux. Cette travée d'os réticulé renferme des ostéocytes et entourent de nouvelles cellules mésenchymateuses. L'ossification s'étend ensuite en forme de « tâches d'huile » à partir de chaque point d'ossification, permettant un rapprochement des pièces osseuses tout en laissant entre elles une étroite bande conjonctive, appelée suture membraneuse ou syndesmose.



**FIGURE 2** : REPRESENTATION SCHEMATIQUE DE L'OSSIFICATION MEMBRANEUSE D'APRES AKNIN (4)

## 2.3 Mécanismes de croissance du maxillaire

### 2.3.1 Système sutural et croissance suturale du maxillaire

Le système sutural joue un rôle capital dans la croissance des os de la face et dans l'union des pièces osseuses du crâne. Selon Delaire (36), il s'agit « d'un merveilleux joint de dilatation à rattrapage automatique par prolifération conjonctive et ossification marginale ». La suture persiste jusqu'à ne plus subir de contraintes mécaniques, puis rétrécit en devenant de plus en plus fibreuse (synfibrose) avant de disparaître par soudure osseuse (synostose).

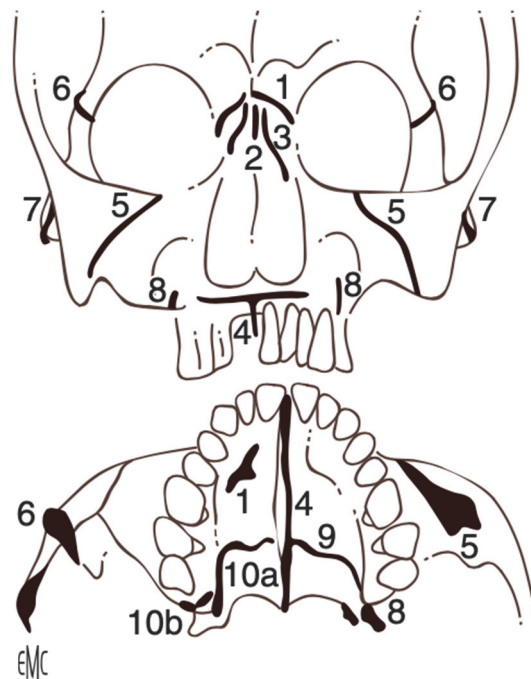
Le système sutural péri-maxillaire regroupe les sutures séparant le maxillaire des os voisins de la face : l'os palatin, l'os malaire, le vomer, les os propres du nez, l'ethmoïde facial et l'inguis (os lacrymal). Il comprend plusieurs sutures :

- Les deux sutures maxillo-palatines ;
- La suture ptérygo-palatine ;
- La suture maxillo-malaire ;
- La suture médio-palatine ;
- La suture naso-maxillaire ;
- La suture lacrymo-maxillaire.

La croissance suturale est adaptative et nécessite la présence de stimulateurs sans lesquels la suture se referme. Ces facteurs sont multiples, génétiques et environnementaux :

- Facteurs génétiques ;
- Facteurs environnementaux généraux : état de santé général, nutrition ;
- Facteurs environnementaux locaux : structures osseuses et cartilagineuses (cartilage du septum nasal) (105), des tissus mous (41) et de la matrice fonctionnelle notamment le rôle de la respiration nasale et de la langue prenant appui sur la voûte palatine (91).

L'élargissement du complexe naso-maxillaire est dû au rôle adaptatif des sutures sagittales qui sont des centres de croissance secondaires.



**FIGURE 3** : SYSTEME SUTURAL CRANIO FACIAL (3)

1. SUTURE FRONTOMAXILLAIRE ET FRONTONASALE ;
2. SUTURE INTERNASALE ;
3. SUTURE MAXILLONASALE ;
4. SUTURE INTERMAXILLAIRE ;
5. SUTURE MAXILLOMALAIRE ;
6. SUTURE FRONTOMALAIRE ;
7. SUTURE ZYGOMATOMALAIRE ;
8. SUTURE PTERYGOPALATINE ;
9. SUTURE PALATINE TRANSVERSE ;
10. SUTURES MAXILLOPALATINES : 10A : SAGITTALE ; 10B : FRONTALE.

### 2.3.2 Croissance modelante

Selon Enlow, la croissance par remodelage intervient en même temps que la croissance suturale (42), tandis que pour Scott la croissance remodelante intervient après la croissance suturale (105).

Il s'agit d'une croissance due aux phénomènes d'apposition / résorption osseuse secondaire au déplacement du maxillaire qui s'adapte continuellement à sa nouvelle position au sein du massif facial, aux fonctions et à la musculature (42).

Elle s'effectue principalement au niveau de la tubérosité maxillaire, du prémaxillaire avec une apposition osseuse au-dessus du point A et une résorption de la surface située au-dessous du point A (3).

### 3. L'ENDOGNATHIE MAXILLAIRE

L'endognathie maxillaire, ou endomaxillie, est une malocclusion squelettique caractérisée par une constriction maxillaire en comparaison avec les structures crânio-faciales environnantes dans le plan frontal. Elle est souvent retrouvée chez des patients présentant un contexte dysfonctionnel, notamment ventilatoire.

#### 3.1 Prévalence

Les malocclusions de la dimension transversale représentent les plus fréquentes des malocclusions observées en période de denture mixte (8 à 18 %) (96).

L'insuffisance transversale du maxillaire est retrouvée chez environ 9% de la population générale, et chez près de 30% des patients traités orthodontiquement, caractérisée par une occlusion inversée postérieure (75).

D'après Belluzzo et al., 32% des patients présentant une endomaxillie présente une plus grande constriction dans la région antérieure (18).

#### 3.2 Étiologies

En dehors des facteurs héréditaires, hormonaux et environnementaux influençant la croissance du maxillaire, des perturbations fonctionnelles peuvent être à l'origine d'un déséquilibre de développement du maxillaire. Ces dysfonctions sont largement retrouvées chez les patients présentant une endomaxillie.

- **Ventilation nasale fonctionnelle et dysfonctionnelle :**

La ventilation nasale, par le biais de la posture linguale, permet le développement harmonieux de la voûte palatine (37). Le flux aérien nasal exerce un rôle expansif du maxillaire en participant à la croissance des sutures ostéo-membraneuses de la face et à la pneumatisation des sinus, ainsi qu'à l'augmentation de la taille des fosses nasales.

Selon Talmant, la ventilation nasale optimale est une ventilation exclusivement nasale, de jour comme de nuit, pendant des conditions normales d'effort et avec le minimum de dépenses énergétiques (111).

Ferre et Fournier définissent la posture linguale idéale : la pointe de la langue doit se situer au niveau de la papille rétro-bunaïde, le dos lingual au niveau du palais et les faces latérales contre les faces internes des dents maxillaires (44).

Une ventilation dysfonctionnelle se caractérise par une langue basse et en avant, contre les faces linguales des dents antérieures mandibulaires, et des lèvres entrouvertes permettant le passage de l'air ambiant dans les voies aériennes (107). Elle peut entraîner un déficit de croissance transversale du maxillaire par insuffisance de stimulation de la voute palatine par la langue.

La ventilation buccale peut provenir de différentes causes (56) :

- Par obstruction des voies aériennes supérieures :
  - D'origine anatomique : collapsus narinaire, déviation de la cloison septale, hypertrophie des cornets, hyperdéveloppement de la muqueuse pituitaire ou des cornets, lyse septale antérieure ;
  - D'origine inflammatoire : hypertrophie des tonsilles palatines (amygdales) et pharyngiennes (végétations adénoïdes), rhinites congestive, atrophique ou allergique ;
- Par atonie des muscles para-nasaux.
  
- **Mastication :**

Selon Limme (77), une mastication performante stimule les processus de croissance transversale du maxillaire et permet à plus long terme l'expansion des arcades dentaires.

Ainsi, une étroitesse du maxillaire peut être la conséquence d'une insuffisance masticatrice (alimentation molle, industrielle, mastication bilatérale). Kiliaridis (65) montre que l'hyperfonction des muscles masticateurs accroît la croissance suturale maxillaire ainsi que l'apposition osseuse, ayant comme effet une croissance transversale intensifiée.



### 3.3 Diagnostic positif

#### 3.3.1 Anamnèse

L'anamnèse est capitale dans le cheminement vers le diagnostic car elle permet de déterminer tous les facteurs fonctionnels qui entravent l'équilibre morpho-fonctionnel de la face et le développement du maxillaire lors de la croissance.

Elle recherche (20,37) :

- Des troubles ventilatoires : respiration nasale ou buccale, présence d'allergies, rhino-pharyngites fréquentes, mouchage fréquent, antécédents ORL et leur prise en charge éventuelle ;
- Des troubles du sommeil en relation avec des troubles ventilatoires : ronflements nocturnes, troubles respiratoires obstructifs du sommeil (TROS), écoulement salivaire nocturne sur la literie, hyperactivité nocturne, somnolence diurne et troubles de la concentration ;
- Une position linguale basse ;
- Une déglutition atypique ;
- Des habitudes de succion non nutritives (tétine, doigts) ;
- Une mastication non fonctionnelle avec peu de déplacements latéraux.

#### 3.3.2 Examen clinique exobuccal


L'examen clinique exobuccal apporte peu d'informations concernant la dimension transversale car la position des bases osseuses et des procès alvéolaires est presque totalement masquée par les tissus mous. (11)

- Analyse du visage de face

Des éléments observables au niveau du visage peuvent inciter à suspecter une ventilation buccale totale ou mixte chez le patient présentant une endognathie maxillaire.

La posture céphalique est généralement en extension afin de dégager les voies aériennes, la tête en avant et on note la brièveté du cou.

On recherchera aussi la présence de cernes marquées (sommeil non réparateur), une inocclusion labiale avec des lèvres éversées et sèches, une largeur nasale faible, un visage allongé avec effacement des pommettes et une impression d'atonie du visage. (25)



**FIGURE 4** : PHOTOGRAPHIE EXTRA-ORALE DE FACE D'UN PATIENT VENTILATEUR ORAL PRESENTANT UNE ENDOGNATHIE MAXILLAIRE (COLLECTION PERSONNELLE)

Plusieurs tests peuvent venir confirmer une suspicion de ventilation orale :

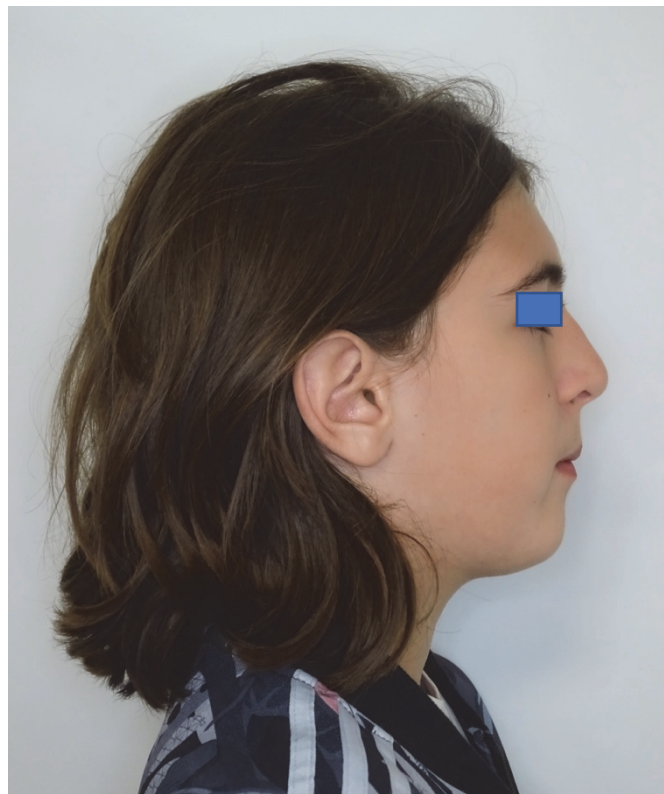
- **Le test du miroir de Glatzel** : cet examen consiste à recueillir la buée expirée par le nez sur un miroir en inox. La surface embuée est un bon reflet du flux expiratoire et permet de diagnostiquer une asymétrie entre les deux narines ;
- **Le test d'essoufflement de Rosenthal (51)** : le patient doit respirer quinze fois par le nez et le pouls est surveillé. Il est négatif si la bouche reste fermée, s'il n'y a pas d'essoufflement, pas de gêne ou d'accélération du pouls. Il est positif en cas d'ouverture buccale, d'accélération du pouls, de légère sueur au-dessus de la lèvre supérieure ou d'élévation des premières côtes sous l'action des inspireurs accessoires ;
- **Le test du réflexe narinaire de Gudín** : le patient ferme la bouche et le praticien va venir pincer les deux narines pendant 2 secondes puis les relâcher. Si les narines restent pincées, cela signifie une hypotonie des muscles dilatateurs narinaires et donc possiblement une respiration buccale.

En cas de suspicion de ventilation orale causée par un obstacle anatomique, une consultation ORL devra être programmée.

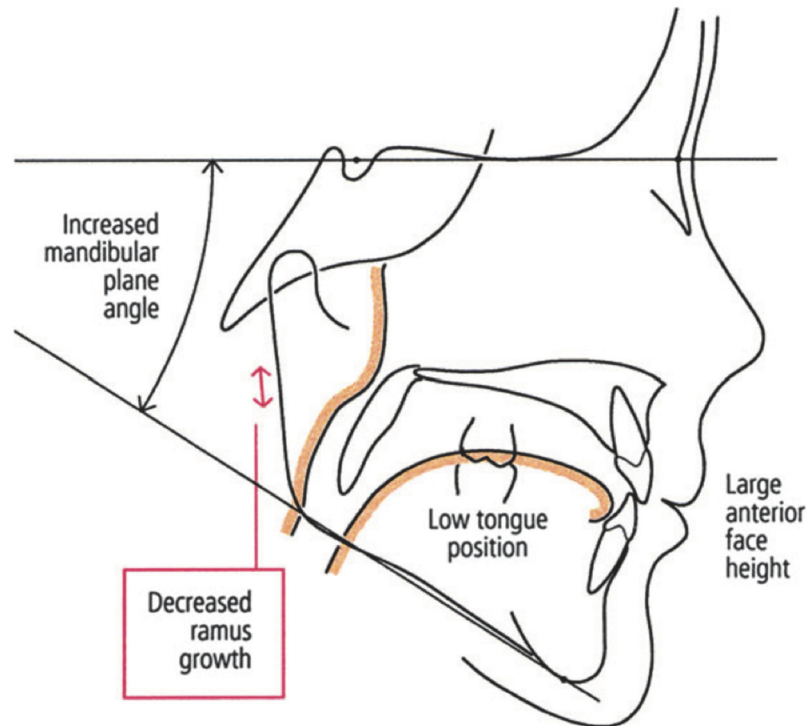
Une contraction des muscles de la houppe du menton lors de la fermeture des lèvres et la nécessité d'une herméticité labiale lors de la déglutition sont les témoins d'une déglutition atypique.

- Analyse du visage de profil

Les insuffisances de développement transversal maxillaire sont plus fréquentes chez les sujets dolychofaciaux : l'étage inférieur de la face est généralement augmenté chez ces patients.



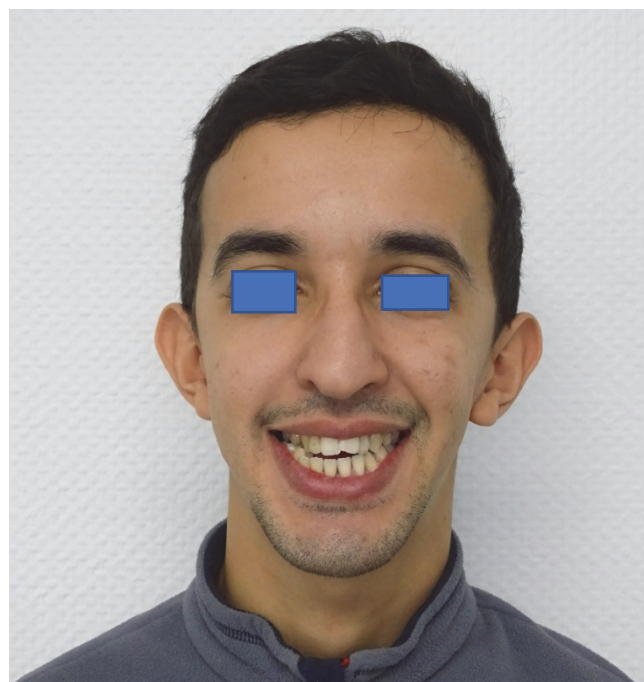**FIGURE 5** : PHOTOGRAPHIE EXTRA-ORALE DE PROFIL D'UN PATIENT VENTILATEUR ORAL ENDOGNATHE (COLLECTION PERSONNELLE)



**FIGURE 6** : EFFETS DE LA VENTILATION ORALE AU NIVEAU DE LA CROISSANCE CRANIO-FACIALE (94)

- Analyse du sourire

Une étroitesse de l'arcade maxillaire laisse apparaître des corridors sombres au sourire (11).



**FIGURE 7** : PHOTOGRAPHIE EXTRA-ORALE DE FACE AVEC SOURIRE. ON NOTE LA VISIBILITE DES ESPACES LATERAUX NEGATIFS. (COLLECTION PERSONNELLE)

### 3.3.3 Examen clinique endobuccal

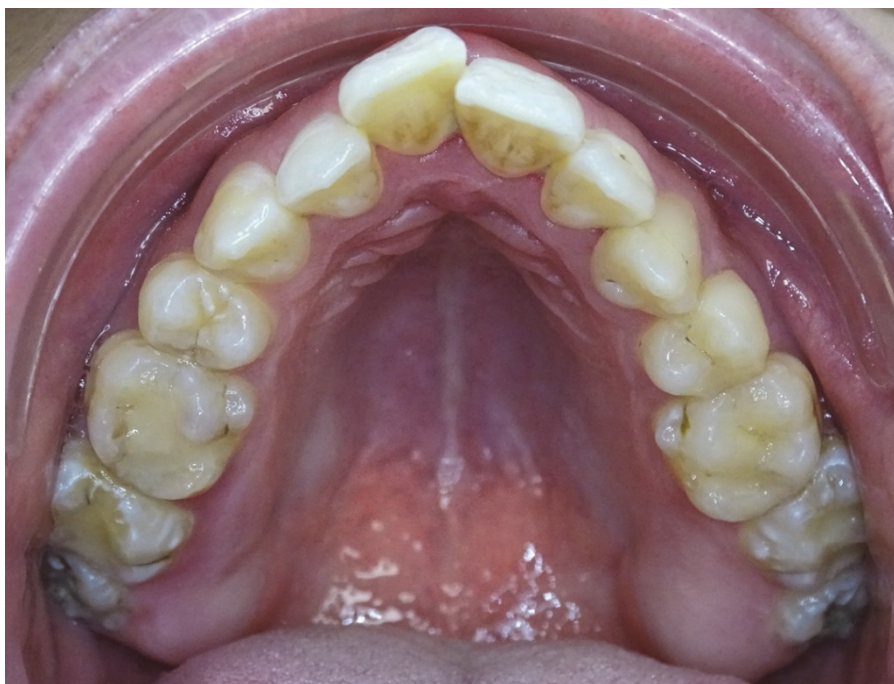- Examen des tissus mous

Plusieurs éléments observables au niveau des muqueuses et tissus mous peuvent orienter le praticien vers le diagnostic d'endognathie maxillaire ou vers les dysfonctions retrouvées fréquemment chez ces sujets :

- Une interposition linguale antérieure et latérale lorsque la langue est située en position basse chez le sujet ventilateur oral ;
- Une gingivite localisée aux secteurs antérieurs, due à l'exposition de la gencive marginale antérieure à l'air ambiant ;
- Des amygdales volumineuses si elles sont toujours présentes ;
- Une voute palatine profonde et étroite, de couleur pâle par accentuation de l'hyperkératose muqueuse physiologique (55).

- Examen dentaire intra-arcade

Des signes d'endognathie maxillaire sont notables lors de l'examen de l'arcade maxillaire. La forme d'arcade est souvent pincée au niveau antérieur, en forme de « V ». Selon Bassigny (16), un encombrement incisif maxillaire associé à une linguoclusion bilatérale est le signe d'une endognathie maxillaire.



**FIGURE 8** : PHOTOGRAPHIE INTRA-ORALE DE L'ARCADE MAXILLAIRE D'UN PATIENT PRESENTANT UNE ENDOGNATHIE MAXILLAIRE (COLLECTION PERSONNELLE)

- Examen dentaire inter-arcades

Dans la dimension transversale, on retrouve des procès alvéolaires droits ou inclinés en dehors tendant à compenser le décalage transversal basal (20).

L'occlusion latérale est inversée bilatéralement, l'arcade maxillaire se positionne en dedans de l'arcade mandibulaire et ce sont les cuspides vestibulaires des dents maxillaires qui entrent en contact avec les fosses antagonistes.

Un encombrement dentaire maxillaire (des canines maxillaires incluses notamment) sans encombrement mandibulaire traduit une endognathie maxillaire.

Dans la dimension antéro-postérieure, l'endognathie maxillaire est fréquemment associée à des dysmorphoses de classe III squelettiques par brachymaxillie.

### 3.3.4 Examens complémentaires

- Moulages d'étude

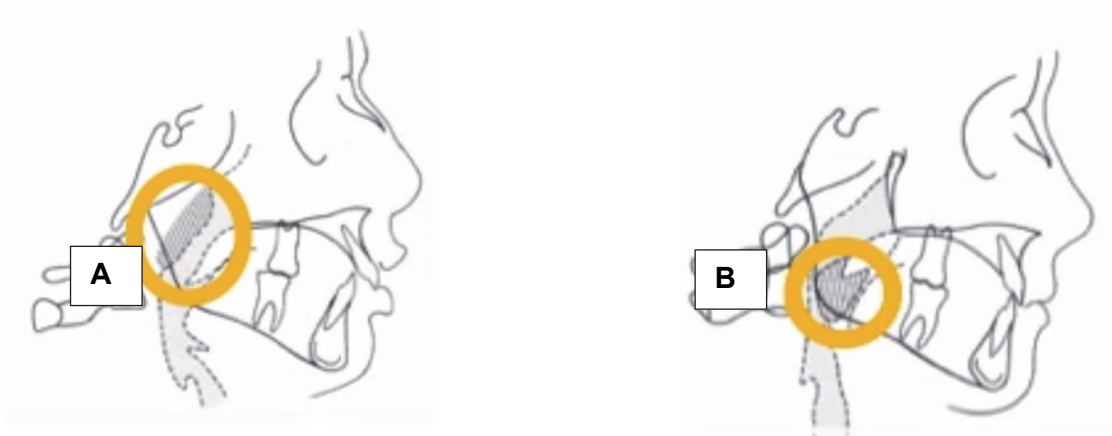
Les modèles d'étude taillés en occlusion permettent l'observation de la forme d'arcade maxillaire et l'étude de l'orientation des procès alvéolaires maxillaires afin de préciser la présence ou non de compensations dento-alvéolaires de l'endognathie maxillaire et la quantification de l'encombrement.

Selon Mc Namara (82), une largeur intermolaire maxillaire inférieure à 31 mm signe une insuffisance transversale maxillaire même en l'absence d'occlusion latérale inversée.

- Téléradiographie de profil

La téléradiographie de profil permet d'apprécier le volume des voies aériennes supérieures et d'identifier de potentiels obstacles anatomiques à la ventilation nasale tels que des amygdales palatines ou végétations adénoïdes volumineuses (76).

Ceux-ci seront souvent retrouvés en association avec des signes de rotation postérieure de la mandibule selon Björk.



**FIGURE 9** : OBSTACLES ANATOMIQUES A LA VENTILATION NASALE IDENTIFIABLES SUR UNE TELERADIOGRAPHIE DE PROFIL. A : HYPERTROPHIE DES VEGETATIONS ADENOÏDES. B : HYPERTROPHIE AMYGDALIENNE. (DR NICOLAS BOISSI)

- Téléradiographie de face (101)

C'est l'incidence la plus adaptée à l'étude des anomalies transversales. La réalisation du cliché est cependant délicate et une mauvaise orientation de la tête peut le parasiter.

Elle peut mettre en évidence une déviation de la cloison septale et une hypertrophie des cornets nasaux.

Les principaux signes d'endomaxillie identifiables sur une téléradiographie de face sont :

- Des orifices pyriformes étroits (base étroite des orifices, forme rectangulaire au lieu d'une forme « de poire ») ;
- La présence d'une radio-clarté entre le processus zygomatique du maxillaire et la branche montante mandibulaire ;
- Les axes des procès alvéolaires maxillaires divergents en bas et en dehors.

L'analyse de face de Ricketts permet de quantifier la dysharmonie de la dimension transversale.

### Analyse squelettique

*Largeur nasale* : distance entre les points NC et CN.

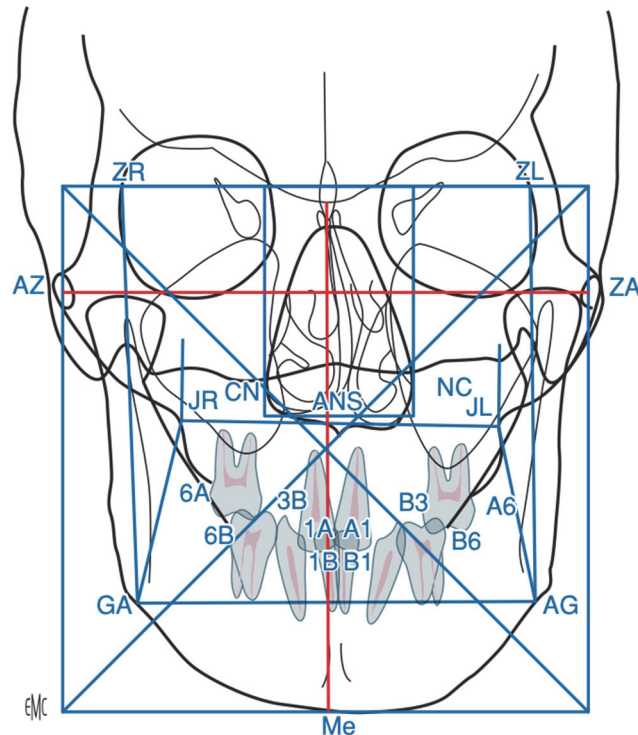
*Proportion nasale* : angle inférieur formé par les diagonales de la boîte nasale (rectangle construit passant par les points CN, ANS et NC et dont le petit côté supérieur se superpose au plan Z).

Ces deux valeurs permettent de quantifier les largeurs et hauteurs nasales.

*Proportion faciale* : angle inférieur formé par les diagonales de la boîte faciale (rectangle construit passant par les points AZ, Me et ZA et dont le petit côté supérieur se superpose au plan Z).

*Largeur maxillaire* : distance entre les points JR et JL. Elle aide à diagnostiquer une endognathie maxillaire.

*Largeur mandibulaire* : distance entre les points GA et AG.



**FIGURE 10** : POINTS, LIGNES ET PLANS DE L'ANALYSE CEPHALOMETRIQUE DE FACE DE RICKETTS (38)

ZR : SUTURE FRONTOZYGOMATIQUE DROITE ; ZL : SUTURE FRONTOZYGOMATIQUE GAUCHE ;  
 AZ : ARCADE ZYGOMATIQUE DROITE ; ZA : ARCADE ZYGOMATIQUE GAUCHE ; CN : CAVITE  
 NASALE DU COTE DROIT ; NC : CAVITE NASALE DU COTE GAUCHE ; ANS : POINT EPINE  
 NASALE ANTERIEURE ; JR : PROCESSUS ZYGOMATIQUE DU MAXILLAIRE COTE DROIT ;  
 JL : PROCESSUS ZYGOMATIQUE DU MAXILLAIRE COTE GAUCHE ; GA : ECHANCRURE  
 PREANGULAIRE DROITE ; AG : ECHANCRURE PREANGULAIRE GAUCHE ; ME : POINT MENTON.

### Analyse dentaire

*Rapport intermolaire droit et gauche* : distance le long du plan d'occlusion entre les projections orthogonales de 6A (point le plus vestibulaire de la première molaire maxillaire droite) et de 6B (point le plus vestibulaire de la première molaire mandibulaire droite) ou d'A6 et B6 pour le côté gauche. C'est le surplomb molaire droite et gauche. Il est négatif dans les cas d'occlusion inversée latérale.



- Normes cliniques (NC) de l'analyse de face de Ricketts :

	NC 9 ans	NC 12 ans	NC 15 ans	DC	Variation avec l'âge
<b>Analyse squelettique</b>					
Largeur nasale	25 mm	28 mm	31 mm	2 mm	1 mm/an
Proportion nasale	64°	64°	64°	3°	Aucune
Proportion faciale	97°	97°	97°	4°	Aucune
Largeur maxillaire	58 mm	61 mm	64 mm	3 mm	1 mm/an
Largeur mandibulaire	76 mm	80,5 mm	85 mm	3 mm	1,5 mm/an
<b>Analyse dentaire</b>					
Relation molaire droite et gauche	+1 mm	+1 mm	+1 mm	1 mm	Aucune

**TABLEAU 1** : NORMES CLINIQUES DE L'ANALYSE DE LA TELERADIOGRAPHIE DE FACE D'APRES RICKETTS (38)

### 3.4 Diagnostics différentiels (20,84)

- *Diagnostic différentiel entre une anomalie basale (endognathie maxillaire) et une anomalie alvéolaire (endoalvéolie maxillaire) :* il repose sur l'inclinaison des procès alvéolaires et la mesure de la dysharmonie du sens transversal (DST). Dans le cas d'une endognathie maxillaire, les axes dentaires latéraux sont droits, alors que dans le cas d'une endoalvéolie ils sont orientés en direction palatine.
- *Diagnostic entre endognathie maxillaire et exognathie mandibulaire :* il repose sur l'analyse céphalométrique de la téléradiographie de face, bien que l'anomalie soit d'origine maxillaire le plus souvent.
- *Diagnostic différentiel entre une dysharmonie dento-maxillaire par macrodontie relative et une endognathie maxillaire :* il repose sur la présence d'un encombrement à l'arcade mandibulaire et sur la céphalométrie.

## **4. LA SUTURE MÉDIO-PALATINE**

La suture médio-palatine constitue le joint d'union des pièces osseuses constituant la voûte palatine et elle est le siège de la croissance active et de l'ossification du maxillaire.

Il est important de s'intéresser aux variations individuelles de maturation de la suture médio-palatine afin de proposer une thérapeutique d'expansion transversale maxillaire la plus adaptée possible au patient, permettant une réponse de croissance maximale en fonction du stade de maturation.

### **4.1 Rappels anatomiques**

La suture médio-palatine est de type harmonique : les surfaces la composant s'affrontent bord à bord par des rugosités qui s'enchevêtrent. Elle est constituée de deux parties :

- Une partie antérieure : la suture intermaxillaire, qui résulte de l'accolement des bords internes des processus palatins ;
- Une partie postérieure : la suture inter-palatine, qui résulte de la réunion des bords internes des lames horizontales des processus palatins.

### **4.2 Moyens d'évaluation de la maturation suturale**

Plusieurs auteurs ont recherché des indicateurs fiables d'évaluation de la maturation de la suture médio-palatine.

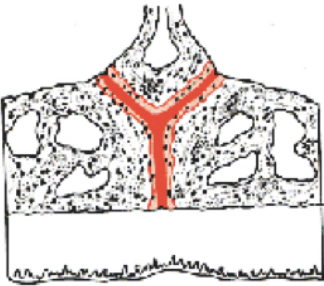
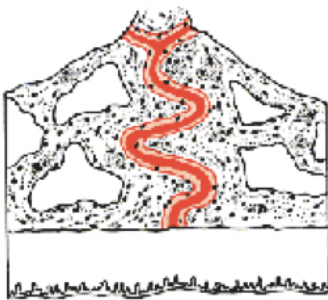
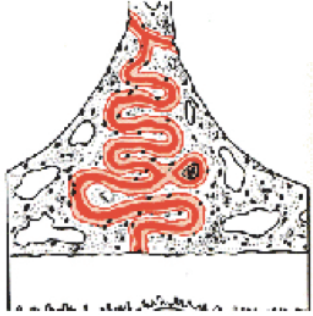
Le processus d'ossification suturale varie en fonction de l'âge et du sexe du patient, mais la variabilité inter-individuelle n'est pas directement corrélée à l'âge civil.

En effet, Persson et Thilander ont observé une fusion suturale chez des patients âgés de 15 à 19 ans en moyenne (95), tandis que des cas de non-ossification suturale ont été répertoriés chez des adultes, notamment âgés de 32 (95), 54 (68) et 71 ans (69).

De nombreuses méthodes d'évaluation du degré de maturation suturale ont été proposées : études histologiques sur modèles animaux ou humains, études sur des clichés radiographiques occlusaux, et tomодensitométrie à faisceau conique.

Melsen (85) définit trois stades d'évolution de la suture intermaxillaire à partir d'une étude histologique sur modèles humains :

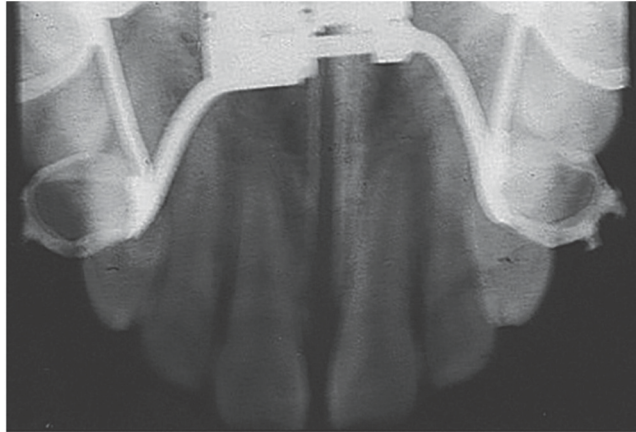
- Le stade infantile : la suture forme un « Y » ;
- Le stade juvénile : la hauteur de l'union du « Y » augmente pour former un « T » dont la partie verticale est sinueuse ;
- Le stade adulte : la suture est profondément intriquée par des interdigitations constituant un système mécanique de blocage. Ces interdigitations reflètent l'importance du nombre et de la longueur des projections osseuses au niveau de la suture.

<i>Stades de maturation de la suture médio-palatine d'après MELSEN</i>		
<b>Stade INFANTILE</b>	<b>Stade JUVÉNILE</b>	<b>Stade ADULTE</b>
		

**TABLEAU 2** : REPRESENTATION SCHEMATIQUE ET HISTOLOGIQUE DES 3 STADES DE MATURATION SUTURALE SELON MELSEN (85). **A** : **STADE INFANTILE**, SUTURE EN Y LARGE ; **B** : **STADE JUVENILE**, DEBUT DE MEANDRE DANS LA SUTURE ; **C** : **STADE ADULTE**, SUTURE AVEC DE NOMBREUSES INTERDIGITATIONS

L'évaluation histologique de la maturation suturale est considérée comme la méthode de référence mais elle nécessiterait la réalisation d'une biopsie invasive avant de débuter le traitement, rendant impossible son utilisation courante en orthodontie.

Revelo et Fishman (99) proposent une évaluation individuelle de la maturation suturale à partir de clichés radiographiques occlusaux, avant de prendre ou non la décision de débuter une expansion maxillaire rapide. Cependant, les superpositions de l'os vomer et des structures nasales externes au niveau de la suture palatine sur ce type de clichés conduisent à des erreurs d'appréciation de la maturation suturale.



**FIGURE 11** : RADIOGRAPHIE OCCLUSALE PERMETTANT DE METTRE EN EVIDENCE L'ELARGISSEMENT DE LA SUTURE ET LE DIASTEME INTER-INCISIF APRES ACTIVATION (46)

La tomographie volumique par faisceau conique (CBCT) est une méthode d'imagerie permettant une visualisation en trois dimensions des structures orales et maxillo-faciales sans superposition avec les structures anatomiques adjacentes, tout en délivrant des doses d'irradiation plus faibles qu'une tomodensitométrie médicale (8).

Angelieri et al. (8) ont mené une étude transversale sur 140 patients âgés de 5 à 58 ans afin de proposer un nouveau système de classification individuelle de la maturation suturale à partir d'examens CBCT.

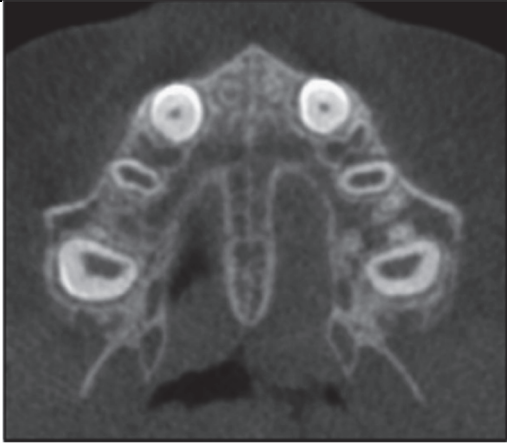



Cinq stades de maturation allant de A à E ont été proposés en se basant sur de précédentes études histologiques.

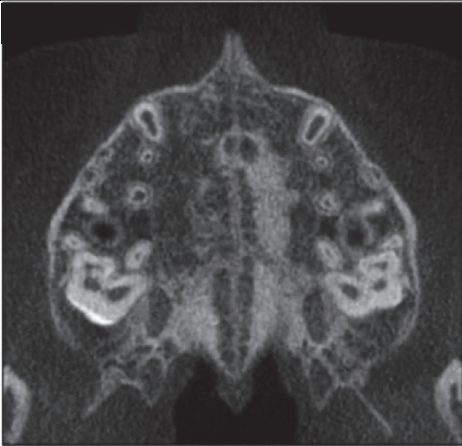

Ces différents stades sont :

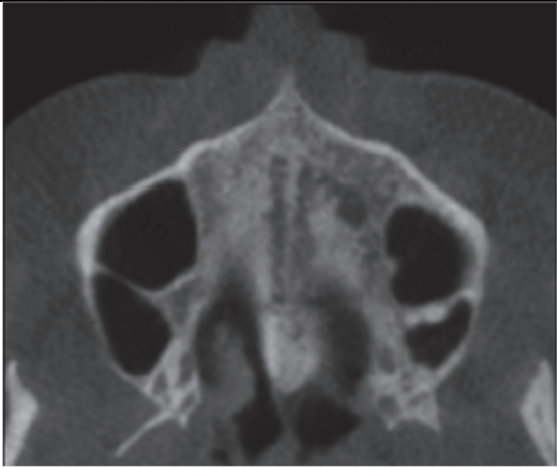

- Stade A : la suture médio-palatine correspond à une ligne quasiment droite hyperdense avec peu ou pas d'interdigitations ;
- Stade B : la suture médio-palatine présente une forme irrégulière et apparaît comme une ligne hyperdense et festonnée. Les patients en stade B peuvent également présenter une zone hypodense séparant deux lignes parallèles festonnées hyperdenses ;
- Stade C : la suture se présente comme deux lignes hyperdenses festonnées et proches l'une de l'autre, séparées par de petites zones hypodenses entre le foramen incisif et la suture maxillo-palatine ;
- Stade D : La fusion suturale a débuté au niveau postérieur, la suture n'est plus visible dans sa partie palatine. L'ossification progresse de postérieur en antérieur.



Dans l'os maxillaire, la fusion n'a pas encore débuté et on peut visualiser deux lignes festonnées de haute densité séparées par des radioclarités ;

- Stade E : la fusion de la suture a eu lieu au niveau de l'os maxillaire. La suture n'est plus identifiable et la densité osseuse est identique au niveau de toutes les régions du palais.

<b>Stade A</b>	
CBCT	Représentation schématique
	
<b>Stade B</b>	
CBCT	Représentation schématique
	

Stade C	
CBCT	Représentation schématique
	

Stade D	
CBCT	Représentation schématique
	

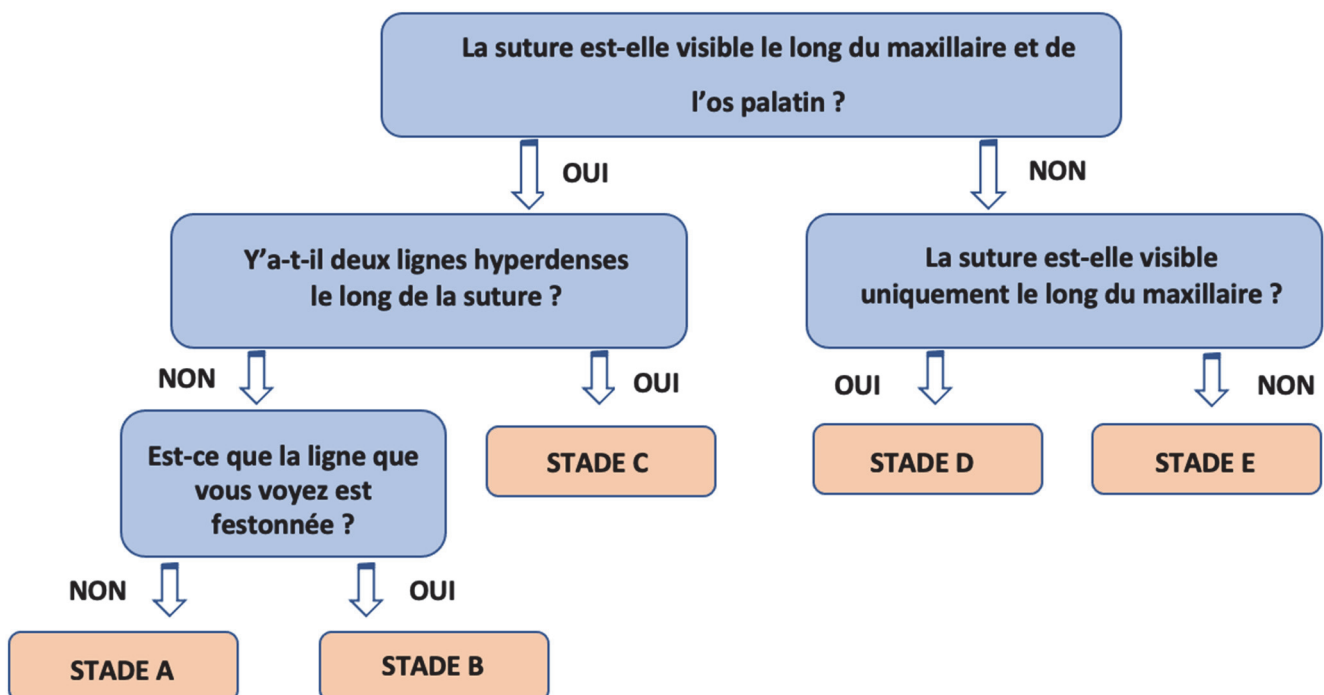
Stade E	
CBCT	Représentation schématique
	

**TABLEAU 3 : STADES DE MATURATION SUTURALE D'APRES ANGELIERI ET AL. (8)**

Les résultats de cette étude montrent que :

- La majorité des patients dont la suture palatine est classée « stade A » ont entre 5 et 11 ans ;
- Le stade B est retrouvé chez des patients allant jusqu'à 14 ans ;
- Le stade C est majoritairement retrouvé dans la tranche d'âge 14-18 ans ;
- Aucun sujet âgé de 5 à 11 ans ne présentait de fusion suturale ;
- Le stade D est retrouvé après l'âge de 11 ans chez les filles et 14 ans chez les garçons ;
- Le stade E (fusion totale) est majoritairement retrouvé après l'âge de 18 ans.

Un arbre décisionnel de choix du stade sutural a été proposé par Angelieri et al (8) pour aider au diagnostic de maturation suturale :



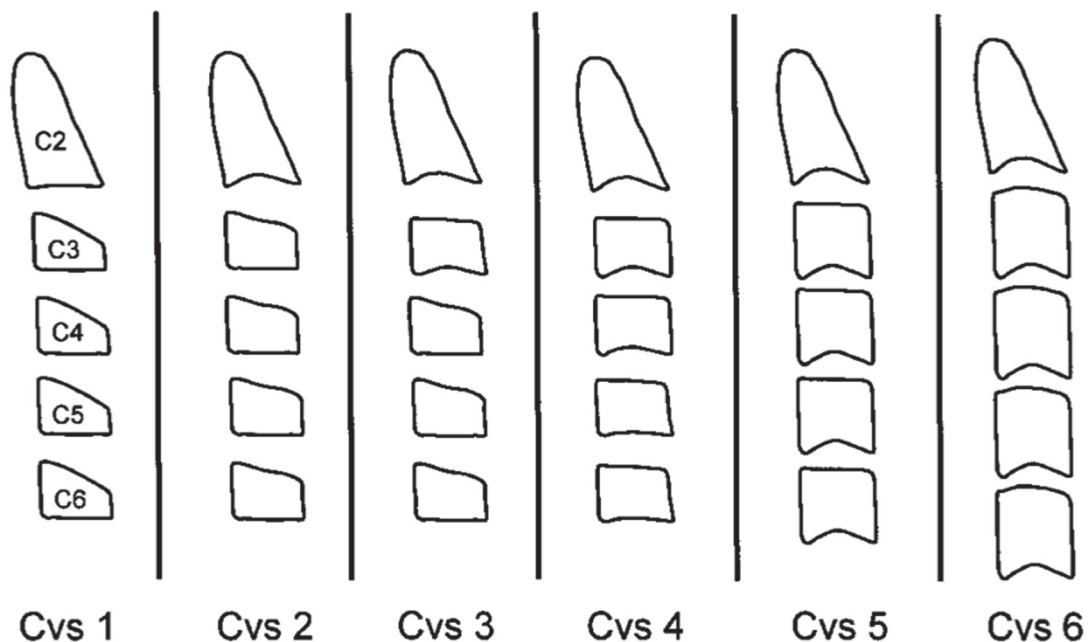
**FIGURE 12** : ARBRE DECISIONNEL D'AIDE AU DIAGNOSTIC DU STADE DE MATURATION SUTURALE D'APRES ANGELIERI ET AL. (8)

### 3.3 Interprétation et détermination des limites de la disjonction maxillaire

Baccetti (13) estime qu'il existerait une corrélation entre le degré d'ossification suturale et le degré d'ossification cervicale observé sur une téléradiographie de profil :

Les stades de maturation cervicale qu'il décrit sont :

- Stade 1 (CVS 1) : les bords inférieurs des vertèbres cervicales C1, C2, C3 et C4 sont plats. Les bords supérieurs sont effilés de l'arrière vers l'avant et les corps vertébraux ont une forme trapézoïdale ;
- Stade 2 (CVS 2) : une concavité se forme au niveau du bord inférieur de la seconde vertèbre cervicale C2. La hauteur antérieure des corps vertébraux augmente ;
- Stade 3 (CVS 3) : une concavité se forme au niveau du bord inférieur de la troisième vertèbre cervicale C3. Les corps vertébraux sont rectangulaires, plus larges que hauts ;
- Stade 4 (CVS 4) : une concavité se forme au niveau du bord inférieur de la quatrième vertèbre cervicale C4. Les corps vertébraux sont rectangulaires, plus larges que hauts ;
- Stade 5 (CVS 5) : les concavités des bords inférieurs des vertèbres cervicales sont bien définies. Les corps vertébraux sont carrés et les espaces intervertébraux sont réduits ;
- Stade 6 (CVS 6) : toutes les concavités se sont approfondies et les corps vertébraux sont plus hauts que larges.



**FIGURE 13** : LES STADES DE MATURATION CERVICALE SELON BACCETTI, FRANCHI, CAMERON ET MCNAMARA (13)



Angelieri et al. (9) ont recherché une corrélation entre les stades de maturation cervicale de Baccetti et al. et les stades de maturation suturale.

D'après les résultats obtenus :

- Les stades CVS 1 et CVS 2 (pré-pubères) peuvent être utilisés comme des indicateurs fiables des stades de maturation suturale A et B ;
- Le stade de maturation vertébrale CS3 peut être corrélé de manière fiable au stade C sutural ;
- Le stade CS5 indique que la fusion de la suture médio-palatine a déjà eu lieu partiellement ou totalement, soit les stades D ou E d'Angelieri ;
- Pour les patients en stade CS4 ou CS5 (post-pubères), une évaluation individuelle du stade de maturation suturale par CBCT est indiquée, puisque selon les auteurs, 13,5% des patients estimés en stade CS5 pourraient bénéficier d'une thérapeutique d'expansion maxillaire rapide ;
- Lorsque le stade de maturation vertébrale ne peut être évalué, l'âge chronologique pourrait être un indicateur fiable de prédiction du stade de maturation suturale, en particulier dans les stades précoces pré-pubertaires.

<b>Stade de maturation cervicale</b>	<b>Date de survenue du pic de croissance pubertaire</b>	<b>Stade de maturation suturale</b>	<b>Age estimé du patient</b>
CVS 1 / CVS 2	Dans 1 à 2 ans	Stade A / Stade B	Entre 5 et 14 ans
CVS 3	Dans moins d'un an	Stade C	Entre 14 et 18 ans
CVS 5	Depuis 2 ans	Stade D / Stade E	Entre 16 et 18 ans

**TABLEAU 4** : CORRELATION ENTRE LES STADES DE MATURATION CERVICALE DE BACCETTI ET AL. ET LES STADES DE MATURATION SUTURALE (9)

L'utilisation de sa méthode d'évaluation de la maturation vertébrale permettrait de déterminer la fenêtre thérapeutique la plus efficace, celle-ci serait maximale lors des phases précédant le pic de croissance pubertaire (stades CVS 1,2 et 3) avec des effets sur les complexes naso-maxillaire et fronto-zygomatique plus importants (14).

Korbmacher (69), en 2007, démontre que seule la densité osseuse (mesurée par tomographie volumique) dans le plan sagittal est une variable significative, et elle serait maximale vers l'âge de 25 à 30 ans. Plus la densité osseuse est faible et moins la résistance à la disjonction est importante, et donc la thérapeutique gagne en efficacité. La densité osseuse serait plus faible avant 25 ans et après 40 ans. Il observe aussi que le degré d'interdigitation de la suture est indépendant de l'âge, confirmant ainsi les propos de Knaup en 2004 (68).

En 2017, une revue systématique de la littérature proposée par Isfeld et al. a démontré qu'aucune des méthodes de diagnostic de la maturation suturale ne permettait de recommander une expansion maxillaire rapide ou assistée chirurgicalement puisque les nouvelles méthodes utilisant notamment le numérique (CBCT) manquent de méthodologie par rapport au gold standard qu'est l'étude histologique de la suture (62).

## 4 THÉRAPEUTIQUES DE L'ENDOGNATHIE MAXILLAIRE

### 4.1 Traitements fonctionnels

Les objectifs fonctionnels sont l'obtention d'une herméticité labiale et d'une ventilation nasale stricte. Ces objectifs ne seront atteints qu'après la réalisation des étapes suivantes, lors d'une rééducation neuro-musculaire active de la ventilation et de la posture linguale (52) :

- La reprise du réflexe de dilatation narinaire ;
- L'apprentissage de la respiration abdomino-diaphragmatique pour automatiser une ventilation naso-nasale ;
- La disparition des phénomènes inflammatoires des muqueuses oro-pharyngées (traitement ORL médical ou médico-chirurgical) ;
- L'enseignement du mouchage antérieur (langue au palais, narine après narine) et postérieur ;
- L'acquisition d'un contact bilabial non forcé.

Il existe plusieurs dispositifs intra-oraux dans l'arsenal thérapeutique de l'orthodontiste visant à rééduquer la posture linguale, en complément d'une rééducation oro-myofonctionnelle conventionnelle.

L'enveloppe linguale nocturne (ELN) ou toboggan-tunnel à langue nocturne du Dr Bonnet (21), est un dispositif intra-oral visant une exécution de la déglutition directement et exclusivement dictée par le « programme moteur inné encéphalique » de déglutition secondaire.

Le toboggan antérieur bloque la route motrice linguale antérieure par privation du contact avec les lèvres. Ainsi, le verrouillage buccal antérieur n'est plus assuré par la langue mais par les lèvres. La ventilation nasale est ainsi privilégiée.

Les parois latérales du tunnel bloquent la route motrice linguale latérale par privation de l'environnement tactile jugal (31).

Le Tong Right Positioner (TRP) est un dispositif intra-oral sur mesure visant à corriger la dysfonction linguale. Il est scellé sur les premières molaires maxillaires permanentes pendant toute la durée du traitement. Le TRP empêche les mouvements postéro-antérieurs de la langue en l'obligeant, par son arc central, à s'appliquer sur le pourtour du palais, en arrière de la papille bunoïde (81).

Les résultats de l'étude de Mauclair et al. (81) suggèrent que le TRP permet la correction des dysfonctions linguales par tonification des muscles de la base de la langue et élargit le diamètre antéro- postérieur de l'oropharynx plus efficacement que chez des patients traités par des exercices de rééducation linguale seuls.

## **4.2 Traitements orthopédiques**

Le traitement de l'endognathie maxillaire nécessite une phase orthopédique d'expansion maxillaire (rapide ou lente) qui peut se faire avec un disjoncteur dont le but est d'ouvrir la suture médio-palatine (6). La suture stabilise ainsi l'accroissement transversal maxillaire par prolifération osseuse de rattrapage (23).

### 4.2.1 Expansion maxillaire rapide

#### 4.2.1.1 Principes

L'expansion ou disjonction maxillaire rapide a été décrite pour la première fois par Angell en 1860 par l'activation intempestive d'un vérin « *pour élargir la mâchoire et étendre l'arcade maxillaire... Au bout de deux semaines, la mâchoire était très élargie au point de laisser apparaître un espace entre les incisives frontales, montrant d'une manière concluante que les os maxillaires avaient été séparés* » (10,114).

En 1903, Brown (24) utilise volontairement cette méthode pour corriger les déformations du nez. La disjonction intermaxillaire devient alors une thérapeutique plutôt du domaine de l'oto-rhino-laryngologie que de l'orthopédie.

Ce n'est qu'à partir de 1961 qu'elle est généralisée et rendue populaire par les travaux de Haas (59).

Elle consiste à séparer les deux maxillaires droit et gauche, en deux à trois semaines, à l'aide d'un dispositif d'expansion fixé sur appui dentaire ou dento-muqueux.

L'objectif principal de cette thérapeutique est de corriger l'endognathie maxillaire mais ses effets ne sont pas seulement limités au maxillaire étant donné les rapports qu'il entretient avec de nombreux autres éléments crânio-faciaux (27).

La suture s'ossifie par un mécanisme de cicatrisation obtenu à la suite d'un traumatisme.

La formation osseuse se produit au niveau de deux foyers :

- Le premier est à point de départ osseux avec une apposition osseuse en direction médiane ;
- Le second foyer est à point de départ hématologique, les microtraumatismes engendrés par la disjonction engendrent la formation de caillots sanguins ostéoconducteurs.

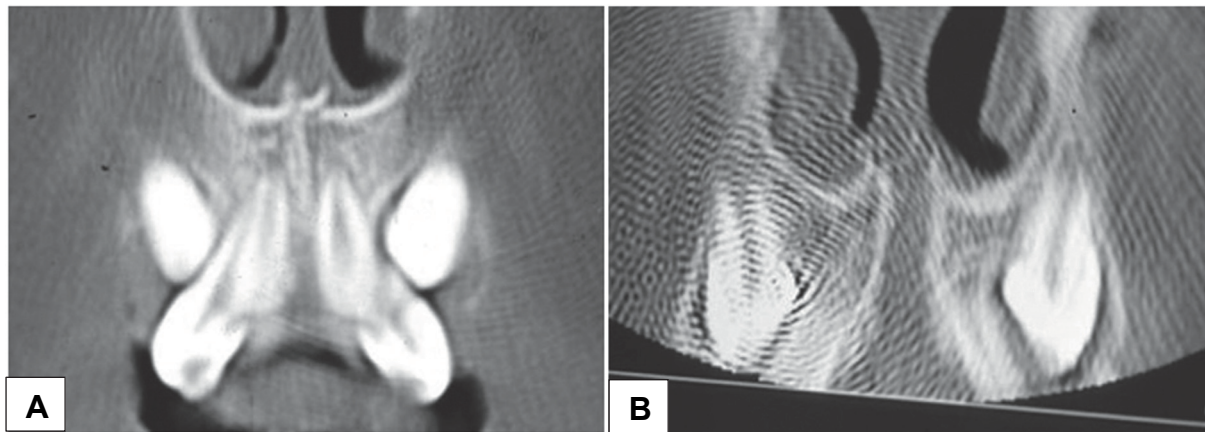
Lorsque des forces orthopédiques lourdes et rapides, à direction transversale, sont appliquées au niveau des dents postérieures, elles sont directement transférées au niveau des sutures qui s'ouvrent (lorsqu'elles ne sont pas encore ossifiées) et ne se répercutent pas au niveau des dents.

On obtient donc une croissance squelettique transversale maximale au niveau du maxillaire et des mouvements dentaires minimaux au niveau des molaires d'ancrage (27).

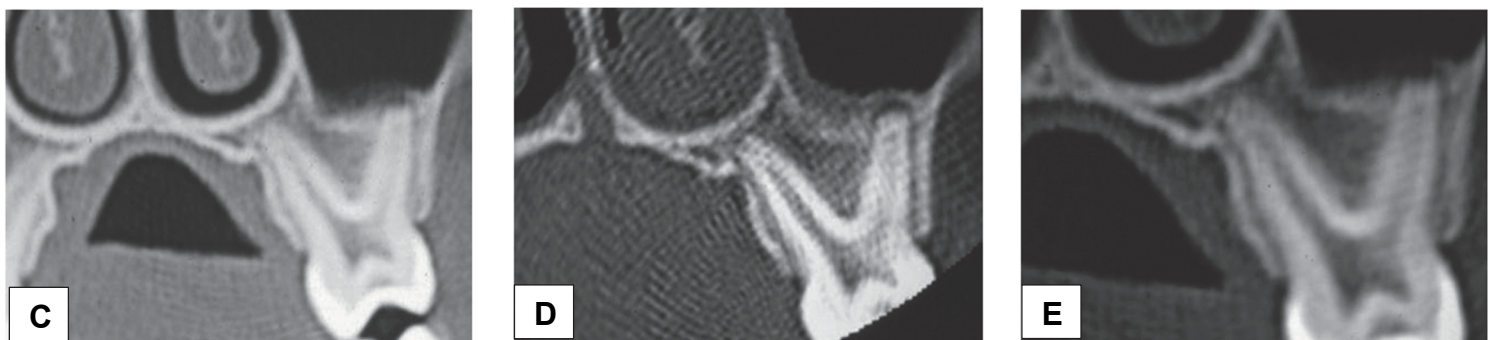
Elle doit donc être réalisée le plus tôt possible pour maximiser la proportion d'effets orthopédiques.

Selon Stellzig-Eisenhauer et Meyer-Marcotty (108), la part orthopédique de l'expansion maxillaire serait de la moitié de l'ouverture de la vis en denture temporaire ou mixte, contre un tiers de l'ouverture de la vis en denture permanente.

Il est aussi possible de réaliser une expansion maxillaire rapide en prenant appui sur les secondes molaires temporaires maxillaires, Quinzi et al. ont obtenu un taux de succès de 94 % des disjoncteurs à appui sur les secondes molaires temporaires maxillaires sur une étude réalisée auprès de 92 sujets âgés en moyenne de 8,4 ans. Le critère de succès étant une position apicale de la cuspide de la seconde prémolaire maxillaire par rapport à la ligne correspondant à la moitié de la chambre pulpaire de la molaire temporaire.



**FIGURE 14** : COUPES SCANNER ANTERIEURES MONTRANT L'EVOLUTION DE LA SUTURE INTERMAXILLAIRE AVANT (A) ET APRES (B) EXPANSION MAXILLAIRE RAPIDE CHEZ UN ENFANT DE 9 ANS. ON NOTE L'ELARGISSEMENT IMPORTANT DE LA SUTURE (20)



**FIGURE 15** : COUPES SCANNER POSTERIEURES MONTRANT L'ETAT DE LA SUTURE AVANT DISJONCTION (C), IMMEDIATEMENT APRES (D) ET 6 MOIS POST-DISJONCTION MAXILLAIRE RAPIDE (E) CHEZ UN ENFANT DE 9 ANS (20)

#### 4.2.1.2 Indications et contre-indications

- Indications

Les indications de l'EMR sont (88) :

- Une insuffisance transversale maxillaire  $\geq 4$  mm avec une occlusion inversée unilatérale ou bilatérale ;
- Une étroitesse des fosses nasales ;
- Une ventilation orale ;
- Un syndrome d'apnées-hypopnées obstructives du sommeil ;
- Dans un premier temps thérapeutique, pour potentialiser l'effet du masque de Delaire dans les cas de classe III traités orthopédiquement ;
- Chez des patients présentant une fento labio-alvéolaire ou labio-alvéolo-palatine.

Salagnac (104) propose en 2019 un indice définissant les indications médicales d'une disjonction intermaxillaire rapide chez un sujet en période de croissance prenant en compte tous les éléments de la pathologie.

Dans chaque groupe d'items (faciaux, fonctionnels, intra-oraux et radiologiques), le praticien note la présence (1) ou l'absence (0) de l'élément dans la colonne correspondante et le multiplie par le coefficient indiqué. Il reporte ainsi le chiffre obtenu dans la colonne « score ». Il suffit d'additionner les différents scores pour obtenir le score total : s'il est compris entre 18 et 30, l'indication de l'expansion maxillaire rapide est médicalement justifiée.

Indice justifiant une disjonction intermaxillaire					
	Signes cliniques et radiologiques	Oui	Non	Coefficient	Score
<b>Faciaux :</b>	Dolichofacial			3	
	Rétrognathie ou prognathie mandibulaire			1	
	Mésofacial			1	
	Distance intercanthale réduite			1	
<hr/>					
<b>Fonctionnels :</b>					
<b>Respiratoires :</b>	Respiration buccale			1	
	Ronflement nocturne			1	
	SAHOS			1	
	Hypertrophie adéno-amygdalienne			1	
	Troubles du sommeil nocturne			1	
	Déviations de la cloison nasale			1	
	Signe de Gudin positif			1	
<b>Déglutition :</b>	Atypique			1	
	Inocclusion labiale permanente			1	
	Hypotonie musculaire faciale			1	
<hr/>					
<b>Intra-oraux :</b>					
<b>Maxillaires :</b>	Voûte palatine profonde et étroite			2	
	Muqueuse palatine para-médiane étroite			1	
<b>Dento-alvéolaires :</b>	Arcade maxillaire en lyre et en V			1	
	Inclinaison palatine des procès alvéolaires maxillaires			2	
<b>Dentaires :</b>	Occlusion croisée unilatérale			1	
	Occlusion croisée bilatérale avec déficit du Ø inter-canin maxillaire > 4 mm			2	
	Encombrement dentaire ++			1	
<hr/>					
<b>Radiologiques :</b>					
	Cavité nasale transversalement étroite			2	
	Espace réduit ++ entre la cloison et les cornets			1	
	Distance inter-mol sup < ½ distance bi-zygomatique			1	
<b>Index ≥ 18 =&gt; indication de DIM</b>				Total maximum 30	Total

**TABLEAU 5 :** INDICE DE DEFINITION DES INDICATIONS MEDICALES D'UNE DISJONCTION INTERMAXILLAIRE CHEZ UN SUJET EN PERIODE DE CROISSANCE (104)

- Contre-indications (1)

Les contre-indications de l'expansion maxillaire rapide chez :

- Un patient présentant une suture médio-palatine déjà ossifiée ;
- Un patient présentant un parodonte à risque, avec des récessions parodontales notamment au niveau vestibulaire des molaires maxillaires ;
- Un patient non-coopérant.

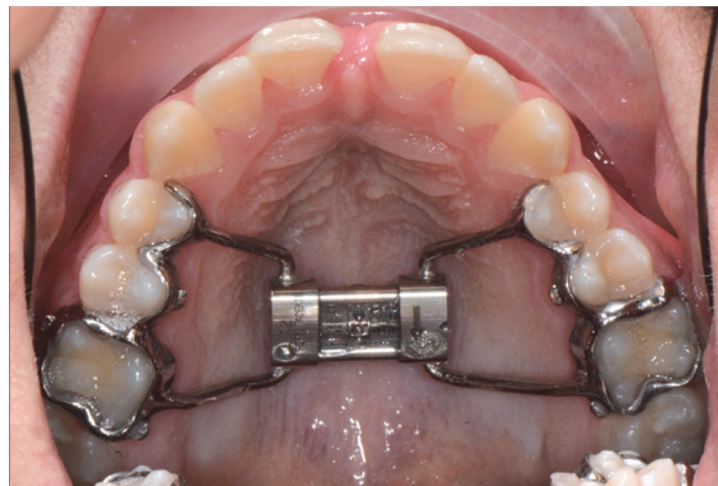#### 4.2.1.3 Mise en œuvre

Dans un premier temps, deux bagues sont adaptées sur les premières molaires permanentes maxillaires, une empreinte est prise, et les bagues sont ensuite repositionnées dans l'empreinte qui est envoyée au prothésiste.

Aujourd'hui, les progrès dans le domaine du numérique et notamment dans le domaine de l'empreinte optique nous permettent de fabriquer un disjoncteur sur bagues anatomiques obtenu directement à partir d'une empreinte optique.

Les bagues sont réalisées à partir d'un frittage laser sans point de soudure. La précision de l'adaptation de la bague permet de ne pas perdre la coopération de l'enfant par de multiples essayages en bouche, puisque l'essayage des bagues frittées se fait directement sur le modèle numérique imprimé.

L'avantage de ces bagues est leur adaptation à la fois cervicale et occlusale sans surcontour. Ainsi, la santé parodontale est préservée par une adaptation cervicale optimale et un accès à l'hygiène facilité. Pour leur mise en place, il suffit de préalablement sabler l'intrados des bagues au laboratoire puis de les sceller avec un ciment verre ionomère (74).



**FIGURE 16** : DISJONCTEUR TYPE HYRAX SUR BAGUES ANATOMIQUES (COURTOISIE DR ONGHENA)



Une vis d'expansion maxillaire est individualisée à l'anatomie du patient, puis soudée aux bagues. La soudure doit être forte afin d'assurer une rigidité optimale du dispositif. C'est à ce niveau que la vestibulo-version des molaires peut s'exprimer sous la pression de l'expansion (20).

Il existe plusieurs types de disjoncteurs et de vérins. Le disjoncteur peut différer en fonction de l'ancrage qu'il utilise : uniquement dentaire (Hyrax Expander) ou dento-muqueux (Haas-Type Expander).

Le disjoncteur HYRAX, acronyme de « Hygienic Rapid Expander », créé par Biederman en 1968 est un vérin à vis sans fin et sans ressort, ne sollicitant aucun appui muqueux (103).

Les avantages de ce vérin sont l'absence d'irritation de la muqueuse palatine et la possibilité de maintien d'une bonne hygiène (33).

Il est possible de réaliser 11 à 13 mm d'expansion au maximum.

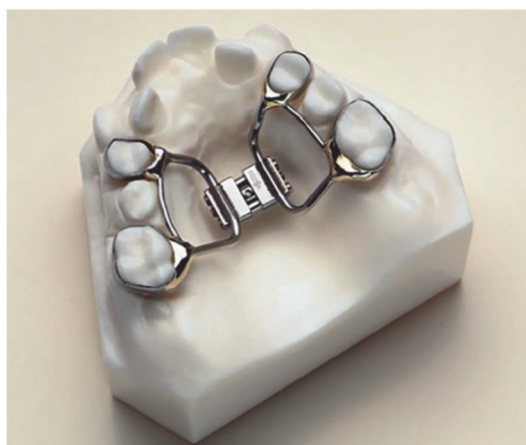La première semaine, le dispositif n'est pas activé afin que le patient s'y habitue.

Giron de Velasco (53) propose même une préparation à la disjonction maxillaire rapide par l'utilisation d'un Quad'Hélix au préalable qui permettrait une décompensation et un effet thérapeutique de l'expansion maxillaire rapide potentialisé.

Au bout d'une semaine d'adaptation, le rendez-vous est consacré à l'explication de l'activation du dispositif par les parents.

L'activation est de deux quarts de tour par jour (matin et soir) soit un demi-tour par jour pendant deux à trois semaines.

Un contrôle hebdomadaire est nécessaire jusqu'à l'obtention de la quantité d'expansion programmée (33).

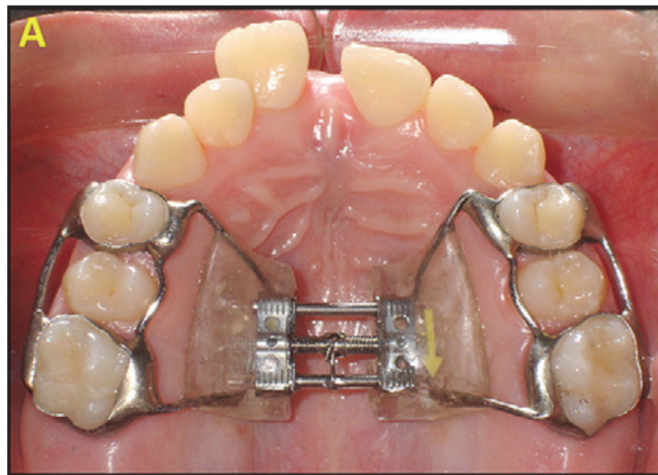


**FIGURE 17** : DISJONCTEUR TYPE "HYRAX"(1)

Le disjoncteur de Haas est un disjoncteur à appui mixte, comprenant une partie en résine située au niveau des murs latéraux de la voute palatine afin de renforcer l'ancrage pour une meilleure réponse orthopédique et une meilleure répartition des forces.

Selon Haas (60), les avantages de cet appareil sont la production d'une expansion parallèle, moins de récurrence de l'endognathie maxillaire et l'obtention d'un gain squelettique supérieur au déplacement dentaire. L'inconvénient est la possible inflammation de la muqueuse palatine secondaire à la difficulté d'accès à l'hygiène au niveau du palais.

La méthode d'activation est la même que celle proposée pour le disjoncteur type Hyrax.

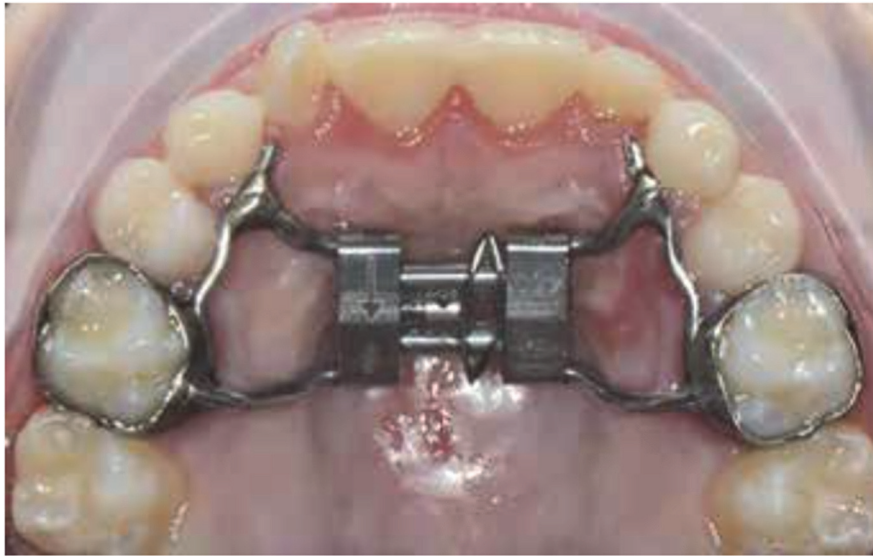

**FIGURE 18** : DISJONCTEUR TYPE "HAAS" (119)

Dans son étude parue en 2011 comparant l'efficacité d'une expansion maxillaire rapide réalisée avec un disjoncteur HYRAX et un disjoncteur type Haas, Weissheimer et al. (119) ont démontré qu'il n'existait pas de différence significative d'efficacité entre les deux dispositifs.

Le « Leaf Expander » de Lanteri (73) est un disjoncteur réactivable à ressorts à lames en Ni-Ti. Il est composé d'une structure métallique en acier Cr-Co avec une vis centrale dont l'activation génère la compression de deux ou plusieurs ressorts à lames en Ni-Ti. L'avantage de ce dispositif est qu'il ne nécessite aucune intervention de la part des parents. On peut choisir une taille de vérin de 6 ou 9 mm.

L'activation se fait en trois séances espacées de quatre semaines, avec un total de dix activations par séance (10 activations = 1 mm d'ouverture).



**FIGURE 19** : LEAF EXPANDER (115)

D'après UGOLINI et al. en 2020 (115), le niveau de douleur ressenti par le patient lors d'une expansion maxillaire rapide serait significativement plus élevé avec un disjoncteur type Hyrax (88,6 %) qu'avec un Leaf Expander (25%) durant les sept premiers jours de la disjonction ( $p < 0,01$ ).

#### 4.2.1.4 Effets de l'expansion maxillaire rapide

- **Au niveau squelettique:**

La disjonction maxillaire rapide provoque une augmentation de largeur de la partie antérieure du maxillaire et de la cavité nasale par ouverture de la suture médio-palatine.

Cette ouverture fut initialement décrite comme étant de forme triangulaire à base antérieure dans le plan occlusal (zone de moindre résistance osseuse) et à base inférieure dans le plan frontal (120). De nos jours, aucun auteur ne s'accorde sur la géométrie de l'ouverture suturale, parallèle ou triangulaire (78).

Chung, en 2004, compare des téléradiographies de profil et de face chez des enfants traités par disjonction maxillaire rapide. Il observe après l'EMR sur des téléradiographies de profil : une augmentation significative du SNA ( $0,35^\circ$ ) et du SNB ( $1^\circ$ ), une bascule horaire du plan palatin, un déplacement postéro-antérieur du maxillaire, une ouverture de l'angle entre le plan mandibulaire et le plan S-Na, ainsi qu'une rotation horaire mandibulaire. Il conclut aussi à une augmentation significative de la hauteur de la face antérieure qui s'explique par la bascule horaire des plans palatins et mandibulaires (30).

Ce déplacement antérieur du maxillaire dans la dimension postéro-antérieure à la suite d'une disjonction maxillaire rapide avait déjà été retrouvé dans les études de Haas (59), Davis et Kronman (35) et Akkaya et al. (2).

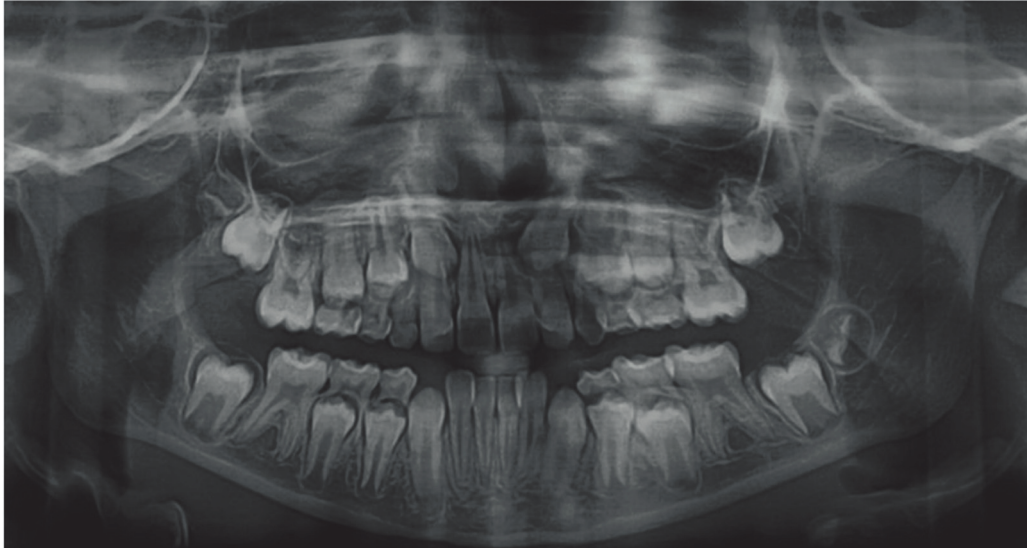
- **Au niveau dento-alvéolaire:**

Selon Lagravere et al., à la suite d'une disjonction maxillaire rapide, les distances inter-molaires, inter-prémolaires et inter-canines au niveau de l'arcade maxillaire augmentent respectivement de 4 mm, 4.2 mm et 2.5 mm. Au niveau de l'arcade mandibulaire, il s'ensuit une augmentation de 2.5 mm de la distance inter-molaires et de 1.5 mm de la distance inter-canines (72).

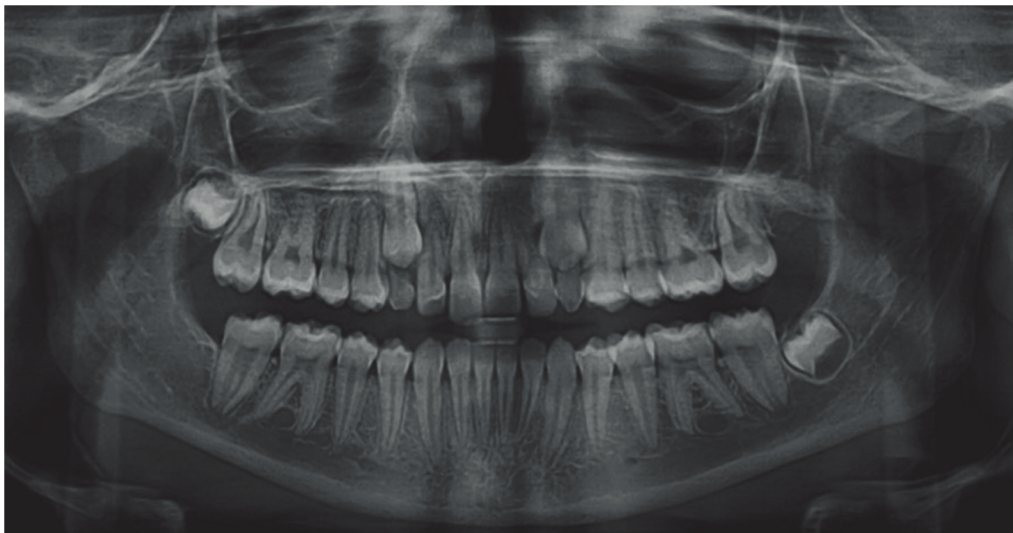
Garrett et al. attribuent 49 % de l'expansion totale à la version vestibulaire des premières molaires maxillaires permanentes (3,27 mm) (47).

Un diastème inter-incisif apparaît sous l'effet de l'ouverture de la suture (98). Ce diastème équivaut à environ la moitié de la distance d'ouverture du vérin du disjoncteur. Il se referme ensuite spontanément et progressivement lors de l'arrêt de l'expansion maxillaire rapide (106).

Wolff et al. ont mené une étude visant à déterminer les effets de la disjonction maxillaire rapide sur la prévention de l'inclusion de la canine permanente maxillaire chez des patients présentant un déficit transversal maxillaire. Une amélioration statistiquement significative concernant la position de la canine maxillaire a été observée toutes catégories confondues (123).



**FIGURE 20** : RADIOGRAPHIE PANORAMIQUE AVANT DISJONCTION MAXILLAIRE RAPIDE (123)



**FIGURE 21** : RADIOGRAPHIE PANORAMIQUE APRES DISJONCTION MAXILLAIRE RAPIDE (123)

- **Au niveau de la perméabilité des voies aërières supérieures :**

Le maxillaire formant le plancher des fosses nasales, l'expansion transversale maxillaire va aussi avoir un effet sur l'expansion de celles-ci (39).

Il a été supposé que l'ouverture de la suture médio-palatine lors de la disjonction provoque : un déplacement latéral des os maxillaires et palatins, un éloignement des murs latéraux de la cavité nasale, une augmentation du volume des fosses nasales, un élargissement de l'orifice pyriforme et une diminution de la résistance des voies aériennes supérieures (15,83,87).

Selon De Coster (33) , la disjonction maxillaire rapide libèrerait donc une obstruction nasale chez les ventilateurs buccaux présentant un déficit de croissance transversale du maxillaire. Haas (60) avait déjà rapporté un effet d'élargissement de la cavité nasale à la suite de la disjonction.

La revue systématique de Baratieri et coll. a étudié l'augmentation de la largeur latéronasale (Ln-Ln) sur une téléradiographie de face, avant et après disjonction maxillaire rapide. Elle a montré une augmentation moyenne de la largeur de la cavité nasale allant de 2,2 mm à 4,5 mm (15).

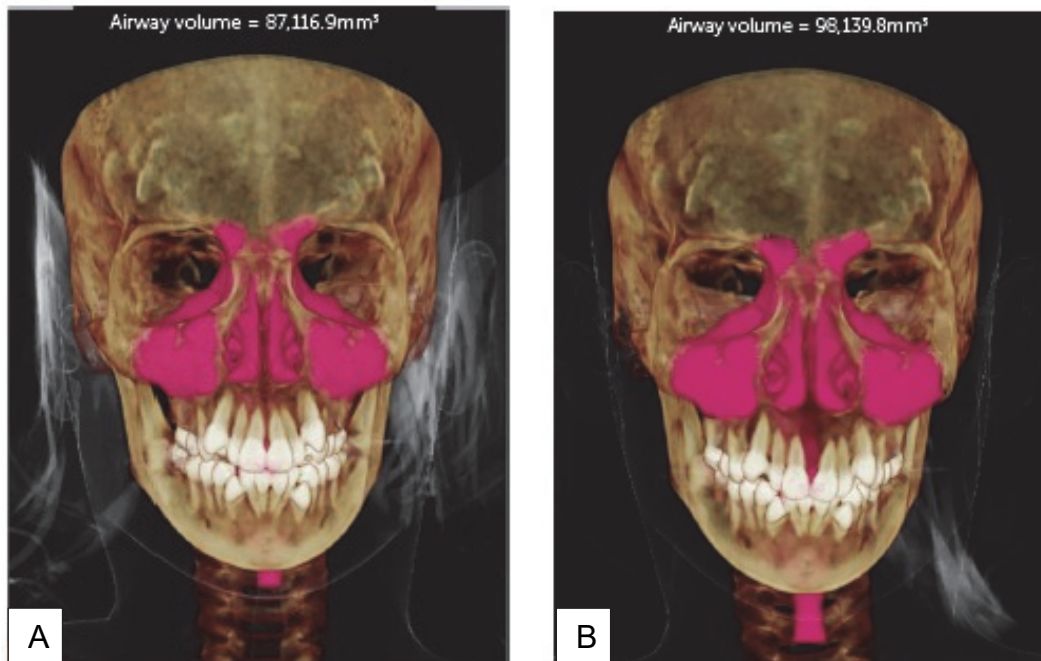
Selon la revue de littérature de Kiliç et al., la cavité nasale s'élargirait de 2 à 4 mm au cours d'une disjonction maxillaire rapide (66).

Selon Cohen-Levy et al., l'expansion au niveau du plancher des fosses nasales équivaut à environ un tiers de la quantité d'expansion palatine transversale : soit 2 à 3,5 mm pour une expansion de 6 à 10 mm (32) .

Une revue systématique de Bazargani et al. parue en 2013, analysant des CBCT et des tomographies montre que la quantité d'élargissement de la cavité nasale représente 17 à 33 % de l'ouverture totale de la vis, ainsi qu'une ouverture suturale allant de 20 à 50 % de celle de la vis (17).

Cappellette et al. ont publié en 2017 une étude interventionnelle contrôlée prospective visant à évaluer les changements dimensionnels survenus dans le complexe naso-maxillaire de 38 d'enfants âgés en moyenne de 9,6 ans, ventilateurs oraux, présentant une endognathie maxillaire et ayant été traités par disjonction maxillaire rapide.

Les résultats montrent une augmentation statistiquement significative du volume des voies aériennes supérieures par rapport au groupe contrôle non traité (26).



**FIGURE 22** : CHANGEMENTS DIMENSIONNELS DU COMPLEXE NASO-MAXILLAIRE AVANT (FIG.A) ET APRES (FIG.B) DISJONCTION MAXILLAIRE RAPIDE

Par ailleurs, Lotfi et al. constatent qu'un rythme d'activation plus rapide du disjoncteur (0,8 mm par jour versus 0,5 mm par jour) entraîne une augmentation significativement plus importante du volume de la cavité nasale et du naso-pharynx par rapport au groupe ayant reçu une activation lente (79).

Izuka et coll. ont réalisé et comparé des questionnaires standardisés de la qualité de vie avant et immédiatement après disjonction chez 25 patients ventilateurs buccaux présentant une obstruction nasale âgés d'en moyenne 10,5 ans. Les résultats montrent une sensation de diminution de l'obstruction nasale, des ronflements nocturnes, de la somnolence diurne, des réveils difficiles et de l'inattention après la disjonction maxillaire rapide (63).

La Fédération Française d'Orthodontie dans ses recommandations de 2017 préconise la disjonction maxillaire dans le cadre de la prise en charge pluridisciplinaire des troubles ventilatoires face à un diagnostic d'étréitesse basale maxillaire (43).

- **Au niveau parodontal (45):**

Selon Garib et al., l'expansion maxillaire rapide provoque une réduction de l'épaisseur de la table osseuse vestibulaire allant de 0,6 mm à 0,9 mm, et une augmentation de l'épaisseur de la table osseuse linguale allant de 0,8 mm à 1,3 mm. L'augmentation de l'épaisseur de la table osseuse linguale serait plus importante lors d'une disjonction

avec un dispositif à ancrage dentaire seul (type Hyrax) par rapport à un dispositif avec ancrage dento-muqueux (type Haas).

Chez les patients présentant un parodonte fin particulièrement à risque, la disjonction rapide provoque des déhiscences osseuses notamment au niveau des premières molaires maxillaires permanentes et des premières prémolaires maxillaires permanentes.

- **Au niveau des tissus mous :**

D'après l'étude de Kim et al. évaluant les effets immédiats de l'expansion maxillaire rapide au niveau des tissus mous, chez des enfants âgés en moyenne de  $12,3 \pm 2,6$  ans, la disjonction provoque une avancée de l'épine nasale antérieure, une projection antérieure de la pointe et de l'arête nasale ainsi qu'une augmentation de la distance inter-alaire. Au niveau des lèvres, toutes les mesures effectuées montrent un allongement de la lèvre supérieure d'en moyenne 0,92 mm, ainsi qu'une diminution de l'épaisseur des lèvres, qui témoigne de l'étirement des tissus mous à la suite de la disjonction (67).

Cependant, plusieurs études suggèrent que ces changements apparaissant au niveau des tissus mous ont un haut taux de récurrence (49,120).

- **Au niveau de la posture céphalique :**

Les recherches menées dans le domaine de la croissance crânio-faciale et du développement ont montré que la fonction respiratoire influençait la morphologie faciale et la posture céphalique.

D'après Ricketts, la posture céphalique en extension est une réponse fonctionnelle visant à faciliter la respiration buccale en compensation de l'obstruction nasale (102).

Tecco et al. ont réalisé une étude randomisée visant à comparer les changements posturaux céphaliques et les angles cervico-faciaux dans un groupe de patients traités par disjonction maxillaire rapide par rapport à un groupe contrôle. Les résultats montrent une flexion significative de la tête dans le groupe test d'environ  $4^\circ$ . L'angle cervico-facial diminue aussi significativement dans le groupe traité ( $-5^\circ$ ) tandis qu'il varie de  $0^\circ$  à  $2,2^\circ$  dans le groupe contrôle (113).

L'expansion maxillaire rapide tend donc à normaliser la posture chez des patients présentant une endomaxillie en cours de croissance.



## 4.2.2 Expansion maxillaire rapide assistée par mini-implants (ancrage mixte ou osseux strict)

### 4.2.2.1 Principes et mise en œuvre

L'essor des mini-implants dans le domaine de l'Orthopédie Dento-Faciale fait apparaître deux nouvelles possibilités de disjonction : l'une associant un ancrage osseux et dentaire, et l'autre un ancrage osseux strict, qui pourraient avoir comme avantage de diminuer les effets indésirables d'une disjonction à ancrage dentaire seul.

- **Disjoncteur hybride :**

L'ancrage osseux est composé par un appui sur des mini-implants posés dans la région antérieure du palais ; tandis que l'ancrage dentaire se situe sur les premières molaires permanentes maxillaires.

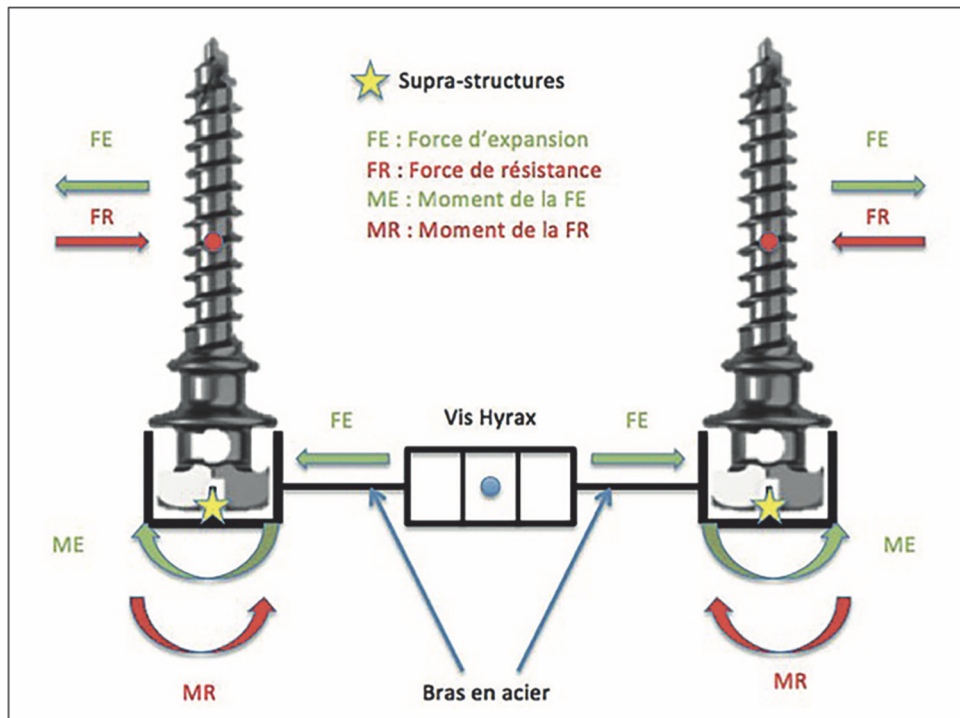
Le disjoncteur hybride prend appui sur deux bagues molaires scellées sur les premières molaires permanentes maxillaires, ainsi que sur deux mini-vis palatines de 1,8 à 2,2 mm de diamètre et 7 à 9 mm de longueur, positionnées dans la zone paramédiane de la suture médio-palatine (88).

Cette zone de mise en place des mini-vis permet l'obtention d'un ancrage osseux allant de 5 à 6 mm, et d'autre part, elle est considérée comme étant le centre de résistance du maxillaire (34).

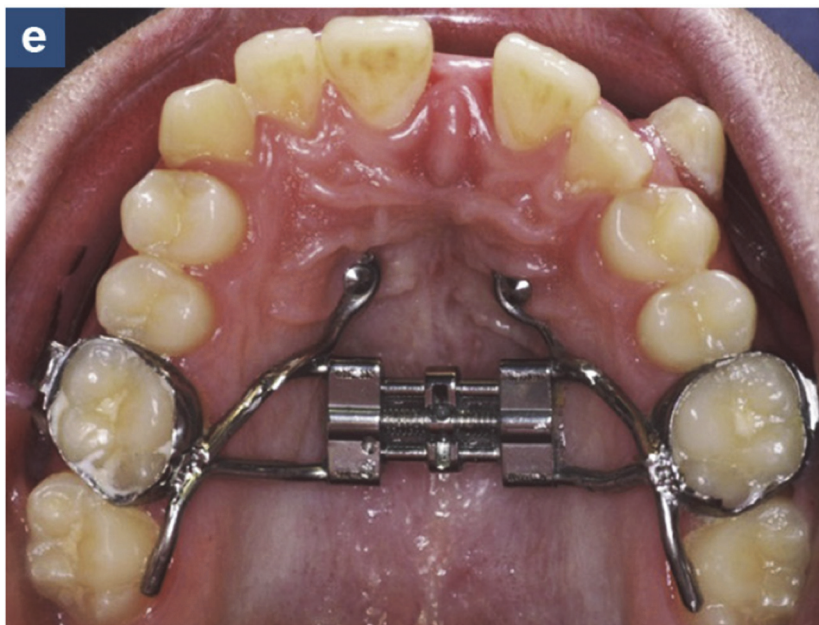
Le vérin (type HYRAX) est relié aux vis et aux bagues molaires par un fil en acier soudé.

Le vérin transmet les forces d'expansion par les bras en acier le reliant aux bagues et aux mini-vis. Les bras antérieurs permettent une transmission des forces directement au palais antérieur par les mini-vis, et les bras postérieurs délivrent les forces d'expansion au palais postérieur via les dents.

Une structure très rigide du système de transmission des forces est nécessaire pour contrer le mouvement de la force de résistance, étant donné que le centre de résistance se situe à distance du point d'application de la force.



**FIGURE 23** : SCHEMA DE REPARTITION DES FORCES LORS D'UNE EXPANSION MAXILLAIRE RAPIDE PAR DISJONCTEUR A APPUIS MIXTES (88)



**FIGURE 24** : DISJONCTEUR A APPUIS MIXTES (28)

Après réalisation d'une anesthésie par infiltration au niveau de la zone paramédiane du palais, l'épaisseur de la muqueuse palatine est mesurée avec une sonde graduée, afin de déterminer la zone où elle est la plus fine possible (maximum 2 mm), afin d'obtenir la plus grande stabilité primaire possible.

Les mini-implants palatins sont positionnés avec un axe de 30° par rapport aux dents maxillaires, dans la région prémolaire de part et d'autre du raphé médian, avec un tournevis droit ou un contre-angle mécanique. Une fois les mini-vis implantées, des transferts de mini-implants sont installés.

Des bagues sont essayées au niveau des premières molaires maxillaires.

Une empreinte en double-mélange ou wash-technique est réalisée. Après le retrait du porte-empreinte, les analogues de mini-implants ainsi que les bagues molaires essayées sont repositionnés dans l'empreinte, qui sera coulée en plâtre, reflétant ainsi la situation intra-orale.

Le disjoncteur est ensuite réalisé au laboratoire, par soudure du vérin médian aux supra-structures.

Lors de la séance de pose, l'appareil est d'abord essayé en bouche, puis les bagues sont scellées sur les molaires avec un ciment verre ionomère, et les supra-structures sont vissées sur les têtes de mini-vis.

Il n'existe pas de consensus concernant le délai d'attente avant la mise en charge des mini-implants : certains auteurs préconisent de mettre en place le dispositif quelques jours après la pose des implants (34), d'autres privilégient de respecter un délai de deux mois permettant l'obtention d'un os péri-implantaire plus différencié et résistant (28).

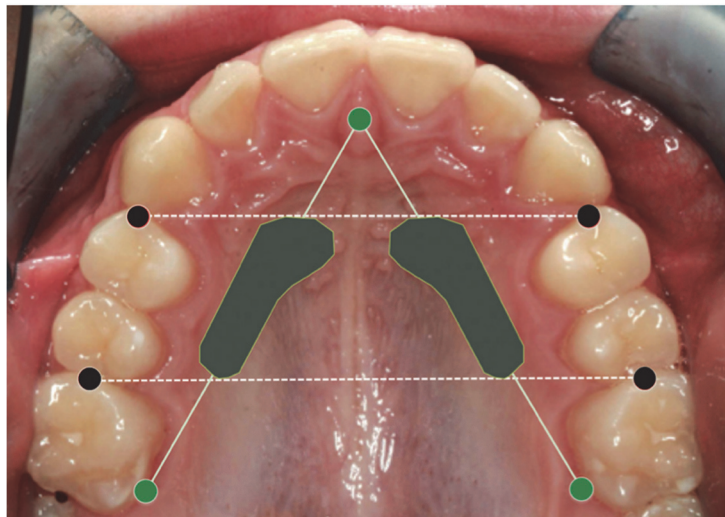
La méthode d'activation la plus utilisée consiste en une activation d'un quart de tour deux fois par jour (matin et soir), soit 0,5 mm par jour, pendant le nombre de jours estimé pour la résolution du déficit transversal (90).

- **Disjoncteur à ancrage osseux strict :**

Chaque dispositif disponible sur le marché présente son propre mode de mise en place et d'activation.

Quatre minivis sont placés au niveau du palais sous anesthésie locale, et sont reliées par un vérin médian.

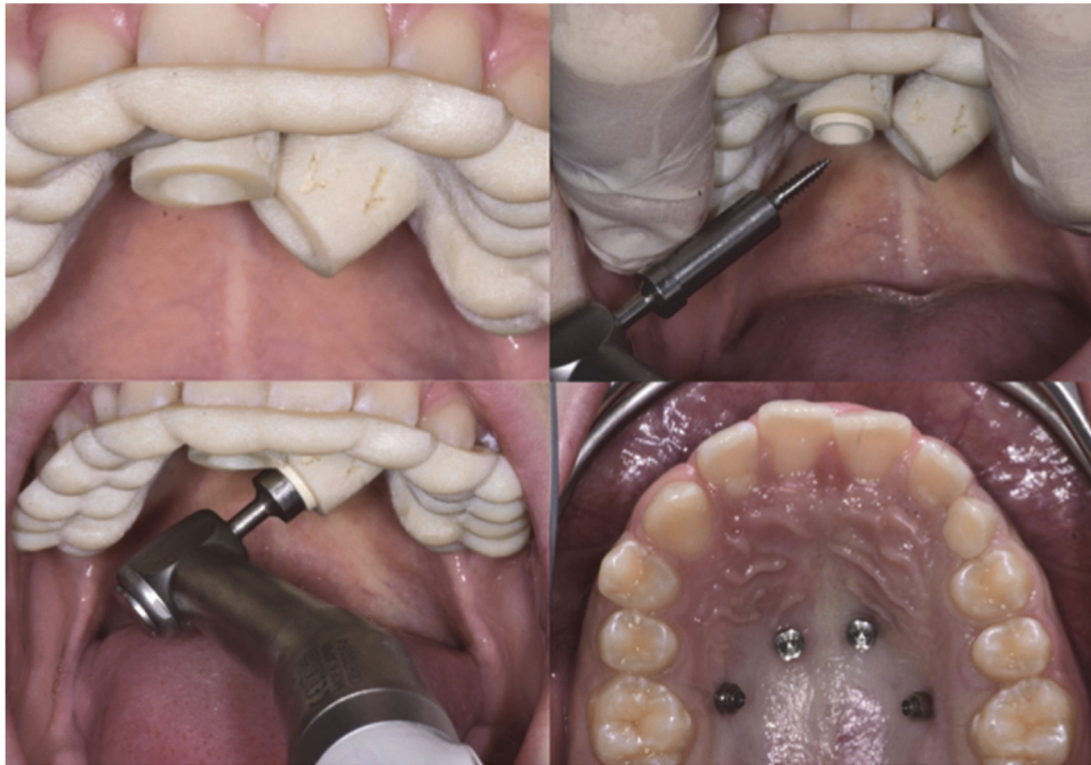
Winsauer a déterminé une zone la plus propice au positionnement des minivis palatines comme étant une zone située à 3 à 4 mm en arrière du foramen rétro-incisif et 3 à 9 mm latéralement à la suture médio-palatine (122).



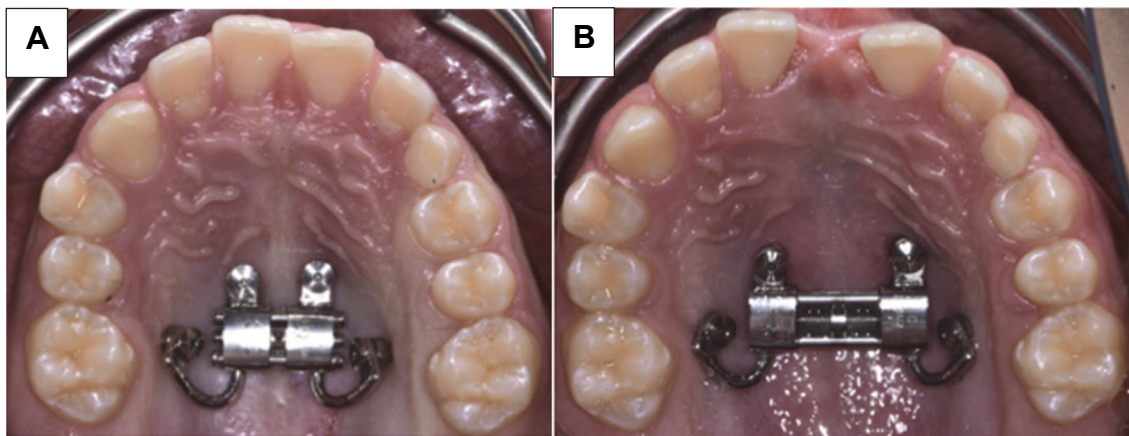
**FIGURE 25** : ZONES PROPICES A LA POSE DE MINIVIS PALATINE D'APRES WINSAUER ET AL.(122)

Il recommande de systématiser l'utilisation d'un CBCT avant la pose de toute mini-vis palatine.

Altieri et Cassetta recommandent l'utilisation d'un guide chirurgical de pose des minivis élaboré à partir d'un examen CBCT et des scanners numériques des arcades dentaires (7).



**FIGURE 26** : UTILISATION D'UN GUIDE CHIRURGICAL POUR LA POSE DES MINIVIS PALATINES(7)



**FIGURE 27** : DISJONCTION MAXILLAIRE RAPIDE AVEC DISJONCTEUR A ANCRAGE OSSEUX STRICT (4 MINIVIS). A : AVANT DISJONCTION. B : APRES DISJONCTION (7)

#### 4.2.2.2 Indications et contre-indications

La disjonction maxillaire rapide assistée par mini-implants est proposée afin de diminuer les forces d'expansion transmises aux molaires et les effets dento-alvéolaires en résultant, afin d'obtenir une expansion maxillaire plus stable (34).

Toklu et Wilmes recommandent l'utilisation de ce type de disjoncteur chez des patients présentant une endomaxillie associée à un parodonte affaibli au niveau vestibulaire des prémolaires maxillaires (34). Wilmes indique aussi la réalisation de ce type de disjonction en cas d'ancrage antérieur affaibli (molaires temporaires absentes ou résorbées) (121).

Chez les patients présentant une classe III squelettique nécessitant une traction orthopédique postéro-antérieure du maxillaire par masque de Delaire, celle-ci pourra aussi être réalisée sur les mini-vis palatines (88).

#### 4.2.2.3 Avantages de la disjonction maxillaire rapide assistée par mini-implants (ancrage hybride)

- La possibilité de proposer ce protocole thérapeutique à des patients plus âgés : la méthode de disjonction maxillaire hybride est efficace chez une population plus âgée que celle pouvant bénéficier d'une disjonction orthopédique conventionnelle. Choi (29), en 2016, obtient une efficacité d'expansion maxillaire d'environ 87 % chez des patients âgés en moyenne de 20 ans. Les effets au niveau squelettique restent cependant plus importants chez les patients traités plus précocément (116).
- L'économie d'un geste chirurgical transversal : l'expansion maxillaire rapide assistée par mini-implants permettrait d'éviter une phase chirurgicale transversale chez des patients nécessitant en plus un geste chirurgical au niveau de la dimension sagittale (29).
- Une réduction des mouvements de rotation et de bascule des deux hémimaxillaires distractés grâce au passage de la force d'expansion horizontale à proximité du centre de résistance du maxillaire (mini-vis positionnées en situation plus apicale que les bagues molaires sur un disjoncteur conventionnel) (100).

- L'utilisation de ce protocole de disjonction en cas d'ancrage antérieur faible (dents présentant des résorptions radiculaires, dents temporaires) puisque l'ancrage de l'appareil est osseux (40).
- L'élargissement de la filière ventilatoire : Motro et al. en 2014, montrent un élargissement des voies aériennes supérieures (nasopharynx et oropharynx) à la suite d'une expansion maxillaire rapide assistée par mini-implants comparable à celui engendré par une disjonction maxillaire rapide conventionnelle (92).
- L'épaisseur de la crête alvéolaire vestibulaire des secteurs prémolaires maxillaires n'est pas réduite lors d'une disjonction à appuis mixtes (28,58).
- La réduction des effets parasites dentaires de la disjonction maxillaire : selon Lagravère et al., un disjoncteur à appuis exclusivement dentaires engendre plus de mouvements de vestibulo-version des prémolaires maxillaires qu'un disjoncteur à appuis osseux (71). Cela est confirmé par Toklu qui montre qu'il n'y a pas de variation de l'inclinaison de la prémolaire maxillaire dans le groupe bénéficiant d'une disjonction à appuis mixtes en comparaison avec le groupe traité avec un disjoncteur à appuis dentaires conventionnel (58).
- La limitation des effets parasites de version molaire et prémolaire permet un meilleur contrôle de la dimension verticale, notamment chez les patients hyperdivergents (80).
- Le rôle de mainteneur d'espace du disjoncteur à appui osseux qui, du fait de sa structure rigide, empêche la mésialisation des molaires maxillaires qui entraverait l'éruption des prémolaires maxillaires lors du changement de denture (118).

#### 4.2.2.4 Inconvénients de la disjonction maxillaire rapide assistée par mini-implants (ancrage hybride)

- Précision du positionnement des mini-vis palatines : pour assurer une bonne stabilité primaire des mini-vis palatines et éviter une perforation de l'os cortical nasal, il est nécessaire de bénéficier d'un minimum de 6 mm d'os alvéolaire dans le lieu de mise en place des vis (64). Il est aussi important de ne pas positionner les mini-vis en position trop antérieure pour ne pas risquer de léser le canal nasopalatin, ni en position trop postérieure pour ne pas affecter les glandes salivaires accessoires situées au niveau du palais (109).
- Perte d'une mini-vis : elle intervient lorsque la stabilité primaire est compromise (34).
- Douleur : selon Lagravère et al. (71), la douleur (mesurée par échelle visuelle analogique) est plus importante lors de la première activation d'un disjoncteur à appuis mixtes par rapport à un disjoncteur à appuis dentaires conventionnels.
- Accidents liés à l'anesthésie locale : complications locales (ulcérations, perturbations sensitives) et générales (accidents allergiques).



## 4.3 Traitements chirurgicaux

### 4.3.1 Expansion maxillaire rapide assistée chirurgicalement

Lorsque la maturation suturale est achevée, et la suture entièrement synostosée, l'orthodontiste ne peut plus bénéficier des possibilités d'expansion orthopédique que lui offre l'expansion maxillaire rapide conventionnelle. Il est alors possible de corriger l'endognathie maxillaire par une procédure combinant une thérapeutique orthodontique et chirurgicale communément retrouvée sous le terme « Surgically Assisted Rapid Maxillary Expansion » (SARPE) dans la littérature.

Deux termes sont employés concernant l'acte chirurgical : la disjonction ou la distraction chirurgicale.

- *La disjonction chirurgicale* ne nécessite pas l'emploi d'un disjoncteur, c'est la procédure chirurgicale la plus couramment utilisée lorsqu'un geste chirurgical dans la dimension verticale et/ou antéro-postérieure est nécessaire pour corriger la dysmorphose squelettique et lorsque la dysharmonie de la dimension transversale est inférieure ou égale à 7 mm. Le maxillaire séparé en deux est fixé par des plaques d'ostéosynthèse et des vis.
- *La distraction chirurgicale* est indiquée quand la dysharmonie du sens transversal est supérieure à 7 mm (22), et nécessite la pose d'un disjoncteur au préalable, qui sera activé en per et post-opératoire. Elle peut précéder un geste chirurgical dans la dimension verticale et/ou antéro-postérieure, qui sera réalisé lors d'un second temps opératoire.

#### 4.3.1.1 Indications

Il n'existe pas de consensus concernant l'indication d'expansion maxillaire rapide assistée chirurgicalement (EPRAC). Dans une revue de littérature de 2005, Koudstaal et al. énumèrent plusieurs indications (70) :

- Une occlusion inversée postérieure uni ou bi-latérale ;
- Une arcade maxillaire pincée, avec encombrement ;
- Une insuffisance transversale maxillaire d'origine génétique, chez des patients syndromiques ou atteints de fentes labio-alvéolo-palatines ;
- Des corridors noirs visibles lors du sourire ;
- Lors d'un échec préalable d'expansion orthopédique du maxillaire.

Il n'y a, à ce jour, aucune recommandation concernant l'âge limite au-delà duquel une assistance chirurgicale à l'expansion maxillaire rapide est nécessaire (110).

Pour Mommaerts (86), l'âge limite de l'expansion maxillaire rapide est fixé à 12 ans, tandis que pour Alpern et al. (5), une assistance chirurgicale à l'expansion maxillaire rapide est nécessaire à partir de 25 ans chez l'homme et 20 ans chez la femme.

Comme vu précédemment, une analyse de la maturation suturale par CBCT corrélée au degré de maturation squelettique est la méthode la plus appropriée pour déterminer le succès ou l'échec d'une expansion maxillaire rapide non assistée chirurgicalement.

#### 4.3.1.2 Protocole de la distraction chirurgicale

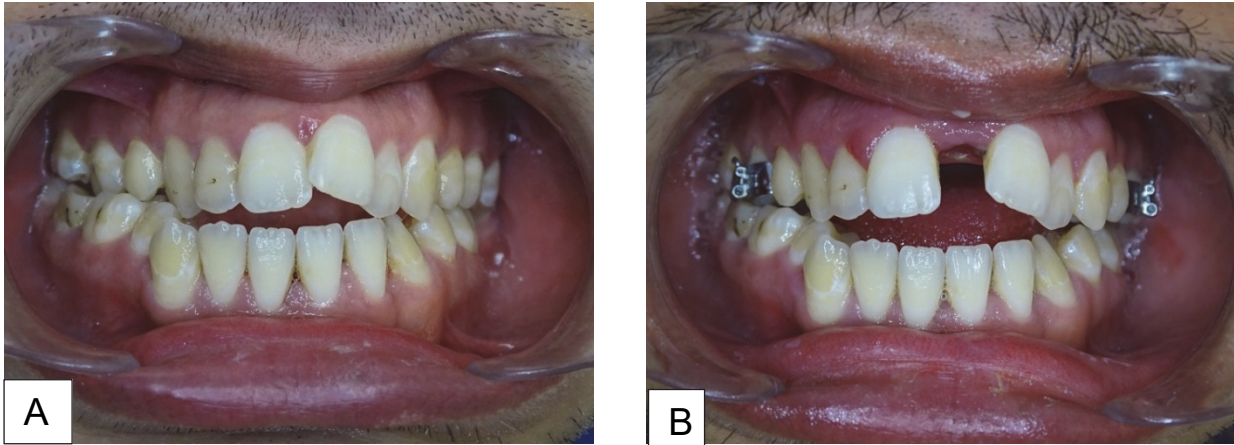
Le protocole de la SARME a été introduit dès 1939, mais à ce jour, les données de la littérature ne s'accordent sur aucun consensus concernant la procédure chirurgicale à suivre (110).

Le vérin est préalablement posé par l'orthodontiste en pré-opératoire.

Le chirurgien réalise un abord vestibulaire de type Lefort I suivi d'une ostéotomie de Lefort I avec ostéotomie médiane d'avant en arrière débutée entre les incisives centrales jusqu'aux bords postérieurs des lames palatines (89).

A cela peut être associé une disjonction de la suture ptérygo-maxillaire, représentant une zone de haute résistance à l'expansion (avec la poutre zygomatique). Cependant, plusieurs complications de la disjonction des lames ptérygoïdes de la paroi maxillaire postérieure ont été rapportées dans la littérature : hémorragie, lésion de nerf crânien voire cécité et lésion de l'artère carotide (110).

L'activation du vérin est réalisée en per-opératoire afin de vérifier qu'un diastème inter-incisif se crée, puis l'activation se fait d'un millimètre par jour en deux fois à partir du troisième jour post-opératoire, jusqu'à l'obtention de la dimension transversale souhaitée (89).



**FIGURE 28** : DISTRACTION CHIRURGICALE CHEZ UN PATIENT DE 29 ANS. PHOTOGRAPHIE AVANT DISTRACTION (A) ET AU BOUT DE 5 JOURS D'ACTIVATION (B). ON NOTE L'OUVERTURE D'UN DIASTEME INTER-INCISIF MAXILLAIRE (COLLECTION PERSONNELLE).

En 2015, Hamedi Sangsari et al. (61), dans une méta-analyse, concluent à l'absence de différence statistiquement significative entre le processus de distraction maxillaire avec ou sans disjonction ptérygoïdienne, concernant la quantité d'expansion antérieure et postérieure obtenue.

#### 4.3.1.3 Effets

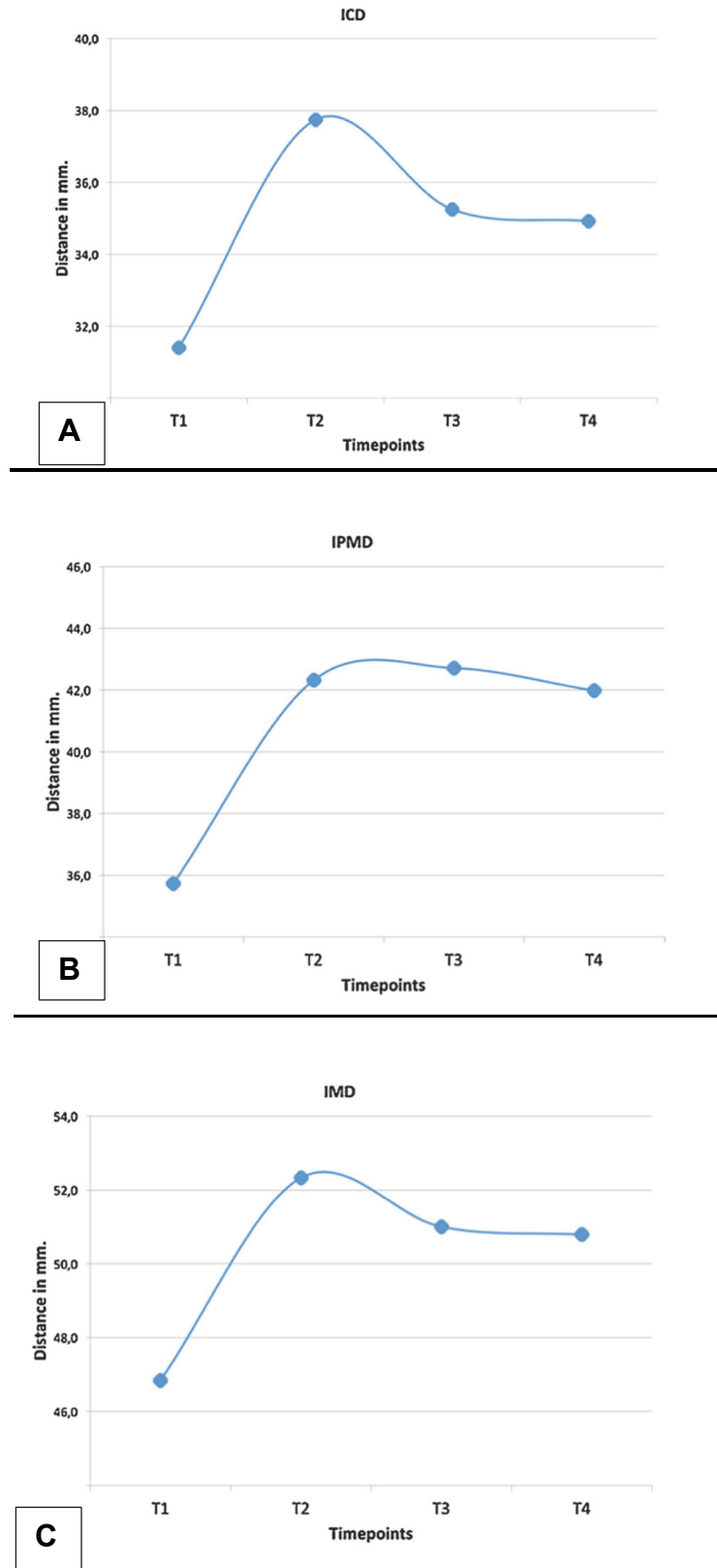
- **Au niveau squelettique :**

D'après une revue systématique de la littérature de Gogna et al. datant de 2020 (54), l'expansion squelettique obtenue après disjonction maxillaire par assistance chirurgicale varie de 1,3 à 6,9 mm selon les études. Les études prospectives et essais cliniques randomisés mettraient en évidence une quantité d'expansion transversale squelettique allant de 2,3 à 3,1 mm en moyenne.

Concernant la quantité de récidence au niveau squelettique, elle varie de 0 à 1,8 mm en fonction des études.

- **Au niveau dento-alvéolaire :**

De Gijt et al. (50) ont étudié les effets dento-alvéolaires générés par la SARME. Pour cela, des mesures ont été prises sur des moulages réalisés avant (T1), immédiatement après (T2), à un an post-opératoire (T3) et au terme d'un suivi de 6,5 ans (T4). Les résultats montrent qu'après la SARME, une expansion dento-alvéolaire significative est obtenue dans toutes les régions de l'arcade maxillaire (canines, prémolaires et molaires), qui reste stable au cours du suivi.



**FIGURE 29** : EVOLUTION DES DISTANCES INTER-CANINES (A), INTER-PREMOLAIRES (B) ET INTER-MOLAIRES (C) APRES EXPANSION MAXILLAIRE RAPIDE ASSISTEE PAR CHIRURGIE (D'APRES DE GIJT ET AL.)

*T1 : avant chirurgie - T2 : immédiatement après chirurgie - T3 : à un an post-chirurgie - T4 : à 6,5 ans post-chirurgie*

Selon Gogna et al., les distances inter-canines et inter-molaires augmenteraient respectivement de 3 à 7,2 mm et de 3,1 à 8,9 mm selon les études. La récidive au niveau des régions canines varie de 0,1 à 2,3 mm et de 0 à 1,8 mm au niveau molaire(54).

Toutefois, toutes les études incluses dans cette revue de littérature ne proposent pas le même protocole de contention et la même durée de suivi.

- **Au niveau parodontal**

Selon Goldenberg et al., 2 patients sur 15 , soient 13,3%, présentent des incisives centrales mobiles 6 mois après l'intervention chirurgicale (57).

Cela est corroboré par Gauthier et al. (48) qui observent une augmentation statistiquement significative de la mobilité de l'ensemble des dents supérieures (jamais au-delà d'une mobilité de grade II selon Miller), à l'exception des deuxièmes molaires maxillaires, à 6 mois post-opératoires.

- **Au niveau des voies aériennes supérieures**

Plusieurs auteurs ont recensé une augmentation significative du volume nasal total à la suite d'une expansion maxillaire rapide assistée chirurgicalement (12,112,124).

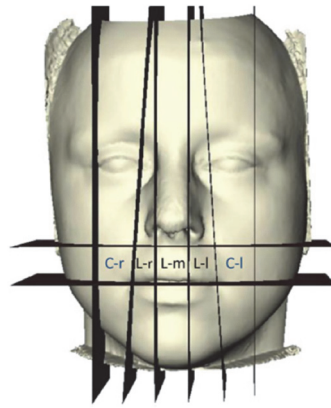
Concernant l'augmentation du volume de la cavité nasale, elle varie de 14 % à 6 mois post-opératoires (12) à 21 % à 12 mois post-opératoires (124).

Tausche et al. (112) ont quantifié les effets de la SARPE sur le volume nasal sur des tomodensitométries réalisées avant la chirurgie et à 6 mois post-opératoires sur 17 patients âgés d'en moyenne 28,8 ans. Un disjoncteur type Dresden (à ancrage osseux strict) était utilisé pour l'activation et la chirurgie était conduite avec disjonction des sutures ptérygo-maxillaires. Une augmentation d'en moyenne 4,8 % du volume de la cavité nasale a été observée à 6 mois post-opératoires. Les auteurs ont aussi relevé une amélioration de la respiration nasale. Par ailleurs, toujours selon ces auteurs, il n'existe aucune corrélation significative entre la quantité d'expansion transversale et le pourcentage de gain en volume de la cavité nasale.

- **Au niveau des tissus mous**

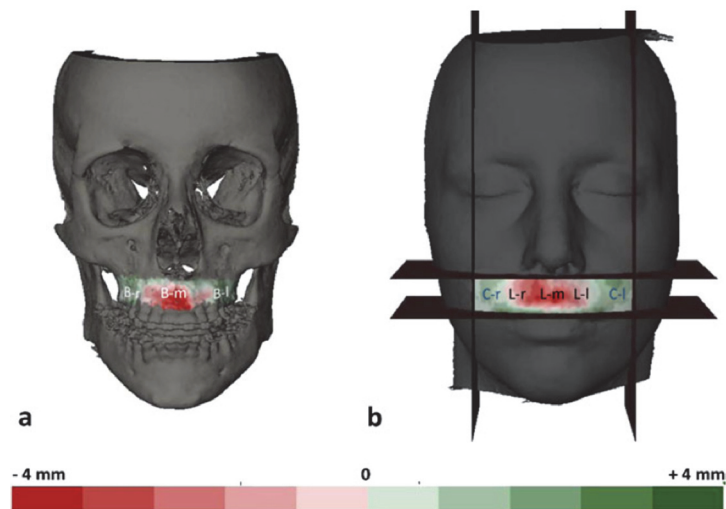
Nada et al. (93) ont observé une augmentation de la projection latérale des joues à la suite de l'intervention (augmentation des distances C-r et C-l)(93).

La largeur inter-alaire augmente de 1,4 (97) à 2 mm (19) selon les auteurs.



**FIGURE 30** : DECOUPAGE DE LA FACE POUR L'ETUDE DES MODIFICATIONS DES TISSUS MOUS AVANT ET APRES DISTRACTION MAXILLAIRE D'APRES NADA ET AL. (93)

- L-m* : région médiane de la lèvre supérieure
- L-r* : région latérale droite de la lèvre supérieure
- L-l* : région latérale gauche de la lèvre supérieure
- C-r* : région jugale droite accolant la commissure labiale droite
- C-l* : région jugale gauche accolant la commissure labiale gauche



**FIGURE 31** : CODAGE COLORIMETRIQUE DE L'AMPLITUDE DES MODIFICATIONS DES TISSUS DURS ET MOUS APRES DISTRACTION MAXILLAIRE PAR SUPERPOSITION DE MODELES CEPHALOMETRIQUES 3D D'APRES NADA ET AL. (93)

- a. Etude des modifications squelettiques au niveau du maxillaire par division du maxillaire en 3 parties (*B-r* ; *B-m* et *B-l*) chez un patient
- b. Etude des modifications des tissus mous sur le même patient

#### 4.3.1.4 Complications

Des complications per et post-opératoires peuvent survenir lors de cette procédure chirurgicale. Verquin et al.(117) ont réalisé une étude de cohorte chez 55 sujets ayant bénéficié d'une expansion maxillaire rapide chirurgicalement assistée associée à une disjonction ptérygo-maxillaire, et ont mis en évidence plusieurs types de complications résumées dans le tableau ci-dessous.

<b>Troubles de la sensibilité nerveuse</b> - <i>Paresthésie du nerf infra-orbitaire</i>	16/55	29,1 %
<b>Hémorragie</b> - <i>Intra-orale</i> - <i>Epistaxis</i>	6/55	10,9 %
<b>Problèmes dentaires et parodontaux</b> - <i>Mobilité des incisives centrales</i> - <i>Dyschromie</i> - <i>Résorption radiculaire</i>	5/55	9,1 %
<b>Douleur sévère post-opératoire</b>	4/55	7,3 %
<b>Expansion asymétrique</b>	3/55	5,5 %
<b>Problèmes concernant le disjoncteur intra-oral</b> - <i>Difficultés d'activation</i> - <i>Oubli de pose avant la chirurgie</i>	3/55	5,5 %
<b>Autres</b> - <i>Nausées / vomissements</i> - <i>Hématome jugal</i> - <i>Ulcère gastrique causé par la prise d'AINS</i>	7/55	12,7 %

**TABLEAU 6** : REPARTITION DES COMPLICATIONS PER ET POST-OPERATOIRES DE L'EXPANSION MAXILLAIRE RAPIDE ASSISTEE CHIRURGICALEMENT D'APRES VERQUIN ET AL. (117)

## 5. CONCLUSION ET PROPOSITION D'UN ARBRE DECISIONNEL

L'étude des différents stades de maturation suturale et le recensement de toutes les possibilités thérapeutiques de l'endognathie maxillaire nous ont permis d'élaborer un arbre décisionnel d'aide au choix thérapeutique en fonction du stade de maturation suturale.

Rappelons l'indice de Salagnac (104) qui définit les indications médicales d'une disjonction maxillaire. S'il est compris entre 18 et 30, l'indication de la disjonction maxillaire rapide est médicalement justifiée (Cf. Tableau 5).

Au stade A, la suture correspond à une ligne droite hyperdense non festonnée, se rapprochant du stade infantile de Melsen. Ce stade est souvent corrélé aux stades CS1 et CS2 de Baccetti et al., soient des stades pré-pubères.

La thérapeutique la plus adaptée consiste à élargir la suture de manière orthopédique, en prenant appui sur les premières molaires permanentes ou deuxièmes molaires temporaires, si l'ancrage nous le permet, d'autant plus que ces patients sont souvent jeunes, l'âge compliquant la pose de minivis palatines.

Au stade B, la suture commence à prendre une forme irrégulière. Si le patient est en denture mixte sans diminution de l'ancrage (pas de molaire temporaire absente ou rhizalisée) et présente un parodonte sain en regard des prémolaires maxillaires, nous préconisons la réalisation d'une expansion maxillaire rapide à appuis dentaires uniquement. Cependant, en cas de parodonte affaibli en denture adolescente ou adulte, l'expansion maxillaire rapide à appui hybride (minivis et bagues molaires) s'avère être la meilleure solution pour minimiser les compensations dentaires et l'aggravation de la santé parodontale.

Le stade C se rapproche histologiquement du stade adulte de Melsen, puisque la suture palatine présente un aspect festonné et des interdigitations sont présentes. La thérapeutique la plus prudente à ce stade est donc de réaliser une expansion maxillaire rapide à appui mixte, pour éviter les effets indésirables de compensation liés à l'expansion maxillaire rapide conventionnelle à appuis dentaires, en sachant que de l'expansion maxillaire orthopédique est toujours possiblement obtenue puisque la



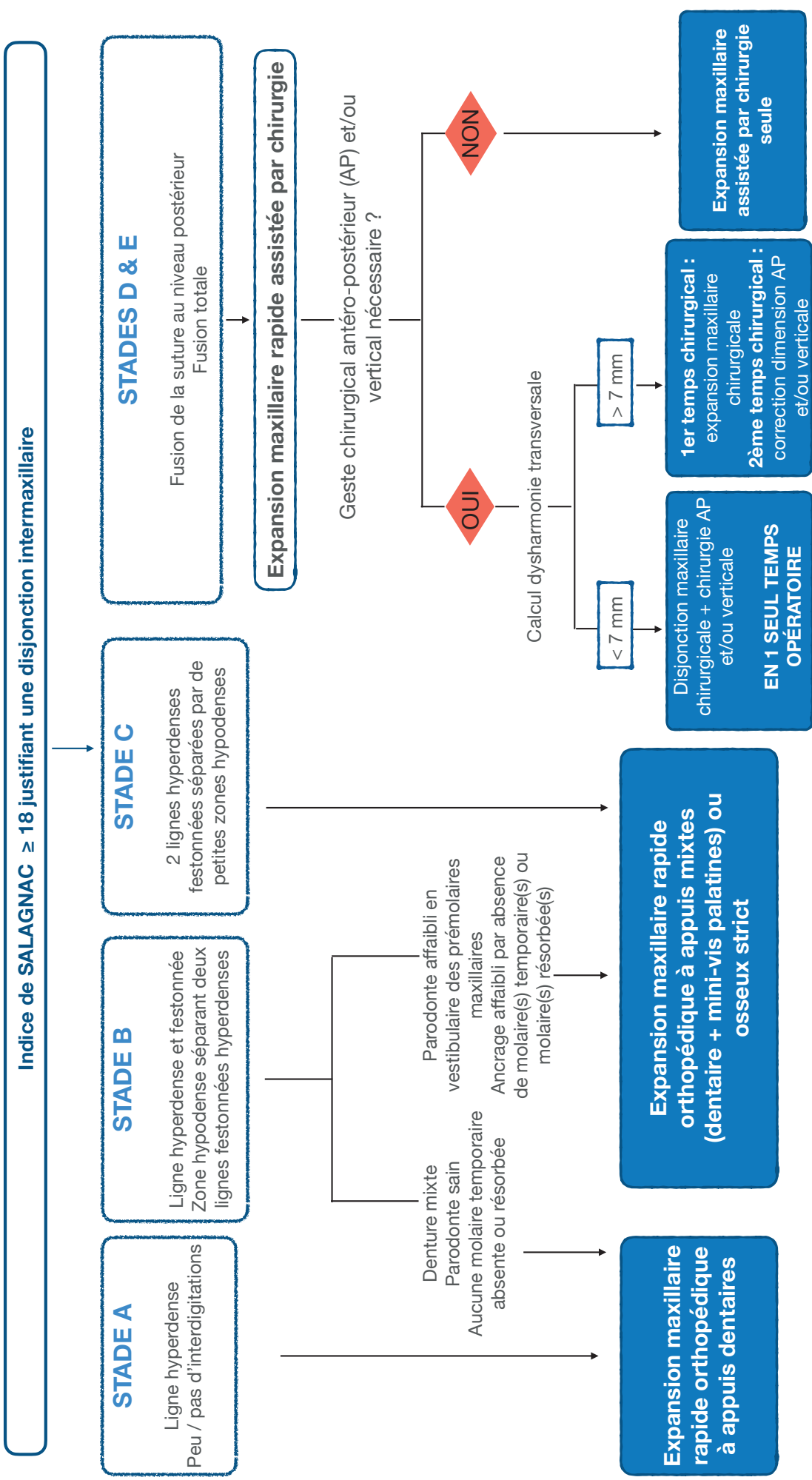
suture n'a pas encore fusionné. Cela évite aussi la prise de décision plus « radicale » d'une expansion maxillaire chirurgicalement assistée si le patient est un adulte jeune, lui épargnant ainsi une chirurgie sous anesthésie générale et l'inconfort post-opératoire associé, au profit de la pose des minivis palatine sous anesthésie locale.

Les stades D et E peuvent être regroupés ensemble car dans l'un ou l'autre, la fusion suturale a eu lieu, partiellement ou totalement, ce qui signifie que seule l'expansion maxillaire rapide chirurgicalement assistée peut avoir un effet thérapeutique à ces stades.

Si un autre geste chirurgical (dans la dimension antéro-postérieure ou verticale) n'est pas indiqué, l'expansion maxillaire sera réalisée en un seul temps chirurgical, et nécessitera la pose d'un disjoncteur (à appui osseux ou hybride préférentiellement) en pré-opératoire.

Dans le cas de la nécessité d'un autre geste vertical ou antéro-postérieur :

- Si la dysharmonie de la dimension transversale est inférieure à 7 mm, la disjonction maxillaire chirurgicale et la chirurgie verticale ou antéro-postérieure seront réalisées en un seul même temps opératoire, le maxillaire ainsi élargi sera fixé par des plaques d'ostéosynthèse ;
- Si la dysharmonie de la dimension transversale est supérieure à 7mm, l'expansion maxillaire sera réalisée dans un premier temps opératoire (avec pose préalable d'un disjoncteur à ancrage osseux ou hybride préférentiellement), et la correction des dimensions verticale et/ou antéro-postérieure se fera lors d'un second temps opératoire.



Denture mixte  
Parodontie sain  
Aucune molaire temporaire absente ou résorbée

Parodontie affaibli en vestibulaire des prémolaires maxillaires  
Ancrage affaibli par absence de molaire(s) temporaire(s) ou molaire(s) résorbée(s)

**Expansion maxillaire rapide orthopédique à appuis mixtes (dentaire + mini-vis palatines) ou osseux strict**

**Expansion maxillaire rapide orthopédique à appuis dentaires**

## 6. TABLE DES FIGURES

<b>FIGURE 1</b> : FORMATION DES BOURGEONS FACIAUX PRIMORDIAUX LORS DE LA QUATRIEME SEMAINE DE DEVELOPPEMENT IN-UTERO ...	3
<b>FIGURE 2</b> : REPRESENTATION SCHEMATIQUE DE L'OSSIFICATION MEMBRANEUSE D'APRES AKNIN .....	4
<b>FIGURE 3</b> : SYSTEME SUTURAL CRANIO FACIAL .....	6
<b>FIGURE 4</b> : PHOTOGRAPHIE EXTRA-ORALE DE FACE D'UN PATIENT VENTILATEUR ORAL PRESENTANT UNE ENDOGNATHIE MAXILLAIRE .	10
<b>FIGURE 5</b> : PHOTOGRAPHIE EXTRA-ORALE DE PROFIL D'UN PATIENT VENTILATEUR ORAL ENDOGNATHE.....	11
<b>FIGURE 6</b> : EFFETS DE LA VENTILATION ORALE AU NIVEAU DE LA CROISSANCE CRANIO-FACIALE .....	12
<b>FIGURE 7</b> : PHOTOGRAPHIE EXTRA-ORALE DE FACE AVEC SOURIRE. ON NOTE LA VISIBILITE DES ESPACES LATERAUX NEGATIFS. ....	12
<b>FIGURE 8</b> : PHOTOGRAPHIE INTRA-ORALE DE L'ARCADE MAXILLAIRE D'UN PATIENT PRESENTANT UNE ENDOGNATHIE MAXILLAIRE .....	13
<b>FIGURE 9</b> : POINTS, LIGNES ET PLANS DE L'ANALYSE CEPHALOMETRIQUE DE FACE DE RICKETTS .....	16
<b>FIGURE 10</b> : RADIOGRAPHIE OCCLUSALE PERMETTANT DE METTRE EN EVIDENCE L'ELARGISSEMENT DE LA SUTURE ET LE DIASTEME INTER- INCISIF APRES ACTIVATION. ....	20
<b>FIGURE 11</b> : ARBRE DECISIONNEL D'AIDE AU DIAGNOSTIC DU STADE DE MATURATION SUTURALE D'APRES ANGELIERI ET AL. ....	23
<b>FIGURE 12</b> : LES STADES DE MATURATION CERVICALE SELON BACCETTI, FRANCHI, CAMERON ET MCNAMARA .....	24
<b>FIGURE 13</b> : COUPES SCANNER ANTERIEURES MONTRANT L'EVOLUTION DE LA SUTURE INTERMAXILLAIRE AVANT ET APRES EXPANSION MAXILLAIRE RAPIDE CHEZ UN ENFANT DE 9 ANS.....	30
<b>FIGURE 14</b> : COUPES SCANNER POSTERIEURES MONTRANT L'ETAT DE LA SUTURE AVANT DISJONCTION , IMMEDIATEMENT APRES ET 6 MOIS POST-DISJONCTION MAXILLAIRE RAPIDE CHEZ UN ENFANT DE 9 ANS. ....	30
<b>FIGURE 15</b> : DISJONCTEUR TYPE "HYRAX" .....	33
<b>FIGURE 16</b> : DISJONCTEUR TYPE "HAAS" .....	34
<b>FIGURE 17</b> : LEAF EXPANDER .....	35
<b>FIGURE 18</b> : RADIOGRAPHIE PANORAMIQUE AVANT DISJONCTION MAXILLAIRE RAPIDE .....	37
<b>FIGURE 19</b> : RADIOGRAPHIE PANORAMIQUE APRES DISJONCTION MAXILLAIRE RAPIDE .....	37
<b>FIGURE 20</b> : CHANGEMENTS DIMENSIONNELS DU COMPLEXE NASO-MAXILLAIRE AVANT ET APRES DISJONCTION MAXILLAIRE RAPIDE ..	39
<b>FIGURE 21</b> : SCHEMA DE REPARTITION DES FORCES LORS D'UNE EXPANSION MAXILLAIRE RAPIDE PAR DISJONCTEUR A APPUIS MIXTES	42
<b>FIGURE 22</b> : DISJONCTEUR A APPUIS MIXTES .....	42
<b>FIGURE 23</b> : DISTRACTION CHIRURGICALE CHEZ UN PATIENT DE 29 ANS. PHOTOGRAPHIE AVANT DISTRACTION ET AU BOUT DE 10 JOURS D'ACTIVATION . ....	51
<b>FIGURE 24</b> : EVOLUTION DES DISTANCES INTER-CANINES, INTER-PREMOLAIRES ET INTER-MOLAIRES APRES EXPANSION MAXILLAIRE RAPIDE ASSISTEE PAR CHIRURGIE .....	52
<b>FIGURE 25</b> : DECOUPAGE DE LA FACE POUR L'ETUDE DES MODIFICATIONS DES TISSUS MOUS AVANT ET APRES DISTRACTION MAXILLAIRE D'APRES NADA ET AL. ....	54
<b>FIGURE 26</b> : CODAGE COLORIMETRIQUE DE L'AMPLITUDE DES MODIFICATIONS DES TISSUS DURS ET MOUS APRES DISTRACTION MAXILLAIRE PAR SUPERPOSITION DE MODELES CEPHALOMETRIQUES 3D D'APRES NADA ET AL. ....	54

## 7. TABLE DES TABLEAUX

<b>TABLEAU 1</b> : NORMES CLINIQUES DE L'ANALYSE DE LA TELERADIOGRAPHIE DE FACE D'APRES RICKETTS .....	17
<b>TABLEAU 2</b> : REPRESENTATION SCHEMATIQUE ET HISTOLOGIQUE DES 3 STADES DE MATURATION SUTURALE SELON MELSEN .....	19
<b>TABLEAU 3</b> : CORRELATION ENTRE LES STADES DE MATURATION CERVICALE DE BACCETTI ET AL. ET LES STADES DE MATURATION SUTURALE .....	25
<b>TABLEAU 4</b> : INDICE DE DEFINITION DES INDICATIONS MEDICALES D'UNE DISJONCTION INTERMAXILLAIRE CHEZ UN SUJET EN PERIODE DE CROISSANCE .....	31
<b>TABLEAU 5</b> : REPARTITION DES COMPLICATIONS PER ET POST-OPERATOIRES DE L'EXPANSION MAXILLAIRE RAPIDE ASSISTEE CHIRURGICALEMENT D'APRES VERQUIN ET AL. ....	55

## 8. BIBLIOGRAPHIE

1. Agarwal A, Mathur R. Maxillary Expansion. *Int. J. Clin. Pediatr. Dent.* 2010;3(3):139-46.
2. Akkaya S, Lorenzon S, Uçem TT. A comparison of sagittal and vertical effects between bonded rapid and slow maxillary expansion procedures. *Eur. J. Orthod.* 1999;21(2):175-80.
3. Aknin J-J. Croissance cranio-faciale. *EMC - Médecine buccale* 2018;13(4):1-19 [28-020-H-05].
4. Aknin J-J, Talmant J. La croissance cranio-faciale. Paris: Ed. SID; 2007. 269 p.
5. Alpern MC, Yurosko JJ. Rapid palatal expansion in adults with and without surgery. *Angle Orthod.* 1987;57(3):245-63.
6. Alpiner ML, Beaver HA. Criteria for rapid maxillary expansion. *J. Mich. State Dent. Assoc.* 1971;53(2):39-42.
7. Altieri F, Cassetta M. Comparison of changes in skeletal, dentoalveolar, periodontal, and nasal structures after tooth-borne or bone-borne rapid maxillary expansion: A parallel cohort study. *Am. J. Orthod. Dentofacial Orthop.* 2022;161(4):336-44.
8. Angelieri F, Cevidanes LHS, Franchi L, Gonçalves JR, Benavides E, McNamara Jr JA. Midpalatal suture maturation: Classification method for individual assessment before rapid maxillary expansion. *Am. J. Orthod. Dentofacial Orthop.* 2013;144(5):759-69.
9. Angelieri F, Franchi L, Cevidanes LHS, McNamara Jr JA. Diagnostic performance of skeletal maturity for the assessment of midpalatal suture maturation. *Am. J. Orthod. Dentofacial Orthop.* 2015;148(6):1010-6.
10. Angell E. Treatment of irregularity of the permanent or adult teeth. *Dent. Cosm.* 1860;1:540-4.
11. Aragon, I, Rotenberg, M. Traitements spécifiques du sens transversal. *EMC - Odontol. Orthopédie Dento Faciale.* 11(2):1-7.
12. Babacan H, Sokucu O, Doruk C, Ay S. Rapid maxillary expansion and surgically assisted rapid maxillary expansion effects on nasal volume. *Angle Orthod.* 2006;76(1):66-71.
13. Baccetti T, Franchi L, McNamara J James A. An improved version of the cervical vertebral maturation (CVM) method for the assessment of mandibular growth. *Angle Orthod.* 2002;72(4):316-23.
14. Baccetti T, Franchi L, McNamara JA. The Cervical Vertebral Maturation (CVM) Method for the Assessment of Optimal Treatment Timing in Dentofacial Orthopedics. *Semin. Orthod.* 2005;11(3):119-29.
15. Baratieri C, Alves M, de Souza MMG, de Souza Araújo MT, Maia LC. Does rapid maxillary expansion have long-term effects on airway dimensions and breathing? *Am. J. Orthod. Dentofac. Orthop.* 2011;140(2):146-56.
16. Bassigny F. Signes majeurs et signes associés des anomalies orthodontiques. *Sémiologie orthodontique. EMC Orthopédie Dento-Faciale.* 2012;7(1):1-16.
17. Bazargani F, Feldmann I, Bondemark L. Three-dimensional analysis of effects of rapid maxillary expansion on facial sutures and bones. *Angle Orthod.* 2013;83(6):1074-82.
18. Belluzzo RHL, Faltin Junior K, Lascala CE, Vianna LBR. Maxillary constriction: are there differences between anterior and posterior regions? *Dent. Press J. Orthod.* 2012;17(4):1-6.
19. Berger JL, Pangrazio-Kulbersh V, Thomas BW, Kaczynski R. Photographic analysis of facial changes associated with maxillary expansion. *Am. J. Orthod. Dentofacial Orthop.* 1999;116(5):563-71.

20. Boileau, M-J. Orthodontie de l'enfant et du jeune adulte. Vol 2. Traitement des dysmorphies et des malocclusions. Elsevier Masson. 2012. 312 p.
21. Bonnet B. Un appareil de reposturation : l'Enveloppe Linguale Nocturne (E.L.N.). Rev. Orthopédie Dento-Faciale. 1992;26(3):329-47.
22. Bouletreau P, Raberin M. L'intégration de la dimension transversale du maxillaire dans le plan de traitement. Rev. Orthopédie Dento-Faciale. 2016;50(2):115-22.
23. Brogan WF. The stability of maxillary expansion. Aust. Dent. J. 1977;22(2):92-9.
24. Brown GVI AB, DDS, MD, CM. The Application of Orthodontia Principles to the Prevention of Nasal Disease. Dent. Cosmos. 1903;45:765-775.
25. Bruwier, A, Limme, M. Ventilation buccale et SAOS chez l'enfant. L'Orthodontiste. 2016;5(4):24-35.
26. Cappellette M, Alves FEMM, Nagai LHY, Fujita RR, Pignatari SSN. Impact of rapid maxillary expansion on nasomaxillary complex volume in mouth-breathers. Dent. Press J. Orthod. 2017;22(3):79-88.
27. Ceylan I, Oktay H, Demirci M. The effect of rapid maxillary expansion on conductive hearing loss. Angle Orthod. 1996;66(4):301-7.
28. Chane-Fane C, Darqué F. Rapid maxillary expansion assisted by palatal mini-implants in adolescents - preliminary study. Int. Orthod. 2015;13(1):96-111.
29. Choi S-H, Shi K-K, Cha J-Y, Park Y-C, Lee K-J. Nonsurgical miniscrew-assisted rapid maxillary expansion results in acceptable stability in young adults. Angle Orthod. 2016;86(5):713-20.
30. Chung C-H, Font B. Skeletal and dental changes in the sagittal, vertical, and transverse dimensions after rapid palatal expansion. Am. J. Orthod. Dentofac. Orthop. 2004;126(5):569-75.
31. Ciavarella D, Mastrovincenzo M, Sabatucci A, Parziale V, Chimenti C. Effect of the Enveloppe Linguale Nocturne on atypical swallowing: surface electromyography and computerised postural test evaluation. Eur. J. Paediatr. Dent. 2010;11(3):141-5.
32. Cohen-Levy J, Couloigner V, Huynh N. Traitements orthodontiques et pluridisciplinarité dans les troubles respiratoires obstructifs du sommeil de l'enfant. EMC - Médecine Buccale. 2016;11(5):1-15.
33. de Coster T. L'expansion précoce du maxillaire. Rev. Orthopédie Dento-Faciale. 1996;30(4):469-75.
34. Darque F, Ellouze S. Biomécanique des mini-implants d'ancrage : illustrations cliniques. Int. Orthod. 2007;5(4):357-92.
35. Davis WM, Kronman JH. Anatomical changes induced by splitting of the midpalatal suture. Angle Orthod. 1969;39(2):126-32.
36. Delaire J. Considerations on facial growth (particularly of the maxilla). Therapeutic deductions. Rev. Stomatol. Chir. Maxillofac. 1971;72(1):57-76.
37. Deniaud, J, Talmant, J. Dépistage au cabinet dentaire des troubles de la VNO. Inf. Dent. 2009;25.
38. Dumitrache, M, Gabison, K, Atrtchine, A, Chabre, C. Trois analyses céphalométriques usuelles. EMC - Orthopédie Dento Faciale. 2013;8(4):1-14.
39. Eichenberger M, Baumgartner S. The impact of rapid palatal expansion on children's general health: a literature review. Eur. J. Paediatr. Dent. 2014;15(1):67-71.
40. Ellouze S, Darqué F, Ortial J-P, Kyung H-M. Mini-implants: l'orthodontie de demain. Paris: Quintessence international; 2012. 260 p.
41. Enlow DH. Facial growth, third edition. Philadelphia: WB Saunders. 1990. 528 p.

42. Enlow D-H. Croissance et développement de la face. *J Edgewise*. 1984;(10):6-60.
43. Fédération Française d'Orthodontie. Pertinence et indications des actes d'orthodontie : recommandations de bonne pratique [Internet]. FFO. 2017. Disponible sur: [http://www.sfodf.org/avada\\_portfolio/pertinence-et-indications-des-actes-dorthodontie/](http://www.sfodf.org/avada_portfolio/pertinence-et-indications-des-actes-dorthodontie/)
44. Ferré, J-C, Fournier, M-Y. Réadaptation fonctionnelle oro-faciale. *Encycl Méd Chir*. 1996;(23-495-A-10).
45. Garib DG, Henriques JFC, Janson G, de Freitas MR, Fernandes AY. Periodontal effects of rapid maxillary expansion with tooth-tissue-borne and tooth-borne expanders: a computed tomography evaluation. *Am. J. Orthod. Dentofac. Orthop*. 2006;129(6):749-58.
46. Garrec P, Vi-Fane B, Jordan L. L'expansion rapide maxillaire (ERM) Est-ce toujours une question d'âge ? *Rev. Orthopédie Dento-Faciale*. 2017;51(4):531-9.
47. Garrett BJ, Caruso JM, Rungcharassaeng K, Farrage JR, Kim JS, Taylor GD. Skeletal effects to the maxilla after rapid maxillary expansion assessed with cone-beam computed tomography. *Am. J. Orthod. Dentofac. Orthop*. 2008;134(1):8-9.
48. Gauthier C, Voyer R, Paquette M, Rompré P, Papadakis A. Periodontal effects of surgically assisted rapid palatal expansion evaluated clinically and with cone-beam computerized tomography: 6-month preliminary results. *Am. J. Orthod. Dentofacial Orthop*. 2011;139(4):S117-28.
49. Geran RG, McNamara JA, Baccetti T, Franchi L, Shapiro LM. A prospective long-term study on the effects of rapid maxillary expansion in the early mixed dentition. *Am. J. Orthod. Dentofac. Orthop*. 2006;129(5):631-40.
50. de Gijt JP, Gül A, Tjoa STH, Wolvius EB, van der Wal KGH, Koudstaal MJ. Follow up of surgically-assisted rapid maxillary expansion after 6.5 years: skeletal and dental effects. *Br. J. Oral Maxillofac. Surg*. 2017;55(1):56-60.
51. Gil H, Fougeront N. Dépister un dysfonctionnement lingual : bilan à l'usage des prescripteurs. *Rev. Orthopédie Dento-Faciale*. 2015;49(3):277-92.
52. Girard M, Leroux C. Gestion des muscles et des fonctions par le kinésithérapeute dans les traitements orthodontiques et ortho-chirurgicaux. Rééducation oro-myofonctionnelle. *Orthod. Fr*. 2015;86(1):95-111.
53. Girón de Velasco Sada J. Effets dentaires et squelettiques du disjoncteur et du Quad hélix® : étude comparative d'un échantillon de 41 patients. *Orthod. Fr*. 2008;79(3):173-82.
54. Gogna N, Johal AS, Sharma P k. The stability of surgically assisted rapid maxillary expansion (SARME): A systematic review. *J. Cranio-Maxillofac. Surg*. 2020;48(9):845-52.
55. Gola R, Cheynet F, Guyot L. *Rhinoplastie fonctionnelle et esthétique*. Paris: Springer Verlag; 2000. 360 p.
56. Gola R, Cheynet F, Guyot L, Richard O, Layoun W. Étiopathogénie de l'obstruction nasale et ses conséquences sur la croissance maxillo-faciale de l'enfant. *Rev. Orthopédie Dento-Faciale*. 2002;36(3):311-33.
57. Goldenberg DC MD, PhD, Goldenberg FC DDS, PhD, Alonso N MD, PhD, Gebrin ES MD, PhD, Amaral TS DDS, Scanavini MA DDS, PhD, et al. Hyrax appliance opening and pattern of skeletal maxillary expansion after surgically assisted rapid palatal expansion: a computed tomography evaluation. *Oral Surg*. 2008;106(6):812-9.
58. Gunyuz Toklu M, Germec-Cakan D, Tozlu M. Periodontal, dentoalveolar, and skeletal effects of tooth-borne and tooth-bone-borne expansion appliances. *Am. J. Orthod. Dentofac. Orthop*. 2015;148(1):97-109.


59. Haas A. Rapid expansion of the maxillary dental arch and nasal cavity by opening the midpalatine suture. *Angle Orthod.* 1961;31(2):73-90.
60. Haas AJ. The treatment of maxillary deficiency by opening the midpalatal suture. *Angle Orthod.* 1965;35:200-17.
61. Hamed Sangsari A, Sadr-Eshkevari P, Al-Dam A, Friedrich RE, Freymiller E, Rashad A. Surgically Assisted Rapid Palatomaxillary Expansion With or Without Pterygomaxillary Disjunction: A Systematic Review and Meta-Analysis. *J. Oral Maxillofac. Surg.* 2016;74(2):338-48.
62. Isfeld D, Lagravere M, Leon-Salazar V, Flores-Mir C. Novel methodologies and technologies to assess mid-palatal suture maturation: a systematic review. *Head Face Med.* 2017;13(1):13-13.
63. Izuka EN, Feres MFN, Pignatari SSN. Immediate impact of rapid maxillary expansion on upper airway dimensions and on the quality of life of mouth breathers. *Dent. Press J. Orthod.* 2015;20(3):43-9.
64. Kawa D, Kunkel M, Heuser L, Jung BA. What is the best position for palatal implants? A CBCT study on bone volume in the growing maxilla. *Clin. Oral Investig.* 2017 2016;21(2):541-9.
65. Kiliaridis S. Masticatory muscle influence on craniofacial growth. *Acta Odontol. Scand.* 1995;53(3):196-202.
66. Kiliç N, Oktay H. Effects of rapid maxillary expansion on nasal breathing and some naso-respiratory and breathing problems in growing children: a literature review. *Int. J. Pediatr. Otorhinolaryngol.* 2008;72(11):1595-601.
67. Kim KB, Adams D, Araújo EA, Behrents RG. Evaluation of immediate soft tissue changes after rapid maxillary expansion. *Dent. Press J. Orthod.* 2012;17(5):157-64.
68. Knaup B, Yildizhan F, Wehrbein H. Age-Related Changes in the Midpalatal Suture: A Histomorphometric Study. *J. Orofac. Orthop.* 2004;65(6):467-74.
69. Korbmacher H, Schilling A, Püschel K, Amling M, Kahl-Nieke B. Age-dependent Three-dimensional Microcomputed Tomography Analysis of the Human Midpalatal Suture. *J. Orofac. Orthop.* 2007;68(5):364-76.
70. Koudstaal MJ, Poort LJ, van der Wal KGH, Wolvius EB, Prah Andersen B, Schulten AJM. Surgically assisted rapid maxillary expansion (SARME): a review of the literature. *Int. J. Oral Maxillofac. Surg.* 2006 2005;34(7):709-14.
71. Lagravère MO, Carey J, Heo G, Toogood RW, Major PW. Transverse, vertical, and anteroposterior changes from bone-anchored maxillary expansion vs traditional rapid maxillary expansion: a randomized clinical trial. *Am. J. Orthod. Dentofac. Orthop.* 2010;137(3):304-305.
72. Lagravere MO, Major PW, Flores-Mir C. Long-term skeletal changes with rapid maxillary expansion: a systematic review. *Angle Orthod.* 2005;75(6):1046-52.
73. Lanteri C, Beretta M, Lanteri V, Gianolio A, Cherchi C, Franchi L. The Leaf Expander for Non-Compliance Treatment in the Mixed Dentition. *J. Clin. Orthod.* 2016;50(9):552-60.
74. Laulan C, Silva J. La CFAO chez l'enfant. *Rev Francoph Odontol Pediatr.* 2020;15(3):112-22.
75. Lee K-J, Park Y-C, Park J-Y, Hwang W-S. Miniscrew-assisted nonsurgical palatal expansion before orthognathic surgery for a patient with severe mandibular prognathism. *Am. J. Orthod. Dentofacial Orthop.* 2010;137(6):830-9.
76. Lejoyeux, E. Diagnostic orthodontique. EMC - Odontol. Orthopédie Dento Faciale. 2011;28-610-G-10.
77. Limme M. Conduites alimentaires et croissance des arcades dentaires. *Rev. Orthopédie Dento-Faciale.* 2002;36(3):289-309.

78. Liu S, Xu T, Zou W. Effects of rapid maxillary expansion on the midpalatal suture: a systematic review. *Eur. J. Orthod.* 2015;37(6):651-5.
79. Lotfi V, Ghoneima A, Lagravere M, Kula K, Stewart K. Three-dimensional evaluation of airway volume changes in two expansion activation protocols. *Int. Orthod.* mars 2018;16(1):144-57.
80. MacGinnis M, Chu H, Youssef G, Wu KW, Machado AW, Moon W. The effects of micro-implant assisted rapid palatal expansion (MARPE) on the nasomaxillary complex--a finite element method (FEM) analysis. *Prog. Orthod.* 2014;15(1):52.
81. Mauclaire C, Vanpouille F, Saint-Georges-Chaumet Y. Physiological correction of lingual dysfunction with the « Tongue Right Positioner »: Beneficial effects on the upper airways. *Int. Orthod.* 2015;13(3):370-89.
82. McNamara JA. Maxillary transverse deficiency. *Am. J. Orthod. Dentofac. Orthop.* 2000;117(5):567-70.
83. McNamara JA, Lione R, Franchi L, Angelieri F, Cevitanes LHS, Darendeliler MA, et al. The role of rapid maxillary expansion in the promotion of oral and general health. *Prog. Orthod.* 2015;16:33.
84. Melki-Frèrejouand, C, Naulin-Ifi, C. Endoalvéolie / Endognathie du maxillaire : comment traiter les anomalies du sens transversal ? *Rev Odont Stomat.* 2018;(47):223-40.
85. Melsen B. Palatal growth studied on human autopsy material: A histologic microradiographic study. *Am. J. Orthod.* 1975;68(1):42-54.
86. Mommaerts MY. Transpalatal distraction as a method of maxillary expansion. *Br. J. Oral Maxillofac. Surg.* 1999;37(4):268-72.
87. Monini S, Malagola C, Villa MP, Tripodi C, Tarentini S, Malagnino I, et al. Rapid maxillary expansion for the treatment of nasal obstruction in children younger than 12 years. *Arch. Otolaryngol. Head Neck Surg.* 2009;135(1):22-7.
88. Montigny M. La disjonction maxillaire assistée par mini-implants : nouvelles perspectives. *Rev. Orthopédie Dento-Faciale.* 2017;51(3):383-98.
89. Morice A, Galliani E, Tomat C, Diner P-A, Picard A. Distraction ostéogénique maxillo-mandibulaire. *EMC - Chir. Orale Maxillo-Faciale.* 2021;34(4):1-15.
90. Mosleh MI, Kaddah MA, Abd ElSayed FA, ElSayed HS. Comparison of transverse changes during maxillary expansion with 4-point bone-borne and tooth-borne maxillary expanders. *Am. J. Orthod. Dentofac. Orthop.* 2015;148(4):599-607.
91. Moss ML, Rankow RM. The role of the functional matrix in mandibular growth. *Angle Orthod.* 1968;38(2):95-103.
92. Motro M, Schauseil M, Ludwig B, Zorkun B, Mainusch S, Ateş M, et al. Rapid-maxillary-expansion induced rhinological effects: a retrospective multicenter study. *Eur. Arch. Oto-Rhino-Laryngol.* 2016;273(3):679-687.
93. Nada RM, Loon B van, Maal TJJ, Berge SJ, Mostafa YA, Kuijpers-Jagtman AM, et al. Three-dimensional evaluation of soft tissue changes in the orofacial region after tooth-borne and bone-borne surgically assisted rapid maxillary expansion. *Clin. Oral Investig.* 2013;17(9):2017-24.
94. Peltomaki T. The effect of mode of breathing on craniofacial growth--revisited. *Eur. J. Orthod.* 2007;29(5):426-9.
95. Persson M, Thilander B. Palatal suture closure in man from 15 to 35 years of age. *Am. J. Orthod.* 1977;72(1):42-52.
96. Raberin M. Pathologies et thérapeutiques de la dimension transversale en denture mixte. Conséquences sur l'équilibre musculaire. *Orthod. Fr.* 2001;72(1-2):131-42.



97. Ramieri GA, Nasi A, Dell'Acqua A, Verzé L. Facial soft tissue changes after transverse palatal distraction in adult patients. *Int. J. Oral Maxillofac. Surg.* 2008;37(9):810-8.
98. Relwani P, Kumar SP, Gowda NC, Ramegowda S. Rapid Maxillary Expansion – A Review. *IP Indian J Orthod Dentofac. Res.* 2016;2(2):56-61.
99. Revelo B, Fishman LS. Maturational evaluation of ossification of the midpalatal suture. *Am. J. Orthod. Dentofacial Orthop.* 1994;105(3):288-92.
100. Richard O, Nicaud-léon M-C, Facon F. Disjonction intermaxillaire sur minivis lors d'un traitement orthodontique en technique linguale. *Rev. Orthopédie Dento-Faciale.* 2012;46(4):463-70.
101. Ricketts RM. Application de la téléradiographie de face. *Rev. Orthopédie Dento-Faciale.* 1995;29(2):153-72.
102. Ricketts RM. Respiratory obstruction syndrome. *Am. J. Orthod.* 1968;54(7):495-507.
103. Rodrigues A do P, Monini A da C, Gandini J Luiz Gonzaga, Santos-Pinto A dos. Rapid palatal expansion: a comparison of two appliances. *Braz. Oral Res.* 2012;26(3):242-8.
104. Salagnac J-M. Proposal for a clinical diagnosis index in rapid palatal expansion (RPE) in childhood. *Orthod. Francaise.* 2019;90(2):127-35.
105. Scott JH. The growth in width of the facial skeleton. *Am. J. Orthod.* 1957;43(5):366-71.
106. Sorel O. Rapid palatal expansion for the treatment of maxillary constriction. *Rev. Stomatol. Chir. Maxillofac.* 2004;105(1):26-36.
107. Soulet A. The role of the tongue during orofacial functions. *Rev. Orthop. Dento. Faciale.* 1989;23(1):31-52.
108. Stellzig-Eisenhauer A, Meyer-Marcotty P. Interaction between otorhinolaryngology and orthodontics: correlation between the nasopharyngeal airway and the craniofacial complex. *GMS Curr Top Otorhinolaryngol Head Neck Surg.* 2010;9:Doc04.
109. Suzuki H, Moon W, Previdente LH, Suzuki SS, Garcez AS, Consolaro A. Miniscrew-assisted rapid palatal expander (MARPE): the quest for pure orthopedic movement. *Dent. Press J. Orthod.* 2016;21(4):17-23.
110. Sygouros A, Motro M, Ugurlu F, Acar A. Expansion maxillaire rapide assistée chirurgicalement. Évaluation de différentes techniques chirurgicales et de leur effet sur le complexe dento-squelettique maxillaire par tomographie volumique à faisceau conique (CBCT). Rapport préliminaire. *Orthod. Fr.* 2014;85(2):175-87.
111. Talmant J. Ventilation et mécanique des tissus mous faciaux : en guise de préambule. *Rev. Orthopédie Dento-Faciale.* 1995;29(2):175-88.
112. Tausche E, Deeb W, Hansen L, Hietschold V, Harzer W, Schneider M. CT Analysis of Nasal Volume Changes after Surgically-assisted Rapid Maxillary Expansion. *J. Orofac. Orthop.* 2009;70(4):306-17.
113. Tecco S, Festa F, Tete S, Longhi V, D'Attilio M. Changes in head posture after rapid maxillary expansion in mouth-breathing girls: a controlled study. *Angle Orthod.* 2005;75(2):171-6.
114. Timms DJ. The dawn of rapid maxillary expansion. *Angle Orthod.* 1999;69(3):247-50.
115. Ugolini A, Cossellu G, Farronato M, Silvestrini-Biavati A, Lanteri V. A multicenter, prospective, randomized trial of pain and discomfort during maxillary expansion: Leaf expander versus hyrax expander. *Int. J. Paediatr. Dent.* 2020;30(4):421-8.
116. Vassar JW, Karydis A, Trojan T, Fisher J. Dentoskeletal effects of a temporary skeletal anchorage device-supported rapid maxillary expansion appliance (TSADRME): A pilot study. *Angle Orthod.* 2016;86(2):241-9.

117. Verquin M, Daems L, Politis C. Short-term complications after surgically assisted rapid palatal expansion: a retrospective cohort study. *Int. J. Oral Maxillofac. Surg.* 2017;46(3):303-8.
118. Walter A, Wendl B, Ploder O, Mojal S, Puigdollers A. Stability determinants of bone-borne force-transmitting components in three RME hybrid expanders-an in vitro study. *Eur. J. Orthod.* 2017;39(1):76-84.
119. Weissheimer A, de Menezes LM, Mezomo M, Dias DM, de Lima EMS, Rizzato SMD. Immediate effects of rapid maxillary expansion with Haas-type and hyrax-type expanders: a randomized clinical trial. *Am. J. Orthod. Dentofac. Orthop.* 2011;140(3):366-76.
120. Wertz R, Dreskin M. Midpalatal suture opening: a normative study. *Am. J. Orthod.* 1977;71(4):367-81.
121. Wilmes B, Nienkemper M, Drescher D. Application and effectiveness of a mini-implant- and tooth-borne rapid palatal expansion device: the hybrid hyrax. *World J. Orthod.* 2010;11(4):323-30.
122. Winsauer H, Vlachojannis C, Bumann A, Vlachojannis J, Chrubasik S. Paramedian vertical palatal bone height for mini-implant insertion: a systematic review. *Eur. J. Orthod.* 2014;36(5):541-9.
123. Wolff J, Rinckenbach R, Grollemund B, Wagner D. Effects of maxillary disjunction on canine impaction in patients presenting a maxillary transverse skeletal deficiency. *Orthod. Francaise.* 2017;88(3):243-50.
124. Wriedt S, Kunkel M, Zentner A, Wahlmann U-W. Surgically Assisted Rapid Palatal Expansion An Acoustic Rhinometric, Morphometric and Sonographic Investigation: An Acoustic Rhinometric, Morphometric and Sonographic Investigation. *J. Orofac. Orthop.* 2001;62(2):107-15.



## SERMENT MEDICAL

En présence des Maîtres de cette Faculté, de mes chers condisciples, devant l'effigie d'HIPPOCRATE.

Je promets et je jure, d'être fidèle aux lois de l'honneur et de la probité dans l'exercice de la Médecine Dentaire.

Je donnerai mes soins à l'indigent et n'exigerai jamais un salaire au-dessus de mon travail, je ne participerai à aucun partage clandestin d'honoraires.

Je ne me laisserai pas influencer par la soif du gain ou la recherche de la gloire.

Admise dans l'intérieur des maisons, mes yeux ne verront pas ce qui s'y passe, ma langue taira les secrets qui me seront confiés et mon état ne servira pas à corrompre les mœurs ni à favoriser le crime.

Je ne permettrai pas que des considérations de religion, de nation, de race, de parti ou de classe sociale viennent s'interposer entre mon devoir et mon patient.

Même sous la menace, je n'admettrai pas de faire usage de mes connaissances médicales contre les lois de l'humanité.

J'informerai mes patients des décisions envisagées, de leurs raisons et de leurs conséquences. Je ne tromperai jamais leur confiance et n'exploiterai pas le pouvoir hérité des connaissances pour forcer les consciences.

Je préserverai l'indépendance nécessaire à l'accomplissement de ma mission. Je n'entreprendrai rien qui dépasse mes compétences. Je les entretiendrai et les perfectionnerai pour assurer au mieux les services qui me seront demandés.

Respectueuse et reconnaissante envers mes Maîtres, je rendrai à leurs enfants l'instruction que j'ai reçue de leur père.

Que les hommes m'accordent leur estime si je suis fidèle à mes promesses.

Que je sois déshonorée et méprisée de mes confrères si j'y manque.



**DEBIZE Clara** – L'endognathie maxillaire : quelle thérapeutique adopter en fonction de la maturation suturale ? Proposition d'un arbre décisionnel.

Th. : Chir. dent. : Marseille : Aix-Marseille Université : 2022

Rubrique de classement : Orthopédie Dento-Faciale

Résumé :

L'endognathie maxillaire est une malocclusion squelettique caractérisée par une insuffisance de croissance transversale du maxillaire. Elle est souvent retrouvée chez des patients présentant un contexte dysfonctionnel, notamment ventilatoire. Les traitements de cette malocclusion se présentent essentiellement sous deux alternatives : l'expansion maxillaire rapide orthopédique ou l'expansion maxillaire rapide assistée chirurgicalement. Le critère décisionnel de cette thérapeutique est le stade de maturation de la suture médio-palatine qui peut être évalué facilement et de manière fiable sur un examen CBCT. Lorsque la suture n'est pas encore ossifiée, le traitement est orthopédique. Les progrès dans le domaine des ancrages osseux ont permis la réalisation de disjoncteur à ancrage mixte ou osseux strict, minimisant ainsi les effets parasites dento-alvéolaires (version des molaires, risques parodontaux) de la disjonction conventionnelle. En cas de suture ossifiée (partiellement ou totalement), la disjonction maxillaire s'accompagne obligatoirement d'une chirurgie. Elle pourra être réalisée concomitamment à un autre geste chirurgical vertical et/ou antéro-postérieur si le calcul de la dysharmonie transversale le permet. L'objet de cette thèse est de proposer un outil d'aide au choix thérapeutique de l'endognathie maxillaire en fonction du stade de maturation suturale.

Mots-clés : Endognathie maxillaire ; Suture ; CBCT ; Expansion maxillaire rapide

**DEBIZE Clara** – Maxillary transverse discrepancy : which therapeutic to adopt according to the mid-palatal suture maturation ? Proposal of a decision-making tree.

Abstract:

Maxillary transverse discrepancy refers to a skeletal malocclusion characterized by a lack of transversal growth of the maxilla. It is commonly found on patients showing a dysfunctional background, particularly oral-breathers. Two main therapeutic options are mostly opened to the orthodontist : orthopedic rapid maxillary expansion (RME) or surgically assisted rapid palatal expansion (SARPE). The clinical criterion for decision making between conventional RME and SARPE shall be an individual assessment of the maturation of the mid-palatal suture using cone-beam computed tomography (CBCT) images of the suture, which is an easy and reliable method. When the suture is not ossified, it appears as a high-density line on CBCT images, an orthopedic therapeutic shall be chosen. Progress in the field of skeletal anchorages have enabled a new method of RME with bone-borne or tooth-bone-borne distractors. It aims to minimize the dentoalveolar side effects of conventional RME, including buccal tipping of the molars, and periodontal diseases. In case of ossified suture (partially or totally), SARPE shall be provided alone or simultaneously with a vertical and/or antero-posterior surgical procedure if the transversal situation allows it. The objective of this thesis is to propose an assistance-to-therapeutic choice tool based on mid-palatal suture maturation stages.

Keywords : Maxillary transverse discrepancy ; Suture ; Cone Beam Computed Tomography ; Rapid maxillary expansion