



HAL
open science

Résorption radiculaire en orthodontie : revue de la littérature

Ulysse Castaner

► **To cite this version:**

Ulysse Castaner. Résorption radiculaire en orthodontie : revue de la littérature. Médecine humaine et pathologie. 2022. dumas-03825217

HAL Id: dumas-03825217

<https://dumas.ccsd.cnrs.fr/dumas-03825217v1>

Submitted on 22 Oct 2022

HAL is a multi-disciplinary open access archive for the deposit and dissemination of scientific research documents, whether they are published or not. The documents may come from teaching and research institutions in France or abroad, or from public or private research centers.

L'archive ouverte pluridisciplinaire **HAL**, est destinée au dépôt et à la diffusion de documents scientifiques de niveau recherche, publiés ou non, émanant des établissements d'enseignement et de recherche français ou étrangers, des laboratoires publics ou privés.



Distributed under a Creative Commons Attribution - NonCommercial - NoDerivatives 4.0 International License

THÈSE

**POUR OBTENIR LE DIPLÔME D'ÉTAT
DE DOCTEUR EN CHIRURGIE DENTAIRE**

Présentée et publiquement soutenue devant

Aix-Marseille Université
(Président : Monsieur le Professeur Éric BERTON)

Faculté des Sciences Médicales et Paramédicales
(Doyen : Monsieur le Professeur Georges LEONETTI)

École de Médecine Dentaire
(Directeur : Monsieur le Professeur Bruno FOTI)

***Résorption radiculaire en orthodontie :
Revue de littérature***

Présentée par

CASTANER Ulysse

Né le 10 avril 1995

A Digne-les-Bains

(Alpes-de-Haute-Provence)

Thèse soutenue le **Vendredi 24 juin 2022**

Devant le jury composé de

Président : Professeur LE GALL Michel

Assesseurs : Docteur PHILIP-ALLIEZ Camille

Docteur GAUBERT Jacques

Docteur BROS Agnès

Invité : Docteur MATTERA Remi



THÈSE

**POUR OBTENIR LE DIPLÔME D'ÉTAT
DE DOCTEUR EN CHIRURGIE DENTAIRE**

Présentée et publiquement soutenue devant

Aix-Marseille Université
(Président : Monsieur le Professeur Éric BERTON)

Faculté des Sciences Médicales et Paramédicales
(Doyen : Monsieur le Professeur Georges LEONETTI)

École de Médecine Dentaire
(Directeur : Monsieur le Professeur Bruno FOTI)

***Résorption radiculaire en orthodontie :
Revue de littérature***

Présentée par

CASTANER Ulysse

Né le 10 avril 1995

A Digne-les-Bains

(Alpes-de-Haute-Provence)

Thèse soutenue le **Vendredi 24 juin 2022**

Devant le jury composé de

Président : Professeur LE GALL Michel

Assesseurs : Docteur PHILIP-ALLIEZ Camille

Docteur GAUBERT Jacques

Docteur BROS Agnès

Invité : Docteur MATTERA Remi

ADMINISTRATION

Doyens Honoraires	Professeur	Raymond SANGIUOLO ⁺	
	Professeur	Henry ZATTARA	
	Professeur	André SALVADORI	
	Professeur	Jacques DEJOU	
Directeur	Professeur	Bruno FOTI	
Directeurs adjoints	Professeur	Michel RUQUET	
	Professeur	Anne RASKIN	
Chargés de missions			
	Formation Initiale	Professeur	Michel RUQUET
	Recherche	Professeur	Anne RASKIN
Formation Continue	Professeur	Frédéric BUKIET	
Relations Internationales	Professeur	Hervé TASSERY	
Internat et Diplômes d'études spécialisées	Professeur	Virginie MONNET-CORTI	
Affaires générales	Docteur	Patrick TAVITIAN	
Responsable Administrative	Madame	Katia LEONI	

PROMOTIONS :

2019 Raymond SANGIUOLO

2020 Gaston BERGER

2021 Joseph MIGOZZI

LISTE DES ENSEIGNANTS

PROFESSEURS DES UNIVERSITES – PRATICIENS HOSPITALIERS DES CSERD

BUKIET Frédéric (58-01)
FOTI Bruno (58-02)
LE GALL Michel (56-01)
MONNET-CORTI Virginie (57-01)
RASKIN Anne (58-01)
RUQUET Michel (58-01)
TARDIEU Corinne (56-01)
TARDIVO Delphine (56-02)
TASSERY Hervé (58-01)
TERRER Elodie (58-01)

PROFESSEUR DES UNIVERSITES

ABOUT Imad (65)

PROFESSEURS EMERITES

DEJOU Jacques
HUE Olivier

MAITRES DE CONFERENCES DES UNIVERSITES – PRATICIENS HOSPITALIERS DES CSERD

ABOUDHARAM Gérard (58-01)	LAN Romain (56-02)
BANDON Daniel (56-01)	LAURENT Michel (58-01)
BELLONI Didier (57-01)	LAURENT Patrick (57-01)
BOHAR Jacques (56-01)	MAILLE Gérald (58-01)
CAMOIN Ariane (56-01)	MENSE Chloé (58-01)
CAMPANA Fabrice (57-01)	PHILIP-ALLIEZ Camille (56-01)
CATHERINE Jean-Hugues (57-01)	POMMEL Ludovic (58-01)
GAUBERT Jacques (56-01)	PRECKEL Bernard-Éric (58-01)
GIRAUD Thomas (58-01)	RÉ Jean-Philippe (58-01)
GIRAUDEAU Anne (58-01)	ROCHE-POGGI Philippe (57-01)
GUIVARC'H Maud (58-01)	STEPHAN Grégory (58-01)
JACQUOT Bruno (58-01)	TAVITIAN Patrick (58-01)
LABORDE Gilles (58-01)	TOSELLO Alain (58-01)

MAITRES DE CONFERENCES DES UNIVERSITES ASSOCIES

Angeline ANTEZACK (57-01)
BALLESTER Benoît (58-01)
BLANCHET Isabelle (58-01)
CASAZZA Estelle (58-01)

ASSISTANTS HOSPITALIERS ET UNIVERSITAIRES

ARNIER Canelle (56-01)
BAUDINET Thomas (58-01)
BRINCAT Arthur (57-01)
BROS Agnès (56-01)
CHIARINI Thomas (58-01)
DUMAS Cathy (57-01)
DUPRAT Florence (56-01)
FAURE-BRAC Mathias (57-01)
FERRE Enzo (58-01)
FOUQUES Agathe (56-01)
HAMMOUTENE Stéphane (57-01)
LAURENT Camille (58-01)
LAFONT Jacinthe (57-01)

LIOTARD Alicia (58-01)
MADENIAN Pauline (58-01)
MANSUY Charlotte (58-01)
MARCHAL Paul (58-01)
MARTIN William (56-01)
ONGHENA Tom (56-01)
PASCHEL Laura (58-01)
PILLIOL Virginie (58-01)
PRINCE Fanny (57-01)
RAYNAUD Camille (58-01)
REYNAL Florence (56-01)
ROMAO Vincent (57-01)
ROUSCOFF Eva (57-01)
SADOWSKI Camille (57-01)
VEILLARD Pierre (56-01)

ASSISTANT DES UNIVERSITES ASSOCIE

GRINE Ghilès (57-01)

Intitulés des sections CNU :

56^{ème} section : Développement, croissance et prévention

56-01 Odontologie pédiatrique et orthopédie dento-faciale
56-02 : Prévention – Epidémiologie – Economie de la santé – Odontologie légale

57^{ème} section : Chirurgie orale, Parodontologie, Biologie Orale

57-01 : Chirurgie orale – Parodontologie – Biologie orale

58^{ème} section : Réhabilitation orale

58-01 : Dentisterie restauratrice – Endodontie – Prothèses – Fonction-Dysfonction – Imagerie – Biomatériaux

L'auteur s'engage à respecter les droits des tiers, et notamment les droits de propriété intellectuelle. Dans l'hypothèse où la thèse comporterait des éléments protégés par un droit quelconque, l'auteur doit solliciter les autorisations nécessaires à leur utilisation, leur reproduction et leur représentation auprès du ou des titulaires des droits. L'auteur est responsable du contenu de sa thèse. Il garantit l'Université contre tout recours. Elle ne pourra en aucun cas être tenue responsable de l'atteinte aux droits d'un tiers

REMERCIEMENTS

A Monsieur le Professeur Michel LE GALL,

Président de thèse,

Docteur en Chirurgie-Dentaire, Spécialiste Qualifié en Orthopédie Dento-Faciale,

Professeur des universités à l'École de Médecine Dentaire de Marseille,

Praticien hospitalier,

Chef de Département d'Orthopédie dento-faciale de l'École de Médecine Dentaire,

Chef de Service d'Orthopédie dento-faciale Hôpital de la Timone Marseille,

Chercheur associé UMRT24 IFSTAR Laboratoire de Biomécanique Appliquée,

Coordonnateur inter-région Sud du DES d'ODF.

Merci de m'avoir fait l'honneur de présider ce jury de thèse.

Je tenais à vous remercier pour votre engagement et votre dévouement dans notre formation théorique et pratique,

Merci de votre pédagogie, votre sens du partage, vos valeurs, votre patience. Vous êtes un enseignant hors pair qui marque chaque génération de son empreinte.

Merci pour votre dévouement sans limite pour vos étudiants, pour votre énergie et votre dynamisme qui permet à notre service d'être ce qu'il est aujourd'hui.

Merci de rendre ces années d'études de véritables moments de partage et de convivialités qui resteront gravés dans ma mémoire.

Veuillez trouver dans ce travail mon plus profond respect et la reconnaissance que j'ai envers vous.

A Madame le Docteur Camille PHILIP-ALLIEZ

Jury de thèse,

*Docteur en Chirurgie-Dentaire, Spécialiste Qualifiée en Orthopédie Dento-Faciale,
Maître de Conférences des Universités à l'École de Médecine Dentaire,
Praticien Hospitalier,
Responsable Unité Fonctionnelle ODF - Hôpital de la Timone,
Chercheur associé UMRT24 IFSTTAR - Aix-Marseille Université.*

Merci de me faire l'honneur de participer à mon jury de thèse.

Je tenais à vous remercier pour l'ensemble de votre enseignement, qui a commencé en 4^{ème} année, pour votre aide précieuse dans ce concours de l'internat si difficile, et votre se termine à la fin de ce DES.

Merci pour votre patience, votre empathie, votre délicatesse sans commune mesure et surtout votre bienveillance à notre égard.

Le service ne serait pas le même sans votre sourire quotidien, votre bonne humeur et votre épaullement en toute circonstances.

Merci de m'avoir transmis votre énergie positive, votre joie de vivre et votre humour en toutes circonstances.

Veillez trouver dans ce travail toute la reconnaissance que j'ai à votre égard.

A Monsieur le Docteur Jacques GAUBERT

Jury de thèse,

*Docteur en Chirurgie-Dentaire, Spécialiste Qualifié en Orthopédie Dento-Faciale,
Maître de Conférences des Universités à l'École de Médecine Dentaire de Marseille,
Praticien Hospitalier.*

Merci de me faire le grand honneur de participer à mon Jury de thèse.

Vous êtes le commencement et la finalité de ma formation, de la morphogénèse dentaire en 1^{ère} année de médecine à l'orthodontie voilà maintenant neuf ans que vous êtes mon enseignant.

Je tenais à vous remercier pour votre savoir, votre enseignement et votre pédagogie.

Merci pour tous vos précieux et sages conseils.

Merci pour votre humour en clinique qui permet de rendre ces moments agréables.

Merci pour votre aide dans les situations rocambolesques, votre gestion de la relation patient/praticien est un exemple que je tenterais de suivre.

Veillez trouver dans ce travail l'expression de mon plus grand respect.

A Madame le Docteur Agnès BROS

Directrice de thèse,

*Docteur en Chirurgie-Dentaire, Spécialiste Qualifié en Orthopédie Dento-Faciale,
Assistant Hospitalo-Universitaire à l'École de Médecine Dentaire.*

Merci de m'avoir fait l'honneur d'être ma directrice de thèse.

Je tenais à vous remercier pour votre totale implication et votre aide si précieuse pour réaliser ce travail.

Merci pour votre réactivité, votre spontanéité et votre franc-parler.

Je m'estime très chanceux de vous avoir eu en tant qu'enseignante pendant mon internat, vous avez su me guider malgré mon entêtement permanent (et c'est peu de le dire).

Merci pour votre pédagogie, votre patience et votre dévouement.

Merci pour vos précieux conseils cliniques, votre rigueur du travail, votre soutien dans les moments les plus difficiles de mon internat (coucou le lingual).

Vous êtes une personne respectueuse et bienveillante à mon égard et je ne l'oublierais pas.

Je vous exprime mon entière reconnaissance, ma profonde estime ainsi que mes sincères amitiés.

A Monsieur le Docteur Rémi MATTERA

Jury de thèse,

*Docteur en Chirurgie-Dentaire, Spécialiste Qualifié en Orthopédie Dento-Faciale,
Ancien Assistant Hospitalo-Universitaire à l'École de Médecine Dentaire.*

Je vous remercie pour votre présence en ce jour si important.

Je vous remercie pour l'enseignement que vous nous avez prodigué, vous nous avez toujours délivré les bons conseils, vous avez trouvé les mots justes et surtout vous avez supporté 4 internes de génies en pliage (et ce n'est pas rien).

Je vous remercie d'avoir été (et d'être) disponible à tout moment, avec la gentillesse et la bienveillance qui vous caractérise si bien.

Je vous remercie pour ces moments de partage, de fous rires, qui me rendent déjà nostalgiques de ces 3 années d'internat.

Je vous remercie pour l'enseignant que vous avez été et l'ami que vous êtes devenu.

Je vous exprime ma plus sincère et entière amitié, ma gratitude ainsi que mes remerciements les plus chaleureux.

Sommaire

I. Introduction.....	1
II. Mécanismes biologiques de la résorption radiculaire	3
II.1. Rappel des effets de l'application d'une force sur une dent.....	3
II.1.1 Remaniement physiologique.....	3
II.1.2. Remaniements thérapeutiques	4
II.2. Mécanismes de la résorption	7
II.2.1. Mécanismes cellulaires	7
II.2.2. Apport de la génétique	9
II.3. Conclusion.....	12
III. Classifications et diagnostic	13
III.1. Classification des résorptions apicales.....	13
III.1.1. Sharpe et al. (1987)	13
III.1.2. Levander et Malmgren (1988)	13
III.1.3. Remington (1989)	14
III.2. Classification des résorptions cervicales.....	15
III.3. Moyen de diagnostic : la radiographie	16
III.3.1. Aspect radiologique de la résorption radiculaire	16
III.3.2. Méthodes de mesure radiologique de la résorption radiculaire	16
III.3.2.1. La radio rétro-alvéolaire.....	16
III.3.2.2. L'orthopantomogramme	19
III.3.2.3. La téléradiographie de profil.....	19
III.3.2.4. Le Cone Beam (CBCT)	20
III.3.2.5. Comparaisons entre les différentes méthodes de mesures	22
IV. Facteurs de risques	24
IV.1. Les facteurs de risques biologiques	24
IV.1.1. Les facteurs généraux	24
IV.1.1.1. L'âge	24
IV.1.1.2. Le sexe	25
IV.1.1.3. L'hérédité.....	25
IV.1.1.4. Les grands syndromes.....	26
IV.1.1.5. Les dysfonctions et parafunctions	27
IV.1.1.6. Le régime alimentaire	28
IV.1.1.7. L'ethnie.....	28
IV.1.2. Les facteurs systémiques	29
IV.1.2.1. Les patients sous traitement hormonal ou avec des problèmes endocriniens	29
IV.1.2.2. Les pathologies affectant le système immunitaire.....	29
IV.1.2.3. Les patients présentant des signes de fragilité vasculaire.....	30
IV.1.2.4. Les femmes enceintes ou ménopausées.....	30
IV.1.2.5. L'ostéoporose, l'ostéopénie	30
IV.1.2.6. Le stress psychologique	30
IV.1.2.7. Le diabète.....	30
IV.1.3. Les facteurs thérapeutiques	31
IV.1.3.1. Traitement médicamenteux	31
IV.1.3.2. La chimiothérapie, la radiothérapie	33

IV.1.4. Les facteurs locaux	34
IV.1.4.1. La dent	34
IV.1.4.2. La pulpe	40
IV.1.4.3. Le parodonte	41
IV.1.5. Le facteur traumatique.....	42
IV.1.5.1. Les résorptions radiculaires d'origine traumatiques.....	42
IV.1.5.2. Les résorptions radiculaires orthodontiques des dents traumatisées	45
IV.1.5.3. Les résorptions radiculaires orthodontiques après transplantation réimplantation.....	47
IV.1.5.4. Les traumatismes occlusaux	47
IV.1.6. Conclusion.....	48
IV.2. Les facteurs de risques mécaniques	49
IV.2.1. La force appliquée	49
IV.2.2. Le type de mouvement induit, le déplacement réalisé	53
IV.2.3. Les différentes techniques orthodontiques	57
IV.2.4. Conclusion.....	68
V. Attitudes thérapeutique en ODF	70
V.1. Traitement préventif.....	70
V.1.1. Avant le traitement orthodontique	70
V.1.2. Pendant le traitement orthodontique	72
V.1.3. Après le traitement orthodontique	76
V.2. Traitement curatif.....	77
V.2.1. Les ultrasons	77
V.2.2. Les procédés médicamenteux	77
V.2.3. Le traitement canalaire	78
V.2.4. Conclusion	78
V.3. Pronostic.....	79
VI. Responsabilités légales et obligations.....	81
VI.1. Le contrat de soin.....	81
VI.2. Obligations mises à la charge de l'orthodontiste	81
VI.3. Les précautions	82
VI.4. La faute	83
VI.5. La déclaration à l'assurance	83
VI.6. Sinistralité.....	84
VII. Conclusion	85
Bibliographie	I
Table des figures et tableaux.....	A

I. Introduction

La résorption radiculaire se définit comme la **disparition progressive partielle, voire totale des tissus radiculaires dentaires** (110).

C'est un phénomène pathologique qui présente différentes formes cliniques mais qui doit être différencié du phénomène physiologique de rhizolyse, qui est la résorption des racines des dents temporaires lors de l'éruption des dents permanentes. Lorsque la résorption touche les dents définitives, elle est pathologique.

La résorption pathologique est souvent une **conséquence iatrogène du traitement orthodontique** et consiste en une **perte de ciment et dentine radiculaire**, se manifestant radiologiquement par une diminution de la longueur radiculaire (51).

C'est en 1856 que Bates évoque pour la première fois la résorption radiculaire des dents permanentes, et en 1914 que Ottolengui fait un rapport direct entre résorptions radiculaires et traitement orthodontique. Ketcham en 1929 compare radiologiquement l'évolution de la forme des racines avant et après un traitement orthodontique.

Selon Bassigny, des résorptions radiculaires apparaissent dans 50 à 60% des cas après traitement, mais 9 fois sur 10 elles sont sans signification clinique. Le seuil de tolérance pour lui est de 2mm (170).

Les résorptions radiculaires sont donc fréquentes après un traitement orthodontique, surtout au niveau microscopique car on distingue presque 100 % de lacunes (116).

Les dents **les plus atteintes** sont dans l'ordre : les **incisives maxillaires, les incisives mandibulaires, les canines, les prémolaires maxillaires et enfin les racines distales des molaires inférieures**.

Ces résorptions radiculaires de nature irréversible, entraînent donc des conséquences cliniques et médico-légales d'importance majeure pour les orthodontistes. Cependant, leur origine étant multifactorielle, il est difficile pour le praticien de détecter tous les signes d'alerte chez un patient avant de commencer un traitement. Il apparaît qu'elle est le fait de **facteurs biologiques** (systémiques, anatomiques, traumatiques, fonctionnels) et/ou de **facteurs mécaniques** (intensité et durée des forces appliquées, type de mouvement, etc.).

Une résorption radiculaire sévère peut compromettre le pronostic des dents concernées. Pour cette raison, l'orthodontiste doit connaître les facteurs de risques de la résorption pathologique pour pouvoir prévenir sa survenue. Si malgré toutes ces précautions une résorption survenait, l'orthodontiste doit être en mesure de la prendre en charge selon un protocole dûment codifié pour un meilleur pronostic du traitement.

C'est le but de ce travail qui, après avoir rappelé les mécanismes élémentaires de la résorption ainsi que les moyens pour la classifier et la diagnostiquer, fait un état des lieux de la littérature sur les facteurs de risque individuels, afin d'établir un plan de traitement adapté et un programme de prévention pour chaque patient, tout en respectant les obligations contractuelles et d'information du patient.

II. Mécanismes biologiques de la résorption radiculaire

II.1. Rappel des effets de l'application d'une force sur une dent

Le déplacement dentaire est la base de tout traitement orthodontique et les phénomènes physiologiques qu'il provoque sont complexes, associant un remodelage des tissus dentaires et péri-dentaires.

II.1.1 Remaniement physiologique

Comme de nombreux autres tissus, les tissus péri-dentaires ont, à l'état sain, un rythme de renouvellement, à la fois cellulaire et extracellulaire.

Ce « turn-over » concerne les cellules, les fibres et la substance fondamentale du desmodonte, de l'os alvéolaire et, dans une moindre mesure, du ciment.

Ce sont tous ces remaniements qu'il convient de comprendre, car c'est en fait la perturbation de ces phénomènes qui permet le déplacement orthodontique des dents.

Remaniement du desmodonte :

Le ligament alvéolodentaire a une double responsabilité au niveau du remodelage :

- Il possède sa propre capacité de remodelage ;
- Il a un rôle régulateur du remodelage.

Remaniement de l'os alvéolaire :

Pour assurer ses fonctions d'homéostasie, d'hématopoïèse, de support et de protection, l'os alvéolaire, comme l'ensemble des os de l'organisme, est soumis à un remodelage assuré par les ostéoblastes et les ostéoclastes.

Selon Baron (19), ces remaniements ont lieu dans des foyers bien localisés appelés *basic multicellular unit* (BMU), et suivant la séquence Activation-Résorption-Inversion-Formation (ARIF) :

⇒ Phase **d'Activation** :

- Recrutement des ostéoclastes ;
- Détermination de la zone à remanier ;
- Accès de ces ostéoclastes à la zone à résorber.

⇒ Phase de **Résorption** : les ostéoclastes détruisent le tissu osseux

⇒ Phase **d'Inversion** : il s'agit de la phase de couplage entre la résorption et la formation. Lors de l'inversion, les ostéoclastes laissent la place aux ostéoblastes qui vont réparer la perte osseuse. Cette phase est marquée par l'existence d'une ligne qui permet de fusionner l'ancien au nouvel os formé.

⇒ Phase de **Formation** : c'est la phase d'apposition osseuse. À la fin de l'apposition, la surface osseuse se trouve dans une situation identique à celle de départ, et entre en phase de repos.

Cette séquence ARIF est suivie par une phase dite de **quiescence** durant laquelle l'os nouveau est tapissé par des cellules bordantes

Le remodelage est soumis à une régulation par des facteurs **généraux** (hormones calciotropes) et des facteurs **locaux** (facteurs de croissance, cytokines, interleukines...).

L'activation du cycle cellulaire est déclenchée sous l'effet d'un message général, régional ou local, entraînant les phénomènes de résorption au niveau d'une surface osseuse déterminée.

II.1.2. Remaniements thérapeutiques

Le déplacement orthodontique est le résultat d'une réponse biologique vis-à-vis d'une perturbation de l'équilibre physiologique du complexe dentofacial dans le but de diminuer les contraintes subies : la réponse à ce stress mécanique se traduit par une série de réactions tendant à rétablir l'équilibre physiologique de l'entité dentoparodontale.

Il y a mise en jeu et orientation des phénomènes de remodelage (on passe d'un remaniement physiologique à un remaniement thérapeutique) avec, pour conséquence, le déplacement dentaire.

Baron (19) a proposé une modélisation du déplacement dentaire en **3 phases** : (Fig. 1)

- la phase **initiale** (24-48 heures) qui correspond à un mouvement rapide et instantané de faible amplitude de la dent au sein de son alvéole ;
- la période de **latence** (20-30 jours) qui lui succède et qui se caractérise par un déplacement dentaire minime, voire nul. Au cours de cette phase, se produit une hyalinisation dans une zone bien délimitée au niveau du ligament alvéolodentaire dans les zones de compression qui empêche tout mouvement dentaire ;
- la période de **post-latence** au cours de laquelle le déplacement se fait graduellement ou subitement à la suite de l'éviction du tissu nécrosé dans la zone de hyalinisation.

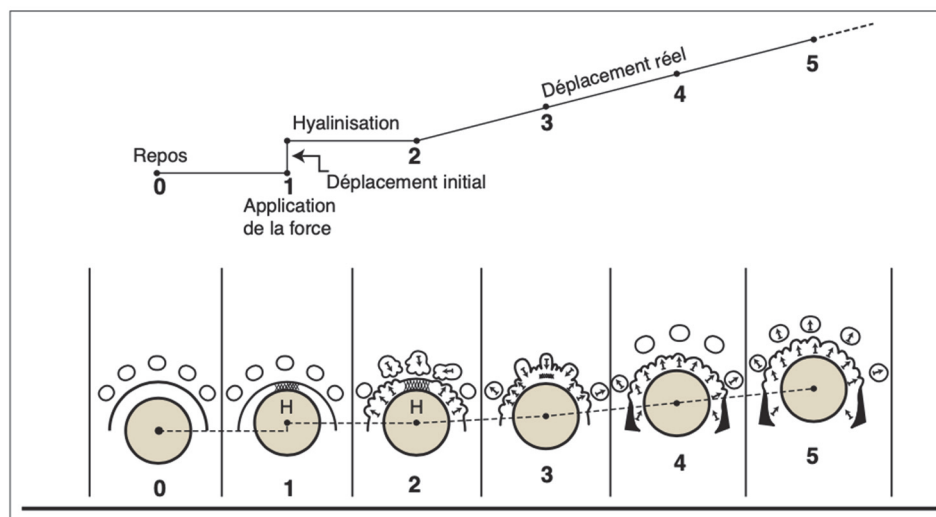


Fig.1 : Correspondance entre la courbe de déplacement et les différents stades morphologiques de la réaction osseuse d'après Baron (19)

Effets mécaniques immédiats :

Après l'application d'une force sur une dent, des effets immédiats sont observables :

- Au niveau **dentaire** (51) : à la compression du ligament alvéolodentaire du côté de la force (côté pression) et à l'étirement du ligament du côté opposé à la force (côté tension) qui induit un déplacement immédiat dû essentiellement au passage de fluide de la zone en compression à celle en tension et à la constriction vasculaire du côté en compression
- Au niveau **alvéolaire** (26) : la force appliquée déforme l'os alvéolaire qui est plus malléable que les autres structures de l'environnement de la dent. La flexion de l'os alvéolaire différencie deux faces présentant chacune une charge électrique différente, on parle de phénomène de piézoélectricité :

- ⇒ La face **électronégative** du côté tension, concave, favorise l'activité ostéoblastique donc l'apposition osseuse.
- ⇒ La face **électropositive** du côté pression, convexe, favorise l'activité ostéoclastique donc la résorption osseuse.

Le processus bioactif qui se produit par la suite implique le turn-over et le renouvellement des cellules et des fractions inorganiques de l'os (52).

Cette déformation serait le stimulus déterminant de l'activité cellulaire (résorption ou formation) et ce phénomène est d'autant plus important que l'os est maintenu dans une position courbe.

Effets biologiques à court terme :

Un certain temps de latence va être nécessaire pour que le déplacement se poursuive. Il correspond à la mise en jeu des phénomènes histologiques de remodelage. Cependant, ce temps de latence est très variable (d'un à une dizaine de jours). Cette différence s'explique par le niveau de pression qu'entraîne le système mécanique :

- ⇒ Une pression faible limite la circulation sanguine qui reste cependant possible et les phénomènes de résorption vont pouvoir se mettre en place rapidement : on parle de **résorption directe** ;
- ⇒ Une pression forte dans certaines zones empêche toute vascularisation, avec pour conséquences une diminution de l'apport métabolique conduisant logiquement à une nécrose localisée du ligament. Il apparaît ainsi une zone où aucune cellule ne vit, qui présente un aspect vitreux (au microscope), **hyalin**, qui lui vaut l'appellation de **zone de hyalinisation** et qui s'oppose à tout déplacement dentaire. Celui-ci va être possible grâce à la mise en jeu des phénomènes de remodelage à partir des espaces médullaires ou de la zone périostée voisine. On parle de **résorption indirecte**. Une fois la zone hyaline résorbée, la dent peut se déplacer et la résorption osseuse se produit directement sur la paroi en pression.

Du côté en pression, il existe des zones en résorption et d'autres en apposition, mais avec, en valeur absolue, plus de résorption. C'est l'inverse du côté tension.

II.2. Mécanismes de la résorption

C'est un processus biologique complexe dont plusieurs aspects demeurent encore obscurs mais qui apparaît quand les forces appliquées au niveau de l'apex dépassent la résistance et la capacité de réparation des tissus périapicaux (51).

Les mécanismes qui aboutissent à la résorption radiculaire sont de même nature que ceux qui sont responsables de la résorption osseuse (17).

Dans le contexte du mouvement dentaire orthodontique, la nécrose et la hyalinisation du ligament parodontal et de l'os alvéolaire se produisent en réponse à une compression orthodontique localisée induite par la surcharge du système vasculaire et à une ischémie subséquente dans le ligament parodontal et l'os alvéolaire adjacent, activant une cascade d'évènements cellulaires associés à une inflammation (63).

Il est maintenant bien connu que les résorptions radiculaires constituent un élément du processus d'élimination de la zone hyaline (33) et l'ostéoclaste semble être l'agent majeur de résorption des tissus calcifiés.

Le mécanisme de la résorption s'échelonne comme suit :

- Lésion des surfaces externes de la racine entraînant l'exposition des tissus minéralisés ;
- Stimulation prolongée des cellules multinucléées. Les tissus minéralisés exposés sont envahis par des cellules multinucléées, ce qui initie le processus de résorption.

II.2.1. Mécanismes cellulaires

Le début de la résorption radiculaire se caractérise par une pénétration de la surface radiculaire par des cellules mononucléées (macrophage) ne présentant pas d'activité clastique puisque négative à la Phosphatase Acide Tartrate Résistante (TRAP) ; leur rôle étant d'éliminer les tissus nécrotiques.

Cette invasion se produit **à la périphérie de la zone hyaline** où le flux sanguin est encore possible voire augmenté (17). Il se produit l'élimination de la couche pré-cémentaire et du cément recouvrant la racine. Ces deux composants jouent un rôle protecteur car ils contiennent des substances non collagéniques et des cellules possédant des propriétés anti-collagénases.

Ensuite apparaissent les ostéoclastes au sein du desmodonte (cellules multinucléées TRAP positive) qui débute la résorption radiculaire. Les ostéoclastes ont des caractéristiques morphologiques et fonctionnelles extrêmement similaires à celle des odontoclastes (192).

Les précurseurs des ostéoclastes/odontoclastes ont comme origine les cellules hématopoïétiques de la moelle osseuse ; cellules mononuclées qui vont se fusionner entre elles grâce à la E-cadhérine qui est essentielle pour l'adhésion cellule/cellule.

Les ostéoclastes vont adhérer à la matrice extracellulaire dentinaire exposée grâce aux **intégrines $\alpha_5\beta_3$** qu'ils expriment à leur surface (181) et une fois fixés ils forment un **compartiment étanche** dans lequel le processus de déminéralisation se produit grâce à l'action de protéases et de pompe à protons.

La **TRAP** est responsable de l'élimination du matériel endocytosé.

Le processus de résorption se termine par une dégradation du composant organique par l'activité de la cathepsine B, E, K, L, S et de la métalloprotéinases (MMP) 1, 2, 3, 9 et 13 (185) qui hydrolyse la matrice osseuse organique riche en collagène. (Fig. 2)

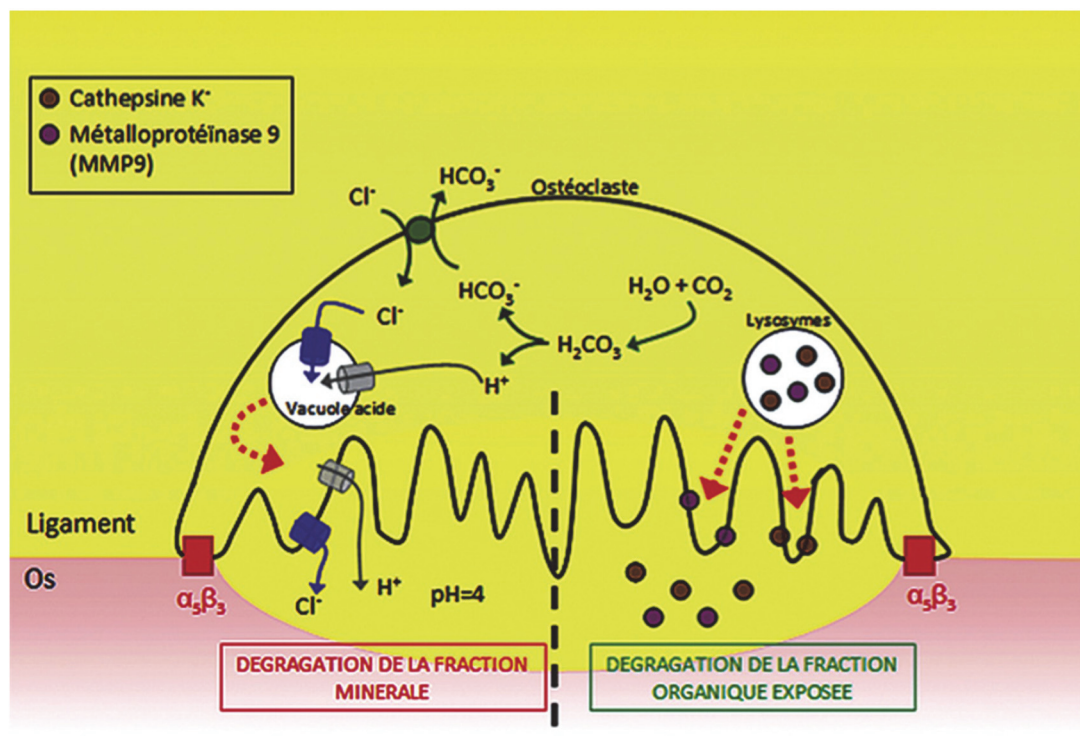


Fig.2 : Résorption radiculaire ostéoclastique d'après Le Gall (175)

En tant que mécanisme d'autorégulation, les ostéoclastes/odontoclastes actifs augmentent progressivement le calcium cytoplasmique, médiée par 2 protéines intracellulaires de liaison au calcium : la calmoduline et la calcitonine.

Ces deux molécules vont provoquer une cascade d'évènements qui va aboutir à la **désactivation de la capacité de résorption** de la cellule en bloquant l'extrusion de protons, en diminuant l'expression de l'ostéopontine et en modifiant la capacité de la cellule clastique à se lier à la matrice. Cela se traduit par son **détachement** de la surface minérale.

Parallèlement à cette situation, une étude récente a rapporté l'influence critique des macrophages sur le processus de résorption radiculaire (86). Deux phénotypes distincts in vitro sont décrits : les macrophages activés classiquement (M1), ou macrophages « tueurs », et les macrophages activés alternativement (M2), ou macrophages « guérisseurs ».

Il en ressort que la sévérité de la résorption radiculaire était en partie atténuée lorsqu'une diminution du rapport des macrophages M1/M2 était détectée (87).

La réaction biologique induite par la force orthodontique **ne se limite pas au recrutement cellulaire régional**. Au lieu de cela, le système phagocytaire mononucléaire dans le sang périphérique et les monocytes du réservoir de rate diminue sensiblement entre les jours 1 et 3, puis se rétablit au jour 7 après l'application de la souche, comme le montre la cytométrie en flux dans l'étude de Zeng et al. (198). De plus, cette diminution des monocytes inflammatoires systémiques est corrélée à une augmentation des monocytes régionaux se co-localisant avec les ostéoclastes TRAP+ adjacents à la surface radiculaire dans le ligament parodontal « compressé ».

Il est intéressant de noter que les cellules clastiques adhèrent environ 45% mieux à la dentine radiculaire qu'à l'os (168). De même, la dentine radiculaire induit une augmentation plus marquée du nombre de fosses de résorption, avec **8 fois plus** de lacunes de résorption par cm² dans la dentine que dans l'os (69). Ces données d'expériences in vitro montrent que le substrat dentinaire présente un potentiel beaucoup plus grand que l'os pour induire la genèse et la maturation de nouvelles cellules clastiques. Une explication possible de cette différence d'appétit et de comportement de résorption est que la dentine contient plus de protéines matricielles d'origine non collagène, comme l'ostéopontine, que l'os. L'absence d'ostéocytes régulateurs et de protéines ostéocytaires dans la dentine peut également expliquer les différences quantitatives (35).

II.2.2. Apport de la génétique

Différents types de cellules et une large gamme de **cytokines** et de **facteurs moléculaires** interviennent dans les stades de maturation de l'odontoclaste/ostéoclaste, induisant une plus ou moins grande spécialisation, le taux de prolifération, la durée de vie et la gamme d'activité (85) (113), déterminant ainsi l'activité de résorption radiculaire lors d'un mouvement dentaire (63).

Lors du mouvement dentaire orthodontique, on note une augmentation de la concentration de neuropeptides dans le ligament alvéolo-dentaire et en particulier la substance P et le peptide associé au gène de la calcitonine (*Calcitonin Gene-Related Peptide*, CGRP). Ces neurotransmetteurs se fixent sur les récepteurs de surface des ostéoblastes et induisent la synthèse de cytokines. Ce sont des petits peptides de faible poids moléculaires qui régulent ou modifient l'action d'autres cellules par voie autocrine ou paracrine. Parmi celles-ci, on compte des interleukines, le facteur de nécrose tumorale (*Tumor Necrosis Factor alpha*, TNF- α) et des facteurs de croissance (132) (166).

L'**interleukine 1** (IL-1) va agir sur les ostéoblastes pour qu'ils expriment à leur surface l'activateur du récepteur du facteur nucléaire kappa B ligand appelé **RANK-L**. Ce dernier pourra alors se fixer sur son récepteur RANK situé à la surface des cellules précurseurs des ostéoclastes : la **liaison RANK-L/RANK** permet alors la **différenciation ostéoclastique** et le début de la résorption osseuse.

La parathormone, l'interleukine 6 ou le TNF- α sont aussi activateurs du système RANK-L/RANK et il a été observé que leur concentration est élevée dans le fluide gingival des patients au cours des premières phases du traitement orthodontique. À l'inverse, l'**ostéoprotégérine (OPG)** agit comme un **inhibiteur de la différenciation ostéoclastique** par compétition avec RANK-L au niveau du récepteur RANK (136).

Ces deux protéines, OPG et RANK-L, sont synthétisées par les ostéoblastes du ligament alvéolo-dentaire (Fig. 3).

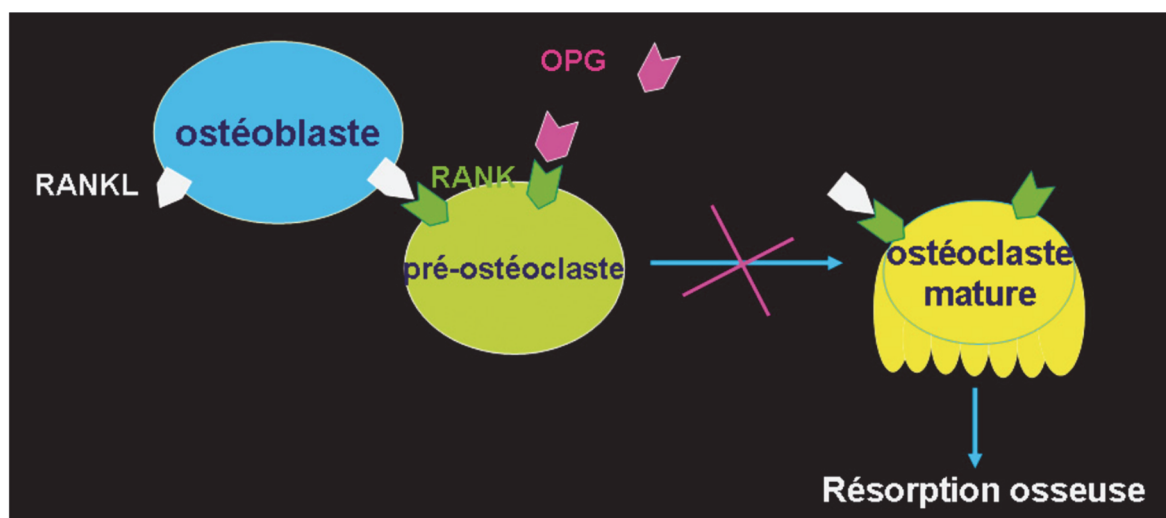


Fig. 3 : Système RANKL/RANK et OPG d'après (91)

Le rôle des facteurs génétiques a été suggéré pour la première fois par Newman en **1975** (145). Puis en 1997, Harris et al. ont rapporté l'implication de la variation génétique dans la résorption radiculaire orthodontique en même temps que le traitement orthodontique par le biais d'une étude d'héritabilité (80).

Plus tard, Hartsfield et al. ont confirmé que les variations observées pendant le traitement orthodontique avaient une origine génétique estimée à 50-66% (81). Depuis, divers auteurs ont étudié le rôle de divers gènes dans la survenue de la résorption liée à l'orthodontie.

En effet, **les informations génomiques déterminent ou codent les protéines et les processus de signalisation** impliqués dans la résorption et la réparation du cément ou de la dentine pendant le traitement orthodontique (1) (79).

Deux revues de littérature récentes (102) (148) donnent un aperçu de la prédisposition génétique à la résorption radiculaire apicale externe qui peut être utilisée en pratique orthodontique pour permettre d'identifier les sujets « à haut risque » sur la base de leurs informations génétiques avant le début d'un traitement. **Elles confirment que l'expression différentielle des molécules gouvernant la fonction ostéoclaste/odontoclaste joue un rôle dans la définition d'une prédisposition à la résorption radiculaire** après l'application d'une contrainte mécanique. Mais que malgré toutes les preuves présentées, à ce jour, **aucune cible génétique définie** n'a été largement sélectionnée pour **aider à prédire quels individus sont à risque** de présenter des résorptions radiculaires légères ou sévères au cours d'un traitement orthodontique.

Ils estiment que des études basées sur la génétique ainsi que d'autres recherches scientifiques fondamentales dans le domaine pourraient aider à comprendre la nature exacte du mécanisme, l'influence de l'héritage génétique et éventuellement conduire à la prévention, voire à l'éradication de ce phénomène lors d'un traitement orthodontique. Mais qu'également il est possible que la future thérapie orthodontique utilise des **techniques biomoléculaires** pour faciliter le traitement orthodontique, ce qui pourra protéger ou fortement prédisposer à la résorption radiculaire en fonction des antécédents génétiques du patient (95) (105).

Enfin, l'aspect génétique de la résorption radiculaire est également de la plus haute importance pour les médecins généralistes. Divers marqueurs génétiques impliqués dans la résorption radiculaire sont également associés à divers troubles du métabolisme systémique et osseux. Ces médecins généralistes doivent être conscients des implications dentaires de ces polymorphismes. Parfois, les découvertes dentaires peuvent s'avérer très utiles dans le diagnostic précoce des troubles métaboliques systémiques et osseux.

II.3. Conclusion

En conclusion, la résorption radiculaire met en jeu les **mécanismes de l'inflammation**, des **facteurs systémiques**, ainsi que de **nombreux médiateurs de l'activité cellulaires** tels que les neurotransmetteurs, les facteurs de croissance, les prostaglandines et d'autres cytokines (Fig. 4).

C'est l'altération ou la perte de la couche cémentaire protectrice, dans un contexte inflammatoire, qui explique la naissance des résorptions radiculaires externes. Le ciment **protège la dentine sous-jacente** des résorptions et possède un **potentiel réparateur** (159). Lorsqu'il est agressé par un stimulus et que ses capacités de réparations sont dépassées, la dentine se trouve exposée (82). Dès que la dentine est atteinte et se résorbe à son tour, **la perte de substance devient irréversible**.

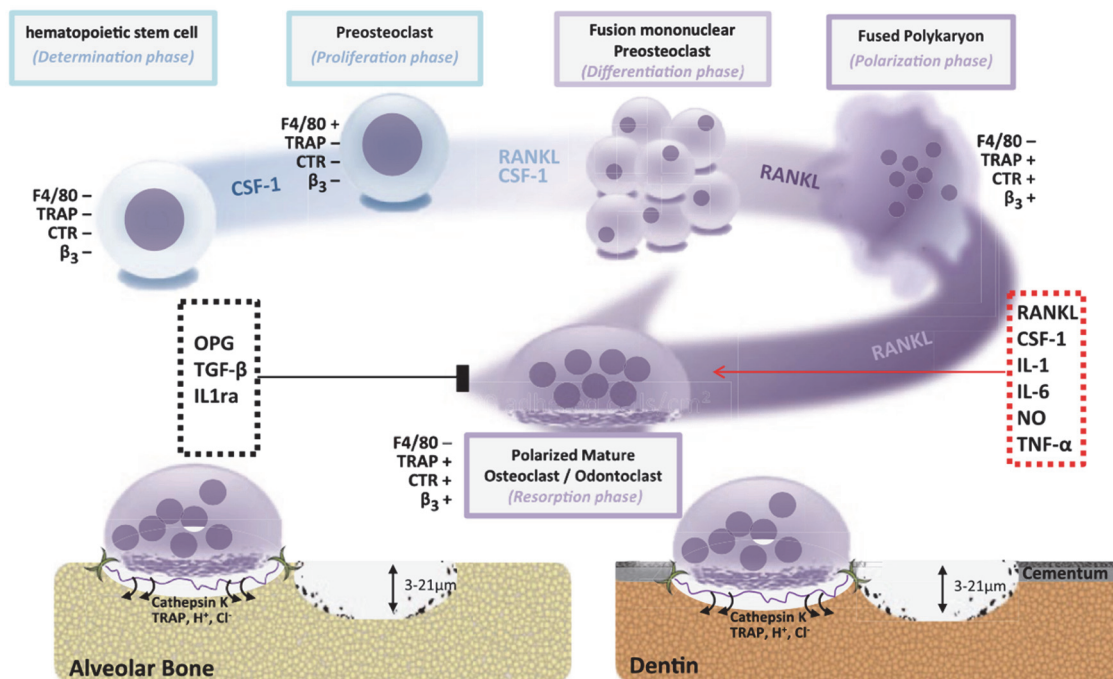


Fig.4 : Schéma montrant la différenciation des précurseurs hématopoïétiques en ostéoclastes et odontoclastes, qui sont des cellules multinucléées issus de nombreuses cellules mono nucléée. La spécialisation et la maturation se produisent sur l'os alvéolaire. Certaines différences peuvent être observées entre l'activité clastique dans l'os ou le substrat dentinaire. D'après Iglesias-Linares (93).

III. Classifications et diagnostic

Les résorptions radiculaires apparaissant lors du traitement orthodontique sont de type **inflammatoire externe**, on parle de **RRIOI** : « **Résorption Radiculaire Inflammatoire Orthodontiquement Induite** ».

En anglais, on parle de **EARR** pour « External Apical Root Resorption ».

Brezniak et Wasserstein (29) parlent **d'OIIRR** pour « Orthodontically Induced Inflammatory Root Resorption », soit « **Résorption Radiculaire Inflammatoire Induite Orthodontiquement** ».

III.1. Classification des résorptions apicales

III.1.1. Sharpe et al. (1987) (177)

- 0 : pas de résorption apicale ;
- 1 : très légère résorption de l'apex de la racine ;
- 2 : apex émoussé modérément ;
- 3 : apex émoussé excessivement supérieur au quart de la longueur radiculaire.

III.1.2. Levander et Malmgren (1988) (117)

C'est la plus utilisée (Fig. 5). Elle classe les résorptions radiculaires en 5 stades :

- 1 : Contour radiculaire irrégulier → **apex émoussé** ;
- 2 : Résorption radiculaire apicale de moins de 2mm → Résorption **mineure** ;
- 3 : Résorption radiculaire apicale, allant de 2mm au premier 1/3 de la longueur radiculaire → Résorption **sévère** ;
- 4 : Résorption radiculaire dépassant le premier tiers de la longueur radiculaire → Résorption **extrême**.

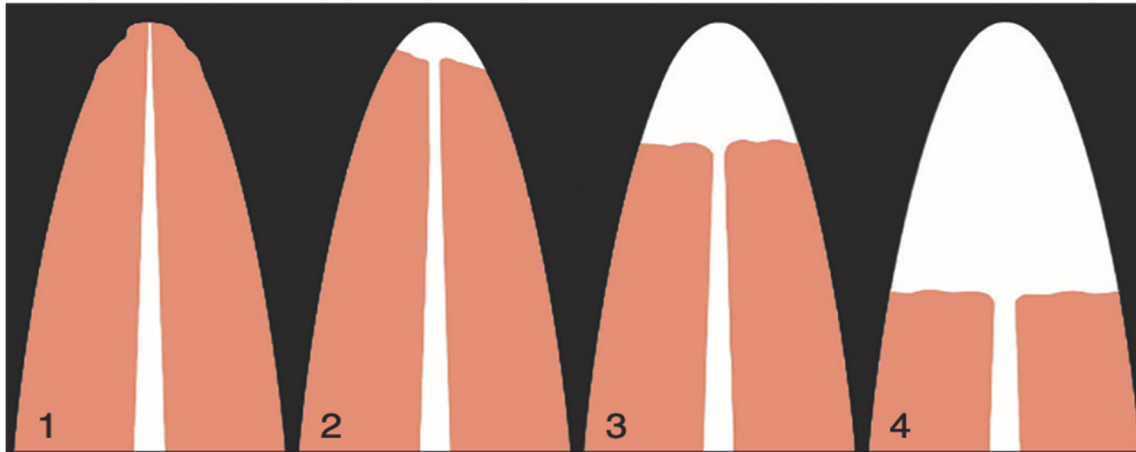


Fig. 5: Indice de résorption radiculaire selon LEVANDER et MALMGREN (117)

III.1.3. Remington (1989) (164)

- 0 : Contour apical normal, même longueur qu'avant traitement ;
- 1 : Contour apical irrégulier, de la même longueur qu'avant traitement ;
- 2 : Résorption apicale n'excédant pas 2mm ;
- 3 : Résorption apicale supérieure à 2mm et inférieure au tiers de la longueur initiale de la racine ;
- 4 : Résorption apicale supérieure à 2mm et au tiers de la longueur initiale de la racine.

D'autres classifications existent, certaines ont été inventées pour les besoins d'une évaluation statistique par rapport à un facteur de risque ; elles sont difficilement utilisables en pratique quotidienne.

En 2002, Brezniak et Wasserstein (35) ont établi **3 degrés de sévérité de résorption radiculaire orthodontiquement induite** :

- 1 -La résorption cémentaire ou de surface avec remodelage.** Dans ce cas-là, seules les couches cémentaire sont résorbées, elles sont ensuite régénérées ou remodelées. Ce processus ressemble au remodelage osseux trabéculaire.
- 2 -La résorption dentinaire.** Ici, le ciment et les couches externes de la dentine sont résorbés et normalement réparés par du matériel cémentaire. La racine est ainsi identique ou pas à sa forme originale.
- 3 -La résorption radiculaire apicale circonférentielle.** Ici, la résorption totale des composants des tissus durs apicaux apparaît et le raccourcissement radiculaire est évident. Différents degrés de raccourcissement sont possibles.

III.2. Classification des résorptions cervicales

Dans la littérature orthodontique, les résorptions radiculaires sont très souvent associées à la notion de résorption apicale, mais il ne faut pas oublier que ces résorptions peuvent aussi concerner la **zone cervicale**. Heithersay (89) montre ainsi dans une étude que le taux le plus élevé de résorptions cervicales concerne les patients présentant un passé orthodontique. Ainsi, s'il met en cause l'orthodontie dans presque un quart des situations cliniques de résorptions cervicales externes recensées, il cite aussi l'implication exclusive ou associées des traumatismes, des éclaircissements internes, et d'autres facteurs comme le bruxisme.

La classification de Heithersay (Fig. 6) distingue 4 niveaux d'atteintes cervicales (89) :

- 1 : la résorption est une petite lésion cervicale invasive avec une atteinte dentinaire peu profonde ;
- 2 : la lésion de résorption est bien limitée pénétrant la dentine jusqu'à proximité de la chambre pulpaire mais ne s'étendant pas ou très peu à la dentine radiculaire ;
- 3 : la lésion de résorption atteint profondément la dentine jusqu'au premier tiers radiculaire ;
- 4 : la lésion de résorption est qualifiée d'invasive large et s'étend apicalement au-delà du tiers radiculaire coronaire.

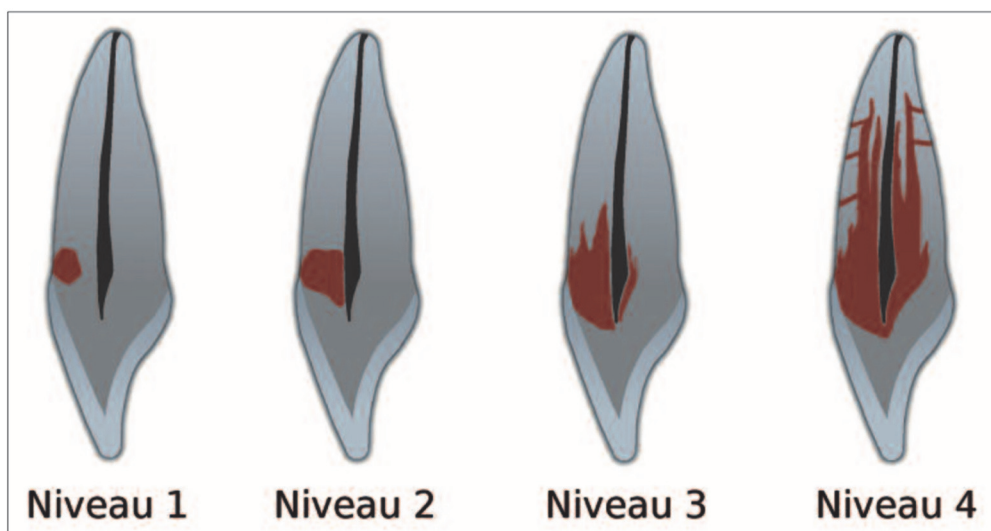


Fig. 6 : Différents niveaux d'atteintes cervicales selon Heithersay (89)

III.3. Moyen de diagnostic : la radiographie

Les résorptions radiculaires présentent une symptomatologie clinique discrète, voire inexistante, surtout dans les premiers stades de leur évolution. La **détection précoce** étant primordiale, elle devra faire appel à des examens complémentaires radiographiques.

En orthodontie, le recours à la radiographie est quotidien.

Il permet :

- Lors du bilan pré-orthodontique de noter la présence ou non de résorptions radiculaires, ainsi que les risques anatomiques dentaires ;
- De repérer lors de bilans de contrôle, au cours du traitement, l'apparition de résorptions radiculaires ;
- Dès la fin du traitement et bien après, le contrôle de l'intégrité apicale ou la surveillance des lésions déjà apparues.

Quatre techniques de radiographie permettent le diagnostic de résorptions radiculaires : la radiographie rétro-alvéolaire, l'orthopantomogramme, la téléradiographie de profil et le cône beam.

III.3.1. Aspect radiologique de la résorption radiculaire

Lors d'une résorption radiculaire externe d'origine inflammatoire, on observe un **élargissement desmodontal**. A ce niveau, la *lamina dura* a tendance à s'estomper et les tissus dentaires adjacents résorbés présentent des contours mal définis et irréguliers ce qui nous permet d'observer une augmentation progressive de la radio-opacité vers l'espace canalaire de la racine. Dans ces cas de résorption radiculaire, une radio-clarté persistante et progressive est typiquement mise en évidence dans la région adjacente à la région radiculaire résorbée (144).

III.3.2. Méthodes de mesure radiologique de la résorption radiculaire

III.3.2.1. La radio rétro-alvéolaire

Il existe de nombreuses méthodes de mesure de la résorption radiculaire sur les clichés rétro-alvéolaires, décrites par différents auteurs :

a) Linge B. et Linge L. et Mc Fadden (121) (122) (135) (Fig.7)

La méthode la plus couramment utilisée, consiste en la prise d'un cliché rétroalvéolaire par la technique du long cône de deux incisives maxillaires, avant traitement et après la phase de contention. Les longueurs coronaires et radiculaires sont mesurées à partir des clichés radiographiques à 0,1mm près. Le facteur d'agrandissement du deuxième film est ensuite ajusté à celui du premier film en prenant la longueur coronaire mesurée dans le premier film comme référence, celle-ci étant supposée inchangée durant toute la durée du traitement.

Ceci nécessite donc le calcul d'un facteur de correction : $f = C1/C2$, avec $C1$ la longueur coronaire mesurée sur le premier film et $C2$ la longueur coronaire mesurée sur le second film.

La quantité de résorption radiculaire apicale par dent, en millimètres, peut ensuite être calculée selon la formule : $r = r1 - (r2xf)$.

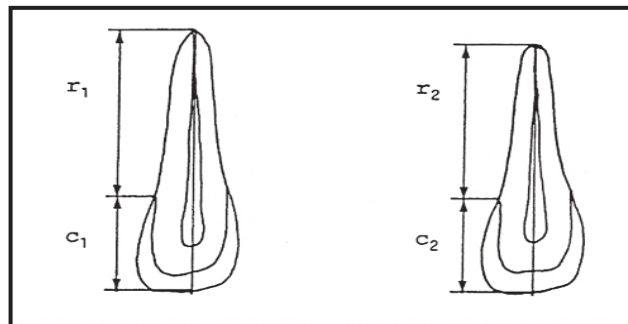


Fig.7: Quantité de résorption radiculaire mesurée $\rightarrow r = r1 - (r2xf)$, avec $r1$ la longueur radiculaire avant traitement, $r2$ la longueur radiculaire après traitement, et f : facteur de correction (121)

b) Baumrind, Korn et Boyd (21) :

C'est une méthode permettant le contrôle des erreurs de projection sur les clichés rétroalvéolaires. On distingue différents points avant et après traitement. Elle s'avère plus complexe à mettre en œuvre.

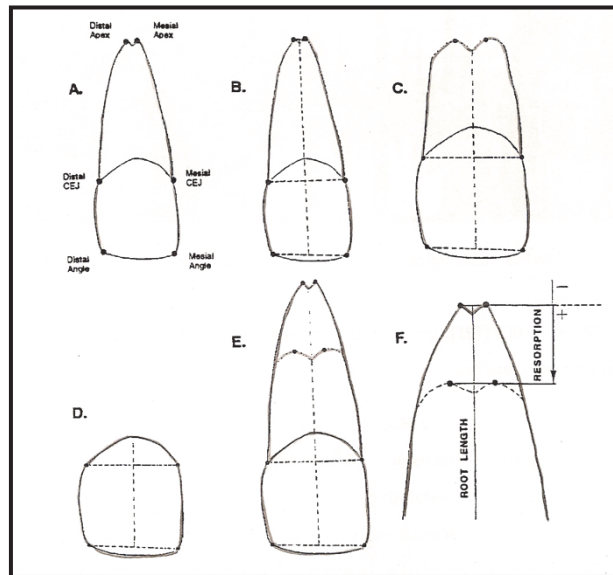


Fig. 8 : Méthode Baumrind, Korn et Boyd (21)

- A : Positionnement des points à l'angle incisal mésial et distal, à la jonction émail-cément mésial et distal, et au foramen apical mésial et distal.*
- B : Positionnement des points médians entre angle incisif mésial et distal et entre les deux foramens apicaux ; la ligne reliant les deux correspond à la longueur totale de la dent.*
En coupant la ligne reliant les jonctions émail-cément mésial et distal, elle divise la dent en hauteur coronaire et hauteur radiculaire.
- C : Même évaluation sur le film post thérapeutique.*
- D : Mesure de la hauteur coronaire avant et après traitement.*
- E : Superposition des clichés avant et après traitement.*
- F : La valeur de la résorption est la portion de longueur radiculaire entre les milieux des points apicaux des longueurs radiculaire pré et post thérapeutique.*

Ces méthodes sont relativement précises ; cependant, **elles reposent sur la localisation de la jonction émail-cément** qui peut être variable selon l'observateur. De même la hauteur de la jonction émail-cément varie en tournant autour de la dent, l'incidence du faisceau de rayonnements par rapport à la dent induira donc une projection différente de la jonction émail-cément (45).

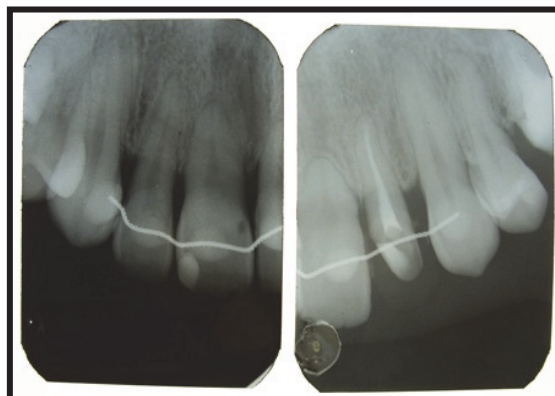


Fig. 9 : Radiographies rétro-alvéolaire d'une patiente qui présente des résorptions radiculaire de 11 et 21 suite au traitement orthodontique (10)

III.3.2.2. L'orthopantomogramme

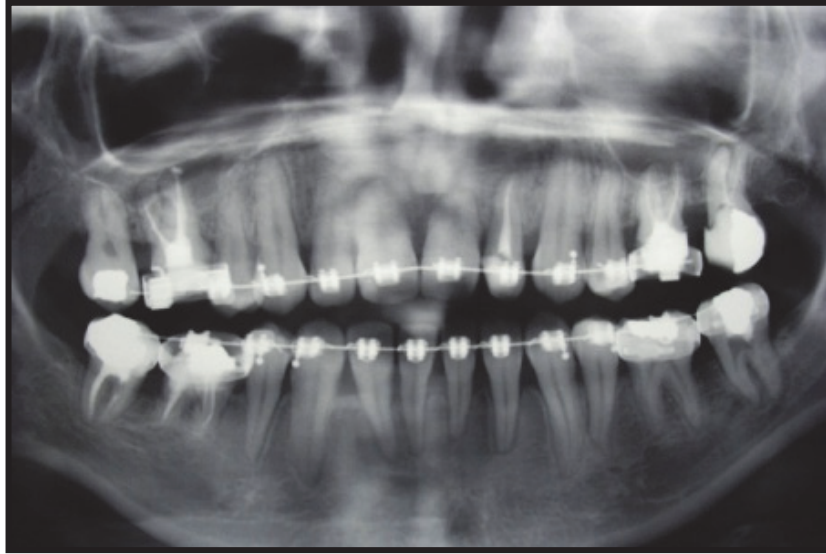

Fig. 10. Radiographie panoramique de la même patiente présentant des résorptions radiculaires au niveau de 11, 21, 31, 41 et 46 (10)

La radiographie panoramique fait partie des examens de routine prescrits en orthodontie. Son intérêt principal est qu'elle permet une vue d'ensemble des dents avec une irradiation globalement faible. Cependant, il existe des limites telles que la **superposition de structures** sur le plan bidimensionnel, les **erreurs de projection de distorsion**, les **images floues** et les variations d'une radiographie panoramique à l'autre liées aux **positionnements de la tête du patient** (inclinaison).

III.3.2.3. La téléradiographie de profil

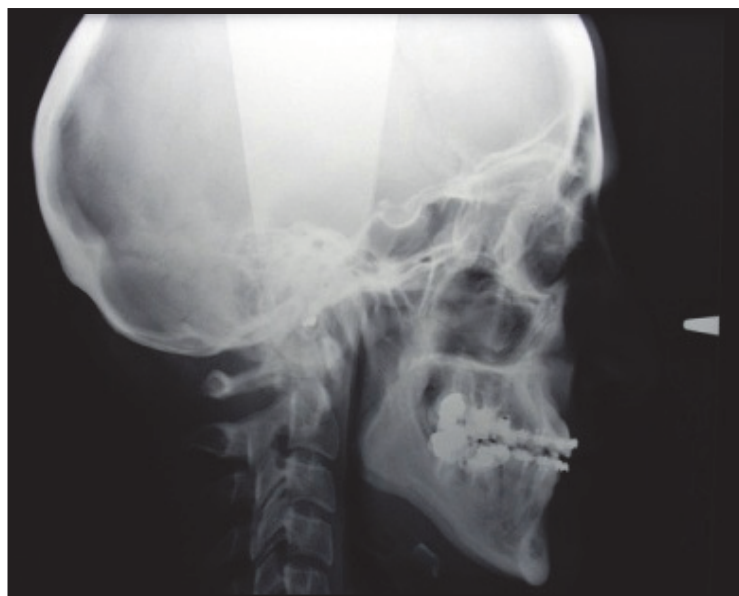

Fig. 11. Téléradiographie de profil de la même patiente (10)

De même que pour la radiographie panoramique, la téléradiographie de profil fait partie des examens complémentaires classiques en orthodontie. Elle fournit une image radiographique précise et reproductible de la longueur des incisives mais elle est probablement soumise à un facteur d'agrandissement de 5 à 12 % et les superpositions du côté droit et gauche rendent l'image floue, ce qui **n'en fait pas un réel bon outil de mesure des résorptions.**

III.3.2.4. Le Cone Beam (CBCT)

Depuis la fin des années 90, un nouvel outil est disponible : la Tomographie Volumique à Faisceau Conique de la face ou cone beam. Les Anglo-Saxons parlent de « Cone Beam Computed Tomography » ou CBCT.

Par rapport à la tomodensitométrie conventionnelle (scanner), la technologie CBCT dans la pratique clinique présente des avantages importants tels que la **minimisation de la dose de rayonnement**, la **précision de l'image**, le **temps de balayage rapide**, **moins d'artefacts d'image** et l'analyse en temps réel (176).

Le CBCT est une méthode radiographique qui s'applique déjà dans plusieurs domaines de diagnostic, tels que le traitement implantaire, la chirurgie buccale, le traitement endodontique, l'imagerie de l'ATM, etc.

Les travaux scientifiques faisant appel au CBCT pour l'étude des résorptions radiculaires orthodontiquement induites sont de plus en plus recensés dans la littérature. Toutes ces études **confirment la fiabilité et la précision des images 3D haute résolution** du cone beam qui fournit des images nettes de structures fortement contrastées, telles que l'os et l'apprécient comme outil de détection des résorptions (124) (22) (125) (150) (Fig.12).

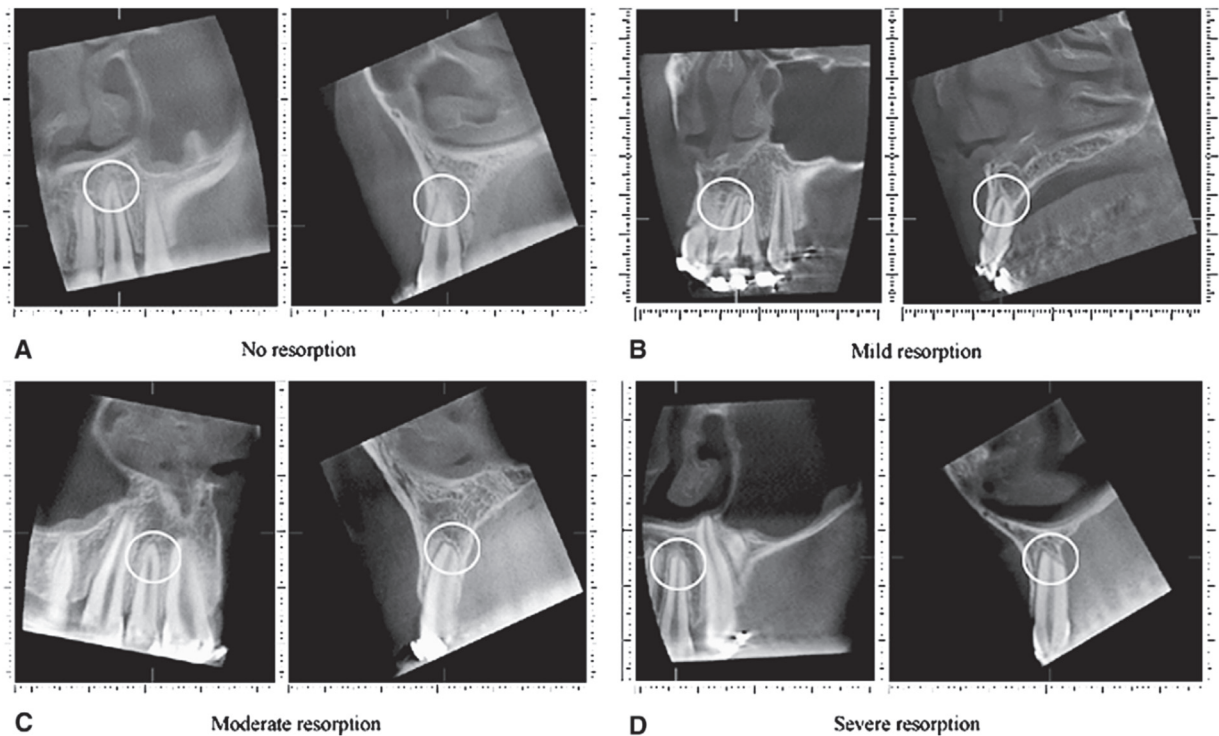


Fig. 12 : Exemples de coupes de CBCT avec différents stades de résorptions : A, Pas de résorption ; B, Résorption faible ; C, Résorption moyenne ; D, Résorption sévère. (54)

En orthodontie, l'imagerie CBCT est limitée aux dents incluses, à la visualisation de l'ATM, à la détermination du volume osseux propice au mouvement dentaire orthodontique et aux patients de fente. En effet, la conclusion du rapport de la HAS de 2009 (84) indique que le **CBCT ne saurait se substituer pour l'instant à la téléradiographie conventionnelle** en ODF mais « il pourrait se substituer au scanner, au regard du principe de radioprotection et selon des règles d'optimisation, quand une analyse tridimensionnelle est indispensable ».

Étant donné que l'exposition aux rayonnements du CBCT est plus élevée que les méthodes radiographiques conventionnelles, il est important de prendre en compte des facteurs tels que la probabilité d'obtenir les informations diagnostiques qui lui sont demandées, ses risques et ses coûts. Par conséquent, les praticiens doivent toujours **suivre le principe ALADA** (*As Low As Diagnostically Acceptable*), qui stipule que toutes les précautions doivent être prises pour minimiser l'exposition sans nuire à la qualité diagnostique de l'image.

Ainsi, il est communément admis que le CBCT doit être utilisé pour 2 raisons principales : en **recherche**, il pourrait augmenter nos connaissances sur la résorption radiculaire et, en **clinique**, les images CBCT pourraient aider à surveiller les patients à risque (syndromes, agénésie, formes radiculaires aberrantes, etc) de développer des résorptions sévères lors du traitement orthodontique (54).

III.3.2.5. Comparaisons entre les différentes méthodes de mesures

De nombreuses études se sont attelées à comparer les différentes méthodes de mesures de la résorption radiculaire en terme qualitatif et quantitatif.

En 2005, Heimisdottir (88) mettait en évidence que les radiographies conventionnelles (Rétro-alvéolaire, panoramique, téléradiographie de profil) sont inadéquates pour évaluer les lésions de résorption et pour détecter les dimensions de la résorption.

Il a été démontré que la panoramique **surestimait la perte de dents d'au moins 20%** par rapport à la rétro-alvéolaire (173).

Le CBCT est une méthode d'imagerie efficace pour le diagnostic de la résorption radiculaire orthodontique en utilisant un rapport 1:1 pour la reconstruction sans erreur d'amplification.

Différentes études ont montré que l'imagerie **CBCT** est un **outil plus fiable** pour la détection **de petites résorptions** par rapport à la radiographie panoramique (7) (4), il montre clairement la structure radiculaire en 3D, ce qui se traduit par un jugement qualitatif plus précis de la résorption radiculaire orthodontique (54). Wang (191) a démontré que le CBCT mesurait avec précision les volumes de résorption des dents et des racines, et qu'il s'agissait d'une méthode de mesure 3D plus précise et plus fiable pour la résorption radiculaire.

Lorsque les radiographies rétro-alvéolaires ont été comparées aux images CBCT, les longueurs des racines ont été sous-estimées en moyenne de 2,6 mm par rapport à 0,3 mm de sous-estimation des images CBCT. Dans une comparaison de la précision des radiographies CBCT et rétro-alvéolaire dans la détection de petites résorptions péri-apicales, le CBCT a montré une faible précision dans la détection de résorptions simulées de moins de 0,8 mm de diamètre et excellente lorsque les lésions étaient plus grandes que 1,4 mm de diamètre. En revanche, les radiographies rétro-alvéolaires ont montré une précision médiocre pour toutes les tailles de résorption simulées. Une plus grande précision a été rapportée avec les radiographies rétro-alvéolaires lorsque les lésions étaient plus grandes (2 à 5 mm) de diamètre (187) (158) (178).

Sur une radio panoramique, les images des incisives mandibulaires **vestibuloversées** pendant le traitement peuvent **être raccourcies** ou les apex peuvent se trouver en dehors du plan focal, ce qui entraîne des dents "plus courtes" après le traitement. De plus, lors d'un traitement d'orthodontie, les **angulations des incisives peuvent changer**, ce qui peut affecter la longueur de l'image radiographique de la dent ; ainsi, la quantité de résorption radiculaire n'est pas évaluée avec précision (13). **Le manque de reproductibilité** est donc également un facteur important qui limite la précision diagnostique de la radiographie panoramique. En outre, la résorption radiculaire n'est pas seulement un changement bidimensionnel de longueur, elle se produit en trois dimensions, y compris sur les côtés vestibulo-lingual et mésio-distal. Par

conséquent, **l'indice de volume est plus réaliste que l'indice de longueur**, qui reflète précisément la résorption radiculaire. Ainsi, les images **2D pourraient réduire considérablement la quantité de réduction radiculaire (103)**.

Seules les études de **microscopie électronique histologique ou à balayage** peuvent donner des résultats 100% exacts, mais ceux-ci sont effectués sur des prémolaires déplacées expérimentalement puis extraites, ce qui rends l'outil de mesure intéressant **uniquement pour des recherches cliniques** mais inutilisables en pratique quotidienne (40).

En 2017, Alamadi et al. (3) compare la précision des techniques radiographiques 2D et 3D dans la mesure des résorptions radiculaires par rapport à des mesures faites histologiquement (gold standard), avec en plus une comparaison de toutes les techniques radiographiques entre elles.

Il en ressort que :

- Les résorptions importantes étaient faciles à interpréter avec toutes les techniques, tandis que de faibles degrés de résorption ne pouvaient être interprétés que sur des images CBCT ;
- Les résorptions situées au milieu de la racine avec un sommet intact étaient les plus difficiles à détecter, en particulier sur les radios 2D en raison de la superposition de structures ;
- Lorsque les mesures linéaires ont été évaluées et comparées à l'histologie, la CBCT s'est une fois de plus révélée être la technique la plus précise. ;
- Les images rétro-alvéolaires étaient comparables au CBCT pour les mesures de la longueur des racines, mais étant en 2D, elles restent peu précises pour déterminer la perte radiculaire qui ne se trouve pas dans le plan de la radio ;
- La radiographie panoramique a sous-estimé les résorptions par rapport à l'histologie mais aussi par rapport au CBCT. Ceci **démontre clairement que la panoramique n'est pas une méthode précise** pour détecter la résorption radiculaire notamment dans la région canine.

En conclusion, le **CBCT ne doit pas être utilisé en routine** pour diagnostiquer la résorption radiculaire, mais il est **recommandé lorsque des lésions sont suspectées sur les radiographies de routine**. En effet, dans certains cas complexes, les ensembles de données 3D peuvent être plus appropriés que les radiographies conventionnelles. Ainsi, si des signes de résorption radiculaire modérée sont visibles sur la panoramique pendant la phase initiale ou intermédiaire du traitement orthodontique, le CBCT peut être utile pour **évaluer la gravité** de la situation pour **aider à prendre la décision** sur la **poursuite** et la **modification** éventuelle du traitement orthodontique (54).

IV. Facteurs de risques

De nombreux facteurs peuvent initier la résorption radiculaire au cours du traitement orthodontique : ces facteurs peuvent être **biologiques** (liés au patient), **mécaniques** (liés au traitement) ou **autres**.

IV.1. Les facteurs de risques biologiques

IV.1.1. Les facteurs généraux

IV.1.1.1. L'âge

Selon Bacon et Canal (16), la résorption radiculaire après un traitement orthodontique **est présente à tout âge**, elle affecte aussi bien l'enfant que l'adulte bien que :

- l'étude menée par Linge et Linge (121) (122) a montré que les traitements commencés après onze ans, en tenant compte de la croissance radiculaire, entraîneraient plus de résorption radiculaire que ceux commencés avant cet âge. En revanche si un traitement orthodontique est initié alors que la maturation dentaire n'est pas achevée, même si les dents à apex immatures sont beaucoup moins sensibles aux résorptions que les dents avec des apex matures, les racines tendent à atteindre une longueur inférieure à celle qu'elles auraient potentiellement pu obtenir. Ils pensent que chez le jeune patient, les caractéristiques du ligament alvéolo-dentaire et de l'adaptation musculaire aux changements occlusaux seraient plus favorables (170) ;

- dans une étude de Brezniak et Wassertstein (30), deux séquences de traitement ont été appliquées : une pendant l'adolescence et l'autre à l'âge adulte et ils ont montré une diminution de la résorption radiculaire. Ils se demandent donc si un traitement tôt suivi par une deuxième phase de traitement ne pourrait pas servir de facteur protecteur en limitant le taux de résorption radiculaire ; mais aussi ils concluent qu'étant donné que la vascularisation de la membrane parodontale diminue et que la densité osseuse augmente avec l'âge, l'âge chronologique peut être considéré comme un facteur de risque ;

- Mavragani et al. (133) ont montré que l'âge chronologique ne serait pas un facteur associé à la sévérité des résorptions, mais plutôt le degré de maturité de l'apex, ce qui expliquerait que des sujets de différentes tranches d'âge mais avec le même degré de maturité de l'apex, pourraient avoir la même quantité de résorption radiculaire.

Cependant la majorité des études antérieures (186) (140) (98) (72) (197) (8), confirmée par une étude clinique récente de 2016 (57) montrent **qu'aucun lien entre âge et résorption radiculaire ne peut être établi**.

IV.1.1.2. Le sexe

Bien que des études aient trouvé une incidence plus grande de résorption radiculaire chez des filles traitées orthodontiquement par rapport à des garçons traités orthodontiquement (Rudolph 1936, Massler et Perreault 1954, Dougherty 1968, Newman 1975, Malmgren et Levander 1988, Kjaer 1995), **plusieurs autres études n'ont montré aucune différence** (Massler et Malone 1954, Phillips 1955, Shafer et al. 1983, Kennedy et al. 1983, Mc Fadden et al. 1989, Goldin 1989, Beck et Harris 1994, Blake et al. 1995, Baumrind et al. 1996, Parker et Harris 1998, Harris et al. 2001, Sameshima et Sinclair 2001) (81).

Plus récemment, la très grande majorité des études concluent que **le sexe n'est pas un facteur de risque de résorption radiculaire** (186) (66) (72) (197) (57) (108) (94) (142).

Pour Bacon et Canal (16), la résorption radiculaire se manifeste aussi bien chez les hommes que chez les femmes.

IV.1.1.3. L'hérédité

Des cas de patients de la même famille présentant des résorptions radiculaires ont été rapporté bien que l'origine héréditaire ne fut pas trouvée : Bassigny retrouve des résorptions radiculaires chez toute une fratrie ou chez la mère et son fils (20). De même, pour Harris, Kineret et Tolley, les frères et sœurs tendent à avoir la même susceptibilité aux résorptions lors d'un traitement orthodontique (111).

Une étude rétrospective des jumeaux a prouvé que les jumeaux monozygotes présentent deux fois plus de EARR que les jumeaux dizygotes. Ainsi, une **forte composante génétique de la résorption radiculaire est indiquée (146)**.

Al-Qawasmi et al. (6) ont trouvé une association significative entre résorption radiculaire sur l'incisive centrale maxillaire et un marqueur polymorphe, appelé D18S64. Ce marqueur est lié au gène TNFRSF11A, qui est une molécule de signalisation essentielle dans la différenciation et la fonction des ostéoclastes puisqu'il code le récepteur tumor necrosis factor (TNF) qui transmet le signal aux précurseurs des ostéoclastes contribuant à la résorption radiculaire inflammatoire pendant le traitement orthodontique.

Les travaux d'Al-Qawasmi et coll. (6) ont également montré qu'il existait **une relation hautement statistiquement significative entre la dysfonction du séquençage du polymorphisme de IL1B et la résorption radiculaire**. Pour eux, les sujets homozygotes pour IL1B allèle 1 sont 5,6 fois plus exposés à l'EARR de plus de 2 mm après traitement orthodontique.

En effet, l'interleukine-1 β (IL-1 β) est un stimulant pour le recrutement des cellules ostéoclastiques et la résorption osseuse pendant le traitement orthodontique. Par conséquent, **en cas de faibles taux d'IL-1 β , la réponse de résorption de l'os alvéolaire est inhibée** et ainsi **la résorption osseuse devient une procédure plus laborieuse**, entraînant un **stress prolongé contre la racine**, déclenchant une cascade de tensions menant à la résorption radiculaire (5).

Hartsfield et coll. (81) concluent que le facteur génétique **compte pour près de 50 % des variations d'incidence** de la résorption radiculaire orthodontiquement induite.

Dans tous les cas, il semble que les facteurs génétiques qui influencent la résorption radiculaire sont hétérogènes, avec différents mécanismes d'action chez les patients affectés ou différentes réponses spécifiques chez le même individu (prédispositions individuelles, différences individuelles de turn-over), et dépendent aussi de l'anatomie radiculaire et du traitement orthodontique.

Bacon et Canal (16) considèrent qu'on ne peut évidemment pas exclure le rôle de facteurs liés à la génétique dans l'apparition des résorptions radiculaire, « que chacun a pu observer dans son exercice clinique des familles à risque, où la résorption se manifeste dans la fratrie avec plus de force que dans le reste de la population du cabinet », mais parler de « 50% de participation aux variations de l'incidence de la résorption » reste une approche manquant de solidité factuelle. **Pour l'instant, il n'est pas établi que les connaissances en génétique puissent permettre d'éviter ou de réduire les résorptions radiculaires orthodontiquement induite.**

IV.1.1.4. Les grands syndromes

Des tableaux cliniques plus complexes sont également impliqués dans les résorptions radiculaires :

- Le **syndrome de Turner**, qui est une maladie génétique atteignant les filles porteuses d'un seul chromosome X, on observe des résorptions radiculaires généralisées idiopathiques (111) (170) ;
- La **maladie osseuse de Paget** dans laquelle on observe une augmentation de l'ostéolyse et une hypervascularisation de l'os (170) ;
- Le syndrome **d'ostéolyse familiale expansile** (111) (152).

IV.1.1.5. Les dysfonctions et parafonctions

→ Dysfonctions :

La **déglutition dysfonctionnelle serait un facteur susceptible d'augmenter les risques de RRAE**. La force orthopédique exercée par la pulsion linguale serait responsable d'une diminution des longueurs radiculaires des patients présentant une béance antérieure, avant et après traitement orthodontique, et pourrait être expliqué par l'origine dysfonctionnelle de la béance qui s'accompagne **de mouvements de va-et-vient**.

Effectivement Linge et Linge en 1991 (122), Harris et Butler en 1992 (77), Chouvin en 1995 (43) ont observé que la poussée linguale avec existence d'une béance augmente l'incidence de résorption radiculaire avant et pendant un traitement orthodontique.

Selon Harris et Butler (77), les forces buccales conduisant aux béances sont elles-mêmes destructrices de l'intégrité radiculaire et méritent un diagnostic et une intervention précoce.

Une autre étude récente de 2017 montre que la surface radiculaire moyenne des incisives maxillaires de sujets, avec une infraclusion antérieure, serait significativement moindre que celles des mêmes dents de sujets avec un recouvrement incisif normal (180).

D'autre part, Tanaka et al. (182) ainsi que Sringkarnboriboon et al. (179) ont montré que la réduction de la fonction occlusale dans les cas de béance, préluait à l'atrophie du ligament parodontal qui devient hypofonctionnel, avec une faible résistance aux stimuli externes, augmentant ainsi sa susceptibilité aux résorptions.

On peut néanmoins souligner que peu d'études statistiques sur les résorptions radiculaires prennent en compte le facteur fonctionnel, les résultats des travaux consacrés à ce sujet sont fréquemment discutables, les méthodologies mises en œuvre chargées de biais et sont souvent critiquables. Cependant, selon Bacon et Canal (16), le stress intermittent sur les cellules ligamentaires entretenu par l'éventuelle persistance de dysfonctions oro-faciales serait un facteur aggravant le risque de résorption radiculaire (Fig. 13).

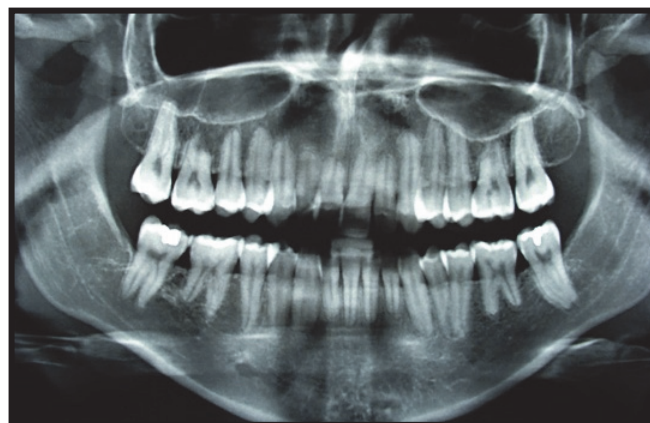


Fig. 13 : Radiographie panoramique d'une patiente présentant une ventilation buccale jamais réduite, malgré cinq ans d'orthodontie, et qui consulte pour une récurrence d'encombrement. Notons la présence de résorptions radiculaires généralisées (10)

→ Parafonctions :

La **succion digitale** et/ou d'objets, **l'onychophagie** (99), le **bruxisme** provoquent des **microtraumatismes** sur les **dents antérieures** et **augmentent de ce fait le risque de résorption** (81) (77) (20).

Odenrick et Brattström (151) ont démontré que le nombre de résorptions radiculaires, chez un patient qui se ronge les ongles, est déjà plus important avant le traitement d'orthodontie.

Selon Bassigny (20), le bruxisme n'est pas en soi un facteur de résorption mais lorsqu'il existe des résorptions radiculaires avant traitement chez un patient bruxomane, il faut éviter de faire un traitement orthodontique.

Bacon *et al.* (17) rapportent l'effet de la succion digitale qui provoquerait une résorption plus précoce des incisives maxillaires temporaires.

Cependant ces corrélations ne sont pas retrouvées par tous les auteurs (90) (157).

IV.1.1.6. Le régime alimentaire

La **malnutrition** semble être un facteur de risque de résorptions radiculaires lors d'un traitement orthodontique (121) (170) (59) bien qu'aucune étude scientifique avec un haut niveau de preuve n'ait établi de lien.

La **consommation d'alcool** chez l'adulte lors d'un traitement d'orthodontie intervient en inhibant l'hydroxylation de la Vitamine D dans le foie, diminuant ainsi le calcium circulant et stimulant la production de parathormone qui augmente la résorption des tissus minéralisés (111).

IV.1.1.7. L'ethnie

D'après une étude de Sameshima et Sinclair en 2001, les patients asiatiques présenteraient moins de résorptions radiculaires que les caucasiens ou les patients hispaniques (174).

IV.1.2. Les facteurs systémiques

Pour Bacon et al. (17), tous les désordres systémiques qui affectent l'**homéostasie du calcium**, le contrôle des structures **vasculaires et périvasculaires**, l'**action des neurotransmetteurs** et la **modification du calcium circulant**, doivent être considérés comme des **facteurs de risque pour la résorption radiculaire**.

Par exemple :

IV.1.2.1. Les patients sous traitement hormonal ou avec des problèmes endocriniens (81) (111) (170)

- La **calcitonine**, hormone sécrétée par la thyroïde, qui joue un rôle important dans la régulation de la calcémie **inhibe l'activité ostéoclastique** (Wiebkin et al. 1996). L'action de la calcitonine sur les ostéoclastes se produit à différents stades de leur développement, et elle empêche la transformation de préostéoclastes en cellules multinucléées matures ;
- Les **changements cycliques du taux d'oestradiol** sont associés au cycle de variation oestro-dépendant du mouvement dentaire par ses effets sur la résorption osseuse (Haruyama et al 2002) et une déficience d'œstrogène peut induire un mouvement orthodontique rapide (Yamashiro et Takano-Yamamoto 2001) ;
- Une étude de Poumpros *et al.* (161) sur des incisives de rat a tenté de mettre en évidence le rôle protecteur de la thyroïde. Cette expérience a montré que les rats traités par administration de l- thyroxine (hormone thyroïdienne) ont une fréquence de résorptions radiculaires moindre que les rats non administrés ; la l-thyroxine aurait donc un rôle protecteur contre les résorptions radiculaires. Une autre expérience menée par Vázquez-Landa-Verde *et al.* (188) confirme ce résultat ; elle révèle une action locale de cette hormone sur le remodelage de l'os et une résistance accrue du ciment et de la dentine face à la résorption odontoclastique.
- L'hypothyroïdisme ;
- L'hypopituitarisme, l'hyperpituitarisme ;
- Les patients sous tranquillisants, antidépresseurs et neurotropes où l'activité des neurotransmetteurs risque d'être affectée par la prise de ces médicaments.

IV.1.2.2. Les pathologies affectant le système immunitaire

Comme les **allergies et l'asthme** (142) (149) (155) (141). Effectivement, si le sang circulant contient déjà des médiateurs de l'inflammation, ceux-ci pourront interférer avec les signaux nouvellement générés par l'orthodontie et aboutir à une hyperactivation cellulaire avec augmentation de l'intensité de l'activité de remodelage dans les tissus parodontaux et aboutir à une résorption radiculaire.

Nishioka *et al.* ont observé que l'allergie et l'asthme font partie des facteurs de risque les plus importants dans le **développement** de résorption radiculaire importante pendant le traitement orthodontique chez des patients japonais.

Les patients asthmatiques présentent une augmentation de l'incidence de la résorption radiculaire apicale et cela au niveau des molaires maxillaires. Cela peut résulter de la **proximité des racines avec les sinus inflammés** et la **présence de médiateurs de l'inflammation** chez ces patients (30).

IV.1.2.3. Les patients présentant des signes de fragilité vasculaire

Car cette susceptibilité peut entraîner le déclenchement de micro-hémorragies lors de l'activation orthodontique et induire une odontoclastie (111).

IV.1.2.4. Les femmes enceintes ou ménopausées

du fait de la concentration élevée en prostaglandines.

IV.1.2.5. L'ostéoporose, l'ostéopénie

(déformations vertébrales ou chevelure précocément grise) (49).

IV.1.2.6. Le stress psychologique (149)

Les résultats d'une étude menée chez l'animal (83) indiquent que le stress systémique ne peut à lui seul être considéré comme un facteur de risque de RRAE.

Cette conclusion peut surprendre le clinicien, au fait des corrélations positives entre le stress psychologique et les parafunctions, dont l'onychophagie qui serait un autre facteur de risque de RRAE pour certains auteurs, même si cette notion n'est pas retrouvée dans d'autres études.

IV.1.2.7. Le diabète

Qui est un trouble métabolique lié à un déficit en Insuline entraînant entre autres des dérèglements de l'inflammation et de la cicatrisation. Chez le rat, une étude (14) des effets du diabète sur le mouvement dentaire orthodontique et la résorption radiculaire a conclu que le diabète réduit significativement le mouvement orthodontique des dents et la résorption des racines.

Pour Bacon et Canal (16), à partir du moment où le patient présente des défaillances immuno-inflammatoires, les réactions aux forces orthodontiques peuvent s'en trouver affectées avec des effets atypiques et une gravité imprévue sur l'intégrité des racines. Face à ce type de terrain, ils conseillent d'aborder l'orthodontie avec prudence, d'assurer un suivi rapproché et surtout **d'informer le patient.**

IV.1.3. Les facteurs thérapeutiques

IV.1.3.1. Traitement médicamenteux

Les traitements aux **corticostéroïdes** (allergie, asthme, dermatites, eczémas,...) **interfèrent avec les mouvements orthodontiques et leurs réactions tissulaires**, par leurs effets systémiques en intervenant au niveau du cycle normal apposition-résorption du remodelage osseux (29) (149) (189) :

- Le traitement par injection de « cortisone acétate » sur le lapin augmente le mouvement dentaire orthodontique et augmente le risque de résorption radiculaire ;
- Le traitement par 1 mg/kg de Prednisolone oral sur les rats montre moins de résorption radiculaire en diminuant l'activité clastique ;
- Des études ont montré que l'administration de corticostéroïdes avec des doses de 1,5 mg/kg chez le rat pendant un traitement orthodontique augmente les résorptions radiculaires alors que des doses plus faibles diminuent les résorptions radiculaires ;
- Le traitement aigu par hormones stéroïdes présente plus de risque de résorption radiculaire par rapport aux patients traités chroniquement. Ce serait dû au défaut de la balance entre l'activité blastique (inhibée par les médicaments) et l'activité clastique (accrue ou inchangée par ces médicaments), pendant la phase initiale de l'administration. Il faut donc faire attention aux patients traités pour de l'asthme ou des allergies de manière aiguë dans une période courte. En effet, il vaut mieux différer l'activation ou le début d'un traitement jusqu'à l'élimination complète du médicament par l'organisme en cas de traitement **ponctuel**. En revanche, en cas de corticothérapie **chronique**, le traitement pourra être conduit à condition que les forces utilisées soient de **faible intensité** en raison de la plus grande réactivité tissulaire face à l'application d'une contrainte mécanique.
- Les bisphosphonates causeraient une inhibition dose-dépendante des résorptions radiculaires après traitement orthodontique bien que certaines études aient montré une augmentation des résorptions radiculaires. Les bisphosphonates comportent de puissants inhibiteurs de la résorption osseuse. Ils sont utilisés pour traiter l'ostéoporose et d'autres maladies osseuses. Ils induisent directement ou indirectement une apoptose au sein des ostéoclastes, ce qui joue un rôle dans l'inhibition de la résorption osseuse. Les odontoclastes subissent aussi une apoptose suite à l'exposition aux bisphosphonates.

Récemment (2018), l'effet potentiel de divers médicaments sur la quantité de déplacement orthodontique des dents et sur la résorption radiculaire chez les animaux a été examiné dans

3 revues systématique (126) (128) (127). Sur la base des informations récupérées, la quantité de mouvement dentaire a augmenté après l'administration de diazépam, de vitamine C et de pantoprazole. A l'inverse, des substances telles que la simvastatine, l'atorvastatine, le calcium, le ranélate de strontium, le propranolol, le losartan, la famotidine, la cétirizine, la metformine, l'indométacine, le kétorolac et la morphine, se sont avérées diminuer le déplacement lorsqu'elles sont administrées chez les animaux.

De plus, il a été démontré que la résorption radiculaire augmentait chez les animaux traités à la vitamine C, alors que des diminutions ont été observées après l'administration d'alendronate, d'ibuprofène, d'hormone de croissance, de faibles doses de méloxicam, de simvastatine, de chlorure de lithium et de ranélate de strontium.

Cependant, les **données animales ne permettent pas de déduire directement des scénarios cliniques humains** (128). La posologie et la voie d'administration des médicaments utilisés dans les études sur les animaux diffèrent parfois de celles utilisées dans les milieux cliniques humains habituels (34). Par conséquent, on ne sait pas quelles substances peuvent affecter de manière significative la pratique clinique quotidienne.

Une revue systématique de 2019 a tenté de répondre à cette question (100). Elle avait comme objectif d'examiner les preuves disponibles les plus récentes issues d'études contrôlées chez l'homme concernant l'effet de l'administration de médicaments sur le taux de mouvement dentaire orthodontique et le développement de la résorption radiculaire associée. Huit études ont finalement été sélectionnées. Il en ressort :

⇒ En ce qui concerne la quantité de mouvement dentaire orthodontique :

- Les injections locales de prostaglandine E1 se sont avérées exercer un effet croissant, alors que la prise systémique de nabumétone (AINS) le diminuait ;
- Après administration de ténoxycam (AINS), d'eau potable contenant du fluorure ou d'injections locales de calcitriol (métabolite de la vitamine D), aucun effet significatif n'a été mis en évidence ;

⇒ En ce qui concerne le développement de la résorption radiculaire, il a été démontré que :

- L'administration de nabumétone la réduisait ;
- Le fluorure, dans l'ensemble, n'a pas exercé d'effet. Ce n'est que chez les individus soumis à de fortes forces orthodontiques que le fluorure a montré un effet protecteur pendant la période d'application de la force, mais pas à plus long terme pendant la rétention.

Pour Bacon et Canal (16), **pour valider l'usage de médicaments en vue d'accélérer le déplacement orthodontique**, les **connaissances actuelles sont insuffisantes**. Passer à une application chez l'homme de données résultant de l'expérimentation animale est déraisonnable et risqué, d'autant que les possibles effets secondaires autres qu'orthodontiques n'ont pas été explorés et ne sont pas ou peu connus.

IV.1.3.2. La chimiothérapie, la radiothérapie (Fig.14)

Dans une étude de Maguire et *al.*, les enfants ayant été atteints de cancers traités par chimiothérapie pendant les phases de rhizogénèse dentaires portent près de 50% d'anomalies radiculaires, 32% de microdonties et 20% d'opacité de l'émail. Ainsi ces enfants présentent une susceptibilité accrue à la résorption radiculaire si on les traite orthodontiquement (111) (143).

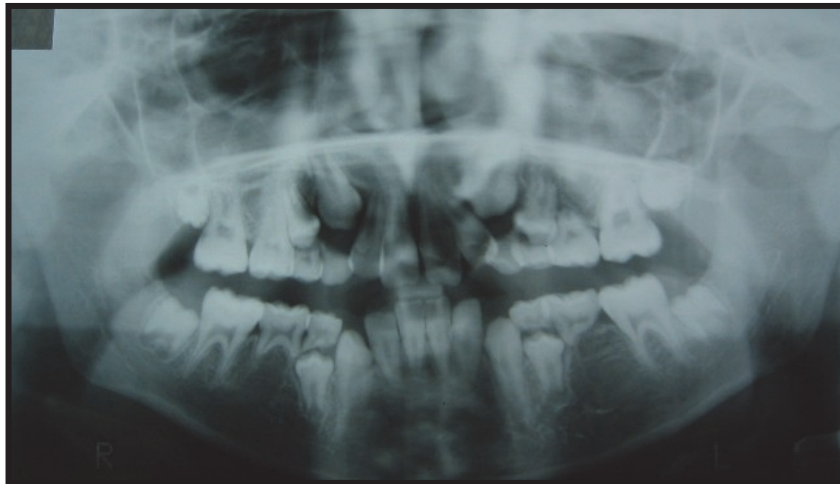


Fig. 14 : Radiographie panoramique d'un patient ayant bénéficié d'une chimiothérapie et d'une radiothérapie ; notons la finesse des racines surtout au niveau molaire (10)

IV.1.4. Les facteurs locaux

IV.1.4.1. La dent

Différentes anomalies dentaires sont considérées comme des facteurs de risque des résorptions :

- Les malformations coronaires ou radiculaires (142) (106) (139) (149) :

- **Forme coronaire :**

Pour Kjaer (106), ce sont les anomalies de forme, de couleur ou de structure comme les incisives en grain de riz, les invaginations coronaires, le taurodontisme, etc.

- **Forme radiculaire :**

Les formes radiculaires présentant un risque de développer des résorptions radiculaires sont :

- pour Newmann 1975, Levander et Malmgren (117) (Fig.15), Kjaer 1995, Thongudomporn et Freer 1998, les racines en forme de pipette et les coudures radiculaires ;

- pour Mc Fadden et *al.* (135), les racines en forme de goulot de bouteille (« Bottleneck roots ») ;

- pour Mirabella et Artun (138), Sameshima et Sinclair 2001 (174), Artun 2005 (15), les racines pointues, érodées, émoussées, dilacérées, étranglées, coudées et en forme de goulot de bouteille.

On pourrait expliquer cela par le fait que le **cément et la dentine auraient été affectés pendant la formation dentaire**, ce qui réduirait la capacité du cément et de la dentine à résister aux résorptions dans les situations avec des efforts de pression.

Différents auteurs ont suggéré aussi que des anomalies génétiques à l'origine des anomalies dentaires seraient polygéniques et l'expression phénotypique serait influencée par d'autres gènes ou des facteurs environnementaux.

Selon Nishioka et *al.* en 2006, lors d'un traitement orthodontique, quand la même force est appliquée sur l'apex d'une dent, la distribution du stress est différente selon le type d'anomalie et les racines pointues ou coudées sont exposées à plus de stress que les racines de forme normale. Cette augmentation du stress traumatise le ligament parodontal apical, et se crée alors un processus d'inflammation/réparation qui progresse en résorption radiculaire.

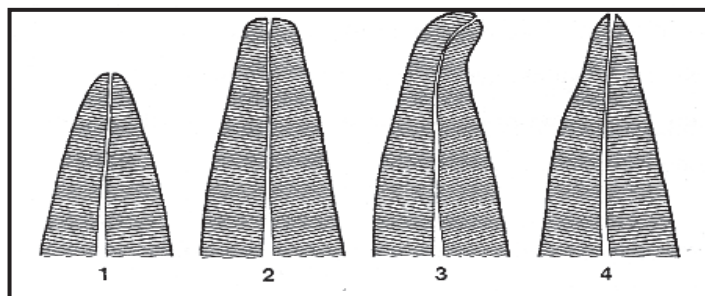


Fig. 15 : Formes de racines à risque selon LEVANDER et MALMGREN (1988) (117) :

1. Racine courte ; 2. Racine émoussée ; 3. Racine avec une courbure radiculaire ; 4. Racine avec un apex en forme de pipette.

Cependant, d'autres auteurs n'ont trouvé aucune corrélation statistiquement significative entre les anomalies dentaires (32) , la forme des racines, les microdonties des incisives latérales et les résorptions radiculaires (107) .

Il est généralement admis que les racines courtes subissent plus de résorption (51) (145) (Fig.16 et 17).

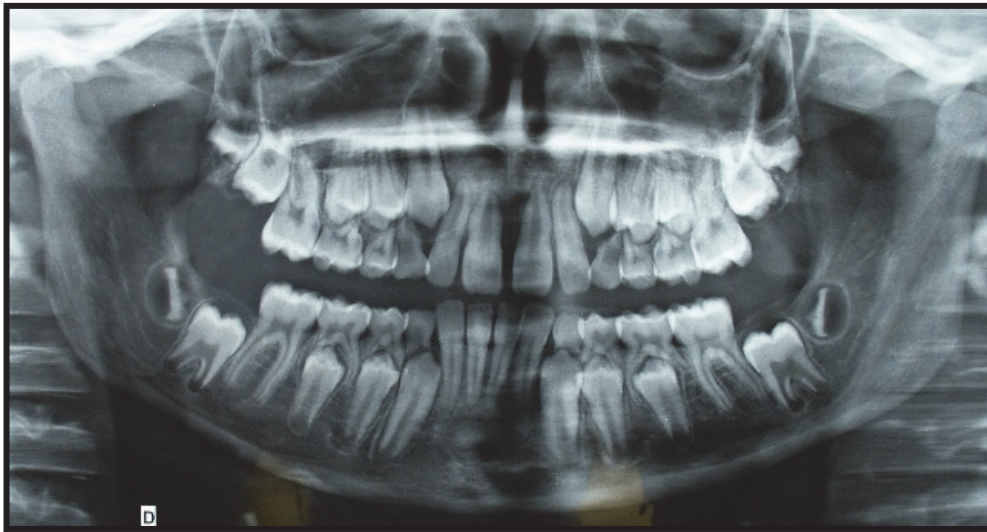


Fig. 16 : Radiographie panoramique d'un patient qui présente une 11 courte, une 21 en pipette et 12 et 22 coudées (10)

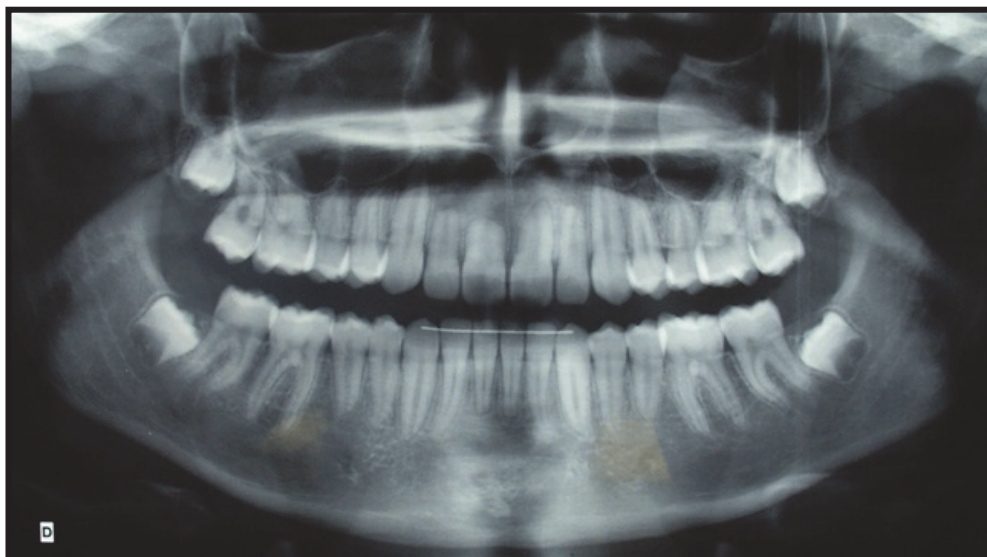

Fig. 17 : Radiographie panoramique du même patient après traitement orthodontique avec un appareillage multibagues maxillaire et mandibulaire : résorptions radiculaires incisives sur 11, 21, 12 et 22 (10)

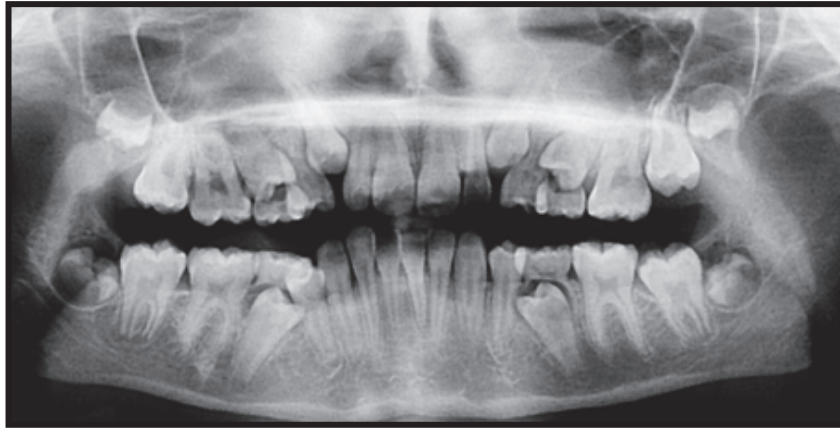- **Longueur radulaire** : (Fig.18)

De nombreux auteurs ont aussi suggéré que les **dents avec de petites racines développeraient plus de résorptions radulaires pendant un traitement orthodontique** (Ketcham 1929, Beck 1936, Massler et Malone 1954, Massler et Perreault 1954, Jakobson et Lind 1973, Goldson et Henrikson 1975, Newman 1975, Kjaer 1995, Taithongchai et *al.* 1996, Harris et *al.* 1997, Thongudomporn et Freer 1998...).

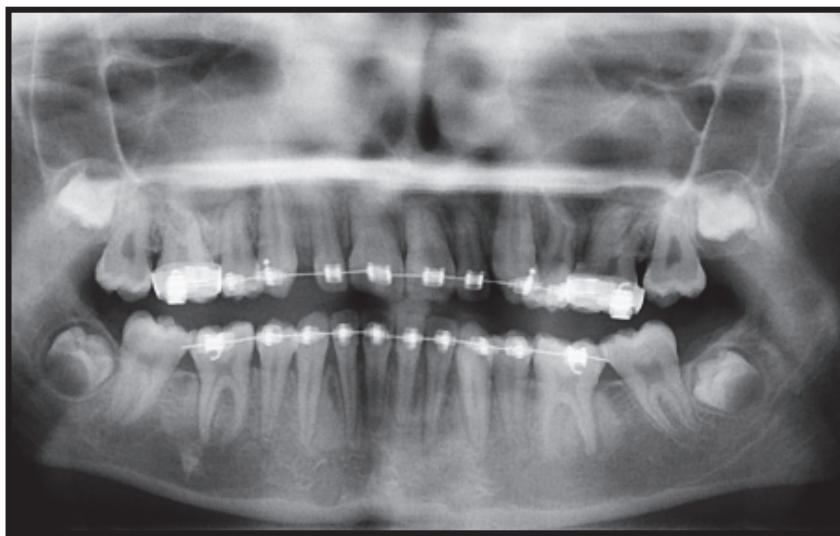
D'autres pensent que les **résorptions radulaires augmentent avec la taille des racines** (Mirabella et Artun 1995, Sameshima et Sinclair 2001). Effectivement leurs dernières études montrent que les dents longues nécessitent plus de force pour être mobilisées et le déplacement apical réel est plus important pendant le mouvement de version et de torque. Ils n'excluent pas non plus que le raccourcissement apical puisse se produire aussi sur des dents courtes (15).

Cependant, d'autres auteurs n'observent pas d'augmentation de résorption radulaire en présence de dents plus longues ou plus courtes (Lee et *al.* (1999)) (112), (Cutrera et *al.* (2019), études évaluant la quantité de résorption radulaire de dents atteintes de racines courtes par rapport à des patients avec des racines normales à l'aide d'un CBCT) (47).

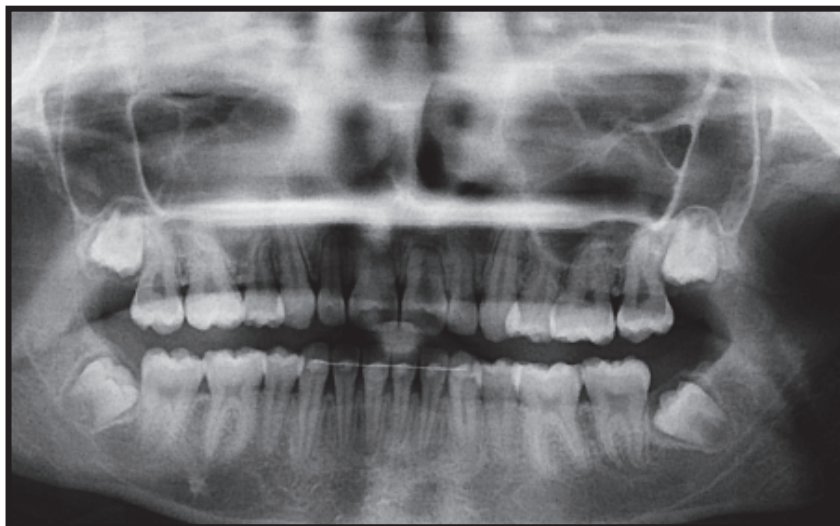
Pour Bacon et Canal (16), ces **dents atypiques** (anomalie de forme ou de taille) **peuvent être le siège de réactions également atypiques** lors du traitement. Toutefois, ce n'est pas parce qu'une dent est atypique, qu'obligatoirement elle réagira de manière atypique au cours d'un traitement orthodontique avec l'apparition de résorption. Néanmoins, une **certaine prudence semble de rigueur**. L'exemple classique en est la fréquente susceptibilité des latérales naines à la résorption.



a) Radiographie panoramique avant traitement orthodontique.



b) Radiographie panoramique pendant le traitement orthodontique.



c) Radiographie panoramique après le traitement orthodontique.

Fig. 18 : Évolution des radiographies panoramiques au cours du traitement orthodontique d'une patiente qui présente des racines courtes avant traitement et des résorptions radiculaires au niveau des incisives maxillaires six mois après la prise en charge des dents maxillaires (10)

- Les malpositions : inclusions, transpositions, ectopies, les proximités radiculaires (20) (122) :

Proximité radiculaire et encombrement sévère peuvent être à l'origine de résorption radiculaire et cela en dehors de tout traitement orthodontique (60).

Pour Bassigny en 1995, une résorption radiculaire provoquée par le sac péri-coronaire d'une canine incluse ne s'interrompt pas après l'éviction du sac et la traction orthodontique de la dent. Donc ces lésions sont évolutives et se poursuivent malgré la suppression de la cause.

Linge et Linge en 1991 observent que **l'inclusion des canines maxillaires est un facteur de risque prédisposant aux résorptions radiculaires.**

Dans une étude de Yan et *al.* menée en 2014 (196), dont l'objectif était d'étudier les résorptions radiculaires associées aux canines incluses dans une population de patients chinois à l'aide d'un CBCT, il a été confirmé que les canines maxillaires incluses augmentent le risque de résorption radiculaire des dents adjacentes (incisives et premières prémolaires) ; la **proximité (<1 mm) entre la canine incluse et une racine adjacente** étant le **facteur de risque de résorption radiculaire le plus significatif.**

Effectivement, sans même l'intervention d'un traitement orthodontique, une incisive latérale maxillaire peut être résorbée par la canine maxillaire retenue ou en cours d'évolution (Fig.19). Cependant, le diagnostic peut être difficile voire impossible précocement car la résorption radiculaire peut se produire à la face vestibulaire ou linguale de l'incisive.

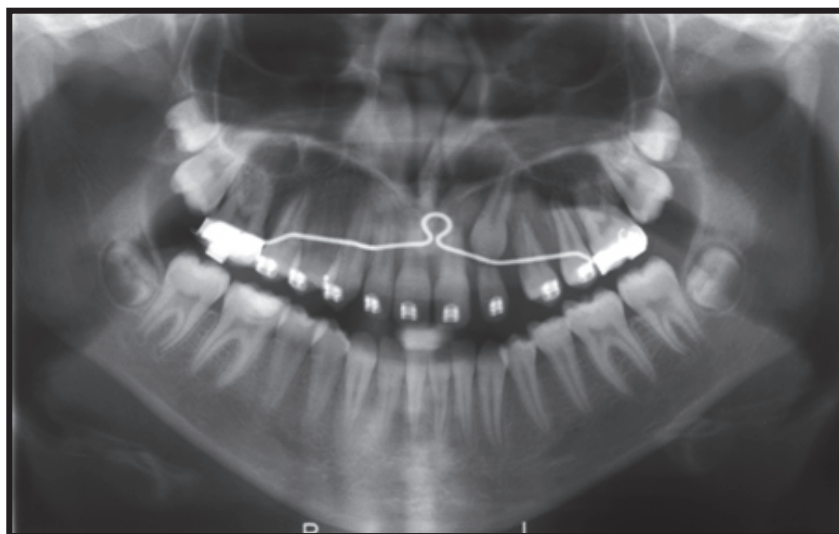


Fig. 19 : Radiographie panoramique d'une patiente qui présente une 23 incluse et résorbant 22 à tel point que celle-ci, trop mobile a dû être extraite afin de mener au mieux le traitement orthodontique (10)

Les résorptions radiculaires liées à des canines incluses ont été **largement sous-estimées**, de par les lacunes liées à la technique radiographique, masquant le plus souvent des résorptions ne se situant pas dans le plan de coupe. **L'avènement de la tomодensitométrie volumique** dans la pratique dentaire a permis la détection d'un plus grand nombre de résorptions, notamment dans les cas de canines incluses (53). L'étude d'Ericson et Kurol montre que les images tomодensitométriques **augmentent de 48 % la détection des résorptions** des incisives dans le cas de canines incluses (60).

Haney *et al.* en 2010 ont montré une **différence de perception des résorptions radiculaires de 37%** entre les images 2D et 3D **en faveur de la tomодensitométrie volumique** (75).

- **La malocclusion :**

Selon Newman en 1975 et Kjaer en 1995, il y aurait un lien entre résorption radiculaire et « open bite » (106).

Pour Bassigny (20), les classes II, les supraclusion et béance présenteraient plus de résorptions. Harris et Butler en 1992 (77), soulignent que l'occlusion traumatique notamment sur les dents antérieures est un facteur de risque des résorptions radiculaires. Pour eux, les forces orthopédiques à long terme exercées par la poussée linguale, qui conduisent à des béances antérieures, augmentent le taux de l'activité clastique. C'est ainsi qu'en comparant un groupe de patients avec béance antérieure et un groupe avec supraclusion, ils ont montré que même si la résorption est sensiblement comparable pendant le traitement orthodontique, le série avec béance présentait après la phase active du traitement des degrés de résorption plus importants. Une étude menée en 2016 par Elhaddaoui et al. (57) confirme que les facteurs qui étaient associées de façon statistiquement significative au risque de résorption radiculaire étaient, en autres, la **présence de béance et de supraclusion**. A noter qu'ils n'ont pas trouvé de corrélation entre malocclusion antéro postérieure (classe I, II ou III) et résorption radiculaire.

- **Agénésies et dents surnuméraires :**

Pour Kjaer en 1995 (106), la présence d'agénésies augmente le risque de résorption radiculaire. Selon Levander, Malmgren et Stenback (119), la quantité de résorption radiculaire est significativement supérieure dans les cas avec beaucoup d'agénésies (4 à 16 dents absentes) que dans les cas avec 1 à 3 dents absentes.

Pour Bacon et Canal (16), la présence de signes d'instabilité de développement des dentures ou de déficience constitutionnelle tels que des altérations de la formule dentaire **doit faire craindre un risque de résorption orthodontique inattendue**.

IV.1.4.2. La pulpe

- Pulpe immature

Les dents immatures sont moins sensibles à la résorption radiculaire que les dents adultes. La racine continue de se développer mais sa taille définitive pourra se trouver réduite. Le mouvement orthodontique de dents permanentes immatures ne semble pas provoquer de RRAE (48). L'édification radiculaire de ces dents, immatures avant le traitement orthodontique, leur permettrait même d'atteindre une longueur significativement supérieure à celles de dents matures (133).

Fortier (64) explique que les dents immatures ne sont pas le siège de résorption en raison du fort potentiel de différenciation cellulaire dans la région apicale en formation.

Bacon et Canal (16) estiment que **ces constatations sont difficiles à valider** car le plus souvent fondées sur des études de moindre niveau de preuve.

- Traitement endodontique

Les dents traitées endodontiquement **ne semblent pas être plus sujettes aux résorptions** que les dents vivantes (155). Cela est en accord avec les observations de Malmgren, selon lesquelles les dents traitées endodontiquement et dépourvues de signes indicateurs de résorption peuvent habituellement être déplacées orthodontiquement **sans risques majeurs** (27).

Une récente méta-analyse (2013) (96) confirme que les dents traitées par endodontie présentent moins de résorptions que les dents avec pulpe vitale.

Pour les dents qui requièrent un traitement endodontique au cours du mouvement orthodontique, Malmgren recommande de **retarder l'obturation du canal avec de la gutta-percha** jusqu'à ce que le mouvement orthodontique soit terminé. Le canal restant **obturé avec de l'hydroxyde de calcium** pendant la durée du traitement orthodontique actif. Toutefois, si la dent présente déjà une obturation canalaire à la gutta-percha de bonne qualité, celle-ci ne doit pas être éliminée (27).

Pour Bacon et Canal (16), l'objectif de contrôler le processus de résorption externe par un traitement endodontique lorsque la pulpe est vitale (protocole décrit dans une étude de 2016 (44)) est une **faute médicale** car le bénéfice mesurable de cette intervention est très aléatoire.

- Taille pulpaire

Les pulpes larges qui présentent un flot sanguin plus important augmentent le risque de résorption radiculaire (170).

Pour Kjaer (106), le taurodontisme est un facteur de risque.

IV.1.4.3. Le parodonte

Les études portant sur la largeur d'os alvéolaire par rapport aux résorptions radiculaires sont **contradictoires**.

Pour Bacon et Canal (51), la résorption serait plus sévère lorsque la dent est déplacée dans un os dense (cortical) car lors d'un traitement orthodontique la force doit être plus forte et plus longue (169). Ceci semble logique car l'os alvéolaire mince et élastique a la capacité d'absorber un stress mécanique orthodontique accru par rapport à l'os alvéolaire épais et plus rigide (46).

Une étude expérimentale sur un modèle de rongeur, chez qui on a induit une diminution de la densité de l'os alvéolaire, a montré que les dents pour se déplacer plus rapidement développaient toujours une résorption radiculaire (70). Une étude semblable chez les chiens a montré que le déplacement de la dent était plus lent dans des complexes dentoalvéolaires plus denses (137). Selon Otis *et al.* en 2004, l'étude de la quantité d'os alvéolaire autour de la racine, l'épaisseur d'os cortical, la densité du réseau trabéculaire chez l'homme n'a montré aucune corrélation significative avec la résorption (153).

Kaley et Phillips rapportent que le risque de résorption radiculaire est **20 fois supérieur** quand les incisives maxillaires sont **proches de la lame corticale**.

Harris *et al.* en 1993 notent une augmentation des résorptions radiculaires en présence d'une augmentation du sondage parodontal et d'une diminution de hauteur de l'os cortical.

Pour Otis en 2004 (153), cliniquement la durée du temps de traitement doit être le facteur clé qui différencie l'étendue des dommages entre le mouvement dentaire à travers l'os cortical et à travers l'os spongieux.

De plus, les conditions locales inflammatoires ou tumorales sont fréquemment associées à des résorptions radiculaires ; la forte concentration en prostaglandines rencontrée dans ces conditions, serait associée à la destruction des tissus calcifiés (38) (114).

Une récente étude (2018) a comparé les valeurs de gris des racines et de l'os alvéolaire dérivées du CBCT dans les incisives maxillaires qui présentaient ou non des résorptions radiculaires apicales. Les résultats montrent que l'os alvéolaire de la région linguale des incisives maxillaires présentant une résorption a eu des valeurs moyennes de niveaux de gris supérieures à celles de l'os adjacent des incisives sans résorption, cependant, **sans différence statistiquement significative**. Cette découverte a indiqué que la résorption radiculaire pendant le traitement orthodontique n'était pas associée au degré de minéralisation de l'os alvéolaire situé dans la région linguale de la racine (37).

Cependant, il semble tout de même indispensable d'analyser les corticales osseuses avant tout traitement d'orthodontie (27).

IV.1.5. Le facteur traumatique

Environ 10% des enfants en besoin de traitement orthodontique ont subi un traumatisme dentaire, le plus souvent sur les incisives centrales supérieures présentant un surplomb augmenté.

IV.1.5.1. Les résorptions radiculaires d'origine traumatiques (184) (27)

Les chocs peuvent provoquer des fractures coronaires, des fractures radiculaires, des fractures corono-radiculaires, des concussions, des subluxations, des extrusions, des luxations latérales, des impactions et des avulsions. Les dents traumatisées sont alors affectées de façon simple ou combinée. Les séquelles parodontales engendrées peuvent rendre la dent susceptible aux résorptions radiculaires car si un traumatisme **endommage ou élimine les couches protectrices du pré-cément** et de **pré-dentine** et si une inflammation pulpaire ou parodontale s'ajoute, une résorption radiculaire pourra être induite. Les résorptions radiculaires post-traumatiques sont le plus souvent dites externes, car elles se localisent sur la surface externe de la racine.

En règle générale, les **dents déplacées** (ingressées, expulsées, latéralement luxées, égressées) **souffrent de plus graves dommages** au niveau du pré-cément et de leur système d'attache que les dents non déplacées (subluxées, commotionnées) (Fig. 20 et 21).

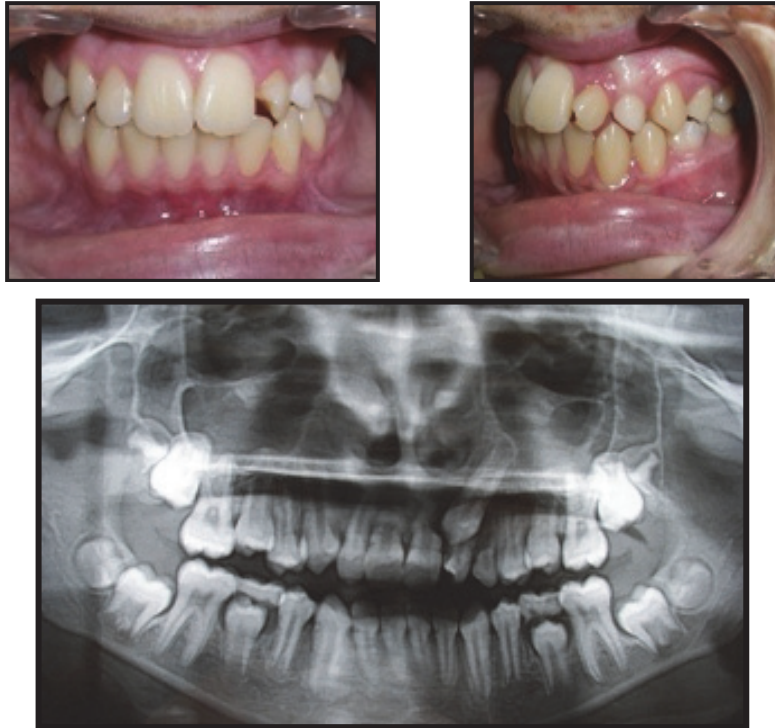Suite à un traumatisme quatre principaux types de résorption externe peuvent survenir :

- **Les résorptions de surface** : elles font suite à un dommage léger du cément et de la surface radiculaire. Ce dommage peut être réparé spontanément par un rétablissement du ligament parodontal et par apparition de néo-cément en deux à quatre semaines. Ce type de résorption est transitoire et auto-limitant. **Les dents concernées peuvent être déplacées orthodontiquement avec un pronostic similaire à celui de dents non traumatisées.**
- **Les résorptions inflammatoires** : elles font suite à un dommage sévère du pré-cément et du ligament parodontal. S'ensuivent une nécrose et une infection pulpaire provoquant une réponse inflammatoire, laquelle peut résorber la racine extrêmement **rapidement**, parfois en quelques semaines, et provoquer la perte de la dent dans un **délai de trois mois après le traumatisme**. **L'arrêt** de ce type de résorption peut être obtenu dans 96% des cas par la réalisation d'un **traitement endodontique à l'hydroxyde de calcium** pendant plusieurs mois. **Le traitement orthodontique des dents concernées doit être reporté** jusqu'à ce que des évidences radiographiques de réparation aient eu lieu. **Au moins un an** doit

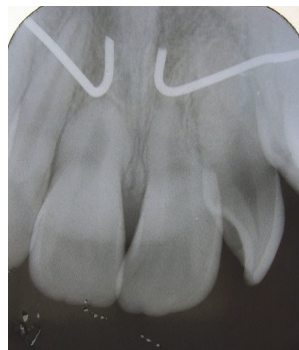s'écouler avant qu'un traitement orthodontique ne soit institué. Les dents présentant des évidences de résorption semblent être plus sujettes à une accentuation de ces phénomènes durant les mouvements orthodontiques (16). Ceci ne contre-indique pas forcément un traitement orthodontique, toutefois les pressions excessives doivent être évitées.

- Les résorptions de remplacement (ou ankylose) : ce type de résorption se produit lorsqu'un dommage sévère de la couche pré-cémentaire et de la surface radiculaire a lieu. De vastes zones dentinaires se trouvent alors dénudées et **en contact direct avec l'os alvéolaire**. La racine est alors graduellement remplacée par de l'os. Une dent ankylosée ne peut être déplacée orthodontiquement. Elle est immobile et laisse entendre un son métallique et aigu à la percussion en comparaison des dents adjacentes. Elle empêche la croissance de la mâchoire concernée et peut de la sorte se trouver en infraclusion, faisant basculer vers elle les dents adjacentes. Ce phénomène est important chez les enfants et les adolescents. Ainsi il **ne faut pas tenter de déplacer la dent orthodontiquement** sans l'aide d'une **chirurgie** (*Orthodontic Bone Stretching* (ODS), ostéotomie et déplacement du bloc alvéolaire, luxation de la dent et déplacement, etc) (28).
- Les résorptions externes sous-épithéliales : sulculaires ou cervicales, elles peuvent atteindre la crête osseuse alvéolaire. La gestion orthodontique d'une dent affectée par ce type de résorption requiert une évaluation précise de son pronostic. En effet, la dent pourra présenter une poche parodontale après le traitement. De plus, il peut s'avérer impossible d'obtenir un résultat biologiquement acceptable à la fin du traitement. Dans un tel cas, il est préférable d'opter pour l'extraction de la dent.

Concernant les traumatismes sur les **dents immatures**, Bassigny (20) pense que cela peut déclencher une résorption radiculaire à évolution très rapide, dont le traitement par hydroxyde de calcium est aléatoire. Il faudra donc **éviter de déplacer orthodontiquement des incisives immatures qui ont subi un traumatisme**.



a) Photos et radiographie panoramique avant le dégagement de la canine.



b) Radiographie rétro-alvéolaire après le dégagement et la mise en place de la canine.

Fig. 20 : Cas clinique d'un patient qui a subi antérieurement un choc incisif et qui présente une canine incluse provoquant une rotation de l'incisive latérale. Il présente une résorption radiculaire des incisives centrales et latérale voisines (10)

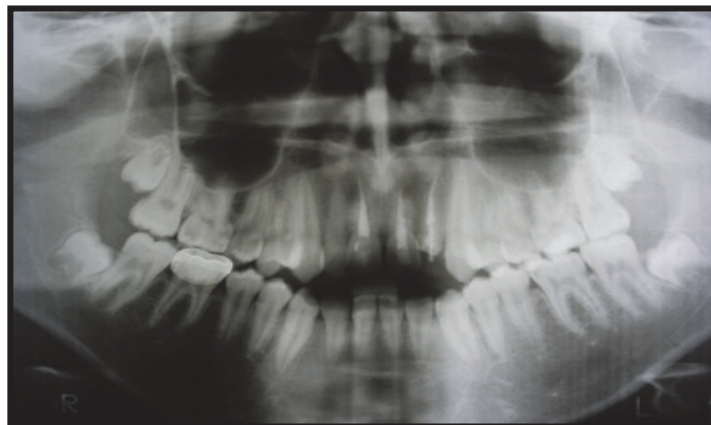


Fig. 21 : Radiographie panoramique d'un patient qui a reçu un traumatisme sur les incisives ; 11, 21 et 22 ont dû être dévitalisées. Au test de percussion elles semblent ankylosées et la radiographie montre une résorption radiculaire principalement sur 11 et 21 (10)

IV.1.5.2. Les résorptions radiculaires orthodontiques des dents traumatisées

Historiquement, il a été admis que toutes les **dents ayant des antécédents de traumatisme sont plus sensibles à la résorption radiculaire que les dents témoins saines**. Cela reposait principalement sur des données d'observation et des études animales (121) (122) (12).

Linge et Linge en 1983 et 1951 ont montré que l'incidence de résorption radiculaire sur des dents avec une morphologie normale augmentait avec les traumatismes subis par ces dents lors d'un traitement orthodontique (106).

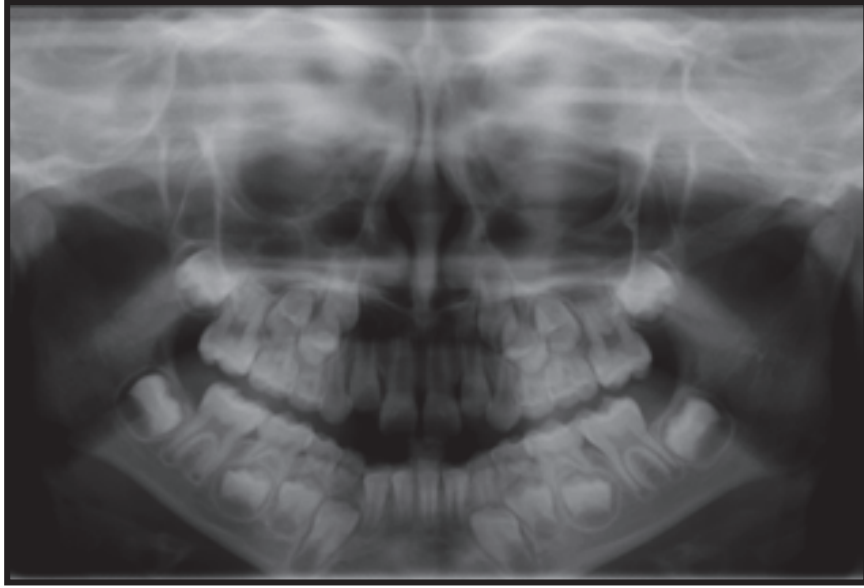
Certaines études ont montré qu'il n'y avait pas de différence significative de la tendance à la résorption radiculaire entre les dents traumatisées ne présentant aucun signe de résorption active et les dents non traumatisées (129) (116) (32). Cependant, si une dent précédemment traumatisée présente une résorption avant le traitement, il y a de fortes chances que le mouvement orthodontique augmente le processus de résorption (81) (73) (29).

Par contre pour Bourguignon (27), toutes les résorptions présentes avant traitement orthodontique, s'accroissent de façon sévère pendant le traitement orthodontique.

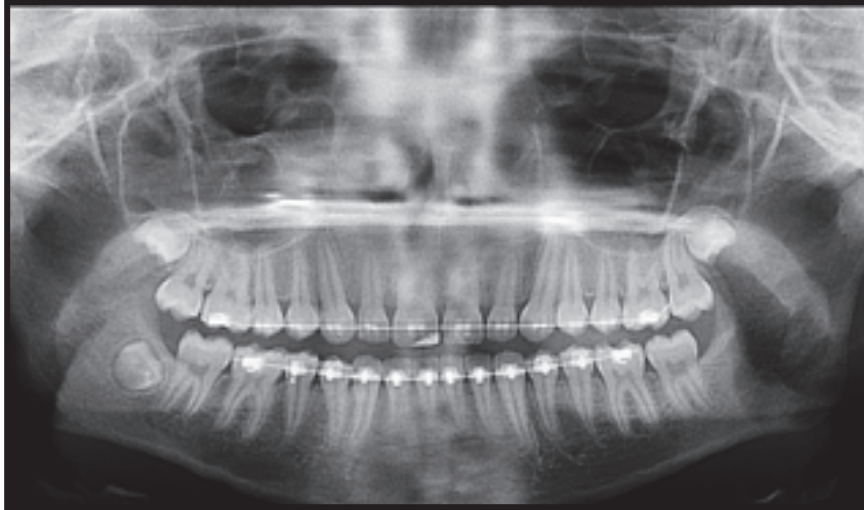
Pour Brezniak et Wasserstein, on observe en moyenne 1,07 mm de résorption radiculaire sur des dents antérieures traumatisées contre 0,64 mm sur les dents non traumatisées, après un traitement orthodontique (29).

Mandel et Villette (130) conseillent sur une dent antérieurement traumatisée avec ou sans traitement endodontique, d'attendre la fin de l'édification radiculaire pour commencer le traitement orthodontique tout en y associant un suivi radiologique.

Bacon et Canal (16) concluent qu'une dent avec un ATCD de trauma doit faire l'objet d'une **surveillance accrue** et présente un **risque modéré** de résorption radiculaire (Fig.22).



a) Radiographie panoramique **avant** traitement.



b) Radiographie panoramique **pendant** le traitement.

Fig. 22 : Cas d'une patiente qui ne présentait à priori aucun signe précurseur de résorption radiculaire sauf un traumatisme sur 11 et 21 à l'âge de 8 ans (10)

IV.1.5.3. Les résorptions radiculaires orthodontiques après transplantation réimplantation

Plusieurs études ont montré que des résorptions sévères pouvaient être induites suite **au traitement orthodontique de dents avulsées et réimplantées** (81). Le risque et le pronostic (apparition et sévérité de la résorption) sont variable selon le respect peropératoire de l'intégrité du ligament alvéolodentaire (12).

Dans ces situations, la plupart des résorptions se manifestent pendant la première année après le traumatisme. Par conséquent, si aucun signe de résorption n'est observé pendant ce laps de temps, le traitement orthodontique est envisageable. Pour Brezniak et Wasserstein, un **délai de trois mois devra être respecté** avant l'application de forces orthodontiques sur un transplant (30).

Cependant, dans le cas de dents réimplantées et de dents impactées, des résorptions évolutives peuvent se manifester soudainement, cinq à dix ans après le traumatisme, sans signes précurseurs (27).

Dans le cas de thérapeutique orthodontique sur transplants, on observe au minimum une résorption de la racine d'environ 1 à 2 mm, un taux comparable à celui observé sur des dents non transplantées (38).

IV.1.5.4. Les traumatismes occlusaux

Graber et Vanarsdall ont relié les traumatismes occlusaux survenant au cours du traitement orthodontique et les résorptions radiculaires ; lorsqu'une occlusion fonctionnelle non traumatique est rétablie, on observe un arrêt du processus de résorption voire une réparation (111). L'occlusion traumatique est, notamment sur les dents antérieures, un facteur de risque non négligeable de résorption (78) (51).

La gestion orthodontique de dents traumatisées doit commencer par un examen clinique et radiographique minutieux. **Aucun traitement orthodontique ne doit être entrepris si l'on observe des signes de résorption active.** En cas de signes de résorption évolutive, le stimulus étiologique doit être identifié et éliminé avant tout mouvement orthodontique.

Les dents traumatisées présentant un **ligament parodontal intact** (dépourvu de signes d'inflammation périapicale, de résorption inflammatoire ou de remplacement) avant traitement orthodontique, peuvent être déplacées avec un pronostic, en regard du risque résorptif, similaire à celui des dents non traumatisées.

Au préalable, tous les facteurs prédisposants aux résorptions induites orthodontiquement doivent être identifiés afin de tenter d'anticiper la réponse de l'individu et d'ajuster le plan de traitement en conséquence.

IV.1.6. Conclusion

Six mois après le début du traitement orthodontique, la prise de radiographies rétro-alvéolaires permet de détecter d'éventuelles résorptions. Si tel est le cas le plan de traitement devra être réévalué.

Samadet et Bacon en 2007 (170) dressent un tableau récapitulatif des facteurs de risque biologique qui est encore d'actualité aujourd'hui :

Tableau 1 : Tableau récapitulatif de Samadet et Bacon sur les facteurs de risques biologiques (170).

FACTEURS DE RISQUE BIOLOGIQUES	FAIBLE	MODÉRÉ	SÉVÈRE
SYSTÉMATIQUES Prédisposition génétique Pathologies systémiques Âge Sexe	Allergie Asthme Diabète	Précédent traitement ODF RR « familiale » post-ODF Pathologie systémique sus citée Adulte	SUSCEPTIBILITÉ GÉNÉTIQUE Précédent trait. ODF avec RR RR « familiale » généralisée Pathologie systémique sus citée et non-équilibrée
ANATOMIQUES Forme des dents et des racines Anomalies dentaires Territoire anatomique Densité de l'OA	Encombrement moyen à sévère	Racines émoussées ou en pipette Anomalies dentaires	Dent ayant déjà eu une RR Racines émoussées ou en pipette Anomalies dentaires
TRAUMATIQUES		Dents traumatisées antérieurement sans RR Dent transplantée	Dents traumatisées antérieurement avec RR Dent réimplantée
FONCTIONNELS Dysfonction : déglutition atypique, ventilation buccale Parafonction : succion, onychophagie	Rééducation des dysfonctions et arrêt des parafonctions	Bruxisme Dysfonction(s) : pulsion linguale, ventilation buccale Parafonction(s) : onychophagie, succion, tics	Bruxisme sévère Dysfonction(s) non rééduquée(s) Parafonction(s) persistante(s)

Tableau 1 : Tableau récapitulatif de Samadet et Bacon sur les facteurs de risques biologiques (170).

RR : résorption radiculaire ; ODF : orthopédie dento-faciale ; OA : os alvéolaire. Risque faible : RR localisée et/ou généralisée et d'intensité mineure. Risque modéré : RR localisée et/ou généralisée et d'intensité mineure à sévère. Risque sévère : RR localisée et/ou généralisée et d'intensité sévère à extrême.

Selon Bassigny (20), les résorptions localisées sont probablement le plus souvent en rapport avec des facteurs locaux et les résorptions généralisées avec des facteurs systémiques.

IV.2. Les facteurs de risques mécaniques

Les traitements orthodontiques sont souvent considérés comme des facteurs responsables de résorption radiculaire. Les mouvements orthodontiques ou biomécaniques comptent pour approximativement un dixième à un tiers des variations totales de résorptions radiculaires (Linge et Linge 1991, Baumrind et *al.* 1996, Horiuchi et *al.* 1998), bien que dans l'étude de Parker et Harris en 1998, plus de 90% des variations sont attribuées à l'importance du mouvement dentaire (81).

Nous étudierons la force employée, le type de mouvement dentaire induit, la malocclusion traitée, les différentes techniques de traitement, les traitements adultes, la durée de traitement, les traitements ortho-chirurgicaux et la récurrence induite.

IV.2.1. La force appliquée

- Le type de force :

L'orthodontiste peut utiliser différents types de force :

- Les forces **continues** ;
- Les forces **discontinues** ;
- Les forces **intermittentes** ;

Weiland en 2003 (193) compare la quantité de déplacement, la profondeur, l'aire et le périmètre des lacunes de résorptions obtenus sur des dents soumises à des forces orthodontiques constantes (arc superélastique) et des dents soumises à des forces orthodontiques déclinantes (arc en acier). Les résultats montrent une amplitude de mouvement plus grande des dents soumises aux forces constantes et des **lacunes de résorptions plus importantes pour ce groupe** dans une période de 12 semaines.

Il faut cependant noter que la force utilisée dans cette étude est supérieure à celle qui est préconisée pour ce type de mouvement sur des prémolaires (0,8 à 1 N au lieu de 0,5 N) pour les forces continues ce qui a peut-être empêché ou limité un processus de réparation des lésions, et que l'arc en acier était inactif au moment de la réactivation, ce qui a pu ralentir le mouvement dentaire.

Une force continue de 80 à 100 grammes utilisée pour réaliser un mouvement de version est plus dégradante qu'une force plus importante initialement mais rapidement dissipée.

Ainsi les forces interrompues contrôlées très régulièrement semblent donc causer moins de résorption radiculaire que des forces continues ; par contre si un suivi rigoureux n'est pas possible, l'utilisation de forces continues légères semble largement préférable (170).

Effectivement, il a été aussi montré, que des intervalles de repos trop longs entre deux périodes d'activation des arcs en acier pouvaient laisser la place à un mouvement dentaire contraire à celui de l'arc sous l'effet de la musculature buccale (« jiggling »), ce qui augmente le risque de résorption radiculaire en accroissant fortement le mouvement parcouru par la racine en provoquant un mouvement de va-et-vient (111).

Faltin *et al.* confirment, en 2001, que la diminution de quantité d'une force continue pourrait préserver les tissus (193).

La difficulté de décision entre facilité et danger était déjà bien expliquée par Rygh et Brudvik en 1993 : la qualité des nouveaux arcs pose un dilemme à l'orthodontiste qui doit essayer d'éviter des forces continues assez lourdes pour entraîner une nécrose du ligament parodontal et pas trop longues pour protéger la racine des dommages infligés à sa surface (193).

En conclusion, il est communément admis **que l'application d'une force discontinue entraîne une résorption radiculaire moindre que celle d'une force continue** justifié par le fait que la pause lors de l'application de la force discontinue permettrait une régénération du cément et préviendrait une résorption ultérieure bien que pour Owman-Moll (154) il n'y ait pas de différence entre les dents déplacées avec des forces continues ou discontinues. Une revue systématique de 2010 recommande tout de même la prudence concernant cette conclusion car toutes les études portant sur le type de force présentent de nombreux biais (195).

- **L'intensité de la force :**

La notion de « force optimale » a été introduite en 1952 par Storey et Smith ; ces auteurs ont montré qu'il existait une zone de pression de 150-200 grammes qui, appliquée au niveau de l'interface os/dent, produisait le maximum de mouvement de distalisation au niveau d'une canine maxillaire humaine. Cependant, la pression optimale ne doit pas dépasser la pression des capillaires sanguins qui est de l'ordre de 20 à 26 g/cm² (1961 à 2549 Pa); les forces dont l'intensité est inférieure à 20 g/cm² sont dites légères et celles dont l'intensité est supérieure à 26 g/cm² sont dites lourdes.

Selon Le Norcy *et al.* , l'intensité des forces utilisées en orthodontie est l'un des principaux facteurs étiologiques des résorptions radiculaires et Graber et Vanarsdall ont souligné à diverses

reprises l'importance de l'utilisation de forces dites « légères » afin d'augmenter l'activité cellulaire dans les tissus environnants tout en réduisant les risques de résorption radiculaire (111).

Très tôt, de nombreux auteurs ont trouvé une relation positive entre la quantité de force et la résorption radiculaire (Dellinger 1967, Kvam 1967, Stenvik et Mjör 1970, Reitan 1974, Rygh 1977, Bondevik 1980, Harry et Sims 1982, King et Fischlschweiger 1982).

Il a toujours été admis qu'une force assez importante provoque une résorption radiculaire plus étendue parce que la formation des lacunes est plus rapide et le processus de réparation des tissus est compromis (61) (41) (76) (18).

Cependant des recherches montrent qu'une intensité de forces orthodontiques supérieure à 200 grammes n'est pas forcément associée à une résorption radiculaire (194). Owman Moll et *al.* en 1995 pensent que la résorption radiculaire n'est pas liée à l'intensité de la force utilisée (2), mais aussi lorsque l'intensité de la force est doublée ou quadruplée par rapport au seuil, il n'y a pas d'effets sur la fréquence ou la sévérité de la résorption radiculaire, ou sur la vitesse du déplacement dentaire, et ce bien que la variation individuelle dans la résorption radiculaire et l'importance du mouvement soient grandes.

Récemment (2010 et 2015), deux revues systématiques ont confirmé qu'il existe une **corrélation positive entre l'augmentation des forces orthodontiques et l'augmentation des résorptions orthodontiques** (167) (195).

L'hypothèse de Norton est que l'application d'une force excessive provoque le dépassement du seuil de tolérance de déflexion de l'os, ceci se matérialise par un phénomène de piézoélectricité qui entraîne une déformation dentaire et une résorption radiculaire.

La résorption radiculaire peut être sensible à des différences de force de l'ordre de 10 g/dent ; **il existe peut-être un seuil critique de force au-delà duquel le rôle protecteur du ligament alvéolo-dentaire disparaît**. Il est évident que d'autres études sont nécessaires pour **déterminer la valeur optimale de force pour créer un mouvement sans résorption**.

- La durée d'application de la force :

Une corrélation entre la durée de traitement et la résorption radiculaire a été rapportée par Deshields (1969), Stenvik et Mjör (1970), Goldson et Henrikson (1975), Linge et Linge (1983), Goldin (1989) et Brezniak et Wasserstein en 1993 et 2002 (30) (119).

Pour Linge et Linge en 1994, Sameshima et Sinclair en 2001, Brin et *al.* en 2003, c'est le facteur de risque d'EARR **le plus important**.

Harry et Sims en 1982 pensent que la durée d'application de la force est plus critique que sa quantité (2).

Le temps de traitement peut être un facteur de résorption radiculaire (Taithongchai et *al.* 1996), mais pas obligatoirement (Beck et Harris 1994, Taner et *al.* 1999). Il n'expliquerait pas assez les variabilités observées de résorptions radiculaires à lui seul (Taithongchai et *al.* 1996) (81). Rygh et Brudvik en 1993, montrent que la durée du phénomène de résorption radiculaire semble être associée à la durée d'application de la force et la présence de tissus nécrotiques dans le ligament parodontal (193).

Roscoe *et al.* , dans une revue systématique de 2015 (167), ont trouvé une corrélation hautement significative entre augmentation de la durée de traitement et augmentation de la résorption radiculaire. A noter qu'aucune étude incluse dans leur revue utilisait le CBCT comme outil de mesure.

Cependant, d'autres auteurs estiment que ce lien n'est pas significatif, comme Beck (23), ou encore une étude de 2016 qui n'a pas trouvé de corrélations entre durée de traitement et résorptions radiculaires (57). Plusieurs auteurs ont affirmé sur la base de preuves scientifiques que le temps de traitement lui-même n'aurait pas de corrélation positive avec la résorption radiculaire (23) (138). La résorption serait corrélée à une plus grande quantité de mouvements pouvant survenir lors de traitements plus longs et pas seulement à la durée du traitement. Cela se produit parce que plus le **temps de traitement est long, plus le déplacement des dents sera important et peut-être une plus grande résorption radiculaire se produira**.

Des facteurs tels que des plans de traitement plus difficiles ou l'absence de coopération des patients peuvent être associés à l'allongement de la durée du traitement, et ces facteurs pourraient aussi contribuer indirectement à la résorption radiculaire.

IV.2.2. Le type de mouvement induit, le déplacement réalisé

- **Ingression** (Fig.23)

L'ingression est l'un des types de mouvement dentaire dont on a suggéré qu'il pouvait être inducteur de résorption. L'apex et le parodonte voisin peuvent subir des forces de compression relativement élevées lorsqu'une force d'ingression est appliquée à la couronne. A cause de ces éventuelles contraintes élevées, l'ingression est une technique qui, logiquement peut augmenter le risque de résorption radiculaire.

Cependant, certaines études montrent des effets différents. Mc Fadden et *al.* en 1989 (135) ont étudié la relation entre ingression orthodontique des incisives maxillaires et mandibulaires avec des forces faibles (25 grammes) en utilisant des arcs de base de la technique bioprogressive et la résorption radiculaire causée. Aucun lien ne fut trouvé. Cependant un traitement plus long semble corrélé à l'apparition de résorptions radiculaires. Pour eux, l'intrusion des incisives dans une population en pleine croissance a été jugée plus comme une « résistance à la croissance » que comme une ingression active.

Ils montrent cependant que chez des personnes avec un fort potentiel de résorption, l'ingression réalisée est significativement corrélée à la quantité de résorption observée. Effectivement, les cas les plus sévères de résorption radiculaires apparaissent chez des patients avec un fort risque résorptif (anomalies des formes radiculaires avant traitement) autant au maxillaire qu'à la mandibule.

Costopoulos et Nanda en 1996 (45) ont réalisé une étude avec ingression orthodontique des incisives maxillaires avec un arc d'ingression de type Burstone exerçant des forces légères (15 grammes par dent) pendant quatre mois. La résorption radiculaire ne fut que légèrement supérieure à celle du groupe témoin : 0,6 mm contre 0,2 mm (différence statistiquement significative). L'ingression moyenne mesurée au centre de résistance des incisives centrales était de 1,9 mm. L'importance de résorption radiculaire n'était pas liée à celle de l'ingression.

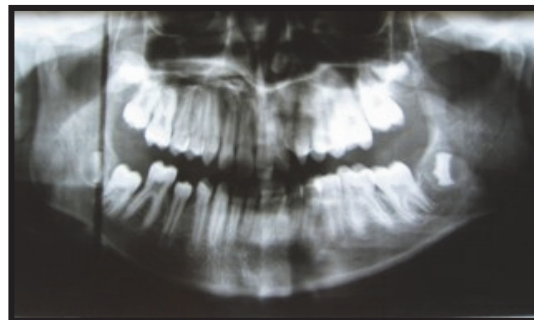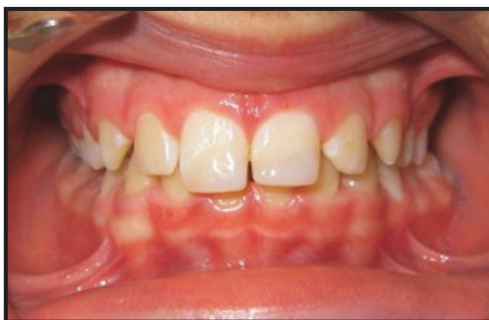Ces études accentuent l'importance du temps de traitement lors d'ingression des incisives maxillaires, ce qui augmente l'activité ostéoclasique, ce qui augmente la résorption radiculaire (la durée totale du traitement s'est révélée significativement liée à la résorption). Cependant **ces études ne sont pas très pertinentes** car aucune comparaison n'a été réalisé avec d'autres mouvements, l'outil de mesure est une radio rétro-alvéolaire ou une radiographie panoramique et il a été montré que cela sous-évalue complètement l'étendue des résorptions et le mouvement d'ingression a été réalisé avec des forces très légères sur un sujet en période de croissance.

Des études intra-individuelles ont révélé que l'étendue de résorption radiculaire varie avec la quantité de forces intrusives. Il a été démontré que la force intrusive peut induire des résorptions apicales principalement parce que la **forme radiculaire concentre la pression à l'apex conique** (61) (112) (131).

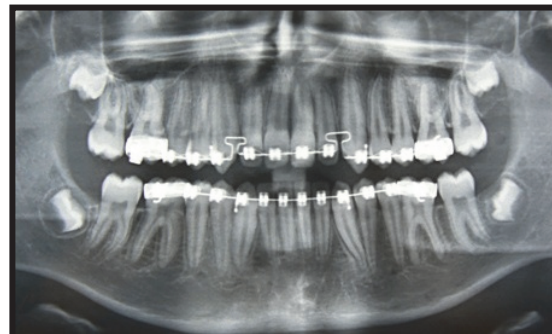
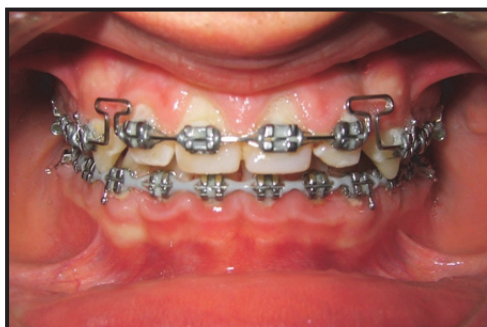En comparant l'incidence de la résorption lors des mouvements d'ingression et d'égression, et en utilisant une force continue d'une intensité égale, il a été trouvé que l'ingression entraînait quatre fois plus de résorption que le mouvement d'égression. Les zones de résorption profondes et étendues situées près de l'apex radiculaire étaient observées au niveau du tiers apical de la racine de la dent ingressée ; des aires de résorption superficielles et délimitées autour du foramen apical étaient caractéristiques des dents égressées (74). Harris et *al.* ont constaté que le volume des zones de résorption radiculaire après l'intrusion était directement proportionnel à l'ampleur de la force d'intrusion (76).

Une étude très récente de 2020 s'est intéressée à la quantité de résorption radiculaire en fonction du type de mouvement réalisé, **évaluée par CBCT** en pré et post traitement : **l'intrusion s'est avérée le type de mouvement le plus délétère** (123).

Dans le mouvement d'ingression, une résorption radiculaire inférieure à 2mm est pratiquement toujours retrouvée ; pour qu'elle soit la plus faible possible, le consensus actuel est **qu'il faut contrôler au maximum les forces appliquées lors de ce mouvement.**



a) Avant traitement orthodontique.



b) Au cours de la rétraction et de l'ingression.

Fig. 23 : Cas d'un patient présentant des résorptions radiculaires des incisives maxillaires après ingression par arc à boucle (10)

- **Égression**

Han et *al.* (74) ont comparé la quantité de résorption radiculaire chez le même individu après l'application de forces intrusives et extrusives continues. Une différence significative a été retrouvée entre les dents ingressées et les dents témoins mais **pas entre les dents égressées et les dents témoins** : l'ingression cause environ quatre fois plus de résorption radiculaire que l'égression. Weekes et Wong en 1995 observent que les résorptions se produisent dans les régions inter-proximales du tiers cervical de la racine après égression orthodontique.

- **Version/Translation**

Pour Graber et Vanarsdall, le mouvement de version entraîne une **concentration des zones de pression** dans des zones spécifiques du ligament alvéolo-dentaire, essentiellement à proximité de la crête alvéolaire et au niveau apical. Si les forces exercées sont trop fortes, une pression considérable est exercée au niveau apical, ce qui entraîne l'apparition des résorptions radiculaires (111).

Les mouvements de **translation** sont **moins pourvoyeurs de résorption radiculaire** parce que la force est répartie plus uniformément le long de la racine. Dans la littérature, les avis sont divergents ; pour certains auteurs le mouvement de version induit plus de résorption que le mouvement de translation, et pour d'autres c'est l'inverse. Au cours du mouvement de « tipping » (version), la résorption radiculaire apparaît au niveau cervical et apical de la racine, alors qu'au cours du mouvement de translation elle se situe au milieu de la racine.

- **Rotation** (51)

C'est un mouvement qui provoque **peu de résorption radiculaire** ; mais dans la région marginale on peut en observer sur les deux côtés en pression. Il ne faut donc pas réaliser de rotation rapide et utiliser des forces interrompues.

- **Torque**

Le mouvement de torque correspond à un déplacement de l'apex, le centre de rotation de la dent étant situé dans la région coronaire. Durant la phase initiale du mouvement, la **zone de pression maximale** se trouve dans le **tiers moyen radiculaire, zone où le ligament alvéolo-dentaire est le plus étroit**. Au fur et à mesure de la résorption dans cette zone médiane, une pression de plus en plus forte se manifeste dans la région apicale. Avec des forces trop importantes, des résorptions radiculaires ont été observées au niveau du tiers moyen de la dent puis au niveau du tiers apical. Le maximum de la résorption apicale est observé pour un

mouvement de torque radiculo-lingual (111). Ainsi, pour ces raisons, les incisives centrales maxillaires ont **quatre à cinq fois plus de risque de développer une résorption radiculaire sévère si elles sont soumises à un torque** ; cela est dû à l'importance de la force requise pour torquer ces dents. **La combinaison d'une ingression et d'un torque radiculo-lingual entraîne le plus grand risque de résorption radiculaire inflammatoire** (156) (45).

Casa et *al.* en 2006 (39) montrent dans une étude l'apparition de cellules clastiques après deux semaines d'application d'un torque continu de 600 g/mm sur les premières prémolaires humaines. Ces cellules créent de nombreuses aires de résorptions du côté en pression de la racine et le degré de sévérité est en relation avec la durée d'application de la force. Quelques signes de réparation cémentaire ont aussi été retrouvés, même avec le maintien de forces orthodontiques.

L'étude de 2020 portant sur la quantité de résorption en fonction du type de mouvement a montré que le torque était le deuxième mouvement (après l'ingression) le plus délétère (123). Donc le mouvement de torque est un **facteur de risque important** et l'utilisation de forces légères en diminue l'incidence négative.

- **L'amplitude de mouvement (81) (170)**

Bassigny, Phillips et Dermaut ne notent pas de corrélation entre l'importance du déplacement et le degré de résorption.

Pour De Shields 1969, Sharpe et *al.* 1987, Parker et Harris 1998, la quantité de mouvement orthodontique est corrélée à l'importance de résorptions radiculaires.

Pour Parker et Harris 1998 (156), plus de 90% des variations de résorption peuvent être attribuées à l'importance du mouvement dentaire. Segal et *al.* (2004), mettent en avant la durée du traitement ainsi que la distance totale parcourue par l'apex comme principaux facteurs de résorptions radiculaires (111).

Ainsi, la corrélation entre résorption radiculaire et mouvement de l'apex tend à **contre-indiquer les « allers et retours »** (*jiggling* en anglais), comme pratiquer une version des incisives pour les aligner, puis une fermeture d'espace qui les versera dans le sens inverse (45). Ce « *jiggling* » devra être évité ; néanmoins s'il doit être effectué, il faut attendre (mouvement interrompu) pour permettre au tissu ostéoïde d'être réorganisé.

Bacon et Canal concluent que, de manière consensuelle, **plus le déplacement apical est important, plus la résorption radiculaire pourra être importante** (16).

IV.2.3. Les différentes techniques orthodontiques

- Techniques multibagues selon les auteurs (134) (Fig.24)

Stuteville (1938), Mollenhauer (1987) et Mc Nab et *al.* (2000) trouvent que la technique de Begg cause plus de résorption radiculaire que la technique Edgewise, alors que Reitan (1960) et Begg et Kesling (1977) observent le contraire.

Beck et Harris (1994), Malmgren et *al.* (1982) ne trouvent aucune différence entre les deux techniques.

Blake et *al.* (1995) ne trouvent pas de différence entre la « Speed technique » et la technique Edgewise.

Linge et Linge (1983) montrent que l'utilisation d'arc rectangulaire est un facteur hautement significatif de résorption radiculaire.

Alexander (1996) ne trouve pas de différence entre arcs continus et sectionnels.

Andrews (1979) et Linge (1994), pensent que la technique d'arc droit avec les attaches pré-informées induit l'application de forces plus douces, avec moins de « jiggling » qui lui représente un facteur de risque de résorption radiculaire.

Reukers (1998) ne trouve pas de différence entre les patients traités avec un appareil Edgewise arc droit avec des attaches 0,022 inches, par rapport à des patients traités avec un appareil Edgewise classique avec des attaches 0,018 inches (165).

Mavragani et *al.* (2000) en étudiant l'étendue des résorptions radiculaires sur deux groupes de patients traités avec une technique Edgewise standard et l'autre avec une technique Edgewise d'arc droit mais tous deux avec des attaches 0,018 inches montrent que :

- Il y a une augmentation significative des résorptions radiculaires dans la technique classique pour les deux incisives centrales mais il n'y a pas de différence significative pour les incisives latérales ;
- La diminution des résorptions radiculaires dans le groupe traité par arc droit peut être due au contrôle plus efficace de la force orthodontique et des mouvements dentaires engendrés. La principale différence entre ces deux techniques est la **possibilité d'incorporer des forces plus légères et plus constantes.**

Parker et Harris (1998) réalisent une étude sur la direction des mouvements orthodontiques et les résorptions radiculaires. Pour cela ils utilisent trois types de techniques :

- Technique de Tweed classique Edgewise ;
- Technique de Begg ;
- Technique d'arc droit en prescription de Roth ;

Ils ne trouvent **pas de différence significative** entre ces différentes techniques sur l'incidence des résorptions radiculaires (170).

Janson et coll (1999) ont réalisé une étude pour comparer l'incidence des résorptions radiculaires après un traitement orthodontique avec trois techniques différentes :

- Technique standard Edgewise simplifiée ;
- Système Edgewise d'arc droit ;
- Bioefficient therapy.

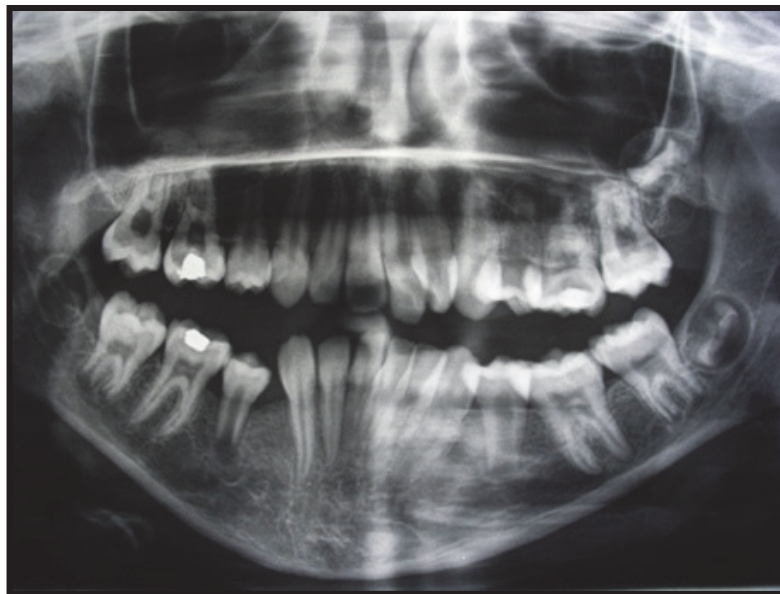Ils ont établi que l'incidence des résorptions radiculaires était plus faible lors de l'utilisation de la Bioefficient therapy ; ils pensent que cela est obtenu grâce à l'utilisation d'arcs superélastiques et activés par la chaleur équivalent à des arcs rectangulaires 0,018x 0,025 dans une gorge de 0,022x 0,025 durant la rétraction incisive et les étapes de finition (170).

En 2009, Ramanathan et *al.* comparent l'étendue de la résorption radiculaire de l'incisive maxillaire au cours des différents mouvements dentaires orthodontiques utilisant trois techniques différentes, à savoir un arc de base d'ingression, une technique segmentée (arcade en 3) et le nivellement de l'arcade supérieure avec technique d'arc droit (*straightwire*). Ils en concluent **aucune différence statistiquement significative de résorption entre les 3 groupes** (163).

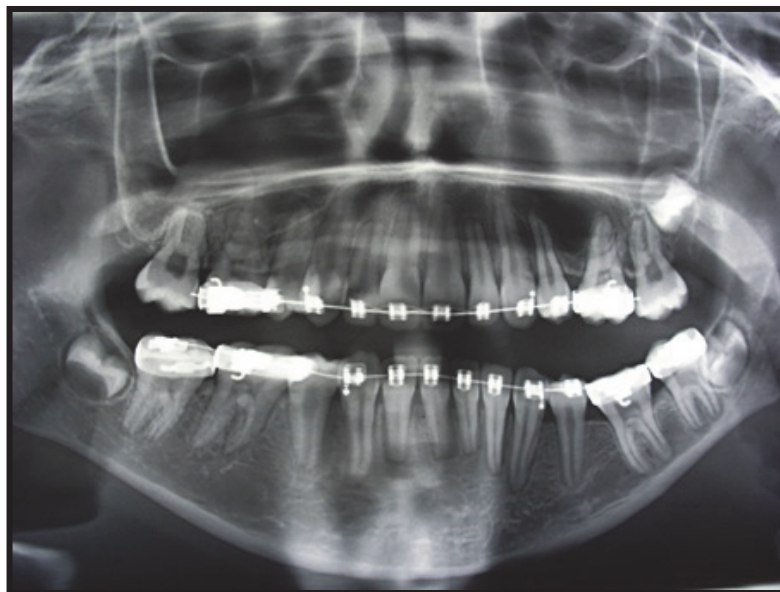
La différence principale entre les deux techniques d'arc droit et Edgewise conventionnel est la **possibilité d'utiliser des forces plus douces et plus constantes**. Ces caractéristiques doivent donc être incorporées dans la pratique orthodontique quel que soit la mécanique utilisée.

La comparaison des différentes techniques peut être contestée du fait que les protocoles de traitement ou les décisions peuvent être différents selon les praticiens, sachant que l'on a **trouvé des variations de résorptions radiculaires entre différents praticiens utilisant la même technique Edgewise fixe** (173).

En conclusion, il est admis que l'usage de fil à mémoire de forme, de fil superélastique pour les premières phases de traitement et de fil acier rectangulaire de moyenne section pendant la rétraction incisive et les finitions diminuerait le risque de résorption mais, en comparant l'Edgewise standard à différents appareils autoligaturants actifs ou passifs, **aucune différence statistiquement significative n'a été trouvée pour la résorption radiculaire** et **aucune technique multibagues n'est à préférer à une autre en terme de risque de résorption radiculaire** (170).



a) Radiographie panoramique avant traitement orthodontique.



b) Radiographie panoramique 7 mois après la pose d'arcs super élastiques sans contrôle, dont un à courbe de Spee inversée à la mandibule.

Fig. 24 : Cas d'une patiente à qui l'on a posé deux arcs super élastiques et qui ne revient que 7 mois plus tard ; notons les résorptions radiculaires généralisées (10)

- **Types d'appareillages : appareillages fixes vestibulaire vs aligneurs vs orthodontie linguale**

Avec l'essor des traitements par aligneurs, de très nombreuses études comparant la résorption radiculaire avec les techniques fixes par rapport aux techniques par aligneurs ont vu le jour (197) (8) (94) (58) (190) (36) (55) (65) (71) (68) (147). Les gouttières transparentes, telles que le système Invisalign, sont devenues de plus en plus populaires en raison de leurs avantages, telles que l'esthétique et le confort, par rapport aux appareils fixes.

Comme expliqué précédemment, il a été constaté que le **type** d'appareils fixes utilisés pour le traitement orthodontique était associé à l'incidence de la résorption (50). La prévalence de la résorption radiculaire chez les patients porteurs de gouttières transparentes est encore **controversée** (162).

Par exemple, une étude de 2013 a évalué la résorption des dents antérieures maxillaire et mandibulaire et des premières molaires, suite à un traitement par aligneurs, à l'aide de radiographies panoramiques et a constaté que **46 %** des dents présentaient une réduction radiculaire mesurable pendant le traitement avec des gouttières transparentes (108). Cette prévalence semble **égale ou inférieure à celle des appareils fixes**.

En 2019, une revue systématique et méta-analyse a comparé les résorptions entre les appareils fixes et les aligneurs sur la base de 11 études, elles-mêmes récentes (entre 2009 et 2018, la moyenne de date des études étant en 2016), présentant le moins de biais possible dont 3 études avec comme méthode de mesure le CBCT (62). Il en ressort que sur la base des preuves disponibles actuellement, cette revue systématique et méta-analyse démontre que les aligneurs ne préviennent pas le risque de résorption radiculaire pendant le traitement orthodontique, **mais l'incidence et la gravité de la résorption semblent être inférieures par rapport aux résultats rapportés par les études sur les appareils fixes**. Ceci est en accord avec la très grande majorité des études les plus récentes (58) (190) (36) (55) (65) (71) (68) (147).

Cependant, les qualités des études incluses étaient malgré toutes faibles. Des études de meilleure qualité et des considérations de facteurs de confusion plus nombreux sont nécessaires pour conclure à un résultat plus convaincant.

Le problème et principal biais dans la plupart des études, outre la méthode de mesure qui comme nous l'avons expliqué précédemment n'est réellement précise et fiable qu'à l'aide d'un CBCT, est que les gouttières transparentes sont généralement **utilisées dans des cas relativement simples où la résorption radiculaire devrait être moindre**. Par conséquent, il

serait intéressant que les patients traités avec l'une ou l'autre technique aient la même difficulté, la même quantité de mouvement dentaire requise et la même qualité des résultats pour le traitement et la comparaison.

Ainsi en 2020, une étude a comparé la prévalence et la sévérité de la résorption radiculaire chez les patients traités avec des gouttières transparentes et des appareils fixes en **utilisant le CBCT** sur une population de 70 patients dont 35 étaient traités par aligneurs et 35 par appareils fixes et **dont les caractéristiques de base des participants étaient similaires** (120). Il en ressort que :

- La **prévalence** de la résorption dans le groupe des **aligneurs** (56,30 %) était significativement **inférieure** à celle du groupe des appareils fixes (82,11 %) ($P < 0,001$).
- La **sévérité** de la résorption dans le groupe des **aligneurs** ($0,13 \pm 0,47$ mm) était significativement **inférieure** à celle du groupe des appareils fixes ($1,12 \pm 1,34$ mm) ($P < 0,001$).
- La résorption la plus sévère a été retrouvée sur la canine maxillaire ($1,53 \pm 1,92$ mm) et l'incisive latérale ($1,31 \pm 1,33$ mm) dans le groupe appareils fixes ; et sur l'incisive centrale ($0,26 \pm 0,42$) et latérale ($0,23 \pm 0,37$) dans le groupe gouttière ($P < 0,001$).

Ils concluent donc que la **prévalence et la gravité de la résorption radiculaire mesurées sur le CBCT chez les patients avec des gouttières transparentes sont inférieures à celles des patients avec des appareils fixes** (120).

L'argument avancé pour expliquer ces résultats est que par rapport aux appareils fixes, les gouttières transparentes ont été considérées comme pouvant potentiellement fournir des **forces relativement plus légères**, un processus de **traitement intermittent** et un **contrôle de la force stable** à l'aide de la technologie assistée par ordinateur, ce qui peut contribuer à une résorption radiculaire moindre chez les patients avec des aligneurs que chez les patients avec des appareils fixes (190).

Concernant **l'orthodontie linguale**, Benoit en 1997 constate qu'il y a un peu plus de résorptions radiculaires en technique linguale au niveau des incisives et en particulier au niveau des centrales. La présence de plans de morsure actifs rétro-incisifs en est probablement la cause. Il conseille de dissocier le mouvement d'ingression du déplacement distal de l'apex.

La distance inter-attaches réduite et l'apparition de forces/moments incontrôlés au cours de la phase de nivellement avec des arcs continus et résilients, sont perçus comme des désavantages possibles liés à la technique linguale et peuvent représenter des risques d'apparition de résorptions radiculaires.

Cependant, l'étude de Fritz, Diedrich et Wiechmann (67) en 2004 montre que :

- Le taux de résorptions radiculaires est de 3,7% ce qui correspond environ à 0,5 mm de perte pour une incisive centrale, ce qui est comparable aux résultats de la littérature sur les résorptions en technique vestibulaire ;
- Les résorptions radiculaires sont supérieures au niveau des incisives particulièrement les incisives latérales, puis au niveau des canines ;
- Les résorptions radiculaires sont supérieures au maxillaire par rapport à la mandibule ;
- Il n'y a pas de relation significative entre l'importance des résorptions radiculaires et des paramètres tels que l'âge, le sexe, le temps de traitement actif et la classe d'Angle ;
- Les cas avec extractions à l'arcade supérieure présentent un taux de résorptions radiculaires significativement plus élevé ;

Ils concluent que l'orthodontie linguale entraîne des résorptions radiculaires **mineures, comparables à celles observées en orthodontie vestibulaire** et que les résorptions sévères observées dans l'étude sont probablement liées aux prédispositions individuelles constituant un risque majeur dans leur apparition (67).

- **Traitement avec ou sans extractions**

Vonderahe (1973), Mc Fadden et *al.* (1989) et Baumrind et *al.* (1996) ne rapportent pas de différence au niveau du risque de résorptions radiculaires entre les patients traités orthodontiquement avec ou sans extractions (135) (21).

Selon Nishioka et *al.* (2006) (149), il y a 3,72 fois plus de patients avec des extractions par rapport aux patients sans extraction qui présentent des résorptions radiculaires.

Pour Blake et *al.* (1995) et Mc Nab et *al.* (2000), les traitements avec extractions influencent la quantité de résorptions radiculaires car cela augmente le mouvement dentaire lors de la fermeture des espaces d'extraction.

Sameshima et Sinclair montrent par exemple qu'un cas avec quatre extractions prémolaires présente plus de résorptions radiculaires par rapport à un cas sans extraction ou par rapport à un cas avec seulement deux extractions (173).

Une étude de 2016 sur les facteurs de risque des résorptions a trouvé que les traitements avec extractions étaient associés de façon statistiquement significative au risque de survenue des résorptions radiculaires (57). Ces résultats sont très probablement liés au fait qu'un traitement par extractions **allonge la durée du traitement et augmente la quantité de mouvement**.

Les extractions programmées sont donc recommandées car les dents sortent directement en bonne position et évitent des déplacements importants pourvoyeurs de résorptions radiculaires.

- **Tractions inter maxillaires (TIM)** (134)

Pour Bassigny (20), les tractions élastiques de classe II, si leur port est irrégulier comme c'est fréquemment le cas, engendrent des pressions discontinues à l'origine de mouvements d'aller et retour, phénomène favorisant la résorption.

Brezniak et Wasserstein pensent que les tractions intermaxillaires peuvent causer des résorptions radiculaires. Les résorptions les plus sévères seraient localisées au niveau de la zone d'application des élastiques. Ainsi, les élastiques de classe III seraient à l'origine de la résorption de la racine distale de la première molaire maxillaire (30).

Linge et Linge, Levander et Malmgren **ne trouvent pas d'incidence** non plus du temps de port des élastiques interarcades de Classe II, ni des auxiliaires de torque, ni des ressorts de redressement.

- **La malocclusion traitée**

Les avis des différents auteurs divergent.

Certains incriminent le sens vertical (la béance ou au contraire le surplomb excessif), d'autres comme Vonderahe (1973) et Baumrind et *al.* (1996) n'ont pas trouvé de corrélation entre résorptions radiculaires et malocclusion (21).

Taner et *al.* (183) étudient l'effet d'un traitement orthodontique avec extractions de quatre prémolaires sur des patients présentant une classe I et sur des patients présentant une classe II.1 :

- des résorptions radiculaires ont été retrouvées dans les deux groupes de malocclusion, ce qui confirme les résultats de Sjölien et Zachrisson (1973), Goldson et Henrikson (1975) et Sharpe et *al.* (1987) ;

- la résorption radiculaire moyenne est de 1mm environ pour les classe I et 2mm pour les classes II.1, et localisée surtout au niveau des incisives centrales.

En conclusion, le nombre de résorptions radiculaires est plus important chez les patients présentant initialement une classe II.1, dans cette étude, **mais il n'y a pas de lien entre la quantité de résorptions radiculaires et le degré de mouvement dentaire et le temps de traitement.**

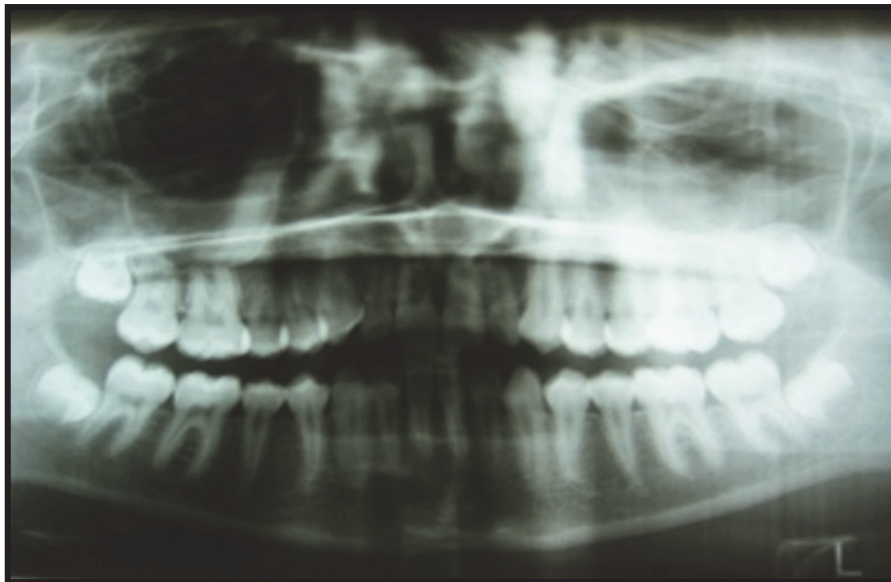
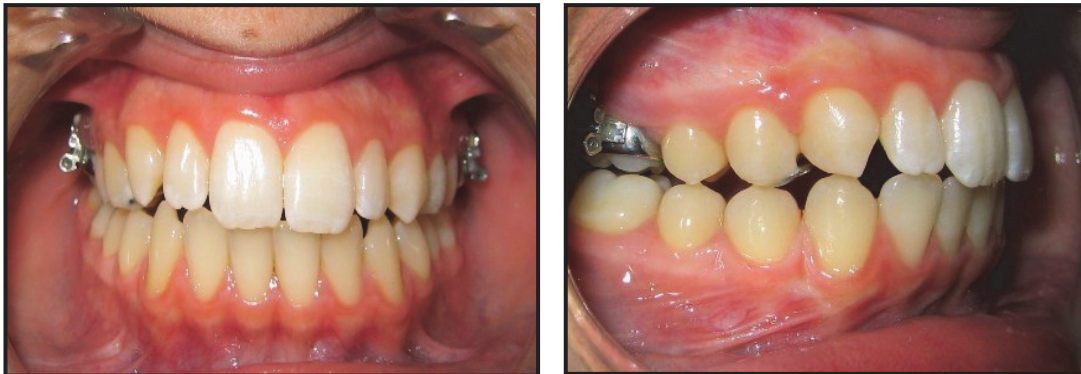
Pour Harsfield *et al.* (81), la quantité de mouvement dentaire demandé est fonction de la sévérité de la malocclusion. Par exemple, plus l'incisive a un surplomb important, plus on induira de la rétraction au cours du traitement et plus l'incisive se résorbera (Beck et Harris 1994, Harris *et al.* 1997, Sameshima et Sinclair). D'ailleurs plus le recouvrement incisif est grand, plus l'incisive est ingressée et résorbée et plus la racine distale de la première molaire maxillaire est résorbée (Beck et Harris 1994) (42).

Harris et Butler (77) affirment que dans les malocclusions sévères qui requièrent une correction orthodontique plus importante avec des mouvements orthodontiques vastes, la quantité de résorptions radiculaires attendue est plus importante, ce qui semble logique.

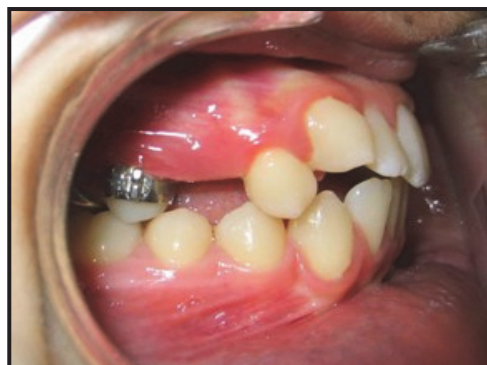Par exemple, la correction d'une infraclusion antérieure par des élastiques verticaux sans avoir au préalable ou conjointement corrigé la dysfonction linguale est un facteur de risque en raison des mouvements d'aller et retour.

Exemple de 2 cas cliniques :

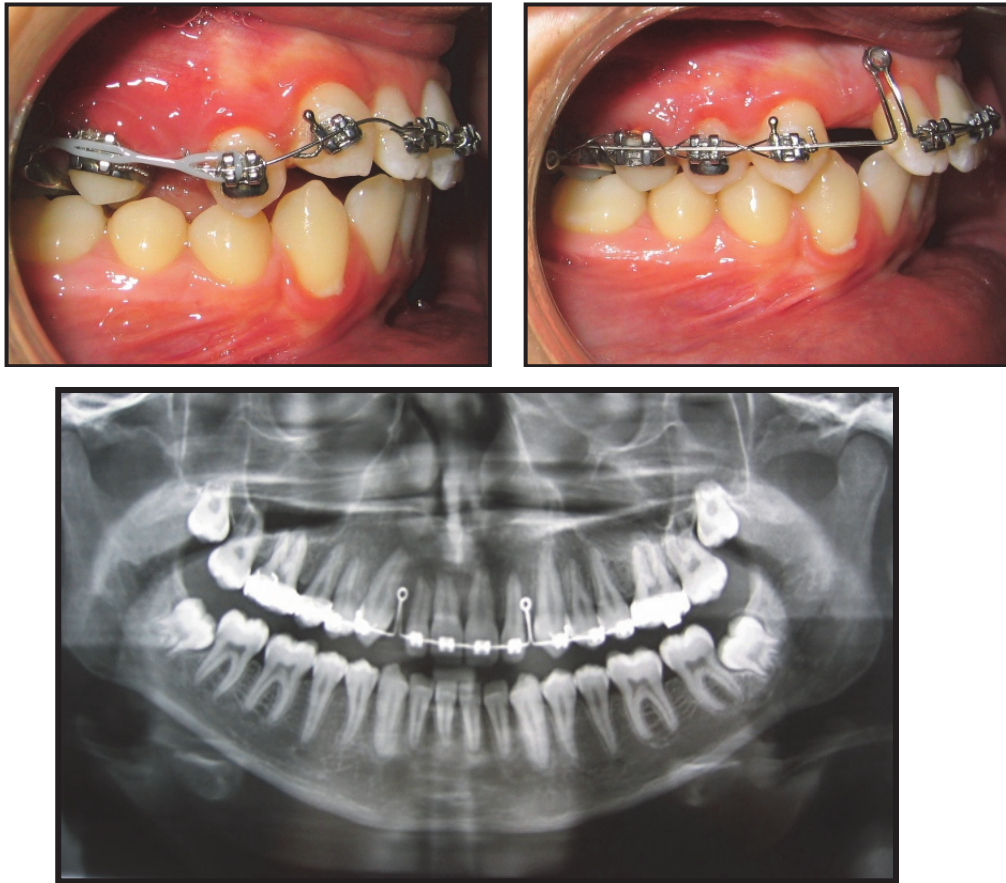
➔ Cas n°1 :



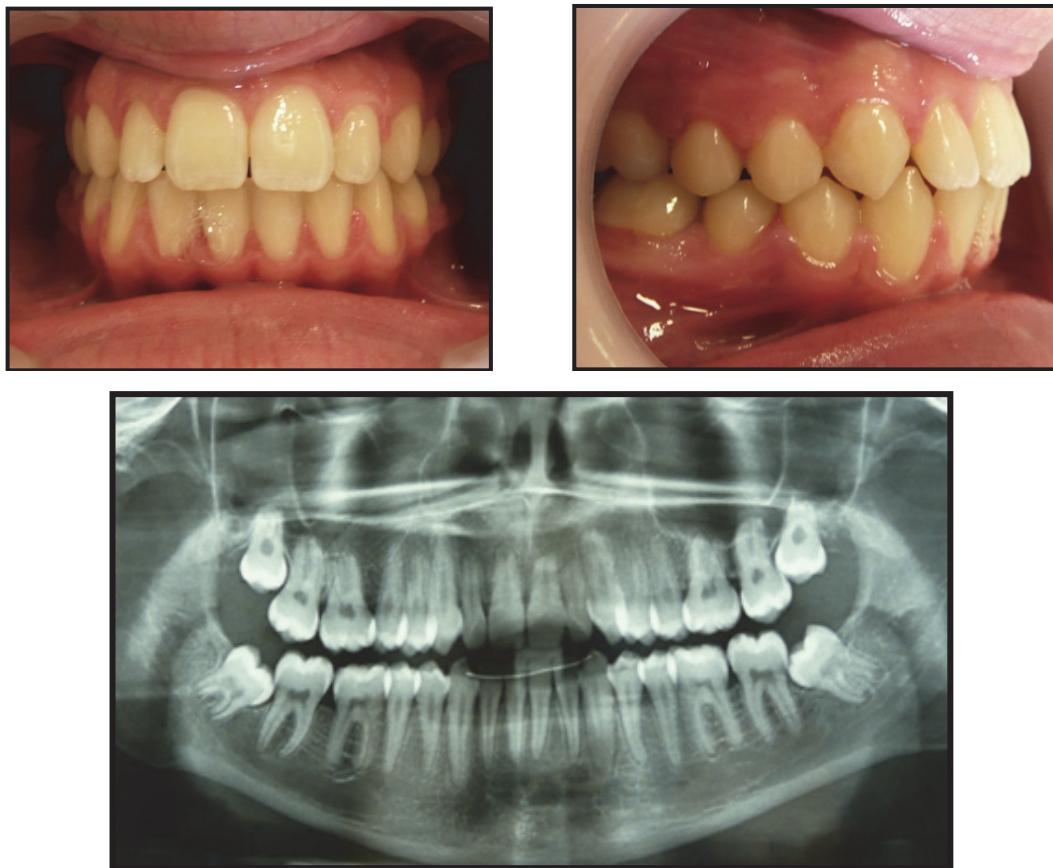
a) Photos et radiographie avant traitement.



b) Photo pendant l'application d'une force distalante au moyen d'un pendulum ; notons l'effet parasite de mésialisation de 14, 13, 12 et 11.



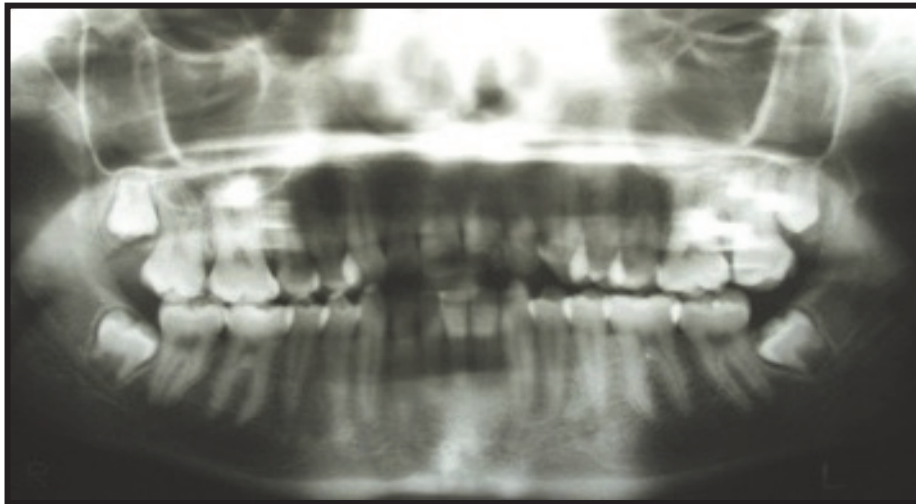
c) Photos et radiographie panoramique lors de la rétraction du secteur incisivo-canin.



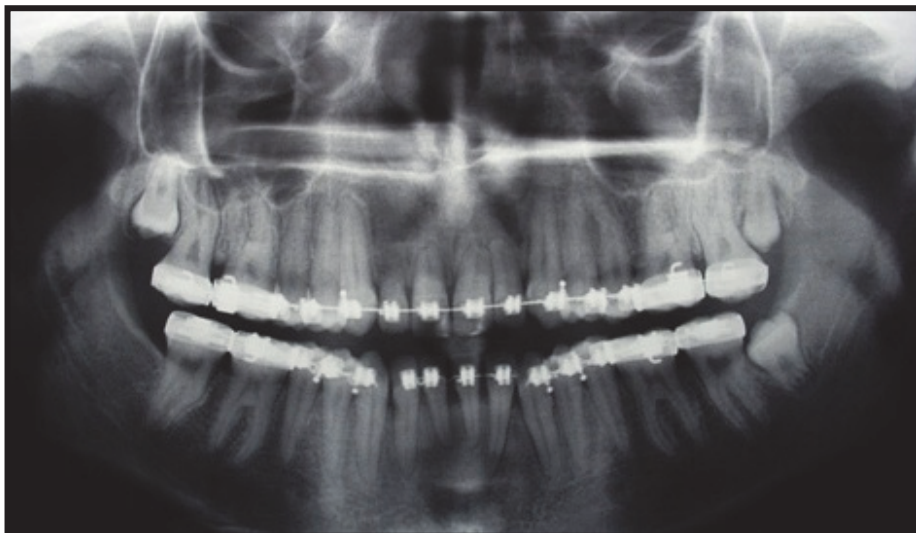
d) Photos et radiographie en fin de traitement.

Fig. 25 : Effets de l'utilisation d'un pendulum sans maîtrise des forces engendrées, et recul nécessaire du bloc incisif. L'importance des forces ainsi que le mouvement de va-et-vient nécessaire au recul incisif ont engendré l'apparition de résorptions radiculaire au niveau de 12, 11, 21 et 22 (10)

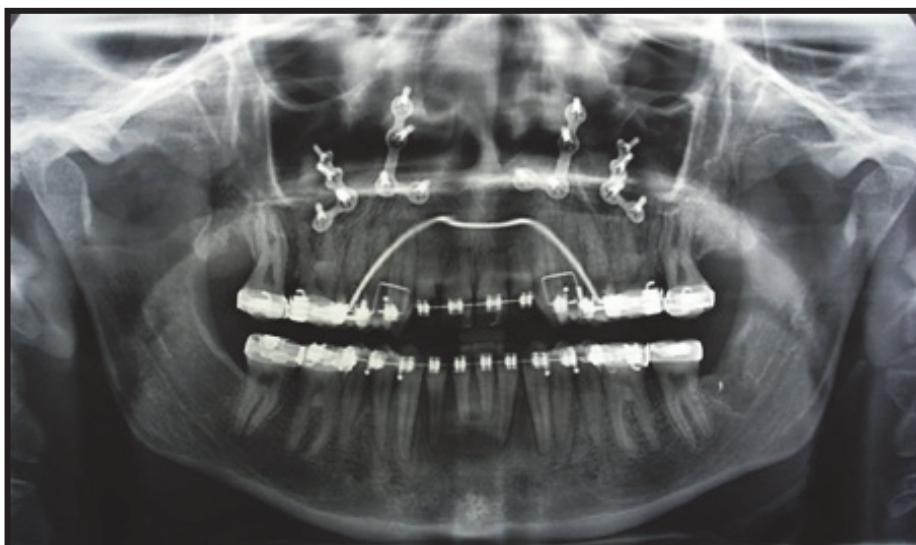
→ Cas n°2 :



a) Radiographie panoramique avant traitement orthodontique.



b) Radiographie panoramique pendant le traitement orthodontique.



c) Radiographie panoramique après la chirurgie.

Fig. 26 : Exemple d'une patiente présentant une dysmorphie par bécance antérieure et endoalvéolie maxillaire sur terrain de déviation septale, de dysfonction linguale et temporo-mandibulaire. L'orthodontie a consisté au nivellement des arcades et à leur préparation en vue d'une chirurgie orthognathique d'impaction (10)

Tous les auteurs s'accordent sur le fait que la désinclusion des canines, qui se fait au moyen d'appareillages fixes, peut créer très souvent une résorption radiculaire des incisives si la direction de traction n'est pas contrôlée et bien analysée en pré et per traitement.

- **Chirurgie orthognatique**

Pour Kaley et Phillips, Ramsey et *al.*, Ellingsen, les périodes d'ischémie et d'hyperhémie après ostéotomie de Le Fort I pourraient augmenter le risque de résorption radiculaire. On peut aussi supposer que les perturbations locales inflammatoires qu'elle entraîne, favoriseraient les résorptions radiculaires (170).

Cependant, une revue de littérature récente (2018) a recherché les modifications des tissus pulpaire et parodontaux associées à une chirurgie Le Fort I ou des ostéotomies sagittales du ramus et cette étude **n'a pas retrouvé d'augmentation significative des résorptions** associées à ces chirurgies (109).

IV.2.4. Conclusion

Pour Bacon et Canal (16), pratiquement tous les traitements orthodontiques avec appareils fixes s'accompagnent de résorptions radiculaires détectables radiologiquement. La rhisalyse peut apparaître indépendamment du type de force utilisée ou du type de mouvement dentaire. La résorption radiculaire semble davantage corrélée à la quantité de déplacement apical.

Le phénomène de résorption s'arrête après la disparition du stress ligamentaire et la résorption du tissu hyalin.

Des périodes de repos orthodontiques peuvent être profitables à l'intégrité radiculaire, le ciment cicatriciel néoformé serait plus résistant à la résorption radiculaire.

Artun et *al.* (15) ont montré dans une étude que les patients traités orthodontiquement qui présentaient une résorption radiculaire pendant les six premiers mois de traitement actif sont plus exposés à présenter des résorptions radiculaires dans les six mois suivants, que ceux qui n'en avaient pas eues. La prédisposition individuelle est un des facteurs de risque majeur.

Il a été estimé que **1 à 5%** des patients traités orthodontiquement devraient connaître **plus de 4 mm** de résorption radiculaire (104) (97). Chez le « patient à risque » connu, il faut se contenter d'une orthodontie à minima avec le consentement informé de ce patient.

Pour conclure, pour Bacon et Canal il est fondamental de comprendre que chaque cas est porteur de ses spécificités et les moyens orthodontiques employés peuvent varier. Il est impossible de chiffrer avec précision le « gain de non-résorption » gagné à utiliser telle ou telle approche plutôt qu'une autre. L'important reste que **l'objectif de traitement soit raisonnable et approprié à la situation**. Les moyens employés sont une chose, mais le contrôle et la maîtrise des moyens (dont le rôle est essentiel pour répondre à la question) en est une autre (16).

En fonction de la nature des forces mises en jeu, Samadet et Bacon (2007) qualifient le risque de **faible, modéré ou sévère** :

FACTEURS DE RISQUE MÉCANIQUES	RISQUE FAIBLE	RISQUE MODÉRÉ	RISQUE SÉVÈRE
FORCE APPLIQUÉE Consensus thérapeutique non démontré statistiquement	Forces continues et légères	Mécanique « lourde »	Forces importantes et mécanique « lourde »
NATURE DU MOUVEMENT	Tous les mouvements	Ingression « Va et vient » Rotation Version prolongée	Mouvement rapide Torque important
DURÉE DU TRAITEMENT	Supérieure à 6 mois	Longue mais prévue	Trop longue ou arrêts intempestifs du traitement
AMPLITUDE DU MOUVEMENT		IMPORTANTE (encombrement)	Amplitude du mouvement +++ Béance antérieure +++ Supraclusion +++ (non démontré statistiquement)
TYPE D'APPAREIL			Rapport Charge/Flexion +++ Port irrégulier des auxiliaires de traitement
TERRITOIRE DE DÉPLACEMENT		Proximité de dents incluses Chirurgie orthognathique à proximité	Racines ayant eu des RR par des dents incluses Dents lésées lors d'une chirurgie orthognathique

Tableau 2 : Tableau récapitulatif et évaluation du risque en fonction des facteurs de risques mécaniques selon Samadet et Bacon (170)

V. Attitudes thérapeutique en ODF

V.1. Traitement préventif

V.1.1. Avant le traitement orthodontique

- L'anamnèse médicale du patient est indispensable et doit être détaillée, pour **rechercher les facteurs généraux prédisposant** (66) :
 - Le facteur génétique, en interrogeant les parents du patient, mais également en se tenant informé du traitement orthodontique dont auraient bénéficié les frères et sœurs du patient et ses conséquences, en se procurant dossier et radiographies ;
 - Les pathologies en rapport avec l'homéostasie du calcium ;
 - Les problèmes hormonaux ;
 - Le diabète ;
 - Les terrains immuno-allergiques ;
 - Le stress général ou local ;
 - La prise d'anti-inflammatoires ;
 - Les carences.
- L'examen clinique doit être attentif à l'état dento-parodontal (66).
 - Toute gingivite peut témoigner d'une inflammation provoquant des résorptions radiculaires ; il faut donc attacher de l'importance à l'hygiène bucco-dentaire ;
 - Toutes les parafunctions et dysfonctions doivent être identifiées pour mieux être traitées ;
 - Toutes les dents ayant subi un traumatisme antérieur ou subissant des traumatismes répétés sont susceptibles de développer des résorptions radiculaires.

Dans le cas d'un traumatisme léger, comme la concussion ou une sub-luxation, une **période d'observation de 3 mois doit être observée** avant tout début de traitement orthodontique.

Dans le cas d'un traumatisme modéré, ou sévère, entraînant une luxation, une extrusion, ou une intrusion, ainsi que dans le cas d'une dent avulsée puis réimplantée, le traitement doit être suspendu pendant une **période d'observation de 6 mois au minimum** après remise en place de la dent.

En cas de fractures radiculaires horizontales, la durée d'observation doit être portée à **un an voire deux ans** pour Malmgren, Mandel et Villette (170) et le traitement ne peut reprendre qu'après constatation radiographique de la guérison de la racine (172).

- Le bilan radiologique est obligatoire et doit être le plus soigneux possible, avec une radiographie panoramique mais surtout un bilan rétro-alvéolaire, d'autant plus si le patient est âgé. Il doit permettre d'identifier la présence de dents déjà résorbées et les dents susceptibles de développer une résorption radiculaire.

Dans les cas de transfert, le praticien devra avant de commencer ou continuer le traitement, réaliser de nombreuses radiographies périapicales de contrôle (170).

Tous ces signes nous permettent de classer les patients à risque de résorption radiculaire (111) :

➤ Les patients à **haut** risque :

- Patients présentant des antécédents familiaux de résorption radiculaire (facteur génétique) ;
- Patients présentant des pathologies inflammatoires actives au moment du traitement (crise d'asthme, allergie, hypothyroïdie non traitée, hypovitaminose D non traitée, gingivite) ;
- Patients présentant des antécédents de résorption idiopathique ;
- Patients présentant des antécédents de résorptions radiculaires causées par un précédent traitement orthodontique ;
- Patients ayant subi un traumatisme dentaire précédemment ;
- Patient présentant des antécédents de chimiothérapie durant les phases de formation des germes dentaires et de maturation dentaire.

➤ Les patients à risque **modéré** :

- Patients présentant des agénésies de plus de quatre dents ;
- Patients présentant des canines incluses ou ectopiques ;
- Patients présentant des pathologies inflammatoires non actives au moment du traitement (asthme, allergie, alcoolisme, hypothyroïdie traitée) ;
- Patients présentant une fragilité de la paroi des vaisseaux sanguins et diabétiques ;
- Patients présentant des parafonctions.

➤ Les patients à **faible** risque

- Patients présentant des anomalies radiculaires (morphologie, dents immatures) ;
- Patients présentant des dents enclavées ou ankylosées ;
- Patients commençant un traitement après l'âge de onze ans ;
- Patients d'origine hispano-américaine.

Il faut donc **évaluer le bénéfice d'un traitement orthodontique par rapport au risque mesuré de résorptions radiculaires**. Pour Bassigny, le bénéfice d'un traitement orthodontique est remis en question si les précautions et les mesures préventives et curatives contre les résorptions ne sont pas adoptées. **Le patient est partie prenante** ; il doit être informé des bénéfices et des risques, du traitement et de son abstention (66).

V.1.2. Pendant le traitement orthodontique

Comme expliqué précédemment, la susceptibilité ou la résistance à la résorption radiculaire secondaire à l'application de forces orthodontiques, relève d'étiologies plurifactorielles ; elle est donc **très difficile à prévenir** (66).

- **Précautions radiologiques**

Selon les recommandations de l'ANAES, une **surveillance radiologique annuelle** est nécessaire chez tous les patients traités orthodontiquement. Une surveillance rapprochée peut intervenir dans les six premiers mois au moindre doute et la réaction doit être immédiate si une douleur continue d'exister entre deux séances d'activation (11).

Pour Levander (1998), pour les dents avec un risque accru de résorption radiculaire, et si le patient bénéficie d'un traitement anti-inflammatoire, une **radiographie tous les 3 mois est recommandée**. En revanche si l'on ne constate pas sur ces radiographies de résorptions débutantes ou en cours d'activité, il y a de grandes chances pour qu'il n'y en ait pas après (117) (115) (119) (170).

Pour Bacon et Canal (16), un **examen panoramique annuel** est indiqué pour s'assurer de la bonne marche du traitement et de l'absence de déplacements radiculaires mal contrôlés (variable selon les appareils orthodontiques en place). Des images de la résorption radiculaire sont cependant déjà **observables dès trois ou six mois** à l'aide d'un appareil d'imagerie de bonne qualité (réduction radiculaire conforme ou non aux standards de soins). **Ces contrôles précoces sont à réserver aux cas où l'on suspecte un risque augmenté de résorption**. Une **radiographie rétroalvéolaire des incisives supérieures est en général suffisante** pour se faire une idée de la situation générale quant à la résorption. Cet examen peut être proposé tous les six mois.

- Précautions **orthodontiques** (66)

Il faut surveiller l'apparition de douleur, ou un arrêt inhabituel du déplacement dentaire (Bassigny).

Pour minimiser la résorption radiculaire, il faut éviter un traitement long, avec des déplacements importants notamment sagittaux, trop irréguliers quant aux forces déployées et au port des auxiliaires, qui ne respecte pas un rapport charge/flexion bas et un rapport moment/force constant.

Il faut veiller :

- À utiliser des forces légères et intermittentes ;
- À produire une amplitude du mouvement orthodontique faible ;
- À contrôler l'ancrage, notamment s'il existe une béance à fermer ;
- Il faut prévoir le rythme des forces en réalisant des activations à intervalle long comme le recommandent Brezniak et Wasserstein (30) ;
- Il faut bien sûr éviter les mouvements de va et vient (170) ;
- Dans tous les cas il est primordial de tenir compte des dysfonctions, para-fonctions et lutter pour leur suppression ;
- L'hygiène doit être rigoureuse ;
- Samadet et Bacon (170) propose aussi l'utilisation de **plan de morsure ou de surélévation** molaire en composite ou ciment verre ionomère pour **éviter les interférences occlusales lors de l'alignement ou du nivellement, surtout chez l'adulte.**

- **Recommandations en fonction du risque**

A noter que cet arbre décisionnel reste aujourd'hui une référence bien que le niveau de preuve des éléments retenus dans cet arbre soit faible.

RISQUE FAIBLE	<p style="text-align: center;">Traitement après information et consentement éclairé du patient</p> <ul style="list-style-type: none"> – Rééducation fonctionnelle avant traitement – Prévion d'un contrôle radiologique par rétroalvéolaire à 6/8 mois puis tous les 6 mois des incisives supérieures – Maîtrise de la thérapeutique employée – Respect de la planification du traitement
RISQUE MODÉRÉ	<p style="text-align: center;">Traitement avec précautions spécifiques Information et consentement éclairé</p> <ul style="list-style-type: none"> – Rééducation fonctionnelle avant traitement – Évaluation et thérapeutique de soutien parodontal – Limitation du temps de traitement – Surveillance radiologique accrue (status complet pré-thérapeutique, puis clichés rétroalvéolaires tous les 6 mois sur les dents antérieures) – Limitation des mouvements exposant à la résorption radiculaire – Forces légères interrompues – Désocclusion par cales – Suivi, contention longue et équilibration occlusale
RISQUE SÉVÈRE	<p style="text-align: center;">Compromis thérapeutique ou absence de traitement Information et consentement éclairé</p> <ul style="list-style-type: none"> – Limitation des objectifs de traitement (fonctionnels et esthétiques) – Pas de mouvements inducteurs de résorption radiculaire – Surveillance radiologique accrue – Cales de désocclusion – Contention longue voire définitive – Équilibration occlusale – Dans les deux cas, prévion éventuelle à la place ou en relai de l'ODF : prothèse (implant) et/ou chirurgie orthognathique

Tableau 3 : Recommandations en fonction du risque selon Samadet et Bacon (170). En fonction de la présence chez le patient d'un ou plusieurs facteurs de risque et de leur importance, le risque est qualifié de faible, modéré ou sévère et est corrélé à une attitude thérapeutique spécifique.

- **Recommandations si une résorption radiculaire apparaît**

Si une résorption apparaît, il est recommandé de **faire une pause de 2 à 3 mois**, en maintenant des **arcs passifs** (20) (66).

Selon Brezniak et Wasserstein (29), le processus de réparation des lacunes de résorptions commence environ 2 semaines après la suppression de la force avec la mise en place du ciment acellulaire, suivi du ciment cellulaire. Le processus est ainsi de 38% après deux semaines et 82% après 5 semaines sur des prémolaires humaines.

Dans l'os, les ostéoclastes qui subissent une apoptose, laissent une couche de protéines dans la lacune, composée en partie d'ostéoporine et de sialoprotéine osseuses. Cette couche est reconnue plus tard comme la ligne cémentaire avec laquelle les ostéoblastes forment l'os.

Pour Andreasen, la couche cellulaire interne du ligament alvéolo-dentaire (constitué par les cémentoblastes, les fibroblastes, les ostéoblastes, des cellules endothéliales et périvasculaires) est à l'origine des réparations des lacunes de résorption (171). Une CAP (*Cementum Attachment Protein*) spécifique a été identifiée dans le ciment humain (29). Elle aurait la faculté de lier les surfaces minéralisées radiculaires.

La réparation et le remodelage du contour radiculaire peuvent provoquer une additionnelle mais légère perte de structure dentaire pendant un court délai après l'interruption de la pression. La **réparation cémentaire intervient**, même si une large portion de la structure radiculaire a disparu (27).

Le **ciment cicatriciel néoformé serait plus résistant à la résorption**, mais bien qu'une cémentogénèse de bonne qualité soit plus résistante à la résorption, les **zones de réparation sont limitées**. A leur périphérie ou à distance, peuvent apparaître d'autres lacunes de résorption lors de l'application de nouvelles forces orthodontiques (171).

Pour Bacon et Canal (16), le temps d'arrêt des sollicitations est difficile à préciser, que cela soit de deux à six mois ; ce qui est important c'est que **le néo-cément soit réellement édifié, l'apex prendra alors un aspect lisse, arrondi**.

Une **surveillance radiologique tous les neuf mois** est indiquée si une résorption modérée est découverte, et ce, d'autant plus qu'il persiste des troubles dysfonctionnels et para-fonctionnels. Une rééducation neuro-musculaire sera prescrite.

Il faut veiller à corriger tout traumatisme occlusal en utilisant par exemple un plan de morsure et obtenir un équilibre occluso-fonctionnel idéal (66).

Une surveillance radiologique se fait **tous les six mois** si le **risque est sévère** pour les racines à résorption avancée (supérieure à 4 mm), traumatisée ou sujette à malformation (66).

Une stratégie mécanique doit être pensée d'une façon individualisée selon l'importance de la résorption et l'âge du patient. Par exemple, lorsque les canines maxillaires sont incluses et que les incisives centrales et/ou latérales sont déjà résorbées, il importe d'orienter leur traction à distance des racines des incisives (66).

Dans les cas extrêmes où une **résorption sévère** est diagnostiquée, **le plan de traitement doit être réévalué avec le patient** ; l'option alternative pouvant inclure des solutions prothétiques pour fermer les espaces, libérer les dents en utilisant des arcs passifs, préférer la réduction proximale amélaire à la place des extractions et très vite solidariser les dents résorbées. Un **arrêt** du traitement et donc un **compromis thérapeutique** peuvent être envisagés avec éventuellement, si nécessaire, un traitement chirurgical et/ou prothétique, ceci toujours en accord avec le patient (30).

V.1.3. Après le traitement orthodontique

Le praticien veillera à obtenir des finitions occlusales « idéales », et à mettre en place une contention adaptée, des conseils de soins locaux, et un **planning de suivi clinique et radiologique** (170). Il faut **toujours contrôler l'importance du traumatisme occlusal** (30).

Les patients présentant des résorptions doivent avoir une **contention de longue durée**, car la récurrence est beaucoup plus fréquente. Il faudra placer **de préférence des arcs passifs collés** et non un dispositif semi-actif comme le *tooth positionner* (20).

Si jamais la contention est active ou si les dents ne sont pas maintenues dans la position réellement souhaitée, on laisse s'exercer à nouveau des forces nocives qui peuvent accentuer la résorption radiculaire.

Les fils tressés flexibles semblent être une bonne indication car ils permettent le maintien des mouvements physiologiques : l'examen de la littérature indique clairement que les contentions rigides sont à l'origine de résorptions extrêmement importantes, notamment après traumatismes (172).

Il faut impérativement surveiller les dysfonctions et para-fonctions qui sont sources de récurrence, engendrant encore un mouvement de va-et-vient augmentant encore les résorptions radiculaires.

Pour mémoire, cette conduite à tenir thérapeutique se double d'une **obligation d'information** :

- **Avant** traitement : informer le patient des risques de résorption radiculaire et rédiger un contrat de soins, qu'il est souhaitable de faire signer ;
- **En cours** de traitement : informer le patient en cas d'apparition de résorptions radiculaires ;
- **Après** traitement : informer le patient de l'éventuelle existence de résorptions radiculaires et lui faire des propositions thérapeutiques pour pallier les conséquences des résorptions.

V.2. Traitement curatif

V.2.1. Les ultrasons

El-Bialy *et al.* (56), évaluent l'effet de l'application trans-muqueuse d'ultrasons à proximité de la racine, sur le phénomène de cémentogénèse réparatrice ; l'Université d'Alberta (Canada) réalise une étude sur l'homme sur l'application de ces ultrasons et leurs effets sur la résorption radiculaire (171) ; ils en concluent que les ultrasons pourraient aider à cicatriser et stimuler la formation de tissu dentaire.

Canal remarque qu'à 4 semaines il y a moins de lacunes de résorption radiculaire sur des prémolaires traitées aux ultrasons. Machtou ne le confirme pas (171).

V.2.2. Les procédés médicamenteux

Comme nous l'avons vu précédemment, la difficulté réside dans la définition de l'effet-dose ; à des concentrations proches, les effets semblent pouvoir être tout à fait contraires et aggraver la résorption radiculaire (171).

De plus, les **données animales ne permettent pas de déduire directement des scénarios cliniques humains** (128). La posologie et la voie d'administration des médicaments utilisés dans les études sur les animaux diffèrent parfois de celles utilisées dans les milieux cliniques humains habituels (34). Par conséquent, on ne sait pas quelles substances peuvent affecter de manière significative la pratique clinique quotidienne.

Pour Bacon et Canal (16), **pour valider l'usage de médicaments en vue d'accélérer le déplacement orthodontique, les connaissances actuelles sont insuffisantes**. Passer à une application chez l'homme de données résultant de l'expérimentation animale est déraisonnable et risqué, d'autant que les possibles effets secondaires autres qu'orthodontiques n'ont pas été explorés et ne sont pas ou peu connus.

V.2.3. Le traitement canalaire

Pour Machtou (172), si une résorption radiculaire apparaît avec perte de vitalité, la résorption par pression liée au mouvement est alors compliquée par l'apparition d'une résorption inflammatoire apicale ou latéro-radicaire, liée à la nécrose de la pulpe. Dans ces conditions, le traitement endodontique est nécessaire, et la conduite à tenir est assez stricte. Il est **absolument indispensable d'attendre la guérison de la lésion d'origine endodontique avant de reprendre le traitement orthodontique** ; il faudra donc attendre de pouvoir observer une réparation des zones résorbées avec un nouvel attachement, un nouveau ligament.

Pour certains auteurs, il a longtemps été envisagé que dans les cas de résorptions extrêmes, un traitement endodontique peut-être conseillé. Cette thérapeutique est maintenant considérée comme un non-sens dans le cas où la vitalité pulpaire est présente.

Pour Machtou, les dents présentant des résorptions inflammatoires d'origine endodontique après nécrose pulpaire, consécutives à la mise en œuvre d'un torque de grande amplitude par exemple, nécessitent un traitement endodontique.

Un intervalle de 1 an doit être respecté et la guérison doit avoir été obtenue avant la reprise du traitement. Un pansement temporaire à l'hydroxyde de calcium est conseillé jusqu'à l'obtention radiologique de la guérison : « Lorsque les canaux sont nettoyés et remplis d'hydroxyde de calcium et que le traitement orthodontique est poursuivi prudemment (avec des forces légères), je n'ai pas obtenu d'aggravation de la résorption ».

L'hydroxyde de calcium réduirait la possibilité de résorption externe par modification du pH environnant la racine.

Une résorption radiculaire peut survenir après la dépose de l'appareil orthodontique (rare) à la fin du traitement actif. Si tel est le cas, un protocole de traitement endodontique à l'hydroxyde de calcium peut être envisagé (160).

V.2.4. Conclusion

Étant donné la localisation des résorptions, il n'existe pas réellement de traitement curatif ayant prouvé scientifiquement son efficacité. Le meilleur moyen de traiter la résorption passe par **sa prévention** ainsi que **l'arrêt des forces de 2-3 mois** pendant le traitement orthodontique.

V.3. Pronostic

Toutes les études indiquent que la résorption apicale, qui se produit pendant le traitement actif, n'évolue plus après la dépose de l'appareillage. Il se produirait une reprise de la réparation qui s'entend par le lissage et le remodelage des contours pointus et le retour à la largeur normale du parodonte

Il a été montré que **même une résorption radiculaire étendue n'affecte généralement pas la capacité fonctionnelle ou ne compromet pas considérablement la longévité des dents**. Une incisive centrale maxillaire de taille moyenne, de forme normale, sans perte osseuse alvéolaire lors d'un traitement orthodontique avec une racine raccourcie de 5 mm aura encore 75% de son attache parodontale ; ceci explique pourquoi la perte de dents due au raccourcissement apical n'a pas été rapportée dans la littérature (101). Une étude rétrospective, dans laquelle 100 patients ont été rappelés 14 ans après un traitement orthodontique, a trouvé une perte de dents et une hypermobilité chez seulement 2 patients (164). Une rétrospective plus récente analyse des patients ayant subi une résorption radiculaire sévère (longueurs radiculaires de 5,5 à 18,1 mm), rappelées 5 à 15 ans après le traitement, a révélé qu'aucune dent n'avait des scores de mobilité supérieurs à 1 sur l'indice de Miller (déviations de la couronne à moins de 1 mm de la position normale), aucune dent n'avait été perdue (118).

Une réduction significative de la longueur radiculaire peut entraîner un rapport couronne-racine défavorable des dents affectées, les rendant moins adaptées comme piliers et ancrages pour les restaurations prothétiques.

De plus, il a été montré qu'une **perte de longueur radiculaire de 3 mm équivaut à 1 mm de perte d'os cervical** (101). Il est ainsi bien important de comprendre qu'une résorption légère ne compromet en rien le pronostic de la dent ; **il est bien plus grave qu'une dent soit sujette à une parodontite qu'une dent sujette à une résorption**. Ceci-dit, une parodontite progressera plus rapidement vers un niveau d'os alvéolaire critique si elle implique des dents avec résorption radiculaire.

Ainsi, la longévité de la dent concernée par la résorption radiculaire n'est pas compromise, si celle-ci n'est pas supérieure à 9 mm, **si le terrain parodontal est favorable** et si l'équilibre occluso-fonctionnel est acquis. Les clichés rétro-alvéolaires après traitement permettront d'évaluer l'intégrité osseuse et radiculaire et **d'informer le patient sur son état** (66). Si la résorption est de type 4 (fig.5) et qu'elle **dépasse 9 mm**, elle peut conduire à la mobilité. Si la

perte de la dent est inéluctable, une solution prothétique de remplacement doit être réfléchie (118).

D'après l'ANAES (11), lors d'un traitement orthodontique, une altération imprévue de l'intégrité des racines dentaires, fragilisant les dents, peut avoir un effet préjudiciable sur leur pronostic de maintien sur les arcades. Une réduction anormale et excessive des racines dentaires avec le traitement peut amener à réévaluer les objectifs de ce traitement afin d'éviter que la réduction radiculaire n'atteigne des proportions potentiellement dangereuses pour l'avenir des dents. La recherche d'un compromis est alors de règle et pourra nécessiter une interruption de la thérapeutique avant que les objectifs prévisionnels du traitement ne soient atteints.

VI. Responsabilités légales et obligations

VI.1. Le contrat de soin

D'après le rapport de l'ANAES (11), tout traitement orthodontique comporte un risque pour le patient car le risque zéro n'existe pas. Lorsque s'engage le contrat de soins, le patient doit être informé sur les risques thérapeutiques et le praticien reçoit alors le consentement éclairé du patient. Ce contrat de soins, synallagmatique, implique pour le praticien une obligation de moyens en matière de soins et une obligation de résultats en matière de sécurité tenant tant à la conception de l'appareil qu'à ses conditions d'utilisation (Cour de cassation du 22/11/1994). Il est consensuel, c'est-à-dire que rien ne contraint le praticien à l'écrire et, qu'en dehors d'exceptions très précises, le principe de la signature d'une décharge serait plutôt à rejeter. De plus, plusieurs Arrêts de la Cour de cassation stipulent que le praticien est responsable des suites dommageables des soins si, eu égard à cette obligation de moyens, il s'est rendu coupable d'une imprudence, d'une inattention ou d'une négligence révélant la méconnaissance de ses devoirs (25) (24).

VI.2. Obligations mises à la charge de l'orthodontiste

La loi du 4 mars 2002 oblige le praticien à communiquer au patient les informations contenues dans son dossier médical.

La nécessité de l'information préalable est affirmée également dans les déclarations internationales comme la déclaration d'Helsinki (1964) et la déclaration de Tokyo (1975). Elle est enfin consacrée par les lois récentes, en particulier celles du 27 juin 1990 et du 20 décembre 1988 (24).

Le praticien doit émettre au patient des réserves sur le traitement si celui-ci présente des risques ; il doit prendre la décision du traitement avec le patient, et il doit faire signer au patient un consentement éclairé après lui avoir laissé un délai de réflexion.

L'énoncé des risques potentiels ne doit pas occulter la responsabilité directe du patient comme une hygiène ou une coopération déficiente, une anomalie parodontale ou dentaire, une pathologie régionale ou générale, toutes choses étant ou non préexistantes au traitement ; le rôle du praticien est de savoir évaluer ces paramètres, sachant que la durée du traitement est directement liée à la coopération du patient et au charisme de l'équipe soignante.

La jurisprudence incite de plus en plus de praticiens à établir et à faire signer un plan de traitement. Ce plan de traitement doit :

- Tenir compte des conditions initiales ;
- Ne pas s'engager à obtenir un résultat ;
- Prévoir des examens radiographiques périodiques ;
- Prévoir également la possibilité d'interrompre le traitement ou de modifier les objectifs de traitement.

Depuis l'arrêté du 25 février 1997, l'obligation d'information pesant sur le médecin est une obligation spécifique qui conditionne le consentement éclairé du patient et, dès lors, c'est au praticien de prouver qu'il a bien rempli cette obligation. C'est ainsi qu'un feuillet intitulé « consentement éclairé » est publié par le syndicat national des praticiens spécialistes en ODF. Il est fait mention des risques au cours du traitement et des obligations du patient. Sinon il conviendra de toujours conserver une trace écrite du jour et de l'heure, ainsi que des modalités, du contenu de l'information et des risques encourus, dans le dossier, afin de pouvoir justifier d'un commencement de preuve par écrit que cette obligation d'information a effectivement été remplie (25).

La responsabilité de l'orthodontiste peut être mise en cause s'il manque à ses obligations contractuelles. Mais **c'est au patient d'apporter la preuve de l'inexécution d'une des obligations nées du contrat.** Pour s'exonérer de sa responsabilité, l'orthodontiste doit **justifier qu'il n'a pu exécuter cette obligation en raison d'une cause étrangère, qui ne peut lui être imputée** (9).

VI.3. Les précautions

Au-delà de tous les moyens de prévention (interrogatoire, examen clinique, contrôle radiologique régulier) que nous avons abordé précédemment, si malgré tout des résorptions radiculaires apparaissent, il faut savoir interrompre le traitement et informer le patient de l'apparition de résorptions radiculaires, et si nécessaire lui faire des propositions thérapeutiques pouvant palier les conséquences des résorptions. Une bonne information met à la disposition du patient toutes les données nécessaires à la compréhension de sa situation et à éclairer sa prise de décision, afin que lui (et sa famille quand il est mineur) donnent leur consentement éclairé aux soins envisagés (9).

Cette obligation d'information se double d'une obligation de formation continue, et l'approche factuelle est une des voies de cette formation continue, la durée de la responsabilité de l'orthodontiste vis-à-vis de son patient étant **trentenaire**, à laquelle il convient de rajouter les actes effectués durant le temps où le patient était mineur.

VI.4. La faute

L'orthodontiste peut voir sa responsabilité civile engagée soit du fait de son acte thérapeutique, soit du fait de l'information qu'il a fournie à son patient (9).

En dehors d'erreurs irréfutables, les fautes qui pourraient être retenues en cas de préjudice pourraient être :

- Une anamnèse incomplète : le diagnostic de patient à risque n'a pas été fait ;
- Des radiographies initiales inexistantes ou imprécises, sans comparaison possible ;
- L'absence de contrôle régulier de l'état des racines ;
- Une information incomplète par une absence de consentement éclairé.

Les témoignages d'autres patients prouvant que l'information est complète et régulière peuvent être utiles.

VI.5. La déclaration à l'assurance

Trois cas de figure existent :

- ⇒ Les examens cliniques et radiologiques montrent une résorption radiculaire importante, supérieure à 4 mm avec un rapport couronne/racine de 1/1, et/ou mobilité : prévenir le patient et l'assurance par une déclaration de sinistre comportant le nom du praticien, le nom du patient, son âge en début et en fin de traitement, son adresse, la technique utilisée, le préjudice probable. L'assureur demandera une « déclaration de sinistre » circonstanciée avec description clinique et des radiographies. Assurer le suivi par contention et visites périodiques.
- ⇒ Seul l'examen radiologique montre une résorption supérieure à 3 ou 4 mm : faire à l'assurance une « déclaration conservatoire » et suivre le patient.
- ⇒ Aucun signe clinique, les radiographies montrant une résorption ne dépassant pas 3 mm : pas de déclaration (25).

VI.6. Sinistralité

D'après les données de la MACSF datant de 2018-2019 (92), disponible sur [ce lien](#), au total 82 litiges ont été déclarés en orthodontie en 2019 (74 en 2018) :

- 58 sinistres sont des contestations du plan de traitement appliqué ;
- **4 déclarations sont liées à des résorptions radiculaires ;**
- 5 liées à une récurrence ;
- 9 liées à des problèmes parodontaux, ou articulaires en suite de traitement ;
- Et enfin 6 liées l'apparition de caries, de déminéralisation ou de perte de dents.

VII. Conclusion

Les résorptions radiculaires orthodontiques font parties des complications les plus fréquemment rencontrées lors d'un traitement orthodontique.

Le but de ce travail était de répertorier tous les facteurs de risque d'apparition de résorptions radiculaires au cours d'un traitement d'orthodontie afin de mieux les prévenir, mais comme le précise le rapport de l'ANAES (11) et le confirme l'ensemble de la communauté scientifique, **les mécanismes qui contrôlent et régulent la résorption radiculaire orthodontique sont encore mal connus** et il existe une très grande variabilité interindividuelle de susceptibilité à ce phénomène, et les observations contradictoires ne sont pas rares. Beaucoup de praticiens pensent que la résorption est un phénomène que l'on peut éviter et tiennent les orthodontistes pour responsable de l'inflammation qui survient pendant le traitement orthodontique. Il apparaît que la résorption radiculaire apicale soit le **résultat d'une combinaison de variables biologiques individuelles et de facteurs mécaniques**.

De nature irréversible, elles peuvent être suffisamment étendues pour jeter un doute sur le bénéfice apporté au succès du traitement orthodontique et tout le monde s'accorde sur le fait qu'elles peuvent affecter le pronostic à long terme et la stabilité du système dentaire.

Le praticien doit donc, à chaque étape du traitement :

1. **Connaître les situations à risques** et **dépister** les individus à risque par un questionnaire médical précis, sachant que 40 % de la population ne présente aucun signe évocateur ;
2. **Inform**er les parents et les enfants, sachant que tout contrat trop précis accroît d'autant la responsabilité contractuelle ;
3. **Prévenir** et **intercepter** les complications des traitements orthodontiques le plus précocement possible, c'est-à-dire par des contrôles radiologiques précis et réguliers ;
4. Éviter les traumatismes ajoutés par un **contrôle strict des forces employées** ;
5. Prévenir les récives ;
6. **Suivre l'évolution des résorptions** par des examens **cliniques** et **radiologiques** adaptés ;
7. **Se justifier d'un phénomène** aussi fréquent qu'imprévisible

Ainsi le praticien se trouve dans une situation difficile de dépistage, de prévention, d'information, de traitement adapté et de déclaration à l'assurance sachant qu'en moyenne, 93% d'adolescents traités présenteraient des résorptions radiculaires, dont 12 à 17 % de résorptions radiculaires modérées à sévères (de 2mm à 1/3 de la longueur radiculaire) et 1 à 5 % de résorptions radiculaires dites sévères (supérieures à 4mm ou supérieures à 1/3 de la longueur radiculaire) (155) (97).

La résorption commence approximativement au bout de deux à cinq semaines mais n'est décelable radiologiquement qu'au bout de trois à quatre mois (51). En cas de suspicion de résorption, le cone beam est un examen très précis qui devrait devenir la référence. Il permet de déterminer la situation anatomique, l'étendue et la sévérité des résorptions. La précision du diagnostic facilite la prise en charge thérapeutique.

Les solutions thérapeutiques conservatrices existent et le recours à l'extraction reste exceptionnel. Pour l'orthodontiste, elles passent essentiellement par l'interruption temporaire ou définitive du traitement en cas de résorption apicale pour obtenir l'arrêt du processus de résorption et réparation du cément.

Très récemment (2019), Brezniak et Wasserstein, qui sont des précurseurs et à l'origine d'articles qui font encore référence dans le domaine de la résorption orthodontique, ont tenté d'apporter un « changement de paradigme » sur les résorptions apicales (31) dans un article publié dans *l'Angle Orthodontist*. Ils pensent que la résorption radiculaire est un effet secondaire inévitable du traitement orthodontique résultant du **mécanisme inflammatoire de défense** des tissus impliqués, et que le niveau/la quantité de ce mécanisme de défense est déterminé par des facteurs inconnus ou encore non prouvés ; mais que cette résorption n'affecte pas, dans la plupart des cas, la longévité, la vitalité, la fonction des dents lésées par l'activation de ce mécanisme de défense. Ils pensent qu'il est temps que la profession considère la théorie selon laquelle **la réaction initiale à la force orthodontique est comme tout autre mécanisme de défense dont le corps regorge**, que la résorption orthodontique détectée dans la majorité des recherches cliniques in vivo est basée sur des résultats à 1 mois or il est maintenant connu que la résorption cémentaire est quasiment totalement remodelée à la suite du traitement, cependant aucune étude n'a jamais démontré de relation entre les quantités de résorption de surface cémentaire initiale et la quantité réelle de raccourcissement de la dent à la fin du traitement. Le paradigme actuel persistant qui nie qu'il y ait activation du cycle du mécanisme

de défense, (résorption et apposition) et met la plupart de ses efforts dans l'étude de la force (quantité, direction, etc.), impliquant ces résultats comme la cause du raccourcissement de la racine apicale, met en fait chacun de nous en danger d'être poursuivi en justice pour utilisation, par exemple, des forces trop lourdes qui raccourcissent les racines d'un patient.

Ils terminent en posant cette question : « Qu'est-ce qui se cache réellement derrière le raccourcissement des racines pendant le traitement orthodontique ? » (31).

Finalement, pour conclure nous pourrions reprendre ce que Brodie évoquait : « *Les résorptions radiculaires sont au traitement orthodontique ce que les cicatrices sont au traitement chirurgical* ».

Bibliographie

1. Abass SK, Hartsfield JK Jr. Orthodontics and external apical root resorption. *Semin Orthod*. 2007;13:246–256.
2. Acar A, Canyürek Ü, Kocaaga M, Erverdi N. Continuous vs. Discontinuous force application and root resorption. *Angle Orthod* 1999; 69 : 159-64.
3. Alamadi E. A comparative study of cone beam computed tomography and conventional radiography in diagnosing the extent of root resorptions. 2017;8.
4. Almuhtaseb E, Mao J, Mahony D, Bader R, Zhang ZX. Three-dimensional localization of impacted canines and root resorption assessment using cone beam computed tomography. *J Huazhong Univ Sci Technolog Med Sci*. 2014;34:425–30.
5. Al-Qawasmi RA, Hartsfield JK, Hartsfield JK, Jr, Everett ET, Weaver MR, Foroud TM, et al. Root resorption associated with orthodontic force in IL-1beta knockout mouse. *J Musculoskeletal Neuronal Interact*, 2004;4:383-385.
6. Al-Qawasmi RA, Hartsfield JK Jr, Everett ET, Flury L, Liu L, Foroud TM, Macri JV, Roberts WE. Genetic predisposition to external apical root resorption in orthodontic patients: linkage of chromosome-18 marker. *J Dent Res*, 2003;82:356-360.
7. Alqerban A, Jacobs R, Souza PC, Willems G. In-vitro comparison of 2 cone-beam computed tomography systems and panoramic imaging for detecting simulated canine impaction-induced external root resorption in maxillary lateral incisors. *Am J Orthod Dentofac Orthop*. 2009;136:764 e1–11. discussion 764-765.
8. Aman C, Azevedo B, Bednar E, et al. Apical root resorption during orthodontic treatment with clear aligners: a retrospective study using cone-beam computed tomography. *Am J Ortho Dentofac Orthop*. 2018;153(6):842-851.
9. Amat P. Approche éthique et juridique des résorptions radiculaires en orthodontie. *AONews*. Sep 2019;(28):3.
10. Amaury C. Résorptions radiculaires et traitements orthodontiques. *Revue de littérature*. [Certificat d'Etudes Cliniques Spéciales, Mention Orthodontie]. Marseille : Faculté d'Odontologie ; 2008.
11. ANAES. Les critères d'aboutissement du traitement d'orthopédie dento-faciale. Ed Agence Nationale d'Accréditation en santé. Saint-Denis, 2003.
12. Andreasen JO. External root resorption: its implication in dental traumatology, paedodontics, periodontics, orthodontics and endodontics. *Int Endod J* 1985;18:109-18.
13. Apajalahti S, Peltola JS. Apical root resorption after orthodontic treatment—a retrospective study. *Eur J Orthod* 2007;29:408-12.

14. Arita K, Hotokezaka H, Hashimoto M, Nakano-Tajima T, Kurohama T, Kondo T, Darendeliler MA, Yoshida N. 451. Effects of diabetes on tooth movement and root resorption after orthodontic force application in rats. *Orthod Craniofac Res* 2016;19(2):83-92.
15. Artun J, Smale I, Behbehani F, Doppel D, Van't Hof M, Kuijpers-Jagtam A. Apical root resorption six and 12 months after initiation of fixed orthodontic appliance therapy. *Angle Orthod* 2005; 75 : 919-26.
16. Bacon W, Canal P, Amat P. Résorptions radiculaires apicales externes et orthodontie. Un entretien avec W. Bacon et P. Canal. *Orthod Fr.* déc 2018;89(4):327-42.
17. Bacon W, Reziciner V, Tschill P. The question of root resorption. Is the risk of root resorption related to the typology of the face? *Orthod Fr* 1989 ; 60 : 559-73.
18. Barbagallo LJ, Jones AS, Petocz P, Darendeliler MA. Physical properties of root cementum: Part 10. Comparison of the effects of invisible removable thermoplastic appliances with light and heavy orthodontic forces on premolar cementum. A microcomputed-tomography study. *Am J Orthod Dentofac Ortop* 2008;133:218–27.
19. Baron R. Histophysiologie des réactions tissulaires au cours du déplacement orthodontique. Paris: CdP; 346p.
20. Bassigny F. Les résorptions radiculaires après déplacement orthodontique : certitudes et incertitudes, les facteurs de risques. Table ronde : les résorptions. *Orthod Fr* 1995; 66 : 539-14.
21. Baumrind S, Korn EL, Boyd RL. Apical root resorption in orthodontically treated adults. *Am J Orthod Dentofac Orthop* 1996; 110 : 311-20.
22. Baysal A, Karadede I, Hekimoglu S, Ucar F, Ozer T, Veli I, Uysal T. Evaluation of root resorption following rapid maxillary expansion using cone-beam computed tomography. *Angle Orthod* 2012;82(3):488-94.
23. Beck BW, Harris EF. Apical root resorption in orthodontically treated subjects: analysis of edgewise and light wire mechanics. *Am J Orthod Dentofacial Orthop* 1994;105:350–61.
24. Béry A, Bounoure G. Les résorptions. *Orthod Fr* 1995; 66: 553-58.
25. Béry A. Résorptions radiculaires et responsabilité. *Rev Orthop Dento Faciale* 2007; 41 : 349-54.
26. Boileau MJ. Orthodontie de l'enfant et du jeune adulte. Issy-les-Moulineaux : Elsevier-Masson ; 2011. 280 p.
27. Bourguignon C. Résorptions radiculaires et gestion orthodontique des dents traumatisées. *Rev Orthop Dento Facial* 2005; 39 : 43-67.
28. Bousquet P, Artz C, Canal P. Traitement des dents ankylosées par corticotomie partielle : l'Orthodontic Bone Stretching. Étude préliminaire. *Orthod Fr.* déc 2013;84(4):333-41.
29. Brezniak N, Wasserstein A. Orthodontically induced inflammatory root resorption. Part I: the basic science aspect. *Angle Orthod* 2002;72:175-9.

30. Brezniak N, Wasserstein A. Orthodontically induced inflammatory root resorption. Part II : The clinical aspects. *Angle Orthod* 2002; 72 : 180-4.
31. Brezniak N, Wasserstein A. Root resorption revisited: The paradigm of force effect on root resorption: Is a 'paradigm shift' needed in order to learn more about the phenomenon? *The Angle Orthodontist*. 1 mai 2019;89(3):518-20.
32. Brin I, Tulloch JFC, Koroluk L, Philips C. External apical root resorption in Class II malocclusion: a retrospective review of 1- versus 2-phase treatment. *Am J Orthod Dentofacial Orthop* 2003;124:151–6.
33. Brudvik P, Rygh P. Non-clast cells start orthodontic root resorption in the periphery of hyalinized zones. *Eur J Orthod*.1993;15:467–80.
34. Buxton, I.L.O. and Benet, L.Z. (2011) Pharmacokinetics: the dynamics of drug absorption, distribution, metabolism and elimination. In Brunton L (ed.), Chabner BA, Knollmann BC (assoc. eds.), Goodman and Gilman's: The Pharmacological Basis of Therapeutics. McGraw Hill, New York, NY, 12th edn, pp. 17–40.
35. Cabahug-Zuckerman P, Frikha-Benayed D, Majeska RJ, Tuthill A, Yakar S, Judex S, Schaffler MB. 2016. Osteocyte apoptosis caused by hindlimb unloading is required to trigger osteocyte RANKL production and subsequent resorption of cortical and trabecular bone in mice femurs. *J Bone Miner Res*. 31(7):1356–1365.
36. Cai J, Huang D, Wen Z, He Z, He J. Clinical application of no bracket invisible appliance in the treatment of dental crowding. *Modern Hospitals*. 2015;15(5):65-66.
37. Campos MJ da S, Silva KS, Lupatini PM, Fraga MR, Vitral RWF. Tooth root and alveolar bone grey values derived from cone-beam CT imaging in maxillary incisor teeth with and without apical root resorption. *Journal of Orthodontics*. 2 janv 2018;45(1):23-8.
38. Canal P. Les résorptions radiculaires d'origine orthodontique. *Rev Odontostomatol* 1995; 9-30.
39. Casa MA, Faltin RM, Faltin K, Arana-Chavez VE. Root resorption on torqued human premolars shown by tartrate-resistant acid phosphatase histochemistry and transmission electron microscopy. *Angle Orthodontist* 2006; 76 : 1015-21.
40. Chan EK, Darendeliler MA, Petocz P, Jones AS. A new method for volumetric measurement of orthodontically induced root resorption craters. *Eur J Oral Sci* 2004;112:134-9.
41. Chan EK, Darendeliler MA. Physical properties of root cementum: part 7. Extent of root resorption under areas of compression and tension. *Am J Orthod Dentofacial Orthop* 2006;129:504–10.
42. Chiqueto K, Martins DR, Janson G. Effects of accentuated and reversed curve of Spee on apical root resorption. *Am J Orthod Dentofacial Orthop* 2008; 133 : 261-8.
43. Chouvin M. Relation entre phase de traitement, pulsion linguale et l'apparition de résorptions radiculaires. *Orthod Fr* 3 1995; 66 : 559-63.

44. Consolaro A, Bittencourt G. Why not to treat the tooth canal to solve external root resorptions ? Here are the principles! *Dental Press J Orthod* 2016;21(6):20-25.
45. Costopoulos G, Nanda R. An evaluation of root resorption incident to orthodontic intrusion. *Am J Orthod dentofac Orthop* 1996; 109 : 543-8.
46. Cuoghi OA, Aiello CA, Consolaro A, Tondelli PM, Mendonça MRD. Resorption of roots of different dimension induced by different types of forces. *Braz Oral Res*, 2014;28:1-7.
47. Cutrera, A, Allareddy, V, Azami, N, Nanda, R, Uribe, F. Is Short Root Anomaly (SRA) a risk factor for increased external apical root resorption in orthodontic patients? A retrospective case control study using cone beam computerized tomography. *Orthod Craniofac Res*. 2019; 22: 32–37.
48. Da Silva Filho OG, Mendes Ode F, Ozawa TO, Ferrari Junior FM, Correa TM. Behavior of partially formed roots of teeth submitted to orthodontic movement. *J Clin Pediatr Dent* 2004;28(2):147-154.
49. Davidovitch Z, Godwin SL, Park YG et al. The etiology of root resorption. In: Mac Namara JA, Trotman CA. *Orthodontic treatment: management of unfavorable sequelae*. Ann Arbor: Ed Annual Moyers Symposium University of Michigan, 1995.
50. de Almeida MR, Marcal ASB, Fernandes TMF, Vasconcelos JB, de Almeida RR, Nanda R. A comparative study of the effect of the intrusion arch and straight wire mechanics on incisor root resorption: a randomized, controlled trial. *The Angle orthodontist*. 2018;88(1):20–6.
51. Diop Ba K, Samadet V, Delsol L, Canal P, Frapier L, Chouvin M, et al. Résorption en orthodontie. *EMC - Odontologie/Orthopédie Dentofaciale* 2013;8(4):1-10.
52. Dorignac D., Bardinet E., Bazert C., Devert N., Diongue A A., Duhart A.-M. *Biomécanique orthodontique et notion de force légère*. EMC (Elsevier Masson SAS, Paris), *Odontologie/Orthopédie dentofaciale*, 23-490-B-10, 2008. :23.
53. Dubernard C, Cuminetti F, Canal P. À propos d'un cas de résorptions radiculaires sévères en orthodontie : quelle étiologie et quelle prise en charge? *Orthod Fr*. juin 2017;88(2):149-63.
54. Dudic A, Giannopoulou C, Leuzinger M, Kiliaridis S. Detection of apical root resorption after orthodontic treatment by using panoramic radiography and cone-beam computed tomography of super-high resolution. *American Journal of Orthodontics and Dentofacial Orthopedics*. avr 2009;135(4):434 7.
55. Eissa O, Carlyle T, El-Bialy T. Evaluation of root length following treatment with clear aligners and two different fixed orthodontic appliances. A pilot study. *J Orthod Sci*. 2018;7:11.
56. El-Bialy T, El-Shamy I, Graber TM. Repair of orthodontically induced root resorption by ultrasound in humans. *Am J Orthod Dentofacial Orthop* 2004; 126 : 186-93.
57. Elhaddaoui R, Benyahia H, Azeroual M-F, Zaoui F, Razine R, Bahije L. La résorption des incisives maxillaires après traitement orthodontique – étude clinique des facteurs de risque. *International Orthodontics*. mars 2016;14(1):48 64.

58. Elhaddaoui R, Qoraich HS, Bahije L, Zaoui F. Orthodontic aligners and root resorption: A systematic review. *Int Orthod*. 2017;15(1):1-12.
59. Engstrom C, Granstom G, Thilander B. Effect of orthodontic force on periodontal tissue metabolism. *Am J Orthod Dentofac Orthop* 1988;93:486-95.
60. Ericson S, Kurol J. resorption of incisors after ectopic eruption of maxillary canines: a CT study. *Angle Orthod* 2000;70:415–23.
61. Faltin RM, Faltin K, Sander FG, Arana-Chavez VE. Ultrastructure of cementum and periodontal ligament after continuous intrusion in humans: a transmission electron microscopy study. *Eur J Orthod* 2001;23:35–49.
62. Fang X, Qi R, Liu C. Root resorption in orthodontic treatment with clear aligners: A systematic review and meta-analysis. *Orthod Craniofac Res*. 2019;22: 259–269.
63. Feller L, Khammissa RAG, Thomadakis G, Fourie J, Lemmer J. Apical External Root Resorption and Repair in Orthodontic Tooth Movement: Biological Events. *BioMed Research International*. 2016;2016:1 7.
64. Fortier JP. Orthodontie et résorptions radiculaires : le point de vue du pédodontiste et du généraliste. Situations à risques ou individus à risques ? Prévention ou prévision ? *Orthod Fr* 1995; 66: 565-75.
65. Fowler B. A comparison of root resorption between Invisalign treatment and contemporary orthodontic treatment. California, USA: University of Southern California; 2010:100.
66. Frapier L, Massif L, Leplus M, Chouvin M, Canal P. Conduite à tenir face aux résorptions radiculaires. *Rev Orthop Dento Faciale* 2007; 41: 295-309.
67. Fritz U, Dietrich P, Wiechmann D. Résorption apicale après traitement orthodontique en technique linguale. *International Orthodontics* 2004; 2 : 127-30.
68. Gay G, Ravera S, Castroflorio T, et al. Root resorption during orthodontic treatment with Invisalign®: a radiometric study. *Prog Orthod*. 2017;18:12.
69. Geblinger D, Addadi L, Geiger B. 2010. Nano-topography sensing by osteoclasts. *J Cell Sci*. 123(Pt 9):1503–1510.
70. Goldie RS, King GJ. Root resorption and tooth movement in orthodontically treated, calcium-deficient, and lactating rats. *Am J Orthod* 1984;85:424–30.
71. Gu Z, Ding Y, Jin Z, Li B, He S, Feng X. Evaluation of China-made invisalign technique in clinic. *J Oral Sci Res*. 2009;25(3):315-318.
72. Guo Y, He S, Gu T, Liu Y, Chen S. Genetic and clinical risk factors of root resorption associated with orthodontic treatment. *American Journal of Orthodontics and Dentofacial Orthopedics*. août 2016;150(2):283 9.
73. Hamilton RS, Gutmann JL. Endodontic-orthodontic relationships: a review of integrated treatment planning challenges. *Int Endod J* 1999;32:343–60.

74. Han G, Huang S, Von den Hoff, Johannes W, Zeng X, Kuijpers-Jagtman AM. Root resorption after orthodontic intrusion and extrusion: an intraindividual study. *Angle Orthod* 2005;75:912–8.
75. Haney E, Gansky SA, Lee JS, Johnson E, Maki K, Miller AJ, et al. Comparative analysis of traditional radiographs and cone-beam computed tomography volumetric images in the diagnosis and treatment planning of maxillary impacted canines. *Am J Orthod Dentofacial Orthop* 2010; 137(5):590–597.
76. Harris DA, Jones AS, Darendeliler MA. Physical properties of root cementum: part 8. Volumetric analysis of root resorption craters after application of controlled intrusive light and heavy orthodontic forces: a microcomputed tomography scan study. *Am J Orthod Dentofacial Orthop* 2006;130:639–47.
77. Harris EF, Butler ML. Formes de la résorption avant et après correction orthodontique dans les cas de béances antérieures. *Am J Orthod Dentofac Orthop Ed Fr* 1992; 6,3 : 156-64.
78. Harris EF, Hassankiadeh S, Harris JT. Maxillary incisor crown-root relationships in different angle malocclusions. *Am J Orthod Dentofacial Orthop* 1993;103:48–53.
79. Harris EF. Interpreting heritability estimates in the orthodontic literature. *Semin Orthod*. 2008;14:125–134.
80. Harris EF, Kineret SE, Tolley EA. A heritable component for external apical root resorption in patients treated orthodontically. *Am J Orthod Dentofacial Orthop* 1997;111:301-9.
81. Hartsfield JK Jr, Everett ET, Al-Qawasmi RA. Genetic factors in external apical root resorption and orthodontic treatment. *Crit Rev Oral Bio Med* 2004;15:115-22.
82. Hartsfield JK Jr. Pathway in external apical root resorption associated with orthodontia. *Orthod Craniofac Res* 2009;12(3):236-42.
83. Hauber Gameiro G, Nouer DF, Borges De Araújo Magnani MB, Duarte Novaes P, Bovi Ambrosano GM, et al. Evaluation of root resorption associated with orthodontic movement in stressed rats. *Minerva Stomatol* 2008;57(11-12):569-575.
84. Haute Autorité de Santé. Tomographie volumique à faisceau conique de la face. Texte court du rapport d'évaluation technologique, décembre 2009.
85. Hayashi M, Nakashima T, Taniguchi M, Kodama T, Kumanogoh A, Takayanagi H. 2012. Osteoprotection by semaphorin 3A. *Nature*. 485(7396):69–74.
86. He D, Kou X, Luo Q, Yang R, Liu D, Wang X, Song Y, Cao H, Zeng M, Gan Y, et al. 2015. Enhanced M1/M2 macrophage ratio promotes orthodontic root resorption. *J Dent Res*. 94(1):129–139.
87. He D, Kou X, Yang R, Liu D, Wang X, Luo Q, Song Y, Liu F, Yan Y, Gan Y, et al. 2015. M1-like macrophage polarization promotes orthodontic tooth movement. *J Dent Res*. 94(9):1286–1294.

88. Heimisdottir K, Bosshardt D, Ruf S. Can the severity of root resorption be accurately judged by means of radiographs? A case report with histology. *Am J Orthod Dentofac Orthop.* 2005;128:106–9.
89. Heithersay GS. Invasive cervical resorption: an analysis of potential predisposing factors. *Quintessence Int.* 1999;30(2):83-95.
90. Holan G, Yodko E, Sheinvald-Shusterman K. The association between traumatic dental injuries and atypical external root resorption in maxillary primary incisors. *Dent Traumatol* 2015;31(1):35-41.
91. Houchmand-Cuny M, Chretien N, Le Guehennec L, Deniaud J, Renaudin S, Boutigny H, et al. Le déplacement dentaire orthodontique : histologie, biologie et effets iatrogènes. *Orthod Fr. déc* 2009;80(4):391 400.
92. <https://www.macsf.fr/rapport-annuel-sur-le-risque-en-sante/risque-des-professions-de-sante/c/chirurgiens-dentistes>.
93. Iglesias-Linares A, Hartsfield JK. Cellular and Molecular Pathways Leading to External Root Resorption. *J Dent Res.* févr 2017;96(2):145 52.
94. Iglesias-Linares A, Sonnenberg B, Solano B, et al. Orthodontically induced external apical root resorption in patients treated with fixed appliances vs removable aligners. *Angle Orthod.* 2017;87(1): 3–10.
95. Iglesias-Linares A, Yan~ez-Vico RM, Sanchez-Borrego E, et al. Stem cells in current paediatric dentistry practice. *Arch Oral Biol.* 2013;58:227–238.
96. Ioannidou-Marathiotou I, Zafeiriadis AA, Papado- poulos MA. Root resorption of endodontically treated teeth following orthodontic treatment: a meta-analysis. *Clin Oral Investig* 2013;17(7):1733-1744.
97. Janson GR, De Luca Canto G, Martins DR, Henriques JF, De Freitas MR. A radiographic comparison of apical root resorption after orthodontic treatment with 3 different fixed appliance techniques. *Am J Orthod Dentofacial Orthop* 1999;118:262–73.
98. Jiang RP, McDonald JP, Fu MK. Root resorption before and after orthodontic treatment: a clinical study of contributory factors. *Eur J Orthod* 2010;32(6):693–7.
99. Joubert CE. Relationship of self-esteem, manifest anxiety, and obsessive compulsiveness to personal habits. *Psychol Rep* 1993;73:579-583.
100. Kaklamanos EG, Makrygiannakis MA, Athanasiou AE. Does medication administration affect the rate of orthodontic tooth movement and root resorption development in humans? A systematic review. *European Journal of Orthodontics.* 11 sept 2020;42(4):407-14.
101. Kalkwarf KL, Krejci RF, Pao YC. Effect of apical root resorption on periodontal support. *J Prosthet Dent* 1986;56:317-9.
102. Kalra S, Gupta P, Tripathi T, Rai P. External apical root resorption in orthodontic patients: molecular and genetic basis. *J Family Med Prim Care.* 2020;9(8):3872.

103. Karkazi F, Lysy J, Bitsanis E, Tsolakis A. Orthodontically Induced Root Resorption-An Updated Review. *Balkan Journal of Dental Medicine*. 2020;24(1): 1-7.
104. Killiany DM. Root resorption caused by orthodontic treatment: an evidence-based review of literature. *Semin Orthod* 1999; 5 : 128-33.
105. King G. Biomedicine in orthodontics: from tooth movement to facial growth. *Orthod Craniofac Res*. 2009;12:53–58.
106. Kjaer I. Morphological characteristics of dentitions developing excessive root resorption during orthodontics treatment. *Eur J Orthod* 1995; 16 : 25-34.
107. Kook Y, Park S, Sameshima GT. Peg-shaped and small lateral incisors not at higher risk for root resorption. *Am J Orthod Dentofacial Orthop* 2003;123:253–8.
108. Krieger E, Drechsler T, Schmidtmann I, Jacobs C, Haag S, Wehrbein H. Apical root resorption during orthodontic treatment with aligners? a retrospective radiometric study. *Head Face Med*. 2013;9:21.
109. Lazaridis K, Lazaridou M, Athanasiou AE. Pulpal and Periodontal Tissues Changes Associated with Le Fort I and Sagittal Split Ramus Osteotomies: A review. *Open Dent J* 2018;12:24-31.
110. Le Larousse médical, 2012.
111. Le Norcy E, Lautrou A, Le Goff C. Facteurs affectant la résorption radiculaire associée aux traitements d’orthodontie. *International Orthodontics* 2005; 3 : 129-40.
112. Lee RY, Artun J, Alonzo TA. Are dental anomalies risk factors for apical root resorption in orthodontic patients? *Am J Orthod Dentofac Orthop* 1999; 116 : 187-95.
113. Lee SY, Yoo HI, Kim SH. 2015. CCR5-CCL axis in PDL during orthodontic biophysical force application. *J Dent Res*. 94(12):1715–1723.
114. Lee W. Experimental study of the effect of prostaglandin administration on tooth movement, with particular emphasis on the relationship to the method of PGE1 administration. *Am J Orthod Dentofac Orthop* 1990; 98 : 231-41.
115. Levander E, Bajka R, Malmgren O. Early radiographic diagnosis of apical root resorption during orthodontic treatment: a study of maxillary incisors. *Eur J Orthod* 1998; 20 : 57-63.
116. Levander E, Malmgren O, Eliasson S. Evaluation of root resorption in relation to two orthodontic treatment regimes. A clinical experimental study. *Eur J Orthod* 1994;16:223-228.
117. Levander E, Malmgren O. Evaluation of the risk of root resorption during orthodontic treatment: a study of upper incisors. *Eur J Orthod* 1988; 10 : 30-8.
118. Levander E, Malmgren O. Long-term follow-up of maxillary incisors with severe root resorption. *Eur J Orthod* 2000;22:85–92.
119. Levander E, Malmgren O, Stenback K. Apical root resorption during orthodontic treatment of patients with multiple aplasia: a study of maxillary incisors. *Eur J Orthod* 1998; 20 : 427-34.

120. Li Y, Deng S, Mei L, Li Z, Zhang X, Yang C, et al. Prevalence and severity of apical root resorption during orthodontic treatment with clear aligners and fixed appliances: a cone beam computed tomography study. *Prog Orthod*. déc 2020;21(1):1.
121. Linge B, Linge L. Apical root resorption in upper anterior teeth. *Eur J Orthod* 1983; 5: 173-83.
122. Linge L, Linge B. Caractéristiques des patients et variables des traitements associées à la résorption apicale au cours du traitement orthodontique. *Am J Orthod Dentofac Orthop Ed Fr* 1991; 04: 90-8.
123. Linkous ER, Trojan TM, Harris EF. External apical root resorption and vectors of orthodontic tooth movement. *American Journal of Orthodontics and Dentofacial Orthopedics*. nov 2020;158(5):700-9.
124. Lund H, Gröndahl K, Hansen K, Gröndahl HG. Apical root resorption during orthodontic treatment. A prospective study using cone beam CT. *Angle Orthod* 2012;82(3):480-7.
125. Makedonas D, Lund H, Gröndahl K, Hansen K. Root resorption diagnosed with cone beam computed tomography after 6 months of orthodontic treatment with fixed appliance and the relation to risk factors. *Angle Orthod* 2012;82(2):196-201.
126. Makrygiannakis, M.A., Kaklamanos, E.G. and Athanasiou, A.E. (2018) Does common prescription medication affect the rate of orthodontic tooth movement? A systematic review. *European Journal of Orthodontics*, 40, 649–659.
127. Makrygiannakis, M.A., Kaklamanos, E.G. and Athanasiou, A.E. (2018) Does long-term use of pain relievers have an impact on the rate of orthodontic tooth movement? A systematic review of animal studies. *European Journal of Orthodontics*.
128. Makrygiannakis, M.A., Kaklamanos, E.G. and Athanasiou, A.E. (2018) Effects of systemic medication on root resorption associated with orthodontic tooth movement: a systematic review of animal studies. *European Journal of Orthodontics*.
129. Mandall N, Lowe C, Worthington H, Sandler J, Derwent S, Abdi-Oskouei M, et al. Which orthodontic archwire sequence ? A randomized clinical trial. *Eur J Orthod* 2006;28:561-566.
130. Mandel E, Villette G. Traumatismes et complications pulpaire : prévention et attitudes thérapeutiques. *Rev Orthop Dento Faciale* 2005;39:11-42.
131. Martins DR, Tibola D, Janson G, Maria FR. Effects of intrusion combined with anterior retraction on apical root resorption. *Eur J Orthod* 2012;34:170–5.
132. Masella RS, Meister M. Current concepts in the biology of orthodontic tooth movement. *Am J Orthod Dentofac Orthop* 2006;129:458–468.
133. Mavragani M, Bøe OE, Wisth PJ, Selvig KA. Changes in root length during orthodontic treatment: advantages for immature teeth. *Eur J Orthod* 2002;24(1):91–97.
134. Mavragani M, Vergari A, Selliset NJ, Boe OE, Wisth PJ. A radiographic comparison of apical root resorption after orthodontic treatment with a standard edgewise and a straight-wire edgewise technique. *Eur J Orthod* 2000; 22 : 665-74.

135. Mc Fadden WM, Engstrom C, Engstrom H, Anholm JM. A study of the relationship between incisor intrusion and root shortening. *Am J Orthod Dentofac Ortop* 1989; 96 : 390-6.
136. Meikle M. The tissue, cellular, and molecular regulation of orthodontic tooth movement: 100 years after Carl Sandst- edt. *Eur J Orthod* 2006;28:221–240.
137. Midgett RJ, Shaye R, Fruge Jr JF. The effect of altered bone metabolism on orthodontic tooth movement. *Am J Orthod* 1981;80:256–62.
138. Mirabella AD, Artun J. Risk factors for apical root resorption of maxillary anterior teeth in adult orthodontic patients. *Am J Orthod Dentofacial Orthop* 1995;108(1):48–55.
139. Mohandesan H, Ravanmehr H, Valaei N. A radiographic analysis of external apical root resorption of maxillary incisors during active orthodontic treatment. *Eur J Orthod* 2007;29:134–9.
140. Motokawa M, Terao A, Kaku M, et al. Open bite as a risk factor for orthodontic root resorption. *Eur J Orthod* 2013;35(6):790–5.
141. Murata N, Ioi H, Ouchi M, Takao T, Oida H, Aijima R, Yamaza T, Kido MA. Effect of allergen sensitization on external root resorption. *J Dent Res* 2013;92(7):641-647.
142. Nanekrungsan K, Patanaporn V, Janhom A, Korwanich N. External apical root resorption in maxillary incisors in orthodontic patients: associated factors and radiographic evaluation. *Imaging Sci Dent* 2012;42(3):147–54.
143. Nawrocki L, Libersa P, Lambilliotte F et al. Anomalies dentaires après chimiothérapie anticancéreuse. *Arch Pédiatr* 2001;8:754-756.
144. Ne R, Witherspoon D, Gutmann J. Tooth Resorption. *Quintessence Int* 1999; 30(1) : 9-25. *Clinic* 2000 ; 21 : 235-47.
145. Newman WG. Possible etiologic factors in external root resorption. *Am J Orthod* 1975;67:522–39.
146. Ngan DC, Kharbanda OP, Byloff FK, Darendeliler MA. The genetic contribution to orthodontic root resorption: a retrospective twin study. *Aust Orthod J*, 2004;20:1-9.
147. Ni Z. [The influence of Invisalign on the Root resorption during orthodontic treatment] 2017 International Orthodontic Conference and the 16th Annual Meeting of Chinese Orthodontic Society. Shanghai: China; 2017:2.
148. Nieto-Nieto N, Solano JE, Yañez-Vico R. External apical root resorption concurrent with orthodontic forces: the genetic influence. *Acta Odontologica Scandinavica*. 19 mai 2017;75(4):280 7.
149. Nishioka M, Loi H, Nakata S, Nakasima A, Counts A. Root resorption and immune system factors in the japanese. *Angle Orthod* 2006; 76 :103-8.
150. Oberoi S, Knueppel S. Three-dimensional assessment of impacted canines and root resorption using cone beam computed tomography. *Oral Surg Oral Med Oral Pathol Oral Radiol* 2012;113(2):260-7.

151. Odenrick L, Brattström V. The effect of nailbiting on root resorption during orthodontic treatment. *Eur J Orthod* 1983; 5 : 185-8.
152. Olsen CB, Tangchaitrong K, Chippendale I, Graham HK, Dahl HM, Stockigt JR. Tooth root resorption associated with familial bone dysplasia affecting mother and daughter. *Pediatr Dent* 1999;21:363-367.
153. Otis LL, Hong JSH, Tuncay OC. Bone structure effect on root resorption. *Orthod Craniofacial Res* 2004; 7: 165-77.
154. Owman-Moll P, Kurol J, Lundgren D. Continuous versus interrupted continuous orthodontic force related to early tooth movement and root resorption. *Angle Orthod* 1995;65:395-401 [discussion 401-2].
155. Owman-Moll P, Kurol J. Root resorption after orthodontic treatment in high-and low-risk patients: analysis of allergy as a possible predisposing factor. *Eur J Orthod* 2000; 22 : 657-63.
156. Parker RJ, Harris EF. Directions of orthodontic tooth movement associated with external apical root resorption of the maxillary central incisor. *Am J Orthod Dentofacial Orthop* 1998;114:677-83.
157. Pastro JDV, Nogueira ACA, Salvatore de Freitas KM, Valarelli FP, Caçado RH, de Oliveira RCG, de Oliveira RCG. Factors Associated to Apical Root Resorption after Orthodontic Treatment. *Open Dent J* 2018;12:331-339.
158. Patel S, Dawood A, Wilson R, Horner K, Mannocci F. The detection and management of root resorption lesions using intraoral radiography and cone beam computed tomography—an in vivo investigation. *Int Endod J*. 2009;42:831-8.
159. Patel S, Kanagasingam S, Pitt Ford T. External cervical resorption: a review. *J Endod* 2009;35(5):616-25.
160. Pizzo G, Licata ME, Guiglia R, Giuliana G. Root resorption and orthodontic treatment. Review of the literature. *Minerva Stomatol* 2007;56:31-44.
161. Poumpros E, Loberg E, Engström C. Thyroid function and root resorption. *Angle Orthod* 1994;64(5):389-394.
162. Preoteasa CT, Ionescu E, Preoteasa E, Comes CA, Buzea MC, Gramescu A. Orthodontically induced root resorption correlated with morphological characteristics. *Romanian journal of morphology and embryology = Revue roumaine de morphologie et embryologie*. 2009;50(2):257-62.
163. Ramanathan C, Hofman Z. Root resorption during orthodontic tooth movements. *Eur J Orthod* 2009;31:578-83.
164. Remington D. Evaluation à long terme de la rhizalyse au cours des traitements orthodontiques. *Am J Orthod Ed Fr* 1989;1:19-23.
165. Reukers E, Sanderink G, Kuijpers-Jagtman AM, van't Hof M. Assessment of apical root resorption using digital reconstruction. *Dentomaxillofac Radiol* 1998;27:25-9.

166. Roberts WE, Huja S, Roberts JA. Bone modeling: biomechanics, molecular mechanisms, and clinical perspectives. *Semin Orthod* 2004;10:123–161.
167. Roscoe MG, Meira JBC, Cattaneo PM. Association of orthodontic force system and root resorption: A systematic review. *American Journal of Orthodontics and Dentofacial Orthopedics*. 2015;147(5):17.
168. Rumppler M, Würger T, Roschger P, Zwettler E, Sturmlechner I, Altmann P, Fratzl P, Rogers MJ, Klaushofer K. 2013. Osteoclasts on bone and dentin in vitro: mechanism of trail formation and comparison of resorption behavior. *Calcif Tissue Int*. 93(6):526–539.
169. Rygh P, Reitan K. Ultrastructural changes in the periodontal ligament incident to orthodontic tooth movement. *Trans Eur Orthod Soc* 1972:393–405.
170. Samadet V, Bacon W. Les résorptions radiculaires : facteurs de risque et attitudes thérapeutiques. *Rev Orthop Dento Faciale* 2007; 41 : 263-93.
171. Samadet V, Delsol L. Résorptions radiculaires : des possibilités de réparation ? *Rev Orthop Dento Faciale* 2007; 41 : 311-9.
172. Samadet V. Entretien avec Pierre Machtou : à propos des résorptions radiculaires liées au traitement d'orthopédie dento-faciale. *Rev Orthop Dento Faciale* 2007; 41 : 253-62.
173. Sameshima GT, Asgarifar KO. Assessment of root resorption and root shape: periapical vs panoramic films. *Angle Orthod* 2001;71: 185-9.
174. Sameshima GT, Sinclair PM. Predicting and preventing root resorption: Part I. Diagnostic factors. *Am J Orthod Dentofac Orthop* 200;119:505-510.
175. Sastre J, Le Gall M. Tooth movement – clinical implications. *International Orthodontics*. juin 2010;8(2):105-23.
176. Scarfe WC, Farman AG, Sukovic P. Clinical applications of cone- beam computed tomography in dental practice. *J Can Dent Assoc* 2006;72:75-80.
177. Sharpe W, Reed B, Subtenly JD, Polson A. Orthodontic relapse, apical root resorption, and crestal alveolar bone levels. *Am J Orthod Dentofacial Orthop* 1987; 91 : 252-8.
178. Sherrard JF, Rossouw PE, Benson BW, Carrillo R, Buschang PH. Accuracy and reliability of tooth and root lengths measured on cone-beam computed tomographs. *Am J Orthod Dentofac Orthop*. 2010;137(4 Suppl):S100–8.
179. Sringkarnboriboon S, Matsumoto Y, Soma K. Root resorption related to hypofunctional periodontium in experimental tooth movement. *J Dent Res* 2003;82:486–90.
180. Suteerapongpun P, Sirabanchongkran S, Wattanachai T, Sriwilas P, Jotikasthira D. Root surface areas of maxillary permanent teeth in anterior normal overbite and anterior open bite assessed using cone-beam computed tomography. *Imaging Sci Dent* 2017;47(4):241-246.
181. Talic NF, Evans C, Zaki AM. Inhibition of orthodontically induced root resorption with echistatin, an RGD-containing peptide. *Am J Orthod Dentofacial Orthop*.2006;129:252–60.


182. Tanaka A, Iida J, Soma K. Effect of hypofunction on the microvasculature in the periodontal ligament of the rat molar. *Orthodontic Waves* 1998;57:180–8.
183. Taner T, Ciger S, Sençift Y. Evaluation of apical root resorption following extraction therapy in subjects with Class I and Class II malocclusions. *Eur J orthod* 1999; 21 : 491-6.
184. Tardieu C, Couderc G, Bigonzi S. Comment traiter les dents traumatisées chez l'enfant en besoin de traitement orthodontique ? *L'orthodontie bioprogressive* 2005-2006; 29-33.
185. Teitelbaum SL. 2007. Osteoclasts: what do they do and how do they do it? *Am J Pathol.* 170(2):427–435.
186. Tieu LD, Saltaji H, Normando D, Flores-Mir C. Radiologically determined orthodontically induced external apical root resorption in incisors after non-surgical orthodontic treatment of class II division 1 malocclusion: a systematic review. *Prog Orthod* 2014;15:48.
187. Tsai P, Torabinejad M, Rice D, Azevedo B. Accuracy of cone-beam computed tomography and periapical radiography in detecting small periapical lesions. *J Endod.* 2012;38:965–70.
188. Vázquez-Landaverde LA, Rojas-Huidobro R, Gallegos-Corona MA, Aceves C. Periodontal 5'-deiodination on forced-induced root resorption – the protective effect of thyroid hormone administration. *Eur J Orthod* 2002;24:363-369.
189. Verna C, Hartig LE, Kalia S, Melsen B. Influence of steroid drugs on orthodontically induced root resorption. *Orthod Craniofac Res* 2006; 9 : 57-62.
190. Wang G, Yang L, Zhang YF, Luo SL, Zheng JW. [A retrospective study on incisor root resorption in patients treated with bracketless invisible appliance and straight wire appliance]. *Shanghai Kou Qiang Yi Xue.* 2017;26(1):121-124.
191. Wang Y, He S, Guo Y, Wang S, Chen S. Accuracy of volumetric measurement of simulated root resorption lacunas based on cone beam computed tomography. *Orthod Craniofac Res.* 2013;16:169–76.
192. Wang Z, McCauley LK. 2011. Osteoclasts and odontoclasts: signaling pathways to development and disease. *Oral Dis.* 17(2):129–142.
193. Weiland F. Constant versus dissipating forces in orthodontics: the effect on initial tooth movement and root resorption. *Eur J orthod* 2003; 25 : 335-42.
194. Weiland F. External root resorptions and orthodontic forces: correlations and clinical consequences. *Prog Orthod* 2006; 7: 156-63.
195. Weltman B, Vig KWL, Fields HW, Shanker S, Kaizar EE. Root resorption associated with orthodontic tooth movement: A systematic review. *American Journal of Orthodontics and Dentofacial Orthopedics.* avr 2010;137(4):462-76.
196. Yan B, Sun Z, Fields H, Wang L. La canine maxillaire incluse augmente le risque de résorption radiculaire des dents adjacentes : un problème de proximité anatomique. *Orthod Fr.* juin 2015;86(2):169-79.

197. Yi J, Xiao J, Li Y, Li X, Zhao Z. External apical root resorption in non-extraction cases after clear aligner therapy or fixed orthodontic treatment. *J Dent Sci.* 2018;13(1):48-53.
198. Zeng M, Kou X, Yang R, Liu D, Wang X, Song Y, Zhang J, Yan Y, Liu F, He D, et al. 2015. Orthodontic force induces systemic inflammatory monocyte responses. *J Dent Res.* 94(9):1295–1302.

Table des figures et tableaux

Figure 1 :	Correspondance entre la courbe de déplacement et les différents stades morphologiques de la réaction osseuse d'après Baron	5
Figure 2 :	Résorption radiculaire ostéoclastique d'après Le Gall	8
Figure 3 :	Système RANKL/RANK et OPG d'après	10
Figure 4 :	Schéma montrant la différenciation des précurseurs hématopoïétiques en ostéoclastes et odontoclastes, qui sont des cellules multinucléées issus de nombreuses cellules mono nucléée. La spécialisation et la maturation se produisent sur l'os alvéolaire. Certaines différences peuvent être observées entre l'activité clastique dans l'os ou le substrat dentinaire, d'après Iglesias-Linares	12
Figure 5 :	Indice de résorption radiculaire selon LEVANDER et MALMGREN	14
Figure 6 :	Différents niveaux d'atteintes cervicales selon Heithersay	15
Figure 7 :	Quantité de résorption radiculaire mesurée $\rightarrow r = r_1 - (r_2 \times f)$, avec r_1 la longueur radiculaire avant traitement, r_2 la longueur radiculaire après traitement, et f : facteur de correction	17
Figure 8 :	Méthode Baumrind, Korn et Boyd	18
Figure 9 :	Radiographies rétro-alvéolaire d'une patiente qui présente des résorptions radiculaires de 11 et 21 suite au traitement orthodontique	18
Figure 10 :	Radiographie panoramique de la même patiente présentant des résorptions radiculaires au niveau de 11, 21, 31, 41 et 46	19
Figure 11 :	Téléradiographie de profil de la même patiente	19
Figure 12 :	Exemples de coupes de CBCT avec différents stades de résorptions : A, Pas de résorption ; B, Résorption faible ; C, Résorption moyenne ; D, Résorption sévère.	21
Figure 13 :	Radiographie panoramique d'une patiente présentant une ventilation buccale jamais rééduquée, malgré cinq ans d'orthodontie, et qui consulte pour une récurrence d'encombrement. Notons la présence de résorptions radiculaires généralisées	27
Figure 14 :	Radiographie panoramique d'un patient ayant bénéficié d'une chimiothérapie et d'une radiothérapie ; notons la finesse des racines surtout au niveau molaire	33
Figure 15 :	Formes de racines à risque selon LEVANDER et MALMGREN (1988)	34
Figure 16 :	Radiographie panoramique d'un patient qui présente une 11 courte, une 21 en pipette et 12 et 22 coudées	35
Figure 17 :	Radiographie panoramique du même patient après traitement orthodontique avec un appareillage multibagues maxillaire et mandibulaire : résorptions radiculaires incisives sur 11, 21, 12 et 22	35

Figure 18 :	Évolution des radiographies panoramiques au cours du traitement orthodontique d'une patiente qui présente des racines courtes avant traitement et des résorptions radiculaires au niveau des incisives maxillaires six mois après la prise en charge des dents maxillaires	37
Figure 19 :	Radiographie panoramique d'une patiente qui présente une 23 incluse et résorbant 22 à tel point que celle-ci, trop mobile a dû être extraite afin de mener au mieux le traitement orthodontique	38
Figure 20 :	Cas clinique d'un patient qui a subi antérieurement un choc incisif et qui présente une canine incluse provoquant une rotation de l'incisive latérale. Il présente une résorption radiculaire des incisives centrales et latérale voisines	44
Figure 21 :	Radiographie panoramique d'un patient qui a reçu un traumatisme sur les incisives ; 11, 21 et 22 ont dû être dévitalisées. Au test de percussion elles semblent ankylosées et la radiographie montre une résorption radiculaire principalement sur 11 et 21	44
Figure 22 :	Cas d'une patiente qui ne présentait à priori aucun signe précurseur de résorption radiculaire sauf un traumatisme sur 11 et 21 à l'âge de 8 ans	46
Figure 23 :	Cas d'un patient présentant des résorptions radiculaires des incisives maxillaires après ingestion par arc à boucle	54
Figure 24 :	Cas d'une patiente à qui l'on a posé deux arcs super élastiques et qui ne revient que 7 mois plus tard ; notons les résorptions radiculaires généralisées	59
Figure 25 :	Effets de l'utilisation d'un pendulum sans maîtrise des forces engendrées, et recul nécessaire du bloc incisif. L'importance des forces ainsi que le mouvement de va-et-vient nécessaire au recul incisif ont engendré l'apparition de résorptions radiculaires au niveau de 12, 11, 21 et 22	66
Figure 26 :	Exemple d'une patiente présentant une dysmorphie par béance antérieure et endoalvéolie maxillaire sur terrain de déviation septale, de dysfonction linguale et temporo-mandibulaire. L'orthodontie a consisté au nivellement des arcades et à leur préparation en vue d'une chirurgie orthognathique d'impaction	67
Tableau 1 :	Tableau récapitulatif de Samadet et Bacon sur les facteurs de risques biologiques	48
Tableau 2 :	Tableau récapitulatif et évaluation du risque en fonction des facteurs de risques mécaniques selon Samadet et Bacon.....	69
Tableau 3 :	Recommandations en fonction du risque selon Samadet et Bacon. En fonction de la présence chez le patient d'un ou plusieurs facteurs de risque et de leur importance, le risque est qualifié de faible, modéré ou sévère et est corrélé à une attitude thérapeutique spécifique.....	74



SERMENT MEDICAL

En présence des Maîtres de cette Faculté, de mes chers condisciples, devant l'effigie d'HIPPOCRATE.

Je promets et je jure, d'être fidèle aux lois de l'honneur et de la probité dans l'exercice de la Médecine Dentaire.

Je donnerai mes soins à l'indigent et n'exigerai jamais un salaire au-dessus de mon travail, je ne participerai à aucun partage clandestin d'honoraires.

Je ne me laisserai pas influencer par la soif du gain ou la recherche de la gloire.

Admis dans l'intérieur des maisons, mes yeux ne verront pas ce qui s'y passe, ma langue taira les secrets qui me seront confiés et mon état ne servira pas à corrompre les mœurs ni à favoriser le crime.

Je ne permettrai pas que des considérations de religion, de nation, de race, de parti ou de classe sociale viennent s'interposer entre mon devoir et mon patient.

Même sous la menace, je n'admettrai pas de faire usage de mes connaissances médicales contre les lois de l'humanité.

J'informerai mes patients des décisions envisagées, de leurs raisons et de leurs conséquences. Je ne tromperai jamais leur confiance et n'exploiterai pas le pouvoir hérité des connaissances pour forcer les consciences.

Je préserverai l'indépendance nécessaire à l'accomplissement de ma mission. Je n'entreprendrai rien qui dépasse mes compétences. Je les entretiendrai et les perfectionnerai pour assurer au mieux les services qui me seront demandés.

Respectueux et reconnaissant envers mes Maîtres, je rendrai à leurs enfants l'instruction que j'ai reçue de leur père.

Que les hommes m'accordent leur estime si je suis fidèle à mes promesses.

Que je sois déshonoré et méprisé de mes confrères si j'y manque.

CASTANER Ulysse – Résorption radiculaire en orthodontie. Revue de littérature.

Th. : Chir. dent. : Marseille : Aix-Marseille Université : 2022

Rubrique de classement : Orthopédie dento-faciale

Résumé :

La résorption radiculaire est la disparition progressive partielle, voire totale des tissus radiculaires dentaires. C'est une des complications les plus fréquemment rencontrées au cours d'un traitement orthodontique.

Après un rappel des mécanismes biologiques responsables de ce phénomène, le diagnostic radiologique et le diagnostic étiologique de ces résorptions seront détaillés grâce à une revue de littérature.

Les facteurs de risques sont les facteurs biologiques (généraux, systémiques, thérapeutiques, locaux et traumatiques) et les facteurs mécaniques.

Les moyens de prévention et de traitement des résorptions seront détaillés.

Enfin, nous aborderons, la responsabilité et les obligations qui incombent au praticien.

Il ressort des multiples études réalisées que les mécanismes qui contrôlent, provoquent et régulent la résorption radiculaire orthodontique sont encore mal connus et qu'il existe une très grande variabilité interindividuelle.

Au-delà de tous les moyens de prévention abordés que sont un interrogatoire précis et complet, un examen clinique et un contrôle radiologique approfondi et régulier, si malgré tout des résorptions radiculaires sévères apparaissent, il faut savoir interrompre le traitement, informer le patient et lui proposer d'autres solutions thérapeutiques.

Mots-clés :

Résorption radiculaire ; Mécanismes de la résorption ; Diagnostic radiologique ; Facteurs de risques ; Responsabilité professionnelle ; Orthodontie

CASTANER Ulysse – Orthodontic root resorption. Literature review.

Abstract:

Root resorption is a progressive partial or total loss of dental root tissues. This is one of the most common complications encountered during orthodontic treatment.

After describing the biological mechanisms responsible for this phenomenon, the radiological and etiological

diagnosis of these resorptions are detailed through a literature review.

The risk factors are biological factors (general, systemic, therapeutic, local and traumatic) and mechanical factors.

The root resorption prevention and treatment are detailed.

Finally, the responsibility and obligations of the practitioner are discussed.

It appears from multiple studies that the mechanisms that control, regulate and are responsible for orthodontic root

resorption are still poorly understood and there is great interindividual variability.

If severe root resorption appears inspite of the prevention and a thorough medical questionnaire together with

periodic clinical and radiological examination, the treatment should be interrupted, the patient should be informed

and an alternative therapy should be suggested.

Keywords : Root resorption ; Mechanisms of root resorption ; Diagnostic X-Ray ; Risk factors ; Professional liability ; Orthodontics