



**HAL**  
open science

## Gestion des triangles noirs en dentisterie restauratrice

Alessia Aubry

► **To cite this version:**

Alessia Aubry. Gestion des triangles noirs en dentisterie restauratrice. Médecine humaine et pathologie. 2022. dumas-03825221

**HAL Id: dumas-03825221**

**<https://dumas.ccsd.cnrs.fr/dumas-03825221>**

Submitted on 22 Oct 2022

**HAL** is a multi-disciplinary open access archive for the deposit and dissemination of scientific research documents, whether they are published or not. The documents may come from teaching and research institutions in France or abroad, or from public or private research centers.

L'archive ouverte pluridisciplinaire **HAL**, est destinée au dépôt et à la diffusion de documents scientifiques de niveau recherche, publiés ou non, émanant des établissements d'enseignement et de recherche français ou étrangers, des laboratoires publics ou privés.



Distributed under a Creative Commons Attribution - NonCommercial - NoDerivatives 4.0 International License

**THÈSE**

***POUR OBTENIR LE DIPLOME D'ÉTAT  
DE DOCTEUR EN CHIRURGIE DENTAIRE***

Présentée et publiquement soutenue devant

Aix-Marseille Université  
(Président : Monsieur le Professeur Éric BERTON)

Faculté des Sciences Médicales et Paramédicales  
(Doyen : Monsieur le Professeur Georges LEONETTI)

**Ecole de Médecine Dentaire**  
(Directeur : Monsieur le Professeur Bruno FOTI)

***Gestion des triangles noirs en Dentisterie Restauratrice***

Présentée par

**AUBRY Alessia**

Née le 10/11/1996

A Livry-Gargan (93)

Thèse soutenue le **Jeu**di 30 Jun 2022

Devant le jury composé de

**Président : Professeur TERRER Elodie**

**Assesseurs : Professeur TASSERY Hervé**

**Docteur RÉ Jean-Philippe**

**Docteur BAUDINET Thomas**



**THESE**

***POUR OBTENIR LE DIPLOME D'ETAT  
DE DOCTEUR EN CHIRURGIE DENTAIRE***

Présentée et publiquement soutenue devant

Aix-Marseille Université  
(Président : Monsieur le Professeur Éric BERTON)

Faculté des Sciences Médicales et Paramédicales  
(Doyen : Monsieur le Professeur Georges LEONETTI)

**Ecole de Médecine Dentaire**  
(Directeur : Monsieur le Professeur Bruno FOTI)

***Gestion des triangles noirs en Dentisterie Restauratrice***

Présentée par

**AUBRY Alessia**

Née le 10/11/1996

A Livry-Gargan

Thèse soutenue le **Jeu**di 30 Jun 2022

Devant le jury composé de

**Président : Professeur TERRER Elodie**

**Assesseurs : Professeur TASSERY Hervé**

**Docteur RÉ Jean-Philippe**

**Docteur BAUDINET Thomas**

## ADMINISTRATION

<b>Doyens Honoraires</b>	Professeur	Raymond SANGIUOLO <sup>+</sup>
	Professeur	Henry ZATTARA
	Professeur	André SALVADORI
	Professeur	Jacques DEJOU
<b>Directeur</b>	Professeur	Bruno FOTI
<b>Directeurs adjoints</b>	Professeur	Michel RUQUET
	Professeur	Anne RASKIN
<b>Chargés de missions</b>		
Formation Initiale	Professeur	Michel RUQUET
Recherche	Professeur	Anne RASKIN
Formation Continue	Professeur	Frédéric BUKIET
Relations Internationales	Professeur	Hervé TASSERY
Internat et Diplômes d'Etudes Spécialisées	Professeur	Virginie MONNET-CORTI
Affaires générales	Docteur	Patrick TAVITIAN
<b>Responsable Administrative</b>	Madame	Katia LEONI

### PROMOTIONS :

2019 Raymond SANGIUOLO

2020 Gaston BERGER

2021 Joseph MIGOZZI

## LISTE DES ENSEIGNANTS

### **PROFESSEURS DES UNIVERSITÉS – PRATICIENS HOSPITALIERS**

BUKIET Frédéric (58-01)  
FOTI Bruno (58-02)  
LE GALL Michel (56-01)  
MONNET-CORTI Virginie (57-01)  
RASKIN Anne (58-01)  
RUQUET Michel (58-01)  
TARDIEU Corinne (56-01)  
TARDIVO Delphine (56-02)  
TASSERY Hervé (58-01)  
TERRER Elodie (58-01)

### **PROFESSEUR DES UNIVERSITÉS**

ABOUT Imad (65)

### **PROFESSEURS ÉMÉRITES**

DEJOU Jacques (58-01)  
HUE Olivier (58-01)

### **MAITRES DE CONFÉRENCES DES UNIVERSITÉS – PRATICIENS HOSPITALIERS**

ABOUDHARAM Gérard (58-01)	LAN Romain (56-02)
BANDON Daniel (56-01)	LAURENT Michel (58-01)
BELLONI Didier (57-01)	MAILLE Gérald (58-01)
BOHAR Jacques (56-01)	MENSE Chloé (58-01)
CAMOIN Ariane (56-01)	PHILIP-ALLIEZ Camille (56-01)
CAMPANA Fabrice (57-01)	POMMEL Ludovic (58-01)
CATHERINE Jean-Hugues (57-01)	PRECKEL Bernard-Éric (58-01)
GAUBERT Jacques (56-01)	RÉ Jean-Philippe (58-01)
GIRAUD Thomas (58-01)	ROCHE-POGGI Philippe (57-01)
GIRAUDEAU Anne (58-01)	STEPHAN Grégory (58-01)
GUIVARC'H Maud (58-01)	TAVITIAN Patrick (58-01)
JACQUOT Bruno (58-01)	TOSELLO Alain (58-01)
LABORDE Gilles (58-01)	

## MAITRES DE CONFERENCES DES UNIVERSITÉS ASSOCIÉS

BALLESTER Benoît (58-01)

BLANCHET Isabelle (58-01)

CASAZZA Estelle (58-01)

SILVESTRI Frédéric (58-01)

## CHEFS DE CLINIQUE DES UNIVERSITÉS - ASSISTANTS DES HÔPITAUX

ANTEZACK Angeline (57-01)

ARNIER Canelle (56-01)

BAUDINET Thomas (58-01)

BOREL Guillaume (56-02)

BRINCAT Arthur (57-01)

BROS Agnès (56-01)

CHIARINI Thomas (58-01)

DUPRAT Florence (56-01)

FAURE-BRAC Mathias (57-01)

FERRE Enzo (58-01)

FOUQUES Agathe (56-01)

HAMMOUTENE Stéphane (57-01)

LAFONT Jacinthe (57-01)

LAURENT Camille (58-01)

LIOTARD Alicia (58-01)

MADENIAN Pauline (58-01)

MANSUY Charlotte (58-01)

MARCHAL Paul (58-01)

MARTIN William (56-01)

ONGHENA Tom (56-01)

PASCHEL Laura (58-01)

PILLIOL Virginie (58-01)

PRINCE Fanny (57-01)

RAYNAUD Camille (58-01)

REYNAL Florence (56-01)

ROMAO Vincent (57-01)

ROUSCOFF Eva (57-01)

SADOWSKI Camille (57-01)

TERRER Jérémy (58-01)

VEILLARD Pierre (56-01)

## ASSISTANT DES UNIVERSITÉS ASSOCIÉ

GRINE Ghilès (57-01)

### Intitulés des sections CNU :

#### 56<sup>ème</sup> section : Développement, croissance et prévention

56-01 Odontologie pédiatrique et orthopédie dento-faciale

56-02 : Prévention – Epidémiologie – Economie de la santé – Odontologie légale

#### 57<sup>ème</sup> section : Chirurgie orale, Parodontologie, Biologie Orale

57-01 : Chirurgie orale – Parodontologie – Biologie orale

#### 58<sup>ème</sup> section : Réhabilitation orale

58-01 : Dentisterie restauratrice – Endodontie – Prothèses – Fonction-Dysfonction – Imagerie – Biomatériaux

L'auteur s'engage à respecter les droits des tiers, et notamment les droits de propriété intellectuelle. Dans l'hypothèse où la thèse comporterait des éléments protégés par un droit quelconque, l'auteur doit solliciter les autorisations nécessaires à leur utilisation, leur reproduction et leur représentation auprès du ou des titulaires des droits. L'auteur est responsable du contenu de sa thèse. Il garantit l'Université contre tout recours. Elle ne pourra en aucun cas être tenue responsable de l'atteinte aux droits d'un tiers.

A Madame la Présidente du Jury,  
**Madame le Professeur Elodie TERRER,**

*Je vous remercie de l'honneur que vous me faites d'avoir accepté de présider ce jury de thèse.  
Je vous remercie de votre pédagogie, de votre transmission de savoir et de votre disponibilité  
tout au long de ces années.*

*Veillez trouver dans ce travail l'expression de mon profond respect et de mon admiration.*



**A Monsieur le Professeur Hervé TASSERY,**

*Vous me faites l'honneur d'avoir accepté spontanément de faire partie de ce jury.*

*Je vous remercie de votre disponibilité, de la qualité de votre enseignement et de votre bienveillance.*

*Veillez recevoir par ce travail la marque de mon admiration et de mon profond respect.*

**A Monsieur le Docteur Jean-Philippe RÉ,**

*Vous me faites l'honneur d'avoir accepté de siéger dans ce jury de thèse.*

*Je vous remercie de votre enseignement, de votre pédagogie et de votre gentillesse.*

*Veillez trouver dans ce travail l'expression de mon profond respect.*

A Monsieur le Directeur de thèse,  
**Monsieur le Docteur Thomas BAUDINET,**

*Vous me faites l'honneur et le plaisir d'avoir accepté de diriger ce travail de thèse.*

*Je vous remercie de votre disponibilité, de votre gentillesse et de votre savoir qui nous a permis l'aboutissement de ce travail.*

*Votre investissement a permis de mener à bien ce travail de thèse.*

*Soyez assuré de ma reconnaissance et de mon sincère respect.*

**A mes parents**, merci de m'avoir toujours soutenue depuis ces années. Vous avez tant fait pour moi. Si je suis ici aujourd'hui, c'est grâce à vous.

**Maman**, ton courage et ta persévérance sont un exemple pour moi ; merci d'avoir supporté mes émotions tout au long de la PACES...

**Papa**, tu m'as transmis ta force de caractère qui m'a amenée jusqu'ici ; merci pour ton soutien et ton aide.

**A Silvio**, je sais que je pourrai toujours compter sur toi. A toi maintenant de faire ton chemin, tu es sur la bonne voie et je crois très fort en toi.

**A Sylvain**, merci pour ton soutien sans faille, pour ces années passées à tes côtés. J'ai hâte de poursuivre mon chemin avec toi.

**A mes grands-parents, mes oncles, tantes et cousins**, merci pour votre soutien depuis toutes ces années.

**A Sara**, merci pour ces années folles. Tu es devenue bien plus qu'une amie, une sœur, mon pilier... depuis la p2 et pendant encore très très longtemps ! A ces souvenirs qui resteront gravés à jamais.

**A Camille, Lilia, Jean, Chloé, Léopold, Rachel, Maurine**, merci pour ces belles années inoubliables.

**A Domitille**, mon binôme de PACES. Deux années de pleurs, de doutes... ça n'a pas toujours été facile mais on l'a eu ce concours ! Je te souhaite une belle carrière en tant que médecin.

**A Guillaume**, une année riche en émotions binôme, je te souhaite le meilleur pour la suite.

**A Thibault et Laura**, faites en sorte que la lignée soit longue mes fillots.

**A Nathalie**, merci de me faire part de ton expérience, qui me permet chaque jour d'en apprendre davantage. Merci pour ta patience et pour ta confiance.

**A Emilie**, merci pour votre aide au cabinet, pour votre patience et votre dévouement.

**A mes amis de longue date**, je vous remercie pour votre soutien à toute épreuve. Merci pour ces années riches en souvenirs.

# Table des matières

<b>INTRODUCTION</b> .....	<b>1</b>
<b>I. La papille interdentaire</b> .....	<b>2</b>
<b>I.1. Anatomie</b> .....	2
<b>I.2. Facteurs de risques d'une perte de la papille</b> .....	3
<b>I.3. Rôles de la papille interdentaire dans l'esthétique du sourire</b> .....	7
I.3.1. Rôle biologique.....	7
I.3.2. Rôle fonctionnel .....	7
I.3.3. Rôle esthétique.....	7
<b>II. Analyse et planification thérapeutique</b> .....	<b>9</b>
<b>II.1. Analyse du sourire</b> .....	9
II.1.1. Proportionnalités de la face et du visage .....	9
II.1.2. Sourire et organe dentaire .....	12
<b>II.2. Planification et simulation</b> .....	19
II.2.1. Photographie numérique et analyse vidéo .....	19
II.2.2. Modèle en plâtre .....	20
II.2.3. Le Ditramax® .....	20
II.2.4. Wax-up et mock-up .....	21
<b>III. Traitements des triangles noirs en dentisterie restauratrice</b> .....	<b>24</b>
<b>III.1. Notion de gradient thérapeutique</b> .....	24
<b>III.2. Restaurations directes</b> .....	25
III.2.1. Technique directe.....	25
III.2.2. Technique par injection de composite .....	31
<b>III.3. Restaurations indirectes</b> .....	32
III.3.1. Facettes .....	32
III.3.1.1. Facettes céramiques sans préparation .....	33
III.3.1.2. Facettes céramiques avec préparations.....	33
III.3.2. Couronnes céramiques.....	34
<b>III.4. Autres alternatives thérapeutiques</b> .....	35
III.4.1. Approche parodontale .....	35
III.4.1.1. Méthodes chirurgicales .....	35
III.4.1.2. Autres alternatives thérapeutiques .....	37
III.4.2. Approche orthodontique.....	40
III.4.2.1. Traitement des divergences radiculaires .....	40
III.4.2.2. Stripping .....	40
III.4.2.3. Ingression .....	41
<b>CONCLUSION</b> .....	<b>42</b>
<b>BIBLIOGRAPHIE</b> .....	<b>I</b>

## **INTRODUCTION**

La demande esthétique devenant de plus en plus exigeante, le praticien se doit de pouvoir proposer des traitements adaptés aux patients en répondant à leurs attentes et en tenant compte de leur état de santé.

Cette demande esthétique repose tant sur la gestion du tissu rose que du tissu blanc.

Le praticien doit évaluer l'état buccodentaire du patient : l'état parodontal (le « rose ») et l'état dentaire (le « blanc »), afin d'intégrer au mieux le projet esthétique.

La perte partielle ou totale de la papille interdentaire est un des enjeux à apprécier lors de la consultation.

Les triangles noirs apparaissent au 3<sup>ème</sup> rang des maladies bucco-dentaires les plus inesthétiques (1). Environ un tiers de la population consulte pour ce motif.

La perte de papille peut entraîner des déformations esthétiques (dite « maladie du triangle noir »), des problèmes phonétiques (l'espace permet le passage de l'air ou de la salive) et une impaction alimentaire latérale.

La stratégie thérapeutique implique plusieurs disciplines : la parodontie, la dentisterie restauratrice et l'orthodontie.

La planification thérapeutique doit prendre en compte l'état de santé du patient, qui permettra ou non une chirurgie parodontale, ses motivations à supporter un traitement par orthodontie, ainsi que son état buccodentaire.

Il faut tout d'abord s'assurer de l'absence de maladie parodontale, ou traiter la maladie parodontale avant toute autre intervention.

Ensuite, un traitement par chirurgie parodontale ou orthodontique sera discuté.

Dans certains cas, les greffes parodontales ou traitements orthodontiques ne seront pas suffisants, et un traitement en dentisterie restauratrice sera envisagé.

Le traitement en dentisterie restauratrice peut être précédé ou non d'une intervention chirurgicale et/ou orthodontique.

Il implique une communication étroite entre patients, praticiens et prothésistes, et repose sur le concept de dentisterie minimalement invasive (Pascal Magne, 1999).

Ce travail a pour objectifs de montrer les étapes de la gestion des triangles noirs en dentisterie restauratrice, en partant du motif de consultation : « combler les trous noirs », passant par la planification, simulation et moyens mis en œuvre, et jusqu'à la réalisation selon un gradient thérapeutique.

D'autres alternatives thérapeutiques, chirurgicales et orthodontiques, seront exposées.

# I. La papille interdentaire

## I.1. Anatomie

La morphologie de la papille interdentaire a été décrite en premier par Cohen en 1959 (2), comme étant deux sommets : un vestibulaire et un palatin ou lingual.

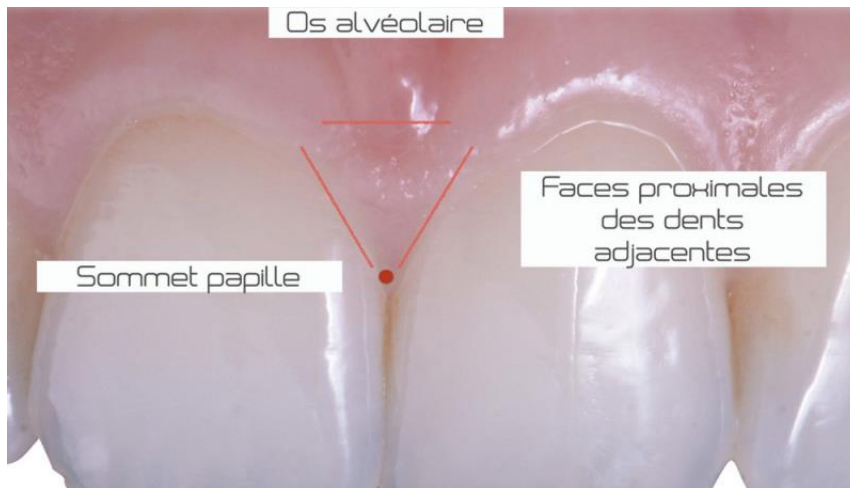


Figure 1 : Limites anatomiques de la papille interdentaire (3)

La papille interdentaire ou gencive interdentaire est formée d'un tissu conjonctif dense recouvert d'épithélium buccal, qui occupe l'espace physiologique entre deux dents. Cet espace est délimité dans le plan transversal par le point de contact et le septum osseux interdentaire, et dans le plan sagittal par les surfaces des dents adjacentes (4).

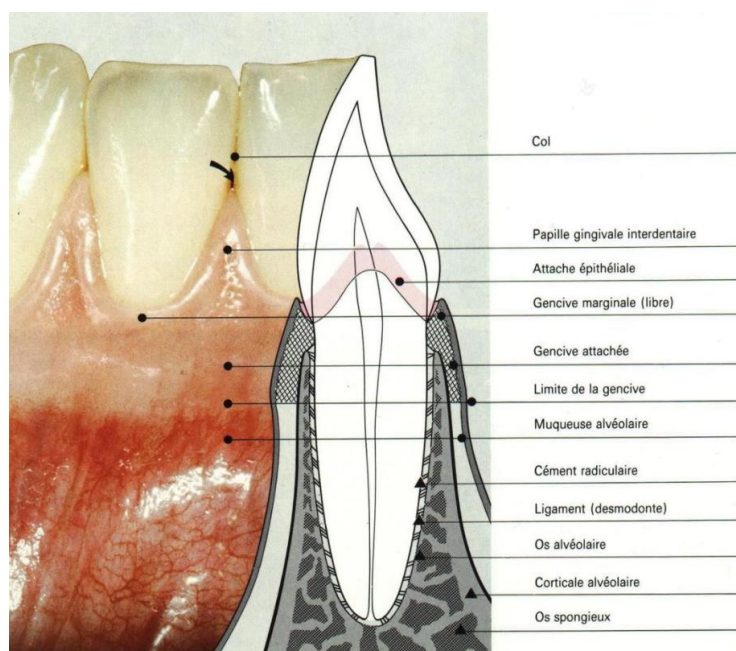


Figure 2 : Structures parodontales (2)

## **I.2. Facteurs de risques d'une perte de la papille**

La présence ou l'absence de papille interdentaire dépend de plusieurs facteurs physiologiques.

- **La malposition dentaire et/ou divergence radulaire**

Le nombre de papilles qui remplit l'espace interproximal diminue avec l'augmentation de la distance interproximale entre les racines (5).

- **La distance entre crête osseuse et point de contact**

Selon l'étude de Tarnow et al. (6), pour une distance de 5 mm ou moins entre le point de contact et la crête osseuse, la papille interdentaire était présente dans presque 100% des cas. Lorsque la distance était de 6 mm, la papille était présente dans 56% des cas.

Et lorsque la distance était de 7 mm, la papille était présente seulement dans 27% des cas ou moins.

- **Le biotype parodontal**

Le biotype parodontal comprend la morphologie gingivale et osseuse du parodonte.

Selon l'étude transversale de Kolte et al. (7), lorsque le biotype gingival avait une épaisseur de 1,5 à 2 mm, la papille centrale était présente dans 88,46% des cas.

Maynard et Wilson (1980) ont établi une classification des types de parodontes (8) :

- Type I : hauteur de tissu kératinisé normale (3 à 4 mm) et parodonte épais (gencive et os alvéolaire sous-jacent).
- Type II : hauteur de tissu kératinisé réduite (moins de 2 mm) mais épaisseur vestibulo-linguale normale du procès alvéolaire.
- Type III : hauteur de tissu kératinisé normale (3 à 4 mm) mais os alvéolaire fin (racines proéminentes).
- Type IV : hauteur de tissu kératinisé réduite et procès alvéolaire fin ; fort potentiel de récessions.

Siebert et Lindhe (1989) (9) ont développé une classification visuelle du biotype parodontal :

- Type 1 : parodonte plat et épais.
- Type 2 : parodonte fin et festonné.

Le parodonte de type 2 est plus propice aux récessions et pertes de papille interdentaire.

- **Morphologie dentaire**

Lorsque la morphologie de l'incisive centrale maxillaire est carrée, la papille est présente dans 100% des cas.

Ce taux diminue significativement pour des morphologies rondes et triangulaires. (7)



- **L'âge du patient**

Selon l'étude de Kolte et al. (10), le groupe d'âge le plus jeune (21-40 ans) présentait une plus grande présence de papille interdentaire par rapport au groupe de patients plus âgés (41-60 ans), en raison des dimensions entre la crête alvéolaire et le point de contact apical qui augmentent avec l'âge.

La présence ou l'absence de papille interdentaire dépend également de plusieurs facteurs pathologiques :

- **Maladie parodontale**

La maladie parodontale favorise la perte de la papille interdentaire, causée par un contexte gingival inflammatoire et une perte osseuse sous-jacente, entraînant l'augmentation de la distance entre le point de contact et la crête alvéolaire.

Lors d'une inflammation de la papille interdentaire, les conditions présentes au niveau de la zone interdentaire favorisent l'apparition et le développement d'un biofilm pathogène, et donc l'apparition de poches parodontales.

Une profondeur de sondage supérieure à 3 mm favorise la rétention de plaque, l'inflammation gingivale, et entraîne une résorption osseuse.

- **Traumatismes**

L'utilisation d'une brosse à dent trop dure, d'une mauvaise technique de brossage, d'un passage de brossettes interdentaires forcé, l'utilisation régulière d'un cure-dents, ou bien le frottement d'un piercing peuvent entraîner une perte papillaire.

De plus, des traumatismes dentaires causés par une mauvaise occlusion : interférences, prématurités ou bruxisme, pourront provoquer une souffrance de l'os alvéolaire sous-jacent et entraîner une résorption lente de l'os avec perte de papille interdentaire.

- **Les causes iatrogènes**

Les tracés d'incisions lors des chirurgies à lambeaux méritent une attention particulière, la vascularisation de la papille interdentaire étant terminale.

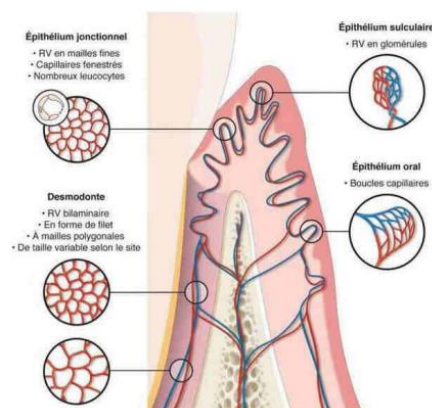


Figure 3 : Vascularisation terminale de la papille interdentaire (11)

Des techniques de réalisation de lambeaux spécifiques sont apparus en parodontologie, afin d'éviter un traumatisme vasculaire et donc une perte papillaire :

- Le lambeau esthétique d'accès (Genon et Bender, 1984) (12)
- Le lambeau de préservation papillaire (Takei et coll., 1985) (13)
- Le lambeau de préservation papillaire modifié (Cortellini et al., 1995) (14)
- Le lambeau de préservation papillaire simplifié (Cortellini et al. 1999) (15)
- La technique de chirurgie minimalement invasive (Cortellini et al. 2007) (16)
- La technique de chirurgie minimalement invasive modifiée (Cortellini 2012) (17)

- **Racines divergentes et traitement orthodontique**

Les traitements orthodontiques peuvent être à l'origine de la perte des papilles interdentaires, mais peuvent également induire la formation de papilles interdentaires.

En présence d'un encombrement dentaire, les espaces inter-radiculaires sont réduits et les points de contacts sont modifiés.

Lors de la phase d'alignement dentaire, les distances inter-radiculaires augmentent et les points de contacts se normalisent en se déplaçant vers le bord incisif, augmentant la distance crête alvéolaire-point de contact.

Avec une distance augmentée, l'environnement est plus propice à l'apparition de triangles noirs.

L'étude de Burke et al (13) rassemble 129 patients avec un encombrement dentaire. Après traitement orthodontique, 41,9% d'entre eux se retrouvent avec des triangles noirs entre les deux incisives centrales maxillaires.

Le traitement orthodontique peut être favorable à la création de papilles interdentaires dans le cas d'une fermeture orthodontique des sites d'extraction ou de diastèmes, par la création d'un point de contact.

La hauteur de l'os alvéolaire peut être gérée par la technique d'extrusion orthodontique, et donc favoriser la formation de la papille.

- **Dentisterie restauratrice et prothétique**

En dentisterie restauratrice, la réalisation d'un point de contact doit laisser un espace suffisant pour la papille interdentaire, minimiser la rétention des aliments et permettre un accès pour retirer correctement la plaque.

Lors de la réalisation de couronnes, bridges et facettes, la forme des embrasures peut être gérée au laboratoire, permettant de créer un point de contact optimal.

Il faut tout de même être prudent lors de nos préparations, car une prothèse fixée trop proche du système d'attache supra-crestal, non biocompatible, en sur ou sous contour, pourra entraîner une agression de la gencive et engendrer des récessions tissulaires marginales ou pertes papillaires.

Classification de Nordland et Tarnow (1998)(18) :

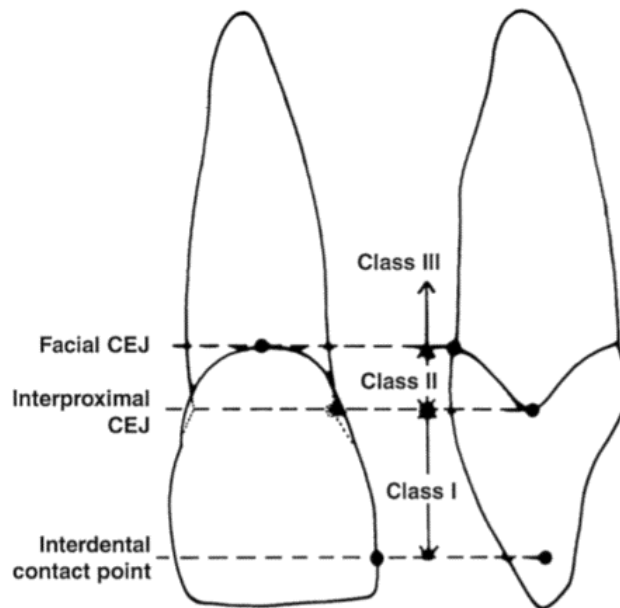


Figure 4 : Points de repères dans la classification de Nordland et Tarnow (1998)

Les repères utilisés sont les lignes joignant les jonctions amélo-cémentaires vestibulaires (zéniths gingivaux), les jonctions amélo-cémentaires proximales, et la ligne du point de contact.

Classe I	Le sommet de la papille est situé entre le point de contact interdentaire et la jonction émail - cément proximale	
Classe II	Le sommet de la papille est situé entre la jonction émail - cément proximale et vestibulaire	
Classe III	Le sommet de la papille est situé au niveau ou plus apicalement que la jonction émail-cément vestibulaire	

### **I.3. Rôles de la papille interdentaire dans l'esthétique du sourire**

La papille interdentaire a plusieurs rôles essentiels dans les fonctions orales.

#### I.3.1. Rôle biologique

La papille interdentaire, ainsi que le reste des tissus gingivaux, jouent un rôle de barrière biologique pour le parodonte sous-jacent.

La papille subit de nombreuses agressions quotidiennes lors de la phonation, de la mastication, et est en première ligne contre les agressions alimentaires ou bactériennes. Elle prévient l'apparition de pathologies parodontales et septales.

#### I.3.2. Rôle fonctionnel

La papille interdentaire joue un rôle essentiel lors de la mastication et de la phonation. Elle limite le bourrage alimentaire ainsi que l'accumulation de bactéries en interdentaire.

Elle doit permettre un bon contrôle de plaque par un nettoyage efficace avec le passage du fil dentaire ou brosette interdentaire.

Lors de la phonation, sa présence fait barrière contre les entrées d'air en interdentaire. En cas de perte papillaire, des troubles de phonation tels que des sifflements ainsi que des projections de gouttelettes de salive peuvent apparaître.

#### I.3.3. Rôle esthétique

Ce rôle tient une place essentielle pour les patients. L'apparition d'un triangle noir, notamment dans le secteur antérieur, donne lieu à de nombreuses demandes de réhabilitation esthétique.

Les triangles noirs interdentaires tiennent la troisième place au rang des maladies bucco-dentaires les plus inesthétiques (19).

La papille est responsable de l'aspect festonné du collet des dents, et est essentielle notamment dans la région antéro-maxillaire.

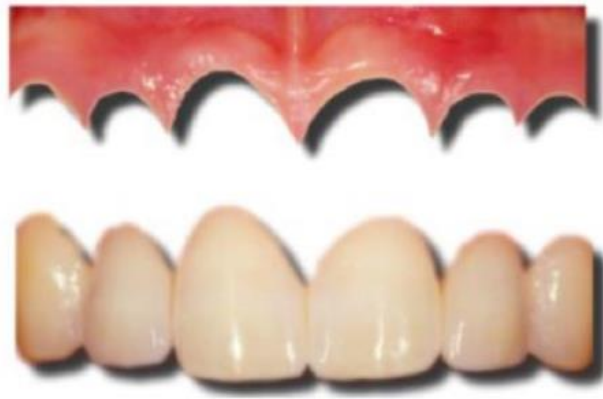

Figure 5 : Aspect festonné de la région antéro-maxillaire (20)

Son aspect est à prendre en compte lors d'une réhabilitation restauratrice et/ou prothétique.

La visibilité du parodonte est également à prendre en considération. Certains patients découvrent plus la gencive que d'autres lors du sourire.

La classification de Liébart et al. (21) se divise en quatre types :

- Classe I : ligne du sourire très haute, plus de 3 mm de gencive marginale est visible.
- Classe II : ligne du sourire haute, bandeau continu de gencive de moins de 2 mm sur parodonte réduit mais en bonne santé.
- Classe III : ligne du sourire moyenne, seuls les espaces interdentaires sont visibles, remplis ou non par les papilles interdentaires.
- Classe IV : ligne du sourire basse, le parodonte n'est pas visible.

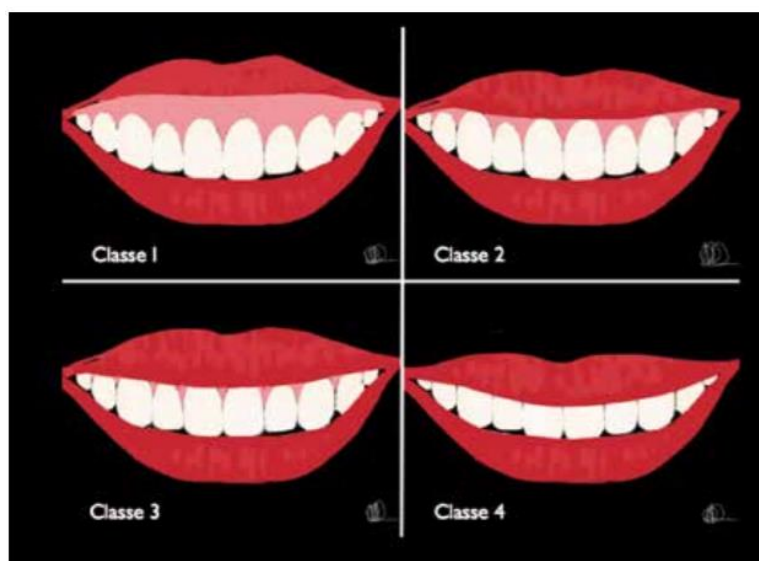


Figure 6 : Visibilité du parodonte (21)

## II. Analyse et planification thérapeutique

### II.1. Analyse du sourire

La demande esthétique étant de plus en plus exigeante, le praticien dispose de plusieurs outils d'analyse afin d'intégrer au mieux le sourire dans le visage.

La teinte des dents est un élément essentiel dans le résultat final, cependant le praticien doit donner au sourire un agencement agréable.

Quatre paramètres peuvent être directement appliqués au sourire (22) :

- Le cadre facial et les références : standard de mesure ou de construction.
- Les proportions et l'idéal : standard de perfection, de beauté ou d'excellence.
- La symétrie : détermination de la taille, la forme et la position des éléments de part et d'autre d'une ligne ou plan médian, autour d'un centre ou d'un axe de rotation.
- La perspective et l'illusion : créer sur une surface plane ou courbe des relations spatiales entre objet tels qu'ils apparaissent à l'œil nu.

#### II.1.1. Proportionnalités de la face et du visage

- **Références horizontales :**

Les artistes prennent comme référence esthétique du visage le « T » tracé sur les lignes médiane et bipupillaire ou ophryaque (23).

Ils élaborent par la suite le visage de façon symétrique par rapport à ce T, afin d'obtenir un ensemble agréable grâce à l'effet global de symétrie et parallélisme (24).

Le parallélisme de la ligne bipupillaire, de la ligne ophryaque et de la ligne des commissures labiales donne une impression d'harmonie et d'horizontalité.

**La ligne bipupillaire** est la ligne de repère pour la direction du plan incisif, du contour gingival et du maxillaire (25). La ligne ophryaque et la ligne des commissures labiales ne sont qu'accessoires.

La notion d'harmonie est renforcée par la similitude de courbure du plan incisif et de la lèvre inférieure, et est recherchée lors du sourire.

Il est plus important d'obtenir un effet général de parallélisme que de se focaliser sur une ligne prédéterminée.

Dans la plupart des cas, une légère obliquité du maxillaire n'est pas flagrante et ne nécessite peu ou pas de correction.

Chez certains patients, une obliquité marquée du maxillaire entraînera un traitement pluridisciplinaire faisant intervenir diverses combinaisons de chirurgie, d'orthodontie ou de prothèse fixée.(26) (27)

**Contour labial :**

L'exposition des incisives dépend de la longueur et de la courbure des lèvres, de l'âge et du sexe du patient. (28) (29)

Lorsque les lèvres sont au repos, l'exposition moyenne des incisives centrales maxillaires diminue progressivement avec l'âge, contrairement à la visibilité des dents mandibulaires qui augmente avec l'âge. (30)

**Proportionnalités :**

L'harmonie du visage repose sur les proportionnalités des étages de la face.

Le praticien évalue les proportions selon trois parties : les étages supérieur, moyen et inférieur ; ces parties doivent être équivalentes.

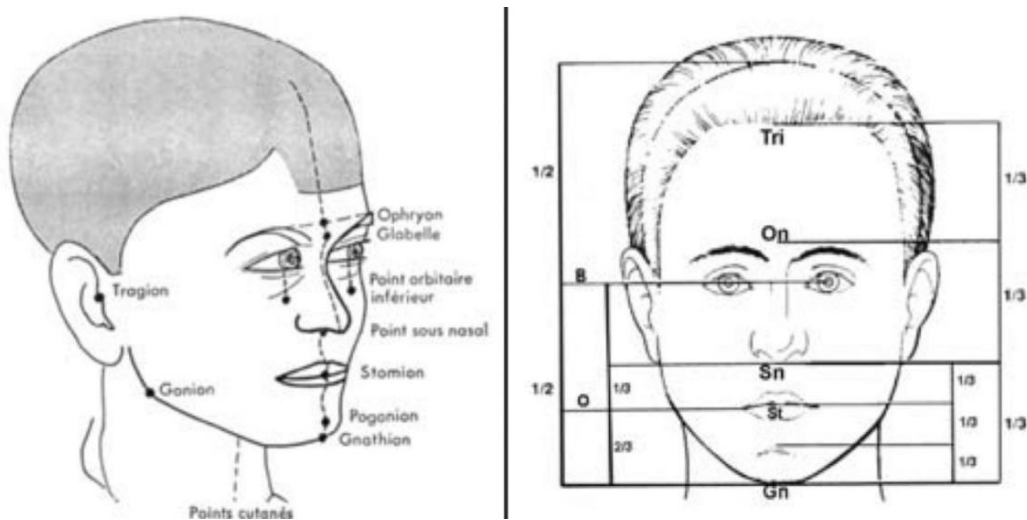


Figure 7 : Proportion des étages supérieur, moyen et inférieur de la face (31)

L'étage supérieur se trouve entre la ligne d'implantation des cheveux ou trichion (tri), et le bord supérieur des sourcils ou ophryon (On).

L'étage moyen se trouve entre le point ophryon (On) et le point sous-nasal (Sn).

L'étage inférieur se trouve entre le point sous-nasal (Sn) et la pointe du menton ou gnathion (Gn).

Ces étages doivent représenter chacun 1/3 de la hauteur totale de la face afin d'avoir une harmonie du visage.

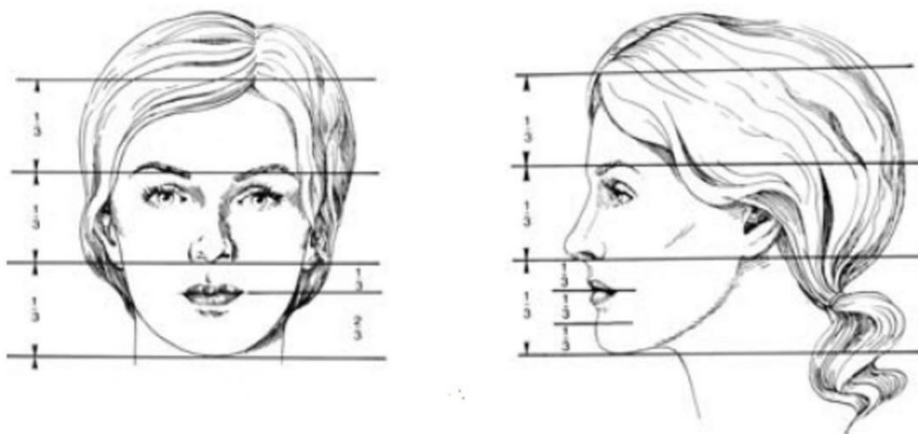


Figure 8 : Les différentes divisions de l'étage inférieur (31)

L'étage inférieur peut être également divisé en deux étages séparés par la ligne bi-commissurale passant par le stomion (St) : étage maxillaire (1/3) et étage mandibulaire (2/3). Ou bien divisé en trois étages par le stomion (St) et le pli labio-mentonnier : étage de la lèvre supérieure (1/3), étage de la lèvre inférieure (1/3) et étage du menton (1/3).

- **Références verticales :**

**Ligne sagittale médiane :**

La ligne sagittale médiane est perpendiculaire à la ligne bipupillaire et constitue l'effet de « T ».

Cet effet peut être accentué par d'autres éléments horizontaux tels que la ligne ophryaque et la ligne des commissures labiales, ainsi que des éléments verticaux tels que l'arête du nez et le philtron (32).

La ligne médiane du visage doit normalement coïncider avec la ligne inter-incisives. Cependant, un léger écart entre ces deux lignes verticales n'est pas rédhibitoire, mais ne doit pas dépasser 2 mm (33).

La verticalité de la ligne inter-incisives semble plus importante que son décalage latéral (34).

- **Références sagittales :**

**Soutien de la lèvre supérieure :**

Le soutien de la lèvre supérieure dépend en partie de la position des six dents antérieures maxillaires (35).

Les lèvres minces sont plus affectées par la position des dents par rapport aux lèvres épaisses.

**Rapport avec la lèvre inférieure :**

Les six dents antérieures maxillaires servent de guide pour la position de la lèvre inférieure. Leurs bords incisifs sont en contact avec le bord interne de la ligne vermillon de la lèvre inférieure, en position de repos ainsi qu'en occlusion.(35)

La position vestibulo-palatine du bord libre de l'incisive maxillaire est précisée par la prononciation du « F » et du « V ».(36)

**Plan d'occlusion :**

Le plan d'occlusion est généralement déterminé par les bords incisifs et les surfaces occlusales des dents cuspidées.

Par convention, le plan d'occlusion coïncide avec le plan de Camper (avec de légers écarts) (37) (38), plan céphalométrique joignant le bord inférieur de l'aile du nez au bord supérieur du tragus auriculaire. (39)



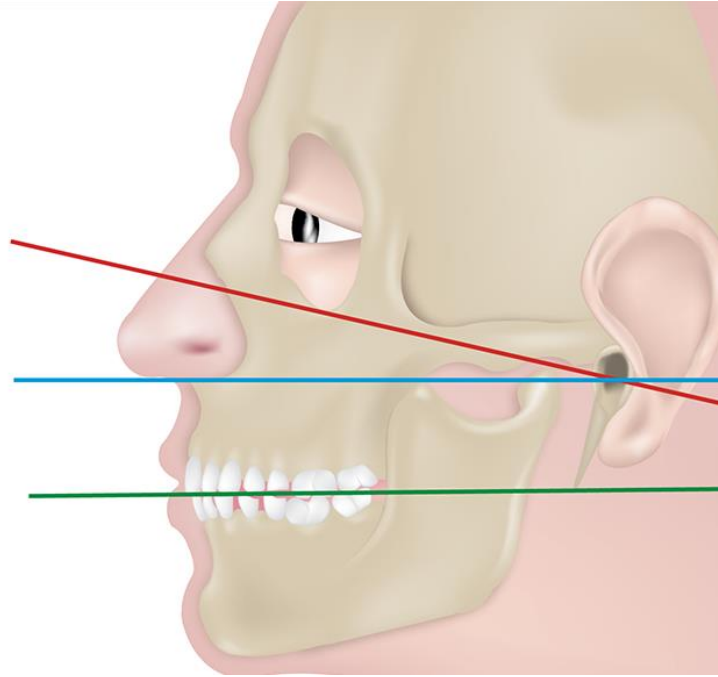


Figure 9 : Les plans référence : plan axio-orbitaire (rouge), plan de Camper (bleu) et plan d'occlusion (vert) (40)

### II.1.2. Sourire et organe dentaire

#### - **Visibilité parodontale**

Dans le sourire, le « blanc » est aussi important que le « rose ». Le paramètre à évaluer est le degré d'exposition gingivale.

Un sourire normal découvre 1 à 2 millimètres de gencive, et se mesure entre le bord inférieur de la lèvre supérieure et les collets des incisives centrales supérieures.

Une exposition gingivale supérieure à 4 millimètres peut sembler disgracieux pour les patients. Elle est qualifiée d'exposition gingivale excessive (41).

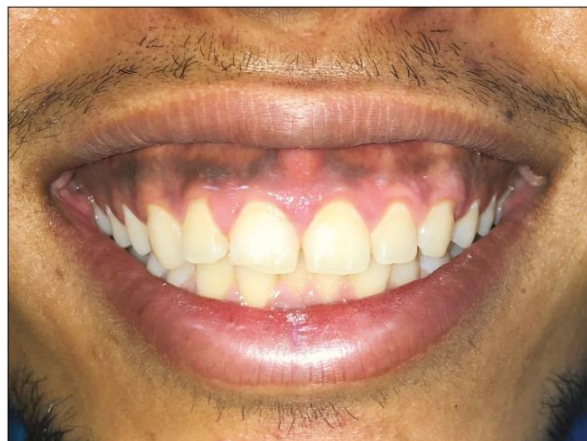
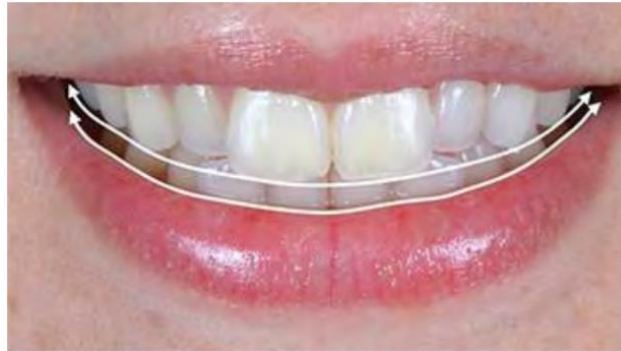
Figure 10 : Sourire montrant une ligne de sourire haute (> 4 mm) (41)

- **Ligne du sourire :**

La ligne du sourire passe par les bords libres des incisives et les pointes cuspidiennes des canines et des prémolaires maxillaires.

Pour avoir un sourire harmonieux et esthétique, la ligne du sourire doit être parallèle à la courbure de la lèvre inférieure.(42)



*Figure 11 : Ligne du sourire (43)*

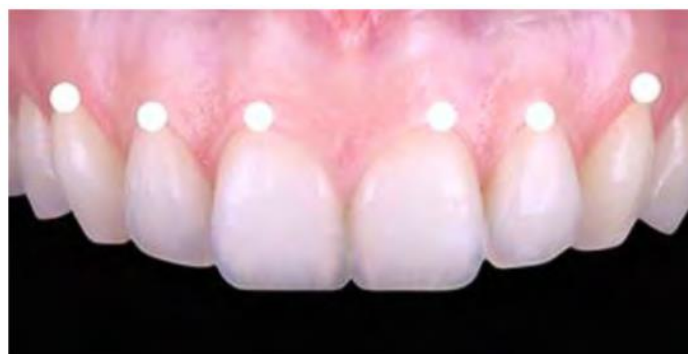Avec l'âge, la quantité d'exposition des incisives maxillaires diminue progressivement, accompagné de l'augmentation progressive de l'exposition des incisives mandibulaires (42).

- **Alignement des collets :**

L'alignement des collets est à prendre en considération lors d'une réhabilitation esthétique. Lorsque le bord de la lèvre supérieure est bas lors du sourire, aucune correction n'est nécessaire.

En revanche, dans un sourire dit « gingival », cela rend la prise en charge plus complexe et des modifications par chirurgie, orthodontie ou prothèse seront envisagées (44).

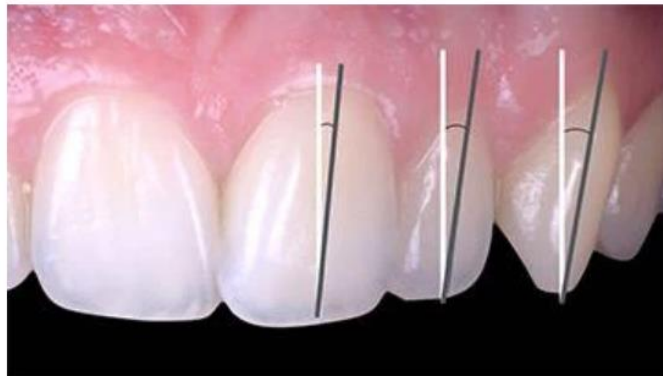L'alignement des collets est important au niveau des incisives centrales maxillaires, une légère asymétrie des contours gingivaux des incisives latérales ou des canines reste esthétiquement acceptable.



*Figure 12 : Alignement des collets (43)*

- **Axes des dents :**

Chaque dent a un axe bien particulier. La symétrie doit être respectée par rapport à l'arcade homolatérale.



*Figure 13 : Axe des dents (43)*

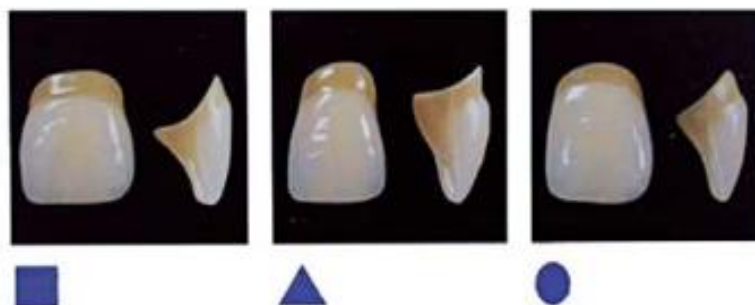
- **Forme des dents :**

Il existe trois formes de dents principales, sachant que chaque dent peut être un mélange de plusieurs formes :

- Dents carrées ou rectangles
- Dents triangulaires
- Dents ovoïdes

La forme des dents correspond souvent à la forme du visage, mais dépend également du sexe et de l'âge du patient.

Chez les femmes, les dents sont souvent plus rondes avec une courbe fluide. Chez les hommes, les dents sont plutôt carrées avec un alignement rectiligne (45).



*Figure 14 : Formes des dents (45)*

- **Proportionnalités :**

- Normes artistiques :

Les artistes ont établi des règles dites « canons de beauté ». Ces règles indiquent les proportions que doit présenter le corps pour prétendre à la beauté.

Ces normes évoluent avec le temps et varient selon les régions, les origines des individus, le sexe, l'âge.

Elles se complètent et se diversifient, se mettent à jour avec les progrès techniques des matériaux, la formation des praticiens et l'évolution de la dentisterie.

- Les normes mathématiques : le nombre d'or :

Le nombre d'or, ou « divine proportion », est considéré comme étant la proportion la plus agréable à l'œil.

A la Renaissance, Léonard de Vinci dessine le célèbre « Homme de Vitruve » dans lequel les proportions d'or sont retrouvées.

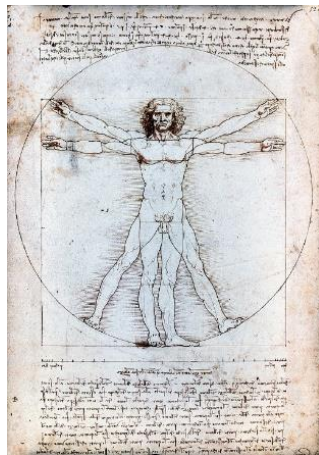


Figure 15 : L'« Homme de Vitruve » par Léonard de Vinci (46)

Le professeur Adolf ZEYSING définit la divine proportion en insistant sur le côté esthétique, selon le principal théorème (1854) : « Pour qu'un tout partagé en deux parties inégales paraisse beau du point de vue de la forme, on doit avoir entre la petite partie et la grande partie le même rapport qu'entre la grande et le tout ».(47)

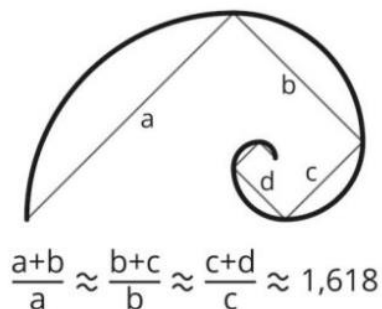


Figure 16 : Valeur du Nombre d'Or  $\varphi$  (48)

Dans le sourire ainsi que le visage, la recherche du nombre d'or est primordiale. Il correspond aux proportions séduisantes qui offrent un rapport longueur/largeur équilibré. Il est à prendre en compte lors des réhabilitations esthétiques du sourire. (49)

Par exemple, les incisives centrales maxillaires sont  $\varphi$  fois plus grandes que les incisives latérales.

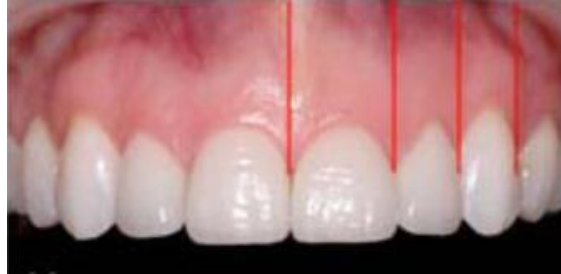

Figure 17 : Le Nombre d'Or et les dents (50)

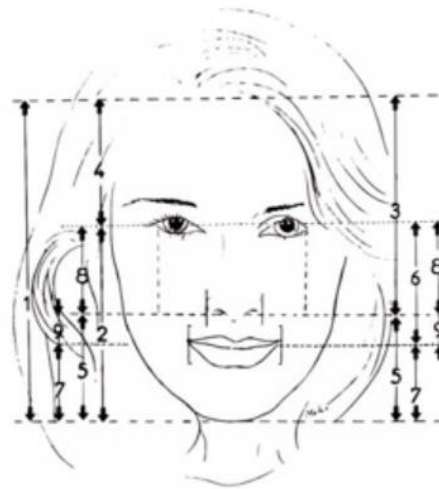


Figure 18 : Le visage est à l'une des mesures verticales du Nombre d'Or (47)

- **Caractéristiques internes des dents :**

Cela implique la réflexion et transmission de la lumière (opalescence, translucidité et transparence), les colorations intenses telles que les taches, colorations ou fissures, ainsi que les détails morphologiques (usure, abrasion).

Le phénomène d'opalescence diminue avec l'âge, tandis que la transparence augmente avec l'usure de la couche d'émail. Ces phénomènes expliquent la diminution de luminosité des dents et un aspect moins blanc avec le temps (43).

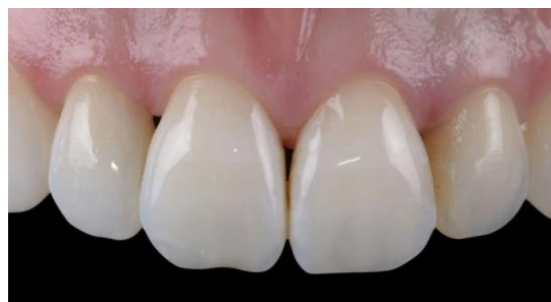

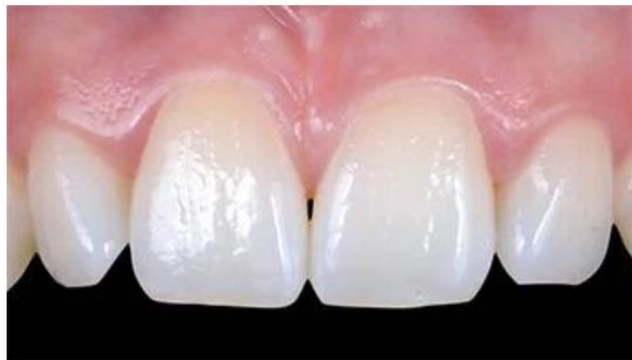Figure 19 : Caractéristiques internes des dents (43)

- **Etat de surface :**

L'état de surface joue sur la couleur des dents car il influence la réflexion de la lumière.

Chez les jeunes, la surface des dents est plus marquée. La réflexion de la lumière est augmentée par les stries horizontales et les défauts verticaux présents naturellement, ce qui donne un aspect plus clair des dents.

Avec l'âge, les aspérités disparaissent et les dents réfléchissent moins la lumière. Les dents paraissent plus sombres.(43)

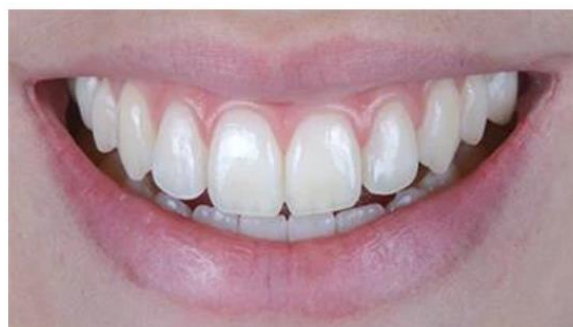

*Figure 20 : Etat de surface des dents (43)*

- **Couleur des dents :**

Les trois composantes de la couleur sont la luminosité (qui a l'influence la plus forte), la saturation (intensité), et la teinte (tonalité chromatique).

Une légère erreur de couleur peut être imperceptible à l'œil nu si les précédents critères sont respectés (43).



*Figure 21 : Couleur des dents (43)*

- **Epaisseur :**

Chez les patients jeunes, les incisives sont plus fines et délicates.

Un bord libre plus épais fait paraître les dents plus âgées et globuleuses.

- **Point de contact :**

La zone de contact des dents antérieures diminue progressivement des incisives centrales aux prémolaires.

Ainsi, la zone de contact est plus importante entre les incisives centrales, et celle entre la canine et la prémolaire est la plus faible.

La zone de contact est importante lors de la réhabilitation esthétique car une zone de contact trop courte peut laisser apparaître des triangles noirs, alors qu'une zone de contact trop importante peut empiéter sur la papille interdentaire et causer une apparence inesthétique (51).

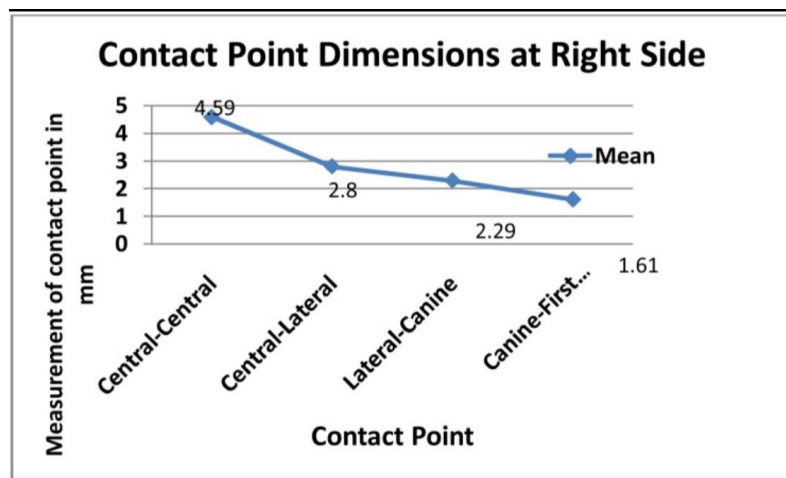


Figure 22 : Mesures du point de contact des incisives à la première prémolaire (51)

- **Angles interdentaires :**

Les angles situés au niveau des incisives et des canines permettent de créer la silhouette incisale du sourire.

Ces angles augmentent lorsqu'on se dirige en postérieur (52).

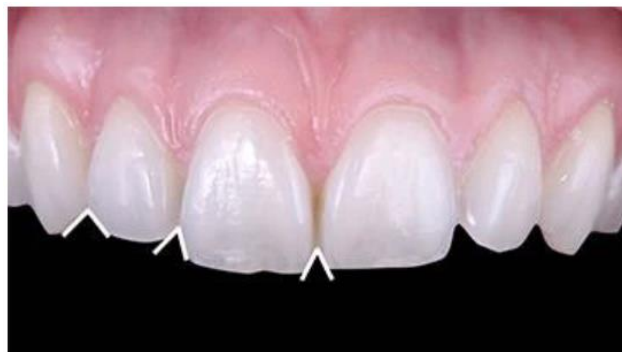

Figure 23 : Angles interdentaires (43)

## II.2. Planification et simulation

L'anamnèse médicale du patient, le bilan radiographique, l'examen clinique dentaire, parodontal et occlusal doivent être réalisés avant d'entreprendre la suite du projet.

Sur le plan esthétique, il existe plusieurs outils d'aide au diagnostic, à la planification thérapeutique et à la communication avec le patient.

### II.2.1. Photographie numérique et analyse vidéo

La photographie numérique en dentisterie est un moyen efficace, simple et rapide pour le diagnostic et la communication avec le patient (53).

Le patient doit être en position orthostatique, regard vers l'horizon, en face à face avec l'objectif de l'appareil photographique.

Les erreurs à éviter sont des photographiques en plongée ou contre-plongée, ou en rotation droite et gauche qui conduiraient à une mauvaise analyse diagnostique.

Les clichés doivent comprendre :

- Des clichés du visage de la face : repos, sourire et sourire forcé
- Des clichés dento-labiaux : en vue rapprochée et de profil (droit et gauche)
- Des clichés intra-buccaux, avec miroirs et écarteurs

Ces clichés permettent également une meilleure communication avec le laboratoire.

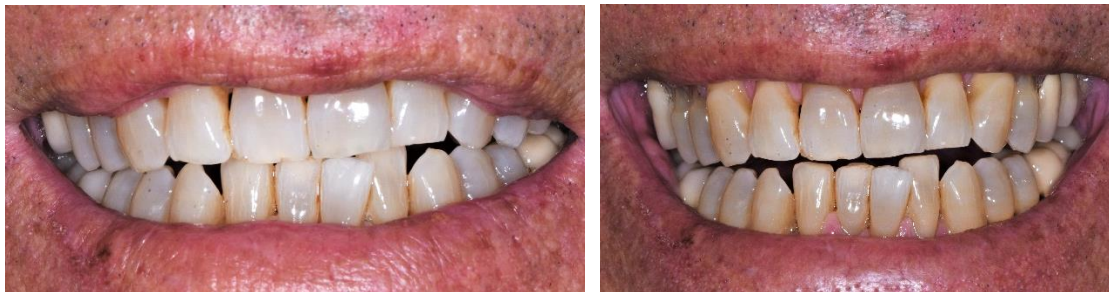

Figure 24 : Photographie en sourire naturel et sourire forcé (iconographie personnelle)

L'analyse peut se faire également sur vidéo, lors de la phonation et du sourire.

La vidéo permet l'enregistrement du mouvement dynamique des lèvres, en partant des lèvres au repos, puis en conversion et à un sourire plein.

Ceci est un élément précieux qui vient compléter l'analyse photographique afin d'aider à la conception du sourire.

### La technique Digital Smile Design : (54)

Avec l'évolution des logiciels de conception informatique, le praticien peut montrer aux patients les possibilités d'améliorer leur sourire.

Pour la plupart des logiciels, les modèles de dents sont fabriqués sur la base du concept de « proportion d'or ». (55)



En prenant en compte les éléments de l'esthétique et en intégrant les applications technologiques dans la dentisterie, le praticien est capable de planifier la conception du sourire et communiquer les modèles informatiques aux patients et aux prothésistes.

Les images doivent être prises de manière spécifique, ce qui demande un réglage de l'appareil photo, de l'objectif et du flash bien précis.

Ces réglages doivent être reproductibles afin d'obtenir le même type de photographies pour chaque patient.

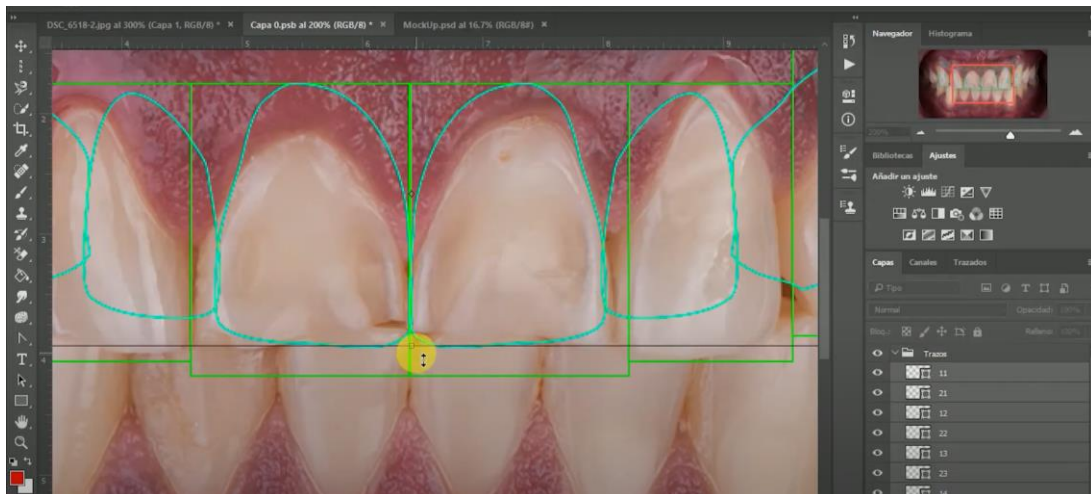


Figure 25 : Conception du sourire sur logiciel (56)

### II.2.2. Modèle en plâtre

Le modèle en plâtre est une fidèle reproduction de l'état dentaire des patients. Il est issu d'empreintes à l'alginat. Il permet d'observer le maxillaire et la mandibule dans les trois dimensions.

Ce modèle est support lors de la création de wax-up.

Le patient peut visualiser le projet à travers le wax-up, apporter des corrections ou des préférences, et visualiser la maquette en bouche à travers le mock-up.

Les modèles d'étude sont montés sur articulateur grâce à l'arc facial, ce qui permet de simuler les mouvements du patient.

### II.2.3. Le Ditramax®

Les restaurations des dents antérieures sont un défi esthétique majeur. La planification thérapeutique consiste à créer des dents avec des proportions agréables et à les intégrer dans la gencive, les lèvres et le visage du patient.

Le succès du traitement repose sur la communication des données cliniques au laboratoire.

L'apport du Ditramax® permet au praticien de communiquer de manière simple, efficace et reproductible un cahier des charges aux prothésistes, permettant de travailler comme si le patient était devant eux (57).

Il permet de transférer le marquage des lignes de références horizontales et verticales, du visage du patient au modèle en plâtre maxillaire (36).

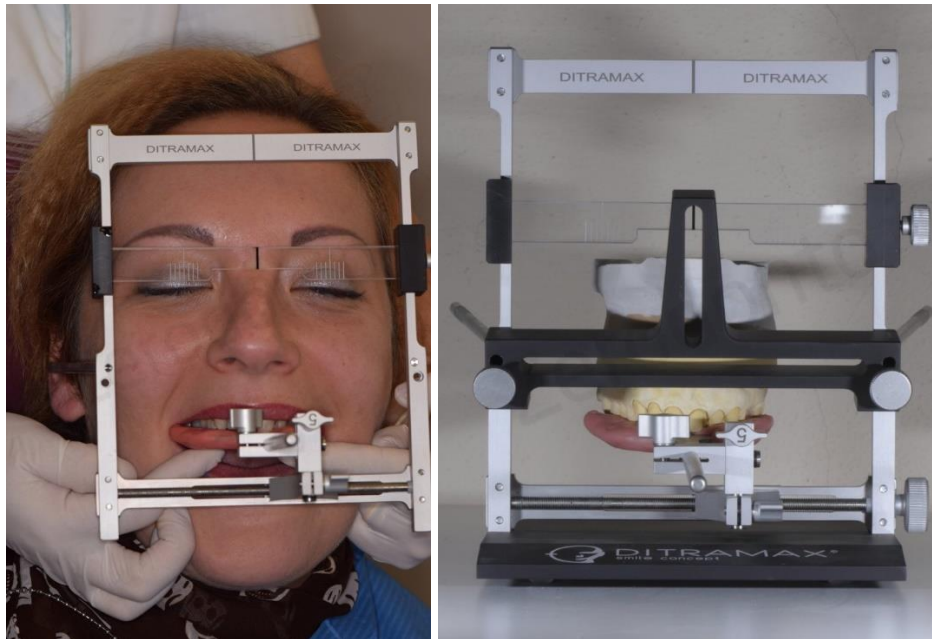


Figure 26 : Transfert du visage du patient au modèle en plâtre (58)

#### II.2.4. Wax-up et mock-up

##### Mock-up « à main levée » :

C'est la solution la plus simple et rapide, le praticien réalise le mock-up directement en bouche avec de la résine composite.

Cette technique est totalement réversible puisqu'elle s'effectue sans préparation, et est réalisée sans mordantage ni adhésif.

Elle permet de voir la réaction du patient face à ses futures dents et apporter des correctifs directement en bouche.

Une empreinte est prise lorsque le projet est validé, et est transmise au laboratoire en tant que modèle pour la conception du wax-up.

##### Mock-up issu du transfert du wax-up :

Le mock-up est l'équivalent clinique du wax-up de laboratoire.

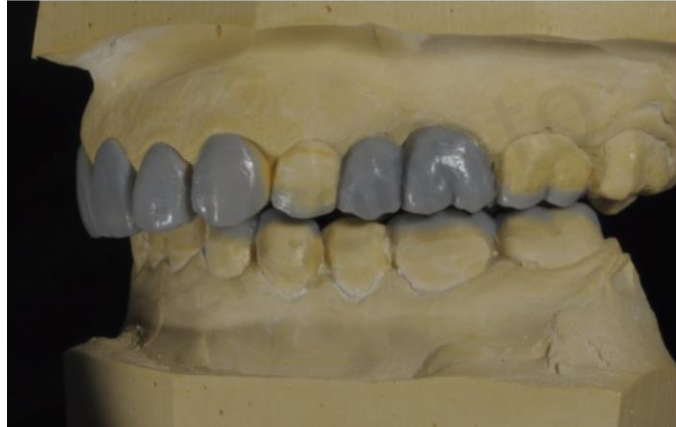Le prothésiste utilise le modèle d'étude afin de réaliser le wax-up, il va modeler les futures dents en cire jusqu'à obtenir le résultat souhaité.

Il permet de visualiser le projet en trois dimensions et de valider ou non la thérapeutique proposée.

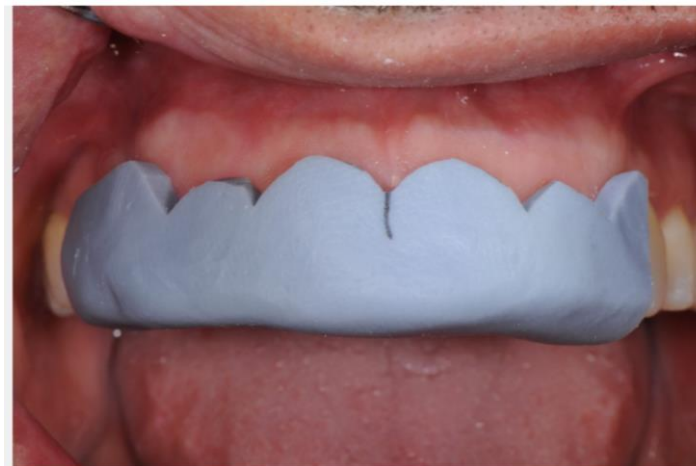Le wax-up aide à la communication avec le patient, qui se rend compte du travail à effectuer.

Le mock-up est créé à partir du wax-up selon :

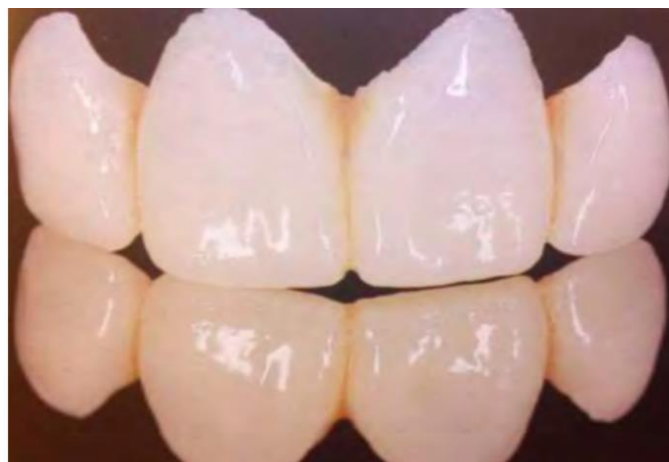- Une méthode directe : le mock-up est réalisé en clinique par le praticien lui-même grâce à une clé en silicone remplie de résine acrylique.
- Une méthode indirecte : le mock-up est réalisé au laboratoire par le prothésiste et permet de meilleures finitions.



*Figure 27 : Wax-up en cire (58)*



*Figure 28 : Clé en silicone avec résine acrylique pour transfert du wax-up au mock-up (59)*



*Figure 29 : Mock-up réalisé au laboratoire (60)*

### Mock-up virtuel :

Les mock-up virtuels ou numériques sont réalisés sur ordinateur selon une méthode directe ou indirecte.

Le mock-up virtuel indirect est une maquette virtuelle transmise au laboratoire. Le prothésiste réalise le wax-up en cire sur le modèle en plâtre du patient. Le wax-up est transféré en bouche avec une clé en silicone comme vu précédemment.

La conception numérique se fait, par exemple, avec le logiciel « Digital Smile Design ». (61)

Le mock-up virtuel direct est issu d'une maquette virtuelle et usiné directement via un logiciel de Conception et Fabrication Assistée par Ordinateur (CFAO).

La maquette se réalise, comme cité précédemment, avec le logiciel « Digital Smile Design ».

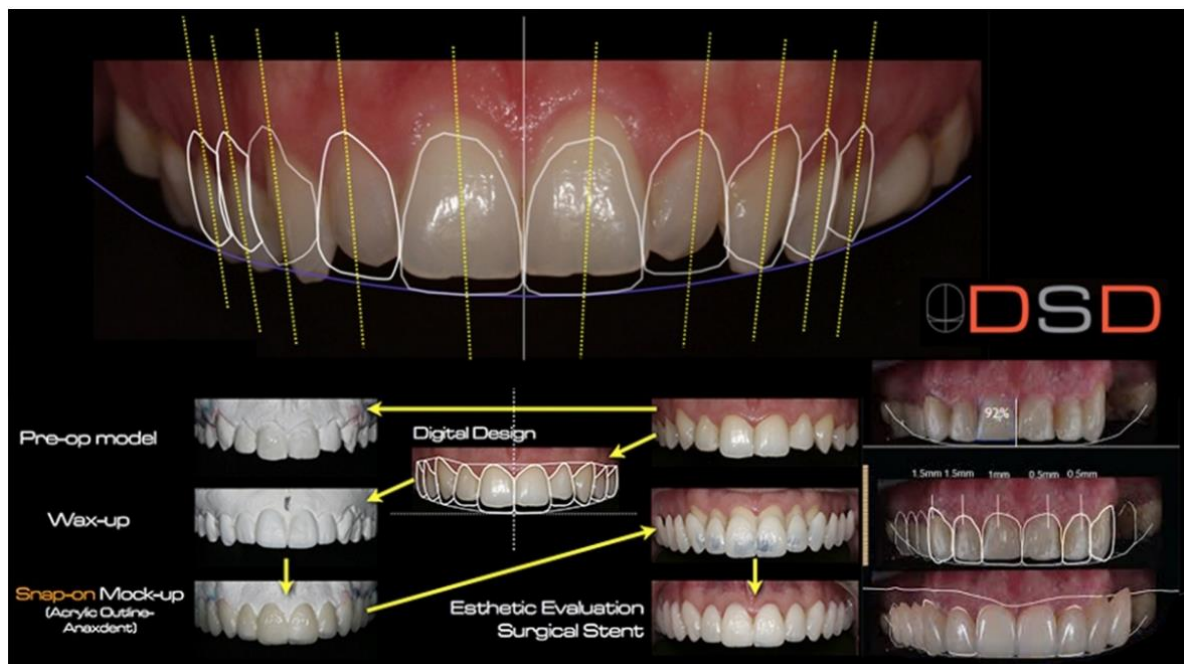


Figure 30 : Exemple d'utilisation du logiciel Digital Smile Design (62)

Ces techniques de simulation et planification thérapeutique serviront à réaliser les restaurations par techniques directes ou indirectes dans la prise en charge des triangles noirs en dentisterie restauratrice.

### III. Traitements des triangles noirs en dentisterie restauratrice

#### III.1. Notion de gradient thérapeutique

Devant une demande esthétique grandissante, la notion de « gradient thérapeutique » doit guider la réflexion du praticien dans la prise en charge des patients (63).

La dentisterie moderne fait évoluer les approches et techniques de restaurations par la notion d'économie tissulaire.

La notion de « Gradient thérapeutique » classe les différentes prises en charge selon un axe horizontal, de la moins mutilante à la plus mutilante.

Le praticien doit chercher à répondre à cette demande par les thérapeutiques les plus « à gauche du Gradient », c'est-à-dire les thérapeutiques permettant la plus grande préservation tissulaire possible.

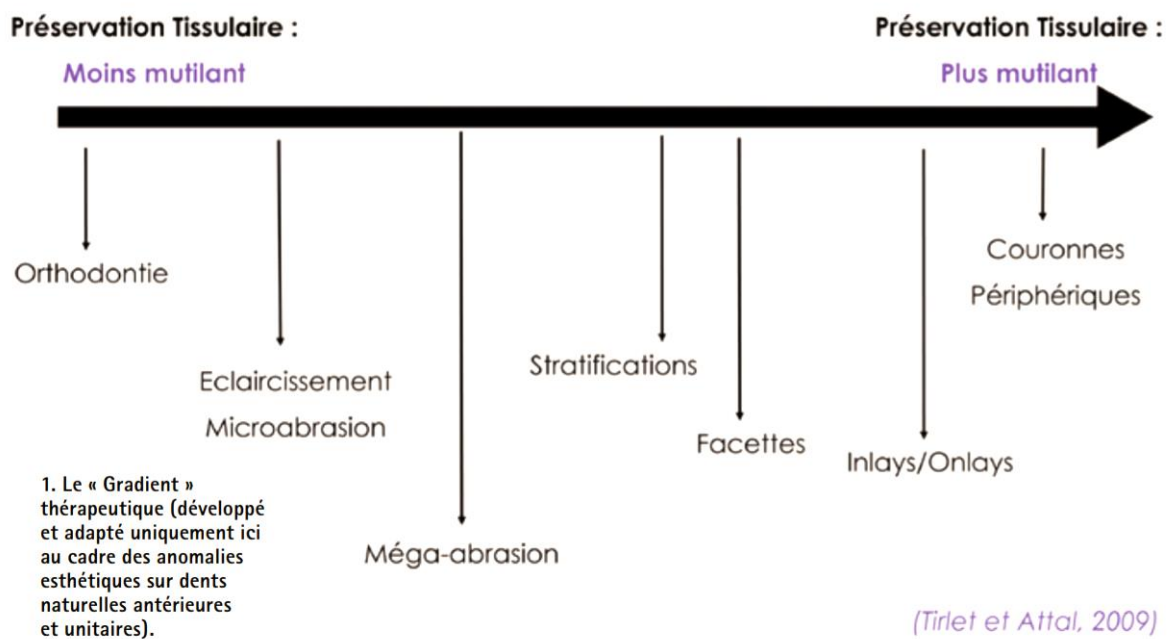


Figure 31 : Gradient thérapeutique, TIRLET et ATTAL (63)

Magne et Belser ont décrit le concept de « puzzle physiologique ». Ce concept repose sur le fait que les restaurations esthétiques doivent répondre aux principes biologiques, biomécaniques, esthétiques et fonctionnels (64).

## III.2. Restaurations directes

### Les résines composites :

L'utilisation de résines composites fait partie du quotidien du Chirurgien-Dentiste. C'est une technique simple et réalisable en une ou plusieurs séances selon la technique choisie. Cependant, un protocole strict doit être respecté lors de l'utilisation des résines composites.

Le but de cette technique va être d'appliquer de la résine au niveau des faces proximales des dents antérieures, afin de combler les triangles noirs et donc créer un nouveau profil d'émergence.

Cette technique est complexe car l'accès aux faces proximales est restreint, et il ne faut pas être en sur-contour afin d'éviter une iatrogénicité parodontale.

#### III.2.1. Technique directe

Dans la littérature, des protocoles ont été décrits comme celui de G.T. Rocca (65) qui utilise une matrice simple transparente, et celui de J Clark (66) qui utilise une matrice préformée transparente.

Les résines composites sont réalisées dans la séance selon le protocole suivant :

##### - **Etude de cas et présentation du projet au patient :**

Le praticien doit prendre en compte la motivation du patient, ses attentes et discuter des solutions possibles en tenant compte du gradient thérapeutique.

##### - **Analyse dentaire :**

Le praticien doit déposer les anciennes restaurations si présentes et s'assurer de l'absence de lésions carieuses.

Un nettoyage rigoureux des dents doit être réalisé, par exemple à l'aide d'un embout en caoutchouc et d'une pâte pierre ponce.

##### - **Choix des teintes :**

Le choix de la teinte est réalisé en début de séance avant la pose de la digue, sans sécher. La teinte dentine est choisie au niveau du collet, et la teinte émail est choisie au niveau du bord libre, grâce à des plots de composites qu'il faut polymériser afin de confirmer les teintes choisies.

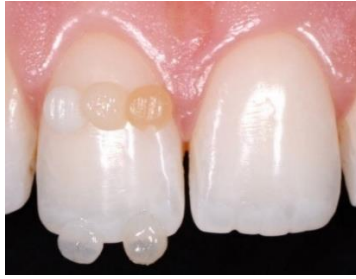

Figure 32 : Choix de la teinte (67)

- **Pose de la digue en caoutchouc :**

Un champ opératoire étanche est essentiel pour obtenir un collage optimal.

L'étendue de la digue dépend de chaque cas clinique, mais se fait généralement jusqu'aux premières prémolaires lors de restaurations du secteur antérieur.

Si besoin, les dents sont ligaturées afin de refouler la digue dans le sulcus et d'obtenir une meilleure étanchéité et visibilité.

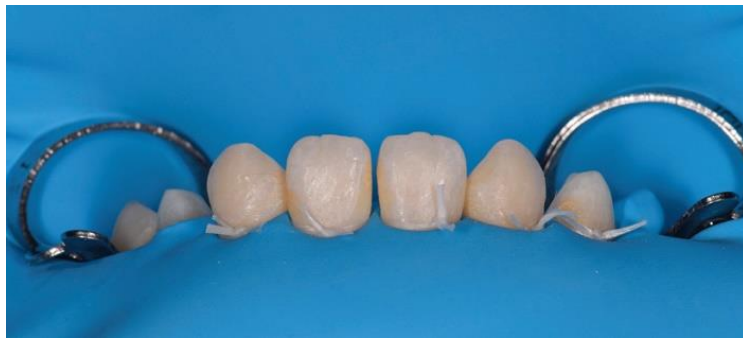

Figure 33 : Pose de la digue avec ligatures (68)

- **Sablage de l'émail :**

Un sablage de l'émail est réalisé afin d'avoir un nettoyage complet et précis des surfaces dentaires.

Le nettoyage peut être complété par le passage d'une fraise rouge diamantée sur la couche superficielle d'émail et de dentine, afin d'obtenir une meilleure adhésion.

- **Mordançage/adhésif :**

Le mordançage se réalise avec de l'acide orthophosphorique. Il est rincé et séché.

Vient ensuite l'application d'adhésif en une ou deux étapes selon le type d'adhésif, à l'aide d'une micro-brosse, et polymérisation.

- **Matrice :**

Selon le protocole de G.T. Rocca (65): mise en place d'une matrice transparente droite, qui délimite la région cervicale de mésial en distal, sans coin. Elle est maintenue en palatin par une pression digitale.

Selon le protocole de J.Clark (66): La mise en place de la matrice se fait avant l'étape de mordançage. Il utilise des matrices *Bioclear<sup>TM</sup> Diastema closure*. La matrice se sert de la force de la papille pour se caler contre la face proximale, sans coin.

- **Montage du composite :**

Injection de composite fluide entre la dent et la matrice, pour créer le nouveau profil d'émergence selon la forme de la matrice.

Un coin peut être ajouté à cette étape pour compenser l'espace créé par la matrice.

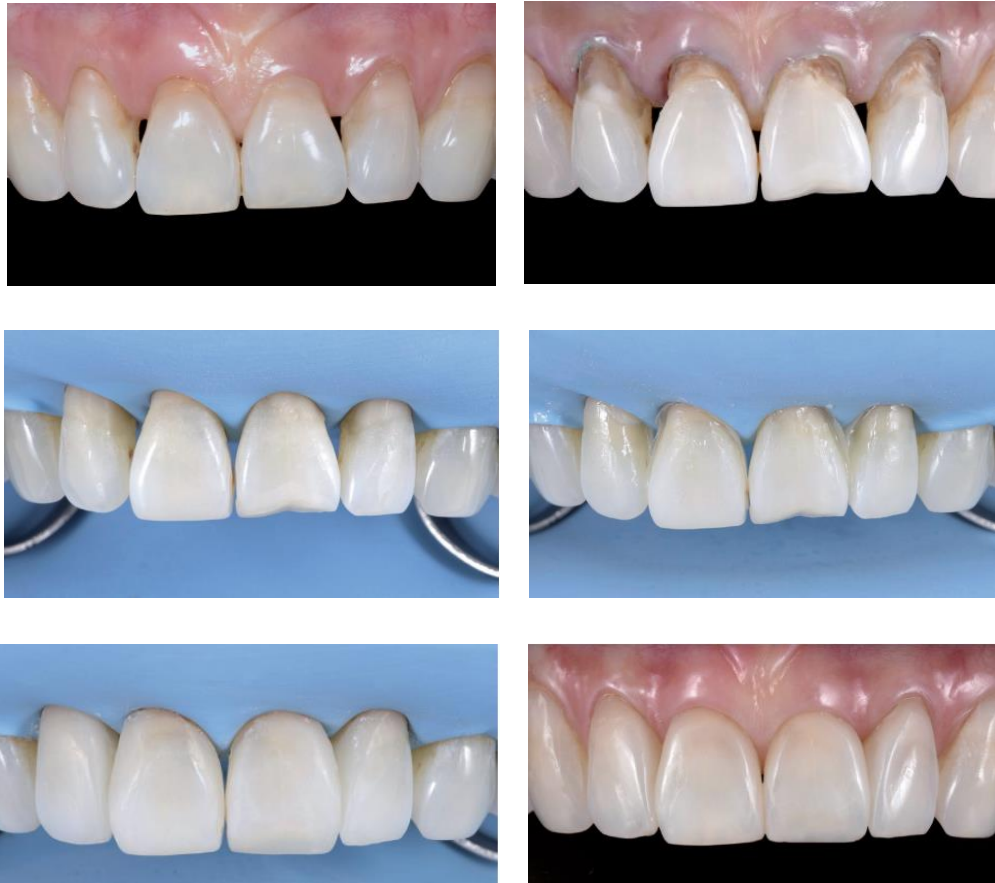
Stratification du composite : la stratification se réalise avec des accessoires tels que des pinceaux, une spatule de bouche ou des micro-brosses.

Le but étant de combler les triangles noirs interdentaires en reproduisant une anatomie dentaire harmonieuse au sein du sourire.

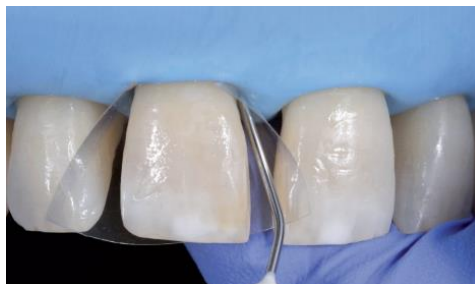- **Finitions et Polissage :**

Si la matrice est bien adaptée dans la zone cervicale, les finitions ne sont pas nécessaires.

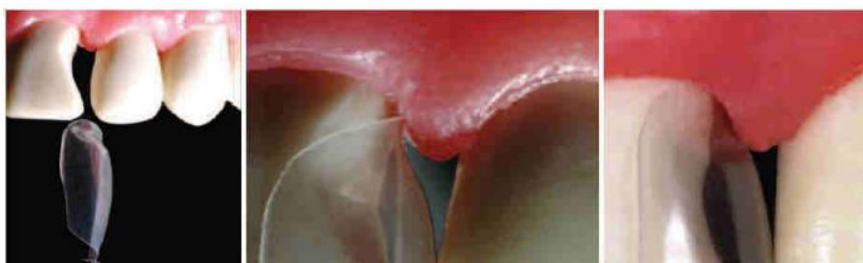



*Figures 34 : Protocole de gestion des triangles noirs par Rocca (65).*



*Figure 35 : Matrice droite transparente utilisée par Rocca.(65)*



*Figure 36 : Mise en place d'une matrice Bioclear™ Diastema closure utilisée par Clark (66).*

### BIOCLEAR Diastema Closure Matrix : (69)

Les matrices Bioclear permettent de fermer les triangles noirs et les diastèmes supérieurs à 1 mm.

Les matrices Bioclear présentent une courbure prononcée et une forme anatomique permettant une restauration ou modification du profil d'émergence des dents antérieures.

La matrice est facilement utilisée sans coin si le point de contact est correct.

Lorsqu'elle est placée dans le sulcus, la matrice est stabilisée par la papille.

La bonne adaptation de la matrice permet d'obtenir un composite interproximal lisse et sans sur contour.



*Figure 37 : Forme anatomique de la matrice BIOCLEAR (69)*

### Front Wing Technique : (70)

La Front wing technique consiste à modéliser à main levée la partie antérieure du triangle noir ou diastème, en rendant la forme la plus précise possible.

Dans un premier temps, une ou plusieurs couches de composite sont appliquées sur la face vestibulaire.

Dans un second temps, la face palatine est travaillée par application à main levée de composite. Une correction par instrumentation mécanique peut être réalisée à ce stade, il est obligatoire de ne pas toucher à l'émail mais uniquement au composite.

Une matrice anatomique est ensuite placée entre les dents afin de d'obtenir un point de contact final correct.

Du composite fluide est injecté entre la matrice et la dent en excès. Cet excès sera retiré lors des finitions et polissage du composite après retrait de la matrice.

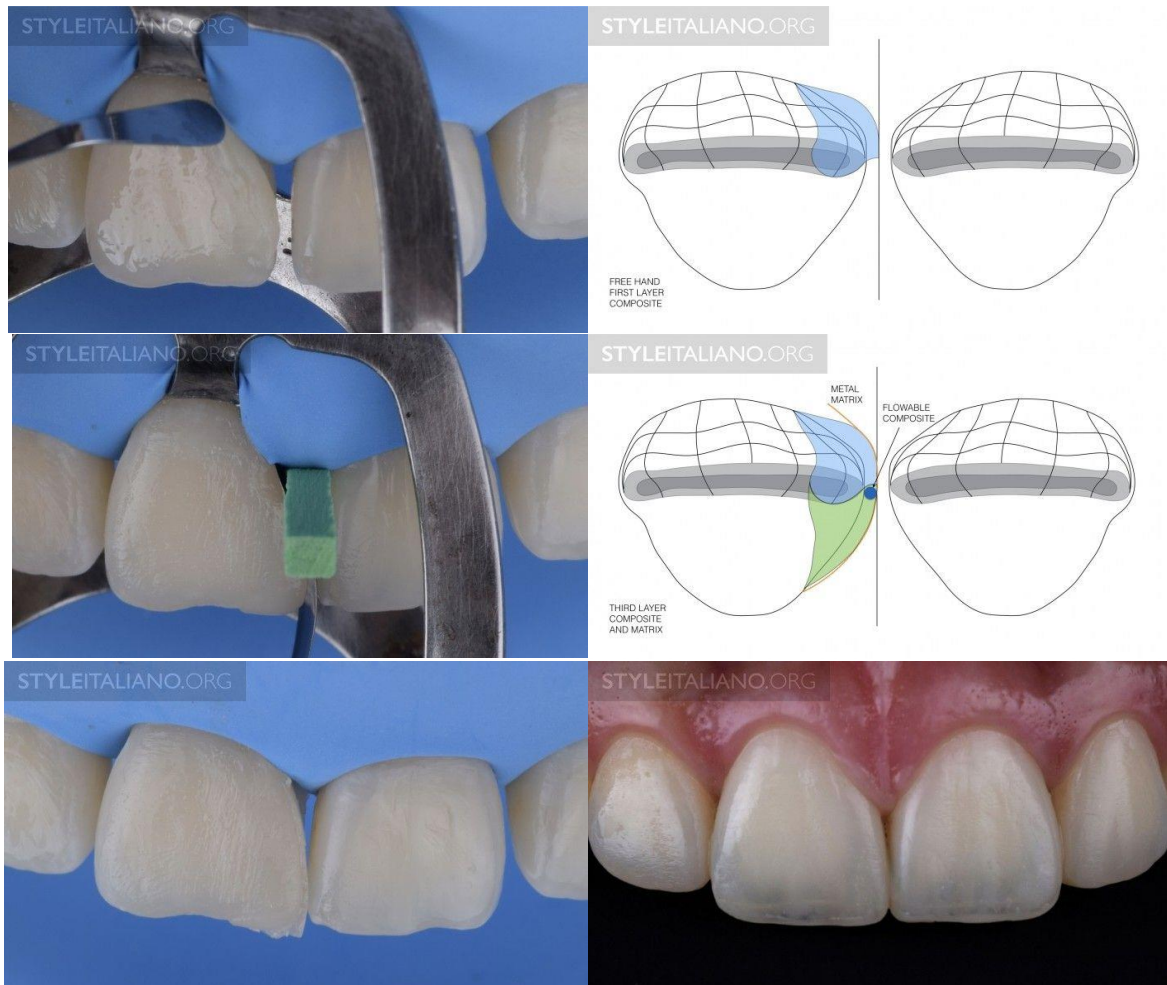


Figure 38 : Front Wing Technique (70)

Utilisation de composite rose :

Une autre technique consiste à utiliser une résine composite rose afin de recréer un contour gingival. Il doit être atraumatique et ne doit pas favoriser la rétention de plaque. (71)

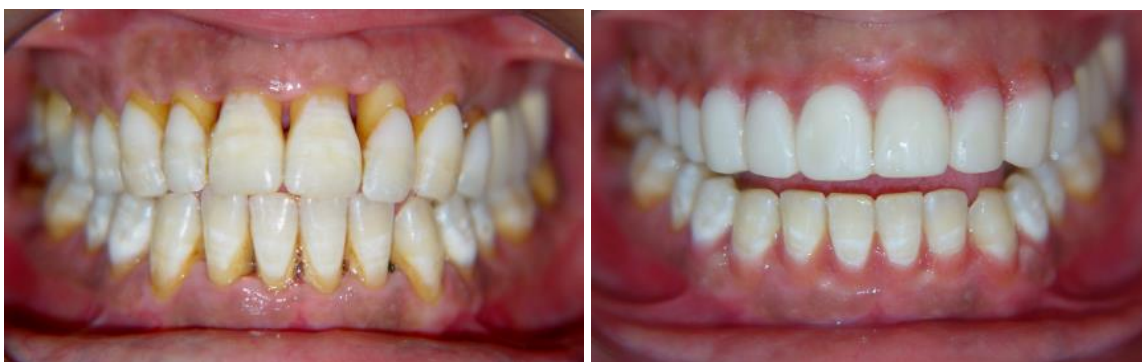

Figure 39 : Utilisation de composite rose pour fermeture des triangles noirs des dents maxillaires et mandibulaires (72)

### III.2.2. Technique par injection de composite

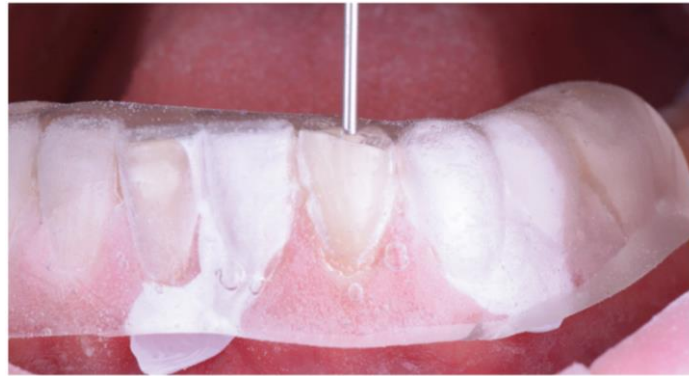Cette technique nécessite une étape de laboratoire. A partir d'une empreinte, le prothésiste construit le wax-up sur le modèle en plâtre, ce qui permet de gérer au mieux l'anatomie tridimensionnelle et l'intégration des restaurations dans le sourire.

Le wax-up est reporté en bouche à l'aide d'une clé en silicone transparente, permettant la photopolymérisation.

La clé en silicone est placée sur le patient, et de la résine composite fluide chargée est injectée dans la clé et photopolymérisée.

Cependant, pour utiliser cette technique, l'ajout de composite fluide ne doit pas dépasser une épaisseur de 2 mm.

Si la perte de substance est trop importante, il faudra au préalable réaliser le corps de la dent à l'aide d'un composite de restauration plus saturé (73).



*Figure 40 : Clé en silicone transparente pour injection de composite fluide (73).*

### III.3. Restaurations indirectes

#### III.3.1. Facettes

Les triangles noirs peuvent être corrigés par restaurations antérieures collées.

L'avantage de cette technique indirecte est une meilleure adaptation marginale, surtout en interproximal.

Cependant, cette thérapeutique est moins conservatrice et doit être considérée dans le respect du concept de gradient thérapeutique.

Urs Belser et les frères Magne ont établi la classification des indications des facettes en céramique la plus utilisée de nos jours (64) :

<b>Type I</b> <b>Dents réfractaires au blanchiment</b>	<ul style="list-style-type: none"><li>- Type IA Colorations dues aux tétracyclines de degré III et IV</li><li>- Type IB Dents réfractaires aux blanchiments interne ou externe</li></ul>
<b>Type II</b> <b>Modifications morphologiques majeures</b>	<ul style="list-style-type: none"><li>- Type IIA Dents conoïdes</li><li>- Type IIB Fermeture des diastèmes et triangles noirs interdentaires</li><li>- Type IIC Allongement des bords libres et restitution de la prééminence incisive</li></ul>
<b>Type III</b> <b>Restaurations de grande étendue (adulte)</b>	<ul style="list-style-type: none"><li>- Type IIIA Fractures coronaires étendues</li><li>- Type IIIB Pertes d'émail étendues par érosion et usure</li><li>- Type IIIC Malformations généralisées congénitales et acquises</li></ul>

Pour la fermeture des triangles noirs, le type IIB correspond à la situation.

Dans ce cas, les facettes viennent corriger les triangles noirs par ajout d'ailettes interdentaires, qui modifient le point de contact afin de combler le manque de tissus mous.

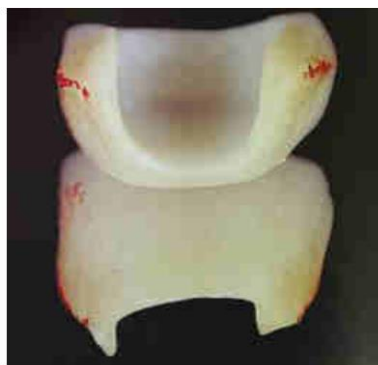

Figure 41 : Ailettes interdentaires (en rouge) (64)

### III.3.1.1. Facettes céramiques sans préparation

Aussi appelées « chips » ou « no prep veneers », ce sont des facettes sans préparations au préalable.

Elles sont très fines, entre 0,3 et 0,7 mm d'épaisseur, et sont collées directement sur la couche superficielle d'émail.

A cause de leur finesse, la manipulation est difficile et l'absence de préparation augmente le risque de sur-contour.

La dent ne doit pas être dyschromiée car une correction de teinte n'est pas possible avec ce type de facettes.

De plus, l'aptitude au collage est réduite car la couche superficielle de l'émail est aprismatique. Pour permettre un meilleur collage, la couche superficielle peut être éliminée par sablage ou dépolissage à la fraise bague rouge. Il s'agit alors de facettes « prep less ».(74) (75)

Ces facettes peuvent être utilisées dans des cas de triangles noirs légers ou modérés.

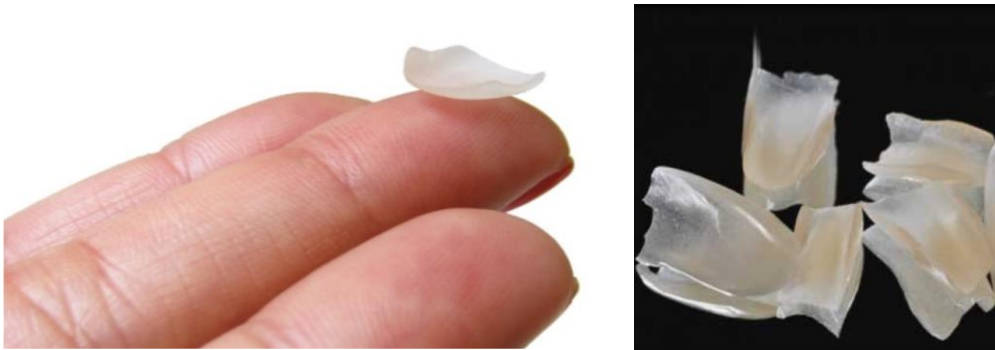


Figure 42 : « chips » de céramique (76) (75)

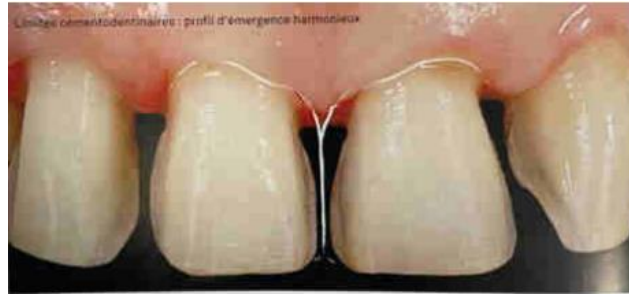### III.3.1.2. Facettes céramiques avec préparations

Dans un cas standard, la préservation du point de contact lors de préparation pour facettes est favorisée, afin de ne pas être trop mutilant.

Dans le cas de fermeture des triangles noirs interdentaires, il est nécessaire de préparer toute la zone interproximale.

Koubi a résumé les spécificités des préparations de facettes céramiques lors de la gestion des triangles noirs interdentaires (77) :

- La fermeture des triangles noirs oblige à être plus invasif et nécessite une préparation pénétrante des zones proximales.
- La préparation s'intéresse à la totalité des faces proximales.
- Elle doit avoir une limite juxta ou sous-gingivale en proximal.
- Un repositionnement du point de contact est à définir avec le prothésiste.
- La céramique doit être saturée en proximal afin de ne pas laisser de zones trop translucides.



*Figure 43 : Limites de préparations interdentaires pour le type IIB (64)*

La limite de cette technique est une surface de collage insuffisante, puisque le collage d'une facette se fait uniquement sur de l'émail.

Cependant, selon Magne et Koubi (64) (77), lorsque la surface d'exposition dentinaire est très réduite, le collage et donc la réussite du traitement ne sont pas compromis.

### III.3.2. Couronnes céramiques

Dans des cas extrêmes de triangles noirs, les restaurations par résines composites et par facettes ne sont pas réalisables.

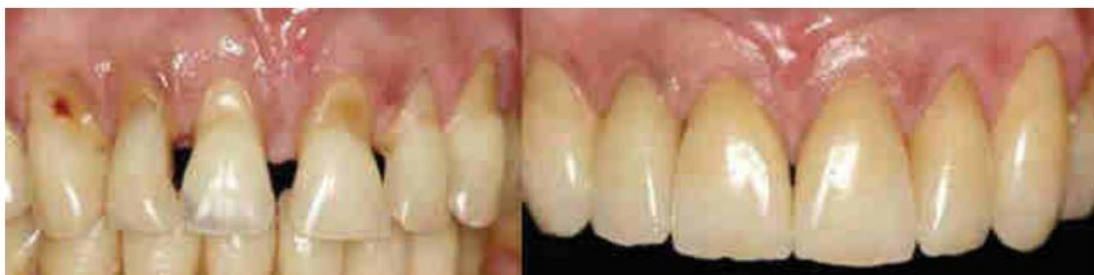Un traitement par couronne périphérique doit être envisagé.

Ce traitement, très invasif pour les structures dentaires, sera l'option choisie en dernier recours, lorsque la situation clinique s'y prête.

Les couronnes sont réalisables sur tissus amélaire et dentinaire, puisqu'elles peuvent être collées ou scellées.

Elles permettent une bonne gestion du point de contact et de l'embrasure gingivale, ce qui favorise un nettoyage efficace de la zone interproximale, et limite le bourrage alimentaire si bien réalisées.

La teinte peut être ajustée et corrigée plus facilement qu'avec de la résine composite ou des facettes, garantissant un résultat esthétique optimal.



*Figure 44 : Traitement des triangles noirs par couronnes périphériques par G.Tirlet et J.P.Attal (63)*

### III.4. Autres alternatives thérapeutiques

#### III.4.1. Approche parodontale

##### III.4.1.1. Méthodes chirurgicales

Avant toute intervention chirurgicale, il faut réaliser un enseignement à l'hygiène et un assainissement parodontal.

La motivation du patient et son implication dans le traitement sont indispensables à la réussite de la thérapeutique.

Plusieurs traitements chirurgicaux peuvent être envisagés.

- **Reconstruction papillaire par curetages répétés :**

Selon Shapiro et al. (1985), en présence d'une gingivite-ulcéro-nécrotique et en procédant à des curetages réguliers, il est possible d'avoir une régénération papillaire (78).

Cela s'explique un phénomène d'hyperplasie gingivale inflammatoire provoqué par le curetage, et permet une régénération partielle ou totale des papilles interdentaires.

Cette repousse de la muqueuse papillaire n'est pas systématique et donc peu prédictible.

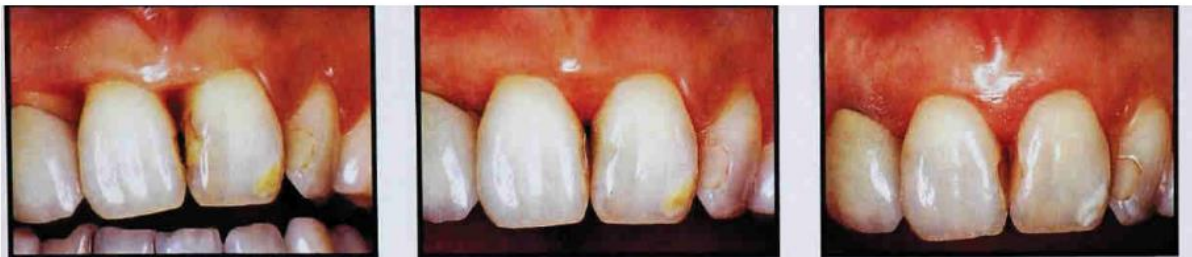

Figure 45 : Photographies du traitement par curetage périodique au stade initial, à 9 mois et à 7 ans (78)

- **Rouleau de Beagle :**

Cette technique a été décrite par le Dr. Beagle (1992) et combine la technique d'Abram (technique du rouleau) et la technique d'Evian (technique de préservation papillaire).

Elle consiste à décoller un lambeau d'épaisseur partielle en palatin de la papille et à le replier sur lui-même afin de suturer dans cette position la papille créée.

Beagle a rapporté un cas clinique dans sa publication qui est resté stable pendant 18 mois (79).



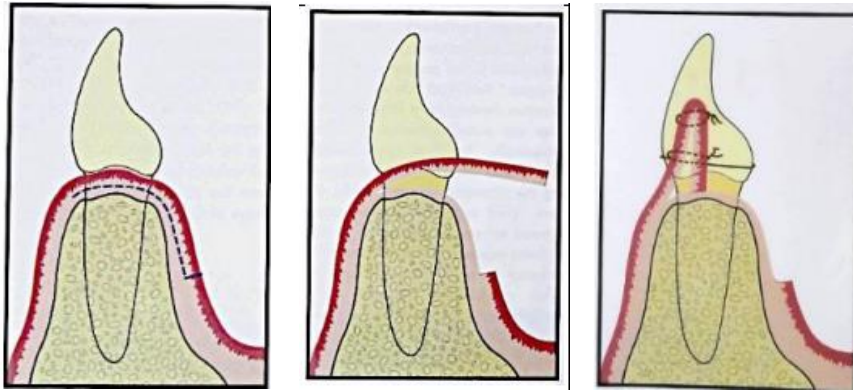


Figure 46 : Schéma de la technique du rouleau de Beagle (79)

○ **Lambeaux avec ou sans greffons :**

De nombreuses techniques chirurgicales avec lambeaux permettent de préserver ou reconstruire la papille interdentaire.

Ces techniques sont associées ou non à des greffes de conjonctif ou osseuses.

Des tracés d'incision précis doivent être respectés afin de préserver au mieux l'intégrité des papilles interdentaires, ainsi que la vascularisation des tissus, qui est le point faible lors de ce type de chirurgie (80).

Les techniques utilisant des incisions de décharges ne sont donc pas idéales car elles perturbent la vascularisation.

Le résultat de ce type de chirurgie n'est pas prévisible et est très patient-dépendant, en plus d'être opérateur-dépendant.

De plus, une hygiène rigoureuse de la part du patient est nécessaire. Elle doit limiter les dépôts de biofilms et ne doit pas provoquer de traumatismes au niveau du site opéré.

Ce type d'intervention nécessite la plupart du temps une prise en charge multidisciplinaire, faisant intervenir, en fonction de chaque patient, des techniques restauratrices ou prothétiques ou un traitement par orthodontie.

### III.4.1.2. Autres alternatives thérapeutiques

#### ○ **Acide hyaluronique :**

L'acide hyaluronique (AH) est un polysaccharide et appartient à la famille des glycosaminoglycanes (GAG). Il est synthétisé dans l'organisme principalement par les fibroblastes.

Il a été découvert en 1934 chez les bovins, à partir de l'humeur vitrée de l'œil.

La molécule est très longue et a une capacité d'hydratation contribuant à la résistance des tissus, à la pression et à l'onctuosité mécanique, mais également à la communication et différenciation cellulaires (81).

Il a d'excellentes propriétés physico-chimiques : biodégradable, non toxique, biocompatible, non immunogène, permettant de l'utiliser dans de nombreux domaines de la médecine.

Il possède des propriétés antibactériennes qui peuvent être utiles en cas de plaies ouvertes (82).

Il va être utilisé en dentisterie pour ses effets sur la cicatrisation par ses propriétés antioxydantes, modulatrices de l'inflammation, de l'angiogenèse et de la migration cellulaire (83). Il présente des effets positifs sur les gingivites et les parodontites (84).

L'AH est produit en quantité importante par une partie du parodonte (principalement la gencive et le ligament parodontal).

L'AH médical est obtenu par biosynthèse sous forme d'hydrogel, c'est un produit 100% synthétique.

L'hydrogel comprend une structure hydrophile capable de retenir une grande quantité d'eau dans son réseau tridimensionnel (85), permettant un gain de volume dans les tissus.

## EFFECT OF WATER

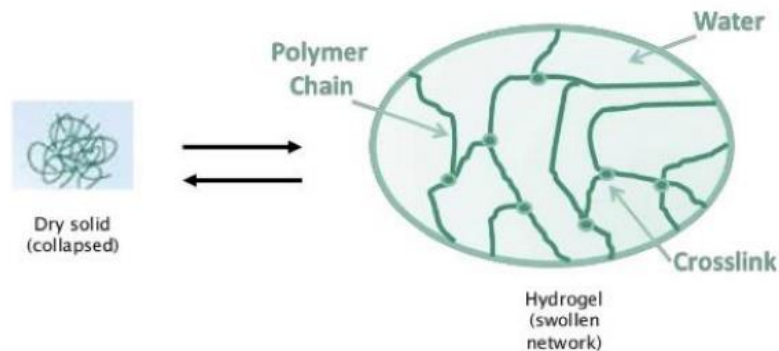


Figure 47 : schéma d'un Hydrogel se transformant au contact de l'eau (86)

Du fait de son efficacité dans différents domaines de la médecine, Beker et al. a mené une étude pilote sur les effets d'injection d'AH sur le traitement des triangles noirs (87).

Onze patients ont participé à l'étude, avec au moins une zone à traiter dans le secteur esthétique.

Un gel d'AH (moins de 0,2 ml à 2%) est injecté dans les zones concernées. Chaque patient est revenu toutes les 3 semaines, et le traitement est renouvelé jusqu'à disparition du défaut, avec au maximum 3 injections.

Les résultats de cette étude sont encourageants et prouvent que de petites déficiences papillaires peuvent être améliorées grâce à des injections d'AH. Les améliorations ont été conservées sur une période de 6 à 25 mois.

Cette technique de reconstruction papillaire n'est pas durable dans le temps, l'AH doit être renouvelé régulièrement.

Cependant, les effets de l'acide hyaluronique sont encore contestés à ce jour (88).

- **PRF :**

Les plaquettes sanguines sont impliquées dans le processus de cicatrisation grâce à la présence de nombreux facteurs de croissance.

Des recherches ont amené à la création de dérivés plaquettaires provenant d'un prélèvement sanguin.

Le premier à voir le jour est le PRP (platelet rich plasma), obtenu après de nombreuses centrifugations sous anticoagulants. Cependant, les anticoagulants peuvent avoir un effet néfaste sur la coagulation et peut entraîner une réponse immunitaire non désirée (89).

Par la suite, le PRF (platelet rich fibrin) a vu le jour, il est obtenu par une seule centrifugation sans anticoagulant, ce qui réduit grandement les risques de complications post-opératoires (89).

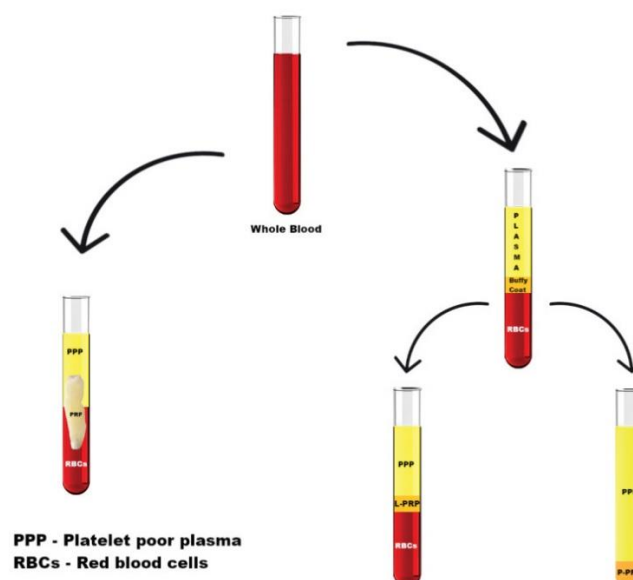


Figure 48 : Méthodes d'obtention du PRF, du L-PRP (riche en leucocytes et plaquettes) et du P-PRP (riche en plaquettes) à partir du sang (89)

Dans le cas d'une reconstruction chirurgicale des papilles interdentaires, le PRF peut remplacer le greffon conjonctif (90).

Les recherches menées soutiennent l'utilisation du PRF pour la reconstruction des tissus parodontaux (91).

#### ○ **Cellules souches :**

Dans une étude *in vivo*, Yamada et al. (2015) (92) ont étudié les effets des cellules souches injectées dans le parodonte en vue d'une augmentation du volume des tissus mous.

Le protocole consiste à tester plusieurs combinaisons de molécules et cellules mélangées à l'AH :

- AH seul
- AH + fibroblastes
- AH + cellules souches
- AH + PRP
- AH + PRP + fibroblastes
- AH + PRP + cellules souches

La préparation contenant les cellules souches mésenchymateuses (CSM), l'AH et le PRP a obtenu les meilleurs résultats.

Elle a été testée sur cinq patients dans les espaces interproximaux de dents naturelles, avec des résultats satisfaisants et stables dans le temps (suivi de 5 ans et 9 mois), pour un gain de hauteur papillaire moyen de 2,26 mm.

Les CSM proviennent d'un prélèvement de moelle osseuse et le PRP provient d'un prélèvement sanguin réalisé le jour de l'intervention.

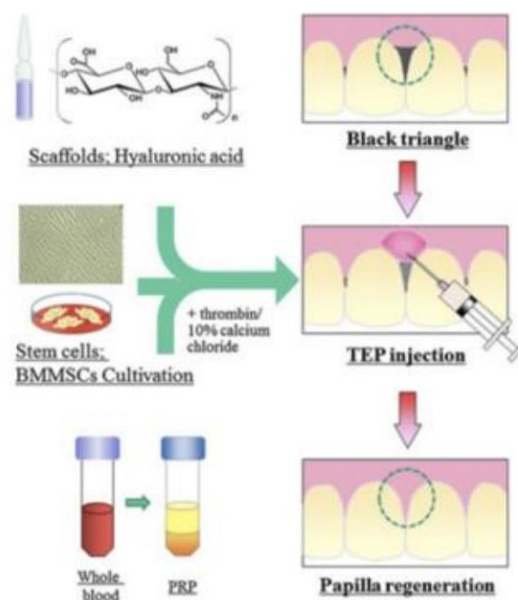


Figure 49 : Protocole de la procédure d'ingénierie tissulaire par Yamada et al. (92)

Les résultats de ce protocole sont encourageants mais d'autres études doivent être réalisées sur un plus grand nombre de patients et avec un suivi sur le long terme.

### III.4.2. Approche orthodontique

#### III.4.2.1. Traitement des divergences radiculaires

Une divergence radiculaire, même légère, peut laisser apparaître un triangle noir non pathologique, formant une embrasure plus large et un point de contact déporté vers le bord libre.

L'axe des racines peut être redressé avec l'aide de brackets, permettant d'apicaliser le point de contact, voire de créer une surface de contact.

Les bagues doivent être placées perpendiculairement par rapport au grand axe de la dent, et non pas parallèles au bord libre.

L'arc sera donc perpendiculaire au grand axe de la dent, ce qui permet une convergence des racines.

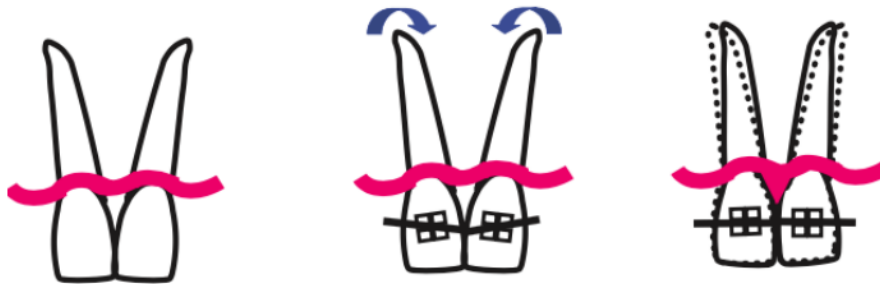


Figure 50 : mouvement de convergence des racines des incisives centrales en cas de divergence radiculaire (93)

#### III.4.2.2. Stripping

Les morphologies dentaires triangulaires ou ovoïdes sont à l'origine de triangles noirs interdentaires, car le point de contact est plus cervical qu'avec des formes carrées ou rectangulaires, comme vu précédemment dans l'étude de Kolte et al. (7).

Selon Zachrisson (94), lorsque le triangle noir est causé par une forme dentaire non favorable, il peut être traité par réduction amélaire proximale ou *stripping*, en moyenne entre 0,5 mm et 0,75 mm d'émail sont retirés.

Puis les espaces créés sont fermés à l'aide de bagues, jusqu'à disparition partielle ou totale du triangle noir.

Ce traitement permet de déporter le point de contact en apical et de resserrer les racines.

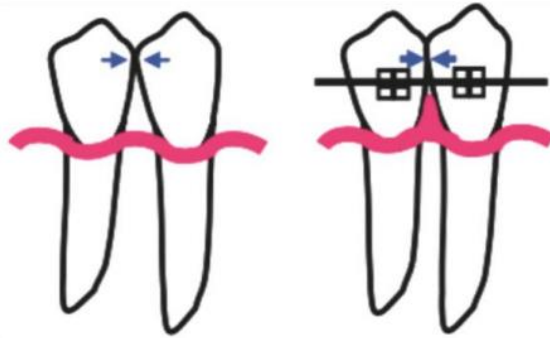


Figure 51 : Stripping en cas de morphologie triangulaire (93)

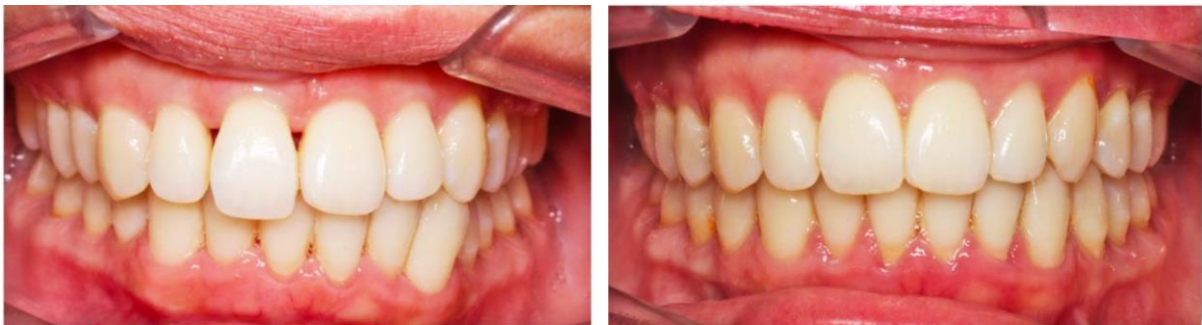

Figure 52 : Disparition des triangles noirs après stripping et traitement d'orthodontie (95)

### III.4.2.3. Ingression

Dans le cas où les incisives ont égressé à cause d'une maladie parodontale, un traitement d'orthodontie peut être réalisé après assainissement du parodonte.

L'orthodontiste produit des mouvements d'ingression afin de diminuer la distance crête osseuse-point de contact interproximal.

Ce mouvement permet de fermer le diastème créé par l'égression des dents, et compresse la papille interdentaire qui va se déplacer coronairement.

Ce traitement va permettre également d'obtenir une attache parodontale plus importante, et contribue à réduire la profondeur des poches parodontales.(96) (97)

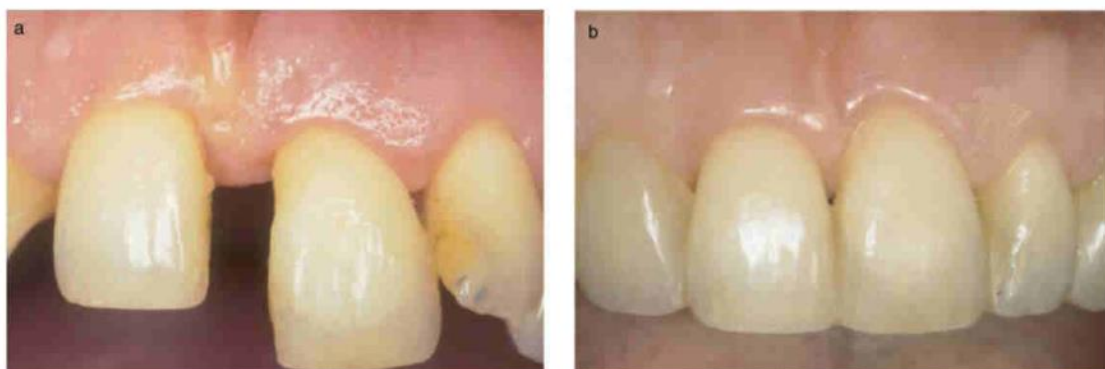


Figure 53 : Photographies avant et après 1 an de traitement combiné parodontal et orthodontique (97)

## CONCLUSION

La gestion des triangles noirs interdentaires nécessite une approche multidisciplinaire.

La papille interdentaire est constituée de tissu mou peu vascularisé, peu volumineux et fragile. Les causes de pertes papillaires sont multiples, et entraînées par des facteurs physiologiques (positions des dents, os sous-jacent, biotype parodontal, morphologie dentaire, âge) et pathologiques (maladie parodontale, traumatisme, chirurgie iatrogène, traitement orthodontique, soins iatrogènes et prothèse dentaire).

Les pertes de papilles peuvent rapidement engendrer des gênes pour le patient, puisqu'elle tient un rôle de barrière biologique, un rôle fonctionnel dans la mastication et la phonation, et un rôle esthétique.

Le plan de traitement proposé pour la gestion des triangles noirs dépendra de chaque patient. Il faut tout d'abord s'assurer de l'absence de maladie parodontale et de facteurs iatrogènes. Un traitement en chirurgie et/ou orthodontie pourra être envisagé et combiné ou non à un traitement en dentisterie restauratrice ou prothétique.

Dans le cas d'un traitement passant par des soins restaurateurs ou des prothèses dentaires, une analyse esthétique et une planification thérapeutique sont nécessaires.

Le praticien doit recréer le sourire en tenant compte des axes et plans de références du patient, ainsi que des caractéristiques du visage, de la denture et de l'état parodontal.

Avec l'avancée du numérique, de nombreux moyens de communication de l'objectif thérapeutique sont à disposition du praticien.

Un aperçu du résultat peut être réalisé sur logiciel comme Photoshop Smile Design, sur plâtre grâce au wax-up et sur le patient lui-même grâce au mock-up, permettant de valider ou non le projet proposé par le praticien.

Le traitement en dentisterie restauratrice proposé tient compte du gradient thérapeutique, à commencer par des résines composites directes ou par technique d'injection de composite.

Dans un second temps, si la première solution est impossible ou échoue, un traitement par facettes sera envisagé.

Dans des cas extrêmes de pertes papillaires, un traitement par couronnes dento-portées sera réalisé. Cependant, cette technique est très délabrante et doit être proposée en dernier recours.

Ces traitements sont combinés ou non avec d'autres disciplines, comme des chirurgies parodontales ou un traitement d'orthodontie.

De nouvelles approches en ingénierie tissulaire sont en étude depuis quelques années : l'acide hyaluronique, le PRF et l'injection de cellules souches.

Ces recherches amèneront peut-être de nouvelles perspectives de traitements plus simples et durables dans l'avenir.

## **BIBLIOGRAPHIE**

1. Cunliffe J, Pretty I. Patients' ranking of interdental « black triangles » against other common aesthetic problems. *Eur J Prosthodont Restor Dent*. déc 2009;17(4):177-81.
2. Cohen B. Morphological factors in the pathogenesis of periodontal disease. *Br Dent J*. 1959;107(7):31-9.
3. Jalladaud M, Henry F, Millot G. De la préservation papillaire à la gestion des espaces noirs interdentaires. *Inf Dent*. 2021;32(2):86-96.
4. Wolf HF, Rateitschak EM, Rateitschak KH. *Parodontologie*. 3ème édition. Paris: Elsevier Masson; 2005. 554 p.
5. Cho H-S, Jang H-S, Kim D-K, Park J-C, Kim H-J, Choi S-H, et al. The effects of interproximal distance between roots on the existence of interdental papillae according to the distance from the contact point to the alveolar crest. *J Periodontol*. oct 2006;77(10):1651-7.
6. Tarnow DP, Magner AW, Fletcher P. The effect of the distance from the contact point to the crest of bone on the presence or absence of the interproximal dental papilla. *J Periodontol*. déc 1992;63(12):995-6.
7. Kolte A, Kolte R, Bodhare G. Association between the central papilla and embrasure crown morphology in different gingival biotypes - a cross-sectional study. *Int J Esthet Dent*. 2016;11(4):550-63.
8. Maynard Jr. JG, Wilson RDK. Physiologic Dimensions of the Periodontium Significant to the Restorative Dentist. *J Periodontol*. 1979;50(4):170-4.
9. Siebert, Lindhe. *Esthetics And Periodontal Therapy*. *J Clin Periodontol*. 1989. 3: 477-514.
10. Kolte AP, Kolte RA, Bawankar P. Proximal contact areas of maxillary anterior teeth and their influence on interdental papilla. *Saudi Dent J*. oct 2018;30(4):324-9.
11. BOUCHARD P, Frémont M, Tulasne J-F. *Parodontologie & dentisterie implantaire - Thérapeutiques chirurgicales*. Vol. 2. Paris: Lavoisier Médecine Sciences; 2015. 462 p.
12. Genon P, Bender JC. [An esthetic periodontal access flap]. *Inf Dent*. 15 mars 1984;66(11):1047-55.
13. Takei HH, Han TJ, Carranza FA, Kenney EB, Lekovic V. Flap technique for periodontal bone implants. Papilla preservation technique. *J Periodontol*. avr 1985;56(4):204-10.
14. Cortellini P, Prato GP, Tonetti MS. The modified papilla preservation technique. A new surgical approach for interproximal regenerative procedures. *J Periodontol*. avr 1995;66(4):261-6.
15. Cortellini P, Prato GP, Tonetti MS. The simplified papilla preservation flap. A novel surgical approach for the management of soft tissues in regenerative procedures. *Int J Periodontics Restorative Dent*. déc 1999;19(6):589-99.
16. Cortellini P, Tonetti MS. A minimally invasive surgical technique with an enamel matrix derivative in the regenerative treatment of intra-bony defects: a novel approach to limit morbidity. *J Clin Periodontol*. janv 2007;34(1):87-93.




17. Cortellini P. Minimally invasive surgical techniques in periodontal regeneration. *J Evid-Based Dent Pract.* sept 2012;12(3 Suppl):89-100.
18. Nordland WP, Tarnow DP. A classification system for loss of papillary height. *J Periodontol.* oct 1998;69(10):1124-6.
19. R R, M N, D B, M M, E L, D M, et al. The Smile Esthetic Index (SEI): A method to measure the esthetics of the smile. An intra-rater and inter-rater agreement study. Vol. 8. *Eur J Oral Implantol*; 2015. 397-403 p.
20. Bonnemaïson L. Gestion esthétique des trous noirs [Thèse d'exercice]. Université Paul Sabatier (Toulouse). Faculté de chirurgie dentaire; 2018.
21. Liébart M-F, Fouque-Deruelle C, Santini A, Dillier F-L, Monnet-Corti V, Glise J-M. Smile Line and Periodontium Visibility. 2004. 1(1):9.
22. Stambaugh RV, Dragoo M, Smith DM, Carasali L. The limits of subgingival scaling. *Int J Periodontics Restorative Dent.* 1981;1(5):30-41.
23. Loomis A. Drawing the Head & Hands [Internet]. New York: The Viking Press; 1956. Disponible sur: <http://archive.org/details/andrew-loomis-drawing-the-head-hands>
24. Lombardi RE. The principles of visual perception and their clinical application to denture esthetics. *J Prosthet Dent.* 1 avr 1973;29(4):358-82.
25. Davenport JC, Basker RM, Heath JR, Ralph JP, Glantz O, Hammond P. Communication between the dentist and the dental technician. *Br Dent J.* nov 2000;189(9):471-4.
26. Shavell HM. Mastering the art of tissue management during provisionalization and biologic final impressions. *Int J Periodontics Restorative Dent.* 1988;8(3):24-43.
27. Olivieri P, Uribe FA, Quereshy FA. Aesthetic Facial Surgery and Orthodontics: Common Goals. *Oral Maxillofac Surg Clin N Am.* févr 2020;32(1):153-65.
28. Khan F, Abbas M. The mean visible labial length of maxillary and mandibular anterior teeth at rest. *J Coll Physicians Surg--Pak JCPSP.* déc 2014;24(12):931-4.
29. Al-Habahbeh R, Al-Shammout R, Al-Jabrah O, Al-Omari F. The effect of gender on tooth and gingival display in the anterior region at rest and during smiling. *Eur J Esthet Dent Off J Eur Acad Esthet Dent.* 2009;4(4):382-95.
30. Vig RG, Brundo GC. The kinetics of anterior tooth display. *J Prosthet Dent.* mai 1978;39(5):502-4.
31. DrJb. Les principaux repères et équilibre du visage . - DrJb [Internet]. 2021. Disponible sur: <https://www.drjb.net/les-principaux-reperes-et-equilibre-du-visage/>
32. As B, F U, Td T, Jr A, P R, Wp N. The relationship of facial anatomic landmarks with midlines of the face and mouth. Vol. 2. *The Journal of Prosthetic Dentistry*; 2009. 94-103 p.
33. Jayalakshmi NS, Ravindra S, Nagaraj KR, Rupesh PL, Harshavardhan MP. Acceptable Deviation between Facial and Dental Midlines in Dentate Population. *J Indian Prosthodont Soc.* déc 2013;13(4):473-7.
34. Frush JP, Fisher RD. The dynesthetic interpretation of the dentogenic concept. *J Prosthet Dent.* 1 juill 1958;8(4):558-81.

35. McGee GF. Tooth placement and base contour in denture construction. Vol. 10. The Journal of Prosthetic Dentistry; 1960. 651-657 p.
36. Walter B. Prothèse fixée : approche clinique. France: Editions CdP; 2016. 76 p. (JPIO; vol. 1).
37. Augsburger RH. Occlusal plane relation to facial type. J Prosthet Dent. nov 1953;3(6):755-70.
38. Kazanoglu A, Unger JW. Determining the occlusal plane with the Camper's plane indicator. J Prosthet Dent. avr 1992;67(4):499-501.
39. The Glossary of Prosthodontic Terms. J Prosthet Dent. mai 2017;117(5):C1-e105.
40. Le transfert du modèle maxillaire sur articulateur en prothèse amovible complète : table ou arc facial ? [Internet]. L'édenté total. 2019. Disponible sur: <https://www.idweblogs.com/edentement-total/le-transfert-du-modele-maxillaire-sur-articulateur-en-prothese-amovible-complete-table-ou-arc-facial%e2%80%89-1/>
41. Bhimani RA, Sofia ND. Lip Repositioning, Aesthetic Crown Lengthening, and Gingival Depigmentation: A Combined Approach for a Gummy Smile Makeover. J Cutan Aesthetic Surg. 2019;12(4):240-3.
42. Dong JK, Jin TH, Cho HW, Oh SC. The esthetics of the smile: a review of some recent studies. Int J Prosthodont. févr 1999;12(1):9-19.
43. Dr Marie Clément. Esthétique du Sourire — Le Sourire Idéal [Internet]. Esthétique du Sourire. Disponible sur: <http://drmarieclement.com/p996992/>
44. Allen EP. Use of mucogingival surgical procedures to enhance esthetics. Dent Clin North Am. avr 1988;32(2):307-30.
45. Leila Fajri. Approche esthétique en prothèse amovible complète. Actualités Odonto-Stomatologiques. 2013;26.
46. *Homme de Vitruve*. In: Wikipédia [Internet]. 2022. Disponible sur: [https://fr.wikipedia.org/w/index.php?title=Homme\\_de\\_Vitruve&oldid=191990425](https://fr.wikipedia.org/w/index.php?title=Homme_de_Vitruve&oldid=191990425)
47. SFODF. Le nombre d'or en orthodontie et ses applications en orthodontie [Internet]. Disponible sur: [http://www.sfodf.org/avada\\_portfolio/le-nombre-dor-en-orthodontie-et-ses-applications-en-orthodontie/](http://www.sfodf.org/avada_portfolio/le-nombre-dor-en-orthodontie-et-ses-applications-en-orthodontie/)
48. Spirales D'or De Rapport De Fibonacci [Internet]. Disponible sur: <https://fr.dreamstime.com/spirales-d-or-rapport-fibonacci-visualisation-vecteur-proportion-section-image106571556>
49. Levin EI. Dental esthetics and the golden proportion. J Prosthet Dent. 1 sept 1978;40(3):244-52.
50. L'orthodontie peut aider améliorer l'esthétique du sourire | Bücco [Internet]. Bücco Orthodontie, par vos orthodontistes. Disponible sur: <https://www.orthodontisteenligne.com/esthetique-du-sourire/>
51. Sghaireen MG, Al-Zarea BK, Al-Shorman HM, AL-Omiri MK. Clinical measurement of the height of the interproximal contact area in maxillary anterior teeth. Int J Health Sci. nov 2013;7(3):325-30.
52. Gérard C. Esthétique et restauration des dents antérieures. Paris: Éd. CdP; 1994. 1 vol. (202 p.).

53. Kalpana D, Rao SJ, Joseph JK, Kurapati SKR. Digital dental photography. *Indian J Dent Res.* 7 janv 2018;29(4):507.
54. Edward A. McLaren. The Photoshop Smile Design Technique (Part 1): Digital Dental Photography [Internet]. Compendium. 2013. Disponible sur: <https://www.aegisdentalnetwork.com/cced/2013/12/the-photoshop-smile-design-technique-part-1-digital-dental-photography>
55. Sundar MK, Chelliah V. Ten Steps to Create Virtual Smile Design Templates With Adobe Photoshop® CS6. *Compend Contin Educ Dent Jamesburg NJ* 1995. mars 2018;39(3):e4-8.
56. Dr. Johan, Dra. Iveth. Aplicando « VECTORES » en photoshop smile design [Internet]. 2020. Disponible sur: <https://www.youtube.com/watch?v=9IZ4hlqdnxw>
57. Margossian P, Laborde G, Koubi S, Couderc G, Mariani P. Use of the ditramax system to communicate esthetic specifications to the laboratory. *Eur J Esthet Dent Off J Eur Acad Esthet Dent.* 2011;6(2):188-96.
58. Prosthodontic Sciences Master, Andrea Fabianelli. A clinical case of “multi technical approach” rehabilitation [Internet]. Zerodonto. 2018. Disponible sur: <https://www.zerodonto.com/en/2018/12/a-clinical-case-of-multi-technical-approach-rehabilitation/>
59. Bonk J. A Guide to Pre-Prep Diagnostic Mock-Ups - Spear Education [Internet]. 2020. Disponible sur: <https://www.speareducation.com/2020/09/a-guide-to-pre-prep-diagnostic-mock-ups>
60. Magne P, Douglas WH. Rationalization of Esthetic Restorative Dentistry Based on Biomimetics. *J Esthet Restor Dent.* 1999;11(1):5-15.
61. Jafri Z, Ahmad N, Sawai M, Sultan N, Bhardwaj A. Digital Smile Design-An innovative tool in aesthetic dentistry. *J Oral Biol Craniofacial Res.* 2020;10(2):194-8.
62. Fiorenzo Fraschina. Progettazione Digitale del Sorriso [Internet]. Studio Dentistico. Disponible sur: <https://www.fraschinadentalclinic.com/trattamenti/progettazione-digitale-del-sorriso/>
63. Tirlet G, Attal J-P. Le gradient thérapeutique un concept médical pour les traitements esthétiques. *Info Dent.* 1 janv 2009;41:2561-8.
64. Magne P, U.Belser. Restaurations adhésives en céramique sur dents antérieures Approche biomimétique. Quintessence Internationale. 2003. 406 p.
65. Rocca GT, Saratti CM, Mahmoud O, Krejci I. Fermeture des diastèmes et des triangles noirs du secteur antérieur à l'aide de résines composites en technique directe. *Réal Clin.* 2018;29(4):236.
66. Clark D. Restoratively driven papilla regeneration: correcting the dreaded « black triangle ». *Tex Dent J.* nov 2008;125(11):1112-5.
67. Lalanne-Magne F, Greenwall L. Restaurations directes d'incisives latérales maxillaires riziformes par technique de stratification des résines composites. *Réalités cliniques n°1* [Internet]. 2019; Disponible sur: <https://www.information-dentaire.fr/formations/restaurations-directes-d-incisives-laterales-maxillaires-riziformes-par-technique-de-stratification-des-resines-composites/>
68. Agénésie des incisives latérales : apport d'une stratification de résines composites en technique directe [Internet]. LEFILDENTAIRE magazine dentaire. 2018. Disponible sur: <https://www.lefildentaire.com/articles/clinique/esthetique/agenesie-des-incisives-laterales-apport-d-une-stratification-de-resines-composites-en-technique-directe/>

69. BIOCLEAR Diastema Closure Matrix – Société BiBODENT [Internet]. Disponible sur: <https://www.bibodent.com/product/bioclear-diastema-closure-matrix/>
70. The Front Wing Technique - Diastema Closure [Internet]. Styleitaliano.org. 2017. Disponible sur: <https://www.styleitaliano.org/the-front-wing-technique/>
71. Zalkind M, Hochman N. Alternative method of conservative esthetic treatment for gingival recession. *J Prosthet Dent.* 1 juin 1997;77(6):561-3.
72. Wahbi MA, Al Sharief HS, Tayeb H, Bokhari A. Minimally invasive use of coloured composite resin in aesthetic restoration of periodontially involved teeth: Case report. *Saudi Dent J.* avr 2013;25(2):83-9.
73. Pomperski M. Technique d'injection de composite dans le secteur antérieur [Internet]. L'Information Dentaire. Disponible sur: <https://www.information-dentaire.fr/formations/technique-dinjection-de-composite-dans-le-secteur-antrieur/>
74. Lafargue H. Onlays sans préparation et minifacettes. Place de la dentisterie adhésive dans les thérapies esthétiques et fonctionnelles. *Réal Clin.* 2010;21(4):299-309.
75. Des dentelles de céramique [Internet]. LEFILDENTAIRE magazine dentaire. 2019. Disponible sur: <https://www.lefildentaire.com/articles/clinique/esthetique/des-dentelles-de-ceramique/>
76. Poser des facettes pelliculaires sans taille ni abrasion [Internet]. LEFILDENTAIRE magazine dentaire. 2015. Disponible sur: <https://www.lefildentaire.com/actualites/nouveautes-produit/poser-des-facettes-pelliculaires-sans-taille-ni-abrasion/>
77. Koubi S, Gürel G, Brouillet J-L. Facettes en céramique : 20 recettes pour réussir. Paris: Quintessence international; 2019. 683 p.
78. Shapiro A. Regeneration of interdental papillae using periodic curettage. *Int J Periodontics Restorative Dent.* 1985;5(5):26-33.
79. Beagle JR. Surgical reconstruction of the interdental papilla: case report. *Int J Periodontics Restorative Dent.* 1992;12(2):145-51.
80. Zuhr O, Hürzeler M. Chirurgie plastique et esthétique en parodontie et implantologie Une approche microchirurgicale. Paris: Quintessence international; 2013. 858 p.
81. Structure chimique de l'acide hyaluronique – Tout sur l'Acide Hyaluronique [Internet]. Disponible sur: <http://www.hyaluronique.net/structure-chimique-de-lacide-hyaluronique/>
82. Romanò CL, De Vecchi E, Bortolin M, Morelli I, Drago L. Hyaluronic Acid and Its Composites as a Local Antimicrobial/Anti-adhesive Barrier. *J Bone Jt Infect.* 1 janv 2017;2(1):63-72.
83. Aya KL, Stern R. Hyaluronan in wound healing: rediscovering a major player. *Wound Repair Regen Off Publ Wound Heal Soc Eur Tissue Repair Soc.* oct 2014;22(5):579-93.
84. Casale M, Moffa A, Vella P, Sabatino L, Capuano F, Salvinelli B, et al. Hyaluronic acid: Perspectives in dentistry. A systematic review. *Int J Immunopathol Pharmacol.* déc 2016;29(4):572-82.
85. Ahmed EM. Hydrogel: Preparation, characterization, and applications: A review. *J Adv Res.* mars 2015;6(2):105-21.
86. Kathleen Granger. hydrogel [Internet]. 08:24:27 UTC. Disponible sur: <https://www.slideshare.net/kegranger1/hydrogel-53634746>

87. Becker W, Gabitov I, Stepanov M, Kois J, Smidt A, Becker BE. Minimally Invasive Treatment for Papillae Deficiencies in the Esthetic Zone: A Pilot Study. *Clin Implant Dent Relat Res.* 2010;12(1):1-8.
88. Ni J, Zhong Z, Wu Y, Shu R, Wu Y, Li C. Hyaluronic acid vs. physiological saline for enlarging deficient gingival papillae: a randomized controlled clinical trial and an in vitro study. *Ann Transl Med.* mai 2021;9(9):759.
89. Pietruszka P, Chruścicka I, Duś-Ilnicka I, Paradowska-Stolarz A. PRP and PRF—Subgroups and Divisions When Used in Dentistry. *J Pers Med.* 23 sept 2021;11(10):944.
90. Castro AB, Meschi N, Temmerman A, Pinto N, Lambrechts P, Teughels W, et al. Regenerative potential of leucocyte- and platelet-rich fibrin. Part A: intra-bony defects, furcation defects and periodontal plastic surgery. A systematic review and meta-analysis. *J Clin Periodontol.* janv 2017;44(1):67-82.
91. Miron RJ, Zucchelli G, Pikos MA, Salama M, Lee S, Guillemette V, et al. Use of platelet-rich fibrin in regenerative dentistry: a systematic review. *Clin Oral Investig.* juill 2017;21(6):1913-27.
92. Yamada Y, Nakamura S, Ueda M, Ito K. Papilla regeneration by injectable stem cell therapy with regenerative medicine: long-term clinical prognosis. *J Tissue Eng Regen Med.* mars 2015;9(3):305-9.
93. Sharma AA, Park JH. Esthetic considerations in interdental papilla: remediation and regeneration. *J Esthet Restor Dent Off Publ Am Acad Esthet Dent Al.* févr 2010;22(1):18-28.
94. Zachrisson BU. Interdental papilla reconstruction in adult orthodontics. *World J Orthod.* 2004;5(1):67-73.
95. Les triangles noirs entre les dents [Internet]. Orthodontiste à Paris. 2019. Disponible sur: <https://www.orthodontie-paris15.fr/les-triangles-noirs-entre-les-dents-quest-ce-que-cest-un-traitement-dorthodontie-peut-il-aider/>
96. Cardaropoli D, Re S. Interdental papilla augmentation procedure following orthodontic treatment in a periodontal patient. *J Periodontol.* avr 2005;76(4):655-61.
97. Cardaropoli D, Re S, Corrente G, Abundo R. Reconstruction of the maxillary midline papilla following a combined orthodontic-periodontic treatment in adult periodontal patients. *J Clin Periodontol.* févr 2004;31(2):79-84.



## SERMENT MEDICAL

En présence des Maîtres de cette Faculté, de mes chers condisciples, devant l'effigie d'HIPPOCRATE.

Je promets et je jure, d'être fidèle aux lois de l'honneur et de la probité dans l'exercice de la Médecine Dentaire.

Je donnerai mes soins à l'indigent et n'exigerai jamais un salaire au-dessus de mon travail, je ne participerai à aucun partage clandestin d'honoraires.

Je ne me laisserai pas influencer par la soif du gain ou la recherche de la gloire.

Admise dans l'intérieur des maisons, mes yeux ne verront pas ce qui s'y passe, ma langue taira les secrets qui me seront confiés et mon état ne servira pas à corrompre les mœurs ni à favoriser le crime.

Je ne permettrai pas que des considérations de religion, de nation, de race, de parti ou de classe sociale viennent s'interposer entre mon devoir et mon patient.

Même sous la menace, je n'admettrai pas de faire usage de mes connaissances médicales contre les lois de l'humanité.

J'informerai mes patients des décisions envisagées, de leurs raisons et de leurs conséquences. Je ne tromperai jamais leur confiance et n'exploiterai pas le pouvoir hérité des connaissances pour forcer les consciences.

Je préserverai l'indépendance nécessaire à l'accomplissement de ma mission. Je n'entreprendrai rien qui dépasse mes compétences. Je les entretiendrai et les perfectionnerai pour assurer au mieux les services qui me seront demandés.

Respectueux et reconnaissant envers mes Maîtres, je rendrai à leurs enfants l'instruction que j'ai reçue de leur père.

Que les hommes m'accordent leur estime si je suis fidèle à mes promesses.

Que je sois déshonorée et méprisée de mes confrères si j'y manque.



## **AUBRY Alessia – Gestion des triangles noirs en Dentisterie Restauratrice**

Th. : Chir. dent. : Marseille : Aix-Marseille Université : 2022

Rubrique de classement : Odontologie Conservatrice

### Résumé :

Les triangles noirs, ou perte de la papille interdentaire, apparaissent au 3<sup>ème</sup> rang des maladies bucco-dentaires les plus inesthétiques.

La perte partielle ou totale de la papille a un impact sur l'esthétique du sourire, sur la phonation et sur l'alimentation.

L'étiologie de cette « maladie du triangle noir » doit être clairement identifiée, et est souvent multifactorielle.

La planification thérapeutique doit inclure une analyse complète du visage et des caractéristiques du sourire du patient, ainsi que de l'état parodontal et dentaire.

La stratégie thérapeutique implique plusieurs disciplines : la dentisterie restauratrice, la parodontie et l'orthodontie.

Cette gestion représente un défi pour le praticien, qui doit recréer le sourire en tenant compte du patient, mettant en corrélation plusieurs spécialités et techniques d'approche. Cependant, il faut veiller à respecter un gradient thérapeutique afin de ne pas nuire à l'intégrité dentaire.

Mots-clés : Triangle noir, Papille interdentaire, Dentisterie restauratrice, Esthétique, Chirurgie parodontale, Orthodontie

## **AUBRY Alessia – Management of black triangles in restorative dentistry**

### Abstract:

The black triangles, or loss of the interdental papilla, appear in the 3rd rank of the most unsightly oral diseases.

The partial or total loss of the interdental papilla has an impact on the aesthetics of the smile, on phonation and on feeding.

The etiology of this "black triangle disease" must be clearly identified, and is often multifactorial.

Treatment planning should include a comprehensive analysis of the patient's facial and smile characteristics, as well as periodontal and dental status.

The therapeutic strategy involves several disciplines : restorative dentistry, periodontics and orthodontics.

This management represents a challenge for the practitioner, who must recreate the smile while taking the patient into account, correlating several specialties and approach techniques. However, care must be taken to respect a therapeutic gradient so as not to harm dental integrity.

Keywords : Black triangle disease, interdental papilla, Restorative dentistry, Aesthetics, Periodontal surgery, Orthodontics.