



**HAL**  
open science

# Le traitement des anévrismes intra crâniens symptomatiques non rompus, description et résultats fonctionnels

Jean d'Artigues

► **To cite this version:**

Jean d'Artigues. Le traitement des anévrismes intra crâniens symptomatiques non rompus, description et résultats fonctionnels. Sciences du Vivant [q-bio]. 2022. dumas-03827329

**HAL Id: dumas-03827329**

**<https://dumas.ccsd.cnrs.fr/dumas-03827329v1>**

Submitted on 24 Oct 2022

**HAL** is a multi-disciplinary open access archive for the deposit and dissemination of scientific research documents, whether they are published or not. The documents may come from teaching and research institutions in France or abroad, or from public or private research centers.

L'archive ouverte pluridisciplinaire **HAL**, est destinée au dépôt et à la diffusion de documents scientifiques de niveau recherche, publiés ou non, émanant des établissements d'enseignement et de recherche français ou étrangers, des laboratoires publics ou privés.



Faculté des sciences  
médicales et paramédicales  
Aix-Marseille Université

**Le traitement des anévrismes intra crâniens symptomatiques non rompus,  
description et résultats fonctionnels**

# **T H E S E   A R T I C L E**

**Présentée et publiquement soutenue devant**

**LA FACULTÉ DES SCIENCES MEDICALES ET PARAMEDICALES**

**DE MARSEILLE**

**Le 13 Octobre 2022**

**Par Monsieur Jean D'ARTIGUES**

**Né le 2 août 1994 à Nîmes (30)**

**Pour obtenir le grade de Docteur en Médecine**

**D.E.S. de NEUROCHIRURGIE NR**

**Membres du Jury de la Thèse :**

**Monsieur le Professeur DUFOUR Henry**

**Président**

**Monsieur le Professeur ROCHE Pierre-Hugues**

**Assesseur**

**Monsieur le Professeur FUENTES Stéphane**

**Assesseur**

**Monsieur le Professeur THINES Laurent**

**Assesseur**

**Monsieur le Docteur BRUNEL Hervé**

**Directeur**





Faculté des sciences  
médicales et paramédicales  
Aix-Marseille Université

**Le traitement des anévrismes intra crâniens symptomatiques non rompus,  
description et résultats fonctionnels**

# **T H E S E   A R T I C L E**

**Présentée et publiquement soutenue devant**

**LA FACULTÉ DES SCIENCES MEDICALES ET PARAMEDICALES**

**DE MARSEILLE**

**Le 13 Octobre 2022**

**Par Monsieur Jean D'ARTIGUES**

**Né le 2 août 1994 à Nîmes (30)**

**Pour obtenir le grade de Docteur en Médecine**

**D.E.S. de NEUROCHIRURGIE NR**

**Membres du Jury de la Thèse :**

**Monsieur le Professeur DUFOUR Henry**

**Président**

**Monsieur le Professeur ROCHE Pierre-Hugues**

**Assesseur**

**Monsieur le Professeur FUENTES Stéphane**

**Assesseur**

**Monsieur le Professeur THINES Laurent**

**Assesseur**

**Monsieur le Docteur BRUNEL Hervé**

**Directeur**

## Remerciements

A Monsieur le Professeur Henry Dufour,  
Merci de me faire l'honneur de présider ce jury.  
Merci de votre soutien, de votre confiance et votre bienveillance depuis le début de mon parcours. Merci aussi d'avoir toujours exigé de moi le meilleur. C'est une grande fierté d'être de votre école.

A Monsieur le Professeur Stéphane Fuentes,  
Merci de partager votre savoir à ceux qui savent observer et écouter. Merci de m'avoir fait prendre conscience que la recherche de la simplicité est la solution à bien des problèmes. Merci de votre patience et de votre disponibilité connue de tous.

A Monsieur le Professeur Pierre-Hugues Roche,  
Merci d'être cet enseignant si passionnant et stimulant, merci aussi de me laisser croire que l'on peut être à la fois un grand neurochirurgien et un amateur de littérature.

A Monsieur le Professeur Didier Scavarda,  
Pour votre dévouement envers les enfants que vous soignez, merci de cet exemple de combativité professionnelle que vous m'avez donné.

A Monsieur le Professeur Laurent Thines,  
Maître artisan de la neurochirurgie, merci pour vos conseils, pour votre grande bienveillance et pour la rigueur technique que vous exigez de vos élèves.

A Monsieur le Professeur Thomas Graillon,  
Merci des enseignements que tu m'as transmis et de la confiance que tu m'accordes.

A Monsieur le Docteur Hervé Brunel,  
Merci pour la direction de ce travail et merci pour l'intelligence de vos conseils qui sont la continuité de la riche collaboration qui existe entre neurochirurgiens et neuroradiologues dans notre équipe.

A Monsieur le Docteur Kaissar Farah,  
Merci pour ton aide et ton soutien pour ce travail et pour tant d'autres occasions où j'étais heureux de te trouver pour me guider.

A Monsieur le Docteur Boissonneau,  
Merci de ta patience envers moi dès le début de mon internat et de la confiance que tu m'as donné pour avancer dans ma formation, je n'oublierai jamais cette main tendue.

A Monsieur le Docteur Mikael Meyer,  
Pour le compagnonnage, les encouragements et la pédagogie dont tu as toujours fait preuve depuis mes débuts, merci.

A Monsieur le Docteur Faisal Albader,  
Toujours disponible pour m'aider dès mes débuts, merci de la générosité que tu emploies dans tout ce que tu fais.

A Monsieur le Docteur Adrien May,  
Merci pour ces longues discussions que l'on a eues ensemble sans lesquelles ce travail n'aurait pas vu le jour.

A Monsieur le Docteur Valentin Avinens,  
Merci pour ces moments passés au bloc et dans les étages qui nous ont forgé l'esprit, merci de ton aide dans les difficultés.

A tous mes cointernes, merci pour les équipes inoubliables que l'on a formées ensemble.

A Laurence Capellino, pour son aide indispensable dans mon parcours, à Jeanne Morales qui finit toujours par trouver des lits pour nos patients, à Séverine Quéant qui sait sortir les vieux dossiers de la poussière,  
Aux cadres de santé qui ont une mission difficile et leur précieuse collaboration,  
A toutes les infirmières, les infirmiers, les aides-soignantes et les aides-soignants qui m'ont fait aimer cette ville de Marseille et qui mettent du cœur à l'ouvrage,  
Un grand merci !

A ma famille,

Merci Clara de me comprendre, de me soutenir et d'être une épouse aussi merveilleuse,

A ma mère Nathalie  
Merci d'être toujours là dans les moments de doute,

A ma sœur Manon  
Qui me connaît mieux que moi-même et qui sait me rappeler à l'ordre

A mon Père, qui m'a montré la route

A mes grands-mères, à mes grands-pères qui m'ont tant donné

A mon oncle Philippe, dernier tenant du titre

A mon frère de coeur Charles,

A Guillaume qui termine le trio infernal

A mes amis de toujours Adrien, Frédéric, Tristan

A Hugo, mon éternel compère,

A Neel et Henri, ces amis avec qui on peut aller à la guerre

# SOMMAIRE

- Introduction** .....2
- Matériel et méthode** .....3
  - Types de traitement .....4
  - Methode d’analyse .....5
- Résultats** .....6
  - Population .....6
  - Localisation .....6
  - Manifestations cliniques.....6
  - Traitement .....7
    - Résultat global et complications.....7
    - Comparaison des groupes.....8
- Discussion**.....10
  - Clipping vs coiling.....12
  - Flow diverter.....13
  - Occlusion du vaisseau porteur.....13
  - Pontage extra-intracranien.....13
  - Limites de l’étude.....14
- Conclusion** .....14
- Annexes**.....15
- Références**.....21

## INTRODUCTION

Dans la population générale, on estime que 3 % des personnes sont porteuses d'anévrisme intra crânien, ce qui en fait une anomalie vasculaire relativement fréquente. La découverte d'un anévrisme intra crânien survient en moyenne vers la sixième décennie(1). Ils sont surtout redoutés pour leur risque de saignement. Ce phénomène survient de manière spontanée. Certains paramètres interviennent comme facteurs majorant le risque : taille du sac anévrisimal, présence d'antécédent familiaux de rupture d'anévrisme, hypertension artérielle ou localisation anatomique de l'anévrisme(2). Il n'y a que quatre situations qui conduisent au diagnostic d'un anévrisme intra crânien : lors d'un saignement qui entraîne une hémorragie méningée, lors d'un dépistage familial, de manière fortuite et enfin lorsque cet anévrisme est responsable de symptôme neurologique. C'est cette dernière situation qui est l'objet de notre travail, l'influence du traitement de l'anévrisme sur l'évolution des symptômes.

Plusieurs phénomènes interviennent dans la physiopathologie des anévrismes symptomatiques non rompus. L'augmentation de la taille du sac anévrisimal peut entraîner un effet de masse sur les structures nerveuses adjacentes. Cette augmentation de taille augmenterait d'ailleurs le risque de rupture de 6% à 2 ans(3). Le risque de rupture des anévrismes symptomatiques serait 4,4 fois plus élevé que les non symptomatiques(4). Les phénomènes inflammatoires présents dans la paroi anévrismale semblent également être reliés aux symptômes comme on l'observe avec la prise de contraste pariétale sur des séquence d'imagerie par résonance magnétique T1 avec injection de gadolinium avec « sang noir » (5). Il est communément admis qu'un anévrisme qui est responsable de symptômes doit être traité dans le double but de prévenir le risque hémorragique ainsi que d'espérer une récupération des symptômes présentés par le patient. Ces anévrismes peuvent s'avérer particulièrement difficiles à traiter de par leur grande taille mais également compte tenu de leur position anatomique. Le caractère symptomatique implique une proximité de structures neuroanatomiques capitales qu'il convient de préserver lors de l'exécution du traitement. La littérature à ce sujet a souvent évoqué les anévrismes symptomatiques dans une localisation précise : les études sur les anévrismes de face postérieure de carotide, comparant différentes techniques et évaluant les résultats sur l'atteinte du nerf moteur oculaire commun (ou nerf III)(6,7) ; publications sur les anévrismes intra caverneux et les différents traitement visant à améliorer la diplopie(8–12).



Les options techniques pour le traitement d'anévrismes non rompus de grande taille font appel au clippage chirurgical, aux techniques de pontages pour exclure ou modifier le flux sanguin du sac anévrisimal, aux techniques de *coiling* qui consistent à remplir le sac anévrisimal pour aboutir à son occlusion, aux stents à diversion de flux qui visent à orienter le flux sanguin préférentiellement dans la lumière du vaisseau porteur, à l'association de stent et de *coils* et en dernier recours à l'occlusion du vaisseau porteur. Les récentes avancées en neuroradiologie interventionnelle et notamment l'arrivée des stents à diversion de flux ou *Flow diverter* (FD)(13,14) ont permis de repenser le traitement de ces anévrismes complexes, avec des résultats encourageants sur les symptômes mais un taux de complication et de mortalité important(15–17).

Notre centre de neurochirurgie et neuroradiologie interventionnelle de l'hôpital de la Timone offre l'ensemble des possibilités de traitement des anévrismes intra crâniens. Nous avons donc réalisé la revue rétrospective des cas d'anévrismes intra crâniens symptomatiques non rompus de notre institution en rapportant l'évolution des symptômes des patients traités ainsi que les complications. Nous avons scindé en deux cette cohorte selon le principe de traitement employé : Dans le premier groupe, le remplissage de l'anévrisme par *coils* et dans le second les autres techniques, n'utilisant pas le remplissage par *coils* et comparé les résultats observés dans les deux groupes sur les symptômes liés à l'anévrisme. A notre connaissance, peu de séries ont considéré les cas d'anévrismes symptomatiques de manière transversale tant sur les localisations que sur les techniques de traitement (en incluant les plus récentes).

## MATERIEL ET METHODE

De 2010 à 2021, nous avons récupéré les données cliniques et radiologiques de 769 patients traités pour des anévrismes intra crâniens non rompus dans le service de Neurochirurgie de l'Hôpital de la Timone Adulte. Ces données ont été obtenues grâce au codage CCAM correspondant au traitement d'anévrisme intra crânien non rompu par clippage chirurgical, occlusion du vaisseau porteur ou embolisation. Le critère d'inclusion dans l'étude était la découverte d'un anévrisme intra crânien non rompu à l'occasion de symptômes sans équivoque dus à la présence de l'anévrisme. La corrélation radio-clinique du symptôme a été vérifiée dans chaque cas. Après examen des dossiers avec ces critères, nous avons retenus 41 cas d'anévrismes symptomatiques non rompus traités.

Les caractéristiques préopératoires suivantes des patients ont été récupérées de manière rétrospective avec leur consentement éclairé :

L'âge, le sexe, la présence d'hypertension artérielle, de tabagisme, le statut fonctionnel reconnu en pathologie neurologique de *modified Rankin Scale* (mRS), le symptôme motivant la consultation et qui pouvait être expliqué par la présence de l'anévrisme ainsi que sa caractérisation sémiologique. Nous avons noté également si les symptômes évoluaient depuis plus ou moins de 1 mois.

Pour l'aspect radiologique : le grand axe total en millimètres de l'anévrisme étudié par artériographie cérébrale soustractive, tomodensitométrie avec injection au temps artériel (angioTDM) ou imagerie par résonance magnétique (IRM), sa localisation, la présence de thrombus dans la paroi de l'anévrisme, la présence d'une prise de contraste de la paroi anévrismale en séquence « 3 dimensionnal SPACE », Siemens© avec injection de gadolinium sur l'imagerie par résonance magnétique (technique du « sang noir » c'est-à-dire avec hyposignal en séquence T1 des zones intra vasculaires).

Nous avons ensuite récupéré les données postopératoires avec en premier lieu l'évolution des symptômes ressentie par le patient validé par l'examen clinique. Cette donnée a été classée en quatre possibilités : résolution des symptômes, amélioration, stabilité ou aggravation. L'amélioration partielle ou la résolution a été volontairement unifiée en « amélioration » afin de simplifier l'analyse statistique des résultats lors de la comparaison des groupes. Nous avons noté également l'évolution du statut fonctionnel mRS. Sur le plan radiologique, l'exclusion de l'anévrisme objectivée par angioIRM, angioTDM ou artériographie cérébrale a été rapportée. Toutes ces données ont été récupérées rétrospectivement sur des comptes rendus de consultation de suivi ayant lieu systématiquement à 3 mois après l'intervention puis en fonction des cas, à 6 mois et annuellement.

## **Types de traitement**

Le traitement historique des anévrismes intra crâniens est représenté par le clippage chirurgical. Réalisé pour la première fois par W. Dandy en 1937(18), ce traitement est réalisé dans le service selon le protocole standard. Il n'est pas réalisé systématiquement de geste d'aspiration du contenu du sac anévrisimal. Cette procédure est réalisée, après clampage temporaire du vaisseau porteur, quand la taille du sac anévrisimal rend difficile l'approche de son collet. La thrombose du contenu anévrisimal provoquée par le clippage du collet entraîne une régression rapide de son volume. Une angiographie au vert d'indocyanine est toujours réalisée après clippage pour vérifier la perméabilité du vaisseau porteur, des branches collatérales à proximité ainsi que l'absence d'injection du sac anévrisimal.

L'occlusion du vaisseau porteur est un autre type de traitement classique des anévrismes de grande taille. Il est réalisé après avoir vérifié, lors d'une artériographie cérébrale avec occlusion temporaire du vaisseau, la présence d'une compensation efficace par le cercle anastomotique de Willis. Cette compensation doit être radiologique sur l'artériographie et clinique avec le monitoring de fonctions neurologiques sur l'hémisphère concerné par l'occlusion (EEG, potentiel évoqué moteur ou sensitif, tests orthophoniques et moteurs). L'occlusion du vaisseau porteur vise à exclure l'anévrisme de la circulation artérielle.

La réalisation d'un pontage extra/intra crânien est employé dans les cas d'anévrismes difficiles à traiter tant sur l'accessibilité anatomique du collet, que sur la possibilité d'embolisation. Dans certains cas, le collet est inexistant. Les anévrismes traités étant fréquemment carotidiens, un pontage à haut débit était réalisé à partir

d'un greffon d'artère radiale autologue anastomosé en proximal sur la carotide externe ou primitive homolatérale et en distal au niveau de l'aval de l'anévrisme. Un clip est ensuite posé en distal et en proximal de l'anévrisme afin d'exclure le flux sanguin du segment pathologique de l'artère tout en perfusant le parenchyme cérébral d'aval (*trapping* de l'anévrisme). Dans des cas où l'anévrisme est plus distal on peut anastomoser l'artère temporale superficielle sur des branches d'aval afin d'exclure l'anévrisme sans risque ischémique (pontage à bas flux). Dans certains cas l'inversion du flux dans l'anévrisme par l'apport du pontage en aval que ce soit à haut ou bas débit permet la thrombose de l'anévrisme sans réaliser de *trapping*(19).

La technique du coiling a été également décrite dans des publications fondatrices(20). Elle consiste à introduire dans le sac anévrisimal par voie endovasculaire une pelote de spires métalliques qui en formant un agrégat compact, entraînent la thrombose et l'arrêt de la pulsativité du sac anévrisimal mais pas la régression de son volume. Plus récemment certaines techniques ont permis de stabiliser les *coils* à l'intérieur du sac anévrisimal à l'aide d'un stent au niveau du vaisseau porteur(21,22) ou d'impacter les *coils* par l'inflation temporaire d'un ballon. Les *coils* sont insérés entre les mailles du stent ou bien, le micro cathéter servant à insérer les *coils* est laissé entre le stent et la paroi artérielle (technique du *jailing*). Ces techniques autorisent à traiter des anévrismes à collet plus large.

L'autre option endovasculaire consiste à la mise en place d'un stent à diversion de flux ou *flow diverter* (FD). Le principe étant de diriger le flux sanguin préférentiellement dans le vaisseau porteur plutôt que dans le sac anévrisimal, ce qui entraîne sa thrombose à moyen terme puis la régression de son volume. Toute mise en place d'un stent étant cependant accompagnée de traitement anti-agrégant plaquettaire d'une intensité et d'une durée variable afin de limiter au maximum la formation de thrombus et de complication ischémique. Parfois des *coils* sont également insérés dans l'anévrisme pour accélérer le phénomène de thrombose du sac. Ce cas de figure a été classé comme « stent + coil » dans notre analyse afin d'évaluer l'effet du FD seul sur les symptômes.

## **Méthode d'analyse et analyse statistique**

L'analyse primaire a porté sur l'ensemble des patients afin de décrire les résultats sur les symptômes et sur le score fonctionnel indépendamment du type de traitement. Nous avons ensuite séparé la cohorte en deux groupes. Un premier groupe défini par la réalisation d'un traitement qui comprenait la mise en place de *coils* dans le sac anévrisimal appelé « coiling ». Un second groupe constitué de tous les anévrismes traités par des méthodes qui préservent le sac anévrisimal de tout matériel étranger (clippage chirurgical, stents de type *Flow diverter* seuls, occlusion du vaisseau porteur avec ou sans pontage extra/intracranien). Ce groupe a été appelé « sans coiling ». Nous avons testé la comparabilité des groupes en vérifiant l'absence de différence significative concernant l'âge, le sexe, la taille de l'anévrisme, le statut tabagique et la présence d'hypertension artérielle grâce à un test de Student. Ensuite nous avons réalisé un test exact de Fisher afin d'évaluer les résultats sur les symptômes.

Nous avons également évalué individuellement les résultats de chaque technique sur le symptôme principal. Les comparaisons entre ces groupes ont été faites avec le test exact de Fisher.

Chaque cas avait été discuté selon la procédure en vigueur dans le service à savoir une réunion pluridisciplinaire comprenant neurochirurgiens et neuroradiologues. Le but de cette discussion était d'attribuer un traitement jugé le plus approprié pour chaque cas. Certains cas comme les anévrismes intra caverneux sont plus volontiers traités par voie endovasculaire dans notre service dû à leur situation anatomique.

## **RESULTATS**

### **Population**

Notre processus d'inclusion a permis de constituer une série de 41 patients traités pour un anévrisme symptomatique non rompu. L'âge moyen était de 62 ans, il y avait 31 femmes (75.6%), 21 fumeurs de tabac (48,8%), 14 patients connus pour une hypertension artérielle (34.1%). Seulement 2 cas rapportaient la présence d'antécédent familial de rupture d'anévrisme intra crânien.

### **Localisation**

Les localisations anévrismales les plus fréquentes étaient : Paraclinoïdien (11), carotido caverneux (8), face postérieure de carotide (7). Plus rares étaient les anévrismes de l'artère cérébelleuse postéro-inférieure (3), terminaison carotidienne (3), cérébrale moyenne (2), communicante antérieure (2), tronc basilaire (2). La mesure du grand axe de ces anévrismes était en moyenne de 19,08 mm. On dénombrait 7 anévrisme dits « géants » c'est-à-dire supérieurs à 25mm. Il y avait 23 anévrismes sur lesquels on notait la présence de thrombus à l'intérieur du sac (22 intra pariétal et 1 intra saculaire). Sur les 22 cas où une séquence 3D SPACE avait été réalisée sur l'IRM pré intervention, on a rapporté 16 cas de prise de contraste circonférentielle de la paroi anévrismale (72.7%), 1 cas de prise de contraste partielle.

### **Manifestations cliniques**

Douze patients avaient consulté pour une baisse visuelle liée à l'effet de masse exercé par l'anévrisme sur les voies optiques sans autre atteinte neurologique. 10 de ces 12 cas (83.3%) présentaient ces symptômes depuis plus de 1 mois. La grande majorité des cas étaient dus à des anévrismes paraclinoïdiens (76,9%). Il n'y avait pas chez ces patients de céphalées associées.

17 patients avaient consulté pour une diplopie : 12 qui étaient dus à une atteinte du nerf III, 8 d'une atteinte du nerf VI. 4 cas étaient liés à une atteinte sensitive par compression du nerf trijumeau mais toujours associés à une autre atteinte. 7 cas de diplopie consultaient pour des symptômes datant de plus de 1 mois. 8 de ces cas de diplopie ont signalé des céphalées inhabituelles contemporaines des symptômes ou précédant les symptômes (tous ces cas sauf un étaient liés à des anévrismes intra caverneux).

Nous avons noté 10 cas liés à l'effet de masse de l'anévrisme sur le parenchyme cérébral : 2 cas de syndrome cérébelleux, 1 cas dont les symptômes étaient liés à une hydrocéphalie obstructive, 6 cas d'œdème du cortex temporal interne ou frontal entraînant des crises d'épilepsie ou un syndrome confusionnel, un cas de vertiges associés à de l'œdème mésencéphalique. Un cas de paralysie faciale. Un cas de phénomènes thromboemboliques locaux associé à un anévrisme sylvien partiellement thrombosé chez un patient de 30 ans sans facteur de risque cardiovasculaire. 34 des 41 patients (82,9%) étaient classés mRS 1 soit dans une autonomie complète en préopératoire.

## Traitement

Il y a eu 15 anévrismes clippés, 2 anévrismes ont été traités par *coiling* seul, 9 d'un *coiling* associé à un stent (dont 7 avec un FD), 7 ont été traités par *flow diverter* seul et 4 par pontage extra-intracrânien associé ou non à une occlusion du vaisseau porteur, et un cas d'occlusion carotidienne seule.

### *Résultat global et complications*

Nous avons observé 26 cas d'amélioration clinique (63.4%) dont 12 cas de résolution complète (29.3%) et 14 cas d'amélioration partielle (34,1%). Il y avait par ailleurs 9 cas de stabilité des symptômes (22%), et 6 cas d'aggravation (14.6%). Le résultat sur le score fonctionnel de mRS était de 15 cas d'amélioration (36.6%), 17 cas de stabilité (41.5%) et 9 cas d'aggravation (22%). Il y a eu 2 décès (4,9%) et 3 cas d'handicap « modéré à sévère » mRS=4 ou plus (7,3%). Le suivi moyen a été de 26.6 mois.

Sur les 12 patients ayant des troubles visuels liés à l'atteinte du nerf optique, 6 étaient améliorés (50%) dont 3 complètement (25%), 3 stables, 3 aggravés. Chez les 17 patients atteints d'une diplopie (par atteinte du nerf III, IV ou VI) 13 cas étaient améliorés (76,4%) dont 7 avaient une récupération complète, 3 ont eu une évolution stable, et seulement un était aggravé.

Le traitement des 3 patients souffrant d'épilepsie relié à un anévrisme non rompu n'a pas modifié l'évolution des crises (un traité par FD, un par clipping, un par stent+coil). Les 3 patients qui souffraient de troubles neuropsychologiques allant de troubles mnésiques à un syndrome confusionnel dû à l'effet de masse exercé par un anévrisme ont bénéficié d'un clippage chirurgical, 2 ont été améliorés (dont un complètement) et un a présenté une complication ischémique postopératoire aggravant son état fonctionnel global.

La durée de plus de 1 mois entre le début des symptômes et le traitement était associée à 58.3 % d'amélioration (25% de résolution complète, 33% d'amélioration partielle) contre 70,6% (35,3% de résolution partielle, 35,3% d'amélioration partielle) pour moins de 1 mois ( $p>0,05$ ).

Le résultat radiologique global était de 33 cas d'exclusion totale de l'anévrisme (80.5%). Il y avait 8 cas où l'on observait un résidu au collet. 7 cas étaient traités par voie endovasculaire, pour 6 d'entre eux ce résidu n'a pas été évolutif dans le suivi, un cas a dû être retraité par embolisation car le résidu a évolué dans le temps. Un

cas d'anévrisme clippé a nécessité un complément de traitement précoce par *stenting* avec un bon résultat final.

Nous avons observé un taux de complication neurologique global à 29.3% soit 12 cas.

La survenue d'une rupture anévrismale peropératoire est survenue dans 7 cas. Un seul cas lors d'une procédure endovasculaire et compliquée de handicap sévère, 6 cas lors de procédures chirurgicales entraînant dans 4 cas des complications neurologiques variables dans leur gravité. Ces 6 cas de rupture peropératoire représentent 35.7% de l'ensemble des cas 17 chirurgicaux dont on a pu consulter le compte rendu opératoire détaillé. La taille moyenne de ces cas était de 17,2 mm qui est inférieure à la moyenne globale de la série.

Les patients dont le suivi était de 6 mois ou moins étaient au nombre de 14, Le reste des patients suivis plus de 6 mois étaient au nombre de 17, le suivi moyen était de 26.6 mois, et il y a eu 1 patient recontacté pour déterminer l'évolution de ses symptômes 12 mois après le traitement.

#### *Comparaison des groupes*

Nous avons donc constitué deux groupes de traitement (tableau 2).

- Un groupe *coiling* incluant les patients traités par *coiling* simple ou d'une association de *coils* et de stent. Ce groupe incluait 13 cas dont un cas d'anévrisme intracaverneux pour lequel il avait été décidé de traiter par stent et *coiling*, raison pour laquelle nous l'avons classé dans ce groupe, mais qui s'est compliqué d'une dissection carotidienne perprocédure qui n'a pas permis de réaliser le geste de manière complète. Dans ce groupe, l'âge moyen était de 59,7 ans, il y avait 76,9 % de femme. Le groupe comprenait 6 cas (46,2%) de patients tabagiques. 7 patients (53.8%) étaient suivis pour une hypertension artérielle. 11 cas avaient un score de mRS à 1 (84%). 5 présentaient une baisse de vision par compression du nerf optique (38.4%), 5 présentaient une diplopie, 3 présentaient un effet de masse ou œdème sur le parenchyme cérébral adjacent. Les symptômes évoluaient depuis plus de 1 mois dans 7 cas (53.8%). Le grand axe moyen des anévrismes était de 20,9mm. 5 cas présentaient un anévrisme de localisation paraclinoïdienne, 4 carotidocaverneux, Le résultat sur l'évolution post-traitement des symptômes était le suivant : 5 cas d'amélioration (38.5%) dont 2 cas d'amélioration complète et 3 cas d'amélioration partielle (15,4 % et 23,1 %), 6 cas de stabilité (46,2%), 2 cas d'aggravation. 3 cas présentaient un score fonctionnel d'autonomie mRS amélioré après la procédure (23.1%), 7 cas étaient stables (53.9%) et 3 cas étaient aggravés (dont un décès et un cas d'handicap sévère). Il y a eu 3 cas de complication neurologique (23.1%), dont un décès (7.7%).
- Le groupe *no coiling*, 28 cas, comprenait les patients traités par *flow diverter* sans *coils*, les patients opérés par *clipping* ou par pontage extra/intracranien,

ainsi que par occlusion carotidienne. L'âge moyen dans ce groupe était de 63,1 ans, on décomptait 21 femmes (75%), 14 tabagiques actifs (50%) et 7 hypertendus (25%). 23 cas (82%) présentaient un mRS à 1. 7 présentaient une baisse visuelle par compression du nerf optique, 12 cas une diplopie, 7 cas liés à l'effet de masse ou l'œdème sur le parenchyme cérébral adjacent, un cas de paralysie faciale et un cas de phénomène thromboembolique en aval de l'anévrisme. Les symptômes évoluaient depuis plus de 1 mois dans 17 cas (60.7%). La moyenne du grand axe de l'anévrisme était de 18,2mm. Le résultat sur les symptômes dans ce groupe était le suivant : 21 cas d'amélioration (75%) dont 10 de récupération complète (37%) et 11 cas d'amélioration partielle (38%), 3 cas de stabilité (10.7%), 4 cas d'aggravation (14.3%). 12 cas présentaient un score fonctionnel d'autonomie mRS amélioré (42.9%), 10 cas étaient stables sur ce plan (35.7%) et 6 cas étaient aggravés (21.4%) dont un décès et 2 cas de handicap sévère. Il y a eu 9 cas de complication neurologique (32.1%) dont un décès (3.6%).

Pour la comparabilité des groupes : il n'y avait pas de différence statistique entre les deux groupes sur les caractéristiques préopératoires et notamment sur la taille des anévrismes ou la durée des symptômes (potentiellement inducteur de biais). Dans le groupe *no coiling* on observait un taux d'amélioration du symptôme principal significativement plus élevé que dans le groupe *coiling* ( $p=0.028$ ).

Même si le reste des analyses n'a pas été fait sur ces groupes le nombre de complications relevées dans le groupe des 19 patients traités par chirurgie (*clipping*, pontage extra/intracranien) était de 10 cas (52,6%) et sur les 22 patients traités par voie endovasculaire seule, de 6 cas (27, 3%), mais ce résultat n'était pas statistiquement significatif ( $p=0.097$ ).

Nous avons évalué les résultats pour chaque technique. Pour 15 les patients dont l'anévrisme a été clippé (sans pontage ni occlusion artérielle) 11 cas d'amélioration (73,3%) ont été rapportés et 7 cas de résolution complète (46,7%). Pour les patients ayant bénéficié d'un traitement par coiling (avec ou sans stenting) les résultats sont décrits plus haut avec 38.5% d'amélioration. Les 7 d'entre eux dont le traitement associait FD et *coiling* ont eu un taux d'amélioration de 54.1%. Pour les 7 patients traités par FD seul, 5 se sont améliorés (71,4%) dont un de manière complète. La différence sur le taux d'amélioration de FD avec ou sans *coiling* n'était pas statistiquement significative. 6 patients ont bénéficié d'une occlusion du vaisseau porteur ou de l'anévrisme associé ou non avec un pontage extra-intra crânien (pour 4 d'entre eux). Dans ce groupe, il y a eu 5 cas d'amélioration du symptôme principal (83.3%) avec pour l'un d'entre eux cependant une dégradation du statut fonctionnel global. Une patiente dans ce groupe est décédée précocement dans les suites d'une occlusion précoce de son pontage à haut flux.

Sur le plan radiologique, la taille de l'anévrisme a été retrouvée comme statistiquement associé au risque de complication avec une moyenne de 22.7mm pour les cas compliqués et de 16,7mm pour les cas non compliqués ( $p=0.045$ ). Parmi les 22 patients qui avaient bénéficié d'une IRM avec la séquence SPACE

gadolinium 16 anévrismes présentait un rehaussement circonférentiel de leur paroi.

## DISCUSSION

Cette série regroupait tous les anévrismes symptomatiques non rompus traités depuis 10 ans dans notre service. Seuls les symptômes « incontestablement » reliés à la présence de l'anévrisme ont été retenus pour cette étude rétrospective. Nous avons volontairement évincé tous les anévrismes non rompus révélés par des céphalées compte tenu de la part d'ombre qui demeure sur la physiopathologie de ces symptômes. Bien que l'on ne puisse pas qualifier avec certitude de « fortuite » la découverte d'un anévrisme sur des céphalées, la reproductibilité inter individuelle est difficile à établir(23) et il s'agit d'un symptôme fréquent (environ un tiers des cas)(24). Il existe d'autres facteurs influant sur les céphalées comme le terrain migraineux, anxieux ou dépressif(25) rendant l'analyse des résultats plus complexes. Ce type de travail nécessite une évaluation pluridisciplinaire sur un modèle prospectif. Schwedt *et al* ont fourni ce travail sur 44 patients en 2011 et il semble que le traitement de l'anévrisme tende à améliorer les céphalées. La présence de stent semble également être associée à de moins bons résultats sur les céphalées probablement lié à la richesse de l'innervation sensitive de la carotide interne et de l'étirement des fibres par le déploiement du stent(23,25). Dans notre série nous avons remarqué que les anévrismes carotido caverneux symptomatiques étaient fréquemment associé à des céphalées mais qui s'inscrivent dans ce qui est communément appelé « syndrome caverneux » (associant des céphalées retro orbitaires, une atteinte oculomotrice et parfois un syndrome de Claude Bernard Horner). A part sont considérées les céphalées « sentinelles » que l'on rattache parfois au syndrome préfissuraire d'un anévrisme intra crânien. Ces céphalées brutales et inhabituelles qui surviennent dans les 2 semaines qui précèdent une authentique hémorragie méningée seraient retrouvées à l'interrogatoire dans 15 % des cas d'hémorragie méningée(26).

La pression mécanique exercée sur un nerf crânien, la présence d'un œdème parenchymateux au contact de l'anévrisme associé à une symptomatologie précise nous ont paru sans équivoque et plus reproductibles. Parmi les symptômes plus rares, nous avons un cas d'infarctus cérébral lié à un anévrisme sylvien partiellement thrombosé. Ce cadre nosologique est rare et peu étudié, on considère que 0,4 à 0,6% des infarctus cérébraux sont dus à un anévrisme, qui est d'ailleurs dans la majorité des cas partiellement thrombosé et avec une tendance au sur risque de saignement à court terme. Ce risque semble d'ailleurs plus important que la récurrence ischémique dans la littérature(27). L'épilepsie induite par un anévrisme non rompu a également été décrite dans la littérature mais peu de cas sont rapportés. Il semble que ce type d'anévrisme soit plus souvent clippé qu'embolisé(28). Il n'y a pas de consensus actuellement sur l'avantage d'une technique ou d'une autre sur le



contrôle des crises. Nos trois cas d'épilepsie induite par la présence d'un anévrisme non rompu ont été traités de manière variée et aucun n'a réellement modifié sa maladie épileptique qui semble évoluer pour son propre compte.

Le groupe d'étude était représentatif de la population de patients chez qui l'on découvre un anévrisme intra crânien. C'est-à-dire majoritairement féminine, de moins de 65 ans et avec une plus grande proportion de fumeur et d'hypertendu que dans la population générale(1). La grande majorité des anévrismes traités dans cette série était de localisation carotidienne, avec une taille moyenne de presque 20mm. Il s'agissait donc d'anévrismes volumineux dont une grande partie (10 cas) était classés comme « géants », soit de plus de 25mm. Nous avons relevé une grande proportion de prise de contraste de la paroi anévrismale sur la séquence SPACE. Plusieurs auteurs ont mis en évidence une association claire entre l'aspect symptomatique de l'anévrisme et cette donnée de l'IRM(5,29). Notre étude corrobore également cette hypothèse. Par ailleurs l'aspect de thrombus intra mural a été majoritairement retrouvé dans notre série (56,1%). Cette caractéristique des anévrismes a fait l'objet d'une étude détaillée par Roccagliata *et al*(30). Prenant appui sur plusieurs études pathologiques des anévrismes partiellement thrombosés(31,32), ils établissent que le thrombus intra mural des anévrismes intracrâniens est le siège de microdissection, de phénomènes inflammatoires et d'une prolifération du *vasa vasorum* qui conduisent, par eux-mêmes, à une croissance de l'anévrisme. Ce phénomène explique selon eux les cas de compaction des *coils* lorsqu'ils sont utilisés pour ces anévrismes car ne traitant que la partie circulante et pas la paroi anévrismale. L'aspect inflammatoire peut également expliquer la présence d'œdème sur le parenchyme adjacent pouvant entraîner des symptômes neurologiques. Cet œdème parenchymateux est d'ailleurs classiquement absent dans le cas d'anévrismes intra caverneux dû à leur position extra durale(33).

L'objectif principal de cette étude était de connaître le résultat du traitement des anévrismes intracrâniens non rompus sur les symptômes directement liés à l'anévrisme. Nous avons retrouvé un taux d'amélioration de 63,4% tout type de traitement confondu. Le taux de récupération complète était moins important avec 29,3%. Ce résultat est difficile à confronter de manière globale car la littérature à ce sujet est hétérogène et a souvent étudié une localisation anévrismale, un symptôme neurologique en particulier ou bien l'aspect technique du traitement. Une méta analyse de 2017 a recensé les résultats en détail des différentes études traitant d'anévrismes avec une diplopie ou une atteinte par compression des voies visuelles en excluant les anévrismes intra caverneux(34). A titre d'exemple, pour la diplopie par atteinte du nerf III, les résultats du clipping semblaient meilleur que le coiling avec un taux de résolution des symptômes de 78% contre 44%. Notre résultat ne diffère pas beaucoup des grandes séries présentées dans cette méta analyse et permet donc de supposer que les symptômes plus rares partagent les mêmes caractéristiques que les symptômes plus classiques. Le temps entre le début des symptômes et le traitement est souvent décrit comme conditionnant la récupération(8,15,35). Plus long sera ce temps, plus faible est la chance de récupération. Différents seuils ont été choisis dans la littérature mais celui de 1 mois est le plus souvent retrouvé(35–37). Dans notre étude la différence n'était pas

significative mais une forte tendance était en faveur d'un traitement avant 1 mois depuis le début des symptômes.

Nous avons constaté que la récupération de la diplopie était meilleure que celle obtenue sur les atteintes liées aux voies visuelles comme cela a été plusieurs fois vérifié par d'autres auteurs(12,34). L'ophtalmoplégie complète semble être de plus mauvais pronostic(38,39) mais nous n'avons pas exploré cette modalité dans notre note évaluation clinique systématique. La sévérité de la baisse d'acuité visuelle est également décrite comme de mauvais pronostic mais compte tenu du faible nombre de cas dans cette situation nous n'avons pas pu conclure sur ce point(34). Il faut peut-être pondérer la différence de résultat entre diplopie et atteinte visuelle par le fait que les patients souffrant de diplopie consultent plus rapidement et donc sont souvent traités avant 1 mois.

Le résultat radiologique sur l'exclusion de l'anévrisme est relativement cohérent face aux données de la littérature. En effet il a été décrit que les anévrismes larges et géants offrent de moins bons résultats avec le traitement endovasculaire(40). Pour le traitement par *coiling*, certains auteurs retrouvent un taux de récurrence de 30 à 90 % avec un resaignement annuel de 1,9%(41). Les résultats semblent cependant meilleurs à l'heure actuelle avec l'avènement des FD(37).

Le taux global de complications neurologiques de 29.3% semble péjoratif dans le traitement d'anévrisme non rompu. Il faut replacer cette donnée dans le contexte d'anévrismes de grande taille ou classés géants pour la majorité d'entre eux. Une méta analyse de 2016 retrouvait un taux de morbi-mortalité après traitement d'un anévrisme géant de plus de 20%. Une donnée peut expliquer ce fort taux de complication neurologique dans notre série. Nous avons remarqué le fort taux de rupture peropératoire sur les cas chirurgicaux de 35,7%, indépendamment de la taille de l'anévrisme. A titre comparatif, les anévrismes non rompus se rompent durant une intervention dans 5 à 10% des cas dans la littérature(42). Cet évènement redoutable est pourvoyeur de complication car en dehors de la perte sanguine parfois majeure, la précipitation à contrôler le saignement conduit parfois à sacrifier involontairement des artères perforantes ou à réaliser un clampage temporaire induisant des lésions ischémiques de territoires jonctionnels ou par embolies distales. Cet évènement plus rare lors d'une embolisation est tout aussi dramatique, le cas de rupture per procédure d'embolisation relevé dans notre série s'est compliqué d'hémorragie et d'ischémie sévère entraînant un lourd handicap neurologique. De manière générale, le caractère symptomatique a été décrit comme augmentant le risque de rupture annuel d'un anévrisme intracrânien(4). Ces éléments sont en faveur d'une fragilité pariétale de ce type d'anévrisme qui en fait à la fois une pathologie urgente et difficile à traiter.

Nous avons secondairement comparé les différents types de traitement.

### **Clipping vs coiling**

Les résultats du clippage chirurgical étaient meilleurs sur les symptômes, en comparaison du traitement par *coiling* même si ce résultat n'était pas statistiquement

significatif. Sans doute par manque de puissance car plusieurs auteurs ont abondé dans ce sens. Notamment pour les anévrismes de l'artère communicante postérieure (ou plus généralement face postérieure de carotide) et l'atteinte de nerf oculomoteur commun. Bien que certaines séries d'embolisation rapportent jusqu'à 90 % d'amélioration(39,43), des méta analyses faites sur ce sujet sont en faveur du clipping(6,7), et ce même sur d'autres localisations anévrismales(34). La chirurgie sur ce type d'anévrisme a cependant son lot de complication neurologique comme nous l'avons évoqué plus haut.

### **Traitement par *flow diverter***

Peu de séries ont inclus le traitement par FD en le comparant aux autres techniques classiques. Les résultats sur les symptômes sont tout de même encourageant allant de 65 à 80 % selon les auteurs(15,16). Une méta analyse a évalué ce taux à 78 %(17). Peschillo *et al.* ont comparé les résultats des FD seuls aux stents associés au *coiling* relevant peu de différence mais un taux de complication de 30% et une mortalité de 9% ce qui reste élevé dans un contexte d'anévrisme traité par voie endovasculaire(37). Nous avons noté un cas d'aggravation des symptômes après traitement par FD. Ce phénomène d'aggravation liée à la thrombose lente du sac anévrismal pouvant induire une inflammation locale a déjà été décrit, mais cet effet est en général temporaire(35). L'adjonction de *coil* est censée accélérer la thrombose et éviter cet écueil mais au prix d'une persistance de l'effet de masse exercé par le sac ce qui va à l'inverse du but recherché.

### **Occlusion du vaisseau porteur**

Le traitement par occlusion du vaisseau porteur (après réalisation d'un test d'occlusion montrant une prise en charge par la carotide contro latérale) a montré ses avantages pour réduire les symptômes. Il existerait même une légère supériorité comparé au *coiling* probablement dû au fait que le sac anévrismal n'est pas rempli par un matériel incompressible(44). Une série de Penchet et Mourier en 2014 observait les résultats d'anévrismes intra caverneux symptomatiques, 19 traités par occlusion (dont 2 avec pontage) et 6 non traités(9). Les résultats des occlusions carotidiennes étaient très favorables sur les symptômes (86% amélioration et 50% de résolution des symptômes) alors qu'aucun des 6 patients non traités n'a vu ses symptômes disparaître. D'autres auteurs ont cependant observé des récupération spontanée sur des anévrismes intracaverneux(10).

### **Pontage extra-intra crânien**

Les résultats sur nos 4 patients ayant bénéficié de pontage extra-intracrânien semblaient encourageant sur les symptômes mais grevés de complications neurologiques (un décès et une hémiparésie sévère). Certains auteurs rapportent de très bon résultats sur la récupération de symptômes neurologiques après ce type de déviation de flux(11,12). Ce traitement complexe dans sa réalisation nécessite une équipe médico chirurgicale entraînée pour limiter les complications.

Notre méthodologie consistant à regrouper les anévrismes traités avec ou sans coiling était justifiée par la différence de principe opposant ces deux types de traitement. Nous pensions qu'un FD utilisé sans *coil* avait plus de points communs avec un clippage ou une déviation de flux par pontage qu'avec un *coiling*. Certes, l'efficacité du *coiling* dans la réduction des symptômes a été démontrée ce qui indique qu'une part des symptômes est probablement due à la pulsatilité de la paroi anévrismale sur les structures environnantes. Mais notre étude révèle une différence significative en faveur de la réunion des FD, clipping, occlusion et pontage face aux traitements par coiling. Ce résultat indiquerait donc un avantage des techniques n'utilisant pas de coil sur les résultats fonctionnels des anévrismes symptomatiques. Il faut bien entendu relativiser ce type de résultat car provenant d'une série rétrospective portant sur un petit nombre de cas et dont les groupes sont hétérogènes.

Une étude prospective sur les anévrismes symptomatiques qui prendrait en compte les céphalées de manière standardisée et qui inclurait les techniques endovasculaires les plus récentes serait pertinente pour conclure sur ce sujet. Mais une telle étude nécessiterait un grand recrutement de patient compte tenu de la rareté de cette pathologie.

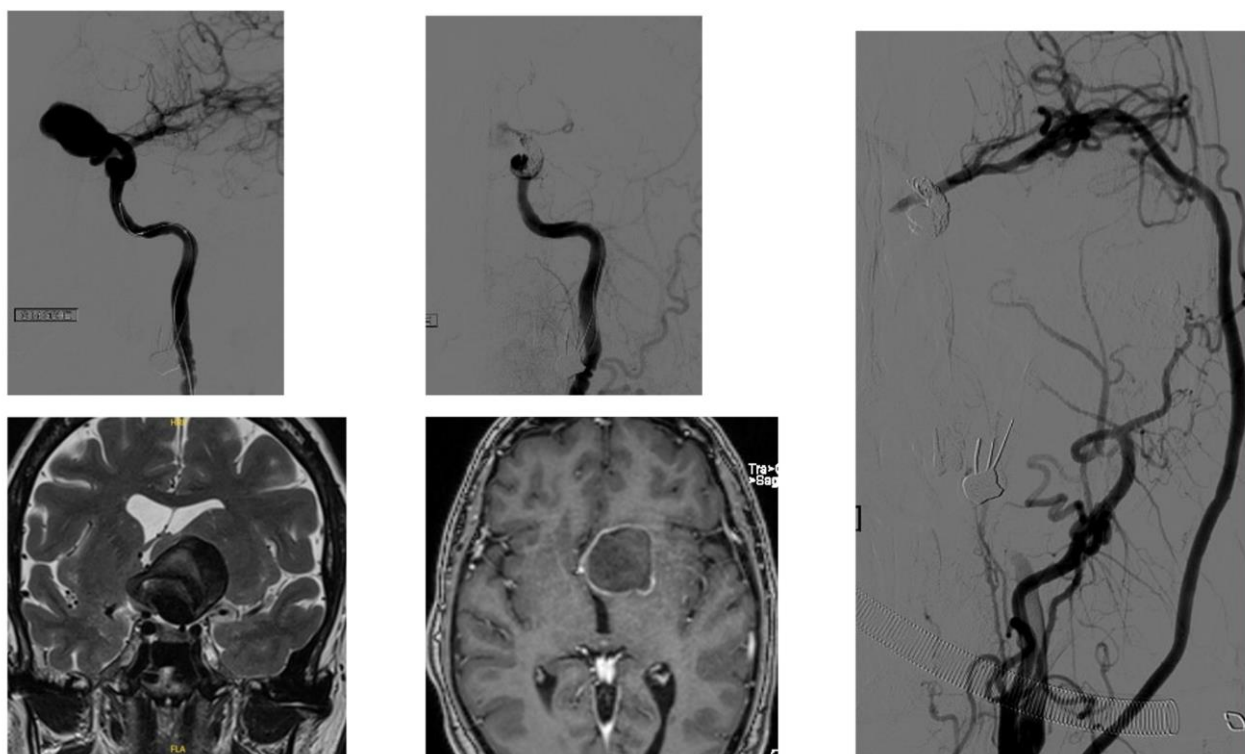
### **Limites de l'étude**

On peut critiquer le caractère rétrospectif de cette série qui en est une des limites principales. Un suivi prospectif est une approche plus fiable pour l'évaluation des symptômes d'une pathologie. L'évaluation clinique était également peu standardisée et variait d'un observateur à l'autre (qui était d'ailleurs souvent le médecin qui avait exécuté la procédure de traitement). La variabilité des examens de contrôle (artériographie, angioIRM et angioTDM) ne permet pas de comparer de manière fiable le résultat sur l'occlusion anévrismale des différents traitements. Enfin le caractère monocentrique de cette étude rend difficile l'extrapolation des résultats à d'autres populations traitées par d'autres équipes.

### **CONCLUSION :**

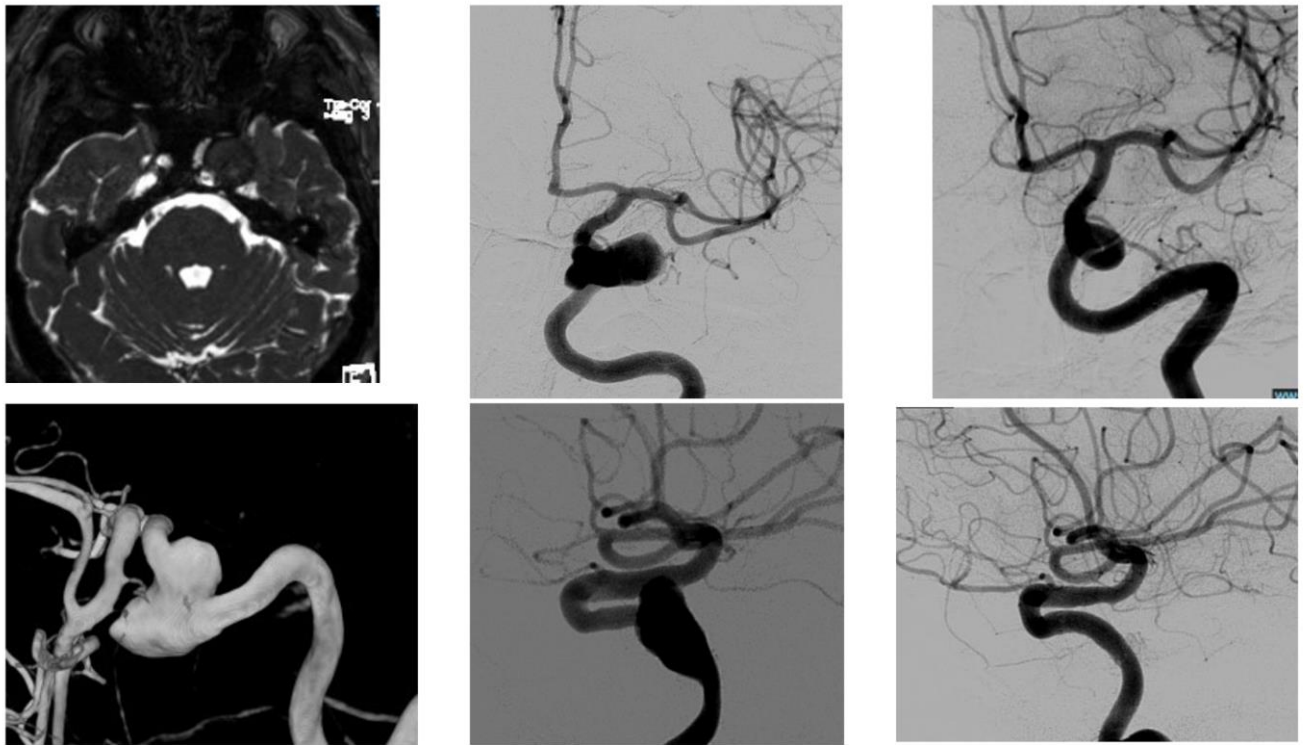
Les anévrismes intra crâniens symptomatiques représentent une pathologie rare et complexe. L'expérience de notre institution corrélée à la littérature actuelle nous ont permis d'appréhender la haute morbi-mortalité liée au traitement de ces anévrismes mais qui est à relativiser face au risque vital qu'encourent les patients qui ne sont pas traités. Le caractère symptomatique a vraisemblablement un lien avec une fragilité et une inflammation de la paroi anévrismale. Ce paramètre rend ces anévrismes à la fois difficiles à traiter et à plus haut risque de rupture spontanée. Il existe cependant des chances de récupération des symptômes avec les traitements actuels. Notre étude montre que l'emploi de *coil* dans le traitement de ces anévrismes améliore les symptômes mais avec moins d'efficacité que les autres traitements qui ne sont pas associés à un remplissage du sac anévrisimal. La chirurgie ou le traitement par *flow diverter* offrent cet avantage.

## ANNEXES



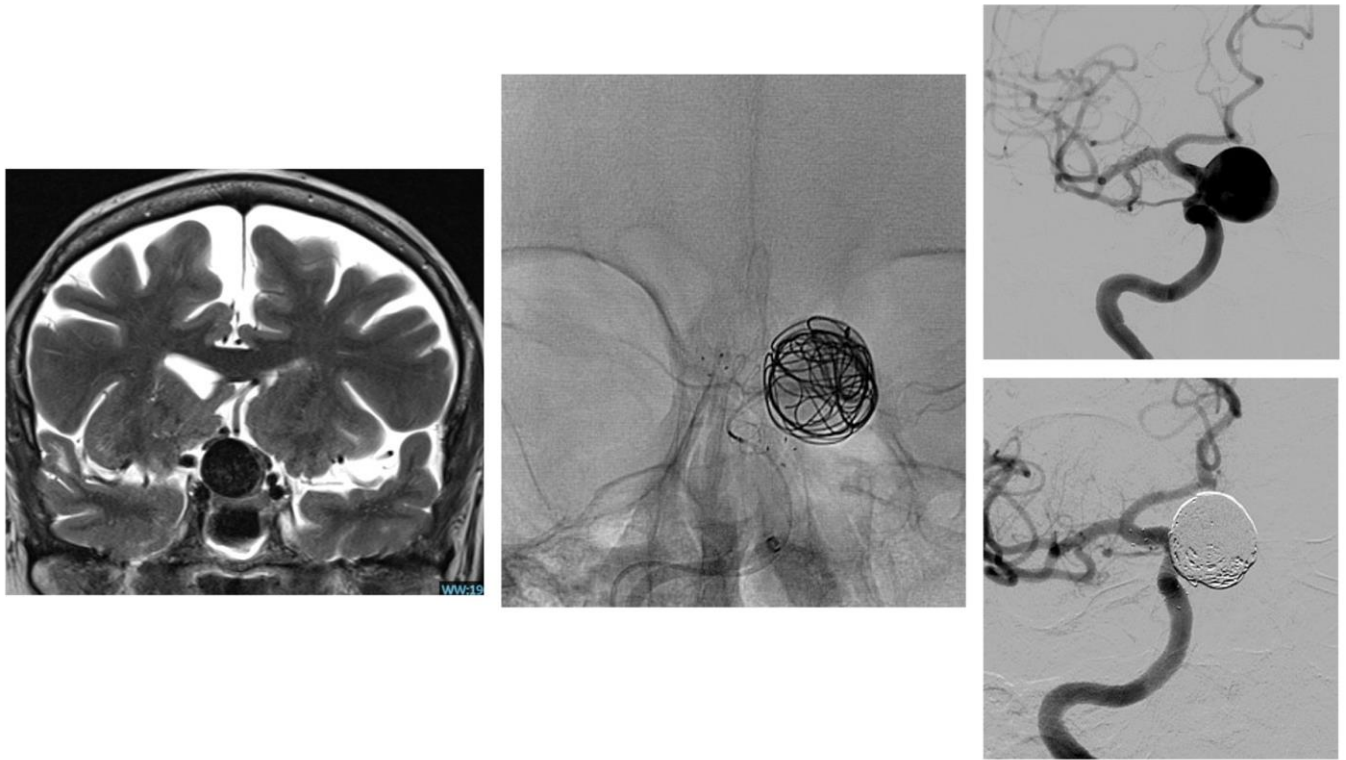
**FIGURE 1**

Patiente de 56 ans, consultant pour baisse d'acuité visuelle de l'œil gauche sévère depuis plus de 3 mois. Un anévrysme de 38 mm de grand axe est découvert en région paraclinoïdienne gauche. Un pontage à haut flux avec greffon d'artère radiale est réalisé entre l'artère carotide commune et la première collatérale de l'artère sylvienne (M2), suivi de l'occlusion de la carotide interne par voie endovasculaire. La patiente, neurologiquement indemne, a récupéré sur le plan visuel



**FIGURE 2:**

Patiente de 60 ans consultant pour diplopie de moins de 3 mois, cet anévrysme jonction intra caverneux/intra pétreux gauche a été traité par *flow diverter* avec un bon résultat angiographique à distance, ainsi qu'une récupération complète du syndrome caverneux.

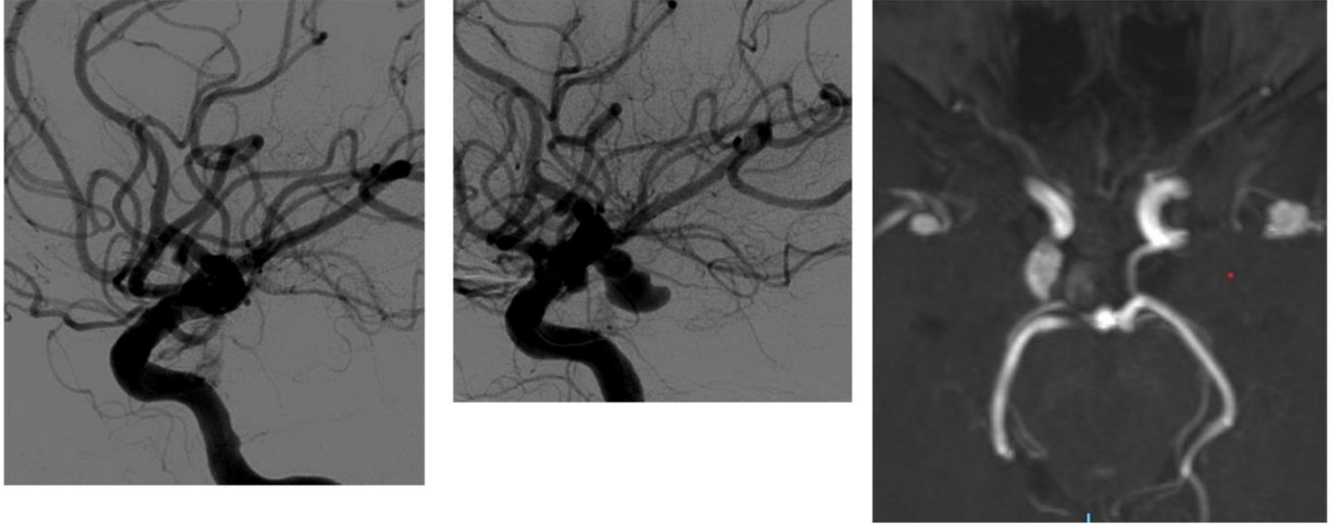


**FIGURE 3:**

Patiente de 76 ans consultant pour une hémianopsie bitemporale de survenue progressive, un anévrisme carotidien paraclinoidien est mis en évidence avec un effet de masse sur le chiasma optique.

Un traitement par coiling stabilisé par un stent est réalisé.

Malgré un bon résultat angiographique, la patiente n'a pas récupéré sur le plan visuel



**FIGURE 4:**

Patiente de 46 ans consultant pour diplopie survenue depuis plus de 3 mois avec une atteinte du IIIème nerf crânien.

Anévrisme de l'artère communicante postérieure en conflit avec le nerf III

Clippage chirurgical sans complication, résolution des symptômes en contrôle angiographique satisfaisant



Modified Rankin Scale	
0	Aucun symptôme
1	Aucune incapacité en dehors des symptômes : activités et autonomie conservées
2	Handicap faible : incapable d'assurer les activités habituelles mais autonomes
3	Handicap modéré : Besoin d'aide mais marche possible sans assistance
4	Handicap modérément sévère : marche et gestes quotidiens impossibles sans aides
5	Handicap majeur : Alitement permanent, incontinence et soins de nursing permanent
6	Mort

*Tableau 1 : Modified Ranking scale*

	<i>Coiling</i>	<i>No coiling</i>	Total	<i>p-value</i>
Effectif	13	28	41	
Age	59,7	63,1	62	0.42
Femmes	10 (76.9%)	21 (75%)	31 (75.6%)	0.89
HTA	7 (53.8%)	7 (25%)	14 (34.1%)	0.07
Tabagisme	6 (46.2%)	14 (50%)	21 (48.8%)	0.8
Localisations	6 Paraclinoidien, 4 carotido caverneux, 2 terminaison carotidienne, 2 tronc basilaire, 1 face postérieure carotide	7 carotidocaverneux, 6 paraclinoidiens, 6 face postérieure de carotide 3 PICA, 2 ACM, 2 ComAnt, 2 terminocarotidien, 1 Tronc basilaire	12 Paraclinoidiens, 10 carotidocaverneux, 7 face postérieure de carotide, 3 terminocarotidien, 2 tronc basilaire, 2 artère cérébrale moyenne, 2 communicant antérieur, 3 PICA	NA
Grand axe moyen (mm)	20.9	18.2	19	0.66
Diplopie	5 (38.4%)	12 (42.9%)	17 (41.5%)	0.79
Atteinte nerf optique	5 (38.4%)	7 (25%)	12 (29.3%)	0.38
Atteinte parenchyme cérébral	3 (23.1%)	7 (25%)	10 (24.4%)	NA
Autres symptômes		Paralysie faciale, phénomène thromboembolique		
Symptômes >1 mois	7 (53.8%)	17 (60.7%)	24 (58.5%)	0.95
Amélioration symptômes	5 (38.5%)	21 (75%)		<b>0.028</b>
Amélioration (signes visuels seulement)	4/10 (40%)	15/19 (78.9%)	19/29 (65.6%)	<b>0.027</b>
Complications	4 (30.8%)	11 (39.3%)	15 (36.6%)	0.46

Tableau 2 : Résultats et caractéristiques des groupes coiling et no coiling ( PICA : artère cérébelleuse postéroinférieure, ACM : Artère cérébrale moyenne, NA : non applicable)

## REFERENCES

1. Vlak MH, Algra A, Brandenburg R, Rinkel GJ. Prevalence of unruptured intracranial aneurysms, with emphasis on sex, age, comorbidity, country, and time period: a systematic review and meta-analysis. *Lancet Neurol.* juill 2011;10(7):626-36.
2. Bijlenga P, Gondar R, Schilling S, Morel S, Hirsch S, Cuony J, et al. PHASES Score for the Management of Intracranial Aneurysm: A Cross-Sectional Population-Based Retrospective Study. *Stroke.* août 2017;48(8):2105-12.
3. van der Kamp LT, Rinkel GJE, Verbaan D, van den Berg R, Vandertop WP, Murayama Y, et al. Risk of Rupture After Intracranial Aneurysm Growth. *JAMA Neurol.* 1 oct 2021;78(10):1228.
4. Wermer MJH, van der Schaaf IC, Algra A, Rinkel GJE. Risk of Rupture of Unruptured Intracranial Aneurysms in Relation to Patient and Aneurysm Characteristics: An Updated Meta-Analysis. *Stroke.* avr 2007;38(4):1404-10.
5. Fu Q, Wang Y, Zhang Y, Zhang Y, Guo X, Xu H, et al. Qualitative and Quantitative Wall Enhancement on Magnetic Resonance Imaging Is Associated With Symptoms of Unruptured Intracranial Aneurysms. *Stroke.* janv 2021;52(1):213-22.
6. Gaberel T, Borha A, di Palma C, Emery E. Clipping Versus Coiling in the Management of Posterior Communicating Artery Aneurysms with Third Nerve Palsy: A Systematic Review and Meta-Analysis. *World Neurosurg.* mars 2016;87:498-506.e4.
7. Zheng F, Chen X, Zhou J, Pan Z, Xiong Y, Huang X, et al. Clipping versus coiling in the treatment of oculomotor nerve palsy induced by unruptured posterior communicating artery aneurysms: A meta-analysis of cohort studies. *Clin Neurol Neurosurg.* juill 2021;206:106689.
8. Hassan T, Hamimi A. Successful endovascular management of brain aneurysms presenting with mass effect and cranial nerve palsy. *Neurosurg Rev.* janv 2013;36(1):87-97.
9. Penchet G, Mourier K. Collaborative retrospective multicentre series of giant intracavernous carotid aneurysms. *Neurochirurgie.* déc 2015;61(6):366-70.
10. Fehrenbach MK, Dietel E, Wende T, Kasper J, Sander C, Wilhelmy F, et al. Management of Cavernous Carotid Artery Aneurysms: A Retrospective Single-Center Experience. *Brain Sci.* 28 févr 2022;12(3):330.
11. Kikkawa Y, Kayahara T, Teranishi A, Shibata A, Suzuki K, Kamide T, et al. Predictors of the Resolution of Cavernous Sinus Syndrome Caused by Large/Giant Cavernous Carotid Aneurysms After Parent Artery Occlusion with High-Flow Bypass. *World Neurosurg.* déc 2019;132:e637-44.
12. Matano F, Murai Y, Mizunari T, Tamaki T, Tateyama K, Koketsu K, et al. Recovery of Visual and Ophthalmologic Symptoms After Treating Large or Giant Internal Carotid Artery Aneurysm by High-Flow Bypass with Cervical Ligation. *World Neurosurg.* févr 2017;98:182-8.

13. Fiorella D, Woo HH, Albuquerque FC, Nelson PK. DEFINITIVE RECONSTRUCTION OF CIRCUMFERENTIAL, FUSIFORM INTRACRANIAL ANEURYSMS WITH THE PIPELINE EMBOLIZATION DEVICE: Neurosurgery. mai 2008;62(5):1115-21.
14. Lylyk P, Miranda C, Ceratto R, Ferrario A, Scrivano E, Luna HR, et al. CURATIVE ENDOVASCULAR RECONSTRUCTION OF CEREBRAL ANEURYSMS WITH THE PIPELINE EMBOLIZATION DEVICE: THE BUENOS AIRES EXPERIENCE. Neurosurgery. avr 2009;64(4):632-43.
15. Boulouis G, Soize S, Maus V, Fischer S, Lobsien D, Klisch J, et al. Flow diversion for internal carotid artery aneurysms with compressive neuro-ophthalmologic symptoms: clinical and anatomical results in an international multicenter study. J NeuroInterventional Surg. 18 nov 2021;neurintsurg-2021-018188.
16. Moon K, Albuquerque FC, Ducruet AF, Crowley RW, McDougall CG. Resolution of cranial neuropathies following treatment of intracranial aneurysms with the Pipeline Embolization Device: Clinical article. J Neurosurg. nov 2014;121(5):1085-92.
17. Kaiser DPO, Cuberi A, Linn J, Gawlitza M. Flow diversion for compressive unruptured internal carotid artery aneurysms with neuro-ophthalmological symptoms: a systematic review and meta-analysis. J NeuroInterventional Surg. 2 août 2022;neurintsurg-2022-019249.
18. Dandy WE. INTRACRANIAL ANEURYSM OF THE INTERNAL CAROTID ARTERY CURED BY OPERATION: Ann Surg. mai 1938;107(5):654-9.
19. Thines L, Proust F, Marinho P, Durand A, van der Zwan A, Regli L, et al. Giant and complex aneurysms treatment with preservation of flow via bypass technique. Neurochirurgie. févr 2016;62(1):1-13.
20. Guglielmi G, Viñuela F, Dion J, Duckwiler G. Electrothrombosis of saccular aneurysms via endovascular approach: Part 2: Preliminary clinical experience. J Neurosurg. juill 1991;75(1):8-14.
21. Biondi A, Janardhan V, Katz JM, Salvaggio K, Riina HA, Gobin YP. NEUROFORM STENT-ASSISTED COIL EMBOLIZATION OF WIDE-NECK INTRACRANIAL ANEURYSMS: STRATEGIES IN STENT DEPLOYMENT AND MIDTERM FOLLOW-UP. Neurosurgery. sept 2007;61(3):460-9.
22. Wajnberg E, de Souza JM, Marchiori E, Gasparetto EL. Single-center experience with the Neuroform stent for endovascular treatment of wide-necked intracranial aneurysms. Surg Neurol. déc 2009;72(6):612-9.
23. Kwon OK. Headache and Aneurysm. Neuroimaging Clin N Am. mai 2019;29(2):255-60.
24. Unruptured Intracranial Aneurysms — Risk of Rupture and Risks of Surgical Intervention. N Engl J Med. 10 déc 1998;339(24):1725-33.
25. Schwedt TJ, Gereau RW, Frey K, Kharasch ED. Headache outcomes following treatment of unruptured intracranial aneurysms: A prospective analysis. Cephalalgia. juill 2011;31(10):1082-9.
26. Viarasilpa T, Ghosh P, Gidwani S, Lantigua H, De Marchis GM, Panyavachiraporn N, et al. Prognostic Significance of Sentinel Headache Preceding Aneurysmal Subarachnoid Hemorrhage. World Neurosurg. juill 2020;139:e672-6.
27. Calviere L, Viguier A, Da Silva NA, Cognard C, Larrue V. Unruptured intracranial aneurysm as a cause of cerebral ischemia. Clin Neurol Neurosurg. janv 2011;113(1):28-33.

28. Hänggi D, Winkler PA, Steiger HJ. Primary Epileptogenic Unruptured Intracranial Aneurysms: Incidence and Effect of Treatment on Epilepsy. *Neurosurgery*. juin 2010;66(6):1161-5.
29. Zhu C, Wang X, Eisenmenger L, Shi Z, Degnan A, Tian B, et al. Wall enhancement on black-blood MRI is independently associated with symptomatic status of unruptured intracranial saccular aneurysm. *Eur Radiol*. déc 2020;30(12):6413-20.
30. Roccatagliata L, Guédin P, Condette-Auliac S, Gaillard S, Colas F, Boulin A, et al. Partially thrombosed intracranial aneurysms: symptoms, evolution, and therapeutic management. *Acta Neurochir (Wien)*. déc 2010;152(12):2133-42.
31. Nagahiro S, Takada A, Goto S, Kai Y, Ushio Y. Thrombosed growing giant aneurysms of the vertebral artery: growth mechanism and management. *J Neurosurg*. mai 1995;82(5):796-801.
32. Krings T, Piske RL, Lasjaunias PL. Intracranial arterial aneurysm vasculopathies: targeting the outer vessel wall. *Neuroradiology*. déc 2005;47(12):931-7.
33. Dengler J, Maldaner N, Bijlenga P, Burkhardt JK, Graewe A, Guhl S, et al. Perianeurysmal edema in giant intracranial aneurysms in relation to aneurysm location, size, and partial thrombosis. *J Neurosurg*. août 2015;123(2):446-52.
34. Micieli JA, Newman NJ, Barrow DL, Biousse V. Intracranial Aneurysms of Neuro-Ophthalmologic Relevance. *J Neuroophthalmol*. déc 2017;37(4):421-39.
35. Brown BL, Lopes D, Miller DA, Tawk RG, Brasiliense LBC, Ringer A, et al. The fate of cranial neuropathy after flow diversion for carotid aneurysms. *J Neurosurg*. avr 2016;124(4):1107-13.
36. Akiyama R, Ishii A, Kikuchi T, Okawa M, Yamao Y, Abekura Y, et al. Onset-to-treatment time and aneurysmal regression predict improvement of cranial neuropathy after flow diversion treatment in patients with symptomatic internal carotid artery aneurysms. *J NeuroInterventional Surg*. 19 juill 2022;neurintsurg-2022-019202.
37. Peschillo S, Caporlingua A, Resta MC, Peluso JPP, Burdi N, Sourour N, et al. Endovascular Treatment of Large and Giant Carotid Aneurysms with Flow-Diverter Stents Alone or in Combination with Coils: A Multicenter Experience and Long-Term Follow-up. *Oper Neurosurg*. août 2017;13(4):492-502.
38. Ahn JY, Han IB, Yoon PH, Kim SH, Kim NK, Kim S, et al. Clipping vs coiling of posterior communicating artery aneurysms with third nerve palsy. *Neurology*. 10 janv 2006;66(1):121-3.
39. Chalouhi N, Theofanis T, Jabbour P, Dumont AS, Gonzalez LF, Starke RM, et al. Endovascular Treatment of Posterior Communicating Artery Aneurysms with Oculomotor Nerve Palsy: Clinical Outcomes and Predictors of Nerve Recovery. *Am J Neuroradiol*. avr 2013;34(4):828-32.
40. Gao X, Liang G, Li Z, Wei X, Cao P. A single-centre experience and follow-up of patients with endovascular coiling of large and giant intracranial aneurysms with parent artery preservation. *J Clin Neurosci*. mars 2012;19(3):364-9.
41. Chalouhi N, Tjoumakaris S, Gonzalez LF, Dumont AS, Starke RM, Hasan D, et al. Coiling of Large and Giant Aneurysms: Complications and Long-Term Results of 334 Cases. *Am J Neuroradiol*. mars 2014;35(3):546-52.

42. Elsharkawy A, Hernesniemi J. Not All Roads Lead to Rome.... *World Neurosurg.* déc 2013;80(6):806-7.
43. Halbach VV, Higashida RT, Dowd CF, Barnwell SL, Fraser KW, Smith TP, et al. The efficacy of endosaccular aneurysm occlusion in alleviating neurological deficits produced by mass effect. *J Neurosurg.* avr 1994;80(4):659-66.
44. van Rooij WJ, Sluzewski M. Unruptured Large and Giant Carotid Artery Aneurysms Presenting with Cranial Nerve Palsy: Comparison of Clinical Recovery after Selective Aneurysm Coiling and Therapeutic Carotid Artery Occlusion. *Am J Neuroradiol.* mai 2008;29(5):997-1002.

## **ABREVIATIONS**

FD : *Flow diverter* ou stent à diversion de flux

CCAM : Classification commune des actes médicaux

mRS : Modified ranking scale

TDM : Tomodensitométrie

IRM : Imagerie par résonance magnétique

EEG : Electro encéphalogramme

## SERMENT D'HIPPOCRATE

Au moment d'être admis à exercer la médecine, je promets et je jure d'être fidèle aux lois de l'honneur et de la probité.

Mon premier souci sera de rétablir, de préserver ou de promouvoir la santé dans tous ses éléments, physiques et mentaux, individuels et sociaux.

Je respecterai toutes les personnes, leur autonomie et leur volonté, sans aucune discrimination selon leur état ou leurs convictions. J'interviendrai pour les protéger si elles sont affaiblies, vulnérables ou menacées dans leur intégrité ou leur dignité. Même sous la contrainte, je ne ferai pas usage de mes connaissances contre les lois de l'humanité.

J'informerai les patients des décisions envisagées, de leurs raisons et de leurs conséquences.

Je ne tromperai jamais leur confiance et n'exploiterai pas le pouvoir hérité des circonstances pour forcer les consciences.

Je donnerai mes soins à l'indigent et à quiconque me les demandera. Je ne me laisserai pas influencer par la soif du gain ou la recherche de la gloire.

Admis dans l'intimité des personnes, je tairai les secrets qui me seront confiés. Reçu à l'intérieur des maisons, je respecterai les secrets des foyers et ma conduite ne servira pas à corrompre les mœurs.

Je ferai tout pour soulager les souffrances. Je ne prolongerai pas abusivement les agonies. Je ne provoquerai jamais la mort délibérément.

Je préserverai l'indépendance nécessaire à l'accomplissement de ma mission. Je n'entreprendrai rien qui dépasse mes compétences. Je les entretiendrai et les perfectionnerai pour assurer au mieux les services qui me seront demandés.

J'apporterai mon aide à mes confrères ainsi qu'à leurs familles dans l'adversité.

Que les hommes et mes confrères m'accordent leur estime si je suis fidèle à mes promesses ; que je sois déshonoré et méprisé si j'y manque.







# Thèse soutenue par Jean d'Artigues le 13 Octobre 2022 à Marseille

## RESUME

### Introduction

Les anévrismes intra crâniens sont connus pour leur risque de rupture. Dans certains cas, ils peuvent être responsables de symptômes par l'effet de masse sur les structures adjacentes, l'inflammation locale ou encore les phénomènes emboliques alors qu'ils ne sont pas encore rompus. L'objectif principal de cette étude était d'évaluer les résultats fonctionnels du traitement des anévrismes intra crâniens symptomatiques non rompus.

### Matériel et Méthode

Sur les 769 anévrismes non rompus traités dans notre institution entre 2010 et 2021, Nous avons retenu les 41 cas d'anévrismes symptomatiques non rompus ayant bénéficié d'un traitement. L'évolution des symptômes, le résultat fonctionnel et le taux de complication a été évalué pour les 41 patients. Nous avons ensuite comparé les résultats des traitements incluant le remplissage du sac anévrisimal par des *coils* (coiling simple, stents et *Flow diverter* associé à des *coils*) et ceux qui n'utilisaient pas de *coils* (clippage chirurgical, occlusion du vaisseau porteur associé ou non à un pontage extra-intra crânien, *flow diverter* utilisé seul) constituant ainsi deux groupes qui ont fait l'objet d'une étude rétrospective comparative.

### Résultats

Le taux global d'amélioration clinique du symptôme principal était de 63,5%, il y avait 29.3% de complication neurologique et une mortalité à 4,9%. Il y avait un taux d'amélioration clinique de 75% dans le groupe « sans coiling » et de 38,5% dans le groupe coiling ( $p=0,028$ ). Dans le groupe coiling, il y avait 23,1% de complication neurologique et 7,7% de décès, dans le groupe no coiling il y avait 32.1% de complication neurologique et 3.6% de décès. Il existait un taux de rupture peropératoire de l'anévrisme dans 35,7% des cas chirurgicaux.

### Conclusion

Les anévrismes intra crâniens symptomatiques représentent une pathologie rare et complexe, grevée d'une haute morbi-mortalité post traitement. Notre étude montre que l'emploi de *coil* dans le traitement de ces anévrismes améliore les symptômes mais avec moins d'efficacité que les autres traitements qui ne sont pas associés à un remplissage du sac anévrisimal. La chirurgie ou le traitement par *flow diverter* seul offrent cet avantage.

**MOTS CLES :** Anévrisme intra crânien non rompu, diplopie, compression nerf optique, anévrismes géants