



HAL
open science

Sténose de l'intestin grêle et du colon post allogreffe de cellules souches hématopoïétiques, une entité peu décrite. Étude rétrospective nationale auprès des centres pédiatriques d'allogreffe

Hana Boulkroun

► To cite this version:

Hana Boulkroun. Sténose de l'intestin grêle et du colon post allogreffe de cellules souches hématopoïétiques, une entité peu décrite. Étude rétrospective nationale auprès des centres pédiatriques d'allogreffe. Médecine humaine et pathologie. 2022. dumas-03834794

HAL Id: dumas-03834794

<https://dumas.ccsd.cnrs.fr/dumas-03834794v1>

Submitted on 31 Oct 2022

HAL is a multi-disciplinary open access archive for the deposit and dissemination of scientific research documents, whether they are published or not. The documents may come from teaching and research institutions in France or abroad, or from public or private research centers.

L'archive ouverte pluridisciplinaire **HAL**, est destinée au dépôt et à la diffusion de documents scientifiques de niveau recherche, publiés ou non, émanant des établissements d'enseignement et de recherche français ou étrangers, des laboratoires publics ou privés.

FACULTE MIXTE DE MEDECINE & DE PHARMACIE DE ROUEN

ANNEE : 2022

**THESE POUR LE
DOCTORAT EN MEDECINE**

(Diplôme d'état)

Par

BOULKROUN Hana

NEE LE 17 JUIN 1993 A ROUEN

PRESENTEE ET SOUTENUE PUBLIQUEMENT

LE 7 OCTOBRE 2022

**STENOSE DE L'INTESTIN GRELE ET DU COLON POST ALLOGREFFE DE CELLULES
SOUCHES HEMATOPOIETIQUES, UNE ENTITE PEU DECRITE. ETUDE
RETROSPECTIVE NATIONALE AUPRES DES CENTRES PEDIATRIQUES
D'ALLOGREFFE.**

PRÉSIDENT DU JURY : Pr MARGUET Christophe

DIRECTEUR DE THÈSE : Dr BUCHBINDER Nimrod

MEMBRES DU JURY :

Pr CAMPEOTTO Florence

Dr GRYNBERG Lucie

Dr LACOTTE Edouard

ANNEE UNIVERSITAIRE 2021 - 2022

U.F.R. SANTÉ DE ROUEN

DOYEN : **Professeur Benoît VEBER**

ASSESEURS : **Professeur Loïc FAVENNEC**

Professeur Agnès LIARD

Professeur Guillaume SAVOYE

I - MEDECINE

PROFESSEURS DES UNIVERSITES – PRATICIENS HOSPITALIERS

Mr Frédéric ANSELME	HCN	Cardiologie
Mme Gisèle APTER	Havre	Pédopsychiatrie
Mme Isabelle AUQUIT AUCKBUR	HCN	Chirurgie plastique
Mr Jean-Marc BASTE	HCN	Chirurgie Thoracique
Mr Fabrice BAUER	HCN	Cardiologie
Mme Soumeya BEKRI	HCN	Biochimie et biologie moléculaire
Mr Ygal BENHAMOU	HCN	Médecine interne
Mr Jacques BENICHOU	HCN	Bio statistiques et informatique médicale
Mr Olivier BOYER	UFR	Immunologie
Mme Sophie CANDON	HCN	Immunologie
Mr François CARON	HCN	Maladies infectieuses et tropicales
Mr Philippe CHASSAGNE	HCN	Médecine interne (gériatrie)
Mr Moïse COEFFIER	HCN	Nutrition
Mr Vincent COMPERE	HCN	Anesthésiologie et réanimation chirurgicale
Mr Jean-Nicolas CORNU	HCN	Urologie

Mr Antoine CUVELIER	HB	Pneumologie
Mr Jean-Nicolas DACHER	HCN	Radiologie et imagerie médicale
Mr Stéfan DARMONI communication	HCN	Informatique médicale et techniques de
Mr Pierre DECHELOTTE	HCN	Nutrition
Mr Stéphane DERREY	HCN	Neurochirurgie
Mr Frédéric DI FIORE	CHB	Cancérologie
Mr Fabien DOGUET	HCN	Chirurgie Cardio Vasculaire
Mr Jean DOUCET	SJ	Thérapeutique - Médecine interne et gériatrie
Mr Bernard DUBRAY	CHB	Radiothérapie
Mr Frank DUJARDIN	HCN	Chirurgie orthopédique - Traumatologique
Mr Fabrice DUPARC traumatologique	HCN	Anatomie - Chirurgie orthopédique et
Mr Eric DURAND	HCN	Cardiologie
Mr Bertrand DUREUIL	HCN	Anesthésiologie et réanimation chirurgicale
Mme Hélène ELTCHANINOFF	HCN	Cardiologie
Mr Manuel ETIENNE	HCN	Maladies infectieuses et tropicales
Mr Thierry FREBOURG	UFR	Génétique
Mr Pierre FREGER (<i>surnombre</i>)	HCN	Anatomie - Neurochirurgie
Mr Jean François GEHANNO	HCN	Médecine et santé au travail
Mr Emmanuel GERARDIN	HCN	Imagerie médicale
Mme Priscille GERARDIN	HCN	Pédopsychiatrie
M. Guillaume GOURCEROL	HCN	Physiologie
Mr Dominique GUERROT	HCN	Néphrologie
Mme Julie GUEUDRY	HCN	Ophtalmologie
Mr Olivier GUILLIN	HCN	Psychiatrie Adultes
Mr Claude HOUDAYER	HCN	Génétique
Mr Fabrice JARDIN	CHB	Hématologie
Mr Luc-Marie JOLY	HCN	Médecine d'urgence
Mr Pascal JOLY	HCN	Dermato – Vénérologie
Mme Bouchra LAMIA	Havre	Pneumologie
Mme Annie LAQUERRIERE	HCN	Anatomie et cytologie pathologiques
Mr Vincent LAUDENBACH	HCN	Anesthésie et réanimation chirurgicale

Mr Hervé LEFEBVRE	HB	Endocrinologie et maladies métaboliques
Mr Thierry LEQUERRE	HCN	Rhumatologie
Mme Anne-Marie LEROI	HCN	Physiologie
Mr Hervé LEVESQUE	HCN	Médecine interne
Mme Agnès LIARD-ZMUDA	HCN	Chirurgie Infantile
Mr Pierre Yves LITZLER	HCN	Chirurgie cardiaque
M. David MALTETE	HCN	Neurologie
Mr Christophe MARGUET	HCN	Pédiatrie
Mme Isabelle MARIE	HCN	Médecine interne
Mr Jean-Paul MARIE	HCN	Oto-rhino-laryngologie
Mr Loïc MARPEAU	HCN	Gynécologie - Obstétrique
Mr Stéphane MARRET	HCN	Pédiatrie
Mme Véronique MERLE	HCN	Epidémiologie
Mr Pierre MICHEL	HCN	Hépto-gastro-entérologie
M. Benoit MISSET (<i>détachement</i>)	HCN	Réanimation Médicale
Mr Marc MURAINÉ	HCN	Ophtalmologie
Mr Christian PFISTER	HCN	Urologie
Mr Jean-Christophe PLANTIER	HCN	Bactériologie - Virologie
Mr Didier PLISSONNIER	HCN	Chirurgie vasculaire
Mr Gaëtan PREVOST	HCN	Endocrinologie
Mr Jean-Christophe RICHARD	HCN	Réanimation médicale - Médecine d'urgence
Mr Vincent RICHARD	UFR	Pharmacologie
Mme Nathalie RIVES	HCN	Biologie du développement et de la reproduction
Mr Horace ROMAN (<i>détachement</i>)	HCN	Gynécologie - Obstétrique
Mr Jean-Christophe SABOURIN	HCN	Anatomie – Pathologie
Mr Mathieu SALAUN	HCN	Pneumologie
Mr Guillaume SAVOYE	HCN	Hépto-gastrologie
Mme Céline SAVOYE–COLLET	HCN	Imagerie médicale
Mme Pascale SCHNEIDER	HCN	Pédiatrie
Mr Lilian SCHWARZ	HCN	Chirurgie Viscérale et Digestive
Mr Michel SCOTTE	HCN	Chirurgie digestive
Mme Fabienne TAMION	HCN	Thérapeutique

Mr Luc THIBERVILLE	HCN	Pneumologie
Mr Hervé TILLY (<i>surnombre</i>)	CHB	Hématologie et transfusion
M. Gilles TOURNEL	HCN	Médecine Légale
Mr Olivier TROST	HCN	Anatomie -Chirurgie Maxillo-Faciale
Mr Jean-Jacques TUECH	HCN	Chirurgie digestive
Mr Benoît VEBER	HCN	Anesthésiologie - Réanimation chirurgicale
Mr Pierre VERA	CHB	Biophysique et traitement de l'image
Mr Eric VERIN	Les Herbiers	Médecine Physique et de Réadaptation
Mr Eric VERSPYCK	HCN	Gynécologie obstétrique
Mr Olivier VITTECOQ	HC	Rhumatologie
Mr David WALLON	HCN	Neurologie
Mme Marie-Laure WELTER	HCN	Physiologie

MAITRES DE CONFERENCES DES UNIVERSITES – PRATICIENS HOSPITALIERS

Mme Najate ACHAMRAH	HCN	Nutrition
Mme Elodie ALESSANDRI-GRADT	HCN	Virologie
Mme Noëlle BARBIER-FREBOURG	HCN	Bactériologie – Virologie
Mr Emmanuel BESNIER	HCN	Anesthésiologie - Réanimation
Mme Carole BRASSE LAGNEL	HCN	Biochimie
Mme Valérie BRIDOUX HUYBRECHTS	HCN	Chirurgie Vasculaire
Mr Gérard BUCHONNET	HCN	Hématologie
Mme Mireille CASTANET	HCN	Pédiatrie
Mme Nathalie CHASTAN	HCN	Neurophysiologie
M. Vianney GILARD	HCN	Neurochirurgie
Mr Serge JACQUOT	UFR	Immunologie
Mr Joël LADNER	HCN	Epidémiologie, économie de la santé
Mr Jean-Baptiste LATOUCHE	UFR	Biologie cellulaire
M. Florent MARGUET	HCN	Histologie
Mme Chloé MELCHIOR	HCN	Gastroentérologie
M. Sébastien MIRANDA	HCN	Chirurgie Vasculaire

Mr Thomas MOUREZ (<i>détachement</i>)	HCN	Virologie
Mr Gaël NICOLAS	UFR	Génétique
Mme Muriel QUILLARD	HCN	Biochimie et biologie moléculaire
Mme Laëtitia ROLLIN	HCN	Médecine du Travail
Mme Pascale SAUGIER-VEBER	HCN	Génétique
M. Abdellah TEBANI	HCN	Biochimie et Biologie Moléculaire
Mme Anne-Claire TOBENAS-DUJARDIN	HCN	Anatomie
Mr Julien WILS	HCN	Pharmacologie

PROFESSEUR AGREGÉ OU CERTIFIÉ

Mr Thierry WABLE	UFR	Communication
Mme Mélanie AUVRAY-HAMEL	UFR	Anglais

ATTACHE TEMPORAIRES D'ENSEIGNEMENT ET DE RECHERCHE à MI-TEMPS

Mme Justine SAULNIER	UFR	Biologie
-----------------------------	-----	----------

II - PHARMACIE

PROFESSEURS DES UNIVERSITÉS

Mr Jérémy BELLIEN (PU-PH)	Pharmacologie
Mr Thierry BESSON	Chimie Thérapeutique
Mr Jean COSTENTIN (Professeur émérite)	Pharmacologie
Mme Isabelle DUBUS	Biochimie
Mr Abdelhakim EL OMRI	Pharmacognosie
Mr François ESTOUR	Chimie Organique

Mr Loïc FAVENNEC (PU-PH)	Parasitologie
Mr Jean Pierre GOULLE (Professeur émérite)	Toxicologie
Mme Christelle MONTEIL	Toxicologie
Mme Martine PESTEL-CARON (PU-PH)	Microbiologie
Mr Rémi VARIN (PU-PH)	Pharmacie clinique
Mr Jean-Marie VAUGEUIS	Pharmacologie
Mr Philippe VERITE	Chimie analytique

MAITRES DE CONFERENCES DES UNIVERSITES

Mme Cécile BARBOT	Chimie Générale et Minérale
Mr Frédéric BOUNOURE	Pharmacie Galénique
Mr Thomas CASTANHEIRO MATIAS	Chimie Organique
Mr Abdeslam CHAGRAOUI	Physiologie
Mme Camille CHARBONNIER (LE CLEZIO)	Statistiques
Mme Elizabeth CHOSSON	Botanique
Mme Marie Catherine CONCE-CHEMTOB la santé	Législation pharmaceutique et économie de
Mme Cécile CORBIERE	Biochimie
Mme Nathalie DOURMAP	Pharmacologie
Mme Isabelle DUBUC	Pharmacologie
Mme Dominique DUTERTE- BOUCHER	Pharmacologie
Mr Gilles GARGALA (MCU-PH)	Parasitologie
Mme Nejla EL GHARBI-HAMZA	Chimie analytique
Mme Marie-Laure GROULT	Botanique
Mr Chervin HASSEL	Biochimie et Biologie Moléculaire
Mme Maryline LECOINTRE	Physiologie
Mme Hong LU	Biologie
Mme Marine MALLETER	Toxicologie
M. Jérémie MARTINET (MCU-PH)	Immunologie
M. Romy RAZAKANDRAINIBÉ	Parasitologie

Mme Tiphaine ROGEZ-FLORENT	Chimie analytique
Mr Mohamed SKIBA	Pharmacie galénique
Mme Malika SKIBA	Pharmacie galénique
Mme Christine THARASSE	Chimie thérapeutique
Mr Frédéric ZIEGLER	Biochimie

PROFESSEURS ASSOCIES

Mme Cécile GUERARD-DETUNCQ	Pharmacie officinale
Mme Caroline BERTOUX	Pharmacie

PAU-PH

M. Mikaël **DAOUPHARS**

PROFESSEUR CERTIFIE

Mme Mathilde GUERIN	Anglais
----------------------------	---------

ASSISTANTS HOSPITALO-UNIVERSITAIRES

Mme Alice MOISAN	Virologie
M. Henri GONDÉ	Pharmacie

ATTACHES TEMPORAIRES D'ENSEIGNEMENT ET DE RECHERCHE

Mme Soukaina GUAOUA-ELJADDI	Informatique
Mme Clémence MEAUSSONE	Toxicologie

ATTACHE TEMPORAIRE D'ENSEIGNEMENT

Mme Ramla SALHI	Pharmacognosie
------------------------	----------------

LISTE DES RESPONSABLES DES DISCIPLINES PHARMACEUTIQUES

Mme Cécile BARBOT	Chimie Générale et minérale
Mr Thierry BESSON	Chimie thérapeutique
Mr Abdeslam CHAGRAOUI	Physiologie
Mme Elisabeth CHOSSON	Botanique
Mme Marie-Catherine CONCE-CHEMTOB	Législation et économie de la santé
Mme Isabelle DUBUS	Biochimie
Mr Abdelhakim EL OMRI	Pharmacognosie
Mr François ESTOUR	Chimie organique
Mr Loïc FAVENNEC	Parasitologie
Mr Michel GUERBET	Toxicologie
Mme Martine PESTEL-CARON	Microbiologie
Mr Mohamed SKIBA	Pharmacie galénique
Mr Rémi VARIN	Pharmacie clinique
M. Jean-Marie VAUGEUIS	Pharmacologie
Mr Philippe VERITE	Chimie analytique

III – MEDECINE GENERALE

PROFESSEUR MEDECINE GENERALE

Mr Jean-Loup **HERMIL** (PU-MG) UFR Médecine générale

MAITRE DE CONFERENCE MEDECINE GENERALE

Mr Matthieu **SCHUERS** (MCU-MG) UFR Médecine générale

PROFESSEURS ASSOCIES A MI-TEMPS – MEDECINS GENERALISTE

Mr Pascal BOULET	UFR	Médecine générale
Mr Emmanuel LEFEBVRE	UFR	Médecine Générale
Mme Elisabeth MAUVIARD	UFR	Médecine générale
Mr Philippe NGUYEN THANH	UFR	Médecine générale
Mme Yveline SEVRIN	UFR	Médecine générale

MAITRE DE CONFERENCES ASSOCIE A MI-TEMPS – MEDECINS GENERALISTES

Mme Laëtitia BOURDON	UFR	Médecine Générale
Mme Elsa FAGOT-GRIFFIN	UFR	Médecine Générale
Mr Emmanuel HAZARD	UFR	Médecine Générale
Mme Lucile PELLERIN	UFR	Médecine générale

ENSEIGNANTS MONO-APPARTENANTS

PROFESSEURS

Mr Paul MULDER (phar)	Sciences du Médicament
Mme Su RUAN (med)	Génie Informatique

MAITRES DE CONFERENCES

Mr Sahil ADRIOUCH (med)	Biochimie et biologie moléculaire
Mme Gaëlle BOUGEARD-DENOYELLE	Biochimie et biologie moléculaire (UMR 1079)
Mme Carine CLEREN (med)	Neurosciences (Néovasc)
M. Sylvain FRAINEAU (med)	Physiologie (Inserm U 1096)
Mme Pascaline GAILDRAT (med)	Génétique moléculaire humaine (UMR 1079)
Mr Nicolas GUEROUT (med)	Chirurgie Expérimentale

Mme Rachel LETELLIER (med)	Physiologie
Mr Antoine OUVRARD-PASCAUD (med)	Physiologie (Unité Inserm 1076)
Mr Frédéric PASQUET	Sciences du langage, orthophonie
Mme Anne-Sophie PEZZINO	Orthophonie
Mme Christine RONDANINO (med)	Physiologie de la reproduction
Mr Youssan Var TAN	Immunologie
Mme Isabelle TOURNIER (med)	Biochimie (UMR 1079)

DIRECTEUR ADMINISTRATIF : M. Jean-Sébastien VALET

HCN - Hôpital Charles Nicolle

HB - Hôpital de BOIS GUILLAUME

CB - Centre Henri Becquerel

CHS - Centre Hospitalier Spécialisé du Rouvray

CRMPR - Centre Régional de Médecine Physique et de Réadaptation SJ – Saint Julien Rouen

Par délibération en date du 3 mars 1967, la faculté a arrêté que les opinions émises dans les dissertations qui lui seront présentées doivent être considérées comme propres à leurs auteurs et qu'elle n'entend leur donner aucune approbation ni improbation.

REMERCIEMENTS

A mon président du jury, Monsieur le Professeur Christophe MARGUET

Vous me faites l'honneur de présider ce jury et je vous en remercie. Je vous suis également reconnaissante pour votre enseignement tout au long de mon internat. Veuillez trouver l'expression de mes sincères remerciements et de mon profond respect.

A mon directeur de thèse, Monsieur le Dr Nimrod BUCHBINDER

Je te remercie d'avoir accepté de diriger ce travail de thèse et d'avoir pris le temps de m'encadrer au cours de l'écriture de celle-ci.

A Madame le Professeur Florence CAMPEOTTO

Un grand merci Florence, pour avoir été ma maman de Necker et d'avoir été présente lors de mes premiers pas à Paris. Merci pour ces quelques semaines passées à travailler ensemble, pour ton encadrement, ton immense bienveillance et ta bonne humeur en toutes circonstances.

A Madame le Dr Lucie GRYNBERG

Je te remercie pour l'intérêt porté à ce travail, d'avoir accepté de le juger et de pouvoir en discuter ensemble à la soutenance.

A Monsieur le Dr Edouard LACOTTE

Je te remercie d'accepter de juger mon travail et d'avoir partagé avec nous les prémisses de celui-ci. Merci pour les enseignements en gastro-entérologie que tu m'as apporté.

À mes chefs et collègues

- A mes chefs et futurs collègues gastro-entérologie pédiatrique, Clémentine et Mathilde, merci pour tout, pour votre accueil chaleureux et votre bienveillance, merci pour tout ce que vous m'avez appris.
- A mes chefs de Necker : merci de m'avoir accueilli dans votre service où l'insuffisance intestinale et la nutrition parentérale sont des choses courantes. Je vous remercie de votre enseignement qui sera toujours au cœur du fondement de ma surspécialité. Mention

particulière pour Florence Lacaille, merci de m'avoir permis de participer au YIF, ce fut une expérience incroyable autant sur le côté humain et professionnel. Deuxième mention particulière pour Valentin, merci pour ce semestre, tu as été un docteur junior exemplaire, à la fois chill et impliqué, tu m'as appris énormément de choses de gastro, je te promets un grand avenir !!

- A mes co internes parisiens : Line, Domitille, Lola, Kim, Pauline, Simon, merci pour votre bonne humeur et votre coolitude, j'ai passé un super semestre grâce à vous. Je vous attends à Rouen maintenant !! « Mais qui vous a dit de faire ça ? »
- A tous les chefs de pédiatrie générale du CHU de Rouen et à tous mes co-internes qui m'ont supporté et permis d'avancer.

A l'ensemble des équipes paramédicales : IDE, AS, ASH, secrétaires... Merci pour votre bonne humeur et votre patience.

À mes amis:

- A Solène, Soso, nous voici à plus de 21 ans d'amitié, nous avons grandi ensemble et nous continuerons à avancer ensemble. Je suis vraiment heureuse qu'en CE1 tu n'aies pas eu peur de moi et que tu sois venue me parler dans la cour de récréation. Tu as une place fondamentale dans ma vie, et je n'ai qu'une hâte, rencontrer Adénor !!
- A Kris, merci d'avoir un cœur en or. Tu es vraiment une amie exceptionnelle, et tout le monde devrait avoir une Kris dans sa vie pour être heureux. Merci pour ton soutien toujours présent dans les moments difficiles.
- A ChaGoin, ma petite Charlotte, merci d'être toujours là, pour ton humour et ta joie de vivre. Tu fais partie de mon équilibre dans la vie, merci d'être toi.
- A Nadouille, merci de m'avoir aidé à corriger cette thèse, merci d'être un vrai puit de culture et merci pour ta bienveillance. Je te souhaite pleins de belles choses à Nantes et sache que je garderais ma place sur ton épaule.
- A mes Solidarindiennes, Charlotte, Jeanne, Pauline, Emeline, cette association nous a permis de nous rencontrer. Merci pour votre soutien tout le long de nos années d'études et de votre amitié.

- A El Manuel, Arthur, Gregoire, Mylène, Paul, Clarisse et Elise, merci pour tous ces beaux moments partagés avec vous. A quand le prochain week end « ventre qui glisse » ?
- A mes amis de Forges : je vous remercie toute de m'avoir accueilli dans votre team et je vous love très fort :
 - ➔ A Myriam merci pour tous nos fous rires ensemble, et merci de chanter à la perfection confessions nocturnes avec moi.
 - ➔ Mathilde, Merci de trouver quelque chose de drôle dans n'importe quelle situation et de me laisser t'interviewer. Vivement le prochain voyage !!
 - ➔ Lianus ou lianuq (sur mon téléphone), merci d'avoir pris le temps de corriger ma thèse. Merci pour ta présence en toute circonstance et ton soutien sans faille.
 - ➔ A Jeannot, merci pour tous nos running ensemble, merci de t'adapter à ma vitesse d'escargot.
 - ➔ A Elo, merci pour ton humour et ta joie sans limite. En espérant de revoir au prochain voyage !!
- A Carole et Maelle, merci de ces nombreux voyages avec vous qui ont été mémorables « Is It Far ?? »
- A mes amies pédiatres, Mathilde, merci de m'avoir fait découvrir gastroped, de me faire confiance et d'être aussi mon amie. Sache que Roger se porte bien dans son pot, trop hâte d'être ta future collègue.
- A Claire, merci pour ton écoute, pour ton soutien lors du stage d'onco. Quand est ce qu'on fait une RCP consult ? Et surtout les paillettes !!
- A Ines, Amina, Jules, Timothos, Cécile, j'ai passé un stage de pédiatrie avec vous au top ! Merci pour tout !
- Aux bons copains, Alex, Samy, Jeanne, Margaux, Nao, Julie, Raph, Claire, Popo, Ted et tous les autres, merci pour toutes ces bonnes soirées passées ensemble, vous êtes top !
- A Julien, une énorme merci d'avoir aidé pour les stats de cette thèse ++ Et merci pour ta grande générosité.
- A Martinon, merci pour cette longue amitié de plus de 10 ans. Tu es une amie hors pair !

- A Ben, en te rencontrant je ne pensais pas trouver à la fois un amoureux et un meilleur ami, je ne remplacerais pour rien nos moments ensemble, merci de tous ces fous rires quotidiens sur l'oreiller. Merci pour ton soutien et tout le bonheur que tu m'apportes chaque jour, je n'aurais pas pu rêver mieux. Merci pour tout ce qu'on vit ensemble et tout l'avenir qui se dessine devant nous. Je t'aime.

À ma famille :

- A mes parents qui m'ont toujours soutenu, qui m'ont supporté tout le long de ces années de médecines. Merci de m'avoir aidé et rassuré à chaque fois que j'en avais besoin. Merci de m'apporter tout votre amour.
- A ma sœur, qui a toujours été présente pour moi. Merci pour ta bonne humeur sans faille, d'être un génie de l'informatique, de culture générale et de pleins d'autres choses stylées. Première personne que j'appelle en cas de pépin, tu es mon repère dans la vie ++, merci d'être là en toute circonstance.
- A toute ma famille, qui me soutient et que j'aime.

SERMENT D'HIPPOCRATE

Au moment d'être admise à exercer la médecine, je promets et je jure d'être fidèle aux lois de l'honneur et de la probité.

Mon premier souci sera de rétablir, de préserver ou de promouvoir la santé dans tous ses éléments, physiques et mentaux, individuels et sociaux. Je respecterai toutes les personnes, leur autonomie et leur volonté, sans aucune discrimination selon leur état ou leurs convictions. J'interviendrai pour les protéger si elles sont affaiblies, vulnérables ou menacées dans leur intégrité ou leur dignité. Même sous la contrainte, je ne ferai pas usage de mes connaissances contre les lois de l'humanité. J'informerai les patients des décisions envisagées, de leurs raisons et de leurs conséquences. Je ne tromperai jamais leur confiance et n'exploiterai pas le pouvoir hérité des circonstances pour forcer les consciences. Je donnerai mes soins à l'indigent et à quiconque me les demandera. Je ne me laisserai pas influencer par la soif du gain ou la recherche de la gloire.

Admise dans l'intimité des personnes, je tairai les secrets qui me seront confiés. Reçue à l'intérieur des maisons, je respecterai les secrets des foyers et ma conduite ne servira pas à corrompre les mœurs. Je ferai tout pour soulager les souffrances. Je ne prolongerai pas abusivement les agonies. Je ne provoquerai jamais la mort délibérément.

Je préserverai l'indépendance nécessaire à l'accomplissement de ma mission. Je n'entreprendrai rien qui dépasse mes compétences. Je les entretiendrai et les perfectionnerai pour assurer au mieux les services qui me seront demandés.

J'apporterai mon aide à mes confrères ainsi qu'à leurs familles dans l'adversité. Que les hommes et mes confrères m'accordent leur estime si je suis fidèle à mes promesses ; que je sois déshonorée et méprisée si j'y manque.

TABLE DES MATIERES

I.	Introduction	19
A.	Généralités sur la greffe de cellules souches hématopoïétiques	19
B.	Maladie du greffon contre l'hôte (GVH)	21
1.	GVH aigüe	22
2.	GVH chronique	24
C.	Les sténoses digestives grêliques et coliques après transplantation de cellules souches hématopoïétiques	26
II.	Matériels et méthodes	31
A.	Type d'étude et population	31
B.	Critères d'inclusion	31
C.	Recueil de données	31
D.	Analyses statistiques	33
III.	Résultats	34
A.	Caractéristiques des patients	34
B.	Manifestations cliniques des sténoses digestives	36
C.	Diagnostic de sténose	37
D.	Traitements des sténoses	38
1.	Traitements médicamenteux	38
2.	Dilatation endoscopique	39
3.	Traitement chirurgical	39
E.	Evolution	40
F.	Survie	40
IV.	Discussion	42
A.	Limites de l'étude	46
1.	Données manquantes	47
2.	Biais de classement	47
3.	Biais de sélection	47
4.	Puissance	47
B.	Forces de l'étude	47
V.	Conclusion et perspectives	48
VI.	Bibliographie	49
VII.	Liste des abréviations	50
VIII.	Annexes	51
IX.	Résumé	56

I. Introduction

A. Généralités sur la greffe de cellules souches hématopoïétiques

Les cellules souches hématopoïétiques, situées dans la moelle osseuse, sont à l'origine des différentes cellules du sang : hématies, leucocytes et plaquettes. La greffe allogénique de cellules souches hématopoïétiques (G-CSH) est proposée aux patients atteints de formes sévères d'hémopathies malignes (leucémies, lymphomes) ou non malignes (hémoglobinopathies, cytopénies centrales, aplasies médullaires acquises ou constitutionnelles), de déficits immunitaires congénitaux ou de certaines maladies métaboliques. La réalisation d'une allogreffe de CSH implique l'identification d'un donneur vivant, apparenté au receveur ou inscrit sur un fichier de donneurs volontaires, ou encore d'une unité de sang placentaire (USP) cryoconservée non apparentée ou intrafamiliale. Le principal critère de choix d'un donneur est la compatibilité HLA, déterminée au niveau génétique, sur les deux exemplaires de 5 gènes : trois gènes codant les protéines HLA de classe I (HLA-A, B et C) et deux gènes codant le HLA de classe II (HLA DR et DQ). Idéalement, cette compatibilité doit être complète (10/10). Dans certaines indications, notamment les hémopathies malignes, une incompatibilité sur un allèle est tolérée (9/10). Pour les USP, la compatibilité est déterminée sur 8 allèles (HLA A, B, C et DR), et des USP ayant une compatibilité allant jusqu'à 6 voire même 5/8 peuvent être utilisées. Pour les USP le principal critère de choix est la richesse cellulaire du produit avant congélation (au minimum supérieure à 3×10^7 cellules nucléées totales par Kg de poids du receveur, voire 4×10^7 pour les aplasies médullaires). Plus récemment a été développée l'allogreffe à partir d'un donneur intrafamilial haplo-identique. Donneur et receveur ont en commun un chromosome 6, porteur d'un allèle des gènes du HLA de classe I et II. Dans cette greffe, la compatibilité HLA est donc généralement de 5/10. Différentes procédures permettent de dépléter les lymphocytes T du greffon et ainsi de contrôler le risque inacceptable d'une maladie sévère du greffon contre l'hôte, particulièrement élevé dans cette procédure en l'absence de T-déplétion:

- T-déplétion ex-vivo par tri cellulaire d'un greffon prélevé par cytophérèse : soit de l'ensemble des lymphocytes T (CD3+), soit de certaines sous-populations afin de préserver la prise de greffe et diminuer le risque infectieux post-greffe, notamment viral (déplétion des lymphocytes T naïfs CD45 RA, des lymphocytes T exprimant un TCR alpha-bêta, souvent couplée à une déplétion des lymphocytes B CD19+)
- T-déplétion in vivo, le plus souvent par l'administration précoce de cyclophosphamides en post-greffe, ciblant prioritairement les lymphocytes T alloréactifs activés

La source de cellules souches peut être de la moelle osseuse, prélevée sous anesthésie générale, ou des cellules souches périphériques, prélevées par cytophérèse du sang périphérique après stimulation par un facteur de croissance, le *Granulocyte Colony Stimulating Factor*.

En 2020, il y a eu en France 1 878 greffes allogéniques de cellules souches hématopoïétiques dont 277 dans la population pédiatrique, réalisées dans 15 centres de greffes pédiatriques. La part des maladies malignes dans les indications d'allogreffe chez les receveurs de moins de 18 ans représentait 54% en 2020.

	Moelle osseuse		Sang périphérique		Sang placentaire		Total
	Apparenté	Non apparenté	Apparenté	Non apparenté	Apparenté	Non apparenté	
Maladies malignes	49	24	8	14	0	28	123
Maladies non malignes	59	19	9	5	2	10	104
Total	108	43	17	19	2	38	227

Tableau 1 : Nombre d'allogreffes apparentées et non apparentées selon l'origine des cellules souches hématopoïétiques et le type de maladie chez les patients de moins de 18 ans, en 2020. *Source : Base Promise (extraction du 21 mai 2021)*

Nota bene : Différence entre le nombre de greffes dans le texte et dans le tableau (toutes les greffes n'ont pas été renseignées dans la base Promise).

Les sources de greffon ont évolué au fur et à mesure des années. La proportion de greffons de moelle osseuse est toujours majoritaire. La greffe de cellules souches placentaires a permis d'augmenter l'accès à la greffe. En 2010, la greffe haplo-identique est apparue, comprenant des procédures spécifiques impliquant de l'Endoxan après la greffe.

En pédiatrie, les résultats de l'allogreffe de CSH sont globalement bons en terme de survie globale et de survie sans récurrence (tableau II). En revanche, la morbidité aigüe et à long terme restent élevées. La toxicité immédiate ou précoce est liée aux complications aigües du conditionnement, à la Maladie aigüe du greffon contre l'hôte et à une augmentation du risque infectieux. Plus tard, classiquement au-delà de J100 post-greffe, les patients sont confrontés au risque de GVH chronique. Enfin, des complications à long terme (endocriniennes, cancers secondaires notamment), peuvent survenir plusieurs années après la greffe.

	Survie globale	Survie sans évènement	TRM
Leucémie aigüe lymphoblastique (<i>Peters, 2019</i>) ⁱ 95% CI, 0.86 to 0.95; P < .0001	91%	86%	2%
Leucémie aigüe myéloïde (<i>H-L Alloin, 2017</i>) ⁱⁱ 95% CI, 0,78 to 0,82, P< 0,001	82%	66%	7%
Drépanocytose (<i>Gluckman, 2016</i>) ⁱⁱⁱ 95% CI, 0.86 to 0.95; P < .0001	95%	93%	5%
Aplasie médullaire (<i>Young, 2013</i>) ^{iv} 95% CI, 0, 93 to 0,97, P<0,001	95%	92%	5%

Tableau 2 : Survie globale et sans évènement des LAL, des LAM, de la drépanocytose et de l'aplasie médullaire.

B. Maladie du greffon contre l'hôte (GVH)

La maladie du greffon contre l'hôte (GVH) est une réaction des cellules immunocompétentes du donneur contre les tissus de l'hôte. C'est la complication la plus fréquente après une greffe de cellules souches hématopoïétiques avec une fréquence de 35 à 50 % pour la GVH aigüe. La GVH chronique est une complication peu fréquente en pédiatrie : elle représente 10% des greffes pour les maladies malignes (car on tolère des donneurs alternatifs et un arrêt de l'immunosuppression plus précoce) et moins de 5% pour les maladies bénignes. C'est la deuxième cause de mortalité après la rechute. Avant 2005, une GVH digestive était considérée comme chronique si les symptômes apparaissaient après J100. La conférence de consensus du NIH a décidé de changer cette classification entre les GVH aigües et chroniques afin qu'elle soit fondée sur les manifestations cliniques et des critères histologiques. La GVH est prévenue par une prophylaxie systématique en post greffe par Ciclosporine (un inhibiteur de la calcineurine, une protéine phosphatase impliquée dans l'activation des lymphocytes T), associée ou non à un autre immunosuppresseur en fonction du type de greffe. L'indication de la greffe conditionne la dose et la durée de la prophylaxie de la GVH.

1. GVH aigüe

La GVH aigüe est liée à l'activation et l'emballement des lymphocytes T allo-réactifs matures présents dans le greffon. Ce phénomène peut être schématisé selon 3 phases :

- Une première phase trigger, à l'origine d'un environnement inflammatoire propice à l'activation des lymphocytes T (LT) du donneur. Cet environnement est lié principalement au conditionnement et aux infections bactériennes.
- Une deuxième phase d'activation des LT allo-réactifs du donneur suite à une présentation de l'antigène par les cellules présentatrices d'antigène du receveur.
- Tout ceci génère des lésions tissulaires principalement au niveau du foie, de la peau et des tissus digestifs.

Dans l'intestin, la dysrégulation immunitaire observée dans la GVH aigu conduit à une destruction des cellules souches intestinales (en particulier les cellules Paneth et les cellules calciformes). De nombreuses données scientifiques, à la fois sur les modèles animaux et humains, montrent qu'un déséquilibre du microbiote intestinal a un rôle important dans le développement de la GVH aigüe du tractus digestif. Les régimes de conditionnement, les antibiotiques à large spectre, les immunosuppresseurs et l'introduction de lymphocytes modifient profondément la composition du microbiote.

Le traitement de première ligne de la GVH aigüe est la corticothérapie systémique. 50 % des GVH sont cortico-résistantes et s'accompagnent d'une morbidité et d'une mortalité très importante. Plusieurs traitements de seconde ligne peuvent être proposés. Actuellement, le traitement de deuxième ligne standard chez l'adulte et l'enfant > 12 ans est le Ruxolitinib (Jakavi), qui a montré une supériorité dans un essai randomisé de phase 3 versus le bras *standard of care*. Les données sont moins solides en pédiatrie, où il n'y a pas d'étude randomisée. Dans cette population le Ruxolitinib a une place croissante, mais d'autres traitements peuvent également être proposés, notamment la Photophorèse extra-corporelle, les anticorps monoclonaux anti TNF ou anti IL2. Deux traitements plus récents sont apparus et représentent un espoir au traitement de la GVH aigüe : il s'agit des cellules souches mésenchymateuses **Bader 2019**^v et de la transplantation fécale **Malard 2021**^{vi}

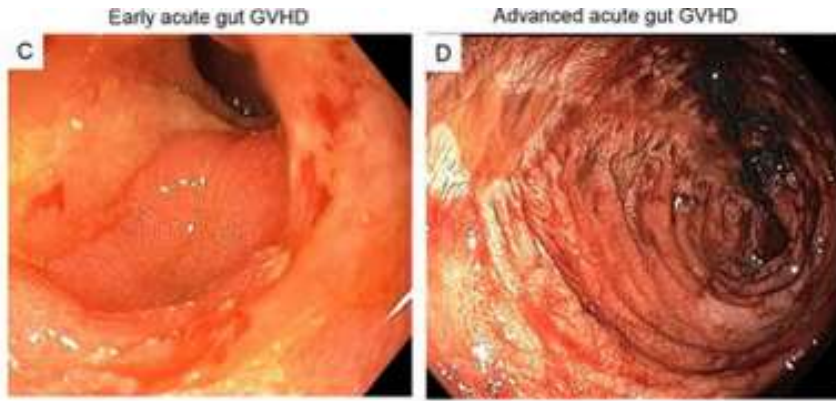


Figure 1 : Aspect endoscopique de la GVH aiguë digestive avec ulcérations profondes Zeiser 2017^{vii}

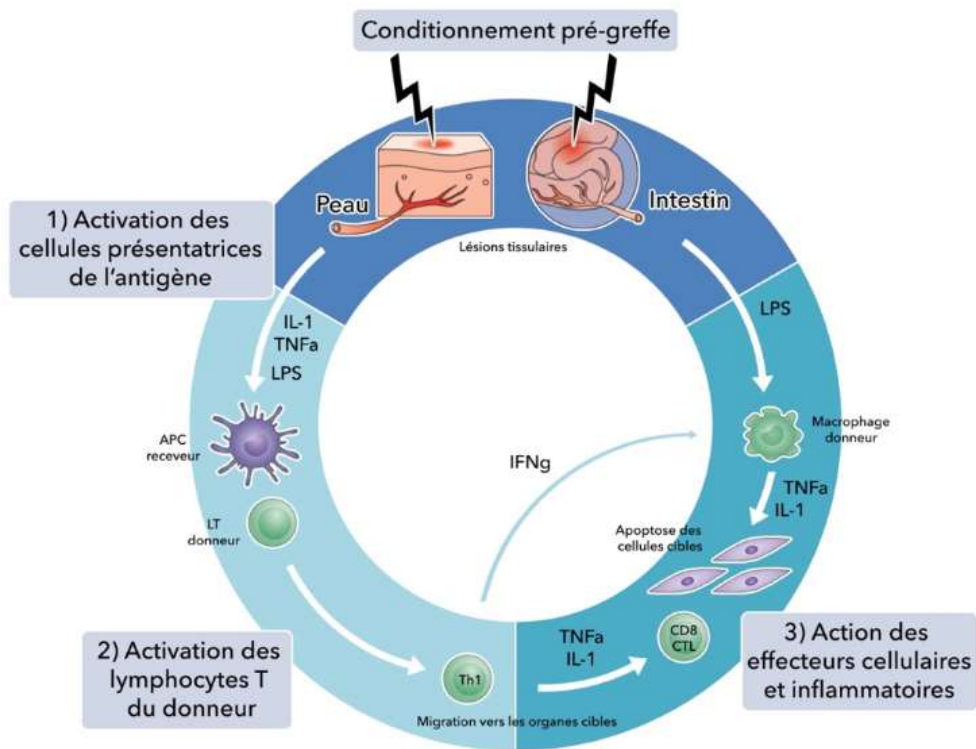


Figure 2 – Physiopathologie de la GVH aiguë d'après Ferrara et al, 2009^{viii}

Le conditionnement pré-greffe provoque des lésions tissulaires et le relargage de signaux de danger et de cytokines inflammatoires responsables de l'activation des CPA du receveur (1). Ces dernières peuvent alors activer les lymphocytes T allogéniques du greffon (2) et déclencher une cascade d'effecteurs cellulaires et inflammatoires menant à l'altération des tissus cibles (3).

2. GVH chronique

La GVH chronique est caractérisée par une fibrose, elle peut atteindre un ou plusieurs organes: musculosquelettique, cardiovasculaire, pulmonaire, gastro-intestinale, cutanée... La GVH chronique se présente en 3 phases : la première est une inflammation précoce causée par une lésion tissulaire, suivie d'une inflammation chronique, qui entraînent des lésions thymiques et une dysrégulation de l'immunité des lymphocytes B et T et aboutissant à une réparation tissulaire avec fibrose **Zeiser 2017^{ix}**.

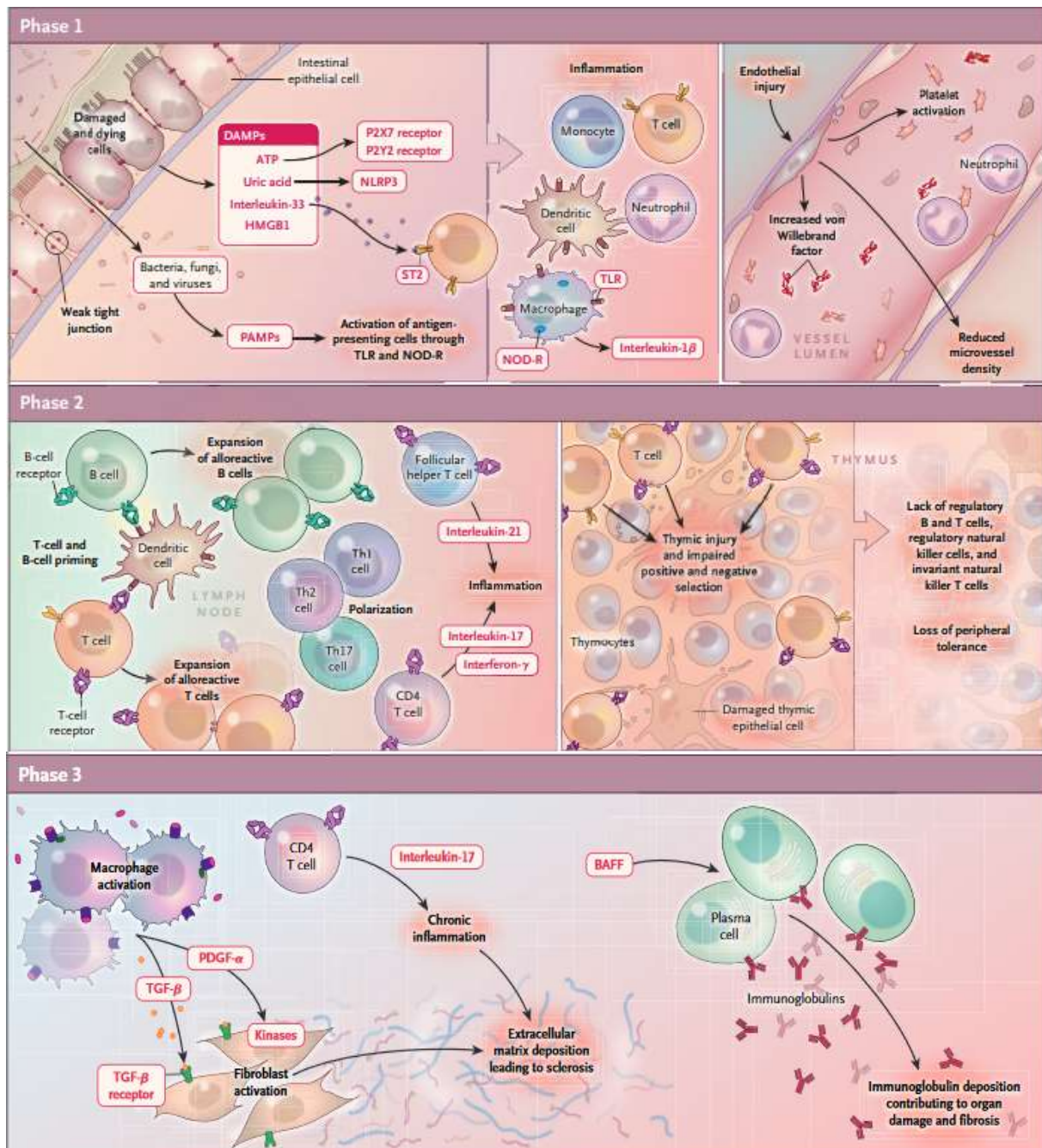


Figure 3 : Formation de fibrose dans la GVHD chronique^x

La phase 1 est caractérisée par des lésions tissulaires. La translocation bactérienne et fongique conduisent à la libération de molécules associées aux pathogènes (PAMP). La lyse cellulaire (due à un conditionnement cytotoxique par la chimiothérapie ou la radiothérapie) entraîne la libération de molécules qui ne se trouvent normalement pas dans la matrice extra cellulaire [DAMPs] qui à leur tour entraînent l'activation des récepteurs purinergiques (P2X7, P2Y2), récepteur interleukine-33 TLR, NOD-R. Les lésions cellulaires et l'inflammation entraînent une perte de micro vaisseaux, une augmentation des taux plasmatiques de facteur Willebrand et la perte de lumière vasculaire des cellules endothéliales.

Au cours de la phase 2, les populations effectrices du système immunitaire, y compris les cellules B et T alloréactives sont amorcées par des cellules présentatrices d'antigènes, ce qui conduit à leur expansion et à une polarisation des lymphocytes T vers le type 1, le type 2, et Th17 (Th1, Th2 et Th17). Les lymphocytes T CD4+ réactifs et alloréactifs produisent de l'interleukine-17A qui maintient l'inflammation. L'activation des cellules T auxiliaires folliculaires produit de l'interleukine 21, conduisant à la formation du centre germinale qui n'est pas contrebalancé par une régularisation folliculaire suffisante des cellules T. Dans le même temps, les lymphocytes T alloréactifs provoquent des lésions thymiques et donc une perte de cellules épithéliales thymiques nécessaires à la génération de cellules T régulatrices et à la suppression de cellules T auto réactives. Le résultat est la perte de cellules régulatrices, y compris les cellules T réglementaires, les cellules B réglementaires, les cellules NK.

La 3ème phase est l'activation du fibroblaste par les macrophages. La sécrétion de TGF bêta et PDGF alpha par des macrophages activés entraînant une activation et production excessive de matrice extra-cellulaire par les fibroblastes. La production d'immunoglobulines à commutation isotypique par différenciation des lymphocytes B (plasmocytes), alimentées par le facteur d'activation des lymphocytes B (FBA), se traduit par un dépôt d'immunoglobulines pathogènes. Il s'agit de formation de fibrose.

La GVHD chronique est rarement à l'origine d'une mortalité mais plutôt d'une morbidité et d'un handicap important. Le diagnostic de GVH se fait le plus souvent par la clinique et l'histologie. Néanmoins, dans l'étude **Derlin 2015**^{xi}, l'entéro-IRM serait un examen avec une sensibilité à 81,5% pour détecter les GVH digestives. Il permet de visualiser des épaissements des parois intestinales, des sténoses lumorales, un rehaussement de la paroi murale et de l'ascite. Les segments digestifs le plus souvent atteints par la GVH sont le sigmoïde (63%), l'iléon (59,3%) et le jéjunum (51,9%). Il y aurait une corrélation entre le nombre de segment atteints et la gravité clinique. Cependant, la sensibilité est moindre pour les GVH de bas grade. Les GVH chroniques résistantes aux traitements de première ligne sont très fréquentes. En première intention, elles sont traitées habituellement avec des topiques (Entocort, corticoïde cutané, bain de bouche aux corticoïdes). Dans les formes extensives, les corticoïdes *per os* peuvent être proposés. Les inhibiteurs de la calcineurine sont les traitements principalement proposés dans les formes corticorésistantes. Les traitements de seconde ligne ont une efficacité faible (Cellcept, photophorèse extra corporelle, Anticorps anti TNF ...).

Récemment, le Jakavi a montré une supériorité par rapport aux *standard of care*, c'est-à-dire par rapport aux traitements habituels.

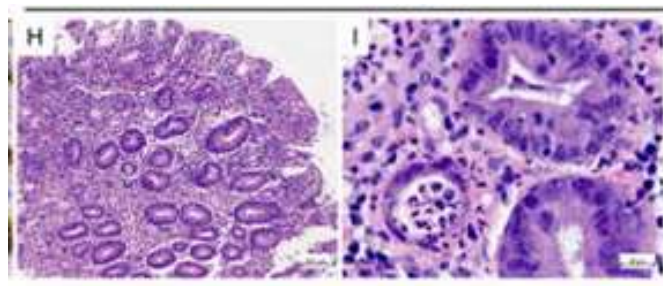


Figure 4 : Histologie de GVH digestive chronique avec des corps apoptotiques et une destruction partielle des cryptes intestinales **Zeiser 2017**^{xii}

C. Les sténoses digestives grêliques et coliques après transplantation de cellules souches hématopoïétiques

Alors que les sténoses œsophagiennes survenant en post-T-CSH sont une manifestation classique et pathognomonique de GVH chronique, les sténoses du grêle et du côlon sont peu décrites et semblent extrêmement rares après T-CSH. En dehors du contexte de la greffe de CSH, les sténoses digestives relèvent de différents mécanismes : inflammatoires (maladie de Crohn), infectieux (tuberculose notamment), néoplasiques (adénocarcinome du côlon, lymphome du grêle), post-radiothérapie (mécanisme principalement ischémique). Le mécanisme et la stratégie de prise en charge d'une sténose digestive basse après allogreffe de CSH restent à définir. Une revue de la littérature nous a permis d'identifier 5 publications rapportant 14 patients, greffés pour des hémopathies malignes (10) ou non malignes (4), d'âge médian à la greffe de 17,5 ans (1,8-43). Tous les patients ont présenté une GVH digestive chronique. Le site de la sténose était majoritairement l'intestin grêle (14 patients) et plus particulièrement l'iléon (11 patients). Une majorité de patients avait une sténose multiétagée. Les principaux symptômes étaient des douleurs abdominales évocatrices de syndrome de Koenig (14 patients) et des vomissements itératifs (13 patients). En revanche, seuls 2 patients ont présenté un syndrome occlusif complet. Le diagnostic a pu être posé par imagerie (Opacification digestive haute, TDM abdominale, IRM) chez 14 patients, retrouvant une dilatation d'amont et une obstruction du segment du grêle. L'étude anatomopathologique des biopsies ou pièces opératoires avait retrouvé un aspect de GVH chronique (présence de corps apoptotiques et fibrose de la muqueuse et de la sous muqueuse) chez tous les patients.

Dans l'article de **Spencer and al^{xiii}**, les auteurs ont étudié les pièces opératoires ou biopsies de 13 patients décédés qui avaient eu des ulcérations digestives basses suite à une T-CSH. Sur ces patients, 5 avaient eu une sténose digestive basse avec des signes de GVH chronique retrouvés à l'histologie (corps apoptotiques). Nous avons étudié dans cette revue de la littérature, seulement les 5 patients de cette étude qui ont présenté des sténoses digestives (5/13).

Le traitement de ces sténoses n'est pas codifié. Parmi les patients rapportés dans la littérature, 5 ont eu un traitement médical en première ligne, principalement des immunosuppresseurs (corticoïdes, Infliximab, Ciclosporine, en monothérapie ou en association) sans amélioration clinique. Tous les patients ont finalement bénéficié d'une résection chirurgicale des segments sténosés. Cette approche a semblé bénéfique chez certains patients, permettant une disparition complète des signes digestifs chez 8 d'entre eux. Cependant sa morbidité semblait élevée: 7 patients ont présenté une complication post-opératoire (péritonite post opératoire, fistule entéro-cutanée, hémorragie digestive nécessitant une embolisation artérielle, autres non décrites)

	Age median (min-max)	Pathologie	Diagnostic J post greffe	Imagerie diagnostique	Traitements	Histologie	Complications chirurgicales	Survie
Herr and al^{xiv} n= 2	43 (41-45)	LNH, LMC	133 (125-141)	-Opacification digestive (1) -TDM abdominale : épaississement diffus paroi intestinale + rétrécissement luminal(1)	Chirurgical : Résection- anastomose	-Fibrose étendue + ulcérations, pseudomembranes et corps apoptotiques	-Péritonite - Fistule enterocutanée (n=1)	Vivant sans récurrence à 32 mois de la greffe -Décès par rechute de sa maladie
Spencer and al^{xv} n= 5	17,5(4-23)	LAL (1) Aplasie Médullaire (4)	63	-Opacification digestive : segment dilaté et obstruction distale (4) -Endoscopies saignements digestifs(2) -IRM digestive retrouvant un hématome de paroi et sténose (1)	-5 patients résection duodénale 47 cm et 250 pour sténose	-Atrophie villositaire, perte de villosité, abcès cryptiques, nécrose focale, corps apoptotiques , fibrose (5)	Complication péri opératoire (5)	5 décès de GVH
Evans and al^{xvi} n=2	29,5 (24-35)	LAL, LMC	97 ,5 (45- 150)	-TDM abdominale : saignement diffus de l'intestin grêle(1) -Opacification digestive haute: plusieurs sténoses iléales, pas de passage du produit de contraste (1)	-Laparotomie avec Résection- anastomose et jéjunostomie (1) -Médical : corticoïdes et Ciclosporine puis laparotomie exploratrice résection des sténoses (1)	-Ulcération diffuse muqueuse, nécrose fibrinoïde, avec régénération et nécrose des cellules cryptiques -Fibrose, muqueuse ulcérée, apoptose de cellules cryptiques. GVHc	Hémorragie digestive avec embolisation artère gastro omentale nécessaire (1)	Vivant sans récurrence à 8 mois et 24 mois

	Age median (min-max)	Pathologie	Diagnostic J post greffe	Imagerie diagnostique	Traitements	Histologie	Complications chirurgicales	Survie
Tordjman et al^{xvii} n=4	8,5(3-15)	Myélodysplasie, LMMJ(2), LAL	346 (154 -512)	TDM abdominale : visualisation directe de la sténose (3), épaississement pariétal sans sténose visualisée (1)	-Médical : infiximab puis chirurgical résection iléale anastomose(1) - Médical : corticoïdes Infiximab Tacrolimus Inolimomab puis chirurgical résection- anastomose(1) -Médical : infiximab puis résection chirurgicale(1) -Médical : antibiotiques puis chirurgical avec résection- anastomose(1)	-Ulcérations iléales et perte de cellules cryptiques, cellules géantes. Corpsapoptotiques, fibrose sous-muqueuse (4)	Aucune	Vivant sans récurrence à 14 mois 3 ans, 4 ans de la greffe
Yoon and al ^{xviii} n=1	1.8	LAM	260	Opacification digestive : obstruction partielle de l'intestin grêle proximale, Un rétrécissement luminal de l'intestin grêle avec dilatation de l'intestin proximal	-Chirurgical, laparotomie résection- anastomose	-Perte sévère de l'épithélium muqueux, de nombreux corpsapoptotiques basaux unicellulaires, fibrose sous-muqueuse / sous-séreuse = GVH chronique	Aucune	Vivant sans récurrence à 4 ans de la greffe

Tableau 3: Revue de la littérature de 4 articles sur les sténoses digestives basses chez les patients allogreffés

Ainsi, bien que les données de la littérature semblent indiquer une prédominance de la GVH dans les étiologies des sténoses digestives post T-CSH, et une plus grande efficacité de l'approche chirurgicale, le nombre de cas rapportés reste actuellement trop faible pour pouvoir définir un algorithme précis de prise en charge de ces sténoses. L'objectif de notre travail était de décrire les circonstances de survenue, la présentation clinique, le cheminement diagnostique, les résultats histologiques et le traitement des sténoses digestives basses survenant chez des enfants allogreffés en France afin d'avancer dans la connaissance de cette complication très rare.

II. Matériels et méthodes

A. Type d'étude et population

Nous avons contacté les 15 centres pédiatriques d'allogreffes Français par mail à partir d'une liste de diffusion du groupe pédiatrique de la SFGM TC qui inclue l'ensemble des cliniciens des hôpitaux compétents dans l'allogreffe de CSH en France. L'ensemble des centres nous a répondu dont 8 de manière positive : CHU de Rouen, hôpital Robert Debré à Paris, Nantes, Rennes, Grenoble, hôpital des enfants de Toulouse, centre Léon Bérard de Lyon et Hôpital Hautepierre de Strasbourg.

Il s'agit donc d'une étude multicentrique, rétrospective, observationnelle et descriptive dans les services d'hématologies pédiatriques Français. Nous avons recueilli les données en demandant les comptes rendus d'hospitalisations, de consultations, d'anatomopathologie des sténoses, des imageries au moment du diagnostic de sténose et de la dernière consultation disponible. Pour certains centres, il a été nécessaire de se déplacer afin d'avoir accès au dossier médical, lorsque tous les éléments du courrier n'étaient pas présents. Nous avons intégré dans ce recueil quatre patients qui ont déjà été étudiés dans une étude monocentrique de Robert Debré.

B. Critères d'inclusion

Les critères d'inclusion étaient :

- Patient prise en charge dans un centre Français d'allogreffe de la SFGM-TC
- Allogreffe de CSH avant 18 ans
- Sténose digestive basse après l'allogreffe de cellules souches (intestin grêle, colon, anus)

C. Recueil de données

Le recueil des données cliniques s'est effectué de façon rétrospective à partir des dossiers papier et sur logiciel informatique de chaque hôpital. Les données ont été recueillies dans un tableur Excel. Pour les caractéristiques des patients, la symptomatologie, l'imagerie et les autres informations recueillies, nous nous sommes basés sur les conclusions du dossier médical du patient, sans relecture centralisée des lames d'anatomopathologie et des examens radiologiques.

Pour chaque patient, ont été recueillies les données suivantes :

En ce qui concerne les caractéristiques du patient :

- Age du patient
- Date de naissance
- Sexe
- Type de pathologie

En ce qui concerne la greffe :

- Age au moment de la greffe
- Date de la greffe
- Type de donneur
- Compatibilité HLA
- Source de cellules souches
- Statut CMV du donneur et du receveur

En ce qui concerne le conditionnement pré greffe :

- Irradiation corporelle totale
- Prophylaxie anti GVH
- Sérothérapie
- Décontamination digestive

En ce qui concerne la GVH :

- Délai d'apparition de la GVH aiguë par rapport à la greffe
- GVH digestive aiguë : grade de 0 à 4
- GVH chronique (digestive, cutanée, hépatique, oculaire, pulmonaire)
- NIH
- Traitement curatif de première intention : corticothérapie
- Cortico-résistance
- Traitement de 2eme ligne GVH aiguë/chronique

En ce qui concerne les sténoses digestives :

- Délai d'apparition de la sténose par rapport à la greffe
- Traitement au moment du diagnostic de sténose
- Symptômes
- Imageries
- Nombre et site des sténoses
- Traitement médical
- Traitement chirurgical : description de l'intervention

- Histologie des sténoses
- Histologie iléo-colique

En ce qui concerne l'évolution des patients à court terme et long terme :

- Complication post chirurgicale
- Récidive de sténoses digestives basses
- Arrêt, reprise ou majoration du traitement immunosuppresseur
- Délai de suivi des patients et survie

D. Analyses statistiques

Les variables qualitatives étaient décrites par leur effectif (pourcentage). Les variables quantitatives étaient décrites par leur moyenne (écart-type) si elles suivaient une distribution normale et par leur médiane (quartil 1 – quartil 3) dans le cas contraire. Une courbe de survie a été réalisée à partir des dates de décès et du diagnostic de sténose digestive.

III. Résultats

A. Caractéristiques des patients

Au total, 13 patients, âgés de 2 à 17 ans et greffés dans 8 centres entre 2008 et 2020, ont été identifiés. Les caractéristiques des patients sont résumées dans le tableau IV. Tous avaient présenté une GVH digestive aiguë objectivée par biopsie, dont 2 de grade II, 1 de grade III, et 10 de grade IV. Toutes sauf une étaient cortico-résistantes et toutes ont évolué vers une GVH chronique. Six patients étaient encore sous immunosuppresseur au moment du diagnostic de la sténose.

	Cohorte, n = 13
Sexe F/H	4/9 (31/69 %)
Pathologie initiale	
- Hémopathie maligne (LAM/SMD, LMMJ)	11 (84 %)
- Tumeur solide (Sarcome d'Ewing)	1 (8 %)
- Deficit immunitaire congénital	1 (8 %)
Age de la greffe (années)	8.3 (2-17)
Type de donneur	
- Non apparenté (fichier)	
o Donneur vivant	5 (39 %)
o Unité de sang placentaire	6 (46 %)
- Fratrie	2 (15 %)
Compatibilité HLA	
Donneur vivant	
10/10	6 (46 %)
9/10	1 (8 %)
Unité de sang placentaire	
6/6	2 (15 %)
5/6	1 (8 %)
4/6	2 (15 %)
6/8	1 (8 %)
Source des cellules souches hématopoïétiques	
- Cellules souches périphériques	3 (23 %)
- Moelle osseuse	4 (31 %)
- Unité de sang placentaire	6 (46 %)
Conditionnement incluant une irradiation corporelle totale	2 (15 %)
Sérothérapie (sérum anti lymphocytaire)	5 (38 %)
Décontamination digestive	8 (62 %)
Donneur CMV positif	3 (25 %)
Receveur CMV positif	6 (50%)

Tableau 4: Caractéristiques initiales de la population, du greffon et du conditionnement

	Cohorte n = 13
GVH aigüe	
Délai entre la GVH digestive aigüe et la greffe (jours)	31 [21 – 54]
Stade de la GVH aigüe digestive	
- 0	0
- 1	0
- 2	2 (15 %)
- 3	1 (8 %)
- 4	10 (77 %)
GVH digestive cortico-résistante	12 (92 %)
Traitement de seconde ligne	12 (92 %)
Nombre de lignes de traitement pour la GVH digestive	5 [3 – 7]
GVH chronique	
GVH digestive chronique	13 (100 %)
Stade NIH (atteinte digestive)	
- 0	0
- 1	0
- 2	2 (15 %)
- 3	11 (85 %)
Nombre de ligne de traitement pour la GVH digestive chronique	3 [2 – 3]
Autres atteintes de GVH chronique	
- Aucune	8 (62 %)
- Hépatique	1 (8 %)
- Pancréatique	1 (8 %)
- Pulmonaire	2 (15 %)
- Cutanée	3 (23 %)
Traitement en cours au moment du diagnostic de sténose	
- Aucun	5 (39 %)
- Corticoïdes	5 (39 %)
- Budésonide	1 (8 %)
- Sirolimus	1 (8 %)
- Azathioprine	1 (8 %)
- Etanercept	3 (23 %)
- Infliximab	2 (15 %)
- Photophorèse EC	2 (15 %)

Tableau 5 : Caractéristiques des GVH digestives

	Cohorte n = 13
Délai entre la sténose et la greffe (jours)	420 [299 – 545]
Nombre de sténose - 1 - 2 - 3 - 4 - 5 - > 5	3 (23 %) 4 (31 %) 2 (15 %) 1 (8 %) 1 (8 %) 2 (15 %)
Site de sténose - Grêlique non précisé - Iléale - Jéjunale - Colique - Anale	1 (8 %) 9 (69 %) 4 (31 %) 2 (15 %) 1 (8 %)
Histologie de la sténose - Nécrose par obstruction veineuse - Sténose cicatricielle - Sténose inflammatoire - Sténose mixte	1 (8 %) 2 (17 %) 3 (25 %) 6 (50 %)
Histologie digestive (autre que la sténose) - Absence de GVH - GVH active	10 (83 %) 2 (17 %)

Tableau 6 : Description des sténoses digestives basses

B. Manifestations cliniques des sténoses digestives.

Tous les patients sauf un ont présenté des douleurs abdominales récurrentes. Chez un patient, le dossier médical précise qu'elles évoquaient un syndrome de Koenig. Un seul dossier ne rapporte pas de douleur abdominale. Chez ce patient, le diagnostic a été évoqué devant un sepsis lié à une translocation bactérienne. Les principaux symptômes ayant conduit au diagnostic de sténose sont listés dans la figure 5.

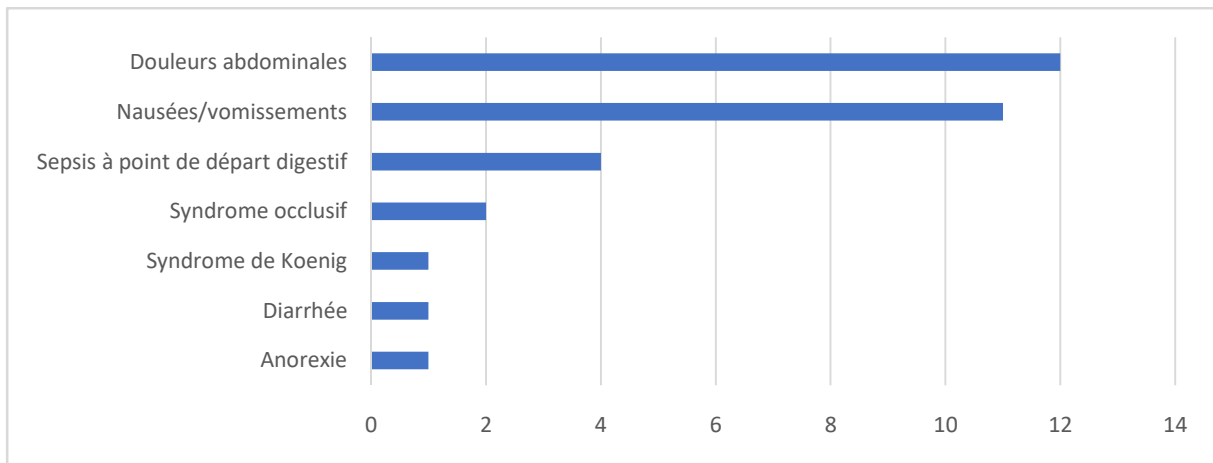


Figure 5 : Symptomatologie lors du diagnostic de sténose en fonction du nombre de patients

C. Diagnostic de sténose

La sténose de localisation anale et les deux sténoses de localisation colique ont été diagnostiquées par endoscopie. Le diagnostic a été posé grâce à l'imagerie chez 13 patients:

- Six patients ont eu une entéroIRM ou une entéroTDM qui ont systématiquement permis de visualiser et de localiser la/les sténose(s). Les données de tolérance de ces examens ne sont pas rapportées.
- Sept patients ont eu une TDM avec injection intraveineuse de produit de contraste. Cet examen a permis de suspecter l'existence d'une sténose devant une dilatation grêlique d'amont chez cinq patients et était faussement négatifs chez deux patients. La sténose a finalement été objectivée chez ces deux patients par entéroIRM chez l'un des deux et par coloscopie chez l'autre.
- Une IRM a été réalisée chez un patient et retrouvait des signes indirects de sténose. Le TOGD fait au préalable était normal.

L'échographie n'a été réalisée que chez 4 patients. Elle n'avait pas été couplée au doppler. Elle n'a permis de visualiser de sténose ou de montrer de signes indirects chez aucun de ces patients. Un TOGD a été réalisé chez 4 patients. Nous n'avons pas retrouvé d'information concernant son protocole précis de réalisation, notamment les temps d'acquisition des images. Il n'a pas montré de sténose ni de signes indirects de sténose et a été considéré comme normal.

Au final, la sténose a donc été diagnostiquée soit par visualisation directe par entéroIRM/TDM ou coloscopie (n= 7), soit devant des signes indirects (épaississement pariétal, dilatation d'amont) en TDM ou IRM (n= 6)

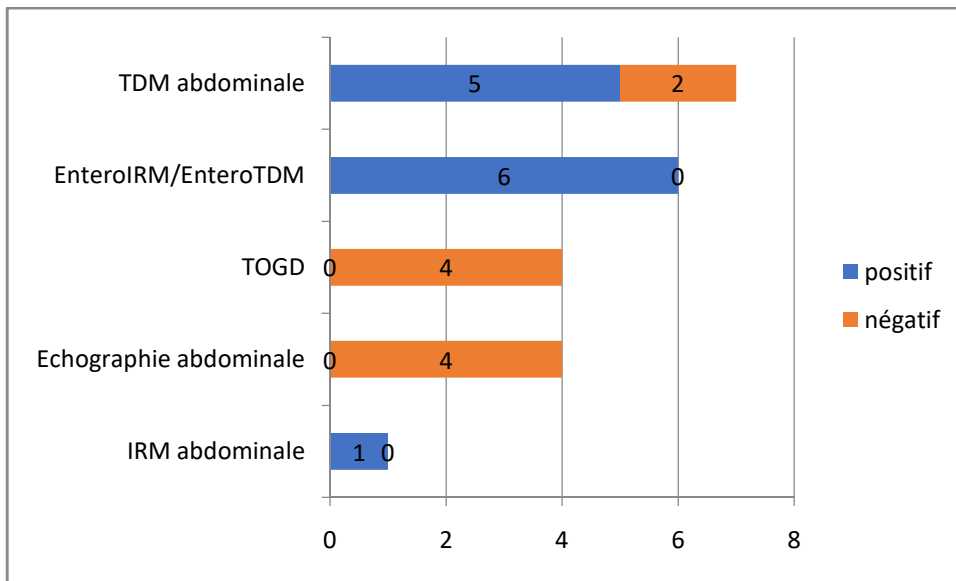


Figure 6 : Performances diagnostiques des examens d'imagerie. Nombres d'examen réalisés et résultats montrant des signes directs ou indirects de sténoses (positifs) ou ne permettant pas le diagnostic de sténose (négatifs).

D. Traitements des sténoses

1. Traitements médicamenteux

6 patients n'ont pas été opérés ou dilatés d'emblée. Parmi eux, 3 recevaient déjà un traitement par anti-TNF Infliximab n=2 ou Etanercept n=1 qui a été poursuivi. Chez l'un des deux, du Budésonide (Entocort) a été associé. Un autre patient a été mis sous anti-TNF (Adalimumab) et antibiothérapie par Métronidazole et Ciprofloxacine. Un cinquième, déjà traité par Azathioprine, Ciclosporine et corticoïdes *per os*, a été mis sous anti-TNF (Infliximab), puis successivement sous Sirolimus et cellules souches mésenchymateuses. Le sixième patient, déjà sous corticothérapie, Ciclosporine et Photophérèse extra-corporelle n'a pas eu de modification de ce traitement immunosuppresseur, mais a été mis sous antibiothérapie. Parmi ces patients, aucune efficacité objective du traitement médical n'a été notée. Chez le cinquième patient ci-dessus, une amélioration de la symptomatologie clinique a été notée de façon transitoire mais a ensuite évolué vers un syndrome occlusif.

Parmi ces 6 patients, 4 ont ensuite bénéficié d'un traitement de seconde ligne : 1 dilatation endoscopique et 3 chirurgies de résection de sténose. Les 2 autres patients, en situation palliative ont été récusés devant des risques opératoires jugés excessifs.

2. Dilatation endoscopique

Un seul patient a bénéficié d'une dilatation endoscopique d'une sténose bifocale (canal anal et colon sigmoïde) 120 jours après la mise sous Adalimumab et antibiothérapie. Le patient a été laissé sous Adalimumab en post-intervention. L'évolution post interventionnelle a été favorable avec une régression des signes cliniques. Une récurrence de la sténose sigmoïdienne a nécessité une nouvelle dilatation endoscopique, sans nouvelle récurrence, après laquelle l'Adalimumab a été interrompu.

3. Traitement chirurgical

Dix patients ont bénéficié d'une résection du grêle, dont sept en première intention. Le délai médian entre le diagnostic de sténose et la chirurgie était de 33 jours (7-300), et le délai entre le traitement médicamenteux et la chirurgie ou l'endoscopie était de 80 jours (32-300). Le compte rendu opératoire était disponible pour 9 patients. L'information concernant la longueur de grêle réséquée n'était disponible que chez 5 patients. Elle était comprise entre 10 et 20 cm. Un patient a eu une stricturoplastie en plus de la résection. Sept patients ont pu avoir un rétablissement de continuité par anastomose iléo-iléale ou iléo-colique en un temps. Un patient a bénéficié d'une résection de sténose avec une mise en iléostomie de décharge en canon de fusil puis remise en continuité dans un deuxième temps. Un autre patient a eu une résection de sténoses étagées du grêle avec anastomose gastro-jéjunales avec anses en oméga, jéjunostomie et colostomie. Ce patient n'a pas eu de remise en continuité par la suite.

La tolérance de la chirurgie a été globalement bonne sur le court et le long terme. 70% des patients opérés n'ont pas présenté de complication aiguë ou à long terme de la chirurgie. Les suites post-opératoires précoces ont été marquées par une péritonite à J5 compliquée de choc septique chez un patient. Aucune autre complication aiguë n'a été rapportée. Sur le long terme, un patient a présenté un syndrome de grêle court, mais nous n'avons pas eu accès à des données plus précises concernant son évolution. Un autre patient a présenté une occlusion sur bride 12 mois après la chirurgie.

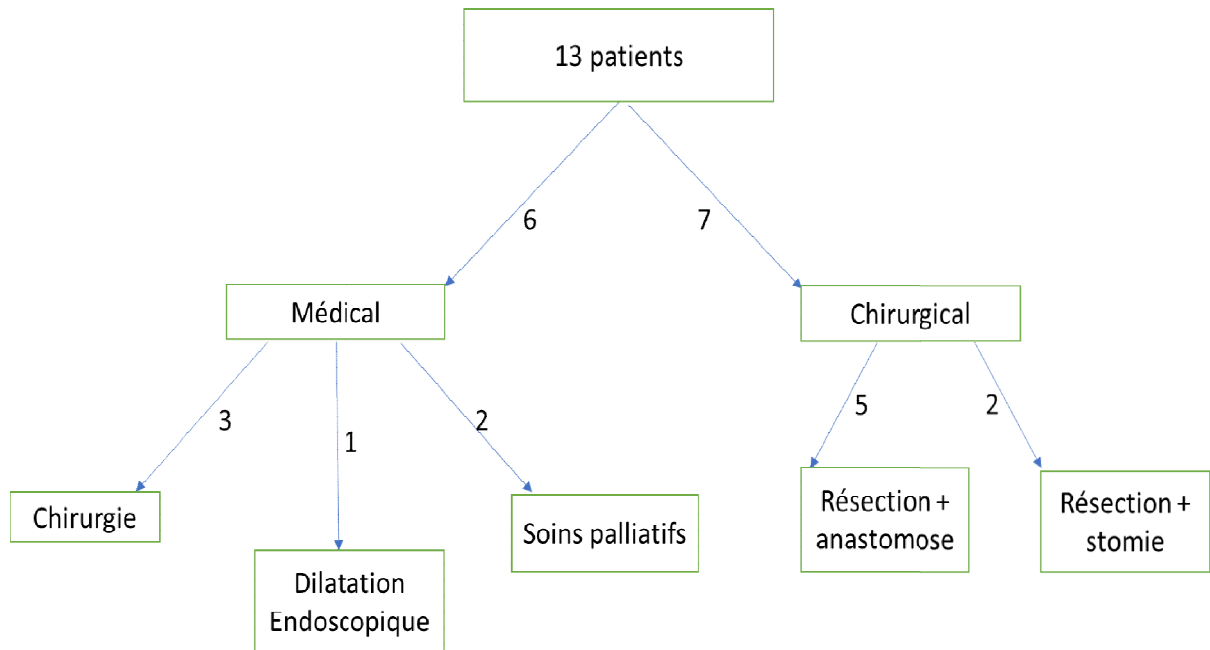


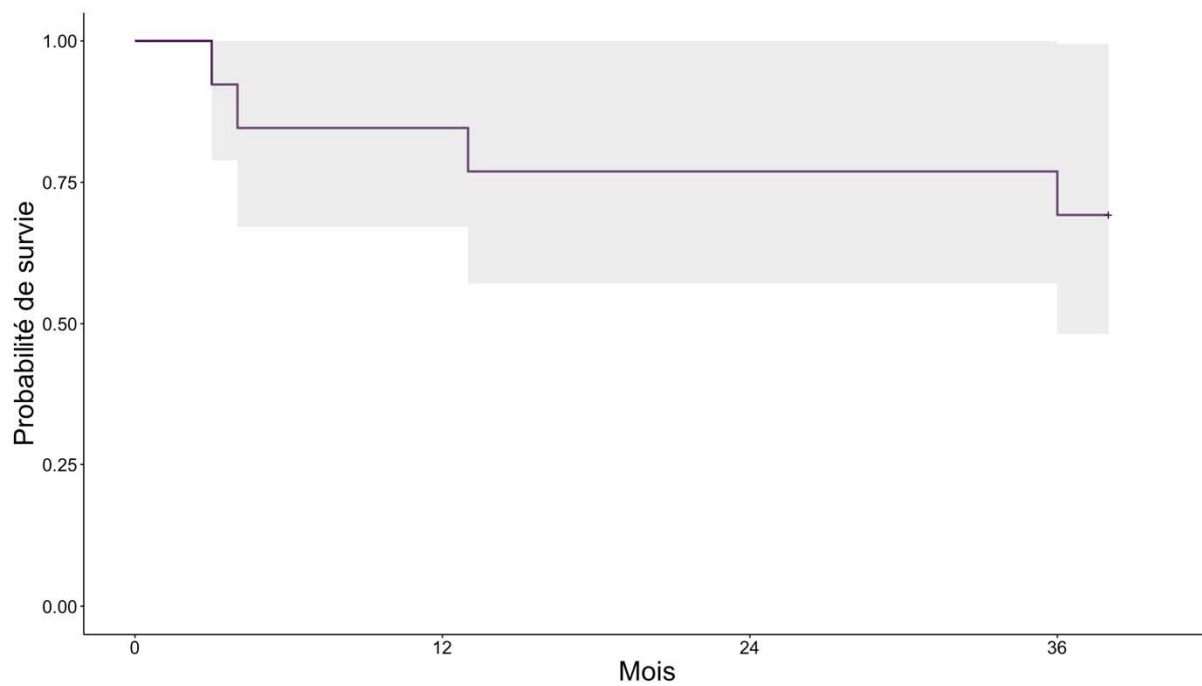
Figure 7 : Diagramme de flux des prises en charge thérapeutique des 13 patients

E. Evolution

Parmi les patients opérés en première ou en deuxième intention, aucune récurrence de la sténose n'a été objectivée. Les douleurs abdominales et les vomissements se sont amendés chez tous ces patients. Tous les patients ont bénéficié d'un support nutritionnel entéral ou parentéral en post-opératoire. Sur le long cours, quatre patients ont présenté des troubles persistants de l'oralité, dont deux seulement ont bénéficié d'une prise en charge orthophonique. Un patient a nécessité le maintien d'un support nutritionnel sur gastrostomie devant des vomissements persistants. Neuf patients ont pu arrêter leurs traitements immunosuppresseurs après chirurgie de la sténose.

F. Survie

Tous les patients ont été suivis après la greffe mais un patient a été perdu de vue, 4 ans après le diagnostic de la sténose digestive, il était en rémission de sa pathologie sans récurrence de sténose digestive. Le délai médian de suivi par rapport à la greffe est de 7 ans (2-12). Aux dernières nouvelles, 4 patients sont décédés dont 2 de complications infectieuses et respiratoires et 2 d'une rechute ou d'une progression de leur maladie maligne. Le délai médian de décès par rapport au diagnostic de sténose était de 1 an (0,5- 2). Le délai médian de décès par rapport à la greffe était de 1,5 ans (1-4). Le taux de survie globale à 36 mois par rapport au diagnostic de sténose était de 0,73.



Délai (mois)	0	12	24	36
Effectif	13	10	10	9

Figure 8 : Courbe de survie après le diagnostic de sténose digestive

IV. Discussion

La sténose digestive est un évènement peu décrit et probablement rare après allogreffe de CSH. La série que nous rapportons ici est à notre connaissance la plus large rapportée à ce jour. Les données recueillies indiquent un lien entre GVH digestive sévère, encore active ou en rémission, et sténose digestive. Elles montrent la difficulté potentielle du diagnostic de cette complication. Elles suggèrent enfin l'inefficacité des traitements immunosuppresseurs et la place prépondérante de la chirurgie dans la prise en charge de ces sténoses.

Comme indiqué plus haut, le nombre de publications rapportant spécifiquement des sténoses digestives chez les patients greffés est limité. Ceci est possiblement lié à une très faible incidence de cette complication, comme le suggèrent également nos résultats. En effet, en ayant contacté 15 centres de greffes pédiatriques, nous n'avons pu identifier que 13 patients, étalés sur une période de 12 ans. Cependant la véritable prévalence de cette complication est inconnue. Il n'y a pas à ce jour de publication rapportant la réalisation systématique d'imageries avec opacification digestive (entéro-TDM/entéro-IRM/transit du grêle) chez des patients allogreffés, quel que soit leur statut digestif. En revanche, **Derlin et al, 2015^{xix}** ont réalisé des entéroIRM systématiques et des biopsies multi-étagées à 41 patients adultes adressés pour suspicion de GVH digestive, aigüe ou chronique, de différents stades. Parmi ces patients, seuls 27 ont eu une confirmation histologique de GVH. Les autres présentaient finalement des entérites/colites d'autres origines (CMV ou toxicité du mycophénolate mofétil principalement). La prévalence de sténose digestive (définie comme un rétrécissement de plus de 50% du diamètre de la lumière intestinale) dans cette population était élevée : 81.4% parmi les patients atteints de GVH digestive, 64.4% dans le groupe sans GVH. En revanche une dilatation d'amont (signe du caractère serré de la sténose) était présente chez seulement 3 patients (6 patients sur 13 dans notre série). Ces données suggèrent que la sténose digestive est une complication probablement sous-diagnostiquée chez les patients atteints de GVH digestive. Ces résultats mériteraient d'être confirmés. Il est possible d'émettre l'hypothèse que la majorité des sténoses liées à une atteinte inflammatoire de l'intestin s'améliore voire régresse en cas de réponse au traitement médical de la GVH.

Dans notre étude, le délai d'apparition de sténose en post greffe est important et plus long que dans l'étude de **Derfin 2015^{xx}**, où la médiane de diagnostic de sténose par rapport à la greffe est de 160 +/- 195 jours (14-990) chez ces patients aux antécédents de GVH aigüe stade IV et de GVH chronique extensive. L'absence de GVH active à distance de la sténose plaide pour le caractère peu inflammatoire et plutôt séquellaire de ces sténoses.

Le lien avec la GVH aigüe ou chronique est très probable dans ces sténoses digestives. Comme dans les précédentes publications, tous nos patients avaient présenté une GVH aigüe sévère et/ou chronique extensive. Dans notre série, il semble exister un lien entre la survenue d'une sténose et la sévérité de la GVH aigüe/chronique. La physiopathologie de ce phénomène sténosant n'a pas été spécifiquement étudiée dans la GVH chronique. Dans la maladie de Crohn, l'évolution vers la fibrose des sténoses inflammatoires est bien décrite. La GVH chronique est également un phénomène fibrosant, la fibrose étant une conséquence non spécifique de l'inflammation chronique mais également secondaire à une sécrétion de TGF bêta et PDGF alpha par des macrophages activés entraînant une activation et production excessive de matrice extra-cellulaire par les fibroblastes (cf figure 3).

La médiane de diagnostic de la sténose par rapport à la greffe est de 420 jours (154-2645). Ce délai important par rapport à la greffe est cohérent avec le caractère fibreux retrouvé chez la plupart des patients. Il est peut être également lié à un retard du diagnostic dû au caractère peu spécifique des symptômes digestifs.

Les symptômes faisant découvrir la sténose sont principalement des douleurs abdominales isolées ou associées à d'autres symptômes digestifs (vomissements, intolérance alimentaire), survenant chez des patients traités pour une GVH digestive, dont ils peuvent également être une manifestation. Le caractère rétrospectif des données rend difficile une analyse sémiologique précise des douleurs abdominales et notamment l'identification de syndromes de Koenig caractérisés. En revanche un syndrome occlusif vrai est rare du fait de l'absence du caractère complet des sténoses. Ceci peut expliquer en partie le délai long entre l'apparition des symptômes et le diagnostic chez certains patients. Quatre patients (31%) ont également présenté un sepsis secondaire à une translocation bactérienne à point de départ intestinal. La sténose est un élément favorisant cette complication car elle prédispose à une pullulation microbienne du fait des troubles de la motricité intestinale qu'elle engendre **Seddik 2020^{xxi}** et **Potruch 2022^{xxii}**.

Le diagnostic de sténose digestive peut être difficile. Pour les sténoses coliques, la coloscopie est l'examen de référence. Pour les sténoses du grêle, il n'y a pas de recommandation spécifique concernant la stratégie diagnostique après greffe de CSH. En revanche, hors allogreffe, et notamment dans la maladie de Crohn, l'entéro-TDM et l'entéro-IRM, non irradiantes, ont d'excellentes sensibilités (85% vs 92%) et spécificités (100% vs 90%) pour le diagnostic des sténoses du grêle **Rieder 2016^{xxiii}**. De plus, l'IRM a l'avantage de permettre une visualisation plus précise de l'intestin (œdème, épaissement pariétal, ulcérations muqueuses...). Cet examen est donc recommandé en première intention pour le diagnostic de sténose du grêle. En revanche il impose l'ingestion d'un volume élevé de produit de contraste, et peut donc être de réalisation difficile chez

certain patients. Dans notre série, six patients ont bénéficié d'une entéro-IRM/TDM, permettant systématiquement d'identifier la sténose. La TDM abdominale injectée a permis d'identifier un obstacle digestif par l'existence d'une dilatation d'amont chez 5 patients. En revanche, elle n'a pas permis de visualiser spécifiquement la sténose et surtout, elle était faussement négative chez 2 patients. L'échographie abdominale et le TOGD n'avaient pas diagnostiqué de sténose dans notre série. Il est possible que l'échographie n'ait pas diagnostiqué les sténoses du fait de l'absence de dilatation intestinale ou de son caractère intermittent. Nos données soutiennent donc la réalisation, dès que ceci est possible, d'une entéroIRM ou d'une entéroTDM lorsqu'une sténose du grêle est suspectée chez un patient allogreffé. En l'absence de faisabilité de ces explorations, un scanner injecté peut être utile mais il peut être faussement négatif. Les performances de l'échographie abdominale semblent insuffisantes.

La stratégie de traitement des sténoses digestives en contexte de GVH n'est pas codifiée. Hors allogreffe de moelle, et notamment dans la maladie de Crohn sténosante, dont la physiopathologie n'est probablement pas superposable à celle de la GVH, des recommandations ont été établies et mises à jour en 2021. L'étude de cohorte **CREOLE**^{xxiv} menée par le GTAID, a permis de mettre en place un score simple entre 0-7 points à partir de facteurs prédictifs pour le traitement des sténoses par anti TNF. Si le score est inférieur à 3, la probabilité d'un bénéfice des anti TNF est très faible, si il est > 3, la probabilité est bonne et si égal 3 elle est plutôt moyenne. Les facteurs prédictifs comprenaient : les traitements immunosuppresseurs, des symptômes digestifs présents depuis moins de 5 semaines, un CDOS > 4, un rehaussement tardif en T1, une absence de fistule, un diamètre maximal du grêle en amont de la sténose entre 18 et 29 mm, une longueur de la sténose < 12 cm. Chaque item représentait un point. D'autres critères de choix devaient être pris en compte : en cas de score > 3 ou de sténoses longues et multifocales, le traitement médical devait être tenté en première intention. En revanche, une sténose unique < 40 cm ou un score < 3 étaient des arguments pour effectuer un traitement chirurgical. Dans la maladie de Crohn, le traitement est choisi en fonction du type de sténose et de sa taille. Si la sténose est asymptomatique, il est inutile de la traiter. Si elle est symptomatique, on évalue son caractère inflammatoire avec une imagerie digestive. Si à l'imagerie il y a des signes d'inflammation active, il faudra commencer par du Budésonide pour agir localement sur la sténose digestive ou par des corticoïdes intraveineux en cas d'échec de celui-ci. En cas d'inefficacité de ces traitements, on ajoutera des anti-TNF ou un traitement chirurgical pourra être proposé. S'il n'y a pas de signe d'inflammation à l'imagerie, le traitement dépendra de la taille de la sténose : une sténose supérieure à 5 cm nécessitera une résection chirurgicale tandis qu'une sténose est inférieure à 5 cm sera traitée en première intention

par une dilatation endoscopique avec ballonnet. Ce dernier semble être le traitement de choix pour la sténose du côlon **Amiot 2021**^{xxv}.

Parmi les 13 patients étudiés, aucun des 6 patients ayant reçu un traitement médicamenteux (corticoïdes, anti TNF, immunosuppresseurs, antibiotiques) n'a été amélioré par ce traitement. En revanche chez tous les patients opérés, les symptômes digestifs se sont amendés (de façon retardée chez l'un des patients), sans récurrence aux dernières nouvelles. Un patient a bénéficié d'une dilatation efficace d'une sténose anale et sigmoïde mais a eu une récurrence de la sténose sigmoïde, qui a été dilatée une seconde fois avec succès.

L'échec du traitement médical est possiblement lié au caractère tardif et peu inflammatoire de la majorité des patients. Par ailleurs, le délai entre l'instauration du traitement médicamenteux et la chirurgie a été relativement court chez la plupart des patients. Ceci était probablement motivé par une symptomatologie marquée, mais ce délai est habituellement trop court pour évaluer l'efficacité d'une intervention thérapeutique face à une GVH chronique. Classiquement pour la GVH chronique, l'évaluation de l'efficacité thérapeutique doit se faire au bout de 2-3 mois de traitement. L'évaluation de la réponse aux traitements médicaux est difficile devant le mode rétrospectif de recueil de données. Néanmoins, parmi les deux patients qui n'ont pas été opérés, l'évaluation à 1 mois et 3 mois du début du traitement médical montre chez une patiente la persistance de douleurs abdominales et chez une deuxième patiente, une amélioration temporaire des douleurs abdominales à 1 mois mais une récurrence des vomissements et douleurs abdominales à 3 mois. On ne peut donc rigoureusement affirmer qu'une partie au moins de ces patients ne se seraient améliorés après une durée plus importante de traitement médicamenteux. Par ailleurs, aucun des patients de notre série n'a reçu de Ruxolitinib, qui est actuellement le traitement de référence des GVH chroniques corticorésistantes. Cependant, malgré de nombreux traitements disponibles, la GVH chronique est fréquemment réfractaire à la corticothérapie systémique et aux traitements immunosuppresseurs. Une autre stratégie pourrait être de réserver le traitement immunosuppresseur aux sténoses « inflammatoires ». L'examen histologique des pièces opératoires a montré que certaines sténoses comportaient uniquement du tissu cicatriciel, tandis que d'autres étaient le siège d'une GVH encore active. La majorité des sténoses ayant une histologie mixte, active et cicatricielle. Probablement s'agit-il d'une évolution de l'inflammation vers la fibrose. Il est hautement probable que le traitement immunosuppresseur soit inefficace sur le tissu cicatriciel. La distinction ne pourrait être faite que pour les sites accessibles à une biopsie **Amiot 2021**^{xxvi}. En conclusion, bien que le traitement par immunosuppresseurs semble peu efficace dans cette situation, il ne nous est pas possible d'affirmer qu'un traitement plus prolongé et associant éventuellement du Ruxolitinib pourrait être efficace. D'autre part, le délai post-greffe du diagnostic de la sténose chez nos patients était important. Il est

possible qu'un diagnostic plus précoce ait permis d'augmenter les chances de succès du traitement immunosuppresseur.

La chirurgie en revanche a été particulièrement efficace chez nos patients et ce avec une faible morbidité malgré les nombreuses comorbidités présentes chez eux. La chirurgie des sténoses post GVH est très peu rapportée. **Spencer et al^{xxvii}**, ont décrit en 1986 un taux de mortalité post-opératoire de 35.7% (5 patients décédés de complications post-opératoire sur 14 patients opérés pour une sténose digestive). Cependant l'allogreffe a connu de nombreux progrès depuis cette époque. La faible morbidité observée chez nos patients est possiblement liée en partie à l'important délai post-greffe et à l'absence chez la plupart d'une GVH active au moment de la chirurgie. Nos données démontrent la faisabilité d'un traitement chirurgical des sténoses dans cette population.

Un patient a présenté un syndrome de grêle court post-opératoire. Cette complication impose, comme dans les autres pathologies sténosantes, d'évaluer l'impact d'une exérèse étendue, et de discuter si possible d'une stricturoplastie ou d'une dilatation endoscopique si celle-ci est réalisable.

Sur le plan nutritionnel, en post opératoire, la plupart de nos patients nécessitent un support nutritionnel prolongé, probablement dû à une dénutrition chronique, une inadéquation des dépenses et des besoins et des troubles de l'oralité et doivent avoir une prise en charge multidisciplinaire. L'orthophonie et la rééducation digestive sont primordiales, le suivi par des spécialistes au long cours est fortement recommandé.

Sur le plan médicamenteux, dans notre étude, après le traitement chirurgical ou endoscopique d'une ou des sténoses digestives basses, 75% des patients ont pu arrêter totalement les immunosuppresseurs ou n'ont pas eu de nécessité de reprise de ces traitements. Il est possible qu'on puisse arrêter les traitements immunosuppresseurs en post opératoire car les douleurs abdominales et autres symptômes digestifs étaient probablement liés à une distension abdominale due à la sténose. Une fois l'obstacle retiré, le péristaltisme du grêle a pu fonctionner normalement et les douleurs abdominales ont disparu. Par conséquent, le traitement immunosuppresseur devient caduc.

A. Limites de l'étude

Nous avons effectué une étude multicentrique, rétrospective et descriptive pour décrire à l'échelle nationale, les circonstances de découverte, les moyens diagnostiques, la prise en charge et le devenir des sténoses digestives diagnostiquées dans les suites d'une allogreffe de CSH chez des patients suivis dans 8 centres pédiatriques Français.

1. Données manquantes

Un seul dossier de patient n'a pas été retrouvé et par conséquent il manque quelques données sur l'évolution du patient après le traitement de la sténose

2. Biais de classement

Le grade de la GVH digestive était le plus souvent spécifié dans chaque dossier. Cependant, la différenciation entre la GVH digestive aigüe prolongée et la GVH digestive chronique était difficile et pas toujours écrite dans les dossiers. Nous avons considéré que les GVH digestives qui duraient plus de 3 mois ou qui apparaissaient à 3 mois de la greffe étaient des GVH chroniques.

3. Biais de sélection

Nous avons recueilli les patients allogreffés, qui avaient moins de 18 ans au moment de leur greffe et qui ont présenté une sténose digestive basse au décours. Le recueil s'est fait sur place au CHU de Rouen, au CHU de Lyon, et hôpital Robert Debré à Paris. Pour les autres centres, les informations ont été envoyées par mail par le médecin référent du patient et traitées ensuite sur un tableau Excel. Malheureusement, Il est possible que certaines sténoses n'aient pas été diagnostiquées.

4. Puissance

Le faible nombre de patient de notre recueil entraine un manque de puissance de l'étude, dû au recrutement de patients qui est faible. Les sténoses digestives basses après les allogreffes sont très rares. Nous n'avons pas pu effectuer d'analyse multivariée et nous n'avons pas pu éliminer de probables facteurs confondants au sein de nos analyses.

B. Forces de l'étude

Le point fort de notre étude est qu'il s'agit d'une étude multicentrique dans plusieurs Hôpitaux de France de la SFGM TC. C'est la première analyse multicentrique qui étudie les sténoses digestives basses chez les patients allogreffes suite à une allogreffe de cellules souches dans une population pédiatrique. Notre étude pourra aider à diagnostiquer plus rapidement ces sténoses, surveiller les patients les plus à risque (GVH digestive aigüe sévère avec cortico-résistance) et éviter l'errance diagnostique. Elle permet aussi d'aider à choisir quelle imagerie réaliser en cas de suspicion de sténose digestive basse et de guider le traitement médical ou chirurgical à mettre en place. Elle

pourra être réalisée dans une population plus importante pour augmenter la puissance de l'étude et un suivi des patients de façon prospective

V. Conclusion et perspectives

En conclusion, les sténoses digestives tardives post-allogreffe de CSH sont une complication de la GVH digestive aiguë sévère corticorésistante et/ou chronique extensive. Elles se manifestent habituellement par des signes non spécifiques, identiques à ceux de la GVH en elle-même. Leur diagnostic doit être amélioré par une reconnaissance plus précoce. L'apparition ou l'aggravation secondaire de douleurs abdominales à distance ou en rémission de la GVH, doivent faire évoquer ce diagnostic et réaliser dans l'idéal une coloscopie, à la recherche d'une réévaluation de la GVH, mais aussi une entero-IRM ou éventuellement un scanner abdominal injecté à la recherche d'une sténose. Le traitement n'est pas codifié, mais nos données indiquent la prépondérance de la chirurgie sur le traitement médical pour ces sténoses tardives. L'évolution post-opératoire est le plus souvent simple mais nécessite un accompagnement nutritionnel et une prise en charge spécifique des troubles de l'oralité fréquemment rencontrés chez ces patients.

Par ailleurs, pour aller plus loin, il nous semblerait intéressant d'étudier de façon prospective l'intérêt des différents examens d'imagerie pour le diagnostic des sténoses digestives post GVH.

VI. Bibliographie

- ⁱPeters et al., « Total Body Irradiation or Chemotherapy Conditioning in Childhood ALL ».
- ⁱⁱAlloin et al., « Cytogenetics and Outcome of Allogeneic Transplantation in First Remission of Acute Myeloid Leukemia ».
- ⁱⁱⁱGluckman et al., « [Prevention of bacterial infections after bone marrow graft by broad-spectrum oral antibiotics, absorbable (pefloxacin, penicillin) and non absorbable (cephalosporin, gentamycin, bacitracin)] ».
- ^{iv}Young, « Current concepts in the pathophysiology and treatment of aplastic anemia ».
- ^vBonig et al., « Children and Adults with Refractory Acute Graft-versus-Host Disease Respond to Treatment with the Mesenchymal Stromal Cell Preparation "MSC-FFM"-Outcome Report of 92 Patients ».
- ^{vi}Malard et al., « Gut Microbiota Diversity after Autologous Fecal Microbiota Transfer in Acute Myeloid Leukemia Patients ».
- ^{vii}Zeiser et Blazar, « Acute Graft-versus-Host Disease - Biologic Process, Prevention, and Therapy ».
- ^{viii}Ferrara et al., « Graft-versus-Host Disease ».
- ^{ix}Zeiser et Blazar, « Pathophysiology of Chronic Graft-versus-Host Disease and Therapeutic Targets ».
- ^xZeiser et Blazar.
- ^{xi}Derlin et al., « Magnetic Resonance Enterography for Assessment of Intestinal Graft-versus-Host Disease after Allogeneic Stem Cell Transplantation ».
- ^{xii}Zeiser et Blazar, « Pathophysiology of Chronic Graft-versus-Host Disease and Therapeutic Targets ».
- ^{xiii}Spencer et al., « Diffuse Intestinal Ulceration after Marrow Transplantation ».
- ^{xiv}Herr et al., « Is Severe Intestinal Chronic Graft-versus-Host Disease an Indication for Surgery? »
- ^{xv}Spencer et al., « Diffuse Intestinal Ulceration after Marrow Transplantation ».
- ^{xvi}Evans et al., « Surgery for Intestinal Graft-versus-Host Disease ».
- ^{xvii}Tordjman et al., « Small Bowel Stenosis ».
- ^{xviii}Yoon et al., « Chronic Graft versus Host Disease with Small Bowel Obstruction after Unrelated Hematopoietic Stem Cell Transplantation in a Patient with Acute Myeloid Leukemia ».
- ^{xix}Derlin et al., « Magnetic Resonance Enterography for Assessment of Intestinal Graft-versus-Host Disease after Allogeneic Stem Cell Transplantation ».
- ^{xx}Derlin et al.
- ^{xxi}Seddik et al., « Risk Factors of Ambulatory Central Line-Associated Bloodstream Infection in Pediatric Short Bowel Syndrome ».
- ^{xxii}Potruch, Schwartz, et Ilan, « The Role of Bacterial Translocation in Sepsis ».
- ^{xxiii}Rieder et al., « Crohn's Disease Complicated by Strictures ».
- ^{xxiv}Bouhnik et al., « Efficacy of Adalimumab in Patients with Crohn's Disease and Symptomatic Small Bowel Stricture ».
- ^{xxv}Amiot et al., « Clinical Guidelines for the Management of Inflammatory Bowel Disease ».
- ^{xxvi}Amiot et al.
- ^{xxvii}Spencer et al., « Diffuse Intestinal Ulceration after Marrow Transplantation ».

VII. Liste des abréviations

- CSH : cellules souches hématopoïétiques
- T- CSH : Transplantation de cellules souches hématopoïétiques
- GVH : Graft versus host disease
- GVHD : Graft versus host disease digestive
- CHU : Centre hospitalier universitaire
- TDM : Tomodensitométrie
- IRM : Imagerie par résonance magnétique
- TOGD : Transit oeso-gastro-duodéal
- LNH : Lymphome non hodgkinien
- LMC : Leucémie myéloïde chronique
- LAL : Leucémie aigue lymphoblastique
- LAM : Leucémie aigue myéloïde
- SFGM TC : Société francophone de la greffe de moelle et de thérapie cellulaire
- LMMJ : leucémie myélomonocytaire juvénile
- Photophorèse EC : Photophorèse extracorporelle

VIII. Annexes

Traitement de 1ere ligne pour la GVHD chronique

Drug	Recommendation		Side effects in >25% patients	Response rate	Comment
	Grade	Evidence			
Steroids	A	I	Osteoporosis, osteonecrosis, diabetes mellitus	~30-50% CR	Main drug; strategies to reduce use due to SEs very important
CNI + steroids	C-1	II	Renal toxicity, hypertension	~30-50% RC	Reduces steroid use, reduced incidence of osteonecrosis
Rituximab + steroids/CNI	C-1	III-1 ¹²	Increased risk for late infectious complications	~75%	Randomized data are lacking
MMF + CNI/steroids	D	II	GI complaints, infections		No increased efficacy compared to CNI and steroids, increased risk of relapse of malignancy
Azathioprine	D	II	Cytopenia, risk of infection		Increased mortality
Thalidomide	D	II	Neurotoxicity, drowsiness, constipation		Very little effect in first-line therapy

Classification plusieurs stades et grades en 1974 par Glucksberg de la GvH aiguë (Glucksberg et al. 1974).

Stade	Peau	Foie	Intestin
1	Éruption maculopapuleuse touchant moins de 25 % de la surface corporelle	Bilirubine 2-3 mg/dl (34-50 µm/l)	Diarrhée > 500 ml/j ou nausée, anorexie ou vomissement avec confirmation d'une GH dans le tractus gastro-intestinal haut par biopsie
2	Éruption maculopapuleuse touchant moins de 25 à 50 % de la surface corporelle	Bilirubine 3,1-6 mg/dl (51-102 µm/l)	Diarrhée > 1 000 ml/j
3	Éruption maculopapuleuse touchant plus de 50 % de la surface corporelle	Bilirubine 6,1-15 mg/dl (103-255 µm/l)	Diarrhée > 1 500 ml/j
4	Érythrodermie généralisée avec formation de bulles et desquamation	Bilirubine > 15 mg/dl (> 255 µm/l)	Diarrhée > 1 500 ml/j + douleurs abdominales ± iléus

Classification de la GVH chronique NIH 2014

Outil d'évaluation de la sévérité de la GVH chronique selon le consensus NIH (d'après Jagasia et al., *Biol Blood Marrow Transplant* [12]).

Score GVHc, critères NIH 2014				
NOM :		PRENOM :		
DDN : / /		EXAMINATEUR :		
Date de l'Examen : / /				
	Score 0	Score 1	Score 2	Score 3
Score KPS/ECOG :	<input type="checkbox"/> Asymptomatique. Activité normale (ECOG 0/KPS 100%)	<input type="checkbox"/> Symptomatique lors d'effort (ECOG 1/KPS 80-90%)	<input type="checkbox"/> Symptomatique Alitement <50% (ECOG 2/KPS 60-70%)	<input type="checkbox"/> Symptomatique Alitement >50% (ECOG 3-4 KPS <60%)
Atteinte cutanée :				
Surface corporelle (SC)	<input type="checkbox"/> Pas de lésion	<input type="checkbox"/> 1-18% de SC	<input type="checkbox"/> 19-50% de SC	<input type="checkbox"/> > 50% de SC
Lésions cutanées à prendre en compte :				
<input type="checkbox"/> Erythème/rash maculopapuleux				
<input type="checkbox"/> Lichen plan				
<input type="checkbox"/> Sclérose				
<input type="checkbox"/> Lésion papulosquameuse ou ichtyosique				
<input type="checkbox"/> Kératose pileaire				
Sclérose cutanée	<input type="checkbox"/> Pas de sclérose	<input type="checkbox"/>	<input type="checkbox"/> Sclérose superficielle	<input type="checkbox"/> Sclérose profonde
<input type="checkbox"/> Autre lésion non liée à la GVH (spécifier) : _____				<input type="checkbox"/> Rigide <input type="checkbox"/> Limitation articulaire <input type="checkbox"/> Ulcération
Autres lésions cutanées (non prise en compte par le score cutané SC)				
<input type="checkbox"/> Hyperpigmentation				
<input type="checkbox"/> Hypopigmentation				
<input type="checkbox"/> Poikilidermie				
<input type="checkbox"/> Prurit généralisé ou sévère				
<input type="checkbox"/> Alopecie				
<input type="checkbox"/> Lésion unguéale				
Atteinte buccale :	<input type="checkbox"/> Pas de symptôme	<input type="checkbox"/> Atteinte légère sans retentissement	<input type="checkbox"/> Atteinte modérée avec limitation partielle de l'alimentation	<input type="checkbox"/> Atteinte sévère avec retentissement majeur sur l'alimentation
Lichen plan :				
<input type="checkbox"/> Oui				
<input type="checkbox"/> Non				
<input type="checkbox"/> Autre lésion non liée à la GVH (spécifier) : _____				

	Score 0	Score 1	Score 2	Score 3
<p>Atteinte oculaire :</p> <p>Kératoconjonctivite sèche (KCS) objectivée par l'ophtalmo :</p> <p><input type="checkbox"/> OUI</p> <p><input type="checkbox"/> NON</p> <p><input type="checkbox"/> Non réalisé</p> <p><input type="checkbox"/> Autre lésion non liée à la GVH (spécifier) : _____</p>	<input type="checkbox"/> Pas de symptôme	<input type="checkbox"/> Sécheresse oculaire légère sans retentissement sur les activités quotidiennes (larmes artificielles $\leq 3/j$)	<input type="checkbox"/> Sécheresse oculaire modérée avec retentissement partiel sur les activités quotidiennes (larmes artificielles $> 3/j$ ou bouchons lacrymaux) sans baisse de l'acuité visuelle liée à une KCS	<input type="checkbox"/> Sécheresse oculaire sévère avec retentissement majeur sur les activités quotidiennes ou baisse de l'acuité visuelle liée à une KCS
<p>Atteinte digestive :</p> <p>Symptômes digestifs à prendre en compte :</p> <p><input type="checkbox"/> Spasme œsophagien</p> <p><input type="checkbox"/> Dysphagie</p> <p><input type="checkbox"/> Nausée</p> <p><input type="checkbox"/> Anorexie</p> <p><input type="checkbox"/> Vomissement</p> <p><input type="checkbox"/> Diarrhée</p> <p><input type="checkbox"/> Perte de poids $>5\%$</p> <p><input type="checkbox"/> Fausse route</p> <p><input type="checkbox"/> Autre symptôme digestif non liée à la GVH (spécifier) : _____</p>	<input type="checkbox"/> Pas de symptôme	<input type="checkbox"/> Symptôme présent sans perte de poids significative ($<5\%$ du poids de référence)	<input type="checkbox"/> Symptômes associés à une perte de poids légère à modérée (5-15%) OU diarrhée modérée sans retentissement sur les activités quotidiennes	<input type="checkbox"/> Symptômes associés à une perte de poids significative $>15\%$, nécessitant une assistance nutritionnelle OU dilatation œsophagienne OU diarrhée sévère invalidante
<p>Atteinte Hépatique :</p> <p><input type="checkbox"/> Autre atteinte non liée à la GVH (spécifier) : _____</p>	<input type="checkbox"/> Bilirubine totale normale et ALAT et Phos Alc $<3N$	<input type="checkbox"/> Bilirubine totale normale avec ALAT $> 3-5N$ ou Phos Alc $>3N$	<input type="checkbox"/> Bilirubine totale augmentée mais $< 30 \text{ mg/l}$ ou ALAT $>5N$	<input type="checkbox"/> Bilirubine totale $>30\text{mg/l}$

	Score 0	Score 1	Score 2	Score 3
Atteinte génitale : <input type="checkbox"/> Homme <input type="checkbox"/> Femme <input type="checkbox"/> Non examinée Activité sexuelle <input type="checkbox"/> Oui <input type="checkbox"/> Non Lésions génitales à prendre en compte : <input type="checkbox"/> Lichen plan <input type="checkbox"/> Lichen scléreux <input type="checkbox"/> Rétrécissement vaginal <input type="checkbox"/> Atrophie clitoridienne ou labiale <input type="checkbox"/> Erosion <input type="checkbox"/> Fissure <input type="checkbox"/> Ulcère <input type="checkbox"/> Phimosis <input type="checkbox"/> Sténose / rétrécissement urétral <input type="checkbox"/> Autre atteinte non liée à la GVH (spécifier) : _____ _____	<input type="checkbox"/> Pas de symptômes	<input type="checkbox"/> Signe léger	<input type="checkbox"/> Signe modéré, examen gynécologique inconfortable	<input type="checkbox"/> Signes sévères
<p>Score de sévérité de <u>l'appareil génital féminin</u> :</p> <ol style="list-style-type: none"> 1. Léger : érythème vulvaire, lichen plan, vulvaire ou lichen scléreux vulvaire 2. Modéré : érosion inflammatoire de la muqueuse vulvaire, fissures 3. Sévère : fusion labiale, atrophie clitoridienne, adhésion fibreuse vaginale, bande fibreuse circonférentielle vaginale, synéchie, lésion scléreuse, sténose vaginale <p>Score de sévérité de <u>l'appareil génital masculin</u> :</p> <ol style="list-style-type: none"> 1. Légère : lichen plan 2. Modéré : érythème, lichen scléreux 3. Sévère : phimosis, sténose urétrale 				

	Score 0	Score 1	Score 2	Score 3
Atteinte pulmonaire Score VEMS : <input type="checkbox"/> EFR non réalisées <input type="checkbox"/> Autre atteinte non liée à la GVH (spécifier) : _____	<input type="checkbox"/> Pas de symptôme <input type="checkbox"/> VEMS ≥80%	<input type="checkbox"/> Symptômes légers (dyspnée d'effort après avoir monté un étage) <input type="checkbox"/> VEMS 60-79%	<input type="checkbox"/> Symptômes modérés (dyspnée d'effort après marche sur terrain plat) <input type="checkbox"/> VEMS 40-59%	<input type="checkbox"/> Symptômes sévères (dyspnée de repos) <input type="checkbox"/> VEMS ≤39%
Atteinte musculo-tendineuse : Score d'amplitude articulaire (voir Fig 1) Epaule (1-7) : Coude (1-7) : Poignet (1-7) : Cheville (1-4) : <input type="checkbox"/> Autre atteinte non liée à la GVH (spécifier) : _____	<input type="checkbox"/> Pas de symptôme	<input type="checkbox"/> Tension musculaire modérée des bras ou des jambes, amplitude articulaire normale ou légèrement diminuée sans retentissement sur les activités quotidiennes	<input type="checkbox"/> Tension musculaire des bras ou des jambes ou contracture articulaire, fasciite, diminution modérée des amplitudes articulaires avec retentissement modéré sur les activités quotidiennes	<input type="checkbox"/> Contracture avec limitation significative des amplitudes articulaires et limitation des activités quotidiennes (habillage...)
Appréciation globale de la sévérité de la GVH (opinion de l'examineur)	<input type="checkbox"/> Pas de GVH	<input type="checkbox"/> Légère	<input type="checkbox"/> Modérée	<input type="checkbox"/> Sévère

Autres manifestations reliées à une GVH chronique, évaluation en fonction de l'impact fonctionnel (Pas de symptôme 0, légère 1, modérée 2, sévère 3)

- | | | |
|---|---|---|
| <input type="checkbox"/> Ascite : _____ | <input type="checkbox"/> Sd Myasthénique : _____ | <input type="checkbox"/> Eosinophilie >500/mm ³ : _____ |
| <input type="checkbox"/> épanchement péricardique : _____ | <input type="checkbox"/> Neuropathie périphérique : _____ | <input type="checkbox"/> Plaquettes < 100 000/mm ³ : _____ |
| <input type="checkbox"/> épanchement pleural : _____ | <input type="checkbox"/> Polymyosite : _____ | <input type="checkbox"/> Autre (spécifier) : _____ |
| <input type="checkbox"/> Sd néphrotique : _____ | <input type="checkbox"/> Perte de poids >5% sans atteinte digestive : _____ | |

IX. Résumé

Sténose de l'intestin grêle et du côlon post allogreffe de cellules souches hématopoïétiques, une entité peu décrite. Etude rétrospective nationale auprès des centres pédiatriques d'allogreffe.

Auteurs : BOULKROUN Hana, GANDEMER Virginie, DALLE Jean Hugues, PLANTAZ Dominique, RENARD Cécile, RIALLAND Fanny, PLAT Geneviève, BUCHBINDER Nimrod

Introduction Les sténoses grêliques ou coliques sont des complications rares de l'allogreffe de cellules souches hématopoïétiques, peu décrites, probablement secondaires à une GVH digestive. Leur prise en charge n'est pas codifiée. Seuls quelques cas sont rapportés dans la littérature. L'objectif de ce travail est de décrire, à l'échelle nationale, les circonstances de découverte, les moyens diagnostiques, la prise en charge et le devenir des sténoses digestives diagnostiquées dans les suites d'une allogreffe de CSH chez des patients suivis dans l'un des centres pédiatriques français de greffe de CSH.

Méthode Il s'agit d'une étude rétrospective multicentrique. Les 15 centres de greffe pédiatrique de CSH ont été contactés pour retrouver les patients ayant présenté une sténose digestive basse (grêliques ou coliques) post T-CSH, sans limite d'âge.

Résultats Treize patients ont été identifiés dans 8 centres, greffés entre 2008 et 2020. L'âge médian au moment de la greffe était de 8 ans (1 an et 17 ans). Le délai médian par rapport à la greffe était de 420 jours. Tous les patients avaient présenté une GVH digestive aiguë, majoritairement cortico-résistante (12/13) et une GVH chronique extensive. Huit patients (61%) étaient encore sous traitement immunosuppresseur au moment du diagnostic de sténose. Tous les patients étaient symptomatiques au moment du diagnostic. Les symptômes les plus fréquents étaient des douleurs abdominales paroxystiques (12/13) et des vomissements récurrents (11/13). Quatre patients avaient présenté des épisodes de sepsis évoquant une translocation bactérienne d'origine digestive. Seuls 2 patients ont présenté un syndrome occlusif.

Le diagnostic de sténose digestive a été réalisé par entero-scan ou entero-IRM chez 6 patients. Cinq patients ont eu un scanner abdominal injecté ou non injecté qui retrouvait une dilatation en amont de la sténose. 2 patients ont eu une coloscopie retrouvant une sténose anale et sigmoïdienne. 4 patients ont eu un TOGD et une échographie abdominale qui n'a pas permis de visualiser la/les sténoses. Le site de la sténose était situé au niveau de l'intestin grêle chez 11 patients principalement iléale 8/11, colique chez un patient et les deux chez un patient. La sténose était unique chez 3 patients et multiple chez 10 patients.

Une documentation histologique a été réalisée chez 12 patients (pièce opératoire pour 10 patients et biopsie chez 2 patients), qui a retrouvé un aspect cicatriciel chez 2 patients avec atrophie de la muqueuse, actif chez 3 patients avec fibrose de la muqueuse, corps apoptotiques, ulcérations diffuses, mixte chez 6 patients, un patient avait un infarctus hémorragique.

Un traitement médical a été proposé à 6 patients sans efficacité (4 patients sous anti TNF, 2 sous antibiotiques, 1 sous Rapamune et cellules mésenchymateuse et 3 patients sous corticoïdes). Une résection anastomose en une ou deux temps a été réalisée chez 10 patients (pas de récurrence), une dilatation endoscopique anale et sigmoïdienne chez un patient.

Les complications post opératoire ont été : péritonite post opératoire (1 patient), volvulus sur bride (1 patient), grêle court (1 patient).

Survie : Tous les patients opérés étaient asymptomatiques. Sur les 10 patients opérés, 8 étaient encore vivants. Sur les 4 patients décédés, deux ont eu seulement un traitement médical et les 2 autres sont décédés d'une complication de leur maladie ou de rechute. Un patient est perdu de vue à 4 ans du traitement de la sténose.

Conclusion La sténose digestive iléale et colique est une complication rare de GVH digestive sévère, à l'origine d'une morbidité importante. Le diagnostic pouvant être difficile. Le traitement est essentiellement chirurgical, mais pouvant être limité chez ces patients fragiles