



**HAL**  
open science

# Abord crestal de l'augmentation osseuse sous sinusienne maxillaire : nouvelle approche

Victor Martiano

► **To cite this version:**

Victor Martiano. Abord crestal de l'augmentation osseuse sous sinusienne maxillaire : nouvelle approche. Sciences du Vivant [q-bio]. 2021. dumas-03838451

**HAL Id: dumas-03838451**

**<https://dumas.ccsd.cnrs.fr/dumas-03838451v1>**

Submitted on 3 Nov 2022

**HAL** is a multi-disciplinary open access archive for the deposit and dissemination of scientific research documents, whether they are published or not. The documents may come from teaching and research institutions in France or abroad, or from public or private research centers.

L'archive ouverte pluridisciplinaire **HAL**, est destinée au dépôt et à la diffusion de documents scientifiques de niveau recherche, publiés ou non, émanant des établissements d'enseignement et de recherche français ou étrangers, des laboratoires publics ou privés.

## **AVERTISSEMENT**

Cette thèse d'exercice est le fruit d'un travail approuvé par le jury de soutenance et réalisé dans le but d'obtenir le diplôme d'État de docteur en chirurgie dentaire. Ce document est mis à disposition de l'ensemble de la communauté universitaire élargie.

Il est soumis à la propriété intellectuelle de l'auteur. Ceci implique une obligation de citation et de référencement lors de l'utilisation de ce document.

D'autre part, toute contrefaçon, plagiat, reproduction illicite encourt toute poursuite pénale.



Université  
de Paris

**UNIVERSITÉ DE PARIS**

**FACULTÉ DE SANTÉ**

**UFR D'ODONTOLOGIE - MONTROUGE**

**Année 2021**

**N° M072**

**THÈSE**

**POUR LE DIPLÔME D'ÉTAT DE DOCTEUR EN CHIRURGIE DENTAIRE**

Présentée et soutenue publiquement le : 06 juillet 2021

Par

**Victor MARTIANO**

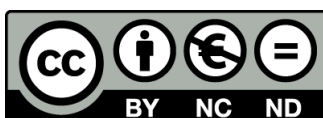**Abord crestal de l'augmentation osseuse sous sinusienne  
maxillaire : nouvelle approche**

Dirigée par M. le Docteur Axel Azogui

JURY

M. le Professeur Louis Maman  
Mme le Docteur Lisa Friedlander  
M. le Docteur Nathan Moreau  
M. le Docteur Axel Azogui  
Mme le Docteur Kinz Bayet

Président  
Assesseur  
Assesseur  
Assesseur  
Invité





## Tableau des enseignants de l'UFR (Montrouge)

DÉPARTEMENTS	DISCIPLINES	PROFESSEURS DES UNIVERSITÉS	MAÎTRES DE CONFÉRENCES
1. DÉVELOPPEMENT, CROISSANCE ET PRÉVENTION	ODONTOLOGIE PÉDIATRIQUE	Mme DURSUN Mme VITAL	Mme BONNET M. COURSON Mme VANDERZWALM
	ORTHOPÉDIE DENTO-FACIALE	Mme LE NORCY	Mme BENAHMED M. DUNGLAS Mme KAMOON
	prévention, épidémiologie, économie de la santé et odontologie légale	M. PIRNAY	Mme GERMA Mme SMAIL-FAUGERON
2. CHIRURGIE ORALE, PARODONTOLOGIE, BIOLOGIE ORALE	PARODONTOLOGIE	Mme COLOMBIER Mme GOSSET	M. BIOSSE DUPLAN M. BRUN (MCU associé) M. GUEZ
	CHIRURGIE ORALE	M. MAMAN Mme RADOÏ	Mme EJEIL M. GAULTIER M. HADIDA M. MOREAU M. NGUYEN Mme TAÏHI
	BIOLOGIE ORALE	Mme CHAUSSAIN M. GOGLY Mme SÉGUIER Mme POLIARD (PR)	Mme ANDRIQUE (MCU associée) M. ARRETO Mme BARDET (MCF) M. BOUCHET (MCF) Mme CHARDIN M. FERRE Mme GORIN M. LE MAY
3. RÉHABILITATION ORALE	DENTISTERIE RESTAURATRICE ENDODONTIE	Mme BOUKPESSI Mme CHEMLA	Mme BERÈS Mme BESNAULT M. BONTE Mme COLLIGNON M. DECUP Mme GAUCHER
	PROTHÈSES	Mme WULFMAN	M. CHEYLAN M. DAAS M. DOT M. DUPAGNE (MCU associé) M. EID Mme FOUILLOUX-PATEY M. RENAULT M. RIGNON-BRET M. TRAMBA
	FONCTION-DYSFONCTION, IMAGERIE, BIOMATÉRIEAUX	M. SALMON	M. ATTAL Mme BENBELAÏD Mme BENOÎT A LA GUILLAUME (MCF) M. BOUTER M. CHARRIER M. CHERRUAU M. FLEITER Mme FRON CHABOUIS Mme MANGIONE Mme TILOTTA
	PROFESSEURS ÉMÉRITES	M. BÉRENHOLC Mme BRION Mme FOLLIGUET M. LASFARGUES M. LAUTROU	M. LEVY M. PELLAT M. PIERRISNARD M. SAFFAR Mme WOLIKOW

Liste mise à jour le 25 mars 2021



## Remerciements

---

**À M. le Professeur Louis Maman** ; Docteur en Chirurgie dentaire ; Spécialiste qualifié en Chirurgie orale ; Docteur en Sciences odontologiques ; Habilité à Diriger des Recherches ; Professeur des Universités, UFR d'Odontologie – Montrouge ; Praticien Hospitalier, Assistance Publique-Hôpitaux de Paris ; Doyen de l'UFR d'Odontologie – Montrouge,

Je tiens à vous remercier de m'avoir fait l'honneur de présider ce jury de thèse d'exercice, en acceptant ma demande sans hésitation et sans délais. Soyez assuré de mes sentiments les plus reconnaissants et les plus respectueux.

**À Mme le Docteur Lisa Friedlander** ; Docteur en Chirurgie dentaire ; Doctorat d'Épidémiologie Sociale ; Maître de Conférences des Universités, UFR d'Odontologie – Garancière ; Praticien Hospitalier, Assistance Publique-Hôpitaux de Paris,

Je voudrais te remercier de veiller sur moi depuis toutes ces années. Tu as su m'aiguiller et me porter là où je ne serai pas arrivé seul. J'espère que cela continuera pour les années à venir.

**À M. le Docteur Nathan Moreau** ; Docteur en Chirurgie dentaire ; Spécialiste qualifié en Chirurgie orale ; Ancien Interne des Hôpitaux ; Docteur de l'Université Pierre et Marie Curie ; Maître de Conférences des Universités, UFR d'Odontologie – Montrouge ; Praticien Hospitalier, Assistance Publique-Hôpitaux de Paris ; Lauréat de l'Académie Nationale de Chirurgie dentaire,

Je suis honoré que vous ayez accepté de siéger au sein de ce jury de thèse. Vous aurez été témoin de mes deux travaux universitaires, je vous en remercie. Veuillez trouver dans ce travail l'expression de ma considération.

**À M. le Docteur Axel Azogui** ; Docteur en Chirurgie dentaire ; Ancien Interne des Hôpitaux ; Assistant Hospitalo-Universitaire, UFR d'Odontologie – Garancière,

Depuis mon internat je suis les traces de ton parcours, alors qui d'autre de mieux placé que toi pour diriger ma thèse. Je te remercie pour ton temps, ton travail, ta finesse de réflexion, et bien sur ta bonne humeur.

**À Mme le Docteur Kinz Bayet** ; Docteur en Chirurgie dentaire ; Ancien Interne des Hôpitaux ; Assistant Hospitalo-Universitaire, UFR d'Odontologie – Montrouge

Je souhaite te remercier d'avoir co-dirigé cette thèse. Par ta bienveillance et la qualité de ton travail, tous tes conseils ont été d'une grande aide.







## Résumé et indexation en français et anglais

---

### Résumé :

Il est fréquent que la hauteur osseuse résiduelle sous-sinusienne soit insuffisante pour assurer la pose d'un implant, même si ce dernier est court. Une augmentation osseuse devient alors indispensable. La procédure moins invasive, qui sera ici décrite, emprunte la voie crestale. Tatum en 1986 fut le premier à concevoir l'abord sinusien par voie crestale dans le but de poser des implants. Dans un second temps, Summers décrit en 1994 la technique de l'ostéotome telle qu'elle est pratiquée encore aujourd'hui. Les résultats obtenus par ces techniques ont été démontrés, mais présentent un principal défaut pour le patient, elles sont traumatisantes. En effet, elles nécessitent l'utilisation d'un ostéotome impacté par à-coups d'un maillet. Récemment un nouveau principe chirurgical, l'ostéodensification, développé par l'utilisation de forêts implantaires en sens antihoraire semble remplir les critères permettant l'apport de biomatériaux sous la membrane sinusienne de façon atraumatique pour le patient. L'intérêt de notre sujet porte sur une technique chirurgicale nouvelle, moins invasive pour nos patients, moins traumatique et qui pourrait diminuer le nombre de patients refusant ce type de chirurgie.

### Discipline ou spécialité :

Médecine buccale

### Mots clés français (fMeSH et Rameau) :

**fMeSH** : Pose d'implant dentaire ; Réhaussement du plancher du sinus

**Rameau** : Ostéotomie ; Os -- Greffe

### Forme ou Genre :

**fMeSH** : Dissertation universitaire

**Rameau** : Thèses et écrits académiques



**Abstract :**

Often, the residual sub-sinus bone height is insufficient to ensure placement of an implant, even if the implant is short. Bone augmentation then becomes essential. The less invasive procedure, which will be described here, takes the crestal route. Tatum in 1986 was the first to design the crestal sinus approach for the purpose of placing implants. In a second step, Summers described in 1994 the technique of the osteotome as it is still practiced today. The results obtained by these techniques have been demonstrated, but present a main defect for the patient, for they are traumatic. Indeed, they require the use of an osteotome impacted by blows of a mallet. Recently a new surgical principle, osseodensification, developed by the use of counterclockwise implant drills seems to meet the criteria allowing the delivery of biomaterials under the sinus membrane in a non-traumatic way for the patient.

The interest of our subject relates to a new surgical technique, less invasive for our patients, less traumatic and which could reduce the number of patients refusing this type of surgery.

**Branches or specialty :**

Oral Medicine

**English keywords (MeSH) :**

Dental Implantation ; Sinus Floor Augmentation

**Publication type (MeSH) :**

Academic Dissertation



## Liste des abréviations

---

- HOR : Hauteur osseuse résiduelle
- CBCT : Cone beam computed tomography



# Table des matières

---

<b>INTRODUCTION</b> .....	<b>3</b>
<b>1 : ÉVOLUTIONS DE LA TECHNIQUE DE SUMMERS ET DERIVEES</b> .....	<b>5</b>
1.1 AVEC OSTEOTOMES .....	5
1.1.1 Summers .....	5
1.1.2 Lazzara .....	8
1.1.3 Fugazzotto .....	9
1.2 SANS OSTEOTOME .....	9
1.2.1 Utilisation de la pression hydraulique .....	9
1.2.2 Technique de Cosci .....	11
<b>2 : NOUVELLE APPROCHE : L'OSTEOCONDENSATION</b> .....	<b>13</b>
2.1 PRINCIPES .....	13
2.1.1 Conception des forets .....	13
2.1.2 Principes biomécaniques .....	16
2.1.3 Spring-back effect .....	17
2.2 INTERETS ET INDICATIONS .....	18
2.2.1 Protocole opératoire .....	18
2.3 CAS CLINIQUE .....	24
<b>3 : DISCUSSION</b> .....	<b>29</b>
3.1 JUSTIFICATION SCIENTIFIQUE .....	29
3.2 APPRENTISSAGE .....	29
3.3 TYPE DE BIOMATERIAUX .....	30
3.4 COUT .....	30
3.5 COMPLICATIONS .....	31
3.5.1 Type de complications .....	31
3.5.2 Gestions des complications .....	31
3.6 ÉVOLUTIONS DE LA TECHNIQUE .....	32
3.7 PROTOCOLE D'ETUDE .....	33
3.7.1 Matériels et méthodes .....	33
<b>CONCLUSION</b> .....	<b>36</b>
<b>BIBLIOGRAPHIE</b> .....	<b>37</b>
<b>TABLE DES FIGURES</b> .....	<b>40</b>



TABLE DES TABLEAUX..... 42

## Introduction

---

La perte de dents maxillaires induit le plus souvent une résorption osseuse associée à une augmentation du volume sinusien maxillaire<sup>1</sup>. Ainsi, lors de la prise en charge d'un édentement postérieur maxillaire, il est fréquent que la hauteur osseuse résiduelle sous-sinusienne soit insuffisante pour assurer la pose d'un implant, même si ce dernier est court. Une augmentation osseuse devient alors indispensable<sup>2</sup>.

En parallèle de la pneumatisation du maxillaire, cet os présente une faible densité. En 1985, Lekholm et Zarb établissent une classification en fonction du ratio entre l'os cortical et l'os trabéculaire :

Classe I : constituée presque exclusivement d'os cortical

Classe II : os cortical épais entourant un cœur spongieux à trabéculations denses

Classe III : os cortical fin entourant un cœur spongieux à trabéculations denses

Classe IV : os cortical fin entourant un os spongieux peu dense

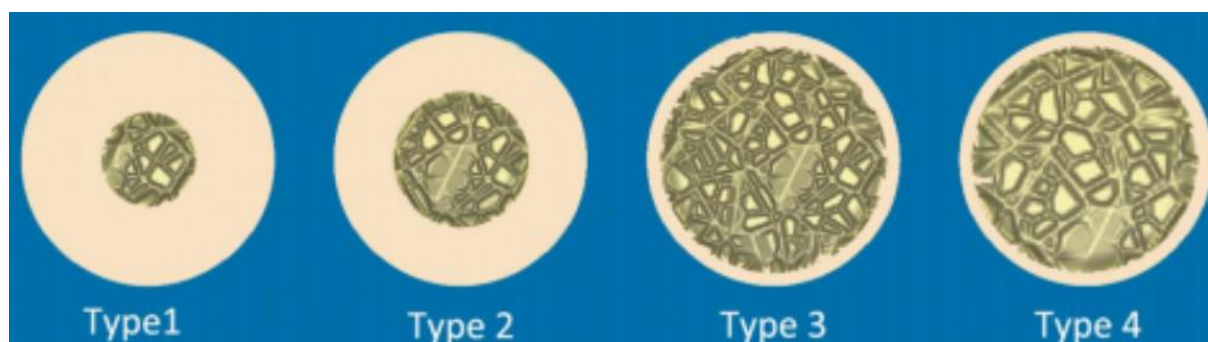


Figure 1 Schéma de coupes des classes de densités osseuses

Source : Lekholm et Zarb, « Patient selection and preparation. Tissue integrated prostheses », 1985.

Il est maintenant admis qu'il existe un lien entre ostéointégration d'un implant et la densité osseuse dans laquelle il est placé<sup>3</sup>. Ainsi le traitement implantaire au maxillaire nécessite une mise en condition préliminaire des tissus.

---

<sup>1</sup> Umanjec-Korac et al., « A retrospective analysis of the resorption rate of deproteinized bovine bone as maxillary sinus graft material on cone beam computed tomography ».

<sup>2</sup> Chackartchi et al., « Sinus floor augmentation using large (1-2 mm) or small (0.25-1 mm) bovine bone mineral particles : a prospective, intra-individual controlled clinical, micro-computerized tomography and histomorphometric study ».

<sup>3</sup> Turkyilmaz et McGlumphy, « Influence of bone density on implant stability parameters and implant success: a retrospective clinical study »; Filho et al., « Assessment of the correlation between insertion torque and resonance frequency analysis of implants placed in bone tissue of different densities ».

La procédure chirurgicale consiste à pénétrer dans le sinus maxillaire, à en soulever la muqueuse respiratoire de Schneider, et y déposer un matériau de comblement osseux qui maintient la membrane soulevée. La greffe se remodèle et forme un tissu qui rend possible la pose d'un implant. L'accès à la membrane sinusienne peut se faire par voie latérale ou crestale. Le choix de l'approche a été fixé en fonction de la hauteur osseuse résiduelle lors d'une conférence sur les greffes osseuses sinusiennes à Boston en 1996.<sup>4</sup>

Tableau 1 : Rapport de la sinus conference de 1996

	HOR (mm)	Technique opératoire
Classe A	≥ 10	pas de soulevé sinusien
Classe B	≥ 7-9	soulevé sinusien par voie crestale
Classe C	4-6	soulevé sinusien par abord latéral avec matériau de comblement
Classe D	1-3	soulevé sinusien par abord latéral associé à une greffe osseuse autogène

Source : Jensen et al, « Report of the sinus consensus conference of 1996 », 1998.

La procédure moins invasive, qui sera ici décrite, emprunte la voie crestale. Tatum<sup>5</sup> en 1986 fut le premier à concevoir l'abord sinusien par voie crestale dans le but de poser des implants. Dans un second temps, Summers<sup>6</sup> décrit en 1994 la technique de l'ostéotome telle qu'elle est pratiquée encore aujourd'hui. Récemment un nouveau principe chirurgical, l'ostéodensification, développé par l'utilisation de forets implantaire en sens antihoraire semble remplir les critères permettant l'apport de biomatériaux sous la membrane sinusienne de façon atraumatique pour le patient.

L'intérêt de notre sujet porte sur une technique chirurgicale nouvelle, moins invasive pour nos patients, moins traumatique et qui pourrait diminuer le nombre de patients refusant ce type de chirurgie.

<sup>4</sup> Jensen et al., « Report of the sinus consensus conference of 1996 ».

<sup>5</sup> Tatum, « Maxillary and sinus implant reconstructions ».

<sup>6</sup> Summers, « A new concept in maxillary implant surgery: the osteotome technique ».

# 1 : Évolutions de la technique de Summers et dérivées

---

En chirurgie comme en implantologie, les pratiques évoluent et se perfectionnent, afin de mieux appréhender cette nouvelle approche de l'abord crestale, revenons sur l'évolution des techniques. Pour cela nous avons recensé les pratiques d'augmentation osseuse par abord crestal, une recherche sur PubMed a été lancée en suivant l'équation suivante :

((crestal) OR (transcrestal)) AND (sinus elevation)) AND ("technique")

Un total de 115 articles a été obtenu en résultat. Aucune restriction de date n'a été imposée. La sélection des articles s'est ensuite faite après lecture des titres, ce qui a mené à la lecture de 39 articles.

Cette recherche bibliographique a également été complétée par des recherches annexes qui ont permis de détailler les parties plus techniques.

## 1.1 Avec ostéotomes

### 1.1.1 Summers

Initialement décrite en 1994, la technique d'élévation sinusienne de Summers<sup>7</sup> s'inspire des travaux de Tatum<sup>8</sup> quelques années avant en 1986. Il souhaite développer une méthode d'augmentation osseuse sous sinusienne moins invasive que l'abord latéral décrit par Caldwell-Luc pratiqué jusqu'ici. Selon Summers, cette technique présente de nombreux défauts : chronophage, douloureuse pour le patient, elle présente un risque pour les sites donneurs et receveurs, car elle nécessite de l'os autogène (crête iliaque ou zone mentonnière).

Summers publie alors « la technique de l'ostéotome ». Celle-ci consiste en une approche transalvéolaire utilisant une série d'ostéotomes à diamètres croissants (cf. fig.2). Le principe est de permettre une augmentation de la faible densité de l'os maxillaire afin d'obtenir une meilleure stabilité primaire de l'implant mis en place. Cette technique permet également une conservation du volume osseux, car elle n'implique pas de forage.

L'instrumentation utilisée est une série d'ostéotomes, cylindro-coniques, droits ou coudés, à extrémité concave. Afin de faire pénétrer l'ostéotome dans l'os, des à-coups de maillet sont appliqués.

---

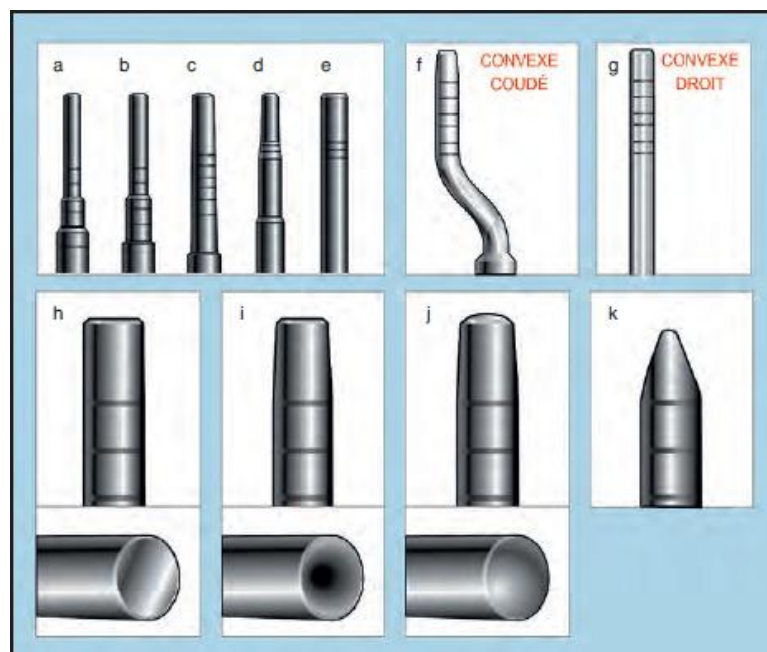
<sup>7</sup> Summers, « Sinus floor elevation with osteotomes ».

<sup>8</sup> Tatum, « Maxillary and sinus implant reconstructions ».

En fonction de la densité de l'os maxillaire du sujet, un foret pilote peut être d'abord utilisé. Le premier ostéotome est impacté jusqu'à 1 à 2 mm en dessous du plancher sinusien. Puis les ostéotomes de diamètre croissant sont impactés, jusqu'à atteindre le diamètre de préparation désiré, être sous-dimensionné par rapport à celui de l'implant.

Une impaction avec le dernier ostéotome est faite de façon à réaliser une fracture du plancher sinusien, en n'enfonçant jamais l'instrument au-delà de la hauteur sous sinusienne résiduelle. Cette fracture nécessite l'utilisation d'un maillet, ce qui peut être violemment ressenti par le patient. La condensation latérale induit une densité osseuse plus importante. Ensuite, par apport de matériau de

comblement osseux autogène, allogénique ou xénogénique, l'espace sous sinusien est soulevé.



- a. Ostéotome n1. b. Ostéotome n2. c. Ostéotome n3. d. Ostéotome n4.
- e. Ostéotome n5. f. Ostéotome coudé. g. Ostéotome droit.
- h. Ostéotome à extrémité droite. i. Ostéotome à extrémité convexe.
- j. Ostéotome à extrémité concave. k. Ostéotome à extrémité conique mousse.

Figure 2 : Ostéotomes utilisés dans l'accès à la membrane sinusienne par voie crestale

Source : Davarpanah et al, *Manuel d'implantologie clinique*, 3<sup>e</sup> édition, 2018.

La technique repose sur une compression des parois latérales et une augmentation osseuse en direction apicale. La pression sur le matériau et les fluides piégés exerce une pression hydraulique

sur la membrane sinusienne, créant une force sur une zone élargie par rapport au diamètre de l'ostéotome permettant de diminuer le risque de perforation de la membrane<sup>9</sup>.

L'ostéotome ne pénétrant jamais la cavité sinusienne, le risque d'effraction de la membrane de Schneider est minimisé. Cependant, ce matériau étant mis en place via le tunnel créé par l'ostéotome, il est déposé et comprimé de façon aveugle, il est impossible pour le praticien de contrôler directement une sur condensation pouvant mener à la perforation de la membrane sinusienne, ou une sous condensation qui ne donnerait pas le volume espéré en postopératoire.

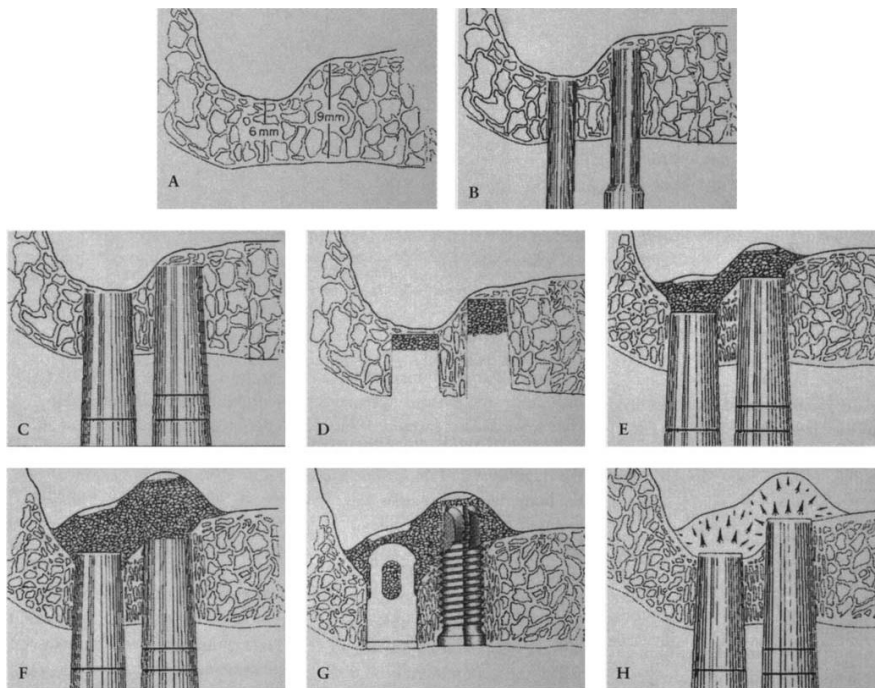


Figure 3 : Élévation sinusienne maxillaire avec apport osseux (BAOFSE)

Source : Summers, « Sinus floor elevation with osteotomes » 1996.

Cette chirurgie permet un gain moyen en hauteur de 3-4 mm<sup>10</sup> pouvant même atteindre 8mm<sup>11</sup> et assure un taux de survie implantaire de 90.8 % à 12 ans<sup>12</sup>

En 2012, une méta-analyse<sup>13</sup> porte sur l'élévation sinusienne par la technique de Summers. Un total de 11 articles publiés de 2003 à 2008 représentait un total de 2063 implants posés chez 1219

<sup>9</sup> Chen et Cha, « An 8-year retrospective study ».

<sup>10</sup> Zitzmann et Schärer, « Sinus elevation procedures in the resorbed posterior maxilla. Comparison of the crestal and lateral approaches »; Toffler, « Minimally invasive sinus floor elevation procedures for simultaneous and staged implant placement »; Brägger et al., « Patterns of tissue remodeling after placement of ITI dental implants using an osteotome technique: a longitudinal radiographic case cohort study ».

<sup>11</sup> Reiser et al., « Evaluation of maxillary sinus membrane response following elevation with the crestal osteotome technique in human cadavers »; Diserens et al., « Transcrestal sinus floor elevation ».

<sup>12</sup> Ferrigno, Laureti, et Fanali, « Dental implants placement in conjunction with osteotome sinus floor elevation : a 12-year life-table analysis from a prospective study on 588 ITI implants ».

patients. La hauteur d'os résiduelle préopératoire variait de 4.3mm à 8.8mm. Le gain moyen d'os variait entre 2.28 mm et 5.55 mm.

Deux complications ont été retrouvées dans les études : la perforation de la membrane sinusienne dans 6.5 % des cas et l'apparition de vertiges positionnels paroxystiques bénins dans 1.25 % des cas.

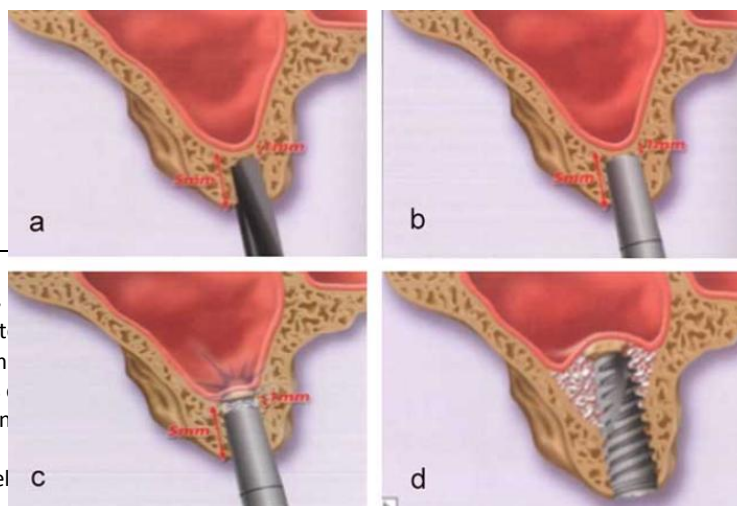
Le taux de survie implantaire, établi comme un implant fonctionnel et non symptomatique, variait selon le suivi des études de 98 % à 6 mois et 90.80 % à 12 ans.

Cependant, une étude par coupe histologique montre que la densification osseuse est seulement observée dans la zone apicale de l'implant alors qu'aucun changement de la densité osseuse n'est noté latéralement<sup>14</sup>. Également, la condensation traumatique que représente cette technique peut causer des microfractures trabéculaires qui prolongent généralement le temps de cicatrisation, retardant l'ostéointégration de l'implant<sup>15</sup>.

La technique d'élévation sinusienne par Summers permet un abord moins invasif que celle par abord latéral décrite par Tatum, mais ne permet aucun contrôle de l'intégrité de la membrane sinusienne et la condensation du biomatériau apposé. L'utilisation d'un maillet est souvent perçue comme violente par le patient, pouvant mener à une déstabilisation des otolithes créant des pertes de l'équilibre du patient en post opératoire<sup>16</sup>.

### 1.1.2 Lazzara

En 1996, Lazzara<sup>17</sup> a proposé une modification de la technique de Summers afin de réduire le temps opératoire. Son approche consiste à forer le futur site implantaire à une longueur de travail de 1 à 2mm en deçà du plancher sinusien au lieu de l'utilisation exclusive des ostéotomes. Cette technique est envisageable dans un site où la densité osseuse permet d'assurer une stabilité primaire. Après passage des forets, les ostéotomes 2 et 3 sont utilisés puis le plancher sinusien est fracturé après apposition du matériau. L'implant est alors ensuite mis en place.



<sup>13</sup> Antonaya-Mira et al.,  
<sup>14</sup> Blanco et al., « Hist  
 Tuberosity Following Im  
<sup>15</sup> Wang et al., « Effects  
<sup>16</sup> Giannini et al., « Ben  
 review ».  
<sup>17</sup> Lazzara, « The sinus el

steotome ».  
 ne Density in Maxillary  
 ntology. A mini topical

Figure 4 : Technique de l'ostéotome modifié par Lazzara (1996)

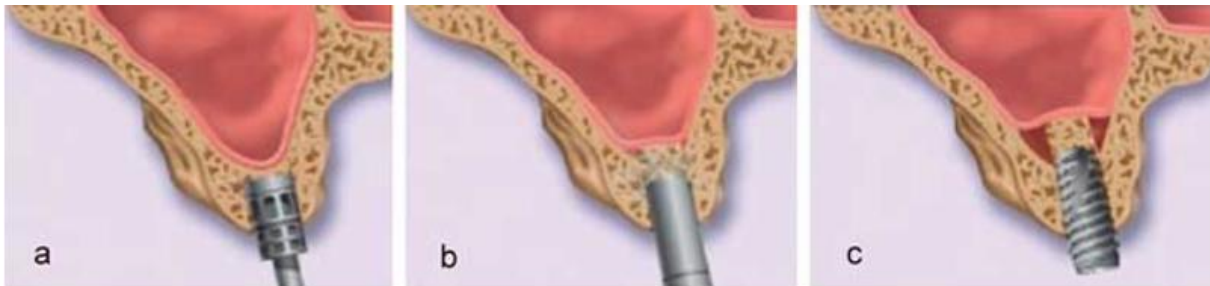Source : Davarpanah et al, *Manuel d'implantologie clinique*, 4<sup>e</sup> édition , 2018.

### 1.1.3 Fugazzotto

En 2002, Fugazzotto propose une modification de la technique de Summers. Elle consiste en l'utilisation d'un trépan gradué pour préparer le site implantaire.

Le trépan est passé jusqu'à 1 mm à distance du plancher sinusien (a), puis le plancher est fracturé à l'aide de l'ostéotome 4 sans pénétrer dans la cavité sinusienne (b). Le fragment osseux est ensuite poussé lors de la pose de l'implant, permettant de soulever la membrane sinusienne (c). La mise en place de l'implant dans la séance va permettre de maintenir le fragment osseux dans sa position haute.

Figure 5 : Technique de Fugazzotto



Source : Davarpanah et al, *Manuel d'implantologie clinique*, 4<sup>e</sup> édition, 2018.

## 1.2 Sans ostéotome

### 1.2.1 Utilisation de la pression hydraulique

En 2000, Sotirakis et Gonshor<sup>18</sup> publient une modification de la technique de Summers. La modification intervient après l'utilisation des ostéotomes. Une solution saline est injectée dans le volume sinusien, sous la membrane sous pression avec une seringue adaptée. Cette étape permet de soulever et décoller la membrane avec un faible de risque de la déchirer. Ensuite, un biomatériau est mis en place pour maintenir ce volume, puis l'implant est posé.

---

<sup>18</sup> Sotirakis et Gonshor, « Elevation of the maxillary sinus floor with hydraulic pressure ».



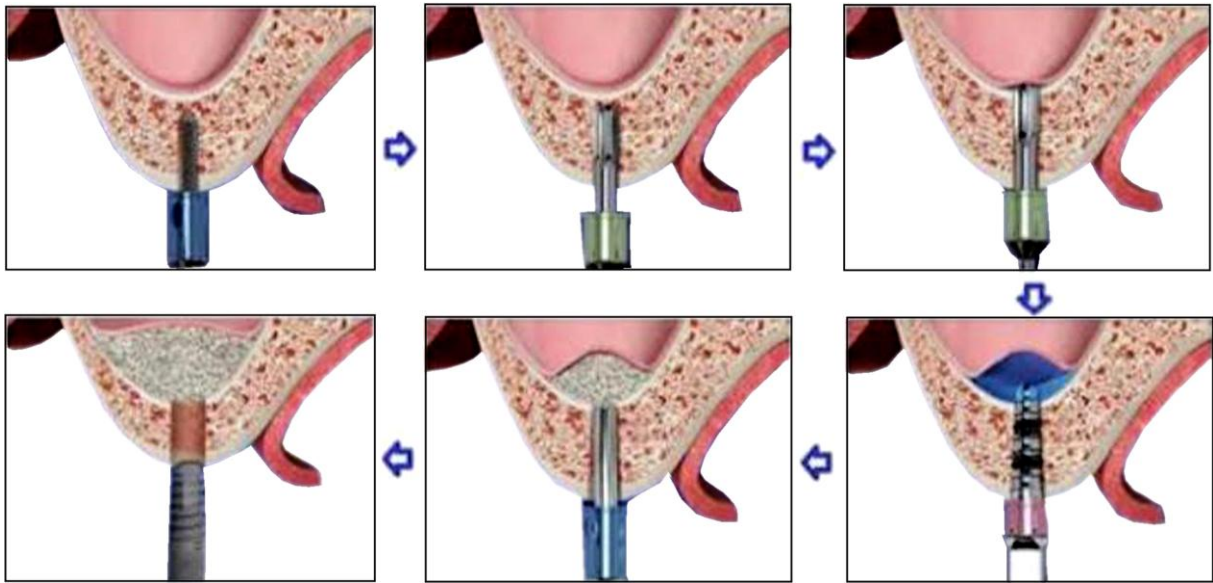


Figure 6 : Diagramme protocolaire de la technique de pression hydraulique

Source: Sotirakis et Gonshor, « Elevation of the maxillary sinus floor with hydraulic pressure », 2000.

### 1.2.2 Technique de Cosci

En 2000 également, Cosci<sup>19</sup> développe des forets implantaires d'un nouveau profil de coupe.

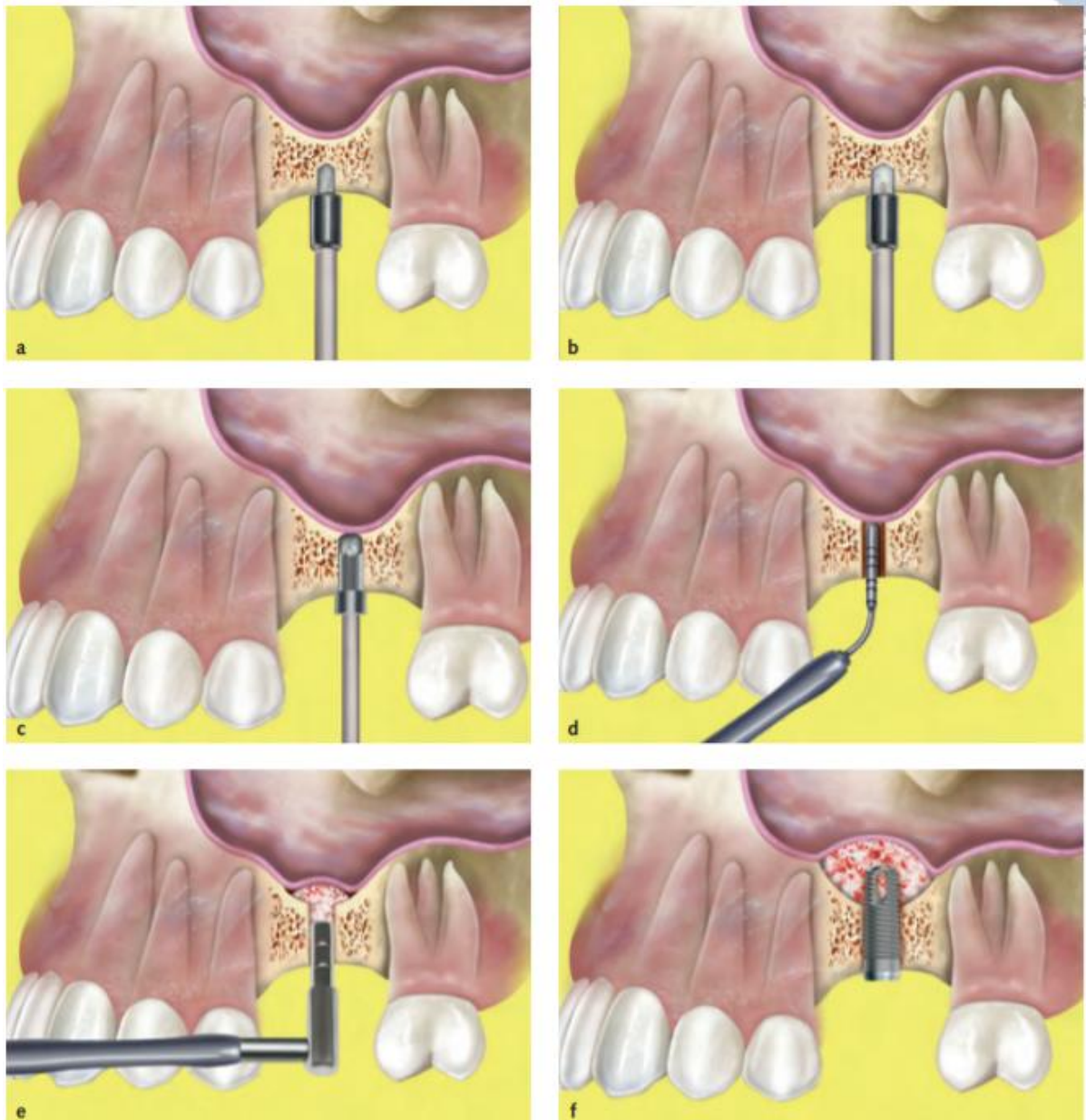


Figure 7 : Schéma d'utilisation des forets de Cosci

<sup>19</sup> Cosci et Luccioli, « A New Sinus Lift Technique in Conjunction with Placement of 265 Implants ».

Source : Checchi, «Crestal sinus lift for implant rehabilitation : a randomised clinical trial comparing the Cosci and the Summers techniques. A preliminary report on complications and patient preference », 2006.

Le protocole chirurgical décrit consiste en l'utilisation de forets à faible angle de coupe (30°) afin d'éviter toute perforation de la membrane sinusienne. L'utilisation de ces forets permet de les faire pénétrer de 1 mm dans la cavité sinusienne. Ensuite, un biomatériau est mis en place dans l'espace de forage avant que l'implant soit inséré.

## 2 : Nouvelle approche : l'ostéocondensation

---

Afin de recenser les publications portant sur la technique d'ostéocondensation par utilisation de forets implantaire, une recherche sur PubMed a été lancée en suivant l'équation suivante :

(osseodensification) AND (drill) AND (dental)

Un total de 19 articles a été obtenu. Les articles ont été publiés entre 2016 et 2021. La sélection des articles s'est ensuite faite après lecture des titres, ce qui a mené à la lecture de 17 articles.

Cette recherche bibliographique a également été complétée par des recherches annexes qui ont permis de détailler les parties plus techniques.

### 2.1 Principes

En 2017, Salah Huwais<sup>20</sup> un chirurgien dentiste américain décrit une nouvelle approche de préparation du site implantaire, applicable dans la situation du maxillaire postérieur atrophié. Il est parti du constat que la nécessité de forer, et donc d'éliminer une quantité d'os, pour mettre en place un implant pouvait être paradoxale dans des situations où l'on a justement cherché à augmenter ce volume osseux. Cette approche consiste en l'utilisation de forets implantaires spécifiquement conçus. Ces forets sont commercialisés par le laboratoire Versah®, sous le nom commercial de forets Densah®.

#### 2.1.1 Conception des forets

Depuis son développement, l'implantologie passe par l'utilisation de forets chirurgicaux tranchants afin de réaliser une ostéotomie suffisante pour engager un implant.

Les forets en implantologie se composent d'une longueur et d'un diamètre spécifiques. Ils sont composés de plusieurs parties :

---

<sup>20</sup> Huwais et Meyer, « A novel osseous densification approach in implant osteotomy preparation to increase biomechanical primary stability, bone mineral density, and bone-to-implant contact ».

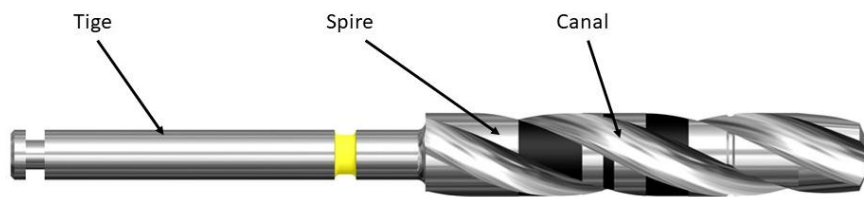


Figure 8 : Schéma d'un foret implantaire conventionnel

Source : Auteur, 2021.

- La tige : partie principale du foret
- Les spires : ce sont les arêtes hélicoïdales à bords tranchants. Leur nombre va déterminer la stabilité du foret pendant son utilisation et l'angle de coupe de ses bords, son efficacité. De façon générale, les forets présentent 2 ou 3 spires avec un angle de coupe positif de 25 à 35 degrés.
- Les canaux : espaces entre les spires permettant le passage de la solution d'irrigation et l'évacuation des débris de forage.

Le protocole pour la pose d'un implant consiste en l'utilisation d'une série de forets. Une ostéotomie est réalisée par forages successifs de diamètre croissant, jusqu'à obtenir le diamètre de l'implant souhaité. Les forets peuvent être droits ou conique, l'avantage des coniques ayant à l'apex le diamètre du foret précédent, est d'être guidé dans l'espace d'ostéotomie assurant un guidage au chirurgien. En fonction de la densité osseuse, un sous forage par rapport au diamètre de l'implant est réalisé permettant d'obtenir une stabilité primaire satisfaisante.

En parallèle, les forets Densah® développés par Huwais présentent :

- Une géométrie progressive, conique puis droite conçue pour élargir progressivement le site de forage et ainsi progresser avec stabilité grâce au forage précédent.
- Un nombre de spires augmenté, 4 au minimum. Cela permet d'augmenter la surface de contact entre le foret et l'os.




Figure 9 : Schéma légendé d'un foret Densah®

Source : Auteur d'après Densah®, Brochure commerciale.

Les forets sont marqués au laser de différentes inscriptions permettant de les identifier. Cela se présente sous cette forme sur le mandrin.

VT/VS xX Y , par exemple VT3848 4.3

VT ou VS :

x : diamètre mineur du foret à sa pointe

X : diamètre majeur du foret partir de la graduation de 10 mm

Y : diamètre moyen du foret à la graduation 8 mm

### 2.1.2 Principes biomécaniques

Ces spires présentent un angle de coupe négatif qui diminue considérablement leur pouvoir coupant.

La négativité de l'angle de coupe donne au foret, lorsqu'il tourne en sens antihoraire, une action de grattage par force de frottements, et non plus de coupe sur l'os en contact. Cette action a deux incidences sur l'os : le retrait d'une fine pellicule d'os sous forme de particules et leur compaction contre les parois latérales et apicales au contact du foret.

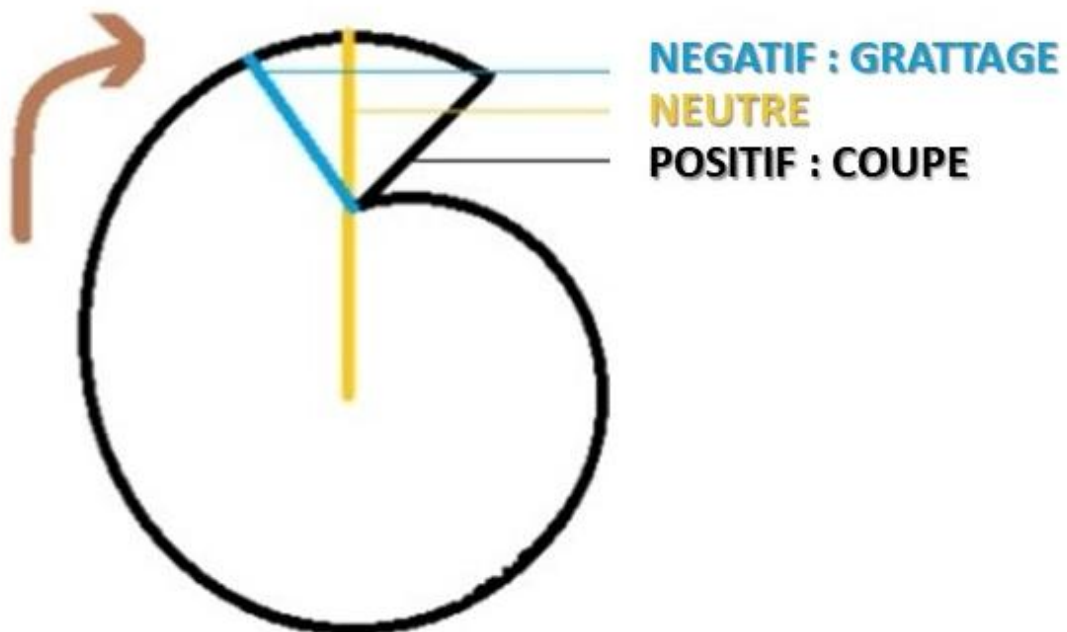


Figure 10 : Schéma d'angles de coupes

Source : Auteur, 2021.

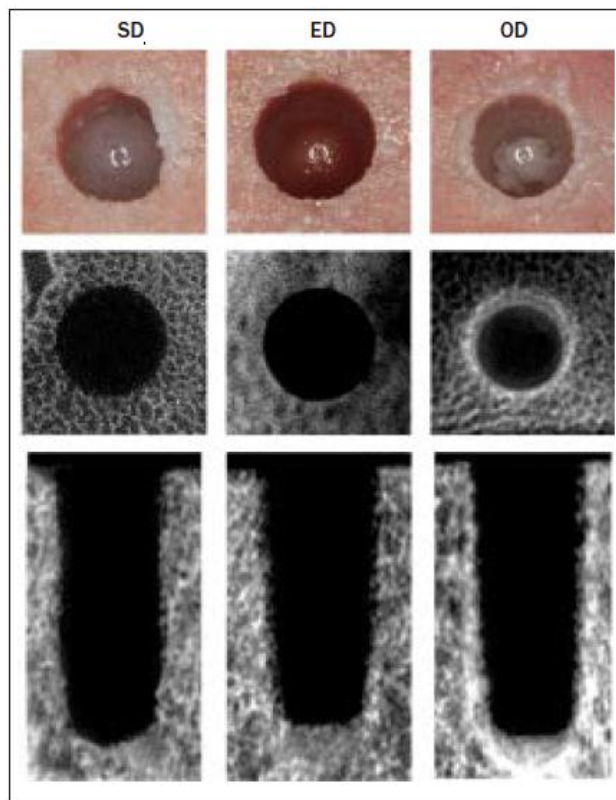


Figure 11 : Vues de surfaces et coupes cliniques et microscope électronique à balayage

Source: Huwais, « A novel osseous densification approach », 2016.

### 2.1.3 Spring-back effect

La technique est également basée sur les propriétés élastiques et plastiques de l'os qui facilitent et permettent sa préservation et compaction<sup>21</sup>.

Les ostéotomies faites par ostéodensification ont montré une réduction de 90 % de leur diamètre lorsqu'elles sont laissées vides<sup>22</sup>. Ceci est dû à la tension exercée par les forets et l'élasticité de l'os lui

<sup>21</sup> Wu et al., « Young's modulus of trabecular bone at the tissue level : A review ».



donnant un effet rebond. Cet effet se constate également lors de la pose de l'implant, créant ainsi des forces de compression sur la surface de l'implant et ainsi augmentant la surface de contact implant-os (BIC) et la stabilité primaire<sup>23</sup>. Cependant, une tension excessive mènerait à une chute secondaire de la stabilité<sup>24</sup>. Ainsi, le procédé d'ostéocondensation ne doit pas être combiné à celui de sous-forage souvent utilisé pour augmenter la stabilité primaire, car il pourrait causer une chute de la stabilité de l'implant. Les recommandations stipulent de ne pas dépasser un sous dimensionnement de 0.5mm de diamètre.

Également, les fragments d'os compactés durant le forage font fonction de promoteurs d'une ostéogenèse du lit implantaire et ainsi accélèrent la néo-ostéogenèse.

## **2.2 Intérêts et indications**

### **2.2.1 Protocole opératoire**

Les forets Densah® peuvent être utilisés dans différentes situations afin d'obtenir une augmentation de la densité osseuse alvéolaire ou augmenter les dimensions verticales et transversales d'un site implantaire. Nous ne détaillerons ici que le protocole opératoire dans le cadre des élévations sinusiennes par voie crestale.

Comme dans tout cas d'implantologie, l'analyse préopératoire est une nécessité. L'absence de pathologie sinusienne est un prérequis à l'intervention. Nous porterons une attention particulière à plusieurs critères que sont la hauteur et largeur résiduelle de l'os sous sinusien ainsi que sa densité. Trois situations ont été différenciées par Huwais, classées par la hauteur et largeur résiduelle de l'os sous sinusien. Elles sont décrites dans la documentation fournie par Versah®.

#### **2.2.1.1 Atrophie légère**

Lorsque la hauteur résiduelle minimale de l'os est de 6 mm et sa largeur minimale de 4 mm.

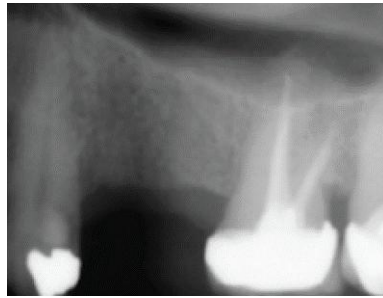
---

<sup>22</sup> Kold et al., « Compacted cancellous bone has a spring-back effect ».

<sup>23</sup> Bergamo et al., « Osseodensification Effect on Implants Primary and Secondary Stability ».

<sup>24</sup> Trisi et al., « New osseodensification implant site preparation method to increase bone density in low-density bone : in vivo : evaluation in sheep ».

Figure 12 : Radiographie préopératoire



Source : Versah™, Mode d'emploi, 2019.

1. **Rabattre les tissus mous afin d'obtenir un accès visuel complet de la crête alvéolaire.**
2. **Utiliser un foret pilote allant à une profondeur de 1 mm sous le plancher du sinus.** Si la hauteur résiduelle de la crête alvéolaire postérieure est supérieure ou égale à 6,0 mm et qu'une profondeur verticale supplémentaire est requise, forer à la profondeur désirée, en conservant une zone de sécurité d'environ 1,0 mm du plancher du sinus à l'aide d'un foret pilote (forage en sens horaire à une vitesse de 800 à 1500 tr/minute avec irrigation abondante). Confirmer l'emplacement du foret pilote avec une radiographie.

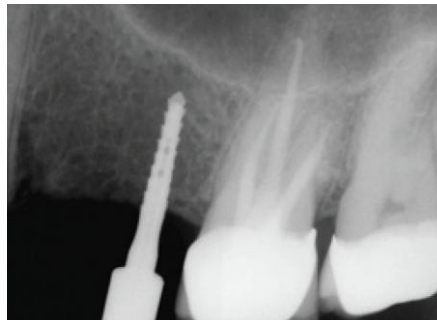


Figure 13 : Radiographie foret pilote en place

Source : Versah™, Mode d'emploi, 2019.

3. **Foret Densah® de 2,0mm jusqu'au plancher du sinus.** Selon le type d'implant, ainsi que le diamètre sélectionné pour le site, commencer avec le foret de 2,0mm en sens antihoraire à une vitesse de 800 à 1500 tr/min avec irrigation abondante. Lorsque la sensation de la résistance du foret contre la corticale du plancher sinusien, arrêter et confirmer la position verticale du foret avec une radiographie.

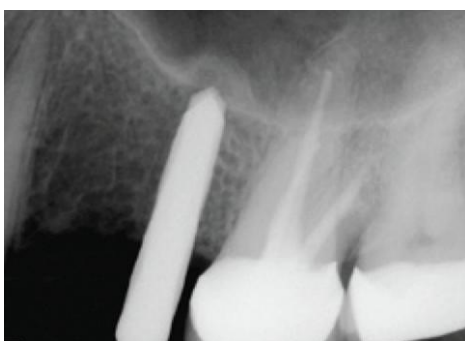

Figure 14 : Radiographie foret Densah® 2.0mm en place

Source : Versah™, Mode d'emploi, 2019.

4. **Pénétrer avec le foret de 3,0 mm jusqu'à 3 mm au-delà du plancher du sinus.** Utiliser ensuite le foret plus large de 3,0 mm toujours en sens antihoraire à une vitesse de 800 à 1500 tr/min avec irrigation abondante. Le faire progresser en appliquant une pression modulée et un mouvement de pompage. Lorsque la sensation de la résistance du foret contre la corticale du plancher sinusien, continuer au-delà du plancher par incréments de 1 mm. **Le dépassement au-delà du plancher du sinus ne doit pas excéder 3 mm.**

Le foret suivant est choisi en fonction du diamètre de l'implant. Un apport de substitut osseux est poussé vers l'extrémité apicale afin d'obtenir une profondeur verticale supplémentaire et un soulèvement maximal de la membrane de 3,0 mm. Confirmer l'emplacement vertical du foret avec une radiographie.

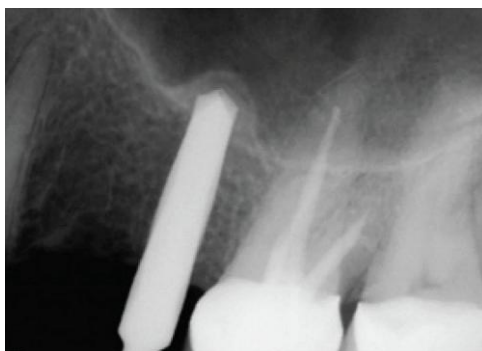

Figure 15 : Radiographie foret Densah® 2.0 mm en place

Source : Versah™, Mode d'emploi, 2019.

5. **Positionner l'implant.** Placer l'implant dans l'ostéotomie. Si le moteur du foret est utilisé pour positionner l'implant, il pourrait s'arrêter si le couple de positionnement maximal a été atteint. Compléter le positionnement à la profondeur désirée à l'aide d'une clé à cliquets indiquant le couple.

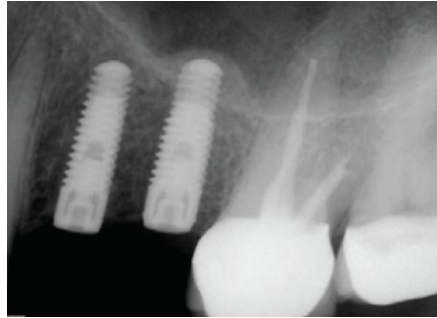


Figure 16 : Radiographie postopératoire

Source : Versah™, Mode d'emploi, 2019.

#### 2.2.1.2. Atrophie modérée

Lorsque la hauteur résiduelle minimale de l'os est de 4 à 5 mm et la largeur minimale de 5 mm

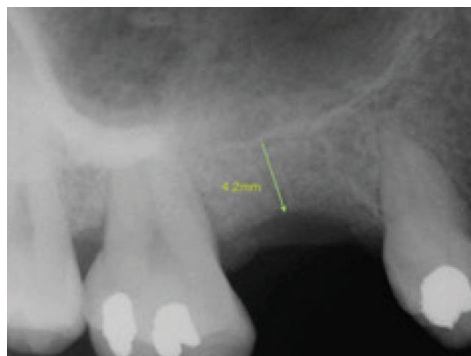


Figure 17 : Radiographie préopératoire

Source : Versah™, Mode d'emploi, 2019.

1. **Rabattre les tissus mous afin d'obtenir un accès visuel complet de la crête alvéolaire.**
2. Afin de préserver le volume osseux, il faut éviter d'utiliser un foret pilote. Selon le type d'implant, ainsi que le diamètre sélectionné pour le site, **débuter avec le foret Densah® de 2,0 mm** en sens antihoraire à une vitesse de 800 à 1500 tr/min avec irrigation abondante. Engager doucement le

foret jusqu'à atteindre l'os dense du plancher du sinus. Confirmer l'emplacement du foret avec une radiographie.

**3. Pénétrer avec le foret de 3,0 mm jusqu'à 3 mm au-delà du plancher du sinus.** Utiliser ensuite le foret plus large de 3,0 mm toujours en sens antihoraire à une vitesse de 800 à 1500 tr/min avec irrigation abondante et la faire avancer dans le forage en appliquant une pression modulée et un mouvement de pompage. Lorsque la sensation de la résistance du foret contre la corticale du plancher sinusien, continuer le forage au-delà du plancher du sinus par incréments de 1 mm. **Le dépassement au-delà du plancher du sinus ne doit pas excéder 3 mm.**

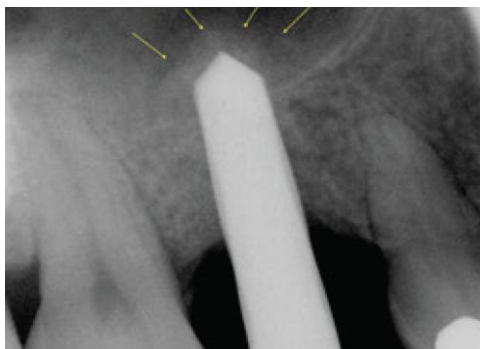


Figure 18 : Radiographie foret Densah® 3.0mm en place

Source : Versah™, Mode d'emploi, 2019.

4. En fonction du diamètre d'implant choisi, utiliser les forets de diamètres supérieurs jusqu'à obtenir le diamètre voulu. **Les forets ne doivent en aucun cas progresser à plus de 3 mm au-delà du plancher du sinus**, peu importe le diamètre.

5. **Propulser le biomatériau.** Après avoir obtenu le diamètre d'ostéotomie final prévu, remplir l'ostéotomie d'un biomatériau. Utiliser le dernier foret utilisé à l'étape 4 en sens antihoraire à une vitesse de **150 à 200 tr/min sans irrigation** pour propulser le biomatériau sous la membrane sinusienne. Le foret ne doit que faciliter la compaction du biomatériau afin de soulever davantage la membrane du sinus et non pas aller au-delà de 3 mm du plancher du sinus. Répéter l'étape de propulsion de greffe pour soulever encore plus la membrane au besoin, selon la longueur de l'implant.

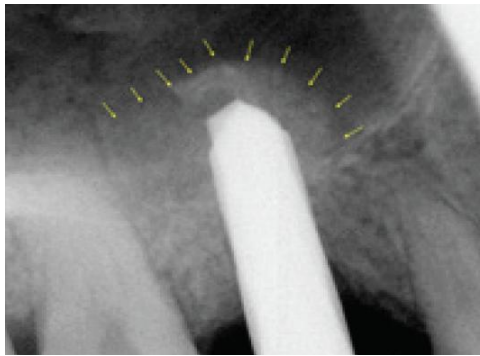


Figure 19 : Radiographie après condensation du biomatériau

Source : Versah™, Mode d'emploi, 2019.

#### 6. Positionner l'implant.

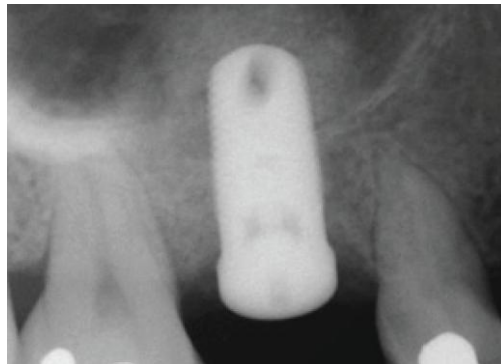


Figure 20 : Radiographie postopératoire

Source : Versah™, Mode d'emploi, 2019.

En 2018, Huwais<sup>25</sup> publie une étude rétrospective multicentrique regroupant des patients traités par élévation sinusienne par voie transcrestale à l'aide des forets Densah®.

L'étude a inclus 222 patients qui ont reçu un total de 261 implants dans 3 centres différents entre mai 2012 et septembre 2017. La hauteur moyenne d'os résiduel préopératoire était de 5.4mm allant de 2 mm à 10 mm.

Le protocole opératoire a été le suivant :

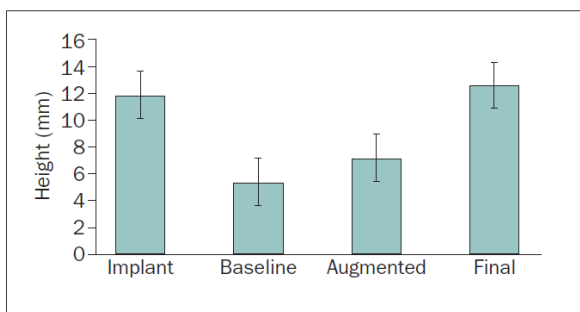
---

<sup>25</sup> Huwais et al., « A multicenter retrospective clinical study with up-to-5-year follow-up utilizing a method that enhances bone density and allows for transcrestal sinus augmentation through compaction grafting ».

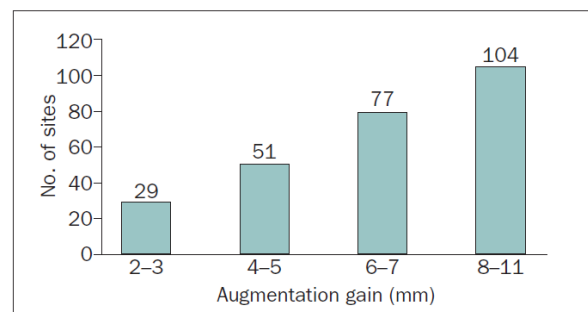
Pour les crêtes osseuses présentant une hauteur verticale résiduelle de 5 à 6 mm un foret pilote de 1.7 mm de diamètre a été utilisé jusqu'à 1mm du plancher sinusien, puis le protocole décrit plus haut fut exécuté.

Pour les cas nécessitant une élévation de la membrane sinusienne supérieure à 3 mm, donc ayant une hauteur d'os résiduelle inférieure à 5 mm, le foret pilote n'a pas été utilisé. Après le passage des forets jusqu'au diamètre voulu, des particules de substitut osseux allogénique ont été mises en place dans l'espace de forage à l'aide de l'utilisation des forets en sens antihoraire à une vitesse de 100 à 200 tours par minute sans irrigation avec un mouvement de légère pression afin de faciliter la compaction du biomatériau. Le type de biomatériau utilisé n'est pas spécifié. Le diamètre de forage n'a pas été sous-dimensionné de plus de 0.5 à 0.7 mm.

Le suivi postopératoire a une moyenne de 35 mois, allant de 6 à 64 mois. Aucun échec opératoire n'a été relevé, et aucune perforation de la membrane de sinus observée. Avec la perte de 8 implants : 5 à l'évaluation 3 mois plus et 3 à 6 mois, la technique acquiert un taux de survie de 97 %.



**Fig 3** A significant augmentation of 7 mm ( $P < .05$ ) was observed following the osseous densification technique, allowing for the placement of implants at a median height of 11.5 mm.



**Fig 4** Number of sites according to augmentation gain.

**Figure 21 : Diagramme hauteurs d'os sous sinusiennes**

Source : Huwais, « A multicenter retrospective clinical study with up-to-5-year follow-up utilizing a method that enhances bone density and allows for transcrestal sinus augmentation through compaction grafting », 2018.

D'après les résultats de l'étude, l'utilisation des forets Densah® en sens antihoraire comme décrit dans le protocole a permis une élévation de la membrane sinusienne de 7 mm, permettant ainsi la pose d'implants d'une longueur moyenne de 11.5 mm.

## 2.3 Cas clinique

Un homme de 52 ans se présente en consultation. Sans antécédents médicaux ou traitement en cours et non-fumeur.

Il présente un édentement de classe III de Kennedy suite à la perte de 26 et 27 il y a plus de 10 ans. Une version mésiale compensatoire de 28 réduit l'espace prothétique disponible à 12mm, valeur équivalente à une molaire maxillaire. La 28 présente une perte d'attache de 5mm généralisée sur tout son pourtour gingival, avec une mobilité de classe I. Après discussion avec le patient, il est choisi de conserver la 28 qui est en position de 27 et poser un implant en position de 26.

À l'analyse préimplantaire, la hauteur osseuse résiduelle en site de 26 est de 3.8mm et la crête a une largeur de 7 mm. La muqueuse sinusienne est relativement épaisse : 11 mm. Il est prévu la pose d'un implant de diamètre 4.3 mm et longueur 10 mm.

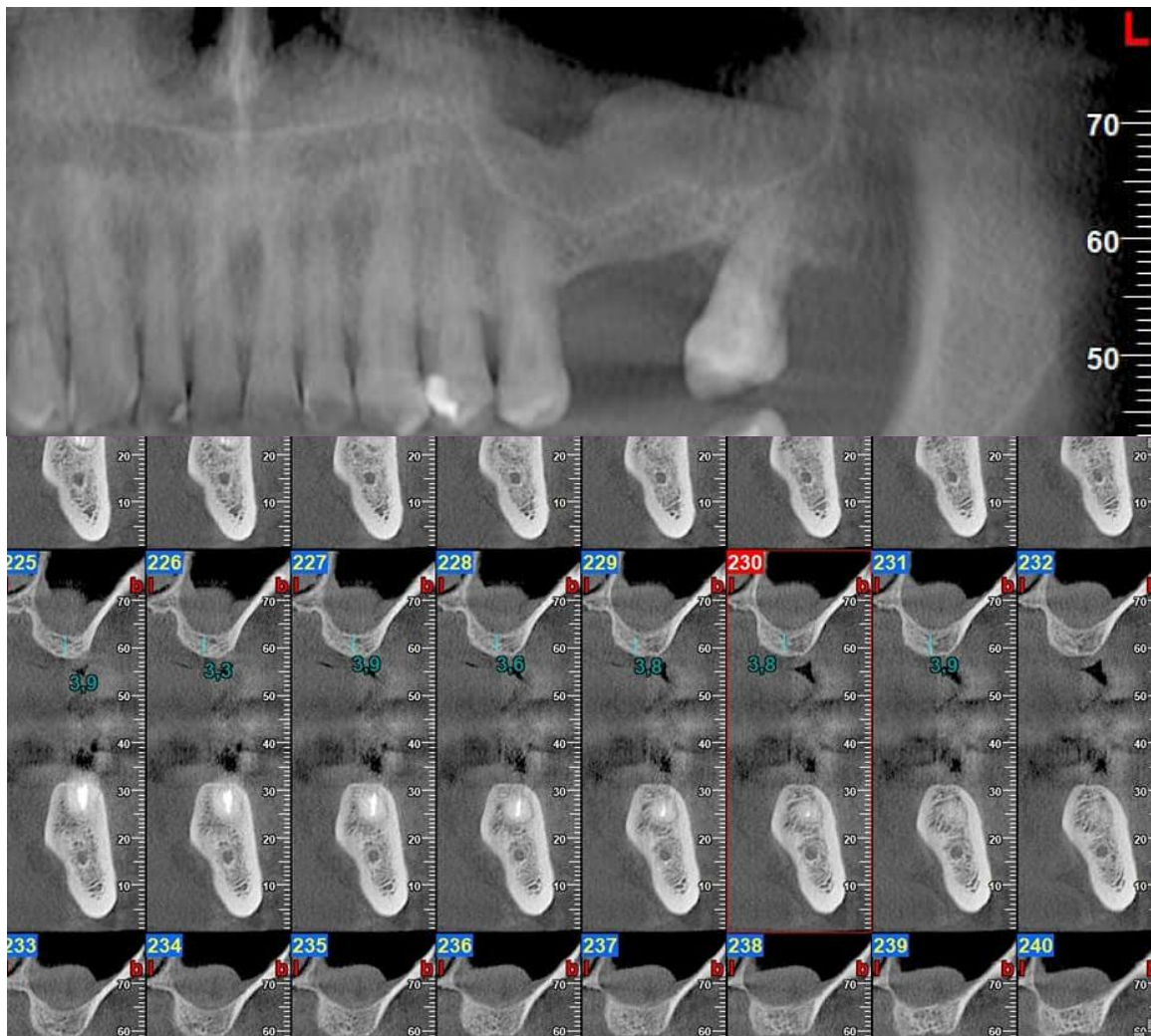
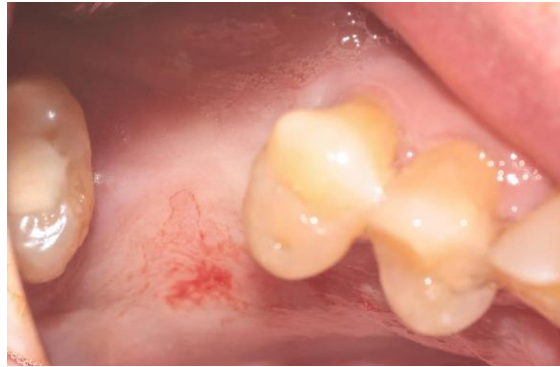

Figure 22 : CBCT préopératoire

Source : Auteur, 2021.



Figure 23 : Situation préopératoire



Source : Auteur, 2021.

L'accès à la crête alvéolaire est fait par levée d'un lambeau de pleine épaisseur, l'incision est décalée en palatin pour déporter la gencive kératinisée en vestibulaire dans le cas de la mise en place d'une vis de cicatrisation le jour de la chirurgie si la stabilité primaire le permet.

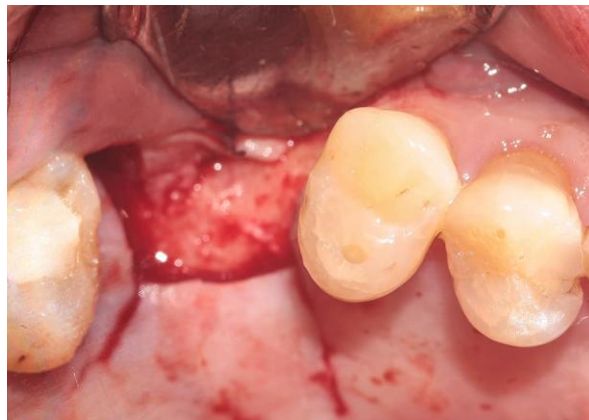

Figure 24 : Levée du lambeau

Source : Auteur, 2021.

Le premier foret Densah® de 2.0 mm est utilisé en sens antihoraire à 1200 tours/minute, avec forte irrigation et avec un mouvement de pompage. La longueur de travail est de 3mm. La position du foret est validée par un cliché rétro alvéolaire. L'ensemble de la séquence des forets est ensuite utilisé à 1000 tours/minute en sens antihoraire, à une longueur de travail de 5mm permettant une pénétration du foret de 1mm dans l'espace sinusien, jusqu'au VT3545 ayant un diamètre moyen de 4.0mm, ce qui représente un sous forage d'un diamètre de légèrement moins de 0.5mm étant donné la conicité du foret.

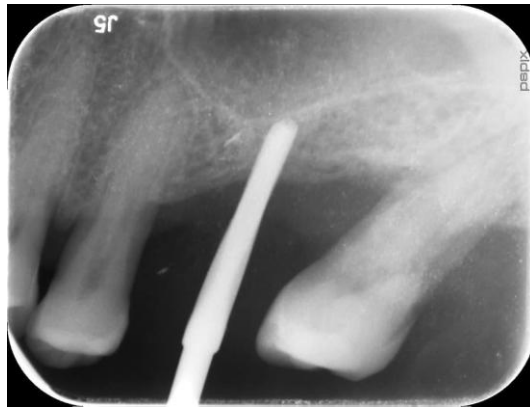


Figure 25 : Radiographie foret Densah® 2.0 mm en place

Source : Auteur, 2021.

Après contrôle de l'intégrité de la membrane sinusienne, un biomatériau, ici Creoss est mis en place dans l'espace de l'ostéotomie, puis condensé par le foret en rotation antihoraire à faible vitesse 150 tours/min, sans irrigation. La hauteur à augmenter est de 6 mm, 6 incréments sont donc réalisés, sans dépasser la longueur de travail de 5 mm.

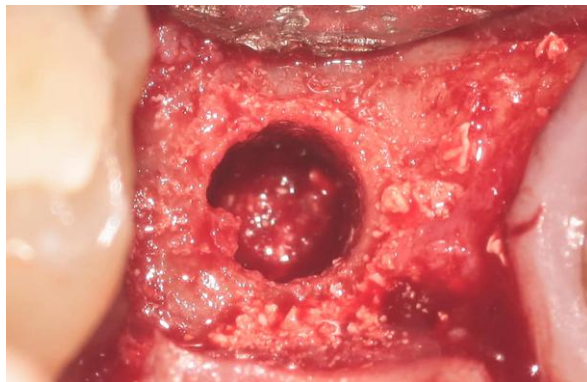


Figure 26 : Mise en place de biomatériau dans l'espace de forage

Source : Auteur, 2021.

L'élévation de la membrane est constatée par un cliché radiologique. Elle est estimée à 9 mm.

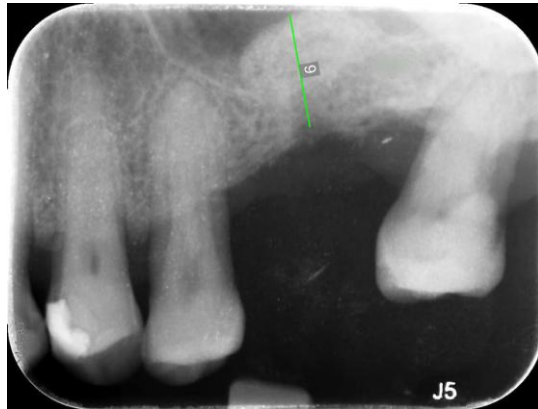

Figure 27 : Contrôle du volume osseux augmenté

Source : Auteur, 2021.

L'implant est mis en place, le torque d'insertion est mesuré à 50N.cm, la vis de cicatrisation est donc mise en place dans le même temps. Une radio de contrôle permet de vérifier la position de l'implant par rapport à la membrane sinusienne élevée.

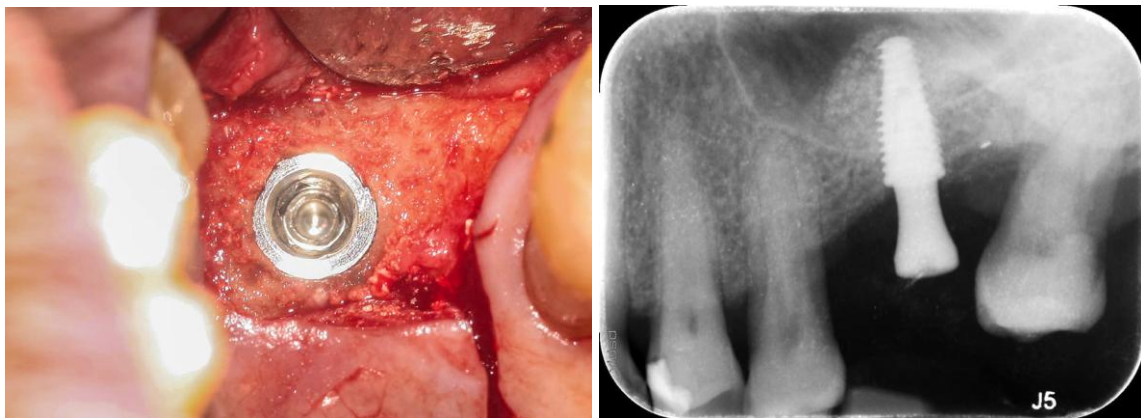


Figure 28 : Pose de l'implant et contrôle radiologique

Source : Auteur, 2021.

## 3 : Discussion

---

La technique d'élévation développée par Huwais présente de nombreux avantages, mais nécessite sans doute des améliorations ou précisions dans le futur.

### 3.1 Justification scientifique

La technique est basée sur une justification scientifique pour le moment encore faible, sûrement due à sa nouveauté. En effet, lors d'une recherche PubMed, comme dit précédemment, les termes mènent à un résultat de 17 articles, une recherche encore plus précise pour étudier l'utilisation de ces forets dans l'indication de l'augmentation sinusienne sous les termes : » ((osseous densification) OR (osseodensification)) AND (sinus) AND (implant) » mène à seulement 6 résultats. Seuls 2 de ces articles sont des études sur des humains, le reste étant sur le modèle animal : Gandhi<sup>26</sup> évalue les perforations sinusiennes avec l'utilisation des forets Densah®, chez seulement 10 patients, l'autre étude étant celle de Huwais<sup>27</sup>, ce qui représente un conflit d'intérêts appartenant lui-même à la société commercialisant les forets.

Le protocole opératoire décrit par Huwais est uniquement détaillé dans la brochure commerciale de Densah®. La justification de ses étapes reste parfois floue. En effet, lors de l'utilisation personnelle des forets, une complication peropératoire a été constatée dans certains cas : la perforation de la membrane sinusienne. La perforation est apparue au moment de l'insertion du foret jusqu'à une profondeur de 3mm dans l'espace sinusien.

### 3.2 Apprentissage

Dans son étude, Huwais ne décrit pas la justification du protocole Densah®, mais dit se référer aux données commerciales, dont il est lui-même l'éditeur. La justification des étapes et arbres décisionnels de ce protocole reste sans réponse. Également, dans l'ensemble des patients traités, aucune perforation sinusienne n'est constatée. Cette valeur est très loin de l'ensemble des données de la littérature concernant les augmentations sinusiennes transcrestales. Cependant, cette donnée

---

<sup>26</sup> Gandhi, « Endoscopically monitored maxillary sinus augmentation - The chairside approach (Rationale and protocol) ».

<sup>27</sup> Huwais et al., « A multicenter retrospective clinical study with up-to-5-year follow-up utilizing a method that enhances bone density and allows for transcrestal sinus augmentation through compaction grafting ».

n'est pas analysée comme critère principal de l'étude, mais évoquée anecdotiquement. Il serait nécessaire d'évaluer à plus grande échelle le taux de perforation de la membrane lors de l'utilisation du protocole, ceci étant la première des sources de complications.

L'apprentissage de la technique se fait par deux voies, les deux étant commerciales : la brochure de vente détaille intégralement les protocoles d'élévation sinusienne, sauf les cas d'atrophie sévères. Cette technique nécessite une formation, privée et payante, afin d'en connaître les détails du protocole.

Ce processus de formation, et la facilitation de la communication informatique entre praticiens à mené au développement de nombreux partage de cas sur les réseaux sociaux. Les cas qui y sont présentés n'utilisent pas toujours le protocole décrit par Huwais, mais certaines adaptations ce celui-ci, variant sur les longueurs de travail, type de biomatériaux, ou encore indications d'utilisation. Ainsi, le processus de développement semble être inversé, les utilisateurs faisant évoluer la technique plus rapidement que son créateur. Cependant, la multiplication de ces praticiens montrant des cas en dehors du protocole ou indications décrites pose une question d'éthique médicale, ces cas étant basés sur des données des réseaux sociaux et non scientifiques.

### **3.3 Type de biomatériaux**

Aucune spécification sur le type de biomatériau à utiliser pour le soulèvement de la membrane n'est précisée. D'après les retours utilisateurs et le bon sens pratique, il serait intéressant de ne pas utiliser un substitut osseux sous forme de gros grains, qui pourraient être tranchants lors de leur poussée vers la membrane. En parallèle de la commercialisation des forets Densah®, un biomatériau sous forme de pâte a viscosité, xénogène semble être adapté à la situation, car facile à injecter dans l'espace d'ostéotomie et ne présentant pas de particules tranchantes.

### **3.4 Coût**

L'utilisation de ces forets présente un coût plus élevé que la technique de Summers. En effet, les ostéotomes présentent une usure minime à chaque utilisation, et ne nécessitent d'être changé pour raison d'usure que très rarement. Comparativement, les données commerciales de Densah® conseillent un nombre d'utilisations à 25 ostéotomies avant de changer les forets. En effet, l'utilisation poussée des forets entrainerait une usure des spires et donc des angles de coupes, diminuant son action de densification osseuse et pouvant entrainer une surchauffe de l'os. Encore une fois, cette partie ne présente pas de justification scientifique, malgré les nombreuses études

faites in vitro sur des modèles animaux. Cependant, les forets ont un domaine d'utilisation plus large, étant des forets implantaires, ils peuvent être utilisés en sens horaire de façon classique et donc devenir la trousse implantaire quotidienne du chirurgien dentiste.

### **3.5 Complications**

Un aspect de la technique n'apparaît pas dans les textes publiés par Huwais : la gestion des complications per et post opératoire.

#### **3.5.1 Type de complications**

##### **3.5.1.1 Perforations**

Dans la littérature, la complication survenant le plus fréquemment lors des augmentations sinusiennes latérales ou crestale est la perforation de la membrane<sup>28</sup>. Dans le cas d'une augmentation par abord crestal en technique de Summers, elle survient avec une moyenne de 0 à 25 % en fonction des études. Ce large écart se justifie par la difficulté d'évaluation d'une perforation qui se fait soit de façon clinique<sup>29</sup>, par l'intervenant, ou par endoscopie<sup>30</sup> de façon plus précise. Une perforation peut induire une fuite du biomatériau mis en place vers le sinus, induisant alors une sinusite qui peut devenir une source infectieuse chronique et ainsi une cause d'échec implantaire<sup>31</sup>.

##### **3.5.1.2 Défaut de stabilité primaire**

Elle peut être de plusieurs étiologies :

- Liée à la hauteur osseuse préopératoire : dans ce cas, l'indication du type de chirurgie a été mal posée.
- Lié à la qualité osseuse : l'utilisation des forets Densah® permet de diminuer cet aspect.
- Sur préparation du site : l'utilisation des forets Densah® qui sont standards et non spécifiques à l'anatomie de l'implant posé peut entraîner une surpréparation.

#### **3.5.2 Gestions des complications**

##### **3.5.2.1 Perforations**

La gestion des complications est détaillée pour la technique de Summers. Une perforation de la membrane sinusienne ne sursoit pas à la pose d'implant dans la séance<sup>32</sup>. Quatre types de prise en charge sont possibles selon Toffler<sup>33</sup>:

---

<sup>28</sup> Fugazzotto et Vlassis, « A simplified classification and repair system for sinus membrane perforations ».

<sup>29</sup> Lelebicioglu et al., « Radiographic evaluation of dental implants placed using an osteotome technique ».

<sup>30</sup> Berengo et al., « Endoscopic evaluation of the bone-added osteotome sinus floor elevation procedure ».

<sup>31</sup> Katranji, Fotek, et Wang, « Sinus augmentation complications: etiology and treatment ».

<sup>32</sup> Katranji, Fotek, et Wang.

<sup>33</sup> Toffler, « Minimally invasive sinus floor elevation procedures for simultaneous and staged implant placement ».

1. Obturation locale par éponge collagénique et insertion de l'implant ;
2. Mettre en place un implant plus court de prévu (4 à 8mm) pour éviter une intrusion de l'implant dans le sinus ;
3. Ne pas mettre l'implant en place, déposer un substitut osseux dans l'ostéotomie faite et refermer le site ;
4. Passer à un abord latéral du sinus pour réparer la perforation, mettre en place le biomatériau et éventuellement l'implant.

En cas de constatation d'une perforation, il est nécessaire de mettre en place une membrane de collagène au fond de l'ostéotomie, au contact de la membrane sinusienne avant d'insérer l'implant.

#### 3.2.2.2 Défaut de stabilité primaire

- Liée à la hauteur osseuse préopératoire : la pose de l'implant ne doit pas être faite, l'espace sous sinusien doit être comblé avec un biomatériau, une réintervention aura lieu après cicatrisation si elle le permet.
- Lié à la qualité osseuse : la pose de l'implant ne doit pas être faite, l'espace sous sinusien doit être comblé avec un biomatériau, une réintervention aura lieu après cicatrisation si elle le permet.
- Sur préparation du site : un implant d'un diamètre supérieur doit être mis en place si possible sinon, la pose de l'implant ne doit pas être faite. L'espace sous sinusien doit être comblé avec un biomatériau, une réintervention aura lieu après cicatrisation si elle le permet.

## 3.6 Évolutions de la technique

Comme vu précédemment, la technique semble évoluer dans les mains des chirurgiens la pratiquant. Ceci s'explique par une courbe d'apprentissage naturellement acquise au fur et à mesure.

Ceci amène parfois à repousser les limites actuelles de la technique décrite par Huwais, concernant la pose de l'indication en fonction de la hauteur osseuse résiduelle. Ainsi, Nilesh Salgar un chirurgien dentiste canadien a publié un nouveau protocole d'utilisation des forets Densah® par une série de cas<sup>34</sup>. Il présente 3 patients avec une hauteur résiduelle osseuse allant de 0.4mm à 1.5mm et nécessitant une pose d'implant. La hauteur osseuse obtenue en postopératoire est de 10.3 mm à 13.6 mm, l'implant n'est pas mis en place dans le même temps.

Ainsi, la méthode semble pouvoir être comparée aux gains de hauteur de l'abord latéral. Une étude prospective plus poussée nécessite d'être mise en place.

---

<sup>34</sup> Salgar, « Osseodensified crestal sinus window augmentation: an alternative procedure to the lateral window technique ».

### **3.7 Protocole d'étude**

Une étude prospective est en cours d'élaboration au sein du service d'odontologie de la Pitié Salpêtrière.

#### **3.7.1 Matériels et méthodes**

##### **3.7.1.1 Population à l'étude**

L'échantillon de la population à l'étude présente les critères d'éligibilité suivants :

###### Critères d'inclusion

- Majeur de plus de 18 ans
- Un édentement maxillaire en regard du sinus
- Une hauteur osseuse résiduelle sous sinusienne minimale mesurée par CBCT à 2 mm au niveau de l'édentement
- Éligible à un traitement implantaire
- Nécessitant une élévation du plancher sinusien préimplantaire
- Traité au sein du service d'odontologie de la Pitié Salpêtrière

###### Critère de non-inclusion

- Pathologie sinusienne
- Antécédent d'élévation sinusienne

###### Critères d'exclusion

- Patient ne répondant pas aux critères d'inclusion

##### **3.7.1.2 Dispositif**

Les forêts ostéocondensants sont des forêts implantaire utilisés en sens antihoraire selon un protocole défini par son créateur, Salah Huwais<sup>35</sup>. Ils sont commercialisés sous la marque Densah® par la compagnie Versah™.

---

<sup>35</sup> Huwais et Meyer, « A novel osseous densification approach in implant osteotomy preparation to increase biomechanical primary stability, bone mineral density, and bone-to-implant contact ».






Figure 29 : Sequence de forets Densah®

Source : Versah™, Mode d'emploi, 2019.

### 3.7.1.3 Protocole de traitement

Tous les sujets inclus ont bénéficié d'une imagerie CBCT préopératoire. La hauteur osseuse résiduelle est mesurée sur le logiciel de planification BlueSkyPlan®, du point d'impact du futur implant au plancher sinusien. Ils sont ensuite triés en 3 groupes en fonction de la hauteur osseuse résiduelle (HOR) mesurée :

Groupe 1 :  $HOR > 6$  mm

Groupe 2 :  $5 \text{ mm} > HOR > 4$  mm

Groupe 3 :  $4 \text{ mm} > HOR > 2$  mm

Tous les chirurgiens suivent des techniques chirurgicales standardisées. Après infiltration d'un anesthésique local, un lambeau muqueux de pleine épaisseur est soulevé.

Pour le groupe 1, un foret pilote est utilisé en sens horaire jusqu'à une profondeur à distance de 1 à 2 mm du plancher sinusien. Après confirmation de la position par radiographie, le protocole de densification osseuse est effectué avec les forets Densah® conformément aux instructions du fabricant, comme décrit plus haut.

Pour les groupes 2 et 3, aucun foret pilote n'est utilisé. Le protocole d'ostéodensification commence dès le premier foret Densah®. Les forets sont passés en sens antihoraire à une vitesse de 1000 tr/min, jusqu'à effraction du plancher, mais sans dépasser dans l'espace sinusien. Un biomatériau de substitut osseux Bio-oss® de particules fines est mis en place dans l'espace de forage, puis compacté vers la membrane sinusienne à l'aide du dernier foret en sens antihoraire sans irrigation à une vitesse

de 150 tr/min. À chaque incrément, le foret progresse de 1mm supplémentaire. Le nombre d'incrément est décidé en fonction de la longueur de l'implant posé.

Dans tous les groupes, la sous-préparation de forage a été évitée ; la différence de diamètre de forage avec celui de l'implant n'excède pas 0.5mm.

L'absence de perforation de la membrane du sinus est contrôlée avant la pose de l'implant par contrôle visuel et méthode de Valsalva.

#### 3.7.1.4 Analyse de l'imagerie postopératoire

Un CBCT postopératoire est réalisé le jour de l'intervention permettant d'évaluer précisément le volume osseux augmenté. Un examen radiologique petit champ centré sur la zone opératoire est suffisant.

#### 3.7.1.4 Suivi

Un contrôle clinique est réalisé à 15 jours post opératoire, puis un contrôle radiologique par cliché rétroalvéolaire lors de la pose de la prothèse, à 6 mois et 1 an.

## Conclusion

---

La réhabilitation du maxillaire atrophié peut s'avérer être un défi pour le chirurgien dentiste. Il est nécessaire de réaliser un diagnostic approfondi afin de poser l'indication, ou non d'une reconstruction du volume osseux. Dans le cas où elle serait nécessaire, de nombreuses techniques sont réalisables par le chirurgien. Encore une fois, il est nécessaire de poser l'indication de la reconstruction adaptée. Dans le cas d'une atrophie modérée, un abord transcrestal est possible pour l'augmentation du volume osseux sinusien. La technique de référence qu'est celle de Summers n'est plus à démontrer, mais présente des inconvénients qui sont principalement les aspects traumatisants pour le patient. Les forêts d'ostéodensification développés par Huwais semblent permettre un gain de volume osseux semblable à la méthode de Summers, et cela de façon atraumatique pour le patient. Récemment, des séries de cas<sup>36</sup> montrent une augmentation du volume osseux sous-sinusien comparable aux résultats de la méthode par abord latéral, et ceci toujours de manière atraumatique et mini-invasive pour le patient.

Cette technique semble être une avancée pour le traitement implantaire des maxillaires atrophiés, surtout pour le confort du patient. Elle pourrait ainsi démocratiser l'élévation sinusienne par la facilité du protocole pour un praticien formé à l'implantologie, mais cependant, présente une courbe apprentissage longue car nécessite la perception de nouvelles sensations lors du forage par le praticien.

Cependant, la faible quantité de littérature sur le sujet peut être aujourd'hui un frein à cette démocratisation. Un protocole d'étude prospective permettant d'évaluer le volume osseux postopératoire augmenté par la technique est en cours d'élaboration au sein du service d'odontologie de la Pitié Salpêtrière.

---

<sup>36</sup> Salgar, « Osseodensified crestal sinus window augmentation: an alternative procedure to the lateral window technique ».

## Bibliographie

---

- Antonaya-Mira, R, C Barona-Dorado, N Martínez-Rodríguez, E Cáceres-Madroño, et J Martínez-González. « Meta-analysis of the increase in height in maxillary sinus elevations with osteotome ». *Medicina oral, patología oral y cirugía bucal* 17, n° 1 (2012): e146-152. <https://doi.org/10.4317/medoral.16921>.
- Berengo, M., S. Sivoilella, Z. Majzoub, et G. Cordioli. « Endoscopic evaluation of the bone-added osteotome sinus floor elevation procedure ». *International journal of oral and maxillofacial surgery* 33, n° 2 (2004): 189- 94. <https://doi.org/10.1054/ijom.2002.0459>.
- Bergamo, E.T.P, A Zahoui, R.B Barrera, S Huwais, P Coelho, E.D Karateew, et E.A Bonfante. « Osseodensification effect on implants primary and secondary stability: multicenter controlled clinical trial ». *Clinical implant dentistry and related research* (2018). <https://doi.org/10.1111/cid.13007>.
- Blanco, J, J Suárez, S Novio, G Villaverde, I Ramos, et L.A.G Segade. « Histomorphometric assessment in human cadavers of the peri-implant bone density in maxillary tuberosity following implant placement using osteotome and conventional techniques ». *Clinical oral implants research* 19, n° 5 (2008): 505- 10. <https://doi.org/10.1111/j.1600-0501.2007.01505.x>.
- Brägger, U, C Gerber, A Joss, S Haenni, A Meier, E Hashorva, et N.P Lang. « Patterns of tissue remodeling after placement of ITI dental implants using an osteotome technique : a longitudinal radiographic case cohort study ». *Clinical oral implants research* 15, n° 2 (2004): 158- 66. <https://doi.org/10.1111/j.1600-0501.2004.00988.x>.
- Chackartchi, T, G Iezzi, M Goldstein, A Klinger, A Soskolne, A Piattelli, et L Shapira. « Sinus floor augmentation using large (1-2 mm) or small (0.25-1 mm) bovine bone mineral particles : a prospective, intra-individual controlled clinical, micro-computerized tomography and histomorphometric study ». *Clinical oral implants research* 22, n° 5 (2011): 473- 80. <https://doi.org/10.1111/j.1600-0501.2010.02032.x>.
- Chen, L, et J Cha. « An 8-year retrospective study: 1,100 patients receiving 1,557 implants using the minimally invasive hydraulic sinus condensing technique ». *Journal of periodontology* 76, n° 3 (2005): 482- 91. <https://doi.org/10.1902/jop.2005.76.3.482>.
- Cosci, F., et M. Luccioli. « A new sinus lift technique in conjunction with placement of 265 Implants : a 6-year retrospective study ». *Implant dentistry* 9, n° 4 (2000): 363- 68. <https://doi.org/10.1097/00008505-200009040-00014>.
- Diserens, V, R Mericske, P Schäppi, et R Mericske-Stern. « Transcrestal sinus floor elevation : report of a case series ». *The international journal of periodontics & restorative dentistry* 26, n° 2 (2006): 151- 59.
- Ferrigno, N, M Laureti, et S Fanali. « Dental implants placement in conjunction with osteotome sinus floor elevation : a 12-year life-table analysis from a prospective study on 588 ITI implants ». *Clinical oral implants research* 17, n° 2 (2006): 194- 205. <https://doi.org/10.1111/j.1600-0501.2005.01192.x>.
- Filho, L, F R Cirano, F Hayashi, H Feng, A Conte, L Dib, et M Casati. « Assessment of the correlation between insertion torque and resonance frequency analysis of implants placed in bone tissue of different densities ». *The journal of oral implantology* 40, n° 3 (2014): 259- 62. <https://doi.org/10.1563/AAID-JOI-D-11-00183>.
- Fugazzotto, P, et J Vlassis. « A simplified classification and repair system for sinus membrane perforations ». *Journal of periodontology* 74, n° 10 (2003): 1534- 41. <https://doi.org/10.1902/jop.2003.74.10.1534>.

- Gandhi, Y. « Endoscopically monitored maxillary sinus augmentation - The chairside approach (Rationale and protocol) ». *Journal of oral biology and craniofacial research* 10, n° 3 (2020): 247. <https://doi.org/10.1016/j.jobcr.2020.05.002>.
- Giannini, S., L. Signorini, L. Bonanome, M. Severino, F. Corpaci, et A. Cielo. « Benign paroxysmal positional vertigo (BPPV): it may occur after dental implantology. A mini topical review ». *European review for medical and pharmacological sciences* 19, n° 19 (2015): 3543- 47.
- Huwais, S., Z Mazor, A Ioannou, H Gluckman, et R Neiva. « A multicenter retrospective clinical study with up-to-5-year follow-up utilizing a method that enhances bone density and allows for transcresal sinus augmentation through compaction grafting ». *The international journal of oral & maxillofacial implants* 33, n° 6 (2018): 1305- 11. <https://doi.org/10.11607/jomi.6770>.
- Huwais, S, et E Meyer. « A novel osseous densification approach in implant osteotomy preparation to increase biomechanical primary stability, bone mineral density, and bone-to-implant contact ». *The international journal of oral & maxillofacial implants* 32, n° 1 (2017): 27- 36. <https://doi.org/10.11607/jomi.4817>.
- Jensen, O. T., L. B. Shulman, M. S. Block, et V. J. Iacono. « Report of the sinus consensus conference of 1996 ». *The international journal of oral & maxillofacial implants* 13 Suppl (1998): 11- 45.
- Katranji, A, P Fotek, et H Wang. « Sinus augmentation complications : etiology and treatment ». *Implant dentistry* 17, n° 3 (2008): 339- 49. <https://doi.org/10.1097/ID.0b013e3181815660>.
- Kold, S, J Bechtold, M Ding, K Chareancholvanich, O Rahbek, et K Søballe. « Compacted cancellous bone has a spring-back effect ». *Acta orthopaedica scandinavica* 74, n° 5 (2003): 591- 95. <https://doi.org/10.1080/00016470310018018>.
- Lazzara, R. J. « The sinus elevation procedure in endosseous implant therapy ». *Current opinion in periodontology* 3 (1996): 178- 83.
- Leblebicioglu, B., S. Ersanli, C. Karabuda, T. Tosun, et H. Gokdeniz. « Radiographic evaluation of dental implants placed using an osteotome technique ». *Journal of periodontology* 76, n° 3 (2005): 385- 90. <https://doi.org/10.1902/jop.2005.76.3.385>.
- Reiser, G. M., Z. Rabinovitz, J. Bruno, P. D. Damoulis, et T. J. Griffin. « Evaluation of maxillary sinus membrane response following elevation with the crestal osteotome technique in human cadavers ». *The international journal of oral & maxillofacial implants* 16, n° 6 (2001): 833- 40.
- Salgar, N. « Osseodensified crestal sinus window augmentation: an alternative procedure to the lateral window technique ». *The journal of oral implantology*, 2020. <https://doi.org/10.1563/aaid-joi-D-19-00288>.
- Sotirakis, E.G, et A Gonschor. « Elevation of the maxillary sinus floor with hydraulic pressure ». *The journal of oral implantology* 31, n° 4 (2005): 197- 204. [https://doi.org/10.1563/1548-1336\(2005\)31\[197:EOTMSF\]2.0.CO;2](https://doi.org/10.1563/1548-1336(2005)31[197:EOTMSF]2.0.CO;2).
- Summers, R. B. « A new concept in maxillary implant surgery : the osteotome technique ». *Compendium* 15, n° 2 (1994): 152, 154- 56, 158 passim ; quiz 162.
- . « Sinus floor elevation with osteotomes ». *Journal of esthetic dentistry* 10, n° 3 (1998): 164- 71. <https://doi.org/10.1111/j.1708-8240.1998.tb00352.x>.
- Tatum, H. « Maxillary and sinus implant reconstructions ». *Dental clinics of North America* 30, n° 2 (1986): 207- 29.
- Toffler, M. « Minimally invasive sinus floor elevation procedures for simultaneous and staged implant placement ». *The New York state dental journal* 70, n° 8 (2004): 38- 44.
- Trisi, P, M Berardini, A Falco, et M Podaliri Vulpiani. « New osseodensification implant site preparation method to increase bone density in low-density bone : in vivo : evaluation in sheep ». *Implant dentistry* 25, n° 1 (2016): 24- 31. <https://doi.org/10.1097/ID.0000000000000358>.
- Turkyilmaz, I, et E.A McGlumphy. « Influence of bone density on implant stability parameters and implant success : a retrospective clinical study ». *BMC oral health* 8 (2008): 32. <https://doi.org/10.1186/1472-6831-8-32>.
- Umanjec-Korac, S., G. Wu, B. Hassan, Y. Liu, et D. Wismeijer. « A retrospective analysis of the resorption rate of deproteinized bovine bone as maxillary sinus graft material on cone beam

- computed tomography ». *Clinical oral implants research* 25, n° 7 (2014): 781- 85. <https://doi.org/10.1111/clr.12174>.
- Wang, L., Y. Wu, K.C. Perez, S. Hyman, J.B. Brunski, U. Tulu, C. Bao, B. Salmon, et J.A. Helms. « Effects of condensation on peri-implant bone density and remodeling ». *Journal of dental research* 96, n° 4 (2017): 413- 20. <https://doi.org/10.1177/0022034516683932>.
- Wu, D, P Isaksson, S.J Ferguson, et C Persson. « Young's modulus of trabecular bone at the tissue level : A review ». *Acta biomaterialia* 78 (2018): 1- 12. <https://doi.org/10.1016/j.actbio.2018.08.001>.
- Zitzmann, N. U., et P. Schärer. « Sinus elevation procedures in the resorbed posterior maxilla. Comparison of the crestal and lateral approaches ». *Oral surgery, oral medicine, oral pathology, oral radiology, and endodontics* 85, n° 1 (1998): 8- 17. [https://doi.org/10.1016/s1079-2104\(98\)90391-2](https://doi.org/10.1016/s1079-2104(98)90391-2).

## Table des figures

---

Figure 1 : Schéma de coupes des classes de densités osseuses.....	3
Figure 2 : Ostéotomes utilisés dans l'accès à la membrane sinusienne par voie crestale.....	6
Figure 3 : Élévation sinusienne maxillaire avec apport osseux (BAOFSE) .....	7
Figure 4 : Technique de l'ostéotome modifié par Lazzara (1996).....	9
Figure 5 : Technique de Fugazzotto.....	9
Figure 6 : Diagramme protocolaire de la technique de pression hydraulique.....	10
Figure 7 : Schéma d'utilisation Osseodensification effect on implants primary and secondary stability : multicenter controlled clinical trial des forets de Cosci .....	11
Figure 8 : Schéma d'un foret implantaire conventionnel.....	14
Figure 9 : Schéma légendé d'un foret Densah®.....	15
Figure 10 : Schéma d'angles de coupes.....	16
Figure 11 : Vues de surfaces et coupes cliniques et microscope électronique à balayage.....	17
Figure 12 : Radiographie préopératoire .....	19
Figure 13 : Radiographie foret pilote en place .....	19
Figure 14 : Radiographie foret Densah® 2.0mm en place .....	20
Figure 15 : Radiographie foret Densah® 2.0 mm en place .....	20
Figure 16 : Radiographie postopératoire .....	21
Figure 17 : Radiographie préopératoire .....	21
Figure 18 : Radiographie foret Densah® 3.0mm en place.....	22
Figure 19 : Radiographie après condensation du biomatériau .....	23
Figure 20 : Radiographie postopératoire .....	23
Figure 21 : Diagramme hauteurs d'os sous sinusiennes .....	24
Figure 22 : CBCT préopératoire .....	25
Figure 23 : Situation préopératoire.....	26
Figure 24 : Levée du lambeau .....	26
Figure 25 : Radiographie foret Densah® 2.0mm en place.....	27
Figure 26 : Mise en place de biomatériau dans l'espace de forage .....	27
Figure 27 : Contrôle du volume osseux augmenté.....	28
Figure 28 : Pose de l'implant et contrôle radiologique .....	28
Figure 29 : Sequence de forets Densah® .....	34





## Table des tableaux

---

Tableau 1 : Rapport de la sinus conference de 1996 .....	4
--	---

Vu, le Directeur de thèse

Vu, le Doyen de l'UFR d'Odontologie

Docteur Axel AZOGUI

Professeur Louis MAMAN

Vu, le Président d'Université de Paris

Professeur Christine CLERICI

Pour le Président et par délégation,

Le Doyen Louis MAMAN



# **Abord crestal de l'augmentation osseuse sous sinusienne maxillaire : nouvelle approche**

Victor Martiano. Abord crestal de l'augmentation osseuse sous sinusienne maxillaire : nouvelle approche. 2021. 40 p. : ill., tabl. Réf. bibliographiques p. 35-37

Sous la direction de M. le Docteur Axel Azogui

Université de Paris  
UFR d'Odontologie - Montrouge  
1, rue Maurice Arnoux - 92120 Montrouge