



**HAL**  
open science

# Angioedème héréditaire de type II et avulsion dentaire : à propos d'un cas et revue de la littérature

Wafa Aroufi

► **To cite this version:**

Wafa Aroufi. Angioedème héréditaire de type II et avulsion dentaire : à propos d'un cas et revue de la littérature. Médecine humaine et pathologie. 2020. dumas-03846442

**HAL Id: dumas-03846442**

**<https://dumas.ccsd.cnrs.fr/dumas-03846442v1>**

Submitted on 10 Nov 2022

**HAL** is a multi-disciplinary open access archive for the deposit and dissemination of scientific research documents, whether they are published or not. The documents may come from teaching and research institutions in France or abroad, or from public or private research centers.

L'archive ouverte pluridisciplinaire **HAL**, est destinée au dépôt et à la diffusion de documents scientifiques de niveau recherche, publiés ou non, émanant des établissements d'enseignement et de recherche français ou étrangers, des laboratoires publics ou privés.

**UNIVERSITE CLERMONT AUVERGNE**  
**UNITE DE FORMATION ET DE RECHERCHE D'ODONTOLOGIE**

**Année 2020**

**Thèse n°**

# **T H E S E**

**Pour le DIPLOME D'ETAT DE DOCTEUR EN CHIRURGIE-DENTAIRE**

*Présentée et soutenue publiquement le 28 septembre 2020*

par

**Wafa AROUFI**

---

**ANGIOEDEME HEREDITAIRE DE TYPE II ET  
AVULSION DENTAIRE : A PROPOS D'UN CAS ET REVUE  
DE LA LITTERATURE**

---

**J U R Y :**

**Président : M. DALLEL Radhouane, Professeur des Universités**

**Assesseurs : M. DEVOIZE Laurent, Professeur des Universités**

**M. DENIS Frédéric, Maître de conférences des Universités**

**Mme MONCONDUIT Lénaïc, Maître de conférences des Universités**

**Mme PAVAGEAU Claire, membre invité**



**UNIVERSITE CLERMONT AUVERGNE**  
**UNITE DE FORMATION ET DE RECHERCHE D'ODONTOLOGIE**

**Année 2020**

**Thèse n°**

# **T H E S E**

**Pour le DIPLOME D'ETAT DE DOCTEUR EN CHIRURGIE-DENTAIRE**

*Présentée et soutenue publiquement le 28 septembre 2020*

par

**Wafa AROUFI**

---

**ANGIOEDEME HEREDITAIRE DE TYPE II ET  
AVULSION DENTAIRE : A PROPOS D'UN CAS ET REVUE  
DE LA LITTERATURE**

---

**J U R Y :**

**Président : M. DALLEL Radhouane, Professeur des Universités**

**Assesseurs : M. DEVOIZE Laurent, Professeur des Universités**

**M. DENIS Frédéric, Maître de conférences des Universités**

**Mme MONCONDUIT Lénaïc, Maître de conférences des Universités**

**Mme PAVAGEAU Claire, membre invité**



**UNIVERSITE CLERMONT AUVERGNE  
UFR ODONTOLOGIE  
63000 CLERMONT-FERRAND**

<i>Président de l'Université</i>	:	Monsieur le Professeur Mathias BERNARD
<i>Directeur Général des Services</i>	:	Monsieur François PAQUIS
DOYEN DE L'UFR D'ODONTOLOGIE	:	Monsieur Emmanuel NICOLAS Professeur des Universités
VICE-DOYEN, Directrice des Etudes	:	Madame Marion BESSADET Maître de Conférences des Universités

**LISTE DES PROFESSEURS**

*Professeurs des Universités – Praticiens hospitaliers :*

Monsieur Pascal AUROY	- Prothèses
Monsieur Radhouane DALLEL	- Sciences Anatomiques
Monsieur Laurent DEVOIZE	- Pathologie et Thérapeutique Dentaires
Madame Sophie DOMEJEAN	- Odontologie Conservatrice, Endodontie
Madame Martine HENNEQUIN	- Odontologie Conservatrice, Endodontie
Monsieur Emmanuel NICOLAS	- Prothèses
Monsieur Thierry ORLIAGUET	- Sciences Biologiques
Madame Valérie ROGER-LEROI	- Sciences Biologiques
Madame Stéphanie TUBERT-JEANNIN	- Prévention, Epidémiologie
Monsieur Jean-Luc VEYRUNE	- Prothèses

*Maîtres de Conférences des Universités – Praticiens hospitaliers :*

Madame Marion BESSADET	- Prothèses
Monsieur Hervé BESSE	- Pédiodontie
Monsieur Guillaume BONNET	- Prothèses
Monsieur Didier COMPAGNON	- Prothèses
Monsieur Pierre-Yves COUSSON	- Odontologie Conservatrice, Endodontie
Monsieur Nicolas DECERLE	- Odontologie Conservatrice, Endodontie
Monsieur Christophe DESCHAUMES	- Pathologie et Thérapeutique Dentaires
Monsieur Jean-Christophe DUBOIS	- Prothèses
Madame Cindy LANCE	- Prothèses
Madame Christelle RICHARD	- Pédiodontie
Mademoiselle Céline MELIN	- Sciences Anatomiques
Madame Estelle MACHAT	- Prévention, Epidémiologie
Monsieur Paul PIONCHON	- Sciences Anatomiques
Monsieur Dominique ROUX	- Odontologie Conservatrice, Endodontie

*Professeur des Universités :*

Monsieur Alain ARTOLA	- Neurosciences
-----------------------	-----------------

*Maître de Conférences des Universités :*

Mademoiselle Lénaïc MONCONDUIT	- Neurosciences
--------------------------------	-----------------

*Professeur de Lycée Professionnel*

Monsieur Jean-Daniel ABSHILAVA	- Anglais
--------------------------------	-----------

*Maîtres de Conférences des Universités Associés :*

Monsieur Félix AUTISSIER	- Sciences de Gestion
Madame Anne DEPREUX	- Informatique et Pédagogie
Madame Merian NASSRA	- Sciences Biologiques

## **REMERCIEMENTS**

**Aux membres du jury**, qui me font l'honneur d'évaluer mes travaux.

### **À Monsieur Radhouane DALLEL**

Professeur des Universités – Praticien hospitalier

*Je vous remercie de me faire l'honneur de présider ce jury. Je tiens à vous exprimer ma reconnaissance pour vos précieux conseils et pour les corrections apportées à ce travail. Veuillez trouver ici l'expression de ma gratitude et de mon profond respect.*

### **À Monsieur le Docteur Frédéric DENIS**

Maître de conférences des Universités – Praticien hospitalier

*C'est un honneur de vous compter parmi les membres de ce jury. Je vous remercie d'avoir accepté la direction de ce travail et de m'avoir suggéré ce sujet. Je vous suis reconnaissante pour votre aide, votre disponibilité et pour toutes les opportunités que vous m'avez offertes. Je vous prie de bien vouloir trouver ici le témoignage de ma gratitude et de mon profond respect.*

### **À Monsieur Laurent DEVOIZE**

Professeur des Universités – Praticien hospitalier

*Pour m'avoir fait l'honneur d'accepter de siéger dans ce jury. Je vous remercie pour l'intérêt et les corrections apportés à ce travail. Je vous remercie également pour la qualité de l'enseignement théorique et pratique que vous nous avez prodigués pendant nos années d'études. Vous avez renforcé mon intérêt pour la dermatologie buccale. Veuillez trouver ici le témoignage de ma reconnaissance et mon profond respect.*

### **À Madame Claire PAVAGEAU**

Membre invité

*Pour m'avoir fait l'honneur de siéger dans ce jury. Je vous remercie pour votre aide tout au long de ce travail, pour vos relectures attentives et vos précieux conseils. Merci également pour votre enthousiasme et votre bienveillance. Ce fut un réel plaisir de travailler à vos côtés. Veuillez recevoir mes sincères remerciements et mon profond respect.*

### **À Madame Lénaïc MONCONDUIT**

Maître de conférences des Universités

*Vous me faites l'honneur de juger mon travail et je vous en suis reconnaissante. Je vous prie de recevoir ici l'expression de mon profond respect.*

Également,

Au Dr Julie STURQUE, *correctrice de l'ombre, MERCI pour votre précieuse aide à toutes les étapes de cette production et pour votre encadrement en chirurgie orale, qui m'a été très profitable.*

Au Dr Natacha LINAS, *pour votre professionnalisme et vos précieux conseils cliniques.*

Au Dr Guillaume BONNET, *pour votre sens de la pédagogie et pour l'intérêt que vous portez aux étudiants.*

Au Dr Nicolas COUDERT et au Dr Anne GODLEWSKI, *pour m'avoir si chaleureusement accueillie dans votre cabinet, pour votre gentillesse, votre disponibilité et vos précieux conseils.*

***A l'ensemble des enseignants, praticiens attachés et personnels avec qui j'ai eu l'honneur de travailler. Je vous remercie pour la qualité de votre enseignement, pour votre accompagnement et pour ces belles années qui resteront gravées dans ma mémoire.***

## **A MA FAMILLE**

### **A mes parents,**

*Vous n'avez eu de cesse de vous investir pour notre bonheur et notre réussite. Merci pour votre soutien inestimable tout au long de ces années, pour vos encouragements et pour tout l'amour que vous m'avez donné. Pour avoir supporté mes exigences et mes humeurs pendant les périodes d'examens (mais pas que). C'est grâce à vous que j'en suis là aujourd'hui. Je vous dédie l'intégralité de ma réussite.*

### **A ma Maman,**

*Les mots me manquent pour t'exprimer ma profonde reconnaissante pour tout ce que tu as fait pour moi. Merci pour ces petites attentions et pour ta rigueur, pour ces fois où il a fallu me sortir du lit pour aller me brosser les dents... ce sont elles qui te remercient aujourd'hui.*

### **A mon Papa,**

*Merci pour ta bonne humeur quotidienne. Cette année sera marquée par la fin d'une belle carrière. Tes élèves, dont j'ai eu la chance de faire partie, ne peuvent qu'être reconnaissants de ta patience et ton indulgence.*



**A mon grand frère,**

*MERCI de m'avoir éloignée de ma zone de confort, pour ton coaching si précieux à passer cette première année, pour m'avoir appris rigueur et persévérance. Je te suis éternellement reconnaissante.*

**A ma grande sœur,**

*Pour ton esprit critique qui me fait avancer, pour ton écoute et pour tous ces moments mémorables.*

**A ma petite sœur,**

*Mon bébé doc', pour toutes ces tapes derrière la tête tout au long de la rédaction de ce travail, sans quoi le courage m'aurait manqué. Confinées dans la même demeure, je n'en serai venue à bout sans ton humour quotidien, que tu hérites sans nul doute de notre très cher père.*

**A ma belle-sœur,**

*Une merveilleuse rencontre. Pour la personne que tu es. Pour les valeurs que tu portes. Pour ton hospitalité et tes petits plats réconfortants. Pour tous ces moments de retrouvailles familiales.*

*Thank you for your contribution to this work.*

**A mon beau-frère ainsi qu'à toute ma famille,**

*Les moments partagés en votre compagnie comptent parmi les plus précieux.*

*En route pour les voyages, sans doute la meilleure initiative pour nous retrouver malgré la distance qui nous sépare.*

**A MES AMIS**

**A Nawel,**

*Je ne saurais suffisamment te remercier pour le soutien que tu m'as apporté tout au long de mon cursus. Tu représentes un modèle tant dans la profession que dans la vie. Merci pour ta fidélité sans faille et pour tous ces moments privilégiés.*

**A Célia,**

*J'ai le sourire rien qu'en pensant à tes expressions qui me font voyager. Tu as été mon bras droit dans nos aventures les plus folles. Ta compagnie est un bienfait certain.*

**A Widad et Dhickra,**

*Les mots me manquent pour vous exprimer toute ma gratitude. Vous m'avez prise sous votre aile dans cette ville qui m'était inconnue et depuis, on ne s'est plus quittés. Clermont n'a désormais plus de secret pour moi, merci pour ces moments mémorables.*

**A Marwa,**

*Mon metteur en scène hors compét'. Toujours fidèle au poste. Ta spontanéité nous fait vivre des séquences mémorables.*

**A Tharwa,**

*Que j'ai connu bien trop tard. Merci pour ta joie de vivre et ta folie. Nos moments de retrouvailles me font revivre tous ces souvenirs inoubliables.*

**A Badreddine, Hemza, Zoubair et Ali,**

*Pour m'avoir permis de vivre et comprendre le sens de la fraternité. Merci pour ces aventures exceptionnelles.*

**A Imane,**

*Mon acolyte durant ces dernières années, une chose est sûre, nul n'égale ton humour, qui selon tes dires est suprême. On a formé un beau binôme complémentaire de gaffe. Je garderai en mémoire ton rire communicatif, ton extrême gentillesse, ta générosité et ta maîtrise parfaite du coffrage.*

**A Abderrahmane,**

*MERCI pour ton intérêt et ta contribution à ce travail. Ton implication dans cette discipline est remarquable. Je ne peux que te souhaiter le meilleur pour ces prochaines années.*

**A Hacina, Gaétan, Ikram, Soumaya, Safa, Lilia, Mariam, Widad Tr et tous ceux que j'ai pu oublier,**

*MERCI pour votre hospitalité, pour la découverte de cette belle région et pour tous ces moments que nous avons partagés.*

*Grâce à vous, je garde un merveilleux souvenir de ces années étudiantes, que j'emporte précieusement avec moi à l'aube de cette nouvelle vie.*

## **Table des matières**

<b>Liste des abréviations utilisées.....</b>	<b>10</b>
<b>Index des illustrations.....</b>	<b>11</b>
<b>Préambule.....</b>	<b>12</b>
<b>Partie 1 : L'angioedème héréditaire de type II (AOH de type II).....</b>	<b>13</b>
1- Généralités.....	13
2- Manifestations cliniques de l'AOH de type II.....	13
3- Physiopathologie de l'AOH de type II.....	14
4- La gravité de l'AOH de type II.....	15
5- Traitement de l'AOH de type II.....	17
<b>Partie 2 : Présentation du cas clinique.....</b>	<b>20</b>
<b>Partie 3 : Discussion.....</b>	<b>24</b>
1- Facteurs de risques d'AOH de type II en odontologie.....	24
2- Place du chirurgien-dentiste dans le dépistage de l'AOH de type II.....	25
2.1-Quand évoquer un AOH de type II ?.....	25
2.2-Conduite à tenir en cas de suspicion d'AOH de type II.....	26
3- Structures d'accompagnement et de sensibilisation à l'AOH de type II.....	27
3.1-L'Association des Malades Souffrant d'Angioedèmes (AMSAO).....	27
3.2-Le Centre de REférence des Angioedèmes à Kinines (CREAK).....	28
<b>Conclusion.....</b>	<b>31</b>
<b>Bibliographie.....</b>	<b>32</b>
<b>Annexe 1: Article.....</b>	<b>35</b>
<b>Annexe 2 : Communication orale.....</b>	<b>41</b>
<b>Annexe 3 : Carte de soins et d'urgence de l'AOH de type II.....</b>	<b>43</b>

## Liste des abréviations utilisées

AOH de type II : Angioedème Héritaire de type II

C1-Inh : Inhibiteur de la protéine C1 du complément

EVA : Échelle Visuelle Analogique

CREAK : Centre de REférence des Angioedèmes à Kinines

AMSAO : Association des Malades Souffrant d'Angioedèmes

ETP : Éducation Thérapeutique du Patient

OMS : Organisation Mondiale de la Santé

INPES : Institut National de Prévention et d'Éducation pour la Santé

ALD : Affection de Longue Durée

## **Index des illustrations**

Figure 1 : Angioedème de la main et de la face

Figure 2 : Physiopathologie de l'AOH de type II, angioedème bradykinique

Figure 3 : Mode de transmission autosomique dominante de l'AOH de type II

Figure 4 : Angioedème provoquant une obstruction complète des voies aériennes supérieures

Figure 5 : Mode d'action des traitements dans l'angioedème bradykinique

Figure 6 : Traitement de la crise sévère

Figure 7 : Photographie endobuccale, vue occlusale en pré-opératoire.

Figure 8 : Orthopantomogramme.

Figure 9 : Photographie endobuccale du maxillaire, vue occlusale en per-opératoire.

Figure 10 : Prothèse amovible partielle maxillaire de transition.

Figure 11 : Photographie endobuccale du maxillaire, vue occlusale en post-opératoire à J14.

Figure 12 : Caractéristiques cliniques différenciant les différents types d'angioedèmes

Figure 13 : Localisation des différents sites du CREAK et des sites partenaires

Figure 14 : Kit d'apprentissage à l'auto-injection en sous-cutané.

## Préambule

Dans ce travail de thèse, nous nous sommes intéressés au cas d'un patient nécessitant des avulsions dentaires et dont l'anamnèse a révélé une pathologie rare mais potentiellement mortelle : l'angioedème héréditaire de type II (AOH de type II). L'angioedème se caractérise par une tuméfaction localisée des tissus sous-cutanés et/ou sous-muqueux pouvant toucher toutes les parties du corps. La gravité de la maladie est liée à sa localisation laryngée car elle peut rapidement mener à une mort par asphyxie en l'absence de traitement spécifique.

Dans la mesure où les avulsions dentaires ont été identifiées comme facteurs pouvant déclencher un angioedème laryngé, le patient a été adressé au service d'odontologie du CHRU Trousseau de Tours afin de bénéficier d'un protocole prophylactique permettant de réduire ce risque. Une revue de la littérature a permis d'identifier d'autres facteurs de risque liés à la pratique odontologique, qui dans certains cas ont été fatals.

Le risque mortel lié à certains actes odontologiques et l'existence de mesures prophylactiques réduisant ce risque incitent à sensibiliser la communauté médicale.

Une première partie de ce travail sera consacrée à la présentation de l'AHO de type II.

Dans une deuxième partie, nous exposerons le cas clinique de notre patient. Ce dernier a fait l'objet d'un article publié dans le *Journal of Oral Medicine and Oral Surgery*. Une communication orale de ce cas a également été acceptée et sera présentée lors du 68<sup>ème</sup> congrès de la Société Française de Chirurgie Orale prévu à Bordeaux en Mai 2021.

Dans une dernière partie, nous nous intéresserons aux différents facteurs de risque d'angioedème liés à la pratique odontologique identifiés dans la littérature. Nous discuterons de la place du chirurgien-dentiste dans le dépistage de l'AHO de type II. Pour finir, nous parlerons des différentes actions de formation et de sensibilisation à l'AHO de type II.

## **Partie 1 : L'angioedème héréditaire de type II (AOH de type II)**

### **1- Généralités**

L'angioedème héréditaire de type II est une maladie génétique peu connue, qui fait partie du groupe des maladies rares. La prévalence est estimée entre 1/10 000 et 1/150 000 habitants dans la population générale (1). En France, environ 1 500 personnes sont concernées, mais la maladie est sous-diagnostiquée. Il n'existe pas de différences entre les groupes ethniques et les hommes sont autant touchés que les femmes. Les premiers signes peuvent survenir à tout âge mais débutent le plus souvent dans l'enfance avec un âge médian estimé à 7,7 ans (2).

### **2- Manifestations cliniques de l'AOH de type II**

L'angioedème se caractérise par une tuméfaction localisée des tissus sous-cutanés et/ou sous-muqueux pouvant affecter toutes les parties du corps. Il est froid et de la couleur de la peau. Il n'entraîne pas d'inflammation ni de prurit et n'est pas associé à une urticaire superficielle (3). Il peut provoquer une sensation de tiraillement de la peau et être très déformant surtout au niveau du visage (Figure 1).

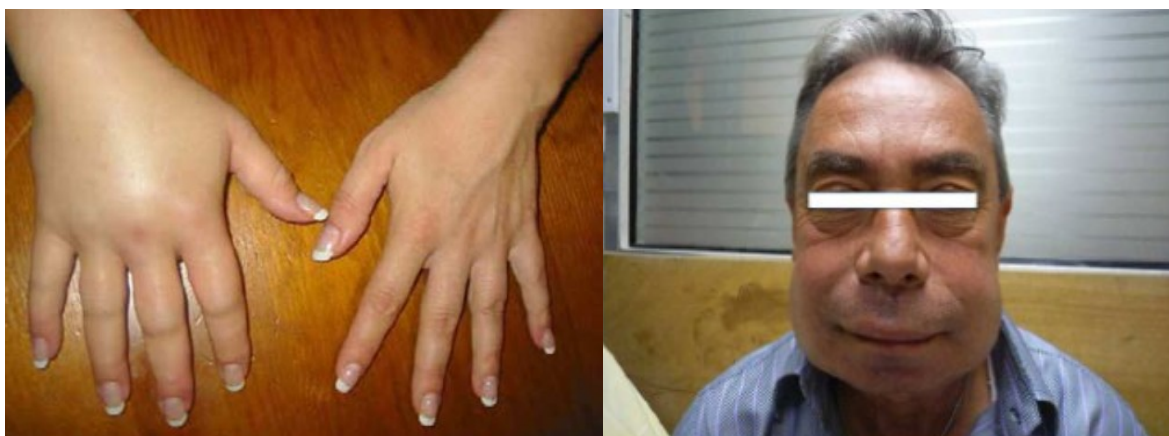


Figure 1 : Angioedème de la main et de la face.

D'installation progressive, l'angioedème persiste quelques heures à quelques jours avant de régresser totalement, sans entraîner de séquelles, mais il est récidivant. Les épisodes peuvent être imprévisibles ou déclenchés par des facteurs tels que la fatigue, le stress ou encore certains traitements dentaires (4). Il existe une variabilité intra- et inter-individuelle de sa fréquence et de sa sévérité. Certains individus demeurent des années sans déclencher d'angioedème et d'autres peuvent présenter une atteinte hebdomadaire.

### 3- Physiopathologie de l'AOH de type II

L'angioœdème résulte d'une libération accrue et localisée de bradykinine, peptide aux propriétés vasodilatatrices. La voie kallibréine-kinine permet la synthèse de ce médiateur clé (Figure 2). Cette voie de synthèse est contrôlée négativement et à différents niveaux par l'inhibiteur de la C1 estérase (C1-Inh), protéine sérique qui régule plusieurs systèmes (5).

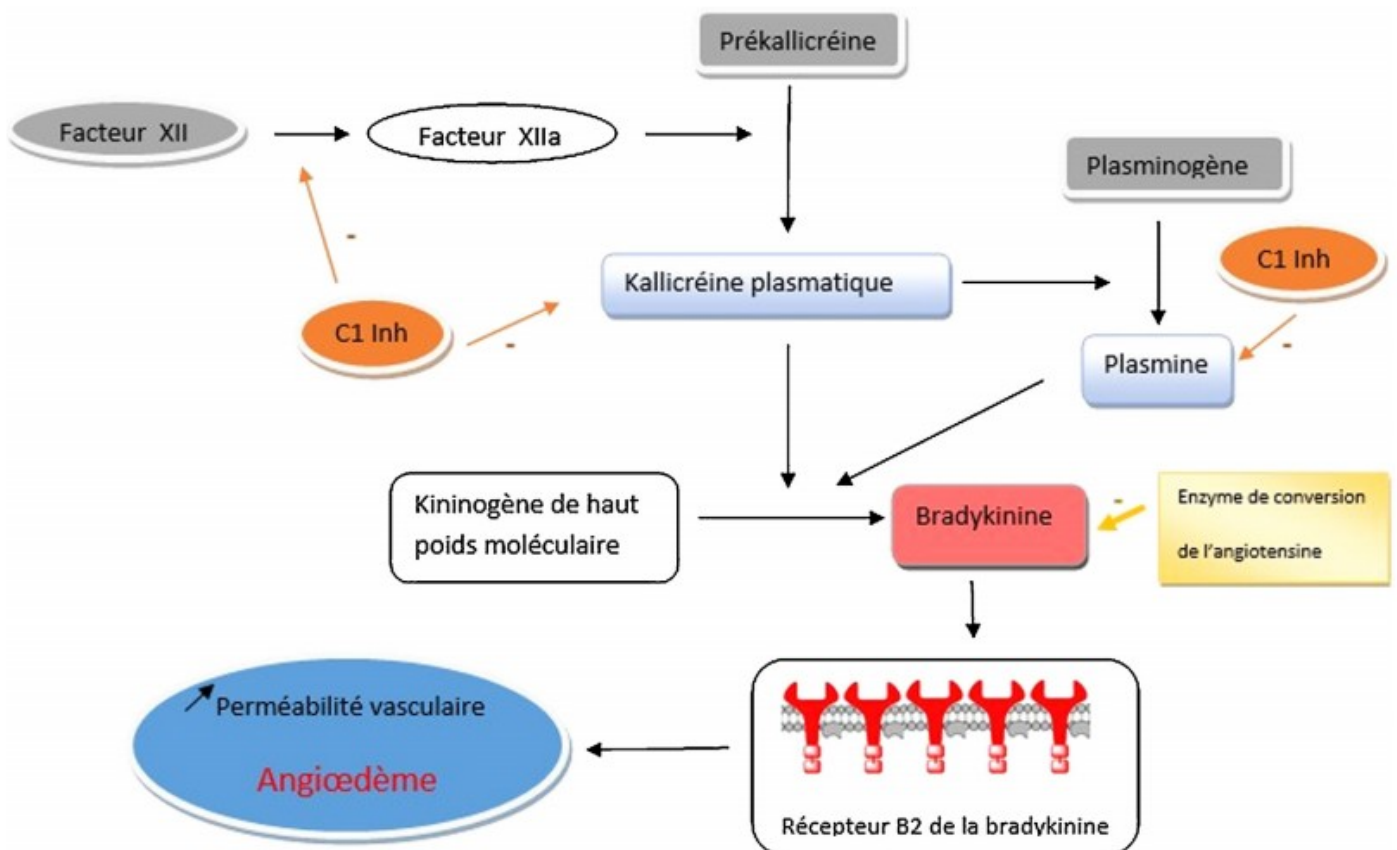


Figure 2 : Physiopathologie de l'AOH de type II, angioœdème bradykininique (5).

La pathogénèse s'explique par la mutation du gène SERPING1 codant pour la protéine C1-Inh. Cette mutation génétique entraîne un défaut qualitatif de C1-Inh menant à une protéine dysfonctionnelle et à une suppression de son activité inhibitrice. Il en résulte un relargage brutal et localisé de bradykinine qui se fixe sur les récepteurs B2. Cette fixation conduit à une augmentation de la perméabilité vasculaire à l'origine de l'œdème (6).

Dans 75% des cas, la maladie se transmet selon un mode autosomique dominant : l'enfant doit recevoir une copie du gène muté d'un seul des deux parents pour être atteint. Dans ce cas, il a un risque sur deux d'hériter de la maladie (Figure 3). Il existe cependant des mutations spontanées *de novo* dans 25% des cas, expliquant alors l'absence d'antécédents familiaux dans certains cas (7).



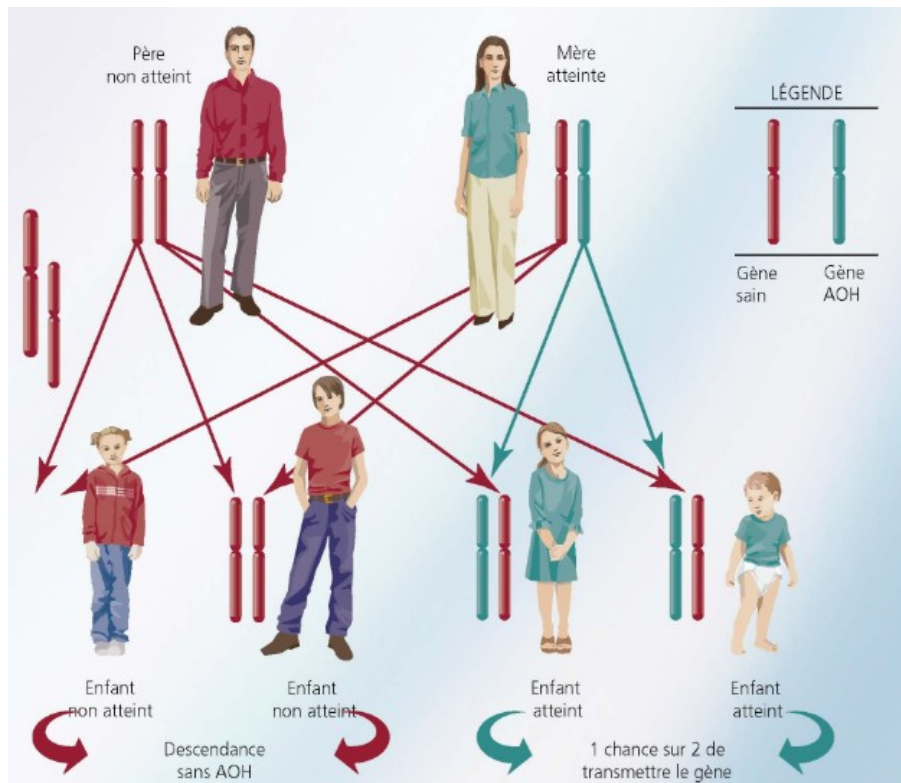


Figure 3 : Mode de transmission autosomique dominante de l'AOH de type II.

#### **4- La gravité de l'AOH de type II**

La gravité de l'AOH de type II est uniquement liée à sa localisation laryngée ou abdominale. Dans ces deux cas, l'atteinte est dite sévère et nécessite un traitement spécifique le plus rapidement possible (6).

L'atteinte laryngée se caractérise initialement par une sensation de « serrement dans la gorge », une dysphonie, l'apparition d'une dysphagie et d'une hypersialorrhée. Le pronostic vital est engagé car il peut rapidement obstruer les voies respiratoires (Figure 4). En l'absence de traitement spécifique, il peut mener à une mort par asphyxie dans 25% des cas (5).

A noter que toute atteinte sus-scapulaire, comme un angiœdème des lèvres, des joues ou de la face, avec ou sans atteinte des voies aériennes supérieures doit être considérée comme une crise sévère en raison du risque d'atteinte laryngée (8-10).

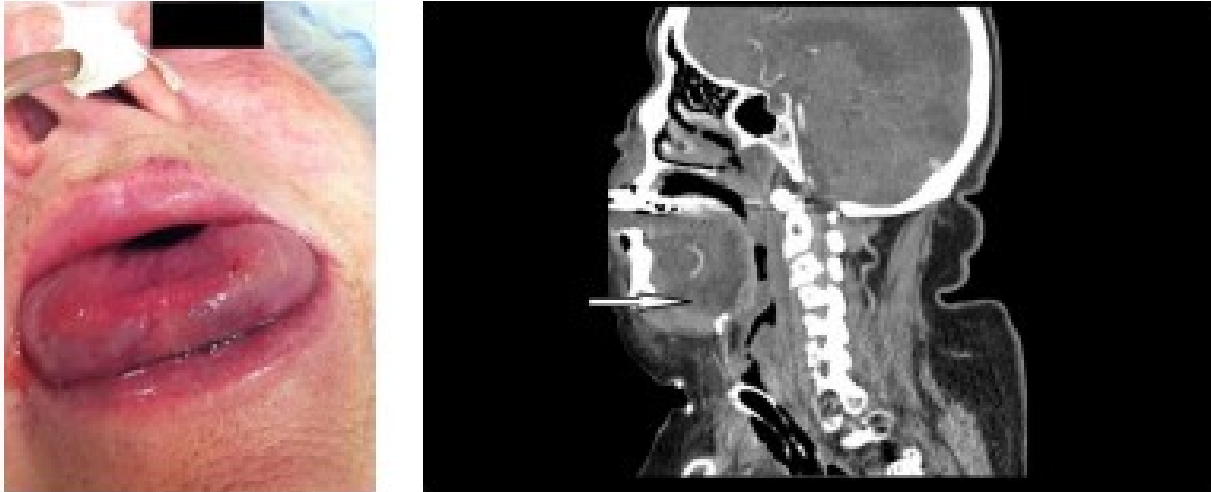


Figure 4 : Angioœdème provoquant une obstruction complète des voies aériennes supérieures.

La localisation abdominale est également considérée comme une crise sévère en raison des douleurs importantes ressenties par le patient (EVA à 10/10 pour 69% des patients) et du fait du risque de collapsus (malaise soudain). Souvent accompagnée de nausées et de vomissements, elle nécessite le plus souvent un alitement de plus de 48 heures (11).

Toute autre atteinte est dite modérée car elle n'engage pas le pronostic vital du patient et régresse spontanément sans entraîner de séquelles.

## 5- Traitement de l'AOH de type II

La prise en charge thérapeutique de l'AOH de type II repose sur des molécules capables de diminuer la production de bradykinine, médiateur principal de l'angioedème. Les médicaments vont agir à différents niveaux de la cascade enzymatique responsable de sa synthèse (Figure 5).

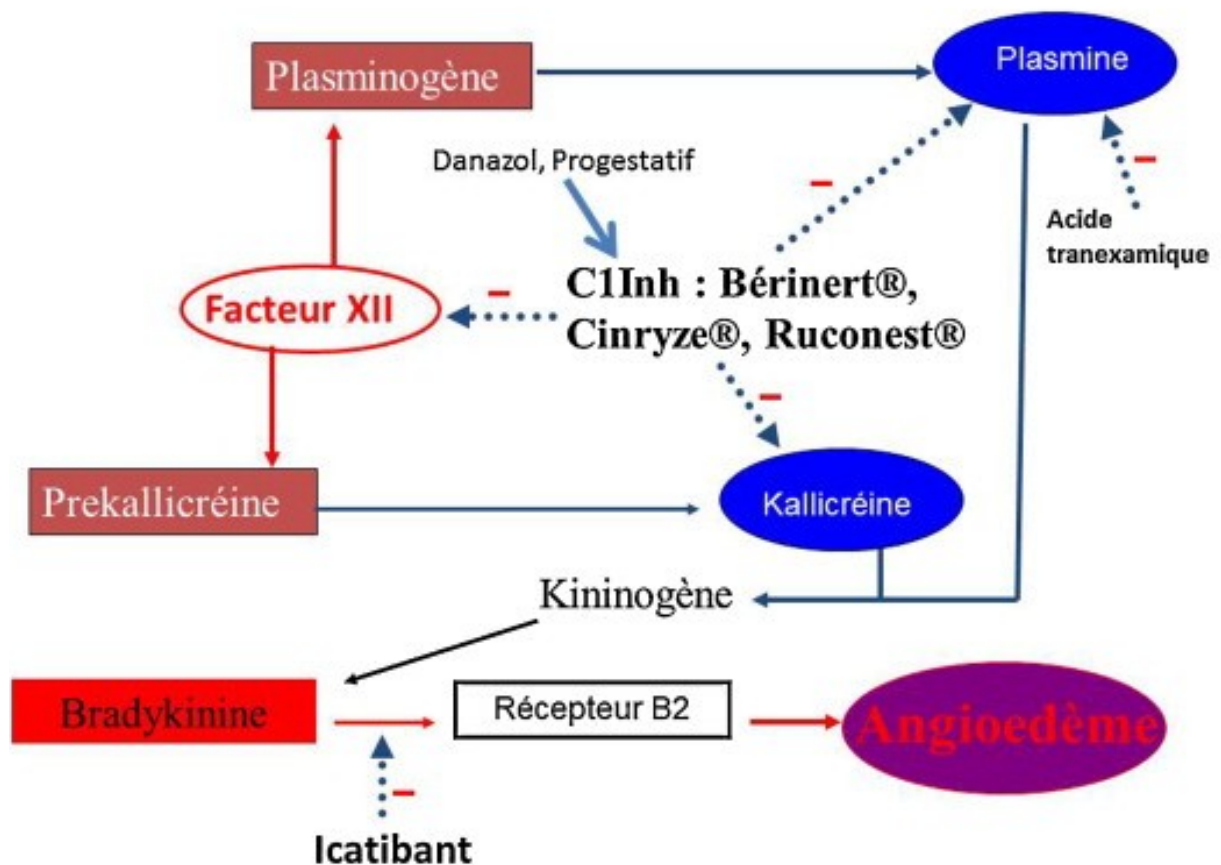


Figure 5 : Mode d'action des traitements dans l'angioedème bradykinique (12).

Il existe à ce jour 5 classes de médicaments disponibles en France (5, 6) :

- Les concentrés en C1-Inh (Bérinert®, Cinryze®) : il s'agit d'un concentré plasmatique de C1-Inh dérivé du sang humain qui agit en limitant la production de bradykinine en se substituant au C1-Inh dysfonctionnel du patient. Il est à prescription hospitalière et est administré par voie intraveineuse lente, sur 3 minutes. Il agit rapidement en 15 à 30 minutes et a une demi-vie longue, de 36 heures. Il peut être administré par le patient lui-même. Ces traitements sont généralement bien tolérés, peu d'effets indésirables sont rapportés.

Il est indiqué pour le traitement d'urgence d'une crise sévère d'angioedème, en prophylaxie à court terme avant un acte à risque et en prophylaxie à long terme pour les patients dont la

fréquence des crises est importante. Le coût de ces traitements peut être important (environ 1 500 euros pour un traitement prophylactique).

- Le C1-Inh recombinant (Ruconest<sup>®</sup>) : il s'agit d'un dérivé recombinant du C1-Inh obtenu à partir du lait de lapines exprimant le gène codant pour le C1-Inh. En France, il est réservé aux patients qui présentent des crises sévères et dont les traitements habituels de crise sont insuffisants.
- Le danazol (Danatrol<sup>®</sup>) : il s'agit d'un stéroïde androgène atténué. Il s'administre *per os* et agit en augmentant la synthèse hépatique de C1-Inh. Il est indiqué en traitement de fond pour les patients présentant des épisodes fréquents impactant significativement leur qualité de vie. Il est très efficace car il permet de réduire la fréquence et la sévérité des crises mais ses effets secondaires, notamment androgéniques limitent son utilisation. Au long court, il pourrait favoriser l'apparition de tumeurs hépatiques.
- L'icatibant (Firazyr<sup>®</sup>) : il s'agit d'un inhibiteur des récepteurs B2 de la bradykinine d'origine synthétique, qui agit en bloquant son effet. Il est administré par voie sous-cutanée (seringue de 30 mg/3 mL), permettant une auto-administration du produit. Son délai d'action moyen est de 30 minutes. Il est uniquement indiqué en cas de crise sévère d'AOH en raison de sa demi-vie courte d'environ 2 heures. Des effets indésirables au point d'injection sont rapportés à type de douleur ou de rougeur. Il est contre-indiqué chez l'enfant et la femme enceinte. Le coût de ce traitement est également important (environ 1 500 euros).
- L'acide tranexamique (Exacyl<sup>®</sup>, Spotof<sup>®</sup>) : il s'agit d'un antifibrinolytique. Il agit en bloquant la plasmine qui normalement amplifie la cascade kalllicréine-kinine, limitant ainsi la synthèse excessive de bradykinine. Il est utilisé, hors AMM, en cas de crise sans gravité comme pour un angioedème de la main par exemple.

L'application de ces traitements aux différentes situations cliniques est encadrée par le Centre de Référence des Angioedèmes à Kinines (CREAK). On distingue le traitement des crises sévères, des crises modérées et le traitement prophylactique à court terme avant un acte identifié à risque (5).

### **Traitement de la crise sévère :**

Il est recommandé de traiter toutes les crises sévères d'angioedème le plus rapidement possible, même en l'absence d'atteinte des voies aériennes supérieures, en raison du caractère imprévisible de leur évolution. L'icatibant (Firazyr<sup>®</sup>) et les concentrés de C1-Inh (Bérinert<sup>®</sup> ou Cinryze<sup>®</sup>) doivent être administré le plus tôt possible (Figure 6). Leur efficacité est d'autant plus importante qu'ils sont administrés rapidement après la survenue des premiers symptômes de la crise (13).

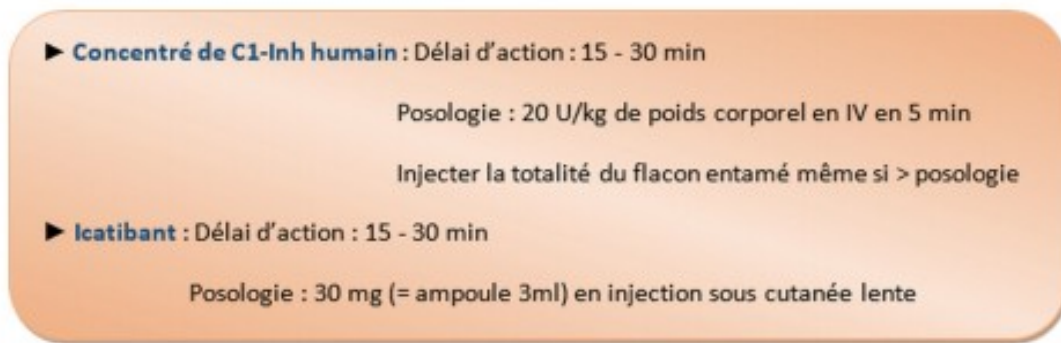


Figure 6 : Traitement de la crise sévère (5).

***Traitement de la crise modérée :***

En regard des coûts élevés du traitement de l'AOH de type II, l'abstention thérapeutique est préconisée pour les crises modérées.

***Traitement prophylactique :***

Un traitement prophylactique à court terme doit systématiquement être mis en place avant une intervention jugée à risque de déclencher un angioedème, comme lors d'une avulsion dentaire par exemple (14). Il aura pour but de diminuer le risque de survenue d'angioedème péri-opératoire à 7,5% contre 21,5% en l'absence de traitement prophylactique (15).

Il est donc primordial avant toute prise en charge d'un patient atteint d'AOH de type II d'identifier les gestes à risque de déclencher un angioedème afin qu'un protocole spécifique soit appliqué, que l'on décrira dans le cas clinique de notre patient (16).

## Partie 2 : Présentation du cas clinique

Le cas clinique de notre patient a fait l'objet de deux travaux :

- ❖ Une publication dans le *Journal of Oral Medicine and Oral Surgery* (16) : **Annexe 1**
- ❖ Une communication orale acceptée pour le 68<sup>ème</sup> congrès de la Société Française de Chirurgie Orale prévue à Bordeaux en Mai 2021 : **Annexe 2**

Le cas rapporté est celui d'un homme de 64 ans adressé par son chirurgien-dentiste au service d'odontologie du CHRU Trousseau de Tours pour des avulsions dentaires. Chez ce patient un diagnostic d'AOH de type II avait été posé en 2009 par le Centre de REférence des Angioédèmes à Kinines (CREAK). Il souffrait par ailleurs d'arthrose lombaire et de dyslipidémie. Le patient était traité par icatibant (Firazyr<sup>®</sup>), 30mg en cas de crise.

Les premières manifestations de la maladie sont apparues dans l'enfance (5-6 ans), avec des œdèmes à localisations multiples : abdomen, main, pied, face. Malgré des antécédents familiaux, le patient a été diagnostiqué à 54 ans. Avec l'âge, les crises semblaient s'atténuer en fréquence et en intensité. Des œdèmes spontanés se manifestent néanmoins, environ toutes les 3 semaines, touchant un seul doigt et disparaissant dans la journée.

En 2002, un traitement endodontique sans protocole prophylactique s'est compliqué d'un œdème facial, sans atteinte laryngée, qui a disparu au bout de 2-3 jours. En 2017, des avulsions dentaires ont été réalisées ainsi qu'une pose d'implants en 2018 avec un protocole prophylactique 6 heures avant l'intervention d'un concentré de C1-Inh (Bérinert<sup>®</sup>), 20 UI/Kg. Dans les deux cas, il n'y a pas eu de complications post-opératoires.

A l'examen clinique endobuccal, le patient se plaignait d'une gêne au niveau des dents maxillaires. La gencive en regard des dents n°25-26-27 était inflammatoire. Deux bridges provisoires, de la dent n°13 à la dent n°16 et de la dent n°22 à la dent n°27 étaient présents et mobiles (Figure 7).

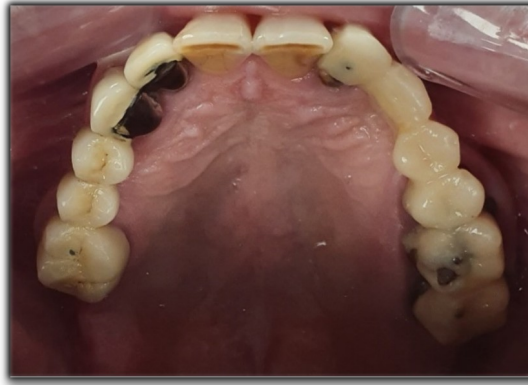

Figure 7 : Photographie endobuccale, vue occlusale en pré-opératoire.

Le sondage a révélé des poches parodontales au niveau des dents n°16-22-25-26-27. Une reprise de lésion carieuse a été constatée au niveau de ces mêmes dents. A la mandibule, les dents étaient saines et asymptomatiques. L'orthopantomogramme montrait une radio-clarté périradiculaire au niveau des dents n°16-22-25-26-27 ainsi qu'une alvéolyse horizontale atteignant le 1/3 de la hauteur radicaire (Figure 8).

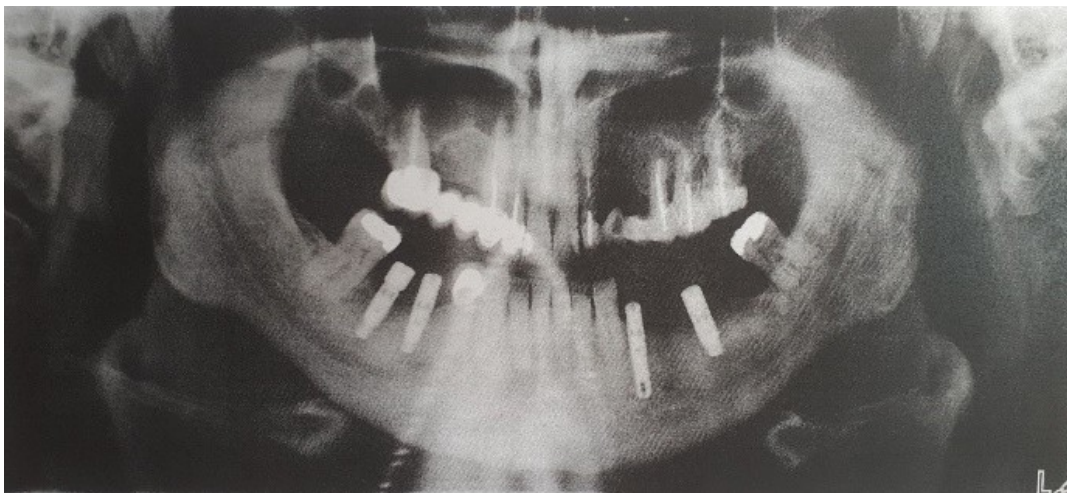


Figure 8 : Orthopantomogramme.

Après concertation pluridisciplinaire, un rendez-vous a été programmé pour la réalisation des avulsions des dents n°16-22-25-26-27 (Figure 9).

Dans la mesure où les avulsions dentaires ont été identifiées comme actes pouvant déclencher un angioedème laryngé, le patient a bénéficié du protocole prophylactique recommandé par le CREAK. La prise en charge s'est déroulée en milieu hospitalier afin d'avoir à disposition le matériel nécessaire pour une réanimation du patient. La chirurgie ambulatoire est de ce fait contre-indiquée. Le traitement prophylactique de référence consiste en une injection de C1-Inh (Bérinert®), 20 UI/Kg, 1 à 6 heures avant l'intervention. Il faut également avoir sur place une quantité suffisante de C1-Inh (20 UI/kg) ou d'icatibant (Firazyr®), 30mg, à utiliser en cas de survenue d'une crise car la protection n'est jamais absolue (17).



Pendant le geste, des précautions supplémentaires ont été prises afin de limiter le risque d'œdème post-opératoire : le choix d'une anesthésie locale para-apicale (articaïne adrénalinée 1/200 000) a été réalisé avec injection lente pour prévenir tout risque de traumatisme. De même, les avulsions ont été réalisées avec une séparation de racines des dents pluriradiculées et sans lambeau. (Figure 9).

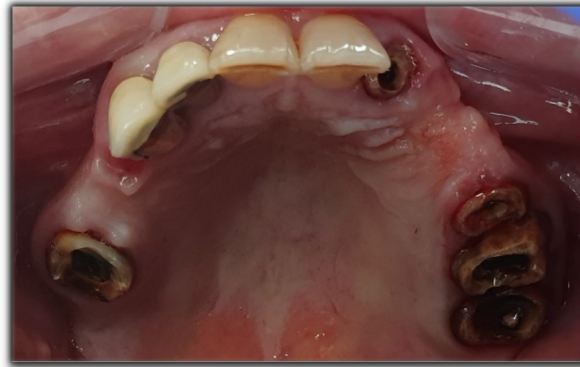

Figure 9 : Photographie endobuccale du maxillaire, vue occlusale en per-opératoire.

Une prothèse amovible partielle maxillaire de transition a été posée à la fin de l'intervention (Figure 10). Avant la pose de la prothèse, l'état de surface a été vérifié afin d'éviter tout traumatisme des muqueuses. Les conseils post-opératoires ont été précisés. Un antalgique de palier I et une solution antiseptique ont été prescrits. Après une surveillance hospitalière de 24 heures, aucun œdème laryngé ne s'est manifesté.

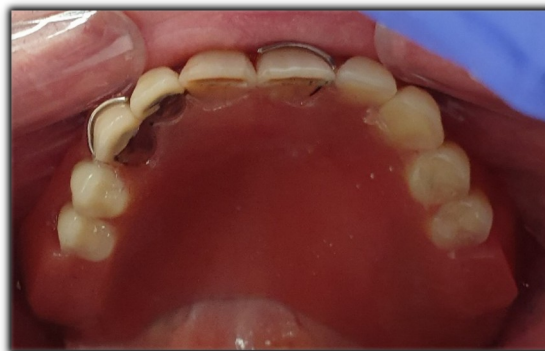

Figure 10 : Prothèse amovible partielle maxillaire de transition.

Au rendez-vous post-opératoire (J14), la cicatrisation était satisfaisante (Figure 11).



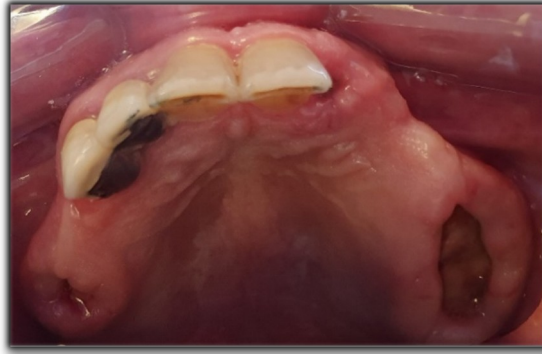

Figure 11 : Photographie endobuccale du maxillaire, vue occlusale en post-opératoire à J14.

Les fils de suture ont été déposés et la prothèse amovible transitoire a été réajustée à cette occasion pour éviter tout traumatisme de la muqueuse.

## Partie 3 : Discussion

Ce rapport de cas souligne :

- L'importance d'identifier les actes à risque de déclencher un angioedème. Les avulsions dentaires ne représentent pas les seuls actes pouvant déclencher un angioedème. Une revue de la littérature nous a permis d'identifier les autres facteurs de risque d'angioedème liés à la pratique odontologique, qui dans certains cas ont mené au décès du patient par asphyxie.
- L'efficacité du traitement prophylactique. Sans traitement prophylactique, le patient a contracté un angioedème après un soin dentaire. Avec la prophylaxie, aucun angioedème ne s'est manifesté. Face à l'existence de traitements spécifiques efficaces, il devient alors essentiel de diagnostiquer la maladie. Cela nous amènera à nous interroger sur la place du chirurgien-dentiste dans le dépistage de l'AOH de type II.
- Enfin, nous discuterons des différentes structures d'accompagnement et de sensibilisation des patients, des praticiens et du grand public à l'AOH de type II afin de favoriser le diagnostic de la maladie et d'améliorer les conditions de vie des patients atteints d'AOH de type II.

### **1- Facteurs de risques d'AOH de type II en odontologie**

Afin d'enrichir la présentation de ce cas, une revue de la littérature sur le moteur de recherche PubMed a été réalisée de 2002 à 2019 avec l'équation de recherche suivante : [hereditary] AND [angioedema] AND [dental]. Douze articles ont été retenus, parmi 78 articles sélectionnés initialement. Des articles ont été exclus s'il était clair dès le titre de l'article ou le résumé que le sujet n'était pas pertinent ou ne répondait pas aux critères de la revue de la littérature (articles se rapportant à des cas d'AOH de type II en rapport avec des soins dentaires) (16).

Les principales causes d'apparition d'un AOH évoquées dans la littérature sont les avulsions dentaires, la prise de certains médicaments, le stress, la dépulpaion et les prises d'empreintes dentaires.

Les avulsions dentaires semblent être l'élément déclencheur le plus fréquent d'un AOH de type II puisque 8 cas ont été rapportés dans la littérature (18,19,20). Parmi ces 8 cas, deux se sont compliqués d'un décès (18,19). Dans ces deux cas, le patient ne se savait pas porteur de la maladie.

Il faut noter que dans la plupart des cas l'œdème survient tardivement après l'intervention, parfois plus de 2 jours après, ce qui souligne l'importance du suivi post-opératoire (20). Dans ce cas, le patient doit être averti qu'un œdème peut apparaître même plusieurs jours après l'intervention. Il doit être attentif à toute difficulté respiratoire afin d'agir rapidement.

Certains traitements médicamenteux semblent également représenter un facteur déclencheur. Hammond et coll. rapportent le cas d'un patient atteint d'AOH de type II qui, suite à la prise d'ibuprofène et de codéine a contracté un angioedème (4).

Le stress psychologique pourrait déclencher des œdèmes (21). C'est la raison pour laquelle avant une avulsion dentaire chez un patient présentant un AOH de type II, Rosa et coll. décrivent l'utilisation de la sédation consciente pour réduire l'anxiété et donc la perception de la douleur pour contribuer à prévenir la survenue d'angioedème post-opératoire (21).

Baliga et coll. ont décrit un cas d'AOH de type II suite à une dépulpage. Dans ce cas, la patiente ignorait être atteinte de cette maladie et aucun antécédent familial n'avait été rapporté (22). Plus marginalement, un cas d'AOH a été décrit suite à une prise d'empreinte dentaire (23).

Les décès de patients ignorant être porteurs de la maladie et n'ayant pu bénéficier d'une prise en charge adaptée souligne davantage l'importance du dépistage la maladie.

## **2- Place du chirurgien-dentiste dans le dépistage de l'AOH de type II**

L'AOH de type II est sous-diagnostiquée du fait du manque de spécificité de ses symptômes et de sa faible prévalence. Le diagnostic différentiel principal est l'angioedème histaminique qui est beaucoup plus fréquent, il concerne 95% des angioedèmes contre 5% d'angioedèmes bradykiniques. La prise en charge en urgence consiste en première intention en l'injection d'anti-histaminiques, traitement auquel ne répond pas l'angioedème bradykinique. L'évolution pouvant être très rapide, l'absence de traitement ciblant la bradykinine peut être mortel. Dans 10% des cas, le délai entre la survenue des premiers symptômes et la mort par asphyxie est de 20 minutes (24). Hormis le risque mortel, les délais de plusieurs années avant l'établissement du diagnostic altèrent considérablement la qualité de vie des patients, qui souffrent d'un mauvais diagnostic, de traitements et d'interventions chirurgicales inutiles (25).

### **2.1- Quand évoquer un AOH de type II ?**

Le praticien devra être particulièrement vigilant lors de l'anamnèse. Il arrive par exemple qu'un patient présente un angioedème récurrent de la main ou du doigt ne l'inquiétant pas. Un tel exemple doit alerter le praticien.

Face à un patient qui rapporte des œdèmes récurrents et inexplicables, la première étape du diagnostic consiste à vérifier qu'il s'agit bien d'un angioedème : tuméfaction localisée et transitoire, disparaissant sans séquelle.

Si un angioedème est évoqué, certains critères peuvent orienter vers l'angioedème bradykinine plutôt que l'angioedème histaminique :

- En cas d'apparition assez lente

- D'une durée de 2 à 3 jours
- Ne présentant pas d'urticaire ni de prurit associé
- Ayant pour particularité d'être localisé parfois au niveau abdominal, l'association d'angioœdèmes périphériques et de douleurs abdominales récurrents et inexplicables doit faire évoquer le diagnostic (6)
- Présentant une inefficacité des traitements antihistaminiques ou encore une efficacité de l'acide tranexamique (26).

L'étiologie héréditaire devra être évoquée si le patient présente :

- Des antécédents familiaux d'AOH de type II (présents dans au moins 75% des cas)
- Des symptômes apparus dès l'enfance et s'aggravant à l'adolescence

La différence entre les deux types d'angioœdèmes repose donc essentiellement sur l'analyse clinique (Figure 12).

	Angioœdème histaminique	Angioœdème bradykinique
Durée	Quelques heures	Quelques jours
Urticaire	Concomitante ou à distance	Absente
Atteinte digestive	Exceptionnelle	Fréquente
Corticocorticosensibilité (1-2 mg/kg)	Bonne < 3 h	Nulle

Figure 12 : Caractéristiques cliniques différenciant les différents types d'angioœdèmes (27,28).

## 2.2- Conduite à tenir en cas de suspicion d'AOH de type II

Toute présomption d'AOH de type II doit conduire le praticien à orienter le patient vers son médecin traitant ou à se mettre en rapport avec les membres du réseau du CREAK afin de permettre :

- La confirmation du diagnostic : le diagnostic biologique repose sur le dosage de la concentration sérique du C1-Inh et de son activité. Si le C1-Inh sérique est normal, il faut alors tester la fonction du C1-Inh afin de rechercher un angioœdème héréditaire de type II. Un dosage du taux sérique du facteur C4 du complément est également utile (29).  
Le taux de C1-Inh est mesuré par néphélométrie, méthode d'évaluation de la concentration de substances en suspension dans un liquide par utilisation de la diffusion de la lumière par les suspensions. Les concentrations normales de C1-Inh sont comprises entre 210 et 345 mg/l.

L'activité de C1-Inh est quant à elle évaluée par des tests enzymatiques dont la normale se situe entre 17,2 et 27,4 U/ml (30).

En définitive, le dosage du C1-Inh et du C4 permet de poser le diagnostic biologique de l'AOH de type II. Après la confirmation du diagnostic, une carte de la maladie est remise au patient (Annexe 3) et il pourra bénéficier d'une prise en charge à 100% dans le cadre d'une affection de longue durée (ALD).

- La réalisation d'un dépistage familial : le dépistage des membres de la famille est recommandé en raison de la gravité potentielle de la maladie, même si l'entourage est asymptomatique (15% des patients sont totalement asymptomatiques).
- La mise en place d'un accompagnement personnalisé du patient par le CREAK.
- La prescription d'un traitement d'urgence à utiliser en auto-administration (Firazyr® et/ou Béринert® à domicile).

### **3- Structures d'accompagnement et de sensibilisation à l'AOH de type II**

Une fois le diagnostic établi, des structures existent afin d'accompagner le patient à vivre avec sa maladie. En France, l'AMSAO et le CREAK en sont les deux principales. Elles participent également à des actions de formation et de sensibilisation à l'AOH de type II auprès des praticiens et du grand public.

#### **3.1- L'Association des Malades Souffrant d'Angioedèmes (AMSAO)**

L'AMSAO est une association à but non lucratif fondée en 1998. Elle compte environ 600 à 700 personnes atteintes de l'AOH de type II ce qui représente environ la moitié des patients diagnostiqués en France. Elle a pour buts (4) :

- De faciliter les échanges entre les patients atteints par l'AOH de type II et de favoriser le partage d'expériences. Un forum existe et permet aux nouveaux patients diagnostiqués de bénéficier du soutien de patients déjà diagnostiqués.
- D'améliorer l'information des patients sur l'évolution des recherches et des traitements de cette maladie.
- De mieux faire connaître cette maladie dans les milieux médicaux : des réunions d'information sont organisées dans les hôpitaux à destination des professionnels de santé afin de les former à évoquer la maladie face à certains signes évocateurs et d'orienter les patients vers des spécialistes.

- D'inciter les milieux médicaux et les laboratoires pharmaceutiques à développer de nouveaux traitements mieux adaptés.

Le site met à disposition des patient un guide sous forme de « questions/réponses » afin de mieux comprendre la maladie et des réunions d'informations annuelles sont organisées ainsi que des conférences lors de congrès internationaux afin de sensibiliser le grand public et le personnel médical à l'AOH de type II.

### 3.2- Le Centre de REférence des Angioédèmes à Kinines (CREAK)

Le CREAK est le Centre de REférence des Angioédèmes à Kinines. Ce centre de référence a été créé dans le cadre du premier plan national maladies rares (2005-2008) mis en place par le gouvernement qui a fait de la lutte contre les maladies rares une des priorités en matière de Santé publique. Il est labellisé depuis 2006 par le ministre chargé de la santé et est consacré à tous les patients présentant un angioédème (31).

Le CREAK a plusieurs missions. Il assure tout d'abord la prise en charge et le suivi des patients atteints d'AOH de type II à proximité de leur domicile grâce à la création de plusieurs sites regroupant des médecins et des biologistes spécialisés dans l'angioédème héréditaire répartis sur tout le territoire français (Figure 13).

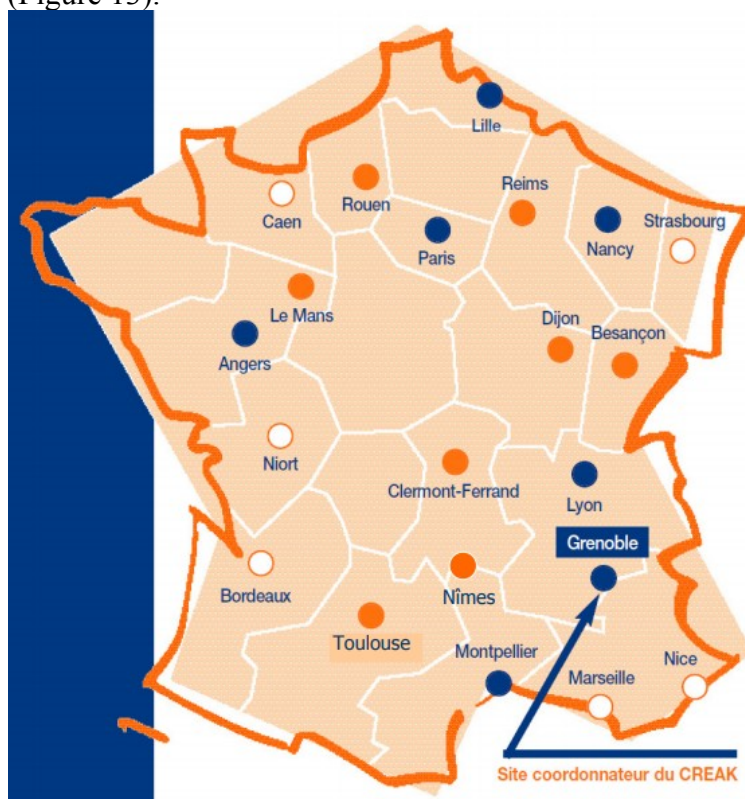

Figure 13 : Localisation des différents sites du CREAK et des sites partenaires (31).

Afin d'aider les praticiens à gérer cette maladie dans leur pratique quotidienne, le CREAK a mis en place depuis 2010 un numéro d'astreinte téléphonique national joignable 7 jours sur 7 et 24 heures sur 24 : le 06 74 97 36 88. Les praticiens peuvent bénéficier de l'avis d'experts permettant d'optimiser la prise en charge de patients présentant un angioœdème. Il permet notamment de discuter des mesures prophylactiques à mettre en place avant un soin dentaire ou encore de faciliter le diagnostic d'angioœdème en cas de crise sévère et d'en initier rapidement le traitement d'urgence. Les appels permettent ensuite d'adresser les patients en consultation d'aval au site le plus proche afin de poser le diagnostic et d'assurer un suivi et un accompagnement du patient (32).

Le CREAK participe également à des actions de formation et d'information à l'intention des professionnels de santé en lien avec l'Institut National de Prévention et d'Éducation pour la Santé (INPES) afin d'optimiser la prise en charge des patients atteints d'AOH de type II. Il a par exemple mis au point un guide d'information à l'intention des praticiens concernant l'AOH de type II.

Afin d'aider les patients à acquérir et à maintenir les compétences dont ils ont besoin pour gérer au mieux leur vie avec leur maladie chronique, les professionnels du CREAK ont élaboré un programme d'éducation thérapeutique du patient (ETP) appelé « Educréak », approuvé par l'ARS en 2012 (33).

Le programme « Educréak » s'adresse aux patients et à leurs proches souhaitant s'impliquer et comprend des activités organisées conçues pour responsabiliser les patients et leur permettre une auto-gestion de leur maladie. Des séances d'ETP individuelles et collectives traitant de différents thèmes sont organisées, tels que : vivre avec sa maladie, comprendre sa maladie, gérer une crise, identifier les facteurs déclenchants des crises, connaître les signes annonciateurs d'une crise.

Un des objectifs est de permettre au patient et à sa famille proche d'acquérir une autonomie de gestion des crises sévères. Des actions de formation telles que l'apprentissage en toute sécurité de l'auto-injection de C1-Inh par voie intraveineuse permettent une administration le plus précocement possible en cas de survenue de crise sévère (Figure 14).

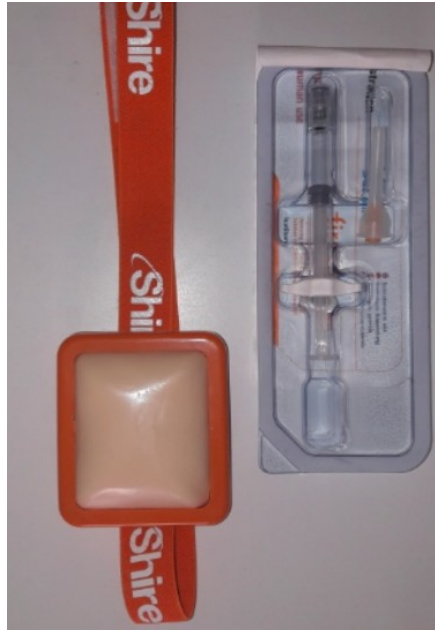

Figure 14 : Kit d'apprentissage à l'auto-injection en sous-cutané.

Une évaluation de ce programme a permis de conclure à une amélioration significative de la qualité de vie des patients, qui rapportent une diminution de la fréquence, de la durée et de la sévérité des crises, une diminution du nombre d'hospitalisations et une meilleure adaptation aux différentes situations de la vie quotidienne ou professionnelle (33).



## Conclusion

L'angioœdème héréditaire de type II est une maladie rare, peu connue des professionnels de santé.

La gravité de la maladie est liée à la localisation laryngée de l'angioœdème qui peut entraîner la mort du patient par asphyxie en l'absence de traitement spécifique.

Parmi les facteurs déclenchants d'angioœdème, plusieurs actes liés à la pratique odontologique ont été identifiés, comme les avulsions dentaires, menant parfois au décès du patient.

Dans le cas de notre patient, le diagnostic connu d'AOH de type II a permis la mise en place d'un protocole prophylactique efficace et une maîtrise du risque d'angioœdème péri-opératoire.

Afin d'accompagner les praticiens dans la prise en charge optimale des patients atteints d'AOH de type II, le CREAK a défini un schéma thérapeutique largement diffusé à l'intention des professionnels de santé. Il assure également un accompagnement des patients diagnostiqués afin de vivre avec leur maladie. Toutes ces mesures mises en place ont permis une nette amélioration de la qualité de vie des patients atteints d'AOH de type II.

L'AOH de type II reste cependant sous-diagnostiquée du fait du manque de spécificité des symptômes et de la faible prévalence de la maladie.

Les répercussions d'un retard de diagnostic impliquent une mobilisation des praticiens à dépister cette maladie. Le chirurgien-dentiste doit être alerté face à certains signes évocateurs et doit orienter le patient afin de confirmer le diagnostic.

## Bibliographie

1. Nzeako UC, Frigas E, Tremaine WJ. Hereditary angioedema: a broad review for clinicians. *Arch Intern Med.* 12 nov 2001;161(20):2417-29.
2. Bennett G, Craig T. Hereditary angioedema with a focus on the child. *Allergy Asthma Proc.* févr 2015;36(1):70-3.
3. Bas M, Adams V, Suvorava T, Niehues T, Hoffmann TK, Kojda G. Nonallergic angioedema: role of bradykinin. *Allergy.* août 2007;62(8):842-56.
4. Hammond D, Olaore S, Salker M, Gallaway E. Catheter-based local analgesia for the fractured mandible in a patient with a history of hereditary angioedema. *J Surg Case Rep* 2019;2019:rjz126.
5. Rohart J, Bouillet L, Moizan H. Prise en charge des patients atteints d'angioedèmes bradykiniques en chirurgie orale et maxillo-faciale. *Journal of Stomatology, Oral and Maxillofacial Surgery.* 2017;118(2):109-14.
6. Zeerleder S, Levi M. Hereditary and acquired C1-inhibitor-dependent angioedema: from pathophysiology to treatment. *Ann Med.* 2016;48(4):256-67.
7. Pappalardo E, Cicardi M, Duponchel C, Carugati A, Choquet S, Agostoni A, et al. Frequent de novo mutations and exon deletions in the C1inhibitor gene of patients with angioedema. *J Allergy Clin Immunol.* déc 2000;106(6):1147-54.
8. International Consensus algorithm for the Diagnosis, Therapy, and Management of Hereditary Angioedema. *Ann Allergy Asthma Immunol.* 2008 Jan;100: S30-40. 2.
9. Bork K, Meng G, Staubach P, Hardt J. Hereditary angioedema: new findings concerning symptoms, affected organs, and course. *Am J Med.* 2006; 113: 267-274. 3.
10. Gompels MM, Lock RJ, Abinun M et al. C1inhibitor deficiency: consensus document. *Clin Exp Immunol.* 2005; 139:379-94.
11. Bouillet L, Boccon-Gibod I, Berard F, Nicolas J-F. Recurrent angioedema: diagnosis strategy and biological aspects. *Eur J Dermatol.* juin 2014;24(3):293-6.
12. Bouillet L, Lehmann A, Gompel A, Boccon-Gibod I, Launay D, Fain O. Traitements des angioedèmes héréditaires : recommandations du centre de référence national des angioedèmes (consensus 2014 de Bordeaux). *La Presse Médicale.* 2015;44(5):526-32.
13. Javaud N, Adnet F, Fain O. Angioedème bradykinique et médecine d'urgence : vers une optimisation des stratégies de prise en charge. *Réanimation.* 2016;25(4):400-7.
14. Craig T, Pürsün EA, Bork K, Bowen T, Boysen H, Farkas H, et al. WAO Guideline for the

Management of Hereditary Angioedema. *World Allergy Organization Journal*. 2012;5(12):182-99.

15. Bork K, Hardt J, Staubach-Renz P, Witzke G. Risk of laryngeal edema and facial swellings after tooth extraction in patients with hereditary angioedema with and without prophylaxis with C1 inhibitor concentrate: a retrospective study. *Oral Surgery, Oral Medicine, Oral Pathology, Oral Radiology, and Endodontology*. 2011;112(1):58-64.
16. Aroufi W, Pavageau C, Sturque J, Zlowodzki A-S, Georgescu G, Denis F. Hereditary angioedema type II and dental extraction: case report and literature review. *J Oral Med Oral Surg*. 2020;26(3):29.
17. Boccon-Gibod I. Angioedèmes héréditaires : traitements et éducation thérapeutique. *La Presse Médicale*. 2015;44(1):78-88.
18. Rice S, Cochrane TJ, Millwaters M, Ali NT. Emergency management of upper airway angio oedema after routine dental extraction in a patient with C1 esterase deficiency. *Br J Oral Maxillofac Surg*. 2008;46:394-396.
19. Forrest A, Milne N, Soon A. Hereditary angioedema: death after a dental extraction. *Aust Dent J* 2017;62:107-110.
20. Bork K, Barnstedt S-E. Laryngeal edema and death from asphyxiation after tooth extraction in four patients with hereditary angioedema. *J Am Dent Assoc* 2003;134:1088-1094.
21. Rosa A, Miranda M, Franco R, Guarino MG, Barlattani A, Bollero P. Experimental protocol of dental procedures In patients with hereditary angioedema: the role of anxiety and the use of nitrogen oxide. *Oral Implantol (Rome)* 2016;9:49-53.
22. Baliga M, Ramanathan A, Bhambar RS. Angioedema triggered by pulp extirpation \_ a case report. *Oral Maxillofac Surg* 2011;15: 253-255.
23. Aziz SR, Tin P. Spontaneous angioedema of oral cavity after dental impressions. *N Y State Dent J* 2002;68(2):42-45.
24. Boccon-gibod I. Urticaire/angioedème histaminique ou bradykinique ? *Revue Française d'Allergologie*. 2012;52(4):327-32.
25. Martinez-Saguer I, Escuriola Ettingshausen C. Delayed diagnosis of hereditary angioedema: Thirty-nine years of inadequate treatment. *Ann Allergy Asthma Immunol*. nov 2016;117(5):554-6.
26. Floccard B, Crozon J, Rimmelé T, Vulliez A, Coppere B, Chamouard V, et al. [Management of bradykinin-mediated angioedema]. *Ann Fr Anesth Reanim*. 2011;30(7-8):578-88.
27. Bas M, Adams V, Suvorava T, Niehues T, Hoffmann TK, Kojda G. Nonallergic angioedema: role of bradykinin. *Allergy*. août 2007;62(8):842-56.
28. Zingale LC, Beltrami L, Zanichelli A, Maggioni L, Pappalardo E, Cicardi B, et al. Angioedema

without urticaria: a large clinical survey. *CMAJ*. 24 oct 2006;175(9):1065-70.

29. Weiler CR, van Dellen RG. Genetic test indications and interpretations in patients with hereditary angioedema. *Mayo Clin Proc*. juill 2006;81(7):958-72.
30. Rosen FS, Davis AE. Deficiencies of C1 inhibitor. *Best Pract Res Clin Gastroenterol*. avr 2005;19(2):251-61.
31. Amar É. Les améliorations de la prise en charge des patients atteints d'angio-œdèmes héréditaires [Thèse]. Angers : Université Angers; 2014. 116 p.
32. Boccon-Gibod I, Pagnier A, Bouillet L. « Urgence angioœdème », l'astreinte nationale du Centre de référence des angioœdèmes (CREAK) : un service de télé-expertise proposé depuis 4ans, 24h/24, 7j/7. *European Research in Telemedicine / La Recherche Européenne en Télémédecine*. 2015;4(4):136-7.
33. Boccon-Gibod I, Pagnier A, Bouillet L. Le programme d'éducation thérapeutique « EDUCREAK » : évaluation quadriennale. *Revue Française d'Allergologie*. 2017;57(3):284.

## **Annexe 1: Article**

Hereditary Angioedema type II and dental extraction:  
Case Report and Literature Review

Wafa Aroufi, Claire Pavageau, Julie Sturque, Aude-Sophie Zlowodzki,  
Gabriela Georgescu, Frederic Denis

*Journal of Oral Medicine and Oral Surgery, 2020*



## Up-to Date Review And Case Report

# Hereditary angioedema type II and dental extraction: case report and literature review

Wafa Aroufi<sup>1,2,\*</sup>, Claire Pavageau<sup>1</sup>, Julie Sturque<sup>1</sup>, Aude-Sophie Zlowodzki<sup>1</sup>, Gabriela Georgescu<sup>3</sup>, Frédéric Denis<sup>1,4</sup>

<sup>1</sup> Dentistry Department, Tours University Hospital Centre, Tours, France

<sup>2</sup> Faculty of Odontology, University of Clermont Auvergne, Clermont-Ferrand, France

<sup>3</sup> Dermatology Department, Tours University Hospital Centre, Tours, France

<sup>4</sup> Faculty of Odontology of Nantes, University of Nantes, Nantes, France

(Received: 15 April 2020, accepted: 26 May 2020)

**Keywords:**  
angioedema /  
hereditary / dental

**Abstract – Introduction:** The hereditary angioedema of type II (HAE type II) is a disease which, in the case of invasive acts such as dental extractions, can trigger potentially fatal laryngeal edema. **Observation:** A 64-year-old man presented to the hospital to perform dental extractions. The anamnesis revealed a history of hereditary angioedema of type II. The National Reference Center for Angioedema (CREAK) recommended a prophylactic protocol before performing this traumatic dental procedure in order to reduce the risk of post-operative edema. **Discussion:** The HAE type II is under- or misdiagnosed. The literature reports cases of death related to dental procedures in patients unaware of being a carrier of the disease. **Conclusion:** In case of certain evocative signs (recurrent edema, abdominal pain, family history, etc.), the odontologist must play an active role in the early detection of HAE type II.

## Introduction

The hereditary angioedema (HAE) type II is a rare and life-threatening genetic disorder that is often under- or misdiagnosed [1]. It is caused by mutations in the SERPING 1 gene, which causes a qualitative defect in the C1 esterase inhibitor (C1-Inh), leading to an abrupt and localized release of bradykinin, a peptide with vasodilating properties. This leads to an increased vascular permeability which can lead to edema of the face, limbs, upper airways or digestive tract.

The edema is sudden, subcutaneous and/or submucosal, circumscribed, white, non-pruritic and disappears without sequelae in 2–5 days [1]. The appearance of HAE is spontaneous or caused by local trauma such as oral care, by taking certain medications or by emotional stress [2]. The first signs of HAE can occur at any age but most often begin in childhood [3].

Facial edema (e.g. following dental treatment) is at high risk for laryngeal damage, with a risk of death by asphyxiation in the absence of specific treatment. It is therefore essential, before treating any new patient, to collect a complete medical history and apply a specific protocol.

## Observation

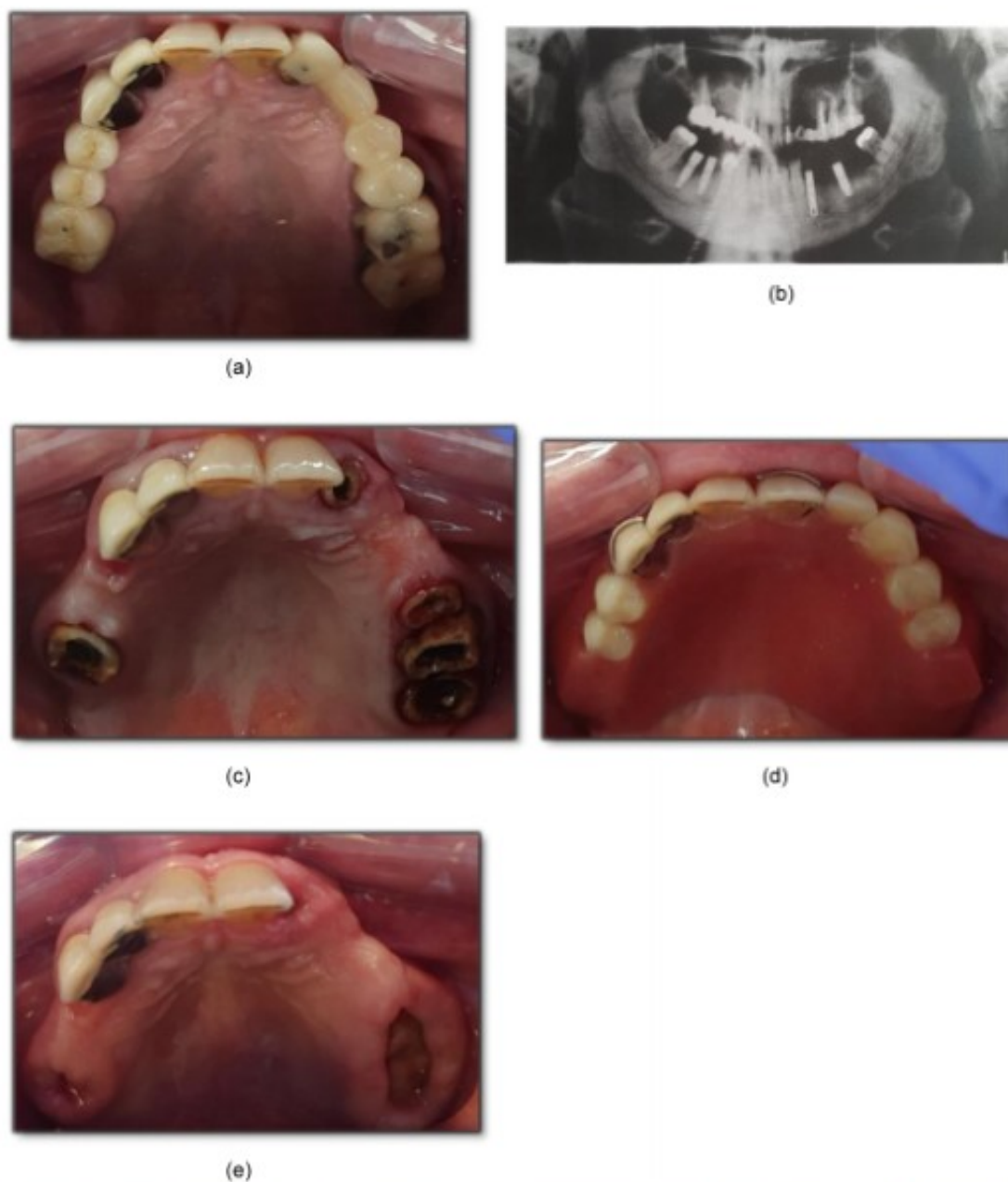
The reported case is that of a 64-year-old man referred by his dental surgeon to the dentistry department of his local university hospital for dental extractions. In this patient, a diagnosis of HAE type II had been made in 2009 by the CREAK. He also suffered from lumbar osteoarthritis and dyslipidemia. The patient was treated with icatibant (FIRAZYR<sup>®</sup>), 30 mg in case of an attack.

The first manifestations of the disease appeared within his childhood (5–6 years), as edemas with multiple localizations: abdomen, hand, foot, face. Despite a family history, the patient was diagnosed at 54 years of age. With age, the attacks seem to diminish in frequency and intensity. Spontaneous edema occurs, approximately every 3 weeks, touching a single finger and disappearing during the day. In 2020, endodontic treatment without a prophylactic protocol resulted in facial edema (without laryngeal involvement) that disappeared after 2–3 days. In 2017, dental extractions were performed and in 2018 implants were placed with a prophylactic protocol 6 hours before the intervention with a C1Inh concentrate (BERINERT<sup>®</sup>), 20 U/kg. In both cases, there were no post-operative complications.

At the intraoral clinical examination, the patient complained of discomfort in the maxillary teeth. The gum next to

\* Correspondence: [wafa.aroufi@etu.uca.fr](mailto:wafa.aroufi@etu.uca.fr)





**Fig. 1.** Iconographies of the clinical case. (a) Intraoral photograph in preoperative. (b) Orthopantomogram. (c) Maxillary occlusal view in preoperative. (d) Removal partial denture. (e) Postoperative view.

the teeth n°25-26-27 was inflammatory. Two temporary bridges, from tooth n°13 to tooth n°16 and from tooth n°22 to tooth n°27 were present and mobile (Fig. 1a). The survey revealed periodontal pockets in teeth n°16-22-25-26-27. A recurrence of decay lesions was observed in these same teeth. In the mandible, the teeth were healthy and asymptomatic. The orthopantomogram showed periradicular radiolucency in teeth n°16-22-25-26-27 and horizontal alveolysis reaching 1/3 of the root height (Fig. 1b).

After multidisciplinary consultation, an appointment was scheduled to perform avulsions of teeth n°16-22-25-26-27 (Fig. 1c). In the context of an hospitalisation, the following protocol was set up following the recommendations of the CREAK: a C1Inh concentrate injection (BERINERT®), 20 U/kg, in the 6 hours preceding the procedure to be completed in the event of an attack with icatibant (FIRAZYR®), 30 mg. During the procedure, additional precautions were taken in order to limit the risk of post-operative edema: the choice of a para-



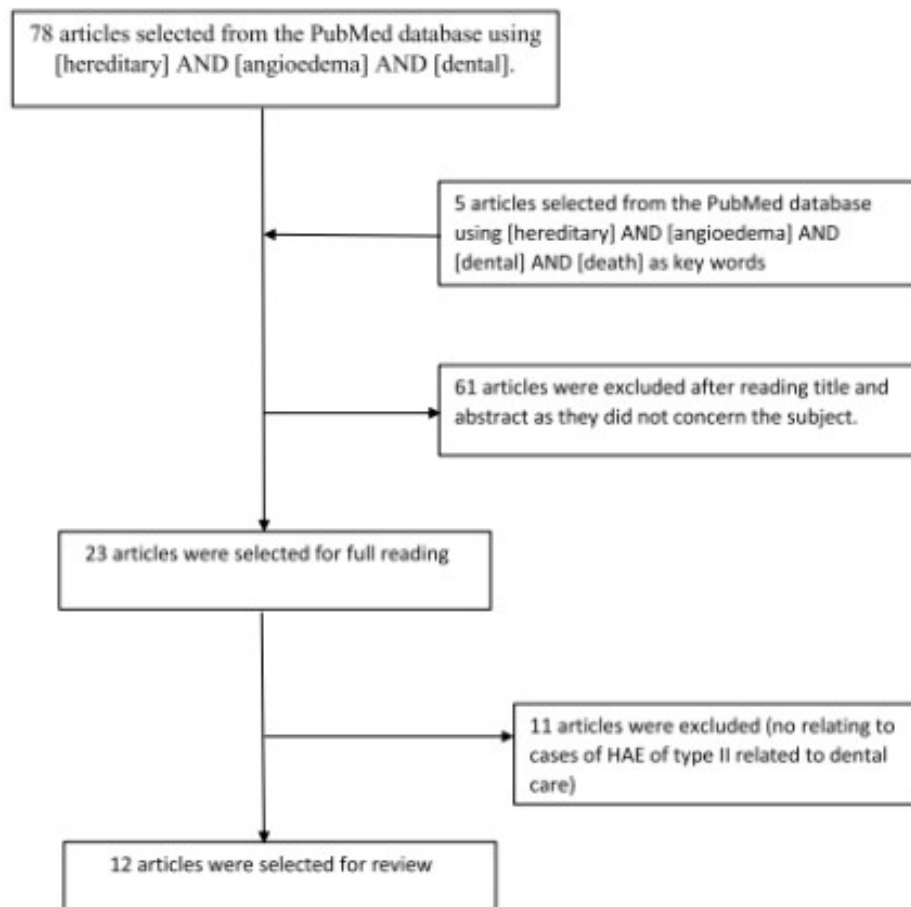

Fig. 2. Flow chart.

apical local anesthetic (articaine with epinephrine 1/200000) was made and injected slowly to prevent any risk of trauma.

Likewise, multiple-rooted teeth extractions were performed with root separation, and flapless. (Fig. 1c).

At the end of the procedure, a transitional partial denture was placed (Fig. 1d). Before installing the device, the surface condition was checked to avoid any mucosal trauma. Post-operative advices have been clarified. A stage I analgesic and an antiseptic solution were ordered. The patient remained hospitalized for the night, for observation. No laryngeal edema occurred.

At the post-operative appointment (J14), healing was satisfactory (Fig. 1e). The sutures have been removed and the transitional removable device was readjusted at this time (Fig. 1f) to avoid any trauma to the mucosa.

## Discussion

HAE of type II is a rare disease [4], which can lead to life-threatening edema of the limbs and face. In order to enrich the presentation of this case, a review of the literature on the PubMed search engine was conducted from 2002 to 2019 with

the following search equation: [hereditary] AND [angioedema] AND [dental]. 12 articles have been retained among 78 articles initially selected (Fig. 2). Articles were excluded if it was clear from the title of the article or abstract that the topic was not relevant or did not meet the criteria of the literature review (articles relating to cases of HAE of type II related to dental care).

The main causes of the appearance of HAE reported in the literature are dental extractions, taking certain medications, stress, pulp devitalization and taking dental impressions (Table I). Different care protocols are reported in relation to the performance of the various acts of odontostomatology.

Dental extractions appear to be the most common trigger for HAE type II, since 8 cases have been reported in the literature [6,9,10]. Among these 8 cases, two had a fatal outcome [6,9]. In both cases, the patient did not know that he was a carrier of HAE. It should be noted that in most cases the edema arrives late after the operation, sometimes more than 2 days later, which underlines the importance of post-operative follow-up [10]. In this case, the patient should be warned that edema may appear even several days after the operation. The patient must be attentive to any respiratory difficulties in order to act quickly. Dysphagia, a weak or

**Table I.** Summary of selected articles.

Ref	Year	Age/Sex	Risk factors	Summary
[5]	2019	24/H	Drugs (Ibuprofen, Codeine)	Angioedema triggered by taking analgesic drugs after fracture of the mandible
[13]	2019	20/H		Successful preoperative management, with C1-INH prophylaxis
[4]	2016	26 to 54/H-F	Anxiety	Tooth extraction in 6 patients with HAE type II with C1-INH prophylaxis and anxiety management
[9]	2017	50/F	Dental extraction	Fatal laryngeal angioedema 2 days after dental extractions in a woman unaware of having HAE type II.
[12]	2015			Review of practitioners' awareness of the different treatments for perioperative management of HAE type II
[14]	2015	13/H		Management with C1-INH prophylaxis.
[11]	2011			Presentation of the clinical aspects of HAE type II, recent data of its management in emergency and perioperative. In hereditary forms, depending on the location and severity of the seizures, emergency treatment is based on the use of Icatibant, a bradykinin B2 receptor antagonist, and of the C1 inhibitor concentrate.
[7]	2011	42/F	Pulp extirpation	Angioedema triggered by pulp extirpation in a patient unaware of having HAE type II.
[15]	2010	56/H 18/F 12/F		Invasive dental care with C1-INH prophylaxis without perioperative complications
[6]	2008	28/F	Dental extraction	Angioedema several hours after tooth extraction in a patient unaware of having HAE type II
[10]	2003		Dental extraction	Four patients died from laryngeal oedema induced by tooth extraction which, after a symptom-free latency of 4 to 30 hours, caused laryngeal edema. Three of the patients died of suffocation the night after surgery and the fourth died the second night.
[8]	2002		Dental impressions	Perioral angioedema secondary to taking dental impressions

inaudible voice can also be the prodromes of a future laryngeal attack.

Certain drug treatments also appear to be a trigger. Hammond *et al.* report a case of a patient with HAE type II after taking ibuprofen and codeine [5].

Psychological stress may trigger edema [4]. For this reason, prior to tooth extraction in a patient with HAE, Rosa *et al.* describe the use of conscious sedation to reduce anxiety and thus pain perception to help prevent post-operative angioedema [4].

Baliga *et al.* described a case of HAE type II following pulp devitalization. In this case, the patient was unaware that she had this disease and no family history had been reported [7]. More marginally, a case of HAE was described following dental impression taking [8].

Short-term prophylaxis consisting of the injection of C1-Inh within 6 hours before the procedure does not completely avoid the risk of postoperative edema, which is why the use of icatibant (FIRAZYR®) or the concentrate injection of C1-Inh (20U/kg) may be necessary postoperatively [12].

Early diagnosis of this disease is essential [11] although the lack of specificity of symptoms complicates the diagnosis [1]. In this context, most incidents during dental care have occurred in patients who were unaware of being a carrier of this disease [13,6,5,9]. HAE type II should be mentioned in the case of any clinical signs suggestive of the disease: isolated non-erythematous and non-pruritic angioedema, unexplained recurrent abdominal pain, recurrent oral edema or a family context [11]. However, only the quantitative and functional C1-INH assays and the C4 Complement Compound assay can certify the diagnosis. A concentration of C1-INH lowered on two samples allows to confirm the diagnosis. The treatment of the pathology takes place in specialized centers, the CREAKS [16].

## Conclusion

This report shows the importance of early diagnosis of HAE type II, allowing effective multidisciplinary care and control of a risk management of post-operative edema.



Mobilization of practitioners to know and suspect this disease must be important in view of the fatal nature of the attacks. In the case of recurrent and transient edema, type II HAE should be mentioned and a consultation at the CREAK reference center should be considered. Studies are underway to improve the early diagnosis. The genotype-based approach should eventually allow earlier detection of this type of pathology.

**Conflicts of interests:** The authors declare that they have no conflicts of interest in relation to the publication of this article.

## References

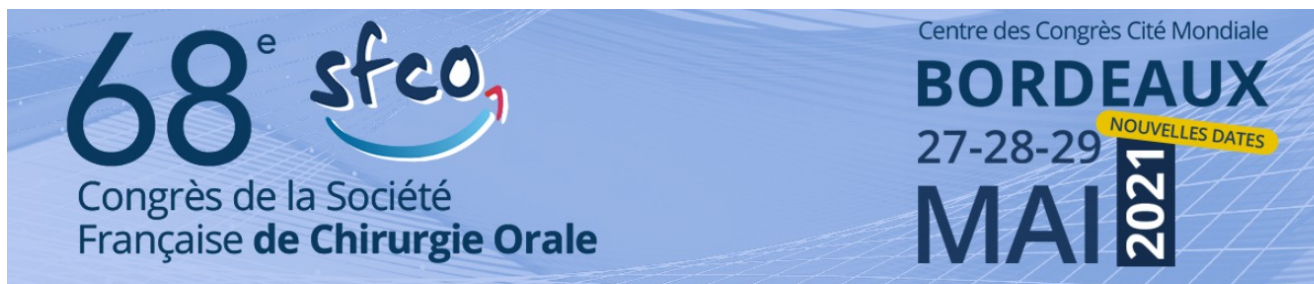1. Bodin DL, Vilboux T, Hauser NS. Genotype-first analysis of a generally healthy population cohort supports genetic testing for diagnosis of hereditary angioedema of unknown cause. *Allergy Asthma Clin Immunol* 2019;15:32.
2. Longhurst HJ, Bork K. Hereditary angioedema: an update on causes, manifestations and treatment. *Br J Hosp Med (Lond)* 2019;80:391–398.
3. Dermesropian A. Épidémiologie descriptive de l'angioedème à bradykinines chez l'enfant sur le territoire français. 2015;71.
4. Rosa A, Miranda M, Franco R, Guarino MG, Barlattani A, Bollero P. Experimental protocol of dental procedures in patients with hereditary angioedema: the role of anxiety and the use of nitrogen oxide. *Oral Implantol (Rome)* 2016;9:49–53.
5. Hammond D, Olaore S, Salker M, Gallaway E. Catheter-based local analgesia for the fractured mandible in a patient with a history of hereditary angioedema. *J Surg Case Rep* 2019;2019:rjz126.
6. Rice S, Cochrane TJ, Millwaters M, Ali NT. Emergency management of upper airway angio-oedema after routine dental extraction in a patient with C1 esterase deficiency. *Br J Oral Maxillofac Surg* 2008;46:394–396.
7. Baliga M, Ramanathan A, Bhambar RS. Angioedema triggered by pulp extirpation – a case report. *Oral Maxillofac Surg* 2011;15:253–255.
8. Aziz SR, Tin P. Spontaneous angioedema of oral cavity after dental impressions. *N Y State Dent J* 2002;68:42–45.
9. Forrest A, Milne N, Soon A. Hereditary angioedema: death after a dental extraction. *Aust Dent J* 2017;62:107–110.
10. Bork K, Barnstedt S-E. Laryngeal edema and death from asphyxiation after tooth extraction in four patients with hereditary angioedema. *J Am Dent Assoc* 2003;134:1088–1094.
11. Floccard B, Crozon J, Rimmelé T, Vulliez A, Coppere B, Chamouard V, et al. [Management of bradykinin-mediated angioedema]. *Ann Fr Anesth Reanim* 2011;30:578–588.
12. Williams AH, Craig TJ. Perioperative management for patients with hereditary angioedema. *Allergy Rhinol (Providence)* 2015;6:50–55.
13. Hosokawa R, Tsukamoto M, Nagano S, Yokoyama T. Anesthetic management of a patient with hereditary angioedema for oral surgery. *Anesth Prog* 2019;66(1):30–32.
14. Waldon K, Barber SK, Spencer RJ. Orthodontic treatment for a patient with hereditary angioedema: a case report. *Int J Paediatr Dent* 2015;25:229–232.
15. Papamantinos M, Matiakis A, Tsirevelou P, Kolokotronis A, Skoulakis H. Hereditary angioedema: three cases report, members of the same family. *J Oral Maxillofac Res.* 2010;1:e9.
16. Bouillet L, Defendi F, Hardy G, Cesbron JY, Boccon-Gibod I, Deroux A, et al. Diagnostic biologique des angioedèmes bradykiniques: les recommandations du CREAK. *La Presse Médicale* 2019;48:55–62.

## **Annexe 2 : Communication orale**

Angioœdème héréditaire de type II et extraction dentaire :  
à propos d'un cas.

Wafa Aroufi, Claire Pavageau, Julie Sturque, Aude-Sophie Zlowodzki,  
Gabriela Georgescu, Frederic Denis

68<sup>ème</sup> Congrès de la SFCO, Bordeaux, Mai 2021



## SFCO 2020 – Soumission d'un résumé

Madame, Monsieur,

Nous avons le plaisir de confirmer la soumission de votre résumé dans la cadre de l'appel à communications du congrès SFCO 2020. Ce résumé a été soumis le 14/01/2020 21:57.

« L'angioedème héréditaire (AOH) de type II est une maladie génétique rare et potentiellement mortelle, souvent sous- ou mal diagnostiquée (Bodian, 2019). Elle est causée par des mutations du gène SERPING1 à l'origine d'un défaut qualitatif de l'inhibiteur de la C1 estérase (C1-Inh), conduisant à un relargage brutal et localisé de bradykinine, peptide aux propriétés vasodilatatrices. Cela conduit à une augmentation de la perméabilité vasculaire pouvant mener à des œdèmes de la face, des membres, des voies aériennes supérieures ou du tube digestif. Le gonflement est soudain, sous-cutané et/ou sous-muqueux, circonscrit, blanc, non prurigineux et disparaît sans séquelle en 2 à 5 jours. L'apparition d'AOH est spontanée ou provoquée par des traumatismes locaux comme des soins bucco-dentaires, par la prise de certains médicaments comme les inhibiteurs d'enzyme de conversion de l'angiotensine (IEC) ou par un stress émotionnel (Longhurst, 2019). Les AOH du visage sont à haut risque d'atteinte laryngée, menaçant le pronostic vital par asphyxie en l'absence de traitement spécifique. Les premiers signes d'AOH peuvent survenir à tout âge mais débutent le plus souvent dans l'enfance (Dermesropian, 2015).

Le cas clinique rapporté est celui d'un homme de 64 ans dont le diagnostic d'AOH a été posé en 2009 par le centre national de référence des angioedèmes (CREAK). Le patient avait présenté des épisodes aigus dès l'enfance mais n'a été diagnostiqué qu'en 2009, à l'âge de 54 ans. Il souffrait par ailleurs d'arthrose lombaire et de dyslipidémie. A l'examen clinique, les dents n°16 ; 22 ; 25 ; 26 et 27 présentaient des lésions péri-apicales et devaient être extraites suite à des épisodes infectieux à répétition. Après concertation pluridisciplinaire, une injection de concentré de C1Inh (BERINERT®), 20 U/Kg, 6 heures avant le geste a été réalisée, dans le cadre d'une hospitalisation continue. L'intervention chirurgicale, aussi atraumatique que possible, n'a pas présenté de difficulté particulière. Le patient a été surveillé 24 heures en milieu hospitalier, aucun œdème laryngé ne s'est manifesté.

Ce rapport montre l'importance d'un diagnostic précoce de l'AOH, permettant une prise en charge pluridisciplinaire efficace et une maîtrise du risque d'œdème post-opératoire. Une mobilisation des chirurgiens-dentistes à connaître et à suspecter cette maladie doit être réalisée. En cas d'œdème récurrent et transitoire, l'AOH doit être évoquée et une consultation au centre de référence du CREAK devrait être envisagée. Des études sont en cours afin d'améliorer la précocité du diagnostic par une approche axée sur le génotype (Bodian, 2019) ».


1- Bodian DL et al. *Allergy Asthma Clin Immunol*, 2019,15:32.

2- Longhurst HJ et al. *Br J Hosp Med (Lond)*, 2019, 80(7):391-398.

3- Dermesropian A. « *Épidémiologie descriptive de l'angioedème à bradykinines chez l'enfant sur le territoire français* » *Médecine humaine et pathologie*, 2015.



# Annexe 3 : Carte de soins et d'urgence de l'AOH de type II



Ministère de la Santé  
de la Jeunesse  
et des Sports  
Direction Générale de la Santé

## Carte de soins et d'urgence

Emergency Healthcare Card

### Angioœdème héréditaire

Hereditary angioedema

Maladie héréditaire rare liée à un déficit en C1 inhibiteur, caractérisée par la survenue d'œdèmes récidivants et imprévisibles sous-cutanés ou sous-muqueux (laryngé, abdominal et cutané).


**⚠**

- Risque asphyxique par œdème du larynx
- Signes abdominaux pouvant faire évoquer une urgence chirurgicale (occlusion).

➔ Le traitement d'urgence repose sur l'injection IV de concentré de C1 inhibiteur.

Cette carte est remplie et mise à jour par le médecin, en présence et avec l'accord du malade qui en est le propriétaire.  
Ce document est confidentiel et soumis au secret médical.  
Nul ne peut en exiger la communication sans autorisation du titulaire ou de son représentant légal.

### Recommandations en cas d'urgence



L'angioœdème peut être déclenché par des traumatismes, **mêmes minimes** (intervention chirurgicale, soins dentaires, ORL, endoscopie, sutures), par la prise de certains médicaments, par une infection ou par un stress émotionnel.

Il peut aussi survenir sans facteur déclenchant.

**1. En cas de crise laryngée débutante** (= dysphagie, voix faible ou inaudible sans gêne respiratoire) **ou installée** (= dyspnée laryngée avec gêne respiratoire) :

- Hospitaliser immédiatement en unité de réanimation (appel du 15 ou 112) et prendre contact avec le médecin assurant la prise en charge spécialisée.
- Ne pas utiliser les corticoïdes et les anti-histaminiques qui sont inefficaces dans cette situation.
- Assurer la liberté des voies aériennes avec ventilation assistée et oxygénothérapie, si besoin.
- Mettre en place, si possible, une voie d'abord.
- Débuter le traitement substitutif immédiatement par injection de concentré de C1Inh IV<sup>(1)</sup> :

Délai d'action du produit : 30 minutes.  
Mode d'administration : en IV sur 5 minutes dans la tubulure.  
Posologie si poids > 20 kg : 1 000 unités.  
Posologie si poids < 20 kg : 500 unités, quelque soit le poids.  
A renouveler 1 h après si effet insuffisant.

**2. En cas de douleurs abdominales aiguës associées ou non à des vomissements pouvant faire évoquer une « crise abdominale » :**

- Mettre en place une évaluation de la douleur selon les protocoles habituels.
- Débuter un traitement antalgique et un traitement symptomatique des vomissements.

(1) Une surveillance sérologique est à prévoir.

---

- Injecter soit d'emblée le C1Inh IV (comme au point 1), soit l'acide tranexamique<sup>(2)</sup> en IV : 1 g chez l'adulte, 10 mg/kg chez l'enfant à renouveler toutes les 6 h pendant 24 h selon l'évolution clinique.
- En cas d'échec ou de forme hyperalgique d'emblée, instituer un traitement substitutif par concentré de C1Inh par voie intraveineuse (comme en 1.).
- En cas d'inefficacité du traitement dans un délai de 30 à 90 minutes, envisager d'autres diagnostics (exemple : possibilité d'une occlusion de cause chirurgicale).
- Prévoyez une surveillance hospitalière jusqu'à la complète régression des signes.

**3. Respectez les contre-indications médicamenteuses**, notamment, les anti-androgènes, les œstrogènes, les inhibiteurs de l'enzyme de conversion, les antagonistes de l'angiotensine II.

**4. En cas d'intervention chirurgicale, d'anesthésie, de soins ou d'explorations programmées ou non** (soins dentaires, ORL, endoscopie...), prendre conseil auprès du médecin assurant la prise en charge habituelle: il sera nécessaire, selon les cas, soit de disposer en réserve d'un traitement d'urgence soit, de débuter un traitement prophylactique un ou plusieurs jours avant le geste.

**5. Pour plus d'informations pratiques, se reporter aux « informations personnelles »** de cette carte (traitement d'urgence préconisé, traitement prophylactique).

(2) Contre-indications de l'acide tranexamique : antécédents de pathologies thrombo-emboliques artérielles et/ou veineuses ; administration possible pendant la grossesse.

### Titulaire de la carte

(Cardholder)

Photo d'identité

Nom : .....


Prénoms : .....

Né(e) le : .....

Adresse : .....

Téléphone : ..... Date: .....

Signature du titulaire ou de son représentant légal

➔  **En cas d'urgence contacter le(s) personne(s) de l'entourage** (People to contact in case)

1. Nom : .....

Prénom : ..... Téléphone : .....

Adresse : .....

2. Nom : .....


Prénom : ..... Téléphone : .....

Adresse : .....

3. Nom : .....

Prénom : ..... Téléphone : .....

Adresse : .....



**■ For recommendations in case of emergency :**  
Go on the website Orphanet (free access website providing informations about rare diseases and orphan drugs) :  
[www.orphanet.net](http://www.orphanet.net)

## Informations médicales personnelles

(Personalized medical information)

Cochez les cases correspondantes en cas de réponse positive (Please tick the boxes as appropriate)

### 1- Sur la maladie (Disease):

> **Date du diagnostic** (Date of diagnosis): ... / ... / ...

> **Coordonnées du laboratoire** : .....

> **Type du déficit héréditaire en C1Inh**, cochez la case correspondante :

- Type 1 (= déficit pondéral)  
 Type 2 (= déficit fonctionnel)

> **Résumé clinique** :

Date de mise à jour : ... / ... / ...

Œdèmes atteignant la sphère ORL :

• Nombre d'épisodes : .....

• Commentaires : .....

Œdèmes abdominaux :

• Nombre d'épisodes : .....

• Commentaires : .....

Traitement par concentré de C1Inh :

• Nombre de traitement effectués : .....

• Commentaires : .....

### 2- Le traitement de fond :

Nom du médicament en DCI <sup>1</sup>	Date de début du traitement	Date d'arrêt du traitement	Posologie	Commentaires
	... / ... / ...	... / ... / ...		
	... / ... / ...	... / ... / ...		
	... / ... / ...	... / ... / ...		

(1) DCI : Dénomination Commune Internationale

## Informations médicales personnelles

(Personalized medical information)

**3-Traitement préconisé, en cas d'urgence :** à compléter par le médecin qui signe la carte :

**Traitement d'une crise grave** (forme laryngée ou forme abdominale grave):

• Indications : .....

• Nom du produit : .....

• Posologie : .....

• Mode d'administration : .....

• Lieu de stockage éventuel : .....

**Traitement d'une crise modérée** (autres situations):

• Indications : .....

• Nom du produit : .....

• Posologie : .....

• Mode d'administration : .....

• Lieu de stockage éventuel : .....

**Traitement prophylactique** (en cas de soins dentaires d'intervention chirurgicale programmée...):

• Indications : .....

• Nom du produit : .....

• Posologie : .....

• Mode d'administration : .....

**Les autres antécédents, pathologies et mentions utiles en urgence :** Others (allergies, associated pathologies, etc.)

.....

.....

.....

.....

.....

.....

.....

.....

.....

.....

.....

.....

.....

.....

.....

.....

.....

.....

.....

.....

.....

.....

.....

.....

.....

.....

.....

.....

.....

.....

.....

.....

.....

.....

.....

.....

.....

.....

.....

.....

.....

.....

.....

.....

.....

.....

.....

.....

.....

.....

.....

.....

.....

.....

.....

.....

.....

.....

.....

.....

.....

.....

.....

.....

.....

## En cas d'urgence contacter les médecins

responsables de la prise en charge du malade

(Physicians in charge of treatment of the cardholder)



### 1. Service d'urgence de proximité :

Nom du service : .....

Adresse : .....

Téléphone : .....

### 2. Médecin du centre spécialisé de traitement de la maladie :

Nom : .....

Nom du service : .....

Adresse : .....

Permanence téléphonique : .....

### 3. Médecin du centre hospitalier assurant le suivi :

Nom du service : .....

Nom du médecin : .....

Adresse : .....

Téléphone : .....

### 4. Médecin traitant :

Nom : .....

Adresse : .....

Téléphone : .....

**Pour toute information concernant la maladie, consulter :**

(For further information on this disease)

**Le centre de référence :**

> Centre de référence des angioœdèmes non-histaminiques (CREAK), CHU de Grenoble – Service de médecine interne, 3eA; CHU de Grenoble, BP 217 – 38043 Grenoble cedex 09  
 Tél : +33 (0)4 76 76 94 49 ou 06 21 33 67 44.

**Les sites suivants :**

> le site « Orphanet » : [www.orpha.net](http://www.orpha.net) :  
 rubrique « œdème angioneurotique » et « Orphanet-Urgences »

> AMSAO (Association des Malades atteints d'angioœdèmes par déficit en C1 inhibiteur)  
<http://amsao.free.fr>

> HAEI (association internationale de patients atteints de déficits en C1 inhibiteur) :  
[www.haei.org](http://www.haei.org)



Liberté • Egalité • Fraternité  
 RÉPUBLIQUE FRANÇAISE  
 Ministère de la Santé  
 de la Jeunesse  
 et des Sports  
 Direction Générale de la Santé  
[www.sante.gouv.fr](http://www.sante.gouv.fr)

**Maladies Rares  
 Info Services**  
 0 810 63 19 20  
 N° Azur, prix appel local

**AMSAO**

Association des malades souffrant  
 d'Angioœdèmes par déficit en C1 inhibiteur  
 31, rue de Châteaufort 91400 Oisay  
 Tél. : 01 60 14 32 90

**HAEI** { Association of Patients with  
 C1 Inhibitor Deficiency }  
 www.haei.org

Association Internationale de Malades  
 atteints de déficits en C1 inhibiteur  
 2 rue des 4 Eglises  
 54000 NANCY - FRANCE

En cas de perte de la carte, prière de retourner ce document à son titulaire.  
 (If this card is lost, please return it to the cardholder).

Ce document a été établi par le Ministère de la Santé, de la Jeunesse et des Sports en concertation avec des professionnels de la maladie et l'association AMSAO. Déc. 2007



N°

**AROUI (Wafa) – « ANGIOEDEME HEREDITAIRE DE TYPE II ET AVULSION DENTAIRE : A PROPOS D'UN CAS ET REVUE DE LA LITTÉRATURE »  
(Thèse : Chir.Dent. ; Université Clermont Auvergne ; 2020) – N°**

---

**Résumé :** Nous rapportons le cas d'un patient nécessitant des avulsions dentaires et dont l'anamnèse a révélé une pathologie rare mais potentiellement mortelle : l'angioedème héréditaire de type II (AOH de type II). L'angioedème se caractérise par une tuméfaction localisée des tissus sous-cutanés et/ou sous-muqueux pouvant toucher toutes les parties du corps. La gravité de la maladie est liée à sa localisation laryngée car elle peut rapidement mener à une mort par asphyxie en l'absence de traitement spécifique. Dans la mesure où les avulsions dentaires ont été identifiées comme facteurs pouvant déclencher un angioedème laryngé, le patient a bénéficié d'un protocole prophylactique permettant de réduire ce risque. Une revue de la littérature a permis d'identifier d'autres facteurs de risque liés à la pratique odontologique, qui dans certains cas ont été fatals. Le risque mortel lié à certains actes odontologiques et l'existence de mesures prophylactiques réduisant ce risque incitent à sensibiliser la communauté médicale.

**RUBRIQUE DE CLASSEMENT : Cas clinique**

**MOTS CLES : angioedème, héréditaire, dentaire**

**MOTS CLES ANGLAIS : hereditay, angioedema, dental**

**JURY :**

**Président : M. DALLEL Radhouane, Professeur des Universités**

**Assesseurs : M. DEVOIZE Laurent, Professeur des Universités**

**M. DENIS Frédéric, Maître de conférences des Universités**

**Mme MONCONDUIT Lénaïc, Maître de conférences des Universités**

**Mme PAVAGEAU Claire, membre invité**



