



**HAL**  
open science

# Revue narrative des techniques de radiologie interventionnelle dans le traitement des principales complications de l'hypertension portale dans la cirrhose de l'adulte

Clément Costagliola

► **To cite this version:**

Clément Costagliola. Revue narrative des techniques de radiologie interventionnelle dans le traitement des principales complications de l'hypertension portale dans la cirrhose de l'adulte. Sciences du Vivant [q-bio]. 2022. dumas-03885770

**HAL Id: dumas-03885770**

**<https://dumas.ccsd.cnrs.fr/dumas-03885770>**

Submitted on 6 Dec 2022

**HAL** is a multi-disciplinary open access archive for the deposit and dissemination of scientific research documents, whether they are published or not. The documents may come from teaching and research institutions in France or abroad, or from public or private research centers.

L'archive ouverte pluridisciplinaire **HAL**, est destinée au dépôt et à la diffusion de documents scientifiques de niveau recherche, publiés ou non, émanant des établissements d'enseignement et de recherche français ou étrangers, des laboratoires publics ou privés.

UNIVERSITE DE LA REUNION

**UFR SANTE**

Année : 2022

N° : 2022LARE028M

THESE POUR LE DIPLOME D'ETAT  
DE DOCTEUR EN MÉDECINE

**Revue des techniques de radiologie interventionnelle dans le  
traitement des principales complications de l'hypertension portale  
dans la cirrhose de l'adulte**

Présentée et soutenue publiquement le 21 avril 2022 à 18h  
à La Réunion

**Par Clément COSTAGLIOLA**

**JURY**

**Président :**

**Monsieur le Professeur Radwan KASSIR**

**Assesseurs :**

**Madame le Docteur Fatema KARIMJEE**

**Monsieur le Docteur Jean-Christophe LASALARIE**

**Monsieur le Docteur Lucas MOSCATELLI**

**Directeur de Thèse :**

**Monsieur le Docteur Sami EL RAMADAN**

# Table des matières

I – INTRODUCTION.....	3
1) Epidémiologie.....	3
2) Physiopathologie.....	3
3) Diagnostic.....	4
4) Prise en charge.....	5
II - METHODOLOGIE.....	10
III – TECHNIQUES DE RADIOLOGIE INTERVENTIONNELLE.....	11
1) Shunt porto-systémiques.....	11
1.1 Shunt porto-systémique intra-hépatique transjugulaire (TIPS).....	11
1.2 Shunt Porto-Cave Intra-hépatique Direct (DIPS).....	14
2) Embolisation Veineuse.....	16
2.1 Embolisation rétrograde : oblitération trans-veineuse rétrograde avec occlusion au ballonnet (BRTO) et variantes (mBRTO).....	16
2.2 Embolisation antégrade : percutanée trans-hépatique (PTE) / directe et transjugulaire.....	24
3) Recanalisation Veineuse.....	25
4) Embolisation Artérielle Splénique.....	31
5) Traitement direct de l'ascite.....	33
5.1 Shunt péritonéo-veineux tunnelisé.....	33
5.2 Stenting du canal thoracique.....	34
IV – SYNTHESE DES INDICATIONS.....	35
1) Indications.....	35
2) Proposition de protocole interdisciplinaire dans le cadre de l'hémorragie aigue sur rupture de varices.....	37
V – DISCUSSION.....	38
VI – REFERENCES BIBLIOGRAPHIQUES.....	41
VII – SERMENT D'HIPPOCRATE.....	48
VIII – RESUME.....	49

# I – Introduction

## 1) Epidémiologie

Selon la Haute Autorité de Santé (HAS), la cirrhose représente l'étiologie la plus fréquente d'hypertension portale (HTP) dans les pays industrialisés, atteignant 200 000 personnes en France dont 30% au stade sévère, avec 10 000 à 15 000 décès associés chaque année. La cirrhose compensée est classée en deux stades selon l'absence ou la présence d'une HTP cliniquement significative, et est associée à un risque plus élevé de décompensation le cas échéant.

L'HTP est à l'origine de nombreuses complications, les deux principales étant les varices porto-systémiques et l'ascite, mais également l'encéphalopathie hépatique, celles-ci étant les seules définissant un «premier épisode de décompensation» selon la conférence de consensus internationale de Baveno dont le compte rendu de la dernière édition est parue en janvier 2022 (1).

On retrouve également à une moindre fréquence les syndromes hépato-rénal et hépato-pulmonaire, l'hypertension pulmonaire porto-systémique, ainsi que l'hydrothorax.

Environ 50% des patients présentent des varices gastro-œsophagiennes lors du diagnostic de la cirrhose. Les hémorragies par rupture de varices représentent la principale cause de décès par complication aiguë : elle atteint plus de 30% des patients cirrhotiques, avec une mortalité de 20% lors du premier épisode pris en charge et jusqu'à 30 à 50% en l'absence de traitement, ainsi que 30% de récurrence malgré traitement médical et endoscopique bien conduit (2) (3). La rupture de varices gastriques est souvent plus grave, jusqu'à 45% de taux de mortalité du fait de varices de diamètre plus large associées à des hémorragies à plus haut débit, rendant la sclérothérapie endoscopique techniquement plus difficile (4).

L'ascite survient chez environ 30% des patients cirrhotiques et jusqu'à 60% après 10 ans d'évolution; l'ascite réfractaire est un témoin d'insuffisance hépatique avancée et atteint 10% des malades avec une mortalité en l'absence de traitement allant jusqu'à 60% à 1 an et 80% à 2 ans (5).

Ces chiffres montrent l'importance de la prise en charge précoce de l'hypertension portale et ses complications.

## 2) Physiopathologie

La pression portale physiologique est mesurée entre 7 et 12 mmHg au repos, avec un gradient normal de 1 à 4 mmHg avec la pression veineuse cave inférieure.

L'hypertension portale se définit par une augmentation de la pression veineuse portale >15 mmHg ou par une augmentation du gradient porto-cave > 5 mmHg.

De nombreuses étiologies peuvent aboutir à cette augmentation de pression, et sont habituellement classées selon la localisation de l'obstacle pré-hépatique (thrombose porte,

fistule artério-veineuse splénique), intra-hépatique ou post-hépatique (syndrome de Budd Chiari, insuffisance cardiaque droite).

Les causes intrahépatiques sont elles-mêmes sous-divisées en origine pré-sinusoïdale (schistosomiase, hyperplasie nodulaire régénérative, cholangiopathies), sinusoïdale (cirrhose, hépatite aiguë) ou post-sinusoïdale (maladie veino-occlusive). La plus fréquente en France est la cirrhose (>90%) (6).

L'augmentation de la pression veineuse portale s'explique par le produit de la résistance intra-hépatique par le débit porte (loi d'Ohm).

Dans le cas de la cirrhose, l'augmentation de la résistance est intrahépatique intrasinusoïdale (sténose des sinusoïdes, recrutement de myofibroblastes, apparition de nodules de régénération).

Il s'y associe une augmentation de la production de facteurs vasoconstricteurs locaux et une diminution de celle de facteurs vasodilatateurs, contribuant à la naissance d'un réseau veineux collatéral et à l'augmentation de production de facteurs vasodilatateurs intestinaux et splanchniques.

Secondairement, cette majoration splanchnique du flux sanguin entraîne une hypotension systémique et une activation du système rénine-angiotensine-aldostérone et de l'hormone antidiurétique, à l'origine d'une rétention hydrosodée et d'une augmentation du flux porte.

La majoration progressive de la pression portale est à l'origine de complications diverses pourvoyeuses d'une morbi-mortalité importante : l'ascite (et son risque d'infection, bien que n'étant pas une complication directe de l'HTP), les varices notamment gastro-œsophagiennes et leur rupture hémorragique, l'encéphalopathie hépatique, la thrombopénie par hypersplénisme, le syndrome hépatorénal, l'hydrothorax, le syndrome hépato-pulmonaire et l'hypertension porto-pulmonaire.

Ces complications sont souvent l'occasion de la découverte de l'hypertension portale, les plus fréquentes étant représentées par l'hémorragie digestive et l'ascite.

### **3) Diagnostic**

Historiquement, le diagnostic d'hypertension portale est défini par méthode invasive via la mesure du gradient de pression veineuse hépatique par cathétérisme libre puis bloqué des veines sus-hépatiques. Cette mesure reflète indirectement le gradient porto-systémique avec une corrélation satisfaisante (7).

Le cathétérisme a donc un intérêt diagnostique mais également pronostic, l'histoire naturelle des complications de l'HTP étant parallèle à l'intensité de celle-ci.

En effet, entre 5 et 10 mmHg on n'observe généralement pas de retentissement clinique et c'est seulement au-delà de 10 mmHg qu'elle est considérée « cliniquement significative » et qu'apparaissent les premières complications notamment l'ascite et les varices gastro-œsophagiennes.

A partir de 12 mmHg, on voit survenir les hémorragies digestives par rupture de varice, et c'est notamment ce seuil thérapeutique qui est ciblé lors des traitements.

Enfin, au-delà de 20 mmHg une augmentation significative de la mortalité est observée avec échec de la plupart des traitements conventionnels.

L'apparition clinique des complications de l'HTP témoigne donc d'un gradient déjà significativement augmenté : l'une des complications en association à un contexte clinico-radio-biologique suffit à poser le diagnostic, notamment dans un contexte de cirrhose. On retiendra des signes de cirrhose et d'hypertension portale à l'imagerie (échographie et imagerie en coupe par scanner ou IRM) et la biologie (NFS, bilan d'hémostase, bilan hépatique complet).

De plus, il a été démontré une corrélation entre l'élastométrie hépatique et l'hypertension portale permettant de dépister les malades ayant un gradient de pression hépatique supérieur à 10 mmHg (seuil d'apparition des varices). En effet, la conférence de Baveno VII statue que deux mesures de l'élasticité hépatique < 10 kPa permettent d'exclure la présence d'une hépatopathie chronique compensée avancée, tandis que deux mesures de l'élasticité > 15 kPa en sont très évocatrices et doivent conduire à un bilan spécialisé à la recherche de complications (8) .

Entre 10 et 15 kPa, un taux de plaquettes supérieur à 150 G/L élimine l'hypertension portale cliniquement significative avec une valeur prédictive négative >90%.

Ces valeurs sont cependant variables selon l'étiologie de l'hépatopathie, et il peut être licite de chercher des arguments supplémentaires à l'aide de méthodes invasives comme la biopsie hépatique, le cathétérisme veineux ou l'endoscopie digestive haute.

Un autre moyen non invasif d'estimation de la pression portale est l'élastométrie splénique en association avec la taille de la rate et le taux sérique de plaquettes (LSPS), mais elle est uniquement validée dans les cas d'étiologies virales d'hépatopathie chronique actuellement (9).

## **4) Prise en charge**

### **4.1 Médicale**

Selon la Société Française d'Hépatogastro-Entérologie (SNFGE), la prise en charge globale de l'hypertension portale consiste à traiter le facteur causal de l'hépatopathie sous-jacente s'il est identifié, ainsi que les comorbidités, tel que le sevrage en alcool systématique peu importe l'étiologie. Les différentes complications sont parallèlement prises en charge comme décrit ci-dessous.

Le traitement de l'ascite consiste en un régime hyposodé si l'ascite est uniquement décelable échographiquement.

Devant une ascite clinique modérée, on y associe un traitement diurétique (spironolactone, furosémide).

Lorsqu'elle devient abondante avec gêne fonctionnelle notamment à type de dyspnée ou résiste au traitement adapté, la ponction d'ascite évacuatrice ou paracentèse présente un intérêt, plus ou moins associée à une perfusion d'albumine selon le volume extrait. La paracentèse est différente des ponctions diagnostiques visant à éliminer une infection lors d'une ascite nouvelle ou en augmentation ou en cas de signe infectieux.

Il est important d'ajouter une antibiothérapie si il existe une hypoprotidémie du liquide d'ascite ou lors d'un épisode d'hémorragie digestive (en prophylaxie de l'infection de liquide d'ascite), et bien entendu en cas d'infection avérée.

L'ascite réfractaire est définie comme ne pouvant être traitée complètement ou récidivante malgré un traitement médical optimal pouvant témoigner d'une insuffisance hépatique sévère, mais aussi dans le cas de contre-indication ou de complications sévères des diurétiques.

Les ponctions évacuatrices itératives associées à la perfusion d'albumine sont contraignantes et associées à une morbidité significative : l'échec du traitement médical est une première indication à l'escalade thérapeutique et à un traitement chirurgical ou radiologique interventionnel, qui seront développés ultérieurement.

La transplantation hépatique est le traitement de référence dans cette indication.

Les varices porto-systémiques font l'objet d'une prévention primaire médicamenteuse par bêta-bloquant, qui permet de réduire le risque d'une première hémorragie de 50 %. Dans le cas d'une hémorragie variqueuse aiguë, un traitement vaso-actif (somatostatine, terlipressine, octroétide) et une antibioprophylaxie (quinolone, céphalosporine) seront mis en place ainsi que des mesures de correction des perturbations hémodynamiques. Il faut prendre en compte le fait que les anomalies du bilan de coagulation standard (TP, INR) ne reflètent pas fidèlement l'hémostase des patients ayant une hépatopathie avancée.

On y associe systématiquement un traitement endoscopique, décrit au chapitre suivant. De plus il est nécessaire de réaliser une imagerie en coupe avec injection de produit de contraste pour cartographier le réseau de collatéralité porto-systémique variqueux et exclure la présence d'une thrombose porte et d'un carcinome hépatocellulaire.

Malgré les troubles de l'hémostase et notamment la baisse du taux de prothrombine classiquement associé à la cirrhose, les modifications du flux portal avec un ralentissement voire une inversion peuvent entraîner une thrombose porte. Celle-ci est une complication fréquente de l'hypertension portale, pouvant participer à la majoration de celle-ci ainsi qu'à l'apparition d'autres complications, et doit être dépistée régulièrement chez le cirrhotique.

En cas de thrombose aiguë, le traitement reconnu est l'anticoagulation curative qui permet une reperméabilisation portale dans 70% des cas. Il est inutile en cas d'occlusion chronique avec cavernome, traités parfois dans certains centres experts par des techniques de recanalisation percutanée complexes.

L'encéphalopathie hépatique à l'origine de troubles de conscience est prise en charge par traitement du facteur déclenchant, associée au lactulose et à la Rifaximine en prévention secondaire.

Parmi les complications moins fréquentes, l'hydrothorax chez le patient cirrhotique est défini par un épanchement pleural >500 cc en l'absence de pathologie cardiaque, pulmonaire ou pleurale.

Son traitement est principalement déplétif, semblable à celui de l'ascite, avec ponction pleurale seulement si une dyspnée est associée.

Le syndrome hépato-rénal (SHR) représente une insuffisance rénale fonctionnelle par stimulation des systèmes vasoconstricteurs endogènes en réponse à l'hypovolémie efficace, aboutissant à une hypoperfusion rénale et une complication de l'ascite. Il est classé en type 1 aigu souvent sur décompensation parallèle ou en type 2 chronique ; il est pris en charge par des traitements vasoconstricteurs périphériques (terlipressine, noradrénaline, midodrine plus octréotide) associés à des perfusions d'albumine.

Le syndrome hépato-pulmonaire chez le cirrhotique traduit une dilatation vasculaire intrapulmonaire et un gradient alvéolo-artériel d'oxygène augmenté, et est à l'origine d'une dyspnée avec hypoxémie, traitée de manière symptomatique par oxygénothérapie continue ou discontinuée.

L'hypertension porto-pulmonaire (HTPP) est définie par une augmentation des pressions artérielle et capillaire pulmonaires associée à une élévation des résistances vasculaires pulmonaires. Elle est à l'origine d'une dyspnée d'effort et d'œdèmes des membres inférieurs, et sa prise en charge médicamenteuse se fait par administration de prostacycline (époprosténol) ou analogues. Les antagonistes des récepteurs de l'endothéline (bosentan) actuellement disponibles sont contre-indiqués en raison de leur hépatotoxicité. De plus, un éventuel traitement par bêtabloquants devra être arrêté, réduisant le débit cardiaque et la tolérance à l'effort.

## **4.2 Endoscopique**

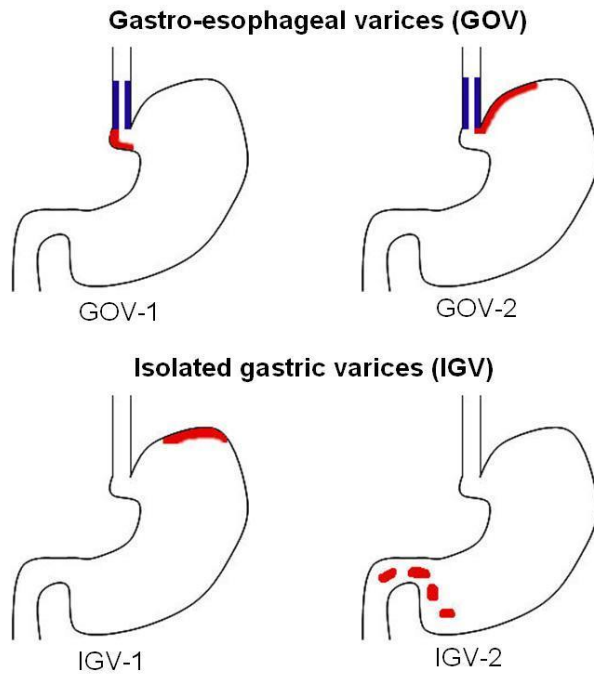
Le risque de saignement et la prise en charge des varices gastro-œsophagiennes non hémorragique repose sur leur anatomie (Figure 1), sur leur aspect endoscopique (taille et présence de signes rouges) et sur la sévérité de l'hépatopathie sous-jacente (CHILD et/ou MELD score), avec une surveillance endoscopique variable tous les 1 à 3 ans. (10)

La prévention primaire est donc réservée aux varices présentant des signes rouges, une taille moyenne ou grosse et/ou une hépatopathie CHILD C : on proposera un traitement par bêtabloquant ou un traitement endoscopique (ligature pour les varices œsophagiennes ou sclérose par injection de colle biologique pour les varices gastriques).

La prévention secondaire associe systématiquement les bêtabloquants et le traitement endoscopique et est initiée le plus tôt possible après l'épisode hémorragique.

Le traitement endoscopique de l'hémorragie digestive haute est systématique en urgence <12 h chez le patient hémodynamiquement stable. On préférera la réaliser après intubation chez les patients avec troubles de conscience et/ou hématomèse active.





**Figure 1. Types de varices gastriques selon Sarin (11).**

GOV-1 : varices gastro-œsophagiennes de la petite courbure

GOV-2 : varices gastro-œsophagiennes du fundus et de la grande courbure

IGV-1 : varices gastriques du fundus, à distance du cardia

IGV-2 : varices gastriques du corps, de l'antré, du pylore

Dans le cas de varices œsophagiennes isolées (VO) et de varices gastro-œsophagiennes de type 1 (GOV-1), la ligature élastique est recommandée en 1<sup>ère</sup> intention et la sclérothérapie en 2<sup>e</sup> intention tandis que pour les varices gastriques isolées (VG) et les GOV-2 on préférera l'injection de colle biologique ; le risque de complication thrombo-embolique est cependant majoré sur les varices de plus de 2cm de diamètre (10).

Le couplage des traitements endoscopique et médicamenteux permet de contrôler 80 à 90 % des hémorragies (12).

Dans les 10-20% d'échec représentés par la persistance ou la récurrence de saignement dans les 5 jours suivants, on peut dans certains cas proposer une nouvelle tentative de traitement endoscopique.

En 2<sup>e</sup> intention, le traitement repose sur le TIPS en urgence s'il est disponible.

Enfin, la pose d'une prothèse œsophagienne (stent) ou d'un ballon de tamponnement transitoire est également une option en cas d'hémorragie réfractaire.

### 4.3 Chirurgicale

La transplantation hépatique a longtemps été le traitement de référence de plusieurs des complications de l'hypertension portale.

Dans le cas de l'ascite réfractaire sans insuffisance hépatique majeure, le TIPS est désormais recommandé en priorité avant la transplantation.

Concernant l'hydrothorax réfractaire, la transplantation doit être envisagée et le TIPS doit être proposé dans l'attente.

Pour le cas des syndromes hépato-rénal et hépato-pulmonaire, la transplantation reste actuellement le seul traitement de choix avec l'absence de données comparatives suffisantes avec le TIPS permettant de définir une place précise dans leur prise en charge.

Ses contre-indications sont principalement l'âge, la greffe étant rarement pratiquée après 70 ans, et l'absence de compliance post greffe (maladies neuro-psychiatriques principalement). Les insuffisances cardiaques et rénales sont des contre-indications relatives et peuvent faire envisager des doubles greffes (13).

Des shunt porto-systémiques chirurgicaux sont réalisables, notamment porto-cave ou spléno-rénal distal.

Des procédures chirurgicales sans shunt peuvent également permettre de traiter les varices d'hypertension portale :

L'intervention de Hassab (décongestion gastro-œsophagienne et splénectomie, GEDS) consiste en une dévascularisation veineuse de l'estomac proximal et de l'œsophage distal avec ligature de l'artère gastrique gauche associée à une splénectomie (taux de récurrence de saignement <10% à 10 ans lors d'une procédure complète) (14).

L'intervention de Sugiura est similaire mais ajoute une section-anastomose du bas œsophage permettant une dévascularisation veineuse trans-oesophagienne et sous-muqueuse plus complète (15).

On citera également la splénectomie isolée visant à diminuer le flux portal et traiter l'hypersplénisme, ainsi que la pleurodèse chimique en cas d'hydrothorax récidivant.

Malgré des résultats satisfaisants, les traitements chirurgicaux sont en compétition avec les techniques endoscopiques et radiologiques interventionnelles du fait d'une morbi-mortalité moins importante chez des patients souvent en mauvais état général, et ce particulièrement depuis l'avènement des stents couverts (16) (17) (18).

#### **4.4 Radiologie interventionnelle**

En complément de cette prise en charge médico-endoscopique et chirurgicale, le radiologue interventionnel dispose d'un arsenal de techniques dont la place n'est pas toujours bien définie dans les recommandations actuelles.

En effet, seul le shunt porto-systémique intra-hépatique transjugulaire (TIPS) est largement utilisé et explicitement indiqué dans les recommandations de la HAS pour le traitement de l'hémorragie variqueuse et de l'ascite.

L'objectif de cette étude est donc de pratiquer une revue de l'ensemble des techniques radiologiques interventionnelles disponibles dans le traitement des principales complications de l'hypertension portale et discuter leurs places respectives dans la prise en charge globale du patient.

## II – Méthodologie

Ce travail a été réalisé sous forme de revue narrative, consistant en un travail méthodique de recherche de la littérature actuelle, effectuée dans les bases de données internationales via la database PubMed. Celle-ci inclue des articles publiés jusqu'au 10/01/2022, date de la dernière recherche.

Notre stratégie est basée sur des mots clés liés à chaque technique de radiologie interventionnelle étudiée et citée dans le chapitre III, tel que “transjugular intrahepatic portosystemic shunt”, “ballon-occluded retrograde transvenous obliteration”, “portal vein recanalization”, etc...

Après relecture et sélection approfondie, un total de 87 articles ont été inclus dans l'analyse, dont des études prospectives et rétrospectives et de nombreuses méta-analyses.

Certains case report ont également été inclus lorsqu'ils ont été considérés comme précurseurs ou ouvrant sur une discussion intéressante.

De nombreux articles redondants ont été exclus, et seuls les articles en anglais ou en français ont été retenus.

Il n'a pas été développé de protocole clinique devant l'absence d'inclusion de patients, ne nécessitant pas de passage devant un comité d'éthique.

## **III – Techniques de radiologie interventionnelle**

### **1) Shunt Porto-systémiques**

#### **1.1 Shunt porto-systémique intra-hépatique transjugulaire (TIPS)**

Le 1<sup>er</sup> TIPS a été réalisé dans les années 1980, mais son intérêt s'est largement démocratisé avec l'utilisation des stents couverts de polytétrafluoroéthylène (PTFE) au début du 21<sup>e</sup> siècle limitant le risque de sténose et thrombose et améliorant significativement leur durée de vie, avec une perméabilité à 1 an passant de 30-70% à 80-90% (19) (20) (21).

Ses indications sont majoritairement représentées par les varices gastro-œsophagiennes (traitement de l'hémorragie et prévention secondaire) et l'ascite réfractaire, avec des recommandations françaises (Haute Autorité de Santé, HAS) et européennes (conférence de Baveno) établies sur des études à haut niveau de preuve.

Le TIPS préemptif (EarlyTIPS) est également indiqué dans les 72h (idéalement 24h) après un 1<sup>er</sup> épisode de rupture de varices traité efficacement médicalement et par endoscopie, mais à haut risque de récurrence hémorragique. Il permet de diminuer significativement le risque de récurrence et la mortalité (22) (23).

Quelques études de cohorte et séries de cas ont permis de montrer également une efficacité dans le traitement de la gastropathie d'hypertension portale, du syndrome hépato-rénal, du syndrome de Budd-Chiari, de la maladie veino-occlusive hépatique, de l'hydrothorax hépatique et du syndrome hépato-pulmonaire.

La seule véritable contre-indication absolue technique du TIPS est l'absence de voie d'abord vasculaire. Cependant la thrombose veineuse porte et/ou sus-hépatique ne constitue pas une contre-indication absolue du fait de la possibilité de recanalisation (notamment lorsqu'elles sont aiguës, avec pose d'éventuelle prothèse supplémentaire). Parallèlement, la présence d'un cavernome n'empêche pas la mise en place du TIPS dès lors que le cathétérisme est possible, au prix d'une intervention plus complexe.

Les autres contre-indications sont représentées par l'hypertension pulmonaire et l'insuffisance cardiaque droite (augmentation de la précharge cardiaque), l'encéphalopathie hépatique (risque de majoration), l'obstacle biliaire et le sepsis non contrôlé (risque septique), la coagulopathie non corrigée, la polykystose hépatique sévère et le CHC central (risque hémorragique).

Il est important de réaliser un scanner avec injection de produit de contraste ou une échographie pré-procédurale pour confirmer la perméabilité vasculaire, évaluer le retentissement de la cirrhose (configuration anatomique hépatique, voies de dérivation porto-systémiques, présence d'ascite) et éventuellement réaliser une paracentèse dans le cas d'ascite importante.

La procédure consiste sous anesthésie générale en un cathétérisme d'une veine sus-hépatique (droite le plus souvent) par voie transjugulaire puis la création d'un trajet trans-

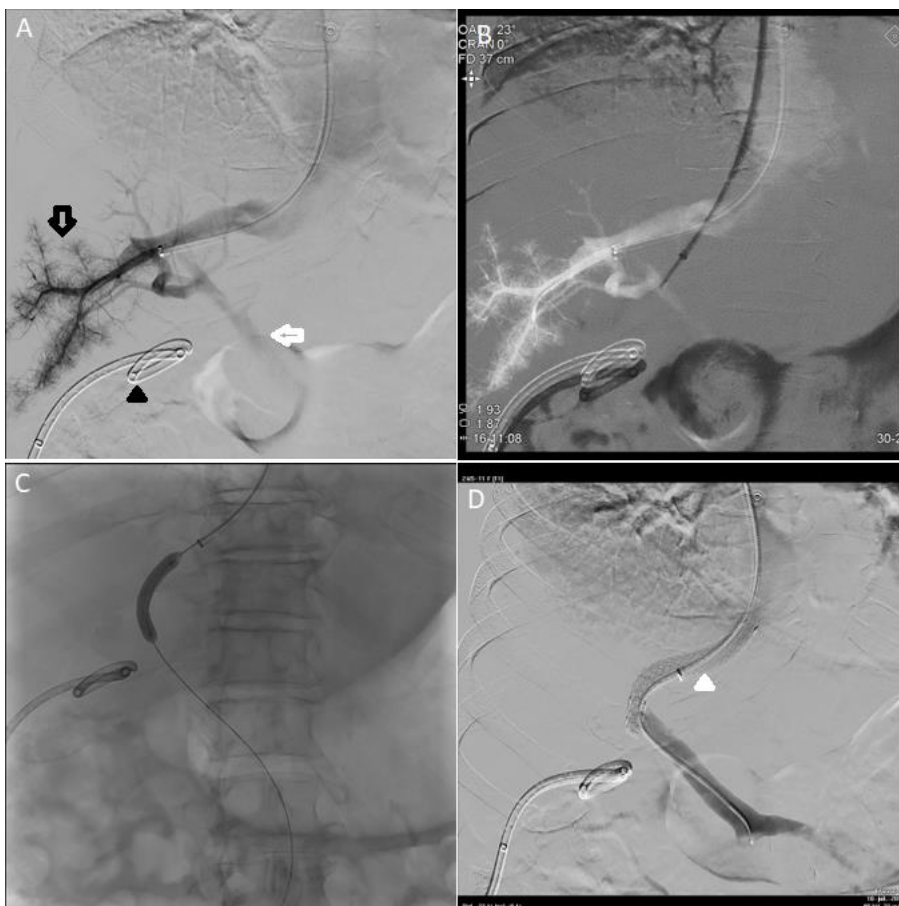parenchymateux à l'aiguille vers une branche portale. Le guidage scopique permet de se diriger après portographie rétrograde, et l'obtention d'un retour veineux confirme la bonne position de l'aiguille. Un guidage échographique concomitant peut permettre un contrôle en temps réel et permet de limiter le nombre de ponctions.

On procède ensuite à la dilatation du trajet au ballonnet et enfin à la mise en place d'une endoprothèse couverte trans-parenchymateuse dépassant sur les deux versants veineux. Le gradient de pression veineuse porto-systémique sera mesuré directement via le cathétérisme dans le tronc porte et dans la veine cave inférieure avant et après la pose de la prothèse, permettant un ajustement du diamètre (dilatation au ballonnet ou ajout d'un 2<sup>e</sup> endoprothèse de calibre inférieur).

Le gradient cible est de moins de 12 mmHg, avec idéalement une réduction d'au moins 50% par rapport au gradient mesuré en début de geste.

Ce gradient post-thérapeutique peut cependant être influencé par la prise en charge per-procédurale, notamment en cas d'anesthésie générale, d'utilisation de drogues vasoactives ou de labilité hémodynamique et ne pas représenter le gradient moyen à long terme. Ainsi, le consensus de la conférence Baveno VII recommande de procéder à une mesure chez le patient hémodynamiquement stable et non sédaté.

Une nouvelle mesure est aussi recommandée en cas de suspicion de dysfonction du TIPS, clinique ou lors de la surveillance en imagerie.



**Figure 2. Procédure de TIPS.**

(A) Cathétérisme jugulaire et portographie rétrograde (flèche blanche) via la veine sus-hépatique droite (flèche noire). A noter la présence d'un drain vésiculaire (tête de flèche).

(B) Ponction trans-parenchymateuse guidée par soustraction.

- (C) Cathétérisme portal et dilatation du trajet au ballonnet.  
 (D) Contrôle après mise en place du stent (tête de flèche blanche).

Les résultats dépendent de l'état général du patient, de ses comorbidités ainsi que de sa réserve fonctionnelle hépatique, mais également d'une procédure réalisée en urgence ou programmée.

Le pronostic est variable avec des modèles prédictifs basés sur des variables clinico-biologiques, favorable devant des scores de Child A et MELD <18 et plus défavorable devant un Child C et MELD >22, notamment avec une bilirubine sérique >3 mg/dL (soit 51 µmol/L) (24) (25).

En revanche, un MELD élevé par son taux de créatinine et non de bilirubine est au contraire associé à un meilleur pronostic avec une amélioration de la fonction rénale et d'un éventuel syndrome hépato-rénal (26).

Pour rappel, le CHILD-PUGH score prend en compte la bilirubinémie, l'albuminémie et le taux de prothrombine ainsi que les grades cliniques d'encéphalopathie et d'ascite. Il est corrélé à la mortalité à 1 an ainsi qu'à la morbi-mortalité post-opératoire.

	1 point	2 points	3 points
<b>Ascite</b>	Absente	Modérée	Tendue ou réfractaire aux diurétiques
<b>Bilirubine (µmol/l)</b>	< 35	35-50	> 50
<b>Albumine (g/l)</b>	> 35	28-35	< 28
<b>INR</b>	< 1,7	1,7-2,2	> 2,2
<b>TP</b>	> 50%	40-50%	< 40%
<b>Encéphalopathie</b>	Absente	Légère à modérée (stade 1-2)	Sévère (stade 3-4)

Le pronostic de la cirrhose est établi en fonction du score total des points:  
**Child-Pugh A** (5-6 points): survie à 1 an de 100%  
**Child-Pugh B** (7-9 points): survie à 1 an de 80%  
**Child-Pugh C** (10-15 points): survie à 1 an de 45%

**Figure 3 : Child Pugh score.** (27)

Le MELD score est quant à lui uniquement biologique, basé sur une formule logarithmique prenant en compte la créatininémie, la bilirubinémie et l'INR. Il est principalement utilisé pour identifier et prioriser les candidats à la transplantation hépatique, mais joue également un rôle dans le pronostic de mortalité à court terme, notamment après pose de TIPS pour lequel il a été développé initialement.

Dans le cas du traitement de l'ascite réfractaire, le TIPS semble efficace jusqu'à 70% des cas avec une résolution complète de l'ascite à 1 an contre moins de 20% en comparaison aux paracentèses itératives. Le TIPS dans cette indication est associé à une amélioration de la survie, ces chiffres reposant sur plusieurs études rétrospectives (dont certaines sur des TIPS à stent non couvert, ce qui suggère des chiffres probablement meilleurs avec les stents couverts actuels) (28) (29) (30).

L'étude de Bureau et al, seul essai randomisé comparant le TIPS avec stent couvert aux paracentèses itératives retenait une survie sans transplantation à 1 an nettement supérieure (93% vs 52% respectivement) (31).

Dans le cas du TIPS réalisé en urgence pour hémorragie variqueuse, on retient une efficacité technique de plus de 90% avec arrêt du saignement, mais parallèlement jusqu'à 50% de mortalité principalement liée à l'état général du patient, sur défaillance multiviscérale ou choc septique dans les suites précoces et sur insuffisance hépatique après J30 (28).

Pour les autres indications, des méta-analyses d'études rétrospectives montrent des taux d'efficacité entre 50 et 60% dans le cas d'hydrothorax réfractaire avec résolution totale de l'épanchement (32) (33). Elles montrent également une amélioration de la survie dans le cas de syndrome hépato-rénal en attente de transplantation ou non transplantable (47% et 64% de survie à 1 an pour les SHR de type 1 et 2 respectivement après TIPS contre 20% et 56% sans) (34).

Il n'y a pas de bénéfice prouvé dans le cas du syndrome hépato-pulmonaire (35).

L'incidence de l'encéphalopathie hépatique post-TIPS varie entre 30% et 40% dans la bibliographie toutes indications confondues (12,20,36). Elle est parfois transitoire, avec paradoxalement une régression spontanée de celle-ci dans certains cas.

Une réduction du calibre du TIPS est possible (stent de calibre inférieur, plug), voire une occlusion totale de celui-ci selon la gravité de l'encéphalopathie.

## **1.2 Shunt Porto-Cave Intra-hépatique Direct (DIPS)**

Le DIPS a été décrit pour la première fois en 2001 par Petersen et al. , il s'agit d'une variante du TIPS permettant de passer par voie trans-hépatique directe sans cathétériser les veines jugulaire et sus-hépatiques (37).

Son indication typique est le syndrome de Budd Chiari, du fait de l'abord différent permettant d'éviter le cathétérisme via les veines sus-hépatiques. Ce syndrome est caractérisé par une occlusion veineuse sus-hépatique (par thrombose ou compression extrinsèque) conduisant à la congestion hépatique et secondairement à l'hypertension portale et la cirrhose.

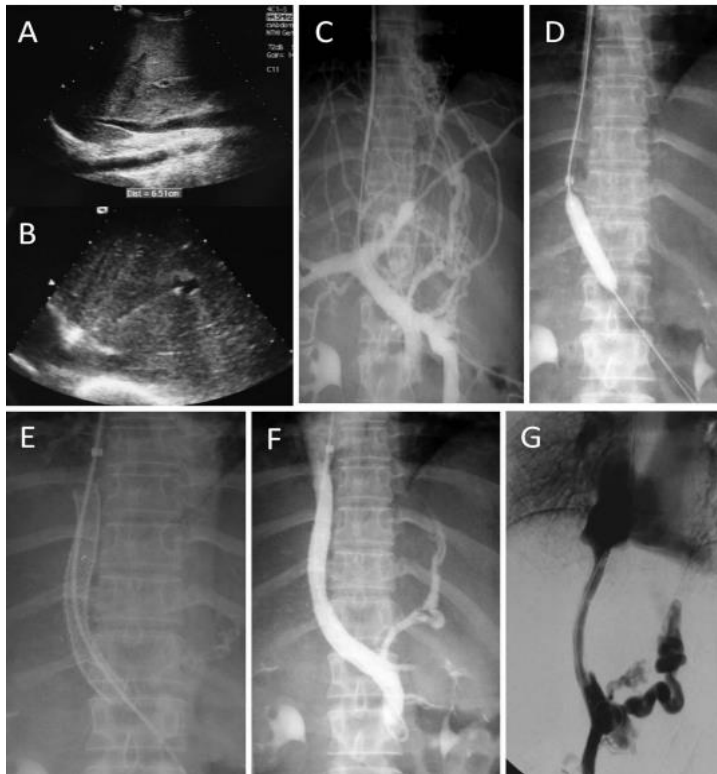
Le DIPS présente le même avantage dans le cas d'une anatomie veineuse non favorable (atrophie du lobe droit avec veines sus-hépatiques horizontalisées voire ascendantes, souvent associées à une hypertrophie foie gauche donc plus accessible), d'un CHC central, et également dans l'éventualité d'un précédent TIPS occlus non recanalisable.

Les contre-indications sont similaires à celles du TIPS, à l'exception évidemment de celles liées à la perméabilité sus hépatique.

La procédure initiale consistait en un cathétérisme de la veine cave inférieure par voie transjugulaire puis la création d'un trajet trans-parenchymateux via le lobe caudé à l'aiguille vers la veine porte, sous contrôle échographique endovasculaire par voie fémorale, nécessitant du matériel spécialisé (38).

La procédure a ensuite été modifiée dans les années 2000 avec un cathétérisme percutané transhépatique gauche de la veine porte et de la veine cave en un temps, sous contrôle échographique trans-pariétal abdominal , avec des résultats similaires.

Une fois l'abord entre les veines porte et cave inférieure réalisé, le reste de la procédure est identique au TIPS (39).



**Figure 4. Syndrome de Budd Chiari traité par pose de DIPS. (40)**

- (A) Echographie dans le plan sagittal montrant la branche portale droite (BPD) dans son petit axe et la veine cave inférieure (IVC) dans son grand axe.
- (B) Ponction trans-hépatique depuis la VCI vers la PBD.
- (C) Portographie avec nombreuses voies de dérivations.
- (D) Dilatation du trajet au ballonnet.
- (E) Déploiement du stent.
- (F) Contrôle montrant la bonne perméabilité du DIPS.
- (G) Contrôle à 11 ans montrant une bonne perméabilité du système.

Le taux de succès technique est important et le pronostic favorable avec une perméabilité à long terme similaire à celle du TIPS : Hatzidakis et al. retiennent un succès technique de 100% et clinique de 83% de la pose de DIPS avec stent couvert dans le cas de syndrome de Budd Chiari avec ascite réfractaire (40).

De plus, la procédure serait plus courte et l'exposition aux rayons X diminuée par rapport au TIPS (procédure <1h avec scopie <10mn) comme décrite dans certains centres où elle est réalisée en priorité par rapport au TIPS standard, réduisant le taux de complication notamment hémorragique (37).

Au-delà de la possibilité de traiter les patients n'ayant pas d'accès sus-hépatique, l'apport principal de cette technique réside dans le contrôle échographique du trajet trans-hépatique, permettant d'éviter le temps de ponction «approximatif» basé sur une phlébographie bidimensionnelle du TIPS original et donc de limiter le risque de lésions des structures vasculaires et biliaires. Il est par ailleurs possible de transformer une intervention de pose de



TIPS en DIPS en cours de procédure devant la découverte de difficultés per-opératoires (anatomie difficile, thrombose) (41).

## **2) Embolisation Veineuse**

### **2.1 Embolisation rétrograde : oblitération trans-veineuse rétrograde avec occlusion au ballonnet (BRTO) et variantes (mBRTO)**

L'hémorragie par rupture de varices gastriques est moins fréquente que celle de varices œsophagiennes (ratio d'environ 1 pour 3), mais est associée à une morbi-mortalité plus importante avec jusqu'à 45-55% de mortalité au premier épisode contre 20% pour les varices œsophagiennes, ainsi qu'à un taux de récurrence supérieur (4,42).

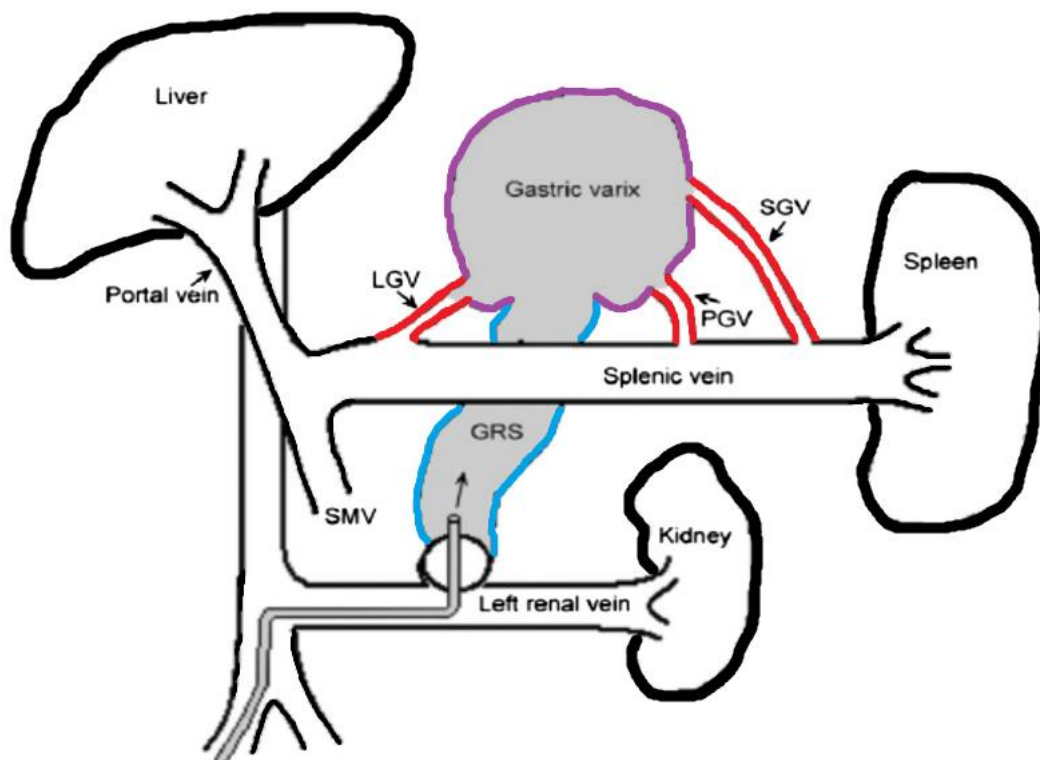
De plus, les varices gastriques (notamment fundiques et cardio-fundiques) répondent moins à la résolution de l'hypertension portale principalement du fait d'une tension variqueuse persistante en lien avec leur taille importante et à des shunts gastro-rénaux pré-existants. Le TIPS isolé est donc significativement moins efficace sur ce type de varices avec un risque de rupture persistant même avec un gradient porto-cave faible (43).

Décrit au Japon en 1996, le BRTO (Ballon-occluded Retrograde Transvenous Obliteration) est indiqué pour le traitement de varices gastriques et des varices gastro-œsophagiennes de type GOV2 présentant un shunt gastro-rénal ou gastro-phrénique. Ce type de shunt se forme entre les veines gastriques (veines gastrique gauche, postérieure et courte) et la veine de drainage via des varices gastriques et péri-gastriques en empruntant le plus souvent la veine surrénalienne puis rénale gauche, ou la veine phrénique inférieure gauche directement jusqu'à la veine cave inférieure. Il est présent jusque dans 85% des cas de varices gastriques (44,45).

Il est également indiqué dans le cas de varices ectopiques si l'anatomie est favorable avec un shunt accessible.

Plusieurs études ont également démontré l'intérêt du BRTO dans le traitement de l'encéphalopathie hépatique, se limitant aux patients avec score de CHILD <11, une fonction hépatique plus altérée étant associée à une mortalité significative (46). Le BRTO est contre-indiqué en cas de thrombose splénique ou rénale ou de coagulopathie sévère.

Il n'y a pas d'indication pour le BRTO dans la prévention primaire des hémorragies de varices gastriques dans la cirrhose compensée, ni pour le TIPS.



**Figure 5. Schématisation d'un BRTO. (10)**

(LGV : Veine gastrique gauche ; PGV : veine gastrique postérieure ; SGV : veine gastrique courte ; GRS : shunt gastro-rénal)

Il est important de réaliser une imagerie en coupe pour étudier l'anatomie des afférences et efférences de la varice.

La procédure consiste en une ponction jugulaire ou fémorale avec cathétérisme rétrograde du pied de la varice via la veine rénale le plus souvent. On monte alors un ballonnet permettant l'occlusion distale de la varice et l'on procède à une phlébographie rétrograde permettant de classer la varice selon la vitesse du flux, la présence de collatérales et leur taille.

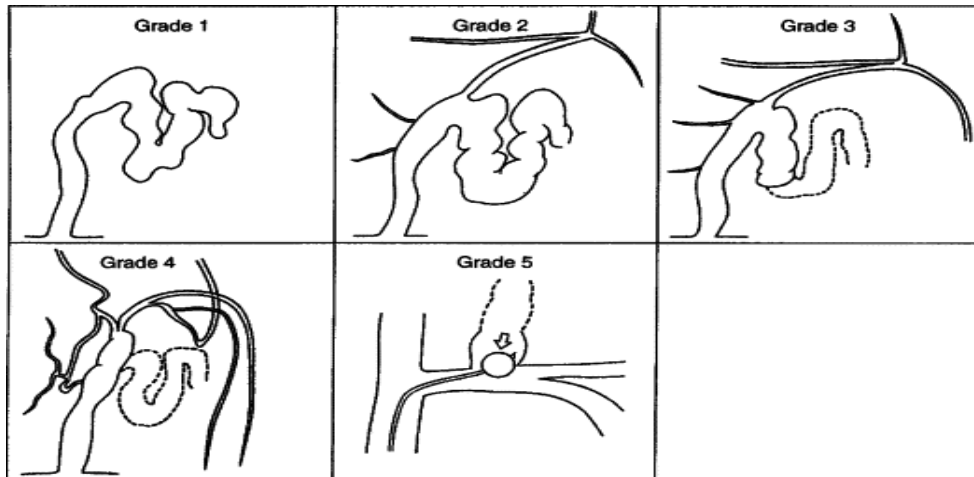
Le traitement consiste en un comblement de la varicosité par injection en amont d'un agent liquide sclérosant via un cathéter ou un microcathéter en parallèle du ballonnet restant gonflé en place.

Cette technique a été initialement décrite au Japon à l'aide d'un agent sclérosant lent (ethanolamine oleate) obligeant à laisser le ballonnet gonflé pendant 4h à 24h pour empêcher l'embolie veineuse systémique. La procédure a évolué depuis avec la possibilité d'utiliser des agents sclérosants rapides (colle biologique notamment) permettant le retrait du ballonnet en fin de procédure après un contrôle satisfaisant.

Plusieurs séances sont nécessaires dans au moins 1/3 des cas.

L'équipe de Hirota et al. propose une classification hémodynamique des varices gastriques lors de la phlébographie rétrograde avec ballonnet d'occlusion gonflé, selon la vitesse du flux, la

présence de collatérales et leur taille (Fig 6). Ils recommandent d'utiliser un microcathéter pour emboliser les collatérales efférentes à partir du grade 3. Un TIPS complémentaire peut également se révéler utile pour une occlusion complète pour les grades 3 et 4. Le grade 5 contre-indique le BRTO du fait de l'impossibilité d'occlure le pied de la varice (une occlusion antérograde reste possible), on préférera la mise en place d'un TIPS.



**Figure 6. Classification de Hirota et al. (4)**

5 grades diagnostiques lors de la phlébographie rétrograde avec ballon d'occlusion gonflé selon la vitesse du flux, la présence de collatérales et leur taille.

- (1) Bonne opacification des varices sans collatérales ;
- (2) Opacification persistante au moins 3mn et présence de quelques collatérales efférentes de faible calibre ;
- (3) Opacification partielle des varices durant moins de 3mn avec quelques collatérales de moyen calibre ;
- (4) Absence d'opacification des varices et nombreuses collatérales de calibre important ;
- (5) Absence d'opacification totale du fait d'un flux rapide avec shunt gastro-rénal de calibre trop important pour être oblitéré par le ballon.

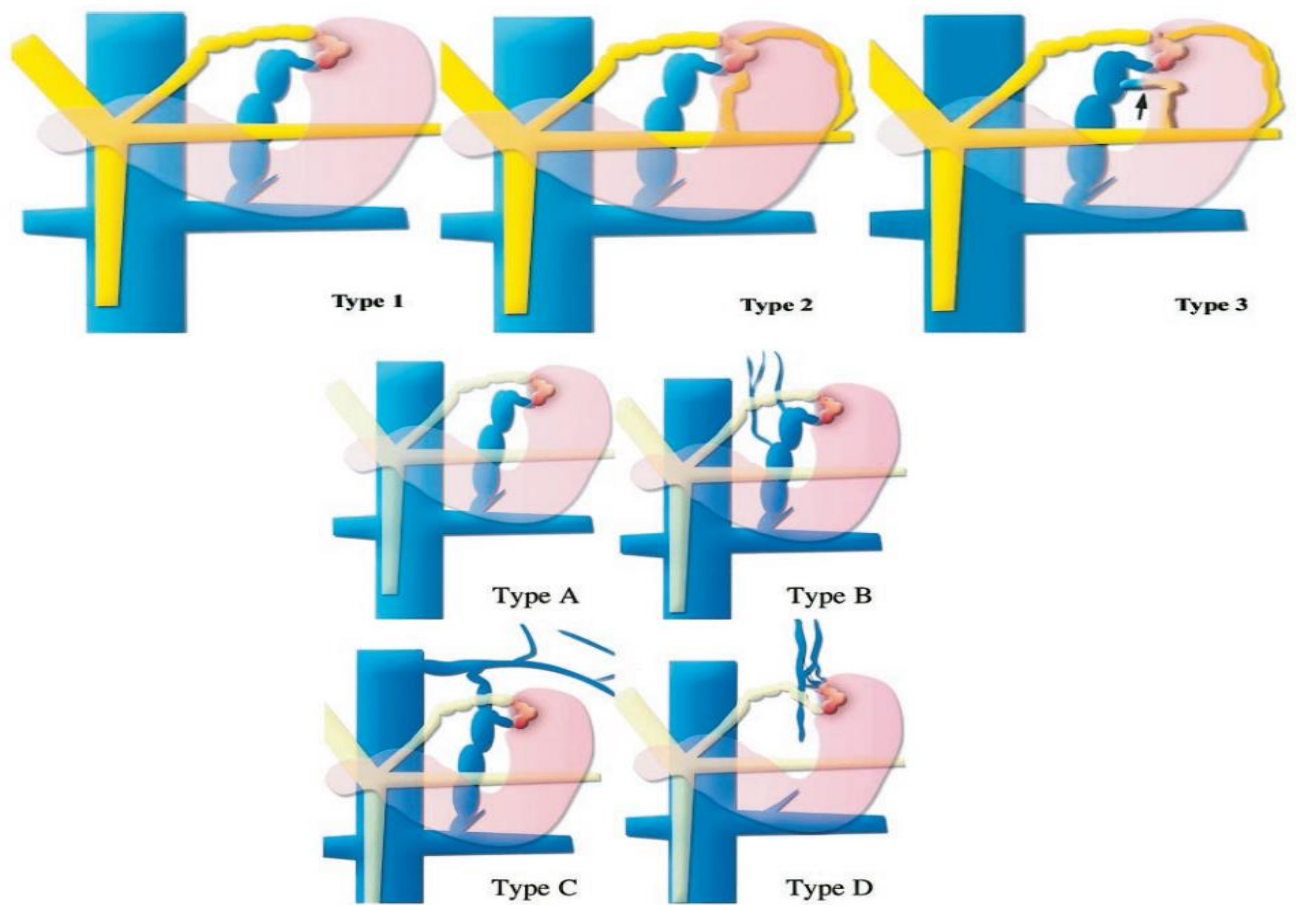
L'équipe de Kiyosue et al propose une classification anatomique qui différencie les varices gastriques selon leur(s) afférence(s) et efférence(s) (Figure 7).

Le type 1 est une indication typique pour le BRTO du fait de son afférence unique. Les types 2 et 3 sont également compatibles avec le BRTO, avec intérêt d'un TIPS complémentaire du fait de nombreuses afférences. Le type 3 peut également être traité par une embolisation antérograde.

Le type A est une indication type pour le BRTO du fait de son efférence unique.

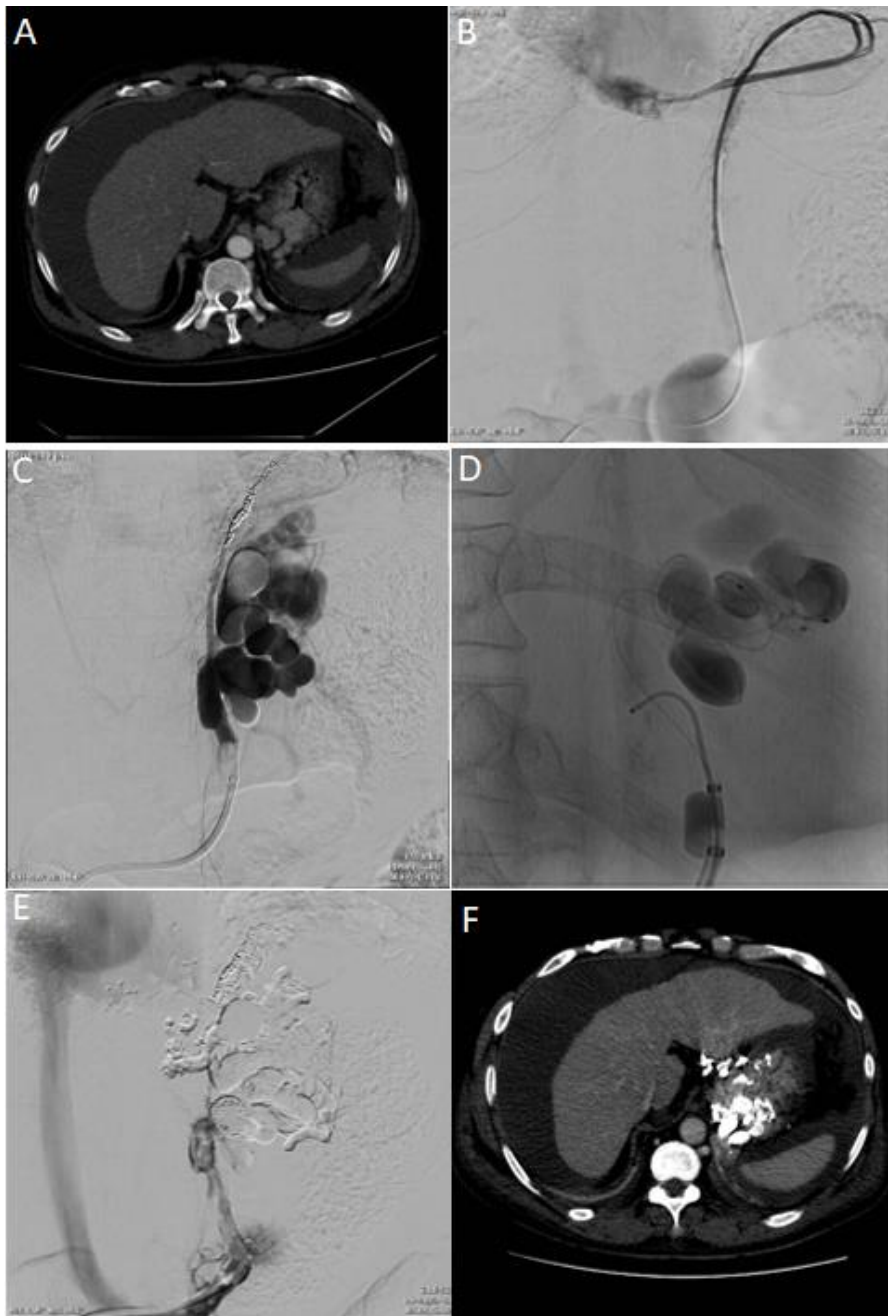
Les types B et C sont également compatibles avec un BRTO, avec intérêt d'une éventuelle embolisation complémentaire des efférences mineures, et éventuellement d'un TIPS associé pour le type C.

Le type D contre-indique le BRTO du fait de l'absence de véritable shunt gastro-rénal : on préférera la mise en place d'un TIPS ; du fait de l'absence d'efférence à haut débit, une sclérothérapie endoscopique est également un choix possible.



**Figure 7. Classification de Kiyosue et al. (47)**

- (1) Afférence unique par la veine gastrique ;
- (2) Afférences multiples par les veines gastriques ;
- (3) Une ou plusieurs afférences gastriques associées à des veines gastriques vascularisant le shunt gastro-rénal en aval sans contribuer à la varice.
- (A) Efférence gastro-rénale unique ;
- (B) Efférence gastro-rénale principale associée à des collatérales, sous-typées de B1 à B3 selon leur taille et flux croissants ;
- (C) Double efférence gastro-rénale et gastro-cave ;
- (D) Absence d'efférence cathétérisable.



**Figure 8. Procédure de BRTO.**

(A) Scanner montrant de volumineuses varices gastriques cardiotubérositaires, ainsi qu'un foie de cirrhose et une ascite abondante.

(B) Phlébographie sélective d'une efférence collatérale phrénique inférieure (l'image concomitante avec le shunt n'est pas disponible).

(C) Phlébographie rétrograde avec occlusion au ballonnet montrant un shunt gastro-rénal avec une varice de type 2 de Hirota et de type B1 de Kiyosue : efférence collatérale de faible calibre, déjà occluse par coils, et afférence unique.

(D) Embolisation de la varice à la colle (mélange de cyanoacrylate et lipiodol) via un microcathéter monté en parallèle, positionné distalement dans la varicosité gastrique.

(E) Contrôle montrant l'occlusion totale de la varice, on note une fuite de contraste malgré le ballonnet en place.

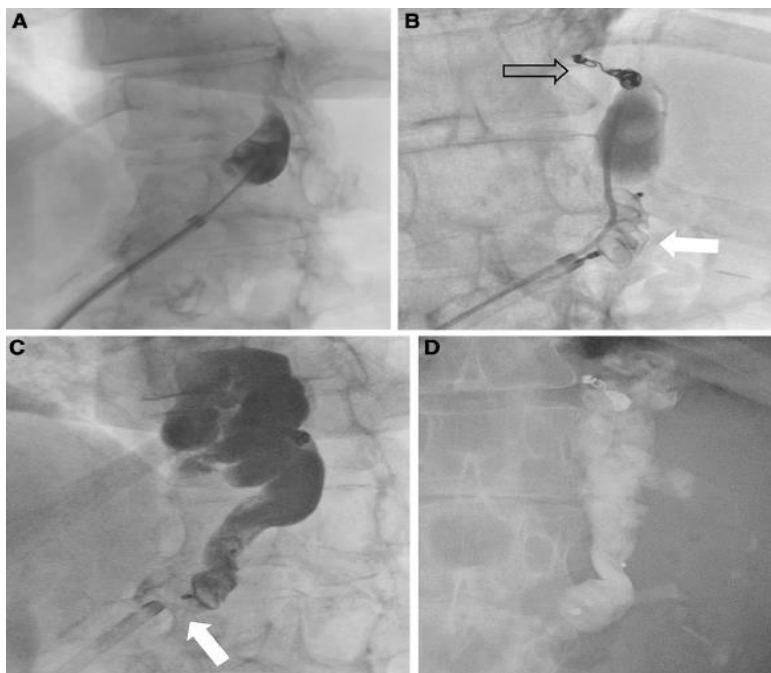
(F) Contrôle scanner à 48h montrant l'occlusion de la varicosité cardiotubérositaire et l'absence de migration de l'agent d'embolisation.

Le **mBRTO (modified BRTO)** n'utilise pas de ballonnet mais une autre technique d'occlusion par plug ou coiling, ce qui permet une procédure unique, plus rapide, sans monitoring prolongé en soins intensifs, et sans risque de rupture du ballon et de migration d'agent liquide. L'un des avantages initiaux était l'absence d'utilisation d'agent sclérosant lent et ses complications lors des procédures avec ballonnet gonflé pendant 4h à 24h, mais cet avantage n'est plus significatif avec les nouveaux agents d'embolisation rapide utilisés actuellement. De plus, il existe aussi un risque de migration des coils ou du plug.

Par ailleurs, cette technique peut être adaptée en cours de procédure de BRTO devant des difficultés techniques liées au cathétérisme de la veine de drainage (sténose, angulation, tortuosité).

**L'oblitération trans-veineuse rétrograde avec occlusion au plug (PARTO)** est décrite en 2009 par Gwon et al., cette procédure utilise un plug vasculaire pour occlure le pied de la varice et un agent liquide pour combler la varice d'amont. Un agent sclérosant habituel peut être utilisé, tel que la colle biologique ou l'Onyx, ainsi que de la gélatine résorbable seule ou en association. Malgré le caractère résorbable de l'agent d'embolisation, cette étude ne montre aucun cas de recanalisation spontanée de la varice ou de ses efférences. L'intérêt principal de cette technique modifiée est le raccourcissement significatif de la procédure, évaluée à moins d'une heure selon certaines études (48,49).

Cette technique est néanmoins limitée par la taille des varices, la cible étant la portion la plus étroite de la varice avec un diamètre de plug devant être majoré (« sursizing ») de 30% environ. Le plus gros dispositif actuellement disponible étant de 22mm (Abott Amplatzer Vascular Plug®), le diamètre vasculaire recommandé est de 17 mm au maximum.



**Figure 9. Réalisation d'un PARTO. (49)**

(A) Cathétérisme de la varice gastro-rénale et phlébographie rétrograde.

(B) Mise en place d'un plug au pied de la varice (flèche blanche) et embolisation aux coils d'une collatérale phrénique inférieure (flèche noire) en parallèle.

(C) Injection d'un mélange de sclérosant et de lipiodol, le plug est largué.

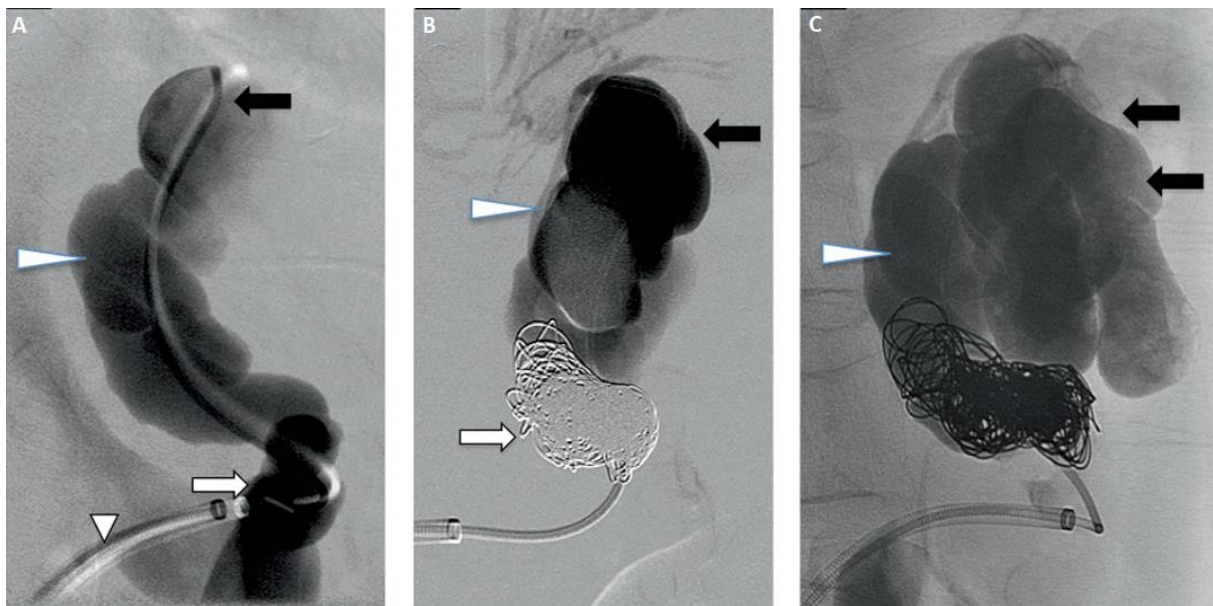
(D) ASP de contrôle à 24h montrant l'absence de migration du matériel.



**L'oblitération trans-veineuse rétrograde avec occlusion au coil (CARTO)** est une variante qui utilise un ou plusieurs coils en adjonction avec un agent liquide, il n'y a par conséquent pas de limite théorique en diamètre de la varice, cependant la procédure peut être rallongée et devenir coûteuse selon le nombre de coils utilisés.

Pour certains auteurs, l'utilisation d'un ballon est utile de manière transitoire pour occlure la varice lors du largage des coils.

Des études récentes illustrent cette procédure et notamment la possibilité d'un changement de technique en cours de procédure dans le cas où l'angle de raccordement de la veine de drainage (ici phrénique inférieure) et une sténose modérée ne permettent pas le cathétérisme avec un ballon d'occlusion 6F. Le cathétérisme étant cependant possible avec un microcathéter, le BRTO initial peut être adapté en CARTO (50,51).



**Figure 10. Procédure de CARTO. (52)**

(A) Phlébographie rétrograde d'un shunt spléno-rénal (tête de flèche blanche allongée) avec varice gastrique (flèche noire) à l'aide d'un système double avec cathéter proximal (petite tête de flèche blanche) pour déployer les coils et microcathéter distal (flèche blanche) pour injection de sclérosant.

(B) Largage des coils jouant le rôle du ballonnet.

(C) Contrôle montrant la stase complète de l'agent sclérosant au sein de la varice.

Le BRTO a prouvé une efficacité équivalente à celle du TIPS en terme de succès technique et de contrôle immédiat de l'hémorragie de varices gastriques. Il a montré aussi une supériorité sur le taux de récurrence hémorragique (RR 2,81) comme le montre les méta-analyses récentes de Wang et al. et Paletti et al, ainsi que sur la survie globale et le taux d'encéphalopathie hépatique secondaire (53,54).

On le préférera donc au TIPS devant la présence de larges varices gastriques, chez les patients présentant des scores CHILD ou MELD élevés ou une encéphalopathie hépatique pré-existante, et en cas de contre-indication du TIPS.

Dans le cas de varices gastriques associées à d'autres complications de l'HTP notamment une ascite ou un hydrothorax réfractaire, le TIPS sera plus approprié ; en effet le BRTO au contraire

du TIPS ne diminue pas l'HTP et dans certains cas tend même à augmenter le gradient transitoirement.

Dans le cas d'hémorragie de VG avec varices œsophagiennes concomitantes, le BRTO peut être associé à un traitement endoscopique pour éviter une rupture de VO secondaire. Dans le cas d'une occlusion insuffisante ou d'une rupture du ballon, un TIPS peut être secondairement placé.

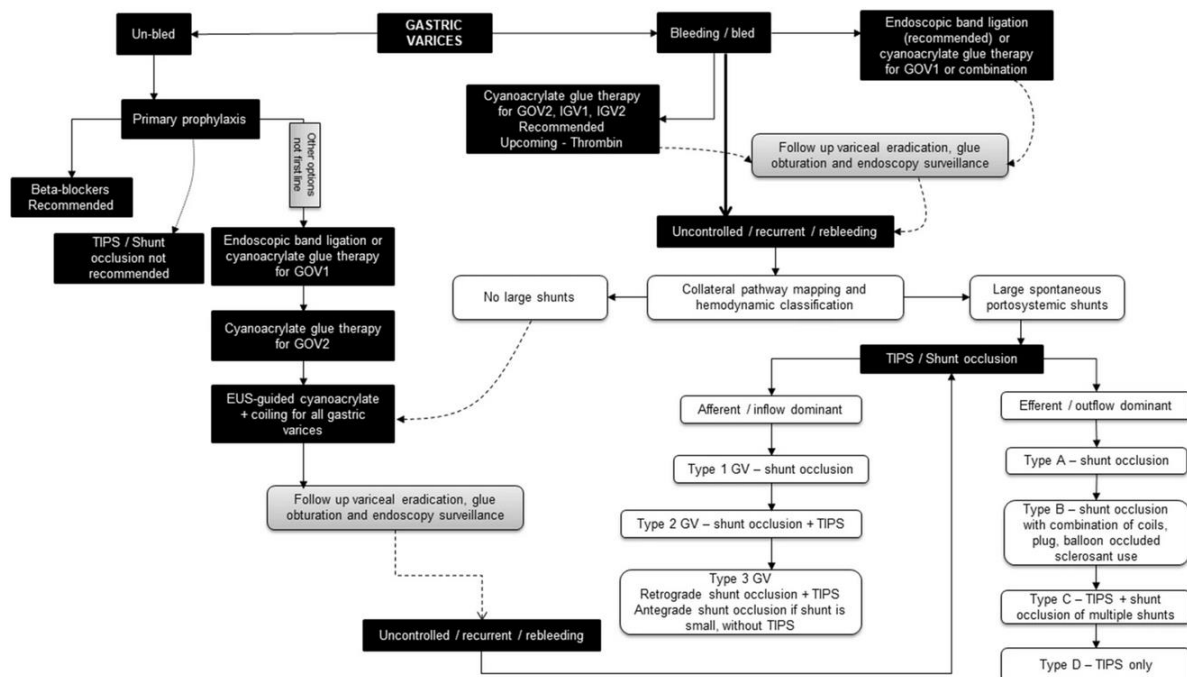
Certains auteurs recommandent aujourd'hui d'emboliser les varices gastriques en complément de la mise en place d'un TIPS (55,56).

Les procédures de mBRTO (PARTO/CARTO) réduisent la durée et le nombre de procédure, le temps de surveillance en soin intensif, le risque de complications lié à l'agent sclérosant et son éventuelle migration. Philips et al. estiment au vue de la littérature une durée moyenne de 2 à 3 heures pour le PARTO et de 30mn à 1 h pour le CARTO, contrairement à Kim et al. qui montrent un avantage pour le PARTO avec une moyenne de moins de 20 à 60 mn contre 2 à 3h pour le CARTO, cette variabilité pouvant être expliquée par un nombre de coils différent propre à chaque procédure ainsi que par l'expérience de l'opérateur (46,52,57).

Plusieurs études ont également suggéré l'intérêt de l'embolisation de varices gastriques dans le traitement de l'encéphalopathie hépatique, particulièrement chez des patients sélectionnés avec un score de CHILD <11 et MELD <15, car une fonction hépatique plus altérée est associée à une surmortalité.

L'étude de Lee et al. montre une résolution complète des symptômes d'encéphalopathie chez 67% des patients, et une amélioration significative chez 91% des patients .

L'équipe de Philips et al. propose une approche intéressante basée sur les sous types anatomiques et hémodynamiques des varices comme le montre l'algorithme représenté dans la Figure 11 (58).



Updated treatment algorithm for gastric varices. GOV gastroesophageal varices, IGV isolated gastric varices, TIPS transjugular intrahepatic portosystemic shunt

Figure 11. Algorithme de prise en charge des varices gastriques par Philips et Al. (58)



## **2.2 Embolisation antégrade : percutanée transhépatique (PTE) / directe et transjugulaire**

Décrit en 1974 par Lunderquist and Vang, la première embolisation de varices gastro-œsophagiennes non accessibles en endoscopie a été réalisée à l'aide de thrombine au sein de la veine gastrique gauche par cathétérisme portal percutanée transhépatique (59).

A la différence du BRTO et ses variantes visant les varices gastriques, les indications actuelles du traitement par voie percutanée sont l'hémorragie aiguë de varice ectopique (rectale, stomiale, duodénale, etc) ainsi que les varices gastriques avec thrombose splénique ne permettant pas une procédure de BRTO.

Ces procédures sont réalisables en cas de contre-indication ou d'échec de pose de TIPS, mais également en complément de celui-ci.

La procédure consiste en une ponction portale soit par voie transjugulaire puis transparenchymateuse hépatique à l'instar du TIPS, soit trans-hépatique sous échographie, puis un cathétérisme de la varice cible via son afférence permettant l'oblitération par coils, plug ou agents liquides.

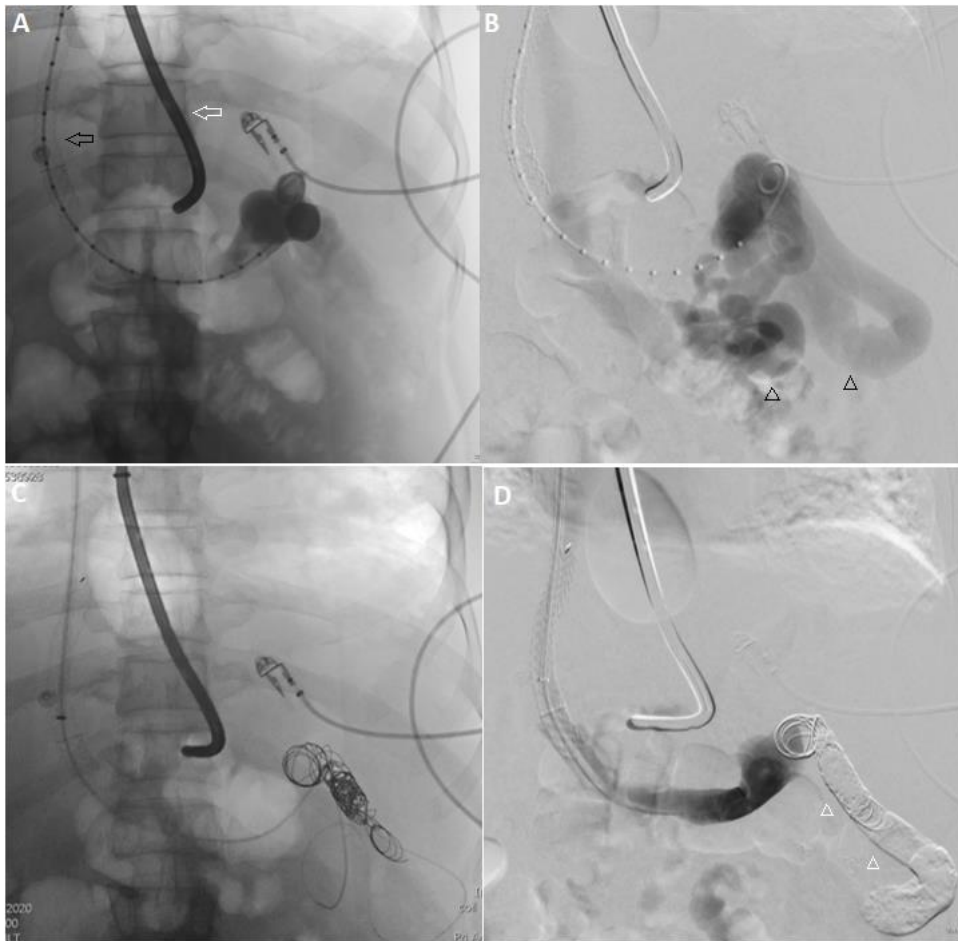
Un autre intérêt de la voie antérograde transjugulaire est de pouvoir réaliser une embolisation de varice ciblée dans le même temps qu'une procédure de TIPS.

Une alternative est la ponction directe de la varice sous guidage écho-doppler puis scopique selon la zone anatomique concernée : veine stomiale, gastro-épiploïque droite, épigastrique superficielle, para-ombilicale.

Certains auteurs ont montré l'intérêt de la mise en place d'un ballonnet pour éviter le reflux veineux portal de l'agent d'embolisation dans cette procédure par voie antérograde, sous l'acronyme BATO (Balloon Anterograde Transvenous Obliteration) (46).

Ce traitement s'est révélé efficace dans le cas d'hémorragie variqueuse aiguë avec cependant un risque de récurrence du fait de l'absence de traitement de l'HTP sous-jacente, ainsi que le risque de saignement d'autres varices notamment gastro-duodénales, raison pour laquelle ce traitement est idéalement associé à un TIPS (60,61).

La complication aiguë principale est la thrombose portale, pour laquelle certains auteurs préconisent une anticoagulation préventive pendant 7 jours au décours (6).



**Figure 12. TIPS et embolisation antérograde de varices.**

(A) Dépistage de varices gastriques après pose de TIPS (flèche noire). Sonde de Blackmore en place (flèche blanche).

(B) Phlébographie via la veine gastrique gauche montrant un important réseau variqueux d'aval (têtes de flèche noires).

(C) Mise en place de multiples coils au sein de la varice ; une sclérose d'aval de l'efférence de la varice est ensuite réalisée à la colle biologique (image non disponible).

(D) Contrôle montrant l'occlusion complète de la varice (têtes de flèche blanches).

### 3) Recanalisation Veineuse

La thrombose porte cruorique (non tumorale) est une complication fréquente de l'hypertension portale, pouvant entraîner une majoration de celle-ci et d'autres complications, devant être dépistée régulièrement chez le cirrhotique.

Elle est rare chez les malades atteints de cirrhose compensée, tandis qu'elle atteint jusqu'à 26% des patients avec cirrhose avancée en attente de transplantation hépatique (62). Le traitement anti-coagulant n'est pas toujours possible, notamment en cas de saignement majeur récent, de varices à haut risque hémorragique ou de thrombocytopénie importante.

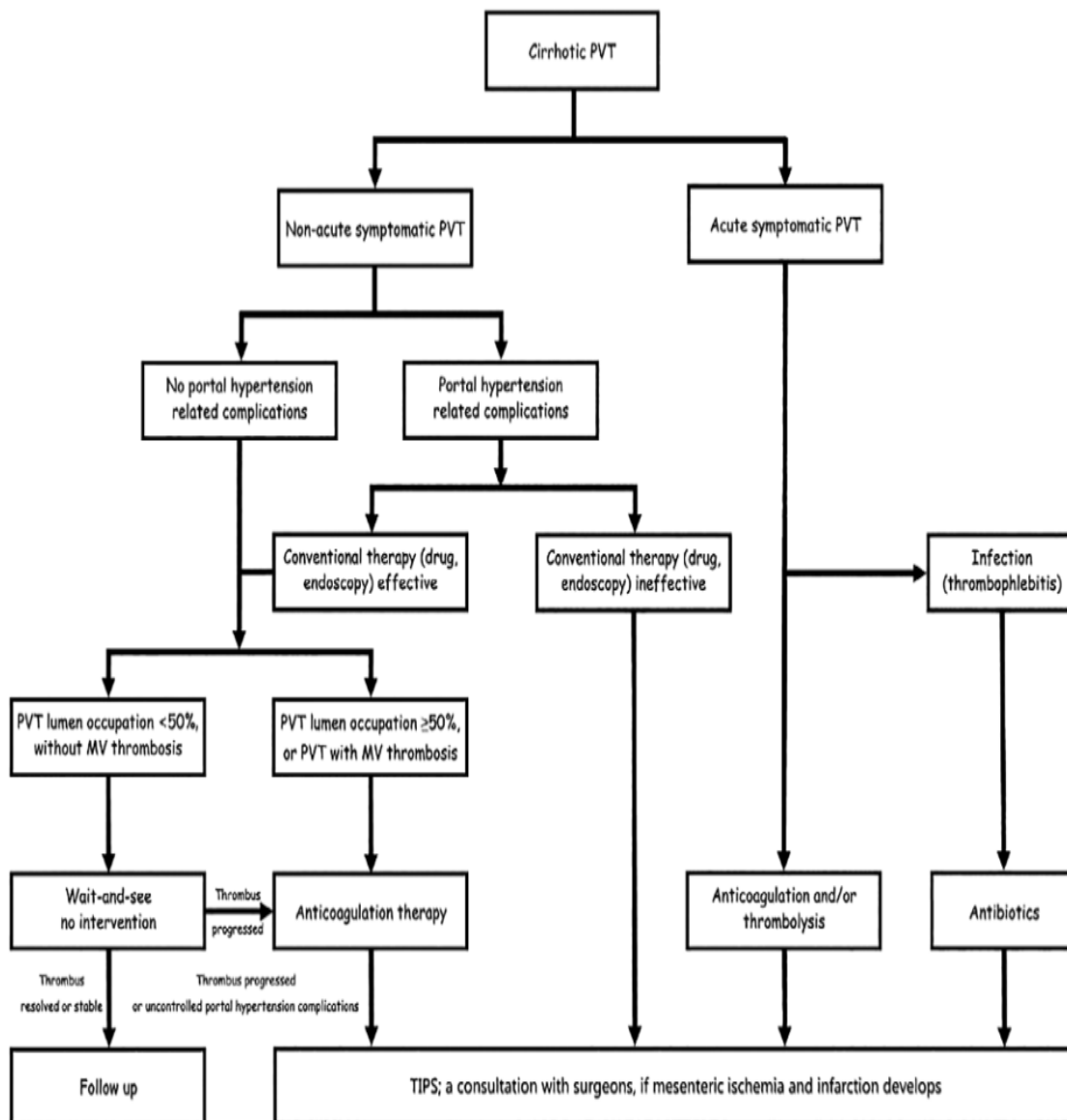
La recanalisation veineuse est donc une alternative au traitement anticoagulant en cas d'échec ou de contre-indication de celui-ci, et est indiquée principalement pour les thromboses porte avec ou sans cavernome, mésentérique et splénique, comme citées dans les premières

recommandations de la Société Française d'Hépatologie (AFEF) sur les maladies vasculaires du foie datant de 2018 (63).

Elle peut également être indiquée avec pose de TIPS lors d'une thrombose symptomatique associée à une ascite ou une hémorragie variqueuse.

Elle n'est pas indiquée pour les patients ayant une thrombose porte isolée asymptomatique ne s'étendant pas spontanément.

Des recommandations récentes de la Société Chinoise de Gastro-Entérologie confirment ces indications et mettent en avant le rôle de la recanalisation portale avec mise en place de TIPS lors d'une contre-indication aux anticoagulants ou une efficacité insuffisante de ceux-ci, ainsi que lors d'une thrombose aigue associée à des hémorragies variqueuses (64).



**Figure 13. Algorithme de prise en charge de la thrombose porte par la Société Chinoise de Gastro-Entérologie. (64)**

La classification de Sarin et Al. est basée sur une approche à la fois anatomique, précisant la localisation et l'extension du thrombus, et fonctionnelle prenant en compte l'ancienneté de la thrombose, ainsi que son mode de présentation et la maladie hépatique sous-jacente (65). Elle est recommandée par la Société Française d'Hépatologie pour harmoniser les pratiques.

<b>Localisation de la TVP – (Type 1, 2a, 2b, 3).</b>
<ul style="list-style-type: none"> <li>– Type 1 : Au niveau du tronc uniquement</li> <li>– Type 2 : Au niveau de(s) branche(s) uniquement : <ul style="list-style-type: none"> <li>2a : une branche</li> <li>2b : les deux branches</li> </ul> </li> <li>– Type 3 : Au niveau du tronc et des branches</li> </ul>
<b>Degré d'occlusion du système veineux portal (O, NO)</b>
<ul style="list-style-type: none"> <li>– O : Occlusive : aucun flux visible dans la lumière de la veine porte à l'imagerie Doppler</li> <li>– NO : Non occlusive : flux visible dans la lumière de la veine porte par imagerie Doppler</li> </ul>
<b>Ancienneté et présentation (R, C)</b>
<ul style="list-style-type: none"> <li>– R : Récente (détectée pour la première fois sur une veine porte au préalable perméable (non thrombosé), présence d'un thrombus hyperdense à l'imagerie, circulation collatérale absente ou limitée, VP dilatée au niveau de l'occlusion) : <ul style="list-style-type: none"> <li>- Asymptomatique (As)</li> <li>- Symptomatique (S) : Caractéristiques de la TVP aiguës (avec ou sans ischémie intestinale aiguë)</li> </ul> </li> <li>– Ch : Chronique (pas de thrombus hyperdense, préalablement diagnostiquée lors du suivi d'une TVP, cavernome portal et manifestations cliniques de l'hypertension portale (HTP)) : <ul style="list-style-type: none"> <li>- Asymptomatique</li> <li>- Symptomatique : caractéristiques de l'hypertension portale (avec ou sans HTP)</li> </ul> </li> </ul>
<b>Extension du thrombus (S, M, SM)</b>
<ul style="list-style-type: none"> <li>– Veine splénique (S),</li> <li>– Veine mésentérique (M)</li> <li>– ou les deux (SM)</li> </ul>
<b>Type et présence de maladie hépatique sous-jacente</b>
<ul style="list-style-type: none"> <li>– Cirrhotique</li> <li>– Maladie hépatique non cirrhotique,</li> <li>– Après une transplantation hépatique</li> <li>– Carcinome hépatocellulaire (CHC)</li> <li>– Tumeurs malignes locales</li> <li>– Et affections associées</li> </ul>

**Figure 14. Classification anatomo-fonctionnelle de la thrombose porte au cours de la cirrhose par Sarin et al. (65)**

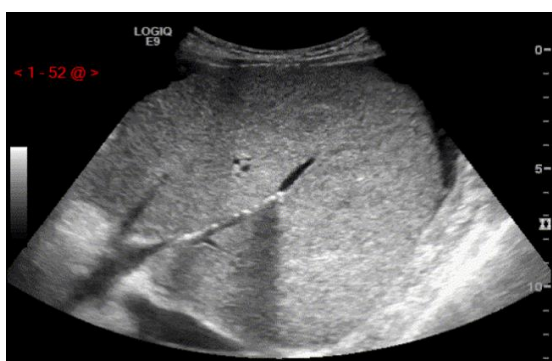Cependant, la dernière édition de la conférence de Baveno préconise l'utilisation d'une classification légèrement différente, plus exhaustive sur le degré d'obstruction (<50%, >50%, complète, présence d'un cavernome) et évaluant également le caractère évolutif de l'obstruction, avec ou sans traitement (1).

<b>Time Course</b>	
Recent	PVT presumed to be present for <6 months
Chronic	PVT present or persistent for >6 months
<b>Percent occlusion of main PV</b>	
Completely occlusive	No persistent lumen
Partially occlusive	Clot obstructing >50% of original vessel lumen
Minimally occlusive	Clot obstructing <50% of original vessel lumen
Cavernous transformation	Gross porto portal collaterals without original PV seen
<b>Response to treatment or interval change</b>	
Progressive	Thrombus increases in size or progresses to more complete occlusion
Stable	No appreciable change in size or occlusion
Regressive	Thrombus decreases in size or degree of occlusion

**Figure 15. Classification standardisée de la thrombose portale selon Baveno.**

La procédure consiste en un accès par voie trans-jugulaire, trans-hépatique, ou trans-splénique principalement dépendant du vaisseau cible, avec tentative de cathétérisme de celui-ci sous contrôle scopique voire échographique.

L'échographie per-procédurale est très intéressante lors d'une recanalisation par voie trans-jugulaire, car à l'instar de la pose de TIPS elle permet de visualiser en temps réel la ponction transparenchymateuse hépatique des VSH à la branche portale : en effet sous contrôle scopique uniquement, il est nécessaire d'avoir un retour veineux porte témoignant de la bonne position de l'aiguille, le plus souvent absent en cas de thrombose étendue.

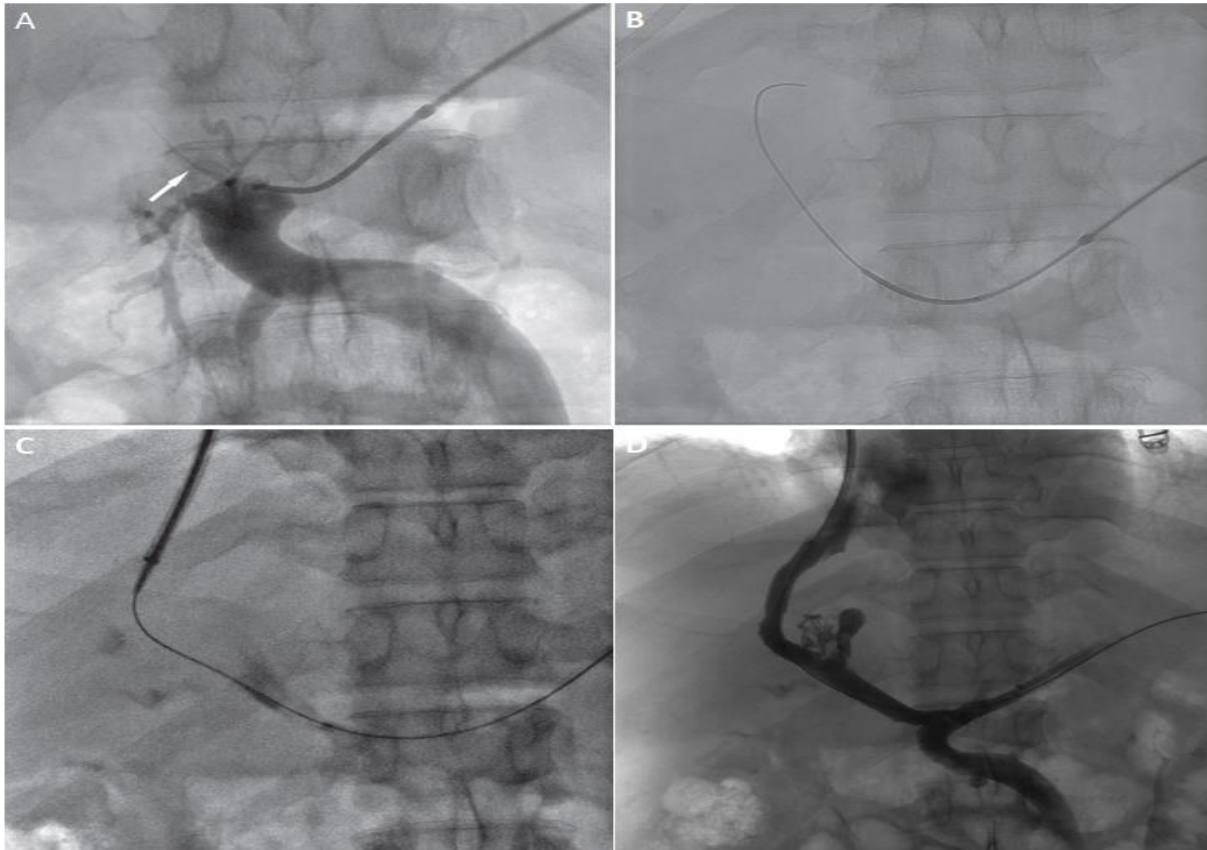


**Figure 16. Echographie per-procédurale de recanalisation portale.**

Dans le plan sagittal, on montre la progression de l'aiguille de Ross Uchida au sein de la veine sus hépatique droite, à proximité d'une branche portale dans son petit axe.

Si le cathétérisme est possible d'emblée, on réalise une angioplastie au ballon puis une pose de stent intravasculaire sur la longueur nécessaire.

Si le cathétérisme est difficile, on pourra utiliser la technique du rendez-vous avec un double abord rétrograde jugulaire et antérograde splénique ou mésentérique, comme montré dans la figure Y.



**Figure 17. Recanalisation d'une thrombose portale récente étendue en intra-hépatique.**

(A) Ponction par abord antérograde splénique et opacification montrant une veine porte atrésique.

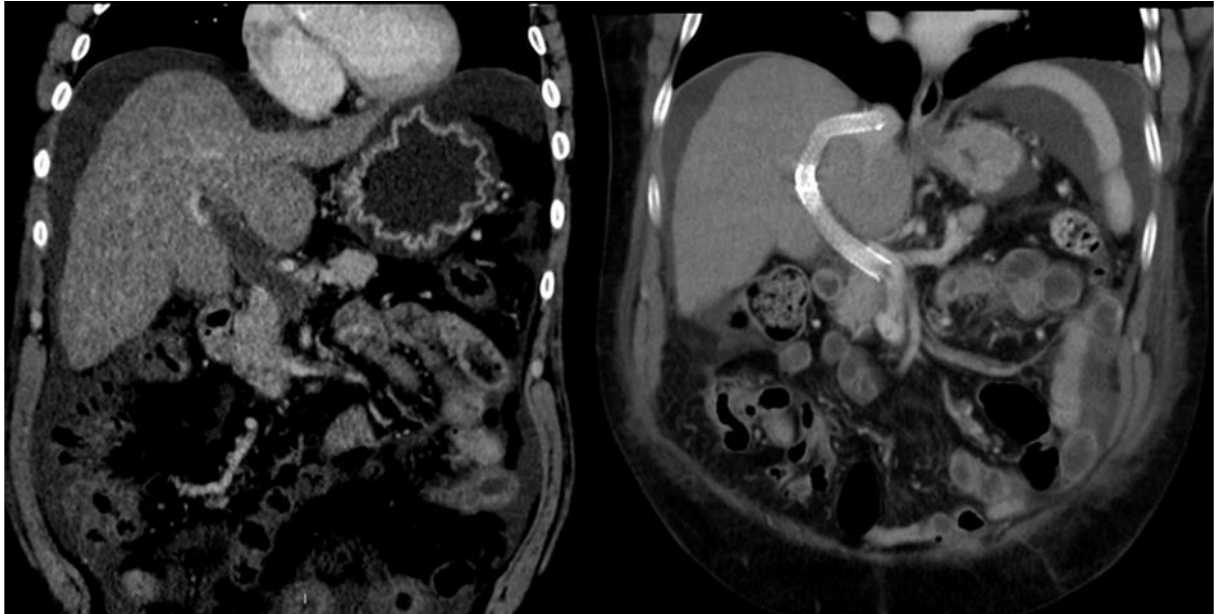
(B) Cathétérisme du tronc porte à l'aide d'un guide.

(C) Abord transjugulaire permettant un rendez-vous et la création d'un shunt porto-sus-hépatique.

(D) Contrôle après angioplastie montrant une recanalisation complète, permettant la pose d'un TIPS.

Dans le cas d'un abord antérograde difficile, il a été décrit des procédures mixtes chirurgicales avec laparotomie permettant d'exposer la veine mésentérique supérieure et de réaliser un cathétérisme direct de celle-ci.

Il est possible de compléter le traitement après mesure du gradient par la pose d'un véritable TIPS, dont les résultats sont comparables aux patients sans thrombose porte (66). Il est également possible de réaliser l'embolisation d'une varice en complément.



**Figure 18. Scanner chez un patient atteint de thrombose porte étendue au confluent spléno-mésaraïque, avant et après recanalisation et pose de TIPS.** Le contrôle montre quelques résidus thrombotiques au sein de la veine mésentérique supérieure, qui apparaît bien perméable néanmoins.

Le succès technique dépend principalement de la chronicité de l'obstruction : plus l'obstruction est vieille, plus la recanalisation est difficile du fait de l'atrésie vasculaire et du développement d'un réseau collatéral de faible calibre, illustré notamment par le cavernome porte.

Celui-ci n'est cependant pas une contre-indication absolue du fait de la possibilité de poser un TIPS après angioplastie, même si le cavernome est un facteur de risque d'échec technique comme le montre la méta analyse de Rodrigues et al. (67).

Dans le cas du syndrome de Budd Chiari, la recanalisation des veines sus hépatiques indiquée en cas d'échec du traitement médical, et le TIPS est possible en cas d'échec de celle-ci. En urgence lors d'une décompensation aigue sans possibilité de transplantation, on préférera le TIPS d'emblée.

Le BCS-TIPS Prognostic Index score est un score pronostic spécifique basé sur l'âge, l'INR et la bilirubinémie qui a fait ses preuves dans la sélection des patients pour le TIPS dans cette indication et est recommandé par la conférence de Baveno.



## 4) Embolisation artérielle splénique

Décrit pour la première fois en 1973 par Maddison, l'embolisation artérielle splénique a pour objectif une diminution du flux artériel et de la pression portale d'aval, ainsi qu'un infarctissement parenchymateux partiel et une baisse de l'hypersplénisme (68).

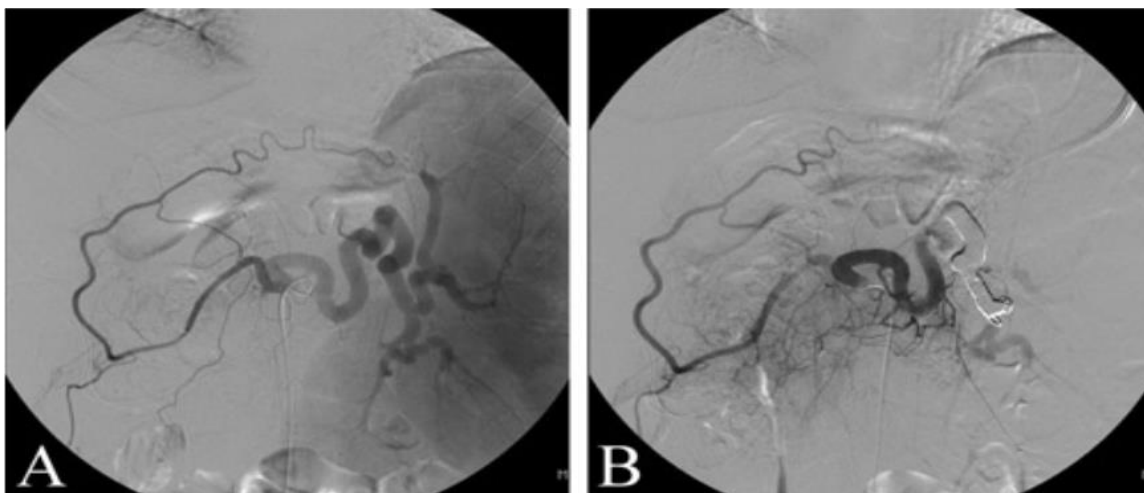
Elle est indiquée dans l'hypertension portale segmentaire gauche (« sinistral hypertension ») en lien avec une thrombose splénique isolée, le plus souvent en lien avec un épisode de pancréatite. Cette hypertension segmentaire est à l'origine de varices oeso-gastriques pour lesquelles la pose d'un TIPS serait inefficace.

Elle présente un intérêt également dans le traitement des varices avec contre-indication au shunt porto-systémique, surtout s'il s'y associe une cytopénie par hypersplénisme et notamment une thrombopénie.

Elle est contre-indiquée en cas de flux portal hépatofuge, du fait d'un risque trop important de thrombose porte.

La procédure consiste en un cathétérisme classique de l'artère splénique et une embolisation de celle-ci, permettant une nette réduction du flux artériel. Il est important d'occlure l'artère à la jonction de ses deux tiers distaux, en aval de l'artère pancréatique majeure pour éviter une ischémie pancréatique associée, mais à une distance suffisante du hile pour ne pas nuire à la reprise en charge par les collatérales pouvant entraîner un infarctus trop étendu. Le matériel utilisé est dépendant de l'opérateur, et peut inclure coil, plug ou agent liquide, éventuellement en association à de la gélatine résorbable (69). Il est également possible d'utiliser des microparticules du fait d'un rôle ischémiant attendu et calculable à l'avance, en fonction du volume infarci attendu par rapport au volume de la rate sur imagerie en coupe, comme le suggère cette étude récente de Lu et al. (70).

On peut y associer un traitement endoscopique des varices, ou une embolisation antérograde comme cité précédemment.



**Figure 19. Embolisation artérielle splénique à l'aide de coils. (69)**

(A) Artériographie du tronc coeliaque avec une artère splénique dilatée et tortueuse et parenchymographie révélant une splénomégalie. Probable collatéralité via l'artère gastro-épiplœique droite.

(B) Après embolisation par coils et microcoils de la distalité de l'artère splénique jusqu'à sa première division, absence de parenchymographie franche et reprise en charge modérée des branches du hile notamment dans la portion inférieure.



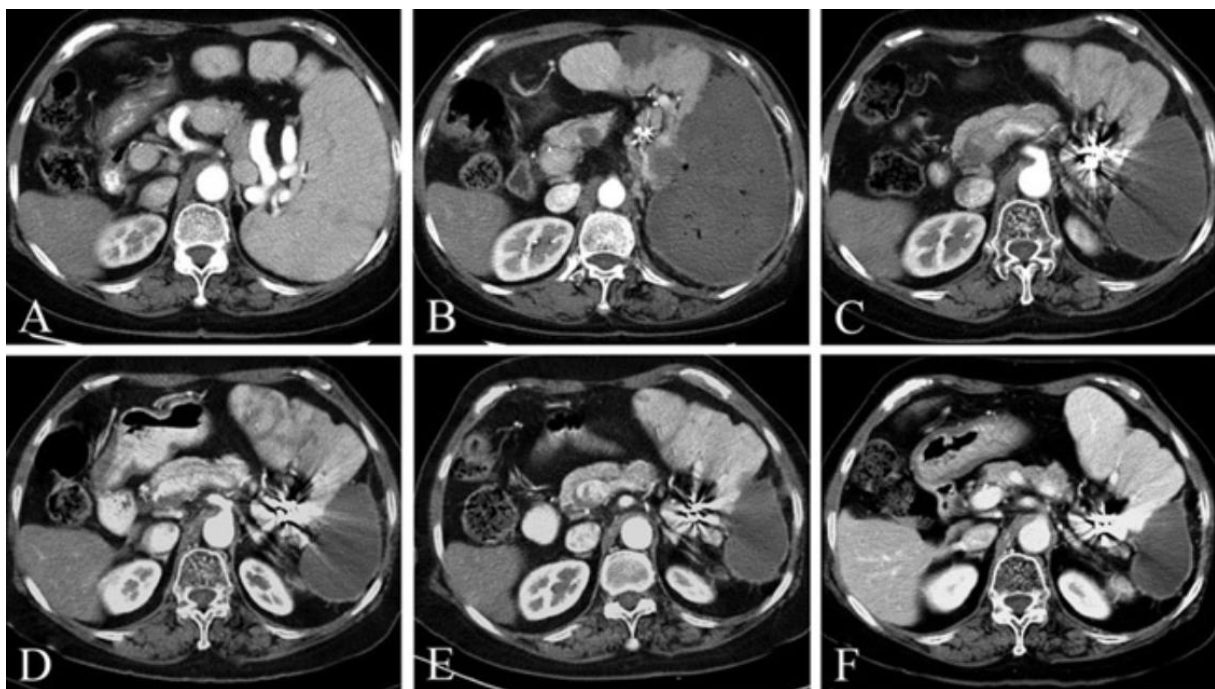
L'embolisation splénique a progressivement remplacé la splénectomie chirurgicale notamment chez les patients lourds, comme le montre une méta analyse de Huang et al. avec une efficacité comparable, moins de complications et un temps d'hospitalisation réduit (71,72).

Le syndrome post-embolisation est classique et peut entraîner nausées, fièvre et douleur abdominales jusqu'à 2 à 10 jours après le geste ; il est dépendant de l'agent d'embolisation, prédominant avec les microparticules qui entraînent une ischémie plus distale du parenchyme.

Le succès technique de cette procédure est de 100%, cependant l'efficacité de l'embolisation est optimale à partir d'au moins 50% de parenchyme infarci ; parallèlement le risque de complication est également majoré au-delà de 50%, et particulièrement lorsque plus de 70% de la rate est infarctée.

Les principales complications sont l'infection et l'abcès splénique, justifiant une antibiothérapie probabiliste systématique pour certains auteurs.

Une autre complication classique est la thrombose veineuse splénique ou porte atteignant jusqu'à 17% des patients, justifiant chez certains patients une anticoagulation précoce pour éviter une majoration secondaire de l'hypertension portale (73,74).



**Figure 20. Scanner injecté avant et après embolisation à l'aide de coils, même patient que figure 19. (69)**

(A) Splénomégalie avec volumineuse artère splénique.

(B) Réévaluation à 1 mois post embolisation montrant un infarctissement d'environ 70% du parenchyme et un rehaussement satisfaisant du parenchyme épargné dans sa portion antérieure. Artefacts de durcissement lié aux coils et remaniements gazeux intrasplénique en rapport avec la nécrose.

(C, D, E, F) Réévaluation à respectivement 6 mois, 1 an, 2 ans et 4 ans montrant une involution progressive du parenchyme infarci et un rehaussement satisfaisant du parenchyme épargné.

## 5) Traitement direct de l'ascite

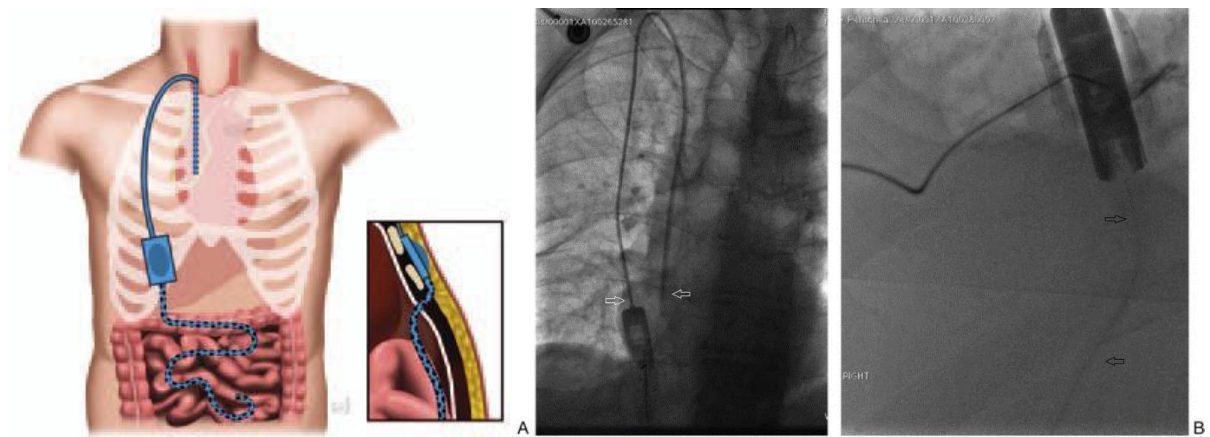
### 5.1 Shunt péritonéo-veineux tunnelisé

Selon la AASLD, cette technique décrite initialement en 1974 par Leveen et al. est indiquée dans le cas d'une ascite réfractaire sans projet de greffe et non candidat à la paracentèse répétée, a fortiori s'il existe une contre-indication à la pose de TIPS.

Il s'agit d'un système de drainage interne permettant de transférer le liquide d'ascite contenu dans la cavité péritonéale jusque dans le secteur vasculaire, permettant de réduire les phénomènes d'hypovolémie.

Le shunt péritonéo-veineux (SPV) consiste en un cathétérisme de la cavité péritonéale avec mise en place d'un drain multiperforé, puis de la veine jugulaire pour placer un cathéter au sein de la veine cave supérieure. On procède ensuite à un raccordement tunnelisé à l'aide d'un cathéter à valve unidirectionnelle connecté à une pompe sous cutanée (Denver shunt), à la manière d'une chambre implantable (75).

Elle est contre-indiquée devant une fonction cardiaque et rénale insuffisante.



**Figure 21. Schématisation du shunt péritonéo-veineux avec pompe sous-cutanée et radiographies de contrôle.**

Opacification montrant une perméabilité du versant veineux en A (flèches blanches) et l'absence de reflux vers le versant péritonéal en B (flèches noires). (75)

Le succès technique de cette procédure est proche de 100% comme le montre la méta-analyse récente de Christensen et al. avec cependant une complication principale fréquente correspondant à la thrombose du shunt, nécessitant une reprise le plus souvent dans l'année suivant l'intervention (76).

L'efficacité et la morbi-mortalité du SPV semblent comparables à celles du TIPS comme le suggère cette étude récente, ces deux techniques étant significativement supérieures aux paracentèses itératives. (77,78)

Cette technique semble donc être une bonne alternative au TIPS en cas de contre-indication de celui-ci, permettant de réduire la morbi-mortalité liée aux paracentèses itératives.

Elle est source de confort pour le patient car ne nécessite pas une intervention extérieure pour drainer le liquide d'ascite.

On peut citer également les sondes de drainage externe d'ascite à demeure, ne nécessitant pas une expertise radiologique interventionnelle pour la pose.

## 5.2 Stenting du canal thoracique

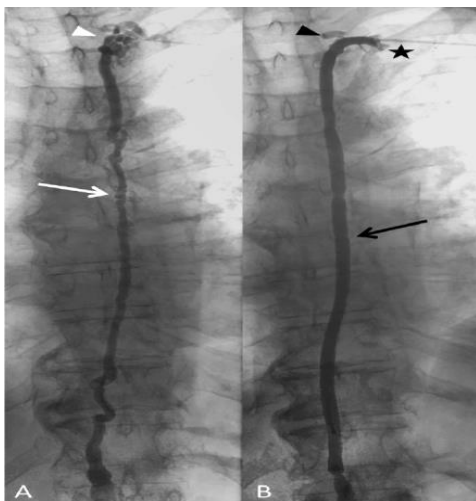Parallèlement à l'élévation du gradient porto-systémique, il a été démontré une augmentation du gradient veino-lymphatique lors la cirrhose par saturation du drainage lymphatique hépatique. Celui-ci participe à la formation d'ascite par extravasation dans le secteur interstitiel (79).

La dilatation du canal thoracique est une alternative au traitement de l'ascite, basée sur l'efficacité des drainages lymphatiques et des shunts chirurgicaux (80).

Elle est indiquée dans le cas d'ascite réfractaire avec contre-indication au TIPS, notamment en cas de fonction cardiaque et hépatique insuffisante.

Cette technique consiste en un cathétérisme de la veine basilique gauche sous anesthésie locale permettant d'accéder au canal thoracique à son abouchement dans la veine sous clavière gauche. Une mesure du gradient veino-lymphatique permet d'authentifier l'hypertension lymphatique et la mise en place d'un stent jusqu'à la jonction thoraco-sous-clavière, et éventuellement jusqu'à la jonction cavo-atriale.

La normalisation du gradient en fin de procédure atteste de la bonne position du stent. Les auteurs préconisent une anti-coagulation d'un mois.



**Figure 22. Dilatation et stenting du canal thoracique. (81)**

(A) Lymphographie initiale montrant un canal tortueux (flèche blanche) et de nombreuses collatérales à la jonction lympho-veineuse (tête de flèche blanche) témoignant d'un obstacle hémodynamique.

(B) Post dilatation et stenting du canal thoracique jusqu'à la jonction lympho-veineuse (étoile noire), calibre augmenté et aspect régulier du canal (flèche noire) avec drainage veineux sous clavier (tête de flèche noire) et régression des collatérales.

Cette technique étant très récente, peu de littérature est actuellement disponible à ce sujet, mais une étude française récente est en faveur de l'efficacité de cette procédure avec une normalisation du gradient veino-lymphatique à l'issue de la procédure, entraînant une résolution progressive de l'ascite en quelques mois et un contrôle total à 18 mois chez plusieurs patients contre indiqués au TIPS, sans complication majeure (81).

Ces techniques interventionnelles alternatives de traitement de l'ascite semblent donc efficaces en cas de contre-indication au TIPS, mais n'ont pas été comparées entre elles dans la littérature. Dans le cas du stenting du canal thoracique dans cette indication récente, il manque également des données de comparaison avec le TIPS.

## IV – Synthèse des indications

### 1) Indications

Cette revue narrative permet de synthétiser les options de prise en charge radiologique interventionnelle selon les recommandations et indications qui ont été citées précédemment. On retiendra qu'au-delà des causes de décompensation de cirrhose définies par la conférence de Baveno (ascite, hémorragie variqueuse et encéphalopathie hépatique), la thrombose veineuse notamment portale et l'hypersplénisme sont également des complications dont le traitement en radiologie interventionnelle est au premier plan.

On différenciera :

- **Shunt porto-systémique (SPS)** : TIPS, DIPS.

Le TIPS est modifiable en DIPS en cours de procédure.

- **Embolisation rétrograde de varice (ERV)** : BRTO, mBRTO (CARTO, PARTO).  
Le BRTO est modifiable en mBRTO (CARTO, PARTO) en cours de procédure.

- **Embolisation antérograde de varice (EAV)** : transjugulaire, trans-hépatique, percutanée directe, avec ou sans occlusion au ballonnet (BATO).

Le choix de la technique de SPS, ERV ou EAV est opérateur-dépendant.

De plus, après toute embolisation (ERV ou EAV), il faudra se poser la question de la mise en place d'un SPS complémentaire.

	<b>SPS</b>	<b>RV</b>	<b>ERV</b>	<b>EAV</b>	<b>SAE</b>	<b>SPV</b>	<b>SCT</b>
<b>Ascite réfractaire</b>	<b>X</b>					<b>X</b>	<b>X</b>
<b>VO/VOG hémorragiques</b>	<b>X</b>	<b>X</b>	<b>X</b>	<b>X</b>			
<b>VG hémorragiques</b>	<b>X</b>		<b>X</b>	<b>X</b>	<b>X</b>		
<b>VE hémorragiques</b>	<b>X</b>		<b>X</b>	<b>X</b>			
<b>Thrombose veineuse</b>	<b>X</b>	<b>X</b>					
<b>Hypersplénisme</b>					<b>X</b>		
<b>Encéphalopathie hépatique</b>			<b>X</b>				

#### Ascite réfractaire

- Echec du traitement médical optimal, sans projet de greffe à court terme → **SPS**
- Budd Chiari / anatomie VSH non favorable / CHC central / TIPS occlus → **DIPS**
- Contre-indication au TIPS et à la greffe et mauvaise tolérance des paracentèses itératives → **Shunt péritonéaux-veineux, stenting du canal thoracique**

### Varices non rompues :

Pas d'indication au traitement interventionnel, prise en charge médico-endoscopique seule.

### Hémorragies de varices œsophagiennes et gastro-œsophagiennes :

- Traitement médical et endoscopique en 1ere intention.
- Hémorragie aiguë réfractaire malgré traitement optimal ou récidivante <5j → **SPS de sauvetage en urgence**
- Prévention secondaire si haut risque de récurrence (Child C ; Child B + saignement actif à l'endoscopie initiale sous traitement vasoactif) <72h → **SPS pré-emptif (= early TIPS)**
- Prévention secondaire avec contre-indication ou échec du traitement médico-endoscopique → **SPS**
- Prévention secondaire des GOV2 → **SPS / ERV**
- Budd Chiari / anatomie VSH non favorable / CHC central / TIPS occlus → **DIPS**
- Thrombose porte, cavernome → **Recanalisation + SPS**

### Hémorragie de varices gastriques :

- Traitement médical et endoscopique en 1ere intention.
- Hémorragie aiguë réfractaire malgré traitement optimal → **SPS de sauvetage en urgence** et/ou **ERV/EAV**
- Prévention secondaire → **traitement radiologique interventionnel** :
  - Absence de shunt gastro-rénal/phrénique, fonction hépatique préservée, complications d'HTP concomitantes → **SPS**
  - Shunt avec veine de drainage accessible → **ERV**
  - Shunt avec veine de drainage non cathétersable → **EAV**
  - HTP segmentaire gauche isolée (« sinistrale » sur thrombose veineuse splénique) → **SAE (Embolisation Artérielle Splénique), EAV**

### Hémorragie de varices ectopiques (duodénale, rectale, stomiale) isolée :

- **EAV +/- SPS**
- **SPS**

### Thrombose veineuse et occlusion porte cavernomateuse :

Pas d'indication au traitement interventionnel si thrombose portale isolée asymptomatique non extensive.

- Thrombose porte symptomatique avec échec ou contre-indication des anti-coagulants → **recanalisation +/- SPS**
- Thrombose porte extensive ou associée à d'autres complications de l'HTP → **recanalisation +/- SPS**
- Thrombose sus-hépatique → **recanalisation +/- SPS**

### Hypersplénisme (thrombopénie) : SAE

### Encéphalopathie hépatique

- Traitement médical optimal insuffisant et shunt avec veine de drainage accessible (CHILD A ou B) → **ERV** (surmortalité associée si CHILD > 11 et MELD > 15)

## 2) Proposition de protocole interdisciplinaire dans le cadre de l'hémorragie aiguë sur rupture de varices

Le CHU de la Réunion dispose d'une équipe de radiologie interventionnelle formée à la prise en charge en urgence des hémorragies digestives hautes sur rupture de varice. Dans la continuité de ce travail de recherche, nous avons mis au point un protocole interdisciplinaire basé sur les recommandations étudiées, avec la participation des services de gastro-entérologie, d'urgence, de réanimation et de radiologie

### PROTCOLE INTERDISCIPLINAIRE CHU REUNION

#### HEMORRAGIE DIGESTIVE PAR RUPTURE DE VARICES OESOGASTRIQUES

Date de validation : Février 2022

Gastro-entérologie : ok

Soins intensifs : ok

Réanimation : ok

Radiologie interventionnelle : ok

Critères pronostics :

Score Child Pugh : ... points (A / B / C )

Score MELD : ... points

Hémorragie active à l'endoscopie initiale malgré traitement vasoactif : oui / non

#### 1) Mesures médicales

-Stabilisation hémodynamique +/- transfusion (objectif Hb 7-8 g/dl)

-Drogues vasoactives (somatostatine, terlipressine, octréotide)

#### 2) Endoscopie

Après stabilisation HD :

**FOGD <12 h +/- IOT** si troubles de la conscience

**TDM injecté multiphasique** initial si possible

Ne devant pas retarder la prise en charge, surtout avant sclérose de VG isolées (identification de shunt porto-systémique à haut débit à risque embolique)

Traitement:

- VO - VOG1 : **ligature** (1ère intention)

- VG – VOG2 : **sclérose** (N-butyl-cyanoacrylate)

**Echec et hémorragie abondante :** Ballon de tamponnement transitoire ou stent métallique auto expansible

#### 3) Radiologie Interventionnelle

Après TDM injecté multiphasique :

**-TIPS préemptif <72H** si patient à haut risque de récurrence :

Hémorragie de VO / VOG chez un patient Score Child C<14 ou Child B avec saignement actif à l'endoscopie sous traitement vaso-actif ou avec gradient veineux porto-systémique >20mmHg

**-TIPS de sauvetage :** discussion multidisciplinaire en cas d'échec de l'hémostase ou de récurrence < 5 jours

-Embolisation rétrograde de varices œsophagiennes (BRTO, CARTO, PARTO) si shunt gastro-rénal

#### 4) Surveillance

Réévaluation clinique du saignement et des varices :

- En l'absence de complication, TDM injecté à 1 mois en cas de traitement radiologique interventionnel

- Pas d'endoscopie de contrôle systématique à court terme

## V – Discussion

Notre revue illustre le grand panel de procédures radiologiques interventionnelles disponibles actuellement, avec une littérature abondante traitant pourtant en majorité des shunts porto-systémiques et des embolisations de varices, ces deux interventions et leur variantes étant les plus utilisées et les mieux situées dans la prise en charge des patients dans la littérature internationale (82,83).

Le TIPS permettant de traiter l'hypertension portale directement, a une place prédominante en comparaison aux autres techniques qui pour la plupart traitent uniquement ses complications.

Cependant depuis la dernière édition de la conférence de consensus de Baveno datant d'octobre 2021, le BRTO a sa place au sein des recommandations internationales.

La littérature récente confirme les bons résultats du TIPS sur l'hémorragie de varices gastro-œsophagiennes avec une efficacité technique de plus de 90% toute indication confondue, avec cependant une morbi-mortalité marquée chez les patients présentant une cirrhose évoluée ou des comorbidités associées : la sélection des patients est donc primordiale, principalement selon leurs scores clinico-biologiques et le nombre de complications de l'hypertension portale associées.

On retiendra notamment jusqu'à 50% de mortalité principalement liée à l'état général du patient, sur défaillance multiviscérale ou choc septique dans les suites précoces et sur insuffisance hépatique après J30 dans les cas des TIPS de sauvetage sur saignement variqueux.

Parallèlement, dans le cas du TIPS préemptif, une sélection adéquate des patients montre d'excellents résultats et une mortalité nettement moindre. Selon la AASLD, un patient présentant un score MELD de 15 et plus devrait se voir proposer un TIPS seulement en l'absence d'autre traitement possible, et la dernière conférence de Baveno souligne ce point en déconseillant le TIPS chez un patient avec un score MELD >30 en l'absence de projet de greffe à court terme. Cependant, en l'absence de greffe possible en urgence chez un patient avec une fonction hépatique très altérée, le TIPS préemptif permet tout de même de stopper l'hémorragie et de sauver la vie du patient afin d'organiser secondairement une greffe dans les semaines ou mois qui suivent lors de la décompensation attendue.

Dans le cas des varices gastriques hémorragiques, l'analyse anatomo-physiologique du shunt est primordiale pour un choix optimal de la technique, l'embolisation veineuse interventionnelle étant dorénavant inscrite dans les recommandations de prise en charge comme une alternative au TIPS et au traitement endoscopique selon Baveno.

Le BRTO et ses variantes ont prouvé leur intérêt avec un taux de re-saignement diminué de plus de moitié en comparaison au TIPS pour une mortalité semblable. La présence d'autres complications de l'HTP associées fait plutôt pencher la balance vers l'usage du TIPS (à l'exception de l'encéphalopathie hépatique). L'ensemble de ces facteurs permet d'orienter le choix de la procédure, comme le montre la méta-analyse récente de Yu et al. (84).

Une alternative consiste à combiner les deux techniques en cas de gradient persistant après embolisation, induisant une meilleure perméabilité du TIPS à 6 mois et un plus faible taux de récurrence de saignement, comme de nombreux auteurs le préconisent dans la littérature de la

dernière décennie, qui manque cependant d'études randomisées prospectives (55,56,85,86). Les critères de sélection des patients pouvant bénéficier d'un traitement combiné ne sont pas encore précisément définis.

L'une des complications du TIPS est l'apparition ou la majoration d'une encéphalopathie hépatique, pouvant être traitée en réduisant le calibre du TIPS. Il existe actuellement des tests cliniques permettant de dépister une encéphalopathie infra-clinique et ainsi de prédire l'apparition d'une encéphalopathie à l'issue d'une pose de TIPS. Un pas supplémentaire serait l'utilisation d'un modèle de TIPS de diamètre réglable tel un sphincter artificiel comme déjà utilisé en urologie ou en chirurgie bariatrique, permettant la diminution du calibre devant l'apparition d'une encéphalopathie et la réouverture devant une complication hémorragique variqueuse.

Les techniques modifiées (DIPS, mBRTO) présentent des intérêts spécifiques et l'avantage de pouvoir être adaptées en cours de procédure devant des difficultés techniques ; elles restent cependant relativement récentes et très dépendantes des centres et de l'expérience de l'opérateur, ce qui rend difficile leur inclusion au sein des recommandations internationales. et leur intégration dans les études randomisées comparatives (50).

Dans le cas de l'ascite réfractaire, le TIPS a fait ses preuves au sein des recommandations HAS dès échec du traitement médical optimal ; Les autres options interventionnelles telles que le shunt péritonéo-veineux et le stenting du canal thoracique ont également leur place en seconde intention ou lorsque la greffe et le TIPS ne sont pas envisageables, et permettent d'éviter la morbidité liée aux paracentèses itératives.

La recanalisation portale fait aussi l'objet de recommandations depuis quelques années, jugée efficace lors d'une contre-indication aux anticoagulants ou une efficacité insuffisante de ceux-ci, ainsi que lors d'une thrombose aiguë associée à des hémorragies variqueuses. Elle permet la pose d'un TIPS via des voies alternatives splénique ou mésentérique.

Les autres techniques citées trouvent leur indication principalement en cas de contre-indication des procédures déjà citées, ainsi que dans des cas plus rares et spécifiques de complication de l'hypertension portale, et manquent de données dans la littérature pour établir des recommandations de haut grade.

Certaines sont cependant déjà largement utilisées : l'embolisation splénique en est un bon exemple, permettant une réduction de la pression portale chez les patients contre-indiqués au TIPS mais également chez ceux présentant un hypersplénisme marqué sans autres complications de l'HTP. De plus, une étude récente suggère que l'utilisation de microparticules calibrées permettrait une prévision fiable du volume infarci et un meilleur contrôle des complications (70).

Certains auteurs préconisent une association avec les procédures d'embolisation veineuse, mais la littérature manque de données solides à ce sujet.

Un autre exemple est le shunt tunnelisé pleuro-veineux, similaire au shunt péritonéo-veineux décrit mais utilisé dans le traitement de l'hydrothorax, qui semble être une alternative efficace en cas de greffe et de TIPS non envisageable comme le montre cette revue de la littérature de Baig et al. (87).



La radiologie interventionnelle confirme donc son rôle important dans le traitement des complications de l'hypertension portale, avec au-delà du TIPS de nombreuses autres techniques évoluant de jour en jour et des recommandations pluridisciplinaires la mettant au premier plan de la prise en charge des patients.

## VI – Références Bibliographiques

1. Franchis R de, Bosch J, Garcia-Tsao G, Reiberger T, Ripoll C, Abraldes JG, et al. BAVENO VII - RENEWING CONSENSUS IN PORTAL HYPERTENSION: Report of the Baveno VII Consensus Workshop: personalized care in portal hypertension. *J Hepatol* [Internet]. 29 déc 2021 [cité 10 janv 2022];0(0). Disponible sur: [https://www.journal-of-hepatology.eu/article/S0168-8278\(21\)02299-6/fulltext#secsectitle0130](https://www.journal-of-hepatology.eu/article/S0168-8278(21)02299-6/fulltext#secsectitle0130)
2. Thabut D, Rudler M, Massard J. [Variceal bleeding in patients with cirrhosis: what are the unanswered questions?]. *Gastroenterol Clin Biol*. juill 2008;32(6-7):614-9.
3. Godat S, Antonino AT. Hypertension portale et prise en charge de l'ascite. :4.
4. Hirota S, Matsumoto S, Tomita M, Sako M, Kono M. Retrograde transvenous obliteration of gastric varices. *Radiology*. mai 1999;211(2):349-56.
5. Hausegger KA, Karnel F, Georgieva B, Tauss J, Portugaller H, Deutschmann H, et al. Transjugular intrahepatic portosystemic shunt creation with the Viatorr expanded polytetrafluoroethylene-covered stent-graft. *J Vasc Interv Radiol JVIR*. mars 2004;15(3):239-48.
6. Simonetto DA, Liu M, Kamath PS. Portal Hypertension and Related Complications: Diagnosis and Management. *Mayo Clin Proc*. avr 2019;94(4):714-26.
7. Thalheimer U, Leandro G, Samonakis DN, Triantos CK, Patch D, Burroughs AK. Assessment of the agreement between wedge hepatic vein pressure and portal vein pressure in cirrhotic patients. *Dig Liver Dis Off J Ital Soc Gastroenterol Ital Assoc Study Liver*. août 2005;37(8):601-8.
8. Billey C, Bureau C. Hémorragie digestive par hypertension portale : 6e conférence de Baveno, avril 2015. :8.
9. Elkrief L, Rautou P-E, Ronot M, Lambert S, Dioguardi Burgio M, Francoz C, et al. Prospective comparison of spleen and liver stiffness by using shear-wave and transient elastography for detection of portal hypertension in cirrhosis. *Radiology*. mai 2015;275(2):589-98.
10. Sarin SK, Kumar A. Endoscopic treatment of gastric varices. *Clin Liver Dis*. nov 2014;18(4):809-27.
11. Sarin SK, Lahoti D, Saxena SP, Murthy NS, Makwana UK. Prevalence, classification and natural history of gastric varices: a long-term follow-up study in 568 portal hypertension patients. *Hepatol Baltim Md*. déc 1992;16(6):1343-9.
12. Loffroy R, Favelier S, Pottecher P, Estivalet L, Genson PY, Gehin S, et al. Transjugular intrahepatic portosystemic shunt for acute variceal gastrointestinal bleeding: Indications, techniques and outcomes. *Diagn Interv Imaging*. juill 2015;96(7-8):745-55.
13. Bardou-Jacquet É, Lorho R. Transplantation hépatique : qui peut en bénéficier et quand doit-on l'envisager ? *Presse Médicale*. sept 2009;38(9):1258-65.

14. Hassab MA. Gastro-esophageal decongestion and splenectomy GEDS (Hassab), in the management of bleeding varices. Review of literature. *Int Surg.* mars 1998;83(1):38-41.
15. Zhang Y, Wei F, Wei Z, Wang G, Wang M, Zhang Y. Elective Splenectomy Combined with Modified Hassab's or Sugiura Procedure for Portal Hypertension in Decompensated Cirrhosis. *Can J Gastroenterol Hepatol.* 28 avr 2019;2019:1208614.
16. Jm H, Td B, Mh K, Jr G, Lf R, Lj J, et al. Distal splenorenal shunt versus transjugular intrahepatic portal systematic shunt for variceal bleeding: a randomized trial. *Gastroenterology* [Internet]. mai 2006 [cité 21 nov 2021];130(6). Disponible sur: <https://pubmed.ncbi.nlm.nih.gov/16697728/>
17. D'Amico G, Luca A. TIPS is a cost effective alternative to surgical shunt as a rescue therapy for prevention of recurrent bleeding from esophageal varices. *J Hepatol.* mars 2008;48(3):387-90.
18. Bureau C, Garcia Pagan JC, Layrargues GP, Metivier S, Bellot P, Perreault P, et al. Patency of stents covered with polytetrafluoroethylene in patients treated by transjugular intrahepatic portosystemic shunts: long-term results of a randomized multicentre study. *Liver Int Off J Int Assoc Study Liver.* août 2007;27(6):742-7.
19. Rossle: Performance of an intrahepatic portacaval-shunt... - Google Scholar [Internet]. [cité 11 août 2021]. Disponible sur: [https://scholar.google.com/scholar\\_lookup?journal=Hepatology&title=Performance+of+an+intrahepatic+portocaval+shunt+\(PCS\)+using+catheter+technique.+A+case+report&author=M+R%C3%B6ssle&author=G+M+Richetr&author=G+N%C3%B6dle&volume=8&publication\\_year=1988&pages=1348&](https://scholar.google.com/scholar_lookup?journal=Hepatology&title=Performance+of+an+intrahepatic+portocaval+shunt+(PCS)+using+catheter+technique.+A+case+report&author=M+R%C3%B6ssle&author=G+M+Richetr&author=G+N%C3%B6dle&volume=8&publication_year=1988&pages=1348&)
20. Saad WE. The History and Future of Transjugular Intrahepatic Portosystemic Shunt: Food for Thought. *Semin Interv Radiol.* sept 2014;31(3):258-61.
21. Saad WEA, Darwish WM, Davies MG, Waldman DL. Stent-grafts for transjugular intrahepatic portosystemic shunt creation: specialized TIPS stent-graft versus generic stent-graft/bare stent combination. *J Vasc Interv Radiol JVIR.* oct 2010;21(10):1512-20.
22. García-Pagán JC, Caca K, Bureau C, Laleman W, Appenrodt B, Luca A, et al. Early use of TIPS in patients with cirrhosis and variceal bleeding. *N Engl J Med.* 24 juin 2010;362(25):2370-9.
23. Lv Y, Yang Z, Liu L, Li K, He C, Wang Z, et al. Early TIPS with covered stents versus standard treatment for acute variceal bleeding in patients with advanced cirrhosis: a randomised controlled trial. *Lancet Gastroenterol Hepatol.* 1 août 2019;4(8):587-98.
24. Ferral H, Gamboa P, Postoak DW, Albernaz VS, Young CR, Speeg KV, et al. Survival after Elective Transjugular Intrahepatic Portosystemic Shunt Creation: Prediction with Model for End-Stage Liver Disease Score. *Radiology.* 1 avr 2004;231(1):231-6.
25. Angermayr B, Cejna M, Karnel F, Gschwantler M, Koenig F, Pidlich J, et al. Child-Pugh versus MELD score in predicting survival in patients undergoing transjugular intrahepatic portosystemic shunt. *Gut.* juin 2003;52(6):879-85.
26. Anderson CL, Saad WEA, Kalagher SD, Caldwell S, Sabri S, Turba UC, et al. Effect of transjugular intrahepatic portosystemic shunt placement on renal function: a 7-year, single-center experience. *J Vasc Interv Radiol JVIR.* sept 2010;21(9):1370-6.

27. Scores en hépatologie : Child-Pugh, MELD et Maddrey [Internet]. [cité 24 déc 2021]. Disponible sur: <https://www.revmed.ch/revue-medicale-suisse/2010/revue-medicale-suisse-264/scores-en-hepatologie-child-pugh-meld-et-maddrey>
28. Hung ML, Lee EW. Role of Transjugular Intrahepatic Portosystemic Shunt in the Management of Portal Hypertension: Review and Update of the Literature. *Clin Liver Dis.* nov 2019;23(4):737-54.
29. Gaba RC, Parvinian A, Casadaban LC, Couture PM, Zivin SP, Lakhoo J, et al. Survival benefit of TIPS versus serial paracentesis in patients with refractory ascites: a single institution case-control propensity score analysis. *Clin Radiol.* 1 mai 2015;70(5):e51-7.
30. Tan HK, James PD, Sniderman KW, Wong F. Long-term clinical outcome of patients with cirrhosis and refractory ascites treated with transjugular intrahepatic portosystemic shunt insertion. *J Gastroenterol Hepatol.* 2015;30(2):389-95.
31. Bureau C, Thabut D, Oberti F, Dharancy S, Carbonell N, Bouvier A, et al. Transjugular Intrahepatic Portosystemic Shunts With Covered Stents Increase Transplant-Free Survival of Patients With Cirrhosis and Recurrent Ascites. *Gastroenterology.* 1 janv 2017;152(1):157-63.
32. Dhanasekaran R, West JK, Gonzales PC, Subramanian R, Parekh S, Spivey JR, et al. Transjugular Intrahepatic Portosystemic Shunt for Symptomatic Refractory Hepatic Hydrothorax in Patients With Cirrhosis. *Off J Am Coll Gastroenterol ACG.* mars 2010;105(3):635-41.
33. Ditah IC, Bawardy BFA, Saberi B, Ditah C, Kamath PS. Transjugular intrahepatic portosystemic stent shunt for medically refractory hepatic hydrothorax: A systematic review and cumulative meta-analysis. *World J Hepatol.* 8 juill 2015;7(13):1797-806.
34. Song T, Rössle M, He F, Liu F, Guo X, Qi X. Transjugular intrahepatic portosystemic shunt for hepatorenal syndrome: A systematic review and meta-analysis. *Dig Liver Dis.* 1 avr 2018;50(4):323-30.
35. Martinez-Palli G, Drake BB, Garcia-Pagan J-C, Barbera J-A, Arguedas MR, Rodriguez-Roisin R, et al. Effect of transjugular intrahepatic portosystemic shunt on pulmonary gas exchange in patients with portal hypertension and hepatopulmonary syndrome. *World J Gastroenterol.* 21 nov 2005;11(43):6858-62.
36. Wang L, He F, Yue Z, Zhao H, Fan Z, Zhao M, et al. Techniques and long-term effects of transjugular intrahepatic portosystemic shunt on liver cirrhosis-related thrombotic total occlusion of main portal vein. *Sci Rep.* 7 sept 2017;7(1):10868.
37. Petersen BD, Clark TWI. Direct Intrahepatic Portocaval Shunt. *Tech Vasc Interv Radiol.* 1 déc 2008;11(4):230-4.
38. Haskal ZJ, Duszak R, Furth EE. Transjugular intrahepatic transcaval portosystemic shunt: the gun-sight approach. *J Vasc Interv Radiol JVIR.* févr 1996;7(1):139-42.
39. Boyvat F, Aytakin C, Harman A, Ozin Y. Transjugular intrahepatic portosystemic shunt creation in Budd-Chiari syndrome: percutaneous ultrasound-guided direct simultaneous puncture of the portal vein and vena cava. *Cardiovasc Intervent Radiol.* oct 2006;29(5):857-61.

40. Hatzidakis A, Galanakis N, Kehagias E, Samonakis D, Koulentaki M, Matrella E, et al. Ultrasound-guided direct intrahepatic portosystemic shunt in patients with Budd-Chiari syndrome: Short- and long-term results. *Interv Med Appl Sci.* juin 2017;9(2):86-93.
41. Chandra V, Wajswol E, Shahid M, Kumar A, Contractor S. Direct Intrahepatic Portosystemic Shunt in Budd-Chiari Syndrome: A Case Report and Review of the Literature. *Case Rep Radiol.* 2018;2018:9261268.
42. Hong CH, Kim HJ, Park JH, Park DI, Cho YK, Sohn CI, et al. Treatment of patients with gastric variceal hemorrhage: endoscopic N-butyl-2-cyanoacrylate injection versus balloon-occluded retrograde transvenous obliteration. *J Gastroenterol Hepatol.* mars 2009;24(3):372-8.
43. Tripathi D, Therapondos G, Jackson E, Redhead DN, Hayes PC. The role of the transjugular intrahepatic portosystemic stent shunt (TIPSS) in the management of bleeding gastric varices: clinical and haemodynamic correlations. *Gut.* août 2002;51(2):270-4.
44. Kanagawa H, Mima S, Kouyama H, Gotoh K, Uchida T, Okuda K. Treatment of gastric fundal varices by balloon-occluded retrograde transvenous obliteration. *J Gastroenterol Hepatol.* janv 1996;11(1):51-8.
45. Saad WEA, Sabri SS. Balloon-occluded Retrograde Transvenous Obliteration (BRTO): Technical Results and Outcomes. *Semin Interv Radiol.* sept 2011;28(3):333-8.
46. Philips CA, Rajesh S, Augustine P, Padsalgi G, Ahamed R. Portosystemic shunts and refractory hepatic encephalopathy: patient selection and current options. *Hepatic Med Evid Res.* 2019;11:23-34.
47. Kiyosue H, Mori H, Matsumoto S, Yamada Y, Hori Y, Okino Y. Transcatheter obliteration of gastric varices. Part 1. Anatomic classification. *Radiogr Rev Publ Radiol Soc N Am Inc.* août 2003;23(4):911-20.
48. Gwon DI, Ko G-Y, Yoon H-K, Sung K-B, Kim JH, Shin JH, et al. Gastric varices and hepatic encephalopathy: treatment with vascular plug and gelatin sponge-assisted retrograde transvenous obliteration--a primary report. *Radiology.* juill 2013;268(1):281-7.
49. Kim DJ, Darcy MD, Mani NB, Park AW, Akinwande O, Ramaswamy RS, et al. Modified Balloon-Occluded Retrograde Transvenous Obliteration (BRTO) Techniques for the Treatment of Gastric Varices: Vascular Plug-Assisted Retrograde Transvenous Obliteration (PARTO)/Coil-Assisted Retrograde Transvenous Obliteration (CARTO)/Balloon-Occluded Antegrade Transvenous Obliteration (BATO). *Cardiovasc Intervent Radiol.* juin 2018;41(6):835-47.
50. Terada K, Ogi T, Yoneda N, Yokka A, Sugiura T, Koda W, et al. Coil-assisted retrograde transvenous obliteration (CARTO) for the treatment of gastric varices via a single access route using steerable microcatheter: a case report. *CVIR Endovasc.* 14 juin 2020;3(1):30.
51. Ding P, Liu C, Han X, Lee EW. Coil-assisted retrograde transvenous obliteration for gastric varices in a Chinese case. *J Interv Med.* mai 2021;4(2):94-6.
52. Lee EW, Saab S, Kaldas F, Fletcher S, Busuttil RW, Durazo F, et al. Coil-Assisted Retrograde Transvenous Obliteration (CARTO): An Alternative Treatment Option for Refractory Hepatic Encephalopathy. *Am J Gastroenterol.* août 2018;113(8):1187-96.

53. Wang ZW, Liu JC, Zhao F, Zhang WG, Duan XH, Chen PF, et al. Comparison of the Effects of TIPS versus BRTO on Bleeding Gastric Varices: A Meta-Analysis. *Can J Gastroenterol Hepatol.* 2020;2020:5143013.
54. Paleti S, Nutalapati V, Fathallah J, Jeepalyam S, Rustagi T. Balloon-Occluded Retrograde Transvenous Obliteration (BRTO) Versus Transjugular Intrahepatic Portosystemic Shunt (TIPS) for Treatment of Gastric Varices Because of Portal Hypertension: A Systematic Review and Meta-Analysis. *J Clin Gastroenterol.* août 2020;54(7):655-60.
55. Tesdal IK, Filser T, Weiss C, Holm E, Dueber C, Jaschke W. Transjugular intrahepatic portosystemic shunts: adjunctive embolotherapy of gastroesophageal collateral vessels in the prevention of variceal rebleeding. *Radiology.* juill 2005;236(1):360-7.
56. Chen S, Li X, Wei B, Tong H, Zhang M-G, Huang Z-Y, et al. Recurrent variceal bleeding and shunt patency: prospective randomized controlled trial of transjugular intrahepatic portosystemic shunt alone or combined with coronary vein embolization. *Radiology.* sept 2013;268(3):900-6.
57. Kim YH, Kim YH, Kim CS, Kang UR, Kim SH, Kim JH. Comparison of Balloon-Occluded Retrograde Transvenous Obliteration (BRTO) Using Ethanolamine Oleate (EO), BRTO Using Sodium Tetradecyl Sulfate (STS) Foam and Vascular Plug-Assisted Retrograde Transvenous Obliteration (PARTO). *Cardiovasc Intervent Radiol.* juin 2016;39(6):840-6.
58. Philips CA, Ahamed R, Rajesh S, George T, Mohanan M, Augustine P. Beyond the scope and the glue: update on evaluation and management of gastric varices. *BMC Gastroenterol.* 30 oct 2020;20(1):361.
59. Lunderquist A, Vang J. Transhepatic catheterization and obliteration of the coronary vein in patients with portal hypertension and esophageal varices. *N Engl J Med.* 26 sept 1974;291(13):646-9.
60. Abrishami A, Zadeh AH, Khalili N, Yazdi HR. Balloon-occluded antegrade transvenous obliteration of rectal varices: A case report. *Radiol Case Rep.* nov 2021;16(11):3363-8.
61. Shin DS, Kim AG, Ingraham CR. Balloon-occluded antegrade transvenous obliteration via transjugular intrahepatic access for bleeding rectal varices. *Radiol Case Rep.* 1 juill 2019;14(7):805-8.
62. Nery F, Chevret S, Condat B, de Raucourt E, Boudaoud L, Rautou P-E, et al. Causes and consequences of portal vein thrombosis in 1,243 patients with cirrhosis: results of a longitudinal study. *Hepatol Baltim Md.* févr 2015;61(2):660-7.
63. Abergel A, Lebreton A, Hordonneau C, Duron C, Nery F. RECOMMANDATIONS AFEF 2018 MVF. 2018;25:9.
64. Hepatobiliary Disease Study Group, Chinese Society of Gastroenterology, Chinese Medical Association. Consensus for management of portal vein thrombosis in liver cirrhosis (2020, Shanghai). *J Dig Dis.* avr 2021;22(4):176-86.
65. Sarin SK, Philips CA, Kamath PS, Choudhury A, Maruyama H, Nery FG, et al. Toward a Comprehensive New Classification of Portal Vein Thrombosis in Patients With Cirrhosis. *Gastroenterology.* oct 2016;151(4):574-577.e3.

66. Wang H-L, Lu W-J, Zhang Y-L, Nie C-H, Zhou T-Y, Zhou G-H, et al. Comparison of Transjugular Intrahepatic Portosystemic Shunt in the Treatment of Cirrhosis With or Without Portal Vein Thrombosis: A Retrospective Study. *Front Med.* 2021;8:737984.
67. Rodrigues SG, Sixt S, Abraldes JG, De Gottardi A, Klinger C, Bosch J, et al. Systematic review with meta-analysis: portal vein recanalisation and transjugular intrahepatic portosystemic shunt for portal vein thrombosis. *Aliment Pharmacol Ther.* janv 2019;49(1):20-30.
68. Maddison FE. Embolic Therapy of Hypersplenism. *Invest Radiol.* août 1973;8(4):280-1.
69. Gu J-J, He X-H, Li W-T, Ji J, Peng W-J, Li G-D, et al. Safety and efficacy of splenic artery coil embolization for hypersplenism in liver cirrhosis. *Acta Radiol Stockh Swed* 1987. 1 oct 2012;53(8):862-7.
70. Lu H, Zheng C, Liang B, Xiong B. Quantitative splenic embolization possible: application of 8Spheres conformal microspheres in partial splenic embolization (PSE). *BMC Gastroenterol.* 27 oct 2021;21(1):407.
71. Jiao S, Chen H, Wang Y, Zhu J, Tan J, Gao J. Splenectomy versus Partial Splenic Embolization for Massive Splenomegaly Secondary to Hepatitis B-Related Liver Cirrhosis: A Case-Control Study. *Gastroenterol Res Pract.* 2016;2016:3471626.
72. Huang Y, Ren D, Gao F, Ding Y, Cheng H, Huang X, et al. An updated meta-analysis of partial splenic embolization versus splenectomy in the treatment of hypersplenism due to cirrhosis. *Minim Invasive Ther Allied Technol MITAT Off J Soc Minim Invasive Ther.* 9 juin 2021;1-12.
73. Wu Y, Li H, Zhang T, Bai Z, Xu X, Levi Sandri GB, et al. Splanchnic Vein Thrombosis in Liver Cirrhosis After Splenectomy or Splenic Artery Embolization: A Systematic Review and Meta-Analysis. *Adv Ther.* avr 2021;38(4):1904-30.
74. Cai M, Zhu K, Huang W, Meng X, He K, Zhou B, et al. Portal vein thrombosis after partial splenic embolization in liver cirrhosis: efficacy of anticoagulation and long-term follow-up. *J Vasc Interv Radiol JVIR.* déc 2013;24(12):1808-16.
75. Martin LG. Percutaneous placement and management of the Denver shunt for portal hypertensive ascites. *AJR Am J Roentgenol.* oct 2012;199(4):W449-453.
76. Christensen L, Wildgaard L, Wildgaard K. Permanent catheters for recurrent ascites-a critical and systematic review of study methodology. *Support Care Cancer Off J Multinatl Assoc Support Care Cancer.* juin 2016;24(6):2767-79.
77. Bakhtiar M, Forde KA, Nadolski GJ, Soulen MC, Weinberg EM. Radiologically Placed Peritoneovenous Shunt is an Acceptable Treatment Alternative for Refractory Ascites Due to End-Stage Liver Disease. *J Vasc Interv Radiol JVIR.* nov 2021;32(11):1606-14.
78. Fukui H, Kawaratani H, Kaji K, Takaya H, Yoshiji H. Management of refractory cirrhotic ascites: challenges and solutions. *Hepatic Med Evid Res.* 2018;10:55-71.
79. Witte MH. Thoracic duct decompression: An idea whose time has come - again. *Lymphology.* 2020;53(2):51-4.

80. McGregor H, Woodhead G, Patel M, Hennemeyer C. Thoracic duct stent-graft decompression with 3-month patency: Revisiting a historical treatment option for portal hypertension. *Lymphology*. 2020;53(2):81-7.
81. Ghelfi J, Brusset B, Thony F, Decaens T. Successful management of refractory ascites in non-TIPSable patients using percutaneous thoracic duct stenting. *J Hepatol*. juill 2021;S0168827821018821.
82. Henry Z, Patel K, Patton H, Saad W. AGA Clinical Practice Update on Management of Bleeding Gastric Varices: Expert Review. *Clin Gastroenterol Hepatol Off Clin Pract J Am Gastroenterol Assoc*. juin 2021;19(6):1098-1107.e1.
83. Singh SP, Wadhawan M, Acharya SK, Bopanna S, Madan K, Sahoo MK, et al. Management of portal hypertensive upper gastrointestinal bleeding: Report of the Coorg Consensus workshop of the Indian Society of Gastroenterology Task Force on Upper Gastrointestinal Bleeding. *Indian J Gastroenterol Off J Indian Soc Gastroenterol*. 10 déc 2021;
84. Yu Q, Liu C, Raissi D. Balloon-occluded Retrograde Transvenous Obliteration Versus Transjugular Intrahepatic Portosystemic Shunt for Gastric Varices: A Meta-Analysis. *J Clin Gastroenterol*. 1 févr 2021;55(2):147-58.
85. Saad WE, Lippert A, Schwaner S, Al-Osaimi A, Sabri S, Saad N. Management of Bleeding Duodenal Varices with Combined TIPS Decompression and Trans-TIPS Transvenous Obliteration Utilizing 3% Sodium Tetradecyl Sulfate Foam Sclerosis. *J Clin Imaging Sci*. 2014;4:67.
86. Liu J, Yang C, Huang S, Zhou C, Shi Q, Qian K, et al. The combination of balloon-assisted antegrade transvenous obliteration and transjugular intrahepatic portosystemic shunt for the management of cardiofundal varices hemorrhage. *Eur J Gastroenterol Hepatol*. mai 2020;32(5):656-62.
87. Baig MA, Majeed MB, Attar BM, Khan Z, Demetria M, Gandhi SR. Efficacy and Safety of Indwelling Pleural Catheters in Management of Hepatic Hydrothorax: A Systematic Review of Literature. *Cureus*. 6 août 2018;10(8):e3110.



## VII – SERMENT D’HIPPOCRATE

« Au moment d’être admis à exercer la médecine, je promets et je jure d’être fidèle aux lois de l’honneur et de la probité.

Mon premier souci sera de rétablir, de préserver ou de promouvoir la santé dans tous ses éléments, physiques et mentaux, individuels et sociaux.

Je respecterai toutes les personnes, leur autonomie et leur volonté, sans aucune discrimination selon leur état ou leurs convictions. J’interviendrai pour les protéger si elles sont affaiblies, vulnérables ou menacées dans leur intégrité ou leur dignité. Même sous la contrainte, je ne ferai pas usage de mes connaissances contre les lois de l’humanité.

J’informerai les patients des décisions envisagées, de leurs raisons et de leurs conséquences.

Je ne tromperai jamais leur confiance et n’exploiterai pas le pouvoir hérité des circonstances pour forcer les consciences.

Je donnerai mes soins à l’indigent et à quiconque me les demandera. Je ne me laisserai pas influencer par la soif du gain ou la recherche de la gloire.

Admis dans l’intimité des personnes, je tairai les secrets qui me seront confiés. Reçu à l’intérieur des maisons, je respecterai les secrets des foyers et ma conduite ne servira pas à corrompre les mœurs.

Je ferai tout pour soulager les souffrances. Je ne prolongerai pas abusivement les agonies. Je ne provoquerai jamais la mort délibérément.

Je préserverai l’indépendance nécessaire à l’accomplissement de ma mission. Je n’entreprendrai rien qui dépasse mes compétences. Je les entretiendrai et les perfectionnerai pour assurer au mieux les services qui me seront demandés.

J’apporterai mon aide à mes confrères ainsi qu’à leurs familles dans l’adversité. Que les hommes et mes confrères m’accordent leur estime si je suis fidèle à mes promesses ; que je sois déshonoré et méprisé si j’y manque.»

## VIII – Résumé

### **Revue des techniques de radiologie interventionnelle dans le traitement des principales complications de l’hypertension portale dans la cirrhose de l’adulte**

#### **Résumé**

**Introduction :** Les complications de l’hypertension portale représentées principalement par l’ascite et l’hémorragie digestive sont fréquentes et associées à une morbi-mortalité significative. Initialement traitées médicalement et par voie endoscopique voire chirurgicale, la radiologie interventionnelle prend une place de plus en plus importante dans la prise en charge de ces complications.

**Méthode :** Nous avons pratiqué une revue narrative de la littérature jusqu’à ce jour en ciblant les différentes techniques de radiologie interventionnelle actuellement disponibles dans la prise en charge des complications de l’hypertension portale afin de situer au mieux leurs indications. Une recherche méthodique a été conduite par mots-clés tels que “transjugular intrahepatic portosystemic shunt”, “portal vein recanalization”, etc. dans la base de données Pubmed.

**Résultats :** La littérature abondante traite en majorité des shunts porto-systémiques et des embolisations de varices, ces deux interventions présentant des variantes intéressantes et de plus en plus reconnues. La recanalisation veineuse, l’embolisation splénique, les traitements percutanés de l’ascite tels que le shunt péritonéo-veineux et le stenting du canal thoracique font également partie de l’arsenal thérapeutique, bien que moins bien établies dans les recommandations.

**Conclusion :** Les techniques les plus utilisées et représentées dans la littérature sont les variantes du TIPS et de l’embolisation de varices, que nous avons pu inclure dans un protocole de service interdisciplinaire local de traitement de l’hémorragie variqueuse aiguë. Les autres techniques manquent pour la plupart encore de données de littérature pour pouvoir être placées au sein de recommandations de haut grade.

**Discipline** Radiologie interventionnelle ; Hépto-Gastro-Entérologie

**Mots-Clés** Hypertension portale; Veine porte; TIPS ; DIPS ; BRTO; CARTO; PARTO; Embolisation splénique ; Stenting du canal thoracique

## **Review of interventional radiology techniques in the treatment of major complications of portal hypertension in adult cirrhosis**

### **Abstract**

**Background :** Complications of portal hypertension represented mainly by ascites and gastrointestinal hemorrhage are common and associated with significant morbidity-mortality. Initially treated medically and endoscopically or even surgically, interventional radiology takes an increasingly important place in the management of these complications.

**Method :** We performed a narrative review of the literature to date, targeting the various interventional radiology techniques currently available in the management of complications of portal hypertension to best situate their indications. A methodical search was conducted by keywords such as “transjugular intrahepatic portosystemic shunt”, “portal vein recanalization”, etc. in the Pubmed database.

**Results :** The vast majority of the literature is about porto-systemic shunts and varices embolizations, both of which have interesting and increasingly used variants. Venous recanalization, splenic embolization, percutaneous treatments of ascites such as peritoneo-venous shunt and thoracic duct stenting are also part of the therapeutic arsenal, although less established in the recommendations.

**Conclusion :** The most commonly used and represented techniques in the literature are variants of TIPS and varices embolization, which we were able to include in a local interdisciplinary service protocol for the treatment of acute varice hemorrhage. Most of the other techniques are still lacking literature data to be well included in high grade recommendations.

**Discipline** Interventional Radiology ; Hepato-Gastro-Enterology

**Keywords** Portal hypertension; Portal vein; TIPS ; DIPS ; BRTO; CARTO; PARTO; Splenic embolization ; Thoracic duct stenting