



HAL
open science

Étude des guides de coupe sur mesure dans les résections des tumeurs osseuses primitives de bassin

Henri Fragnaud

► **To cite this version:**

Henri Fragnaud. Étude des guides de coupe sur mesure dans les résections des tumeurs osseuses primitives de bassin. Médecine humaine et pathologie. 2022. dumas-03921873

HAL Id: dumas-03921873

<https://dumas.ccsd.cnrs.fr/dumas-03921873>

Submitted on 4 Jan 2023

HAL is a multi-disciplinary open access archive for the deposit and dissemination of scientific research documents, whether they are published or not. The documents may come from teaching and research institutions in France or abroad, or from public or private research centers.

L'archive ouverte pluridisciplinaire **HAL**, est destinée au dépôt et à la diffusion de documents scientifiques de niveau recherche, publiés ou non, émanant des établissements d'enseignement et de recherche français ou étrangers, des laboratoires publics ou privés.

IMPORTANT : OBLIGATIONS DE LA PERSONNE CONSULTANT CE DOCUMENT

Conformément au *Code de la propriété intellectuelle*, nous rappelons que le document est destiné à un **usage strictement personnel**. Les "analyses et les courtes citations justifiées par le caractère critique, polémique, pédagogique, scientifique ou d'information" sont autorisées sous réserve de mentionner les noms de l'auteur et de la source (article L. 122-4 du *Code de la propriété intellectuelle*). Toute autre représentation ou reproduction intégrale ou partielle, faite sans le consentement de l'auteur ou de ses ayants droit, est illicite.

De ce fait, nous vous rappelons notamment que, **sauf accord explicite** de l'auteur de la thèse ou du mémoire, **vous n'êtes pas autorisé** à rediffuser ce document sous quelque forme que ce soit (impression papier, transfert par voie électronique, ou autre). Tout contrevenant s'expose aux peines prévues par la loi.

UNIVERSITE DE NANTES

FACULTE DE MEDECINE

Année : 2022

N°

THESE

Pour le

DIPLOME D'ETAT DE DOCTEUR EN MEDECINE

Chirurgie Orthopédique et Traumatologique

Par

Henri FRAGNAUD

Né le 24 mars 1995 à Le Chesnay

Présentée et soutenue publiquement le 18 octobre 2022

**Étude des guides de coupe sur mesure dans les résections des tumeurs osseuses primitives
de bassin**

Président : Monsieur le Professeur Antoine Hamel,

Jury : Monsieur le Professeur Jean-Yves Hascoët, Monsieur le Docteur Denis Waast,
Monsieur le Docteur Yoann Varenne.

Directeur : Monsieur le Docteur Vincent Crenn

Co-directeur : Monsieur le Docteur Luciano Vidal

« La vie c'est comme une bicyclette, il faut avancer pour ne pas perdre l'équilibre »

Albert Einstein

SERMENT D'HIPPOCRATE

Au moment d'être admis à exercer la médecine, je promets et je jure d'être fidèle aux lois de l'honneur et de la probité.

Mon premier souci sera de rétablir, de préserver ou de promouvoir la santé dans tous ses éléments, physiques et mentaux, individuels et sociaux.

Je respecterai toutes les personnes, leur autonomie et leur volonté, sans aucune discrimination selon leur état ou leurs convictions. J'interviendrai pour les protéger si elles sont affaiblies, vulnérables ou menacées dans leur intégrité ou leur dignité. Même sous la contrainte, je ne ferai pas usage de mes connaissances contre les lois de l'humanité.

J'informerai les patients des décisions envisagées, de leurs raisons et de leurs conséquences.

Je ne tromperai jamais leur confiance et n'exploiterai pas le pouvoir hérité des circonstances pour forcer les consciences.

Je donnerai mes soins à l'indigent et à quiconque me les demandera. Je ne me laisserai pas influencer par la soif du gain ou la recherche de la gloire.

Admis dans l'intimité des personnes, je tairai les secrets qui me seront confiés. Reçu à l'intérieur des maisons, je respecterai les secrets des foyers et ma conduite ne servira pas à corrompre les mœurs.

Je ferai tout pour soulager les souffrances. Je ne prolongerai pas abusivement les agonies. Je ne provoquerai jamais la mort délibérément.

Je préserverai l'indépendance nécessaire à l'accomplissement de ma mission. Je n'entreprendrai rien qui dépasse mes compétences. Je les entretiendrai et les perfectionnerai pour assurer au mieux les services qui me seront demandés.

J'apporterai mon aide à mes confrères ainsi qu'à leurs familles dans l'adversité.

Que les hommes et mes confrères m'accordent leur estime si je suis fidèle à mes promesses ; que je sois déshonoré et méprisé si j'y manque.

Remerciements

Aux membres du jury

Au Professeur Antoine Hamel, de me faire l'honneur de présider ce jury. Vos connaissances théoriques, votre rigueur, ainsi que votre aisance technique sont un modèle pour tout interne de chirurgie. Soyez assuré de mon respect le plus sincère.

Au Docteur Vincent Crenn, Directeur de thèse. Je te remercie de m'avoir guidé et épaulé dans ce projet. Ta disponibilité et ton aide infaillible m'ont fait avancer pas à pas, notamment dans la rédaction de ce manuscrit (et ce n'était pas gagné !). Ta bonne humeur et tes qualités chirurgicales sont autant d'atouts qui suscitent mon admiration. Sois assuré de mon plus profond respect.

Au Docteur Luciano Vidal, de m'avoir fait l'honneur de co-diriger ce travail. Chirurgien et ingénieur à la fois, tes idées débordantes, ton abnégation à toute épreuve m'ont permis de réaliser ce projet et d'en être fier aujourd'hui. Que ce travail soit l'expression de ma sincère gratitude.

Au Docteur Denis Waast, de me faire l'honneur de juger mon travail. Votre humilité et votre sérénité sont autant de qualités que j'admire chez vous. Vous m'avez transmis vos connaissances ainsi que votre technique chirurgicale. Je vous en serai éternellement reconnaissant. Recevez tout mon respect et ma gratitude.

Au Docteur Varenne, d'avoir accepté d'évaluer et de participer à mon travail de thèse. Ta joie de vivre, ton humour, ton aisance technique et tes connaissances théoriques font de toi un modèle. Sois assuré de ma plus profonde reconnaissance.

Au Professeur Jean-Yves Hascoët, d'avoir accepté d'être membre du jury. Vous me faites l'honneur d'évaluer ce travail. Vous faites le lien entre la chirurgie et l'ingénierie. Soyez assuré de mon respect le plus sincère.

A mes chefs et mentors,

Au Docteur Guy Piétu, tes connaissances livresques, ton expérience traumatologique, ton sens de l'anticipation et ton humilité sont source d'inspiration. Sois assuré de mon profond respect.

Au Docteur Marc Cappelli, avoir été ton interne fut une expérience inoubliable. Ta rigueur et ton sens du détail sont un modèle à mes yeux. Sois assuré de mon profond respect.

Au Docteur Guillaume Gadbled, ta curiosité chirurgicale, tes connaissances exceptionnelles, et ta perpétuelle quête de compréhension sont des sources d'inspiration pour mes pratiques futures. Sois assuré de mon profond respect.

Au Docteur Kévin Brulefert, partager ce semestre avec toi et avoir été ton dernier interne fut un plaisir pour moi. Tes talents pédagogiques et chirurgicaux n'ont pas d'équivalent. Je te souhaite le meilleur pour la suite. Sois assuré de mon profond respect.

Au Docteur Yonis Quinette, tu as été mon premier chef d'orthopédie, ça ne s'oublie pas. Tu resteras le chirurgien de la bilatéralité !! Je te souhaite plein de bonheur et courage pour ton futur deuxième enfant. Sois assuré de mon profond respect.

Au Docteur Christophe Carlier, merci pour ce semestre où tu m'as beaucoup fait progresser avec tout tes tips. Tes mimes et tes blagues resteront à jamais dans mon esprit. Sois assuré de mon profond respect.

Au Docteur Benjamin Chapat, ta patience et ta pugnacité chirurgicale sont un modèle. Toutes ces nuits passées aux blocs à « chasser des fraises » resteront inoubliables. Sois assuré de mon profond respect.

Au Docteur François Lataste, je te remercie d'avoir participé à ce travail. Avoir été ton interne est une expérience inoubliable, ton pragmatisme chirurgical m'inspire. Sois assuré de mon profond respect.

Au Docteur Arthur Renault, ta sérénité à tout épreuve et ton talent chirurgical ainsi que ta belle chevelure blonde sont un exemple. Sois assuré de mon profond respect.

Au Docteur Lambert, aussi à l'aise en bricolage qu'en chirurgie. Tu es une source d'inspiration et de motivation. Sois assuré de mon profond respect. Je te souhaite le meilleur pour ta nouvelle vie de père avec Jeanne.

Au Professeur Christophe Nich, de m'avoir transmis votre savoir et vos connaissances. Soyez assuré de mon respect le plus sincère.

Aux chefs anciennement co-internes Dr. Mallet, Dr. Regenass, ce fut un plaisir d'avoir été votre jeune interne.

Aux anciens chefs Dr. Persigant, Dr. Messedi, Dr. Leteve, de m'avoir transmis votre vision chirurgicale.

Au service d'orthopédie du CH de La Roche sur Yon, Dr. Venet, Dr. Tesson, Dr. Fraquet ; Dr. Le Cour Grandmaison, Dr. Girard, Dr. Toanen où j'ai passé un excellent semestre, avec une ambiance extraordinaire. Soyez assuré de mon profond respect.

Au service de chirurgie infantile, et notamment au Docteur Decante, j'ai eu le plaisir d'effectuer un semestre en ta présence, où tu as partagé ta bonne humeur et tes connaissances, sans oublier ton aide pour mener à bien ce projet. Sois assuré de mon profond respect

A mes co-internes,

A Alexis toujours le mot pour rire, Ismaël et tes accents merveilleux, Monia la petite diablesse, Guillaume petit mais puissant.

A mes co-internes de promo, Jimmy le futur ministre de la santé merci de m'avoir intégré dans ta sphère pro ! Jean Gris, tes musiques et vidéos m'ont bien diverti durant nos semestres passés ensemble et surtout en cette fin compliquée.

A Bertout cette gentillesse cachée sous ta belle mèche, Behr cocktail douteux de force et d'intelligence, Emilie une rebelle attachante.

A Jean G, un orthopédiste intelligent, QUENTAIN notre génie et Marie la classe à toute épreuve.

A Pierre-Louis The Rock calme mais pas trop, Manon petite tornade, Cécile une fiancée délicate.

Aux hors filières passés en orthopédie, Pauline, Marie C (merci de ton aide) et Thomas le Meilleur.

Aux FFI, Ramzy, Mamadouba et Amine.

Aux équipes médicales, paramédicales et secrétaires que je ne pourrais pas toutes citer, vous m'avez aidé et avez animé mon internat. Je vous en remercie infiniment.

A mes amis

A la Xuxo, Eliott, Jeep, Tounou, Céline, Delphine, Aude, Marie-Lou (8 ans ça ne s'oublie pas), Roman, Alexandra, Marion, Camille, Léa, Mélanie, Natacha, Alexis, Maximilien, Sophie, Théophile. Un cursus de médecine partagé, nos chemins se sont un peu éloignés mais c'est toujours un immense bonheur de vous retrouver pour nos vacances, ou week-end. Vous avez chacun à votre manière participé à ce que je suis devenu.

A Johanna, Miss et neurochirurgienne, peut-être la plus belle découverte nantaise, merci d'avoir été là pour moi surtout dans les moments les plus compliqués, je t'en serai toujours reconnaissant. T'es la meilleure !

A Maty, ta bonne humeur et ton humour m'ont fait passer d'excellents moments notamment dans notre coloc. Je te remercie encore de ton aide pour ce travail. T'es un srab.

A Clémence impétueuse plantureuse, merci de m'avoir soutenu et aidé dans cette période compliquée.

A ma famille,

A mes parents, mes frères et sœur, Edouard, Clément et Marie, je vous remercie de m'avoir toujours soutenu et aidé dans mes choix et mon cursus, sans vous, je n'en serais pas là.

A Mamie Jean tu pourras enfin m'appeler Docteur.

A mes autres grands-parents j'aurais aimé partager ce moment avec vous.

Remerciements particuliers,

Au laboratoire d'Anatomie, notamment à M. Stéphane Lagier et M. Yvan Blin pour leur aide, conseil et disponibilité, sans vous ce travail n'aurait pas été possible.

A la société DePuy-Synthes (Raynham, Massachusetts, USA) pour son aide technique.

A Vincent Biscaccianti, sans toi ce projet n'aurait pas eu la même dimension. Je te remercie d'avoir permis cette entente ingénierie et chirurgie indispensable à cette collaboration enrichissante. Ce fut un plaisir de travailler avec toi. Je te souhaite réussite et bonheur pour tes futurs projets.

Table des matières

Table des illustrations	12
Abréviations	13
Résumé	14
1. Introduction	15
1.1 Contexte	15
1.2 Problématique	16
1.3 Hypothèse et objectifs de l'étude	17
2. Matériel et méthode	18
2.1 Modélisation tumorale et Production des guides	18
2.1.1 Identification des sujets anatomiques	18
2.1.2 Segmentation de l'imagerie et Modélisation tumorale	18
2.1.3 Conception des guides de coupe sur mesure	19
2.1.3.1 Caractéristiques techniques et représentations graphiques	20
2.1.3.2 Marges	22
2.1.3.3 Plans de coupe et broches	22
2.2 Préparation des sujets anatomiques	22
2.3. Objectifs	22
2.4. Méthode d'Évaluation	23
2.4.1 Évaluation des guides sur sujet anatomique	23
2.4.1.1 Opérateurs	23
2.4.1.2 Conditions techniques	23
2.4.1.3 Résection	23
2.4.2 Analyse tridimensionnelle des pièces de résection	25
2.4.2.1 Préparation des pièces	25
2.4.2.2 Acquisition scanographique	26
2.4.3 Évaluation des marges	26
2.4.3.1 Segmentation et recalage	26
2.4.3.2 Données métriques d'évaluation des marges	27
2.4.3.3 L'évaluation des déviations angulaires (DA)	30
2.4.4. Évaluation peropératoire de l'ergonomie et de la durée d'utilisation	31
2.4.4.1 Score d'ergonomie	31
2.4.4.2 Mesure de la durée opératoire	31
2.4.5 Évaluation de la durée et du coût de production	31
2.5. Statistiques	32
2.6 Éthique et Financement	32
3. Résultats	32

3.1 Population étudiée	32
3.2 Production des guides de coupe sur mesure	33
3.3 Évaluation des marges	33
3.3.1 Analyse des critères métriques de marges	33
3.3.1.1 Analyse de l'écart à la marge planifiée (EMP)	34
3.3.1.2 Analyse des marges minimales	36
3.3.1.3 Analyse de l'écart maximal à la marge planifiée (EMaxMP)	37
3.3.2 Analyse des déviations angulaires (DA)	38
3.3.2.1 Analyse de la DA de Tangage	38
3.3.2.2 Analyse de la DA de Lacet	38
3.3.3 Analyse en fonction de la localisation	38
3.4 Évaluation de l'ergonomie et de la durée opératoire	39
3.4.1 Analyse de l'ergonomie	39
3.4.2 Ergonomie en fonction de la zone tumorale	40
3.4.3 Analyse de la durée opératoire	41
4. Discussion	42
4.1 Choix méthodologiques	43
4.1.1 Design	43
4.1.2 Modélisation tumorale et zones de résection	43
4.1.3 L'ergonomie	44
4.2 A propos des résultats sur les critères d'études des marges	44
4.2.1 Écart par rapport à la marge planifiée (EMP), écart maximal à la marge planifiée (EMaxMP) et marges minimales	44
4.2.2 Les déviations angulaires de tangage (DA de Tangage) et de lacet (DA de Lacet)	46
4.2.3 Interprétation globale et hypothèses sur nos résultats	47
4.3 A propos de l'ergonomie et de la durée opératoire	48
4.4 Autres résultats	49
4.4.1 Production des guides	49
4.4.2 Usure des guides	49
4.5 Limites, biais et forces	50
4.5.1 Limites et biais	50
4.5.2 Forces	51
4.6 Perspectives	52
5. Conclusion	53
6. Annexe	54
Annexe 1 : Revue de la littérature	54
Annexe 2: Digital chain for pelvic tumor resection with 3D printed surgical cutting guides, Biscaccianti et al. (55)	61

Annexe 3 : Classification de Enneking (57)-----	74
Annexe 4 : Définition des marges selon le GROUPOS (21).-----	75
Annexe 5 : Illustration des voies d'abord chirurgicale.-----	76
Annexe 6 : Classification de Tang et Giddins -----	78
Annexe 7 : Photographie pièces préparées-----	78
Annexe 8 : Score d'ergonomie-----	79
Annexe 9 : Tableau pour les données d'analyse des marges en fonction des zones-----	80
Annexe 10 : Tableau pour les données du score d'ergonomie et de durée opératoire en fonction des zones -	81
Références-----	82

Table des illustrations

Figure 1 : Représentation de deux différents designs de guide de coupe au bassin-----	17
Figure 2 : Représentation 3D des tumeurs simulées sur logiciel de CAO -----	19
Figure 3 : Schéma technique des caractéristiques d'un guide design « bloc » -----	20
Figure 4 : Schéma technique des caractéristiques d'un guide design « patch »-----	21
Figure 5 : Modélisation 3D des designs de guides de coupe « bloc » et « patch » -----	22
Figure 6 : Photographies peropératoires réalisées lors de la résection de la zone II -----	25
Figure 7 : Photographies peropératoires réalisées lors de la résection de la zone I-----	26
Figure 8 : Image extraite du logiciel 3D Slicer -----	28
Figure 9 : Représentation 3D de la mesure de l'EMP sur une résection zone I-----	29
Figure 10 : Schéma 3D d'une résection de zone II avec mesure de l'EMaxMP -----	30
Figure 11 : Représentation 3D des DA de Tangage et DA de Lacet sur une zone I -----	31
Figure 12 : Diagramme Box Plot l'EMP en fonction du design « bloc » ou « patch » -----	36
Figure 13 : Diagramme en barre représentant le pourcentage de GDCSM et l'EMP-----	37
Figure 14 : Diagramme en barre symbolisant la répartition des marges minimales -----	38
Figure 15 : Diagramme en Box Plot représentant l'EMaxMP en fonction du design-----	39
Figure 16 : Comparaison en Box plot du score d'ergonomie en fonction du type de design-----	42
Figure 17 : Diagramme en Box Plot comparant le score d'ergonomie en fonction du design -----	43
Figure 18 : Photographies d'un guide de coupe « patch » d'une zone I, avec usure-----	52
Figure supplémentaire 1 : Schéma illustrant les quatre zones de bassin selon Enneking -----	77
Figure supplémentaire 2 : Schéma anatomique d'une voie d'abord triradiée utilitarian approach -----	79
Figure supplémentaire 3 : Schéma anatomique d'une voie d'abord postérieure-----	80
Figure supplémentaire 4 : Photographie des résections après identification et préparation au formol-----	81

Abréviations

CAO : Conception assisté par ordinateur

CCOT : Clinique de chirurgie orthopédique et traumatologie

CHU : Centre hospitalier universitaire

DA : Dérivation angulaire

EMaxMP : Écart maximal à la marge planifiée

EMP : Écart à la marge planifiée

GDCSM : Guide de coupe sur mesure

HAS : Haute autorité de santé

IRM : Imagerie à résonance magnétique

MMin : Marge minimale

OMS : Organisation mondiale de la santé

PA12 : Polyamide 12 (type de nylon)

SLS : Selective Laser Sintering

TDM: Tomodensitométrie

Résumé

Contexte : Les guides de coupe sur mesure (GDSCM) sont une aide technique qui sécurise et fiabilise l'exérèse des tumeurs osseuses primitives pelviennes. Bien que l'efficacité des dispositifs soit unanime, leur conception et leur design restent variés et hétérogènes, sans consensus défini. Deux grands designs s'observent dans la littérature, les GDSCM de type « bloc » et ceux de type « patch », l'évaluation de leurs performances respectives semble nécessaire.

Hypothèse : Le design des GDSCM de type « patch », plus fin respecterait mieux la planification et les marges de résection tumorale.

Méthode : Nous avons mené une étude expérimentale sur cinq sujets anatomiques en simulant à chaque fois six tumeurs virtuelles réparties dans trois zones (zone I, zone II, zone I-IV). Ceci afin d'évaluer et de comparer l'impact du design des GDSCM sur les performances en termes de marges de résection (écart à la marge planifiée (EMP), et écart maximal à la marge planifiée (EMaxMP)) et d'ergonomie peropératoire en condition oncologique osseuse.

Résultats : Les GDSCM de type « patch » étaient significativement plus performants que ceux de type « bloc » sur les critères d'EMP avec des données médianes de 1,0mm contre 2,3mm ($p=0,019$), d'EMaxMP (2,6mm contre 4,1mm ; $p=0,002$). De plus, le design « patch » était significativement plus ergonomique que le design « bloc » 92% contre 84% ($p=0,031$).

Conclusion : Nous avons démontré que le design d'un guide de coupe sur mesure pouvait impacter sa performance en termes de précision et d'ergonomie. L'utilisation de GDSCM de type « patch » semble ainsi plus adaptée pour les résections tumorales osseuses au bassin.

Mots-clés : étude cadavérique, tumeurs osseuses primitives, guide de coupe sur mesure, impression 3D.

1. Introduction

1.1 Contexte

Les tumeurs osseuses primitives sont rares, et représentent moins de 1% des nouveaux cas de cancers en France selon la littérature (1–3). Cette pathologie touche préférentiellement une population jeune (2,4,5). Le sombre pronostic de ces tumeurs, avec une survie à 5 ans entre 30 et 70%, implique une équipe pluridisciplinaire spécialisée, composée notamment de chirurgiens (6–9). Il est en effet admis qu'un geste chirurgical d'exérèse adéquat impacte positivement la survie globale des patients (9–18). L'obtention de marges extra-lésionnelles R0 devient une priorité devant cet enjeu vital et fonctionnel (12,19–24).

Historiquement, les ostéotomies d'exérèse tumorale étaient réalisées à main levée. Avec les avancées technologiques récentes sont apparus de nouveaux outils, tels que les guides de coupe sur mesure (GDSCM) ou la navigation peropératoire (25–28). En reproduisant précisément une planification préétablie, ils sont devenus des aides cruciales faisant évoluer les pratiques vers des résections minimales sécurisées et fiabilisées (25,29,30). La littérature confirme leurs meilleurs résultats sur la qualité des marges de résection, et sur les risques de récurrence locale, diminuant jusqu'à trois fois le risque de rechute selon Evrard et al. en 2019, qui comparaient une série historique d'exérèse à main levée à une série récente de résections avec GDSCM (24,31–35). Cependant, l'impact direct sur la survie globale n'est pas clairement établi à ce jour dans la littérature, les progrès thérapeutiques oncologiques biaisant les comparaisons de séries d'âge différents. Il semblerait également que les saignements periopératoires soient moindres avec ces technologies, en lien avec une plus grande facilité d'extraction tumorale (36,37). De plus, les GDSCM semblent être la technique la plus fiable pour respecter la planification préopératoire, conservant ainsi un maximum de stock osseux et facilitant l'implantation prothétique (32–35,38–44).

L'utilisation de GDSCM au niveau du bassin est particulièrement justifiée, de par la profondeur, les rapports anatomiques nombreux et vitaux, ainsi que la représentation spatiale difficile de cette région (45,46). La principale difficulté de leur usage réside dans leur bon positionnement, qui peut parfois être délicat (47). Il s'agit en effet du défi majeur de cette aide technique (39), et il est ainsi probable que le design des GDSCM influence leur

positionnement et leur efficacité ; cependant, ce point précis reste à ce jour inexploré dans la littérature.

1.2 Problématique

L'analyse bibliographique des GDCSM en chirurgie oncologique osseuse identifie de nombreux designs et architectures (Annexe 1) (31,35,37–39,48,48–53). Il ne semble pas y avoir de consensus sur le design optimal de ces dispositifs médicaux. On retrouve ainsi une forte hétérogénéité des modèles sur leur structure, leur encombrement, leur méthode de fixation, mais aussi sur la hauteur, ainsi que sur le guidage de la lame de scie. Ainsi, même si les données techniques sont rarement décrites de façon complète par les auteurs, nous avons identifié deux grandes variantes principales. Entre 2005 et 2015, les premiers GDCSM, étaient de type « bloc », et présentaient un format massif avec une zone de contact maximale aux reliefs osseux, sur toute la longueur du ou des plans (35,49,51). Intuitivement, ces modèles semblent présenter une forte stabilité, en lien avec un appui osseux important, au prix d'un décollement des parties molles plus extensif. Plus récemment, sont apparus de nouveaux designs plus fins de type « patch », utilisant moins de matière, avec des élargissements stratégiques au niveau de reliefs osseux d'intérêt, favorisant leur bon positionnement (31,38,54) (Figure 1). Ceux-ci nécessitent une exposition moindre et pourraient se positionner plus aisément, mais on peut s'interroger sur la stabilité lors de la coupe ou même sur la précision de ces dispositifs. Il n'existe aujourd'hui aucune étude évaluant l'impact du design d'un GDCSM en chirurgie oncologique osseuse sur des critères de qualité de marges et d'ergonomie peropératoire.

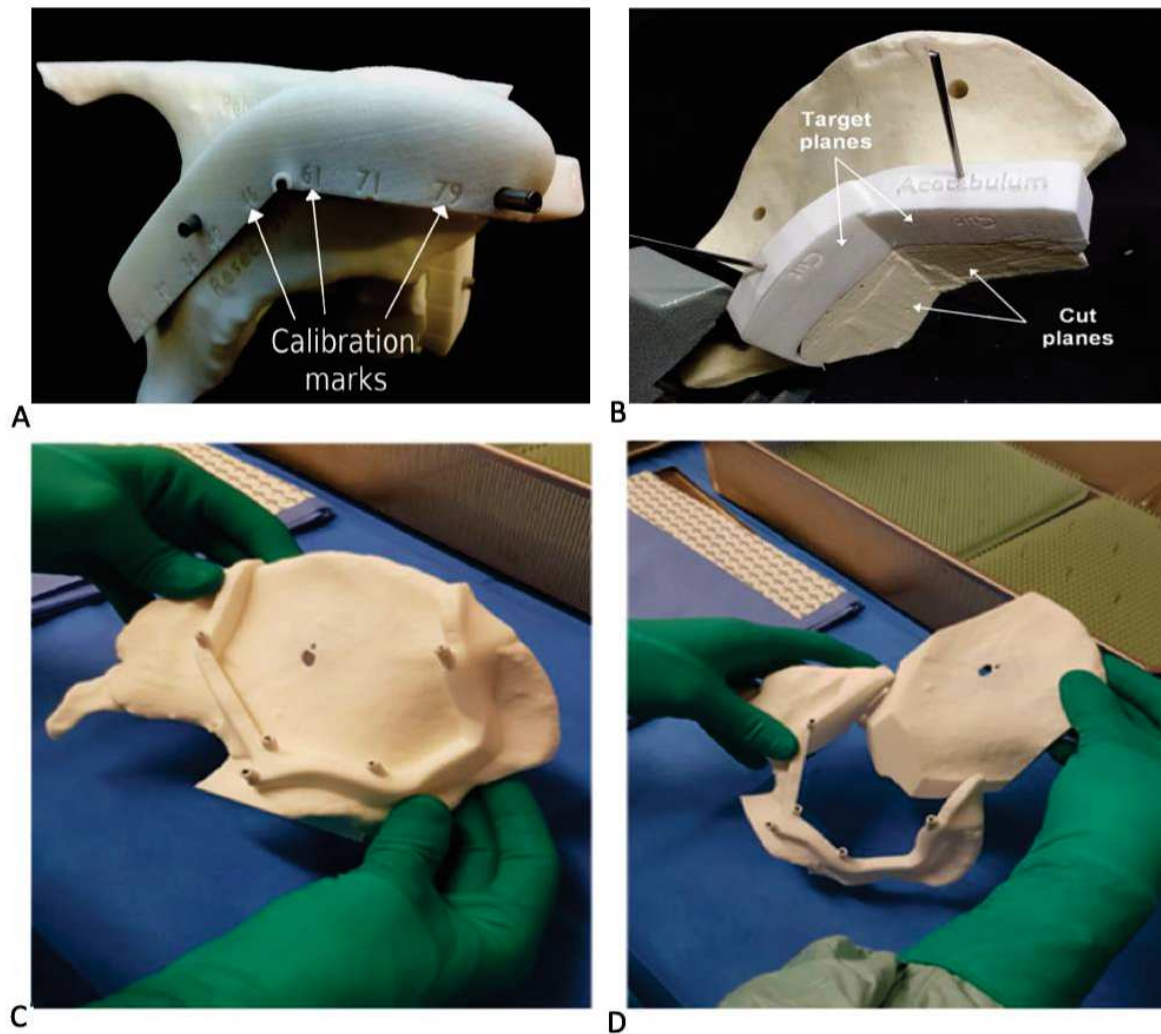


Figure 1 : Représentation des deux différents designs de guide de coupe sur mesure au niveau du bassin. A et B : Guide de coupe biplan « bloc » pour résection zone I-IV (35,49). C et D : guide coupe « patch » quadriplan pour résection zone I (53).

1.3 Hypothèse et objectifs de l'étude

Dans notre projet 3D-Boneprint (projet NeXT, Bourse cluster FAME), le Centre Hospitalier Universitaire (CHU) et l'École Centrale de Nantes ont développé une chaîne de production semi-automatisée afin de produire des GDCSM dédiés à la chirurgie osseuse (55,56) (Annexe 2). Dans ce cadre, nous avons proposé une expérimentation reproduisant les conditions de résection tumorale osseuse de bassin sur sujets anatomiques afin d'évaluer et comparer les designs « bloc » et « patch » sur les critères suivants :

I- La qualité de la résection par rapport aux marges planifiées.

II- L'ergonomie et la durée opératoire.

Notre hypothèse était que les GDCSM de type « patch », plus fins, respecteraient mieux la planification et les marges de résection tumorale.

2. Matériel et méthode

Nous avons mené une étude prospective comparative sur sujets anatomiques entiers avec des tumeurs simulées virtuellement. Il s'agissait d'une étude de niveau 2, grade B selon la HAS (Haute Autorité de Santé).

Nous avons ainsi testé l'ensemble de notre chaîne de production de GDCSM. A partir de tomodensitométrie (TDM) de bassin de sujets anatomiques qui ont été segmentées, puis modélisées, des tumeurs ont été simulées et intégrées à l'anneau osseux pelvien afin de concevoir les GDCSM. Les résections chirurgicales ont été effectuées par des chirurgiens séniors spécialisés en chirurgie tumorale osseuse du CHU de Nantes.

Ce travail a été réalisé en collaboration entre les équipes de chirurgie orthopédique du CHU de Nantes (Dr. Waast), du Laboratoire d'Anatomie de la Faculté de Médecine de Nantes (Pr. Hamel) et d'ingénierie de l'École Centrale de Nantes (Pr. Hascoët).

2.1 Modélisation tumorale et Production des guides

2.1.1 Identification des sujets anatomiques

Ont été inclus de Mai à Septembre 2022, les sujets du laboratoire d'anatomie ayant eu une TDM (coupes millimétriques ou infra-millimétriques) de bassin réalisée en pré-mortem dans les dix dernières années. Nos critères d'exclusion étaient la présence de matériel chirurgical au niveau du bassin ; un antécédent de maladie oncologique osseuse pelvienne ; un antécédent de chirurgie ou de fracture du bassin. Une fois les sujets identifiés, les séquences TDM ont été anonymisées puis transmises en fichiers DICOM à l'équipe d'ingénierie.

2.1.2 Segmentation de l'imagerie et Modélisation tumorale

Les images TDM ont été segmentées à l'aide de notre chaîne de production systématisée (55,56) issue du logiciel 3D Slicer 4.11, conjointement entre les équipes de chirurgiens et d'ingénieurs afin d'obtenir un modèle virtuel osseux en 3D. Par la suite l'équipe

d'ingénierie a implémenté des sphères virtuelles mimant des tumeurs osseuses, de façon symétrique dans chaque hémibassin (Figure 2). Elles étaient réparties dans les trois zones pelviennes (classification de Enneking (57) (Annexe 3). En zone I, elle mesurait 40mm de diamètre et son centre était localisé sur le tubercule iliaque. En zone II, sa taille était de 50mm de diamètre avec pour centre, le centre de rotation de la hanche, et mimait une résection extra-articulaire de hanche. Et enfin, une en zone I-IV, de 30mm de diamètre siégeant à la partie inférieure de l'articulation sacro-iliaque.

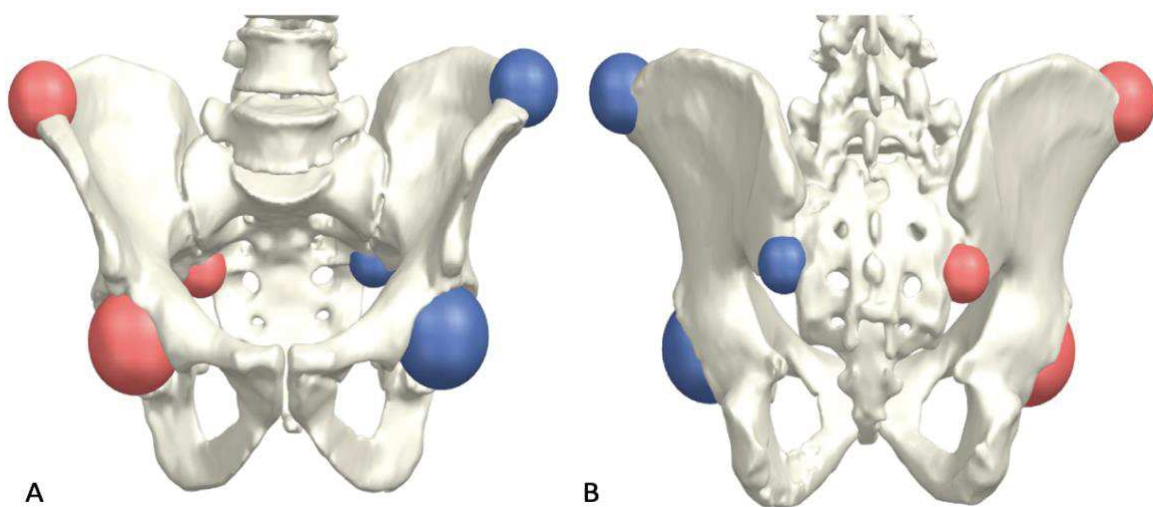


Figure 2 : Représentation 3D des tumeurs simulées sur logiciel de CAO (Conception Assistée par Ordinateur), A : vue antérieure, B : vue postérieure. Le repère central pour zone I était le tubercule iliaque, pour la zone II le centre de rotation de la hanche, et pour la zone I-IV la partie inférieure de l'articulation sacro-iliaque. Les diamètres des tumeurs étaient respectivement de 40mm, 50mm et 30mm, pour les zones I, II et I-IV.

2.1.3 Conception des guides de coupe sur mesure

Les GDCSM ont été conçus et produits en utilisant le logiciel NX (Siemens AG, Munich, Allemagne), et fabriqués avec une imprimante 3D Sinterit Lisa en technologie Selective Laser Sintering (SLS), en PA12 (polyamide 12), avec de la poudre Sinterit PA12 Smooth Fresh V1 (Sinterit, Kraków, Pologne).

2.1.3.1 Caractéristiques techniques et représentations graphiques

Le design des guides de coupe « bloc », consistait en une surface de contact osseuse de 20mm sur toute la longueur du guide en suivant son relief. Le design des guides « patch » avait une surface de contact osseuse de 5mm, avec des élargissements focaux (patch) de 20mm sur des zones d'intérêt (Tableau 1 et Figure 3, 4 et 5).

Caractéristiques techniques des guides	Type « bloc »	Type « patch »
Longueur minimum d'un plan (mm)	25	25
Épaisseur minimum d'un plan (mm)	20	5
Largeur maximum d'un plan (mm)	20	20*
Hauteur du plan guidage coupe (mm)	15	15
Angle minimum entre 2 plans	90°	90°

Tableau 1 : Caractéristiques du design des guides de coupe en fonction du type « bloc » ou « patch ». * : élargissement en patch focal sur zones d'intérêt.

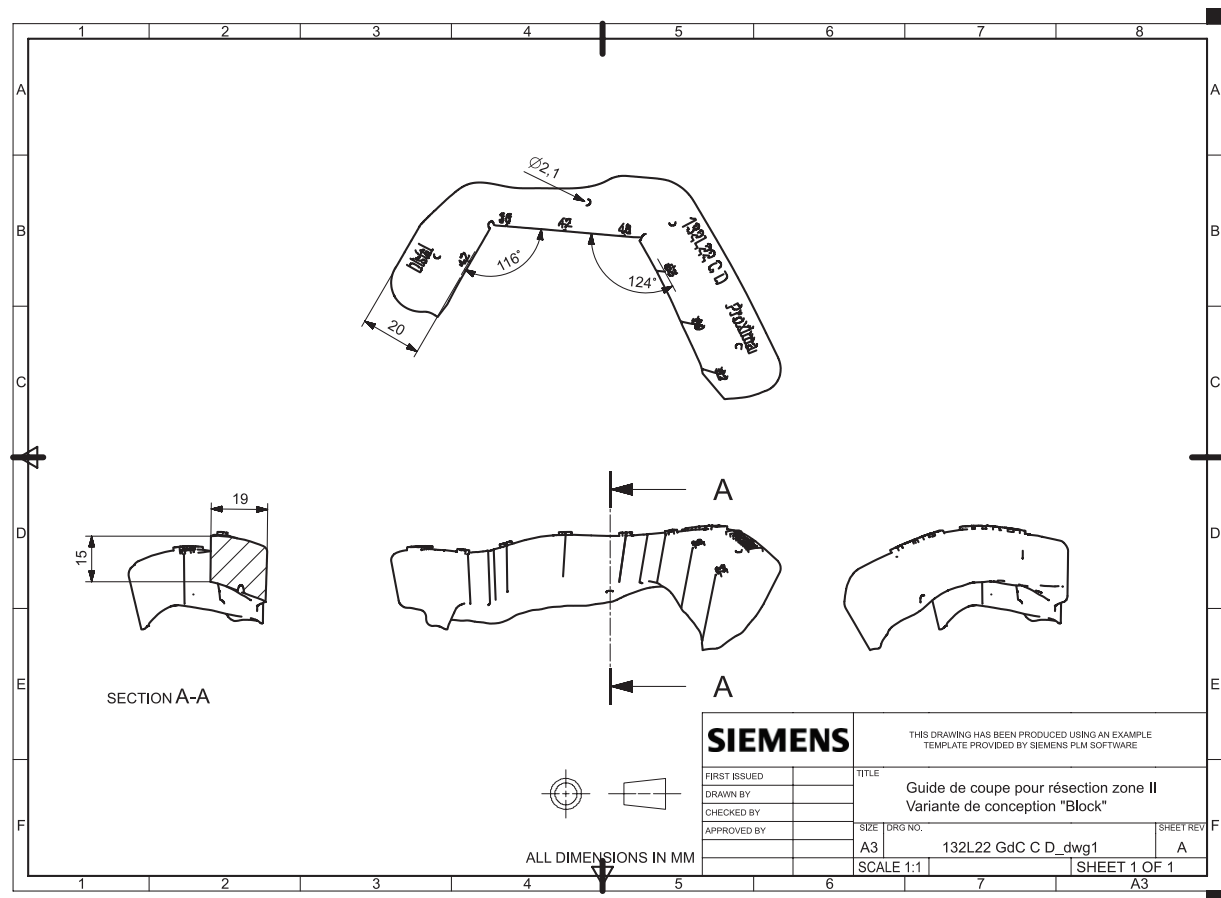


Figure 3 : Schéma technique des caractéristiques d'un guide de coupe sur mesure de design « bloc » pour une tumeur en zone II. Schéma en haut représentant une vue de dessus, en bas de gauche à droite : section A-A, vue de face et vue de droite

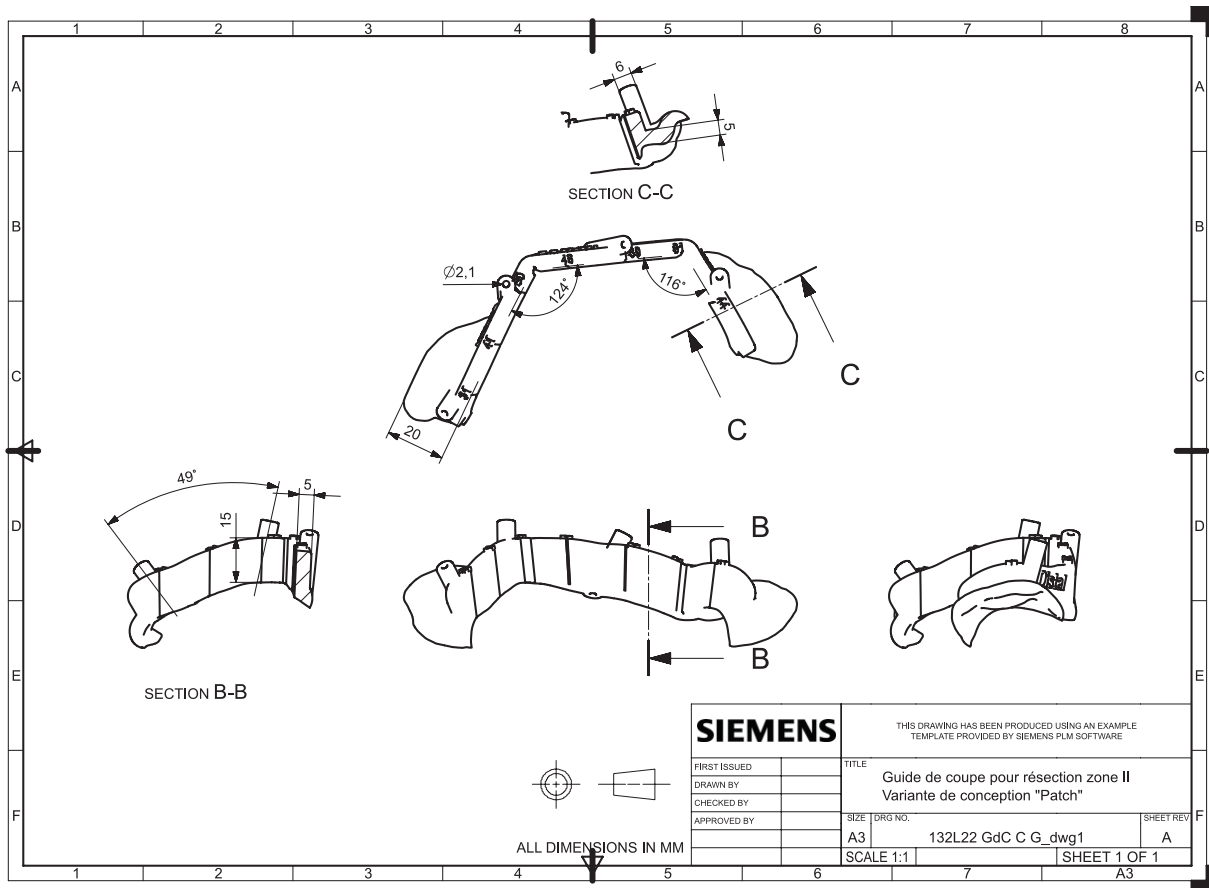


Figure 4 : Schéma technique des caractéristiques d'un guide de coupe sur mesure de design « patch » pour une tumeur en zone II. Schéma en haut représentant la section C-C, au centre une vue du dessus, en bas de gauche à droite : section B-B, vue de face et vue de droite

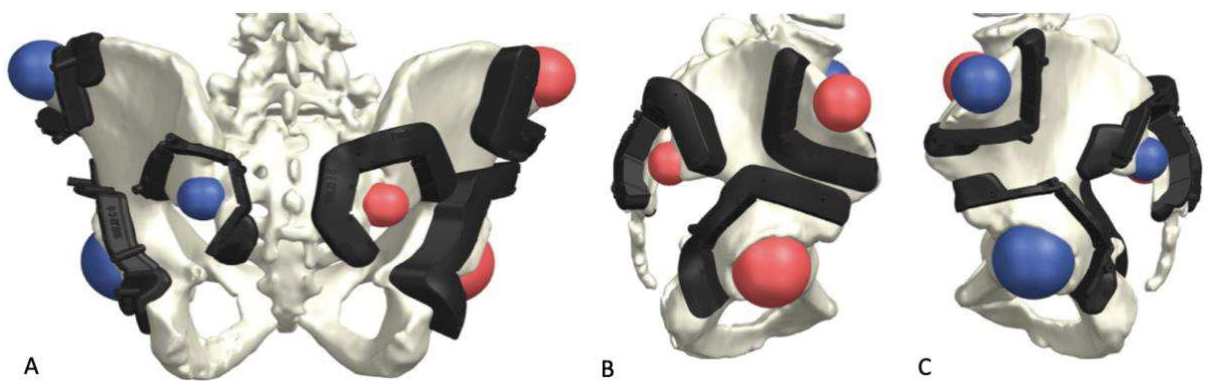


Figure 5 : Modélisation 3D des designs de guides de coupe sur mesure « bloc » (droite) et « patch » (gauche), A : vue postérieure, B : vue de profil sur les guides de coupe « bloc », C : vue de profil des guides de coupe « patch ».

2.1.3.2 Marges

Les guides de coupe ont été créés afin de ménager autour de chaque tumeur 10mm de marge systématique, et 5mm sur des zones spécifiques à préserver (telles que les trous sacrés), pour assurer des marges de résection saines de type R0 (Annexe 4).

2.1.3.3 Plans de coupe et broches

Les designs avaient en commun les caractéristiques suivantes : les plans de coupe étaient ouverts et inclinés de dix degrés afin de faciliter l'extraction de la tumeur ; la direction des broches était parallèle au plan de coupe et orientée afin d'avoir une prise osseuse maximale ; les broches n'étaient pas parallèles entre elles. Les axes des plans de coupe et des broches ont été validés par l'équipe chirurgicale pour éviter les zones critiques ou « no fly zone » contenant des éléments nobles (vaisseaux, nerfs, articulation, insertion tendineuse).

2.2 Préparation des sujets anatomiques

Un opérateur indépendant (interne en chirurgie orthopédique) a réalisé de façon symétrique l'ensemble des voies d'abord chirurgicales : tri-radiée pour les tumeurs en zone I et II, et postérieure directe pour zone I-IV (Annexe 5). La voie d'abord s'arrêtait lors du contact avec l'os, en évitant toute exposition osseuse étendue. A noter, que l'ostéotomie de la branche ilio-pubienne a été réalisée à main levée pendant l'abord et n'a pas été analysée dans notre étude.

Concernant la résection en zone II, elle correspondait à une résection extra-articulaire de hanche, l'ostéotomie du col fémoral a été réalisée dans ce temps d'abord, et la tête fémorale a été conservée en monobloc avec la pièce lors de la résection. Elle a été ôtée une fois la résection terminée.

2.3. Objectifs

Les objectifs de notre étude étaient les suivants :

Objectif 1 : Évaluer la précision des guides de coupe par rapport à la marge planifiée (en millimètres et en angulation), en fonction des deux designs, et de la zone tumorale.

Objectif 2 : Analyser les différences entre les deux variantes de GDCSM sur des critères peropératoires de durée chirurgicale et d'ergonomie.

2.4. Méthode d'Évaluation

2.4.1 Évaluation des guides sur sujet anatomique

2.4.1.1 Opérateurs

L'évaluation des GDCSM sur sujets anatomiques a été réalisée par trois opérateurs chirurgiens séniors pratiquant la chirurgie tumorale osseuse au CHU de Nantes, avec une expérience : respectivement de niveau 2, 3 et 4 selon la classification de Tang et Giddins (58) (Annexe 6). A noter, qu'ils n'avaient pas participé à la conception des GDCSM.

2.4.1.2 Conditions techniques

Les expérimentations ont été menées au Laboratoire d'Anatomie de la Faculté de Médecine de Nantes (Pr. Hamel). Le matériel chirurgical à disposition comprenait une instrumentation classique, un moteur avec nez à broche, une scie oscillante Colibri II avec lame de scie 90x25x1,3mm (DePuy-Synthes, Raynham, Massachusetts, USA), des broches de Kirschner diamètre 2mm, ainsi que des ciseaux à os (largeur de 15 et 30mm). Les sujets étaient installés en $\frac{3}{4}$ latéral, puis en décubitus ventral, sur une table à plateau plat de hauteur réglable, et éclairés par un scialytique. L'ordre des résections était le suivant : zone I, zone II puis zones I-IV. L'opérateur avait à disposition un schéma 3D sur support papier, ainsi que les instructions sur le positionnement des tumeurs et des plans de coupe avant chaque geste. Lors de la manipulation, l'opérateur était assisté d'une aide opératoire (étudiant en médecine) et d'un instrumentiste (interne en chirurgie orthopédique). L'ordre d'utilisation des guides « bloc » ou « patch » était déterminé aléatoirement.

2.4.1.3 Résection

Les objectifs de l'expérimentation étaient expliqués à l'opérateur avant chaque session. L'opérateur était libre d'élargir la voie d'abord, d'exposer des repères osseux, et d'effectuer un déperiochage à la demande, afin de permettre le bon positionnement du guide

de coupe (Figure 6 et 7). Ce temps d'exposition et de positionnement du GDCSM a été chronométré par un observateur extérieur (étudiant en médecine).

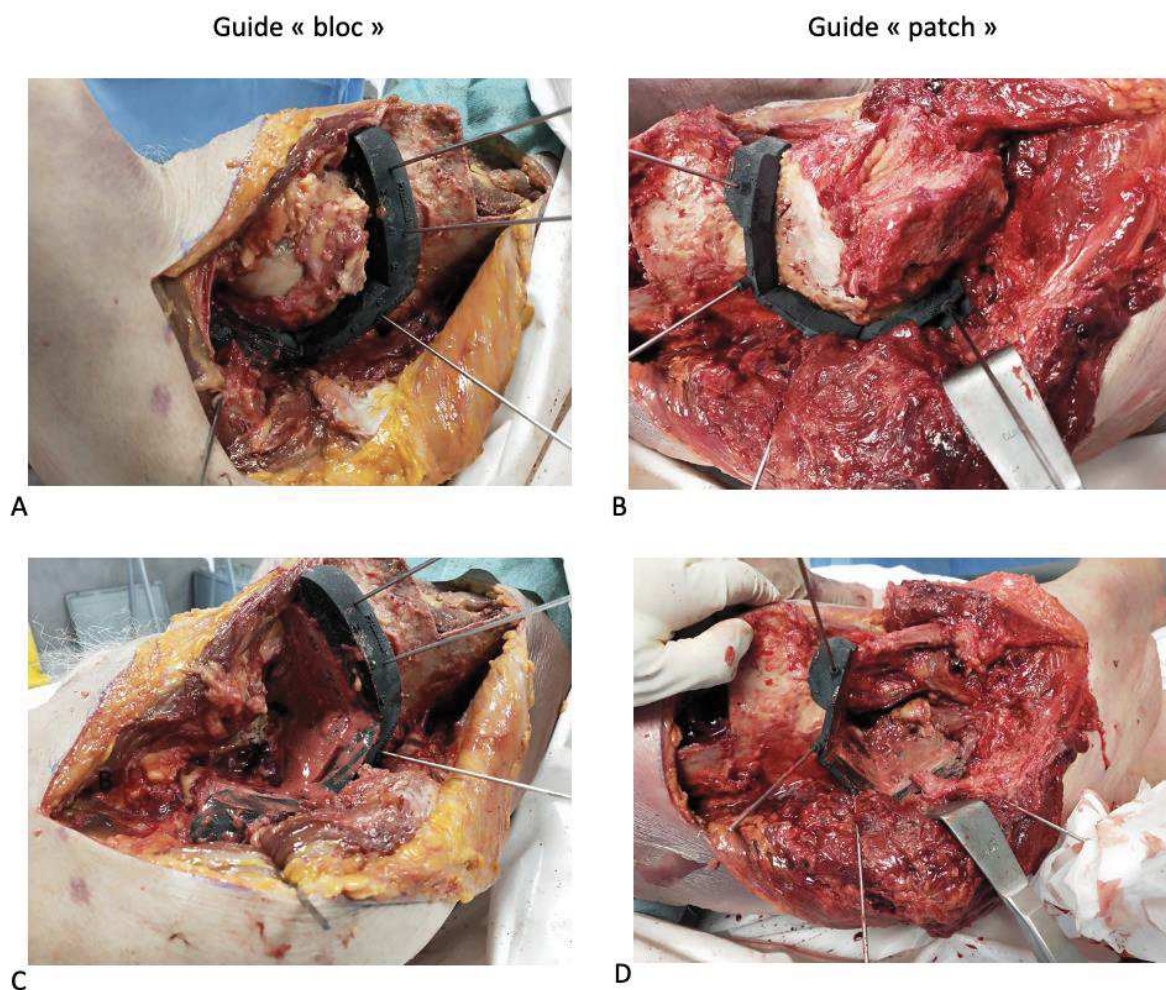
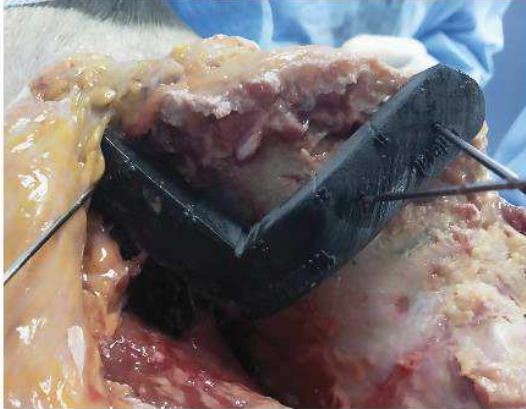


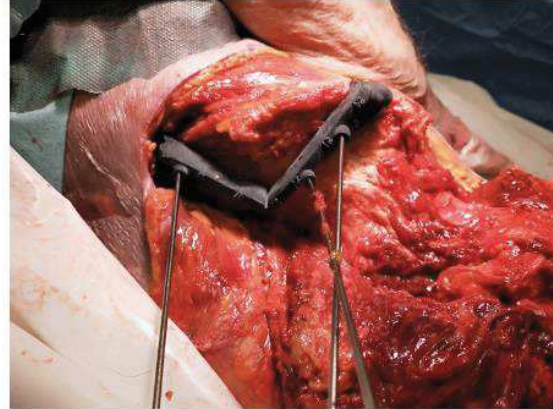
Figure 6 : Photographies peropératoires réalisées lors de la résection de la zone II avec A et C montrant le guide « bloc » et B et D montrant le guide en « patch », A et B avant coupe osseuse, C et D après extraction de la pièce.

Guide « bloc »

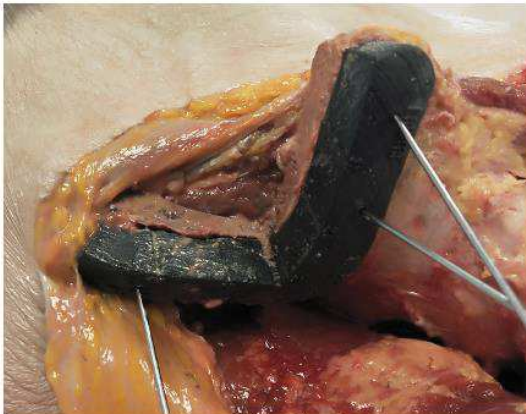
Guide « patch »



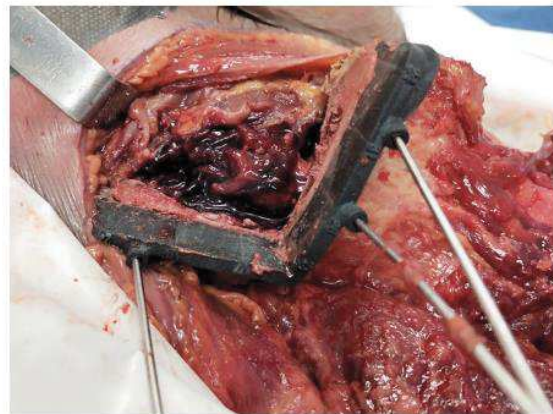A



B



C



D

Figure 7 : Photographies réalisées lors de la résection de la zone I avec A et C montrant le guide « bloc » et B et D montrant le guide en « patch », A et B avant coupe osseuse, C et D après extraction de la pièce.

2.4.2 Analyse tridimensionnelle des pièces de résection

Les pièces réséquées ont été collectées et numérotées afin d'analyser la qualité de la résection selon nos objectifs.

2.4.2.1 Préparation des pièces

Un protocole de préparation systématique a été mené, les pièces de résection ont été déperiostées, et immergées dans un mélange formol et eau (50/50) pour 48 heures, puis, elles ont été mises à sécher 12 heures. Enfin, elles ont été isolées dans des sachets plastifiés individuels numérotés (Annexe 7).

2.4.2.2 Acquisition scanographique

Une fois préparées, les pièces de résections ont été analysées par acquisition tomodensitométrie (modèle Plateforme Revolution Apex 16cm, General Electric Company, Massachussets, Etats-Unis), en séquences osseuses et parties molles (épaisseur de coupe de 0,63mm). Les fichiers DICOM ont été transmis à l'équipe d'ingénierie pour effectuer l'analyse des marges.

2.4.3 Évaluation des marges

2.4.3.1 Segmentation et recalage

Les images DICOM ont été segmentées selon les mêmes modalités que les séquences TDM initiales (Figure 8). L'obtention des modèles 3D a permis l'analyse des marges plan par plan. Le logiciel a ensuite été utilisé pour compiler des ensembles de points de coordonnées afin d'identifier les limites corticales des coupes osseuses. Les surfaces spongieuses ont été délibérément exclues afin de ne pas interférer sur les calculs des plans d'ajustement. Le recalage a été fait en meilleur alignement local et prenait en compte les points directement sur le maillage STL des zones anatomiques et non sur les plans d'exérèse pour l'alignement.

Le recalage des pièces et la mesure de l'écart maximal à la marge planifiée (EMaxMP) ont été réalisés sur le logiciel GOM 2019 (Carl Zeiss GOM Metrology GmbH, Braunschweig, Allemagne). Les autres mesures des marges (EMP et marge minimale (MMin)) ont été effectuées sur le logiciel NX (Siesmens AG, Munich, Allemagne).

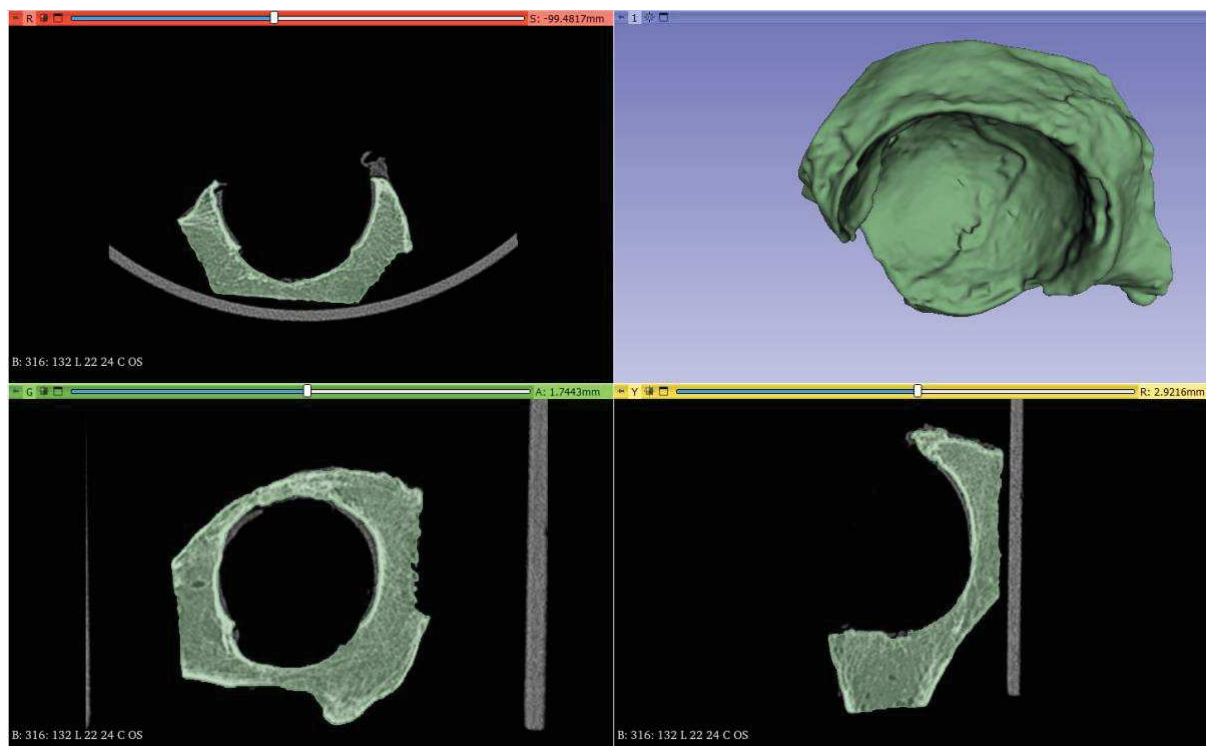


Figure 8 : Image extraite du logiciel 3D Slicer 4.11, illustrant la segmentation réalisée à partir des coupes de scanner des pièces de résection, ici d'une zone II. En haut à gauche vue axiale, en bas à gauche vue coronale, en haut à droite le modèle 3D obtenu après reconstruction, et en bas à droite vue sagittale.

2.4.3.2 Données métriques d'évaluation des marges

Nous avons analysé tous les plans de résection guidés par les GDCSM. Les données suivantes ont été calculées :

2.4.3.2.1 Écart à la marge planifiée (EMP)

Cette valeur correspondait à la distance entre le plan obtenu et le plan planifié qui passait au plus près de la tumeur (Figure 9) (49). Le plan de référence de la mesure était celui de la tumeur. L'EMP correspondait à l'écart par rapport à la planification oncologique, sans juger du respect du positionnement du GDCSM par rapport à la prévision.

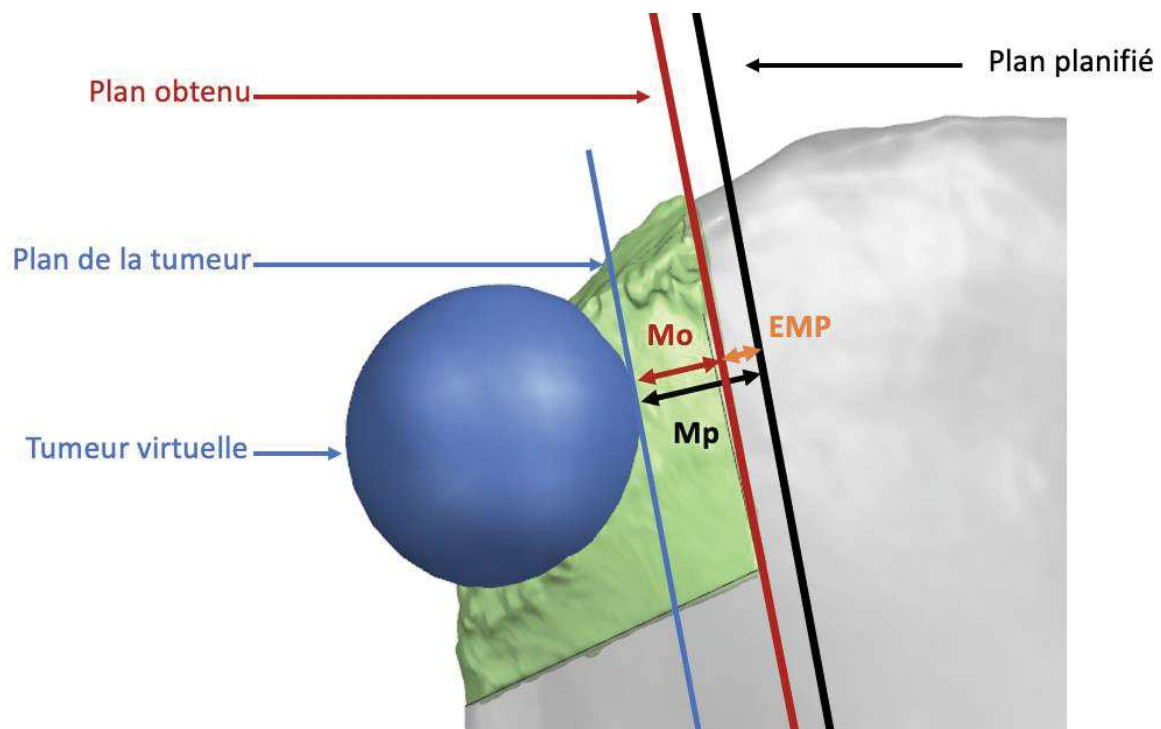


Figure 9 : Représentation 3D de la mesure de l'écart à la marge planifiée (EMP) sur une résection zone I. Plan de la tumeur correspond au plan tangent (en bleu) à la tumeur le plus proche du plan planifié. Marge obtenue (M_o) en rouge. Marge planifiée (M_p) en noir sur la figure. L'EMP en orange correspond à la différence de ces deux distances en valeur absolue.

Cette donnée, interprétée en valeur absolue, permettait d'analyser la performance oncologique globale du guide de coupe.

$$EMP = |M_o - M_p|$$

M_o étant la marge obtenue définie par la distance entre le plan de coupe obtenu et la tumeur, et M_p la marge planifiée définie par la distance entre le plan de coupe planifié et la tumeur.

$$M = dist(P, T)$$

Avec M la marge, P le plan considéré et T le modèle de la tumeur.

Nous avons aussi évalué des seuils d'erreur par rapport à la marge planifiée de 2mm, 4mm et 6mm.

2.4.3.2.2 Marge minimale

La marge minimale correspondait à la marge la plus proche vis-à-vis de la tumeur. Cette valeur a été mesurée en millimètres pour chaque guide. Elle permettait de déduire les marges de résection (R_0 , R_1 , R_2). R_0 correspondait à un écart de plus de 2mm avec la tumeur, R_1 à une distance comprise entre 0 et 2mm et R_2 une distance inférieure ou égale à 0mm.

2.4.3.2.3 Écart maximal à la marge planifiée (EMaxMP)

Cette valeur correspondait à l'écart maximal entre le plan de résection obtenu et le plan planifié. Pour cette mesure, le plan de référence était le plan planifié. Elle traduisait le respect du positionnement du guide par rapport à la prévision. Nous avons aussi choisi de l'interpréter en valeur absolue.

$$EMaxMP = |\max(\text{dist}(P_p, P_o))|$$

Avec P_p le plan de coupe planifié et P_o le plan de coupe réel obtenu (Figure 10). Les mesures de distances sont prises sur un échantillon de points placés au niveau de la limite osseuse corticale du plan de coupe réel. La direction de mesure de distance est orthogonale au plan planifié.

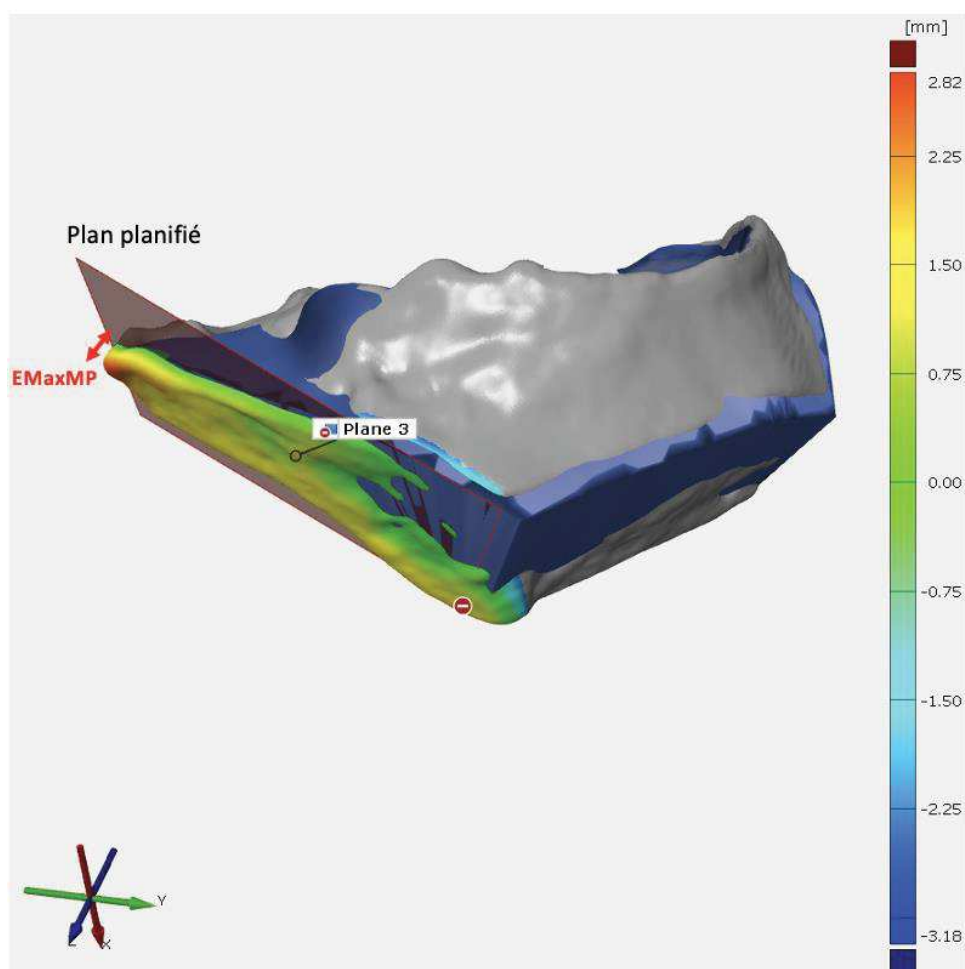


Figure 10 : Schéma 3D d'une résection de zone II avec mesure de l'écart maximal à la marge planifiée (EMaxMP), delta entre plan planifié et plan obtenu après résection. EMaxMP symbolisé en rouge sur l'image.

2.4.3.3 L'évaluation des déviations angulaires (DA)

Les données de déviations angulaires ont été collectées pour chaque plan des guides de coupe, elles se divisaient en deux composantes différentes (38). La déviation angulaire de tangage (DA de Tangage) qui était l'angle entre le plan obtenu et le plan de guidage de la coupe, avec un repère XYZ donné. Et la déviation angulaire de lacet (DA de Lacet), qui correspondait à l'angle entre le plan obtenu et planifié, mais cette fois-ci dans un référentiel orthogonal au précédent : YXZ (Figure 11).

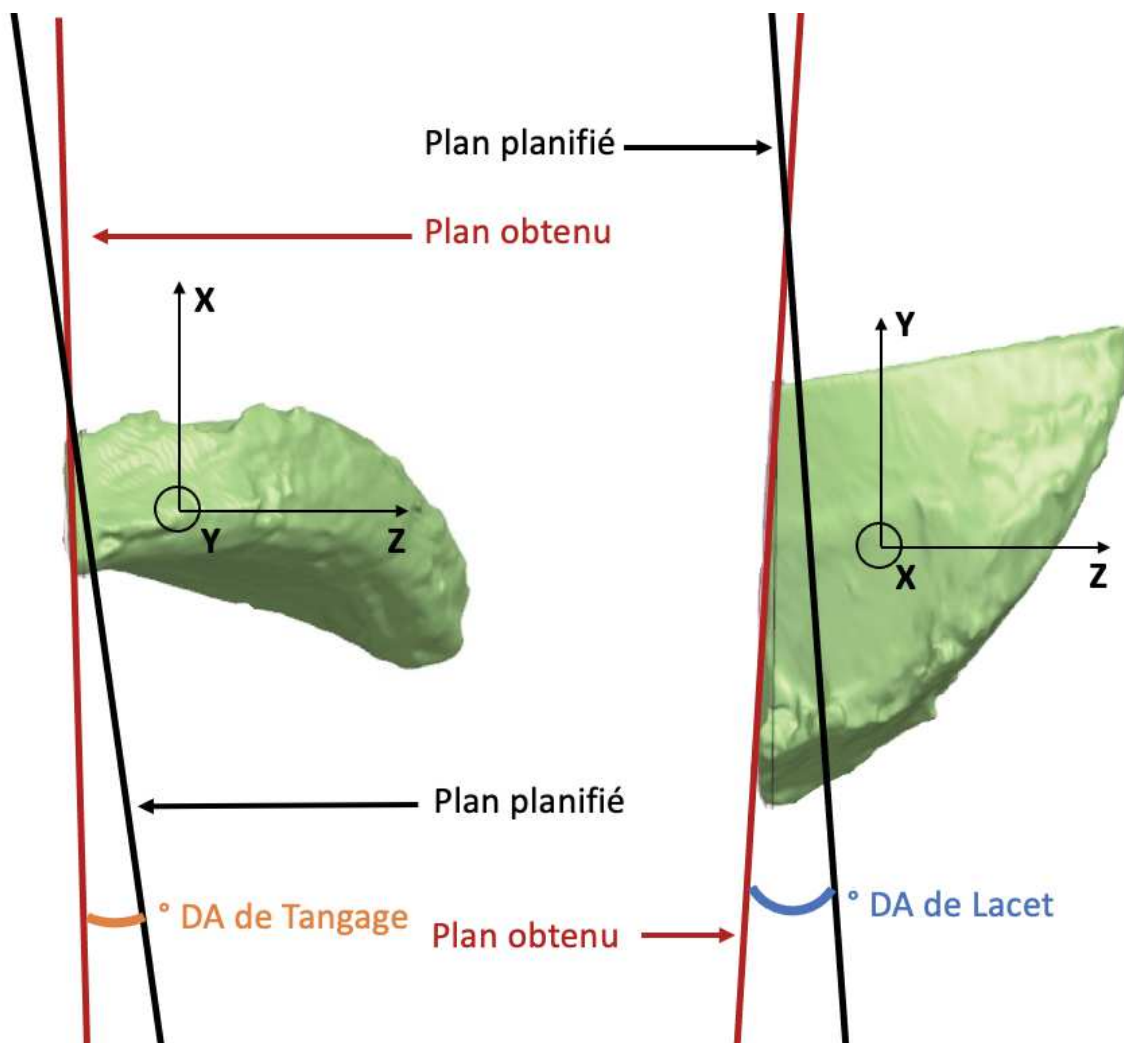


Figure 11 : Représentation 3D de la méthode de mesure des déviations angulaires : DA de Tangage et DA de Lacet sur une résection de zone I. Les plans planifiés sont représentés en noir et les plans obtenus en rouge.

Nous avons défini un système de coordonnées locales (CL) pour chaque plan planifié (Pp). Le centroïde a été défini comme le centre du plan (O). L'axe Z a été défini comme la normale de P_0 . L'axe X est défini par la bissectrice verticale du plan. L'axe Y est défini par $Y = X \wedge Z$. Un

système de coordonnées (CL') est défini pour chaque plan obtenu (P_o). Le centroïde est le point projeté O sur P_o (O'). L'axe Z' est défini comme la normale à P_o. L'axe X' est défini par la bissectrice verticale projetée sur P_o. L'axe Y est défini par $Y' = X' \wedge Z'$

Nous avons mesuré la rotation R de CL à CL' :

$$CL' = R.CL$$

La rotation R a été décomposée suivant la convention d'Euler YXZ pour extraire les rotations de tangage, de lacet et de roulis. Le tangage correspond à la rotation autour de l'axe Y, le lacet autour de l'axe X et le roulis autour de l'axe Z. Dans cette étude, nous nous sommes concentrés sur les mesures de tangage et de lacet puisque les plans 2D présentent un degré de liberté dans la rotation autour de leur normale.

2.4.4. Évaluation peropératoire de l'ergonomie et de la durée d'utilisation

2.4.4.1 Score d'ergonomie

L'ergonomie a été évaluée à l'aide d'un score subjectif sur cinq critères : d'encombrement, de facilité de mise en place, de stabilité primaire (sans les broches), de stabilité secondaire (avec les broches), et de stabilité lors de la coupe. Chaque critère était noté sur 20, le score total étant exprimé sur 100. Il a été immédiatement renseigné par l'opérateur après avoir réalisé la résection et son total était exprimé en pourcentage (Annexe 7).

2.4.4.2 Mesure de la durée opératoire

La durée totale du geste a été recueillie en secondes, tout en différenciant le temps de mise en place du guide de celui de la résection. La fin de la mise en place de la dernière broche de fixation du GDSCM distinguait ces deux étapes.

2.4.5 Évaluation de la durée et du coût de production

La durée de conception en minutes a été quantifiée, incluant le temps nécessaire à la création du design pour chaque GDSCM à partir de plans de découpe sur les modèles 3D. Les durées de segmentation et d'impression étaient identiques entre les deux variantes de GDSCM, nous avons choisi de ne pas les analyser.

Le coût en Euros de chaque GDCSM a également été estimé, comprenant le prix du matériau utilisé et le temps de l'opérateur rapporté à son taux horaire. Le coût des machines et leur entretien, ainsi que le transport des GDCSM n'étaient pas inclus.

2.5. Statistiques

Les données suivantes ont été reportées dans une base de données Excel anonymisée : identification du sujet, type de GDCSM, EMP, EMaxMP, DA de Tangage, DA de Lacet, score d'ergonomie, durée de résection, durée de production, coût de production. Les données quantitatives étaient exprimées en médiane et quartiles [Q25-75], les données qualitatives en données absolues et pourcentage. Nous avons utilisé le test de Mann-Whitney pour comparer les données quantitatives, le test du Chi-2 et le test exact de Fisher ont été utilisés pour comparer les groupes sur les données qualitatives. Le seuil de significativité de l'ensemble des tests statistiques a été fixé à 5% soit $p=0,05$. Le logiciel de statistique utilisé était : Medistica, pvalue.io 2021. <https://www.pvalue.io/fr>.

2.6 Éthique et Financement

Cette étude ne faisait pas intervenir de participants humains vivants, aucun consentement éclairé n'était nécessaire.

Cette étude a été financée par la bourse NeXT du cluster FAME (human Factors for Medical technologies) (Pr. Rigaud, Pr. Dumas). La mise à disposition des sujets anatomiques a été assurée par le Laboratoire d'Anatomie (Pr. Hamel) de la Faculté de Médecine de Nantes. Les instruments motorisés et leurs consommables ont été mis à disposition par la société DePuy Synthes (Raynham, Massachusetts, USA).

3. Résultats

3.1 Population étudiée

Cinq sujets anatomiques ont été inclus : deux sujets anatomiques féminins (40%) et trois masculins (60%). L'âge moyen des sujets était de 81,4 ans, le poids moyen était de 59 kg. Le délai moyen de l'imagerie était de 2,8 ans avec un minimum de 1 mois et un maximum de 8 ans.

		Cohorte totale (n=5)
Caractéristiques démographiques		
	Age (ans)	81,4± 7,0
	Hommes	3 (60%)
	Femmes	2 (40%)
	Poids (kg)	59 ± 13,2
Imagerie TDM		
	Délai d'ancienneté (années)	2,8 ± 2,9
	Épaisseur coupe (mm)	1,3 ± 0,4

Tableau 2 : Données descriptives de la population étudiée

3.2 Production des guides de coupe sur mesure

La durée de conception médiane en minutes était de 18,3 [14,4 ; 27,1] pour le design « bloc » contre 20,9 [17,1 ; 26,1] pour le design « patch » sans différence significative ($p=0,520$). La durée de segmentation était la même pour tous les bassins, elle était de 30 minutes. L'impression des guides de coupe était de 13,6 heures pour chaque guide, temps d'impression et de manipulation par le technicien inclus.

Nous n'avons pas observé de différence significative sur le coût (matériau et coût de l'opérateur) des guides de coupe en fonction de leur design avec une médiane de 156€ [152 ; 163] pour le groupe « bloc » contre 155€ [154 ; 159] pour le groupe « patch », $p=1$.

3.3 Évaluation des marges

Nous avons analysé chaque plan de coupe, au total 90, répartis équitablement dans les deux groupes « bloc » et « patch ».

3.3.1 Analyse des critères métriques de marges

Les données métriques d'écart par rapport à la marge planifiée (EMP), d'écart maximal par rapport à la marge planifiée (EMaxMP), et les marges minimales sont décrites dans le Tableau 3.

	« bloc » (n = 45)	« patch » (n = 45)	p
EMP (mm)	2,3 [1,0; 3,7]	1,0 [0,5; 2,0]	0,019
EMaxMP (mm)	4,1 [2,6; 6,4]	2,6 [1,8; 4,2]	0,002
Marges minimales (mm)	5,6 [2,1; 8,8]	4,3 [2,9; 8,3]	0,775

Tableau 3 : Tableau récapitulatif des données analysées pour l'évaluation métriques des marges en comparant les deux designs. Analyse réalisée par test de Mann-Whitney, avec un seuil de significativité < 0,05. Données exprimées en médiane [Q25-75].

3.3.1.1 Analyse de l'écart à la marge planifiée (EMP).

Concernant l'EMP, les guides « bloc » obtenaient un écart significativement supérieur par rapport aux guides « patch » avec une médiane de 2,3mm [1,0 ; 3,7] contre 1,0mm [0,5 ; 2,0] (p=0,019) (Figure 12).

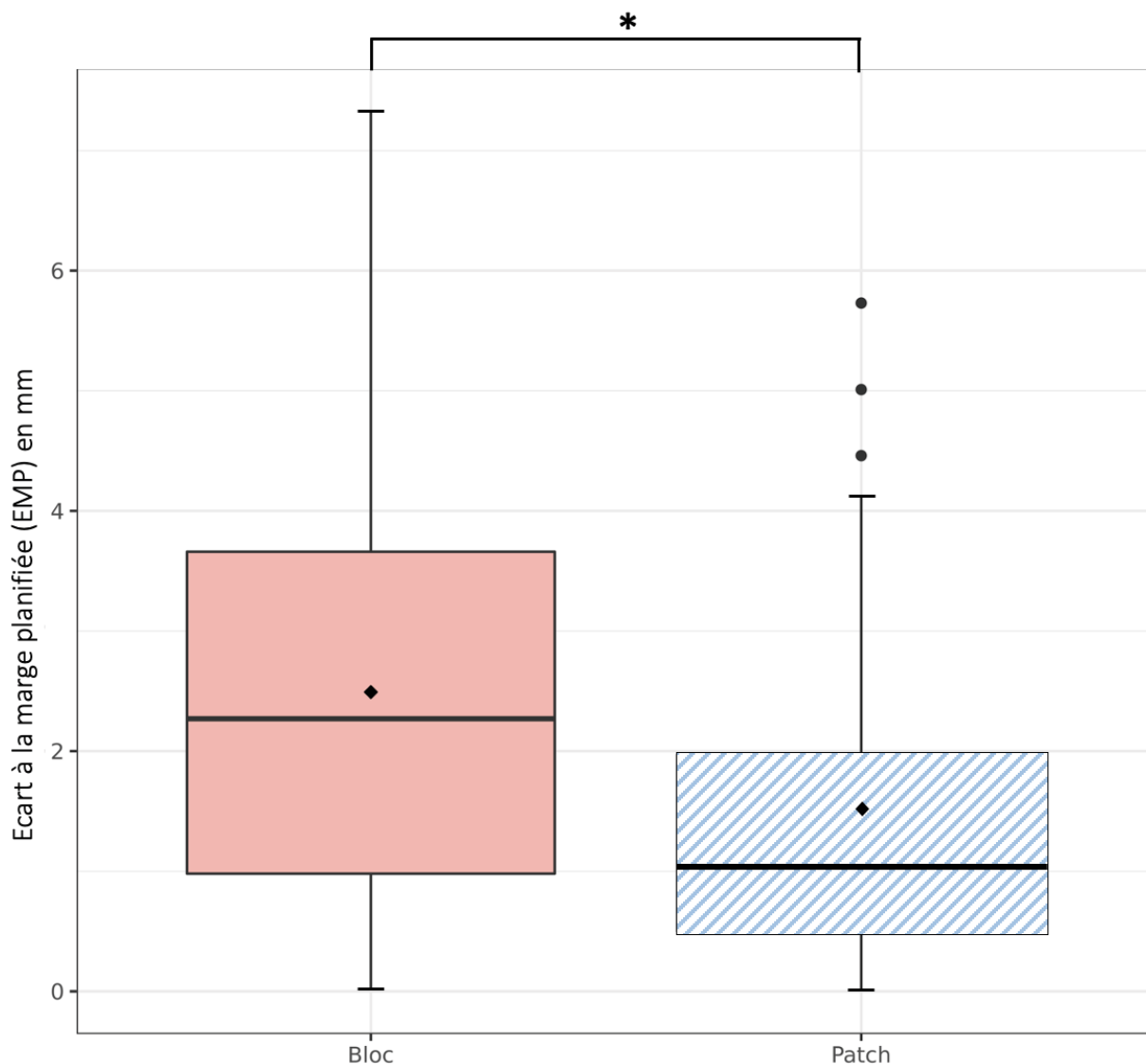


Figure 12 : Diagramme Box Plot représentant la répartition de l'écart à la marge planifiée (EMP) en fonction du design « bloc » (box plot uni) ou « patch » (box plot à rayure) * : p=0,019, test de Mann Whithney.

Nous avons analysé l'écart à la marge planifiée (EMP) en fonction des seuils de 2mm, 4mm et 6mm (Tableau 4). Nous observons significativement plus d'EMP > 2mm pour les guides de coupe « bloc » par rapport aux guides « patch » (n=25, 55,6% contre n=11, 24,5% ; p=0.002) (Figure 13).

	« bloc » (n = 45)	« patch » (n = 45)	p	test
EMP >2mm	25 (55,6%)	11 (24,5%)	0,002	Chi2
EMP >4mm	8 (17,8%)	5 (11,1%)	0,368	Chi2
EMP >6mm	4 (8,9%)	0 (0%)	0,117	Fisher

Tableau 4 : Tableau récapitulatif des pourcentages d'EMP en fonction des seuils de 2mm, 4mm, 6mm ainsi que du design du guide de coupe, seuil de significativité < 0,05

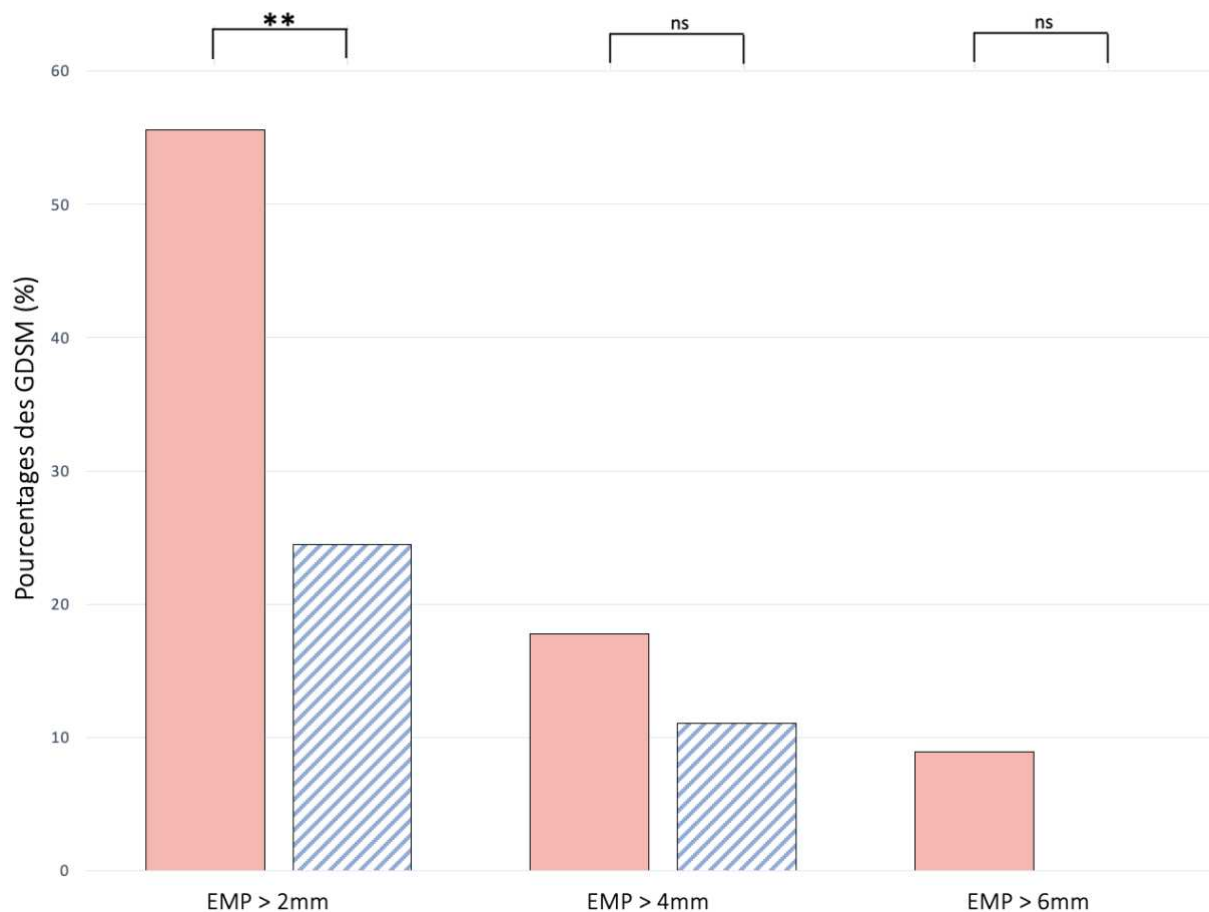


Figure 13 : Diagramme en barre représentant le pourcentage des guides de coupe ayant un écart à la marge planifiée (EMP) supérieur à 2mm, 4mm, 6mm, en fonction de leur design « bloc » (barre unie) ou « patch » (barre à rayure). Ns : non significatif, ** : p=0,002, test de Chi 2.

3.3.1.2 Analyse des marges minimales

Pour les marges minimales, les guides « bloc » obtenaient une médiane de 5,6mm [2,1 ; 8,8] contre 4,3mm [2,9 ; 8,3] pour les guides « patch ». Cette différence n'était pas significative ($p=0,775$). A noter que deux marges minimales étaient intra-lésionnelles pour les guides « bloc » dans deux zones I-IV. La marge planifiée était de 5mm sur ces coupes et les marges de résection étaient respectivement de -2,3mm et -1,8mm (Figure 14).

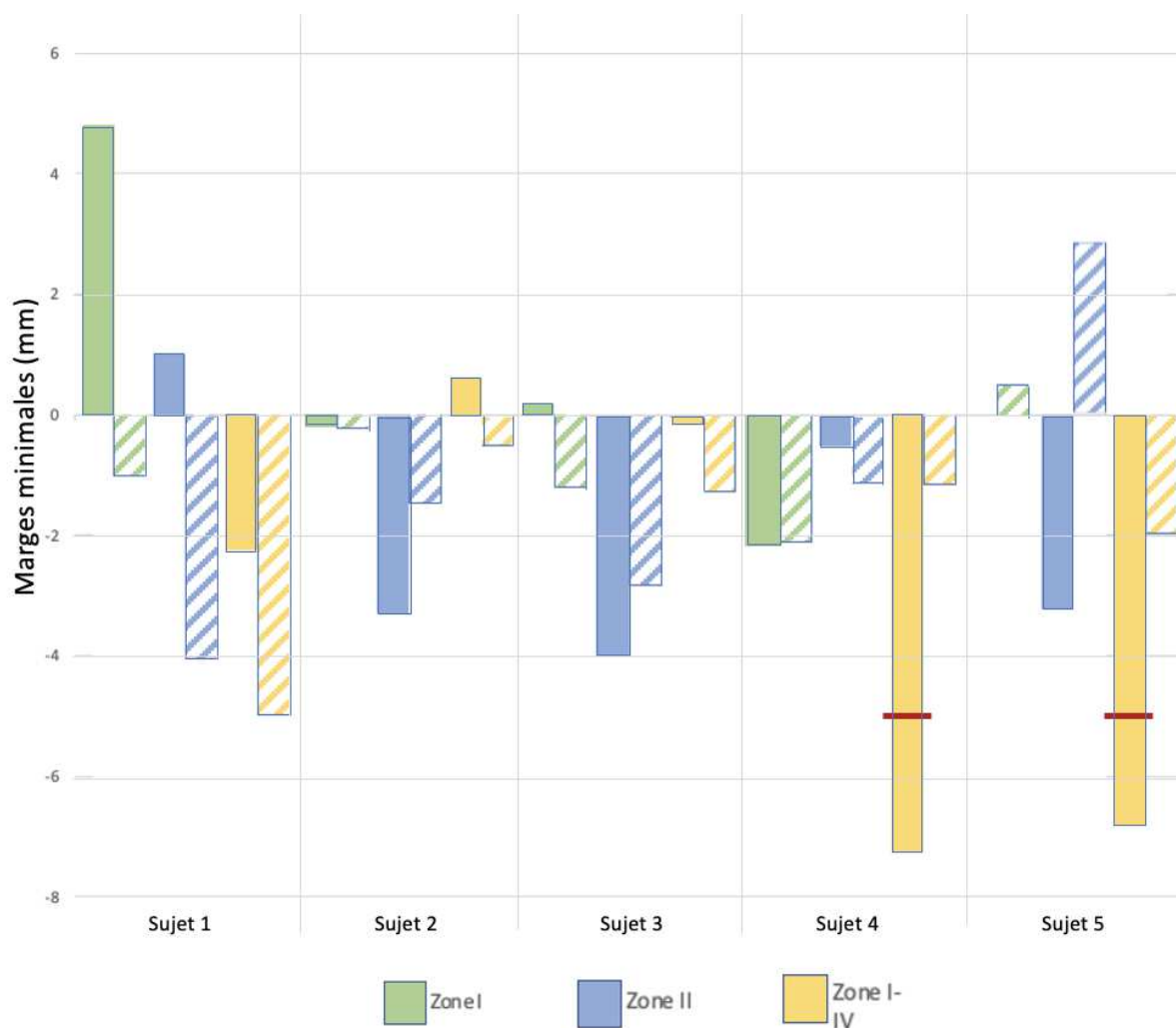


Figure 14 : Diagramme en barre symbolisant la répartition des marges minimales en fonction du design « bloc » (barre unie) ou « patch » (barre à rayure) et de la zone anatomique pelvienne en ordonnée pour un même sujet anatomique en abscisse. Le 0 correspond à la marge planifiée, l'extrémité des barres au plan de coupe le plus proche de la tumeur. Les traits rouges représentent les résections intra-lésionnelles.

Nous ne retrouvons pas de différence significative lors de l'analyse en fonction des critères R0, R1, R2 malgré les deux résections R2 dans les guides « bloc » contre zéro pour les guides « patch » (Tableau 5).

	« bloc » (n = 15)	« patch » (n = 15)	p	test
R0	12 (80%)	14 (93%)	0.598	Fisher
R1	1 (6.7%)	1 (6.7%)	1	Fisher
R2	2 (13%)	0 (0%)	0.483	Fisher

Tableau 5 : Tableau des marges minimales en fonction du design , R2 étant une marge ≤ 0 mm, R1 entre 0 et 2mm et R0 > 2mm, seuil de significativité < 0,05.

3.3.1.3 Analyse de l'écart maximal à la marge planifiée (EMaxMP).

Concernant l'EMaxMP, les guides « bloc » obtenaient une médiane de 4,1mm [2,6 ; 6,4] qui était significativement supérieure à celle des guides « patch » de 2,6mm [1,8 ; 4,2] ($p=0,002$) (Figure 15).

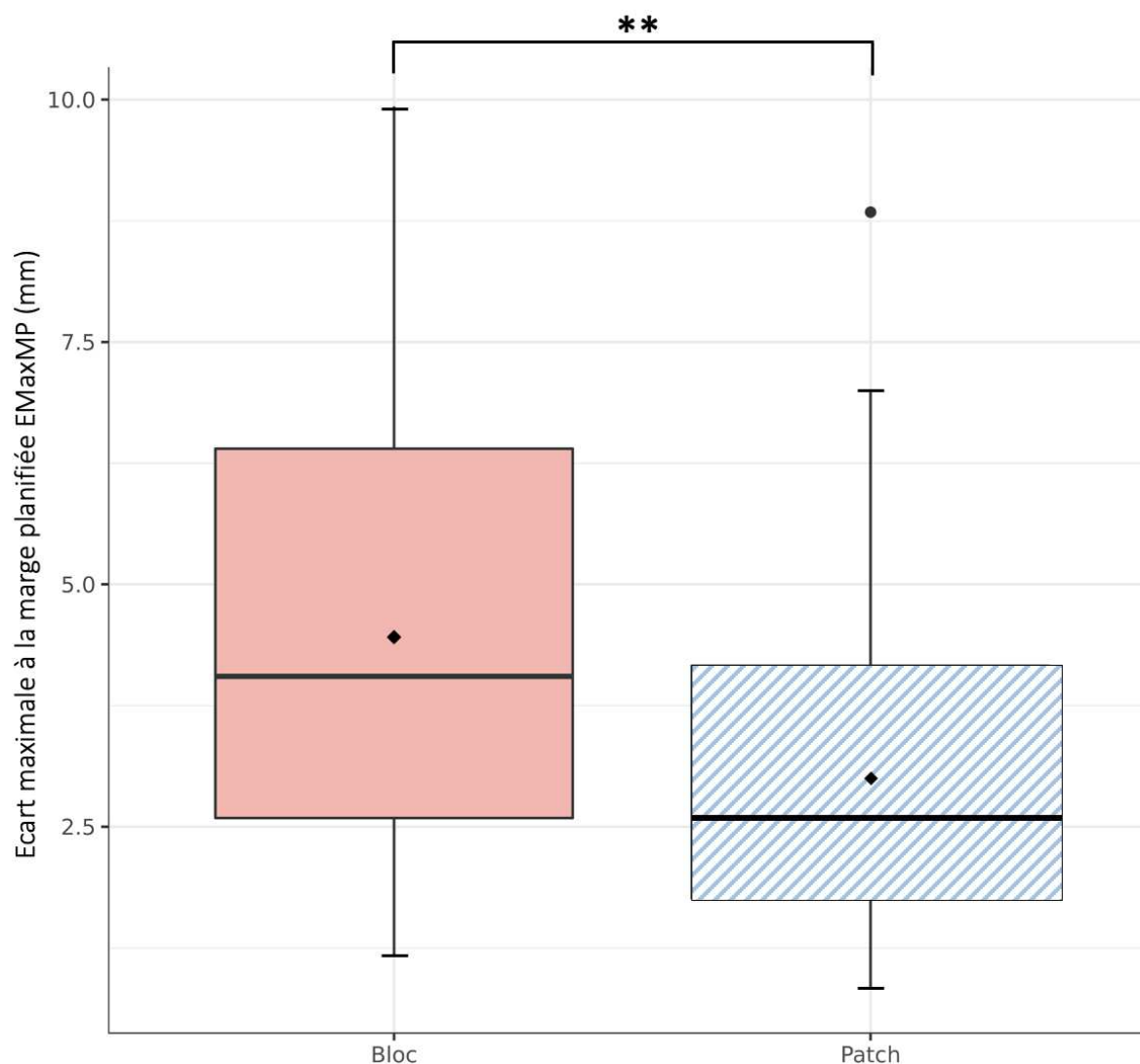


Figure 15 : Diagramme en Box Plot représentant la répartition de l'écart maximal à la marge planifiée (EMaxMP) en fonction du design « bloc » (box plot uni) ou « patch » (box plot à rayure) **: $p=0,002$, test de Mann Whitney.

3.3.2 Analyse des déviations angulaires (DA)

Pour l'analyse des déviations angulaires, nous avons étudié deux critères, la DA de Tangage qui correspondait à l'angle entre le plan de guidage du guide de coupe et le plan obtenu et la DA de Lacet qui correspondait à un angle similaire situé dans le plan orthogonal (Tableau 6).

	« bloc » (n = 45)	« patch » (n = 45)	p
DA de Tangage (°)	3,7 [1,8; 7,0]	3,2 [1,1; 5,7]	0,287
DA de Lacet (°)	1,5 [0,9; 3,1]	2,4 [0,9; 5,4]	0,096

Tableau 6 : Tableau récapitulatif des données d'évaluation de marges angulaires. Données exprimées en médiane[Q25-75], seuil de significativité < 0,05

3.3.2.1 Analyse de la DA de Tangage

Lors de l'étude de la DA de Tangage, nous ne retrouvons pas de différence significative entre les guides « bloc » avec une médiane de 3,7° [1,8 ; 7,0] contre 3,2° [1,1 ; 5,7] pour les guides « patch », p=0,287.

3.3.2.2 Analyse de la DA de Lacet

Pour la DA de Lacet, elle était supérieure dans les guides « bloc » avec une médiane de 1,5° [0,9 ; 3,2] et les guides « patch » de 2,4° [0,9 ; 5,4], sans atteindre le seuil de significativité p=0,096.

3.3.3 Analyse en fonction de la localisation

Nous observons pour les guides « bloc », une médiane pour l'EMaxMP de 3,8mm [2,9 ; 6,1] et elle était significativement supérieure à celle des guides « patch » 2,5mm [1,2 ; 3,3] (p=0,006), au niveau de la zone I-IV. On retrouvait aussi une tendance pour l'EMP en zone II avec 3,3mm [1,9 ; 3,7] pour les guides « blocs » et 1,1mm [0,8 ; 2,5] pour les guides « patch » (p=0,097). Le reste de l'analyse des différents critères en fonction des zones tumorales et du design des guides de coupe n'identifiait pas de différence significative (Annexe 9).

3.4 Évaluation de l'ergonomie et de la durée opératoire

3.4.1 Analyse de l'ergonomie

L'ergonomie a été évaluée par un score comportant 5 critères, nous retrouvons les résultats suivants (Tableau 7) :

	« bloc » (n = 15)	« patch » (n = 15)	p
Score d'ergonomie global	84% [80; 88]	92% [84; 96]	0,031
Encombrement	12 [8; 16]	20 [20; 20]	<0,001
Mise en place	16 [12; 16]	20 [16; 20]	0,011
Stabilité primaire	16 [16; 20]	16 [14; 18]	0,382
Stabilité secondaire	20 [20; 20]	20 [18; 20]	0,532
Stabilité à la coupe	20 [18; 20]	16 [16; 20]	0,265

Tableau 7 : Tableau récapitulatif des données d'ergonomie en fonction du design. Analyse test de Mann-Whitney, avec un seuil de significativité < 0,05. Données exprimées en médiane[Q25-75].

Le score d'ergonomie de 84% [80 ; 88] du groupe « bloc » était significativement plus faible que celui du groupe « patch » de 92% [84 ; 96] ($p=0,031$) (Figure 16). Nous avons constaté que le groupe « bloc » avait un score significativement plus faible sur les critères d'encombrement, 12/20 [8 ; 16] contre 20/20 [20 ; 20] pour les guides « patch » ($p<0,001$), ainsi que sur le critère de positionnement 16/20 [12 ; 16] pour les guides « bloc » et 20/20 [16 ; 20] pour les guides « patch » ($p=0,011$).

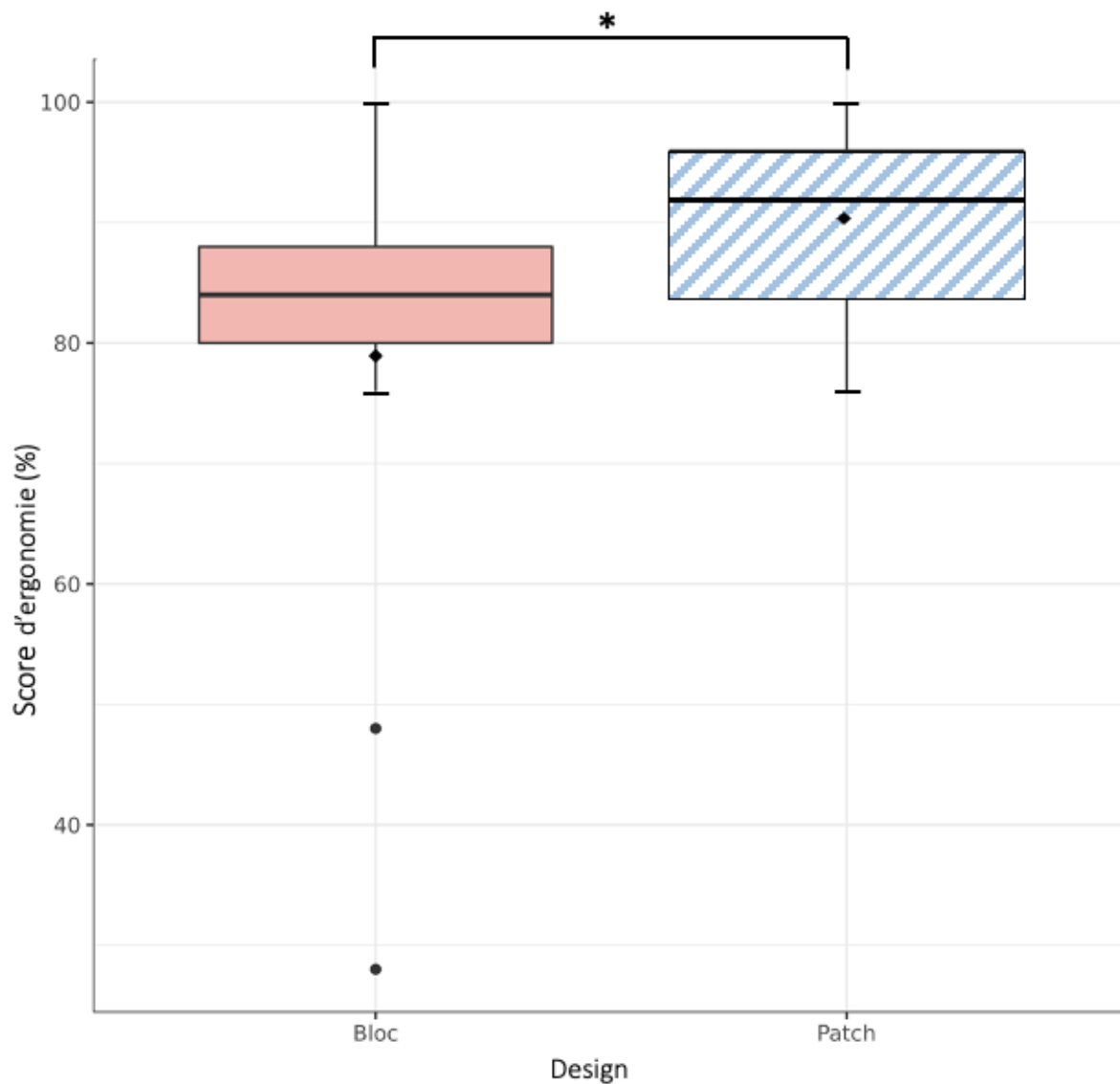


Figure 16 : Comparaison en Box plot du score d'ergonomie en fonction du type de design. Comparaison entre les designs « bloc » (box-plot uni) et « patch » (box-plot rayure). * $p=0,031$ test de Mann-Whitney

3.4.2 Ergonomie en fonction de la zone tumorale

L'analyse du score global d'ergonomie en fonction de la zone tumorale identifiait une différence significative pour les zones I-IV en faveur du design « patch » ($p=0,021$) (Figure 17). Nous n'avons pas de différence significative pour les autres localisations (zone I et II). A noter que pour la zone II le critère d'encombrement isolé était en faveur du design « patch » ($p=0,007$). (Annexe 10)

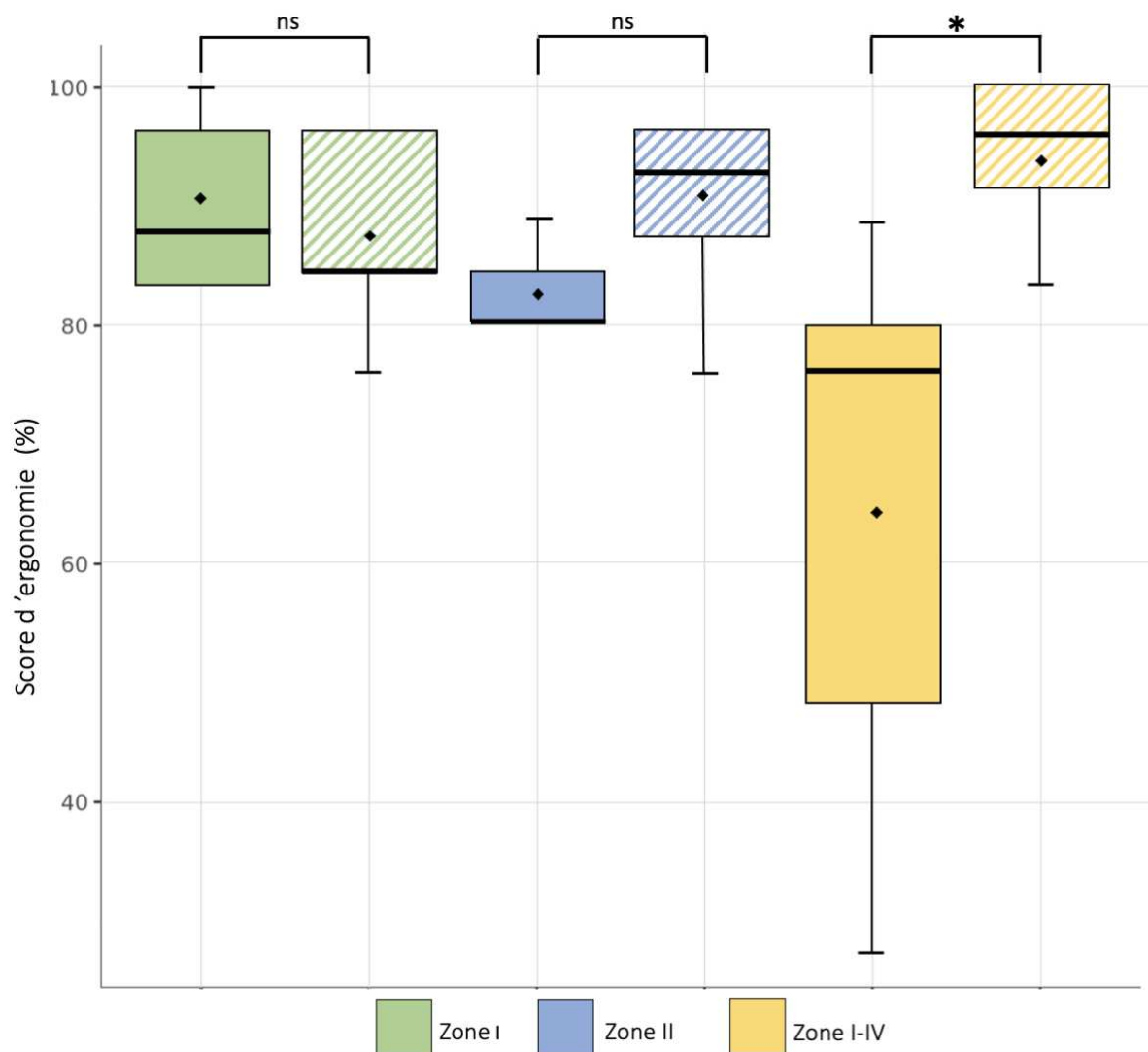


Figure 17 : Diagramme en Box Plot comparant le score d'ergonomie en fonction du design « bloc » (uni) ou « patch » (rayures) ainsi que de la localisation des tumeurs virtuelles, zone I (vert), zone II (bleu), zone I-IV (jaune). Test de Mann Whitney. Ns : différence non significative. * : différence significative $p=0,021$.

3.4.3 Analyse de la durée opératoire

Malgré une durée totale médiane supérieure dans le groupe « bloc » par rapport au groupe « patch », nous n'avons pas identifié de différence significative entre les deux types de GDCSM sur la durée d'utilisation totale ($p=0,337$), ni sur les étapes de mise en place ($p=0,827$) ou de résection ($p=0,331$) (Tableau 8).

	« bloc » (n = 15)	« patch » (n = 14)	p
Durée mise en place (s)	177 [104; 224]	132 [81; 208]	0,337
Durée résection (s)	70 [58; 144]	85 [40; 154]	0,827
Durée opératoire totale (s)	226 [166; 369]	176 [138; 349]	0,331

Tableau 8 : Tableau récapitulatif des données de durée opératoire en fonction du design « bloc » et « patch » exprimées en secondes, analyse test de Mann-Whitney, seuil de significativité < 0,05. Données exprimées en médiane[Q25-75].

4. Discussion

Les GDCSM sont des outils d'assistance chirurgicale pour les résections des tumeurs osseuses primitives, qui augmentent la précision selon Cartiaux et al. en 2014, sécurisent les marges, et diminuent le risque de récurrence locale selon Evrard et al. en 2019 par rapport aux ostéotomies à main levée (30,31,35,43,49). En préservant un maximum de stock osseux, ils facilitent la reconstruction prothétique par implant massif, ou par prothèse sur mesure (54,59). Toutes ces qualités expliquent l'intérêt croissant qu'engendre ces dispositifs en chirurgie oncologique osseuse.

Notre travail s'est focalisé sur la région pelvienne, car elle est réputée difficile à appréhender, et semble justifier pleinement l'utilisation de GDCSM. Le principal défi de cette aide technique réside cependant dans son bon positionnement, et sa tenue à la coupe, ces problématiques ont déjà été décrites par Garcia Sevilla et al. (39,47). A l'heure actuelle, il existe de nombreuses variantes identifiées de GDCSM comme les designs « bloc » ou « patch », sans consensus sur un modèle optimal. Il n'existe pas d'étude identifiant les critères permettant de fiabiliser l'usage de ces dispositifs. Il semble ainsi nécessaire d'établir des recommandations claires quant à la conception de GDCSM afin d'optimiser leur précision. Ce manque dans la littérature nous a ainsi encouragé à questionner l'impact du design d'un GDCSM sur ses performances en termes de marges de résection et d'ergonomie en condition oncologique osseuse.

Nous émettions l'hypothèse que le design « patch » respecterait mieux la planification et ainsi les marges de résection.

4.1 Choix méthodologiques

La collaboration entre ingénieurs de l'école Centrale et chirurgiens oncologiques du CHU de Nantes était l'essence de notre projet : 3D Bone Print, financé par la bourse NeXT du cluster FAME (human Factors for Medical Technologies) (Pr. Rigaud, Pr. Dumas). Nous voulions par un volet expérimental clinique évaluer l'impact du design sur des critères de précision et d'ergonomie.

4.1.1 Design

Nous avons choisi de comparer les deux variantes de GDCSM les plus fréquemment rencontrées dans la littérature (Annexe 1). Les designs de GDCSM avec fente (25,48) ont été exclus, ils nous semblaient moins adaptés pour les résections de tumeurs osseuses de bassin. En effet la fente peut entraver l'extraction de la pièce qui doit parfois être entreprise en urgence devant des saignements majeurs (35). Nous avons choisi d'exclure les designs avec extensions stabilisatrices qui posaient un problème de reproductibilité et d'abord extensif, et ne semblaient donc pas adaptés à notre travail. Par ailleurs, n'existant pas de consensus ni d'étude sur le sujet, nous avons décidé conjointement entre ingénieurs et chirurgiens oncologues osseux d'une surface de guidage de coupe de 15mm de hauteur pour les deux groupes. Les contraintes logistiques et matérielles nous ont aussi poussé à n'étudier que deux types de GDCSM.

4.1.2 Modélisation tumorale et zones de résection.

Les zones tumorales et leurs volumes ont été sélectionnés afin de réaliser trois résections osseuses par hémi bassin, sans interférences entre elles. Nous avons choisi trois localisations classiques de tumeurs osseuses, avec à chaque fois, un nombre de plans de coupe et une profondeur d'abord variables. Au niveau de la sacro-iliaque, nous avons opté pour une résection de la partie inférieure pour ne pas compromettre la continuité de l'anneau pelvien.

Nous avons choisi des marges systématiques de 10mm, et de 5mm au niveau des trous sacrés, il s'agit de marges classiques en chirurgie oncologique avec guide de coupe (35,38,59), alors qu'en chirurgie d'exérèse à main levée, les marges visées sont habituellement de l'ordre de 15 à 20mm (31).

4.1.3 L'ergonomie

L'objectif de l'étude était de reproduire les conditions peropératoires les plus réalistes possibles, afin d'étudier idéalement l'impact du design et de l'ergonomie des GDSCM. Par conséquent, nous avons réalisé nos manipulations sur des sujets anatomiques entiers. Ils étaient installés en position chirurgicale avec une table à hauteur réglable, un scialytique, des aides opératoires et une instrumentation similaire à celle utilisée au bloc opératoire.

Nous n'avons pas identifié de score d'ergonomie de référence dans la littérature sur notre thématique. Gouin et al. en 2014 évaluaient l'ergonomie dans une série prospective de 11 résections de cas réels, en tenant compte uniquement de la facilité du positionnement selon quatre nuances subjectives (35). Nous avons ainsi choisi de créer un score composite de toute pièce, conjointement avec des chirurgiens oncologues, en rassemblant les critères les plus pertinents pour un opérateur confronté à ce type de chirurgie (encombrement et mise en place, stabilité avant et après brochage, ainsi qu'à la coupe). Nous nous sommes basés sur des scores utilisateurs existant pour d'autres dispositifs chirurgicaux.

4.2 A propos des résultats sur les critères d'études des marges

4.2.1 Écart par rapport à la marge planifiée (EMP), écart maximal à la marge planifiée (EMaxMP) et marges minimales

Nous avons constaté que le design « patch » était significativement plus performant que le design « bloc » sur les critères de l'EMP et de l'EMaxMP, respectivement 1,0mm vs 2,3mm ($p=0,019$) et 2,6mm vs 4,1mm ($p=0,002$). Ces différences significatives ont été retrouvées en particulier pour la zone I-IV, où nous identifions un EMaxMP de 2,5mm vs 3,8mm ($p=0,006$). Nous observons aussi une tendance pour la EMP de la zone I-IV 1,1mm vs 2,1mm ($p=0,069$), ainsi que de la zone II 1,1mm vs 3,3mm ($p=0,097$).

Nos données sont cependant difficilement comparables à celles de la littérature. En effet, notre étude est la seule à ce jour de ce type à comparer deux designs de GDSCM en condition de chirurgie oncologique osseuse.

On peut toutefois noter que Gouin et al. en 2014, dans une série prospective mono-opérateur de 11 patients (majoritairement des résections en zone II, n= 8) , avec un design « bloc » obtenaient des résultats proches (35). L'EMP moyenne était de -0,8mm (IC à 95% : -1,8 à 0,1mm) et l'EMaxMP moyen de 2,5mm (IC95% : 1,8 à 3,2mm). Cependant, l'interprétation fine de ces données est délicate car nous utilisons des valeurs absolues sur ces deux critères, contrairement à Gouin et al.

Sallent et al. en 2017 ont comparé sur cinq bassins de sujets anatomiques, des résections à main levée contre des GDCSM « patch », sur une ostéotomie monoplan en zone I-IV et biplan en zone II (38). Leurs analyses de l'EMP pour les zone II et I-IV identifiaient respectivement une moyenne de 5mm et 4,8mm. Nos médianes semblaient sensiblement inférieures sur ces critères et sur ces deux zones, pour nos deux designs.

Cartiaux et al. en 2014 ont évalué les trois méthodes de résection sur os synthétiques (GDCSM de design « bloc », navigation, main levée) sur une ostéotomie biplan en zone II, réalisée par 24 opérateurs d'expérience différente (10 séniors expérimentés, 14 internes) (49). Ils retrouvaient une moyenne d'EMP de 0,15mm et d'EMaxMP de 1,1mm. Leurs résultats semblent plus précis en comparaison à notre sous-groupe « bloc » en zone II (médiane EMP 3,3mm et EMaxMP 4,8mm). Ces différences s'expliquent par l'utilisation d'os synthétiques ainsi que d'une installation offrant plus d'aisance. En effet l'absence de parties molles facilite l'accès et la mise en place des GDCSM. Le modèle d'os synthétique n'est probablement pas le plus adapté pour évaluer finement le design d'un GDCSM, par manque de reproductibilité des contraintes anatomiques locales et ceci a pu influencer positivement leurs résultats.

Nos résultats ont montré que les guides « patch » étaient significativement plus fiables pour reproduire la planification préopératoire, nous avons ainsi deux fois moins de guides « patch » avec un EMP > 2mm (24,5% contre 55,6% ; p=0,002). De plus, aucun guide « patch » n'avait d'EMP > 6mm contre quatre guides « bloc » (0% contre 8,9% ; p=0,117).

L'étude des marges minimales a identifié deux résections R2 (en zone I-IV) dans le groupe « bloc ». Aucune n'était présente dans le groupe « patch ». En dehors de ces cas, nos résultats sont en accord avec la littérature, et confirment l'excellente précision des guides de coupe pour la chirurgie oncologique orthopédique du pelvis. En effet, Gouin et al. en 2014 n'avaient qu'une résection R2 due à des complications peropératoires obligeant une extraction rapide

(35). Evrard et al. en 2019 confirmait aussi ces résultats, avec une résection R1 (programmée pour épargner la racine S1) parmi leur série prospective de neuf cas réels (31).

4.2.2 Les déviations angulaires de tangage (DA de Tangage) et de lacet (DA de Lacet)

La déviation angulaire de tangage (DA de Tangage), correspondait à l'angle entre le plan de guidage de la lame et le plan de coupe obtenu. Nous n'avions pas de différence significative entre les deux groupes. Ce résultat s'explique logiquement puisque les plans de guidage étaient identiques pour nos deux designs. Les différences observées seraient liées à la variabilité inter-opérateurs due à un angle d'attaque non optimal.

La déviation angulaire de lacet (DA de Lacet), qui évaluait la déviation dans un plan orthogonal, traduisait la capacité du guide à se déformer. Nous avons constaté une tendance non significative en faveur du groupe « bloc » (1,5° contre 2,4° ; $p=0,096$). Nous la retrouvions aussi pour les sous-groupes en zone II (1,1° contre 2,9° ; $p=0,267$) et zone I-IV (1,7° contre 2,8° ; $p=0,174$).

Les GDCSM « bloc » étaient plus épais (20mm) et rigides, ils avaient une DA de Lacet plus faible, témoin d'une moindre tendance à se déformer. La plus faible épaisseur (5mm) des guides « patch » autorisait une flexion plus importante dans le plan (Y,Z), lors de la mise en position par le chirurgien, responsable d'une légère fermeture des plans de coupe autour de la tumeur, se traduisant par une DA de Lacet plus élevée. Cependant cette augmentation n'avait pas de retentissement objectivé sur l'EMP et l'EMaxMP dans ce groupe.

En 2017, Sallent et al, ont étudié les déviations angulaires selon le même procédé pour un design « patch » avec une surface de guidage de scie supérieure (20mm) (38). Ils obtenaient respectivement pour les zones II et I-IV une DA de Tangage moyen de 5,4° et de 4,5°. Nous obtenions des résultats discrètement plus précis dans nos sous-groupes « patch » en zone II et I-IV (3,7° et 2,8°) malgré une surface de guidage inférieure de 15mm.

4.2.3 Interprétation globale et hypothèses sur nos résultats

A la vue de nos résultats, le design « patch » a été significativement plus performant sur l'écart à la marge planifiée (EMP) et sur l'écart maximal à la marge planifiée (EMaxMP). Ce type de guide semble donc plus fiable pour reproduire la planification. Les guides « patch » avaient aussi une tendance à être plus souples avec une DA de Lacet supérieure, sans pour autant altérer significativement le respect des marges.

Il est admis que le TDM ne prend pas en compte les parties molles de façon précise dans la conception d'un guide de coupe, ce qui est responsable d'une différence entre la planification et la réalité, puisqu'il paraît illusoire d'obtenir un os dénué de structures capsulo-ligamentaires et tendineuses, particulièrement robustes et puissantes au niveau du bassin. Le design « patch » serait donc plus tolérant envers cet excès de parties molles à la surface de l'os. Effectivement, il semble plus aisé de décharner l'os sur quelques points stratégiques (« patch »), que sur une surface étendue (« bloc »). De plus, la souplesse du guide « patch et sa moindre épaisseur lui procurent de la liberté envers les parties molles, autorisant une meilleure mise en place.

Nous pouvons supposer que le design « patch » est donc moins soumis aux contraintes des parties molles, et autorise un meilleur positionnement. Cette hypothèse prend de l'envergure lors de l'analyse par zone. En effet, le design « patch » était plus performant dans les zones II et I-IV plus profondes et plus complexes, et nous n'avions pas de différence sur la zone I plus superficielle et accessible, où l'influence des parties molles est plus faible (39). Cette facilité de mise en place n'a donné lieu à aucune résection intra-lésionnelle contre deux en zone I-IV avec le design « bloc ». Pour la zone I-IV, nous effectuons une résection intra-articulaire, donc au sein des structures capsulo-ligamentaires adhérentes et résistantes, probablement responsable des erreurs décrites précédemment. Le nombre de plans pourrait aussi influencer sur cette différence, car on peut supposer que plus il y a de plans, plus la forme géométrique est complexe ; dans ce cas le caractère souple et fin du GDCSM « patch » le rendrait plus tolérant et il serait plus simple à positionner par rapport à un guide « bloc » plus épais et donc plus rigide. Il faut noter que dans notre étude, les GDCSM en zone I avaient deux plans, ceux en zone II en avaient trois, et la zone I-IV en comportaient quatre, il est donc délicat de statuer formellement sur l'effet du nombre de plans ou de la localisation dans nos conclusions, du fait d'un risque de biais de confusion.

L'autre hypothèse d'une différence de stabilité à la coupe variable entre les deux designs ne semble pas cohérente. Car, on peut supposer que si le guide était mobile lors de la coupe, cela influencerait davantage les déviations angulaires, notamment la DA de Tangage. Or, nous n'avons pas de différence significative en ce sens, ce qui nous laisse penser que la stabilité et les capacités de guidage étaient similaires.

En définitive, l'hypothèse que le design « patch » est plus facile à positionner semble à retenir, car il est moins sujet à l'influence des parties molles. Notre étude montre ainsi que ce design semble plus fiable au niveau du bassin notamment dans les zones profondes et exigües (zone II et I-IV).

4.3 A propos de l'ergonomie et de la durée opératoire

Nous avons montré que l'ergonomie des GDCSM « patch » était significativement supérieure par rapport aux GDCSM « bloc » avec des scores de 92% contre 84% ($p=0,031$) et nous retrouvons la même différence significative pour la zone I-IV avec des scores de 96% contre 76% ($p=0,021$).

Nous ne retrouvons pas de différence significative sur la durée totale d'utilisation, ni sur la durée de mise en place ou de résection, nous observons ainsi une durée totale opératoire avec une médiane similaire de 4 minutes pour les deux designs.

Gouin et al. en 2014, ont étudié l'ergonomie à travers le positionnement, jugé excellent pour 7 guides sur 11. Ils ont aussi étudié la durée de mise en place avec un temps moyen de 5 minutes par guide. Les autres études sur le sujet, n'analysaient pas l'ergonomie, elles étaient effectuées sur os synthétique pour Cartiaux et al., sur bassin décharné pour Sallent et al., ou sur fémur décharné pour Khan et al. (38,49,60).

A la vue de nos résultats, nous pouvons dire que le design « patch » était significativement plus ergonomique, l'analyse des critères de notre score confirme cette différence sur les items de mise en place et donc de positionnement (20/20 contre 16/20 ; $p=0,011$) ainsi que d'encombrement (20/20 contre 12/20 ; $p.<0,001$). Ces données renforcent notre hypothèse précédente. La meilleure ergonomie (souplesse, finesse) des guides « patch » facilite le bon positionnement, grâce à une meilleure adaptation aux contraintes anatomiques locales, et se

traduit par un meilleur EMP et EMaxMP dans notre étude. L'analyse par zone appuie ces propos puisque nous retrouvons une différence significative en faveur du groupe « patch » pour la zone I-IV et II, en particulier pour les critères d'encombrement et de mise en place. Toutefois, cette différence n'a pas de répercussion sur la durée opératoire dans notre série.

Nous pouvons conclure que le design « patch » est plus ergonomique, en particulier dans son encombrement, limitant ainsi l'exposition osseuse, et qu'il est plus facile à positionner, permettant des résections plus fiables et précises notamment dans les zones complexes et profondes (zone II et I-IV). Ces résultats sont corroborés par les données d'analyse de marges décrites précédemment.

4.4 Autres résultats

4.4.1 Production des guides

Nous n'avons pas retrouvé de différence significative ni sur la durée de production, ni sur le coût de production entre nos deux designs, la médiane était de 155€. Yu et al. en 2021 comparaient deux méthodes de reconstruction au niveau de la zone I-IV, après résection aidée par GDCSM dans une série prospective de cas réels (36). Ils retrouvaient un coût de conception allant de 20 à 530€, comprenant le coût de développement du GDCSM et de la prothèse ce qui explique cette différence de prix. Evrard et al. en 2019 ont évalué le coût des GDCSM sur une série prospective de cas réels, il était de 3000€, incluant le prix de conception, de production et d'expédition (3D-side, Louvain-la-Neuve, Belgique), cet écart de coût s'explique par un modèle jumeau 3D fourni en complément, ainsi qu'un matériel respectant les normes ISO et autoclavable (31).

4.4.2 Usure des guides

Nous avons observé dans notre utilisation peropératoire une usure de certains plans de coupe des guides après le passage de la lame de scie oscillante (Figure 18). Nos questionnements s'orientent sur l'utilisation d'un matériau plus résistant comme la BioMed Clear resin (laboratoire Formlabs, Somerville, Massachusetts, USA) suggéré par Garcia Sevilla et al. ou des impressions en titane (28,39). La nature de ces débris et de leurs effets in vivo n'ont pas été évalués, le caractère inerte ou pourvoyeur d'inflammation n'est pas défini dans la

littérature. Seul Vidakis et al. en 2022 lors d'une étude in vitro, retrouvaient que l'ajout de cuivre ou d'oxyde de cuivre au PA 12 aurait un effet bactéricide (61).




Figure 18 : Photographies d'un guide de coupe « patch » d'une zone I, avec usure sur l'un des plans de coupe. A et B deux vues différentes du même guide de coupe.

4.5 Limites, biais et forces

4.5.1 Limites et biais

Notre étude a cependant des limites, l'une d'entre elles était l'ancienneté des imageries TDM, notamment pour un cas qui atteignait 8 ans. Nous avons choisi de fixer une limite maximale de 10 ans, et d'exclure les patients ayant un antécédent de néoplasie pelvienne ou de traumatisme, qui modifierait l'anatomie pelvienne et rendrait les images obsolètes. Toutefois, il est à noter que les deux résections intra-lésionnelles avaient des scanners récents, datant de moins de 2 mois.

Une autre limite de notre travail, était l'absence d'IRM dans l'iconographie initiale, ne permettant pas de tester l'intégralité de notre chaîne de production, omettant le temps de recalage des images, ce qui limite en partie la comparabilité avec l'utilisation réelle des GDCSM.

Nous n'avons également pas imprimé de modèle 3D de jumeau complémentaire qui permettent à l'opérateur de mieux se représenter le positionnement du guide de coupe (31,50). Ce type d'aide est fréquemment proposé en association aux GDSCM par les industriels, il s'agit d'une potentielle limite de notre étude. Cependant, l'opérateur avait à disposition des schémas 3D sur support papier, et un briefing par l'équipe d'ingénierie juste avant l'opération.

Notre résection en zone I-IV n'est pas transposable aux pratiques chirurgicales oncologiques classiques, en effet dans le cadre d'une tumeur maligne à cette localisation, elle nécessiterait une résection de l'ensemble de l'articulation sacro-iliaque. Nous avons fait ce choix, pour conserver l'intégrité de l'anneau pelvien et pour ne pas interférer avec les autres résections.

Concernant notre analyse de l'ergonomie des GDSCM, notre score reste subjectif, non validé, et probablement peu discriminant aux vues des moyennes élevées. Cependant, il a été réalisé avec des chirurgiens oncologues, et évalue plusieurs critères majeurs pour ces gestes.

L'os cadavérique, porotique issu de sujets âgés (moyenne d'âge de 81,4 ans) mitige sûrement nos résultats par rapport à l'os d'un patient réel. Cet élément questionne la transposabilité de nos données à des sujets jeunes atteints d'ostéosarcome ou de sarcome d'Ewing. Cependant ce biais est systématique dans notre travail, et ne remet pas en cause nos conclusions comparatives.

Malgré nos efforts pour reproduire au mieux les conditions réelles, nous ne pouvons pas reproduire les saignements ou le stress per-opératoire, ainsi que l'exigence de l'objectif curatif ressentis lors de ces chirurgies. Il s'agit cependant d'un biais systématique pour nos deux groupes.

4.5.2 Forces

Notre étude a une approche originale et inédite sur le sujet. En effet, dans la littérature il manque à ce jour une analyse de l'impact du design sur la précision des marges ou l'ergonomie des guides de coupe. La reproduction fidèle des conditions opératoires était un point fort de notre travail, ainsi que l'utilisation de sujets anatomiques entiers mimant au mieux les conditions réelles. De plus, nous avons étudié différentes zones du bassin fréquemment atteintes en chirurgie oncologie, ce qui nous a permis d'étudier des guides de coupe avec des nombres de plans différents.

Nous avons choisi plusieurs opérateurs et effectué les résections de manière symétrique pour renforcer notre méthodologie, en évitant que l'expérience d'un opérateur envers un design connu ne biaise nos analyses.

Le travail collaboratif dans le cadre de 3D Bone Print entre le monde de l'ingénierie (École Centrale de Nantes) et de la chirurgie oncologique orthopédique (Clinique de la chirurgie orthopédique et traumatologie CCOT, CHU de Nantes) est l'une des grandes forces de notre travail. L'échelle locale (Nantes) a facilité la communication et le partage lors des phases de conception, de production et d'expérimentation. Ces relations sont amenées à se multiplier dans l'avenir, avec les avancées techniques et technologiques qui font évoluer nos pratiques chirurgicales.

4.6 Perspectives

Cette étude novatrice et prometteuse ouvre sur plusieurs perspectives, notamment sur l'intérêt de travaux supplémentaires étudiant la longueur idéale du plan de guidage ainsi que son impact sur la DA de Tangage. Une autre perspective serait de proposer des analyses complémentaires en évaluant l'effort appliqué par le chirurgien dans le plan (Y,Z) lors de la mise en place, afin d'en déduire l'épaisseur optimale. Ces travaux nous permettraient de compléter les recommandations quant à la conception des GDCSM.

Comme nous l'avons décrit précédemment, une étude sur la nature des débris issus des GDCSM nous semblent nécessaire afin d'évaluer leur retentissement.

Des méthodes alternatives pour fiabiliser le positionnement et la coupe seraient également de coupler les GDCSM à la navigation peropératoire, ce qui ajouterait un contrôle secondaire de validation, non réalisable avec les GDCSM seuls. Cependant, elle implique une lourde logistique peropératoire et complexifie la procédure (43,48). De plus, cet ajout majore les coûts et la durée opératoire de par le temps de mise en place du système de navigation.

Une autre alternative serait d'utiliser la réalité virtuelle augmentée, afin de valider le positionnement avant résection, cette solution émise par Wong et al. en 2022 semble prometteuse, et moins contraignante que la navigation, mais il s'agit pour l'instant d'une technologie en cours de validation en chirurgie oncologique osseuse (30).

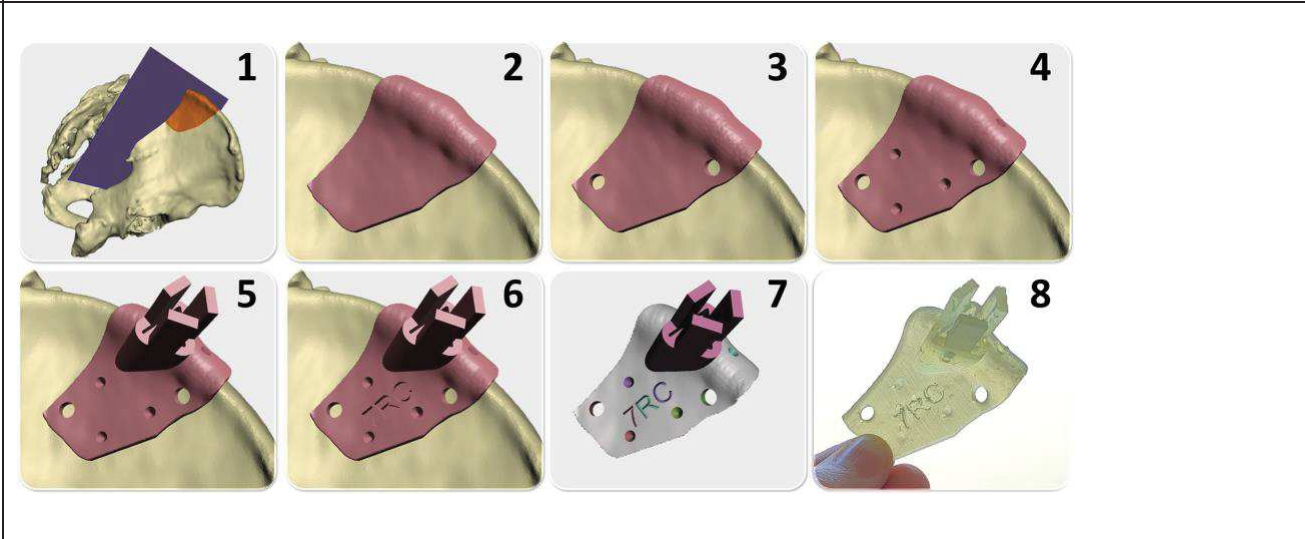
Afin de chercher à améliorer notre précision, une alternative serait d'utiliser un bras robotique pour réaliser la coupe, aide qui améliore déjà la précision dans les chirurgies prothétiques de hanche et de genou notamment. Voici quelques exemples de robots, le Mako (Stryker, Kalamazoo, Michigan, USA) ou encore Robodoc (Think Surgical Fremont, Californie, USA) (62–65). Il s'agit là aussi d'une technologie novatrice, qui n'est pas développée à ce jour en chirurgie oncologique, des études précliniques semblent donc nécessaires.

5. Conclusion

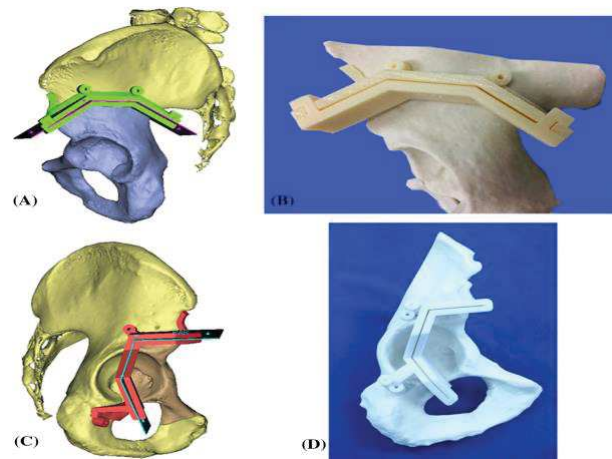
Nous avons montré que le design impactait la précision, donc la performance des guides de coupe. En effet, le design « patch », plus fin avec des appuis surfaciques sur des zones stratégiques, était significativement plus performant dans la fiabilité à reproduire une planification de résection, sur l'ergonomie et indirectement sur le positionnement ; et ce d'autant plus que la région anatomique était profonde, complexe ou exigüe (zone II et I-IV).

6. Annexe

Annexe 1 : Revue de la littérature

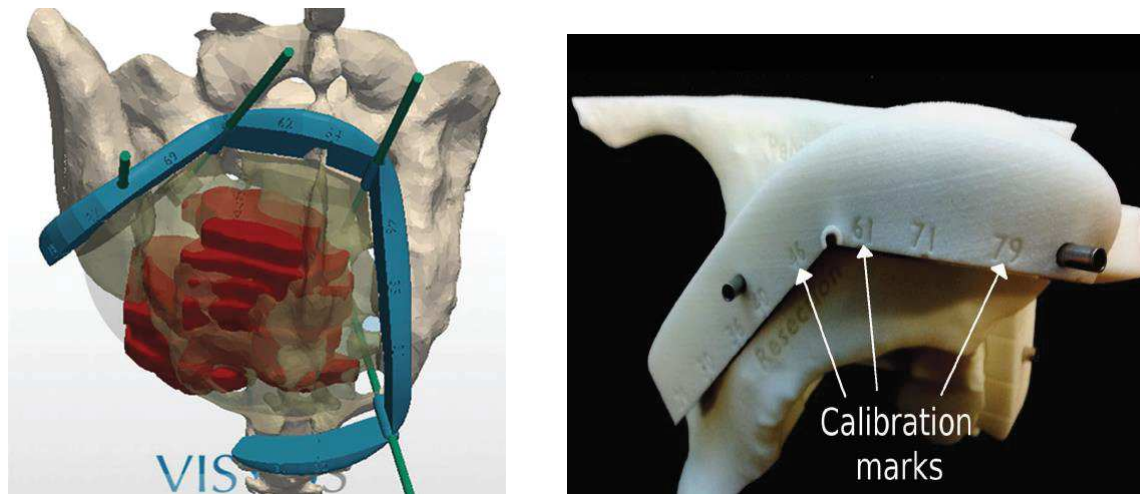
Article	Images du design	Technique Impression 3D
M. García-Sevilla et al. (Mars 2021) (39)		LFS (Formalbs Form 2)

K.-C. Wong et al. (Février 2016) (48)



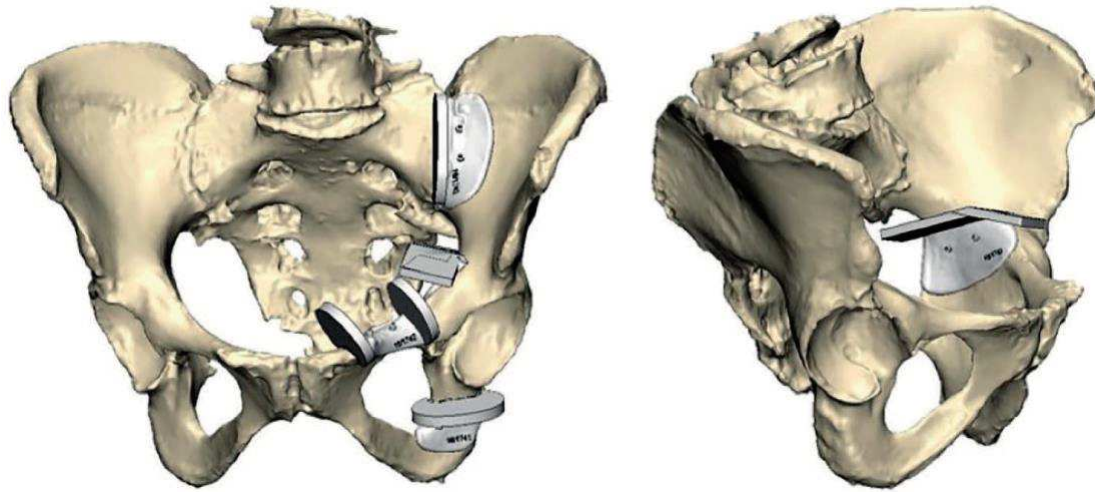
FDM Stratasys

F. Gouin et al. (Juillet 2014) (35)




SLS PA12

A. Sallent et al. (Octobre 2017) (38)



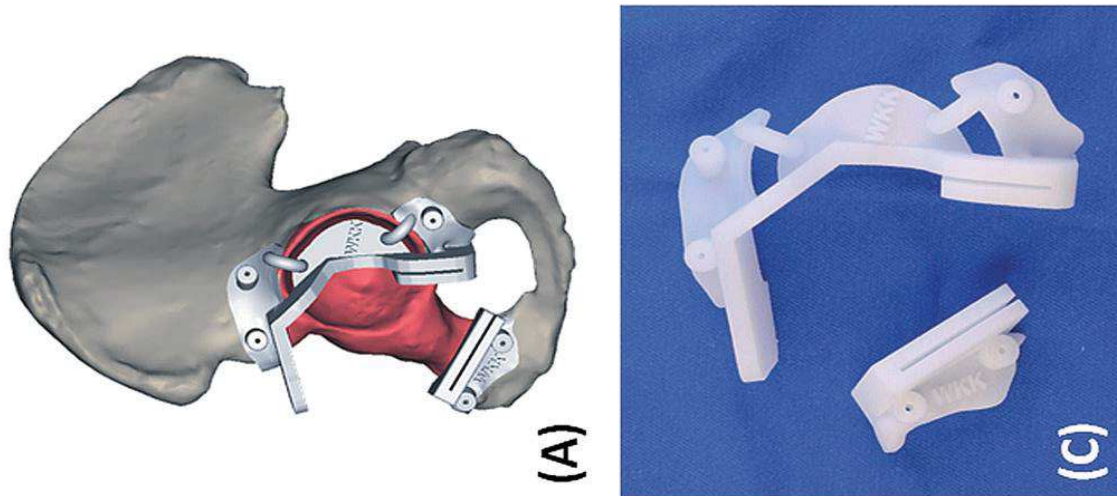
SLS PA12

O. Cartiaux et al (Janvier 2014) (49)



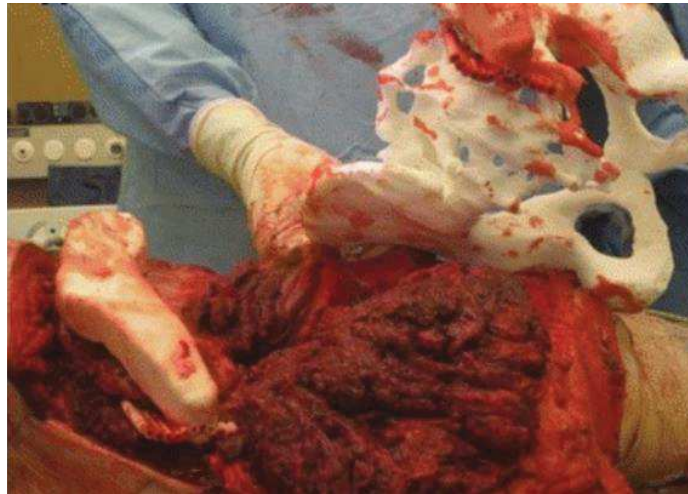SLS PA12

K. C. Wong et al. (Janvier 2015) (48)



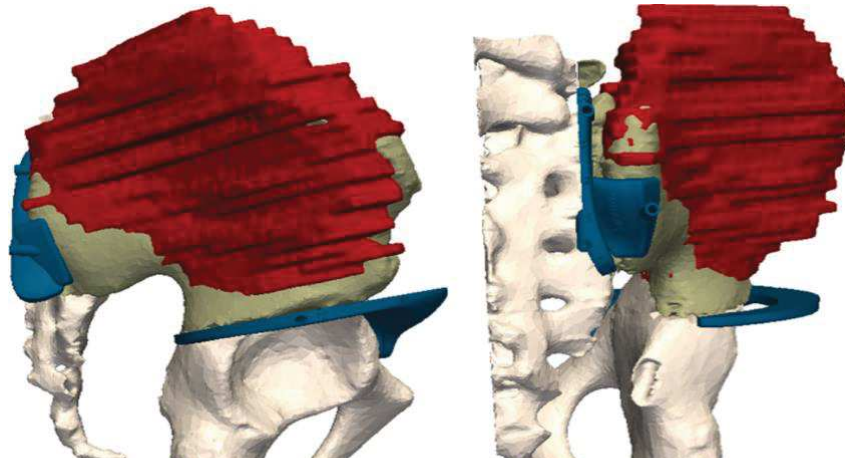
SLS PA12

T. Jentsch et al.
(Décembre 2016) (51)



SLS PA12

R. Evrard et al. (Juin 2019)
(31)

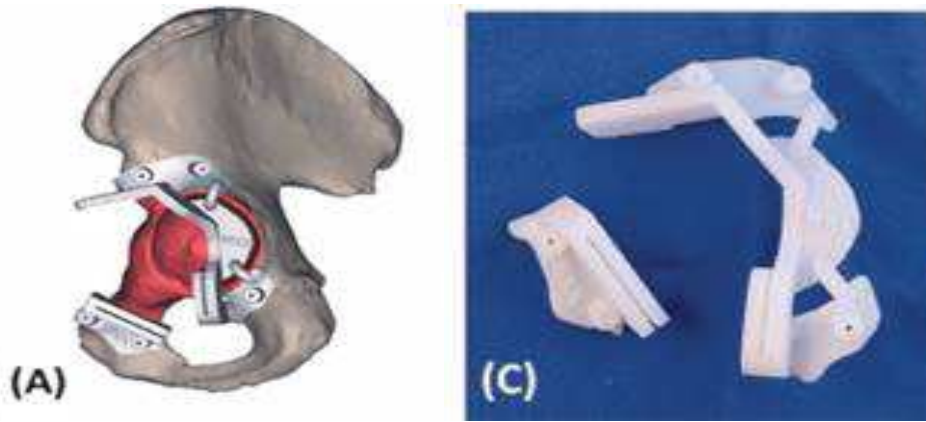


SLS PA12

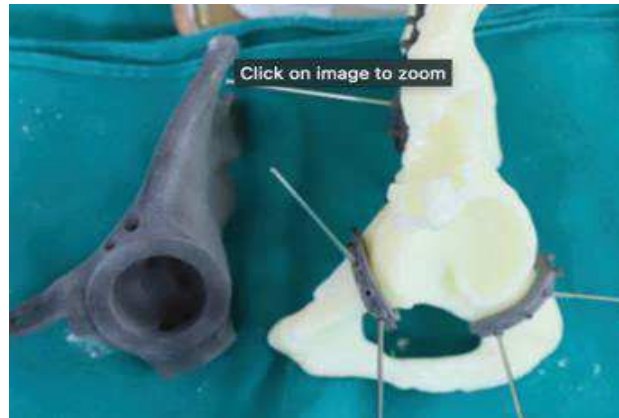
Xing Liu et al. (Février
2019) (37)



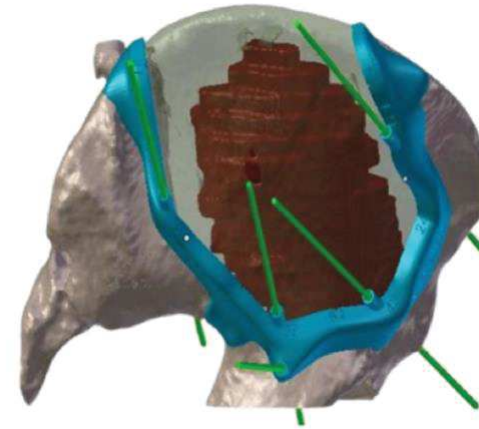
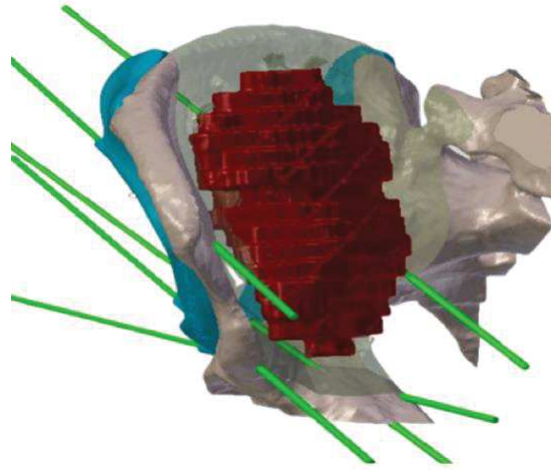
K. C.Wong et al. (Février 2014)



Dung Tran Trung et al. (Octobre 2021) (50)

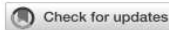

Sirveaux et al. (Mars
2018) (53) 3D CUT
laboratoire 3D Side (Mont-
Saint-Guibert, Belgique)



SLS PA12

Annexe 2: Digital chain for pelvic tumor resection with 3D printed surgical cutting guides, Biscacciati et al. (55)



OPEN ACCESS

EDITED BY

Chunguang Yang,
Chinese Academy of Sciences (CAS),
China

REVIEWED BY

Hong Duan,
Sichuan University, China
Da Sun,
Wenzhou University, China
Liqun Yang,
China Medical University, China

*CORRESPONDENCE

Vincent Crenn,
vincent.crenn@chu-nantes.fr
Luciano Vidal,
luciano.vidal@ec-nantes.fr

[†]These authors have contributed equally to this work

[‡]These authors have contributed equally to this work

SPECIALTY SECTION

This article was submitted to Biomaterials, a section of the journal Frontiers in Bioengineering and Biotechnology

RECEIVED 11 July 2022

ACCEPTED 16 August 2022

PUBLISHED 08 September 2022

CITATION

Biscacciati V, Fragnaud H, Hascoët J-Y, Crenn V and Vidal L (2022), Digital chain for pelvic tumor resection with 3D-printed surgical cutting guides. *Front. Bioeng. Biotechnol.* 10:991676. doi: 10.3389/fbioe.2022.991676

COPYRIGHT

© 2022 Biscacciati, Fragnaud, Hascoët, Crenn and Vidal. This is an open-access article distributed under the terms of the Creative Commons Attribution License (CC BY). The use, distribution or reproduction in other forums is permitted, provided the original author(s) and the copyright owner(s) are credited and that the original publication in this journal is cited, in accordance with accepted academic practice. No use, distribution or reproduction is permitted which does not comply with these terms.

Digital chain for pelvic tumor resection with 3D-printed surgical cutting guides

Vincent Biscacciati^{1†}, Henri Fragnaud^{2†}, Jean-Yves Hascoët¹, Vincent Crenn^{2,3**} and Luciano Vidal^{1*†}

¹Research Institut in Civil Engineering and Mechanics (GeM), CNRS, UMR 6183, Centrale Nantes, Nantes Université, Nantes, France, ²Department of Orthopedic, Nantes Hospital, CHU Hotel-Dieu, Nantes, France, ³INSERM UMR 1307, CNRS UMR 6075-Team 9 CHILD (Chromatin and Transcriptional Deregulation in Pediatric Bone Sarcoma), Nantes Université, CRCI2NA (Centre de Recherche en Cancérologie et Immunologie Nantes-Angers), Nantes, France

Surgical cutting guides are 3D-printed customized tools that help surgeons during complex surgeries. However, there does not seem to be any set methodology for designing these patient-specific instruments. Recent publications using pelvic surgical guides showed various designs with no clearly classified or standardized features. We, thus, developed a systematic digital chain for processing multimodal medical images (CT and MRI), designing customized surgical cutting guides, and manufacturing them using additive manufacturing. The aim of this study is to describe the steps in the conception of surgical cutting guides used in complex oncological bone tumor pelvic resection. We also analyzed the duration of the surgical cutting guide process and tested its ergonomics and usability with orthopedic surgeons using Sawbones models on simulated tumors. The original digital chain made possible a repeatable design of customized tools in short times. Preliminary testing on synthetic bones showed satisfactory results in terms of design usability. The four artificial tumors (Enneking I, Enneking II, Enneking III, and Enneking I+IV) were successfully resected from the Sawbones model using this digital chain with satisfactory ergonomic outcomes. This work validates a new digital chain conception and production of surgical cutting guides. Further works with quantitative margin assessments on anatomical subjects are needed to better assess the design implications of patient-specific surgical cutting guide instruments in pelvic tumor resections.

KEYWORDS

surgical cutting guides, patient-specific instruments, pelvic bone tumor, reconstruction surgery, 3D printing, additive manufacturing, digital chain

Introduction

Surgical cutting guides (SCGs) are customized tools that help surgeons during complex surgeries (Scolozzi, 2015; Wong et al., 2016). They are patient specific, meaning they are designed and manufactured for a single specific case and tailored to the patient's anatomy (Vidal et al., 2020a). SCGs are increasingly studied and used in

orthopedic and maxillofacial surgeries (Abou-Elfetouh et al., 2011; Krishnan et al., 2012; Wong, 2016). The most common applications are currently for mandibular defect reconstruction and knee surgery. In addition, tumor resection surgeries, orthognathic surgery, or total knee arthroplasty (TKA) also often use this technology (Krishnan et al., 2012; Cartiaux et al., 2014; Gouin et al., 2014; Mazzoni et al., 2015; Greenberg et al., 2021).

There is abundant literature on this topic, and the efficiency of these guides seems to be established (Vidal et al., 2020b). However, there does not seem to be any set methodology for designing such guides (Numajiri et al., 2018). Recent publications, using pelvic surgical guides, showed a wide variety of designs with no clearly classified or standardized features (Wang et al., 2017; Evrard et al., 2019; Siegel et al., 2020; Gkagkalis et al., 2021). The only feature that is common to any surgical guide is the positioning, which uses the negative shape of the bone. García-Sevilla et al. (2021) mentioned that a common strategy was to design wide SCGs to ensure correct placement. The downsides of this strategy are also mentioned (larger SCGs, modification of the surgical procedure to fit the SCG). Another aspect of standardization is the ability to reduce delays (and costs) in the design process. Wong et al. (2015) mentioned a 2-month wait for design and manufacturing. Rustemeyer et al. (2014) mentioned a 2–4-week delay in computer-aided design/computer-aided manufacturing (CAD/CAM) assisted surgeries for maxillofacial applications. In a 2016 review, Martelli et al. (2016) reported that 19.6% of studies using 3D-printed devices found the production delays limiting. We believe that introducing a precise methodology for designing SCGs will improve production times. This methodology should still make extreme customization possible and precisely respond to each case of tumor resection. Pelvic tumor resection SCGs have been documented since 2014 (Cartiaux et al., 2014; Gouin et al., 2014).

The efficiency of SCGs is proven, and the solution they provide might even be preferred to surgical navigation (Wong et al., 2016). However, the descriptions of SCG design digital chains are insufficient, especially for pelvic tumor resections. Numajiri et al. (2018) published a detailed workflow they have developed for patient-specific cutting and reconstruction guides used in fibula free flap maxillary reconstruction. Popescu (2014) described an in-house online platform for the design of SCGs, covering various applications. They highlighted the crucial need for close collaboration and communication between surgeons and designers/engineers to obtain relevant SCGs. They also give a detailed analysis of the numerical workflow, with each step's input and output file format. Chen et al. (2016) developed a semi-automatic computer-aided method for surgical template design, covering various applications. The method presented focuses on making use of stereolithography (STL) to produce SCGs of various designs by thickening local surfaces directly on the 3D model's mesh. This then makes it possible to customize the

fixation features. However, in-house trials of this approach revealed that direct surface thickening of STL surfaces often failed. Additionally, SCG designs for maxillary resections, long bone resections, or pelvic resections are not similar and need specialized design strategies (Rauch et al., 2021; Vidal et al., 2022).

In this research work, we focused primarily on pelvic bone tumor resections. The aim of our study was to first propose a systematic methodology for designing the SCGs used in pelvic tumor resections. The semi-automatic method we described was assessed in terms of its capacity to produce 3D SCGs, as was the duration of the digital chain process. A complementary experimental approach with the use of a radiopaque synthetic pelvis (Sawbones, Vashon, WA, United States) was performed by trained surgeons.

Materials and methods

Study objectives

The aim of this study was to first describe and obtain functional 3D-printed SCGs using our original digital chain methodology, measuring the whole duration of the digital chain process, and evaluating its qualitative efficiency in the hands of specialized orthopedic tumor surgeons on a Sawbones model with regard to ergonomic aspects.

Systematic digital chain design on patient images

In this study, a systematic workflow (Supplementary Figure S1) was developed to process the DICOM (Digital Imaging and Communication in Medicine) files, design customized SCGs, and manufacture them using additive manufacturing (AM). To carry out the whole process, four types of software were used: 3D Slicer (Fedorov et al., 2012), MeshLab, Siemens NX (Siemens PLM, Plano, TX, United States), and Sinterit Studio. The Segment Editor Extra Effects and Elastix (Klein et al., 2010) of 3D Slicer were also used. The systematic digital chain was first tested on anonymized patients' images with magnetic resonance imaging (MRI) and computed tomography (CT) sequences.

DICOM file processing

To process DICOMs, the 3D Slicer was used. Anatomical 3D reconstruction was obtained by segmenting DICOM image stacks. The chosen approach was multimodal with the use of CT and MRI DICOMs together. To study and test the workflow, archive images of pelvic tumor cases available at the CHU Nantes were studied with full anonymization. The CT images used standard parameters, with a mean slice thickness of 1 mm. The presence of a contrasting agent was not mandatory for

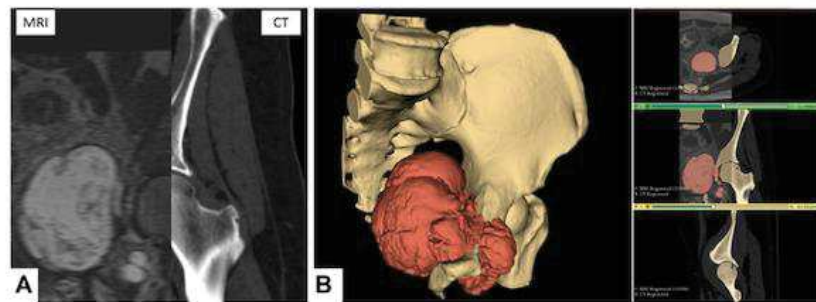


FIGURE 1
Multimodal segmentation. (A) CT and MRI images, non-rigid B-Spline registration (3D Slicer's Elastix). (B) Multimodal segmentation using Watershed (right) and 3D reconstruction (left) of the bone tissues and tumor. Scale = 50 mm.




FIGURE 2
Remeshing of a 3D bone model. The starting number of faces of the mesh (left) is greater than 2,000,000. The oversampling is visible. Remeshing brings the number of faces to 100,000 (right). There is no noticeable quality downgrade for this application. Scale = 50 mm.

selection. MRI images were preferably T1 sequences, with gadolinium contrast agent and a slice thickness between 1 and 2 mm. Other sequences (T2 and STIR) were included if they met the thickness requirements and displayed enough contrast on the tumor. The images were obtained from different machines, such as the GE Medical Systems Optima CT660 (GE Healthcare, Chicago, IL, United States) for CT images, and the Siemens MAGNETOM Sola (Siemens PLM, Plano, TX, United States) for the MRI images.

The multimodal segmentation required prior registration of the DICOM images. CT and MRI were registered using the 3D Slicer's Elastix module's B-Spline registration with the "CT/MR-based pseudo-CT (pelvis prostate)" preset (Figure 1A).

One segmentation for each sequence was performed, focusing on the tissue of interest (bone on CT and tumor on MRI). The primary segmentation method used was the Watershed method implemented in the 3D Slicer module Segment Editor Extra Effects (Figure 1B). The reconstructed anatomical 3D models of the bone tissues and tumor were exported in the STL format.

STL file processing

The files were remeshed to reduce unnecessary computational load during the computer-aided design (CAD) phase. The quadratic edge collapse decimation function was used to reduce the mesh complexity (Figure 2). Topological differences between the original model and the remeshed

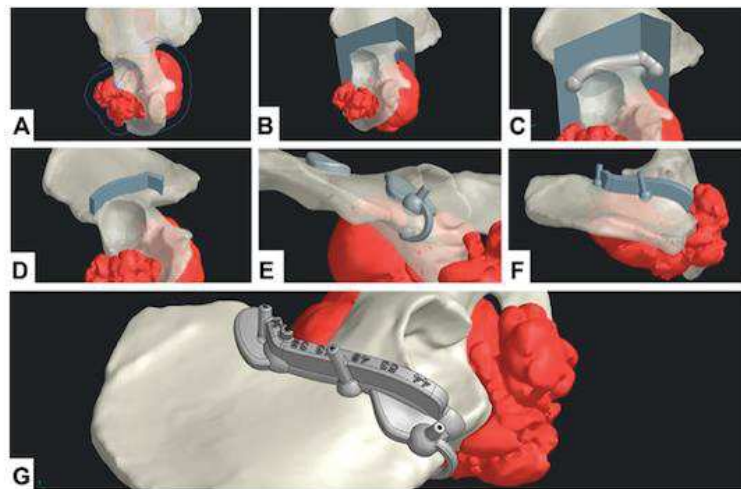


FIGURE 3

CAD design digital chain. (A) Geometrical definition. (B) Extrusion of the resection surface. (C) Main body generation. (D) Guiding feature generation. (E) Positioning feature generation. (F) Fixation feature generation. (G) Final SCG with united bodies and finishing features.

model in this case did not exceed 0.68 mm with an absolute mean of 0.01 mm difference (Hausdorff distance computation, sampling on all vertices). The quality downgrade was not noticeable.

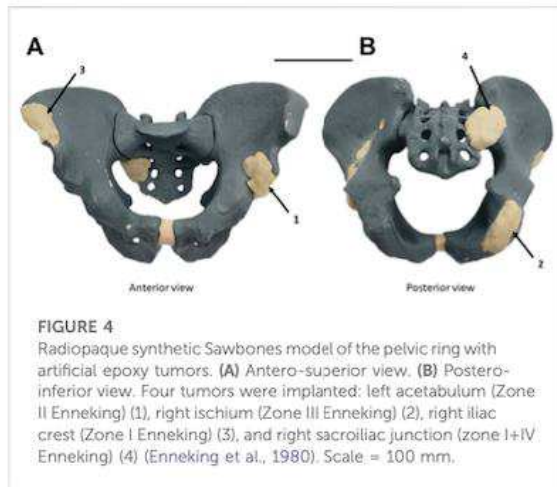
CAD process and surgical cutting guide design

For the CAD process, Siemens NX was used. The workflow was divided into two main phases: geometrical definition and SCG generation.

A straight collaboration between clinicians and engineers was established for the geometrical definition phase. A 3-point plane was defined, representing the main surgical direction of the approach. A polyline sketch on this plane defined the broad trajectory of resection (Figure 3A). The tumor's silhouette was projected on to the sketch and expanded by a 12 mm margin to conserve the oncological surgical margin of resection. The polyline was extruded as a surface body with a 5° draft angle (resection surface, Figure 3B). The SCG was generated in five steps: main body, guiding feature, positioning features, fixation features, and finishing. A 3D-trajectory was created along the resection surface for the main body: the intersection curve between the resection surface and bone model was displayed. Then, two extremities were defined for the cut. The intersection curve was simplified by approximating it to a 3D-spline between the nodes (nodes = extremity or intersection point between the bone model and resection plane junctions). The main body was generated as a solid circular sweep of diameter 16 mm along the 3D trajectory. The segments of the body were linked by spherical anchors (Ø20 mm) at each node (Figure 3C). The 3D trajectory

was offset from 15 mm upward along the resection surface. This defined the upper limit of the guiding feature. The surface was then cut using both 3D trajectories (initial and offset) to create the inner guiding surface. This surface was thickened by 7 mm to create the guiding feature's solid body (Figure 3D). The blade and pin axis were designed to avoid hurting any critical anatomical structures.

For the positioning features, two options were available: local contact surface widening (CSW) and deformable clip. A thin surface adherent to the bone in the area was thickened by 5 mm to create an additional contact surface. The width of the CSW could be limited to maximum defined by the surgeon. An offset copy of the cutting surface was used as a limiting element for the cutting guide's width. A Boolean subtraction was made to remove all parts of the SCGs outside the defined limits. These positioning features should not bring any risk or unnecessary exposure to noble anatomical structures. Finally, if the edge of the bone at the extremity was thin enough, a deformable clip was added. Two spheres were positioned on each side of the edge and linked with a thin bridge. Both local CSW and deformable clips could be used simultaneously (Figure 3E). The fixation features were designed as a drilled cylinder (Ø6 mm exterior, Ø2.1 mm interior) with a spherical anchor. Fixation feature axes were contained in the respective outer planes of the guiding feature. The axes were tilted from the direction of approach, so that none would be parallel with any other (Figure 3F). Finally, finishing was done by uniting all the solid bodies, and then creating corner gaps and cutting depth indications (Figure 3G).



Additive manufacturing

For the additive manufacturing process, the selective laser sintering (SLS) technology was chosen. The SCG prototypes were additively manufactured using a Sinterit Lisa SLS 3D (Sinterit, Krakow, Poland) printer with the affiliated software, Sinterit Studio. The material chosen was a nylon polyamide, Sinterit Polyamide 12 (PA12).

Evaluation method on a radiopaque synthetic pelvis

Experimental conditions

Bone tumor simulation

The experimental study was performed to validate our design digital chain. In a radiopaque synthetic pelvis (Sawbones, Vashon, WA, United States), four artificial epoxy tumors were

developed: right acetabulum (Enneking Zone II), left ischium (Enneking zone III), left iliac crest (Enneking zone I), and left sacroiliac junction (Enneking zone I+IV) as shown in Figure 4 (Enneking et al., 1980).

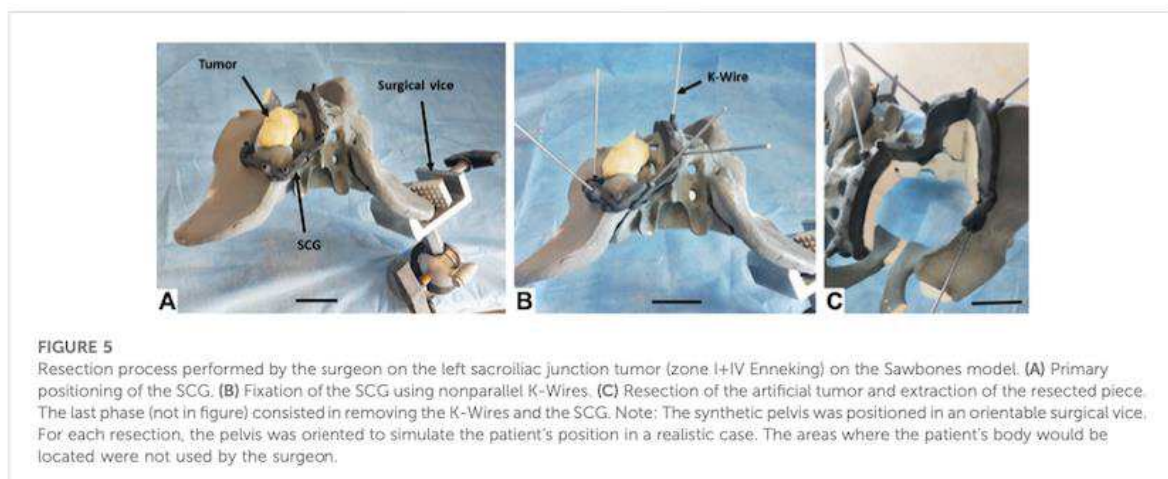
A CT image was then acquired on the modified synthetic pelvis, using the Philips Ingenuity Flex scanner (Philips International B.V., Amsterdam, Netherlands). Unlike the first method described previously for patient images, and given that no MRI sequence was acquired as dry synthetic bones are not MRI compatible, only a mono-modal (CT only) segmentation was thus performed in the 3D Slicer. Watershed segmentation was used as described. The contrast on artificial tumors was enough to clearly distinguish them from the synthetic cancellous bone. Some minor uncertainties remained on cortical bone (similar Hounsfield Units), requiring corrections in the first Watershed iteration. The 3D model was then exported in the STL format and remeshed. The STL was imported into Siemens NX for the CAD design of each SCG. The duration of the digital chain process was assessed for each simulated tumor.

Margins and cut planning

Surgical margins with a 10 mm margin baseline and local reductions to 5 mm for bone preservation considerations were defined by the surgeons. They helped establish baseline parameters for the CAD design (geometrical definition). On each case, a close clinician/engineer collaboration was needed to determine the correct surgical approach and the number of resection planes.

Resection protocol

Three surgeons (two senior specialized surgeons and one junior surgeon) participated in this study. Using our design digital chain, SCGs were produced for the four pelvic tumor resection cases. Iterations were made to test out different positioning features and different resection strategies. In total,



the digital chain was used 12 times on the synthetic pelvis. All resections were carried out on the same day by the same team of surgeons, using the same process. The SCGs were fixed to the synthetic bone with Ø2mm K-Wires.

The resections were carried out with a Stryker™ motor and a 90 × 13 × 1.27 mm oscillating sawblade. A Sawbones model was fixed to a universal Sawbones clamp which can swivel 360° and rotate to any position, vertical or horizontal, aiming to reproduce patient positioning during the conventional surgery. During and after surgery simulation, the clinician was asked to evaluate the quality of the SCG's positioning, as well as its stability.

Qualitative assessment

The evaluation was made based on the subjective feelings of the surgeon: was the correct position of the SCG easy to find and maintain? (Primary positioning: Very easy/Easy/Medium/Hard/Very Hard/Impossible). Was the SCG stable prior to fixation? (Primary stability: Excellent/Good/Medium/Unstable). Was the SCG stable after fixation? (Secondary stability: Excellent/Good/Medium/Unstable). Was the SCG stable during resection? (Stability during the cut: Excellent/Good/Medium/Unstable). Was the resected piece easy to remove? (Extraction of resected piece: Easy/Medium/Complex/Impossible). The presence of bone fractures was also assessed (Yes/No). Finally, on a side note, the damage sustained by the SCG were also evaluated: did the guide sustain significant damage? (Overall integrity: No damage/Non-critical damage/Critical damage) Were there particle deposits due to the sawblade's friction with the SCG? (Particle deposits: No deposits/Small deposits/Significant deposits). The time taken by the surgeon to accomplish the various phases was also measured.

Results

Evaluating digital chain production and assessing duration

The digital chain could be used in every case and produced the expected results. No major glitch in the workflow was experienced, with the main difficulty being local holes in bone shape on the path of the SCG. This happened in two distinct anatomical areas: in the sacroiliac area (sacral foramen) and the ischiopubic ramus (obturator foramen).

The variety of cases made it possible to test SCGs with one–four resection planes. A first fit-test was a simple positioning of the guides on the dry bone around the simulated tumors. This made it possible to test the primary positioning for all 12 iterations. In total, two SCGs presented one resection plane, six SCGs presented two resection planes, two SCGs presented three resection planes, and two SCGs presented four resection planes. SCGs with three resection planes or more were easier to position and to maintain in place before K-Wire

fixation. SCGs with two resection planes were slightly less stable and thus needed good positioning features. SCGs with one resection plane were difficult to position, significantly less stable, and were thus not used for the cutting test. The most convincing version for each SCG was then selected to perform the resection.

Evaluation on a radiopaque synthetic pelvis

Using selected SCGs from the previous experimental step, the four artificial tumors implanted in the radiopaque Sawbones model (Sawbones, Vashon, WA, United States) were successfully resected using the digital chain (Figure 5). No traces of epoxy were found on the resection planes. During and after the simulated surgery, the clinician was asked to evaluate the quality of positioning the SCG, as well as its stability and ergonomics, with mostly very good and excellent results (Table 1).

Installing the SCG took between 60 and 92 s (primary positioning + fixation) (Table 2). The exact surgical margin achieved was not evaluated, but as there was no resin on the Sawbones cut, we can assume that it was at least a “macroscopically complete” resection.

The inclined resection planes proved to be efficient in easing the extraction of the resected piece (the resected piece either fell out directly or took a few seconds to extract (Table 2)). No fracture was observed with the Sawbones specimen piece removal. Finally, the SCGs sustained the cutting efforts with no critical damage. However, some particle deposits were observed, in variable amounts. These deposits were due to the oscillating blade, superficially damaging the cutting guide during the resection. Minor misalignments of the blade on the cutting plane by the operator and vibrations of the blade caused this damage. The damage translated into small particles of PA12 being ripped from the guide and deposited on the cutting site. The amount of PA12 deposited could not be accurately determined as the particles were mixed with Sawbones dust. However, most of the damaged parts remained attached to the guide because of PA12's ductility.

Discussion

The efficiency of 3D-printed surgical cutting guides seems proven in the recent literature (Sallent et al., 2017; Wang et al., 2017; Bosma et al., 2018). However, there is a lack of description of design digital chains for these guides. Maxillofacial reconstruction seems to be the most prominent field for developing SCG design workflows (Numajiri et al., 2018; Ostay et al., 2021), but it remains rare. To the best of our knowledge, such workflows do not exist for pelvic applications in the literature, especially for tumor resection surgeries.

TABLE 1 Evaluation of the four artificial tumor resections.

Criteria	Evaluation modality	Tumor 1 (acetabulum)	Tumor 2 (ischium)	Tumor 3 (iliac crest)	Tumor 4 (sacroiliac junction)
Enneking zone	Enneking classification (Enneking et al., 1980)	II	III	I	I + IV
Number of cutting planes	—	3	2	2	4
Epoxy traces on cutting planes?	Yes/no	No	No	No	No
Number of positioning trials	—	1	1	1	2
Primary positioning (without fixation)	Very easy/easy/medium/hard/very hard/impossible	Very easy	Easy	Very easy	Medium
Primary stability (without fixation)	Excellent/good/medium/unstable	Good	Medium	Good	Excellent
Secondary stability (with fixation)	Excellent/good/medium/unstable	Excellent	Excellent	Excellent	Excellent
Stability during the cut	Excellent/good/medium/unstable	Excellent	Excellent	Excellent	Excellent
Extraction of resected piece	Easy/medium/complex/impossible	Easy	Easy	Easy	Medium
Fracture	Yes/no	No	No	No	No
Overall integrity of SCG	No damage/non-critical damage/critical damage	No damage	No damage	No damage	No damage
Particle deposits	No deposits/small deposits/significant deposits	Small deposits	Significant deposits	Small deposits	Significant deposits

The surgeon evaluated the SCG during the resections.

TABLE 2 Duration measurements (seconds) for each phase of use of the SCG.

Time (s)	Tumor 1 (acetabulum)	Tumor 2 (ischium)	Tumor 3 (iliac crest)	Tumor 4 (sacroiliac junction)
Primary positioning (without fixation)	7	6	10	21
Fixation (K-Wire installation)	85	54	60	59
Cut	157	41	68	240
Extraction of resected piece	0 (fall)	0 (fall)	0 (fall)	2
SCG dismounting	23	15	20	24
Total	272	116	158	346

The mention "fall" indicates that the resected piece fell on its own when the surgeon completed the resection.

Literature review concerning pelvic tumor resection SCGs

Different articles making use of pelvic SCGs (Table 3) were analyzed to build the digital chain described in our study in material and methods. The analyzed literature included articles about pelvic tumor resection (with reconstruction or not) that showed images of the SCG. Sawbones, cadaveric, and clinical studies were included. We also included two studies on the cut precision for pelvic osteotomy guides (Sallent et al., 2017; García-Sevilla et al., 2021). These articles did not display a tumor resection situation, with its complexity, but were still valuable for understanding SCG placement on pelvic bones. The examples of SCGs for all four zones of the pelvis (Enneking classification, F. Enneking et al., 1980) were found. A total of 13 publications were identified.

SCG workflow

The complexity of the resection also varied between one and four cutting planes. The analysis was based on workflow explanations in the articles (Wong et al., 2016; García-Sevilla et al., 2021) or visual assessments (Cernat et al., 2016; Jentzsch et al., 2016; Gkagkalis et al., 2021). It showed that the design workflow of SCGs for pelvic tumor resections has rarely been detailed, justifying our methodology-based original article.

SCG designs

Concerning the SCG design, we highlighted high heterogeneity in designs in the literature. Nonetheless, elevated open border guiding appeared to be the most common guiding feature in the batch (6 out of 13). It was not possible to precisely determine the height of the guiding surfaces due to the lack of information in the Materials and methods

TABLE 3 Literature analysis for pelvic tumor resection guide designs.

Author reference	Date	Enkeling zone	Number of resection planes per SCG	Detailed design workflow	Design software	Types of blade guiding	General thickness	Positioning method	Fixation method	Additional features	Manufacturing process	Material
M. Garcia-Seylla et al. (Garcia-Seylla et al., 2021)	Mar-21	I, III	1	Yes	Mixmixer	Flat open border	1	Negative cortical bone shape + global contact surface widening	Screws		LPS	Dermal SG resin
K.-C. Wong et al. (Wong et al., 2016)	Feb-16	I, II	3	Yes	Magic RP (Materialise)	Elevated closed slit	4	Negative cortical bone shape + global contact surface widening + stretched positions	K-Wires		EDM	ABS
J. Gomin et al. (Gomin et al., 2014)	Jul-14	II, IV	1-4	No	Blender	Elevated open border	1 SCG = 2, 1 SCG = 3, 1 SCG = 5	Negative cortical bone shape + global contact surface widening	K-Wires	Metal sleeves for K-Wires	SLS	PA12
A. Sallent et al. (Sallent et al., 2017)	Oct-17	I, II, III, IV	1-2	No	3Matic (Materialise)	Elevated open border	2	Negative cortical bone shape + global contact surface widening	K-Wires		SLS	PA12
O. Carlioux et al. (Carlioux et al., 2014)	Jun-14	I, III	1-2	Yes (rough)	In-house software	Elevated open border	5	Negative cortical bone shape + global contact surface widening	K-Wires		SLS	PA12
K. C. Wong et al. (Wong et al., 2015)	Jun-15	II, III	1-3	Yes	3Matic (Materialise)	Elevated open slit	3	Negative cortical bone shape + global contact surface widening	K-Wires		SLS	PA12
T. Jentzsch et al. (Jentzsch et al., 2016)	Dec-16	I	2	No	CASPA	Elevated open border	5	Negative cortical bone shape + global contact surface widening	Not mentioned or visible		SLS	PA12
R. Erard et al. (Erard et al., 2019)	Jun-19	I, II, IV	1	Yes (rough)	Outsourced to 3D-Soft, Leuren, Belgium	Elevated open border	2	Negative cortical bone shape + local contact surface widening + stretched positions	K-Wires		SLS	PA12
G. Giaghalis et al. (Giaghalis et al., 2011)	Apr-21	II, III	1-2	No	Outsourced to Materialise	Elevated closed slit	3	Negative cortical bone shape + global contact surface widening	K-Wires		Unknown	Unknown
M. A. Siegel et al. (Siegel et al., 2020)	Nov-20	IV	3	No	Outsourced to BodyCad, Montreal, Canada	Elevated closed slit	3	Negative cortical bone shape + local contact surface widening	Unknown	Series of drill guides	SLS	PA12
E. Gerrat et al. (Gerrat et al., 2016)	Oct-16	I, IV	2-4	No	Unknown	Elevated open border	3	Negative cortical bone shape + local contact surface widening	K-Wires		SLS	PA12
		I	2	No	Unknown		1		K-Wires		Unknown	Unknown

(Continued on following page)

TABLE 3 (Continued) Literature analysis for pelvic tumor resection guide designs.

Author reference	Date	Ennking zone	Number of resection planes per SCG	Detailed design workflow	Design software	Types of blade guiding	General thickness	Positioning method	Fixation method	Additional features	Manufacturing process	Material
B. Wang et al. (Wang et al., 2017)	Mar-18					Flat, open border		Negative cortical bone shape + global contact surface widening + stretched positioners				
X. Fang et al. (Fang et al., 2018)	Dec-18	I, II, III, IV	2	No	Creo 2.0 (PTC, Needham, MA, United States)	Elevated open border	3	Negative cortical bone shape	K-Wires		Unknown	Unknown
Z. Yu et al. (Yu et al., 2021)	Apr-21	I, IV	2	No	Creo 2.0 (PTC, Needham, MA, United States)	Elevated closed air		Negative cortical bone shape + local contact surface widening	K-Wires	Fixation on both sides of cutting plates	Unknown	Unknown

The information is based on article contents. The general thickness was estimated visually (1 = very thin; 2 = thin; 3 = medium; 4 = thick; 5 = very thick). The main positioning features were also considered. The negative cortical bone shape feature was common in every guide. 3D guides used global contact surface widening (wide guides). Three guides used local widening (thin guides overall with wider local features). Three guides additionally used stretched positioners (features distant from the resection planes, supposedly to stabilize the guide and use specific bone landmarks). Most guides used K-Wire fixation and SLS additive manufacturing in PA12 material. FDM, fused deposition modelling; SLS, selective laser sintering; and LPS, low force stereolithography.

sections in these publications. The more recent studies display thinner cutting guides. The baseline feature for positioning was always that the SCG was designed as a negative shape of the cortical bone. However, the evaluation of the design of the contact surface was also made: in most cases (10 out of 13), the contact surface was globally wide, along the entire length of the guide. This observation was also made by Garcia-Sevilla et al. (Garcia-Sevilla et al., 2021). Two examples showed very thin guides with widening in local areas. Three cases showed SCGs with additional stretched positioners. These features provide an additional contact area far from the cutting planes. In 10 out of 13 cases, fixation was made with the Kirschner wires (K-Wires). Finally, eight out of 13 SCG examples used selective laser sintering (SLS) with nylon (PA12) for the manufacturing process.

Evaluating digital chain production

3D processing steps DICOM processing phase

For the DICOM processing phase, the 3D Slicer (Fedorov et al., 2012) was selected. As it is open-source and customizable, an in-house Slicelet (3D Slicer module) that translated the DICOM processing part of the digital chain was built. To develop this part, we chose CT and MRI as the main image modalities. In the orthopedic field, CT is the gold standard for bone tissue segmentation. In the oncologic field, MRI is preferred for tumor segmentation. From these gold standards, our approach was to propose multimodal segmentation. 3D bone tissue models are reconstructed using CT images, and tumor models are reconstructed using MRI images. CT images are usually naturally suited for segmentation (high resolution, low slice thickness, and good bone contrast). The range for MRI settings is wider. T1 sequences using gadolinium as the contrast agent were the most efficient for highlighting the tumor well. The slice thickness should be between 1 and 2 mm for easier registration and semi-automatic segmentation. Using thicker MRI (4- or 5-mm slice thickness) is also possible, but less adapted to semi-automatic segmentation methods. The multimodal registration was performed using B-Spline registration. We found Elastix to be the best performing automatic registration module in 3D Slicer (Figure 1A) (Klein et al., 2010) for pelvic images and chose to use it in the study. We also found the Watershed method to be an excellent segmentation method for this digital chain: the manual part (initialization) was fast and simple and did not require high user accuracy. The calculation then expanded the initialized segments automatically, creating plain and smooth 3D models, natively suited to CAD processing (Figure 1B). The major downside of the Watershed model was the intensive calculation. We also noted that Watershed performed poorly on hollow structures, such as the skull or structures with numerous small details/ramifications, such as the brain's grey matter or small vascularization. It produced very good performances on blocky

or clearly defined features, such as pelvic bones on CT or tumors on MRI. It could also efficiently segment the main vascularization system (aorta, major arteries, and veins) if a contrast agent was used in the CT or MRI acquisition. The efficiency of Watershed segmentation has been shown in the literature for automatic and semi-automatic segmentation processes. It is said to perform adequate segmentation while saving time (Fan et al., 2019). The segmentation process could be improved by automating the initialization part. A hybrid thresholding approach is presented by Kim et al. (Kim et al., 2018) for an acetabulum automated segmentation process.

STL processing phase

For STL processing, MeshLab (Cignoni et al., 2008) was used for its easily accessible remeshing functions (Figure 2). STL files exported from 3D Slicer were in general very heavy. This was due to the extra fine default settings used by 3D Slicer on complex models. Such heavy meshes are translated into computational stress on the CAD software. The process is fully automatable, providing fixed size requirements for the STL (target number of faces or file weight for example) (Figure 2).

CAD processing phase

For the CAD phase, Siemens NX (Siemens PLM, Plano, TX, United States) was used. The lattice structure generation capabilities of the software were also considered very profitable, especially from the perspective of integrating a reconstruction phase into the digital chain. During this study, an engineer performed the geometrical definition with the information provided by surgeons. However, the goal in this digital chain would be to have the geometrical definition performed directly by clinicians to obtain optimal translation of surgical planning in the CAD 3D space. This phase aims at translating surgical constraints and objectives into geometrical objects. These objects are then used as references to generate solid bodies. The essential surgical parameters, such as the surgical margins, were defined with an orthopedic surgeon and included the blade thickness (10 mm margin + 2 mm thick blade). An interactive planning between the engineer and surgeon is mandatory not only for the surgical margins but also for cutting plane choices and K-Wire localization to avoid hurting noble anatomical structures with the saw or pins (vessels, nerves, bowels, and bladder).

SCG generation

The steps for generating SCG were performed manually by an engineer following a systematic method. However, provided there is development of an in-house platform, most of the steps could be automated.

SCG design choices

Most design choices were based on the analysis of the literature: the main body was made as a cylindrical 3D sweep to ensure continuous contact with the cortical bone in all

situations. An extrusion-based design (Wong et al., 2016) can be an efficient technique, but we found that high topological variations and resection complexity are detrimental to the repeatability of this method. We also acknowledged that most cutting guides are designed with a wide contact surface on the whole cutting length (Cartiaux et al., 2014; Gouin et al., 2014; Wong et al., 2015; Jentzsch et al., 2016; Sallent et al., 2017). However, to avoid additional trauma, we chose to design thin guides. For this reason, the main body of the SCG is only up to 8 mm wide (half of the cylindrical sweep diameter). Nevertheless, the main body alone was not enough to correctly position the SCG. Therefore, added positioning features were added that were similar to what Siegel et al. (2020), Evrard et al. (2019), and Cernat et al. (2016) recommended. These positioning features were added preferably in accessible areas of the bone to limit additional dissection, and their width can be limited to a maximum defined by the surgeon. The deformable clips are a test feature aimed at improving the first positioning of the guide and stabilizing it before K-Wire fixation. The 5 mm thick bridge is easily deformable to pinch the bone's edge and maintain the guide. It is unclear if this feature would be beneficial in actual surgery. The 15 mm guiding height was decided in collaboration with the experienced surgeons. We also confirmed it visually in the literature, as Sallent et al. used a height of 20 mm, although in other cases the guiding height is rarely specified. The 7 mm thickness was also a parameter defined by surgeons to avoid unnecessary dissection while withstanding the effort and oscillations of the blade. On this specific thickness point, the literature identifies two global conceptions: wide thickness SCGs and thinner ones.

We also added corner clearances that prevent the blade from damaging the guide at the intersections of resection planes, as described in the literature (Gouin et al., 2014). We found it impractical to implement a physical limitation on the depth of the blade. Displaying depth information to help the surgeon seemed a better option. Nonetheless, any extensive dissection toward noble structures (nerve roots and iliac vessels) was avoided. The blade and pin axes were also designed to avoid these critical anatomical areas if the tumor resection strategy did not plan for their resection.

SCG production

For additive manufacturing, SLS printing with PA12 is a certified process and material in the medical field. SLS is a powder-based additive manufacturing technology. It makes it possible to print complex objects in a powder volume. The powder is sintered layer by layer using a laser. This technology supports various materials from polymers (PA12 and TPE) to metals (steel and titanium). In this study, we chose polymer SLS printing for its ability to print complex free-form objects without using a support material (unlike fused deposition modeling (FDM)). It produced accurate printing of the SCGs. It is also the most popular choice in pelvic resection

guides in the literature (Cartiaux et al., 2014; Gouin et al., 2014; Wong et al., 2015; Jentzsch et al., 2016; Sallent et al., 2017; Evrard et al., 2019; Siegel et al., 2020). PA12 was the material selected for this study. It is a common material that is easy to work with in SLS printing, and its manufacturing parameters are perfectly well-known for the Sinterit Lisa machine. It is also biocompatible and suited to AutoClave sterilization. PA12 was thus indicated to produce the SCGs used in this study. SLA printing with Dental SG resin (or a similar material) could also be a viable option, as shown by García-Sevilla et al. (2021).

SCG and duration assessment

Using our semi-automated method, the digital chain succeeded in producing one SCG in less than 20 h, without taking into account the duration of the CT imaging procedure for the pelvic Sawbones. The longest step in the process was the printing of the SCG itself (11 h for one SCG), making printing batches for multiple SCGs might critically reduce the duration of this step (46 h for seven SCG). It should be noted that automating several CAD steps (which were designed to ultimately be automated) will reduce the duration of the SCG design in the near future.

The 20-h process, we report, to produce a single SCG does not take into account all the waiting time between each step, which may have biased our result. Moreover, discussion between the clinician and conception team might slow down the process. It is mandatory that feedback be obtained quickly from the surgeons and engineers to reduce the duration of the SCG process. This might be of major importance in an acute emergency oncological context and in trauma case situations, which might become an ongoing field for patient-specific tools in a reconstructive context.

Nonetheless, our results seem critical as most production times in the literature are of more than 2 weeks (Rustemeyer, 2014; Martelli et al., 2016). We believe that the semi-automated methodology we describe here could reduce production times for the patient-specific SCG instruments.

Evaluating a radiopaque synthetic pelvis

The surgically simulated evaluation with experienced bone tumor surgeons highlights good ergonomics and repeatability on Sawbones models. Interestingly, the easier-to-fit SCG were those with more than two planes in our experiment. The one-plane SCGs were rapidly left aside due to a lack of initial stability, meaning that this one-plane design might need complementary cross-sectional supports, if mandatory. An overall ergonomic assessment by surgeons was very good and excellent for most parameters. No resection piece fracture was identified, and nor was there any critical damage to the SCGs. These results transposed to human cases are nonetheless very debatable, due to the easy access of the

Sawbones on a clamp, and to the lack of any soft tissue that might complicate exposure and SCG placement. Nonetheless, the aim of this study with this Sawbones evaluation remains a qualitative assessment, and at this point, the results seem positive, with fast and easy use of the generated SCGs. The four artificial tumors were successfully resected from the Sawbones model using this digital chain. This provided the first confirmation of the usability of the SCGs generated, as they showed repeatable results both in terms of their designs and their performance.

Limits and strengths

In this preliminary methodological original publication, we do not assess margin quality with precise CT measurements. Nonetheless, no traces of epoxy were found on the cut evaluations, and we can consider this to be a "macroscopically complete" resection. This work mainly focused on the SCG design, a description of digital chain production, and quality assessment with qualitative and ergonomic data. The surgeon's qualitative analysis of the SCG's strength during its use seemed satisfying, but no quantitative force analysis has been performed. Such analysis would require the evaluation of the effort applied by the operator on the SCG with the oscillating saw, and specific methodology on this point might be developed for better assessing the SCG strength. Given that this is an experimental pilot study to validate our digital chain, no statistical analysis was performed.

Further study with greater sample size and quantitative assessment is needed to compare the design impact on scheduled margins and to validate this pilot study. This next step experiment will focus on Sawbones models and anatomical subjects, in order to take into account the importance of "real surgery" situations, such as patient soft tissue with surgical exposure difficulties and more constraints against the SCG. We may assume that with anatomical subjects, resection times might be much longer than the one we identified in our Sawbones qualitative assessment, with more pitfalls. Extending the images used in our digital chain to 3DMMI (3D multimodality image) that include CTA (CT angiography) and MRN (Magnetic Resonance Neurography) would be valuable to include the tumor adjacent noble vital structures in the surgical planning phase 3D models. (Fang et al., 2018; Yu et al., 2021).

Finally, our multimodal workflow brings new insight. If there are publications focusing on combined MRI and CT use for SCG design purposes (Table 3), to the best of our knowledge, documented and repeatable pipeline designs have not been fully documented, especially for pelvic resections.

Conclusion

In this study, we developed an original and fully detailed new design digital chain for pelvic tumor resection surgical guides.

The digital chain covers multimodal DICOM segmentation, STL processing, CAD design, and additive manufacturing. It was developed in an in-depth surgical collaboration context. This digital chain could be adapted to different clinical specialties and extended to additional applications outside the bone tumor field.

SCG production was considered successful on Sawbones experiments, and its surgical simulation was satisfactory in terms of ergonomics. Four artificial tumors were successfully resected from a Sawbones model using the digital chain. The design and production delays were also satisfying. The multimodal workflow could have been validated through this experimental study. Cadaveric and clinical case studies are scheduled to confirm these results with a quantitative assessment of various SCG designs.

Data availability statement

The raw data supporting the conclusions of this article will be made available by the authors, without undue reservation.

Author contributions

Conceptualization: VC and LV; methodology: LV; software: VB; validation: VC, LV, and J-YH; formal analysis: VB and HF; investigation: VB and HF; data curation: VB and HF;

References

- Abou-ElFetouh, A., Barakat, A., and Abdel-Ghany, K. (2011). Computer-guided rapid-prototyped templates for segmental mandibular osteotomies: A preliminary report: Computer-guided rapid-prototyped templates for segmental mandibular osteotomies. *Int. J. Med. Robot. Comput. Assist. Surg.* 7, 187–192. doi:10.1002/rcs.387
- Bosma, S. E., Wong, K. C., Paul, L., Gerbers, J. G., and Jutte, P. C. (2018). A cadaveric comparative study on the surgical accuracy of freehand, computer navigation, and patient-specific instruments in joint-preserving bone tumor resections. *Surryona* 2018, 1–9. doi:10.1155/2018/4065846
- Cartiaux, O., Paul, L., Franey, B. G., Barse, X., and Docquier, P.-L. (2014). Improved accuracy with 3D planning and patient-specific instruments during simulated pelvic bone tumor surgery. *Ann. Biomed. Eng.* 42, 205–213. doi:10.1007/s10439-013-0890-7
- Cernat, E., Docquier, P.-L., Paul, L., Barse, X., and Codreanu, I.-B. (2016). Patient specific instruments for complex tumor resection-reconstruction surgery within the pelvis: A series of 4 cases. *Chir.* 111, 439. doi:10.21614/chirurgia.111.5.439
- Chen, X., Xu, L., Yang, Y., and Egger, J. (2016). A semi-automatic computer-aided method for surgical template design. *Sci. Rep.* 4 (6), 20280. doi:10.1038/srep20280
- Cignoni, P., Callieri, M., Corsini, M., Dellepiane, M., Ganovelli, F., and Ranzuglia, G. (2008). MeshLab: An open-source mesh processing tool. *Computing* 1, 129–136. doi:10.2312/LocalChapterEvents/ItalChap/ItalianChapConf2008/129-136
- Enneking, W. F., Spanier, S. S., and Goodman, M. A. (1980). A system for the surgical staging of musculoskeletal sarcoma. *Clin. Orthop. Relat. Res.* 153, 106–120. doi:10.1097/00003086-198011030-00013
- Evrard, R., Schubert, T., Paul, L., and Docquier, P.-L. (2019). Resection margins obtained with patient-specific instruments for resecting primary pelvic bone sarcoma: A case-control study. *Orthop. Traumatology Surg. Res.* 105, 781–787. doi:10.1016/j.otsr.2018.12.016
- Fan, Y., Beare, R., Matthews, H., Schneider, P., Kilpatrick, N., Clement, J., et al. (2019). Marker-based watershed transform method for fully automatic mandibular

writing—original draft preparation: VB and LV; writing—review and editing: VC and J-YH; and visualization and supervision: VC and LV.

Conflict of interest

The authors declare that the research was conducted in the absence of any commercial or financial relationships that could be construed as a potential conflict of interest.

Publisher's note

All claims expressed in this article are solely those of the authors and do not necessarily represent those of their affiliated organizations, or those of the publisher, the editors, and the reviewers. Any product that may be evaluated in this article, or claim that may be made by its manufacturer, is not guaranteed or endorsed by the publisher.

Supplementary material

The Supplementary Material for this article can be found online at: <https://www.frontiersin.org/articles/10.3389/fbioe.2022.991676/full#supplementary-material>

segmentation from CBCT images. *Dentomaxillofacial Radiol.* 48, 20180261. doi:10.1259/dmfr.20180261

Fang, X., Yu, Z., Xiong, Y., Yuan, P., Liu, H., Wu, F., et al. (2018). Improved virtual surgical planning with 3D-multiphase image for malignant giant pelvic tumors. *Cancer Manag. Res.* 7 (10), 6769–6777. doi:10.2147/CMAR.S185737

Fedorov, A., Beichel, R., Kalpathy-Cramer, J., Finet, J., Fillion-Robin, J.-C., Pujol, S., et al. (2012). 3D slicer as an image computing platform for the quantitative imaging network. *Magn. Reson. Imaging* 30, 1323–1341. doi:10.1016/j.mri.2012.05.001

García-Sevilla, M., Mediavilla-Santos, L., Ruiz-Alba, M. T., Pérez-Mañanes, R., Calvo-Haro, J. A., and Pascau, J. (2021). Patient-specific desktop 3D-printed guides for pelvic tumour resection surgery: A precision study on cadavers. *Int. J. Comput. Assist. Radiol. Surg.* 16, 397–406. doi:10.1007/s11548-021-02322-3

Gkagkalis, G., Moerenhout, K., Rüdiger, H. A., Müller, D. A., Letovanec, I., and Cheric, S. (2021). Pelvic chondrosarcoma treated by en bloc resection with patient-specific osteotomy guides and reimplantation of the extracorporeally irradiated bone as an autologous structural orthotopic autograft: A report of two cases with description of the surgical technique. *Case Rep. Orthop.* 2021, 1–9. doi:10.1155/2021/5512143

Gouin, F., Paul, L., Odri, G. A., and Cartiaux, O. (2014). Computer-assisted planning and patient-specific instruments for bone tumor resection within the pelvis: A series of 11 patients. *Sarcoma* 2014, 1–9. doi:10.1155/2014/842709

Greenberg, S., Buchbinder, D., Turner, M. D., Dhillon, P., and Afshar, A. A. (2021). Three-Dimensional repositioning of the maxilla in orthognathic surgery using patient-specific titanium plates: A case series. *J. Oral Maxillofac. Surg.* 79, 902–913. doi:10.1016/j.joms.2020.11.031

Jentsch, T., Vlachopoulos, I., Firmstahl, P., Müller, D. A., and Fuchs, B. (2016). Tumor resection at the pelvis using three-dimensional planning and patient-specific instruments: A case series. *World J. Surg. Oncol.* 14, 249. doi:10.1186/s12957-016-1006-2

- Kim, J. J., Nam, J., and Jang, I. G. (2018). Fully automated segmentation of a hip joint using the patient-specific optimal thresholding and watershed algorithm. *Comput. Methods Programs Biomed.* 154, 161–171. doi:10.1016/j.cmpb.2017.11.007
- Klein, S., Staring, M., Murphy, K., Viergever, M. A., and Pluim, J. P. W. (2010). Elastic: A toolbox for intensity-based medical image registration. *IEEE Trans. Med. Imaging* 29, 196–205. doi:10.1109/TMI.2009.2035616
- Krishnan, S. P., Dawood, A., Richards, R., Henckel, J., and Hart, A. J. (2012). A review of rapid prototyped surgical guides for patient-specific total knee replacement. *J. Bone Jt. Surg.* 94, 1457–1461. doi:10.1302/0301-620X.94B11.29350
- Martelli, N., Serrano, C., Pinesu, J., Prignon, P., Borget, L., Batt, S. E., et al. (2016). Advantages and disadvantages of 3-dimensional printing in surgery: A systematic review. *Surgery* 158, 1485–1500. doi:10.1016/j.surg.2015.12.017
- Mazzoni, S., Bianchi, A., Schirriti, G., Bodioli, G., and Marchetti, C. (2015). Computer-aided design and computer-aided manufacturing cutting guides and customized titanium plates are useful in upper maxilla waferless repositioning. *J. Oral Maxillofac. Surg.* 73, 701–707. doi:10.1016/j.joms.2014.10.028
- Numajiri, T., Morita, D., Nakamura, H., Yamochi, R., Tsujiko, S., and Sowa, Y. (2018). Designing CAD/CAM surgical guides for maxillary reconstruction using an in-house approach. *J. Vis. Exp.* 138, 58015. doi:10.3791/58015
- Oetas, D., Hedestu, M., Roman, C. R., Cosma, C., Ciurea, M., and Rotaru, H. (2021). Design workflow for mandibular reconstruction. Opportunities and limitations of in-house virtual surgical planning. *J. Med. Biol. Eng.* 41, 482–493. doi:10.1007/s40846-021-00633-z
- Popescu, D. (2014). *Workflow for additive manufacturing of an individualized surgical template*. Bucharest, Romania: Proceedings in Manufacturing systems, 10–11. ISSN 2067-9238.
- Rauch, M., Harcoët, J. Y., and Vidal, L. (2021). *Additive manufacturing challenges and opportunities: From nasal and aeronautics parts to biomanufacturing applications*. Frankfurt, Germany: 3DPrintech Int Conf.
- Rostemeyer, J., Melenberg, A., and Sazi-Rieger, A. (2014). Costs incurred by applying computer-aided design/computer-aided manufacturing techniques for the reconstruction of maxillofacial defects. *J. Cranio-Maxillofacial Surg.* 8, 2049–2055. doi:10.1016/j.jcms.2014.09.014
- Sallent, A., Vicente, M., Reverit, M. M., Lopez, A., Rodríguez-Barza, A., Pérez-Domínguez, M., et al. (2017). How 3D patient-specific instruments improve accuracy of pelvic bone tumor resection in a cadaveric study. *Bone Jt. Res.* 6, 577–583. doi:10.1302/2046-3758.6.10.BJR-2017-0094.R1
- Scolozzi, P. (2015). Computer-aided design and computer-aided modeling (CAD/CAM) generated surgical splints, cutting guides and custom-made implants: Which indications in orthognathic surgery? *Revue de Stomatologie de Chir. Maxillo-faciale de Chir. Orale* 116, 343–349. doi:10.1016/j.revsto.2015.09.005
- Siegd, M. A., Balach, T., Sweeney, K. R., Nystrom, L. M., and Colman, M. W. (2020). Sacroiliac joint cut accuracy: Comparing new technologies in an idealized sawbones model. *J. Surg. Oncol.* 122, 1218–1225. doi:10.1002/jso.26124
- Vidal, L., Crenn, V., and Harcoët, J. Y. (2022). *The digital chain in orthopedic surgery: From CT and MRI data to 3D printing and digital twins*. Nantes, France: Journée Sante Du Futur Conf. Agence Régionale de Santé.
- Vidal, L., Kampletner, C., Brennan, M. A., Hoornaert, A., and Layrolle, P. (2020a). Reconstruction of large skeletal defects: Current clinical therapeutic strategies and future directions using 3D printing. *Front. Bioeng. Biotechnol.* 12 (8), 61. doi:10.3389/fbioe.2020.00061
- Vidal, L., Kampletner, C., Kissian, S., Brennan, M. A., Hoffmann, O., Raymond, Y., et al. (2020b). Regeneration of segmental defects in metatarsus of sheep with vascularized and customized 3D-printed calcium phosphate scaffolds. *Sci. Rep.* 10 (1), 7068. doi:10.1038/s41598-020-63742-w
- Wang, F., Zhu, J., Peng, X., and Su, J. (2017). The application of 3D printed surgical guides in resection and reconstruction of malignant bone tumor. *Oncol. Lett.* 14, 4581–4584. doi:10.3892/ol.2017.6749
- Wong, K.-C., Sze, X.-Y., Wong, I. O.-L., Wong, C.-M., and Kumia, S.-M. (2016). Patient-specific instrument can achieve same accuracy with less resection time than navigation assistance in periacetabular pelvic tumor surgery: A cadaveric study. *Int. J. Comput. Assist. Radiol. Surg.* 11, 307–316. doi:10.1007/s11548-015-1250-x
- Wong, K. C. (2016). 3D-printed patient-specific applications in orthopedics. *Orthop. Res. Rev.* 8, 57–66. doi:10.2147/ORR.S99614
- Wong, K. C., Kumia, S. M., Geel, N. V., and Denol, J. (2015). One-step reconstruction with a 3D-printed, biomechanically evaluated custom implant after complex pelvic tumor resection. *Comput. Aided Surg.* 20, 14–23. doi:10.3109/10929088.2015.1076039
- Yu, Z., Zhang, W., Fang, X., Tu, C., and Duan, H. (2021). Pelvic reconstruction with a novel three-dimensional-printed, multimodality imaging based endoprosthesis following enucleation type I + IV resection. *Front. Oncol.* 11, 629582. doi:10.3389/fonc.2021.629582

Annexe 3 : Classification de Enneking (57)

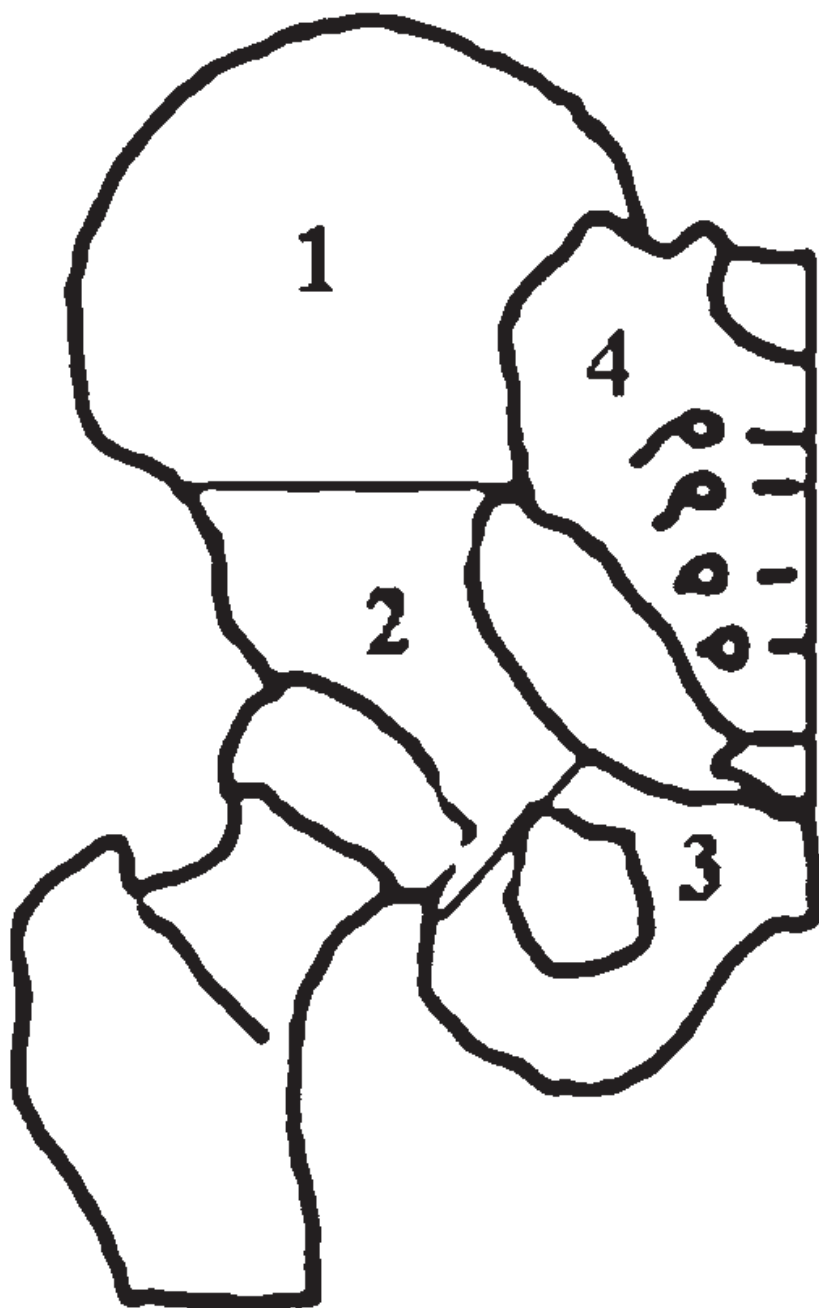


Figure supplémentaire 1 : Schéma illustrant les quatre zones de bassin selon Enneking (57)

Annexe 4 : Définition des marges selon le GROUPOS (21).

R0 : résection saine > 2 mm (ou ≤ 2 mm avec barrière anatomique naturelle) de la tumeur (cellules viables ou cicatrice)	
R1 : résection ≤ 2 mm avec possibles résidus microscopiques, intégrant la mesure des marges par rapport à la cicatrice post-chimiothérapie	
	R1a correspond à une résection dans la « cicatrice », sans cellules viables
	R1b correspond à une résection dans du tissu normal à ≤ 2 mm de la cicatrice et/ou de cellules viables résiduelles
	R1c correspond à une résection intra lésionnelle microscopique ou dans des territoires de nécrose de coagulation (fantômes cellulaires)
R2 : résection intra lésionnelle macroscopique.	

Tableau supplémentaire 2 : tableau descriptif et explicatif des marges anatomopathologiques selon le GROUPOS (21).

Annexe 5 : Illustration des voies d'abord chirurgicale.

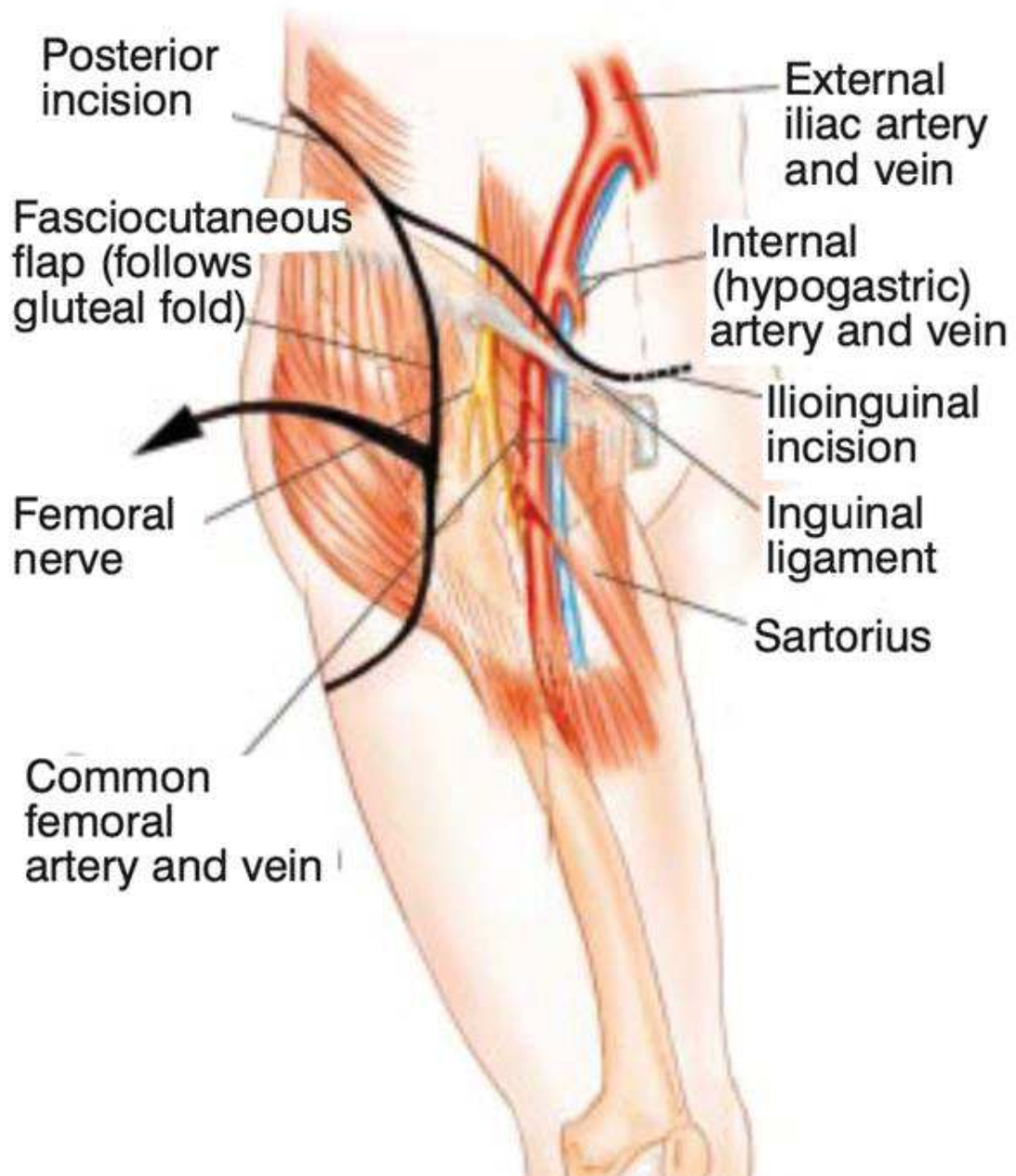


Figure supplémentaire 2 : Schéma anatomique d'une voie d'abord triradiée utilitarian approach (66), incision cutanée en noire, la flèche noire représentant la valve cutanée latérale reclinée pour la chirurgie.

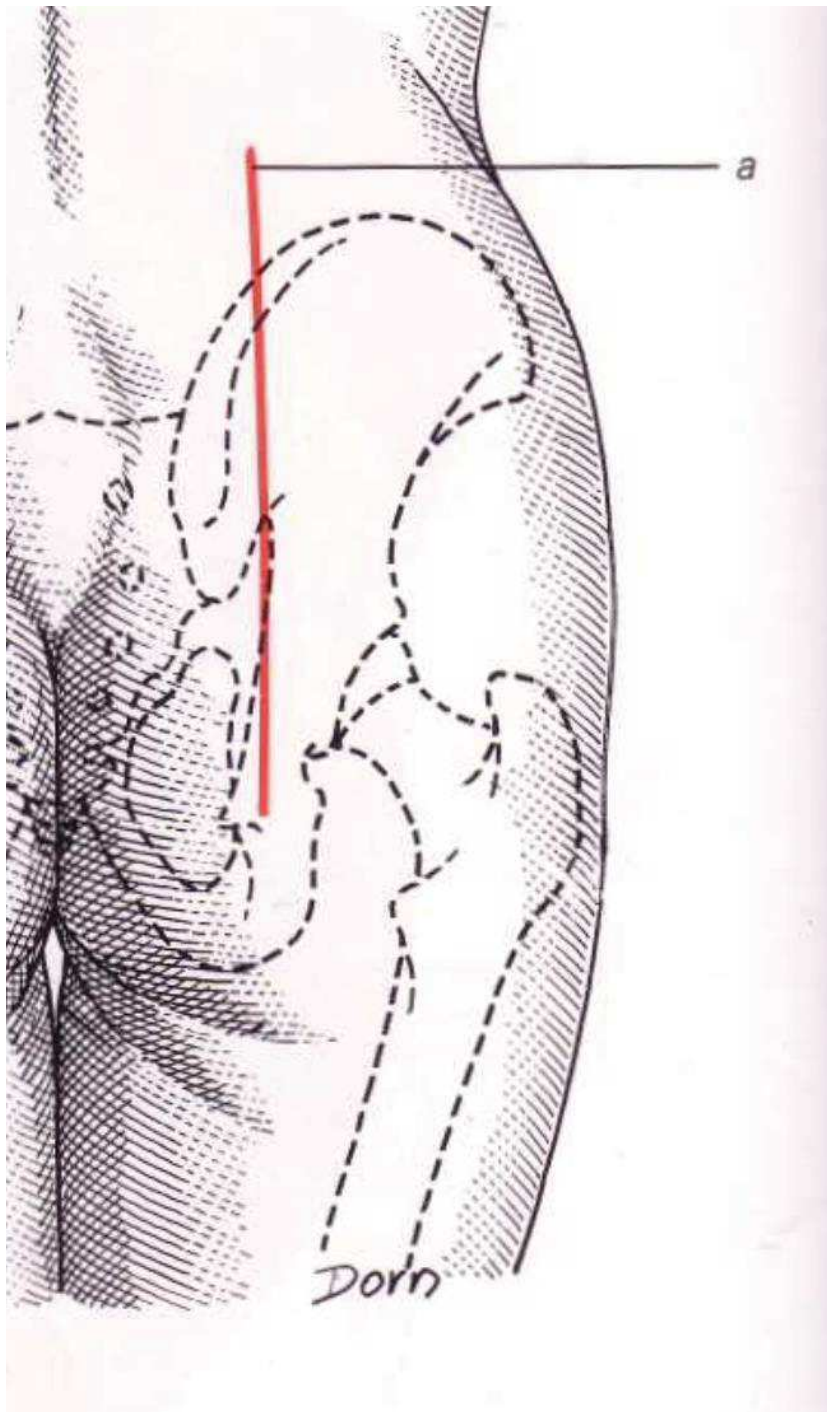


Figure supplémentaire 3 : Schéma anatomique d'une voie d'abord postérieure centré sur l'articulation sacro-iliaque, en rouge l'incision cutanée (67)

Annexe 6 : Classification de Tang et Giddins

Levels/category	Criteria
1. Non-specialist	A surgeon who is in training or is a general practitioner.
2. Specialist – less experienced	A surgeon who has completed training, but who has not yet acquired in-depth knowledge or high-volume experience in the use of the technique(s).
3. Specialist – experienced	A surgeon who has obtained appreciable experience in use of the relevant technique(s), having practiced as a specialist over a longer period (typically >5 years).
4. Specialist – highly experienced	A specialist who possesses in-depth knowledge and experience with use of the relevant technique(s). This experience is indicated by having performed or been involved as a leading participant in scholastic studies relevant to the disorder(s) or technique(s). ^a
5. Expert	A highly experienced specialist who has made a recognized contribution to knowledge related to the disorder being investigated, ^b or who has pioneered the technique(s) in the report.

^aOriginal publications relevant to the investigated disorder or technique in a professional journal are the indicators of having performed academic studies.

^bHaving publications critical to advancement of the treatment of the disorder under investigation and usually being a well-known senior surgeon in this field.

Tableau supplémentaire 2 : Classification de Tang et Giddins (58) qui définit l'expérience chirurgicale en 5 stades.

Annexe 7 : Photographie pièces préparées



Figure supplémentaire 4 : Photographie des résections après identification et préparation au formol, avec de la gauche vers la droite, une résection de zone II, une résection de zone I, et une résection de zone I-IV.

Annexe 8 : Score d'ergonomie

Encombrement	Parfaitement Adapté (5) /Adapté (4) /Moyen (3) /Important (2) /trop important (1) /Impossible (0)
Mise en place : Facilité de positionnement	Très aisé (5) /aisé (4) /moyenne (3) /difficile (2) /très difficile (1) /impossible (0)
Stabilité primaire	Très bonne (5) /bonne (4) /moyenne (3) /instable (2) /très instable (1) /impossible (0)
Stabilité secondaire (après broches)	Très bonne (5) /bonne (4) /moyenne (3) /instable (2) /Très instable (1) /impossible (0)
Stabilité à la coupe	Très bonne (5) /bonne (4) /moyenne (3) /instable (2) /Très instable (1) /impossible (0)

Tableau supplémentaire 4 : Score d'ergonomie

Annexe 9 : Tableau pour les données d'analyse des marges en fonction des zones

	Type Bloc I (n = 10)	Type Patch I (n = 10)	p	Type Bloc II (n = 15)	Type Patch II (n = 15)	p	Type Bloc I-IV (n = 20)	Type Patch I-IV (n = 20)	p
EMP (mm)	0,6 [0,2; 1,9]	0,6 [0,3; 1,2]	0,971	3,3 [1,9; 3,7]	1,1 [0,8; 2,5]	0,097	2,1 [1,0; 3,7]	1,1 [0,6; 1,8]	0,069
Marge minimale (mm)	10,0 [9,7; 10,4]	9,1 [9,0; 9,6]	0,222	2,4 [2,0; 5,2]	2,8 [2,5; 3,0]	1	5,3 [-1,8; 5,8]	4,3 [3,3; 4,5]	0,841
EMaxMP (mm)	2,6 [1,9; 3,2]	1,9 [1,5; 3,5]	0,579	4,8 [3,6; 6,5]	2,9 [2,5; 5,9]	0,221	3,8 [2,9; 6,1]	2,5 [1,2; 3,3]	0,006
DA de Tangage (°)	4,5 [3,4; 7,3]	3,0 [1,2; 4,1]	0,143	2,8 [1,9; 4,7]	3,7 [3,3; 6,9]	0,158	3,9 [1,60; 9,53]	2,8 [0,7; 4,8]	0,144
DA de Lacet (°)	1,0 [0,8; 3,0]	1,6 [0,7; 3,0]	0,796	1,1 [0,8; 3,2]	2,9 [1,3; 5,1]	0,267	1,7 [1,0; 3,1]	2,8 [1,3; 6,9]	0,174

Tableau supplémentaire 5 : Tableau récapitulatif des données analysées concernant les marges en fonction de la localisation. Données analysées en médiane [Q25-75], test de Mann-Whitney, seuil significativité < 0,05

Annexe 10 : Tableau pour les données du score d'ergonomie et de durée opératoire en fonction des zones

	Type Bloc I (n = 5)	Type Patch I (n = 5)	p	Type Bloc II (n = 5)	Type Patch II (n = 5)	p	Type Bloc I-IV (n = 5)	Type Patch I-IV (n = 5)	p
Durée mise en place (s)	97 [77; 116]	86 [79; 213]	0,841	236 [212; 247]	204 [187; 230]	0,730	197 [110; 210]	99 [60; 116]	0,151
Durée résection (s)	66 [35; 70]	46 [26; 95]	0,690	193 [156; 198]	230 [206; 243]	0,413	60 [56; 64]	44 [38; 76]	1
Durée Totale (s)	151 [147; 182]	111 [109; 308]	0,690	370 [368; 434]	437 [404; 465]	0,730	226 [206; 274]	150 [143; 167]	0,056
Score Ergonomie	88 [84; 96]	84 [84; 96]	0,512	80 [80; 84]	92 [88; 96]	0,167	76 [48; 80]	96 [92; 100]	0,021
Encombrement	16 [8; 20]	20 [20; 20]	0,071	12 [8; 16]	20 [20; 20]	0,007	8 [8; 12]	20 [20; 20]	0,007
Mise en place	20 [16; 20]	20 [16; 20]	1	16 [12; 16]	16 [16; 20]	0,075	8 [8; 16]	20 [20; 20]	0,016
Stabilité primaire	20 [20; 20]	12 [12; 16]	0,054	16 [16; 16]	16 [16; 16]	0,699	16 [12; 16]	16 [16; 20]	0,259
Stabilité secondaire	20 [20; 20]	16 [16; 20]	0,177	20 [20; 20]	16 [16; 20]	0,423	20 [12; 20]	20 [20; 20]	0,441
Stabilité à la coupe	20 [20; 20]	16 [16; 16]	0,093	20 [20; 20]	16 [16; 20]	0,232	20 [8; 20]	20 [20; 20]	0,439

Tableau supplémentaire 6 : données de durée d'utilisation et d'ergonomie en fonction du type de design « bloc » ou « patch », et de la localisation tumorale. Données analysées en médiane [Q25-75, test de Mann-Whitney, seuil significativité < 0,05

Références

1. Bone sarcomas: ESMO Clinical Practice Guidelines for diagnosis, treatment and follow-up †. *Ann Oncol.* 1 sept 2014;25:iii113-23.
2. Bläsius F, Delbrück H, Hildebrand F, Hofmann UK. Surgical Treatment of Bone Sarcoma. *Cancers.* 29 mai 2022;14(11):2694.
3. Rosenberg AE. Bone Sarcoma Pathology: Diagnostic Approach for Optimal Therapy. :5.
4. Moukengue B, Lallier M, Marchandet L, Baud'huin M, Verrecchia F, Ory B, et al. Origin and Therapies of Osteosarcoma. *Cancers.* 19 juill 2022;14(14):3503.
5. Liu C, Rueten-Budde AJ, Ranft A, Dirksen U, Gelderblom H, Fiocco M. Dynamic prediction of overall survival: a retrospective analysis on 979 patients with Ewing sarcoma from the German registry. *BMJ Open.* 12 oct 2020;10(10):e036376.
6. Strauss SJ, Frezza AM, Abecassis N, Bajpai J, Bauer S, Biagini R, et al. Bone sarcomas: ESMO-EURACAN-GENTURIS-ERN PaedCan Clinical Practice Guideline for diagnosis, treatment and follow-up. *Ann Oncol Off J Eur Soc Med Oncol.* déc 2021;32(12):1520-36.
7. Nemmar R, Derradji M, Kara Z, Nouar M. Les tumeurs osseuses primitives : étude épidémiologique et traitement. *Rev Chir Orthopédique Traumatol.* 1 déc 2016;102(8):798-9.
8. Stiller CA, Botta L, Brewster DH, Ho VKY, Frezza AM, Whelan J, et al. Survival of adults with cancers of bone or soft tissue in Europe—Report from the EURO CARE-5 study. *Cancer Epidemiol.* 1 oct 2018;56:146-53.
9. Gerrand C, Athanasou N, Brennan B, Grimer R, Judson I, Morland B, et al. UK guidelines for the management of bone sarcomas. *Clin Sarcoma Res.* 4 mai 2016;6(1):7.
10. Grimer R, Athanasou N, Gerrand C, Judson I, Lewis I, Morland B, et al. UK Guidelines for the Management of Bone Sarcomas. *Sarcoma.* 29 déc 2010;2010:e317462.
11. Gaspar N, Marques da Costa ME, Fromigue O, Droit R, Berlanga P, Marchais A. Recent advances in understanding osteosarcoma and emerging therapies. *Fac Rev.* 2020;9:18.
12. Takenaka S, Tamiya H, Wakamatsu T, Nakai S, Imura Y, Outani H, et al. Impact of Surgical Resection and Reasons for Poor Prognosis of Pelvic Osteosarcoma Based on the Bone

Tumor Registry in Japan. *Cancers*. 1 juill 2021;13(13):3320.

13. Brown JM, Matichak D, Rakoczy K, Groundland J. Osteosarcoma of the Pelvis: Clinical Presentation and Overall Survival. *Sarcoma*. 6 déc 2021;2021:8027314.

14. Brown JM, Rakoczy K, Hart J, Jones KB, Groundland JS. Presenting features and overall survival of chondrosarcoma of the pelvis. *Cancer Treat Res Commun*. 1 janv 2022;30:100510.

15. Fuchs B, Hoekzema N, Larson DR, Inwards CY, Sim FH. Osteosarcoma of the Pelvis: Outcome Analysis of Surgical Treatment. *Clin Orthop*. févr 2009;467(2):510-8.

16. Karaca MO, Özbek EA, Özyıldırım M, Merter A, Başarır K, Yıldız HY, et al. External and internal hemipelvectomy: A retrospective analysis of 68 cases. *Jt Dis Relat Surg*. 28 mars 2022;33(1):132-41.

17. Dürr HR, Bakhshai Y, Rechl H, Tunn PU. [Resection margins in bone tumors: what is adequate?]. *Unfallchirurg*. juill 2014;117(7):593-9.

18. Tedesco NS, Henshaw RM. Unplanned Resection of Sarcoma. *J Am Acad Orthop Surg*. mars 2016;24(3):150-9.

19. Kawai A, Healey JH, Boland PJ, Lin PP, Huvos AG, Meyers PA. Prognostic factors for patients with sarcomas of the pelvic bones. *Cancer*. 1 mars 1998;82(5):851-9.

20. Li X, Moretti VM, Ashana AO, Lackman RD. Impact of close surgical margin on local recurrence and survival in osteosarcoma. *Int Orthop*. janv 2012;36(1):131-7.

21. Gomez-Brouchet A, Mascard E, Siegfried A, de Pinieux G, Gaspar N, Bouvier C, et al. Assessment of resection margins in bone sarcoma treated by neoadjuvant chemotherapy: Literature review and guidelines of the bone group (GROUPOS) of the French sarcoma group and bone tumor study group (GSF-GETO/RESOS). *Orthop Traumatol Surg Res OTSR*. juin 2019;105(4):773-80.

22. Dürr HR, Bakhshai Y, Rechl H, Tunn PU. [Resection margins in bone tumors: what is adequate?]. *Unfallchirurg*. juill 2014;117(7):593-9.

23. Grimer RJ. Surgical options for children with osteosarcoma. *Lancet Oncol*. 1 févr 2005;6(2):85-92.

24. Jeys L, Matharu GS, Nandra RS, Grimer RJ. Can computer navigation-assisted surgery

reduce the risk of an intralesional margin and reduce the rate of local recurrence in patients with a tumour of the pelvis or sacrum? *Bone Jt J.* oct 2013;95-B(10):1417-24.

25. Wong KC, Kumta SM. Use of Computer Navigation in Orthopedic Oncology. *Curr Surg Rep.* 22 févr 2014;2(4):47.

26. Docquier PL, Cartiaux O, Paul L, Delloye C, Banse X. Computer-Navigated Bone Cutting in the Resection of a Pelvic Bone Tumor and Reconstruction with a Massive Bone Allograft. *JBJS Essent Surg Tech.* sept 2011;1(2):e10.

27. Rivkin G, Liebergall M. Challenges of Technology Integration and Computer-Assisted Surgery. *JBJS.* 1 févr 2009;91(Supplement_1):13-6.

28. Wong KC. 3D-printed patient-specific applications in orthopedics. *Orthop Res Rev.* 14 oct 2016;8:57-66.

29. Cartiaux O, Docquier PL, Paul L, Francq BG, Cornu OH, Delloye C, et al. Surgical inaccuracy of tumor resection and reconstruction within the pelvis: An experimental study. *Acta Orthop.* 1 janv 2008;79(5):695-702.

30. Wong KC, Sun YE, Kumta SM. Review and Future/Potential Application of Mixed Reality Technology in Orthopaedic Oncology. *Orthop Res Rev.* 16 mai 2022;14:169-86.

31. Evrard R, Schubert T, Paul L, Docquier PL. Resection margins obtained with patient-specific instruments for resecting primary pelvic bone sarcomas: A case-control study. *Orthop Traumatol Surg Res.* 1 juin 2019;105(4):781-7.

32. Abraham JA, Kenneally B, Amer K, Geller DS. Can Navigation-assisted Surgery Help Achieve Negative Margins in Resection of Pelvic and Sacral Tumors? *Clin Orthop.* mars 2018;476(3):499-508.

33. Bosma SE, Cleven AHG, Dijkstra PDS. Can Navigation Improve the Ability to Achieve Tumor-free Margins in Pelvic and Sacral Primary Bone Sarcoma Resections? A Historically Controlled Study. *Clin Orthop.* juill 2019;477(7):1548-59.

34. Cho HS, Park MS, Gupta S, Han I, Kim HS, Choi H, et al. Can Augmented Reality Be Helpful in Pelvic Bone Cancer Surgery? An In Vitro Study. *Clin Orthop.* sept 2018;476(9):1719-25.

35. Gouin F, Paul L, Odri GA, Cartiaux O. Computer-Assisted Planning and Patient-

Specific Instruments for Bone Tumor Resection within the Pelvis: A Series of 11 Patients. *Sarcoma*. 2014;2014:842709.

36. Yu Z, Zhang W, Fang X, Tu C, Duan H. Pelvic Reconstruction With a Novel Three-Dimensional-Printed, Multimodality Imaging Based Endoprosthesis Following Enneking Type I + IV Resection. *Front Oncol*. 13 avr 2021;11:629582.

37. Liu X, Liu Y, Lu W, Liao S, Du Q, Deng Z, et al. Combined Application of Modified Three-Dimensional Printed Anatomic Templates and Customized Cutting Blocks in Pelvic Reconstruction After Pelvic Tumor Resection. *J Arthroplasty*. févr 2019;34(2):338-345.e1.

38. Sallent A, Vicente M, Reverté MM, Lopez A, Rodríguez-Baeza A, Pérez-Domínguez M, et al. How 3D patient-specific instruments improve accuracy of pelvic bone tumour resection in a cadaveric study. *Bone Jt Res*. 4 nov 2017;6(10):577-83.

39. García-Sevilla M, Mediavilla-Santos L, Ruiz-Alba MT, Pérez-Mañanes R, Calvo-Haro JA, Pascau J. Patient-specific desktop 3D-printed guides for pelvic tumour resection surgery: a precision study on cadavers. *Int J Comput Assist Radiol Surg*. mars 2021;16(3):397-406.

40. Avedian RS, Haydon RC, Peabody TD. Multiplanar Osteotomy with Limited Wide Margins: A Tissue Preserving Surgical Technique for High-grade Bone Sarcomas. *Clin Orthop*. oct 2010;468(10):2754-64.

41. Döring K, Staats K, Puchner S, Windhager R. Patient-Specific Implants for Pelvic Tumor Resections. *J Pers Med*. 21 juill 2021;11(8):683.

42. Holzapfel BM, Pilge H, Prodinger PM, Toepfer A, Mayer-Wagner S, Hutmacher DW, et al. Customised osteotomy guides and endoprosthetic reconstruction for periacetabular tumours. *Int Orthop*. juill 2014;38(7):1435-42.

43. Bosma SE, Wong KC, Paul L, Gerbers JG, Jutte PC. A Cadaveric Comparative Study on the Surgical Accuracy of Freehand, Computer Navigation, and Patient-Specific Instruments in Joint-Preserving Bone Tumor Resections. *Sarcoma*. 2018;2018:4065846.

44. Siegel MA, Balach T, Sweeney KR, Nystrom LM, Colman MW. Sacroiliac joint cut accuracy: Comparing new technologies in an idealized sawbones model. *J Surg Oncol*. 2020;122(6):1218-25.

45. Mavrogenis AF, Soultanis K, Patapis P, Guerra G, Fabbri N, Ruggieri P, et al. Pelvic

resections. *Orthopedics*. 17 févr 2012;35(2):e232-243.

46. Zhang Y, Zhang Q, Zhong L, Qiu L, Xu L, Sun Y, et al. New perspectives on surgical accuracy analysis of image-guided bone tumour resection surgery. *Int Orthop*. mai 2020;44(5):987-94.

47. García-Sevilla M, Moreta-Martinez R, García Mato D, Pose Díez de la Lastra A, Perez-Mañanes R, Calvo-Haro J, et al. Augmented Reality as a Tool to Guide PSI Placement in Pelvic Tumor Resections. *Sensors*. 24 nov 2021;21:7824.

48. Wong KC, Sze KY, Wong IOL, Wong CM, Kumta SM. Patient-specific instrument can achieve same accuracy with less resection time than navigation assistance in periacetabular pelvic tumor surgery: a cadaveric study. *Int J Comput Assist Radiol Surg*. févr 2016;11(2):307-16.

49. Cartiaux O, Paul L, Francq BG, Banse X, Docquier PL. Improved Accuracy with 3D Planning and Patient-Specific Instruments During Simulated Pelvic Bone Tumor Surgery. *Ann Biomed Eng*. 1 janv 2014;42(1):205-13.

50. Tran Trung D, Quang SNT, Trung HP, Tu NV, Sy Quyen NV, Duc TT, et al. Partial replacement of pelvis with the hip joint in osteosarcoma treatment: A case report. *Ann Med Surg*. 8 sept 2021;70:102812.

51. Jentzsch T, Vlachopoulos L, Fűrnhstahl P, Müller DA, Fuchs B. Tumor resection at the pelvis using three-dimensional planning and patient-specific instruments: a case series. *World J Surg Oncol*. 21 sept 2016;14(1):249.

52. Cernat E, Docquier PL, Paul L, Banse X, Codorean IB, -. Patient Specific Instruments for Complex Tumor Resection-Reconstruction Surgery within the Pelvis: A Series of 4 Cases. *Chir Buchar Rom* 1990. oct 2016;111(5):439-44.

53. Sirveaux et al. (Nancy). 3D CUT laboratoire 3D side. 2018.

54. Wong K, Kumta S, NV G, J. D. One-step reconstruction with a 3D-printed, biomechanically evaluated custom implant after complex pelvic tumor resection. *Comput Aided Surg*. 20 août 2015;

55. Biscaccianti V, Fragnaud H, Hascoët JY, Crenn V, Vidal L. Digital chain for pelvic tumor resection with 3D-printed surgical cutting guides. *Front Bioeng Biotechnol* [Internet].


2022 [cité 11 sept 2022];10. Disponible sur: <https://www.frontiersin.org/articles/10.3389/fbioe.2022.991676>

56. Vidal L, Biscaccianti V, Fragnaud H, Hascoët JY, Crenn V. Semi-Automatic Segmentation of Pelvic Bone Tumors: Usability Testing [Internet]. Rochester, NY; 2022 [cité 4 oct 2022]. Disponible sur: <https://papers.ssrn.com/abstract=4215099>
57. Enneking WF, Dunham WK. Resection and reconstruction for primary neoplasms involving the innominate bone. *J Bone Joint Surg Am.* sept 1978;60(6):731-46.
58. Tang JB, Giddins G. Why and how to report surgeons' levels of expertise. *J Hand Surg Eur Vol.* mai 2016;41(4):365-6.
59. Evrard R, Schubert T, Paul L, Docquier PL. Quality of resection margin with patient specific instrument for bone tumor resection. *J Bone Oncol.* 1 juin 2022;34:100434.
60. Khan FA, Lipman JD, Pearle AD, Boland PJ, Healey JH. Surgical Technique: Computer-generated Custom Jigs Improve Accuracy of Wide Resection of Bone Tumors. *Clin Orthop.* juin 2013;471(6):2007-16.
61. Vidakis N, Petousis M, Mountakis N, Korlos A, Papadakis V, Moutsopoulou A. Trilateral Multi-Functional Polyamide 12 Nanocomposites with Binary Inclusions for Medical Grade Material Extrusion 3D Printing: The Effect of Titanium Nitride in Mechanical Reinforcement and Copper/Cuprous Oxide as Antibacterial Agents. *J Funct Biomater.* 4 août 2022;13(3):115.
62. Zhang J, Ng N, Scott CEH, Blyth MJG, Haddad FS, Macpherson GJ, et al. Robotic arm-assisted versus manual unicompartmental knee arthroplasty : a systematic review and meta-analysis of the MAKO robotic system. *Bone Jt J.* mai 2022;104-B(5):541-8.
63. Fadda M, Marcacci M, Toksvig-Larsen S, Wang T, Meneghello R. Improving accuracy of bone resections using robotics tool holder and a high speed milling cutting tool. *J Med Eng Technol.* déc 1998;22(6):280-4.
64. Xu G, Ma M, Zhang S, Liu Y, Kong X, Chai W. [Application of Mako robot-assisted total hip arthroplasty in developmental dysplasia of the hip]. *Zhongguo Xiu Fu Chong Jian Wai Ke Za Zhi Zhongguo Xiufu Chongjian Waike Zazhi Chin J Reparative Reconstr Surg.* 15 oct 2021;35(10):1233-9.

65. Liow MHL, Chin PL, Pang HN, Tay DKJ, Yeo SJ. THINK surgical TSolution-One® (Robodoc) total knee arthroplasty. SICOT-J. 3:63.
66. Bickels J, Malawer M. Overview of Pelvic Resections: Surgical Considerations and Classification. In: Malawer M, Sugarbaker PH, éditeurs. Musculoskeletal Cancer Surgery: Treatment of Sarcomas and Allied Diseases [Internet]. Dordrecht: Springer Netherlands; 2001 [cité 8 sept 2022]. p. 203-13. Disponible sur: https://doi.org/10.1007/0-306-48407-2_10
67. Dorn L, Kenesi C. Atlas Anatomie. Masson.

Vu, le Président du Jury,


(tampon et signature)



Professeur Antoine Hamel


Vu, le Directeur de Thèse,

(tampon et signature)



Docteur Vincent Crenn et Docteur Luciano
Vidal

Vu, le Doyen de la Faculté,



Professeur Pascale JOLLIET

NOM : FRAGNAUD PRENOM : HENRI

Titre de Thèse : Étude des guides de coupe sur mesure dans les résections des tumeurs osseuses primitives de bassin

Les guides de coupe sur mesure sont une aide technique qui sécurise et fiabilise l'exérèse des tumeurs osseuses sans qu'il n'y ait de consensus défini sur leur design ou leur conception. Nous avons mené une étude expérimentale sur des bassins de sujets anatomiques afin de comparer les deux designs « bloc » et « patch » les plus représentés dans la littérature. Notre évaluation portait sur les performances en termes de marges de résection et d'ergonomie en condition oncologique osseuse. Nous avons démontré que le design d'un guide de coupe sur mesure pouvait impacter sa précision et son ergonomie. L'utilisation de guide de coupe sur mesure de type « patch » semble ainsi plus adaptée pour les résections tumorales osseuses au bassin, notamment dans les zones II et I-IV qui sont réputées profondes et exigües.

Mots-clés : étude cadavérique, tumeurs osseuses primitives, guide de coupe sur mesure, impression 3D.