



HAL
open science

Impacts des accouchements instrumentaux sur la céphalométrie des nouveau-nés

Marie Deprez

► **To cite this version:**

Marie Deprez. Impacts des accouchements instrumentaux sur la céphalométrie des nouveau-nés. Gynécologie et obstétrique. 2022. dumas-03924498

HAL Id: dumas-03924498

<https://dumas.ccsd.cnrs.fr/dumas-03924498v1>

Submitted on 5 Jan 2023

HAL is a multi-disciplinary open access archive for the deposit and dissemination of scientific research documents, whether they are published or not. The documents may come from teaching and research institutions in France or abroad, or from public or private research centers.

L'archive ouverte pluridisciplinaire **HAL**, est destinée au dépôt et à la diffusion de documents scientifiques de niveau recherche, publiés ou non, émanant des établissements d'enseignement et de recherche français ou étrangers, des laboratoires publics ou privés.



Ecole de Maïeutique

IMPACTS DES ACCOUCHEMENTS INSTRUMENTAUX SUR LA CÉPHALOMÉTRIE DES NOUVEAU-NÉS

Présenté et publiquement soutenu devant

l'École de Maïeutique

Le 07 juin 2022

Par

DEPREZ Marie

Née le 26 juillet 1999

Pour l'obtention du Diplôme d'Etat de Sage-Femme

Année universitaire 2021-2022

Membres du jury :

- FRÉMONDIÈRE Pierre, sage-femme enseignant, directeur de mémoire
- MATTEO Caroline, sage-femme enseignante
- VACHER Justine, sage-femme attachée de recherche clinique

REMERCIEMENTS

Merci,

A Monsieur Pierre FRÉMONDIÈRE, mon directeur de mémoire, pour son dévouement, sa patience, son expérience, sa disponibilité, sa rapidité, pour le temps qu'il a investi dans les conseils qu'il m'a donnés, les corrections qu'il a pu m'apporter, son aide m'a permis de réaliser cette étude et d'en tirer les conclusions.

A l'ensemble des professeurs de l'École de Maïeutique qui m'ont permis d'en arriver jusque là aujourd'hui, grâce à leur professionnalisme et leur pédagogie.

Aux équipes de sage-femmes des différentes maternités où je suis allée en stage pour leur accueil et la transmission de leurs savoirs et de leur expérience.

Et enfin aux différents couples de parents qui m'ont donné leur accord afin de me permettre de réaliser cette étude.

SOMMAIRE

- I. Introduction
- II. Matériels et méthodes
- III. Résultats
- IV. Analyse et discussion
- V. Conclusion
- VI. Bibliographie

TABLE DES MATIÈRES

Figure 1 : Différents types de déformations crâniennes

Figure 2 : Illustration des différentes déformations : plagiocéphalie fronto-occipitale, plagiocéphalie occipitale, brachycéphalie postérieure

Figure 3 : Représentation des différents diamètres mesurés au cours de l'étude

Figure 4 : Céphalomètre utilisé dans le cadre de notre travail

Tableau 1 : Définitions des différentes déformations : plagiocéphalies fronto-occipitales, plagiocéphalies occipitales, brachycéphalies

Tableau 2 : Descriptif des données moyennes concernant les accouchements par voie basse spontanée

Tableau 3 : Descriptif des données moyennes concernant les accouchements avec extraction instrumentale

Tableau 4 : Descriptif des différences non statistiquement significatives des différentes variables comparées entre un accouchement par voie basse spontanée et un accouchement avec aide instrumentale

Tableau 5 : Descriptif du test T (paramétrique) pour les variables non statistiquement significatives

Tableau 6 : Descriptif du test Z (non paramétrique)

Tableau 7 : Descriptif des différences statistiquement significatives des différentes variables comparées entre un accouchement par voie basse spontanée et un accouchement avec aide instrumentale

Tableau 8.1 : Descriptif du test T (paramétrique) pour les valeurs statistiquement significatives concernant les mères et les nouveau-nés

Tableau 8.2 : Descriptif du test T (paramétrique) pour les valeurs statistiquement significatives concernant les diamètres crâniens à H2

Tableau 8.3 : Descriptif du test T (paramétrique) pour les valeurs statistiquement significatives concernant les diamètres crâniens à J2

Tableau 9 : Test du $\text{K}\chi^2$ permettant d'identifier la présence de nouveau-nés plagiocéphales

I. Introduction

En France, environ 12% des naissances par voie basse nécessitent une extraction instrumentale ¹.

Selon l'enquête nationale périnatale de 2016 ², le pourcentage de naissances par voie basse non instrumentale est identique à celui rapporté dans l'enquête nationale périnatale de 2010, soit 67,4%. Il n'y a donc pas eu d'augmentation des accouchements par voie basse instrumentale au cours de cette période. Concernant les accouchements par voie basse instrumentale, la répartition de l'utilisation des différents instruments est la suivante : la ventouse est le principal instrument utilisé par les gynécologues-obstétriciens au cours d'une extraction instrumentale (49,8% des naissances par voie basse instrumentale), puis s'en suivent les forceps (27,6% des naissances par voie basse instrumentale) et enfin les spatules (22,6% des naissances par voie basse instrumentale) ².

Le taux de voie basse spontanée diminue avec la prolongation de la 2ème phase du travail ³.

Lorsqu'une intervention est nécessaire pour terminer l'accouchement, le choix entre l'extraction instrumentale et la césarienne va dépendre de plusieurs critères : la hauteur de la présentation, l'orientation de la présentation, mais cela va également dépendre de l'opérateur. Selon le CNGOF ⁴, les principales indications d'une extraction instrumentale sont les anomalies du rythme cardiaque foetal, faisant craindre la présence ou la survenue rapide d'une acidose foetale (grade C).

Il est recommandé d'envisager le recours à une extraction instrumentale à partir de 30 minutes d'efforts expulsifs avec un rythme cardiaque foetal normal, dans la mesure où l'intensité des efforts expulsifs a été jugée suffisante sans progression du mobile foetal (accord professionnel).

Une extraction est recommandée si la patiente a une contre-indication avérée aux manœuvres de Valsalva (efforts à glotte fermée) (accord professionnel).

Certaines pathologies peuvent entraîner une contre-indication à pratiquer la manœuvre de Valsalva au cours de l'accouchement : hémoptysie, engagement cérébelleux, saignement intracérébral, etc ... ⁵.

Selon l'étude de Bailit ⁶, comparant l'utilisation de forceps et de ventouses sur les complications néonatales, il n'y aurait pas de différences majeures sur les complications néonatales entre ces 2 instruments. Néanmoins, les ventouses sont responsables d'un plus grand nombre d'hématomes sous-galéaux en comparaison avec les forceps. En revanche, les forceps sont quant à eux responsables d'un plus grand nombre de lésions du nerf facial en comparaison des ventouses.

Selon une étude menée au sein du réseau AURORE en 2002 ⁷, les complications les plus fréquentes liées aux extractions instrumentales sont les lésions cutanées (89% pour le forceps et 35% pour les ventouses). En revanche, les paralysies faciales liées à l'utilisation de ventouses et les embarrures liées à l'utilisation de forceps sont rares (1%).

D'après une étude clinico-radiologique des déformations du crânes ⁸, les accouchement difficiles (comprenant entre-autres les accouchements instrumentaux et les dystocies foeto-pelviennes) ont entraîné 25,5% de

plagiocéphalies frontales (la déformation de la calvaria est oblique et ovalaire avec un méplat frontal et une bosse occipitale du même côté, le plus grand axe du crâne est oblique); et 28,5% de plagiocéphalies occipitales (la déformation est uniquement postérieure avec un méplat occipital unilatéral sans déformation frontale associée, et le crâne est raccourci dans le sens antéro-postérieur).

La *figure 1* montre les différents types de déformations crâniennes.

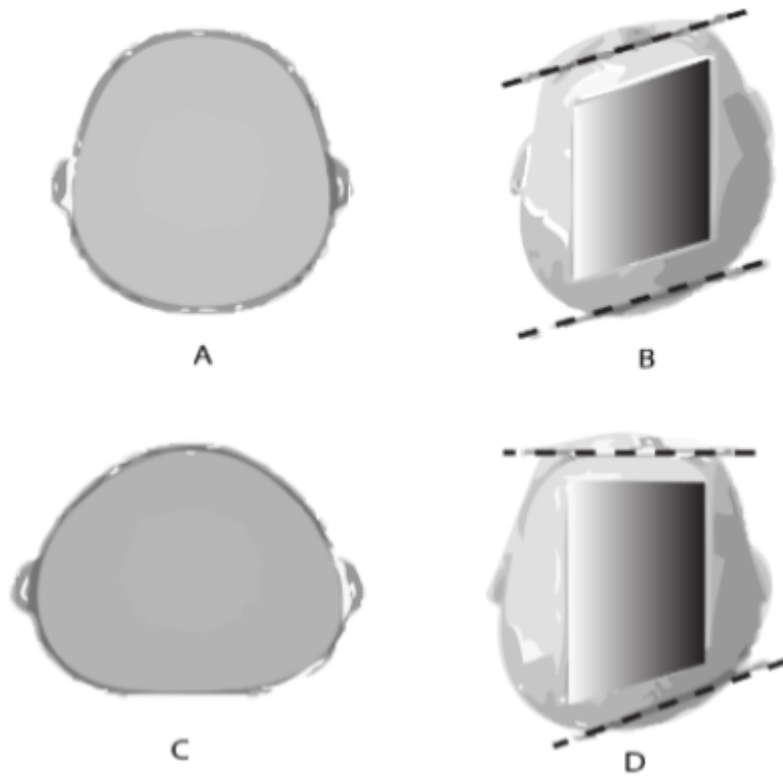


Figure 1 : Différents types de déformations crâniennes

A : crâne sans déformation, B : plagiocéphalie fronto-occipitale droite,

C : brachycéphalie, D : plagiocéphalie occipitale droite

Les céphalématomes sont de loin les complications les plus fréquemment retrouvées en cas d'utilisation de ventouses ou de forceps ⁹.

Une étude a démontré que les aides instrumentales sont à l'origine de pressions externes fortes sur le crâne du nouveau-né ¹⁰, tandis qu'une autre a montré les déformations du crâne physiologiques qui s'effectuent au cours d'un accouchement par voie basse spontanée ¹¹. Dans cette dernière étude, les auteurs ont proposé à 27 femmes de passer un IRM avant la mise en route du travail, et lors de la 2e phase du travail pour 7 d'entre elles. La réalisation d'une telle étude est compliquée car la réalisation d'un examen d'IRM chez la femme en travail est très complexe (le temps de passage entre la salle d'IRM et la salle d'accouchement était de 3 minutes), mais les images recueillies fournissent des informations cruciales pour comprendre la capacité de déformation du crâne fœtal au cours du travail. Pour les 7 femmes ayant une acquisition d'imagerie au cours du travail, 2 fœtus présentaient un chevauchement de la suture métopique, 6 avaient un chevauchement de la suture coronale, 2 présentaient un chevauchement de la suture sagittale, et la totalité (7) avaient un chevauchement de la suture lambdoïde. Les informations recueillies montrent que même sur un accouchement non-instrumental, physiologique, et sans assistance, les chevauchements et phénomènes de remodelage du crâne sont plus fréquents qu'on ne le pense. Ceci suggère que le crâne fœtal est particulièrement adapté à la déformation. Néanmoins, les accouchements instrumentaux peuvent également entraîner des déformations du crâne appelées plagiocéphalie ou brachycéphalie.

La plagiocéphalie ¹³ est une déformation du crâne de l'enfant caractérisée par une asymétrie donnant à la tête une forme oblique, on parle communément de « bébé à tête plate ».

Il existe 2 types de plagiocéphalies : les plagiocéphalies fronto-occipitales et les plagiocéphalies occipitales; il existe également des brachycéphalies postérieures qui sont des raccourcissements antéro-postérieurs du crâne ¹³.

Le *tableau 1* reprend les définitions de ces différentes déformations.

La *figure 2* illustre les différentes déformations citées précédemment.

	Définitions
Plagiocéphalies fronto-occipitales	Forme de parallélogramme avec aplatissement unilatéral pariéto-occipital
Plagiocéphalies occipitales	Aplatissement occipital sans déformation frontale
Brachycéphalies	Déformation occipitale bilatérale et symétrique

Tableau 1 : Définition des différentes déformations : plagiocéphalies fronto-occipitales, plagiocéphalies occipitales, brachycéphalies

Des combinaisons de ces différentes déformations peuvent exister ¹⁴.

Dans les plagiocéphalies fronto-occipitales, le crâne vu de dessus a une forme de parallélogramme associant un aplatissement unilatéral pariéto-occipital, un déplacement antérieur de l'oreille homolatérale à l'occiput aplati, une bosse

homolatérale frontale et une proéminence de la pommette homolatérale. De face, la fente palpébrale est plus ouverte du côté de la bosse frontale.

Dans les plagiocéphalies occipitales, on retrouve un aplatissement occipital sans déformation frontale.

Dans les brachycéphalies, la déformation occipitale est bilatérale et symétrique avec un élargissement transversal du crâne, voire une compensation du vertex vers le haut.

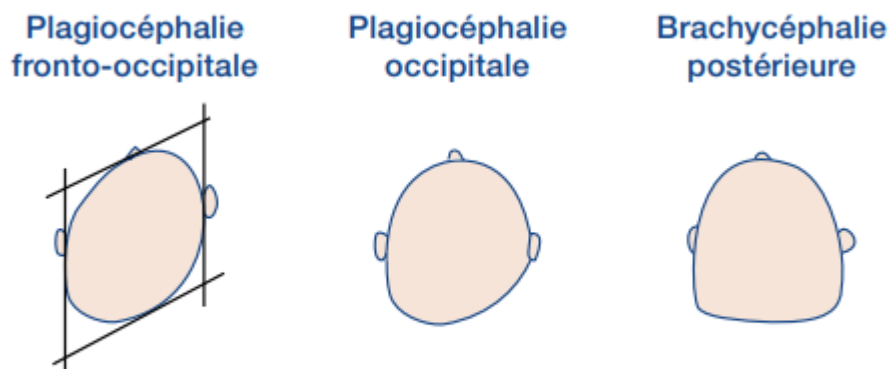


Figure 2 : Illustrations des différentes déformations : plagiocéphalie fronto-occipitale, plagiocéphalie occipitale, brachycéphalie postérieure

L'intérêt pour le sujet repose sur le fait que les accouchements instrumentaux constituent 12% des accouchements par voie basse ce qui représente une part des naissances importante. Toutefois, le suivi ultérieur de ces nouveau-nés qui ont eu une naissance par extraction instrumentale ne semble pas être suffisamment orienté vers la recherche de ces complications néonatales (par exemple la recherche d'un céphalhématome, hématome sous-galéal, plagiocéphalie, brachycéphalie).

Dans ce travail, nous nous posons donc la question suivante : Quelles sont les déformations crânielles rencontrées lors des extractions instrumentales ? Comme question secondaire, nous essaierons de savoir quelle est la fréquence des accouchements instrumentaux dans les maternités du réseau PérinatMed ? Pour ce faire, notre étude portera sur des enfants à terme nés dans les maternités de La Ciotat (niveau 1), Martigues (niveau 2B) et Toulon Sainte-Musse (niveau 2B).

L'objectif principal de recherche est d'évaluer l'impact des instruments sur la déformation du crâne. Il faudra identifier la présence de nouveau-né brachycéphale ou plagiocéphale, mais également évaluer si les déformations du crâne sont différentes en fonction du type d'aide instrumentale, de décrire la déformation du crâne existante en cas d'accouchement physiologique. Les objectifs secondaires seront de connaître la fréquence des accouchements instrumentaux dans les maternités du réseau PérinatMed.

II. Matériel et méthodes

L'étude consistait à mesurer les différents diamètres chez les nouveau-nés à H2 et H48 de vie à l'aide d'un céphalomètre : diamètre occipito-frontal, diamètre bipariétal, diamètre sous-mento bregmatique, diamètre fronto-auriculaire gauche, diamètre fronto-auriculaire droit, diamètre sous-occipito bregmatique.

La *figure 3* représente ces différents diamètres.

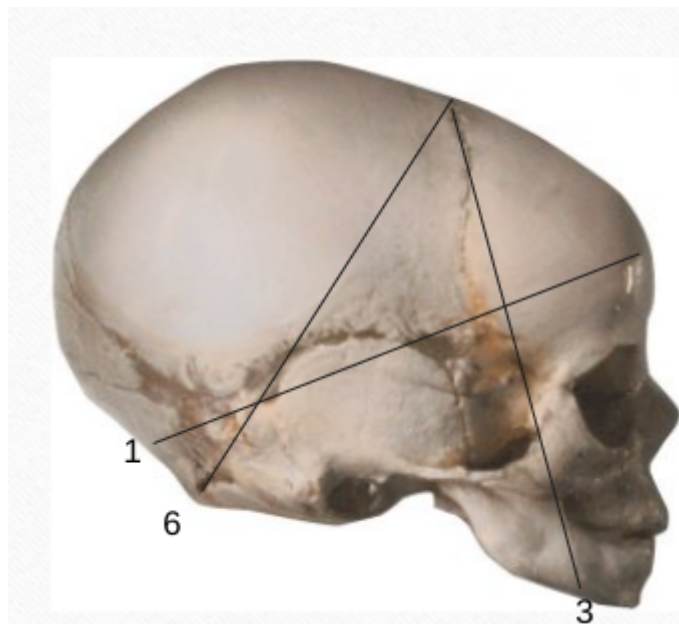
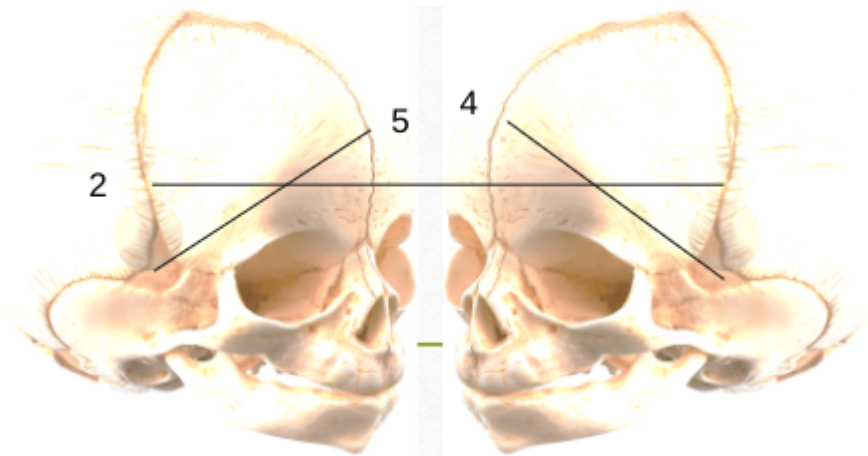


Figure 3 : Représentation des différents diamètres mesurés au cours de l'étude

*1 : Diamètre occipito-frontal ; 2 : Diamètre bipariétal ; 3 : Diamètre sous-mento
bregmatique ; 4 : Diamètre fronto-auriculaire gauche ; 5 : Diamètre
fronto-auriculaire droit ; 6 : Diamètre sous-occipito bregmatique*

Le céphalomètre est un outil anthropométrique permettant de mesurer précisément des variables biométriques du crâne, cet instrument de mesure a été emprunté au laboratoire ADES pour les besoins de notre travail, et est présenté sur la *figure 4*.

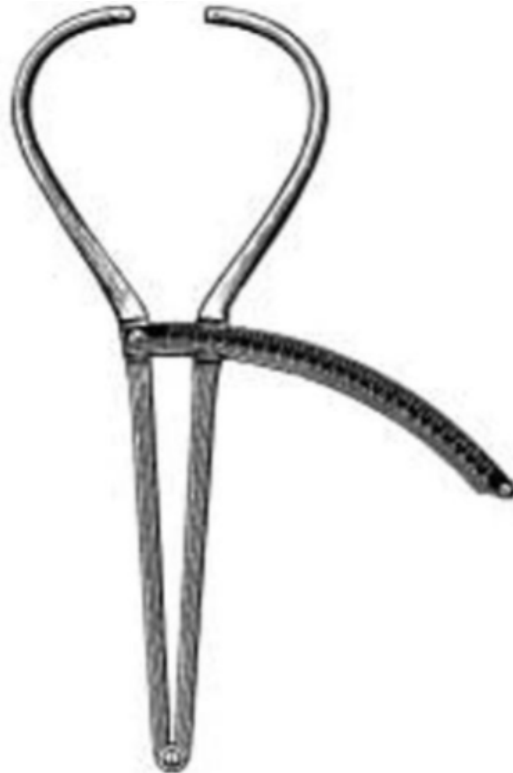

Figure 4 : Céphalomètre utilisé dans le cadre de notre travail

L'effectif de la population étudiée était de 100 nouveau-nés : 50 nés par voie basse spontanée et 50 nés par extraction instrumentale.

Cette étude s'est déroulée au sein de 3 maternités du réseau PérinatMed : la maternité de La Ciotat (niveau 1), la maternité de Martigues (niveau 2B), et la maternité de Toulon Sainte-Musse (niveau 2B).

La méthode utilisée est à la fois quantitative et qualitative. La méthode quantitative a été utilisée pour la mesure des diamètres des crânes des nouveau-nés, et la méthode qualitative a été utilisée pour la description des lésions entraînées par les instruments (céphalématomes, hématome sous-galéal, plagiocéphalie, brachycéphalie).). Par ailleurs, la plagiocéphalie fronto-occipital a été définie par la différence entre le diamètre fronto-auriculaire droit et gauche. Lorsque cette différence était supérieure à 3 cm, l'enfant était considéré comme appartenant au groupe plagiocéphale.

Le recueil des données céphalométriques a été fait dans un tableau regroupant les éléments importants du dossier concernant le nouveau-né : son âge gestationnel, le poids, la taille, et le périmètre crânien du nouveau-né, la variété de la présentation foetale, la durée du travail, la durée des efforts expulsifs. Concernant la mère, nous avons recueilli l'âge, le poids, la taille et la parité, le déroulement du travail, le mode de déclenchement du travail, le type d'instrument utilisé et l'indication le cas échéant.

Ces mesures ont été effectuées sur la période s'étendant de janvier 2021 à juin 2021.

Vingt mesures ont été effectuées sur des enfants nés à la maternité de La Ciotat, 40 mesures ont été effectuées sur des enfants nés à la maternité de Martigues, et 40 mesures ont été effectuées sur des enfants nés à la maternité de Toulon Sainte-Musse.

Concernant les tests statistiques, la procédure utilisée était la suivante : un test paramétrique (test T) a été utilisé lorsque la distribution des valeurs suivait une loi normale et que la variance était homogène. Dans le cas contraire, lorsque la variance n'était pas homogène, un test non paramétrique (test Z) a été utilisé. La comparaison des valeurs a été effectuée en analysant les différences entre les valeurs à J2 et à H2.

Les résultats sont exposés du général au particulier, c'est-à-dire d'abord concernant la totalité de l'échantillon, puis plus spécifiquement concernant d'une part les accouchements par voie basse spontanée, et d'autre part les accouchements avec extraction instrumentale.

III. Résultats

De manière générale, les diamètres occipito-frontal, sous-mento bregmatique, et sous-occipito bregmatique, sont augmentés à H2 et à J2 lors d'un accouchement avec extraction instrumentale par rapport à un accouchement par voie basse spontanée.

Par ailleurs, lors d'un accouchement avec extraction instrumentale, il y a une asymétrie plus importante au niveau des diamètres fronto-auriculaires par rapport à un accouchement par voie basse spontanée, notamment plus prononcée du côté gauche.

Concernant les 50 enfants nés par accouchement par voie basse spontanée, la durée moyenne du travail était de 4h et 42 min, et la durée moyenne des efforts expulsifs était de 13 min.

Le *tableau 2* représente l'ensemble des données moyennes concernant les accouchements par voie basse spontanée (n = 50).

Poids nouveau-nés	Taille nouveau-nés	Durée du travail	Durée des efforts expulsifs	Âge mères	Taille mères	Poids mères
3234 g	49 cm	4h 42 min	13 min	31 ans	1m66	73 kg

Tableau 2 : Descriptif des données moyennes concernant les accouchements par voie basse spontanée

Concernant les 50 nouveau-nés dont la naissance était par aide instrumentale, la durée moyenne du travail était de 7h et 03 min, et la durée moyenne des efforts expulsifs était de 31 min.

Le *tableau 3* représente l'ensemble des données moyennes concernant les accouchements par extraction instrumentale (n = 50).

Poids nouveau-nés	Taille nouveau-nés	Durée du travail	Durée des efforts expulsifs	Âge mères	Taille mères	Poids mères
3434 g	50 cm	7h 03 min	31 min	36 ans	1m63	79 kg

Tableau 3 : Descriptif des données moyennes concernant les accouchements avec extraction instrumentale

Concernant le périmètre crânien, le diamètre bipariétal à H2, le diamètre occipito-frontal à J2, le diamètre sous-mento bregmatique à J2 et le diamètre sous-occipito bregmatique à J2, la comparaison entre les mesures effectuées suite à un accouchement par voie basse spontanée par rapport à un accouchement avec aide instrumentale ne présente pas de différence statistiquement significative.

Le *tableau 4* présente les différentes variables céphalométriques sans différence significative entre un accouchement par voie basse spontanée et un accouchement par extraction instrumentale.

Variable	AVBS		Aide instrumentale		Total		p
	x	écart-type	x	écart-type	x	écart-type	
PC	33,96	1,37	34,2	1,34	34,08	1,35	0,189
Bipariétal H2	94,06	2,46	94,2	1,73	94,13	2,12	0,371
Occipito-frontal J2	123,92	3,78	124,58	2,92	124,25	3,38	0,165
Sous-mento bregmatique J2	95,52	2,96	95,34	1,49	95,43	2,33	0,351
Sous-occipito bregmatique J2	95,34	2,30	96,08	2,40	95,71	2,37	0,059

Tableau 4 : Descriptif des différences non statistiquement significatives des différentes variables comparées entre un accouchement par voie basse spontanée et un accouchement avec aide instrumentale.

Suite au Test T (paramétrique) réalisé, les différences entre les paramètres suivants n'étaient pas statistiquement significatives : le poids de la mère, le diamètre bipariétal à H2 et le diamètre sous-mento bregmatique à J2.

Le *tableau 5* présente le test T (paramétrique) pour les variables non statistiquement significatives.

	Poids mère	Bipariétal H2	Sous-mento bregmatique J2
Test F	0,00027	0,01446	0,00000437
Test T	0,00285	0,37135	0,35096853

Tableau 5 : Descriptif du Test T (paramétrique) pour les variables non statistiquement significatives.

Suite au Test Z (non paramétrique) réalisé, seule la différence entre le diamètre bipariétal à H2 et J2 n'était pas significative.

La différence entre les autres diamètres mesurés à H2 et à J2 : occipito-frontal, sous-mento bregmatique, fronto-auriculaire droit et gauche, sous-occipito bregmatique, était statistiquement significative.

Le *tableau 6* présente le test Z (non paramétrique).

	Occipito-frontal	Bipariétal	Sous-mento bregmatique	Fronto-auriculaire droit	Fronto-auriculaire gauche	Sous-occipito bregmatique
Test Z	-3,12	3,32	-1,7	-0,86	-1,12	-2,56

Tableau 6 : Descriptif du Test Z (non paramétrique).

Concernant le poids et la taille des nouveau-nés, la durée du travail, la durée des efforts expulsifs, l'âge, la taille et le poids de la mère, le diamètre occipito-frontal à H2, le diamètre sous-mento bregmatique à H2, les diamètres fronto-auriculaire gauche et droit à H2 et à J2, le diamètre sous-occipito bregmatique à H2, et le diamètre bipariétal à J2, la comparaison entre les mesures effectuées suite à un accouchement par voie basse spontanée par rapport à un accouchement avec aide instrumentale présente une différence statistiquement significative.

Le *tableau 7* présente les différentes variables céphalométriques avec une différence significative entre un accouchement par voie basse spontanée et un accouchement par extraction instrumentale.

Variable	AVBS		Aide instrumentale		Total		p
	x	écart-type	x	écart-type	x	écart-type	
Poids nouveau-né	3234,8	323,98	3434,0	389,83	3334,4	370,39	0,003
Taille nouveau-né	49,52	1,69	50,2	1,82	49,86	1,78	0,028
Durée du travail	283,8	143,55	423,4	141	353,6	158	0,18*10 ⁻⁵
Durée des efforts expulsifs	12,9	6,71	31,36	8,04	22,13	11,85	0
Age mère	31,46	4,7	36,12	5,34	33,79	5,53	0,56*10 ⁻⁵
Poids mère	73,36	7,89	79,64	13,5	76,5	11,44	0,003
Taille mère	166,56	4,41	163,3	3,8	164,93	4,41	0,71*10 ⁻⁴
Diamètre occipito-frontal H2	125,5	3,91	127,7	3,04	126,6	3,65	0,001
Diamètre sous-mento bregmatique H2	96,04	2,76	97,04	1,44	95,54	2,66	0,11*10 ⁻⁸
Diamètre fronto-auriculaire gauche H2	65,32	2,21	68,36	3,13	66,84	3,1	0,11*10 ⁻⁶
Diamètre fronto-auriculaire droit H2	65,4	2,25	67,88	2,65	66,64	2,75	0,11*10 ⁻⁵
Diamètre fronto-auriculaire gauche J2	65,16	2,17	67,24	2,26	66,2	2,44	0,44*10 ⁻⁵
Diamètre fronto-auriculaire droit J2	65,16	2,23	67,02	2,08	66,09	2,34	0,19*10 ⁻⁴
Diamètre sous-occipito bregmatique H2	96,86	2,36	98,64	1,88	97,75	2,30	0,32*10 ⁻⁴
Diamètre bipariétal J2	95,92	2,59	97,52	2	96,72	2,41	0,35*10 ⁻³

Tableau 7 : Descriptif des différences statistiquement significatives des différentes variables comparées entre un accouchement par voie basse spontanée et un accouchement avec aide instrumentale

Suite au Test T (paramétrique) réalisé, les différences entre les paramètres suivants étaient statistiquement significatives : le poids, la taille, et le périmètre crânien des nouveau-nés, la durée du travail, la durée des efforts expulsifs, l'âge et la taille de la mère, le diamètre occipito-frontal à H2 et à J2, le diamètre sous-mento bregmatique à H2, les diamètres fronto-auriculaires gauche et droit à H2 et à J2, le diamètre sous-occipito bregmatique à H2 et à J2, et le diamètre bipariétal à J2.

Le *tableau 8.1* présente le test T (paramétrique) pour les valeurs statistiquement significatives concernant les mères et le nouveau-nés.

Le *tableau 8.2* présente le test T (paramétrique) pour les valeurs statistiquement significatives concernant les diamètres crâniens à H2.

Le *tableau 8.3* présente le test T (paramétrique) pour les valeurs statistiquement significatives concernant les diamètres crâniens à J2.

	Poids nouveau-né	Taille nouveau-né	Périmètre crânien	Durée du travail	Durée des efforts expulsifs	Age mère	Taille mère
Test F	0,19878	0,61982	0,87938	0,89868	0,21121	0,36850	0,29599
Test T	0,00327	0,02792	0,18899	0,00000184	0	0,00000557	0,0000712

Tableau 8.1 : Descriptif du test T (paramétrique) pour les valeurs statistiquement significatives concernant les mères et les nouveau-nés.

	Occipito-frontal H2	Sous-mento bregmatique H2	Fronto-auriculaire gauche H2	Fronto-auriculaire droit H2	Sous-occipito bregmatique H2
Test F	0,08125	0,0000128	0,01627	0,25024	0,11899
Test T	0,00111	0,00000000106	0,000000113	0,00000107	0,0000324

Tableau 8.2 : Descriptif du test T (paramétrique) pour les valeurs statistiquement significatives concernant les diamètres crâniens à H2.

	Occipito-frontal J2	Fronto-auriculaire gauche J2	Fronto-auriculaire droit J2	Sous-occipito bregmatique J2	Bipariétal J2
Test F	0,07464	0,76800	0,64911	0,77234	0,04294
Test T	0,16546	0,00000442	0,0000192	0,05924	0,00035

Tableau 8.3 : Descriptif du test T (paramétrique) pour les valeurs statistiquement significatives concernant les diamètres crâniens à J2.

Afin d'identifier la plagiocéphalie fronto-occipitale, nous avons calculé la différence entre le diamètre fronto-auriculaire droit et gauche. Avec cette approche, 30 nouveau-nés ont été placés dans le groupe plagiocéphalie, et 70 dans le groupe sans plagiocéphalie. Nous avons réalisé un tableau de contingence afin de comparer les fréquences de ces plagiocéphalies entre les groupes AVB et aides instrumentales par rapport aux fréquences attendues. Un test du Khi^2 montre que la présence de plagiocéphalie est significativement plus présente dans le groupe aide instrumentale par rapport à la fréquence attendue ($p= 5.88.10^{-11}$).

Le test du Khi^2 est représenté par le *tableau 9*.

	Plagiocéphalie (n = 30)	Non plagiocéphalie (n = 70)	Total
Aide instrumentale (n = 50)	30	20	50
AVBS (n = 50)	0	50	50
Total	30	70	100
Théorique sous H0	15	35	
Khi^2	$5,88867.10^{-11}$		

Tableau 9 : Test du Khi^2 permettant d'identifier la présence de nouveau-nés plagiocéphales

A propos du taux de naissance par extraction instrumentale au sein de ces 3 maternités, concernant la maternité de La Ciotat (niveau 1), sur les 20 naissances présentées dans l'étude, 8 ont été réalisées à l'aide d'une extraction

instrumentale, les 12 autres naissances sont des accouchements par voie basse spontanée, cela représente donc un taux de 40% de naissances avec aide instrumentale.

Concernant la maternité de Martigues (niveau 2B), sur les 40 naissances présentées dans l'étude, 23 ont été réalisées à l'aide d'une extraction instrumentale, les 17 autres naissances sont des accouchements par voie basse spontanée, cela représente donc un taux de 57,5% de naissances avec aide instrumentale.

Concernant la maternité de Toulon Sainte-Musse (niveau 2B), sur les 40 naissances présentées dans l'étude, 19 ont été réalisées à l'aide d'une extraction instrumentale, les 21 autres naissances sont donc des accouchements par voie basse spontanée, cela représente donc un taux de 47,5% de naissances avec aide instrumentale.

IV. Analyse et discussion

Tout d'abord, l'augmentation de l'âge maternel, ainsi que l'allongement de la durée du temps de travail et des efforts expulsifs conduisent plus souvent à un accouchement instrumental. Ces facteurs sont effectivement connus pour contribuer à l'augmentation du taux d'aide instrumental ⁴ .

Lors d'un accouchement par voie basse spontanée, il existe une déformation physiologique du crâne du nouveau-né qui régresse rapidement au cours des 48 premières heures de vie, contrairement aux extractions instrumentales où les déformations du crâne du nouveau-né sont plus importantes et persistent plus longtemps.

Dans l'étude que nous avons menée, lors d'une extraction instrumentale par ventouse (n = 18), les diamètres sous-mento bregmatique et sous-occipito bregmatique sont augmentés, en corrélation avec l'étude de Bailit ⁶ qui suggère que les ventouses sont souvent responsables d'hématomes sous-galéaux. En effet, l'hématome sous-galéal se produit entre l'aponévrose galéale et le périoste. Il est dû à un traumatisme plus important et se caractérise par une masse fluctuante sur tout le cuir chevelu, dont les régions temporales, et se manifeste au cours des premières heures suivant la naissance ¹⁵.

Lors d'une extraction instrumentale par spatules (n = 32), il existe une asymétrie plus prononcée qu'avec une ventouse ou que lors d'un

accouchement par voie basse spontanée, notamment grâce à la mesure des diamètres fronto-auriculaires droit et gauche. Nous avons traduit cette asymétrie comme une plagiocéphalie, mais elle n'était pas plus prononcée d'un côté ou de l'autre (n = 16 côté gauche et n = 14 côté droit). De plus, l'allongement du diamètre occipito-frontal à H2 et la diminution du diamètre bipariétal à H2 peut se traduire par une brachycéphalie (c'est-à-dire un allongement du crâne dans l'axe antéro-postérieur). Cette observation est en corrélation avec l'étude de Captier ⁸ décrivant des cas de plagiocéphalies suite à des accouchements avec aide instrumentale. En revanche, aucun cas de brachycéphalie n'était mentionné dans l'étude de Captier.

Enfin, lors d'un accouchement par voie basse spontanée (n = 50), il existe toutefois des déformations crâniennes chez les nouveau-nés. Il y a un allongement de la tête du nouveau-né dans le sens antéro-postérieur (augmentation du diamètre occipito-frontal à H2), c'est ce qui est appelé une déformation de la tête en "pain de sucre", déformation expliquée dans une précédente étude ¹¹. Ceci peut également être expliqué par un effet « rebond » du crâne dans le post-partum ¹². En effet, le crâne va subir des contraintes au cours de l'accouchement, surtout sur le diamètre sous-occipito-bregmatique, tandis que le diamètre bipariétal va « enfler ». Dans le post-partum, un retour à la normale va se traduire par un accroissement rapide du diamètre sous-occipito-bregmatique, et une réduction du diamètre bipariétal.

Suite au test Z (non paramétrique), la comparaison du diamètre bipariétal chez les nouveau-nés à H2 et à J2 entre un accouchement par voie basse

spontanée comparé à un accouchement avec aide instrumentale ne présentait pas de différence significative, cela peut résulter du fait l'application d'un instrument (ventouse ou forceps) ne modifie pas le diamètre bipariétal puisque la modification de ce dernier ne présente pas différence statistiquement significative entre un accouchement par voie basse spontanée et un accouchement par extraction instrumentale.

D'après le test T (paramétrique), la comparaison du poids de la mère entre un accouchement par voie basse spontanée et un accouchement par extraction instrumentale n'a pas montré de différence statistiquement significative, cela suggère que le poids maternel n'a pas d'influence sur l'utilisation ou non d'un instrument lors d'un accouchement par voie basse.

D'après ce même test, la comparaison du diamètre bipariétal à H2 et celle du diamètre sous-mento bregmatique à J2 entre un accouchement par voie basse et un accouchement par extraction instrumentale n'a pas montré de différence statistiquement significative. En ce qui concerne le diamètre bipariétal, cela rejoint l'observation faite suite au test Z (non paramétrique) où l'on retrouvait une différence non significative pour le diamètre bipariétal à H2 et à J2 suggérant que l'utilisation d'un instrument ne modifie pas le diamètre bipariétal. Par ailleurs, concernant le diamètre sous-mento bregmatique à J2, la comparaison de ces diamètres suite à un accouchement voie basse spontanée et à un accouchement avec aide instrumentale ne montre pas de différence statistiquement significative, cela nous laisse supposer que, même lors d'une extraction instrumentale, à J2, ce diamètre crânien chez les nouveau-nés ne présente plus de déformations notables.

Le taux d'accouchement avec aide instrumentale dans notre étude est de : 40% pour la maternité de La Ciotat (niveau 1), 57,5% pour la maternité de Martigues (niveau 2B), et de 47,5% pour la maternité de Toulon Sainte-Musse (niveau 2B), soit une moyenne de 48,33% pour l'ensemble de ces trois maternités.

Le taux significativement plus élevé de plagiocéphalie dans le groupe aide instrumentale nous suggère que la recherche de cette déformation crânienne, parfois subtile cliniquement, devrait être plus approfondie en pratique. Une utilisation d'un céphalomètre en salle d'accouchement pourrait être tout à fait envisageable.

En introduction il était mentionné que le taux d'accouchement avec aide instrumentale en France est de 12% ¹.

Cette différence considérable entre les chiffres de notre étude et les chiffres nationaux repose très certainement sur le fait que pour réaliser notre étude, nous nous sommes concentrés sur les accouchements qui étaient pertinents pour l'étude afin d'avoir un effectif équitable entre le nombre d'accouchement par voie basse spontanée (n = 50), et le nombre d'accouchement avec extraction instrumentale (n = 50), c'est pour cette raison que le taux d'accouchement avec aide instrumentale est aux alentours de 50%, puisqu'il fallait respecter la proportion de chaque effectif. Néanmoins, ce taux n'est pas représentatif de la réalité.

V. Conclusion

Ainsi, nous avons pu constater à travers ce travail que même lors d'un accouchement par voie basse spontanée, il existe des déformations physiologiques du crâne du nouveau-né, notamment un allongement de la tête dans le sens antéro-postérieur du crâne, cette déformation est visible grâce à la mesure du diamètre occipito-frontal qui est augmenté à H2. Cette déformation de la tête du nouveau-né est communément appelée "en pain de sucre".

Ensuite, nous avons pu voir que lors d'un accouchement par extraction instrumentale avec une ventouse, il y a une augmentation des diamètres sous-mento bregmatique et sous-occipito bregmatique, ce qui nous laisse supposer que les accouchements avec extraction instrumentale par ventouses pourraient être associés à des hématomes sous-galéaux.

Par ailleurs, nous avons pu observer que lors d'un accouchement par extraction instrumentale avec des spatules, il y a une asymétrie du crâne du nouveau-né qui est plus prononcée qu'avec l'utilisation d'une ventouse ou que lors d'un accouchement voie basse spontané où cette asymétrie est certes, présente dans ces deux derniers modes d'accouchement, mais moins prononcée que dans un accouchement par extraction instrumentale avec des spatules. Cette asymétrie s'observe notamment en comparant les diamètres fronto-auriculaires droits et gauches des nouveau-nés. Ainsi les accouchements avec extraction instrumentale par spatules sont le plus souvent responsables de plagiocéphalies.

Pour aller plus loin, serait-il peut être judicieux de corrélérer le périmètre crânien mesuré à H2 et J2 chez les nouveau-nés, aux périmètres crâniens mesurés au cours des dernières échographies, afin d'identifier si il serait possible de prédire un éventuel risque d'extraction instrumentale en anténatal.

Enfin, il serait intéressant de compléter cette étude en incluant des accouchements avec extraction instrumentale par forceps afin d'identifier quel type de déformations crânielles ces derniers peuvent entraîner chez les nouveau-nés et les comparer aux déformations entraînées par les ventouses et les spatules.

VI. Bibliographie

1. Réseau Périnatal Nouvelle Aquitaine (RPNA), www.rpna.fr, 27 septembre 2018, Catégorie "Accouchements", "Les extractions instrumentales".
2. Enquête Nationale Périnatale, Rapport 2016, Octobre 2017, "Les naissances et les établissements – Situation et évolution depuis 2010". (Disponible sur : http://www.xn--epop-inserm-ebb.fr/wp-content/uploads/2017/11/ENP2016_rapport_complet.pdf)
3. Haute Autorité de Santé, RCP Décembre 2017 "Accouchement normal : accompagnement de la physiologie et interventions médicales". (Disponible sur : https://www.has-sante.fr/upload/docs/application/pdf/2018-01/accouchement_normal_-_argumentaire.pdf)
4. Collège National des Gynécologues Obstétriciens de France, RCP 2008, "Extractions instrumentales". (Disponible sur : <http://www.cngof.net/Journees-CNGOF/MAJ-GO/RPC/extraction-instrumentale-2008.pdf>)
5. CAPUCINE SALMON, 2020, Médecine humaine et pathologie, Accouchement avec contre-indication aux efforts de poussée.
6. BAILIT.J, GROBMAN.W, RICE.M, WAPNER.R, REDDY.U, VARNER.M, THORP.J, CARITIS.S, IAMS.J, SAADE.G, ROUSE.D, TOLOSA.J, for the Eunice Kennedy Shriver National Institute of Child Health and Human Development (NICHD) Maternal-Fetal Medicine Units (MFMU) Network, American Journal of Obstetrics and Gynecology, 17/11/2015, Volume 214, Issue 5, P638.E1-638.E10, "Evaluation of delivery options for second stage"
7. DUPUIS.O, SILVEIRA.R, REDARCE.T, DITTMAR.A, RUDIGOZ.R-C, Gynécologie Obstétrique & Fertilité, Novembre 2003, Volume 31, Issue 11, Pages 920-926, "Extraction instrumentale en 2002 au sein du réseau AURORE : incidence et complications néo-natales graves"

8. CAPTIER.G, LEBOUQC.N, BIGORRE.M, CANOVAS.F, BONNEL.F, BONNAFÉ.A, MONTOYA.P, Archives de Pédiatrie, Mars 2003, Volume 10, Issue 3, Pages 208-214, “Étude clinico-radiologique des déformations du crâne dans les plagiocéphalies sans synostose”
9. BAUD.O, Journal de Gynécologie Obstétrique et Biologie de la Reproduction, Décembre 2008, Volume 37, Issue 8, Supplement 1, Pages S260-S268, “Complications néonatales des extractions instrumentales”
10. LAPEER.R, AUDINIS.V, GERIKHANOV.Z, DUPUIS.O, International Conference on Medical Image Computing and Computer-Assisted Intervention, MICCAI 2014 : Medical Image Computing and Computer-Assisted Intervention – p. 57–64, “A Computer-Based Simulation of Obstetric Forceps Placement”
11. AMI.O, MABILLE.M, BIELICKI.G, TANTER.M et al, 2019, “3D MRI in fetal head molding and brain shape changes during second stage of labor”
12. FRÉMONDIÈRE. P, MARCHAL.F, THOLLON.L, SALIBA-SERRE.B, Change in Head Shape of Newborn Infants in the Week following Birth: Contributing Factors. Journal of Pediatric Neurology 2019; 17(05): 168-175
13. Haute Autorité de Santé, 05/03/2020, “Prévenir la plagiocéphalie sans augmenter le risque de mort inattendue du nourrisson”
14. Haute Autorité de Santé Février 2020, “Prévention des déformations crâniennes positionnelles et mort inattendue du nourrisson”
15. ARCANGELA LATTARI BALEST, MD, University of Pittsburgh, School of Medicine, “Traumatismes obstétricaux”, avril 2021

Résumé :

Les accouchements instrumentaux représentent environ 12% des naissances par voie basse. Les principales indications de l'extraction instrumentale au cours d'un accouchement par voie basse sont les anomalies du rythme cardiaque foetal. Le but de notre étude était d'étudier les déformations crânielles qui ont lieu lors d'un accouchement par extraction instrumentale. L'objectif principal était d'évaluer l'impact des instruments sur la déformation du crâne, d'identifier la présence de nouveau-né brachycéphale ou plagiocéphale, et d'évaluer si les déformations étaient différentes en fonction de l'instrument utilisé. Pour ce faire, nous avons utilisé une méthode quantitative en mesurant différents diamètres crâniens chez les nouveaux nés à H2 et H48 après la naissance, mais également une méthode qualitative en décrivant les différentes lésions entraînées par l'utilisation d'instruments. Nous avons donc pu remarquer que la plagiocéphalie était significativement plus présente dans le groupe avec aide instrumentale par rapport à la fréquence attendue. De plus, nous avons remarqué qu'il existait des déformations physiologiques du crâne suite à un accouchement par voie basse spontanée, cette déformation de la tête est appelée en "pain de sucre". Enfin, nous avons pu constater que les ventouses étaient le plus souvent responsables d'hématomes sous-galéaux, quand aux spatules elles entraînaient plus fréquemment des plagiocéphalies.

Abstract :

Instrumental deliveries account for about 12% of births by the low birth rate. The main indications of instrumental extraction during low birth are abnormalities of the fetal heart rhythm. The purpose of our study was to study the cranial deformities that occur during an instrumental extraction delivery. The main objective was to assess the impact of the instruments on the deformation of the skull, to identify the presence of brachycephalic or plagiocephalic neonates, and to assess whether the deformations were different depending on the instrument used. To do this, we used a quantitative method by measuring different cranial diameters in newborns born at H2 and H48 after birth, but also a qualitative method by describing the different lesions caused by the use of instruments. We were therefore able to observe that plagiocephaly was significantly more present in the group with instrumental help compared to the expected frequency. In addition, we have noticed that there are physiological deformities of the skull following a spontaneous low birth, this deformation of the head is called "sugar loaf". Finally, we were able to find that suction cups were most often responsible for subarachnoid hematomas, while at the spatulas they more frequently led to plagiocephalus.