



HAL
open science

Intérêt des révélateurs de carie associés à l'éviction sélective dans le cadre du traitement des lésions carieuses profondes

Anas Driouchi

► **To cite this version:**

Anas Driouchi. Intérêt des révélateurs de carie associés à l'éviction sélective dans le cadre du traitement des lésions carieuses profondes. Médecine humaine et pathologie. 2022. dumas-03938007

HAL Id: dumas-03938007

<https://dumas.ccsd.cnrs.fr/dumas-03938007v1>

Submitted on 13 Jan 2023

HAL is a multi-disciplinary open access archive for the deposit and dissemination of scientific research documents, whether they are published or not. The documents may come from teaching and research institutions in France or abroad, or from public or private research centers.

L'archive ouverte pluridisciplinaire **HAL**, est destinée au dépôt et à la diffusion de documents scientifiques de niveau recherche, publiés ou non, émanant des établissements d'enseignement et de recherche français ou étrangers, des laboratoires publics ou privés.



Distributed under a Creative Commons Attribution - NonCommercial - NoDerivatives 4.0 International License

THESE

***POUR OBTENIR LE DIPLOME D'ETAT
DE DOCTEUR EN CHIRURGIE DENTAIRE***

Présentée et publiquement soutenue devant

Aix-Marseille Université
(Président : Monsieur le Professeur Éric BERTON)

Faculté des Sciences Médicales et Paramédicales
(Doyen : Monsieur le Professeur Georges LEONETTI)

Ecole de Médecine Dentaire
(Directeur : Monsieur le Professeur Bruno FOTI)

***Intérêt des révélateurs de carie associés à l'éviction
sélective dans le cadre du traitement des lésions
carieuses profondes.***

Présentée par

DRIOUCHI Anas

Né le 30 Décembre 1996

A Rognac

Thèse soutenue le **Judi 7 Juillet 2022**

Devant le jury composé de

Président : Professeur TASSERY Hervé

Assesseurs : Professeur TERRER Elodie

Docteur JACQUOT Bruno

Docteur BAUDINET Thomas

THESE

***POUR OBTENIR LE DIPLOME D'ETAT
DE DOCTEUR EN CHIRURGIE DENTAIRE***

Présentée et publiquement soutenue devant

Aix-Marseille Université
(Président : Monsieur le Professeur Éric BERTON)

Faculté des Sciences Médicales et Paramédicales
(Doyen : Monsieur le Professeur Georges LEONETTI)

Ecole de Médecine Dentaire
(Directeur : Monsieur le Professeur Bruno FOTI)

***Intérêt des révélateurs de carie associés à l'éviction
sélective dans le cadre du traitement des lésions
carieuses profondes.***

Présentée par

DRIOUCHI Anas

Né le 30 Décembre 1996

A Rognac

Thèse soutenue le **Judi 7 Juillet 2022**

Devant le jury composé de

Président : Professeur TASSERY Hervé

Assesseurs : Professeur TERRER Elodie

Docteur JACQUOT Bruno

Docteur BAUDINET Thomas

ADMINISTRATION

Doyens Honoraires	Professeur	Raymond SANGIUOLO ⁺
	Professeur	Henry ZATTARA
	Professeur	André SALVADORI
	Professeur	Jacques DEJOU
Directeur	Professeur	Bruno FOTI
Directeurs adjoints	Professeur	Michel RUQUET
	Professeur	Anne RASKIN
Chargés de missions		
	Formation Initiale	Professeur Michel RUQUET
Recherche	Professeur	Anne RASKIN
	Formation Continue	Professeur Frédéric BUKIET
Relations Internationales Internat et Diplômes d'Etudes Spécialisées Affaires générales	Professeur	Hervé TASSERY
	Professeur	Virginie MONNET-CORTI
	Docteur	Patrick TAVITIAN
Responsable Administrative	Madame	Katia LEONI

PROMOTIONS :

2019 Raymond SANGIUOLO
2020 Gaston BERGER
2021 Joseph MIGOZZI

LISTE DES ENSEIGNANTS

PROFESSEURS DES UNIVERSITÉS – PRATICIENS HOSPITALIERS

BUKIET Frédéric (58-01)
FOTI Bruno (58-02)
LE GALL Michel (56-01)
MONNET-CORTI Virginie (57-01)
RASKIN Anne (58-01)
RUQUET Michel (58-01)
TARDIEU Corinne (56-01)
TARDIVO Delphine (56-02)
TASSERY Hervé (58-01)
TERRER Elodie (58-01)

PROFESSEUR DES UNIVERSITÉS

ABOUT Imad (65)

PROFESSEURS ÉMÉRITES

DEJOU Jacques (58-01)
HUE Olivier (58-01)

MAITRES DE CONFÉRENCES DES UNIVERSITÉS – PRATICIENS HOSPITALIERS

ABOUDHARAM Gérard (58-01)	LAN Romain (56-02)
BANDON Daniel (56-01)	LAURENT Michel (58-01)
BELLONI Didier (57-01)	MAILLE Gérald (58-01)
BOHAR Jacques (56-01)	MENSE Chloé (58-01)
CAMOIN Ariane (56-01)	PHILIP-ALLIEZ Camille (56-01)
CAMPANA Fabrice (57-01)	POMMEL Ludovic (58-01)
CATHERINE Jean-Hugues (57-01)	PRECKEL Bernard-Éric (58-01)
GAUBERT Jacques (56-01)	RÉ Jean-Philippe (58-01)
GIRAUD Thomas (58-01)	ROCHE-POGGI Philippe (57-01)
GIRAUDEAU Anne (58-01)	STEPHAN Grégory (58-01)
GUIVARC'H Maud (58-01)	TAVITIAN Patrick (58-01)
JACQUOT Bruno (58-01)	TOSELLO Alain (58-01)
LABORDE Gilles (58-01)	

MAITRES DE CONFERENCES DES UNIVERSITÉS ASSOCIÉS

BALLESTER Benoît (58-01)

BLANCHET Isabelle (58-01)

CASAZZA Estelle (58-01)

SILVESTRI Frédéric (58-01)

CHEFS DE CLINIQUE DES UNIVERSITÉS - ASSISTANTS DES HÔPITAUX

ANTEZACK Angeline (57-01)

ARNIER Canelle (56-01)

BAUDINET Thomas (58-01)

BOREL Guillaume (56-02)

BRINCAT Arthur (57-01)

BROS Agnès (56-01)

CHIARINI Thomas (58-01)

DUPRAT Florence (56-01)

FAURE-BRAC Mathias (57-01)

FERRE Enzo (58-01)

FOUQUES Agathe (56-01)

HAMMOUTENE Stéphane (57-01)

LAFONT Jacinthe (57-01)

LAURENT Camille (58-01)

LIOTARD Alicia (58-01)

MADENIAN Pauline (58-01)

MANSUY Charlotte (58-01)

MARCHAL Paul (58-01)

MARTIN William (56-01)

ONGHENA Tom (56-01)

PASCHEL Laura (58-01)

PILLIOL Virginie (58-01)

PRINCE Fanny (57-01)

RAYNAUD Camille (58-01)

REYNAL Florence (56-01)

ROMAO Vincent (57-01)

ROUSCOFF Eva (57-01)

SADOWSKI Camille (57-01)

TERRER Jérémy (58-01)

VEILLARD Pierre (56-01)

ASSISTANT DES UNIVERSITÉS ASSOCIÉ

GRINE Ghilès (57-01)

Intitulés des sections CNU :

56^{ème} section : Développement, croissance et prévention

56-01 Odontologie pédiatrique et orthopédie dento-faciale

56-02 : Prévention – Epidémiologie – Economie de la santé – Odontologie légale

57^{ème} section : Chirurgie orale, Parodontologie, Biologie Orale

57-01 : Chirurgie orale – Parodontologie – Biologie orale

58^{ème} section : Réhabilitation orale

58-01 : Dentisterie restauratrice – Endodontie – Prothèses – Fonction-Dysfonction – Imagerie – Biomatériaux

L'auteur s'engage à respecter les droits des tiers, et notamment les droits de propriété intellectuelle. Dans l'hypothèse où la thèse comporterait des éléments protégés par un droit quelconque, l'auteur doit solliciter les autorisations nécessaires à leur utilisation, leur reproduction et leur représentation auprès du ou des titulaires des droits. L'auteur est responsable du contenu de sa thèse. Il garantit l'Université contre tout recours. Elle ne pourra en aucun cas être tenue responsable de l'atteinte aux droits d'un tiers

DEDICACES & REMERCIEMENTS

Remerciements aux membres du jury, Dr Tassery et Dr Terrer pour m'avoir transmis cette passion pour la dentisterie restauratrice, ça a été un plaisir d'assister à vos cours toujours d'une grande qualité.

Remerciements à mon directeur de thèse pour le soutien et la disponibilité du début à la fin de l'élaboration de cette thèse. Vous m'avez beaucoup apporté cliniquement lors de mon stage mais également en connaissances et surtout en raisonnement par votre maîtrise infaillible de la littérature.

Remerciements au Dr Baudinet pour la confiance et le soutien en stage clinique. Toujours de bon conseil.

Dédicaces à tous mes proches, ma maman, mes sœurs, mon frère pour le soutien inconditionnel durant ces six longues années.

SOMMAIRE

INTRODUCTION	1
PARTIE 1 : UTILISATION DES COLORANTS DENTINAIRES	2
1. COMPOSITION CHIMIQUE ET MECANISME DE COLORATION	2
1.1 <i>Composition</i>	2
1.2 <i>Notion de dentine infectée et affectée</i>	4
1.3 <i>Mécanisme de coloration</i>	5
1.4 <i>Zone de coloration de la dentine saine</i>	8
2. PROTOCOLE DE MISE EN ŒUVRE.....	9
2.1 <i>Comment appliquer le révélateur de caries ?</i>	9
2.2 <i>Quand appliquer le colorant ?</i>	10
3. COMPARAISON DES DEUX PRINCIPALES FORMES COMMERCIALISEES.....	11
4. EFFICACITE DES REVELATEURS DE CARIES - REVUE DE LA LITTERATURE (<i>SELON MALTZ ET COLL. 2019</i>).....	17
4.1 <i>Etudes in vitro et ex vivo</i>	17
4.2 <i>Etudes in vivo</i>	19
4.3 <i>Limites des études sur l'efficacité des colorants</i>	20
PARTIE 2 : EVOLUTION DU CONCEPT D'EVICION CARIEUSE	21
1. TERMINOLOGIE (<i>SELON INNES ET COLL. 2016</i>).....	21
1.1 <i>Description de la terminologie actuelle</i>	21
1.2 <i>Mise au point préalable</i>	23
1.3 <i>Les différentes formes physiopathologiques de la dentine</i>	24
1.3.1 <i>Dentine molle (Soft dentine)</i>	24
1.3.2 <i>Dentine moyennement molle (Leathery dentine)</i>	24
1.3.3 <i>Dentine ferme (Firm dentine)</i>	24
1.3.4 <i>Dentine dure (Hard dentine)</i>	24
1.4 <i>Gestion de la lésion carieuse : les différentes techniques</i>	25
1.4.1 <i>Restauration atraumatique</i>	25
1.4.2 <i>Restauration sans éviction (non opératoire)</i>	25
1.4.3 <i>Eviction carieuse sélective</i>	26
1.4.4 <i>Technique stepwise</i>	26
1.4.5 <i>Eviction non sélective jusqu'à la dentine dure</i>	26
2. EVICION CARIEUSE SELECTIVE : NOUVEAU PARADIGME (<i>SELON SCHWENDICKE ET COLL. 2016</i>).....	27
2.1 <i>Gestion de la carie dentaire et des lésions carieuses</i>	27
2.1.1 <i>Les lésions non cavitaires</i>	28
2.1.2 <i>Les lésions cavitaires</i>	28
2.2 <i>Eviction carieuse - Recommandations</i>	29
2.2.1 <i>Pourquoi restaurer la dent ?</i>	29
2.2.2 <i>Quelles sont les principes à respecter durant l'éviction carieuse ?</i>	30
2.2.3 <i>Comment réaliser l'éviction carieuse ?</i>	31
3. RESUME DES RECOMMANDATIONS DE L'ICCC.....	33

PARTIE 3 : ASSOCIATION COLORANTS-ÉVICTION SELECTIVE - PERTINENCE CLINIQUE.....	34
1. CONSEQUENCES SUR LA RESTAURATION	34
1.1 <i>Qualité de l'adhésion</i>	34
1.2 <i>Coloration de la restauration</i>	36
2. MISE EN PERSPECTIVE DE L'INTERET DES REVELATEURS DE CARIE	38
CONCLUSION	40
ANNEXES	A
ANNEXE 1	A
ANNEXE 2	C
RÉFÉRENCES BIBLIOGRAPHIQUES.....	I

LISTE DES ABREVIATIONS

CFU/mg : Colony-Forming Units per milligram (*nombre de colonie bactérienne par milligramme*)

FACE : Fluorescence Aided Caries Excavation (*éviiction guidée par fluorescence*)

MIP : Minimal Invasiveness Potential (*potentiel d'une technique à être minimalement invasive*).

CRE : Caries Removal Effectiveness (*efficacité de l'éviiction carieuse*)

JAD : Jonction Amélo-Dentinaire

DT : Dent Temporaire

DP : Dent Permanente

INTRODUCTION

En l'espace de quelques années, la gestion des lésions carieuses a profondément évolué, de la notion d'éviction totale à l'éviction sélective en passant par la technique stepwise. Historiquement, l'éviction totale jusqu'à obtenir une dentine dure et saine a été le premier concept à émerger basé intuitivement sur la nécessité d'éliminer tout processus infectieux susceptible de faire échouer la restauration ou induire une lésion secondaire.

La notion de dentine affectée et infectée a ainsi vu le jour afin de pouvoir distinguer la dentine conservable de la dentine à éliminer. Or, ce concept étant difficile à évaluer cliniquement, il a été introduit différents critères de jugement permettant à l'opérateur d'être guidé lors de l'éviction. Parmi celles-ci figure le révélateur de carie.

Depuis, de nouveaux concepts d'éviction ont été introduits et admis abandonnant toute notion de dentine infectée ou affectée et rendant ainsi obsolète l'éviction totale de la dentine. Malgré cela, l'utilisation contemporaine de révélateurs de carie reste relativement fréquente malgré l'obsolescence du concept dont il découle.

Ainsi se pose la question suivante : « *Les révélateurs de carie ont-ils un intérêt lors de la gestion des lésions profondes dans le contexte actuel des recommandations d'éviction sélective ?* »

Afin de répondre à cette problématique, nous allons aborder dans un premier temps l'utilisation des révélateurs de carie dans le concept d'éviction totale pour ensuite s'intéresser aux nouveaux concepts d'éviction carieuse afin de mettre en perspective la pertinence clinique des colorants dans une troisième partie.

PARTIE 1 : UTILISATION DES COLORANTS DENTINAIRES

1. Composition chimique et mécanisme de coloration

1.1 Composition

Introduit en 1972 par Fusayama, les principes de base de la composition chimique des révélateurs de carie n'ont pas beaucoup évolué depuis la sortie des tout premiers colorants. Il s'agit d'une solution à base de propylène glycol contenant un colorant à une concentration variant de 0,5 à 1% (1).

Historiquement l'un des premiers colorants utilisé était la fuchsine basique à 0,5%, qui permet de colorer la dentine d'une teinte magenta, principalement connue pour son utilisation dans les colorations de Gram. Cependant ce colorant a rapidement été abandonné du fait de ses potentiels effets cancérigènes.

Pour cette raison, le colorant fuchsine a été remplacé par la rhodamine acide B (Acid Red 52) à 1% qui ne présente pas à ce jour de risque cancérigène éprouvé chez l'Homme.

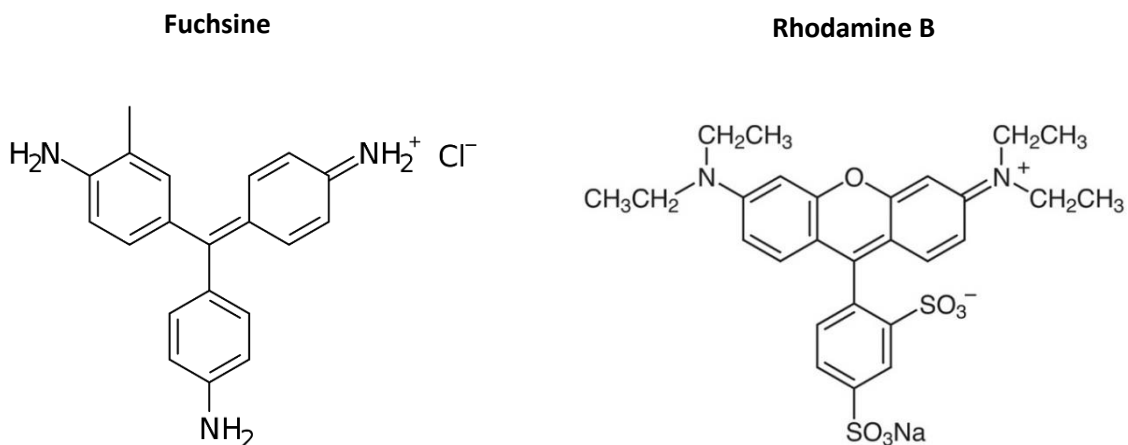
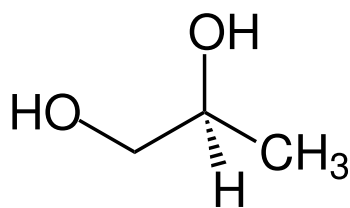


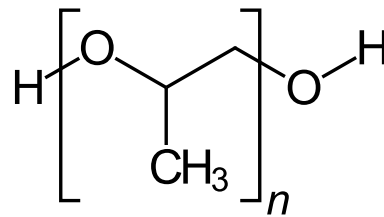
Figure 1 – Structure chimique des molécules de Fuchsine et de Rhodamine B

Cette molécule a cependant une masse moléculaire supérieure à la fuchsine, caractéristique importante qui a une influence sur sa capacité de coloration des tissus. Depuis, de nombreux colorants différents ont été utilisés en lieu et place de la fuchsine et de la rhodamine.

Par la suite il a été développé des solutions de colorants à base de polypropylène glycol (ex. Caries Check, Nishida) en remplacement du propylène glycol. Le polypropylène glycol est un polymère plus ou moins long du propylène glycol, il s'agit donc d'une longue chaîne de molécules de propylène glycol assemblées entre elles. On obtient ainsi une molécule dont la masse moléculaire est bien plus importante et donc une plus faible diffusion au sein de la dentine. En effet, là où le propylène glycol a une masse moléculaire de 76 g.mol^{-1} , le polypropylène glycol aura une masse n fois plus élevée dépendant du nombre de répétition de la molécule de base.



Propylène glycol



Polypropylène glycol

Figure 2 - Structure chimique de la molécule de propylène et polypropylène glycol

Les détecteurs de carie ont été initialement introduits afin de constituer une aide lors de l'éviction carieuse en marquant la dentine infectée dans le cadre d'un soin dit « sans douleur ».

Aujourd'hui des colorants très variés de teinte et de masse moléculaire différentes sont utilisés en lieu et place de la Rhodamine (Tableau 2).

1.2 Notion de dentine infectée et affectée

Cette notion introduite par Fusayama et Terashima en 1972 (2) distingue deux types de dentine impliquée dans le processus carieux.

La dentine dite « infectée » est la plus superficielle, c'est un tissu nécrotique hautement déminéralisé dont l'invasion bactérienne est importante. Dans un tel tissu, les liaisons intermoléculaires de collagène ainsi que les précurseurs de la reminéralisation sont nettement diminués avec une absence totale de processus odontoblastique.

La dentine dite « affectée », plus profonde, ne présente peu voire pas d'invasion bactérienne ainsi qu'une moindre déminéralisation. Dans la structure moléculaire de la dentine affectée, le collagène présente moins de liaisons intermoléculaires mais les précurseurs de la reminéralisation sont en nombre plus élevé et la structure de la matrice organique est préservée ainsi que le processus odontoblastique. Cela est bien favorable à une reminéralisation du tissu et donc sa régénération *ad integrum*.

Les révélateurs de caries ont été proposés dans l'idée de marquer la dentine infectée et de l'éliminer sans toucher la dentine affectée (3). Cependant, des études ont démontré que des bactéries étaient toujours présentes après avoir éliminé tout le tissu infiltré par le colorant (4).

1.3 Mécanisme de coloration

La première couche de dentine déminéralisée est la dentine très molle, peu minéralisée mais hautement infectée sans potentiel de reminéralisation. La seconde plus profonde est une dentine plus dure, moins déminéralisée et ne contenant pas de bactérie, celle-ci présente un potentiel de reminéralisation (5). Seule la dentine très molle devrait être éliminée car elle ne peut être reminéralisée, la seconde couche de dentine quant à elle doit être préservée du fait de son potentiel de reminéralisation et du risque d'exposition pulpaire (2).

Le but premier de l'utilisation des révélateurs de carie a donc été la coloration de la dentine infectée c'est-à-dire la dentine déminéralisée dont l'élimination était considérée comme le « gold standard » de l'éviction carieuse. Les révélateurs de carie ne colorent pas les bactéries ni le front bactérien mais le collagène associé à une matrice organique moins minéralisée (6).

Deux hypothèses ont été émises afin d'expliquer le mécanisme de marquage net de la première couche de dentine.

La première hypothèse est basée sur le fait que le processus de déminéralisation crée une porosité de la dentine permettant l'infiltration du colorant (action sur la partie minérale de la dentine). La seconde hypothèse réside, quant à elle, sur l'altération de la matrice organique (le collagène) par l'acidité du processus carieux qui permet donc l'infiltration du colorant.

Selon Fusayama et coll. la deuxième hypothèse serait le principal mécanisme de coloration car il expliquerait la distinction nette entre la couche superficielle et la plus profonde. En effet, si seule la déminéralisation permettait l'infiltration du colorant, toute la dentine déminéralisée serait marquée et cela sans frontière distincte (2).

Ainsi, les colorants marquent la matrice organique et plus spécifiquement le collagène altéré présent au sein d'une dentine moins minéralisée (7). Cela explique le marquage de certaines zones sur une dent saine telles que la jonction amélo-dentinaire ou encore la dentine juxta-pulpaire.

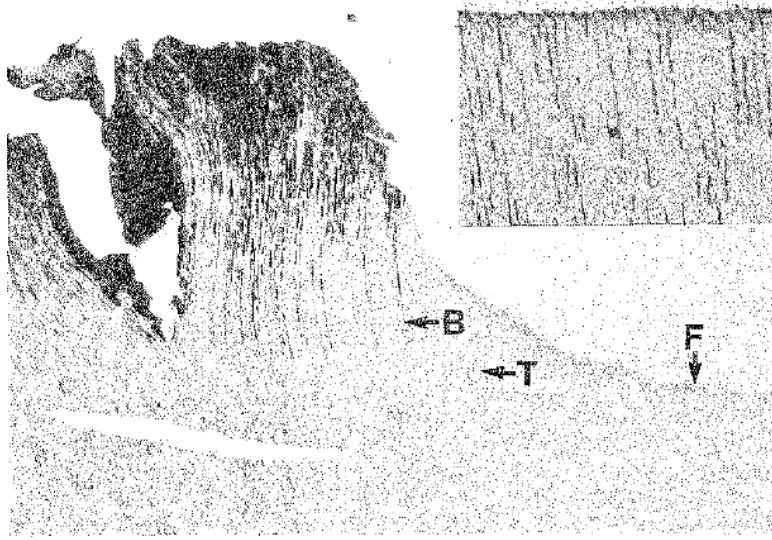


Figure 3 - Observation microscopique d'une coupe de dentine après excavation guidée par révélateur de carie selon Boston et coll. 1989

En réalité, ces colorants ne marquent pas réellement la dentine car ils n'ont aucun potentiel chimique d'adhésion (1). En effet, la coloration se fait par des moyens physico-chimiques associant la capillarité et la diffusion. La taille des pores (diamètre) va jouer le rôle de filtre en fonction du diamètre du colorant et des pores. Ainsi, la solution de colorant pénètre par capillarité et diffusion jusqu'à faire face à une dentine plus minéralisée et moins poreuse. Le temps va également jouer un rôle sur la diffusion et donc sur la manipulation clinique.

Par conséquent, on peut établir un lien entre la coloration de la dentine par les révélateurs de carie et sa densité (8), cependant aucun lien ne peut être établi entre la coloration et la pénétration bactérienne, cette dernière étant indépendante de la déminéralisation et de la perte de densité de la dentine (7). Cependant, il existe un lien indirect entre la pénétration bactérienne et la densité dentinaire. Ainsi, par approximation on peut établir une corrélation entre le marquage de la dentine et la présence de bactéries dans la plupart des lésions (75% des cas selon Boston et coll.(7)).

Pour cette raison, il a été développé des solutions de coloration avec différentes masses moléculaires afin d'obtenir un marquage plus ou moins profond de la dentine notamment avec l'introduction du polypropylène glycol ou encore de la Rhodamine qui présentent tous deux une masse moléculaire relativement élevée.

En effet, selon une étude de Hosoya et coll., les colorants de masse moléculaire élevés pénètrent moins la dentine et sont donc plus indiqués dans la préparation cavitaire afin d'éviter une éviction excessive (9). Cependant, selon une autre étude de Javaheri et coll., il n'y a pas de différence significative entre ces deux types de colorants dans leur sensibilité (capacité à détecter la présence de bactéries) (10). Cette divergence est principalement due aux différentes méthodes de comparaison utilisées dans ces deux études, la première utilise le DIAGNOdent (fluorescence laser) comme outils et la deuxième l'observation microscopique. Cette dernière est considérée comme plus fiable, cependant des études complémentaires sont nécessaires afin de confirmer cette hypothèse notamment avec une technique de PCR, plus précise dans la quantification et la détection de bactéries.

Ainsi, **les révélateurs de carie colorent le collagène dénaturé par infiltration dans les porosités de la dentine déminéralisée** par rupture de la continuité des liaisons intermoléculaires de collagène induite par le processus carieux. **Aucune adhésion chimique ne se produit avec les bactéries ni le collagène.**

1.4 Zone de coloration de la dentine saine

Le marquage de certaines zones de dentine saine est un des inconvénients des révélateurs de carie, conséquence directe du mécanisme de coloration.

Ainsi, tout tissu moins minéralisé ou présentant une structure collagénique différente sera marqué, c'est le cas de la jonction émail-dentine et la dentine juxta-pulpaire (Figure 4).

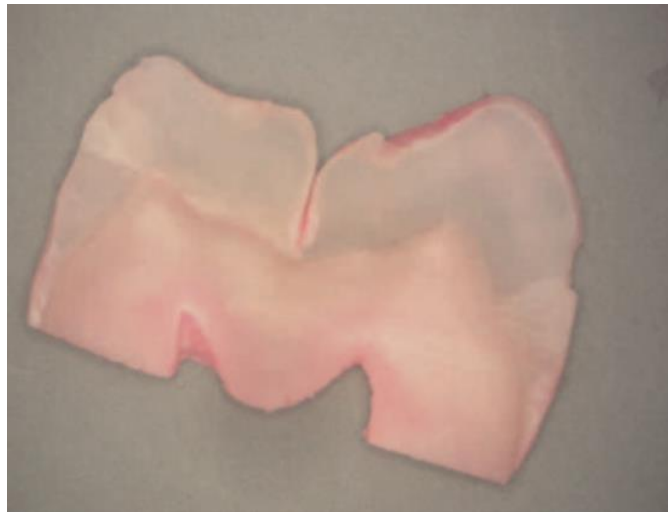

Figure 4 - Zones de coloration de la dentine saine par Boston et coll. 1989

Le marquage de ces deux zones est de faible intensité permettant le plus souvent de le distinguer du marquage de la dentine infectée. Cependant, il peut être sujet à confusion lors de l'éviction carieuse notamment à proximité de la pulpe. On peut observer également que ces deux zones marquées sont de faible épaisseur (Figure 4), de l'ordre de 0.5mm (11).

Cette réaction au colorant peut s'expliquer par la composition particulière de ces deux zones dentinaires. Les fibres de collagène à la jonction émail-dentine sont organisées de manière plus anarchique que la dentine et la densité dentinaire y est moindre créant ainsi des microporosités permettant au colorant de s'infiltrer.

Plus rarement, tout le tissu dentinaire peut être marqué de très faible intensité. En effet, certains auteurs ont observé la coloration dans certains cas de toute la dentine saine physiologique en l'absence de tout processus carieux (8,11). Cela démontre une fois encore l'absence de lien direct entre bactérie et coloration de la dentine.

2. Protocole de mise en œuvre

2.1 Comment appliquer le révélateur de caries ?

Avant d'appliquer le colorant, la cavité doit être rincée et séchée, tout contaminant y compris l'eau peut inhiber la coloration de la dentine.

Le colorant peut alors être appliqué sur l'ensemble de la cavité à l'aide d'un instrument de type microbrush pendant une durée de 5 ou 10 secondes selon le produit utilisé. La cavité est ensuite rincée abondamment puis séchée. Le rinçage est indispensable afin d'éliminer toute solution non infiltrée et libre dans la cavité évitant un faux positif.

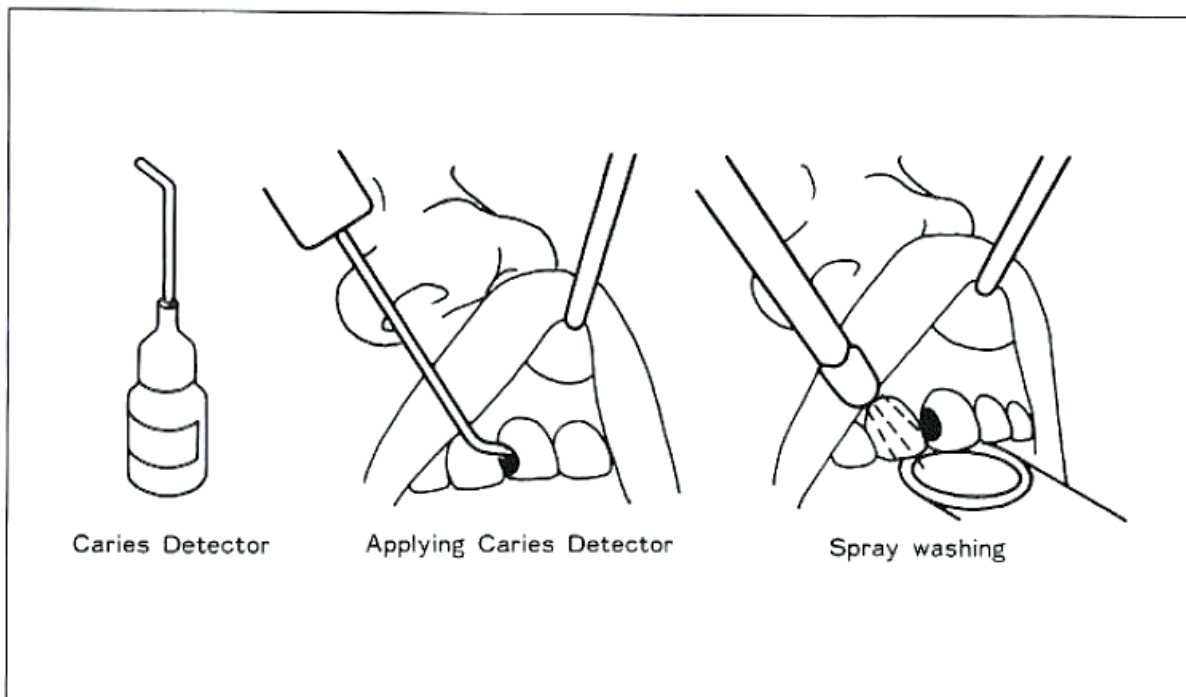


Figure 5 - Protocole d'application selon Fusayama et coll. 1988

Plusieurs applications successives sont souvent nécessaires car le colorant ne pénètre pas toute la dentine infectée dès la première application. Le protocole consiste donc à appliquer une première couche de colorant puis à éliminer tout le tissu ainsi coloré et réitérer l'opération jusqu'à ce que le colorant ne marque plus aucun tissu.

De plus, dans le cas de caries inactives la pénétration du colorant sera plus lente et nécessitera plusieurs applications (1).

2.2 Quand appliquer le colorant ?

Sur des caries au stade cavitaire c'est-à-dire avec un score ICDAS supérieur à 4, le révélateur de carie peut être utilisé tout au long de la procédure dès l'ouverture de la cavité jusqu'à l'éviction du tissu carieux. Cela permet ainsi de marquer simultanément et dès le début de la procédure l'émail déminéralisée et la dentine superficielle dite nécrosée. Il faudra bien sûr plusieurs applications successives dans le cas de caries profondes.

Dans le cas de caries qui ne présentent pas ou peu de cavitation occlusale, c'est le cas des caries de score ICDAS 3 et 4, tel que les caries dites ampullaires dont l'infiltration se fait par les sillons occlusaux ou encore les caries proximales, il est nécessaire d'ouvrir la cavité afin d'accéder aux tissus cariés. Ainsi, l'application de colorant ne se fera qu'après exposition de la dentine cariée.

Sur des caries à évolution lente, le mécanisme de défense de la pulpe permet à la dentine de créer un tissu réactionnel plus minéralisé, c'est la dentine sclérotique qui présente une densité plus importante du fait d'une hyperminéralisation de sa structure.

Dans le concept originel de Fusayama, sur de tels tissus, le marquage par les colorants est très difficile. Il est donc nécessaire préalablement de réaliser une réduction grossière de la dentine afin d'accéder à un tissu moins dense et plus facilement pénétrable par le colorant. Dans ces cas-là, les révélateurs de caries sont à utiliser en fin de préparation afin de marquer les tissus cariés résiduels, leur usage dès le début de la préparation nécessiterait beaucoup trop d'application successives (1).

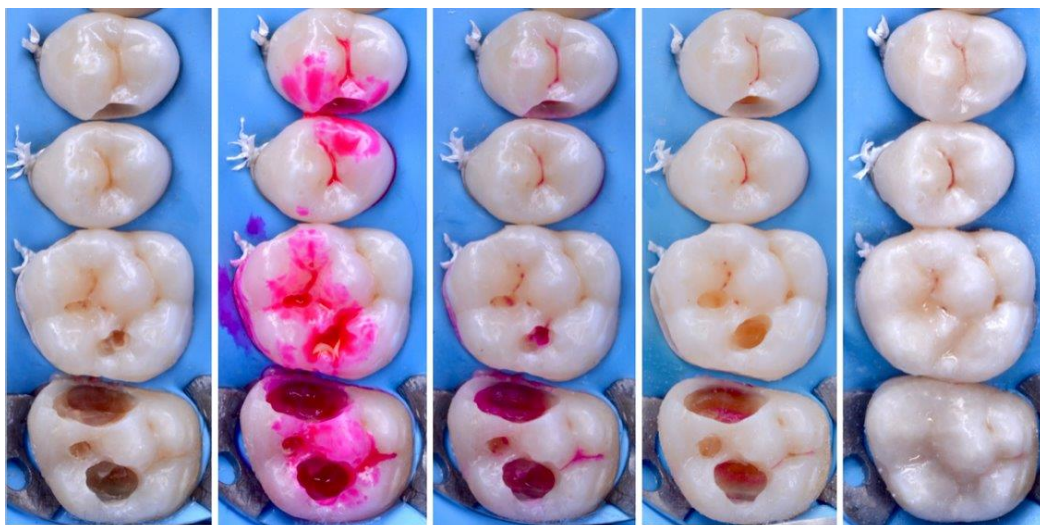


Figure 6 - Photo clinique Dr De Belenet Hugues

3. Comparaison des deux principales formes commercialisées

Il existe actuellement sur le marché de nombreuses références différentes de révélateurs de caries commercialisées sous différents noms (Tableau 2) mais dont les compositions restent similaires à savoir une base de propylène ou polypropylène glycol et un colorant de couleur variable.

Parmi les colorants les plus cités, on retrouve notamment le « Caries Detector » de chez Kuraray pour lequel il est recommandé de ne pas éliminer la dentine colorée en rose claire selon un consensus (1,12–15), particularité qui le distingue des autres colorants, dans le but de palier au principal inconvénient des révélateurs de carie à savoir la sur-coloration et par conséquent le surtraitement qui s'en suit (15). Cependant, la notion de « rose claire » est subjective, elle est différente d'un praticien à l'autre, cette méthode est donc peu reproductible.

Le « Caries Check » de chez Nishida est composé quant à lui d'une base de polypropylène glycol dont la masse moléculaire est de 300 g.mol^{-1} , soit environ quatre fois plus que le propylène glycol du Caries Detector. Les colorants à base de polypropylène glycol ayant une plus faible diffusion dans les tissus poreux, ce nouveau révélateur de carie a donc été introduit dans l'hypothèse que celui-ci pénétrerait moins la dentine afin de prévenir la sur-coloration et le surtraitement.

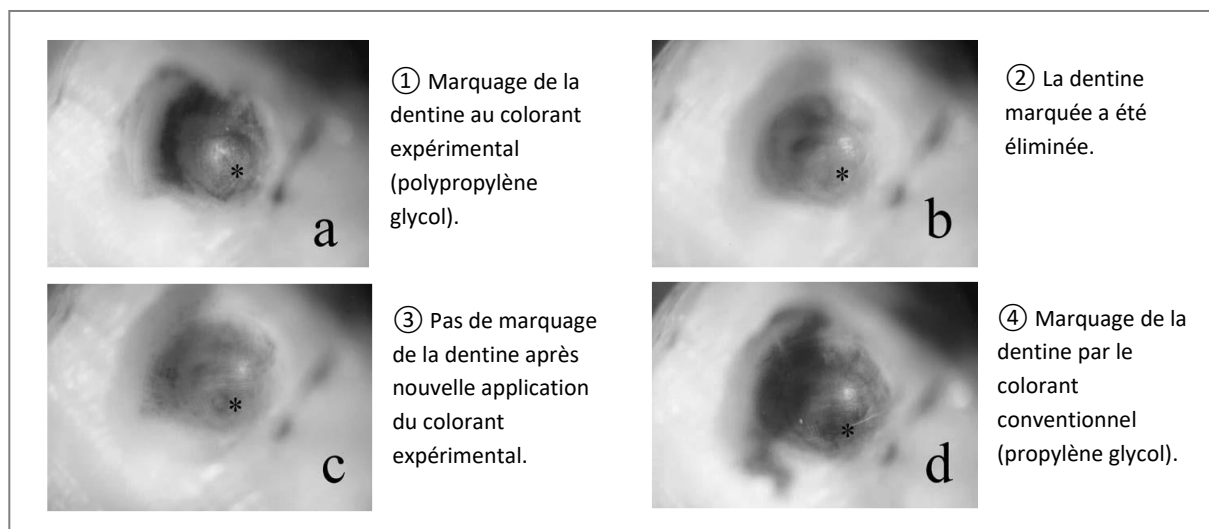


Figure 7 - Coloration de la dentine selon Kinoshita et coll. 2007

Une étude de Kinoshita et coll. Comparant la pénétration dentinaire d'un révélateur conventionnel à base de propylène glycol et d'un autre à base de polypropylène glycol (colorant expérimental) démontre que ce dernier s'infiltré moins profondément dans la dentine (16). Après avoir éliminé la dentine colorée par le colorant expérimental, tous les murs de la cavité pouvaient encore être colorés par le colorant conventionnel (Figure 7).

De plus, les résultats en fluorescence montrent une densité plus faible de la dentine après éviction au colorant expérimental reflétant ainsi une diffusion moindre au sein des tissus sains (Tableau 1).

	D-Score	P
Experimental Caries Detector	17.9 ± 4.1 (n=30)	
Commercial Caries Detector	7.7 ± 2.7 (n=30)	<0.005
Sound dentin	5.3 ± 0.6 (n=30)	

D-score values are represented as mean ± SD of 52 teeth.
Number of parentheses represents the number of measurement points.


P value was calculated by Kruskal-Wallis one-way analysis of variance by ranks.

Tableau 1 - Valeurs DIAGNOdent après excavation selon Kinoshita et coll. 2007


La teinte du colorant utilisé est également une propriété qui peut influencer sur l'efficacité de détection de la dentine. Les deux principales couleurs utilisées sont le bleu et le rouge. On retrouve également du vert dans certains colorants. Le rouge semble être le plus répandu. Néanmoins, il a été mis en évidence une possible confusion entre la teinte naturellement rouge-marron à la frontière dentine infectée/affectée et le colorant lui-même rouge. Ainsi les révélateurs de caries ont été décliné en d'autres couleurs notamment le bleu qui contraste davantage avec les différentes teintes possibles de la dentine (orange, rouge, marron). C'est le cas du Caries Check disponible en rouge et en bleu.

Ainsi selon une étude de Hosoya et coll., l'utilisation d'un révélateur de carie à base de polypropylène glycol tel que le Caries Check et en particulier la version bleue (Caries Check Blue) pourrait être supérieure dans le but d'éviter l'éviction excessive de dentine saine notamment sur les dents permanentes (15). Cependant, cette étude s'appuie sur l'utilisation du DIAGNOdent comme outils diagnostic dont l'efficacité à comparer les colorants est questionnable (17). Par ailleurs, selon une étude de Javaheri et coll. comparant ces deux colorants par observation de la charge bactérienne sous microscope, aucune différence significative de sensibilité ni de spécificité n'a pu être mise en évidence contrastant ainsi avec l'étude précédente. Ainsi, davantage d'études sont nécessaires afin de clarifier l'efficacité relative de ces deux colorants tant les études réalisées à ce jour se contredisent.

Tableau 2 - Principaux révélateurs de carie commercialisés

NOM COMMERCIAL	FABRICANT	COMPOSITION
<p>Caries check</p> 	<p>Nishida</p>	<p>1% acid red <i>ou</i> 1% brillant blue <i>dans</i> polypropylène glycol</p>
<p>Caries detector</p> 	<p>Kuraray</p>	<p>1% acid red 52 <i>dans</i> propylène glycol</p>
<p>Caries finder® (red/green)</p> 	<p>Danville materials</p>	<p>1% acid red 52 <i>dans</i> propylène glycol</p> <p>1% FD&C colorant vert <i>dans</i> propylène glycol</p>
<p>Seek® & Sable seek®</p> 	<p>Ultradent products</p>	<p>FD&C colorant rouge <i>dans</i> 90% propylène glycol</p> <p>FD&C colorant vert <i>dans</i> 70% propylène glycol</p>
<p>Snoop®</p> 	<p>Pulpdent Corporation</p>	<p>Colorant bleu <i>dans</i> 47% propylène glycol et 47% eau</p>

NOM COMMERCIAL	FABRICANT	COMPOSITION
<p>Caries Marker</p> 	Voco GmbH	1% Acid red <i>dans</i> propylène glycol
<p>Exposé® - Caries indicator</p> 	Centrix	FD&C colorant bleu <i>dans</i> propylène glycol
<p>Caries indicator</p> 	Omega dent	<ul style="list-style-type: none"> - CDD sodique - propanediol - éosine-B - eau distillée - agent gélifiant
<p>Reveal® - Caries indicator</p> 	PrevestDenPro	FD&C colorant vert <i>dans</i> propylène glycol
<p>Caries indicator</p> 	Prime dental	<i>Aucune information</i>

NOM COMMERCIAL	FABRICANT	COMPOSITION
<p>Caries Detecting Dye</p> 	<p>Darby dental supply</p>	<p>Colorant bleu <i>dans</i> propylène glycol</p>
<p>To Dye For</p> 	<p>Roydent</p>	<p>Colorant bleu <i>dans</i> propylène glycol</p>
<p>Caries indicator</p> 	<p>Vista Apex</p>	<p>Acid Red 52 <i>dans</i> propylène glycol</p>
<p>See-it Bottle Red/Blue</p> 	<p>Roving</p>	<p>Colorant bleu <i>ou</i> rouge <i>dans</i> propylène glycol</p>
<p>Octoop®</p> 	<p>Clarben</p>	<p>FD&C colorant vert <i>dans</i> polypropylène glycol</p>

4. Efficacité des révélateurs de caries - Revue de la littérature (selon Maltz et coll. 2019)

4.1 Etudes in vitro et ex vivo

Comme précédemment démontré, il existe des contradictions entre les différentes études évaluant l'efficacité du marquage de la dentine infectée.

Selon une revue de la littérature réalisée par Maltz et coll. en 2019 (17), on peut s'apercevoir que certaines études démontrent que le curetage de la dentine colorée permet l'élimination quasi totale des bactéries tandis que d'autres études montrent qu'il peut persister des bactéries dans les zones les plus profondes de la lésion carieuse (Annexe 1). Certaines études montrent également que le front bactérien est toujours plus superficiel que le marquage de la dentine, autrement dit, le curetage de la dentine après coloration conduit à un surtraitement avec un retrait excessif de dentine.

Il s'avère donc que le marquage de la dentine infectée par les révélateurs de carie présente peu de sélectivité vis-à-vis des bactéries notamment du fait que la coloration et la pénétration bactérienne sont deux phénomènes indépendants. Cela s'explique principalement par le mécanisme d'action des colorants qui ne marquent pas directement les bactéries mais plutôt la matrice organique (le collagène) de la dentine déminéralisée. Ainsi, la dentine juxta-pulpaire et la jonction émail-dentine sont naturellement marquées par leur composition augmentée en matrice organique et il en est de même pour les lésions poreuses non-cavitaires perméables aux colorants (Figure 8b).

De plus selon De Almeida Neves et coll., l'utilisation des révélateurs de caries peut conduire à un curetage excessif et donc à un surtraitement. Dans cette étude, les auteurs ont comparé différentes techniques d'éviction carieuse concluant à un surtraitement lors de l'éviction de la dentine à la fraise guidée par un colorant. Ils recommandent ainsi l'utilisation de la fraise seule afin de conserver un maximum de dentine (13).

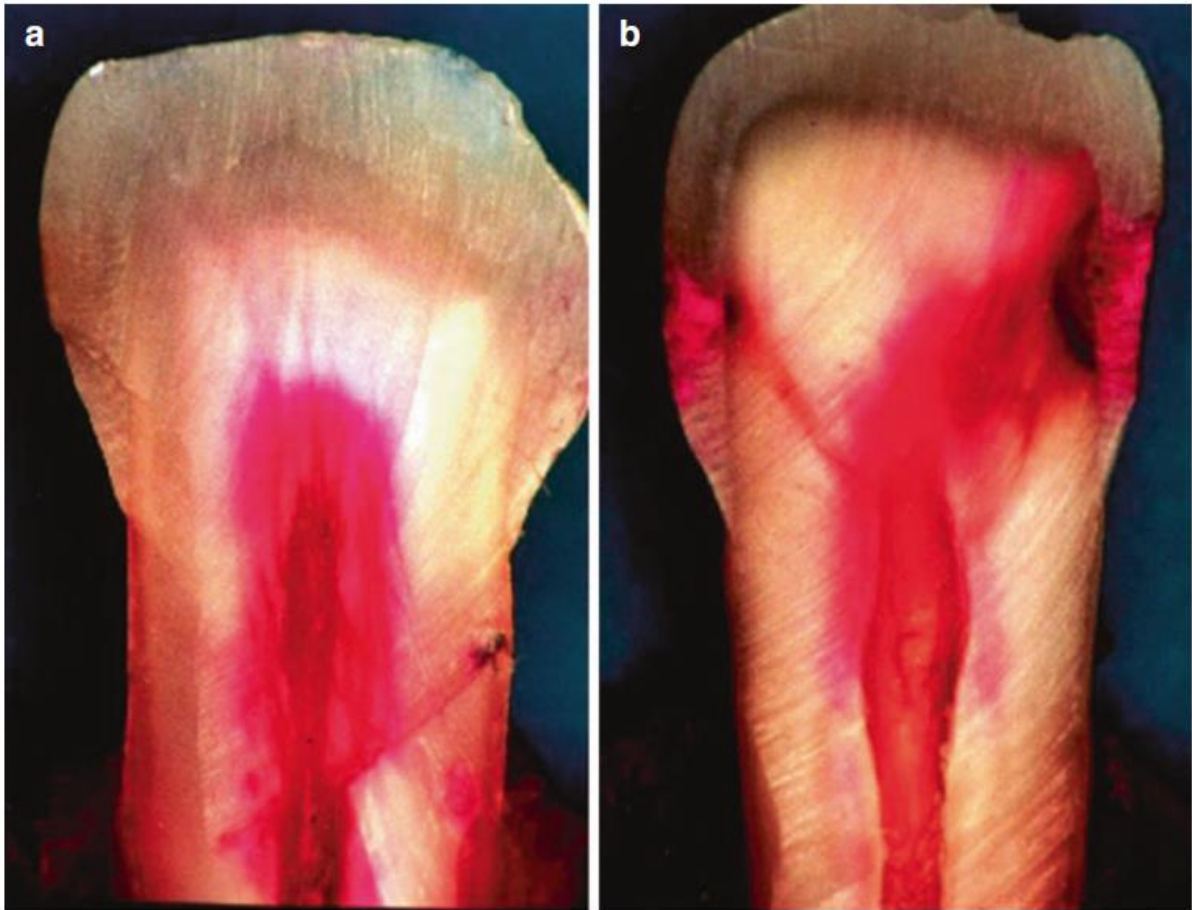


Figure 8 - Coupe longitudinale d'une dentine saine (a) et d'une lésion amélaire non cavitaire (b) après application d'un révélateur de carie (1% acide red).

Photo Dr. Sandra Henz (Université fédérale du Rio Grande do Sul)

4.2 Etudes in vivo

Peu d'études ont été publiées sur l'efficacité des révélateurs de caries et leur intérêt clinique (Annexe 2). Les interrogations au sujet de l'efficacité des révélateurs de caries ont vu le jour lorsqu'il a été constaté que ces colorants pouvaient également marquer la dentine dure (18,19).

Selon Kidd et coll. après analyse microbiologique, aucune différence de quantité de bactérie ne peut être mise en évidence entre la dentine colorée et la dentine non colorée par révélateur de carie (20) concluant sur l'absence de lien direct entre pénétration bactérienne et coloration dentinaire par révélateur de carie.

De plus, une étude de Maltz et coll. comparant la quantité de bactéries restantes après éviction partielle et éviction totale à l'aide d'un révélateur montre qu'il peut toujours persister des bactéries même après éviction totale de la dentine colorée (21). Autrement dit, l'usage de révélateurs de carie ne garantit pas l'antisepsie de la cavité.

Par ailleurs, le révélateur de caries peut être considéré comme un test diagnostic permettant d'évaluer la présence ou non de bactéries dans la dentine. Or l'efficacité d'un test diagnostic est évaluée par sa spécificité et sa sensibilité. Ainsi la sensibilité d'un révélateur de carie est définie par sa capacité à marquer une dentine infectée tandis que sa spécificité est sa capacité à ne pas marquer une dentine non infectée.

Selon une étude de Peskersoy et coll. comparant l'efficacité de différentes méthodes de diagnostic et d'excavation, la sensibilité des révélateurs de caries utilisés est de 65,1% tandis que la spécificité est de seulement 37,6% (22). L'interprétation de ces chiffres mène à la conclusion suivante : l'utilisation de colorants dentinaires lors de l'éviction carieuse présente un risque important de ne pas marquer la dentine infectée (34,9% de faux négatifs) et un risque très important de marquer une dentine non infectée (62,4% de faux positifs).

En se basant sur ces chiffres qui varient selon les études, ces colorants sont donc de très mauvais marqueurs de la dentine infectée et présentent surtout un risque considérable de surtraitement par éviction de dentine colorée ne contenant pas de bactéries, perdant ainsi tout son intérêt qui est de discriminer la dentine infectée de la dentine affectée.

4.3 Limites des études sur l'efficacité des colorants

L'évaluation de l'efficacité des révélateurs de caries requiert un outil de quantification fiable de la charge bactérienne contenue dans les différents échantillons. Les principales méthodes utilisées sont l'analyse microbiologique, l'analyse histologique, la fluorescence (DIAGNOdent, FACE...) et enfin l'évaluation clinique visuelle et tactile (couleur, dureté, humidité...).

Le révélateur de caries étant un outil de diagnostic de la dentine infectée, le critère d'évaluation principal est donc la charge bactérienne présente dans les échantillons de dentine. Les méthodes les plus efficaces dans ce cas sont l'analyse microbiologique (notamment PCR) ou histologique qui permettent de quantifier précisément la concentration bactérienne au sein de la dentine.

Les techniques basées sur la fluorescence sont au même titre que les révélateurs de carie des techniques indirectes, leur capacité à évaluer l'efficacité des colorants dentinaires est donc faible. Plusieurs facteurs peuvent compliquer l'interprétation des données notamment l'utilisation de colorants rendant difficile voire impossible la lecture des données (23).

Ainsi, la plupart des études *in vitro* et *ex vivo* utilisent la microbiologie ou l'histologie comme méthode d'évaluation. Cependant dans le cas des études cliniques qui sont celles présentant le plus haut niveau de preuve, l'usage de cette méthode de quantification est plus difficile voire impossible. En effet le seul échantillon pouvant être analysé par cette technique est la dentine retirée lors de l'éviction, la dentine résiduelle non éliminée ne peut être évaluée. Cela explique le nombre très faible d'études cliniques et la difficulté à évaluer l'efficacité réelle de ces colorants.

PARTIE 2 : EVOLUTION DU CONCEPT D'ÉVICTION CARIEUSE

1. Terminologie (selon Innes et coll. 2016)

Il existe différents moyens de traiter une lésion carieuse dépendant de son volume et surtout de sa proximité avec la pulpe allant de l'élimination totale de tout le tissu carié à l'autre extrême qui consiste à restaurer sans éviction.

Avant de s'intéresser aux différentes techniques de gestion des lésions carieuses, il est important en préambule de définir avec précision les termes utilisés actuellement à ce sujet. Autrement dit « de quoi parle-t-on ? ».

Lorsqu'il s'agit de décrire les différentes techniques de gestion des lésions carieuses, la variété des termes utilisés et leur usage inconstant, conséquence de l'absence de consensus, créent un manque de clarté dans la littérature scientifique. Les nombreuses études menées en parallèle ainsi que le manque de concertation en ont été les principales causes. La conséquence principale est qu'une même procédure peut avoir plusieurs dénominations en fonction des études.

C'est ainsi que le consensus de l'ICCC (International Caries Consensus Collaboration) de février 2015 en Belgique s'est donné pour objectif de mettre de l'ordre dans ce flou terminologique, d'une part en mettant en évidence les inconvénients des termes actuellement utilisés et en proposant d'autre part une terminologie claire et validée par la communauté scientifique.

1.1 Description de la terminologie actuelle

On s'aperçoit que l'ancienne terminologie (Tableau 3) ne distingue pas l'éviction carieuse sélective jusqu'à la dentine molle de l'éviction carieuse sélective jusqu'à la dentine ferme. En effet, les termes « éviction carieuse partielle, minimalement invasive, ultraconservatrice » sont utilisés indifféremment pour décrire l'éviction sélective menant à la gestion similaire des caries modérées et profondes.

Dans les 7 principales méta-analyses réalisées au sujet de l'éviction carieuse sélective, il a été reporté l'usage de 23 termes différents auxquels on peut ajouter 19 autres noms portant le total à 42. Ces 42 termes sont utilisés afin de décrire seulement une dizaine de techniques différentes.

Tableau 3 - Eviction carieuse - Aperçu de la terminologie actuelle selon Innes et coll.,2016 (24)

Technique d'éviction carieuse	Termes actuellement utilisés	Description	Indications
Technique ART (<i>Atraumatic restorative treatment</i>)		Excavation manuelle uniquement Lésion modérée → dentine ferme Lésion profonde → dentine molle	Dent temporaire et permanente : lésion peu profonde à modérée
Restauration sans éviction		Pas d'éviction carieuse réalisée. Scellement de sillons (sealant ou CVI) Sur émail sain, atteinte précoce ou microcavitation.	Dent temporaire et permanente : lésion carieuse non cavitaire cliniquement
Technique de Hall		Recouvrement de la lésion par une couronne métallique préformée.	Dent temporaire : carie proximale (cavitaire ou non) modérée à profonde avec bandeau de dentine entre la lésion et la pulpe visible à la radiographie.
Contrôle de la cavité sans restauration	Traitement carieux non-invasif, sans restauration, scellement et prévention	Modifier la forme de la cavité afin de permettre son nettoyage par le patient.	Dents temporaire et permanente : lésion cavitaire nettoyable
Eviction sélective → dentine molle	Eviction carieuse partielle, minimalement invasive, ultraconservatrice	Eviction carieuse jusqu'à la dentine molle. Cavité suffisante pour placer un matériau de restauration. Périphérie de la lésion nettoyée jusqu'à la dentine dure (saine).	Dent temporaire et permanente : lésions profondes
Eviction sélective → dentine ferme	Eviction carieuse partielle, minimalement invasive, incomplète	Eviction jusqu'à atteindre la dentine ferme (résistante à l'excavateur). Périphérie de la lésion nettoyée jusqu'à la dentine dure (saine).	Dent temporaire et permanente : lésion peu à modérément profonde
Technique « stepwise »	Stepwise, éviction en 2 temps	1 ^{er} temps : curetage jusqu'à dentine molle avec périphérie de la cavité saine + restauration provisoire. 2 ^e temps : après 6 à 12 mois, curetage jusqu'à dentine ferme + restauration définitive.	Dent temporaire : non indiqué Dent permanente : caries profondes
Eviction non-sélective → dentine dure	Eviction carieuse complète	Elimination de la totalité de la dentine déminéralisée	Aucune indication

1.2 Mise au point préalable

Les termes de « carie dentaire » et « lésion carieuse » sont souvent utilisés indifféremment à tort. Or, il est admis que la carie dentaire (ou simplement carie) désigne la pathologie qui ne peut être éliminée tandis que la lésion carieuse représente l'altération des structures dentaires par un processus infectieux qui peut être contrôlé.

Cela nous permet donc de distinguer la gestion de la carie de celle de la lésion carieuse, qui ont deux approches différentes. En effet, la gestion de la carie dentaire s'attèle à contrôler la pathologie par une approche globale du patient s'exprimant sur deux volets. Le premier est à l'échelle du patient par l'éducation à l'hygiène bucco-dentaire (technique de brossage et contrôle de plaque, dentifrice fluoré) et le contrôle de l'alimentation. Le second est à l'échelle du praticien et consiste en des traitements non invasifs (fluoruration) et préventifs (contrôles réguliers, éducation à l'hygiène bucco-dentaire). L'objectif est de contrôler la pathologie et ainsi éviter l'apparition de lésions carieuses et/ou leur évolution clinique.

La gestion de la lésion carieuse quant à elle intervient suite à l'apparition d'une lésion à l'échelle dentaire marquant l'échec de la gestion carieuse. A ce stade, il est donc nécessaire d'intervenir afin de stopper le processus carieux par des thérapeutiques plus ou moins invasives (de l'application de fluorures à l'éviction carieuse). Cependant, il est important de toujours conserver une approche globale, autrement dit, la gestion de la lésion carieuse ne dispense pas de la gestion de la pathologie dentaire, au contraire, cette dernière étant l'étiologie de la lésion.

1.3 Les différentes formes physiopathologiques de la dentine

Le critère macroscopique retenu pour la classification des différents états pathologiques de la dentine est sa dureté, capacité d'un matériau à marquer un autre matériau moins dur. Ainsi, la force combinée à un type d'instrument (excavateur) permet au clinicien d'évaluer la dureté de la dentine.

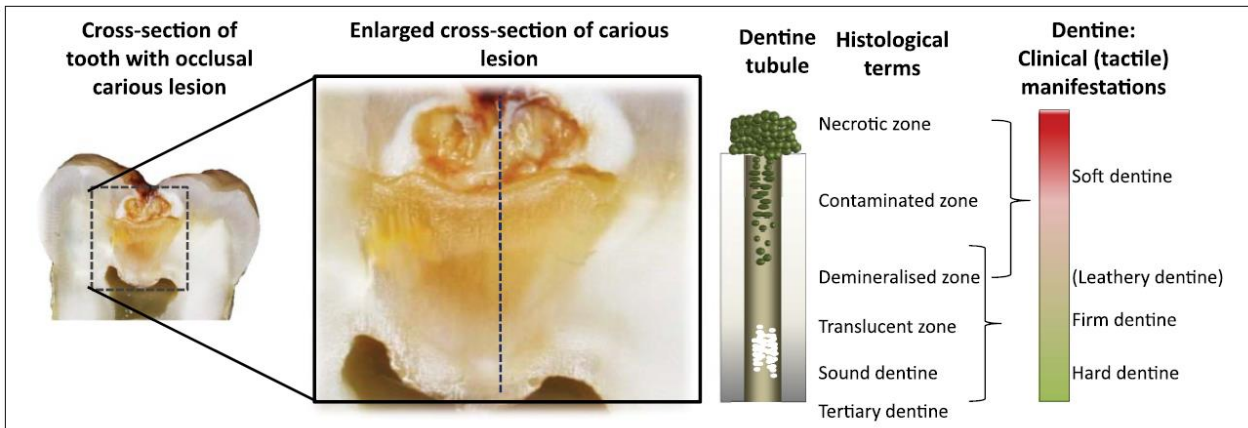


Figure 9 - Représentation de la lésion carieuse (selon Ogawa et coll.)

1.3.1 Dentine molle (Soft dentine)

La dentine molle est la dentine la moins dure, elle peut être déformée très facilement avec un instrument dur et une faible force appliquée.

1.3.2 Dentine moyennement molle (Leathery dentine)

Cette dentine ne se déforme pas sous la pression d'un instrument mais peut être facilement retirée sans appliquer de force importante. C'est un état de transition entre dentine ferme et molle.

1.3.3 Dentine ferme (Firm dentine)

La dentine ferme se caractérise par une résistance à l'excavation manuelle, et une force importante est nécessaire afin de la retirer.

1.3.4 Dentine dure (Hard dentine)

La dentine dite dure ne peut être retirée que par l'usage d'instruments rotatifs ou très tranchants. Le sondage de cette dentine crée un son caractéristique de par sa structure plus dure qui la distingue des autres : le cri dentinaire.

1.4 Gestion de la lésion carieuse : les différentes techniques

1.4.1 *Restauration atraumatique*

La restauration atraumatique correspond à l'éviction manuelle de la lésion carieuse en éliminant l'émail et la dentine déminéralisée jusqu'à la dentine dite ferme, exception faite des lésions profondes où de la dentine molle peut être conservée en regard des zones à fort risque d'exposition pulpaire.

La cavité qui en résulte ainsi que les sillons seront par la suite restaurés le plus souvent par un matériau de type ciment verre-ionomère à haute viscosité (24).

1.4.2 *Restauration sans éviction (non opératoire)*

Plusieurs méthodes de traitement sans éviction existent, elles présentent toutes le même objectif : contrôler la lésion carieuse sans retirer de tissu dentaire.

- *Scellement par matériaux résine ou CVI :*
Cette technique consiste à sceller les puits et sillons, porte d'entrée des bactéries, afin de restreindre la prolifération bactérienne et ainsi arrêter le processus carieux. Elle est limitée principalement par la résistance mécanique en occlusion ainsi que l'étendue de la lésion (premier tiers dentinaire).
- *Technique de Hall*
C'est une technique utilisée en pédodontie sur molaire temporaire, qui consiste à sceller la lésion carieuse par recouvrement avec une couronne pédodontique métallique. Le but est le ralentissement voire l'arrêt de la progression carieuse jusqu'à l'exfoliation de la dent. Elle ne peut être réalisée sur carie proximale.
- *Traitement non restaurateur*
Il s'agit de l'ensemble des techniques de contrôle et de prévention carieuse sans intervention d'éviction ni de restauration.

1.4.3 *Eviction carieuse sélective*

Traditionnellement appelée éviction partielle ou incomplète, cette technique consiste donc à éliminer qu'une partie plus ou moins importante de la lésion carieuse en fonction de la proximité pulpaire de celle-ci. Le terme « sélective » a été choisi car il n'avait jamais été utilisé auparavant pour désigner une quelconque technique d'éviction carieuse mais également car les termes d'éviction « partielle » ou « incomplète » peuvent faire penser à un traitement inachevé, qui doit être repris.

1.4.4 *Technique stepwise*

Le terme « stepwise » a été conservé pour désigner la technique d'éviction carieuse en deux temps. En effet, pour l'ICCC ce terme est suffisamment précis et unique, ne présentant pas d'ambiguïté, il a donc été décidé de le maintenir tout en l'explicitant afin d'être en cohérence avec le nouveau consensus. Cette technique s'effectue en deux temps :

1^{er} temps : Eviction carieuse sélective jusqu'à la dentine molle.

Il s'agit de la même technique vue précédemment dans le traitement des lésions profondes à savoir nettoyer la carie jusqu'à la dentine molle en regard de la pulpe et jusqu'aux tissus durs en périphérie. Une restauration provisoire est ensuite mise en place.

2^{ème} temps : Eviction carieuse sélective jusqu'à la dentine ferme (après 6-12 mois)

Après 6 à 12 mois, la restauration provisoire est déposée et l'éviction carieuse est reprise jusqu'à atteindre la dentine ferme. La restauration définitive peut alors être réalisée.

1.4.5 *Eviction non sélective jusqu'à la dentine dure*

Cette technique correspond à l'éviction carieuse dite totale ou complète, tout le tissu dentaire carié est éliminé jusqu'à la dentine saine et dure. Elle est mentionnée par l'ICCC afin d'obtenir une terminologie exhaustive et claire avec correspondance entre ancienne et nouvelle appellation. Néanmoins, il est largement admis que cette technique n'est plus recommandée aujourd'hui du fait notamment des risques d'exposition pulpaire et de surtraitement.

2. Éviction carieuse sélective : nouveau paradigme (selon Schwendicke et coll. 2016)

Historiquement, la gestion de la lésion carieuse consiste en l'élimination totale du tissu carié suivi de l'obturation de la cavité constituée de tissus dentinaires et amélaire sains. Cette approche repose sur l'idée que la persistance de tissus cariés et de bactéries présente un risque trop élevé de récurrence sous la restauration. Il y a une centaine d'années cette technique était considérée comme le « gold standard » de l'éviction carieuse.

Cependant, l'éviction totale présente un risque important d'exposition pulpaire lors de la gestion des caries profondes juxta-pulpaire (25). Se pose alors la question du risque relatif de l'éviction partielle par conservation de dentine affectée (déminéralisée aseptique) voire infectée (présence de bactéries actives) par rapport au curetage total et son risque accru d'exposition pulpaire entraînant une nette diminution du pronostic pulpaire de la dent.

De plus, la dentine même affectée présente un potentiel de reminéralisation non sans intérêt permettant ainsi de diminuer les sensibilités post-opératoires et d'augmenter la résistance mécanique de la dent, tout en créant une barrière minérale entre la pulpe et le matériau de restauration.

2.1 Gestion de la carie dentaire et des lésions carieuses

La lésion carieuse résulte d'une rupture de l'équilibre entre le biofilm bactérien et son environnement par consommation augmentée de glucides fermentescibles couplée à un défaut d'élimination de ce biofilm. Il en résulte un environnement acide faisant basculer la balance déminéralisation/reminéralisation du côté de la destruction tissulaire créant ainsi une cavité.

La première étape de la gestion de la lésion carieuse repose sur le contrôle du biofilm afin d'arrêter le processus carieux. Cette gestion est suffisante dans les lésions débutantes non cavitaires, la restauration de l'équilibre permettant la reminéralisation des tissus endommagés. La prévention par l'hygiène et l'évaluation du risque carieux est donc un préalable obligatoire à tout traitement de la carie dentaire. Il s'agit bien de traiter d'abord la carie en tant que pathologie avant la lésion tissulaire conséquence du processus carieux.

Après la gestion de la pathologie carieuse, les lésions cavitaires dont le biofilm ne peut être contrôlé efficacement peuvent être nettoyées puis restaurées.

Toutes les lésions carieuses ne doivent pas être traitées de manière invasive par éviction et restauration. La technique de prise en charge dépendra de différents paramètres : la présence d'une cavité, le contrôle du biofilm dépendant de l'accessibilité de la lésion, la proximité pulpaire.

2.1.1 Les lésions non cavitaires

Les lésions carieuses ne présentant pas de perte de substance peuvent être traitées par un contrôle du biofilm bactérien, reminéralisation (application de fluorures) ou encore scellement en fonction de la localisation.

Le scellement des sillons et fissures occlusales permet de stopper la prolifération bactérienne et donc le développement avec un taux de succès supérieur à 70% (26). De plus, le taux de progression de ces lésions n'est que de 12,6% sans intervention.

Des techniques d'infiltration de résine peuvent être mises en place afin de traiter les lésions carieuses proximales non cavitaires, plus difficiles d'accès et difficilement nettoyables.

2.1.2 Les lésions cavitaires

On distingue d'une part les lésions cavitaires accessibles directement, elles sont dites « nettoyables ». Du fait de leur localisation, ces dernières peuvent être inactivées par simple contrôle du biofilm, aucune éviction ni restauration n'est alors nécessaire. Cependant, l'évaluation de la capacité de nettoyage de la cavité par le patient est essentielle.

D'autre part, les lésions cavitaires non nettoyables, c'est-à-dire dont le biofilm ne peut être contrôlé par des mesures d'hygiène et de contrôle de l'alimentation nécessitent une intervention par éviction puis restauration.

Entre ces deux types de lésions, il existe des lésions cavitaires non nettoyables mais qui peuvent le devenir en réalisant une préparation afin qu'elles puissent être nettoyées. Cette thérapeutique est le plus souvent réalisée en denture primaire.

2.2 Éviction carieuse - Recommandations

2.2.1 *Pourquoi restaurer la dent ?*

La restauration d'une lésion carieuse cavitaire non nettoyable a pour objectif :

- le contrôle du biofilm bactérien
- de sceller la lésion pour protéger le complexe pulpo-dentinaire
- de restaurer la fonction, la forme et l'esthétique de la dent

Cependant la mise en place d'une restauration implique le retrait de matière dentaire. Les raisons invoquées afin de justifier l'éviction carieuse sont multiples.

L'éviction permet la rétention mécanique de la restauration. Cela s'applique uniquement aux restaurations à l'amalgame nécessitant une cavité en contre dépouille afin de maintenir la restauration en place dans la cavité. Elle n'est plus nécessaire pour les restaurations adhésives.

La principale justification de l'éviction carieuse est microbiologique à savoir l'élimination des bactéries présentes dans la lésion. Or selon plusieurs études, le scellement étanche des lésions combiné au contrôle du biofilm suffit à arrêter la prolifération bactérienne. En effet, la présence de bactéries proches de la pulpe, dont le nombre n'augmente pas dans les lésions scellées (27) ne semblent pas affecter la pulpe malgré un niveau de preuve faible par un manque d'études à ce sujet et surtout par un risque de biais important car ces dernières ne peuvent être menées en double aveugle (28).

Une dernière justification de l'éviction carieuse serait l'élimination de la dentine déminéralisée dont la structure est intacte. Or, il a été démontré que cette dentine doit être conservée du fait de son potentiel de reminéralisation notamment sous une restauration en verre ionomère (29). Il a même été évoqué la possible reminéralisation de dentine infectée (30).

Ainsi la seule raison pouvant expliquer la nécessité de réaliser l'éviction carieuse n'est ni d'ordre microbiologiques ni mécanique mais liée aux matériaux de restauration et la nécessité d'une cavité suffisamment large afin de garantir un bon collage permettant d'accroître la durabilité de la restauration et réduire son risque d'échec par infiltration du joint (31).

2.2.2 Quelles sont les principes à respecter durant l'éviction carieuse ?

L'éviction carieuse doit être réalisée selon les principes suivants :

- Préserver les tissus non affectés ainsi que la dentine à potentiel de reminéralisation.
- Réaliser un scellement étanche en obtenant une périphérie de tissu sain et cela afin de contrôler l'activité du biofilm.
- Diminuer la douleur et l'inconfort du patient pouvant avoir un impact sur le traitement et son suivi.
- Préserver la vitalité pulpaire en conservant suffisamment de dentine afin d'éviter toute exposition pulpaire.
- Augmenter la longévité de la restauration en retirant suffisamment de dentine molle afin de placer une restauration résistante mécaniquement.

Les principes de préservation de la vitalité pulpaire et d'augmentation de la longévité de la restauration ne doivent pas être dissociés. En effet, ces deux principes sont antagonistes car l'augmentation de la longévité de la restauration nécessite une bonne surface de collage en quantité mais aussi en qualité (la dentine molle étant moins favorable au collage) et donc une éviction plus étendue au détriment de la pulpe. Inversement, la préservation de la vitalité pulpaire nécessite de garder une certaine distance entre cette dernière et la restauration et cela au détriment de la restauration elle-même (moins de surface de collage et dentine molle). Ainsi dans les lésions profondes, le maintien de la vitalité pulpaire est la priorité tandis que dans les lésions modérées, la longévité de la restauration est privilégiée.

2.2.3 Comment réaliser l'éviction carieuse ?

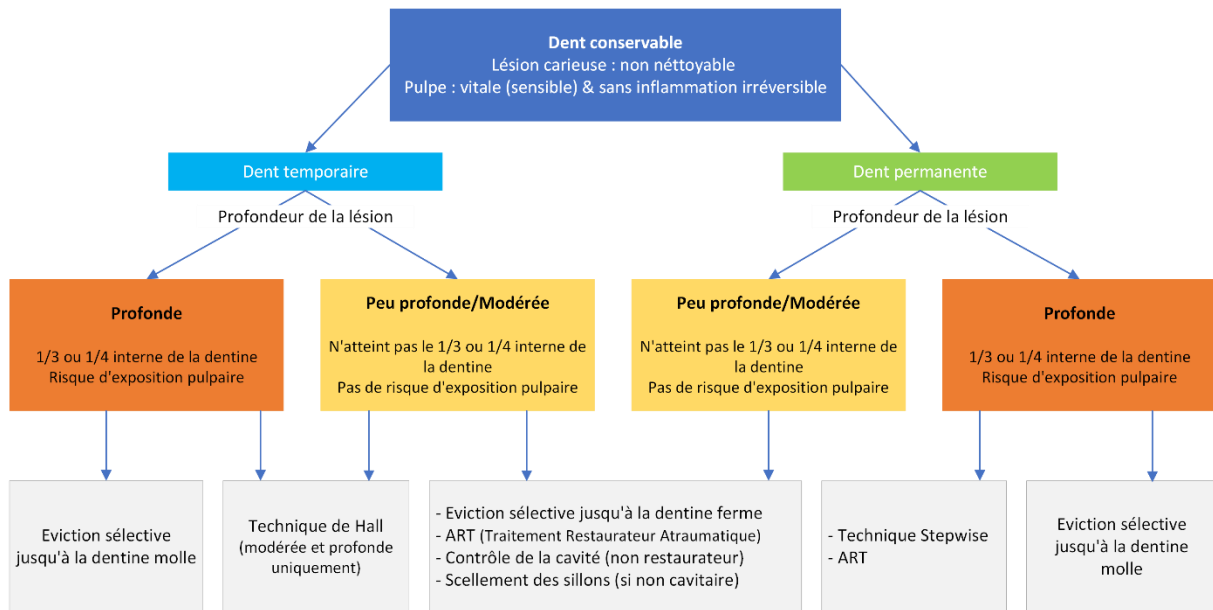


Figure 10 – Arbre décisionnel de l'éviction carieuse sélective (selon Schwendicke et coll.)

Sur une dent vivante asymptomatique sans signe de pulpite irréversible, il existe 5 techniques principales d'éviction du tissu carieux basées sur la dureté de la dentine en fonction de la profondeur de la lésion.

- **Eviction non sélective jusqu'à la dentine dure :**

Cette technique correspondant à l'éviction carieuse totale consiste à éliminer tout le tissu carié jusqu'à atteindre la dentine dure que ce soit en périphérie ou au centre de la lésion (en regard de la pulpe). Pour des raisons évidentes liées au risque d'exposition pulpaire cette technique est considérée comme un surtraitement, et n'est plus recommandée.

- **Eviction sélective jusqu'à la dentine ferme :**

Principe. Le principe de cette technique est de conserver de la dentine moyennement molle (leathery dentine) en regard de la pulpe tandis que la périphérie nettoyée jusqu'à la dentine dure.

Indication. C'est la technique de choix pour le traitement des lésions peu à moyennement profonde c'est-à-dire des lésions qui radiographiquement n'atteignent pas le dernier tiers voir le dernier quart de la dentine. Dans les lésions plus profondes, cette technique présente un risque d'exposition pulpaire, elle est donc contre-indiquée pour la gestion des lésions proches de la pulpe (tiers voire quart interne de la dentine).

- **Eviction sélective jusqu'à la dentine molle :**

Principe. L'éviction carieuse est réalisée jusqu'à la dentine molle en regard de la pulpe afin d'éviter l'exposition pulpaire et l'agression indirecte de la pulpe tandis que l'émail et la dentine périphérique sont nettoyés jusqu'à la dentine dure.

Indication. C'est la technique de choix pour la gestion des lésions carieuses profondes. Elle réduit significativement le risque d'exposition pulpaire comparé à l'éviction carieuse sélective jusqu'à la dentine ferme ou dure.

- **Technique « stepwise »**

Principe. L'éviction carieuse est réalisée en deux temps. Dans un premier temps, les tissus sont nettoyés jusqu'à la dentine molle en regard de la pulpe et jusqu'à la dentine dure en périphérie. Une restauration étanche est ensuite mise en place. La seconde étape consiste à réintervenir afin de réaliser une éviction cette fois jusqu'à la dentine moyennement molle avec moins de risque d'exposition qu'initialement car de la dentine tertiaire a été apposée entre la lésion et la pulpe dans l'intervalle entre les deux interventions.

Cependant, les difficultés d'évaluation des différents états de la dentine ainsi qu'un risque certes diminué mais toujours présent d'exposition pulpaire (28) font que la réintervention n'est pas recommandée. De plus cette seconde intervention nécessite du temps, a un coût et génère un inconfort supplémentaire au patient augmentant ainsi la complexité du traitement.

Indication. L'éviction carieuse sélective jusqu'à la dentine molle (première étape de la technique stepwise) sans réintervention doit être privilégiée pour les lésions profondes.

3. Résumé des recommandations de l'ICCC

- 1- Gérer la pathologie carieuse avant la lésion.
- 2- Si la cavité n'est pas nettoyable et ne peut pas être scellée, la restauration est indiquée.
- 3- L'éviction carieuse est réalisée afin de favoriser une restauration pérenne, préserver les tissus sains et les tissus à potentiel de reminéralisation, réaliser un scellement étanche et préserver la vitalité pulpaire. **Cependant cela n'implique pas d'éliminer tous les tissus contaminés ou déminéralisés proche de la pulpe.**
- 4- La restauration est réalisée afin de contrôler le biofilm, protéger le complexe pulpo-dentinaire et restaurer la forme et l'esthétique de la dent.
- 5- Dans les lésions superficielles et modérées, l'éviction carieuse sélective jusqu'à la dentine ferme est indiquée.
- 6- Dans les lésions profondes (tiers ou quart interne de la dentine) l'éviction carieuse sélective jusqu'à la dentine molle est indiquée en denture temporaire et permanente. Pour cette dernière la technique stepwise est également une option.
- 7- La dureté de la dentine (molle, moyennement molle, ferme ou dure) doit être le critère principal d'évaluation de l'éviction carieuse.
- 8- L'humidité, la couleur, les caractéristiques optiques de la dentine ou encore la mise en évidence des produits du métabolisme bactérien peuvent être une aide facultative au diagnostic de l'état de la dentine après éviction.
- 9- Aucune technique d'éviction n'est à privilégier par manque de preuve.
- 10- La désinfection de la cavité n'a aucun fondement scientifique à ce jour, aucune preuve de son efficacité n'a été démontré.
- 11- La mise en place d'un fond de cavité (coiffage pulpaire indirect) peut être envisagée à des fins de protection de la pulpe vis-à-vis des monomères de résine (en cas de restauration composite) pouvant s'infiltrer au travers de la dentine mais n'est pas nécessaire en vue de reminéraliser la dentine, cette fonction étant assurée par le complexe pulpo-dentinaire (32).
- 12- Le choix du matériau de restauration doit dépendre de la localisation et l'étendue de la lésion, le risque carieux du patient, l'activité de la lésion carieuse, les conditions spécifiques liées au patient.
- 13- La réparation des restaurations doit être privilégiée par rapport à son remplacement qui doit être réalisé en dernier recours.

PARTIE 3 : ASSOCIATION COLORANTS-ÉVICTION SELECTIVE

PERTINENCE CLINIQUE

1. Conséquences sur la restauration

1.1 Qualité de l'adhésion

Après l'éviction carieuse, la cavité obtenue est restaurée le plus souvent par résine composite. Ce dernier étant un matériau sans potentiel adhésif propre, il est donc nécessaire d'utiliser un adhésif afin d'assurer un bon collage de la restauration sus-jacente.

Or comme vu précédemment, les colorants ont une tendance à marquer légèrement la dentine saine et à l'opposé les nouveaux concepts d'éviction vont dans le sens du curetage sélectif pouvant donc conduire à ne pas cureter une dentine molle très imprégnée de colorant.

Ainsi, le colorant étant difficile voire impossible à retirer de la dentine même après rinçage et mordançage, la présence de résidus de révélateur au sein de la cavité notamment dans la dentine est donc inévitable et cela n'est pas sans conséquences.

En effet, selon une étude de Singh et coll., l'adhérence du composite est diminuée après l'usage de colorants. Ces résidus piégés au sein de la dentine aussi bien affectée que saine vont diminuer le mouillage de la dentine par l'adhésif affectant ainsi sa capacité d'étalement et d'infiltration indispensable à la formation de la couche hybride assurant l'effet de rétention micromécanique (33). La dentine affectée étant elle-même un mauvais substrat de collage (Tableau 4) dû à la présence de certaines moléculaires pouvant interférer avec le processus de polymérisation, la force de collage qui en résulte est diminuée de manière significative (Tableau 5).

Tableau 4 - Valeurs adhésion sur dentine affectée et infectée selon Yoshiyama et coll. 2004

Normal dentin	44.9 ± 14.6 ^a
Caries-affected dentin	25.5 ± 5.0 ^b
Caries-infected dentin	15.2 ± 3.6 ^c

Par ailleurs, une étude de Yokota et coll. évaluant la résistance à la traction du composite après application d'un révélateur de carie démontre l'absence de différence significative après rinçage et séchage du colorant. D'autre part, cette même étude montre une différence notable d'adhésion lorsque le colorant n'est pas rincé mais uniquement séché (34).

Ainsi lorsque les résidus de colorants sont en faible quantité, ces derniers ne semblent pas interférer avec la pénétration de l'adhésif au sein de la dentine, une couche hybride de qualité est donc obtenue. Cependant, lorsque la quantité de colorant est plus importante, ce dernier bloque la pénétration totale de l'adhésif avec pour conséquence une adhésion de moindre qualité. Selon les auteurs, ce phénomène est causé par le propylène glycol contenu dans le révélateur et non par le colorant en lui-même (34).

Cependant, selon les recommandations, dans le cas de caries profondes, l'éviction doit être réalisée jusqu'à la dentine molle. Or, cette dernière présente une importante porosité et donc une haute affinité aux colorants qui dans ce cas-là est très difficile à retirer du fait de cette porosité. Il est donc nécessaire de rincer abondamment la cavité afin d'éliminer le maximum de colorant résiduel, sans certitude de résultat.

L'utilisation de révélateurs de carie notamment lors de la gestion de caries profondes peut avoir pour conséquence une diminution de la qualité de l'adhésion de la restauration et affecter le pronostic de celle-ci.

Deux autres études sur dents saines confirment l'absence d'effet sur la résistance à la traction de la restauration lors de l'utilisation d'un révélateur de carie après rinçage de ce dernier sur dentine saine (35,36). Seule l'étude de Singh et coll. a été réalisée sur dents cariées.

Les études évaluant l'effet des colorants sur le collage sont uniquement des études *in vitro*, aucune étude clinique évaluant le pronostic à long terme des restaurations après usage d'un révélateur de carie n'a été réalisée à ce jour. Il est donc difficile de conclure sur l'effet des colorants et la qualité de la restauration associée aussi bien en termes de collage que d'étanchéité et donc de pérennité du soin réalisé. Mais ce risque aléatoire et non quantifiable est un paramètre important incitant à la non-utilisation des colorants en dentisterie restauratrice moderne.

Tableau 5 - Valeur moyenne de la résistance à la traction selon Singh et coll. 2011

	Control group-A (Without application of caries detection dye)		Experimental group-B (With application of caries detection dye)	
	Subgroup A ₁ (sound dentin)	Subgroup A ₂ (caries affected dentin)	Subgroup B ₁ (sound dentin)	Subgroup B ₂ (caries affected dentin)
	No. of sample	10	10	10
Mean (in MPa)	22.4280	13.1940	18.5530	9.4500
S.D.	1.3765	1.2460	0.8353	1.1043
S.E.	0.4353	0.3940	0.2641	0.3323

1.2 Coloration de la restauration

Les résidus de colorants présents au fond de la cavité peuvent altérer la teinte de la restauration sus-jacente.

Selon Harorli et coll. l'application d'un révélateur de carie sur un matériau de restauration de type résine composite ou verre ionomère polymérisé, a pour conséquence une modification de la teinte perceptible à l'œil et ce après rinçage et séchage (Figure 11). Cet effet est toutefois plus marqué sur le CVI que sur le composite (37).





















		KURARAY CARIES DETECTOR	VOCO CARIES MARKER	ULTRADENT SABLE SEEK	ULTRADENT SEEK
VLX					
Z25					
SIL					
FUJ					

Figure 11 - Coloration de 4 matériaux de restauration après application de révélateur de carie selon Harorli et coll. 2014

Filtek Valux Plus (VLX), Filtek Z250 (Z25), Filtek Silorane (SIL), Fuji IX (FUJ)

Afin d'éliminer les résidus de colorants, plusieurs solutions de rinçage ont été proposées notamment l'hypochlorite de sodium à 3% (NaOCl), l'eau oxygénée à 3% (H₂O₂) et l'eau distillée. L'eau oxygénée (3% H₂O₂) est le solvant préconisé par certains fabricants de révélateurs de carie. Il s'avère plutôt efficace dans l'élimination des résidus de colorant, statistiquement supérieur au simple rinçage à l'eau distillée (38).

L'hypochlorite de sodium (3% NaOCl) quant à lui semble encore plus efficace comme solvant, permettant une meilleure élimination des résidus comparativement à l'eau oxygénée selon une étude de Tunc et coll. (Tableau 6), l'eau distillée s'avère être le solvant le moins efficace dans cette tâche. Une attention particulière doit être portée lors de l'application d'hypochlorite de sodium sur la dentine tant cette solution peut impacter ses propriétés mécaniques (39).

Tableau 6 - Variation moyenne de coloration par solution de rinçage selon Tunc et coll. 2019

CDD	ΔE NaOCl	ΔE H ₂ O ₂	ΔE DW
CM	5.74 (1.47) ^{a,1}	10.29 (1.6) ^{b,1}	15.99 (1.09) ^{c,1}
CD	7.89 (0.89) ^{a,1}	11.4 (1.57) ^{b,1}	15.98 (2.14) ^{c,1}
SCI	9.7 (1.3) ^{a,2}	14.73 (2.1) ^{b,2}	19.34 (2.26) ^{c,2}

Cependant, aucun solvant ne permet une élimination complète du révélateur dû à la haute capacité d'infiltration du colorant, ce dernier étant piégé au sein des microporosités de la dentine surtout lorsque celle-ci est affectée par le processus carieux, rendant ainsi très difficile son élimination.

2. Mise en perspective de l'intérêt des révélateurs de carie

Les études dont les critères de jugements sont les plus pertinents (contamination bactérienne de la dentine) nous montrent que le révélateur de carie présente une faible sensibilité ainsi qu'une faible spécificité, il est donc considéré comme un mauvais test diagnostique dans sa capacité à détecter la contamination bactérienne de la dentine. Ainsi, à la lumière des études actuelles, les révélateurs de carie semblent avoir des applications cliniques limités par manque de preuves scientifiques clairement établis.

De plus comme vu précédemment, les révélateurs de caries présentent un certain nombre d'inconvénients notamment une faible sensibilité dans la détection de bactéries et la sur-coloration pouvant aboutir à un surtraitement voir à l'exposition de la pulpe réduisant ainsi le pronostic pulpaire de la dent.

Afin d'évaluer la qualité de l'éviction carieuse réalisée et notamment le type de dentine, plusieurs critères ont été proposées tel que la dureté, l'humidité, la couleur, la fluorescence ainsi que la coloration chimique. D'autres critères sont fondés sur des méthodes d'éviction particulières telles que l'usage de fraises auto-limitantes ou encore l'éviction chemo-mécanique.

La plupart de ces techniques ont été éprouvées et validées *in vitro*, cependant les preuves manquent au niveau clinique vis-à-vis de leur capacité à réduire la douleur, maintenir la vitalité pulpaire ou plus simplement améliorer le pronostic de la dent.

Ainsi il en résulte que le seul critère actuellement admis afin d'évaluer l'éviction carieuse est la dureté de la dentine (molle, moyennement molle, ferme ou dure). D'autres critères tels que l'humidité de la dentine ou ses caractéristiques optiques (couleur, fluorescence...) peuvent être une aide supplémentaire à l'évaluation de la qualité de l'éviction carieuse réalisée (31,40).

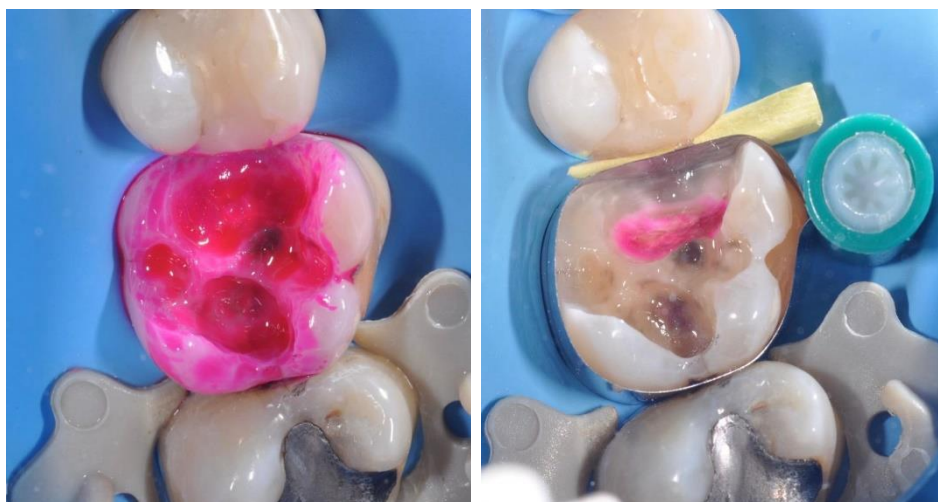A ce stade, il est nécessaire de remettre en perspective l'intérêt des révélateurs de carie dans les concepts actuels d'éviction carieuse. En effet, les révélateurs de carie ont été introduits il y a 50 ans afin de résoudre un problème clinique simple : faire la distinction entre la dentine affectée et la dentine infectée. A l'époque, les concepts d'éviction étaient basés sur l'élimination totale de la dentine molle jusqu'à la dentine affectée (presque dure). Dans ce contexte-là, l'usage d'un révélateur de carie peut être une aide afin d'orienter l'opérateur lors de l'éviction tout en gardant à l'esprit les inconvénients des colorants (coloration de la dentine saine, faible sensibilité/spécificité...).

Or ce concept est aujourd'hui obsolète, et nous avons pu voir que les nouvelles recommandations sont basées sur l'éviction sélective de la dentine dans la zone pulpaire associée à l'éviction totale de la périphérie de la cavité. Différencier la dentine infectée de la dentine affectée n'a plus aucun intérêt clinique tant l'éviction moderne ne s'intéresse pas à la charge bactérienne de la dentine mais se concentre principalement sur l'obtention d'une restauration étanche seul garant de la longévité du soin réalisé.

En effet dans le cas de lésions profondes, la balance bénéfice risque entre d'un côté l'éviction totale avec risque d'exposition pulpaire et de l'autre l'éviction sélective avec persistance de bactéries penche très fortement vers cette dernière car il est admis que la présence de bactéries résiduelles au sein de la dentine dans le cadre d'une restauration étanche ne présente pas de risque accru de carie secondaire (21,41).

De plus, la persistance de bactéries après l'éviction de la lésion est inévitable même après l'utilisation de révélateur de carie ou encore après éviction totale. La mise en œuvre d'un révélateur de carie pour guider l'éviction n'est donc pas essentielle lors de la gestion de la lésion carieuse et peut même être dangereuse en particulier sur des lésions profondes juxta-pulpaire.

L'utilisation d'un révélateur de carie lors de l'éviction d'une lésion carieuse peut être une aide permettant de visualiser la dentine déminéralisée parfois difficile à mettre en évidence notamment en l'absence d'aide optique. Il peut permettre également de s'assurer de l'absence de tout tissu déminéralisé en périphérie de la cavité, condition indispensable à la réalisation d'une restauration étanche et durable. Cependant, **le révélateur de carie ne doit en aucun cas être considéré comme un outil diagnostique ni un guide d'éviction. Il doit être utilisé avec prudence en toute connaissance de son mécanisme de coloration et de ses limites.**



**Figure 12 – Cas où la dentine colorée à proximité pulpaire ne doit pas être retirée.
Photo clinique Dr Jorge Aravena Diaz**

CONCLUSION

Les révélateurs de caries ne colorant pas directement les bactéries contenues dans la dentine. Ils présentent ainsi une sensibilité et une spécificité faible à détecter la dentine infectée malgré l'introduction de molécules à haute masse moléculaire dans leur composition. De plus, leur tendance à marquer la dentine saine peut conduire à un surtraitement voir à une exposition pulpaire dans les cas de lésions profondes. Ils présentent ainsi un intérêt limité lors de l'éviction carieuse totale.

Par ailleurs, les nouveaux concepts de gestion de la lésion carieuse sont basés sur l'éviction sélective de la dentine centrale dépendant de la profondeur de la lésion et sur l'éviction totale de la périphérie de la cavité afin d'assurer une restauration étanche. La présence de bactéries résiduelles étant inévitable et sans conséquences sur la longévité de la restauration, la notion de dentine affectée et infectée est aujourd'hui obsolète. Les recommandations actuelles ont pour seul objectif l'obtention d'une restauration étanche tout en évitant l'exposition de la pulpe pouvant réduire de manière significative le pronostic pulpaire de la dent. De plus, des résidus de colorant peuvent entraîner des conséquences sur l'adhésion et l'étanchéité de la restauration allant à l'encontre des recommandations actuelles.

L'usage des révélateurs de carie peut être une aide visuelle lors de l'éviction permettant de mettre en évidence les tissus déminéralisés parfois difficiles à visualiser notamment en l'absence d'aide optique mais il ne doit en aucun cas guider le praticien dans son geste. Selon les dernières recommandations, l'état clinique de la dentine et principalement sa dureté est le seul critère de jugement permettant de déterminer la limite d'éviction.

ANNEXES

Annexe 1 : Etudes *in vitro* et *ex vivo* évaluant l'efficacité des colorants dentinaires (selon Maltz et coll. 2019)

Article	Colorant	Echantillon	Méthode	Critère principal	Résultats
Shimizu et coll.	1% acid red / propylène glycol	Dents cariés extraites n = 20	Histologie	Front de coloration et profondeur de l'invasion bactérienne.	<ul style="list-style-type: none"> - Le colorant distingue efficacement la dentine affectée et infectée. - Le front bactérien est proche du front de coloration sans jamais dépasser ce dernier. - Le plancher de la cavité est toujours plus profond que l'invasion bactérienne.
Yip et al	0.5% basic red fuchsin 1% acid red / propylène glycol	Dents cariées extraites. n = 40 DT n = 40 DP	Microscope optique et électronique	Présence de coloration à la JAD et à proximité pulpaire avant et après éviction.	<ul style="list-style-type: none"> - Les deux colorants permettent de distinguer la dentine affectée de la dentine infectée. - La dentine saine de la JAD et de la zone juxta-pulpaire est marquée par les deux colorants.
Boston et Liao	Caries detector Caries finder green Sable seek Snoop	Dents postérieures extraites Saines n = 12 Cariées n = 5	Histologie	Intensité de la coloration.	<ul style="list-style-type: none"> - Tous les colorants ont permis de différencier efficacement les deux couches de dentines. - Quelques faux-positifs ont toutefois été rapportés.
Javaheri et coll.	Caries detector Caries check	Dents extraites postérieures avec carie dentinaire n = 20	Histologie	Présence de bactéries dans les tubuli dentinaires.	<ul style="list-style-type: none"> - Sensibilité : Caries detector : 74% Caries check : 71% - Spécificité : Caries detector : 100% Caries check : 100%
Anderson et coll.	0.5% basic fuchsin / propylène glycol	Dents extraites n = 10	Microbiologie	Nombre de bactéries viables.	<ul style="list-style-type: none"> - La dentine marquée contient toujours des bactéries. - Aucune bactérie détectée dans 6/10 des échantillons non marqués. - La dentine marquée contient beaucoup plus de bactéries que la dentine non marquée (1300x plus de CFU/mg).
Boston et Graver	1% acid red / propylène glycol	Dents postérieures extraites avec carie dentinaire N = 20	Histologie	Présence de bactéries dans les tubuli dentinaires avant et après éviction.	<ul style="list-style-type: none"> - 75% de la dentine infectée marquée contient des bactéries. - La dentine la plus profonde peut toujours contenir des bactéries après éviction de la dentine marquée.

Article	Colorant	Echantillon	Méthode	Critère principal	Résultats
Banerjee et coll.	Caries detector	Molaires permanentes extraites avec carie occlusale. N = 50	Microscopie confocale	Comparaison du volume de la cavité après éviction guidée par coloration et éviction conventionnelle (dureté de la dentine + auto-fluorescence).	- L'éviction conventionnelle avec auto-fluorescence permet de retirer moins de dentine que l'éviction guidée par coloration (-58%).
Yazici et coll.	Caries finder	Molaires extraites avec carie dentinaire. N = 40	Microscopie en lumière polarisée	Détection de carie résiduelle avec DIAGNOdent et révélateurs de carie.	- Sensibilité : DIAGNOdent (60-70%) > révélateurs de carie (40%). - Spécificité : DIAGNOdent (83-91%) = révélateurs de carie (100%).
Lennon et coll. 2007	Caries detector	Molaires permanentes extraites avec carie dentinaire. N = 20	Microscopie confocale	Taille relative de la cavité et quantification des bactéries résiduelles après éviction guidée par révélateur de carie comparé à l'éviction sans colorant et FACE.	- Taille de la cavité : aucune différence mise en évidence entre les différentes méthodes. - 2 cas d'expositions pulpaire ont été rapportés avec l'usage des révélateurs de carie. - La méthode FACE est plus efficace pour détecter et éliminer la dentine infectée.
De Almeida Neves et coll.	Caries detector	Molaires extraites avec carie occlusale N = 63	Micro-CT	Comparaison de 3 techniques d'éviction : instruments rotatifs/oscillatoires avec ou sans révélateur, éviction chémo-mécanique et laser (Er-YAG). Evaluation de l'efficacité de l'éviction carieuse (CRE) par mesure du volume relatif de carie résiduelle et de la densité minérale au plancher de la cavité. Evaluation du potentiel d'invasivité minimal (MIP) par mesure du volume relatif des cavités après éviction carieuse.	- L'éviction par laser est la moins invasive (MIP). - L'éviction par instruments rotatifs/oscillatoires est la plus efficace (CRE) avec une tendance à l'excavation excessive. - L'éviction chémo-mécanique présente la meilleure combinaison d'efficacité et d'invasivité (CRE et MIP). - Le laser ne permet pas une éviction sélective des tissus. - Les instruments rotatifs/oscillatoires peuvent aboutir à une exposition pulpaire en particulier lorsque l'éviction est guidée par révélateur de carie. - L'usage seul de fraises en carbure de tungstène permet de limiter le risque d'exposition pulpaire. - L'éviction chémo-mécanique est la plus sélective et à même de préserver les tissus sains.

Annexe 2 : Etudes *in vivo* évaluant l'efficacité des colorants dentinaires (selon Maltz et coll. 2019)

Article	Colorant	Echantillon	Méthode	Critère principal	Résultats
Kidd et coll.	1% acid red / propylène glycol	Caries nécessitant un traitement N = 100	Visuelle : apparence clinique et coloration	Après éviction carieuse et sur chaque dent, la cavité est virtuellement divisée en deux parties, l'une recevant le colorant et l'autre non.	- Dans 40 cas sur 76, le révélateur de carie marque la dentine dure.
Zacharia et Munshi	1% acid red / propylène glycol	Lésions carieuses dentinaires N = 30	Microbiologie	Visuel, tactile puis application du révélateur. Comparaison microbiologique (CFU) avant éviction (carie initiale) <i>versus</i> dentine marquée <i>versus</i> dentine non marquée.	- La charge bactérienne est la plus élevée avant éviction tandis que la plus faible est retrouvée sur la dentine non marquée après application du révélateur de carie.
Kidd et coll.	1% acid red / propylène glycol	Caries nécessitant un traitement à la suite d'une carie initiale ou secondaire N = 201	Microbiologie	Comparaison de la charge bactérienne avant et après éviction carieuse complète des zones marquées et non marquées.	- Dans 52% des cas les colorants marquent la jonction émail-dentine après éviction complète. - Les zones marquées et non marquées présentent une charge bactérienne faible. - Aucune différence de charge bactérienne n'a été retrouvée entre les sites marqués et non marqués par le colorant. - Le marquage de la dentine et la pénétration bactérienne sont deux phénomènes indépendants.
Ribeiro et coll.	Vide carie, Inodom	N = 38 enfants G1 : éviction totale fraise + colorant G2 : Eviction partielle	Non appliqué	Evaluation clinique, rétention et intégrité des marges de la restauration, évaluation radiographique, SEM (microscopie électronique) sur dent extraite.	La rétention, l'intégrité marginale et les symptômes pulpaux sont identiques dans les deux groupes.

Article	Colorant	Echantillon	Méthode	Critère principal	Résultats
Maltz et coll.	1% acid red dans propylène glycol	G1 : Eviction totale après coloration (n=60) G2 : Scellement après éviction partielle (n=32) N = 92	Microbiologie	Quantité de bactéries : aérobies, anaérobies, streptocoques mutans et lactobacilles présents dans les échantillons.	<ul style="list-style-type: none"> - Bien qu'en faible quantité, des bactéries sont toujours présentes après éviction totale guidée par révélateur de carie. - Plus de bactéries sont retrouvées après éviction partielle comparé à l'éviction totale. - Le nombre de bactéries 6 mois après éviction partielle et scellement est plus faible qu'immédiatement après éviction totale.
Hosaya et coll.	Caries check blue (CCB) Caries check (CC) Caries detector (CD)	6 groupes expérimentaux : - DT – CCB - DT – CC - DT – CD - DP – CCB - DP – CC - DP – CD	DIAGNOdent + Clinique (couleur, dureté)	Corrélation entre les résultats obtenus au DIAGNOdent et les paramètres cliniques.	<ul style="list-style-type: none"> - Cette corrélation est faible que ce soit sur dent temporaire ou permanente. - La dentine résiduelle observée par DIAGNOdent après éviction guidée par colorant est plus importante avec le CCB. Ce dernier est donc considéré par les auteurs comme plus sûr car il permet de limiter l'élimination de dentine affectée.
Peskersoy et coll.	Caries detector (CD)	Patients avec caries proximales. N = 451 caries (273 patients)	FACE	Comparaison entre : CD, aspect clinique (visuel et tactile) et FACE (fluorescence)	<ul style="list-style-type: none"> - CD : sensibilité de 65,1% et spécificité de 37,6% - CD a marqué dans 6,7% des cas la dentine déminéralisée juxta-pulpaire diagnostiqué comme saine par fluorescence. - CD n'a pas marqué 22,6% de zones diagnostiquées comme cariées à la fluorescence.
Singhal et coll.	1% acid red / propylène glycol (Groupe C)	Molaires temporaires avec lésion carieuse dans la moitié interne de la dentine et pulpe vitale. N = 42 GA : Eviction par ART GB : Eviction partielle à la fraise GC : Eviction complète (fraise + colorant)	Microbiologie	Quantité de bactéries initiale et 3 semaines plus tard.	<ul style="list-style-type: none"> - La charge bactérienne initiale est différente selon les groupes mais disparaît après 3 semaines. - Le groupe C présente la plus faible quantité de bactéries initiale.

Article	Colorant	Echantillon	Méthode	Critère principal	Résultats
Sadasiva et coll. 2019	Caries detector (Kuraray)	<p>Dents permanentes avec caries ICDAS 4. Echantillon de dentine prélevée à la fraise après excavation complète.</p> <p>GA : éviction visuelle/tactile</p> <p>GB : éviction guidée par révélateur</p> <p>GC : éviction guidée par révélateur + prise valeurs DIAGNOdent (fluorescence)</p>	Culture + PCR + DIAGNOdent	Détection de bactéries (<i>streptocoque mutans</i>) en culture et après PCR	<ul style="list-style-type: none"> - La dentine non marquée ne contient pas de bactéries. - La PCR est positive dans seulement 40% des cas de dentine marquée au révélateur. - La dentine marquée n'est pas nécessairement infectée.

Sensibilité = capacité à marquer la dentine infectée


Spécificité = capacité à ne pas marquer la dentine affectée

RÉFÉRENCES BIBLIOGRAPHIQUES

1. Fusayama T. Clinical guide for removing caries using a caries-detecting solution. *Quintessence Int.* juin 1988;19(6):397-401.
2. Fusayama T, Terashima S. Differentiation of two layers of carious dentin by staining. *Bull Tokyo Med Dent Univ.* mars 1972;19(1):83-92.
3. Sato Y, Fusayama T. Removal of Dentin by Fuchsin Staining. *J Dent Res.* juill 1976;55(4):678-83.
4. Anderson MH, Loesche WJ, Charbeneau GT. Bacteriologic study of a basic fuchsin caries-disclosing dye. *J Prosthet Dent.* juill 1985;54(1):51-5.
5. Kato S, Fusayama T. Recalcification of artificially decalcified dentin in vivo. *J Dent Res.* oct 1970;49(5):1060-7.
6. McComb D. Caries-Detector Dyes — How Accurate and Useful Are They? *J Can Dent Assoc.* 2000;66(4):4.
7. Boston DW, Graver HT. Histological study of an acid red caries-disclosing dye. *Oper Dent.* 1989;14(4):186-92.
8. Yip HK, Stevenson AG, Beeley JA. The specificity of caries detector dyes in cavity preparation. *Br Dent J.* 11 juin 1994;176(11):417-21.
9. Hosoya Y, Taguchi T, Tay FR. Evaluation of a new caries detecting dye for primary and permanent carious dentin. *J Dent.* févr 2007;35(2):137-43.
10. Javaheri M, Maleki-Kambakhsh S, Etemad-Moghadam Sh. Efficacy of Two Caries Detector Dyes in the Diagnosis of Dental Caries. *J Dent Tehran Iran.* 2010;7(2):71-6.
11. Boston DW, Liao J. Staining of non-carious human coronal dentin by caries dyes. *Oper Dent.* juin 2004;29(3):280-6.
12. Kobayashi M, Inagaki R, Ichikawa K, Niizuma Y, Morisaki H, Kuwata H, et al. Effect of kinematic viscosity on the staining performance of caries detector dyes. *Dent Mater J.* 8 févr 2019;38(1):120-6.
13. de Almeida Neves A, Coutinho E, Cardoso MV, Lambrechts P, Van Meerbeek B. Current Concepts and Techniques for Caries Excavation and Adhesion to Residual Dentin. *J Adhes Dent.* janv 2011;13(1):7-22.
14. Iwami Y, Hayashi N, Yamamoto H, Hayashi M, Takeshige F, Ebisu S. Evaluating the objectivity of caries removal with a caries detector dye using color evaluation and PCR. *J Dent.* sept 2007;35(9):749-54.
15. Hosoya Y, Taguchi T, Arita S, Tay FR. Clinical evaluation of polypropylene glycol-based caries detecting dyes for primary and permanent carious dentin. *J Dent.* déc 2008;36(12):1041-7.

16. Kinoshita JI, Shinomiya H, Itoh K, Matsumoto K. Light intensity evaluation of laser-induced fluorescence after caries removal using an experimental caries staining agent. *Dent Mater J.* mai 2007;26(3):307-11.
17. Maltz M, Arthur RA, Fatturi-Parolo C. Caries Detection Dyes. In: Ferreira Zandona A, Longbottom C, éditeurs. *Detection and Assessment of Dental Caries: A Clinical Guide* [Internet]. Cham: Springer International Publishing; 2019 [cité 23 déc 2021]. p. 83-98. Disponible sur: https://doi.org/10.1007/978-3-030-16967-1_9
18. Kidd EA, Joyston-Bechal S, Smith MM, Allan R, Howe L, Smith SR. The use of a caries detector dye in cavity preparation. *Br Dent J.* 19 août 1989;167(4):132-4.
19. Maupomé G, Hernández-Guerrero JC, García-Luna M, Trejo-Alvarado A, Hernández-Pérez M, Díez-de-Bonilla J. In vivo diagnostic assessment of dentinal caries utilizing acid red and povidone-iodine dyes. *Oper Dent.* juin 1995;20(3):119-22.
20. Kidd EA, Joyston-Bechal S, Beighton D. The use of a caries detector dye during cavity preparation: a microbiological assessment. *Br Dent J.* avr 1993;174(7):245-8.
21. Maltz M, Henz S I., de Oliveira E f., Jardim J j. Conventional caries removal and sealed caries in permanent teeth: A microbiological evaluation. *J Dent.* sept 2012;40(9):776-82.
22. Peskersoy C, Turkun M, Onal B. Comparative clinical evaluation of the efficacy of a new method for caries diagnosis and excavation. *J Conserv Dent.* 9 oct 2015;18(5):364-8.
23. Lussi A, Imwinkelried S, Pitts N, Longbottom C, Reich E. Performance and reproducibility of a laser fluorescence system for detection of occlusal caries in vitro. *Caries Res.* août 1999;33(4):261-6.
24. Innes NPT, Frencken JE, Bjørndal L, Maltz M, Manton DJ, Ricketts D, et al. Managing Carious Lesions: Consensus Recommendations on Terminology. *Adv Dent Res.* mai 2016;28(2):49-57.
25. Barros MMAF, De Queiroz Rodrigues MI, Muniz FWMG, Rodrigues LKA. Selective, stepwise, or nonselective removal of carious tissue: which technique offers lower risk for the treatment of dental caries in permanent teeth? A systematic review and meta-analysis. *Clin Oral Investig.* févr 2020;24(2):521-32.
26. Griffin SO, Oong E, Kohn W, Vidakovic B, Gooch BF, Bader J, et al. The Effectiveness of Sealants in Managing Caries Lesions. *J Dent Res.* févr 2008;87(2):169-74.
27. Paddick JS, Brailsford SR, Kidd EAM, Beighton D. Phenotypic and Genotypic Selection of Microbiota Surviving under Dental Restorations. *Appl Environ Microbiol.* mai 2005;71(5):2467-72.
28. Ricketts D, Lamont T, Innes NPT, Kidd E, Clarkson JE. Operative caries management in adults and children. *Cochrane Database Syst Rev.* 28 mars 2013;(3):CD003808.

29. Ngo HC, Mount G, Mc Intyre J, Tuisuva J, Von Doussa RJ. Chemical exchange between glass-ionomer restorations and residual carious dentine in permanent molars: an in vivo study. *J Dent.* sept 2006;34(8):608-13.
30. Wambier DS, dos Santos FA, Guedes-Pinto AC, Jaeger RG, Simionato MRL. Ultrastructural and microbiological analysis of the dentin layers affected by caries lesions in primary molars treated by minimal intervention. *Pediatr Dent.* juin 2007;29(3):228-34.
31. Schwendicke F, Frencken JE, Bjørndal L, Maltz M, Manton DJ, Ricketts D, et al. Managing Carious Lesions: Consensus Recommendations on Carious Tissue Removal. *Adv Dent Res.* mai 2016;28(2):58-67.
32. Corralo DJ, Maltz M. Clinical and ultrastructural effects of different liners/restorative materials on deep carious dentin: a randomized clinical trial. *Caries Res.* 2013;47(3):243-50.
33. Singh UP, Tikku A, Chandra A, Loomba K, Boruah LC. Influence of caries detection dye on bond strength of sound and carious affected dentin: An in-vitro study. *J Conserv Dent JCD.* janv 2011;14(1):32-5.
34. Yokota H, Kubo S, Yokota H, Ohsawa M, Hayashi Y. Effect of a caries-detecting solution on the tensile bond strength of four dentin adhesive systems. *Dent Mater J.* mars 2006;25(1):66-74.
35. Kazemi RB, Meiers JC, Peppers K. Effect of caries disclosing agents on bond strengths of total-etch and self-etching primer dentin bonding systems to resin composite. *Oper Dent.* juin 2002;27(3):238-42.
36. el-Housseiny AA, Jamjoum H. The effect of caries detector dyes and a cavity cleansing agent on composite resin bonding to enamel and dentin. *J Clin Pediatr Dent.* 2000;25(1):57-63.
37. Harorli O, Akgül N, Barutcugil Ç, Bayindir Y. Caries detector dyes: Do they stain only the caries? *J Restor Dent.* 1 janv 2014;2:20.
38. Tunc ES, Sahin Z, Guler E, Bayrak S, Tuloglu N. Effectiveness of Different Cleaning Solutions in Removing Residual Caries-Detector Dyes. *J Esthet Restor Dent.* 5 juin 2019;31(3):253-6.
39. Patil CR, Uppin V. Effect of endodontic irrigating solutions on the microhardness and roughness of root canal dentin: an in vitro study. *Indian J Dent Res Off Publ Indian Soc Dent Res.* févr 2011;22(1):22-7.
40. Schwendicke F, Paris S, Yu-Kang Tu. Effects of using different criteria for caries removal: A systematic review and network meta-analysis. *J Dent.* janv 2015;43(1):1-15.
41. Singhal D, Acharya S, Thakur A. Microbiological analysis after complete or partial removal of carious dentin using two different techniques in primary teeth: A randomized clinical trial. *Dent Res J.* 2016;13(1):30.



SERMENT MEDICAL

En présence des Maîtres de cette Faculté, de mes chers condisciples, devant l'effigie d'HIPPOCRATE.

Je promets et je jure, d'être fidèle aux lois de l'honneur et de la probité dans l'exercice de la Médecine Dentaire.

Je donnerai mes soins à l'indigent et n'exigerai jamais un salaire au-dessus de mon travail, je ne participerai à aucun partage clandestin d'honoraires.

Je ne me laisserai pas influencer par la soif du gain ou la recherche de la gloire.

Admis dans l'intérieur des maisons, mes yeux ne verront pas ce qui s'y passe, ma langue taira les secrets qui me seront confiés et mon état ne servira pas à corrompre les mœurs ni à favoriser le crime.

Je ne permettrai pas que des considérations de religion, de nation, de race, de parti ou de classe sociale viennent s'interposer entre mon devoir et mon patient.

Même sous la menace, je n'admettrai pas de faire usage de mes connaissances médicales contre les lois de l'humanité.

J'informerai mes patients des décisions envisagées, de leurs raisons et de leurs conséquences. Je ne tromperai jamais leur confiance et n'exploiterai pas le pouvoir hérité des connaissances pour forcer les consciences.

Je préserverai l'indépendance nécessaire à l'accomplissement de ma mission. Je n'entreprendrai rien qui dépasse mes compétences. Je les entretiendrai et les perfectionnerai pour assurer au mieux les services qui me seront demandés.

Respectueux et reconnaissant envers mes Maîtres, je rendrai à leurs enfants l'instruction que j'ai reçue de leur père.

Que les hommes m'accordent leur estime si je suis fidèle à mes promesses.

Que je sois déshonoré et méprisé de mes confrères si j'y manque.

DRIOUCHI Anas – Intérêt des révélateurs de carie associés à l'éviction sélective dans le cadre du traitement des lésions carieuses profondes.

Th. : Chir. dent. : Marseille : Aix –Marseille Université : 2022

Rubrique de classement : Odontologie restauratrice

Résumé :

Les révélateurs de carie ont été introduits par Fusayama en 1972 afin de permettre au praticien de faire la distinction entre la dentine affectée et la dentine infectée dans le contexte d'éviction sélective. Cependant, ce concept a depuis beaucoup évolué perdant toute notion de dentine infectée et affectée. En effet, selon le consensus établi par l'ICCC (International Caries Consensus Collaboration) en 2015, l'éviction carieuse doit permettre la réalisation d'une restauration étanche tout en évitant l'exposition pulpaire, le seul critère de jugement permettant de déterminer la limite d'éviction est la dureté de la dentine. Il n'est pas nécessaire d'éliminer toute la dentine infectée. Ainsi l'usage de révélateur de carie peut s'avérer iatrogène tant sa fonction de coloration de la dentine infectée peut guider le praticien vers une éviction trop importante de la dentine pouvant aboutir à une exposition pulpaire évitable. Ainsi, les colorants peuvent être une aide clinique lors de l'éviction afin de visualiser la dentine déminéralisée parfois difficile à mettre en évidence notamment en l'absence d'aide optique mais elle ne doit en aucun cas constituer un outil diagnostique ni un guide.

Mots clés : révélateur de carie, colorant, lésion carieuse, éviction sélective

DRIOUCHI Anas – The use of caries detector dyes associated with selective removal in deep caries treatment.

Abstract:

Caries detector dyes were introduced by Fusayama in 1972 to distinguish affected and infected dentin in the context of tooth decay selective removal. However, this concept has since evolved. According to the consensus established by the ICCC (International Caries Consensus Collaboration) in 2015, carious lesion management has to enable a good seal of the restoration while avoiding any pulp exposure, no need to remove infected dentin. The hardness of dentin is the only criteria to determine the cavity removal endpoint. That's why, the use of caries detector dye might be iatrogenic as it colours the infected dentin which can lead the practitioner to remove too much dentin and expose the pulp. The detector dyes can be an aid during cavity removal to reveal carious dentin which can sometimes be difficult to detect especially without magnification, but it should never be considered as a diagnostic tool or a guide.

Key words : caries detector dye, tooth decay, selective removal, carious lesion management