



HAL
open science

Optimisation de l'esthétique dans le traitement de l'édentement unitaire au maxillaire antérieur : stratégies thérapeutiques

Julia Casanova-Domps

► **To cite this version:**

Julia Casanova-Domps. Optimisation de l'esthétique dans le traitement de l'édentement unitaire au maxillaire antérieur : stratégies thérapeutiques. Médecine humaine et pathologie. 2022. dumas-03938270

HAL Id: dumas-03938270

<https://dumas.ccsd.cnrs.fr/dumas-03938270v1>

Submitted on 13 Jan 2023

HAL is a multi-disciplinary open access archive for the deposit and dissemination of scientific research documents, whether they are published or not. The documents may come from teaching and research institutions in France or abroad, or from public or private research centers.

L'archive ouverte pluridisciplinaire **HAL**, est destinée au dépôt et à la diffusion de documents scientifiques de niveau recherche, publiés ou non, émanant des établissements d'enseignement et de recherche français ou étrangers, des laboratoires publics ou privés.



Distributed under a Creative Commons Attribution - NonCommercial - NoDerivatives 4.0 International License

THÈSE

***POUR OBTENIR LE DIPLÔME D'ÉTAT
DE DOCTEUR EN CHIRURGIE DENTAIRE***

Présentée et publiquement soutenue devant

Aix-Marseille Université
(Président : Monsieur le Professeur Éric BERTON)

Faculté des Sciences Médicales et Paramédicales
(Doyen : Monsieur le Professeur Georges LEONETTI)

Ecole de Médecine Dentaire
(Directeur : Monsieur le Professeur Bruno FOTI)

***Optimisation de l'esthétique en implantologie
dans le traitement de l'édentement unitaire
au maxillaire antérieur : stratégies thérapeutiques***

Présentée par

CASANOVA-DOMPS Julia

Née le 21/05/1997
à Marseille

Thèse soutenue le **Judi 07 juillet 2022**

Devant le jury composé de

Président : Professeur RUQUET Michel

Assesseurs : Docteur TAVITIAN Patrick

Docteur MENSE Chloé

Docteur SILVESTRI Frédéric

THÈSE

***POUR OBTENIR LE DIPLÔME D'ÉTAT
DE DOCTEUR EN CHIRURGIE DENTAIRE***

Présentée et publiquement soutenue devant

Aix-Marseille Université
(Président : Monsieur le Professeur Éric BERTON)

Faculté des Sciences Médicales et Paramédicales
(Doyen : Monsieur le Professeur Georges LEONETTI)

Ecole de Médecine Dentaire
(Directeur : Monsieur le Professeur Bruno FOTI)

***Optimisation de l'esthétique en implantologie
dans le traitement de l'édentement unitaire
au maxillaire antérieur : stratégies thérapeutiques***

Présentée par

CASANOVA-DOMPS Julia

Née le 21/05/1997
à Marseille

Thèse soutenue le **Judi 07 juillet 2022**

Devant le jury composé de

Président : Professeur RUQUET Michel

Assesseurs : Docteur TAVITIAN Patrick

Docteur MENSE Chloé

Docteur SILVESTRI Frédéric

ADMINISTRATION

Doyens Honoraires

Professeur	Raymond SANGIUOLO†
Professeur	Henry ZATTARA
Professeur	André SALVADORI
Professeur	Jacques DEJOU

Directeur

Professeur	Bruno FOTI
------------	------------

Directeurs adjoints

Professeur	Michel RUQUET
Professeur	Anne RASKIN

Chargés de missions

Formation Initiale	Professeur	Michel RUQUET
Recherche	Professeur	Anne RASKIN
Formation Continue	Professeur	Frédéric BUKIET

Relations Internationales
Internat et Diplômes d'Etudes Spécialisées
Affaires générales

Professeur	Hervé TASSERY
Professeur	Virginie MONNET-CORTI
Docteur	Patrick TAVITIAN

Responsable Administrative

Madame	Katia LEONI
--------	-------------

PROMOTIONS :

2019 Raymond SANGIUOLO
2020 Gaston BERGER
2021 Joseph MIGOZZI

LISTE DES ENSEIGNANTS

PROFESSEURS DES UNIVERSITÉS – PRATICIENS HOSPITALIERS

BUKIET Frédéric (58-01)
FOTI Bruno (58-02)
LE GALL Michel (56-01)
MONNET-CORTI Virginie (57-01)
RASKIN Anne (58-01)
RUQUET Michel (58-01)
TARDIEU Corinne (56-01)
TARDIVO Delphine (56-02)
TASSERY Hervé (58-01)
TERRER Elodie (58-01)

PROFESSEUR DES UNIVERSITÉS

ABOUT Imad (65)

PROFESSEURS ÉMÉRITES

DEJOU Jacques (58-01)
HUE Olivier (58-01)

MAITRES DE CONFÉRENCES DES UNIVERSITÉS – PRATICIENS HOSPITALIERS

ABOUDHARAM Gérard (58-01)	LAN Romain (56-02)
BANDON Daniel (56-01)	LAURENT Michel (58-01)
BELLONI Didier (57-01)	MAILLE Gérald (58-01)
BOHAR Jacques (56-01)	MENSE Chloé (58-01)
CAMOIN Ariane (56-01)	PHILIP-ALLIEZ Camille (56-01)
CAMPANA Fabrice (57-01)	POMMEL Ludovic (58-01)
CATHERINE Jean-Hugues (57-01)	PRECKEL Bernard-Éric (58-01)
GAUBERT Jacques (56-01)	RÉ Jean-Philippe (58-01)
GIRAUD Thomas (58-01)	ROCHE-POGGI Philippe (57-01)
GIRAUDEAU Anne (58-01)	STEPHAN Grégory (58-01)
GUIVARC'H Maud (58-01)	TAVITIAN Patrick (58-01)
JACQUOT Bruno (58-01)	TOSELLO Alain (58-01)
LABORDE Gilles (58-01)	

MAITRES DE CONFERENCES DES UNIVERSITÉS ASSOCIÉS

BALLESTER Benoît (58-01)

BLANCHET Isabelle (58-01)

CASAZZA Estelle (58-01)

SILVESTRI Frédéric (58-01)

CHEFS DE CLINIQUE DES UNIVERSITÉS - ASSISTANTS DES HÔPITAUX

ANTEZACK Angeline (57-01)

ARNIER Canelle (56-01)

BAUDINET Thomas (58-01)

BOREL Guillaume (56-02)

BRINCAT Arthur (57-01)

BROS Agnès (56-01)

CHIARINI Thomas (58-01)

DUPRAT Florence (56-01)

FAURE-BRAC Mathias (57-01)

FERRE Enzo (58-01)

FOUQUES Agathe (56-01)

HAMMOUTENE Stéphane (57-01)

LAFONT Jacinthe (57-01)

LAURENT Camille (58-01)

LIOTARD Alicia (58-01)

MADENIAN Pauline (58-01)

MANSUY Charlotte (58-01)

MARCHAL Paul (58-01)

MARTIN William (56-01)

ONGHENA Tom (56-01)

PASCHEL Laura (58-01)

PILLIOL Virginie (58-01)

PRINCE Fanny (57-01)

RAYNAUD Camille (58-01)

REYNAL Florence (56-01)

ROMAO Vincent (57-01)

ROUSCOFF Eva (57-01)

SADOWSKI Camille (57-01)

TERRER Jérémy (58-01)

VEILLARD Pierre (56-01)

ASSISTANT DES UNIVERSITÉS ASSOCIÉ

GRINE Ghilès (57-01)

Intitulés des sections CNU :

56^{ème} section : Développement, croissance et prévention

56-01 Odontologie pédiatrique et orthopédie dento-faciale

56-02 : Prévention – Epidémiologie – Economie de la santé – Odontologie légale

57^{ème} section : Chirurgie orale, Parodontologie, Biologie Orale

57-01 : Chirurgie orale – Parodontologie – Biologie orale

58^{ème} section : Réhabilitation orale

58-01 : Dentisterie restauratrice – Endodontie – Prothèses – Fonction-Dysfonction – Imagerie – Biomatériaux

L'auteur s'engage à respecter les droits des tiers, et notamment les droits de propriété intellectuelle. Dans l'hypothèse où la thèse comporterait des éléments protégés par un droit quelconque, l'auteur doit solliciter les autorisations nécessaires à leur utilisation, leur reproduction et leur représentation auprès du ou des titulaires des droits. L'auteur est responsable du contenu de sa thèse. Il garantit l'Université contre tout recours. Elle ne pourra en aucun cas être tenue responsable de l'atteinte aux droits d'un tiers

Au Président du jury de cette thèse,

Monsieur le Professeur, Michel RUQUET

Je souhaitais tout d'abord vous remercier d'avoir accepté de présider cette thèse. Vos enseignements m'ont permis d'acquérir beaucoup de connaissances en prothèse qui me sont utiles dans ma pratique quotidienne. De plus, votre bienveillance et sympathie m'ont accompagnées durant chacune de mes années d'études. Je garde à l'esprit l'image d'un professeur disponible et à l'écoute de ses élèves. Ce fut un plaisir de travailler avec vous.

Je tiens à vous exprimer mon estime et mon profond respect.

A mon Directeur de thèse,

Monsieur le Docteur Patrick TAVITIAN

Je tenais à vous remercier de m'avoir fait l'honneur d'encadrer cette thèse. Vous avez su me transmettre votre goût de l'implantologie et je ne voyais pas d'autre choix que de réaliser ce travail à vos côtés. Je vous remercie pour votre bienveillance et suis extrêmement reconnaissante pour toutes les connaissances que vous avez su m'apporter. Ce fut un réel plaisir de travailler avec vous.

Je tiens à vous faire part de mon respect et ma sincère gratitude.

A Madame le Docteur Chloé Mense

Je souhaitais vous remercier d'avoir accepté de siéger dans mon jury. Je n'ai pas eu la chance de beaucoup travailler avec vous en clinique, cependant, je garde à l'esprit votre bienveillance et pédagogie durant mes travaux pratiques à la faculté, toujours de bonne humeur et de bons conseils.

Je tiens à vous exprimer mon respect.

A Monsieur le Docteur Frédéric SILVESTRI,

Je vous remercie tout d'abord d'avoir accepté de siéger dans mon jury. Vous avez été d'un soutien réel pour cette thèse avec grande sympathie. Je suis extrêmement reconnaissante pour votre disponibilité durant ces derniers mois ainsi que pour vos précieux conseils. Ce fut un plaisir de travailler avec vous.

Je tiens à vous exprimer ma profonde gratitude et mon respect.

Sommaire

Introduction	1
I. Généralités	2
1. Les canons de la beauté	2
a. L'esthétique faciale	2
b. Le Ditramax®.....	3
c. Niveau de découvrément des collet lors du sourire forcé : classification de la ligne du sourire Liébart et coll.	4
d. La « check-liste » de Magne et Belser	5
e. Pink and white score	6
f. Le Smile Esthetic Index (SEI).....	8
II. Les moyens stratégiques : Le positionnement implantaire	9
1. Les moyens informatiques	9
a. Le Digital Smile Design® (DSD).....	9
b. Fichiers DICOM / STL.....	12
c. Fusion des fichiers : le Digital Workflow	13
2. Les guides	17
3. Les puits d'accès angulés et implants angulés	17
III. Les moyens de préservation des volumes tissulaires	20
1. Extraction implantation immédiate	20
2. Socket Shield technique (SST)	23
3. Cas de mise en charge différée et la technique du Sealing Socket Abutment (SSA)	27
4. Cas de comblement de l'alvéole et mise en place de l'implant différée	28
IV. Les moyens de reconstruction tissulaires	29
1. Aménagements osseux	29
a. Greffe d'apposition : développement de la technique de Khoury	29
b. Split technique : technique d'expansion alvéolaire transversale.....	30
c. Sausage technique ou ROG pinsée	31
2. Aménagements muqueux	36
a. Greffe de conjonctif enfoui	37
V. Les moyens prothétiques	39
1. Forme prothétique : de la prothèse de temporisation à la prothèse définitive	39
a. La prothèse transitoire.....	39
b. La prothèse définitive	43
2. Les matériaux	45
a. Partie implantaire	45
b. Partie supra-implantaire	46
3. Concept de « Platform switching »	46
Conclusion	48
Bibliographie	I

Introduction

De nos jours, nombreux sont les patients qui désirent une solution implantaire pour le remplacement des édentements antérieurs maxillaires, notamment pour un secteur édenté unitaire. Les évolutions, qu'elles soient informatiques, chirurgicales ou prothétiques, permettent par des moyens de conservation, préservation et remplacement des tissus manquants péri-implantaires d'atteindre de nouveaux objectifs esthétiques satisfaisant pleinement les patients.

Il est important de savoir que la prothèse implanto-portée seule ne peut pas garantir l'esthétique du résultat final. En effet une prothèse idéalement réalisée, de teinte et forme adaptée ne pourra pas garantir une intégration esthétique parfaite dans le sourire (même si elle y contribue) si la gestion des tissus entourant l'implant et la prothèse implanto-portée n'est pas correctement réalisé et si la phase de temporisation est négligée. Il faut prendre en considération tous les tissus péri-implantaires allant de l'os alvéolaire, aux tissus mous ; les respecter, les préserver, les conserver voire les remplacer si besoin, par différents moyens.

Après avoir identifié les canons de beauté, dans une première partie, illustrés par de nombreuses classifications esthétiques, nous aborderons dans la seconde, les moyens stratégiques mis en œuvre pour favoriser l'esthétique autour de la pose de l'implant et de la prothèse qui viendra s'y greffer ; c'est-à-dire que nous traiterons du positionnement implantaire à travers la planification et l'usage de guides, ainsi que du rattrapage d'axe grâce aux piliers angulés. Dans une troisième partie nous traiterons des moyens de préservation des volumes tissulaires, garant de l'esthétique suivi par la troisième partie avec la reconstruction tissulaire. Pour finir, nous aborderons les critères esthétiques prothétiques.

Rappelons qu'il existe trois grands types de solutions permettant de restituer un édentement encastré unitaire antérieur au maxillaire : la solution fixe conventionnelle (bridge conventionnel, bridge cantilever...), la solution amovible par châssis métal (PAPIM prothèse amovible partielle à infrastructure métallique), et la solution fixe implanto-portée. Cette dernière est préférable pour de nombreuses raisons :

- *Respect du principe d'économie tissulaire*
- *Préservation du niveau osseux*
- *Fonction entièrement rétablie*
- *Confort d'une solution fixe*
- *Esthétique*
- *Aspect psychologique du patient*

Cependant il faut également prendre en considération les inconvénients de la solution implanto-portée :

- *Les contres indications locales et/ou générales, temporaires ou définitives qui ne seront pas détaillées ici*
- *La chirurgie*
- *Les délais*
- *La temporisation parfois difficile à gérer*

C'est au moment de la première consultation que l'on se posera la question du choix du type de réhabilitation, avec la balance bénéfice-risque, les envies du patients, les possibilités et faisabilités. Le but étant d'obtenir un plan de traitement précis dans le cadre d'un consentement éclairé et de l'établissement un devis.

I. Généralités

1. Les canons de la beauté

L'esthétique du sourire est créée par l'harmonie entre la composante dentaire et gingivale dans le sourire au sein du visage de chacun de nos patients. Il existe des principes fondamentaux, universellement reconnus, nous permettant d'orienter notre appréciation de ce qui est considéré comme esthétiquement attrayant.(1)

L'objectif est de réaliser une analyse faciale, dento-labiale, dentaire, gingivale avant de commencer une restauration prothétique (Fig.1). Cette analyse nous permettra de récolter les informations nécessaires quant au choix des meilleures approches à entreprendre pour optimiser le résultat notamment sur le point de vue esthétique.(2)

a. L'esthétique faciale

Aucun visage ne témoigne d'une parfaite symétrie, mais des références demeurent, même si des variations existent. Si l'on prend le visage de face, la référence dans le plan horizontal est la ligne bi-pupillaire, parallèle à la ligne bi-ophryaque, elle-même parallèle à la ligne bi-commissurale si le visage possède une parfaite symétrie horizontale. Pour la référence verticale, il s'agit du plan sagittal médian (PSM) , ligne médiane perpendiculaire à la ligne bipupillaire, passant par le milieu inter-incisif, pointe du nez, pour se terminer au milieu du menton. C'est à ce niveau-là que devrait se trouver le milieu inter-incisif.(2) (3)

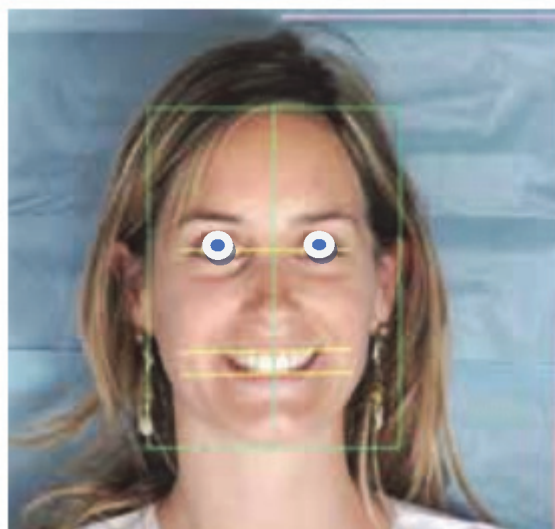

Fig. 1 : Plans esthétiques de référence. On retrouve ainsi la ligne des collets perpendiculaire à la ligne bi-commissurale, ainsi que la ligne des bords libres des incisives centrales maxillaires. Le PSM se confond avec le milieu inter-incisif. (1)

Dans le plan sagittal, le dessin des lèvres, supérieure et inférieure, est un élément d'appréciation du profil qui doit servir de guide à la situation des dents. (4)

Ces données sont recueillies et transmises au prothésiste par l'utilisation du Ditramax® ainsi que d'un enregistrement par arc facial positionné ensuite sur articulateur.

b. Le Ditramax®

Les objectifs de l'odontologie esthétique sont de créer des dents aux proportions agréables et un agencement dentaire en harmonie avec la gencive, les lèvres et le visage du patient. La communication des données esthétiques faciales au laboratoire est un élément déterminant du succès esthétique des restaurations prothétiques antérieures. (5)

Il est important de noter que le Ditramax® n'est pas un arc facial. C'est un outil permettant de transférer des références **esthétiques** du visage du patient sur ses moulages. Il est le diminutif de **Dispositif de TRANSfert MAXillofacial**.

Son but est de permettre une communication avec le laboratoire des références esthétiques du patient et constitue une clé de réussite dans le cadre de reconstruction prothétique. Il s'agit du premier dispositif de données esthétiques praticien-laboratoire. Son utilité dans le traitement des restaurations antérieures notamment celles de grandes étendues n'est plus à démontrer.(5)

L'arc facial, permet de positionner le modèle maxillaire du patient sur l'articulateur. Il est très intéressant du point de vue fonctionnel mais n'est pas la référence esthétique. En utilisant seulement ce dernier, le résultat esthétique de nos restaurations ne sera pas prédictible et ne donnera pas toujours satisfaction. Son plan de référence est le plan de Francfort, et celui-ci n'est pas parallèle à la ligne bipupillaire ainsi une prothèse bien placée sur articulateur pourrait de trouver oblique dans la bouche du patient ce qui ne donnera pas toujours un résultat esthétique.

Le Ditramax a pour réelle vocation l'intégration esthétique des prothèses par le marquage du moulage horizontalement selon un plan parallèle à la ligne bipupillaire et au plan de Camper, puis verticalement selon le plan sagittal médian sur le côté frontal du moulage et sur le dessus du socle La ligne esthétique du sourire.

Il intervient avant la réalisation du wax-up au laboratoire de prothèse qui permettra l'essayage du mock-up et validation du projet prothétique, ainsi que pour le moulage de travail lors de la confection de la prothèse implanto-portées après l'empreinte de position implantaire afin de collaborer au mieux avec le prothésiste.

Ainsi, le système Ditramax® permet d'enregistrer les lignes de référence esthétique de la face et de les transférer directement sur le moulage en plâtre servant à la réalisation des prothèses. Ce système fiabilise ainsi la communication de ces données esthétiques au laboratoire afin de garantir une parfaite intégration des restaurations prothétiques. (5)

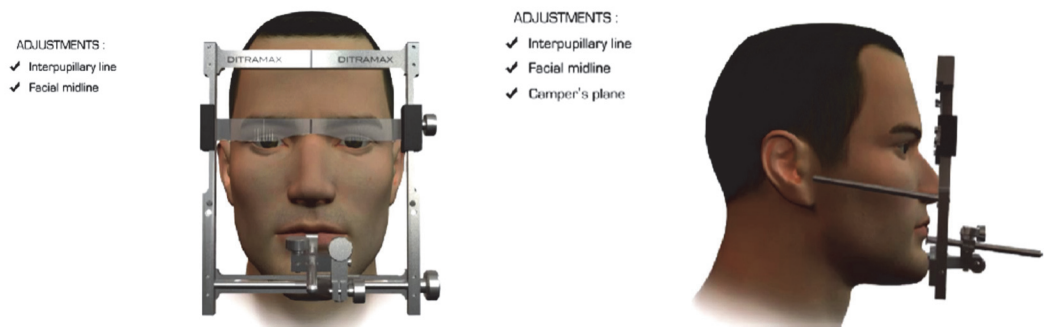


Fig. 2 et 3 : mise en place du dispositif Ditramax®, nous pouvons apercevoir les plans respectés : ligne bipupillaire, plan sagittal médian et plan de Camper (source : DITRAMAX)

c. Niveau de découvrment des collet lors du sourire forcé : classification de la ligne du sourire Liébart et coll. (6)

Les enjeux et les exigences ne sont pas les mêmes en fonction du niveau de découvrment des collets gingivaux et de la visibilité de la gencive lors du sourire forcé. En effet l'esthétique est d'avantage important dans les classes 1,2,3 qui exposent un sourire dento-gingival par rapport au sourire pauvre, denté de la classe 4.

Dans le but essentiel d'étudier la composante gingivale, Liébart et collaborateurs ont étudié la visibilité du parodonte en fonction de la position de la ligne du sourire au cours d'un sourire naturel et d'un sourire forcé et ont élaboré une classification (Fig 4 et 5) .(4)

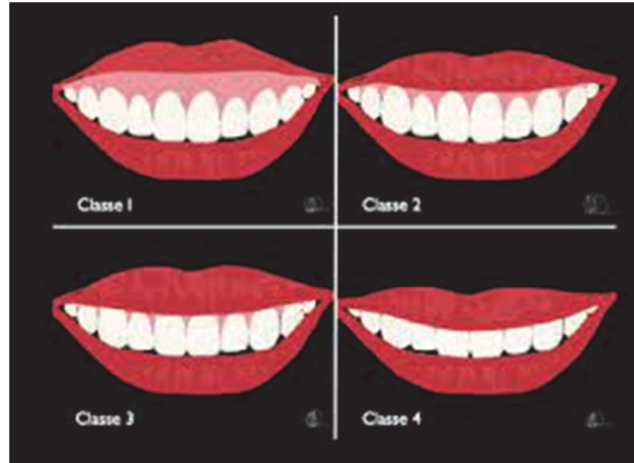

Fig. 4 : Les 4 classes définissant les différents sourires (Liébart et coll. 2004) (6)

Tableau 1 : Classification de la ligne du sourire par Liébart et collaborateurs 2004. (7)	
Classe 1 : ligne du sourire TRÈS haute	Plus de 2mm de gencive marginale sont visibles ou plus de 2mm apicalement à la jonction amélo-cémentaire (JEC) sont visible sur un parodonte réduit, mais sain. Cela peut être apparenté au SOURIRE GINGIVAL.
Classe 2 : ligne du sourire haute	De 0 à 2mm de gencive marginale ou apicalement à la JEC sont visibles.
Classe 3 : ligne du sourire moyenne	Ne présente que les espaces interdentaires remplis ou pas par les papilles.
Classe 4 : ligne du sourire basse	Le parodonte n'est pas visible.

Fig. 5 : Classification du sourire selon (Liébart et collaborateurs 2004).(6)

d. La « check-liste » de Magne et Belser (7)

Dans la réalisation d'une restauration prothétique dentaire esthétique, l'objectif est d'améliorer, voire de mimer, l'apparition et l'illusion du naturel dentaire mis en scène par le sourire.(4)

Magne reprend les 14 critères fondamentaux proposés par Belser en 1982 et les classe de la façon suivante par ordre d'influence sur le résultat esthétique (4), (7).

- 1) La santé gingivale : définie par une gencive libre rosée et mate et une gencive attachée avec un aspect peau d'orange : une gencive non saine est caractérisée par un aspect érythémateux luisant avec perte de l'aspect piqueté
- 2) La fermeture de l'embrasure gingivale : caractérisée par la présence des papilles inter-dentaire
- 3) Les axes dentaires
- 4) Le zénith du contour gingivale : légèrement décalé en distal par rapport au milieu de la dent, la prothèse doit respecter ce schéma
- 5) L'équilibre des festons gingivaux : ceux des incisives centrales doivent être symétriques car ils sont voisins de l'axe de symétrie vertical de la composante dento-gingivale
- 6) Le niveau des contacts inter-dentaires : le point de contact mésial est positionné plus coronairement par rapport au point de contact distal en commençant par l'incisive centrale et ainsi de suite jusqu'à la dernière molaire
- 7) Les dimensions relatives des dents : de nombreux calculs et mesures ont été appliqués afin de définir les dimensions dentaires, on ne les détaillera pas ici
- 8) Les éléments de base de la forme dentaire : un des éléments les plus importants, considéré comme un éléments majeurs, plus important que la teinte.
- 9) La caractérisation de la dent : en termes de tâches, fêlures, lobes dentinaires etc... et autres détails morphologiques comme la macro et micro-géographie de surface, perykématis, attrition, abrasion afin de donner un aspect naturel à la dent
- 10) Les états de surface : influençant les propriétés optiques (avec l'âge l'état de surface devient plus lisse)
- 11) La couleur : elle varie en fonction de l'âge, de la couleur de peau, des cheveux etc... ainsi que des désirs du patient dans les reconstitutions prothétique
- 12) La configuration des bords incisifs : variant en fonction de l'âge
- 13) La ligne de la lèvre inférieure: pour un esthétique dento-labial satisfaisant il faut que la ligne des bords libres suive la ligne du bord supérieur de la lèvre inférieure
- 14) La symétrie du sourire

e. Pink and white score

Il existe des « scores » permettant d'évaluer les traitements au stade final , définissant dès lors les objectifs esthétiques à obtenir. Ces scores peuvent aussi servir dans la phase de diagnostic, délimitant alors la quantité de travail à réaliser pour cette reconstruction : dent seule, tissus environnants associés ou non.(8)

Ils sont au nombre de deux : le Pink Esthetic Score (PES), qui permet de donner une valeur à la restauration du rose, c'est-à-dire des tissus péri-implantaires ; et le White Esthetic Score (WES) qui évalue celle du blanc, c'est-à-dire de la couronne implantaire. Ils sont indissociables afin d'obtenir un résultat optimal de notre traitement implantaire.

- **Pink esthetic score (PES)**

Le PES évalue de manière reproductible les tissus mous péri-implantaires autour des implants unitaires (9), il a été défini par Fürhauser et al. (2005). Son objectif est de proposer un indice d'évaluation des traitements implantaire bâti sur les sept éléments d'observation suivants (10):

- la papille distale
- la papille mésiale
- le niveau tissulaire
- le contour tissulaire
- le procès alvéolaire
- la couleur gingivale
- la texture.

Il s'agit d'analyser ces éléments un par un et de leur attribuer une note de 0 à 2,0 correspondant à un résultat médiocre, 1 intermédiaire et 2 optimal. Ce score a cependant été simplifié par Belser en réunissant les 3 derniers éléments de la liste (c'est-à-dire le procès alvéolaire, la couleur gingivale et la texture) en un, faisant appel aux spécificités des tissus péri-implantaires car il considère que ces trois critères sont indissociables dans l'évaluation (Belser et al., 2009)(11). Ainsi le résultat final sera noté sur 10

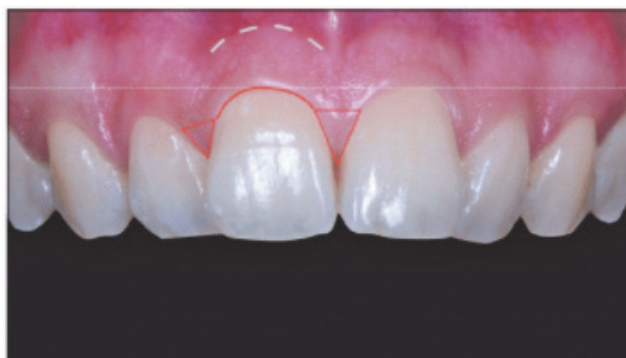

Fig. 6 (8) : les cinq éléments du Pink Esthetic Score modifié par Belser (12).

- **White esthetic score (WES)**

Dans le second temps de cette évaluation, comme il est évident que le rose ne peut uniquement être pris en compte, le blanc doit aussi passer par ce filtre complémentaire d'évaluation sous la forme du White Esthetic Score (8).

Il a été aussi décrit par Belser (Belser et al., 2009) et comprend l'évaluation de la couronne implantaire en cinq points (11) :

- La morphologie
- Le contour et le volume
- La couleur (teinte et saturation) :
- état de surface
- translucidité et caractérisation.

Tout comme le PES, le WES est évalué à chacun de ses critères par une note de 0 à 2, ainsi l'évaluation globale est donc sur 20. Il est admis par les auteurs que la note minimale acceptable été de 12.

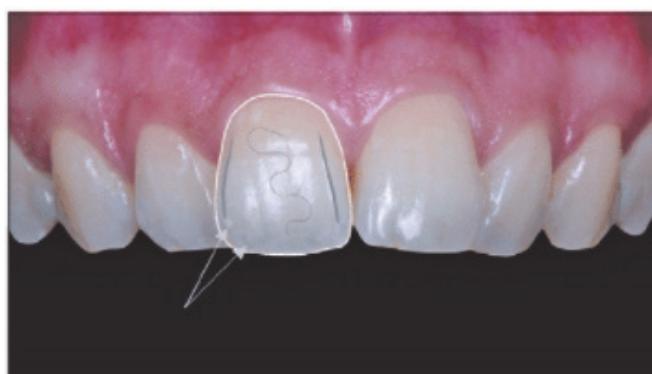

Fig. 7 : Les cinq éléments du White Esthetic Score Secteur antérieur et implants : défi esthétique (12).

Cette analyse est importante car elle permet d'analyser de façon objective les thérapeutiques réalisées, que ce soit à des fins personnelles ou thérapeutiques. Elle permet, d'être une base d'évaluation afin de comparer les différentes thérapeutiques implantaires et leur impact sur la finalité du résultat.

f. Le Smile Esthetic Index (SEI)

Il s'agit d'un index permettant de donner un score sur 10 à un sourire.

Dix variables ont été choisies comme déterminants de l'esthétique d'un sourire et chacune d'elle sera notée 0 (pour une réponse négative) ou 1 (pour une réponse positive), une note de 10 correspondant à un sourire parfait (13). Ces variables sont les suivantes :

- Ligne du sourire
- Ligne médiane du visage
- Alignement des dents
- Déformation dentaire
- Dyschromie dentaire
- Dyschromie gingivale
- Récession gingivale
- Excès gingival
- Cicatrices gingivales
- Diastème/papilles manquantes.

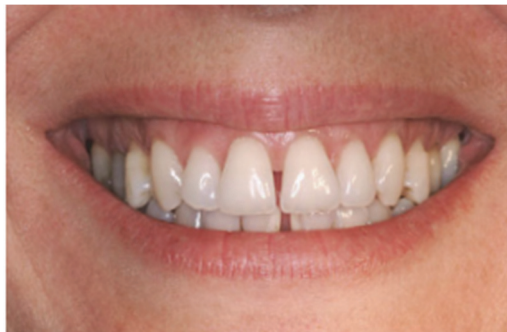

Fig. 8 : sourire d'une femme de 38 ans, SEI évalué à 2/10 : ligne du sourire 0, ligne médiane 0, alignement des dents 0, déformation dentaire 1 dyschromie dentaire 0, dyschromie gingivale 0, récession gingivale 0, excès gingival 1, cicatrices gingivale 0, diastème ou papille manquante 0 (14)

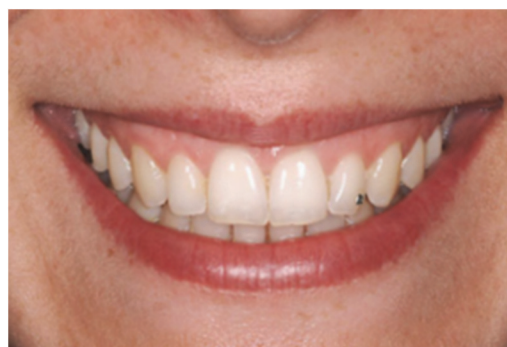

Fig. 9 : Sourire d'une femme de 32 ans, SEI évalué à 9/10 : ligne du sourire 1, ligne médiane 1, alignement des dents 1, déformation dentaire 1 dyschromie dentaire 1, dyschromie gingivale 0, récession gingivale 1, excès gingival 1, cicatrices gingivale 1, diastème ou papille manquante 1 (14)

Le SEI était une méthode reproductible, pour évaluer la composante esthétique du sourire, utile pour la phase diagnostique et pour établir des plans de traitement appropriés (14).

II. Les moyens stratégiques : Le positionnement implantaire

Un des objectif premier, garant de l'esthétique en implantologie, se situe au niveau du positionnement implantaire. En effet nombreuses sont les conséquences esthétiques qui découlent d'une mauvaise gestion de cet objectif. Par exemple un non-respect des distances dent-implant, implant-implant peuvent engendrer des pertes osseuses, peri-implantites, non ostéointégration de l'implant etc... On peut également se soucier d'une mauvaise émergence de l'implant entraînant des difficultés par la suite au niveau prothétique qu'il faudra savoir gérer. Il faut rappeler que c'est la prothèse et donc le projet prothétique qui guidera la chirurgie implantaire et non le contraire.

1. Les moyens informatiques

De nombreux moyens stratégiques existent pour favoriser l'esthétique implantaire au maxillaire antérieur. Certains seront utilisé au premier rang avant même la chirurgie. On parlera ainsi du projet esthétique avec le Digital Smile Design, des fichiers DICOM et STL qui seront fusionnés afin de réaliser la planification, puis nous aborderons cette fusion des fichiers avec le digital workflow. Viendront ensuite les guides chirurgicaux qui permettront de gérer le positionnement implantaire dans les meilleures conditions, pour un résultat optimal. D'autres outils seront utilisés après la mise en place de l'implant, on parlera alors des piliers avec puits d'accès angulé. L'ensemble de ces outils sont considérés comme indispensables pour garantir l'esthétique de notre réhabilitation, d'autant plus lorsqu'il s'agit d'une réhabilitation au maxillaire antérieur.

a. Le Digital Smile Design® (DSD)

Le Digital Smile Design® (DSD) est un outil et une méthodologie numérique permettant, à partir de photos très précises, de simuler les objectifs de traitement à obtenir sur le plan tant fonctionnel qu'esthétique. (15)

Ce concept est mis au point par le Docteur Christian Coachman (17) à la fois chirurgien-dentiste et prothésiste.

Cet outil permet également une communication simple et efficace auprès du technicien de laboratoire et du patient (16). L'objectif du DSD est donc de fournir une aide en protocolisant la réflexion et la création d'un projet prothétique (15), pour un résultat plus prédictible, précis et fiable donc esthétique.

Cette prévisualisation permet d'anticiper certains obstacles et gérer les difficultés chez différents patients, mais surtout de présenter un prototype du projet prothétique esthétique au patient. La simulation proposée est importante, car elle permet de mettre en évidence le diagnostic réel de la situation clinique et donc les thérapeutiques nécessaires en regard de cet état initial. (15)

En utilisant des photos et des vidéos, les proportions faciales et dentaires du patient sont analysées et les relations entre les dents, les gencives, les lèvres et le sourire sont définies avec précision. Sur la base de ces informations, des dessins sont effectués de la situation dentaire idéale, que le prothésiste transforme en modèle du patient pour parvenir à une maquette idéale. Celle-ci est alors présentée au patient par le biais d'un essayage (mock-up). Les étapes de traitement sont schématisées sur la Fig.10.

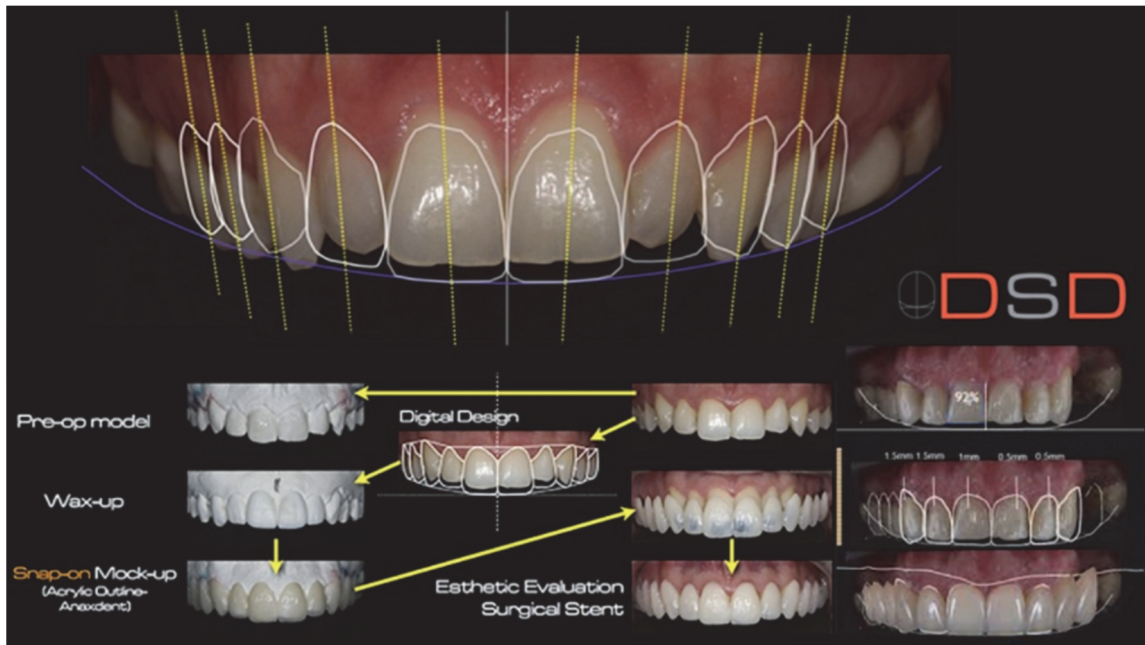


Fig.10 : schématisation des étapes successives sur traitement avec l'utilisation du DSD.
(Source : Dental Cross)

Les données sont centralisées soit vers un logiciel de présentation conventionnelle (Keynote ou PowerPoint), soit vers une application spécifique adaptée à un support numérique (type tablette iPad). Puis des lignes références du visage sont tracées et dictent dimensions, positions et proportions de notre future reconstruction prothétique. La conception virtuelle peut alors être matérialisée, tout d'abord en cire (wax up), puis en masques (mock-up). Ces derniers seront testés et approuvés par le patient avant que commence la phase active du traitement.

Dans les cas de planification implantaire, le volume osseux fait partie intégrante de notre analyse diagnostique. Le protocole clinique est le suivant (17) :

- **Consultation esthétique avec demande des attentes du patient (premier rendez-vous)**

C'est lors de cette séance que le praticien réalisera les photos du patient. Une vidéo courte pour enregistrer la position des lèvres au repos, avec un large sourire, en vue frontale et de profil sera également requise. Le patient pourra lors de cette séance exprimer sa demande esthétique, ses désirs, ses préférences, il pourra être muni d'anciennes photographies comme modèles par exemple. Le sujet de cette thèse aborde le traitement de l'édentement unitaire, c'est pour cela que les références se porteront vers les dents adjacentes et controlatérales pour la simulation du projet prothétique esthétique.

- **Analyse esthétique et lignes de référence du visage : l'étude DSD**

Dans le cas d'une réhabilitation unitaire implanto-portée au maxillaire antérieur, les références esthétiques seront tracées et les repères se porteront sur les dents controlatérales et adjacentes, la hauteur des collets, le positionnement du zénith, les proportions de la dent controlatérales, de même pour la forme, la teinte etc... Un effet de symétrie sera la plupart du temps recherché sauf exception. Les plans de références seront tracés et le positionnement virtuel de la dent sera réalisé. Le praticien pourra ainsi appréhender les difficultés et les défis qui se poseront tant au niveau osseux, muqueux que dentaire. Cette analyse permettra la construction d'un plan de traitement pluridisciplinaire détaillé. Le future sourire de la patiente sera alors « designé » et ces informations seront transmises au laboratoire afin de procéder à l'élaboration d'un wax-up à partir d'empreintes (numériques ou physiques)

- **Transfert au laboratoire et séance MOCK-UP (deuxième rendez-vous)**

Le prothésiste réalise ainsi un wax-up en fonction du projet prothétique qui sera ainsi guidé par l'étude DSD. Ce dernier peut garder une liberté de création pour personnaliser le sourire. Ainsi se fera la validation patient-praticien du projet prothétique. Le transfert de ces données en bouche se réalisera à l'aide d'un mock-up à l'aide d'une clé en silicone, issu du wax-up, en résine bis-acrylique

- **Planification chirurgicale virtuelle à visée esthétique**

Avant de réaliser la planification implantaire, et une fois le projet prothétique esthétique validé par le patient et le praticien, il faudra le numériser. Pour cela, on utilisera l'empreinte optique de l'arcade maxillaire lors de la première séance de consultation, ainsi que l'empreinte optique de l'arcade maxillaire lors de la séance de test avec le mock-up.

Il convient donc d'intégrer la vision prothétique et esthétique globale à notre projet chirurgical. Les fichiers DICOM provenant de l'acquisition 3D (issu du CBCT) y sont importés et sont couplés avec les données des arcades diagnostiques et des mock-up issus du DSD (format virtuel de référence : STL) Les reconstructions 3D des surfaces dentaires et mock-up sont superposées avec le volume osseux sur le logiciel de planification implantaire et permettent donc la convergence des données osseuses avec la surface des arcades dentaires. La sélection des implants ainsi que leur position virtuelle peuvent se faire dans une démarche dirigée par un fil conducteur fidèle au projet esthétique (DSD) et aux règles de positionnements décrits dans la littérature. (17)

b. Fichiers DICOM / STL

Afin de réaliser la planification implantaire, il est indispensable de faire passer au patient un examen radiologique tridimensionnel (CBCT, scanner). Ce dernier est importé dans un logiciel de planification au format DICOM (.dcm)

L’empreinte numérique de la situation initiale du patient et/ou celle du projet prothétique si l’on a eu recours au DSD sont importées sous format STL dans le logiciel de planification. Si le praticien n’a pas accès à l’empreinte optique, ce seront les moulages issus de l’empreinte physique ou du wax up qui seront scannés et les fichiers STL issus de ce scan seront alors importés dans le logiciel de planification.

C’est la fusion de ces deux fichiers qui guidera la planification implantaire.

Cet examen radiographique permettra de positionner virtuellement l’implant dans les conditions les plus favorable, en fusionnant notre projet prothétique.

De cette planification aboutira un certain nombre de données : choix de l’implant, taille, diamètre, enfouissement, son positionnement, angulation, le type de mise en charge, la nécessité de chirurgie pré-implantaire etc...

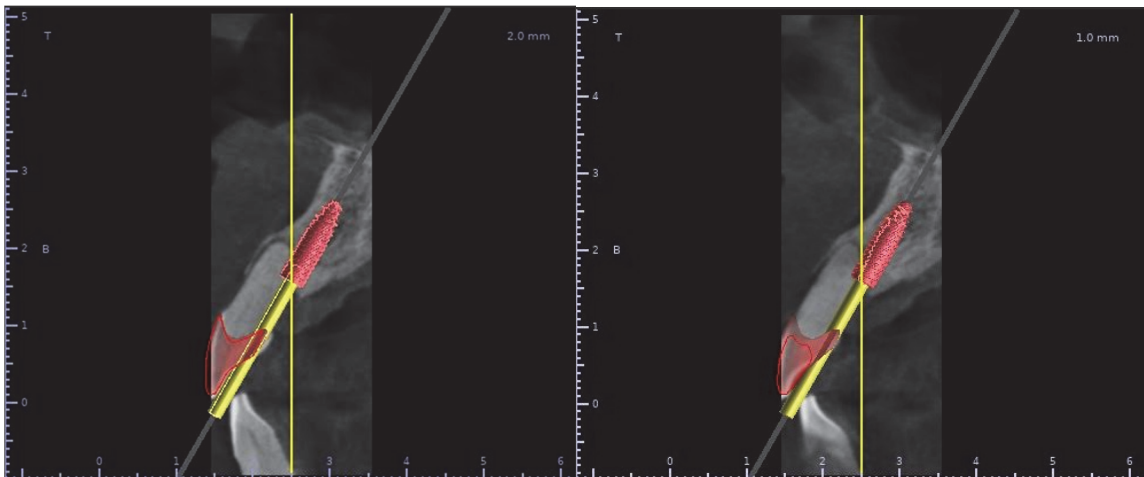


Fig. 11 et 12 : Planification sur fichier DICOM (courtoisie Dr Théo LAPLANE)

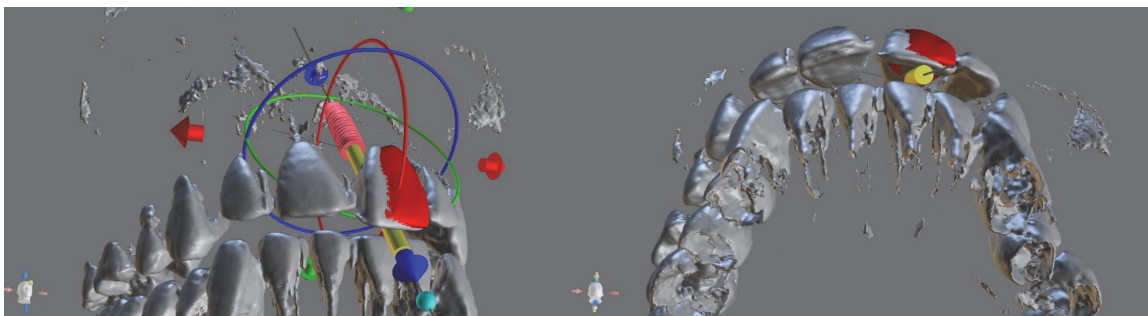


Fig. 13 et 14 : Simulation du positionnement implantaire en fonction de projet prothétique

c. Fusion des fichiers : le Digital Workflow

L'optimisation du résultat esthétique et fonctionnel des restaurations implantaire, la simplification des procédures cliniques et de laboratoire et l'amélioration de la prévisibilité des traitements sont les principaux objectifs de l'implantologie moderne.

Le flux numérique doit faire partie aujourd'hui de notre exercice afin de répondre à ces objectifs.

Ce procédé permet, par sa grande précision, de diminuer l'accumulation des erreurs tout au long de la chaîne technologique et d'assurer la pérennité de nos restaurations implantaire à long terme. (18)

Mais qu'est-ce que le flux de travail numérique (digital workflow) ? C'est l'apport du numérique pour chaque étape de notre traitement de restauration implantaire : de la planification, passant par chirurgie implantaire, et pour finir avec la pose de la prothèse.

c.1) Le Digital planning, ou planification implantaire numérique

C'est la simulation virtuelle sur ordinateur dans laquelle on peut définir le volume osseux, l'épaisseur gingivale, l'espace prothétique. C'est à cet endroit que l'on pourra simuler le positionnement implantaire en correspondance avec les lois et principe de l'ostéointégration. Il est nécessaire de respecter les zones anatomiques à risque (beaucoup moins de risque en antérieur par rapport au postérieur avec au maxillaire le sinus et à la mandibule le nerf alvéolaire inférieur). Ainsi l'anticipation de la chirurgie et du type d'implant se concrétise : choix du type d'implant (design, longueur, diamètre), enfouissement...

Il s'agira de coupler notre fichier DICOM (CBCT) à notre fichier STL (issu de l'empreinte optique ou de l'empreinte conventionnelle) de la situation du patient en amont (dans ce cas il faudra par la suite réaliser le projet prothétique) ou alors de la situation avec wax up si le projet prothétique a été établi au préalable.

Positionnement implantaire et distances anatomiques :

L'implant doit être considéré comme l'extension apicale de la restauration, placé en fonction du projet prothétique et doit permettre à la restauration finale de s'intégrer de façon biologique, fonctionnelle et esthétique selon un profil d'émergence identique à celui des dents voisines.

C'est pour cela que le positionnement implantaire devra respecter certains critères (19) :

1. **SENS MESIO-DISTAL** : l'implant devra se retrouver dans l'axe de la future prothèse au maximum, sans toutefois que le col implantaire ne se situe à moins de 1,5 mm des racines des dents adjacentes. Une distance minimale de 3 mm devra être respectée entre deux implants. Cela permet de préserver le septum implantaire et permettre une bonne intégration des tissus mous péri-implantaires. Un mauvais positionnement dans ce sens pourra donc entraîner des conséquences sur les papilles interproximales ainsi que sur la crête osseuse des dents adjacentes (résorption en cas de trop grande proximité et migration des tissus mous interproximaux)

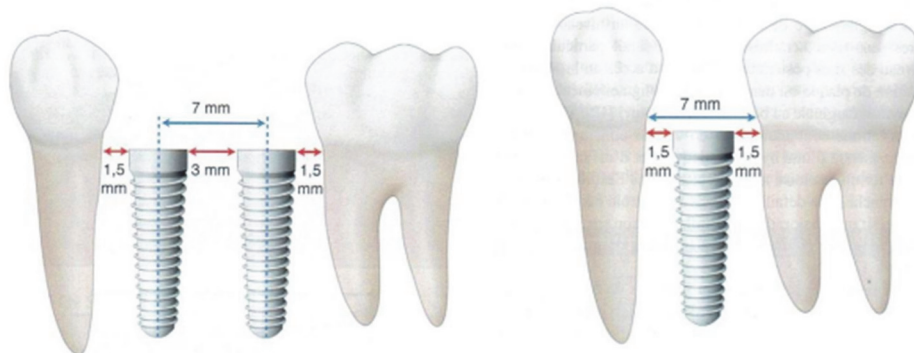


Fig. 15 et 16 : distances proximales implant-implant et implant-dent pour des implants standards de 4 mm (19)

De plus, dans le sens mésio-distal, la distance proximale dent-implant doit être d'au moins 1,5 à 2 mm pour obtenir une papille.

2. **SENS VESTIBULO-PALATIN** : le positionnement de la partie vestibulaire du col implantaire doit être situé 1 à 2 mm plus palatin que le point d'émergence de la future prothèse.

Si l'implant est placé trop vestibulairement et que l'épaisseur d'os est trop faible, la résorption osseuse post-chirurgicale risquera de créer une récession qui compromettra le résultat esthétique et fonctionnel. Un positionnement au contraire trop palatin pourra lui entraîner des problèmes au niveau du profil d'émergence.

Il est nécessaire d'avoir au minimum 2 mm d'épaisseur osseuse en vestibulaire de notre implant pour assurer le maintien des tissus mous.

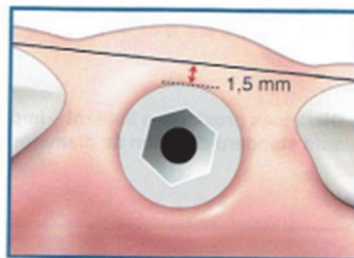


Fig. 17 : bord vestibulaire du col de l'implant (pointillés) 1,5 mm plus palatin que le point d'émergence idéal de la future prothèse (19)

3. **SENS CORONO-APICAL** : le plateau de l'implant doit se situer 1 à 2 mm apicalement à la ligne rejoignant le collet des dents adjacentes. Ce qui correspond aux environs à 2 mm du bord marginal de la gencive. Un risque de récession est présent en cas de mauvais positionnement apico-coronaire.

Dans le sens apico-coronaire, l'enfoncement de l'implant est lié à la présence ou à l'absence des tissus durs et mous. De plus, une distance maximale de 4 mm est nécessaire entre le point de contact et le sommet du septum osseux dans le but d'optimiser la création d'une papille entre deux dents implanto-portées.

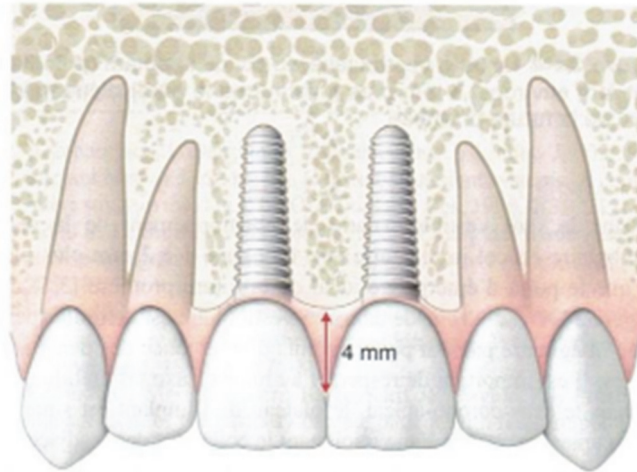


Fig 18 : distance minimum de 4 mm entre point de contact et sommet du septum entre deux dents implanto-portées. (19)

➔ Le placement correct de l'implant permet l'obtention d'un profil d'émergence idéal et un soutien des tissus mous péri-implantaires.

Si ces distances ne sont pas respectées, le chirurgien expose son patient à de nombreuses complications telles qu'une perte osseuse, une peri-implantite, un échec d'ostéointégration de l'implant, un échec esthétique etc...

La planification permet ainsi d'optimiser le positionnement de l'implant et la stabilité primaire, d'anticiper l'acte chirurgical par analyse du support biologique et permet une prédictibilité du traitement implantaire par une visibilité de la fonction et de l'esthétique.

Il est nécessaire de respecter le principe de l'ostéointégration, donc la biologie, et respecter les principes prothétiques, donc esthétique et fonctionnels ; c'est-à-dire trouver le parfait positionnement entre la partie osseuse implantaire et la partie prothétique, faire coïncider ces deux au mieux.

La planification numérique peut également nous donner des informations sur la densité osseuse ; cependant les données ne sont pas toujours exactes car dépendantes de plusieurs paramètres liés aux instruments utilisés.

c.2) Chirurgie guidée

A partir des fichiers issus de la planification, on construit des guides pour passer du monde virtuel au monde clinique. Il s'agit pendant la chirurgie d'utiliser des guides fabriqués en laboratoire, en fonction de notre planification afin de pouvoir positionner nos implants précisément dans la situation que nous avons prévu lors cette même planification, situation fiable si le plan de traitement est correctement réalisé.

Protocole (selon le Dr Vincent Ronco)

- Plusieurs jour avant la chirurgie, les implants sont positionnés virtuellement sur un logiciel de planification qui exploite une imagerie radiologique tridimensionnelle (CBCT).
- L'ensemble des caractéristiques des implants, de leur positionnement et des caractéristiques anatomiques de la zone impliquée sont envoyés à un centre d'usinage spécialisé. Sur la base de ces données, le centre fabrique un guide chirurgical spécifique du cas. Une prothèse provisoire peut également être préparée en amont de l'intervention si une mise en charge immédiate est prévue.
- Le jour de la chirurgie, le guide permet le placement précis des implants en un temps chirurgical réduit. Les implants sont placés au travers du guide, qui à chaque instant de la chirurgie, les oriente dans tous les sens de l'espace. La prothèse provisoire préparée en amont peut être positionnée immédiatement si une mise en fonction immédiate est prévue

Il existe de nombreux avantages :

- Conciliation des contraintes prothétiques et implantaire
- Grande précision
- Positionnement identique du guide durant l'examen tomodensitométrique et la chirurgie
- Chirurgie moins invasive (optimisation du volume osseux) et plus sûre
- Simplicité
- Temps d'intervention réduit

c.3) CAD (computer aid design) modélisation du design prothétique
CAM (computer aid manufacturing) usinage de qualité élevée
par impression 3D

Objectif : obtenir un pilier prothétique personnalisé qui présente un axe, une angulation, une homothétie, une forme, une émergence et un contour personnalisé.

Ce concept CAD CAM (ou CAO/CFAO) permet donc grâce au digital d'obtenir par usinage une prothèse provisoire, et plus tard définitive, qui va de par son profil d'émergence personnalisé, s'adapter à la situation clinique pour une cicatrisation des tissus optimal et un resultat esthétique de la situation finale.

Sur la base de la littérature actuelle, les couronnes, piliers et armatures fabriqués par CFAO présentent des taux de survie comparables aux prothèses fabriquées de manière conventionnelle.(20)

Le digital workflow c'est l'ensemble du traitement numérique à différents niveaux :

- La planification avant la chirurgie en positionnant les implants, validant la qualité/densité osseuse et l'axe prothétique
- L'élaboration d'un guide de forage pour une chirurgie guidée
- L'élaboration de la prothèse par CAO/CFAO pour la mise en charge

L'apport du digital à toutes ces étapes nous apporte de la précision, une prédictibilité dans notre traitement, la réduction du temps de travail, et par conséquent de la sécurité et stabilité pour un résultat d'autant plus esthétique

La littérature disponible sur les restaurations monolithiques à implant unique fabriquées grâce à un flux de travail numérique complet montre des résultats prometteurs pour un suivi de 3 à 5 ans (21).

2. Les guides

Le développement de la chirurgie guidée est en plein essor en implantologie. En effet chaque type d'édentement possède une indication de guide à appui spécifique (dentaire, muqueux etc..) Les guides utilisés dans la chirurgie des implants dentaires ajoutent de la précision et une prévisibilité globale (22).

Le type de guide utilisé dans le cadre d'un édentement unitaire encastré est un guide appui dentaire. Il permet d'effectuer des chirurgies avec lambeau (chirurgie non flapless, total guide). Facile à réaliser et le plus simple à mettre en place, sa manipulation est aisée. Les dents étant indéformables, ce guide permet d'acquérir une précision non négligeable si celui-ci est correctement réalisé. Il faudra cependant veiller à le maintenir au contact des dents de façon ferme durant la chirurgie sans compression exagérée pour éviter que ces dernières ne s'enfoncent due à la déformation du ligament alvéolo-dentaire et créer de ce fait une imprécision lors du forage.

L'objectif de cet outil est de déterminer au mieux le point d'émergence de l'implant à travers la crête osseuse et la muqueuse, et de conduire la main de l'opérateur pour insérer l'axe idéal (position, angulation).

Chirurgie assistée par ordinateur : X-Guide®

De nos jours, de nouvelles technique se développent comme celle de la chirurgie guidée par ordinateur. Mais celle-ci n'est encore utilisée que par une minorité de chirurgien-dentiste.

X-Guide est un système de navigation en 3D dynamique qui fournit un guidage interactif en temps réel de la position du foret pendant la chirurgie permettant ainsi d'améliorer la précision et l'exactitude de la position, de l'angle et de la profondeur de l'implant (23).

La navigation dynamique peut atteindre une précision de placement d'implant similaire aux guides statiques et constitue une amélioration par rapport au placement d'implant à main levée (24).

3. Les puits d'accès angulés et implants angulés

Une fois l'implant positionné, il peut arriver pour cause de contraintes anatomiques ou de mauvaise gestion du positionnement lors des forages, que le puit d'accès de notre implant ne corresponde pas au projet prothétique.

Pour cela il existe des moyens de rattrapage d'axe.

Citons trois exemples :

- **Système ASC® (NobelBiocare)** (25) (26)

Le pilier NobelProcera ASC®, permet de placer le puits d'accès à la vis dans n'importe quel angle compris entre 0° et 25°, dans un rayon de 360°. Lors de la création du pilier ASC® dans le logiciel NobelProcera, l'accès à la vis peut désormais être positionné du côté lingual de la restauration.

Le serrage des vis à la pose de la prothèse se fait à 35 Ncm, et seul un tournevis Omnigrip Nobel peut être utilisé.

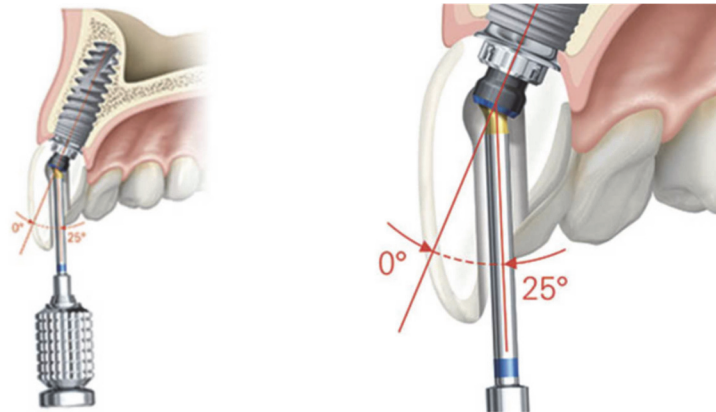


Fig. 19 : pilier ASC® et son tournevis Omnigrip (Nobel Biocare)

- **Système AxIN® (Anthogyr)**

AxIN® est une dent Simeda transvisée personnalisée en zircone avec accès angulé sans colle, ni ciment de scellement, pour un résultat esthétique et fonctionnel quel que soit le secteur traité.

Sa particularité est la vis insérée par l'intrados de la prothèse spécifiquement usinée. Avec son fût étroit (2 mm de diamètre) inclinable de 0 à 25°, les bords incisifs sont préservés et l'intégrité mécanique est facilitée même sur les dents de petite taille.

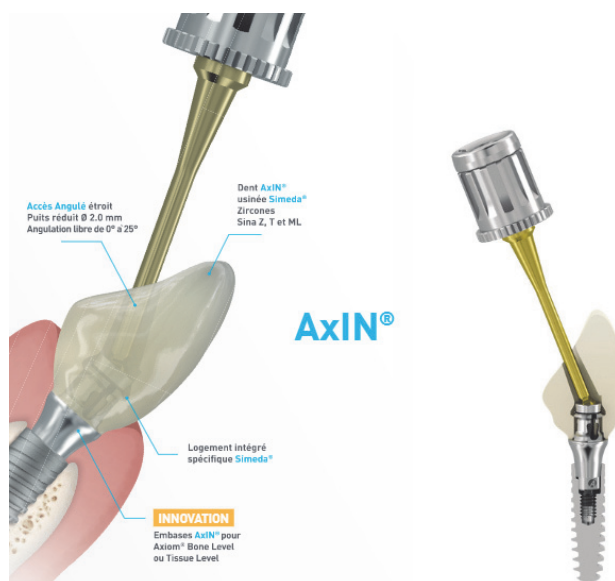

Fig. 20 et 21 : La solution AxIN® angulée permet une sortie cingulaire alors que l'implant s'inscrit dans l'anatomie naturelle de la dent remplacée et de son alvéole osseuse (source : Anthogyr – AxIN).

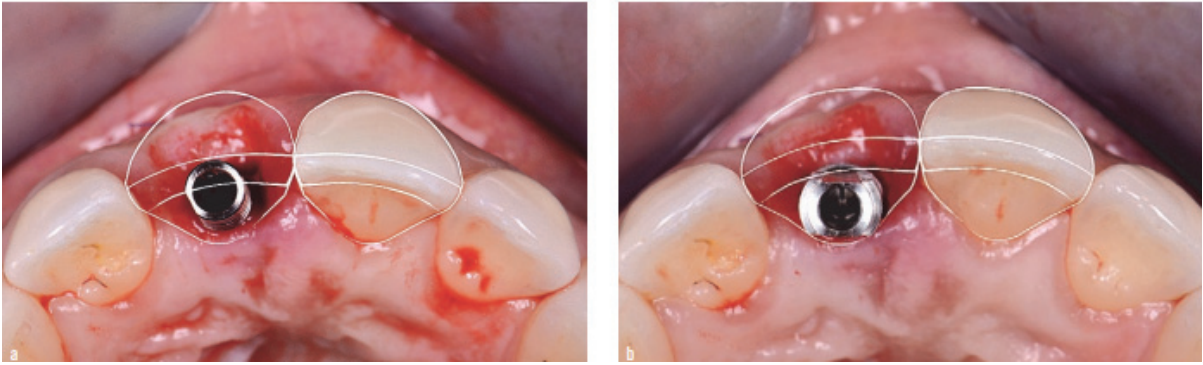


Fig. 22 et 23 : comparaison clinique d'un composant transitoire droit (0°) qui émerge dans le bord libre de la dent et d'un composant transitoire angulé AxIN à 10° qui ramène l'émergence au niveau du cingulum (27).

- **Implants angulés**

De nos jours, nous pouvons prévoir avant la mise en place de l'implant un rattrapage d'axe après analyse des difficultés, et anticiper en posant un implant angulé. L'implant Co-Axis en est un exemple, il présente une angulation sous-crestale de 12°, 24° ou 36° pour une mise en place idéale de l'implant selon l'anatomie du patient.

l'implant Co-Axis a montré un bon résultat clinique lorsqu'il a été mis en charge immédiatement (28).

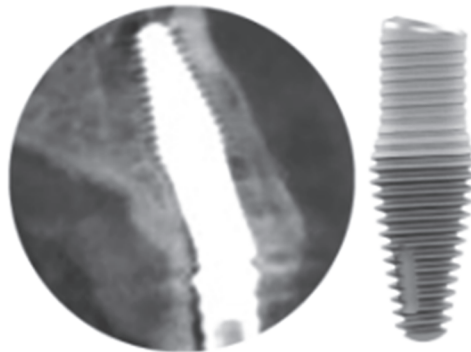


Fig. 24 : Implant Inverta deep conical – Co-Axis (Southern implant)

III. Les moyens de préservation des volumes tissulaires

Réhabiliter un édentement unitaire en secteur esthétique représente un défi en termes d'esthétique, tant au niveau chirurgical que prothétique. L'objectif est de trouver une harmonie au niveau dentaire, gingival et osseux afin d'obtenir un résultat d'apparence naturelle.

1. Extraction implantation immédiate

La restauration implantaire d'une dent unitaire représente environ la moitié de tous les cas d'implants qui se présentent quotidiennement dans un cabinet dentaire et beaucoup représentent la zone esthétique.

La thérapeutique implantaire à visée immédiate post extractionnelle a été initiée en 1976 par SCHULTE et HEIMKE (29) (30) avec l'utilisation d'un implant composé de céramo-alumine dénommé implant de Tübingen.

Ce processus est de plus en plus réalisé dans la pratique des chirurgiens-dentistes, non seulement parce que le taux de survie implantaire sont égaux par rapport à un processus différent(31) mais aussi parce qu'il offre au patient le confort de ne pas prolonger la durée des soins qui serait beaucoup plus longue si l'implant était posé en différé de l'avulsion.

En plus du gain de temps, cette technique présente d'autres aspects favorables: réduction de la résorption alvéolaire post extractionnelle, angulation préservée, meilleur contrôle de la position et de la direction de l'implant, esthétique optimisée par équivalence du diamètre implantaire au diamètre dentaire (32). Les réponses des tissus péri-implantaires peuvent être favorables également au niveau papillaire.(33)

Un autre avantage, intéressant sur le plan esthétique, est que la technique d'extraction-implantation immédiate, lorsqu'une restauration provisoire immédiate est insérée, permet la préservation de l'architecture des tissus mous environnants : le profil d'émergence est conservé.(34)

De plus, nous pouvons transférer au laboratoire les références dentaires initiales et donc assurer au patient une prothèse provisoire qui respectera la morphologie initiale de la dent, par l'intermédiaire de photos, empreinte optique . Il est possible d'envoyer directement la dent extraite au laboratoire (qui s'en servira de repère et/ou pourra mouler la face vestibulaire de la dent servant de tuteur pour la réalisation de la prothèse provisoire).

Cependant, le processus d'extraction implantation immédiate ne prévient pas tous les défauts esthétiques autour de l'implant.

Certaines études ont démontré que l'installation immédiate de l'implant était propice à une ostéointégration prévisible et à des taux de survie élevés, mais n'a pas réussi à empêcher le remodelage osseux et la réduction dimensionnelle de la crête alvéolaire (35).

En effet il a été établi cliniquement et histologiquement que la mise en place immédiate de l'implant dans l'alvéole n'entraîne pas la préservation de l'os alvéolaire et n'empêche également pas le processus physiologique d'alvéolyse post-extractionnelle (36).

Les approches régénératives immédiatement réalisées après l'extraction dentaire peuvent diminuer la quantité de réduction dimensionnelle de la crête alvéolaire y compris les greffes de tissus durs et mous au moment de la pose immédiate de l'implant (35).

Ainsi l'association d'un comblement de l'espace implant/paroi osseuse et d'une greffe de conjonctif enfoui lors d'une extraction implantation et mise en esthétique immédiate dans le secteur antérieur semble compenser cette résorption post-extractionnelle. Il s'agit alors de préserver les tissus existant mais également d'en reconstruire une partie à l'aide de substitut osseux et du tissu conjonctif, lorsque ceux-ci sont nécessaires.

La greffe de conjonctif enfoui s'avère bénéfique pour le maintien du niveau gingival.(37)

Cas clinique illustrant la technique d'extraction-implantation immédiate, Dr Margossian (38) :

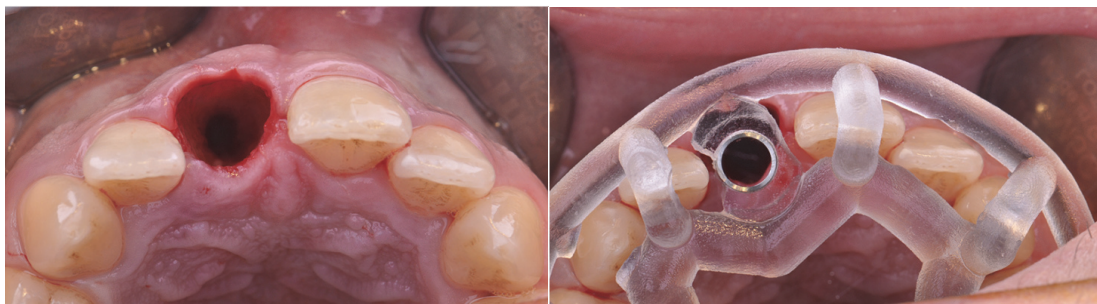

Fig. 25 et 26 : Avulsion atraumatique et forage par chirurgie guidée.

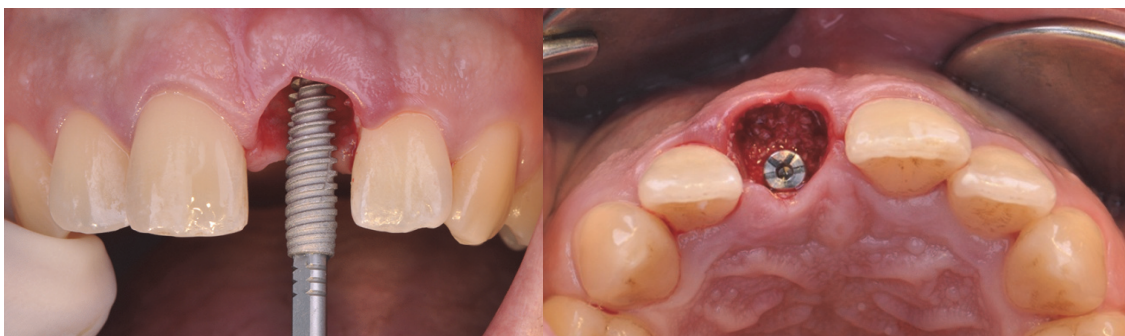

Fig. 27 et 28 : Mise en place de l'implant et comblement de l'espace implant/paroi osseuse vestibulaire par xéno greffe.



Fig. 29 et 30 : Empreinte de la face vestibulaire de la dent extraite pour réaliser un provisoire personnalisé puis restauration provisoire transvissé.

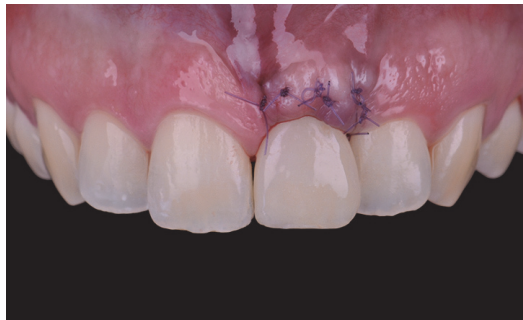

Fig. 31 : Vue clinique provisoire en place et greffe de conjonctif enfouie réalisée.

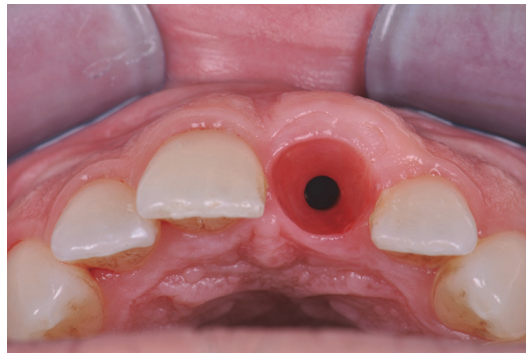


Fig. 32 : Cicatrisation 5 mois post opératoire, on peut apercevoir la présence en bonne quantité de tissus kératinisé, convexité vestibulaire et profil d'émergence conservé.

Dans ce cas clinique, le profil d'émergence a été conservé pour un résultat esthétique naturel grâce à la restauration provisoire et à la technique d'extraction implantation immédiate, auxquels un comblement osseux et une greffe de conjonctif enfoui se sont ajoutés afin de parfaire le résultat.

Il existe cependant des contre-indications (39) :

- Destruction du site alvéolaire pendant l'extraction,
- Perte osseuse interproximale sévère sans papille inter-dentaire,
- Parodonte fin, fenestration et/ou déhiscence osseuse, toutefois seules les déhiscences osseuses modérées peuvent être traitées par des techniques de ROG ;
- Le manque d'adaptation de l'implant en rapport avec l'anatomie de l'alvéole.
- Un minimum de trois parois résiduelles est nécessaire au succès de l'extraction implantation immédiate. En deçà de ce nombre de parois, le taux d'échec augmente.
- Position ectopique de la dent à remplacer.
- Présence d'un foyer infectieux aigu ou chronique péri-apical. Toutefois Novaes et coll. (40) concluent après des expérimentations animales et cliniques que les infections chroniques ne sont pas une contre-indication formelle de cette méthode, si le curetage alvéolaire est réalisable et les recommandations pré et post-opératoires respectées.

Ainsi, nous pouvons conclure que la technique d'extraction-implantation immédiate, lorsqu'elle est réalisable, contribue à optimiser l'esthétique de notre restauration implantaire. Le but est de préserver, maintenir, et protéger les tissus existants par l'intermédiaire d'un protocole adapté et personnalisé à chaque cas clinique.

Cela nécessite cependant que celle-ci soit correctement réalisée, par un praticien aguerri, suivant un protocole rigoureux (avulsion atraumatique, forage par chirurgie guidée, comblement de l'alvéole par un biomatériau xénogénique ou allogénique qui limitera l'alvéolyse post-extractionnelle, une greffe de conjonctif enfoui, la préservation des papilles etc..).

2. Socket Shield technique (SST)

La résorption osseuse alvéolaire et la réduction de la paroi corticale osseuse labiale suivent l'extraction des dents en raison d'un déficit d'approvisionnement en sang, dérivé de la perte des ligaments parodontaux. Il se produit un processus d'ostéolyse provoqué par une rupture vasculaire et l'arrêt de toutes stimulations fonctionnelles de l'os (41). Il a été établi cliniquement et histologiquement que la mise en place d'un implant suite à une avulsion n'entraînait pas la préservation de l'os alvéolaire et n'empêchait pas ce processus d'alvéolyse post-extractionnelle (42) (43). Cette perte osseuse marginale autour des implants placés immédiatement peut compromettre les résultats esthétiques dans le maxillaire antérieur. Une concavité se crée et en résulte un défaut esthétique.

Ainsi certains auteurs ont été amenés à penser que la préservation de cette attache naturelle radiculaire permettrait de préserver l'os alvéolaire bien mieux qu'un comblement de l'alvéole avec un biomatériau ou une régénération osseuse guidée.(44)

Les thérapies d'extraction partielle utilisent les tissus dentaires et le parodonte du patient pour préserver la crête alvéolaire et limiter la résorption post-extraction.

La technique du Socket shield (SST) proposée par Hürzeler et coll. En 2010 (45) a été introduite pour préserver l'apport sanguin lié aux ligaments parodontaux. Elle consiste à préserver dans l'alvéole une partie de la racine en regard de la corticale vestibulaire afin de maintenir l'os fasciculé et le ligament parodontal. Le but étant de maintenir la structure des tissus péri-implantaires.

D'après une étude dont le but était de comparer les changements verticaux et horizontaux des plaques osseuses corticales buccales, après l'utilisation de la technique du SST avec temporisation immédiate par rapport à une pose immédiate de l'implant avec temporisation immédiate, et à analyser les différences de stabilité de l'implant et d'évaluation du score esthétique rose entre les deux techniques, il a été conclu que la technique SST avec temporisation immédiate est une méthode fiable pour réduire la perte osseuse buccale après extraction dentaire (46). Cette technique a démontré des résultats histologiques et cliniques bénéfiques au traitement implantaire (47).

Les indications de cette technique sont les suivantes : la corticale vestibulaire est intègre et la racine résiduelle est saine et prophétiquement inexploitable. Il s'agit de réaliser l'avulsion de manière délicate tout en préservant, sans mobilisation, le fragment dentaire vestibulaire, et en éliminant l'apex et le canal de cette dent de manière à éliminer tout foyer bactérien potentiel résiduel (44).

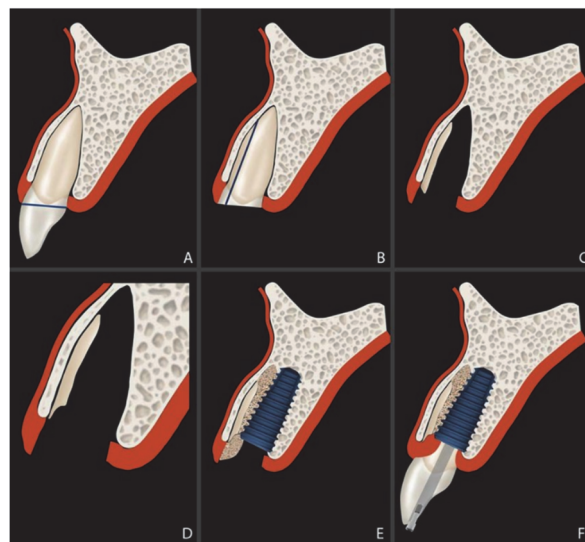


Fig. 33 : Synthèse des étapes cliniques de la technique du Socket-shield (48).

Présentation d'un cas clinique, Madame X(44) :

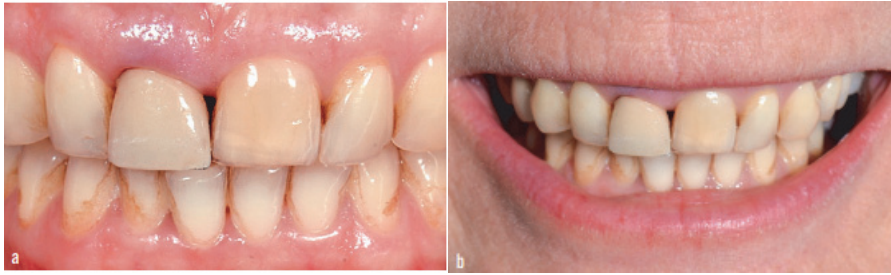

Fig. 34 et 35 : Madame X, RAS santé, avec dent n°11 fissurée, indication d'extraction, ligne du sourire haute.

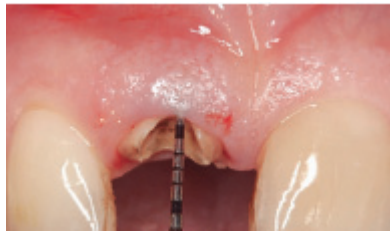

Fig. 36 : Cliniquement au sondage : corticale vestibulaire intacte et biotype parodontal épais.

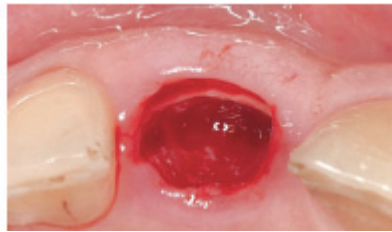

Fig. 37 : Vue clinique après dépose de la prothèse, la racine a été séparée pour isoler un fragment vestibulaire, 2 mm sous le rebord du sulcus.

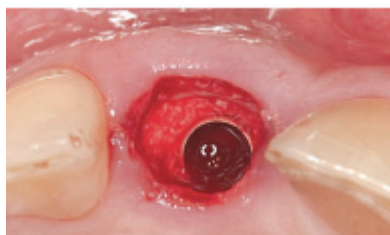

Fig 38 : Implant mis en place en position palatine et un matériau de comblement (Bio-Oss®) est interposé entre le fragment et l'implant.

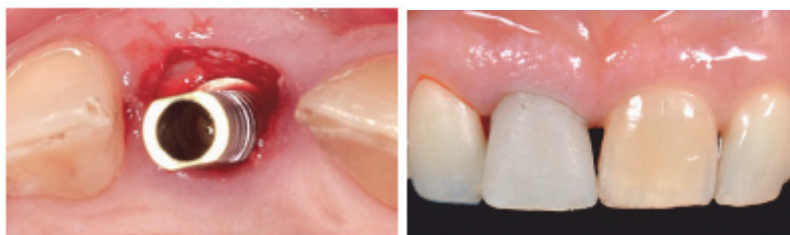


Fig. 39 et 40 : Mise en place de la couronne transitoire, intégration esthétique gingivale.

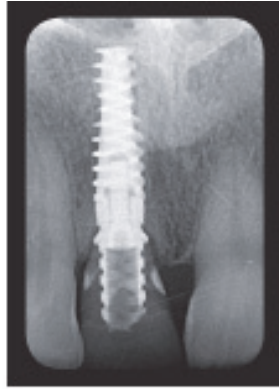

Fig. 41 : Radiographie rétro-alvéolaire post-opératoire après la mise en place de l'implant et de la couronne provisoire.

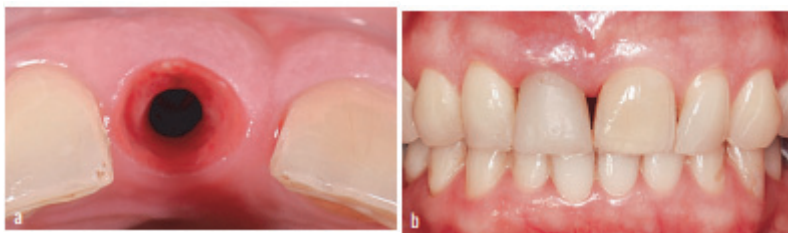


Fig. 42 et 43 : Après trois mois de cicatrisation post-opératoire, la dépose de la couronne temporaire laisse apparaître le profil d'émergence et la qualité de la muqueuse que l'on peut retrouver sur la vue vestibulaire. La couronne provisoire est concave en vestibulaire ce qui permet de laisser la place aux tissus mous. L'empreinte pour la couronne définitive peut être réalisée.

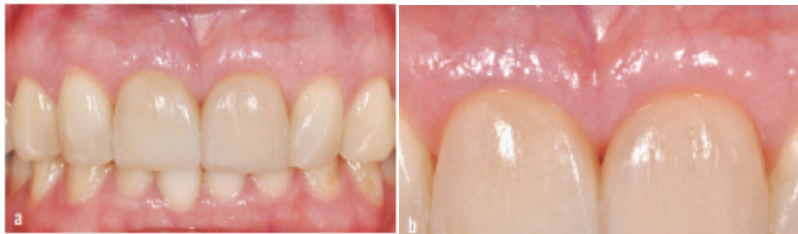

Fig. 44 et 45 : Résultat très esthétique, prothèse définitive céramique en bouche. Le maintien de la racine pendant la pose de l'implant ne semble pas interférer avec l'ostéointégration et peut être bénéfique pour préserver la plaque osseuse buccale.(45)

3. Cas de mise en charge différée et la technique du Sealing Socket Abutment (SSA)

Dans les techniques permettant de gérer l'esthétique péri-implantaire au niveau des tissus, nous pouvons citer la technique d'extraction-implantation immédiate combinée à l'utilisation d'un pilier de fermeture d'alvéole, nommée la technique du Sealing socket Abutment (SSA). Il s'agit d'une technique de temporisation immédiate par un pilier de cicatrisation anatomique (49).

Elle permet d'apporter une solution intéressante dans la stabilité du caillot post-extractionnel, le maintien de l'architecture gingivale, ainsi que les étapes de conception prothétique finale. Elle permettrait d'optimiser la cicatrisation des tissus mous péri-implantaires, en assurant la fermeture hermétique de l'alvéole post-extractionnelle et en stabilisant les tissus environnants. Le profil d'émergence anatomique maintenu par le pilier SSA favorise l'intégration biologique, prothétique et esthétique de la future prothèse supra implantaire. (50)

La conception du pilier SSA a d'abord été décrite par le Dr G. Finelle au travers de deux protocoles faisant intervenir la conception et fabrication assistée par ordinateur (CFAO)(51) (52). Plus récemment, un troisième protocole ne nécessitant pas l'utilisation de la CFAO et permettant la conception en per-opérateur d'un pilier SSA a été décrit : c'est la technique directe.(50)

Cette technique a été développée pour les secteurs postérieurs impliquant des forces masticatoires importantes, où il n'est pas envisageable de réaliser la mise en esthétique immédiate de l'implant, car elle pourrait avoir un effet délétère sur l'ostéointégration. Cependant il existe quelques cas en antérieur où la mise en esthétique immédiate transviscée n'est pas possible.

L'intérêt clinique du pilier SSA, d'un point de vue prothétique, est que le design de sa partie transmuqueuse prévoit deux zones distinctes(53) :

- Une zone profonde, avec le profil d'émergence, plus proche de l'implant, avec une portion étroite pour créer un espace biologique et une cicatrisation des tissus mous favorable (54) ;
- Une zone superficielle émergente, avec le profil d'émergence correspondant à l'anatomie de la couronne naturelle antérieure existante (Chu et coll., 2012).

Cette restauration provisoire immédiate constitue un support optimal pour les papilles et le contour gingival vestibulaire (De Rouck et coll., 2009 (55)). L'utilisation d'un pilier de cicatrisation personnalisé permet l'optimisation de la réponse biologique de la partie transmuqueuse, sans compromettre l'ostéointégration de l'implant (Finelle et coll., 2019).

Une étude de cas évalue la préservation des tissus mous à l'aide de la conception assistée par ordinateur/fabrication assistée par ordinateur (CAO/FAO ou CAD/CAM) de piliers de cicatrisation avec chirurgie guidée dans la zone esthétique. Elle montre une amélioration du résultat esthétique de la restauration implantaire définitive. La conception du pilier de cicatrisation a été basée sur l'anatomie dentaire existante afin de fournir un soutien anatomique aux tissus gingivaux et de préserver les contours gingivaux de la dent naturelle.(56)

4. Cas de comblement de l'alvéole et mise en place de l'implant différée

La gestion d'une alvéole post-avulsionnelle représente un défi quotidien. En effet, si elle n'est pas contrôlée, la résorption osseuse verticale et horizontale associée peut rendre difficile le positionnement tridimensionnel idéal de l'implant et l'intégration esthétique de la future prothèse (57).

Une revue systématique de la littérature récente met en évidence l'intérêt de la préservation alvéolaire au moment de l'avulsion en comparant le cas d'une dent extraite sans comblement versus avec comblement (58). Elle permet de conclure qu'avec une technique appropriée, on peut arriver à réduire cette résorption et préserver l'os vestibulaire, permettant ainsi d'améliorer l'esthétique.

Lorsque la mise en place de l'implant simultanément à l'avulsion est contre-indiqué ou impossible (cf « contre-indications à l'extraction-implantation immédiate »), l'alvéole sera comblée dans un premier temps, puis après cicatrisation, l'implant sera posé. En attendant il faudra gérer l'esthétique avec un provisoire adapté (bridge collé, tabbi gouttière transparente...) n'interférant pas avec la bonne cicatrisation du site précédemment opéré.

IV. Les moyens de reconstruction tissulaire

Après avoir énoncé les moyens permettant de préserver les tissus péri-implantaires, nous allons développer dans cette partie les moyens permettant de reconstruire les tissus, lorsque ces derniers ne sont pas suffisants pour pouvoir gérer la réhabilitation implantaire.

D'autres études ont parfaitement démontré que la perte de volume dans le sens horizontal et vertical de la crête alvéolaire post-extractionnelle était un phénomène inéluctable et irréversible (59) (60). Ce défaut osseux s'accompagnera inéluctablement d'un défaut muqueux en tissu kératinisé.

Ainsi, lorsqu'une crête est édentée, un défaut osseux est présent, il est alors nécessaire de la reconstruire afin de placer l'implant dans une situation adéquate.

1. Aménagements osseux

Le volume osseux pré-implantaire subit des modifications au cours du temps, notamment pendant toutes les étapes du traitement implantaire. Il se forme un remodelage osseux dépendant de divers facteurs : généraux, environnementaux, locaux, traumatiques.

Nous nous consacrerons dans cette partie à discuter de techniques offrant la possibilité de reconstruire les volumes tissulaires perdus, dans le but de poser notre implant dans des conditions favorables, pour un résultat esthétique optimal.

a. Greffe d'apposition : développement de la technique de Khoury

L'édentation de la région antérieure du maxillaire entraîne une résorption alvéolaire verticale et transversale qui prédomine sur le versant vestibulaire (résorption centripète)(61). Il faut savoir que la réhabilitation de l'édentement par prothèse implanto-portée unitaire dans cette région se veut fonctionnelle mais surtout esthétique.

La régénération osseuse guidée (ROG) classique avec substitut osseux particulaire et membrane est indiquée dans les défauts de crête à un stade léger. Cependant, la stabilité du greffon et le maintien de l'espace ne sont pas adéquats pour tous les défauts. Les défauts de plus grande étendue de la crête alvéolaire nécessiteront une reconstruction plus importante. Pour cela il existe la greffe osseuse d'apposition qui est une technique de reconstruction des défauts osseux de volume important. Elle est le plus souvent indiquée pour la reconstruction osseuse en épaisseur avant mise en place d'implants dentaires. Nous développerons la technique de Khoury.

Dans certains cas, une combinaison de différents types de traitements sur un même site permet de trouver une réponse crédible et prévisible aux déficits osseux à gérer (62)

Le résultat sera correct si l'anatomie de la crête alvéolaire optimise le placement des implants. Par exemple la technique d'apposition prémaxillaire utilisant des greffes autologues fournit un volume osseux suffisant pour permettre une insertion et une stabilité optimales de l'implant. (63).

Les greffes osseuses, autogènes ou avec utilisation de biomatériaux et la régénération osseuse guidée avec mise en place de membranes sont fréquemment utilisées. Les techniques d'expansion, de distraction ou d'ostéotomies osseuses sont des alternatives intéressantes aux greffes et aux ROG.

- La technique de Khoury

La technique de reconstruction en trois dimensions de Khoury (64) consiste à réaliser un coffrage du mélange biomatériau et os autogène (un matériau de régénération, habituellement un mélange d'os autologue obtenu en grattant l'os et de biomatériau riche en facteurs de croissance), mis en place contre la surface osseuse résiduelle présente à l'aide de fragments osseux prélevés sur le patient, le tout étant recouvert d'une membrane qui servira de barrière empêchant ainsi la colonisation des cellules épithéliales et conjonctives, pour favoriser celle des ostéoblastes (65). Un des objectifs principaux du coffrage est d'acquiescer une excellente stabilité primaire.

Il s'agit donc d'une expansion alvéolaire par prélèvement autogène de lame osseuse scindée en deux parties distinctes qui seront vissées à l'extérieur des deux parois osseuses de l'alvéole (les lames seront plus hautes) puis associées à un comblement intermédiaire. Ce prélèvement autogène se situe habituellement dans l'angle de la partie externe de la mandibule au niveau rétro-molaire. Après un temps de cicatrisation de 6 mois à 1 an, on réintervient et on pose les implants. Cette technique est utilisée quand on ne peut pas poser d'implants très courts.

La technique de Khoury permet d'augmenter la crête osseuse en hauteur et épaisseur.

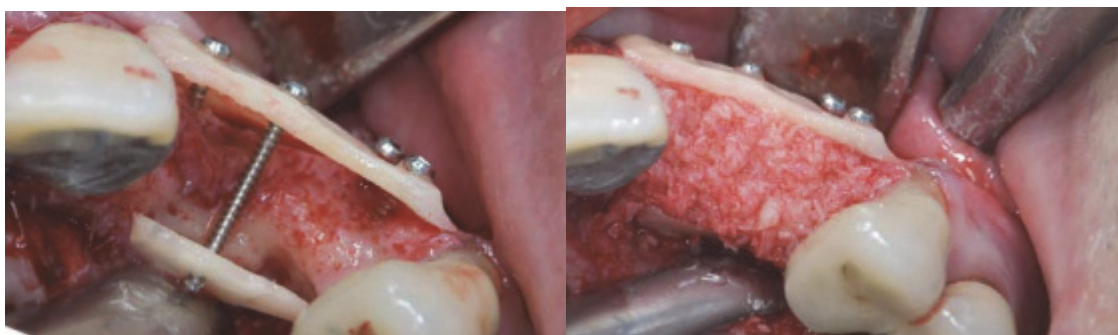


Fig. 46 : Mise en place de la lame osseuse corticale vestibulaire et palatine transfixée par la lame vestibulaire selon la technique de Khoury et comblement intermédiaire.(66)

b. Split technique : technique d'expansion alvéolaire transversale

L'expansion osseuse a été initialement développée par Tatum H. en 1979 (67). La technique du split décrit une expansion alvéolaire transversale par clivage. Il s'agit d'une technique chirurgicale pré-implantaire qui consiste en un élargissement des crêtes alvéolaires dans le sens transversal associé à un comblement intermédiaire (ROG) (68). Idéalement une largeur de crête de 3 mm est nécessaire (présence d'os spongieux) pour permettre un clivage aisé des deux tables osseuses. Néanmoins des clivages beaucoup plus fins sont rendus possibles par l'usage des piezotomes et l'apport complémentaire de ROG.

La technique d'expansion osseuse est née en alternative aux techniques conventionnelles de régénération pour les cas où le déficit osseux se situe en largeur et où les deux corticales (vestibulaire et linguale) du site implantaire sont intactes (69),(70).

Elle est utilisée quand la hauteur de l'os est suffisante mais que la crête osseuse est trop mince pour admettre un ou plusieurs implants. Elle peut être réalisée simultanément à la pose d'implants (69). Certains auteurs trouvent des résultats comparables, que les implants soient

posés immédiatement ou lors d'un second temps opératoire. Cette technique est associée à un taux de survie implantaire élevé (62)

Chiapasco et al. (2006) comparent les taux de succès et les taux de survie d'implants posés selon différentes techniques de régénération osseuse. L'expansion osseuse alvéolaire présente les taux de succès et de stabilité implantaire parmi les plus élevés des techniques d'augmentation.(71)

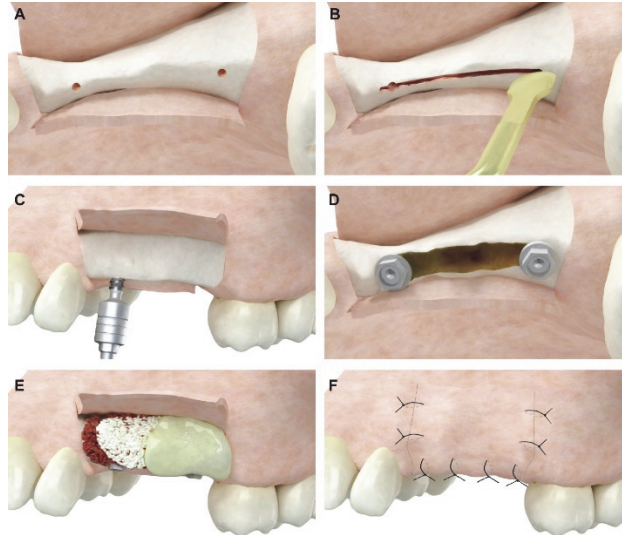


Fig. 47 : Schématisation des étapes successives de la technique du Split (72)

c. Sausage technique ou ROG pinsée

Le support osseux a, pendant de nombreuses années, guidé le positionnement implantaire. Or aujourd'hui, c'est le projet prothétique qui doit guider ce positionnement. Ainsi, le support osseux présentant un défaut doit être régénéré afin de positionner l'implant dans des conditions idéales respectant les conditions prothétiques.

La technique parodontale de Régénération tissulaire Guidée (RTG) est mise au point en 1982 par Nyman (73) (74). Le principe est d'utiliser une membrane jouant le rôle de barrière physique permettant une colonisation sélective du caillot par les cellules du desmodonte et d'empêcher les cellules épithéliales de coloniser le défaut. Concernant la régénération osseuse guidée (ROG), ce sont les cellules osseuses qui sont ciblées. Le principe est d'associer à notre membrane un matériau de comblement (autogreffe, allogreffe, xélogreffe). Ainsi, ce matériau permet de recréer le volume souhaité et de soutenir la membrane (75).

C'est le Professeur hongrois Urban qui a décrit la « Sausage technique » avec application de pins pour stabiliser cette membrane (76),(77) :

- En palatin / lingual selon le site traité
- En vestibulaire dans les zones apicales et latérales à la régénération osseuse guidée (ROG)

Cette technique permet de résoudre les problèmes de défauts osseux horizontaux. Dans la technique originale, le matériau utilisé est un mélange de Bio Oss® et d'os autogène. Il faut que la membrane soit : parfaitement appliquée sur le greffon, parfaitement stable et parfaitement recouverte. Ainsi, cette stabilisation sur les zones bordant le produit de comblement permet une bonne stabilité du matériau.

Cas clinique (75) :

- Patiente de 62 ans
- Nécessité d'avulsion de 21 en raison d'une mobilité terminale, une suppuration et un œdème
- Examen radiographique : parodontolyse terminale, corticale vestibulaire détruite

Dans cette situation l'extraction implantation immédiate ne peut être réalisée.

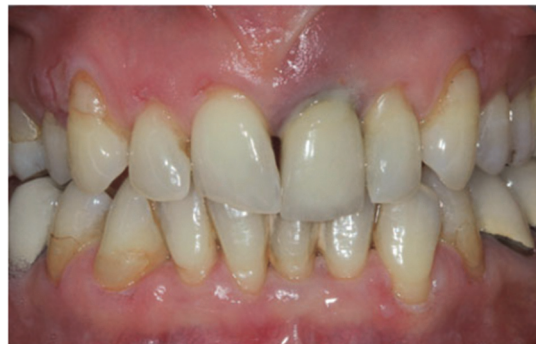

Fig. 48 : Photographie endobuccale vue vestibulaire, présence de suppuration.

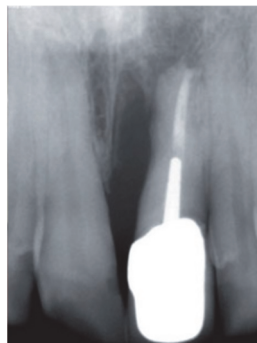

Fig. 49 : radiographie rétro-alvéolaire permettant d'identifier une lésion parodontale terminale 21.

Choix thérapeutique : avulsion de 21, aménagement osseux 8 semaines après l'extraction, implantation différée à 6 mois après la greffe

Choix de la temporisation : bridge collé transitoire. Un dispositif amovible risque de compromettre le succès de la greffe

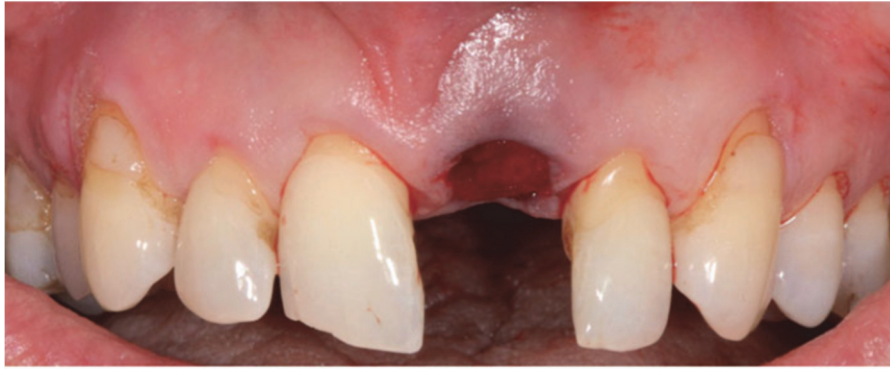

Fig. 50 : Situation post-extractionnelle.

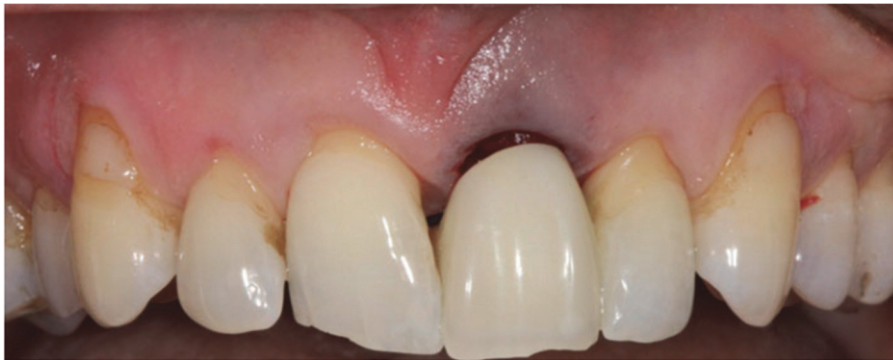

Fig. 51 : Solution de temporisation par bridge collé transitoire.

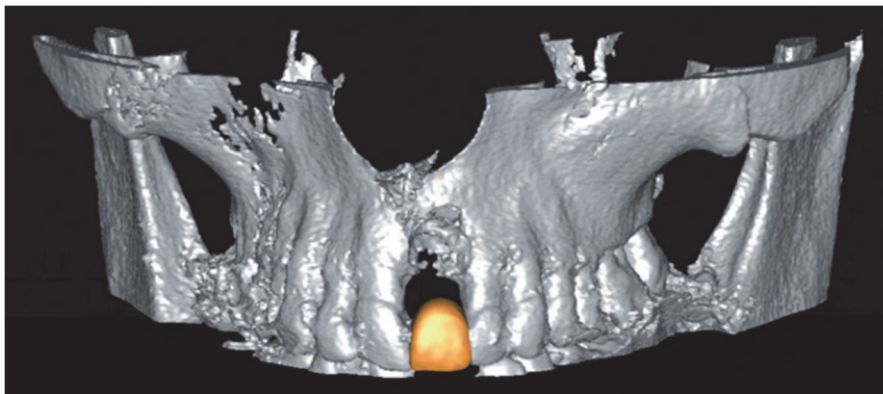


Fig. 52 : imagerie CBCT réalisé 8 semaines post-extractionnelle, nous pouvons noter le défaut osseux très important, l'absence de corticale.

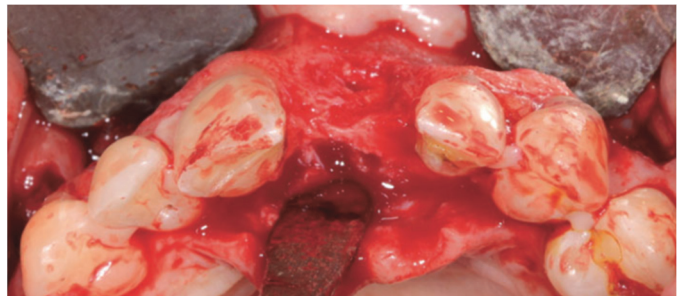
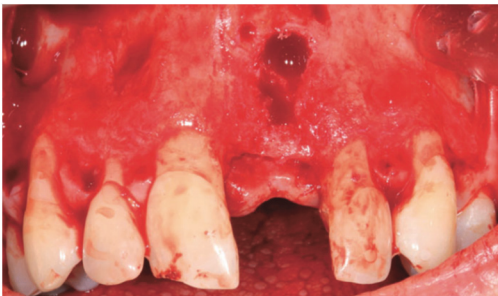
Fig. 53 et 54 : Vue clinique du défaut osseux vestibulaire (1) et occlusale (2).

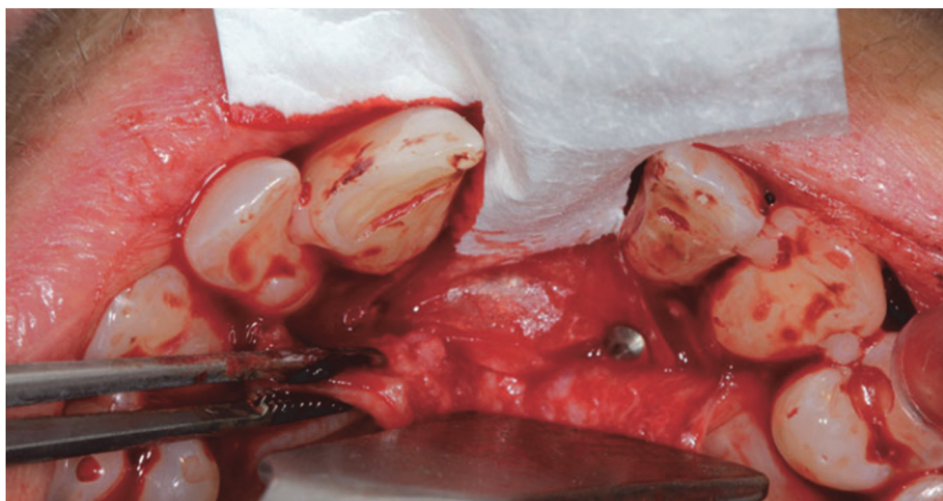

Fig. 55 : Mise en place des Pins palatins afin de bloquer et stabiliser la membrane.

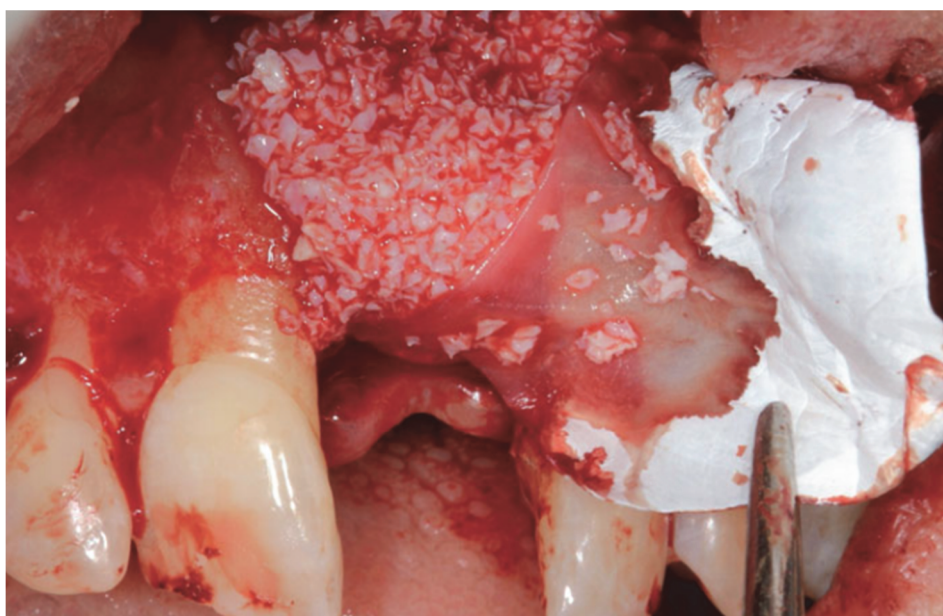

Fig. 56 : Mise en place du matériau de comblement, la membrane recouvrant la zone.

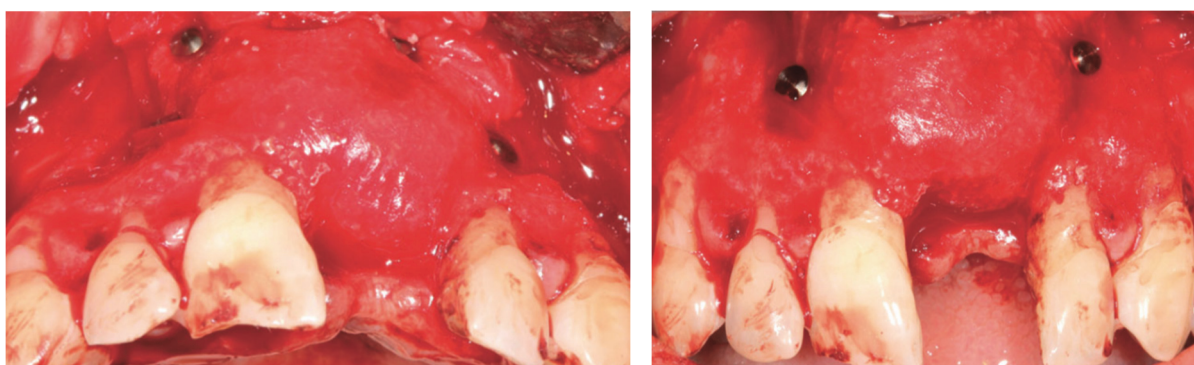


Fig. 57 et 58 : Pins positionnés dans les parties apicales et latérales.

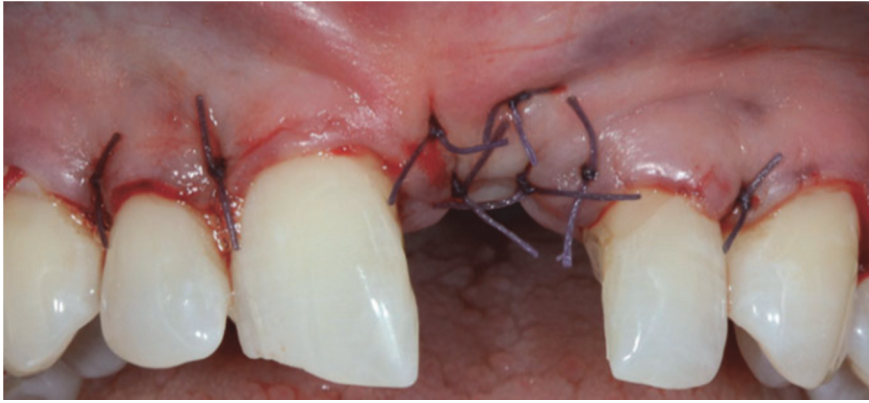


Fig. 59 : Sutures sans tension.

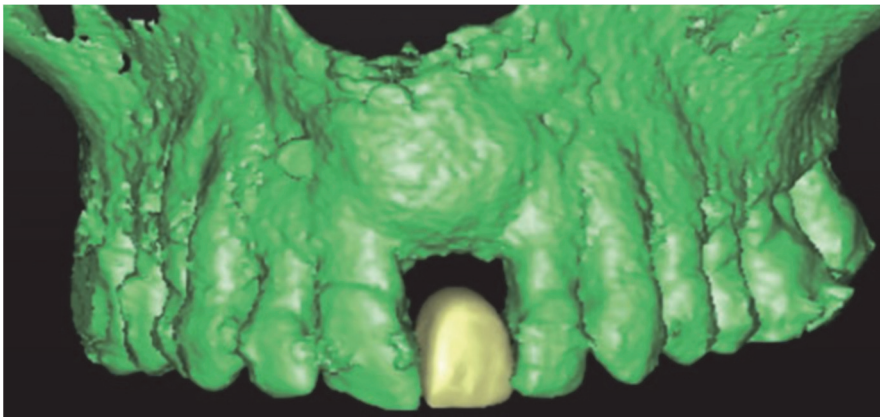


Fig. 60 : CBCT 6 mois post-greffe. Nous pouvons noter l'aspect compact et homogène du matériau. Le défaut osseux n'est plus présent.

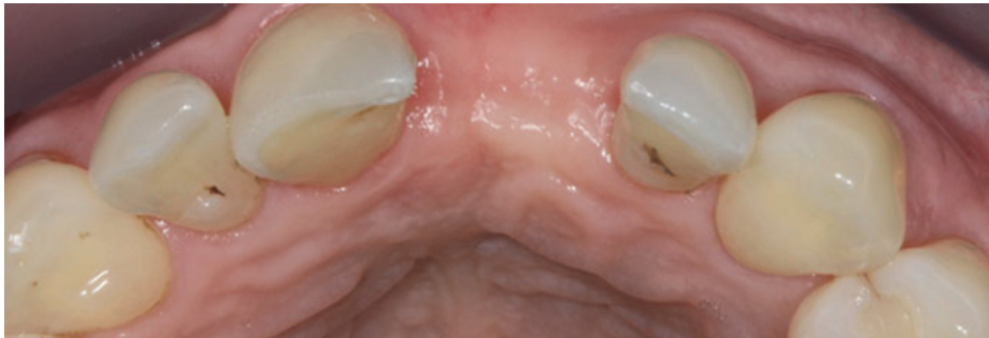

Fig. 61 : Aspect clinique 6 mois post-greffe.

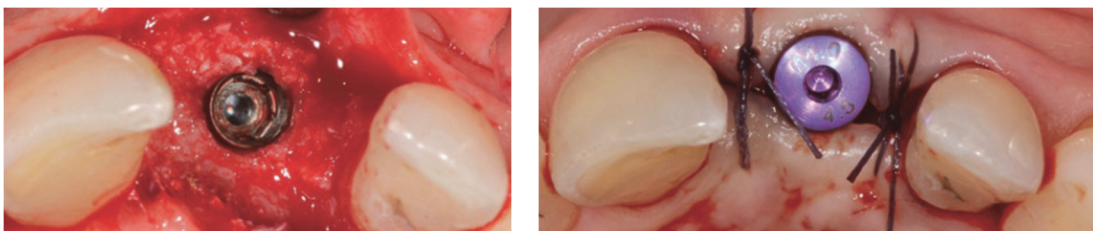


Fig. 62 et 63 : Mise en place de l'implant et pilier de cicatrisation dans des conditions osseuses favorables.

Ainsi, nous pouvons conclure que la régénération osseuse guidée utilisant des pins ou « Sausage technique » est une technique fiable pour les aménagements de défauts osseux horizontaux. Son utilisation permet d'obtenir des résultats esthétiques et d'avoir un implant positionné de manière favorable sur le plan osseux. La membrane permet de stabiliser le matériau de manière efficace.

2. Aménagements muqueux

Les intérêts de l'aménagement tissulaire du complexe muco-gingival ne sont plus à démontrer.

- Au niveau de la santé parodontale : le but est d'obtenir un parodonte épais autour de notre implant qui permettra la protection de l'os sous-jacent et une résistance accrue aux traumatismes (déflexion alimentaire, brossage traumatique etc...) permettant ainsi d'éviter l'apparition de recessions. Cela permettra aussi une meilleure hygiène car un parodonte épais s'irrite moins facilement qu'un parodonte fin au brossage. (78)
- Esthétique : l'aménagement muqueux va favoriser l'intégration esthétique de la couronne implantaire.

Les techniques d'aménagements sont multiples. Nous pouvons citer les techniques sans apport comme les lambeaux déplacés lorsque les tissus kératinisés avoisinants sont suffisants. Il existe également des techniques avec apports comme la greffe de gencive libre, (qui ne sera pas développée car peu utilisée en secteur antérieur donnant des résultats peu esthétiques) ainsi que la greffe de conjonctif enfouie (GCE), que nous allons développer, car elle offre de bons résultats lorsque le protocole est correctement réalisé.

A quel moment est-il intéressant d'intervenir pour réaliser un aménagement muqueux par rapport à la pose implantaire ? (79)

- a) Pré-chirurgie implantaire :
 - Indication : situation clinique présentant un déficit en Tissu kératinisé
 - But : recréer les conditions adéquates avant la phase implantaire
 - Où ? : généralement dans les secteurs édentés
 - Technique : avec apport de tissus kératinisé
- b) Per-chirurgie implantaire :
 - Technique sans apport
 - Indication : si les tissus environnants sont suffisants en quantité et en qualité
 - But : préserver l'anatomie existante ou optimiser la répartition tissulaire
 - Technique : lambeaux déplacés
 - Technique avec apport
 - Indication : déficit en tissus kératinisé
 - But : corriger ce déficit
 - Technique : GCE

c) Phase 2

- Technique sans apport ou avec apport possible

d) Post-chirurgie implantaire

Indication :

- Lorsque l'appréciation du volume et de la qualité des tissus mous n'a pas été correctement estimée lors des précédentes phases chirurgicales avant la mise en charge et que leurs modifications n'ont pas été intégrées au plan de traitement.
- Lorsque le phénotype péri-implantaire s'avère correct avant traitement mais que des modifications tissulaires apparaissent, à cause par exemple d'un défaut de positionnement implantaire.
- Lors du suivi implantaire il existe des modifications tissulaires pouvant générer des inflammations alertant le patient et/ou le praticien.
- Technique : GCE

Les objectifs de la restauration du complexe mucco-gingival sont esthétiques et fonctionnels.

De nombreuses techniques existent pour diverses indications, cependant le choix de la technique chirurgicale reste souvent une décision subjective et dépendante de l'expérience du chirurgien.

a. Greffe de conjonctif enfoui

La greffe de conjonctif enfoui désigne la greffe de tissus conjonctif que l'on place en position enfouie (c'est à dire sous l'épithélium gingival du patient).

Le site de prélèvement se trouve sur le patient, il s'agit d'une autogreffe. Il se situe la plupart du temps au niveau du palais. Le fait qu'il s'agisse d'une autogreffe (par rapport aux xéno greffes ou allogreffes) garantit des pourcentages de succès proches de 100%.

Le tissu conjonctif permet de modifier le morphotype gingival localement par une augmentation du volume. Il est le tissu nourricier de l'os et de la gencive car il héberge la vascularisation du parodonte.

L'augmentation du volume de tissu gingival consécutive à cette greffe de conjonctif permet d'optimiser les résultats esthétiques et d'obtenir des profils d'émergences autour des restaurations prothétiques fonctionnels.

Elle peut être réalisée plusieurs fois durant le plan de traitement : par exemple dans le cas d'une dent dont l'indication d'avulsion est posée mais qui présente une déhiscence, un conjonctif enfoui pourra être réalisé après l'avulsion pour obtenir une meilleure cicatrisation, et un second le jour de la pose de l'implant avec ROG. Le conjonctif sera greffé autour du provisoire. On pourra également réaliser cette technique plus tard dans le temps après modification du biotype au cours des années.

Présentation d'un cas clinique des Dr Keyvan DAVARPANAH et Dr Mithridade DAVARPANAH :

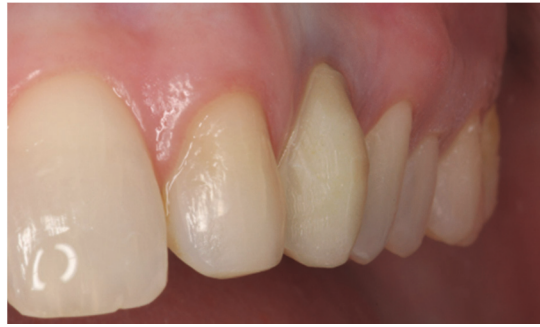

Fig. 64 : Situation pré-opératoire, on peut noter le manque de tissu kératinisé péri-implantaire autour de 23.

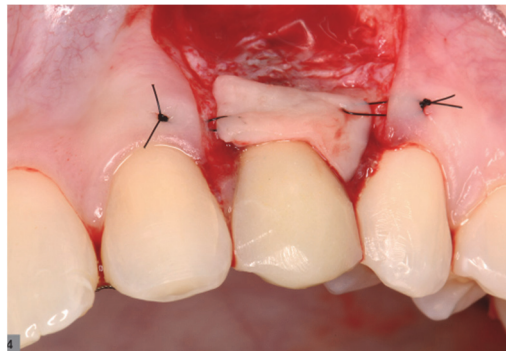


Fig. 65 : greffe de tissu conjonctif.

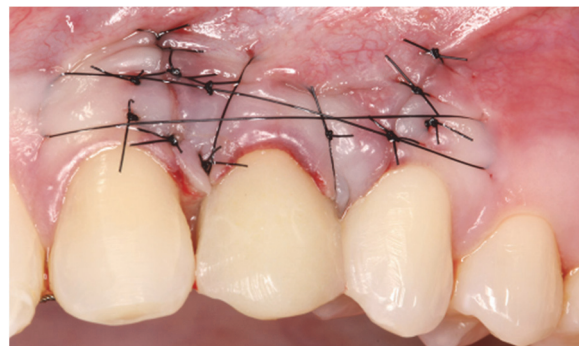

Fig. 66 : sutures de la greffe.

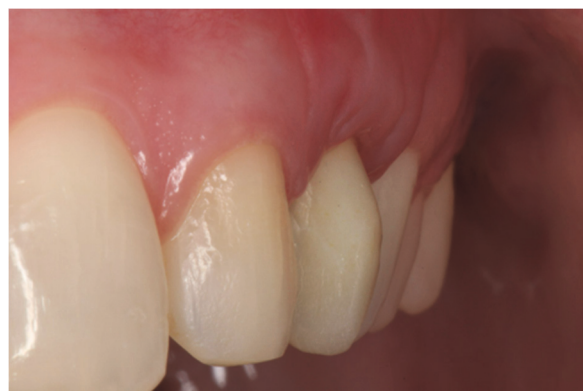

Fig. 67 : Photographie de la situation clinique post-opératoire après cicatrisation, on note le bandeau gingival péri-implantaire.

V. Les moyens prothétiques

1. Forme prothétique : de la prothèse de temporisation à la prothèse définitive

a. La prothèse transitoire

La temporisation en implantologie est définie comme « La phase prothétique entre l'édentation et la pose de la prothèse d'usage qui inclut dans sa durée les phases chirurgicales éventuelles de préparation du site, la phase chirurgicale de pose des implants et la phase de cicatrisation jusqu'à l'obtention de l'ostéointégration et de la maturation des tissus mous péri-implantaires. » par Rignon-Bret.(80)

Il est important de comprendre que dans cette notion de prothèse transitoire se trouve une nouvelle notion permettant de passer d'un état à un autre par transformation progressive et graduelle. Cette dernière, posée dans un temps limité, sera finalement remplacée par la prothèse d'usage aussi nommée « définitive ». De plus, différentes prothèses provisoires peuvent être mises en place. Cette prothèse temporaire devra donc être modifiée au fur et à mesure que notre plan de traitement évolue pour s'approcher dans sa morphologie et sa situation de la prothèse d'usage. Elle aura une action sur la maturation des tissus et sur l'occlusion. C'est cette prothèse de temporisation qui va être modifiée jusqu'à obtenir un « prototype » de la restauration d'usage. Ainsi, elle va servir de guide pour la cicatrisation des tissus péri-implantaires, et reflètera au maximum le projet prothétique. Savoir gérer cette phase est primordial pour optimiser l'esthétique des tissus péri-implantaire et prothétique.

Les objectifs de la prothèse provisoire sont les suivants (80) :

- Rétablir un édentement, et par la même occasion l'occlusion, les fonctions, l'esthétique, le confort psychologique.
- Valider le projet prothétique.
- Protéger le site opératoire et guider la cicatrisation.
- Aménagement des tissus mous péri-implantaires : Il s'agit d'un rôle majeur de la prothèse de temporisation : soutenir et de donner une forme adéquate aux tissus mous péri-implantaires avant la réalisation de la prothèse d'usage et ainsi aménager l'architecture de ces tissus par la création d'un profil d'émergence individualisé. Le terme « profil d'émergence » est défini par la zone de transition entre la section ronde de la plate-forme implantaire et la section de la couronne finale au niveau de la zone du collet. Les restaurations finales doivent être harmonieusement intégrées dans un contexte biologique et anatomique. La morphologie des tissus mous péri-implantaires doit idéalement ressembler à l'aspect de la gencive naturelle. C'est lors de cette phase de temporisation que les modifications sont effectuées par soustraction ou addition sur cette prothèse provisoire.
- Préparer les tissus mous à l'empreinte .
- Réaliser une mise en charge progressive des implants pour obtenir et maintenir l'ostéointégration.

Concernant l'édentement unitaire antérieur, la stabilité primaire de l'implant est le facteur déterminant du type de mise en charge et par conséquent du type de temporisation. Cette dernière est obligatoire car il s'agit d'une zone esthétique.

- Provisoire connecté à l'implant : couple de serrage supérieur à 35 N/cm

Au cours d'une séance où la dent concernée est enlevée, un implant est posé et une couronne provisoire implanto-portée est mise en place à la fin de l'intervention ou le lendemain. Cette procédure offre une solution confortable et très esthétique.

Lorsque l'implant est positionné, nous pouvons réaliser une mise en esthétique immédiate et connecter la prothèse provisoire à l'implant si celui-ci présente une stabilité primaire égale ou supérieure à 35N/Cm ou valeur ISQ > 70 (quotient de stabilité implantaire).

Ce protocole est appelé mise en esthétique immédiate car il n'y a pas de contraintes occlusales au niveau de la prothèse qui est en sous-occlusion pour éviter les micromouvements au niveau de l'implant non ostéointégré et correspond à une chirurgie en 1 temps (les implants ne sont pas mis en nourrice). Il s'agit de connecter à l'implant une prothèse transitoire fixe dont la finalité est la conservation du profil d'émergence préexistant. Le but de ce protocole est de conserver l'architecture muco-gingivale existante dans les techniques d'extraction implantation immédiate ou bien de le recréer dans le cas de crête édentée. Il faut garder à l'esprit qu'il s'agit d'une mise en esthétique et non d'une mise en fonction, c'est-à-dire que la couronne provisoire ne sera pas en occlusion avec les dents adjacentes.(81)

Cette couronne provisoire peut être issue :

1. Directement du projet prothétique réalisé sur l'empreinte optique de la situation initiale (fichier STL) fusionné avec notre planification (fichier DICOM), puis construit par CFAO en amont de la pose de l'implant, auquel cas il sera adapté et permettra de créer un profil d'émergence adapté. Un guide chirurgical usiné permettra de poser l'implant en concordance avec notre planification de manière précise.
2. Elle pourra également être issu d'un moulage de la dent extraite dans du silicone pour respecter l'état des tissus périphériques antérieurs si celui-ci est satisfaisant et obtenir un profil d'émergence similaire à l'état pré-implantaire.
3. Elle peut également être réalisée à partir d'une empreinte (optique ou conventionnelle) qui suit la pose de l'implant et sera connecté après fabrication, le soir de l'intervention si possible. Cette empreinte enregistrera le profil d'émergence initial après l'avulsion de la dent. Si le patient est édenté, une empreinte de la situation sera réalisée et le provisoire sera adapté et rebasé jusqu'à ce qu'il présente un profil adéquat pour la création d'un profil d'émergence favorable.

Technique du TEMPSHELL développée par Nobel :

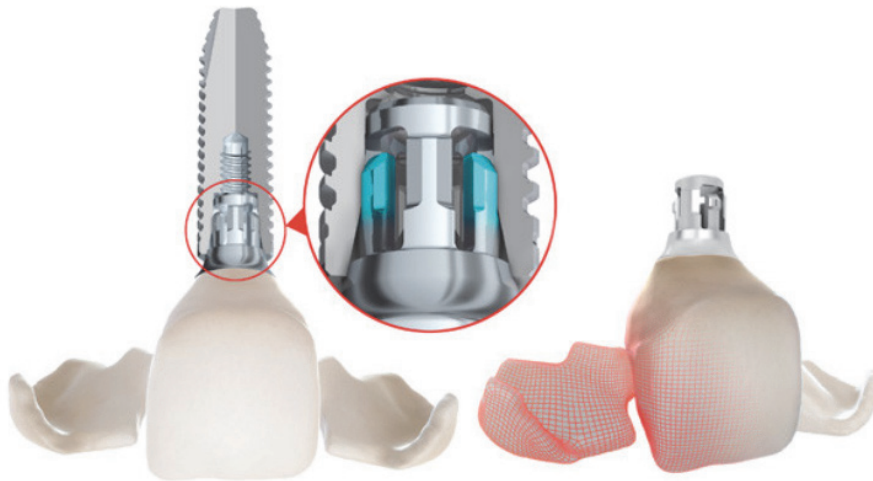


Fig. 68 : Schématisation d'une prothèse provisoire transvissée selon le protocole TEMPSHELL développée par Nobel Biocare avec son pilier provisoire Temporary Snap Abutment et implant Nobel Biocare.(82)

TempShell est une prothèse provisoire CFAO vissée le jour de la chirurgie, créée numériquement pour chaque patient et facile à régler en fonction de la position de l'implant. Elle est optimisée par la suite DTX Studio. (83)

Il s'agit d'un nouveau protocole développé par Nobel Biocare permettant la pose d'une prothèse provisoire transvissée personnalisée le jour de la chirurgie. Il présente l'avantage d'améliorer l'efficacité du traitement, d'offrir des résultats esthétiques rapides avec réduction du temps passé au fauteuil, mais également une temporisation en un clic : la prothèse provisoire est associée à un pilier provisoire Temporary Snap Abutment et un pilier multi-unit abutment Plus, avec une chape provisoire qui viendra se clipser, évitant tout recours aux fixations par vis pendant l'essayage. L'accès à cette vis est facilitée grâce au guide pour foret qui facilite la création du puit d'accès à la vis avec le foret apical. Les patients acceptent généralement plus volontiers ce processus grâce aux outils numériques et la collaboration entre le praticien et le laboratoire n'en est que meilleure pour un délai de traitement raccourci.

Les ailettes présentes sur les dents adjacentes permettent le repositionnement précis du provisoire avant la connexion à l'implant.

Etapes de traitement :

1. Acquisition CBCT
2. Prise d'empreinte : numérisation intra-orale
 - Soit optique (mandibule/maxillaire/occlusion)
 - Soit empreinte conventionnelle (prise d'empreinte, coulée du plâtre, +/- wax-up, numérisation des informations à l'aide d'un scanner de laboratoire)
3. Plan de traitement dans le logiciel DTX Studio Tm implant software

- SmartFusion : association des données de CBCT aux fichiers STL à partir d'un scanner intra-oral ou de laboratoire
 - SmartSetUp : wax up numérique calculé en fonction de la dentition du patient
 - Planification implantaire : à visée prothétique
 - Guide chirurgical : guide chirurgical virtuel que Nobel Biocare devra produire
4. Conception de la prothèse provisoire au laboratoire dentaire avec le logiciel DTX Studio Tm Lab.

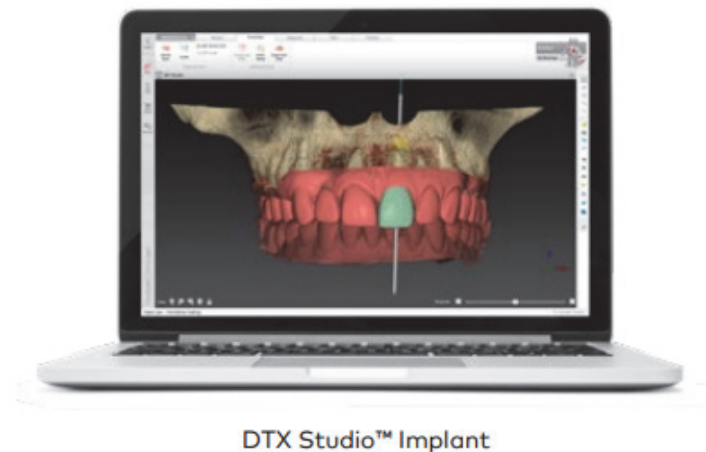


Fig. 69 : Logiciel DTX Studio Tm Lab.

- 5. Tempshell numérique : génération automatique du fichier stl de la restauration provisoire puis exportation du fichier stl et production de la prothèse provisoire au laboratoire
- 6. Mise en charge immédiate : le jour de la chirurgie la prothèse provisoire Tempshell est transformée en une restauration provisoire individualisée en utilisant des piliers provisoires standards Nobel Biocare
 - Provisoire non connecté à l'implant : couple de serrage inférieure a 35 N/cm

Il s'agit du protocole de mise en charge différé, lorsque la stabilité primaire de l'implant est inférieure à 35 N/cm.

Pour cela diverses option s'offrent à nous en fonction de la situation clinique (qualité des dents adjacentes etc..) (80)

- Bridge collé
- Bridge provisoire conventionnel
- TOBBI
- Gouttière thermoformée
- Collage d'une dent du commerce ou de la dent extraite

b. La prothèse définitive

- Empreinte par transfert personnalisé : technique physique ou numérique

Une fois l'ostéointégration de l'implant acquise, la maturation des tissus péri-implantaires obtenue associée à un profil d'émergence adapté, les étapes prothétiques de la prothèse définitive peuvent commencer. Une phase 2 intermédiaire sera nécessaire si l'implant a été mis en nourrice.

La maturation des tissus péri-implantaires autour de la prothèse provisoire permet la création d'un berceau gingival idéal pour la future réhabilitation prothétique. La réalisation d'un transfert d'empreinte personnalisé permet la reproduction de cet environnement péri-implantaire sur le modèle de travail et autorise ainsi la réalisation d'un profil d'émergence sous-gingival optimisé pour la prothèse d'usage (84). Cette démarche se réalise en plusieurs étapes :

- Dévissage de la prothèse temporaire (Fig. 70)
- Vissage de l'analogue d'implant à cette prothèse transitoire (Fig. 71)
- Embarquement de l'ensemble dans du silicone (Fig. 71)
- Après dévissage de l'élément transitoire, on visse le transfert d'implant sur l'analogue. L'anatomie du forme du profil d'émergence est enregistré dans le silicone à l'aide d'une résine chémostabilisable (ou autre matériau comme du composite)
- Le transfert personnalisé est prêt à l'emploi, vissé à l'implant (Fig. 72) (une radiographie de contrôle est nécessaire)
- Empreinte (Fig. 73)

Cas clinique P. Tavitian, A. Mazel (81) :

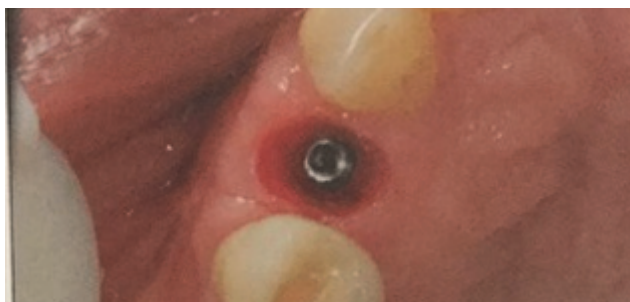


Fig. 70 : Aspect muqueuse au bout de 3 mois après chirurgie implantaire et provisoire dévissé.




Fig. 71 : Élément de temporisation vissé sur l'analogue d'implant, le tout inséré dans du silicone putty, et dévissage de la prothèse transitoire.

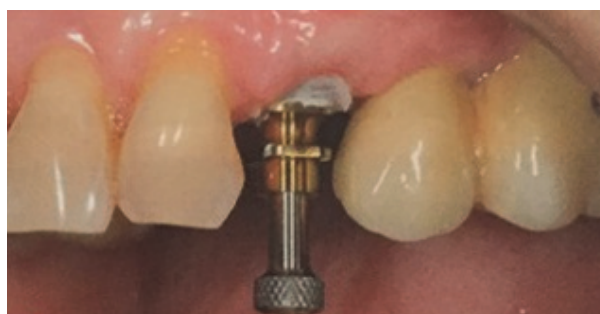


Fig. 72 : Après préparation du transfert d'empreinte personnalisé, celui-ci est vissé à l'implant, on remarque la restitution du profil d'émergence.

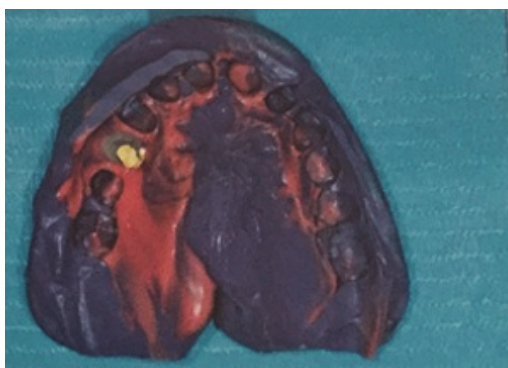


Fig. 73 : Empreinte emportant le transfert d'empreinte personnalisé, à destination du laboratoire.

Cette empreinte de positionnement implantaire peut aussi être réalisée de façon numérique à l'aide d'un scanner intra-oral afin d'enregistrer rapidement le profil d'émergence et de manière très précise. Cette empreinte se réalisera sur des transferts, les scan bodies associés à des capuchons d'empreinte appelés scan posts spécifiquement conçus pour cela. Le laboratoire nous fournira ainsi une prothèse adaptée avec un profil d'émergence reproduisant celui de la prothèse transitoire.

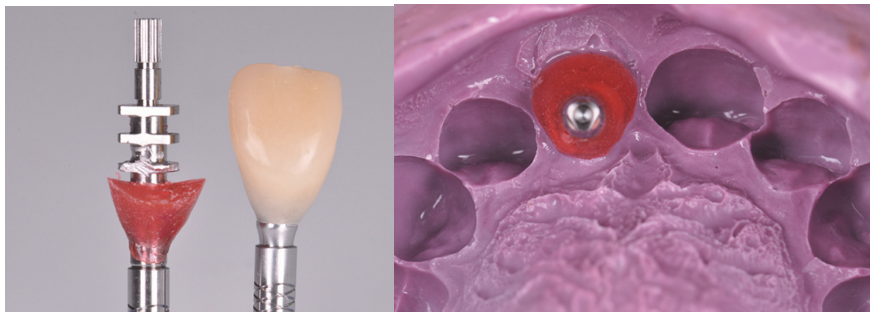

Fig. 74 et 75 : autre exemple de transfert d'empreinte personnalisé, à l'aide de résine chémopolymérisable reproduisant le profil d'émergence de la prothèse provisoire (51). Transfert d'empreinte personnalisé emporté dans l'empreinte à l'impregum (52). (38)

2. Les matériaux

En implantologie les matériaux sont choisis selon différents facteurs : les propriétés mécaniques, la biocompatibilité, l'esthétique mais également le coût.

a. **Partie implantaire**

Deux matériaux s'opposent pour la confection des implants : titane et zircone.

Les systèmes d'implants à base de titane, bien que considérés comme le gold standard pour la réhabilitation des espaces édentés, ont été critiqués pour de nombreux défauts inhérents. L'apparition de réactions d'hypersensibilité, les problèmes de biocompatibilité et une teinte grise inesthétique ont augmenté la demande de matériaux plus esthétiques et compatibles avec les tissus pour la fabrication d'implants (85).

Les implants en zircone sont une alternative prometteuse au titane avec une réponse supérieure des tissus mous, une biocompatibilité et une esthétique avec une ostéointégration comparable. Cependant, d'autres essais cliniques longitudinaux et comparatifs à long terme sont nécessaires pour valider la zircone comme alternative viable à l'implant en titane (85).

Une autre étude plus récente conclue que les implants en zircone constituent une alternative potentielle aux implants en titane, les critères d'évaluation étant la biocompatibilité et les propriétés mécanique (86).

b. Partie supra-implantaire

Les deux mêmes matériaux s'opposent concernant les piliers. Comme décrit précédemment, sur le plan esthétique, la zircone est plus esthétique que le titane. Cependant celle-ci est moins résistante à la fracture. Des techniques ont été développées afin de trouver une solution : il s'agit de réaliser des piliers hybride : une base en métal (titane) vient renforcer le pilier en zircone. Il est proposé que les piliers en zircone renforcés au titane fonctionnent de la même manière que les piliers en métal, et peuvent donc être recommandés comme alternative esthétique pour la restauration d'implants simples dans la région antérieure (87).

Concernant les couronnes implanto-portées, elles peuvent être réalisées de différentes manières :

- Zircone monobloc transvissée : la couronne est réalisée d'un seul tenant, puis est maquillée en surface à l'aide de colorants
- Zircone + céramique feldspathique stratifiée : l'infrastructure de la couronne est usinée dans un bloc de zircone, puis la céramique feldspathique est ajoutée en surface
- Disilicate de lithium monobloc : la couronne est usinée dans un bloc de disilicate, puis maquillée en surface
- Pilier hybride vissé et couronne collée : dans les cas où l'axe de l'implant est vestibulé, laissant apparaître le puit d'accès, on réalise un pilier hybride transvissé, sur lequel est scellé/collé une couronne céramo-céramique

3. Concept de « Platform switching »

Pour obtenir un résultat esthétique des restaurations implanto-portées dans le secteur antérieur, il est nécessaire de préserver le niveau osseux et les tissus mous péri-implantaires de façon pérenne (88). Le maintien du niveau osseux péri-implantaire est considéré comme un critère de succès des implants (89), (90).

Cette perte osseuse marginale circonférentielle, avec une composante verticale et horizontale d'environ 1 à 1,5 mm, semble être inévitable pour les implants juxta-osseux lorsqu'ils sont exposés dans l'environnement buccal à la suite de la connexion d'un pilier implantaire. Il est admis qu'elle s'étend jusqu'à la première spire. Considérée comme physiologique, elle est susceptible d'entraîner une récession des tissus mous péri-implantaires qui rend délicate la gestion de l'esthétique.(88)

En 1991, la société Implant Innovations a introduit sur le marché des implants de large diamètre (5 et 6 mm). Or, les piliers correspondants n'étaient pas disponibles, des implants de large diamètre ont reçu des piliers de diamètre standard (4,1 mm). Le suivi radiographique à long terme a permis d'observer une perte osseuse marginale plus faible autour des implants de large diamètre qu'autour des implants de diamètre « standard ». Le concept de platform switching a ainsi été introduit (91).

Il consiste en l'utilisation d'un pilier de diamètre plus petit venant s'emboîter dans une plateforme de plus grand diamètre (92).

Sur le plan esthétique, le système platform switching introduit des perspectives intéressantes par la propriété de limiter la perte osseuse circonférentielle. Il permet de réduire la résorption de la table osseuse vestibulaire et de préserver les tissus mous par rapport aux autres piliers qui ont le même diamètre que celui de l'implant. (93) Les intérêts de ce concept sont nombreux sur les plans biologique, biomécanique et esthétique(88).

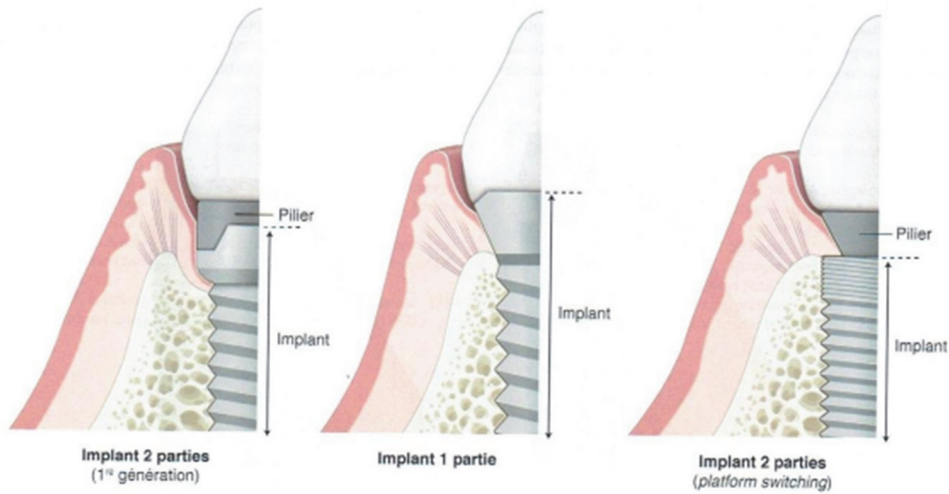


Fig. 76 : Illustration du concept platform switching (94)

Conclusion

Pour conclure, après avoir étudié les différentes stratégies thérapeutiques permettant d'optimiser l'esthétique en implantologie dans le cadre d'un édentement unitaire antérieur maxillaire, nous pouvons considérer qu'il est nécessaire de réaliser avant tout un plan de traitement réfléchi en concordance avec notre cas clinique et adapté au projet prothétique.

La réhabilitation prothétique implanto-portée doit être considérée dans son ensemble. Le positionnement implantaire et la santé des tissus péri-implantaires jouent un rôle primordial concernant l'esthétique, au même titre que la restauration prothétique. La gestion de la temporisation est une étape clé dans notre plan de traitement qu'il faudra savoir gérer afin de garantir un succès esthétique.

Les technologies actuelles et leur constante évolution permettent une projection pour le patient et le praticien avant même la réalisation du moindre geste opératoire. Elles répondent bien aux obligations de moyens nécessaires pour le traitement des édentements en secteur esthétique.

Il faut garder à l'esprit que c'est le projet prothétique qui guide la chirurgie et non l'inverse.

Table des figures

Fig. 1 :	Plans esthétiques de référence. On retrouve ainsi la ligne des collets perpendiculaire à la ligne bi-commissurale, ainsi que la ligne des bords libres des incisives centrales maxillaires. Le PSM se confond avec le milieu inter-incisif	2
Fig. 2 et 3 :	Mise en place du dispositif Ditramax®	4
Fig. 4 :	Les 4 classes définissant les différents sourires.....	4
Fig. 5 :	Classification du sourire selon Liébart et collaborateurs.....	4
Fig. 6 :	Les cinq éléments du Pink Esthetic Score modifié par Belser	6
Fig. 7 :	Les cinq éléments du White Esthetic Score Secteur antérieur et implants	7
Fig. 8 :	Sourire d'une femme de 38 ans, SEI évalué à 2/10	8
Fig. 9 :	Sourire d'une femme de 32 ans, SEI évalué à 9/10	8
Fig.10 :	Schématisation des étapes successives sur traitement avec l'utilisation du DSD.	10
Fig. 11 et 12 :	Planification sur fichier DICOM	12
Fig. 13 et 14 :	Simulation du positionnement implantaire en fonction de projet prothétique	12
Fig. 15 et 16 :	Distances proximales implant-implant et implant-dent pour des implants standards de 4 mm	14
Fig. 17 :	Bord vestibulaire du col de l'implant.....	14
Fig 18 :	Distance minimum de 4 mm entre point de contact et sommet du septum entre deux dents implanto-portées.....	15
Fig. 19 :	Pilier ASC® et son tournevis Omnigrip.....	18
Fig. 20 et 21 :	La solution AxIN® angulée permet une sortie cingulaire alors que l'implant s'inscrit dans l'anatomie naturelle de la dent remplacée et de son alvéole osseuse	18
Fig. 22 et 23 :	comparaison clinique d'un composant transitoire droit (0°) qui émerge dans le bord libre de la dent et d'un composant transitoire angulé AxIN à 10° qui ramène l'émergence au niveau du cingulum	19
Fig. 24 :	Implant Inverta deep conical – Co-Axis	19
Fig. 25 et 26 :	Avulsion atraumatique et forage par chirurgie guidée.	21
Fig. 27 et 28 :	Mise en place de l'implant et comblement de l'espace implant/paroi osseuse vestibulaire par xéno greffe.	21
Fig. 29 et 30 :	Empreinte de la face vestibulaire de la dent extraite pour réaliser un provisoire personnalisé puis restauration provisoire transvissé.	22
Fig. 31 :	Vue clinique provisoire en place et greffe de conjonctif enfouie réalisée.	22
Fig. 32 :	Cicatrisation 5 mois post opératoire, on peut apercevoir la présence en bonne quantité de tissus kératinisé, convexité vestibulaire et profil d'émergence conservé.	22
Fig. 33 :	Synthèse des étapes cliniques de la technique du Socket-shield	24
Fig. 34 et 35 :	Madame X, RAS santé, avec dent n°11 fissurée, indication d'extraction, ligne du sourire haute.	25
Fig. 36 :	Cliniquement au sondage : corticale vestibulaire intacte et biotype parodontal épais. ..	25
Fig. 37 :	Vue clinique après dépose de la prothèse, la racine a été séparée pour isoler un fragment vestibulaire, 2 mm sous le rebord du sulcus.	25
Fig 38 :	Implant mis en place en position palatine et un matériau de comblement est interposé entre le fragment et l'implant.	25
Fig. 39 et 40 :	Mise en place de la couronne transitoire, intégration esthétique gingivale.....	25
Fig. 41 :	Radiographie rétro-alvéolaire post-opératoire après la mise en place de l'implant et de la couronne provisoire.....	26

Fig. 42 et 43 : Après trois mois de cicatrisation post-opératoire, la dépose de la couronne temporaire laisse apparaître le profil d'émergence et la qualité de la muqueuse que l'on peut retrouver sur la vue vestibulaire. La couronne provisoire est concave en vestibulaire ce qui permet de laisser la place aux tissus mous. L'empreinte pour la couronne définitive peut être réalisée.	26
Fig. 44 et 45 : Résultat très esthétique, prothèse définitive céramique en bouche.	26
Fig. 46 : Mise en place de la lame osseuse corticale vestibulaire et palatine transfixée par la lame vestibulaire selon la technique de Khoury et comblement intermédiaire	30
Fig. 47 : Schématisation des étapes successives de la technique du Split	31
Fig. 48 : Photographie endobuccale vue vestibulaire, présence de suppuration.	32
Fig. 49 : Radiographie rétro-alvéolaire permettant d'identifier une lésion parodontale terminale 21.	32
Fig. 50 : Situation post-extractionnelle.	33
Fig. 51 : Solution de temporisation par bridge collé transitoire.	33
Fig. 52 : Imagerie CBCT réalisé 8 semaines post-extractionnelle, nous pouvons noter le défaut osseux très important, l'absence de corticale.	33
Fig. 53 et 54 : Vue clinique du défaut osseux vestibulaire et occlusale	33
Fig. 55 : Mise en place des Pins palatins afin de bloquer et stabiliser la membrane.	34
Fig. 56 : Mise en place du matériau de comblement, la membrane recouvrant la zone.	34
Fig. 57 et 58 : Pins positionnés dans les parties apicales et latérales.	34
Fig. 59 : Sutures sans tension.	35
Fig. 60 : CBCT 6 mois post-greffe. Nous pouvons noter l'aspect compact et homogène du matériau. Le défaut osseux n'est plus présent.	35
Fig. 61 : Aspect clinique 6 mois post-greffe.	35
Fig. 62 et 63 : Mise en place de l'implant et pilier de cicatrisation dans des conditions osseuses favorables.	35
Fig. 64 : Situation pré-opératoire, on peut noter le manque de tissus kératinisé péri-implantaire autour de 23.	38
Fig. 65 : greffe de tissus conjonctif.	38
Fig. 66 : sutures de la greffe.	38
Fig. 67 : Photographie de la situation clinique post-opératoire après cicatrisation, on note le bandeau gingival péri-implantaire.	38
Fig. 68 : Schématisation d'une prothèse provisoire transvissée selon le protocole TEMPSHELL développée par Nobel Biocare avec son pilier provisoire Temporary Snap Abutment et implant Nobel Biocare	41
Fig. 69 : Logiciel DTX Studio Tm Lab.	42
Fig. 70 : Aspect muqueuse au bout de 3 mois après chirurgie implantaire et provisoire dévissé. .	44
Fig. 71 : Élément de temporisation vissé sur l'analogue d'implant, le tout inséré dans du silicone putty, et dévissage de la prothèse transitoire.	44
Fig. 72 : Après préparation du transfert d'empreinte personnalisé, celui-ci est vissé à l'implant, on remarque la restitution du profil d'émergence.	44
Fig. 73 : Empreinte emportant le transfert d'empreinte personnalisé à destination du laboratoire.	44
Fig. 74 et 75 : Autre exemple de transfert d'empreinte personnalisé, à l'aide de résine chémodépolymérisable reproduisant le profil d'émergence de la prothèse provisoire. Transfert d'empreinte personnalisé emporté dans l'empreinte à l'impregum	45
Fig. 76 : Illustration du concept platform switching	47

Bibliographie

1. Sette et al. - 2014 - Analyse biométrique des symétries/asymétries faciales nov 2021.
2. Lu KH. Harmonic analysis of the human face. *Biometrics*. juin 1965;21:491-505.
3. Lombardi RE. The principles of visual perception and their clinical application to denture esthetics. *J Prosthet Dent*. avr 1973;29(4):358-82.
4. Dodds M, Laborde G, Devictor A, Maille G, Sette A, Margossian P. Les références esthétiques : la pertinence du diagnostic au traitement. 2014;14:8.
5. Margossian P, Vuillemin M, Sette A, Andrieu P, Laborde G. Ditramaxâ : le trait d'union entre le cabinet et le laboratoire. 2016;(173):10.
6. M. Liebart, Caroline Fouque-Deruelle, A. Borghetti et coll. Smile Line and Periodontium Visibility, 2004.
7. P. Magne, U. Belser. Restaurations adhésives en céramique sur dents antérieures - Approche biomimétique.
8. Noharet R. Secteur Antérieur et Implants : Défi esthétique. In 2014. p. 121-38.
9. Garabetyan J, Malet J, Kerner S, Detzen L, Carra MC, Bouchard P. The relationship between dental implant papilla and dental implant mucosa around single-tooth implant in the esthetic area: A retrospective study. *Clin Oral Implants Res*. déc 2019;30(12): 1229-37.
10. Fürhauser R, Florescu D, Benesch T, Haas R, Mailath G, Watzek G. Evaluation of soft tissue around single-tooth implant crowns: the pink esthetic score. *Clin Oral Implants Res*. déc 2005;16(6):639-44.
11. Belser UC, Grütter L, Vailati F, Bornstein MM, Weber HP, Buser D. Outcome evaluation of early placed maxillary anterior single-tooth implants using objective esthetic criteria: a cross-sectional, retrospective study in 45 patients with a 2- to 4-year follow-up using pink and white esthetic scores. *J Periodontol*. janv 2009;80(1):140-51.
12. M. Berteretche, Esthétique en odontologie : Secteur antérieur et implants : défi esthétique In : JPIO, Cdp 2014.
13. Rotundo R, Nieri M, Bonaccini D, Mori M, Lamberti E, Massironi D, et al. The Smile Esthetic Index (SEI): A method to measure the esthetics of the smile. An intra-rater and inter-rater agreement study. *Eur J Oral Implantol*. 2015;8(4):397-403.
14. Rotundo R, Nieri M, Bonaccini D, Mori M, Lamberti E, Massironi D, et al. The Smile Esthetic Index (SEI): A method to measure the esthetics of the smile. An intra-rater and inter-rater agreement study. *Eur J Oral Implantol*. 2015;8(4):397-403.
15. Noharet R, Clément M, Gaillard C, Coachman C. Analyse diagnostique d'un traitement esthétique : 2015;4.

16. C. Gaillard, C. Riera. Le smile design : un outil pour la planification des traitements esthétiques et fonctionnels. 2016 in Le Fil Dentaire.
17. Finelle G, Lehmann N, Coachman C. Technique de prévisualisation du sourire dans la réhabilitation implantaire du secteur antérieur. :13.
18. Dada K, Pariente L, Toussaint L, Daas M. Le Digital Workflow [Internet]. L'Information Dentaire. nov 2021.
19. Bouchard et coll. Stabilité des tissus mous péri-implantaire : aspects chirurgicaux in : Parodontologie Dentisterie implantaires p333-335, Lavoisier. In.
20. Kapos T, Evans C. CAD/CAM technology for implant abutments, crowns, and superstructures. *Int J Oral Maxillofac Implants*. 2014;29 Suppl:117-36.
21. Michelinakis G, Apostolakis D, Kamposiora P, Papavasiliou G, Özcan M. The direct digital workflow in fixed implant prosthodontics: a narrative review. *BMC Oral Health*. 21 janv 2021;21(1):37.
22. Chen P, Nikoyan L. Guided Implant Surgery: A Technique Whose Time Has Come. *Dent Clin North Am*. janv 2021;65(1):67-80.
23. Pascual D, Vaysse J. [Guided and computer-assisted implant surgery and prosthetic: The continuous digital workflow]. *Rev Stomatol Chir Maxillofac Chir Orale*. févr 2016;117(1):28-35.
24. Block MS, Emery RW, Lank K, Ryan J. Implant Placement Accuracy Using Dynamic Navigation. *Int J Oral Maxillofac Implants*. févr 2017;32(1):92-9.
25. Friberg B, Ahmadzai M. A prospective study on single tooth reconstructions using parallel walled implants with internal connection (NobelParallel CC) and abutments with angulated screw channels (ASC). *Clin Implant Dent Relat Res*. avr 2019;21(2): 226-31.
26. Gjelvold B, Sohrabi MM, Chrcanovic BR. Angled Screw Channel: An Alternative to Cemented Single-Implant Restorations--Three Clinical Examples. *Int J Prosthodont*. févr 2016;29(1):74-6.
27. P. Margossian, S. Pasquier, G. Philip, Solution transitoire AxIN® Angulé 2017.
28. Vandeweghe S, Cosyn J, Thevissen E, Van den Berghe L, De Bruyn H. A 1-year prospective study on Co-Axis implants immediately loaded with a full ceramic crown. *Clin Implant Dent Relat Res*. mai 2012;14 Suppl 1:e126-138.
29. Schulte W, Heimke G. [The Tübinger immediate implant]. *Quintessenz*. juin 1976;27(6): 17-23.
30. Schulte W, Kleineikenscheidt H, Schareyka R, Heimke G. [Concept and testing of the Tübingen immediate implant]. *Dtsch Zahnarzt Z*. mai 1978;33(5):319-25.
31. Felice P, Zucchelli G, Cannizzaro G, Barausse C, Diazzi M, Trullenque-Eriksson A, et al. Immediate, immediate-delayed (6 weeks) and delayed (4 months) post-extractive single implants: 4-month post-loading data from a randomised controlled trial. *Eur J Oral Implantol*. 2016;9(3):233-47.


32. L'extraction Implantation Immédiate avec Mise en Fonction Différée: Protocole Opératoire Rouen | Dr Pierre Wautier Dentiste - Implants Dentaires Rouen [Internet]. [cité 28 janv 2022].
33. Kan JYK, Rungcharassaeng K, Lozada JL, Zimmerman G. Facial gingival tissue stability following immediate placement and provisionalization of maxillary anterior single implants: a 2- to 8-year follow-up. *Int J Oral Maxillofac Implants*. févr 2011;26(1):179-87.
34. Silverstein S. Immediate Implant Solution to Improve Long-Term Esthetics, Enhance Patient Satisfaction. *Compend Contin Educ Dent*. avr 2021;42(4):g1-4.
35. Araújo MG, Silva CO, Souza AB, Sukekava F. Socket healing with and without immediate implant placement. *Periodontol 2000*. févr 2019;79(1):168-77.
36. Botticelli D, Berglundh T, Lindhe J. Hard-tissue alterations following immediate implant placement in extraction sites. *Journal of Clinical Periodontology*.
37. Yoshino S, Kan JYK, Rungcharassaeng K, Roe P, Lozada JL. Effects of connective tissue grafting on the facial gingival level following single immediate implant placement and provisionalization in the esthetic zone: a 1-year randomized controlled prospective study. *Int J Oral Maxillofac Implants*. avr 2014;29(2):432-40.
38. Margossian P. et all, Extraction – implantation – mise en esthétique immédiate 2019.
39. Y. Lauerjat, L. Bordes, Intérêt clinique de l'extraction-implantation immédiate, in: *Le fil dentaire*, 2010.
40. Novaes AB, Marcaccini AM, Souza SLS, Taba M, Grisi MFM. Immediate placement of implants into periodontally infected sites in dogs: a histomorphometric study of bone-implant contact. *Int J Oral Maxillofac Implants*. juin 2003;18(3):391-8.
41. Gluckman H, Du Toit J, Salama M. The Pontic-Shield: Partial Extraction Therapy for Ridge Preservation and Pontic Site Development. *Int J Periodontics Restorative Dent*. juin 2016;36(3):417-23.
42. Araújo MG, Sukekava F, Wennström JL, Lindhe J. Ridge alterations following implant placement in fresh extraction sockets: an experimental study in the dog. *J Clin Periodontol*. juin 2005;32(6):645-52.
43. Botticelli D, Berglundh T, Lindhe J. Hard-tissue alterations following immediate implant placement in extraction sites. *J Clin Periodontol*. oct 2004;31(10):820-8.
44. H. Atoun et coll. La technique du « socket-shield » serie de cas et synthèse de la littérature, in *titane, dent implant & parodonte*, Quintessence 2020.
45. Hürzeler MB, Zuhr O, Schupbach P, Rebele SF, Emmanouilidis N, Fickl S. The socket-shield technique: a proof-of-principle report. *J Clin Periodontol*. sept 2010;37(9):855-62.
46. Abd-Elrahman A, Shaheen M, Askar N, Atef M. Socket shield technique vs conventional immediate implant placement with immediate temporization. *Randomized clinical trial. Clinical Implant Dentistry and Related Research*. 1 août 2020;22.

47. Gluckman H, Du Toit J, Salama M. The Pontic-Shield: Partial Extraction Therapy for Ridge Preservation and Pontic Site Development. *The International journal of periodontics & restorative dentistry*. 1 mai 2016;36:417-23.
48. Howard Gluckman, Maurice Salama, Jonathan Du Toit, Une évaluation rétrospective de 128 cas d'emboîture dans la zone esthétique et les sites postérieurs : thérapie d'extraction partielle avec un suivi allant jusqu'à 4 ans, 2017.
49. Lilet R, Desiron M, Finelle G, Lecloux G, Seidel L, Lambert F. Immediate implant placement combining socket seal abutment and peri-implant socket filling: A prospective case series. *Clin Oral Implants Res*. janv 2022;33(1):33-44.
50. Paul Monneyron. Pilier SSA « Sealing Socket Abutment » en technique directe dans les cas d'extraction-implantation immédiate en secteur postérieur : intérêts et limites. *Médecine humaine et pathologie*. 2019. (dumas-02531305).
51. Finelle G, Sanz-Martín I, Knafo B, Figué M, Popelut A. Digitalized CAD/CAM protocol for the fabrication of customized sealing socket healing abutments in immediate implants in molar sites. *Int J Comput Dent*. 2019;22(2):187-204.
52. Finelle G, Lee SJ. Guided Immediate Implant Placement with Wound Closure by Computer-Aided Design/Computer-Assisted Manufacture Sealing Socket Abutment: Case Report. *Int J Oral Maxillofac Implants*. avr 2017;32(2):e63-7.
53. Doutré N. Conception d'un pilier de cicatrisation anatomique par CFAO directe lors d'une implantation immédiate en secteur molaire. 2019;96.
54. Alexopoulou M, Lambert F, Knafo B, Popelut A, Vandenberghe B, Finelle G. Immediate implant in the posterior region combined with alveolar ridge preservation and sealing socket abutment: A retrospective 3D radiographic analysis. *Clin Implant Dent Relat Res*. févr 2021;23(1):61-72.
55. De Rouck T, Collys K, Wyn I, Cosyn J. Instant provisionalization of immediate single-tooth implants is essential to optimize esthetic treatment outcome. *Clin Oral Implants Res*. juin 2009;20(6):566-70.
56. Doliveux S, Jamjoom FZ, Finelle G, Hamilton A, Gallucci GO. Preservation of Soft Tissue Contours Using Computer-Aided Design/Computer-Assisted Manufacturing Healing Abutment with Guided Surgery in the Esthetic Area: Case Report. *Int J Oral Maxillofac Implants*. févr 2020;35(1):e15-20.
57. Nicolas Fridman,Extraction-conservation alvéolaire à visée implantaire : stratégie thérapeutique, In : *Med Buccale Chir Buccale* 2015;21:141-147.
58. Avila-Ortiz G, Elangovan S, Kramer KWO, Blanchette D, Dawson DV. Effect of alveolar ridge preservation after tooth extraction: a systematic review and meta-analysis. *J Dent Res*. oct 2014;93(10):950-8.
59. Schropp L, Wenzel A, Kostopoulos L, Karring T. Bone healing and soft tissue contour changes following single-tooth extraction: a clinical and radiographic 12-month prospective study. *Int J Periodontics Restorative Dent*. août 2003;23(4):313-23.

60. Araújo MG, Silva CO, Misawa M, Sukekava F. Alveolar socket healing: what can we learn? *Periodontol 2000*. juin 2015;68(1):122-34.
61. M.-N. Baccar B. Laure F. Sury G. Romieux B. Bonin D. Goga, La greffe d'apposition à visée pré-implantaire pour édentation maxillaire antérieure: Étude rétrospective de 36 cas, *Revue de Stomatologie et de Chirurgie Maxillo-faciale* Volume 106, numéro 3 , juin 2005, pages 149-151.
62. Bravi F, Bruschi GB, Ferrini F. A 10-year multicenter retrospective clinical study of 1715 implants placed with the edentulous ridge expansion technique. *Int J Periodontics Restorative Dent*. déc 2007;27(6):557-65.
63. Baccar MN, Laure B, Sury F, Romieux G, Bonin B, Goga D. [Pre-implantation apposition grafts for edentulous anterior maxillary. Retrospective study of 36 patients]. *Rev Stomatol Chir Maxillofac*. juin 2005;106(3):149-51.
64. Khoury F, Hanser T. Three-Dimensional Vertical Alveolar Ridge Augmentation in the Posterior Maxilla: A 10-year Clinical Study. *Int J Oral Maxillofac Implants*. avr 2019;34(2):471-80.
65. Bouzaidi SIE. L'augmentation osseuse tridimensionnelle par la technique sandwich :105.
66. Nicolas Davido, L'os autogène pour la gestion des défauts osseux verticaux, in *Dentoscope 2022*.
67. Chanavaz M, Donazzan M, Ferri J, Tatum H, Francke JP, Fenart R. [Sinus augmentation. Statistical evaluation of 15 years of surgical experience (Manuel Chanavaz, 1979-1994)]. *Rev Stomatol Chir Maxillofac*. 1995;96(4):267-73.
68. Simion M, Baldoni M, Zaffe D. Jawbone enlargement using immediate implant placement associated with a split-crest technique and guided tissue regeneration. *Int J Periodontics Restorative Dent*. 1992;12(6):462-73.
69. Sethi A, Kaus T. Maxillary ridge expansion with simultaneous implant placement: 5-year results of an ongoing clinical study. *Int J Oral Maxillofac Implants*. août 2000;15(4):491-9.
70. Scipioni A, Bruschi GB, Calesini G. The edentulous ridge expansion technique: a five-year study. *Int J Periodontics Restorative Dent*. oct 1994;14(5):451-9.
71. Chiapasco M, Ferrini F, Casentini P, Accardi S, Zaniboni M. Dental implants placed in expanded narrow edentulous ridges with the Extension Crest device. A 1-3-year multicenter follow-up study. *Clin Oral Implants Res*. juin 2006;17(3):265-72.
72. Eduardo Anitua et coll. Is Alveolar Ridge Split a Risk Factor for Implant Survival? In : *Journal of Oral and Maxillofacial surgery* 2016.
73. Nyman S, Lindhe J, Karring T, Rylander H. New attachment following surgical treatment of human periodontal disease. *J Clin Periodontol*. juill 1982;9(4):290-6.
74. Nyman S, Karring T, Bergenholtz G. Bone regeneration in alveolar bone dehiscences produced by jiggling forces. *J Periodontal Res*. mai 1982;17(3):316-22.
75. P.-M. Verdalle, Rog pinsée : la Sausage technique. In : *Le fil dentaire* 2017.

76. Urban IA, Nagursky H, Lozada JL. Horizontal ridge augmentation with a resorbable membrane and particulated autogenous bone with or without anorganic bovine bone-derived mineral: a prospective case series in 22 patients. *Int J Oral Maxillofac Implants.* avr 2011;26(2):404-14.
77. Urban IA, Nagursky H, Lozada JL, Nagy K. Horizontal ridge augmentation with a collagen membrane and a combination of particulated autogenous bone and anorganic bovine bone-derived mineral: a prospective case series in 25 patients. *Int J Periodontics Restorative Dent.* juin 2013;33(3):299-307.
78. S. Albaret. Apport du tissu conjonctif en implantologie. In : *Le fil dentaire*, 2015.
79. Bouchard et coll. Stabilité des tissus mous péri-implantaire : aspects chirurgicaux in : *Parodontologie Dentisterie implantaires* p342-352. In.
80. Richelme J, Rignon-Bret C, Etienne O, Faucher A-J. La temporisation et les empreintes en implantologie. 2013, Quintessence international, Paris. In.
81. Tavitian P. et coll. Tavitian P., Zarb G., Klineberg I. Prothèses supra implantaires, Données et conception actuelles, Coll JPIO, Ed 2017. In.
82. Solution TempShell, In : *l'information dentaire*, 2017.
83. Pozzi A, Arcuri L, Moy PK. Temporary Shell Proof-of-Concept Technique: Digital-Assisted Workflow to Enable Customized Immediate Function in Two Visits in Partially Edentulous Patients. *Compend Contin Educ Dent.* mars 2018;39(3):e9-12.
84. Olivier Fromentin, Isabelle Kleinfinger, Guillaume Drouhet, Jacques Attias, La prothèse fixe implanto-portée, In : partie IV, La prothèse implantaire.
85. Sivaraman K, Chopra A, Narayan AI, Balakrishnan D. Is zirconia a viable alternative to titanium for oral implant? A critical review. *J Prosthodont Res.* avr 2018;62(2):121-33.
86. Nishihara H, Haro Adanez M, Att W. Current status of zirconia implants in dentistry: preclinical tests. *J Prosthodont Res.* janv 2019;63(1):1-14.
87. Butz F, Heydecke G, Okutan M, Strub JR. Survival rate, fracture strength and failure mode of ceramic implant abutments after chewing simulation. *J Oral Rehabil.* nov 2005;32(11):838-43.
88. C. Rignon-Bret C. Gérot B. Jakubowicz-Kohen, Le concept de platform switching : revue de synthèse, 2013.
89. Albrektsson T, Zarb G, Worthington P, Eriksson AR. The long-term efficacy of currently used dental implants: a review and proposed criteria of success. *Int J Oral Maxillofac Implants* 1986;1 :11-25.
90. Roos J, Sennerby L, Lekholm U, Jemt T, Gröndahl K, Albrektsson T. A qualitative and quantitative method for evaluating implant success. A 5-year retrospective analysis of the Brånemark implant. *Int J Oral Maxillofac Implants* 1997;12:504-514.
91. Lazzara RJ, Porter SS. Platform switching: a new concept in implant dentistry for controlling postoperative crestal bone levels. *Int J Periodontics Restorative Dent* 2006;26:9-17.

92. Calvo Guirado JL, Saez Yuguero MR, Pardo Zamora G, Muñoz Barrio E. Immediate provisionalization on a new implant design for esthetic restoration and preserving crestal bone. *Implant Dent.* juin 2007;16(2):155-64.
93. Cappiello M, Luongo R, Di Iorio D, Bugea C, Cocchetto R, Celletti R. Evaluation of peri-implant bone loss around platform-switched implants. *Int J Periodontics Restorative Dent.* août 2008;28(4):347-55.
94. Bouchard et coll. Stabilité des tissus mous péri-implantaires : aspects prothétiques in : *Parodontologie Dentisterie implantaires* p339, Lavoisier. In.



SERMENT MEDICAL

En présence des Maîtres de cette Faculté, de mes chers condisciples, devant l'effigie d'HIPPOCRATE.

Je promets et je jure, d'être fidèle aux lois de l'honneur et de la probité dans l'exercice de la Médecine Dentaire.

Je donnerai mes soins à l'indigent et n'exigerai jamais un salaire au-dessus de mon travail, je ne participerai à aucun partage clandestin d'honoraires.

Je ne me laisserai pas influencer par la soif du gain ou la recherche de la gloire.

Admise dans l'intérieur des maisons, mes yeux ne verront pas ce qui s'y passe, ma langue taira les secrets qui me seront confiés et mon état ne servira pas à corrompre les mœurs ni à favoriser le crime.

Je ne permettrai pas que des considérations de religion, de nation, de race, de parti ou de classe sociale viennent s'interposer entre mon devoir et mon patient.

Même sous la menace, je n'admettrai pas de faire usage de mes connaissances médicales contre les lois de l'humanité.

J'informerai mes patients des décisions envisagées, de leurs raisons et de leurs conséquences. Je ne tromperai jamais leur confiance et n'exploiterai pas le pouvoir hérité des connaissances pour forcer les consciences.

Je préserverai l'indépendance nécessaire à l'accomplissement de ma mission. Je n'entreprendrai rien qui dépasse mes compétences. Je les entretiendrai et les perfectionnerai pour assurer au mieux les services qui me seront demandés.

Respectueuse et reconnaissante envers mes Maîtres, je rendrai à leurs enfants l'instruction que j'ai reçue de leur père.

Que les hommes m'accordent leur estime si je suis fidèle à mes promesses.

Que je sois déshonorée et méprisée de mes confrères si j'y manque.

CASANOVA-DOMPS Julia – Optimisation de l'esthétique en implantologie dans le traitement de l'édentement unitaire au maxillaire antérieur : stratégies thérapeutiques

Th. : Chir. dent. : Marseille : Aix-Marseille Université : 2022

Rubrique de classement : Implantologie

Résumé :

De nos jours, nombreux sont les patients qui désirent une solution implantaire pour le remplacement des édentements antérieurs maxillaires, notamment pour un secteur édenté unitaire. Les évolutions, qu'elles soient technologiques, chirurgicales ou prothétiques, permettent d'atteindre de nouveaux objectifs esthétiques. L'objectif de cette thèse est de présenter les moyens pré, per, et post opératoires permettant d'obtenir un résultat esthétique optimal autour d'un implant unitaire en secteur antérieur maxillaire. Après une présentation des standards esthétiques actuels décrits dans la littérature, ces moyens seront présentés au travers de 4 grands axes : la gestion du positionnement implantaire et le flux de travail numérique, la préservation des tissus péri-implantaires, leurs reconstructions. La phase prothétique sera ensuite développée dans une partie dédiée. Le traitement de l'édentement unitaire par solution implantaire doit être considéré dans sa globalité pour atteindre un résultat esthétique optimal. Il s'agit d'établir et de mettre en œuvre un plan de traitement réfléchi et rigoureux.

Mots-clés : implant unitaire, optimisation de l'esthétique, tissus péri-implantaires, positionnement implantaire, temporisation, cicatrisation, préservation, prothèse définitive, flux de travail numérique.

CASANOVA-DOMPS Julia – Optimization of esthetics in implantology in the treatment of single tooth loss in the anterior maxillary : therapeutic strategies

Abstract:

Nowadays, there are many patients who want an implant solution for the replacement of maxillary anterior edentulousness, in particular for a single edentulous sector. Developments, whether technological, surgical or prosthetic, make it possible to achieve new esthetic objectives. The objective of this thesis is to present the pre, per, and post operative means allowing to obtain an optimal esthetic result around a single implant in the anterior maxillary sector. After a presentation of the current esthetic standards described in the literature, these means will be presented through 4 main axes: the management of the implant positioning and the digital workflow, the preservation of the peri-implant tissues, their reconstructions. The prosthetic phase will then be developed in a dedicated part. The treatment of single tooth loss by implant solution must be considered as a whole to achieve an optimal esthetic result. This involves establishing and implementing a thoughtful and rigorous treatment plan.

Keywords : single implant, optimization of esthetics, peri-implant tissues, implant positioning, temporization, healing, preservation, , definitive prosthesis, digital workflow.