



**HAL**  
open science

# Prévention de l'ostéochimionécrose des maxillaires en chirurgie orale : analyse de la littérature et proposition d'un protocole d'avulsion dentaire

Le Vayer Hadrien

► **To cite this version:**

Le Vayer Hadrien. Prévention de l'ostéochimionécrose des maxillaires en chirurgie orale : analyse de la littérature et proposition d'un protocole d'avulsion dentaire. Sciences du Vivant [q-bio]. 2022. dumas-03941053

**HAL Id: dumas-03941053**

**<https://dumas.ccsd.cnrs.fr/dumas-03941053v1>**

Submitted on 18 Jan 2023

**HAL** is a multi-disciplinary open access archive for the deposit and dissemination of scientific research documents, whether they are published or not. The documents may come from teaching and research institutions in France or abroad, or from public or private research centers.

L'archive ouverte pluridisciplinaire **HAL**, est destinée au dépôt et à la diffusion de documents scientifiques de niveau recherche, publiés ou non, émanant des établissements d'enseignement et de recherche français ou étrangers, des laboratoires publics ou privés.



Distributed under a Creative Commons Attribution - NonCommercial - NoDerivatives 4.0 International License

## **AVERTISSEMENT**

Cette thèse d'exercice est le fruit d'un travail approuvé par le jury de soutenance et réalisé dans le but d'obtenir le diplôme d'État de docteur en chirurgie dentaire. Ce document est mis à disposition de l'ensemble de la communauté universitaire élargie.

Il est soumis à la propriété intellectuelle de l'auteur. Ceci implique une obligation de citation et de référencement lors de l'utilisation de ce document.

D'autre part, toute contrefaçon, plagiat, reproduction illicite encourt toute poursuite pénale.

**UNIVERSITÉ DE PARIS**

**FACULTÉ DE SANTÉ**

**UFR D'ODONTOLOGIE**

Année 2022

N° D006

**THÈSE**

**POUR LE DIPLÔME D'ÉTAT DE DOCTEUR EN CHIRURGIE DENTAIRE**

Présentée et soutenue publiquement le : 22 février 2022

Par

**Hadrien LE VAYER**

**Prévention de l'ostéochimionécrose des maxillaires en chirurgie  
orale : analyse de la littérature et proposition d'un protocole  
d'avulsion dentaire**

Dirigée par M. le Docteur Lucas Duong

**JURY**

Mme le Professeur Tchilalo Boukpepsi

Président

M. le Professeur Yvon Roche

Assesseur

Mme le Docteur Isabelle Fouilloux

Assesseur

M. le Docteur Lucas Duong

Assesseur

Mme le Docteur Marion Florimond

Invitée





L'auteur s'engage à respecter les droits des tiers, et notamment les droits de propriété intellectuelle. Dans l'hypothèse où la thèse d'exercice comporterait des éléments protégés par un droit quelconque, l'auteur doit solliciter les autorisations nécessaires à leur utilisation, leur reproduction et leur représentation, auprès du ou des titulaires des droits. Le droit de citations doit s'exercer avec rigueur et discernement. Certaines citations peuvent comporter un extrait textuel de la source. Cet extrait textuel doit être relativement court (une quinzaine de lignes tout au plus), mis entre guillemets ou clairement séparé du corps du texte et bien évidemment référencé en citation. En ce qui concerne la citation sans extrait textuel (mention d'idées ou concepts originaux, données chiffrées, figures, etc.), il faut également en citer la source. Toute figure, tableau, graphique reproduit doit également être accompagné de la citation de la source. L'auteur est responsable du contenu de sa thèse d'exercice. Il garantit l'Université contre tout recours. Elle ne pourra en aucun cas être tenue responsable de l'atteinte aux droits d'un tiers.

**Hadrien LE VAYER**



## Tableau des enseignants de l'UFR d'Odontologie

DÉPARTEMENTS	DISCIPLINES	PROFESSEURS DES UNIVERSITÉS	MAÎTRES DE CONFÉRENCES
1. DÉVELOPPEMENT, CROISSANCE ET PRÉVENTION	ODONTOLOGIE PÉDIATRIQUE	Mme M. AUJAY DE LA DURE-MOLLA Mme É. DURSUN Mme S. VITAL	Mme A.-L. BONNET M. F. COURSON Mme A. VANDERZWALM
	ORTHOPÉDIE DENTO-FACIALE	Mme E. LE NORCY	Mme M. BENAHMED M. C. DUNGLAS M. P. GARREC Mme A. KAMOUM Mme B. VI-FANE
	PRÉVENTION, ÉPIDÉMIOLOGIE, ÉCONOMIE DE LA SANTÉ ET ODONTOLOGIE LÉGALE	Mme S. AZOGUI-LEVY M. P. PIRNAY	Mme A.-C. BAS Mme A. GERMA Mme V. SMAIL-FAUGERON Mme A. TENENBAUM
2. CHIRURGIE ORALE, PARODONTOLOGIE, BIOLOGIE ORALE	PARODONTOLOGIE	Mme F. ANAGNOSTOU M. M. BIOSSE DUPLAN Mme M.-C. CARRA Mme M.-L. COLOMBIER Mme M. GOSSET Mme H. RANGÉ	M. A. BRUN M. D. GUEZ M. S. KERNER M. F. MORA
	CHIRURGIE ORALE	Mme G. LESCAILLE M. L. MAMAN Mme L. RADOÏ M. Y. ROCHE	Mme V. BAAROUN M. B. COURRIER Mme A.-L. EJEIL M. F. GAULTIER M. A. HADIDA M. N. MOREAU M. T. NGUYEN Mme J. ROCHEFORT Mme I. TAÏHI
	BIOLOGIE ORALE	Mme A. C. AZEVEDO (PU associée) Mme C. BARDET (PR) Mme A. BERDAL Mme C. CHAUSSAIN M. V. DESCROIX M. B. FOURNIER M. B. GOGLY Mme R. KOZYRAKI Mme S. SÉGUIER	Mme C. ANDRIQUE (MCU associée) M. C.-D. ARRETO M. J. BOUCHET (MCF) Mme H. CHARDIN M. P. COLLIN Mme M-H. COTTET Mme A. COUDERT (MCF) M. F. FERRÉ Mme C. GORIN Mme S. HOUARI-MEJRI Mme J. ISAAC (MCF) M. O. LE MAY M. G. LIGNON (MCU associé) Mme N NOWWAROTE (MCU associé)
3. RÉHABILITATION ORALE (DÉBUT)	DENTISTERIE RESTAURATRICE ENDODONTIE	Mme T. BOUKPESSI Mme F. CHEMLA M. P. COLON Mme C. GAUCHER	Mme F. BERÈS Mme C. BESNAULT M. É. BONTE Mme A.-M. COLLIGNON M. F. DECUP Mme A. HARTMANN M. G. KUHN Mme C. MESGOUÉZ-MENEZ Mme C. MOCQUOT Mme N. PRADELLE PLASSE Mme M. ZANINI





DÉPARTEMENTS	DISCIPLINES	PROFESSEURS DES UNIVERSITÉS	MAÎTRES DE CONFÉRENCES
3. RÉHABILITATION ORALE (SUITE)	PROTHÈSES	Mme M.-V. BERTERETCHE Mme A. BRAUD M. O. FROMENTIN M. C. RIGNON-BRET M. B. TAVERNIER Mme C. WULFMAN	M. J.-M. CHEYLAN M. M. DAAS M. D. DOT Mme L. FRIEDLANDER M. L. DUPAGNE (MCU associé) M. N. EID M. S. ESCURE Mme I. FOUILLOUX M. P. GATEAU M. D. MAURICE M. P. MOULIN M. P. RENAULT Mme É. SARFATI M. J.-E. SOFFER M. P. TRAMBA
	FONCTION-DYSFONCTION, IMAGERIE, BIOMATÉRIAUX	Mme S. DOUBLIER (PR associée) Mme L. JORDAN M. J.-F. NGUYEN M. B. SALMON	M. J.-P. ATTAL M. C. AZEVEDO Mme R. BENBELAÏD Mme A. BENOÎT A LA GUILLAUME (MCF) Mme J. BOSCO M. D. BOUTER M. J.-L. CHARRIER M. M. CHERRUAU M. R. FELIZARDO M. B. FLEITER M. P. FRANÇOIS Mme H. FRON CHABOUIS Mme F. MANGIONE M. A. PORPORATI (MCU associé) Mme F. TILOTTA
PROFESSEURS ÉMÉRITES		M. C. BÉRENHOLC M. A. LAUTROU M. P. BOUCHARD Mme M.-L. BOY-LEFÈVRE Mme M. FOLLIGUET M. J.-L. SAFFAR	M. R. GARCIA M. G. LEVY M. B. PELLAT Mme A. POLIARD Mme M. WOLIKOW
<i>Liste mise à jour le 28 octobre 2021</i>			



## Remerciements

---

**Mme le Professeur Tchilalo Boukpassi** ; Docteur en Chirurgie dentaire ; Docteur de l'Université Paris Descartes ; Habilitée à Diriger des Recherches ; Professeur des Universités, UFR d'Odontologie – Université de Paris ; Praticien Hospitalier, Assistance Publique-Hôpitaux de Paris.

Merci pour votre gentillesse, votre humanité, et pour votre oreille attentive à toutes mes questions. Votre enseignement a toujours été d'une aide précieuse. Merci d'avoir accepté de présider la soutenance de cette thèse d'exercice.

**À M le Professeur Yvon Roche**; Docteur en Chirurgie dentaire ; Docteur de l'Université Paris Diderot ; Docteur d'État en Odontologie ; Habilité à Diriger des Recherches ; Professeur des Universités, UFR d'Odontologie - Université de Paris ; Praticien Hospitalier, Assistance Publique-Hôpitaux de Paris.

Merci pour l'honneur que vous me faites en acceptant de siéger dans le jury de ma thèse d'exercice. J'espère que ce travail vous aura apporté quelques réponses.

**À M. Docteur Lucas Duong** ; Docteur en Chirurgie dentaire ; Spécialiste qualifié en Chirurgie orale ; Ancien Interne des Hôpitaux ; Assistant Hospitalo-Universitaire, UFR d'Odontologie – Université de Paris

Merci de m'avoir fait confiance et merci de m'avoir permis, et de me permettre encore, d'apprendre à vos côtés. Votre enseignement toujours juste m'a permis de trouver ma voie et de m'épanouir dans notre discipline.

Un immense merci pour avoir accepté de diriger cette thèse d'exercice

**À Mme le Docteur Isabelle Fouilloux** ; Docteur en Chirurgie dentaire ; Docteur de l'Université Paris Descartes ; Maître de Conférences des Universités, UFR d'Odontologie – Université de Paris ; Praticien Hospitalier, Assistance Publique-Hôpitaux de Paris.

Merci de votre soutien indéfectible lors de ces études. Merci de vos petites attentions touchantes qui m'ont aidé à traverser ces années.

Un immense merci pour me faire l'honneur d'assister à la soutenance de cette thèse d'exercice.



**À Mme le Docteur Marion Florimond ; Docteur en Chirurgie dentaire ; Assistant Hospitalo-Universitaire associé, UFR d'Odontologie – Université de Paris**

Merci pour vos nombreux conseils, votre temps et votre gentillesse. Vos conseils avisés ont été d'une aide précieuse pendant tout mon externat et sans doute encore davantage lors de la rédaction de cette thèse d'exercice.

Merci d'avoir pris le temps de m'aider à la rédaction de ce travail et merci d'assister à la présentation de cette thèse d'exercice.



# Résumé et indexation en français et anglais

---

## Résumé :

De par les répercussions nombreuses et variées de leur pathologie et leur thérapeutiques, les patients atteints de cancer présentent des particularités qui nécessitent une prise en charge spécifique sur le plan odontologique. Dans ce domaine en perpétuelle évolution, des données manquent encore, notamment en ce qui concerne les traitements médicamenteux présentant des effets indésirables impactant la santé. Parmi eux, les traitements pharmacologiques anti-résorptifs [indiqués dans le traitement des](#) tumeurs à tropisme osseux ou leurs métastases apportent une vraie amélioration du pronostic et de la qualité de vie des patients touchés par ces pathologies. Néanmoins, ces traitements sont également la cause d'effets indésirables potentiellement graves, dont le plus problématique au sein de la sphère orale, est l'ostéochimionécrose des maxillaires, ou MRONJ (*Medication Related Osteonecrosis of the Jaw*). L'objectif de ce travail rédactionnel est de faire un état des lieux sur les connaissances actuelles à propos des indications et les mécanismes d'actions des traitements anti-résorptifs. Nous tenterons dans un deuxième temps de mettre en lumière la physiopathologie de la MRONJ, sa prévalence et les grands principes de ses traitements, pour enfin exposer les différentes stratégies de prévention de cet effet indésirable en chirurgie orale, notamment grâce à la mise en place de PRF (*Platelet Rich Fibrin*) dans les alvéoles post-extractionnelles. Enfin, nous proposerons un protocole simple et réitératif ayant pour but d'éviter l'apparition de la nécrose osseuse à la suite d'une chirurgie dento-alvéolaire. Quelques cas cliniques seront exposés pour illustrer ce protocole et ses applications.

## Discipline ou spécialité :

Chirurgie orale

## Mots clés français (fMeSH et Rameau) :

**fMeSH** : Ostéonécrose de la mâchoire associée aux biphosphonates ; Fibrine riche en plaquettes

**Rameau** : Diphosphonates -- Emploi en thérapeutique ; Cancer -- Thérapeutique

## Forme ou Genre :

**fMeSH** : Dissertation universitaire

**Rameau** : Thèses et écrits académiques





**Abstract :**

Due to the numerous and varied repercussions of their pathology and treatments, cancer patients present specificities that require specific dental care. In this constantly evolving field, data are still lacking, particularly concerning drug treatments with adverse effects on health. Among them, the anti-resorptive pharmacological treatments indicated in the treatment of tumours with bone tropism or their metastases bring a real improvement in the prognosis and the quality of life of the patients affected by these pathologies. Nevertheless, these treatments are also the cause of potentially serious adverse effects, the most problematic of which in the oral sphere is osteochemonecrosis of the maxilla, or MRONJ (Medication Related Osteonecrosis of the Jaw). The objective of this work is to review the current knowledge about the indications and mechanisms of action of anti-resorptive treatments. We will then attempt to highlight the physiopathology of MRONJ, its prevalence and the main principles of its treatment, and finally present the various strategies for preventing it, in particular by placing PRF (Platelet Rich Fibrin) in the post-extraction alveoli. Finally, we will propose a simple and reproducible protocol to prevent the occurrence of bone necrosis following dento-alveolar surgery. Some clinical cases will be presented to illustrate this protocol and its applications.

**Branch or specialty:**

Oral Surgery

**English keywords (MeSH) :**

Bisphosphonate-Associated Osteonecrosis of the Jaw ; Platelet-Rich Fibrin

**Publication type (MeSH) :**

Academic Dissertation



## Liste des abréviations

---

- AAOMS: American Association of Oral and Maxillofacial Surgeons
- AFFSAPS : Agence Française de Sécurité Sanitaire des Produits de Santé
- ANSM : Agence Nationale de Sécurité du Médicament
- BP : Bisphosphonates
- CBCT : Cone Beam Computed Tomography
- MRONJ: Medication Related Osteo-Necrosis of the Jaw
- mTOR : Mammalian Target of Rapamycin
- OB : Ostéoblaste
- OC : Ostéoclaste
- Opg : Ostéoprotégérine
- OPT : Orthopantomogramme
- ORL : Otho-Rhyno-Laryngoscopie
- PPI : Pyrophosphate inorganiques
- PRF : Platelet Rich Fibrin
- RCP : Résumé des Caractéristiques du Produit
- RANK : Receptor Activator of Nuclear factor Kappa-B
- RANK-L : Receptor Activator of Nuclear factor Kappa-B Ligand
- SFSCMFCO : Société Française de Stomatologie de Chirurgie Maxillo-Faciale et de Chirurgie Orale
- TKI : Tyrosine Kinase Inhibitor
- VEGF : Vascular Endothélium Growth Factor



# Table des matières

---

<b>INTRODUCTION</b> .....	<b>3</b>
<b>1 : ÉTIOLOGIE DES MRONJ : MEDICATIONS CAUSALES</b> .....	<b>4</b>
1.1 LES BISPHTHOSPHONATES .....	5
1.1.1 <i>Structure et pharmacodynamie</i> .....	5
1.1.2 <i>Indications</i> .....	7
1.1.3 <i>Notion de puissance des bisphosphonates</i> .....	7
1.1.4 <i>Lien entre MRONJ et bisphosphonates</i> .....	8
1.2 LE DENOSUMAB .....	11
1.2.1 <i>Classe pharmaceutique et pharmacodynamie</i> .....	11
1.2.2 <i>Indications et posologies</i> .....	12
1.2.3 <i>Effets indésirables</i> .....	13
1.3 AUTRES TRAITEMENTS (14) (15).....	13
<b>2 : PHYSIOPATHOLOGIE, DIAGNOSTIC ET PRISE EN CHARGE DES MRONJ</b> .....	<b>15</b>
2.1 DIAGNOSTIC.....	15
2.1.1 <i>Sévérité</i> .....	16
2.1.2 <i>Diagnostic différentiel</i> .....	18
2.2 PREVALENCE .....	19
2.2.1 <i>Bisphosphonates</i> .....	19
2.2.2 <i>Dénosumab</i> .....	21
2.2.3 <i>Autres traitements (14)</i> .....	24
2.3 FACTEURS DE RISQUES.....	25
2.3.1 <i>Facteurs de risques généraux</i> .....	25
2.3.2 <i>Facteurs de risques locaux</i> .....	26
2.3.3 <i>Extractions dentaires et MRONJ</i> .....	27
2.3.4 <i>Facteurs de risque : conclusion</i> .....	28
2.4 LA PRISE EN CHARGE (26) .....	31
2.4.1 <i>Pourquoi traiter ?</i> .....	31
2.4.2 <i>L'antibiothérapie</i> .....	31
2.4.3 <i>La thérapeutique chirurgicale</i> .....	33
2.5 CONCLUSION.....	38
<b>3 : PROTOCOLE EN ODONTOLOGIE</b> .....	<b>39</b>
3.1 PROTOCOLE DE PRISE EN CHARGE PRE-CURE .....	39
3.1.1 <i>Objectif de la phase pré-cure</i> .....	39

3.1.2 Communication interdisciplinaire (38) .....	39
3.1.3 Particularités de la prise en charge bucco-dentaire (39) .....	40
3.2 PROTOCOLE PENDANT LA CURE .....	41
3.2.1 Les actes non chirurgicaux .....	41
3.2.2 Les actes chirurgicaux.....	42
3.2.3 Contre-indications .....	43
3.2.4 Protocole en chirurgie orale .....	44
3.3 PLATELET RICH FIBRIN (PRF) GENERALITES.....	48
3.3.1 Introduction .....	48
3.3.2 PRF : composition du caillot.....	49
3.4 LES COLLES CHIRURGICALES .....	51
3.4.1 Les colles synthétiques.....	51
3.4.2 Les colles biologiques.....	52
3.5 ESSAI DE PROTOCOLE CLINIQUE .....	52
3.5.1 Prise en charge après arrêt des traitements.....	54
<b>CONCLUSION .....</b>	<b>55</b>
<b>BIBLIOGRAPHIE .....</b>	<b>56</b>
<b>TABLE DES FIGURES .....</b>	<b>60</b>
<b>TABLE DES TABLEAUX.....</b>	<b>61</b>

## Introduction

---

Dans la prise en charge des pathologies du métabolisme osseux, les traitements antirésorptifs sont d'une importance cruciale pour les patients : ils améliorent le pronostic et leur qualité de vie. Néanmoins, il s'agit de molécules chimiques très puissantes qui peuvent avoir des effets indésirables graves, dont il est primordial de comprendre au mieux l'étiopathologie pour pouvoir les prévenir au maximum. Bien que la physiopathologie de l'otéonécrose des maxillaires soit encore floue, certaines tendances se dessinent. Ce travail s'adresse à tous les chirurgiens dentistes ayant la volonté de prévenir l'apparition d'une MRONJ, en leur apportant des éléments de réponse et en leur proposant un protocole simple afin de mieux pouvoir prendre en charge les patients.

Il est cependant nécessaire de garder à l'esprit que, du fait de l'augmentation du nombre de nouvelles molécules mises sur le marché, des mises à jour régulières sont indispensables afin de prévenir l'apparition d'une nécrose osseuse.

# 1 : Étiologie des MRONJ : médicaments causales

---

## Quelques rappels sur la physiologie du remodelage osseux :

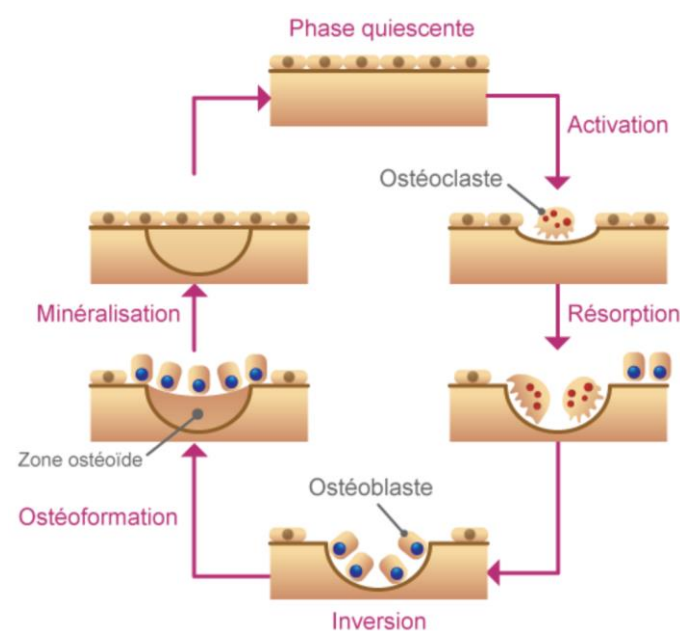
L'os est un tissu vivant en perpétuel remaniement. Ce phénomène, appelé remodelage osseux, est sous le contrôle de deux types de cellules : les ostéoclastes (OC), qui détruisent l'os « ancien », et les ostéoblastes (OB) qui reconstruisent un nouveau tissu.

Dans une première étape, sous l'influence de différents facteurs comme le système RANK/RANK-L (*Receptor Activator of Nuclear factor Kappa-B / Receptor Activator of Nuclear factor Kappa-B Ligand*), les pré-ostéoclastes se différencient en ostéoclastes fonctionnels et forment des lacunes à la surface de l'os : c'est la phase résorptive.

Dans un second temps, les ostéoblastes vont venir combler ces lacunes en sécrétant un tissu immature autour d'eux, appelé matrice ostéoïde. C'est la phase de formation.

Enfin, le calcium se fixe sur ce tissu ostéoïde qui devient un tissu osseux mature : c'est la phase de minéralisation (les ostéoblastes se retrouvent piégés dans la matrice et deviennent des ostéocytes)

Figure 1 : Le remodelage osseux



Source : Société française de rhumatologie, « Remodelage ou renouvellement osseux », 2021.



Au sein des os maxillaires et de la mandibule, il est important de noter la présence de l'organe dentaire, et donc du ligament alvéolodentaire, qui sont le siège d'un remodelage osseux quotidien. Les ostéoblastes et les ostéocytes ne vivent que 150 jours. Si, au moment de leur mort, la matrice osseuse n'est pas dégradée par les ostéoclastes, libérant ainsi les médiateurs chimiques à même d'entraîner une nouvelle ossification, l'ostéon devient acellulaire et nécrotique. En parallèle, les capillaires sanguins s'involuent et le tissu devient avasculaire

Une MRONJ (*Medication Related Osteo-Necrosis of the Jaw*) peut être définie comme une exposition osseuse dans la région des maxillaires (maxillaire et/ou mandibule), persistant durant un intervalle de temps supérieur à 8 semaines. Cette exposition se fait en présence d'un traitement médical antirésorptif, en cours ou arrêté, et en absence de tout antécédent de radiothérapie cervico-faciale(1).

Cette première partie explorera les traitements médicamenteux associés à la survenue des MRONJ.

## **1.1 Les bisphosphonates**

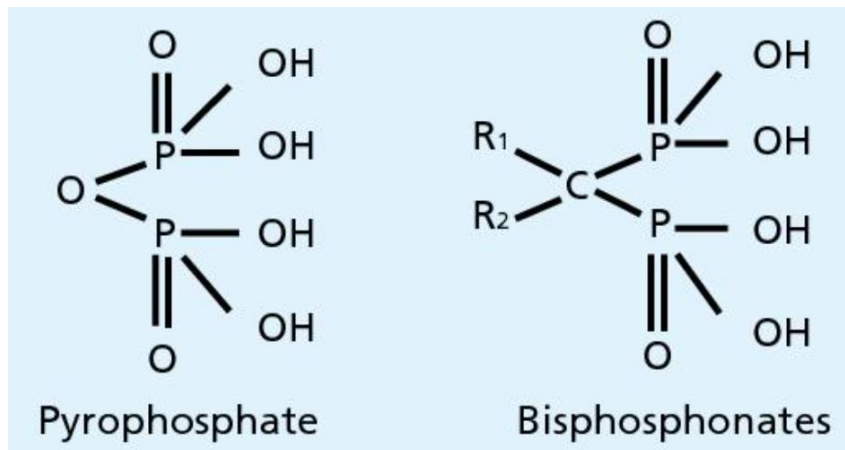
Selon Marx *et al.*, les bisphosphonates (BP) diminuent la résorption osseuse par inhibition du recrutement et de l'activité des ostéoclastes, en réduisant leur durée de vie (2) dans l'organisme et en ralentissant la vitesse d'apoptose des ostéoblastes

### **1.1.1 Structure et pharmacodynamie**

Ce sont des analogues structuraux du pyrophosphate inorganique (PPI). Ces PPI sont de très puissants inhibiteurs de la minéralisation(3), que ce soit de la minéralisation osseuse ou encore des calcifications ectopiques ; ils sont régulés par une enzyme, la pyrophosphatase.

Au niveau de leur structure moléculaire, les bisphosphonates ont un squelette analogue à celui des PPI, où la seule modification notable est le remplacement de l'atome d'oxygène central par un atome de carbone. Cette unique modification structurelle leur confère une résistance à l'hydrolyse enzymatique par la pyrophosphatase et de conserver ses propriétés physico-chimiques.

Figure 2 : Structure moléculaire du pyrophosphate et des bisphosphonates



Source : Fricain et al., *Chirurgie orale*, 2017.

On distingue deux types de bisphosphonates en fonction de la composition de leurs chaînes latérales :

- les bisphosphonates dits amino-BP ou N-BP, qui contiennent un ou deux groupements azotés. Ils agissent sur la synthèse intracellulaire du mévalonate indispensable à la fonction et à la survie des ostéoclastes, induisant l'apoptose cellulaire. Leur effet anti-résorptif est beaucoup plus puissant, du fait de leur action au sein de la cellule.
- les bisphosphonates dits non amino-BP ou non N-BP, qui ne contiennent pas de groupements azotés. Ils sont convertis au sein de la cellule en analogues cytotoxiques de l'Adénosine Tri-Phosphate (ATP) et entraînent l'apoptose de l'ostéoclaste.

Les différences structurelles de ces deux types de bisphosphonates impactent le mécanisme d'action, mais la résultante reste la même, à savoir une activité anti-ostéoclastique.

Les molécules de bisphosphonates, doivent être internalisées au sein des cellules cibles; leur passage du milieu extracellulaire au cytoplasme se fait par pinocytose, au moyen de vésicule de membrane cellulaire(4).

Les bisphosphonates se lient de manière covalente à l'hydroxyapatite osseuse pendant son renouvellement, lors du remodelage osseux, et semblent avoir une demi-vie d'environ 10 ans.

Dans le cadre des pathologies cancéreuses, ce mécanisme empêcherait ainsi la tumeur de recruter des ostéoclastes pour former une lacune osseuse dans laquelle elle pourrait proliférer et ce quel que soit le nombre et le type de facteurs de recrutement ostéoclastique qu'elle sécrète.

Si cette action se révèle bénéfique pour le patient, le revers de la médaille se situe au niveau des os maxillaires. En effet, ces deux os présentent une vascularisation bien plus importante que les autres os du corps humains, entraînant ainsi une très forte concentration de BP au sein du tissu osseux.

### 1.1.2 Indications

Les bisphosphonates, inhibiteurs de la résorption ostéoclastique, sont utilisés dans un large panel de maladies, qu'elles soient bénignes ou malignes.

L'indication la plus courante des bisphosphonates parmi les pathologies bénignes est l'ostéoporose, mais ils peuvent également être prescrits pour traiter la maladie de Paget(5) l'ostéogénèse imparfaite ou encore les dysplasies fibreuses(3). Dans le traitement de l'ostéoporose, le but recherché est une inhibition de la résorption de l'os trabéculaire par les cellules ostéoclastiques, afin de conserver au maximum sa densité. Les molécules de choix pour traiter l'ostéoporose sont l'etidronate, le risédronate, le tiludronate et l'alendronate ; il s'agit de bisphosphonates qualifiés de faible puissance, administrés par voie orale, ayant de ce fait une biodisponibilité osseuse réduite.

Les pathologies osseuses malignes, que sont les résorptions osseuses causées par le myélome multiple, l'hypercalcémie sévère et les métastases cancéreuses à tropisme osseux (cancer du sein, du poumon, de la prostate, du rein et de la thyroïde) vont quant à elles être traitées par injection intra veineuse de pamidronate et de zolédronate(2). Ces deux bisphosphonates sont des amino-BP, et leur injection intra-veineuse leur assure une biodisponibilité optimale.

### 1.1.3 Notion de puissance des bisphosphonates

Nous avons abordé le concept de puissance des différents bisphosphonates. Comment est-elle appréhendée ? Nous avons vu précédemment que les bisphosphonates pouvaient être classés en deux catégories en fonction de leur composition moléculaire : les non N-BP et les N-BP.

Parmi les bisphosphonates non N-BP, on compte l'etidronate, le résidronate et le tiludronate, qui sont notamment utilisés dans le traitement des affections bénignes. La catégorie des bisphosphonate N-BP compte quant à elle dans ses rangs le pamidronate et le zolédronate, utilisés dans le traitement des affections malignes. La présence ou l'absence du groupement azoté va jouer un rôle décisif dans le métabolisme et donc dans l'élimination de bisphosphonates, mais également dans l'effet anti-résorptif. En effet les N-BP (pamidronate, zolédronate) ne sont pas métabolisés, ce qui par conséquent, leur permet de s'accumuler dans les os et d'avoir un effet continu (on se rappellera en outre qu'ils sont administrés par voie intraveineuse et que leur biodisponibilité est donc maximale). Les non N-BP quant à eux sont plus facilement métabolisés, et donc éliminés(6). L'administration orale de ces BP oraux, qui ne permet qu'une faible biodisponibilité, permet de plus une réduction des effets indésirables.

Les progrès de l'industrie pharmaceutique ont permis une amélioration de la puissance thérapeutique au fil des années. On distingue actuellement trois générations de bisphosphonates de puissance et d'efficacité différente.

Tableau 1 : DCI, indication, puissance relative et mode d'administration des principaux BP commercialisés

DCI	Nom commercial	Indications	Puissance relative	Mode d'administration		
<b>1<sup>ère</sup> génération</b>						
Étidronate	DIDRONEL	- Ostéoporose, - Maladie de Paget	1	Per Os	Non N-BP	
Clodronate	CLASTOBAN ou LYTOS	- Métastases osseuses	10	Per Os ou IV		
Tiludronate	SKELIG	- Maladie de Paget	10	Per Os		
<b>2<sup>ème</sup> génération</b>						
Pamidronate	ARELIA	- Métastases osseuses, - Myélome	100	IV	N-BP	
Alendronate	FOSAMAX	- Ostéoporose	1.000	Per Os		
<b>3<sup>ème</sup> génération</b>						
Risedronate	ACTONEL	- Ostéoporose, - Maladie de Paget	5.000	Per Os		
Ibandronate	BONVIVA	- Ostéoporose, - Métastases osseuses, - Myélome	10.000	Per Os ou IV		
Zolédronate	ZOMETA ou ACLASTA	- Métastases osseuses, - Myélome - Ostéoporose	20.000	IV		

IV : Intra-Veineux

Source : Auteur, 2021.

#### 1.1.4 Lien entre MRONJ et bisphosphonates

Il est impossible de réaliser une étude contrôlée randomisée en double aveugle portant sur le lien causal entre les traitements par bisphosphonate et la survenue des MRONJ ; cependant la présomption scientifique à propos du lien qui existe entre traitement par bisphosphonates et ostéonécrose ne peut pas être ignorée.

D'après Marx *et al.*, deux théories peuvent être retenues quant à l'explication du mécanisme d'apparition de la MRONJ.

#### 1.1.4.1 Théorie du déséquilibre du remodelage osseux

L'hypothèse la plus largement admise est basée sur le postulat selon lequel la survenue de la nécrose serait due à l'inhibition du remodelage osseux et du turn-over cellulaire induit par les bisphosphonates. Un autre élément semble abonder dans le sens de cette théorie ; il s'agit de l'ostéopétrose, une affection héréditaire qui se caractérise par une absence de développement des ostéoclastes. Les patients atteints développent un tableau clinique comparable à celui des patients traités par bisphosphonates : exposition d'un os avasculaire, quasi exclusivement au niveau des mâchoires, parfois spontanément, mais en grande majorité due à une avulsion dentaire. Concernant les tissus mous, dans les deux cas (ostéopétrose et traitement par bisphosphonates), l'angiogenèse n'est pas perturbée.

Pour étayer cette ressemblance physiologique, Whyte *et al.* (7) ont rapporté un cas d'ostéopétrose induite médicalement par la prise de bisphosphonates chez un patient de 12 ans sans aucune prédisposition génétique, soumis à des doses de concentrations croissantes de pamidronate, à partir de ses 7 ans et demi (pour traiter une hyperphosphatasie idiopathique) ; cette ostéopétrose induite s'est développée sans les manifestations congénitales classiques, telles que la petite taille, l'ankylose des dents ni paralysie des nerfs crâniens. Il serait ainsi judicieux, d'après les auteurs, de considérer la MRONJ comme une forme chimio-induite d'ostéopétrose locale.

Selon Marx *et al.* (6) l'utilisation de BP de faible puissance inhibe moins fortement la fonction ostéoclastique ; ainsi, par exemple dans le cas du traitement de l'ostéoporose, l'objectif est d'obtenir une stabilisation de la pathologie, plutôt qu'une guérison, et il ne semble pas y avoir d'augmentation de la prévalence des MRONJ. Toujours selon Marx *et al.*, il en va différemment dans le traitement des métastases osseuses, traitées cette fois par injections intraveineuses de pamidronate et de zolédronate.

Ainsi, selon la première théorie, c'est l'interruption du cycle homéostatique de lyse-apposition par une inhibition trop efficace qui crée une matrice non vitale et qui est à l'origine de MRONJ(2). Le praticien

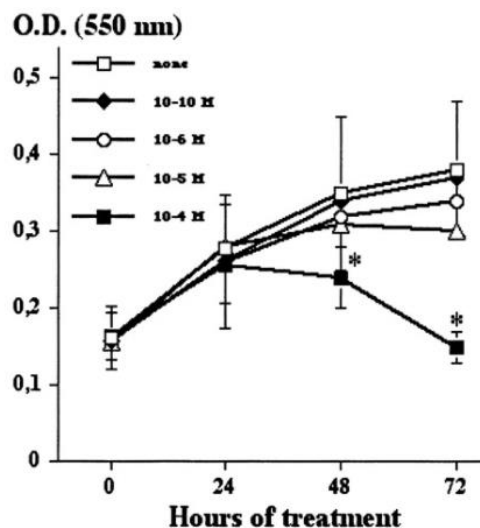
pourrait donc appréhender l'ostéonécrose comme étant due à un défaut dans l'équilibre du remodelage osseux.

#### 1.1.4.2 Théorie de la perturbation de l'angiogénèse

La seconde théorie ne s'appuie que sur des résultats de protocoles expérimentaux sans validation clinique. Elle suggère un effet des BP sur la néo-angiogénèse, processus correspondant à un bourgeonnement de nouveaux capillaires sanguins à partir de vaisseaux déjà présents. Ce phénomène se met en place en deux étapes : prolifération de cellules endothéliales puis réorganisation de ces dernières afin de créer des tubes capillaires(8).

Selon Fournier *et al.*, les bisphosphonates inhiberaient l'angiogénèse à la fois *in vitro* mais également dans le modèle murin. Ainsi les effets des bisphosphonates seraient tangibles sur les deux étapes de l'angiogénèse. Les chercheurs ont exposé des cellules endothéliales à des concentrations croissantes ( $10^{-10}$  à  $10^{-4}$  M, pendant 1 à 3 jours) de zolédronate. La conclusion est une diminution significative de la prolifération cellulaire [en fonction de la dose administrée.](#)

Figure 3 : Prolifération cellulaire en fonction du temps, dans différentes concentrations de Zolédronate



Source : Fournier et al, « Bisphosphonates inhibit angiogenesis in vitro and testosterone-stimulated vascular regrowth in the ventral prostate in castrated rats », 2002.

Cette théorie a également été appuyée par Wood *et al.* (9), qui ont montré que la prolifération de cellules endothéliales pouvait être inhibée dans les maxillaires, ce qui entraîne une absence de vascularisation osseuse.

Cependant, si cette seconde théorie est intéressante de par le fait qu'elle expliquerait pourquoi l'os exposé dans les cas de MRONJ avérée ne saigne pas et est considéré comme avasculaire, il y a néanmoins des éléments pharmacologiques et physiologiques qui tendent à l'infirmier. En effet il existe dans la pharmacopée actuelle certaines molécules aux propriétés anti-angiogéniques plus puissantes encore que les BP, telles que le Thalidomide ou l'interféron alpha-2a, qui n'entraînent pas d'exposition osseuse lorsqu'elles sont utilisées dans des protocoles curatifs *in vivo*.

## 1.2 Le dénosumab

### 1.2.1 Classe pharmaceutique et pharmacodynamie

Le dénosumab appartient à la famille des anticorps monoclonaux, d'origine strictement humaine. Tout comme les bisphosphonates, il s'agit d'un traitement de choix en ce qui concerne la lutte contre la résorption osseuse. En ce sens, il est utilisé pour traiter l'ostéoporose ainsi que les métastases osseuses de certains cancers (10). Il agit en inhibant l'activité ostéoclastique, ce qui conduit à un défaut de résorption et une stabilisation de la densité osseuse, voire une augmentation de celle-ci.

Il a été démontré par Uyanne *et al.* (11) que le traitement par dénosumab avait un pouvoir thérapeutique au moins équivalent, voire plus puissant, que le traitement par bisphosphonates.

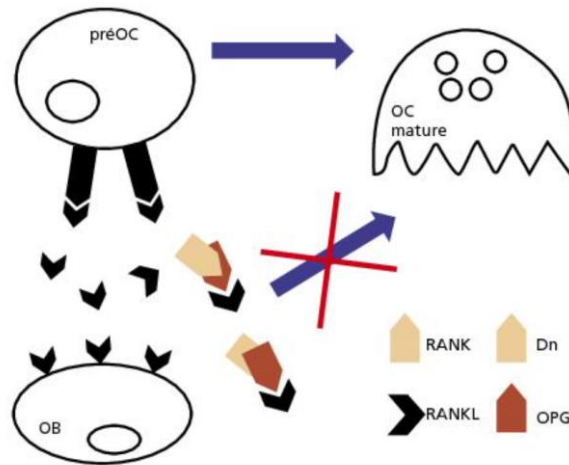
#### 1.2.1.1 Mécanisme d'action

Le dénosumab se lie au facteur RANK-ligand (RANK-L) humain sécrété par les ostéoblastes (OB), avec une forte affinité et une spécificité importante. Cela lui permet donc d'empêcher l'activation du récepteur RANK à la surface des ostéoclastes et de leur précurseurs (préOC), et empêche la signalisation induite par la liaison RANK/RANK-L(3).

D'après A. Boquete-Castro *et al.*(12), RANKL est une cytokine essentielle au remodelage osseux, et joue un rôle fondamental dans la formation, la fonction et la survie des ostéoclastes. Elle se lie au facteur RANK et initie ainsi une cascade d'évènements cellulaires qui aboutit à la stimulation des pré-OC et des ostéoclastes matures pour engendrer une résorption osseuse. L'inhibiteur naturel de RANK-L est l'ostéoprotégérine (Opg), qui entre en compétition avec le ligand pour empêcher l'activation de RANK. Ce mécanisme régule le remodelage osseux et permet une homéostasie entre ostéoblastes et ostéoclastes, maintenant ainsi une densité osseuse stable.

En d'autres termes, le dénosumab et l'ostéoprotégérine présentent une analogie structurale au niveau de leur site actif. Cette analogie permet au dénosumab de médier les mêmes effets que l'ostéoprotégerin en cas de déséquilibre de l'activité ostéoclastique comme dans les processus tumoraux (12)

Figure 4 : Mécanismes d'action du dénosumab sur la balance ostéoblastes/ostéoclastes



Source : Fricain et al., *Chirurgie orale*, 2017.

Il est intéressant de noter que RANK-L est également présent au sein de certaines cellules immunitaires comme les lymphocytes B et les lymphocyte T, et qu'il existe donc un possible effet immunosuppresseur dans les effets du dénosumab, même si aucune étude n'a montré d'effet sur les cellules sanguines (13).

En outre, le dénosumab étant un anticorps monoclonal, sa clairance se fait selon la voie des immunoglobulines via le système réticulo-endothélial ; il n'y aucune implication des fonctions rénales ou hépatiques.

Ainsi, dans le cas d'un cancer ou d'une métastase, l'injection sous-cutanée de 120 mg de dénosumab entraîne une bio-disponibilité de 62 %, et une demi-vie d'élimination de 28 jours. Ce temps est très court par rapport au temps d'élimination des bisphosphonates, et du zolédronate en particulier (pour rappel : plusieurs années voire décennies).

### 1.2.2 Indications et posologies

Le dénosumab peut être prescrit selon 2 posologies distinctes, en fonction du type de maladie que l'on souhaite traiter. Si l'affection nécessitant la prise de dénosumab est une affection bénigne telle que



l'ostéoporose, alors le traitement sera délivré selon le protocole suivant : une injection sous cutanée de 60mg, à réitérer tous les 6 mois. En revanche, prescrit à 120mg toutes les 4 semaines, le dénosumab s'avère efficace pour prévenir les complications osseuses relatives aux tumeurs solides ou à l'hypercalcémie maligne réfractaire au traitement par bisphosphonates intra-veineux(1),(3).

### 1.2.3 Effets indésirables

Le dénosumab étant un antirésorptif puissant, il médie un certain nombre d'effets indésirables graves qui influent sur la qualité de vie des patients et compromettent la bonne délivrance du traitement. Parmi ces affections, en plus des ostéochimionécroses, on recense essentiellement l'hypocalcémie et les fractures atypiques.

## 1.3 Autres traitements (14) (15)

Plus récemment, d'autres traitements ont montré un risque de développement d'ostéochimionécrose : les anti-angiogéniques.

Les anti-angiogéniques sont des molécules capables d'inhiber la formation de nouveaux vaisseaux. Grâce à cette caractéristique, ils sont très utilisés et très efficaces en cancérologie pour lutter contre la néo-angiogénèse, processus nécessaire à la croissance et au développement métastatique de certaines tumeurs solides. Parmi la pléthore de nouveaux traitements, deux semblent être à risque accru de développer une ostéochimionécrose : les anti-VEGF (*Vascular Endothelium Growth Factor*), les anti-TKI (*Tyrosine Kinase Inhibitor*), Sunitinib.

-Le Bévacicumab, plus connu sous la dénomination commercial Avastin® en France, est un anticorps monoclonal anti-VEGF. Il se lie de manière spécifique au VEGF facteur clé de l'angiogénèse, et empêche ainsi sa liaison avec ses récepteurs VEGFR-1 et VEGFR-2 à la surface des cellules endothéliales. Cette neutralisation de VEGF permet une régulation des vaisseaux irriguant la tumeur et empêchant la création de nouveaux vaisseaux et ainsi toute augmentation du volume tumoral.

-Le Sunitinib est un inhibiteur de différents récepteurs à la tyrosine kinase. Cette tyrosine kinase est une protéine impliquée dans le développement tumoral, l'angiogénèse pathologique, et, à terme, la progression des métastases tumorales.

Le Sunitinib se lie avec divers facteurs, et plus particulièrement VEGFR-1 et VEGFR-2, qui sont des récepteurs au VEGF.

Il agit donc comme inhibiteur de l'angiogénèse tumorale.

L'étiopathologie des ostéonécroses dues aux anti-angiogéniques n'est pas précisément connue, même si, d'un point de vue logique, l'inhibition de la création de nouveau vaisseaux sanguins joue en la défaveur d'une cicatrisation suite à une plaie osseuse. Cette absence de régénération induite par le traitement influe sur la guérison et le remodelage osseux, et peut même augmenter le risque de surinfection. En effet, en plus d'être des inhibiteurs de l'angiogénèse, d'autres effets ont été attribués à ces traitements. Les anti-VEGF empêchent notamment le chimiotactisme des macrophages et la différenciation des ostéoblastes. Les anti-TKI quant à eux inhibent l'ostéoclastogénèse ainsi que la différenciation d'autres cellules de la lignée des monocytes/macrophages, modulant ainsi la réponse biologique du système immunitaire du patient.

D'après Bennardo *et al.* (16), l'association de ces traitement anti-angiogéniques avec des bisphosphonates ou du dénosumab entraîne un risque de MRONJ plus graves et plus fréquentes qu'avec le traitement antirésorptif seul.

Pour finir, Il faut rappeler qu'il existe une liste croissante de médicaments susceptibles d'être à l'origine d'une ostéochimionécrose. Bien qu'il existe une grande variabilité dans la survenue de cette pathologie en fonction du médicament, la maladie dépend également d'autres facteurs comme le contexte de prescription, la posologie, la durée du traitement et l'existence de pathologies préexistantes. De plus, compte tenu du nombre croissant des médicaments bio-similaires commercialisés, nous pouvons nous attendre à un allongement de la liste des médicaments à risque de développement de MRONJ. C'est le cas notamment des immunomodulateurs biologiques. Il s'agit généralement d'anticorps monoclonaux humanisés, créés pour se lier spécifiquement avec un médiateur de la réponse inflammatoire. Ces traitements ont démontré leur efficacité à améliorer le pronostic et la qualité de vie des patients atteints de pathologies inflammatoires chroniques telles que la maladie de Crohn, la spondylarthrite ankylosante ou la polyarthrite rhumatoïde, entre autres. Ils sont de plus prescrits dans le traitement de certaines pathologies cancéreuses.

Pour finir, très récemment, des cas de MRONJ ont été rapporté dans la littérature spécialisée, chez les patients traités par des anti-TNF $\alpha$  (infliximab, adalimumab) ou par des anti-CD20 (rituximab). Le rituximab est un anticorps monoclonal anti-CD20, spécifique des lymphocytes B matures. Il est utilisé pour traiter des pathologies comme le lymphome non hodgkinien, la leucémie lymphoïde chronique ou encore des pathologies auto-immunes comme la polyarthrite rhumatoïde. Les anti CD-20 conduisent à l'apoptose cellulaire, mais peuvent également avoir des effets anti prolifératifs.

De manière plus anecdotique, certains traitements semblent avoir le potentiel pour augmenter le risque d'ostéochimio-nécrose des maxillaires (ONM) mais sans aucune preuve scientifique tangible ;

c'est le cas des corticoïdes, du méthotrexate, du carbozantinib ou bien encore des inhibiteurs de la protéine mTOR (*mammalian target of rapamycine*).

Tableau 2 : Tableau récapitulatif concernant le risque d'ostéochimionécrose induite par d'autres traitements de bisphosphonates ou dénosumab

DCI	Classe pharmaceutique	Fréquence de MRONJ selon les RCP	Nombre de cas dans recensés la littérature	Indications thérapeutiques
<b>Sunitinib</b>	Anti-TKI	Peu fréquent	31	- tumeur stromale gastro-intestinale - cancer du sein métastatique - tumeur neuroendocrine du pancréas
<b>Bevacizumab</b>	Anti-VEGF	Fréquence indéterminée	58	- cancer colorectal métastatique - cancer du sein métastatique - cancer du rein métastatique - cancer bronchique
<b>Rituximab</b>	Anti-CD20	Non renseignée	5	- lymphome non-hodgkinien - cancer folliculaire - lymphome de Burkitt - leucémie lymphoïde chronique

Source : Auteur, 2021.

## 2 : Physiopathologie, diagnostic et prise en charge des MRONJ

### 2.1 Diagnostic

Le diagnostic d'une MRONJ repose sur un questionnaire strict, une anamnèse minutieuse, ainsi qu'un examen clinique rigoureux accompagné d'un suivi au long cours.

L'Association Américaine des Chirurgiens Buccaux et Maxillo-Faciaux (AAOMS), en 2014, définit la MRONJ comme étant la somme des conditions suivantes (17) :

- un traitement actuel ou passé par bisphosphonates ou dénosumab
- une zone d'os ou de mâchoire exposée qui peut être sondé au travers d'au moins une fistule intra ou extra orale qui a persisté plus de 8 semaines
- une absence d'antécédent d'irradiation de la zone
- une absence de maladie métastatique de la mâchoire

Bien que le diagnostic soit avant tout clinique, il est pertinent de réaliser des examens complémentaires d'imagerie, comme un orthopantomogramme (OPT), afin de fournir une première estimation de la taille et de la topographie de la lésion.

Par ailleurs, il est nécessaire de réaliser des bilans radiologiques en 3 dimensions, tels qu'un scanner ou bien un CBCT (*Cone Beam Computed Tomography*) ; les nouvelles images acquises sont de première importance pour le diagnostic et pour visualiser avec précision le volume et les rapports avec les éléments anatomiques environnants (18).

### **2.1.1 Sévérité**

Cliniquement il est parfois difficile de déceler la présence d'une MRONJ, le patient consultant souvent trop tard, à l'apparition d'une symptomatologie, alors que le phénomène à déjà pris une ampleur importante ; c'est ce qui est décrit par Marx *et al.* dans leur étude(2), où 30 % des patients ne présentaient aucun symptôme.

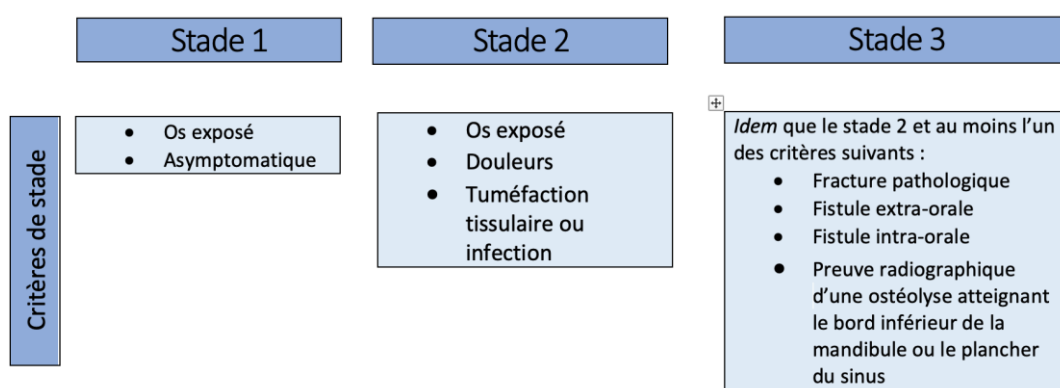
Tableau 2 : Pourcentage de symptômes concomitants à la MRONJ

<b>Nombre de patients : 119</b>	<b>% de cas en fonctions des symptômes concomitants</b>	Douleurs : 68,9
		Mobilité dentaire : 23,5
		Fistule : 17,6
		Pas de signes concomitants : 31,1

Source : Auteur d'après Marx et al., « Bisphosphonate-induced exposed bone (osteonecrosis/osteopetrosis) of the jaws: risk factors, recognition, prevention, and treatment » , 2005.

En fonction de la douleur, de l'évolution et de la taille, plusieurs classifications ont été proposées pour quantifier la sévérité des MRONJ. La plus utilisée au niveau international est celle proposé par l'AAOMS en 2014. Elle est intéressante dans le sens où elle permet de classer les patients en fonction du stade de leur maladie ainsi qu'en fonction des nouveaux symptômes qu'ils présentent.

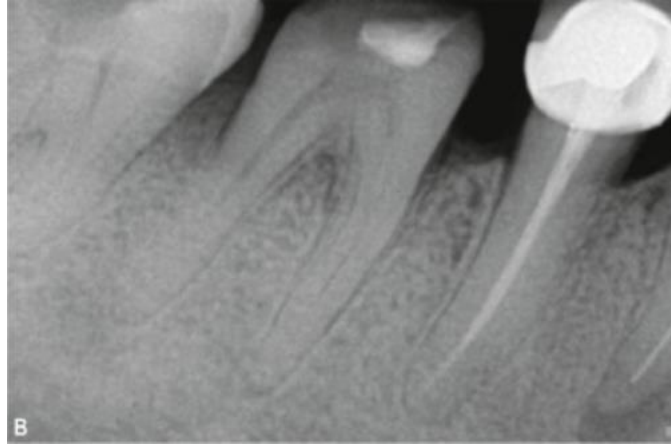
Tableau 3 : Classification de la sévérité de la MRONJ



Source : Auteur d'après Campisis et al., « Medication-related osteonecrosis of jaws (MRONJ) prevention and diagnosis : italian consensus update 2020» , 2020.

Il a parfois été décrit un stade 0 supplémentaire, qualifié de prodromique, dans lequel on note des symptômes diffus et des signes cliniques ou radiologiques non spécifiques (mobilités dentaires, fistules, images radioclares, ...) en l'absence d'exposition osseuse.

Figure 5 : Exemple de signe radiologique diffus lié à une MRONJ stade 0 : perte osseuse alvéolaire autour de la molaire



Source : Nicolatou-Galitis et al., «Osteonecrosis of the jaw related to non-antiresorptive medications : a systematic review», 2019.

Néanmoins, il existe une discordance au sein de la communauté médicale concernant l'existence du stade 0. Cette classification présente des limites, relatives à la description des MRONJ, comme le suggère Otto *et al.*(17) en prenant pour exemple une atteinte avec infection sinusienne sans exposition osseuse ; une telle atteinte devrait normalement être classée au niveau du stade 0 en raison de l'absence d'exposition osseuse, mais présente cependant des caractéristiques des stades 2 et 3 qui la rende difficile à étiqueter.

Enfin, certains praticiens remettent en question la pertinence du stade prodromique car l'évolution et la progression des MRONJ du stade 0 vers des stades cliniques ultérieurs est difficilement prédictible. Il n'est cependant pas vain de le considérer, car à l'inverse, l'ignorance des signes précoces et sub-précoces de la maladie conduirait fatalement à un retard de diagnostic et à une perte de chance thérapeutique.

### 2.1.2 Diagnostic différentiel

Le diagnostic différentiel de la MRONJ peut être délicat dans les phases précoces, au sens où les premiers signes qui précèdent l'exposition osseuse ressemblent aux symptômes des affections courantes de la sphère orale.

Ainsi, les signes radiologiques des MRONJ de stade 0 peuvent être semblables à ceux des infections péri-apicales d'origine dentaire et de la parodontite. Les stades plus avancés peuvent également être source de confusion en présence de fistules intrabuccales.

Plus rarement, les affections telles que la gingivite, l'ostéite alvéolaire, l'ostéoradionécrose ou encore les troubles de l'articulation temporo-mandibulaires peuvent être confondues avec une MRONJ (17). L'anamnèse est donc essentielle dans le diagnostic précoce.

## **2.2 Prévalence**

### **2.2.1 Bisphosphonates**

La prévalence de la MRONJ varie selon les études et selon le type de traitement anti-résorptif utilisé. Parmi les traitements anti-résorptifs pouvant occasionner une MRONJ, les bisphosphonates font l'objet du plus grand nombre de publications. Cela s'explique par le fait que l'on ait un recul clinique plus important sur ce type de molécules (depuis 2003) (6) Il faudra attendre des données plus fournies afin que les autres thérapeutiques puissent faire l'objet d'études plus nombreuses.

En premier lieu, nous nous intéresserons à l'étude de Marx *et al.*(2) de 2005 qui établit des statistiques d'apparition des MRONJ en fonction du bisphosphonate utilisé, mais également en fonction du type d'affection pour laquelle les patients étaient traités. Cette étude porte sur 119 patients, présentant tous une MRONJ avérée. Quelques résultats sont présentés dans les tableaux suivants.

Tableau 4 : Tableau récapitulatif de l'étude de Marx *et al.*

Nombre de patients inclus	199		
Type de maladie	Cancers : 97,5%		Ostéoporose : 2,5%
% de nécrose en fonction de la localisation	Mandibule : 68,1%	Maxillaire : 27,7	Maxillaire et mandibulaire : 4,2

Nombre de patients en fonction du traitement	Pamidronate : 32	Zolédronate : 48	Pamidronate puis zolédronate : 36	Alendronate : 3
Délai moyen d'apparition de MRONJ en fonction du traitement	14,3 mois	9,4 mois	12,1 mois	3 ans

Source : Auteur d'après Marx et al., « Bisphosphonate-induced exposed bone (osteonecrosis/osteopetrosis) of the jaws », 2005.

À la lecture de cette étude, l'hypothèse générale qui semble ressortir est que le risque de développement d'une MRONJ est lié au mode d'administration du traitement, lui-même lié au type de pathologie pour laquelle le patient est traité : ainsi, sur les 119 patients de l'étude, 97,5 %, soit 116 patients, ont reçu un traitement antirésorptif en réponse à une maladie cancéreuse. De même le site préférentiel de la nécrose osseuse semble être la mandibule (plus de deux tiers).

Dans la revue de la littérature menée par Otto *et al* (17), les auteurs ont recensé plusieurs études cliniques de phase 3.

Le tableau ci-dessous regroupe 2 études menées sur des patients porteurs de métastases osseuses traités par bisphosphonate ou dénosumab :

Tableau 5 : Tableau récapitulatif

Auteurs	N total des patients inclus	Traitements administrés	Résultats principaux
---------	-----------------------------	-------------------------	----------------------



Saad <i>et al.</i>	5323	<ul style="list-style-type: none"> <li>• Zolédronate en IV (4mg) toutes les 4 semaines</li> <li>• Dénozumab (120mg) en injection sous-cutanée</li> </ul>	89 patients présentent une MRONJ avérée : <ul style="list-style-type: none"> <li>• 37 avec zolédronate</li> <li>• 52 avec dénozumab</li> </ul>
Bamias <i>et al.</i>	252	<ul style="list-style-type: none"> <li>• Bisphosphonates (zolédronate ou pamidronate)</li> </ul>	17 patients présentant une MRONJ avérée

Source : Auteur d'après Saad et al. et Bamias et al., « Incidence, risk factors, and outcomes of osteonecrosis of the jaw: integrated analysis from three blinded active-controlled phase III trials in cancer patients with bone metastases » et « Osteonecrosis of the jaw in cancer after treatment with bisphosphonates: incidence and risk factor », 2012 et 2005.

### 2.2.2 Dénozumab

Enfin, une revue systématique de la littérature menée par Boquete-Castro *et al.* (12) , a permis de recenser 7 essais cliniques différents dans lesquels les auteurs ont rapporté l'apparition de MRONJ associées à la prise de dénozumab ou de bisphosphonates.

Les résultats sont présentés dans le tableau suivant :

Tableau 6 : Nombre de cas de MRONJ diagnostiqué en fonction du traitement

Auteurs	Traitements	Patients inclus par groupe	Cas de MRONJ
---------	-------------	----------------------------	--------------

Stopeck <i>et al.</i> (2010)	- Dn (120 mg)	1026	20
	- ZA (4 mg)	1020	14
Henry <i>et al.</i> (2011)	- Dn (120 mg)	886	10
	- ZA (4 mg)	890	11
Fizazi <i>et al.</i> (2011)	- Dn (120 mg)	950	22
	- ZA (4 mg)	951	12
Scagliotti <i>et al.</i> (2012)	- Dn (120 mg)	411	2
	- ZA (4 mg)	400	1
Smith <i>et al.</i> (2012)	- Dn (120 mg)	718	33
	- Placebo	717	0
Chawla <i>et al.</i> (2013)	- Dn (120 mg)	281	3
Henry <i>et al.</i> (2014)	- Dn (120 mg)	800	6
	- ZA (4 mg)	797	9

Dn : dénosumab ; ZA : zolédronate

Source : Auteur d'après Boquete-Castro et al., « Denosumab and osteonecrosis of the jaw. A systematic analysis of events reported in clinical trials », 2016.

Dans ce tableau, une étude retient plus particulièrement l'attention : il s'agit du travail conduit par Smith *et al.*(19)

Cette étude de phase 3 contrôlée, randomisée et en double aveugle, porte sur 1432 hommes atteints d'un cancer de la prostate non métastatique, résistant à la castration et à haut risque de métastase osseuse.

L'ensemble des patients ont été randomisés (n : 1432) en deux groupes (1 :1) en fonction du traitement reçu. Le premier groupe (n : 716) a reçu 120mg de dénosumab sous-cutané toutes les 4 semaines, tandis que l'autre (n :716) a reçu un placebo selon les mêmes modalités (délai entre les cures de 4 semaines, administration sous-cutanée).

Le dénosumab a été associé à une incidence accrue de MRONJ ; ainsi, 5% des patients du groupe 1 (traité par dénosumab) ont développé une ostéonécrose (n :33), contre 0 dans le groupe sous placebo.

Tableau 7 : Nombre de MRONJ et de métastase selon le traitement

	Nombre de patients total n : 1432	
	Dénosumab	Placebo
Nombre de patients selon le traitement	n : 716	n : 716
Nombre de métastase osseuses selon le traitement (%)	n : 69 (10)	n : 96 (13)
Nombre de MRONJ selon le traitement (%)	n : 33 (5)	n : 0

Source : Auteur d'après Smith et al., « Denosumab and bone-metastasis-free survival in men with castration-resistant prostate cancer : results of a phase 3, randomised, placebo-controlled trial », 2012.

Néanmoins, l'apparition de métastases osseuses a été diagnostiquée chez 69 patients sous dénosumab et chez 96 patients sous placebo ; enfin le risque de développer une métastase a été réduit de 33% pour les patients sous dénosumab.

Ces différentes études tendent à montrer que l'apparition des MRONJ chez les patients atteints de cancer et traités par bisphosphonates ou par dénosumab, n'est pas un évènement que l'on peut qualifier de rare.

Wessel *et al.* (20) ont même avancé la statistique suivante : un patient atteint de cancer recevant du zolédronate verrait, d'après leurs travaux, son risque de développer une MRONJ multiplié par 30.

Ainsi selon les auteurs, l'incidence des MRONJ chez les patients traités par bisphosphonates pour des pathologies malignes varierait entre 1 et 15 % (3) ce qui ouvre une vraie problématique de santé publique.

Dans le cas particulier du myélome multiple, Walter *et al.* (21), ont montré une prévalence des MRONJ de 21 % dans un échantillon de 78 patients traités par bisphosphonates azotés à posologie efficace.

Pour finir, il est intéressant de voir que la SFSCMCO a réalisé une collecte d'informations à travers différentes études qui étudiaient le pourcentage de MRONJ chez des patients traités par dénosumab et zolédronate. D'après les résultats du tableau ci-après, on peut constater que le pourcentage d'apparition de MRONj est relativement identique, non seulement entre le zolédronate et le dénosumab mais également entre les études elles-même.

Tableau 8 : Études contrôlées randomisée dénosumab versus zolédronate

<u>Auteur, année</u>	<u>Nombre de patients sous dénosumab</u>	<u>Nombre de patients sous zolédronate</u>	<u>% de MRONJ due au dénosumab</u>	<u>% de MRONJ due au zolédronate</u>	<u>Pathologie traitée dans l'étude</u>
<u>Fizazi, 2011</u>	<u>950</u>	<u>951</u>	<u>2</u>	<u>1</u>	<u>Cancer de la prostate</u>
<u>Stopeck, 2010</u>	<u>1026</u>	<u>1021</u>	<u>2</u>	<u>1,4</u>	<u>Adénocarcinome du sein</u>
<u>Henry, 2011</u>	<u>886</u>	<u>890</u>	<u>1,1</u>	<u>1,3</u>	<u>- Myélome, - cancer du poumon, - autres, ...</u>

Source : Auteur d'après « Ostéonécrose des mâchoires en chirurgie oromaxillofaciale et traitements médicamenteux à risque (antirésorbeurs osseux, antiangiogéniques) recommandations de bonne pratique », 2013.

### **2.2.3 Autres traitements (14)**

Les premiers cas de MRONJ documentés suite à la prise d'anti-VEGF remontent à 2008, et à 2009 pour les anti-TKI ; ces premiers cas avaient été diagnostiqués chez des patients recevant un traitement anti-résorptif concomitant, ou ayant déjà reçu un traitement anti-résorptif. Néanmoins, des dizaines d'autres cas ont depuis été référencés chez des patients traités uniquement avec ce type de molécule. Le Résumé des Caractéristiques du Produit (RCP) du Bevacizumab classe néanmoins l'ostéochimionécrose des maxillaires comme un effet indésirable de fréquence indéterminée (22).

Tableau 9 : Médicaments anti-angiogéniques : noms de marque, mécanisme d'action et voies d'administration

Active ingredient	Route admin.	Action mech.	Brand name (CIMA-AEMPS)	Other brand names (FDA, EMA)
Bevacizumab	IV	Anti-VEGF	Avastin®	Mvasi®
Aflibercept	IV	Anti-VEGF	Zaltrap®, Eylea®	
Pazopanib	PO	Anti-VEGF	Votrient®	
Cabozantinib	PO	Anti-VEGF	Carbometyx®	Cometriq®
Sunitinib	PO	Anti-TKI	Sutent®	<i>Sunitinib malate</i>
Axitinib	PO	Anti-TKI	Inlyta®	
Dasatinib	PO	Anti-TKI	Sprycell®	<i>Dasatinib</i>
Imatinib	PO	Anti-TKI	Glivec®	<i>Imatinib mesylate</i> Gleevec®
Erlotinib	PO	Anti-TKI	Tarceva®	<i>Erlotinib hydrochloride</i>
Sorafenib	PO	Anti-TKI	Nexavar®	<i>Sorafenib</i>

Source : Eguia et al., « Review and update on drugs related to the development of osteonecrosis of the jaw », 2020.

En ce qui concerne les anti-CD20 et le rituximab en particulier, la littérature fait état de quelques cas de patients ayant présentés une MRONJ suite à l'administration du traitement. Néanmoins, selon Keribin *et al.* la relation entre MRONJ et rituximab n'a pas pu être établie (15). Dans la revue de cas conduite par Javelot *et al.* les auteurs suggèrent que la MRONJ pourrait être un effet indésirable direct du rituximab (23); ce constat est à nuancer car la patiente avait eu un traitement par bisphosphonate pendant 2 ans. Quoiqu'il en soit, malgré le très faible nombre de MRONJ recensé après traitement par rituximab (5 cas dans la littérature), il est important de garder à l'esprit qu'une ostéonécrose reste envisageable chez les patient traités par anti-CD20

Concernant les immunomodulateurs, en l'état actuel des connaissances, il n'existe pas de preuves solides pour les considérer comme faisant partie des médicaments à même de causer des MRONJ, étant donné qu'aucune étude ne montre une incidence plus élevée que dans d'autres groupes de population. Néanmoins, il n'est pas vain de traiter ces patients avec des protocoles de préventions adéquats et identiques à ceux des patients traités par des antirésorptifs et des antiangiogéniques, compte tenu du principe de précaution par rapport à l'apparition de nouveaux cas.

## 2.3 Facteurs de risques

Il est primordial d'identifier les facteurs de risque d'apparition de MRONJ pour permettre une diminution du nombre de cas et ainsi permettre une amélioration de la qualité de vie des patients.

### 2.3.1 Facteurs de risques généraux

Les facteurs de risque de développement de la MRONJ ne sont pas tous identifiés, et il reste de nombreuses zones d'ombre à élucider ; c'est pourquoi des études ultérieures complémentaires semblent nécessaires. Cependant de fortes présomptions sont d'ores et déjà établies.

En outre, les antécédents médicaux semblent revêtir une importance particulière (d'autant plus que la population de patient concernés présente souvent une variabilité de pathologies importante), au point que Marx *et al.* évoquent la pathologie maligne sous-jacente comme la «comorbidité principale». Ainsi, pour eux, bien que ces comorbidités ne puissent être quantifiées, il s'agirait d'un facteur déterminant dans l'apparition de MRONJ.

De plus, leur étude a révélé un fait intéressant portant sur une association médicamenteuse ; en effet sur les 119 patients ayant déclaré une MRONJ, 59,7 % (n=71) étaient traités de manière concomitante par bisphosphonates et dexaméthasone, un corticoïde de synthèse utilisés à des fins anti-inflammatoires.

D'autres facteurs tels que le tabagisme et l'âge ont été évoqués comme facteurs favorisant sans pour autant que l'on puisse établir un lien clair et direct.

Enfin il semble important d'explorer la relation effet/temps décrite par Bamias *et al.* (24) Ces travaux suggèrent que la durée d'exposition au traitement serait également un facteur important du risque d'apparition d'une MRONJ. En effet, lors de cette étude, l'incidence de MRONJ était de 1,5 % chez les patients traités sur une période allant de 4 à 12 mois, alors qu'elle était de 7,7 % pour ceux traités de 37 à 48 mois.

Ces conclusions convergent avec celles de Smith *et al.* (19) , qui a montré qu'une ostéonécrose de la mâchoire est survenue chez 33 hommes (5 %) recevant du dénosumab et que la proportion de patients touchés augmentait avec l'accroissement du temps de traitement pour atteindre 1 % (n = 8), 3 % (n = 21) et 4 % (n = 30) respectivement au terme des premières, seconde et troisième années Les auteurs s'accordent néanmoins à dire que la nécrose ne dépend pas uniquement du temps d'exposition, puisque d'autres facteurs de risque bucco-dentaires ont été mis en cause.

### **2.3.2 Facteurs de risques locaux**

Concernant les comorbidités dentaires les plus fréquemment retrouvées chez les patients au sein de l'étude de Marx *et al.*(2) , celle qui semblait être prépondérante était la parodontite. En effet, sur 100 patients présentant une MRONJ, 84% présentaient une parodontite, 28,6 % des lésions carieuses, et 13,4 % d'entre eux présentaient des abcès d'origine endodontique au niveau des zones osseuses exposées. Enfin, chez 10,9 % des patients, des traitements endodontiques non satisfaisants ont été révélés sur les dents adjacentes à la nécrose osseuse.

Néanmoins en l'état actuel des connaissances, aucun auteur n'a mis en évidence de lien entre les MRONJ et les comorbidités dentaires.

Pour Voss *et al.*(4) , la parodontite est un facteur incitant majeur à tel point que, selon leur étude, 50% des patients chez qui on détecte une MRONJ présentent une maladie parodontale.

Enfin, Marx *et al.* évoquent des événements « incitants » dont ils supposent qu'ils sont à l'origine d'exposition osseuse.

Tableau 10 : Pourcentage de MRONJ en fonction de différents événements incitants

Nombre de patients : 119	% de cas en fonction de la cause locale identifiée	Extraction dentaire : 37,8
		Maladie parodontale : 26
		Chirurgie parodontale : 11,2
		Pose d'implant : 3,4
		Chirurgie endodontique : 0,8
		Sans cause identifiée : 25,2

Source : Auteur d'après Marx *et al.*, « Bisphosphonate-induced exposed bone (osteonecrosis/osteopetrosis) of the jaws», 2005.

Il est nécessaire de pondérer certaines données : en effet, les extractions dentaires sont réalisées plus fréquemment que la pose d'implants ; il est donc normal que le nombre de nécrose associées à des extractions soit plus important que ceux de la pose d'implants.

De plus le fait que dans 25% des cas de nécrose avérée, les auteurs n'arrivent pas à décrire un facteur causal, nous pousse à penser que le mécanisme de la MRONJ n'est pas encore totalement compris.

Néanmoins, ceci est contredit par les conclusions de l'équipe de Voss *et al.*(4), qui associent de manière quasi-systématique les extractions à la survenue des MRONJ.

### 2.3.3 Extractions dentaires et MRONJ

L'extraction dentaire est le facteur favorisant de la MRONJ le plus documenté au sein de la littérature scientifique(4).

En effet, les auteurs posent la question : « Est-ce l'extraction qui provoque l'apparition de la nécrose ? Ou est-ce le développement de la nécrose qui, non-diagnostiquée, conduit à l'indication de l'extraction, du fait de la mobilité et d'éventuelles symptomatologies péri-apicale ? »

Dans leur travail traitant de l'avulsion dentaire chez les patients recevant des bisphosphonates en intra-veineux, Otto *et al.*(17) ont inclus 72 patients chez qui ils ont dénombré 216 sites d'extractions. Sur l'ensemble de ces patients, 4,2 % ont développé une MRONJ sur 4 des 216 sites d'extractions et une nécrose a été détectée *a posteriori*, suite à une pression trop importante de la résine prothétique.

### 2.3.4 Facteurs de risque : conclusion

D'après l'ensemble de ces données représentées par le nombre de MRONJ apparaissant sans que l'on puisse en établir l'étiologie précise, trois présomptions semblent pouvoir être discernées.

Premièrement, le risque de développement d'une ostéochimionécrose est majoré quand l'hygiène bucco-dentaire est perfectible, que le patient est fumeur et présente un diabète sucré (25), et surtout lorsqu'une parodontite avérée est présente.

Deuxièmement, et bien que les chiffres varient beaucoup entre les différents auteurs (de 4,2 % à 37,8 %), la réalisation d'une extraction dentaire constitue le facteur de risque principal d'apparition d'une MRONJ. Les affections dentaires telles que les caries et les abcès d'origine endodontique ne sont toutefois pas à négliger.

Troisièmement, une corrélation s'établit entre la durée du traitement antirésorptif et la majoration du risque de développement d'une ostéochimionécrose.



Facteurs de risques		
Médicaments-dépendants	Systémiques	Locaux
<ul style="list-style-type: none"> <li>• Classe de molécules (antirésorptif/anti-angiogénique)</li> <li>• Voie d'administration</li> <li>• Accumulation</li> <li>• Durée du traitement</li> <li>• Traitements concomitants</li> </ul>	<ul style="list-style-type: none"> <li>• Maladies sous-jacentes</li> <li>• Comorbidités</li> <li>• <i>Habitus</i> de vie</li> </ul>	<ul style="list-style-type: none"> <li>• Infections dentaires</li> <li>• Infections parodontales</li> <li>• Péri-implantites</li> <li>• Interventions chirurgicales</li> <li>• Prothèses amovibles mal adaptées</li> <li>• Particularités anatomiques (<i>torus</i>, exostoses)</li> </ul>

Source : Auteur, figure modifiée d'après Campisani, « Medication-related osteonecrosis of jaws (MRONJ) prevention and diagnosis», 2020.

Mme F.S, 46 ans, avec antécédents de cancer du sein droit métastatique, diagnostiqué en 2012 et traité par mastectomie, curage ganglionnaire axillaire, chimiothérapie, radiothérapie et hormonothérapie.

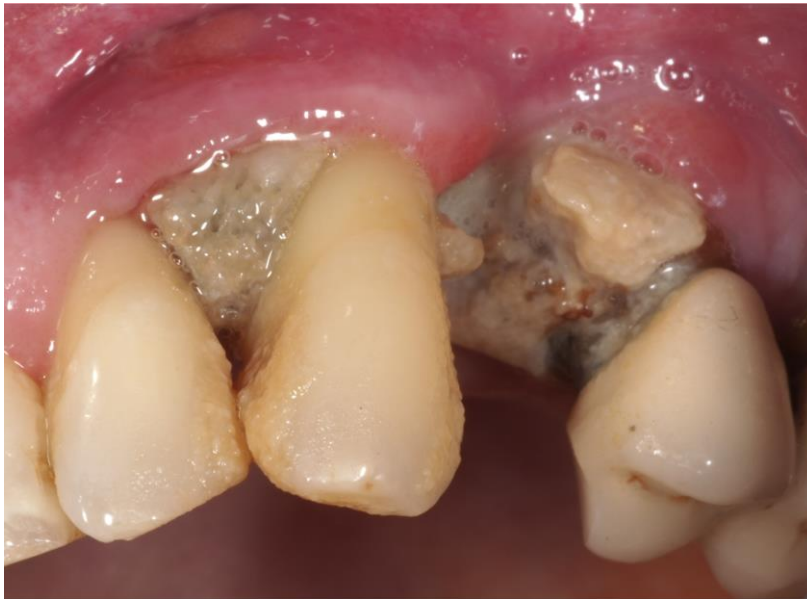La patiente présente une progression osseuse, hépatique et pulmonaire en 2016 et 2017.

Entre 2016 et 2018 la patiente est traitée par bisphosphonates IV, [paclitaxel \(poison du fuseau mitotique\)](#) et [cyclophosphamide \(agent alkylant avec effet immunosuppresseur\)](#).

En 2018, elle est mise sous traitement par Capécitabine ([fluoropyrimidines](#)).

En octobre 2018, à l'occasion de l'avulsion d'une 24 sans [protocole de prévention d'ostéochimionécrose](#), la patiente développe une ostéochimionécrose maxillaire gauche, entraînant une mobilité de 23 et 22.

Figure 6 : Ostéonécrose en place de 24



Source : Dr Duong, 2018.

**Prise en charge de 1<sup>re</sup> intention** : Service [de Médecine-Bucco-Dentaire](#) de Charles-Foix (novembre 2018)

La patiente a été opérée une première fois pour [le](#) curetage de la zone nécrotique. [L'intervention](#) sous anesthésie locale comprenait une résection *a minima*, [la](#) mise en place de PRF sur le site et une fermeture muqueuse de première intention.

Lors du contrôle à deux semaines, une deuxième intervention similaire a été réalisée devant l'absence d'amélioration du [tableau](#) clinique.

## 2.4 La prise en charge (26)

### 2.4.1 Pourquoi traiter ?

La MRONJ se traduit par une exposition d'os nécrotique en bouche qui, au contact du microbiote buccal va s'infecter. Dans la majorité des cas, cette exposition s'accompagne d'autres signes tels que des douleurs, des mobilités dentaires et des fistules, qu'il convient de traiter afin de garantir au patient un confort de vie maximum.

En effet, des douleurs au sein de la cavité buccale peuvent induire des comorbidités importantes pour les patients atteints, comme une sous-alimentation, problématique pour ces patients déjà fragiles.

De plus, il est important de traiter cette pathologie, même si elle n'affecte pas le mode de vie du patient (dans certains cas, le patient ne ressent pas de douleurs)(2): la nécrose osseuse risque alors de progresser au sein des os des mâchoires. Cette progression se traduit par une fragilisation de la structure osseuse et engendre un risque accru de fracture pathologique. Enfin, plus la nécrose aura été découverte tardivement et donc plus elle se sera étendue, plus le traitement chirurgical éventuel aura des séquelles importantes et sera délabrant.

Les recommandations françaises en cas d'ostéochimionécrose avérée stipulent que le patient doit être adressé dans le plus bref délai vers un service hospitalier de Chirurgie Maxillo-Faciale, [de Médecine Bucco-Dentaire](#) ou d'ORL.

En attendant la prise en charge hospitalière il est recommandé de :

- réaliser un OPT afin d'apprécier la taille de la nécrose osseuse,
- éviter tout acte chirurgical.
- traiter médicalement la douleur.
- poursuivre une hygiène orale stricte.

### **2.4.2 L'antibiothérapie**

Selon Marx *et al.*(2), lors de la découverte d'une zone d'os nécrotique exposée en bouche, dès lors que le patient est traité par bisphosphonates, l'oncologue ou le dentiste doit référer le patient à un praticien spécialiste en chirurgie afin qu'il puisse diagnostiquer son affection buccale, ainsi que le caractère irréversible de la nécrose osseuse.

L'os nécrotique « sain », ou plutôt celui qui n'est pas soumis à un processus infectieux supplémentaire, n'est pas douloureux. De plus, l'os nécrotique reste structurellement à même de permettre le soutien de la fonction normale de la mâchoire.

La douleur survient lorsque l'os exposé est colonisé par des bactéries, sources d'un nombre important de cellulites et de fistules. En matière de traitement, les auteurs préconisent une thérapeutique médicamenteuse à base d'antibiotiques à long terme, voire permanente. Les bactéries les plus fréquemment retrouvées au niveau des zones osseuses exposées étant du genre *Actynomices*, Marx propose un traitement à base de Pénicillines 500 mg par voie orale, quatre fois par jour, et de bain de bouche à la Chlorhexidine 0,12 %.

Dans le cas de patients qui se seraient montrés réfractaires à ce traitement, une adjonction de metronidazole (nitro-5-imidazolés) 500mg par voie orale tri-journalière peut être discutée.

En cas de cellulite sévère ayant pour foyer princeps une MRONJ, une hospitalisation et une cure à base d'antibiotiques IV est indiquée (Ampicilline 1g et Clavulonate 500mg en IV toutes les 6 heures en adjonction avec du métronidazole 500mg IV à intervalles de 8 heures.)

En cas d'allergie à la Pénicilline, une bithérapie est prescrite d'emblée, soit par Ciprofloxacine ([fluoroquinolones](#)) 500mg per-os deux fois par jour, soit par d'Érythromycine (macrolide) 400mg tri-quotidien, associée dans tous les cas à du Métronidazole 500 mg trois fois par jour.

Carlson *et al.* (27) tiplent que ce traitement n'est pas curatif à proprement parler mais plutôt palliatif, car il vise à prévenir, contrôler ou éradiquer la douleur et éviter ainsi une progression de l'exposition osseuse, plutôt que de traiter la cause à proprement parler, à l'opposé de l'approche chirurgicale qui a pour but d'éliminer la pathologie.

Cette évaluation nuancée du protocole médicamenteux est soutenue par deux équipes, celle de Badros *et al.* (28), ainsi que celle de Van den Wyngaert *et al.* (29)

Ainsi, pour eux, le traitement médicamenteux doit apporter une amélioration passagère, mais ne doit en aucun cas être qualifié de succès thérapeutique de la MRONJ ou d'élimination de la nécrose osseuse.

Enfin, en ce qui concerne la stabilisation de la pathologie, le taux de réussite des thérapeutiques uniquement médicamenteuses varie de 20 à 50 % selon Ristow *et al.*(30).

Deux problématiques émergent vis-à-vis de ce traitement pharmacologique :

- La cavité buccale étant un milieu septique où la flore bactérienne commensale est à la fois nécessaire à l'écosystème oral et en renouvellement permanent ; l'utilisation d'antibiotiques ne permet en aucun cas d'éradiquer l'ensemble des germes présents sur le long terme. Ceci entraîne une re-contamination constante du site osseux exposé, dès lors que l'antibiothérapie curative arrive à son terme.

- L'autre problématique inhérente à l'antibiothérapie seule concerne la prise d'antibiotiques systématique et permanente, qui expose le patient à des doses constantes de médicaments. Or, comme l'exposent Hoefert et Eufinger (31), il existe un effet d'accoutumance de la part de la flore bactérienne lorsque celle-ci est exposé au long cours à des antibiotiques (création de résistances bactériennes et développement de pathologies opportunistes telles que les candidoses buccales), qui conduit à une réaction moindre et donc fatalement à un échec thérapeutique.

Si les antibiotiques permettent de prévenir et traiter les épisodes infectieux, ils ne permettent pas de traiter les MRONJ, et posent d'importants problèmes sur le long terme.

### **2.4.3 La thérapeutique chirurgicale**

Selon les recommandations de l'AFSSAPS de 2007 (26) (ancienne ANSM) , il est préférable de s'en tenir à des traitements *a minima*, et de privilégier des chirurgies dites « de propreté » (régularisation des bords traumatiques et éliminations des séquestres mobiles).

Nous avons vu précédemment que la MRONJ était une entité clinique qui ne possédait pas de traitement médicamenteux. La prise en charge chirurgicale semble être la seule à même de traiter de façon définitive une nécrose osseuse localisée et de pouvoir donner un diagnostic histologique exact après biopsie et examen anatomo-pathologique.

Tels que les décrivent Ristow *et al.*(30), les différents protocoles chirurgicaux pourraient atteindre un taux de succès beaucoup plus important que la mise en place d'un traitement pharmacologique seul.

Le consensus actuel favorise une prise en charge chirurgicale uniquement chez les patients réfractaires au traitement antibiotique.

De plus il semble judicieux de noter que de nombreux auteurs évaluent le taux de succès de l'approche chirurgicale (32),(33), (27),(34) à plus de 85 % avec une durée de résolution oscillant entre 3 et 4 semaines.

Le principe de l'abord chirurgical repose sur le retrait d'un tissu nécrotique ne pouvant se régénérer de lui-même, car en sus, ce tissu interfère avec la cicatrisation des lésions ; les thérapeutiques chirurgicales pouvant augmenter le risque de fractures pathologiques, elles ne doivent concerner que les régularisations d'épines osseuses qui risqueraient d'induire une lésion de la muqueuse.

D'après Ristow *et al.*(30) il existerait deux approches chirurgicales dans le traitement de la MRONJ : la résection et le débridement.

- Le débridement repose sur un curetage empirique et *q minima* de l'os exposé afin de réduire le volume nécrotique sans chercher à en retirer la totalité.
- La résection quant à elle fait appel à une ablation maîtrisée de tout le volume nécrotique, en plus duquel on décide de retirer une zone limitrophe saine par mesure de précaution. Cette marge sera décidée après analyse des différents bilans d'imagerie disponibles.

Il est cependant fondamental de garder à l'esprit qu'il faut intervenir avec discernement : « réséquer autant que nécessaire mais aussi peu que possible ».

La difficulté principale de l'abord chirurgical réside dans la délimitation extrêmement délicate de l'os nécrotique et de l'os sain.

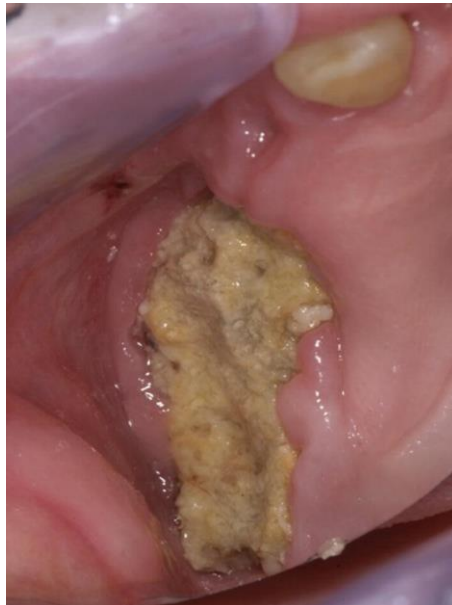Retirer tout l'os pathologique est primordial ; cependant une ablation trop importante du volume entrainera une perte structurelle démesurée et peut, dans le pire des cas, être à l'origine d'une fracture mandibulaire.

Ces techniques d'ostéotomie sont en grande partie dépendantes de l'expérience et des capacités du chirurgien ; les protocoles chirurgicaux ne peuvent donc pas être standardisés.

La thérapeutique repose sur un débridement chirurgical jusqu'à ce que l'os semble « sain ». Ce critère se base sur différents facteurs que sont la couleur, la texture et la structure.

En effet l'os nécrotique est considéré comme plus poreux, brunâtre et mou par rapport à un os sain.

Figure 7 : Exposition buccale d'un os nécrotique



Source : Dr Duong, 2020.

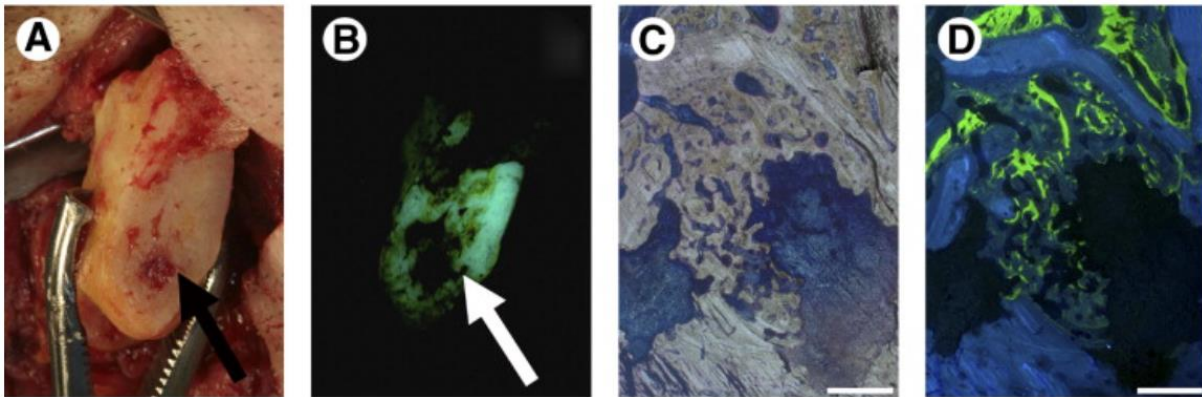
La nécrose étant avasculaire, l'hémorragie pourrait être un repère d'arrêt de curetage (utilisés dans les protocoles de l'Institut Gustave Roussy et dans l'étude de Schubert *et al.* (35)) ; néanmoins, d'après Pautke *et al.* (32), il n'y a pas de corrélation entre saignement osseux et os vital au niveau histologique. Après séquestrectomie, un fixateur externe ou des plaques de reconstructions vissées pourront être utilisés pour éviter une fracture osseuse. Cette dernière thérapeutique est controversée : le risque d'induire une nouvelle nécrose semble important du fait du décollement périosté et de l'agression osseuse par les vis [d'ostéosynthèse](#).

### 2.4.3.1 Détermination os vital/os nécrotique

Une nouvelle technique de détermination entre l'os sain et nécrosé est à l'étude ; comme dit précédemment cette distinction est extrêmement difficile et se base sur des critères subjectifs propre à chaque chirurgien.

Cette nouvelle approche se base sur les travaux de Pautke *et al.* (32) mais aussi sur ceux de Fleisher *et al.* (36) et s'appuie sur la fluorescence. En effet, selon Harris (37), les tétracyclines et leurs dérivés peuvent émettre une fluorescence verte lorsque qu'elles sont excitées par une lumière émettant une longueur d'onde entre 525 et 540 nanomètres. De plus, les tétracyclines ayant une forte affinité avec le calcium, elles se fixent préférentiellement au niveau des zones de remodelage et d'apposition osseuse soit l'os sain. En revanche, l'os nécrosé, privé de turnover ne présente pas de fluorescence ou alors seulement très faible. Cet os saturé en tétracycline (doxycycline, 100mg deux fois par jours, pendant 10jours) (32) peut ainsi être exposé à la longueur d'onde excitatrice en peropératoire grâce à une lampe calibrée, qui permet ainsi de révéler une fluorescence verte et de faire le *distingo* entre os vital et os nécrosé. De plus, de nouvelles études menées par Ristow *et al.*(30) tendent à montrer que l'os vital émet une faible lueur fluorescente même en absence de tétracycline contrairement à l'os nécrotique, en raison de la fluorescence physiologique. C'est cette différence de fluorescence qui permet ensuite aux chirurgiens d'effectuer une ablation totale de l'os nécrotique tout en limitant la perte de de matrice osseuse saine. Ce protocole est primordial dans la mise en place d'une technique de résection fiable et réitérative, non plus basée sur l'expérience empirique du chirurgien mais sur des critères précis et objectivables lors de l'acte.

Figure 7 : Utilisation de la fluorescence lors de la résection chirurgicale d'une MRONJ



- A , Image clinique d'une mandibulectomie (partie distale droite) due a une nécrose osseuse (*flèche*) .
- B , L'analyse de la fluorescence montre clairement une absence de signaux dans les régions osseuses spongieuses nécrotiques (*flèche*).
- C, vue histologique détaillée de la zone marquée en A et B colorée selon Laczkó et Lévai, montre une formation osseuse vitale adjacente aux zones osseuses nécrotiques, ce qui a été confirmé par (D) l'analyse de fluorescence, qui marque les zones osseuses vitales.

Source : Auteur d'après Pautke et al., « Tetracycline bone fluorescence : a valuable marker for osteonecrosis characterization and therapy », 2010.

Les auteurs finissent par poser une question essentielle : si la chirurgie est contre-productive et l'arrêt de la médication causale est inefficace, quelles sont les solutions à apporter aux patients ?

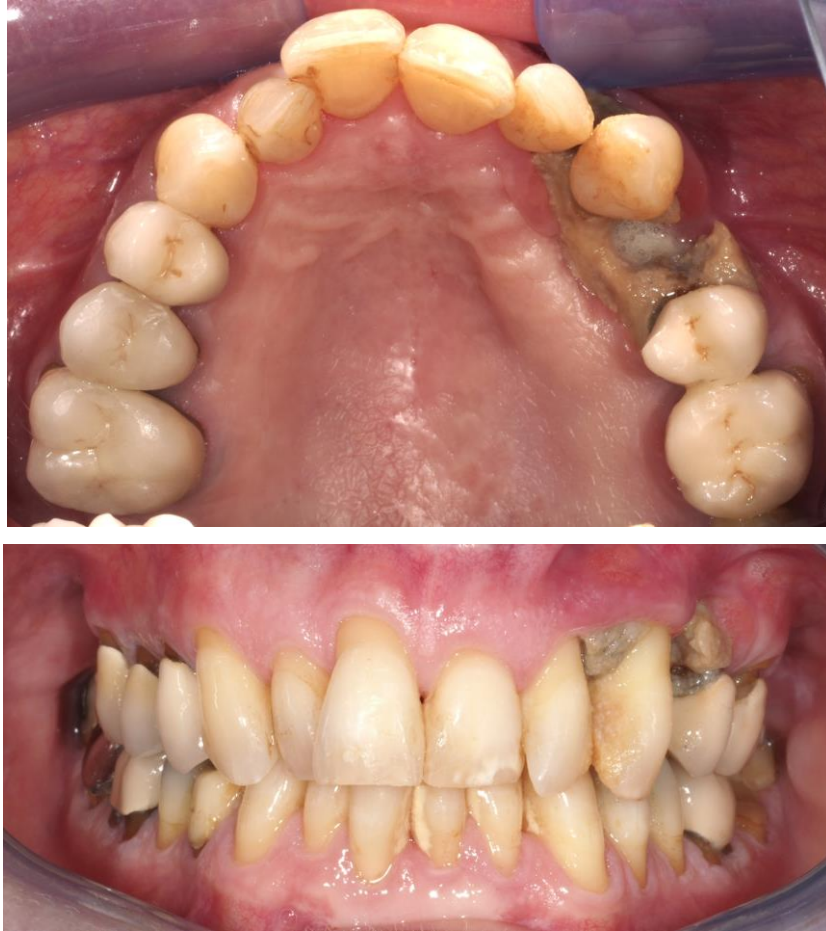Leur réponse est simple : les patients peuvent et doivent vivre avec cet os nécrotique en bouche, tant qu'il n'est pas exposé.



**Prise en charge de 2<sup>nd</sup>e intention** : Institut Gustave Roussy (mai 2019)

Devant l'échec de l'obtention d'une guérison, la patiente est adressée à l'Institut Gustave Roussy, en service d'ORL.

Figure 8 : Ostéonécrose secteur 2, dent 24



Source : Dr Duong , 2019.

En concertation avec le service d'Odontologie et de Chirurgie Orale, il est décidé de réaliser une sequestrectomie, associée à l'extraction des dents 22, 23 et 25. Le curetage a mené à une communication bucco-nasale, comblée au COLLATAMP® et TISSEEL™.

Si la chirurgie a été qualifiée de succès, les comorbidités importantes liées à la perte de substance, ajoutées aux pathologies déjà présentes ont entraîné le décès de la patiente.

## 2.5 Conclusion

En conclusion il est raisonnable de penser que la thérapeutique « idéale » est au confluent des deux théories précédemment exposées. En effet l'apport pharmacologique est indéniable, du fait qu'elle soit non-invasive ; ce traitement doit donc être privilégié en première intention et uniquement lorsque l'exposition est de taille réduite.

*A contrario*, il ne faut pas tomber dans le dogme de la conservation à outrance. Ainsi en cas de récurrence, ou d'emblée si la nécrose est étendue, le recours à la chirurgie résective raisonnée permet de guérir l'affection du patient en supprimant purement et simplement la zone osseuse nécrotique, ne laissant que de l'os sain à l'intérieur de la cavité buccale.

## 3 : Protocole en odentologie

---

Comme nous l'avons vu précédemment, l'état de santé bucco-dentaire semble étroitement corrélé au risque d'apparition de MRONJ, ce qui implique que le chirurgien-dentiste a un vrai rôle à jouer dans leur prévention. Il paraît donc essentiel de développer des protocoles de soins adaptés aux patients sous traitements anti-résorptifs, afin de minimiser les risques à chaque étape de leur prise en charge.

### 3.1 Protocole de prise en charge pré-cure

#### 3.1.1 Objectif de la phase pré-cure

Le but premier de cette phase est de tenter d'anticiper l'évolution d'une situation à risque. L'objectif est d'extraire, en amont du protocole pharmacologique, toutes les dents dont le pronostic est réservé, que ce soit à court ou à moyen terme, et de mettre en place une thérapeutique de prévention et de conservation des dents restantes. La prévention est au centre de la pratique du chirurgien-dentiste, mais elle est d'autant plus primordiale pour cette population à besoins spécifiques, chez qui le rapport bénéfices/risques tend le plus souvent en faveur des risques.

#### 3.1.2 Communication interdisciplinaire (38)

La communication entre les différents acteurs du traitement est indispensable, tant sur les actes proposés au patient que sur les délais impartis. Il est notamment primordial que le médecin prescripteur communique sur le caractère urgent ou non de la mise en place du traitement. Cette contrainte temporelle est un facteur décisionnel majeur sur la prise de décision concernant les dents à traiter et influence de manière radicale la thérapeutique proposée.

Il est important d'avoir présent à l'esprit que, lorsque l'indication de traitement par bisphosphonates est posée, le praticien prescripteur a l'obligation légale d'informer le patient du rapport bénéfice/risque d'un tel traitement, de lui indiquer la nature de la molécule qu'il lui prescrit et enfin l'adresser vers un chirurgien-dentiste afin de réaliser un bilan bucco-dentaire pré-cure et de pouvoir réaliser les soins nécessaires. Le médecin et le praticien spécialiste de la cavité buccale demeurent en relation afin d'échanger sur le type de traitement prescrit, les facteurs de risque, la durée du traitement et enfin le pronostic évolutif de la pathologie du patient.

Le chirurgien-dentiste devra pour sa part réaliser tous les soins qui lui sembleront nécessaires après examen clinique et radiographique, dans le but d'obtenir une cavité buccale saine avant la mise en place du traitement anti-résorptif. Il doit en outre informer le patient de la nécessité d'un bilan bucco-dentaire semestriel et d'une hygiène bucco-dentaire rigoureuse, pour prévenir, détecter et traiter toute pathologie orale à son stade le plus précoce.

Tableau 12 : Synthèse des informations transmises entre les différents acteurs du traitement

Acteurs du traitement	Médecin prescripteur	Chirurgien-dentiste
Informations à transmettre au reste de l'équipe	<ul style="list-style-type: none"> <li>• Traitement prévu</li> <li>• Indication du traitement</li> <li>• Mode d'administration</li> <li>• Posologie</li> <li>• Délai de mise en place</li> <li>• Calendrier d'administration</li> </ul>	<ul style="list-style-type: none"> <li>• Présence de foyers infectieux actifs ou potentiels</li> <li>• Traitements envisagés</li> <li>• Délai de cicatrisation incompressible</li> <li>• Organisation du suivi</li> </ul>

Source : Auteur, 2021.

### 3.1.3 Particularités de la prise en charge bucco-dentaire (39)

On peut penser que le statut bucco-dentaire des patients nécessitant un traitement antirésorptif n'est pas significativement différent de celui de la population générale ; c'est ainsi que certains patients présenteront des pathologies dentaires, parodontales, ainsi que des troubles fonctionnels courants ; caries, parodontites, prothèses inadaptées...

Dans un but de prévention, avant administration du traitement anti-résorptif, il convient de réaliser un bilan bucco-dentaire et un bilan radiologique. Il est préférable de ne débiter l'administration du traitement anti-résorptif qu'après que le milieu buccal ait été assaini, si cela n'entrave pas le pronostic du patient. Il est primordial d'effectuer les soins dentaires nécessaires, d'éliminer tous les foyers infectieux et enfin d'attendre une cicatrisation muqueuse complète, avec si possible une cicatrisation osseuse complète (120 jours).(26)

Ainsi, toute dent dont le pronostic est réservé à court ou moyen terme doit être avulsée avant administration du traitement dans le but d'éviter la réalisation d'un acte chirurgical au cours du traitement pharmacologique. De même, dans le cas ou des bisphosphonates ou du dénosumab doivent être administrés rapidement, toute dent présentant une pathologie dont la cicatrisation après

traitement nécessiterait un laps de temps conséquent doit être avulsée pour permettre la mise en place du traitement dans des conditions tissulaires saines.

#### 3.1.3.1 Lésion d'origine endodontique

Dans un but de prévention, toute lésion péri-apicale d'origine endodontique susceptible d'entretenir une réaction inflammatoire chronique entrainera la perte de la dent en rapport avec la lésion. En pratique, la prise de décision thérapeutique entre traitement endodontique et chirurgie est complexe. En effet dans un nombre de cas assez conséquent, les dents sont conservables mais le délai de cicatrisation des dents traitées par voie endodontique orthograde n'est pas compatible avec le délai avant admission du traitement anti-résorptif.

#### 3.1.3.2 Chirurgie d'assainissement parodontal

Les chirurgies d'assainissement buccal ayant été réalisées avant traitement ne font pas l'objet d'une supplémentation antibiotique. Idéalement, il est préférable qu'elles soient réalisées dans un délai minimum de 120 jours (26) (délai de cicatrisation osseuse) avant le début de la cure, afin de permettre une cicatrisation complète antérieure à l'administration du traitement anti-résorptif.

#### 3.1.3.3 Cas particulier des dents de sagesse

L'avulsion des dents de sagesse n'est pas systématique. En effet selon les protocoles de l'institut Curie et de l'institut Gustave Roussy, seules les dents présentant des foyers infectieux actifs (parodontite apicale, abcès apical, etc) ou potentiels (lésion intra-osseuse d'origine parodontale, carie profonde, dent en désinclusion, etc) doivent faire l'objet d'une extraction prophylactique.

## 3.2 Protocole pendant la cure

### 3.2.1 Les actes non chirurgicaux

La réduction de l'inflammation locale au moyen de mesures d'hygiène professionnelles telles que les surfaçages radiculaires ou des détartrages en amont des chirurgies offrent un intérêt non négligeable, en ce qu'elles permettent une réduction de la concentration bactérienne locale par effet mécanique et physique (40).

De plus, les soins restaurateurs superficiels ou les réhabilitations dento-prothétiques (fixes ou amovibles) bien adaptées ne semblent pas présenter de risque d'atteinte osseuse, et donc pas de

risque de MRONJ. Ils peuvent donc s'envisager pendant le traitement médicamenteux, en portant toutefois un soin particulier à ne pas léser les tissus osseux et muqueux environnants (il est tout de même préférable de les réaliser avant le début de l'administration médicamenteuse).

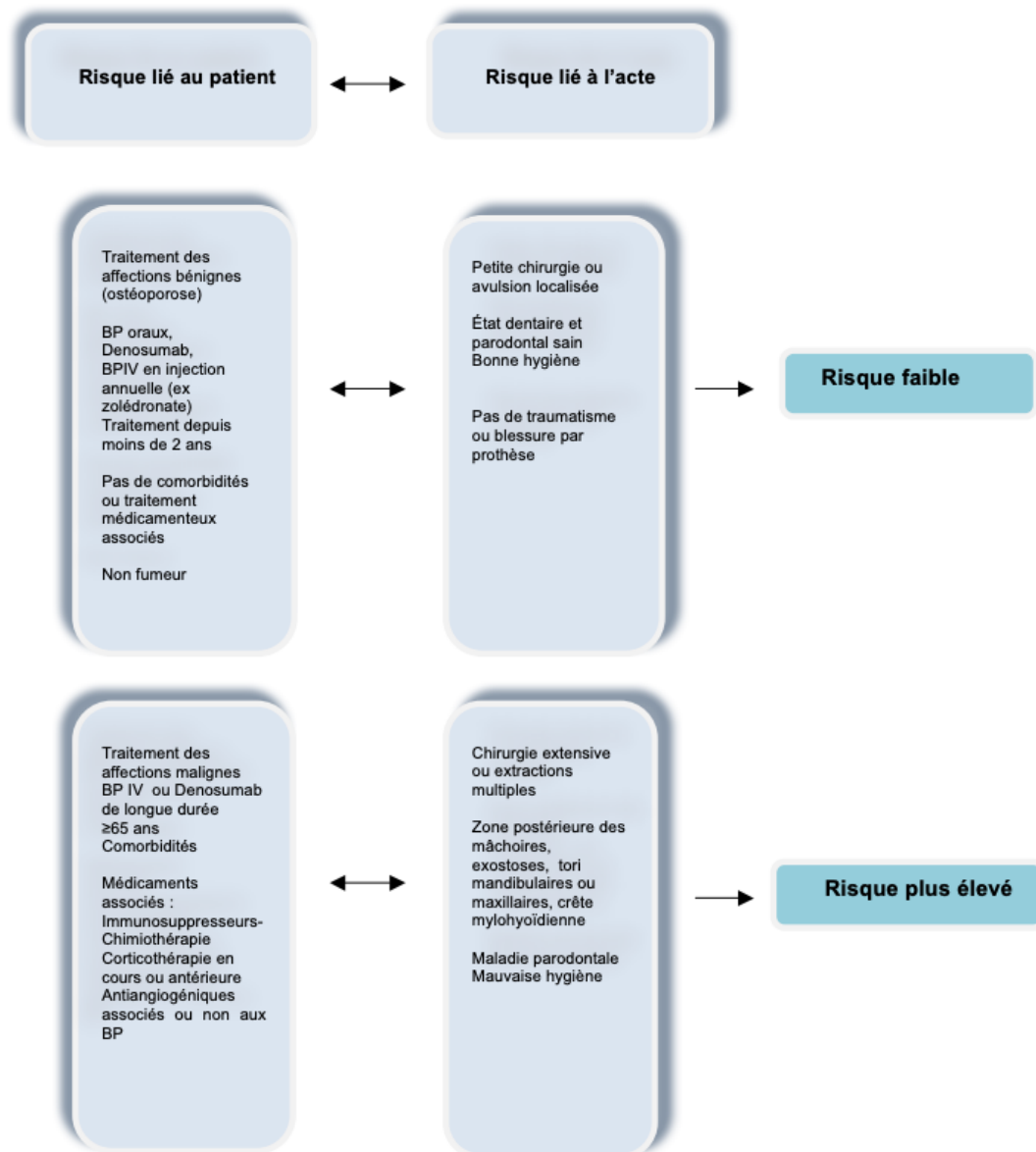
En ce qui concerne les dents présentant une lésion péri-apicale qui nécessiteraient un traitement endodontique pendant le traitement par molécules anti-résorptives, on préférera réaliser leur avulsion compte tenu du temps de cicatrisation long.

### **3.2.2 Les actes chirurgicaux**

Lorsque les actes chirurgicaux sont indiqués en cours de traitements, ils doivent être réalisés selon des protocoles visant à réduire au maximum le risque d'apparition de MRONJ.

#### **3.2.2.1 Facteurs influençant le risque**

Figure 9 : Échelle d'évaluation des risques d'apparition des MRONJ en fonction de l'acte et du patient



Source : Société Française de Stomatologie, Chirurgie Maxilo-faciale et Chirurgie Orale, « Ostéonécrose des mâchoires en chirurgie oromaxillofaciale et traitements médicamenteux à risque (antirésorbeurs osseux, antiangiogéniques) Recommandations de Bonne Pratique », 2013.

### 3.2.3 Contre-indications

### 3.2.3.1 Implantologie et parodontologie (26)

Selon les recommandations l'Agence Française de Sécurité Sanitaire des Produits de Santé (AFSSAPS), datant de 2007, tout traitement parodontal chirurgical est contre-indiqué chez les patients en cours de traitement anti-résorptif, de même que la pose d'implants intra-osseux.

Cependant, les implants posés auparavant, en l'absence de pathologie péri-implantaire, doivent être conservés car ils ne présentent pas un risque de MRONJ.

Les recommandations de la Société Française de Stomatologie, Chirurgie Maxillo-Faciale et Chirurgie Orale (SFSCMFCO) de 2012 (39) nuancent quelque peu ce constat et ne contre-indiquent pas catégoriquement la pose d'implant chez les patients ayant été sous bisphosphonates, même si elle n'est pas recommandée.

Il est admis que le risque d'apparition de MRONJ n'est pas prédictible et qu'il faut apporter une attention toute particulière à la cicatrisation muqueuse et osseuse autour de l'implant ; si plusieurs implants sont envisagés, il conviendra de réaliser ces actes secteur par secteur pour ne pas exposer le patient à une ostéonécrose d'emblée étendue. De plus, une maintenance très périodique doit être mise en place (2 fois par an) pour détecter rapidement une pathologie péri-implantaire.

### 3.2.3.2 Autres chirurgies

De nouvelles études sont à prévoir pour donner des recommandations sur la possibilité de réaliser certains actes chirurgicaux. En effet aucune publication ne donne de recommandations fiables et reproductibles par rapport aux interventions telles que les exérèses de kyste, les régularisations de crêtes de crêtes, les freinectomies labiales ou encore les chirurgies mucco-gingivales.

La réalisation de ce type de chirurgie se fait au cas par cas, après analyse du rapport bénéfices/risques.

## 3.2.4 Protocole en chirurgie orale

Plusieurs protocoles reposant pour la plupart sur une revue systématique de la littérature et sur des avis d'experts (41) ont été proposés, et ce, pour diverses interventions (avulsions, ablation de kyste, chirurgie endodontique *a retro*). Ces différents protocoles sont résumés dans le tableau suivant :



Tableau 13 : Résumé des protocoles recommandés pour prévenir une ONM suite à un acte chirurgical

	SFSCMF <sup>1</sup> 2012	NSW health <sup>62</sup> 2012	ADA <sup>63</sup> 2011	SDCEP <sup>64</sup> 2011	DHSSPS <sup>65</sup> MHRA 2009
<b>Geste chirurgical concerné</b>	Implant	Avulsion	Parodontal Implant Avulsion, Chirurgie osseuse	Avulsion, Chirurgie orale Procédure impliquant l'os	Avulsion
<b>Evaluation du risque</b>	+	+	+	+	+
<b>Informé le patient des risques liés à l'acte</b>	+	+	+	+	+
<b>Consentement recueilli et archivé</b>	+	+	+	+	+
<b>Arrêt BP temporaire non systématique ; à discuter avec prescripteur</b>	+		+		+
<b>Mesures d'hygiène professionnelle avant intervention</b>	+		+		
<b>Bains de bouche CHX</b>	+	+	+	+	+
<b>AB prophylactique (motivée par risque infectieux pour BPO)</b>	+	+	+	+	+
<b>Procéder par secteur (2 mois d'intervalle)</b>	+		+		
<b>Minimiser anesthésie locale (bloc régional si possible) et usage de VC</b>		+			
<b>Technique atraumatique</b>	+	+	+	+	+
<b>Régularisation bords osseux</b>	+	+			
<b>Fermeture primaire</b>	+	+	+		
<b>Suivi et hygiène rigoureux</b>	+	+	+	+	+

AB : antibiotique ; CHX : chlorhexidine ; VC : vasoconstricteurs

Source : Société Française de Stomatologie, Chirurgie Maxillo-Faciale et de Chirurgie Orale, Ostéonécrose des mâchoires en chirurgie oromaxillofaciale et traitements médicamenteux à risque (antirésorbeurs osseux, antiangiogéniques), Recommandations de Bonne Pratique, 2013.

L'ensemble de ces études permet de discerner un schéma quant aux pratiques à respecter lors des actes de chirurgie orale pour prévenir l'apparition de la MRONJ :

- Information au patient et recueil de son consentement éclairé
- Soins d'hygiène dentaire réalisés
- Prescription de bains de bouche antiseptiques
- Prescription d'antibiotique à commencer la veille et à continuer jusqu'à cicatrisation muqueuse, afin de minimiser le risque infectieux
- Actes localisés sur 1 secteur à la fois, avec un temps de latence de 2 mois entre chaque intervention.

- Technique la moins traumatisante possible comprenant une régularisation des bords tranchants et des spicules osseux.
- Fermeture des plaies en première intention lorsque cela est possible
- Surveillance prolongée de la cicatrisation et incitation au respect des mesures d'hygiène

### 3.2.3.1 Antibio prophylaxie / antibiothérapie curative

Les études sur l'utilisation des antibiotiques en pré-opératoire et en post-opératoire, bien que limitées, montrent l'importance de l'antibio prophylaxie dans la prévention infectieuse en cas de chirurgies orales.

Tableau 14 : Tableau synthétique

Auteurs	Protocole antibiotique	Chronologie d'administration	Nombre de patients/sites ayant reçu une antibio prophylaxie	Nombres de MRONJ diagnostiqués en post-opératoire
Montefusco V <i>et al.</i>	Amoxicilline/ acide clavulanique  Posologie : 1g/12h	Pré-opératoire : 1 jour Post-opératoire : 3 jours	37 patients	0
Ferlito <i>et al.</i>	Amoxicilline/ acide clavulanique  Posologie : 1g/12h	Pré-opératoire : 2 jours Post-opératoire : 5 jours	102 extractions sur 43 patients	0
Schubert <i>et al.</i>	Unacid/Augmentin ou Clindamycine	Pré-opératoire : 2 jours Post-opératoire : 7 à 14 jours	68 patients	1

Source : Auteur d'après Montefusco et al., Ferlito et al. et Schubert et al., «Antibiotic prophylaxis before dental procedures may reduce the incidence of osteonecrosis of the jaw in patients with multiple myeloma treated with bisphosphonates », « Preventive protocol for tooth extractions in patients treated with zoledronate » et « The saxon bisphosphonate register – therapy and prevention of bisphosphonate-related osteonecrosis of the jaws», 2008, 2011 et 2012.

En effet, les antibiotiques semblent dignes d'intérêt, comme le montre la publication de V. Montefusco *et al.* (42). Dans cette étude, l'auteur démontre que, chez les patients ayant reçu une antibioprofylaxie, aucun cas de MRONJ n'a été détecté (aucun cas de nécrose sur 37 patients). Dans le même temps, 29 patients ont été opérés sans administration d'antibiotique, et 8 ont développé une MRONJ (27 %). Tous les patients inclus dans l'étude (n :178) étaient traités par pamidronate ou zolédronate pour un myélome multiple, avec une durée moyenne d'exposition aux bisphosphonates de 13,2 mois.

Dans le travail de Schubert M.*et al.* (35), seul 1 cas de MRONJ a été observé sur 68 patients opérés. Les auteurs prescrivait une antibioprofylaxie 48 heures avant l'extraction, à poursuivre pendant 7 à 14 jours, un décollement sous-périosté avec exposition du site, une avulsion la plus atraumatique possible suivie d'une régularisation des bords et une fermeture de la plaie sans tension (les fils étaient retirés à 7-14 jours). Les consignes délivrées au patient étaient une alimentation liquide et une interdiction de porter la prothèse pendant 3 semaines. Les patients inclus étaient en majorité traités pour une ostéoporose sévère ou une pathologie cancéreuse (myélome multiple, cancer du sein, cancer de la prostate ou cancer du rein). Les traitements délivrés étaient soit un BP oral (alendronate majoritairement), soit un BP en IV (zolédronate le plus fréquemment).

D'autres auteurs ont réalisé un protocole reposant également sur une antibioprofylaxie, mais de durée plus réduite (40). La prise d'antibiotiques (Amoxicilline/acide clavulanique 1g toutes les 12h) était initiée 48h avant l'acte chirurgical et arrêtée 5 jours après l'intervention.

Selon ce protocole, les auteurs ont extrait 42 dents sur 102 patients, et aucun cas de MRONJ n'a été objectivé 12 mois après la chirurgie.

Au sein de cette étude, le traitement administré était le zolédronate exclusivement (perfusion IV de 4mg toutes les trois à quatre semaines), avec une durée d'exposition moyenne de 16,2 +/- 3,2 mois. Les pathologies pour lesquelles ils étaient traités ne sont pas mentionnées dans l'article.

Le risque de développement d'une ostéonécrose est réduit par un respect strict des protocoles de contrôle du risque infectieux, tant au niveau local que systémique. Les études prospectives qui ont respecté un protocole de prévention strict obtiennent une réduction d'ONM comprise entre 0 et 3 % pour les patients présentant des cancers et traités par des anti-résorptifs.

### 3.2.3.2 Données sur l'anesthésie

Par ailleurs, et toujours selon les recommandations de la SFSCMFCO, on dispose de peu d'informations relatives au risque anesthésique.

L'AFSSAPS recommande de réaliser les avulsions dentaires indispensables avec des anesthésies locales ou locorégionale sans vaso-constricteurs (26).

Néanmoins, aucune étude à ce jour ne contre-indique le recours à des solutions anesthésiques contenant des vasoconstricteurs.

### 3.3 Platelet Rich Firbrin (PRF) généralités

Un certain nombre de protocoles expérimentaux, utilisant notamment le PRF, ont été décrits, mais il est nécessaire, afin de pouvoir les valider, de réaliser des études randomisées supplémentaires permettant d'étudier de plus larges cohortes.

#### 3.3.1 Introduction

Le PRF est le nom attribué à l'un des produits obtenus au moyen d'un processus physique de centrifugation du sang veineux d'un patient.

Il est communément défini comme un concentré permettant de rassembler dans une seule entité l'ensemble des facteurs sanguins favorables à la cicatrisation.

Il a d'abord été décrit en France par Choukroun *et al.* en 2000 comme un centrifugat du sang du patient, sans aucun ajout, ce qui lui permet de s'affranchir de l'ensemble des restrictions relatives à l'utilisation des produits dérivés du sang (43).

Le PRF a pour avantage un protocole d'utilisation relativement simple, une origine strictement autologue et un faible coût. Ce matériau a pour [objectif](#) de déposer directement sur le site chirurgical les éléments nécessaires à la cicatrisation.

##### 3.3.1.1 Mode d'utilisation du PRF

En fonction de la situation clinique, deux conformations de PRF sont possibles :

- sous forme de **culot** : il est alors mis en place directement sur le site chirurgical afin de réaliser un comblement alvéolaire ou bien pallier un défaut osseux

- sous forme de **membrane** : le caillot sera alors disposé entre deux compresses stériles ; une légère pression sera appliquée sur l'ensemble afin d'évacuer l'excédent de fluide.

La membrane ainsi obtenue pourra être utilisée en couverture de site opératoire ou comme moyen de rétention d'un biomatériau sous-jacent.

Figure 10 : Photo de culot de PRF



Source : Dr Duong, 2021.

### **3.3.2 PRF : composition du caillot**

#### **3.3.2.1 Le caillot fibrineux**

Nous avons vu précédemment que le PRF était obtenu sans aucune modification de ses composants. Il a donc la particularité de polymériser de façon lente et naturelle lors du processus de centrifugation, et les taux de thrombines obtenus peuvent être considérés comme physiologiques à l'intérieur du tube (43) . Il s'agit d'une notion extrêmement importante car ce sont ces taux de thrombine qui détermineront l'architecture tridimensionnelle du réseau fibrinaire.

Ces taux de thrombine « normaux » permettront la création de jonction trimoléculaires connectées, qui pourront s'organiser en un réseau de fibrine flexible et fin, autorisant la capture des cytokines et assurer en outre une élasticité et une résistance très importantes.

#### **3.3.2.2 Les plaquettes**

Les plaquettes sont les composants essentiels de l'hémostase et sont indispensables aux premières phases de la cicatrisation. Leur durée de vie oscille entre 8 et 10 jours.

Elles sont créées dans la moelle osseuse, au sein des mégacaryocytes ; leur forme est discoïde, et elles ne possèdent pas de noyau. En revanche leur cytoplasme est pourvu de 2 types de granules (alpha et dense), dont le contenu sera libéré lors de l'activation cellulaire ; il s'agit de facteurs de coagulation,

de promoteurs de croissance et d'autres substances dont le rôle premier sera celui de l'initiation et du soutien de l'hémostase.

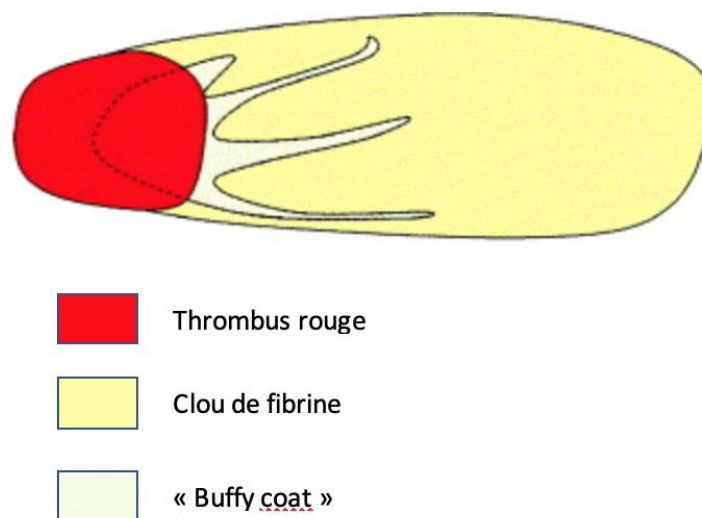
Le processus d'activation thrombocytaire est donc essentiel mais non suffisant : la dégranulation favorise simultanément le relargage de cytokines, dont l'objectif sera la migration et le développement cellulaire sur le site lésé afin d'initier la cicatrisation.

### 3.3.2.3 Topographie de la répartition plaquettaire au sein du caillot

A l'issue des analyses hématologiques menées dans un échantillon de PRF, il apparait que le surnageant, ainsi que le culot d'hématies constitutif du thrombus rouge, sont totalement exempts de thrombocytes.

Consécutivement cette découverte, des analyses histologiques ont été réalisées, et il apparait que les plaquettes sont essentiellement concentrées entre les hématies (le thrombus rouge) et le caillot de fibrine en lui-même, dans ce que Dohan (43) nomme le *buffy coat* ou « couche leuco-plaquettaire ».

Figure 11 : Composition du caillot de PRF



Source : D'après Dohan et al., « Platelet-Rich Fibrin (PRF) : a second-generation platelet concentrate. Part II : platelet-related biologic features », 2006.

Il est donc primordial d'établir un protocole clinique strict afin d'obtenir la meilleure composition possible du PRF, qui concentre l'ensemble des composantes bénéfiques inhérents à cette technique, à savoir le réseau de fibrine, les plaquettes et les cytokines piégées dans la matrice.

### 3.4 Les colles chirurgicales

A l'issue d'une intervention chirurgicale impliquant une lésion tissulaire, il convient pour l'opérateur de fermer cette communication, le plus communément par des sutures ou des agrafes. Néanmoins, une solution alternative simple d'utilisation se présente sous la forme des colles tissulaires(44).

Ces dernières ont pour objectif de refermer une plaie de façon simple, rapide et atraumatique. De surcroît, leur utilisation favorise l'hémostase, assure l'adhésion des berges tissulaires, et, en complément des sutures traditionnelles, permettent un renforcement non négligeable de ces dernières (45).

Enfin en cas d'utilisation isolée, elles permettent de s'affranchir de l'étape d'ablation des sutures.

Les colles chirurgicales sont considérées comme des dispositifs médicaux, sous deux formes distinctes.

#### 3.4.1 Les colles synthétiques

##### 3.4.1.1 Les colles acryliques

Ces colles sont réalisées à base de cyanoacrylates dont la formule est :



Les colles cyanoacryliques (ex : Hystoacryl®) sont faciles d'utilisation car leur temps de prise varie de 10 à 30 secondes. Cependant elles possèdent une grande toxicité tissulaire, qui conditionne leur absence d'utilisation sur les tissus vasculaires ou au contact du système nerveux car le risque de nécrose serait trop important.

Selon l'étude de Leggat *et al*, (46) , cette cytotoxicité pourrait être due à la réaction de prise exothermique de la colle cyanoacrylate, ou encore à la libération de peroxyde d'hydrogène qui entraîne une oxydation de la membrane cellulaire, ce qui conduit à la lyse des cellules.

Ces colles sont présentées sous forme liquide, non résorbables et polymérisent grâce à l'humidité du milieu.

L'adhésion serait permise par deux phénomènes distinct :

- un processus chimique via la liaison entre les molécules -OH des tissus avec les atomes -H des cyanoacrylates
- un processus purement mécanique par micro-clavetage

A noter que l'hémostase doit être maîtrisée car l'adhésion sera bien meilleure sur tissu sec.

### 3.4.1.2 Les colles formaldéhydes

Ces colles ne sont plus utilisées dans une pratique courante à cause des manipulations inhérentes à leur utilisation ; en effet elles nécessitaient une manipulation extemporanée avec application d'un mélange de gélatine et de résorcine, puis une application de formol.

En plus de leur manipulation complexe, le formol entraînait un haut risque de réaction allergique.

### 3.4.2 Les colles biologiques

Elles présentent l'avantage majeur d'être biocompatibles et résorbables, tout en favorisant la cicatrisation des lésions. Leur usage est strictement local. Intrinsèquement, leur toxicité est nulle mais elles peuvent parfois entraîner une réaction allergique.

Elles se composent des facteurs de l'hémostase humaine, et sont préparées à partir d'un *pool* de plasma de divers patients donateurs. Ce plasma est sélectionné, contrôlé et inactivé par effet thermique.

Les avantages de telles colles (ex : Tisseel®) sont l'absence de rejet et de réaction inflammatoire. En contrepartie, il existe un risque de contamination virale, très faible, mais existant.

Ce mélange de fibrine, de facteur XIII, d'aprotinine et de thrombine déclenche l'apparition d'un caillot de fibrine concentré.

Selon les auteurs (45), l'utilisation systématique des colles biologiques permet de réduire significativement le risque d'ostéonécrose des maxillaires à la suite d'extraction.

## 3.5 Essai de protocole clinique

Au sein du service de Médecine Bucco-Dentaire (MBD) de Charles-Foix à Ivry nous avons la chance de pouvoir traiter des patients suivis en oncologie à l'hôpital Gustave Roussy, grâce au partenariat entre ces deux services.

Les patients sont adressés pour des consultations pré-chimiothérapie, pré-radiothérapie, pour des actes à réaliser alors qu'ils suivent un traitement, pour des suivis ou encore des réhabilitations post-traitement.

L'un des risques majeurs chez les patients sous chimiothérapie anti-résorptive est la survenue d'une MRONJ, qu'il convient de prévenir du mieux possible.

Cela implique la mise en place d'un protocole strict, simple et réitératif, opposable à chaque patient.

Après analyse de la littérature, le protocole suivant a été établi au sein de notre structure hospitalière :



**En amont :**

- Prescription d'un bilan hépatique et rénal complet
- Mise en place d'une antibioprofylaxie 3g/j d'amoxicilline (ou 1,8g/j de clindamycine en cas d'allergie), à commencer 48h avant l'intervention et à continuer jusqu'à cicatrisation muqueuse.

**Le jour de l'intervention :**

- Prélèvement de 4 tubes de sang et préparation du PRF.
- Anesthésie locorégionale : injection d'une cartouche d'articaine avec vaso-constricteur à 1/200000<sup>e</sup>.
- Anesthésie locale : injection, sans contact osseux, de deux cartouches de scandicaïne sans vasoconstricteur sous la ligne mucco-gingivale.
- Syndesmotomie.
- Avulsion la plus atraumatique possible.
- Curetage de l'ensemble des parois osseuse, retrait des éventuels fragments osseux mobiles et régularisation des spicules ou arrêtes traumatiques.
- Mise en place de deux culots de PRF au sein de l'alvéole dentaire.
- Sutures en croix (Ethibond® 4/0, non résorbable) maintenant le PRF intra-alvéolaire en place.
- Préparation de deux membranes de PRF avec les tubes de sang centrifugé restants.
- Application des membranes par-dessus les sutures avec recouvrement complet de la plaie muqueuse.
- Collage des membranes le plus hermétiquement possible avec de l'Hystoacryl® bleue pour faciliter le contrôle visuel (l'utilisation du Tisseel® est à favoriser mais n'est possible qu'en milieu hospitalier).
- Remise des conseils post-opératoires et des prescriptions antalgiques post-opératoires.

**Suivi post-opératoire :**

- Retrait des fils de sutures sous 10 à 15 jours et contrôle de la cicatrisation ; deux cas de figures :
  - Fermeture muqueuse obtenue : arrêt des antibiotiques
  - Absence de fermeture muqueuse : prolongement des antibiotiques et nouveau contrôle à 10 jours.

### 3.5.1 Prise en charge après arrêt des traitements

Il est important de rappeler ici que l'on considère l'élimination totale ou quasi-totale d'un médicament à partir d'une durée égale à 5 fois la demi-vie.

#### 3.5.2.1 Cas des bisphosphonates

Le temps de demi-vie des bisphosphonates étant très long (>10ans), on peut partir du postulat que le risque d'ostéonécrose reste permanent, même longtemps après l'arrêt du traitement anti-résorptif. Ainsi par mesure de précaution, il est raisonnable que chaque soin invasif soit réalisé selon le protocole énoncé plus haut, afin d'éviter au maximum l'apparition d'une ostéonécrose post-opératoire et ainsi apporter la meilleure qualité de soins possible aux patients.

#### 3.5.2.2 Cas du dénosumab

Au contraire des bisphosphonates, le temps de demi-vie du dénosumab est relativement faible au sein de l'organisme (28 jours). Passé ces 28 jours, la baisse de la concentration plasmatique entraîne une diminution du risque de nécrose osseuse. Lamy *et al*(47), rapportent que le centre des maladies osseuses de Lausanne réalise les chirurgies dentaires dans un délai de 6 mois après la dernière injection, sans protocole particulier. Il n'existe cependant pas de recommandations internationales et chaque centre a ses protocoles propres.

#### 3.5.2.3 Cas des autres traitements (22) (48)

Concernant les RCP du sunitinib, les demi-vies du sunitinib et de son principal métabolite actif sont comprises entre 40 et 60 heures et 80 et 110 heures respectivement, avec une excrétion majoritairement par les selles (61 %).

Selon les RCP du Rituximab, après la quatrième injection médicamenteuse, la demi-vie était de 190 heures (environ 8 jours) et le Rituximab restait décelable pendant une durée s'étalant de 3 à 6 mois. En ce qui concerne le Bevacizumab, il est stipulé dans la RCP que la demi-vie d'élimination de référence du Bevacizumab est de 18 jours chez la femme et de 20 jours chez l'homme. Le cas de l'élimination du Bevacizumab chez les insuffisants rénaux et hépatiques n'ont pas été étudiés car le rein et le foie ne sont pas des organes majeurs du métabolisme de ce traitement.

De nouvelles études sont nécessaires pour évaluer précisément la durée après laquelle le praticien peut de nouveau effectuer des traitements invasifs en s'affranchissant d'un protocole particulier. Arbitrairement la date limite pourrait être fixée à 6 mois compte tenu de la demi-vie faible de ces molécules et du risque d'ostéonécrose très faible qu'elles entraînent.

## Conclusion

---

Les bisphosphonates, le dénosumab et les autres traitements anti-résorptifs ont un intérêt évident dans le traitement des pathologies pour lesquels ils sont prescrits ; cependant, du fait du vieillissement de la population, ces molécules verront leur prescription augmenter, que ce soit pour traiter des pathologies malignes ou pour des affections plus bénignes.

Connaitre les facteurs de risque de développement d'une MRONJ et les moyens de prévention adéquats est donc d'une importance capitale, tant pour le médecin prescripteur que pour le chirurgien dentiste. La clef d'une bonne prise en charge repose sur des mesures de prévention drastiques, mais également sur la bonne communication entre les différents acteurs du traitement.

Si l'essentiel réside dans la prévention primaire et secondaire des maladies carieuse et parodontale afin d'éviter les indications des gestes chirurgicaux, lorsqu'ils sont nécessaires l'apport du PRF dans l'exercice de la chirurgie orale, paraît intéressant : il s'agit d'une technique peu invasive, n'utilisant que du sang autologue et ne présentant pas un surcoût important pour le patient. Intégré dans un protocole rigoureux et standardisé, il semble apporter un bénéfice non négligeable dans la prévention des MRONJ, malgré le manque de preuves scientifiques de haut niveau de preuve.

Cependant, l'évolution constante des molécules disponibles dans l'arsenal thérapeutique des pathologies du métabolisme osseux ne cessera de soulever de nouvelles problématiques pour lesquelles de nouvelles études seront nécessaires.

## Bibliographie

---

1. Pittman K, Antill YC, Goldrick A, Goh J, de Boer RH. Denosumab : prevention and management of hypocalcemia, osteonecrosis of the jaw and atypical fractures. *Asia Pac J Clin Oncol.* 2017;13(4):266-76.
2. Marx RE, Sawatari Y, Fortin M, Broumand V. Bisphosphonate-induced exposed bone (osteonecrosis/osteopetrosis) of the jaws : risk factors, recognition, prevention, and treatment. *J Oral Maxillofac Surg.* 2005;63(11):1567-75.
3. Fricain J-C, Chauv-Bodard A-G, Boisramé S, Cousty S, Lesclous P, Collège des enseignants de chirurgie orale. Item 21 : antirésorptifs osseux et chirurgie orale . In: *Chirurgie orale.* Paris : Espace ID; 2017. p. 186.
4. Voss PJ, Poxleitner P, Schmelzeisen R, Stricker A, Semper-Hogg W. Update MRONJ and perspectives of its treatment. *J Stomatol Oral Maxillofac Surg.* 2017;118(4):232-5.
5. Marolt D, Cozin M, Vunjak-Novakovic G, Cremers S, Landesberg R. Effects of pamidronate on human alveolar osteoblasts in vitro. *J Oral Maxillofac Surg.* 2012;70(5):1081-92.
6. Marx RE. Pamidronate (Aredia) and zoledronate (Zometa) induced avascular necrosis of the jaws : a growing epidemic. *J Oral Maxillofac Surg.* 2003;61(9):1115-7.
7. Whyte MP, Wenkert D, Clements KL, McAlister WH, Mumm S. Bisphosphonate-induced osteopetrosis. *N Engl J Med.* 2003;349(5):457-63.
8. Fournier P, Boissier S, Filleur S, Guglielmi J, Cabon F, Colombel M, et al. Bisphosphonates inhibit angiogenesis in vitro and testosterone-stimulated vascular regrowth in the ventral prostate in castrated rats. *Cancer Res.* 2002;62(22):6538-44.
9. Wood J, Bonjean K, Ruetz S, Bellahcène A, Devy L, Foidart JM, et al. Novel antiangiogenic effects of the bisphosphonate compound zoledronic acid. *J Pharmacol Exp Ther.* 2002;302(3):1055-61.
10. Delmas PD. Clinical potential of RANKL inhibition for the management of postmenopausal osteoporosis and other metabolic bone diseases. *J Clin Densitom.* 2008;11(2):325-38.
11. Uyanne J, Calhoun CC, Le AD. Antiresorptive drug-related osteonecrosis of the jaw. *Dent Clin North Am.* 2014;58(2):369-84.
12. Boquete-Castro A, Gómez-Moreno G, Calvo-Guirado JL, Aguilar-Salvatierra A, Delgado-Ruiz RA. Denosumab and osteonecrosis of the jaw. A systematic analysis of events reported in clinical trials. *Clin Oral Implants Res.* 2016;27(3):367-75.
13. Brown-Glaberman U, Stopeck AT. Role of denosumab in the management of skeletal complications in patients with bone metastases from solid tumors. *Biol Targets Ther.* 2012;6:89-99.

14. Eguía A, Bagán-Debón L, Cardona F. Review and update on drugs related to the development of osteonecrosis of the jaw. *Med Oral Patol Oral Cirugia Bucal*. 2020;e71-83.
15. Keribin P, Guerrot D, Jardin F, Moizan H. Osteonecrosis of the jaw in a patient presenting with post-transplantation lymphoproliferative disorder treated with rituximab : a case report. *J Oral Maxillofac Surg*. 2017;75(12):2599-605.
16. Bennardo F, Buffone C, Muraca D, Antonelli A, Giudice A. Medication-related osteonecrosis of the jaw with spontaneous hemimaxilla exfoliation : report of a case in metastatic renal cancer patient under multidrug therapy. *Case Rep Med*. 2020;2020:8093293.
17. Otto S, Pautke C, Van den Wyngaert T, Niepel D, Schiødt M. Medication-related osteonecrosis of the jaw : prevention, diagnosis and management in patients with cancer and bone metastases. *Cancer Treat Rev*. 2018;69:177-87.
18. Fricain J-C, Chaux-Bodard A-G, Boisramé S, Cousty S, Lesclous P, collège des enseignants de chirurgie orale. Item 56 : Osteites. In: *Chirurgie orale*. Paris : Espace ID; 2017. p. 523.
19. Smith MR, Saad F, Coleman R, Shore N, Fizazi K, Tombal B, et al. Denosumab and bone-metastasis-free survival in men with castration-resistant prostate cancer : results of a phase 3, randomised, placebo-controlled trial. *Lancet*. 2012;379(9810):39-46.
20. Wessel JH, Dodson TB, Zavras AI. Zoledronate, smoking, and obesity are strong risk factors for osteonecrosis of the jaw : a case-control study. *J Oral Maxillofac Surg*. 2008;66(4):625-31.
21. Walter C, Al-Nawas B, Frickhofen N, Gamm H, Beck J, Reinsch L, et al. Prevalence of bisphosphonate associated osteonecrosis of the jaws in multiple myeloma patients. *Head Face Med*. 2010;6:11.
22. Agence européenne du médicament. Résumé des caractéristiques du produit [Internet]. [cité 2 oct 2021]. Disponible sur: [https://ec.europa.eu/health/documents/community-register/1998/199806023208/anx\\_3208\\_fr.pdf](https://ec.europa.eu/health/documents/community-register/1998/199806023208/anx_3208_fr.pdf)
23. Javelot M-J, Sergheraert J, Agbo-Godeau S, Levy-Weil F, Laurence S, Goudot P, et al. Rituximab as a trigger factor of medication-related osteonecrosis of the jaw. A case report. *J Stomatol Oral Maxillofac Surg*. 2020;121(3):300-4.
24. Bamias A, Kastiris E, Bamia C, Mouloupoulos LA, Melakopoulos I, Bozas G, et al. Osteonecrosis of the jaw in cancer after treatment with bisphosphonates : incidence and risk factors. *J Clin Oncol*. 2005;23(34):8580-7.
25. Nicolatou-Galitis O, Schiødt M, Mendes RA, Ripamonti C, Hope S, Drudge-Coates L, et al. Medication-related osteonecrosis of the jaw : definition and best practice for prevention, diagnosis, and treatment. *Oral Surg Oral Med Oral Pathol Oral Radiol*. 2019;127(2):117-35.
26. Agence française de sécurité sanitaire des produits de santé. Recommandations sur la prise en charge bucco-dentaire des patients traités par bisphosphonates. [Internet]. Afssaps; 2007.

Disponible sur: <http://dev4-afssaps-marche2017.integra.fr/S-informer/Informations-de-securite-Lettres-aux-professionnels-de-sante/Recommandations-sur-la-prise-en-charge-bucco-dentaire-des-patients-traites-par-bisphosphonates>

27. Carlson ER. Management of antiresorptive osteonecrosis of the jaws with primary surgical resection. *J Oral Maxillofac Surg.* 2014;72(4):655-7.
28. Badros A, Terpos E, Katodritou E, Goloubeva O, Kastritis E, Verrou E, et al. Natural history of osteonecrosis of the jaw in patients with multiple myeloma. *J Clin Oncol.* 2008;26(36):5904-9.
29. Van den Wyngaert T, Claeys T, Huizing MT, Vermorken JB, Fossion E. Initial experience with conservative treatment in cancer patients with osteonecrosis of the jaw (ONJ) and predictors of outcome. *Ann Oncol.* 2009;20(2):331-6.
30. Ristow O, Gerngroß C, Schwaiger M, Hohlweg-Majert B, Kehl V, Jansen H, et al. Effect of antiresorptive drugs on bony turnover in the jaw : denosumab compared with bisphosphonates. *Br J Oral Maxillofac Surg.* 2014;52(4):308-13.
31. Hoefert S, Eufinger H. Relevance of a prolonged preoperative antibiotic regime in the treatment of bisphosphonate-related osteonecrosis of the jaw. *J Oral Maxillofac Surg.* 2011;69(2):362-80.
32. Pautke C, Bauer F, Bissinger O, Tischer T, Kreutzer K, Steiner T, et al. Tetracycline bone fluorescence : a valuable marker for osteonecrosis characterization and therapy. *J Oral Maxillofac Surg.* 2010;68(1):125-9.
33. Stockmann P, Vairaktaris E, Wehrhan F, Seiss M, Schwarz S, Spriewald B, et al. Osteotomy and primary wound closure in bisphosphonate-associated osteonecrosis of the jaw : a prospective clinical study with 12 months follow-up. *Support Care Cancer.* 2010;18(4):449-60.
34. Voss PJ, Joshi Oshero J, Kovalova-Müller A, Veigel Merino EA, Sauerbier S, Al-Jamali J, et al. Surgical treatment of bisphosphonate-associated osteonecrosis of the jaw : technical report and follow up of 21 patients. *J Cranio-Maxillofac Surg.* 2012;40(8):719-25.
35. Schubert M, Klatte I, Linek W, Müller B, Döring K, Eckelt U, et al. The Saxon Bisphosphonate Register – Therapy and prevention of bisphosphonate-related osteonecrosis of the jaws. *Oral Oncol.* 2012;48(4):349-54.
36. Fleisher KE, Doty S, Kottal S, Phelan J, Norman RG, Glickman RS. Tetracycline-guided debridement and cone beam computed tomography for the treatment of bisphosphonate-related osteonecrosis of the jaw : a technical note. *J Oral Maxillofac Surg.* 2008;66(12):2646-53.
37. Harris WH. A microscopic method of determining rates of bone growth. *Nature.* 1960;188(4755):1038-9.

38. Société française de stomatologie chirurgie maxillo-faciale et chirurgie orale. Implantologie et bisphosphonates recommandations de bonne pratique [Internet]. 2012 [cité 2 oct 2021]. Disponible sur: <https://sfscmfco.fr/sfs/wp-content/uploads/2012/11/Reco-BPs-et-implantologie-V-12-8-12.pdf>
39. Dental treatment planning and management for the mouth cancer patient. *Oral Oncol.* 2010;46(6):475-9.
40. Ferlito S, Puzzo S, Liardo C. Preventive protocol for tooth extractions in patients treated with zoledronate : a case series. *J Oral Maxillofac Surg.* 2011;69(6):e1-4.
41. Société française de stomatologie chirurgie maxillo-faciale et chirurgie orale. Ostéonécrose des mâchoires en chirurgie oromaxillofaciale et traitements médicamenteux à risque (antirésorbeurs osseux, antiangiogénique) recommandations de bonne pratique [Internet]. [cité 18 déc 2020]. Disponible sur: <http://www.sfscmfco.fr/wp-content/uploads/2012/12/Reco-chirurgie-oromaxillofaciale-et-m%C3%A9dicaments-antir%C3%A9sorbeurs...VF-juillet-2013.pdf>
42. Montefusco V, Gay F, Spina F, Miceli R, Maniezzo M, Teresa Ambrosini M, et al. Antibiotic prophylaxis before dental procedures may reduce the incidence of osteonecrosis of the jaw in patients with multiple myeloma treated with bisphosphonates. *Leuk Lymphoma.* 2008;49(11):2156-62.
43. Dohan DM, Choukroun J, Diss A, Dohan SL, Dohan AJJ, Mouhyi J, et al. Platelet-rich fibrin (prf) : a second-generation platelet concentrate. Part I : technological concepts and evolution. *Oral Surg Oral Med Oral Pathol Oral Radiol Endodontology.* 2006;101(3):e37-44.
44. Dumville JC, Coulthard P, Worthington HV, Riley P, Patel N, Darcey J, et al. Tissue adhesives for closure of surgical incisions. *Cochrane Database Syst Rev.* 2014;(11):CD004287.
45. Collat-Paros J, Jordana F. Fils de suture et colles chirurgicales [Internet]. Université numérique des sciences odontologiques francophones. 2010. Disponible sur: <http://campus.cerimes.fr/odontologie/enseignement/chap221/site/html/2.html>
46. Leggat PA, Kedjarune U, Smith DR. Toxicity of cyanoacrylate adhesives and their occupational impacts for dental staff. *Ind Health.* 2004;42(2):207-11.
47. Lamy DO, Gonzalez-Rodriguez E, Stoll D. Déno-sumab en routine clinique : précautions à prendre avant, pendant et après. *Rev MÉDICALE SUISSE.* 2017;4.
48. sutent-epar-product-information\_fr.pdf [Internet]. [cité 1 nov 2021]. Disponible sur: [https://www.ema.europa.eu/en/documents/product-information/sutent-epar-product-information\\_fr.pdf](https://www.ema.europa.eu/en/documents/product-information/sutent-epar-product-information_fr.pdf)

## Table des figures

---

Figure 1 : Le remodelage osseux .....	4
Figure 2 : Structure moléculaire du pyrophosphate et des bisphosphonates .....	5
Figure 3 : Prolifération cellulaire en fonction du temps, dans différentes concentrations de Zolédronate .....	10
Figure 4 : Mécanismes d'action du dénosumab sur la balance ostéoblastes/ostéoclastes.....	12
Figure 5 : Exemple de signe radiologique diffus lié à une MRONJ stade 0 : perte osseuse alvéolaire autour de la molaire .....	18
Figure 6 : Ostéonécrose en place de 24 .....	30
Figure 7 : Utilisation de la fluorescence lors de la résection chirurgicale d'une MRONJ.....	36
Figure 8 : Ostéonécrose secteur 2, dent 24 .....	37
Figure 9 : Échelle d'évaluation des risques d'apparition des MRONJ en fonction de l'acte et du patient .....	43
Figure 10 : Photo de culot de PRF .....	49
Figure 11 : Composition du caillot de PRF.....	50



## Table des tableaux

---

Tableau 1 : DCI, indication, puissance relative et mode d'administration des principaux BP commercialisés.....	8
Tableau 2 : Pourcentage de symptômes concomitants à la MRONJ.....	16
Tableau 3 : Classification de la sévérité de la MRONJ.....	17
Tableau 4 : Tableau récapitulatif de l'étude de Marx <i>et al.</i> ....	19
Tableau 5 : Tableau récapitulatif.....	20
Tableau 6 : Nombre de cas de MRONJ diagnostiqué en fonction du traitement .....	21
Tableau 7 : Nombre de MRONJ et de métastase selon le traitement .....	22
Tableau 8 : Études contrôlées randomisée dénosumab <i>versus</i> zolédronate.....	23
Tableau 9 : Médicaments anti-angiogéniques : noms de marque, mécanisme d'action et voies d'administration .....	24
Tableau 10 : Pourcentage de MRONJ en fonction de différents évènements incitants.....	27
Tableau 11 : Facteurs de risque pour le développement d'une MRONJ .....	28
Tableau 12 : Synthèse des informations transmises entre les différents acteurs du traitement.....	40
Tableau 13 : Résumé des protocoles recommandés pour prévenir une ONM suite à un acte chirurgical .....	45
Tableau 14 : Tableau synthétique .....	46



Vu, le Directeur de thèse

Vu, le Doyen de l'UFR d'Odontologie

Docteur Lucas DUONG

Professeur Vianney DESCROIX

Vu, le Président d'Université de Paris

Professeur Christine CLERICI

Pour le Président et par délégation,

Le Doyen Vianney DESCROIX



**Prévention de l'ostéochimionécrose des maxillaires en chirurgie  
orale : analyse de la littérature et proposition d'un protocole  
d'avulsion dentaire**

Hadrien Le Vayer. Prévention de l'ostéochimionécrose des maxillaires en chirurgie  
orale : Analyse de la littérature et proposition d'un protocole d'avulsion dentaire. 2022.  
61 p. : ill., graph., tabl. Réf. bibliographiques p. 56-59

Sous la direction de M. le Docteur Lucas Duong

Université de Paris  
UFR d'Odontologie  
1, rue Maurice Arnoux - 92120 Montrouge