



**HAL**  
open science

# Ankylose dentaire : diagnostic et prise en charge pendant la croissance de l'enfant

Maélys Poisson

► **To cite this version:**

Maélys Poisson. Ankylose dentaire : diagnostic et prise en charge pendant la croissance de l'enfant. Chirurgie. 2022. dumas-03952868

**HAL Id: dumas-03952868**

**<https://dumas.ccsd.cnrs.fr/dumas-03952868v1>**

Submitted on 23 Jan 2023

**HAL** is a multi-disciplinary open access archive for the deposit and dissemination of scientific research documents, whether they are published or not. The documents may come from teaching and research institutions in France or abroad, or from public or private research centers.

L'archive ouverte pluridisciplinaire **HAL**, est destinée au dépôt et à la diffusion de documents scientifiques de niveau recherche, publiés ou non, émanant des établissements d'enseignement et de recherche français ou étrangers, des laboratoires publics ou privés.



Distributed under a Creative Commons Attribution - NonCommercial - NoDerivatives 4.0 International License

**THESE**

***POUR OBTENIR LE DIPLOME D'ETAT  
DE DOCTEUR EN CHIRURGIE DENTAIRE***

Présentée et publiquement soutenue devant

Aix-Marseille Université

(Président : Monsieur le Professeur Éric BERTON)

Faculté des Sciences Médicales et Paramédicales

(Doyen : Monsieur le Professeur Georges LEONETTI)

Ecole de Médecine Dentaire

(Directeur : Monsieur le Professeur Bruno FOTI)

***Ankylose dentaire : diagnostic et prise en charge pendant  
la croissance de l'enfant.***

Présentée par

**POISSON Maélys**

Né(e) le 15/04/1997

À Marseille

Thèse soutenue le **Vendredi 8 juillet 2022**

Devant le jury composé de

Président : Professeur Corinne TARDIEU

Assesseurs : Professeur Elodie TERRER

Docteur Ariane CAMOIN

Docteur William MARTIN

Invité : Docteur Stéphane PLAN



**THESE**

***POUR OBTENIR LE DIPLOME D'ETAT  
DE DOCTEUR EN CHIRURGIE DENTAIRE***

Présentée et publiquement soutenue devant

Aix-Marseille Université

(Président : Monsieur le Professeur Éric BERTON)

Faculté des Sciences Médicales et Paramédicales

(Doyen : Monsieur le Professeur Georges LEONETTI)

Ecole de Médecine Dentaire

(Directeur : Monsieur le Professeur Bruno FOTI)

***Ankylose dentaire : diagnostic et prise en charge pendant  
la croissance de l'enfant.***

Présentée par

**POISSON Maélys**

Né(e) le 15/04/1997

À Marseille

Thèse soutenue le **Vendredi 8 juillet 2022**

Devant le jury composé de

Président : Professeur Corinne TARDIEU

Assesseurs : Professeur Elodie TERRER

Docteur Ariane CAMOIN

Docteur William MARTIN

Invité : Docteur Stéphane PLAN

## ADMINISTRATION

### **Doyens Honoraires**

Professeur	Raymond SANGIUOLO†
Professeur	Henry ZATTARA
Professeur	André SALVADORI
Professeur	Jacques DEJOU

### **Directeur**

Professeur	Bruno FOTI
------------	------------

### **Directeurs adjoints**

Professeur	Michel RUQUET
Professeur	Anne RASKIN

### **Chargés de missions**

Formation Initiale

Professeur	Michel RUQUET
------------	---------------

Recherche

Professeur	Anne RASKIN
------------	-------------

Formation Continue

Professeur	Frédéric BUKIET
------------	-----------------

Relations Internationales

Professeur	Hervé TASSERY
------------	---------------

Internat et Diplômes d'Etudes Spécialisées

Professeur	Virginie MONNET-CORTI
------------	-----------------------

Affaires générales

Docteur	Patrick TAVITIAN
---------	------------------

### **Responsable Administrative**

Madame	Katia LEONI
--------	-------------

### PROMOTIONS :

2019 Raymond SANGIUOLO

2020 Gaston BERGER

2021 Joseph MIGOZZI

## LISTE DES ENSEIGNANTS

### **PROFESSEURS DES UNIVERSITÉS – PRATICIENS HOSPITALIERS**

BUKIET Frédéric (58-01)  
FOTI Bruno (58-02)  
LE GALL Michel (56-01)  
MONNET-CORTI Virginie (57-01)  
RASKIN Anne (58-01)  
RUQUET Michel (58-01)  
TARDIEU Corinne (56-01)  
TARDIVO Delphine (56-02)  
TASSERY Hervé (58-01)  
TERRER Elodie (58-01)

### **PROFESSEUR DES UNIVERSITÉS**

ABOUT Imad (65)

### **PROFESSEURS ÉMÉRITES**

DEJOU Jacques (58-01)  
HUE Olivier (58-01)

### **MAITRES DE CONFÉRENCES DES UNIVERSITÉS – PRATICIENS HOSPITALIERS**

ABOUDHARAM Gérard (58-01)	LAN Romain (56-02)
BANDON Daniel (56-01)	LAURENT Michel (58-01)
BELLONI Didier (57-01)	MAILLE Gérald (58-01)
BOHAR Jacques (56-01)	MENSE Chloé (58-01)
CAMOIN Ariane (56-01)	PHILIP-ALLIEZ Camille (56-01)
CAMPANA Fabrice (57-01)	POMMEL Ludovic (58-01)
CATHERINE Jean-Hugues (57-01)	PRECKEL Bernard-Éric (58-01)
GAUBERT Jacques (56-01)	RÉ Jean-Philippe (58-01)
GIRAUD Thomas (58-01)	ROCHE-POGGI Philippe (57-01)
GIRAUDEAU Anne (58-01)	STEPHAN Grégory (58-01)
GUIVARC'H Maud (58-01)	TAVITIAN Patrick (58-01)
JACQUOT Bruno (58-01)	TOSELLO Alain (58-01)
LABORDE Gilles (58-01)	

## MAITRES DE CONFERENCES DES UNIVERSITÉS ASSOCIÉS

BALLESTER Benoît (58-01)  
BLANCHET Isabelle (58-01)  
CASAZZA Estelle (58-01)  
SILVESTRI Frédéric (58-01)

## CHEFS DE CLINIQUE DES UNIVERSITÉS - ASSISTANTS DES HÔPITAUX

ANTEZACK Angeline (57-01)	MADENIAN Pauline (58-01)
ARNIER Canelle (56-01)	MANSUY Charlotte (58-01)
BAUDINET Thomas (58-01)	MARCHAL Paul (58-01)
BOREL Guillaume (56-02)	MARTIN William (56-01)
BRINCAT Arthur (57-01)	ONGHENA Tom (56-01)
BROS Agnès (56-01)	PASCHEL Laura (58-01)
CHIARINI Thomas (58-01)	PILLIOL Virginie (58-01)
DUPRAT Florence (56-01)	PRINCE Fanny (57-01)
FAURE-BRAC Mathias (57-01)	RAYNAUD Camille (58-01)
FERRE Enzo (58-01)	REYNAL Florence (56-01)
FOUQUES Agathe (56-01)	ROMAO Vincent (57-01)
HAMMOUTENE Stéphane (57-01)	ROUSCOFF Eva (57-01)
LAFONT Jacinthe (57-01)	SADOWSKI Camille (57-01)
LAURENT Camille (58-01)	TERRER Jérémy (58-01)
LIOTARD Alicia (58-01)	VEILLARD Pierre (56-01)

## ASSISTANT DES UNIVERSITÉS ASSOCIÉ

GRINE Ghilès (57-01)

### Intitulés des sections CNU :

#### 56<sup>ème</sup> section : Développement, croissance et prévention

56-01 Odontologie pédiatrique et orthopédie dento-faciale

56-02 : Prévention – Epidémiologie – Economie de la santé – Odontologie légale

#### 57<sup>ème</sup> section : Chirurgie orale, Parodontologie, Biologie Orale

57-01 : Chirurgie orale – Parodontologie – Biologie orale

#### 58<sup>ème</sup> section : Réhabilitation orale

58-01 : Dentisterie restauratrice – Endodontie – Prothèses – Fonction-Dysfonction – Imagerie – Biomatériaux

L'auteur s'engage à respecter les droits des tiers, et notamment les droits de propriété intellectuelle. Dans l'hypothèse où la thèse comporterait des éléments protégés par un droit quelconque, l'auteur doit solliciter les autorisations nécessaires à leur utilisation, leur reproduction et leur représentation auprès du ou des titulaires des droits. L'auteur est responsable du contenu de sa thèse. Il garantit l'Université contre tout recours. Elle ne pourra en aucun cas être tenue responsable de l'atteinte aux droits d'un tiers

*À la présidente du jury,  
Madame la Professeur Corinne Tardieu,*

*Je vous remercie tout d'abord pour votre implication et votre soutien dans la rédaction de cette thèse.  
Vous m'avez fait le très grand honneur de diriger ce travail.*

*Je vous remercie pour votre enseignement clinique ainsi que pour votre disponibilité à mes  
nombreuses sollicitations.*

*Merci de m'avoir accompagnée professionnellement et personnellement pendant mes années d'études.  
Je suis honorée de vous avoir comme mentor.*

*Veillez trouver ici l'expression de ma profonde gratitude et mes sentiments les plus respectueux.*



*À Madame la Professeur Élodie Terrer,*

*Merci de me faire l'honneur d'accepter de siéger dans ce jury, merci pour votre gentillesse et votre disponibilité.*

*Les quelques fois où nous avons travaillé ensemble furent un grand plaisir.*

*Soyez assurée de ma sincère reconnaissance et de ma gratitude.*

*À Madame la Docteur Ariane Camoin,*

*Après cette année passée à vos côtés aux blocs de l'hôpital nord et à la Timone, je tiens à vous remercier pour votre pédagogie, votre patience, votre bienveillance ainsi que pour toutes les notions que vous m'avez apprises.*

*Vous avez rendu les vacances de pédodontie chaleureuses et rassurantes.*

*Je vous remercie pour la confiance que vous m'avez accordée dans la prise en charge des patients.*

*Veuillez trouver ici l'expression de mon profond respect ainsi que mes remerciements les plus sincères.*

*À Monsieur le Docteur William Martin,*

*Je suis reconnaissante pour votre bienveillance et votre implication tout au long de mon apprentissage clinique.*

*Merci pour votre encadrement riche et rassurant lors des vacances d'odontologie pédiatrique.*

*Je vous remercie de m'avoir ouvert les portes de votre cabinet pour mon stage actif, vous avoir assisté fut un grand plaisir .*

*Que ce travail soit l'expression de ma profonde reconnaissance.*

*À Monsieur le Docteur Stéphane Plan,*

*Je vous remercie de m'avoir accueillie dans votre cabinet à de nombreuses reprises, en tant qu'assistante puis en tant que consœur pour mon premier remplacement.*

*C'est à vos côtés que j'ai débuté mon exercice en dehors de l'hôpital, ainsi, je vous remercie pour votre patience.*

*Vous êtes un chirurgien-dentiste de confiance et je suis reconnaissante pour votre implication dans ma formation, mon évolution professionnelle et votre disponibilité.*

*Veillez trouver ici le témoignage de ma profonde reconnaissance.*

# **SOMMAIRE**

<b>1</b>	<b>INTRODUCTION.....</b>	<b>1</b>
1.1	DEFINITION DE L'ANKYLOSE.....	1
1.2	ÉPIDEMIOLOGIE .....	1
1.2.1	<i>Selon l'arcade maxillaire ou mandibulaire.....</i>	<i>2</i>
1.2.2	<i>Type de dent .....</i>	<i>2</i>
1.2.3	<i>Sexe .....</i>	<i>2</i>
1.2.4	<i>Age.....</i>	<i>3</i>
1.2.5	<i>Ethnie .....</i>	<i>3</i>
<b>2</b>	<b>ETIOLOGIES DE L'ANKYLOSE .....</b>	<b>3</b>
2.1	FACTEURS TRAUMATIQUES .....	4
2.1.1	<i>Les luxations totales- réimplantations.....</i>	<i>5</i>
2.1.2	<i>Les intrusions et les luxations latérales.....</i>	<i>6</i>
2.2	FACTEURS IATROGENES.....	7
2.3	FACTEURS GENETIQUES ET ENVIRONNEMENTAUX.....	8
2.4	ANKYLOSE IDIOPATHIQUE .....	8
<b>3</b>	<b>DIAGNOSTIC DE L'ANKYLOSE.....</b>	<b>9</b>
3.1	DIAGNOSTIC POSITIF .....	9
3.1.1	<i>Diagnostic clinique .....</i>	<i>9</i>
3.1.1.1	<i>Diagnostic visuel .....</i>	<i>10</i>
3.1.1.2	<i>Le test de mobilité .....</i>	<i>10</i>
3.1.1.3	<i>Le test de percussion.....</i>	<i>12</i>
3.1.1.4	<i>Echec de traction orthodontique .....</i>	<i>13</i>
3.1.2	<i>Diagnostic radiographique .....</i>	<i>13</i>
3.1.2.1	<i>Radiographies 2D .....</i>	<i>14</i>
3.1.2.2	<i>Radiographies 3D.....</i>	<i>15</i>
3.1.3	<i>Diagnostic histologique .....</i>	<i>18</i>
3.2	DIAGNOSTIC DIFFERENTIEL.....	18
3.2.1	<i>Retard d'éruption .....</i>	<i>19</i>
3.2.2	<i>Agénésies.....</i>	<i>20</i>
3.2.3	<i>Ré-ingression / Égression.....</i>	<i>20</i>
3.2.4	<i>Perte de la dent.....</i>	<i>21</i>
<b>4</b>	<b>CONSEQUENCES DE L'ANKYLOSE.....</b>	<b>21</b>
4.1	DENTAIRE .....	22
4.2	OCCLUSAL .....	22
4.3	PARODONTAL.....	23
4.4	ESTHETIQUE.....	23
4.5	RESORPTION RADICULAIRE DE REMPLACEMENT .....	24
<b>5</b>	<b>DIFFERENTES PRISES EN CHARGE .....</b>	<b>25</b>
5.1	ANKYLOSE DES DENTS TEMPORAIRES .....	26
5.1.1	<i>Avec présence de la dent permanente successionnelle .....</i>	<i>27</i>
5.1.2	<i>Avec agénésie de la dent permanente successionnelle .....</i>	<i>28</i>
5.2	ANKYLOSE DES DENTS PERMANENTES .....	30
5.2.1	<i>Abstention thérapeutique.....</i>	<i>30</i>
5.2.2	<i>Approche restauratrice.....</i>	<i>31</i>
5.2.3	<i>Approche chirurgicale.....</i>	<i>31</i>
5.2.3.1	<i>Approche chirurgicale conservatrice.....</i>	<i>31</i>

5.2.3.1.1	Avec repositionnement chirurgical de la dent ankylosée.....	32
5.2.3.1.1.1	Avulsion et réimplantation intentionnelle.....	32
5.2.3.1.1.2	L'ostéotomie et le repositionnement immédiat .....	34
5.2.3.1.2	Avec repositionnement orthodontique .....	37
5.2.3.1.2.1	Luxation chirurgicale et traction orthodontique .....	37
5.2.3.1.2.2	L'ostéotomie localisée.....	37
5.2.3.1.2.3	L'ostéogénèse par distraction.....	37
5.2.3.2	Approche chirurgicale non conservatrice .....	41
5.2.3.2.1	Avulsion précoce de la dent ankylosée .....	41
5.2.3.2.2	L'Autotransplantation.....	42
5.2.3.2.3	La décoronation .....	44
5.2.3.2.3.1	Le mécanisme .....	45
5.2.3.2.3.2	Les objectifs.....	45
5.2.3.2.3.3	Les indications de la décoronation.....	46
5.2.3.2.3.4	Le moment de la décoronation.....	46
5.2.3.2.3.5	Le protocole opératoire.....	48
5.2.3.2.3.6	Restauration provisoire .....	49
5.2.3.2.3.7	Restauration d'usage.....	50
5.2.3.2.3.8	Le suivi.....	52
5.2.4	<i>Approche orthodontique.....</i>	52
5.2.4.1	Traitements interceptifs .....	52
5.2.4.2	Traitements curatifs .....	53
5.2.4.2.1	Avulsion et fermeture d'espace .....	54
5.2.4.2.2	Avulsion et ouverture d'espace.....	54
5.2.4.2.3	Dent ankylosée comme moyen thérapeutique .....	55
<b>6</b>	<b>CONCLUSION.....</b>	<b>56</b>
<b>7</b>	<b>BIBLIOGRAPHIE .....</b>	<b>I</b>

## 1 INTRODUCTION

### 1.1 Définition de l'ankylose

L'ankylose vient du grec agkulôsis qui signifie une limitation partielle ou totale de la mobilité d'une articulation [1].

La médecine définit une ankylose comme la prolifération du tissu osseux dans une articulation entraînant une connexion rigide entre les surfaces squelettiques et une immobilisation complète [2].

L'ankylose dentaire est une anomalie d'éruption dentaire caractérisée par la disparition du desmodonte et l'absence de mobilité [3]. Elle correspond à un envahissement progressif du desmodonte par du tissu osseux. L'os alvéolaire sans interposition de tissu conjonctif fusionne avec le cément, voire avec la dentine de la racine atteinte. Un desmodonte discontinu ou défectueux est donc la condition préalable à l'ankylose [4].

Il existe deux situations étiologiques principales : en traumatologie et lors de l'éruption dentaire.

L'ankylose est une affection asymptomatique et peut survenir à n'importe quelle phase lors de l'éruption dentaire[5], c'est-à-dire avant ou après l'émergence dans la cavité buccale de la dent, que la dent soit temporaire ou permanente [4]. Les molaires temporaires sont parmi les dents les plus touchées.

D'autres termes synonymes de l'ankylose sont utilisés dans la littérature, par exemple « la rétention ». La rétention secondaire se définit comme l'arrêt de l'éruption dentaire après l'émergence de la dent dans la cavité orale, probablement à cause d'une altération locale du desmodonte. La dent n'atteint pas le plan d'occlusion malgré le fait qu'elle soit complètement formée [6]. En revanche, la rétention primaire désigne une interruption du processus d'éruption avant que la couronne n'ait émergé dans la cavité buccale, à la suite d'une altération du follicule dentaire et en l'absence de tout obstacle anatomique.

Lorsque l'ankylose survient précocement, elle progresse avec le temps entraînant des conséquences majeures sur la croissance oro-faciale chez les jeunes enfants. Or, le diagnostic de l'ankylose est souvent posé trop tard, ainsi, les thérapeutiques pour les dents ankylosées sont souvent associées à des échecs. Il semble donc primordial de poser un diagnostic précoce afin d'intercepter l'ankylose, de proposer une thérapeutique adaptée au stade de l'ankylose et de limiter les conséquences sur la croissance de l'enfant.

### 1.2 Épidémiologie

L'ankylose dentaire a une prévalence de 2 à 5 % selon Mueller [7] et une incidence de 3 à 9 % selon la population étudiée, l'âge des patients et le type de dentition inclus dans les études.

Aucune étude épidémiologique de grande ampleur n'a à ce jour été réalisée sur l'ankylose. La plupart des études internationales incluent quelques milliers d'effectifs dans leurs études : 2105 enfants pour l'étude de Brearley et McKibben 1973 [8], 512 patients dans l'étude longitudinale réalisée par Silvestrini Biavati [9].

#### 1.2.1 *Selon l'arcade maxillaire ou mandibulaire*

Certaines études ont constaté une incidence significativement supérieure de l'ankylose de l'arcade mandibulaire par rapport à l'arcade maxillaire, y compris pour la sévérité de l'infraclusion [9, 10]: les molaires mandibulaires sont plus en infraclusion que les molaires maxillaires.

Jusqu'à présent, la raison de cette disparité entre les arcades maxillaires et mandibulaires reste inconnue.

#### 1.2.2 *Type de dent*

L'ankylose dentaire est 10 fois plus fréquente sur les dents temporaires que sur les dents permanentes [11]. Elle concerne essentiellement le secteur postérieur pour les dents temporaires et le secteur antérieur pour les dents permanentes.

Certains auteurs [7] [10] ont conclu en faveur d'une incidence de l'ankylose deux fois supérieure pour les premières molaires temporaires par rapport aux secondes molaires temporaires, alors que d'autres ont observé des résultats contraires[9].

Ainsi, la littérature nous montre que nous ne pouvons pas avancer avec certitude que les premières molaires temporaires sont plus fréquemment touchées que les deuxièmes molaires temporaires. Les raisons quant à cette disparité restent aujourd'hui encore inconnues.

#### 1.2.3 *Sexe*

Aucune différence statistiquement significative n'a été démontrée entre le sexe du patient et le nombre de dents ankylosées [7]. Cependant, les incisives permanentes des garçons sont plus susceptibles d'être endommagées que celles des filles lors des traumatismes liés à la pratique de sports plus violents [12].



#### 1.2.4 Age

L'incidence de l'ankylose des molaires temporaires à l'âge de 3 ans est de 8,4 % selon Steigman [10].

L'incidence de l'ankylose des premières molaires temporaires entre l'âge de 6 et 11 ans est de 8 à 14 % [13].

Le plus grand nombre de dents ankylosées sont détectées entre 8 et 10 ans avec un pic à 9 ans chez les garçons et à 9 et 10 ans chez les filles [9].

#### 1.2.5 Ethnie

L'étude longitudinale réalisée par Silvestrini [9] a voulu comparer l'incidence de l'ankylose dans les différentes zones géographiques et selon les ethnies :

- Aucune différence statistiquement significative entre les différentes zones géographiques,
- Aucune différence sur l'incidence de l'ankylose entre les zones fluorées et les zones non fluorées,
- Différence statistiquement significative selon les ethnies :
  - Une prédominance de l'ankylose pour les Hispaniques (11,5%) et les Caucasiens (10,6%).
  - Une incidence en dessous de la moyenne générale pour les Afro-Américains (5,5%) et les Asiatiques.

## 2 ETIOLOGIES DE L'ANKYLOSE

L'étiologie de l'ankylose reste à ce jour inconnue. Mais certains facteurs peuvent être en lien avec le développement d'une ankylose [14] [15]: un traumatisme du desmodonte lors des luxations traumatiques ou lors d'une intervention chirurgicale comme la chirurgie de désinclusion d'une dent incluse [4].

En dehors de la mise en évidence dans les antécédents d'un éventuel traumatisme, il est difficile de poser avec certitude l'étiologie de l'ankylose dentaire. Cependant, elle a été diagnostiquée dans certaines autres situations :

- Plusieurs cas dans une fratrie : la prédisposition génétique serait questionnée.
- Des affections médicales syndromiques ou systémiques,
- L'altération du métabolisme local ( un défaut de la lamina dura peut conduire à l'oblitération du desmodonte entraînant une fusion entre l'os alvéolaire et le ciment ; des changements positionnels et morphologiques dans les cellules des résidus de Malassez sont observés dans des dents ankylosées par rapport aux dents saines) [16].
- La force masticatoire excessive (surtout au niveau des molaires),

- Des infections périapicales,
- Une agression chimique ou thermique,
- Une pression desmodontale comme lors des traitements ODF,
- La poussée de la langue,
- Une agénésie de la dent permanente succédanée,
- La déficience de la croissance osseuse verticale [11].

## 2.1 Facteurs traumatiques

L'IADT Guidelines a publié en 2020, des nouvelles recommandations pour la prise en charge des lésions dentaires traumatiques [17]. Ces changements de modalités de traitement depuis les anciennes recommandations de 2012, permettent aux cliniciens d'actualiser leurs connaissances en se basant sur l'avancée des données actuelles de la science afin d'apporter une prise en charge bénéfique pour les patients.

L'IADT a lancé une campagne de communication à ce sujet. En effet, des affiches « Save a tooth » sont disponibles en plusieurs langues (Fig 1). De plus, elle a mis à disposition une application gratuite « ToothSOS » qui informe sur la conduite à tenir lors des situations d'urgence suite à un traumatisme dentaire, y compris lors d'une expulsion d'une dent permanente [18].




Figure 1 : Save a Tooth [18].

Selon les guidelines de l'IADT, les traumatismes bucco-dentaires se produisent fréquemment chez les enfants et les jeunes adultes, représentant 5% de toutes les blessures [19].

Les lésions traumatiques dentaires ont une prévalence mondiale de 10 à 15 % et sont souvent la cause de la première visite aux urgences [20].

L'expérience d'un traumatisme dentaire touche 25% de tous les écoliers et 33% des adultes en ont eu sur leur denture permanente, essentiellement avant l'âge de 19 ans [19].

Les lésions dentaires traumatiques les plus fréquentes sont les luxations dentaires pour la denture temporaire tandis que les fractures coronaires de l'émail suivies des fractures coronaires de l'émail et de la dentine sont plus souvent rencontrées pour la denture permanente.

Ces traumatismes dentaires présentent :

- 1 pic d'incidence chez les filles à l'âge de 1-3 ans sur les incisives temporaires qui ont fait leur éruption vers 7-8 mois. L'âge de 2-3 ans correspond à la période de l'acquisition de la marche avec un moins bon contrôle sur la coordination motrice, ce qui rend les enfants plus exposés aux chutes et blessures sur les dents antérieures [21].

- 2 pics d'incidence chez les garçons : à 1-3 ans et 10-12 ans. L'incidence plus élevée des traumatismes des dents permanentes chez les garçons est liée à leur penchant accru pour les sports de contact et les activités d'aventure.

Les traumatismes dentaires pouvant avoir des conséquences sur le développement de l'ankylose dentaire sont les luxations totales avec réimplantation, les intrusions et les luxations latérales (pour les dents temporaires et permanentes). Les luxations totales des incisives permanentes réimplantées ou sévèrement intrusées ont un faible taux de survie estimé à 5 ans [22].

### 2.1.1 Les luxations totales- réimplantations

L'expulsion des dents permanentes représente 0,5% à 16% de toutes les blessures dentaires, cela constitue une des blessures dentaires les plus sévères [19].

Nous rappelons que les dents permanentes peuvent être réimplantées contrairement aux dents temporaires. Ainsi, lors d'une expulsion de la dent permanente, la réimplantation est dans la plupart des cas le traitement de choix. Même si cette réimplantation peut sauver la dent, certaines dents réimplantées ont un faible taux de survie à long terme. Les cellules desmodontales pouvant être endommagées, le risque d'ankylose existe.

Le pronostic de la dent réimplantée dépend de la prise en charge réalisée sur le lieu de l'accident :

- Le temps écoulé avant la réimplantation (déshydratation extra-alvéolaire)
- Le milieu de conservation de la dent

En effet, plus le temps de la dent expulsée laissée hors de la bouche est long et plus les cellules desmodontales deviennent non viables (au-delà de 60 minutes, ces cellules sont considérées comme non viables quel que soit le milieu de conservation de la dent). La réimplantation immédiate sur le lieu de l'accident est donc le meilleur traitement.

La probabilité qu'une ankylose se développe pour une dent réimplantée augmente au fur et à mesure que le temps d'exposition extra-oral augmente jusqu'à avoisiner les 100% [22].

Pour prévenir la déshydratation de la surface de la racine qui débute en quelques minutes, l'IADT recommande de conserver la dent expulsée dans un milieu avec une osmolarité équilibrée, par ordre de préférence :

HBSS (Hanks' Balanced Salt Solution) > Salive-> Sérum physiologique-> eau ( médiocre mais préférable à l'air) [19].

En cas d'impossibilité de réimplantation immédiate sur le lieu de l'accident, si la réimplantation est différée au-delà de 60 minutes, le pronostic à long terme est médiocre. Le desmodonte devient nécrotique et ne se régénère pas. Il se produit alors une résorption radiculaire de remplacement liée à l'ankylose qui s'est installée. Le taux de résorption de remplacement et d'ankylose varie et est imprévisible.

Dans ce cas, le but de la réimplantation différée est de maintenir de façon temporaire l'esthétique, la fonction, la hauteur et la largeur de l'os alvéolaire. En se basant sur la balance bénéfico-risque, elle doit être tentée. Ensuite, cette dent pourra être extraite au moment le plus favorable en fonction de la croissance de l'enfant.

Les parents ou tuteurs légaux et l'enfant devront être informés que les thérapeutiques comme la décoronation ou l'auto-transplantation pourront être indiquées dans le temps, si la dent réimplantée devient ankylosée et en infra-position. Cette décision multidisciplinaire dépendra du taux de croissance et du pronostic de la dent.

### 2.1.2 Les intrusions et les luxations latérales

- Intrusion

En cas d'intrusion, que ce soit des dents permanentes ou des dents temporaires, la dent est déplacée axialement dans l'os alvéolaire. L'incisive centrale maxillaire droite est la dent temporaire la plus fréquemment intruse. Une intrusion arrive le plus souvent à cause d'une chute, suivie par un choc avec un objet dur [23].

Le son à la percussion métallique signe une ankylose. Le desmodonte n'est pas visible sur la radiographie rétro-alvéolaire et la dent est immobile. En effet, le desmodonte est écrasé, dilacéré lorsque la dent a impacté l'os alvéolaire. Il s'en suit une cascade d'effets mécaniques : la compression du desmodonte entraîne une ischémie dans le réseau vasculaire apical et dans l'os alvéolaire. Le ciment radiculaire altéré favorise alors le remplacement du desmodonte par du tissu osseux : l'ankylose s'installe. A un stade plus avancé, la racine entière (ciment et dentine) peut être remplacée par de l'os : c'est la résorption radiculaire de remplacement. Ces complications parodontales représentent un mauvais pronostic à long terme.

La probabilité qu'une ankylose se produise pour une dent intruse augmente avec la sévérité de l'intrusion (intrusion supérieure à 6 millimètres) [22].

- Luxation latérale

En cas de luxation latérale des dents permanentes ou des dents temporaires, la dent est déplacée latéralement, la racine entre en contact avec l'os alvéolaire ce qui a pour conséquence un son métallique à la percussion et le desmodonte est écrasé du côté du déplacement. Les conséquences peuvent être le développement d'une ankylose et une résorption radiculaire de remplacement [24].

Les traumatismes bucco-dentaires représentent ainsi une part non négligeable dans la prévalence de l'ankylose. Ils pourraient être diminués par la connaissance des conduites à tenir en cas de traumatismes, par le port d'EPI (Équipement de Protection Individuel) dentaires lors des sports de contact.

## 2.2 Facteurs iatrogènes

On trouve dans la littérature un lien étroit entre les résorptions radiculaires et le développement de l'ankylose dentaire [2]. Une résorption radiculaire correspond à la perte progressive des tissus dentinaires et cémentaires par action continue de cellules clastiques de ces tissus. Il faut deux éléments pour qu'une résorption inflammatoire se produise : une blessure des couches protectrices (cément, pré-dentine et desmodonte) et une stimulation tissulaire (inflammation, pression ou infection). La blessure peut être mécanique (interventions chirurgicales, pression orthodontique excessive sur les dents, traumatismes dentaires) ou chimique.

Lorsque la résorption atteint plus de 20% de la surface radiculaire, il se développe une résorption de remplacement : la racine est de plus en plus résorbée et remplacée par de l'os. Ainsi, ces blessures agissent donc dans le processus de l'ankylose via la résorption radiculaire [2] [25].

Ainsi, certaines thérapeutiques iatrogènes sont susceptibles d'entraîner une ankylose :

- Dégagement d'une canine incluse

Une ankylose cervicale peut survenir à la suite d'un traumatisme opératoire lors du dégagement chirurgical d'une dent incluse (par fraisage excessif par exemple ou technique du lasso cervical). Le risque d'ankylose corrélé avec les difficultés opératoires augmente avec le degré d'enfouissement de la dent dans l'os. La mise en traction immédiate après le dégagement réduit le risque d'ankylose. Par ailleurs, le fait d'interrompre une traction de façon temporaire expose à un risque d'ankylose secondaire [26].

- Pression excessive lors du mouvement orthodontique

Cette résorption par pression aussi appelée « résorption de remplacement apicale » désigne une résorption ayant lieu à l'apex de la racine, pendant un traitement orthodontique mettant en jeu des forces excessives. La pression continue stimule la résorption dans le tiers apical des racines. L'arrêt de la source de résorption permettra d'inverser le processus de résorption [27].

- Une irritation chimique

Lors d'un éclaircissement sur dent dévitalisée utilisant du peroxyde d'hydrogène (30%), il peut se produire une irritation chimique qui lèse la dentine et le cément en pénétrant le desmodonte à travers les tubulis dentinaires et entraîne une résorption radiculaire externe [27] [28].

Il reste de nombreuses interrogations dans la communauté scientifique quant à l'explication des mécanismes conduisant aux résorptions radiculaires. Ce qui est certain, c'est que la vigilance du clinicien est requise afin d'éviter ces situations iatrogènes.

### 2.3 Facteurs génétiques et environnementaux

Les troubles du développement qui touchent le desmodonte et qui entraînent une ankylose peuvent avoir une composante héréditaire par un modèle de transmission autosomique dominant. En effet, de nombreuses études et rapports de cas ont mis en évidence cette origine familiale. Cependant, le facteur génétique seul ne permet pas d'expliquer par exemple, pourquoi une ankylose dentaire est retrouvée seulement chez un seul des deux jumeaux monozygotes au même phénotype, alors que la mère présente des antécédents d'ankylose. Cela prouve que des facteurs environnementaux (différence d'implantation et de nutrition placentaire) et métaboliques jouent également un rôle dans la rétention secondaire, en plus des facteurs génétiques et épigénétiques [6].

Récemment, une étude a émis une hypothèse quant au lien entre la maladie génétique rare qu'est l'hypophosphatasie (HPP) et l'ankylose des dents temporaires postérieures. L'HPP comprend plusieurs types dont l'HPP odontologique qui est caractérisée, entre autres, par une hypominéralisation osseuse, une altération dans la formation du cément entraînant un mauvais support parodontal. C'est cet état pathologique du cément qui est responsable d'une exfoliation précoce dans le secteur antérieur et d'une ankylose dans le secteur postérieur des dents temporaires. Nous ne pouvons pas conclure quant à la certitude du lien entre l'HPP et l'ankylose des molaires car il n'y a eu que très peu d'études [29].

Les origines génétiques ne cessent de faire l'objet de nombreuses recherches chez les animaux ; En effet, une étude réalisée chez des souris a établi un lien entre l'expression chez les mammifères d'une molécule (la B-caténine) modulant une voie de signalisation Wnt dans le parodonte. Lorsque cette voie de signalisation est élevée, il se produit une accumulation massive d'os alvéolaire et de cément cellulaire et une calcification des fibres desmodontales qui entraînent l'ankylose des dents. Ainsi, lorsque la voie Wnt n'est pas réprimée dans le desmodonte, il y a formation de tissu minéralisé au dépend du tissu fibreux, entraînant une ankylose [30]. Il serait pertinent de réaliser une étude similaire chez l'homme.

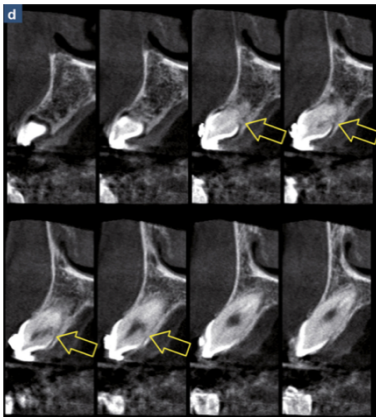
L'ankylose pourrait être une manifestation clinique de syndromes :

C'est le cas du syndrome GACI (calcifications artérielles généralisées de la petite enfance), qui est une maladie autosomique récessive rare caractérisée par une calcification vasculaire d'apparition prénatale. Une étude a rapporté, pour la première fois, la découverte d'un nouveau phénotype dentaire associé à des mutations ENPP1 chez des patients atteints de GACI, pouvant entraîner, sans certitudes, une ankylose liée à une altération du métabolisme minéral, perturbant ainsi l'exfoliation des dents [31].

### 2.4 Ankylose idiopathique

L'ankylose idiopathique survient spontanément avant l'éruption de la dent lorsqu'elle est incluse ou en cours d'éruption. Comme la dent fait partie du processus du remodelage osseux, elle finit par se résorber progressivement pour être remplacée par du tissu osseux.

L'ankylose se rencontre dans les deux premiers millimètres cervicaux de la racine (Fig 2) ou dans les zones de furcation des molaires (zone séparant le collet de la source d'attache du sac folliculaire). Son étiologie est inconnue mais des théories ont été décrites dans la littérature. Pendant la formation et la migration du desmodonte le long de la racine lors de l'éruption, il se produit une dysplasie : le cément et le desmodonte ne se forment pas à un certain endroit de la racine et laissent donc l'os alvéolaire adjacent occuper cet espace [2].



*Figure 2 : Coupe transverse d'un CBCT d'une canine incluse, P.Gault, 2013 [2].*

*Flèche jaune : Point d'ankylose en palatin avec extension parapulpaire de la résorption de remplacement.*

### 3 DIAGNOSTIC DE L'ANKYLOSE

Tout comme les étiologies de l'ankylose peuvent être diverses et incertaines, il est souvent difficile d'établir un diagnostic de certitude de l'ankylose. En effet, la littérature montre la limite de certains outils diagnostics mais aussi une frontière étroite avec les autres diagnostics différentiels. Le diagnostic de l'ankylose est d'autant plus difficile que l'ankylose est de faible étendue : en effet une ankylose est détectée lorsque au moins 20% de la surface radiculaire est atteinte [32].

L'ankylose dentaire est certes peu fréquente, mais les conséquences peuvent être majeures surtout lorsque le diagnostic est posé tard (erreur de diagnostic, méconnaissance de la pathologie).

C'est pourquoi il est important de porter à la connaissance des praticiens les outils diagnostics fiables et ceux qui le sont moins pour estimer et limiter le plus possible les conséquences sur la croissance de l'enfant.

#### 3.1 Diagnostic positif

##### 3.1.1 Diagnostic clinique

Le diagnostic de l'ankylose est avant tout clinique. L'ankylose étant une pathologie asymptomatique, sa découverte est souvent fortuite lors d'un rendez-vous de contrôle.

Un interrogatoire médical minutieux doit être réalisé afin de mettre en évidence un antécédent de traumatisme ou des traitements iatrogènes susceptibles d'expliquer cette ankylose.

#### 3.1.1.1 Diagnostic visuel

Infraclusion : Chez les enfants en croissance, la présence d'une infraclusion de la dent est le premier signe visuel de l'ankylose [14].

Version : Elle peut être accompagnée d'une version des dents adjacentes, d'une supra-éruption compensatrice de la dent antagoniste [14].

Ré-inclusion : En cas d'ankylose sévère, la dent causale peut se retrouver totalement sous la muqueuse et est qualifiée de dent en « ré-inclusion ». L'absence de dent doit nous alerter. Dans cette situation, les tests cliniques vont trouver leurs limites et les examens complémentaires radiographiques vont nous aiguiller dans le diagnostic.

#### 3.1.1.2 Le test de mobilité

- Test de mobilité clinique

La mesure de la mobilité dentaire a été particulièrement décrite dans la littérature, c'est un outil de diagnostic utilisé dans de nombreuses pathologies dentaires, c'est le cas dans l'ankylose dentaire .

Lors de l'ankylose, une partie ou toute la racine ayant fusionné avec l'os, il en résulte une immobilité de sévérité variable selon l'étendue et l'ancienneté de l'ankylose.

L'évaluation de la mobilité dentaire physiologique ou pathologique se fait selon l'indice de **Muhlemann 1954**, facile d'utilisation :

Mobilité 0	Ankylose
Mobilité 1	Mobilité physiologique perceptible entre deux doigts
Mobilité 2	Déplacement transversale < 1mm, visible à l'œil nu
Mobilité 3	Déplacement transversal > 1 mm
Mobilité 4	Mobilité axiale et transversale

La mobilité physiologique permet à la dent de répondre à des sollicitations mécaniques endo ou exobuccales. C'est grâce à la laxité de l'espace desmodontal qu'une dent saine possède une mobilité physiologique.

La quantité de mobilité physiologique d'une dent saine varie selon la personne, le type de dent, et même selon le moment de la journée. Une dent monoradiculée est plus mobile



qu'une dent pluriradiculée. En comparaison, un implant dentaire sain se comporte comme une dent ankylosée : n'ayant pas de desmodonte, l'implant est fixé à l'os.

Dans les premiers stades de développement de l'ankylose, la dent peut conserver une mobilité normale : des études histologiques chez l'animal ont montré qu'au moins 20 % de la surface doit être ankylosée pour objectiver une perte de mobilité [32].

Ce test de mobilité s'effectue par pression directe sur la dent avec le manche de deux instruments ou à l'aide de la pulpe des doigts. Cette méthode subjective est acceptée dans la routine clinique mais repose sur la subjectivité du clinicien et n'est pas reproductible.

Avec les nouvelles expérimentations cliniques, des techniques alternatives basées sur une évaluation quantitative de la mobilité dentaire ont été créées :

- Test de mobilité électronique : le Periotest

Le Periotest est utilisé dans différentes disciplines en odontologie comme la parodontologie, l'implantologie, la traumatologie, l'orthodontie et la chirurgie orale.

Il repose sur le principe qu'une charge peut être appliquée à une dent et que la mobilité peut être évaluée par l'intermédiaire de dispositifs mécaniques [33]. Il produit une mesure quantitative des capacités d'amortissement du desmodonte produit par les petites forces.

Le dispositif est constitué d'une pièce à main qui libère une tige métallique qui donne 16 coups de percussion contre la dent, pendant 4 secondes. Le temps de contact entre la tige et la dent est mesuré par un chronomètre et la décélération de la tige est convertie en une valeur allant de -8 à 50. En d'autres termes, ces valeurs numériques que l'on appelle des PTV (Periotest Value) mesurent l'amortissement par les tissus environnant de la pression appliquée sur la dent.

Plus la valeur PTV est faible :

- Plus le temps de contact entre la tige et la dent est court
- Plus la valeur de décélération est faible

Ces deux paramètres traduisent une mobilité plus faible ainsi qu'un amortissement plus élevé du desmodonte. Ainsi, le PTV des dents ankylosées (environ 5) est statistiquement inférieur ( $P < 0,0001$ ) au PTV des dents non ankylosées (environ 8) [34]. En comparaison, une valeur PTV faible indique une stabilité élevée pour les implants.

Le Periotest pourrait être utilisé comme examen complémentaire pour confirmer un pré-diagnostic de l'ankylose mais il présente certaines limites :

- La reproductibilité : cette technique de mesure est objective mais offre une reproductibilité relative des mesures. Il a été décrit des anomalies lors de la rétraction de la tige au cours de périodes d'utilisation prolongées. Pour éviter une erreur de lecture, la pièce à main doit être placée de façon optimale.
- L'inconfort : Chez l'enfant, ces coups de pression successifs peuvent être mal appréhendés car source d'inconfort nécessitant une coopération et un assentiment total de l'enfant.

- Non indiqué lors d'un traumatisme récent : En raison du tapotement ferme du Periotest, son utilisation précoce sur une dent traumatisée n'est pas conseillée.

### 3.1.1.3 Le test de percussion

Le test de percussion s'effectue en tapotant la dent avec un instrument métallique.

Le diagnostic précoce de l'ankylose reste compliqué dans la mesure où dans seulement un tiers des cas, les tests de percussion sont cliniquement fiables et reposent sur l'écoute subjective du praticien à propos de la qualité des sons. Le test de percussion est fiable si au moins 20% de la surface radiculaire est ankylosée [6]. Lors d'une ankylose, le son à la percussion est plus élevé que sur une dent saine, avec un timbre métallique caractéristique de l'ankylose, traduisant le contact direct de la racine avec l'os.

Pour certains auteurs, le test à la percussion reste un examen de routine fiable pour un pédodontiste expérimenté afin de participer au diagnostic de l'ankylose [34]. Une étude a démontré que le diagnostic de l'ankylose par percussion a une spécificité de 74% à 100% et une sensibilité de 76 à 92% [34].

Cependant, il reste subjectif et il ne serait pas prudent de penser que le test de percussion puisse à lui seul permettre de poser un diagnostic de certitude. De plus, ce test, tout comme le Periotest ou le test de mobilité, n'est utilisable que lorsque les dents ont émergé dans la cavité buccale (ce qui n'est pas le cas des dents incluses, en ré-inclusion ou impactées).

- Ondes sonores numériques

L'analyse des ondes sonores numériques donne les différentes caractéristiques des sons entre les dents ankylosées et les dents non ankylosées lors de la percussion.

Les signaux d'ondes sonores numériques des dents ankylosées produisent des énergies dans les bandes de hautes fréquences par rapport aux dents non ankylosées, ce qui valide les rapports du son de percussion « plus élevé » pour les dents ankylosées. Ces bandes de fréquences expliquent cette différenciation des sons de percussion entre les dents ankylosées et les dents non ankylosées [34].

#### **A RETENIR :**

Selon Campbell et al : les moyens cliniques diagnostics permettant de détecter l'ankylose dentaire sont par ordre de fiabilité : Le Periotest, le son produit à la percussion de la dent, l'évaluation de la mobilité dentaire [4].

**À ce jour, dans la pratique clinique, le test de mobilité et le test de percussion restent les plus pertinents et acceptés pour détecter une ankylose dentaire chez un enfant.**

**L'analyse des signaux sonores pourrait apporter des nouvelles informations pertinentes pour le développement d'un instrument dans la détection clinique de l'ankylose.**

#### 3.1.1.4 *Echec de traction orthodontique*

Une dent ankylosée ne répond jamais à des forces orthodontiques de traction.

En cas d'impaction, de dents incluses ou de dents en ré-inclusion, les tests de percussion et de mobilité ne sont pas réalisables. Dans ce cas, pour diagnostiquer l'ankylose, certains auteurs préconisent de se baser sur une absence de mouvements lors d'une traction orthodontique pendant une période déterminée [15].

Cependant, une dent qui ne répond pas à la traction orthodontique n'est pas forcément ankylosée, elle peut être bloquée par un obstacle mécanique, une angulation particulière de la dent concernée, un dispositif de traction orthodontique mal adapté, un os plus minéralisé, un moindre volume du sac péri coronaire [26]. De plus, cette méthode de diagnostic n'est pas anodine, elle nécessite une première intervention chirurgicale pour fixer la bague/attache orthodontique sur la dent. A l'issue de cette opération, en l'absence de mobilité dentaire traduisant un échec de la traction, il faudra une deuxième intervention chirurgicale pour extraire la dent incluse. La dent étant réfractaire, ce sont les dents servant d'ancrage qui vont se verser.

Cette succession de lourdes opérations et les dommages sur les dents adjacentes pourraient être évités grâce aux examens radiographiques en 3D comme le scanner ou le CBCT [35].

#### 3.1.2 Diagnostic radiographique

Les examens radiographiques font partie du panel des outils diagnostics aidant à identifier une ankylose. Ils doivent toujours être réalisés après avoir obtenu le consentement éclairé ou l'assentiment de l'enfant et des parents.

L'examen radiologique 2D (rétro-alvéolaire, panoramique) a une pertinence limitée dans le diagnostic précoce de l'ankylose à cause de la nature bidimensionnelle de l'image ainsi que de la superposition des tissus minéralisés.

Les signes d'ankylose visibles à la radiographie sont : [36]

- L'absence de desmodonte donnant une image de fusion de l'os alvéolaire à la racine.
- L'impaction de la dent permanente successionnelle sous la dent temporaire ankylosée.
- Le défaut osseux en forme d'entonnoir soulignant la poursuite de croissance alvéolaire autour de la dent ankylosée.
- L'absence ou la lésion de la lamina dura.

### 3.1.2.1 Radiographies 2D

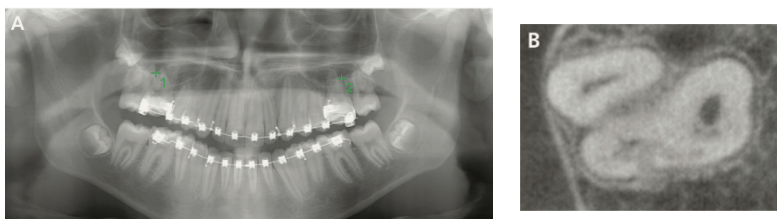
- Radiographie panoramique dentomaxillaire ou orthopantomogramme

Une radiographie panoramique dentomaxillaire est un examen radiographique de première intention et de débrouillage. Elle offre une vue d'ensemble des maxillaires mais ne permet pas de visualiser la perte de l'espace desmodontal. Elle peut être réalisée chez l'enfant, à partir de 6 ans.

Elle permet de visualiser :

- La présence de germes et des dents permanentes en éruption.
- Les ré-inclusions.
- La rhizalyse des dents temporaires.
- Le plan occlusion : la dent ankylosée se retrouve sous ce plan d'occlusion.
- Les malpositions liées à l'ankylose : version des dents adjacentes, égression de la dent antagoniste.
- Les rapports de la dent ankylosée avec la dent succédanée : par exemple le trajet éruptif d'une dent permanente bloquée par la dent temporaire ankylosée.

La radiographie panoramique dentomaxillaire étant peu précise, elle n'est pas un examen fiable pour objectiver une surface ankylosée, d'autant plus qu'elle dépend de l'expérience et de la perception individuelle du praticien [35]. Seules les ankyloses anciennes et de grandes étendues pourront être visibles sur une radiographie panoramique dentomaxillaire par la visualisation de l'envahissement osseux de la dent (Fig 3A) [4].



*Figure 3 : Radiographies et analyses histologiques, Ducommun et al. 2018 [35].*

*A : Panoramique faisant suspecter une ankylose de la 16 et 26*

*B : Coupe Axiale d'un CBCT montrant une ankylose de la 16 (racine DV)*

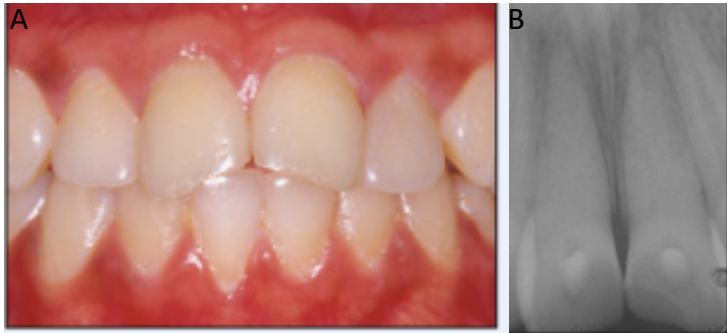
- La rétro-alvéolaire

Les clichés rétro-alvéolaires doivent être réalisés avec un tube long cône selon la technique des plans parallèles et à l'aide d'un angulateur.

La rétro-alvéolaire donne une image plus précise que le panoramique dentaire, elle permet d'objectiver le parodonte (espace desmodontal, lamina dura) mais il peut se produire des

déformations et une superposition des images empêchant la visualisation du desmodonte (Fig 4).

La rétro-alvéolaire permet difficilement d'objectiver une ankylose d'une dent incluse (difficulté de visualiser le site anatomique).



*Figure 4: Images cliniques et radiographiques 2D d'un garçon de 12 ans, 42 semaines après une intrusion des 11 et 21, Campbell et al. 2005 [32].*

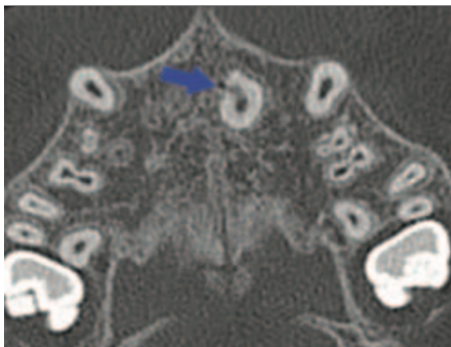
*A : Photo endobuccale : les défauts esthétiques et l'infraclusion sont minimes mais vont progresser avec la puberté.*

*B : Rétro-alvéolaire : la résorption de remplacement est présente mais est difficilement visualisable.*

### 3.1.2.2 Radiographies 3D

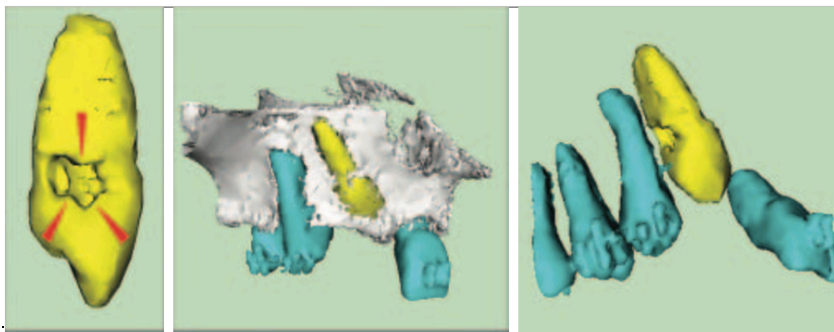
Il existe deux types d'examen permettant d'offrir une reconstruction 3D de l'image radiographique : la tomographie à faisceau conique (Cône Beam Computer Tomography) et la tomodensitométrie (Scanner).

Paris et al ont publié en 2010 une étude permettant d'évaluer si l'ankylose pouvait être faiblement diagnostiquée à l'aide de la tomodensitométrie. Leurs résultats ont été favorables et ont démontré que l'analyse des reconstitutions des images 3D des scanners permet un diagnostic précis de l'ankylose [4]. En effet, on peut observer une zone de continuité entre l'os et la racine dentaire (Fig 3B, Fig 5 et Fig 6).



*Figure 5 : Coupe Axiale d'un scanner montrant une plage ankylosante sur la 21, Paris et al.2010 [4].*

La détection de l'ankylose sur l'image 3D d'un scanner peut se baser sur les niveaux de gris : Sur une échelle de niveaux de gris allant de 0 à 4096, la moyenne de la différence entre les niveaux de gris entre os alvéolaire-zone ankylosée est de 243,3, alors qu'elle est de 1152,9 entre la dentine-zone ankylosée. Ainsi, les niveaux de gris sur un scanner permettent de différencier les densités des structures anatomiques entre elles : une zone d'ankylose a un niveau de gris très proche du niveau de gris de l'os alvéolaire, ce qui confirme le remplacement de la dentine par l'os alvéolaire et la disparition du desmodonte. En revanche, la zone ankylosée a un niveau de gris inférieur à celui de la dentine et apparaît radioclaire à l'intérieur de la dentine [4].



*Figure 6: Reconstruction tridimensionnelle d'une 13 ankylosée, Paris et al. 2010 [4].  
-Flèches rouges : déminéralisation liée à l'ankylose*

Dans une autre étude, Ducommun et al [35] ont mis en évidence qu'un autre type d'imagerie 3D, le CBCT, est une méthode radiologique fiable dans le diagnostic de l'ankylose.

En dentisterie, le recours à la tomographie volumique à faisceau conique (CBCT) est l'examen de choix pour les radiographies diagnostiques en 3D. En effet, par rapport au scanner, la dose de rayonnement est plus faible et la résolution spatiale est supérieure, montrant ainsi une grande précision de la représentation des tissus durs. Le recours à l'imagerie 3D permet de visualiser la zone anatomique de l'ankylose et son volume, ce qui est ignoré dans l'imagerie 2D conventionnelle (panoramique, rétro-alvéolaire).

Selon l'EAPD (European Academy of Paediatric Dentistry), il n'y a pas suffisamment de preuves chez l'enfant et l'adolescent pour l'utilisation du CBCT dans les cas des complications tardives après un traumatisme dentaire, comme par exemple les résorptions inflammatoires ou de remplacement ou une ankylose. Cependant, le CBCT peut être envisagé au cas par cas (Tab 1) [37].

Radiographie rétro-coronaire en mordu (Bitewing)		Radiographie rétro-alvéolaire	Radiographie panoramique	Radiographie 3D par CBCT
Détection et diagnostic de caries	Méthode de 1 <sup>er</sup> choix	+	En 2 <sup>ème</sup> intention : radiographie Bitewing	-
Infection dentaire (aigue)	-	+	+	-
Fractures et luxations dentaires	-	Méthode de 1 <sup>er</sup> choix	-	-
Traumatismes dentaires sévères : fractures multiples, fracture corono radiculaire, fragment mobile	-	Méthode de 1 <sup>er</sup> choix	-	+/-
Complication : résorption radiculaire	-	Méthode de 1 <sup>er</sup> choix	-	+/-

*Tableau 1: Tableau des recommandations de l'EAPD sur les examens radiographiques possibles en cas d'ankylose et de résorption d'après Kuhnisch et al. [37]. (CBCT : Cône Beam Computer Tomography)*

Dans le cas où un CBCT est prescrit chez l'enfant ou l'adolescent, les trois principes de la radioprotection (justification, optimisation et limitation des doses) doivent toujours être respectés :

**Justification :** Le CBCT est justifié chez l'enfant pour le diagnostic et la planification du traitement des dents incluses et de la résorption radiculaire précoce selon le projet DIMITRA [38] .

**Optimisation :** Conforme au principe ALARA « As Low As Reasonably Achievable » : Il implique une diminution de la durée d'exposition (CBCT plus rapide que le scanner), la mise en place d'une protection individuelle par un collier de plomb pour les enfants.

L'utilisation du CBCT trouve son intérêt par rapport au scanner, d'autant plus chez l'enfant car il permet une plus faible exposition aux rayonnements (dose 8 à 10 fois plus faible)[39]. Selon la commission internationale de protection radiologique (CIPR), étant donné la sensibilité élevée des enfants aux rayonnements ionisants, l'exposition doit être aussi faible que possible tout en conservant des données diagnostiquées suffisantes pour optimiser le traitement [40].

**Limitation des doses :** Indique les niveaux de doses à ne pas dépasser par an.

Ainsi, l'utilisation du CBCT en outil de diagnostic unique n'est pas recommandé (cas de faux positifs) mais il peut être utilisé comme un outil de diagnostic supplémentaire pour confirmer une suspicion de dent ankylosée [41]. C'est le cas lorsque les ankyloses ne peuvent pas être détectées par les moyens de diagnostics classiques (percussion, mobilité) et radiologiques (panoramique, rétro-alvéolaires).

Le CBCT n'est pas une méthode d'imagerie de première intention chez l'enfant et l'adolescent mais il peut être justifié dans les cas d'ankylose, sous réserve d'apporter un gain

d'informations qui influence directement la planification du traitement des dents permanentes [37].

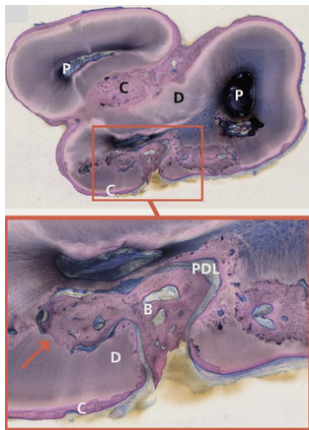
#### A RETENIR

Les clichés radiographiques 2D, que ce soit la rétro-alvéolaire ou la radiographie panoramique dentomaxillaire, sont considérés comme peu fiables et insuffisants pour objectiver une ankylose. La radiographie 3D pourrait pallier le manque de précision.

### 3.1.3 Diagnostic histologique

L'examen histologique met en évidence les signes clairs d'ankylose : continuité de l'os avec le cément ou la dentine et la destruction du desmodonte.

Cette analyse des coupes histologiques n'est pas réalisable à chaque suspicion d'ankylose, c'est surtout un outil de recherche.



**Figure 7 :** Coupe histologique d'une molaire permanente ankylosée, *Ducommun et al. 2018 [35]*.

*B : os*

*C : cément*

*D : dentine*

*P : Pulpe*

*PDL : ligament parodontal*

*La flèche rouge indique la fusion de l'os à la dentine*

### 3.2 Diagnostic différentiel

L'absence d'une dent sur une arcade et l'infraclusion sont les signes cliniques qui peuvent amener le clinicien à envisager tous les diagnostics autres que l'ankylose. Les examens complémentaires cliniques et radiographiques, voire génétiques, permettront d'écarter les hypothèses.



### 3.2.1 Retard d'éruption

- Le défaut primaire d'éruption (DPE)

Le défaut primaire d'éruption désigne l'échec d'éruption d'une ou plusieurs dents postérieures non ankylosées et sans obstacle mécanique. Il existe des formes isolées et syndromiques.

L'étiologie est une anomalie génétique agissant dans le processus de l'éruption dentaire : une mutation du gène codant pour le récepteur couplé aux protéines G de l'hormone parathyroïdienne PTHR-1 [42].

Les ankyloses dentaires en secteur postérieur et les défauts primaires d'éruption sont cliniquement compliqués à différencier sans la connaissance d'un antécédent de traumatisme ou d'examen génétiques.

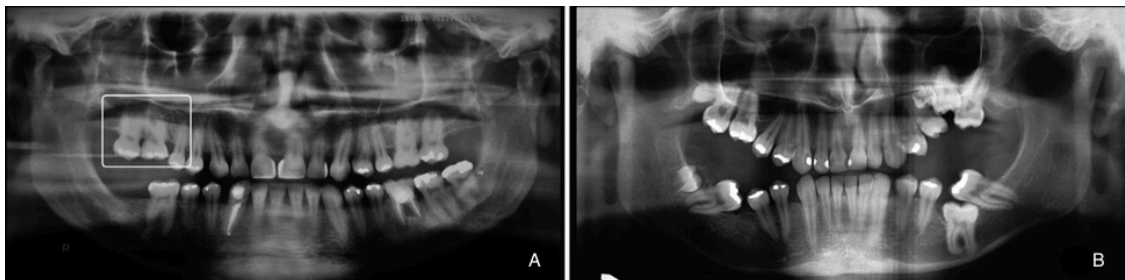
Un défaut primaire d'éruption partage avec l'ankylose les signes cliniques suivants : une infraclusion de la dent concernée et un retard de croissance de l'os alvéolaire.

Un défaut primaire d'éruption présente aussi dans son tableau clinique et radiographique :

- Un retard de maturation de la dent permanente successionnelle d'environ six mois.
- Une atteinte uni ou bilatérale contrairement à l'ankylose qui est le plus souvent isolée.
- Une atteinte des deux dentures mais surtout de la denture permanente.
- Une atteinte seulement des dents postérieures contrairement à l'ankylose qui affecte souvent les dents antérieures suite à un traumatisme.
- Toutes les dents distales par rapport à la dent la plus mésiale sont aussi affectées par le DPE [43].
- La voie d'éruption libre et l'absence de signes d'ankylose : il n'y a pas de fusion entre l'os alvéolaire et la racine, contrairement à l'ankylose. Le desmodonte est conservé.

En cas de suspicion de DPE, un test génétique doit être réalisé avant d'entreprendre toute traction orthodontique qui pourrait évoluer vers une ankylose dentaire .

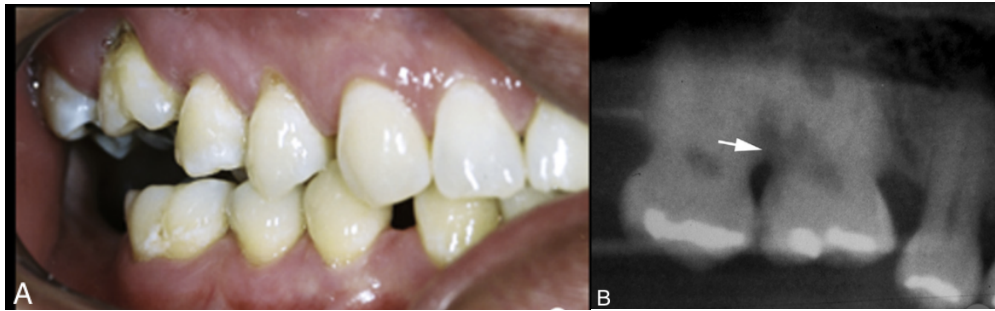
Le DPE est plus évident à diagnostiquer à l'âge adulte qu'à la puberté, quand la croissance cranio faciale est terminée et que le DPE semble stable.



*Figure 8 : Orthopantomogramme chez 2 sujets d'une même famille atteints de DPE, Kanno et al. 2017 [44]*

*A : Patient 1, 47 ans avec infraclusion des 16 et 17.*

*B : Patient 2, 21 ans avec atteinte plus sévère touchant les 4 secteurs.*



*Figure 9 : Photo endobuccale et zoom d'une radiographie panoramique du patient 1, Kanno et al. 2017 [44].*

*A : Photo endobuccale montrant l'infraclusion des molaires du secteur 1.*

*B : Zoom d'une radiographie panoramique montrant une résorption radiculaire de la 16.*

- Un retard d'éruption peut être secondaire :

À un obstacle mécanique : la dent se retrouve retenue par des odontomes, des dents surnuméraires, des kystes périsonaires. La dent ne peut donc pas achever son processus éruptif. Cette rétention secondaire se distingue d'une ré-inclusion d'une dent ankylosée en phase de croissance, lorsqu'elle devient submergée à mesure que les dents adjacentes continuent leur éruption. Dans ce cas, la dent ankylosée conservera des traces d'usures dentaires voire des obturations suite à une lésion carieuse, signe d'une émergence passée dans la cavité buccale.

À une avulsion précoce des dents temporaires où la dent permanente n'est plus guidée par les racines de la dent temporaire.

À des pathologies générales : on peut le retrouver par exemple chez une personne atteinte de trisomie 21, de syndromes comme la Progeria, ou souffrant d'une carence en vitamine A ou D [45].

### 3.2.2 Agénésies

Une dent temporaire qui persiste au-delà de sa date normale d'éruption implique souvent l'absence de la dent permanente successionale ; elle se retrouve alors en infra position.

Une radiographie panoramique est l'examen de choix pour poser le diagnostic.

Une composante génétique est souvent liée aux agénésies dentaires.

### 3.2.3 Ré-ingression / Égression

Dans les cas de ré-ingression, la dent n'est pas visible dans la cavité orale malgré sa présence intra-osseuse ; par exemple suite à l'impaction de la dent antérieure lors d'un traumatisme.

Une dent peut aussi paraître en infraclusion lorsque les dents adjacentes ont égressé par absence de dents antagonistes.

### 3.2.4 Perte de la dent

La dent temporaire ou permanente peut être absente de l'arcade simplement car elle a pu être extraite pour des raisons infectieuses, traumatiques.

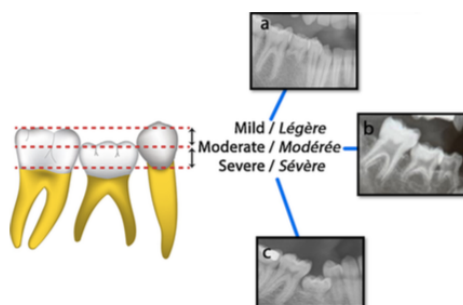
Ainsi, malgré les actions de prévention des traumatismes, la mise à jour des protocoles de traitement, il faudra toujours utiliser des moyens précis et fiables pour diagnostiquer correctement, et le plus précocement possible, une ankylose dentaire.

## 4 CONSEQUENCES DE L'ANKYLOSE

Même si l'ankylose reste une pathologie peu fréquente, ses conséquences peuvent être sévères et surtout lors de la croissance de l'enfant.

Il existe une classification de la sévérité de l'ankylose (Fig 10 et Fig 11) : [14]

- Légère lorsque la dent ankylosée a moins de 2 mm de sous-occlusion.
- Modérée quand la surface occlusale de la dent ankylosée se retrouve au niveau du point de contact proximal de la dent adjacente.
- Sévère quand la surface occlusale de la dent ankylosée est située sous le point de contact proximal de la dent adjacente.

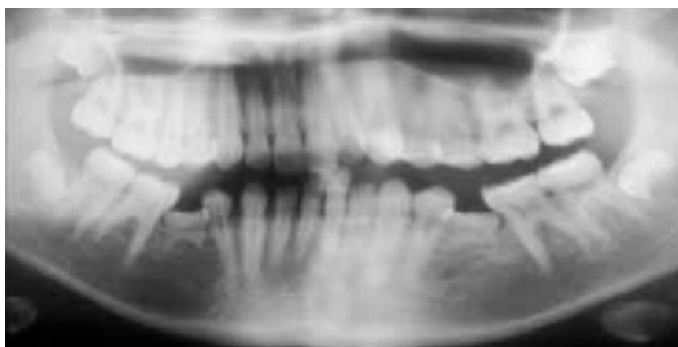

*Figure 10 : représentation schématique et radiographies rétro-alvéolaires, Médio et al. 2014 [46].*

*a: Infraclusion légère de 1 mm.*

*b: Infraclusion modérée de 3 mm.*

*c: Infraclusion sévère de 5 mm avec version des dents adjacentes.*



*Figure 11 : Orthopantomogramme montrant une ankylose sévère des 75 et 85 avec une version des dents adjacentes, Kennedy, 2009 [47].*

## 4.1 Dentaire

- Pour les dents temporaires :  
L'exfoliation de la dent temporaire ankylosée peut avoir un retard d'environ 6 mois.

- Pour les dents permanentes :

Une résorption radiculaire inflammatoire peut se développer,

Du fait de la persistance pathologique de la dent temporaire sur l'arcade, la dent permanente successionnelle :

- Peut avoir une éruption retardée voire devenir incluse.
- Peut impacter la dent temporaire ankylosée ou avoir son chemin d'éruption dévié.

Des cas d'altération morphologique des prémolaires ont également été décrits dans la littérature [14].

## 4.2 Occlusal

Plus l'ankylose dentaire survient à un jeune âge et plus son impact va être négatif sur l'occlusion :

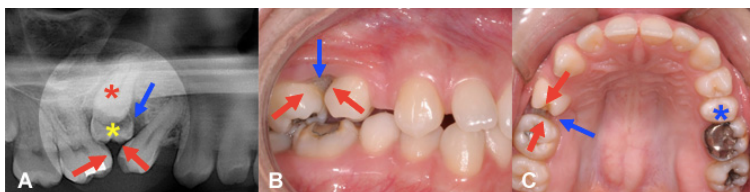
Kennedy a corrélié le type d'ankylose avec la sévérité de l'infraclusion [47] :

- Dans le Type 1, on retrouve une infraclusion auto-limitative avec un léger retard d'éruption de la dent permanente successionnelle.
- Dans le Type 2, l'infraclusion progresse avec le temps entraînant des conséquences sévères sur la croissance de l'enfant.

Ainsi, les conséquences sont moindres chez une fille de 12 ans qui termine sa croissance osseuse que chez un garçon de 8 ans qui n'a pas encore commencé sa poussée de croissance.

La dent ankylosée ne fait pas son éruption comme les dents adjacentes ; elle apparaît donc plus courte; signe d'une infraclusion progressive qui ne cesse de s'accroître durant la croissance de l'enfant.

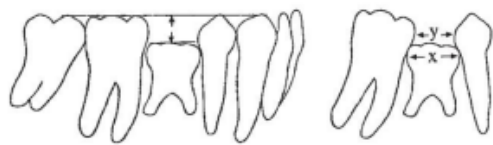Lorsque l'ankylose débute pendant une phase de croissance active, la dent arrête son éruption mais ce n'est pas le cas des tissus environnants ; la dent se retrouve alors recouverte partiellement jusqu'à être totalement recouverte par la muqueuse ou gencive. L'égression de la dent antagoniste peut aussi apparaître, perturbant l'harmonie du plan occlusal de l'enfant (Fig 12).



*Figure 12 : Cas illustrant la ré-inclusion de la 55, disparaissant à mesure que les dents adjacentes 14 et 16 font leur éruption, Bucco Orthodontie [48].*

On observe aussi une inclinaison des dents adjacentes qui s'explique par le changement d'orientation des fibres transeptales qui deviennent obliques vers le bas en direction de la dent ankylosée en sous-occlusion [11]. La version des dents adjacentes rend l'accès au nettoyage difficile et prédispose aux lésions carieuses, ce qui représente un problème majeur pour l'entretien de l'hygiène bucco-dentaire chez l'enfant et l'adolescent.

D'un point de vue orthodontique, l'ankylose entraîne une irrégularité et une perte de longueur d'arcade ainsi qu'une absence de dérivation mésiale (Fig 13) [49].



*Figure 13 : Schéma illustrant la version des dents adjacentes à la dent temporaire ankylosée lors de la progression de la malocclusion, Bjerklin, 2000 [50].*

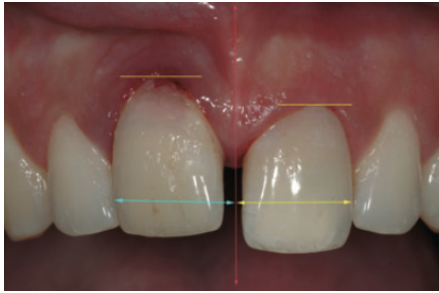### 4.3 Parodontal

Au niveau osseux : on constate un défaut significatif du support osseux de la dent ankylosée entraînant des écarts de croissance du processus alvéolaire entre la dent ankylosée et les dents adjacentes.

La dent ankylosée ne suit donc pas une croissance verticale normale dans l'os alvéolaire : la gencive et l'os alvéolaire sous-jacent se retrouvent déformés. L'ankylose est un frein à la croissance alvéolaire : elle empêche toute apposition de cellules osseuses dans l'alvéole. Alors que l'éruption se poursuit pour les dents adjacentes, elle s'arrête pour la dent ankylosée qui se retrouve sous le plan d'occlusion [51].

### 4.4 Esthétique

Lors de l'ankylose d'une dent permanente antérieure suite à un traumatisme, il se produit une déformation de la crête des dents adjacentes ainsi qu'une migration inesthétique de la gencive [5]. Avec la croissance, la perturbation de la ligne du sourire rend le sourire de moins en moins harmonieux. L'ankylose d'une dent permanente en denture mixte ou en début de denture permanente entraîne donc des problèmes esthétiques dans la région antérieure (Fig 14) [15].



*Figure 14 : Photo illustrant une 11 ankylosée chez un garçon de 15 ans, suite à une expulsion réimplantation, Savi et al. 2012 [52].*

L'incisive ankylosée présente des asymétries par rapport à sa controlatérale :

- Une asymétrie de la ligne des collets : position plus apicale du contour gingival.
- Un diamètre mésio-distal plus petit par rapport au plan sagittal médian.
- Une position plus palatine.

#### 4.5 Résorption radiculaire de remplacement

Le remodelage osseux physiologique n'altère pas la racine car la dentine est protégée par le cément et le desmodonte.

Lors d'une lésion traumatique étendue qui lèse le parodonte, les ostéoclastes se retrouvent en contact direct avec la dentine exposée et la résorbe par le processus du remodelage osseux. La cascade inflammatoire recrute des cellules multi-nuclées qui initient le mécanisme de résorption. La résorption radiculaire de remplacement a pour étiologie une lésion aigüe du cément et du desmodonte entretenue par des processus biologiques qui propagent le dommage. Le taux de résorption est lié à l'âge. Il est plus important chez les enfants âgés entre 8 et 16 ans que chez ceux entre 17 et 39 ans [12].

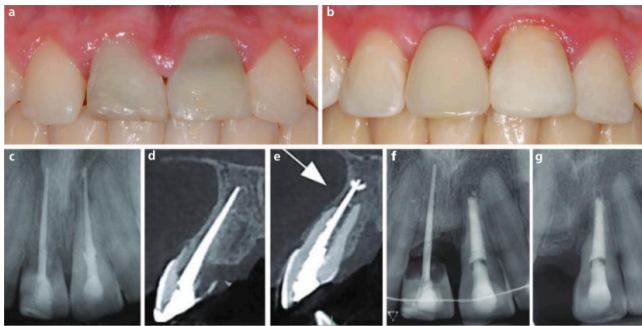
Avec le temps, une résorption radiculaire de remplacement se retrouve associée à l'ankylose.

Lorsque la surface radiculaire endommagée est limitée, le processus s'auto-limite. La résorption n'est pas significative et une cicatrisation avec du tissu semblable au cément se crée dans les deux ou trois semaines. C'est alors une ankylose transitoire.

En cas de stimulus plus étendu comme une infection (endodontique ou parodontale) ou une pression (orthodontique lors d'une chirurgie de dent incluse ou de déplacement dentaire), une résorption continue se développe. Elle sera significative cliniquement et à la radiographie. Si le stimulus chronique n'est pas traité, alors la dent pourrait être condamnée.

En cas de lésions traumatiques sévères (dent avulsée et réimplantée (Fig 15), intrusion), la résorption de remplacement se produit sans stimulus continu (sans inflammation ni

pression) : les ostéoclastes de l'os alvéolaire des dents adjacentes adhèrent à la surface radiculaire lésée, avant que les fibroblastes des cellules parodontales n'y parviennent. La racine fait alors partie intégrante de l'os et subit les mêmes remaniements osseux, jusqu'à être totalement remplacée par de l'os alvéolaire. Cela conduira à terme à la fracture de la couronne et la perte de la dent [36]. Selon les données actuelles de la science, aucun traitement ne permet d'éviter ces résorptions de remplacement.



*Figure 15 : Résorption de remplacement sévère post-traumatique sur la 11 ainsi qu'une résorption inflammatoire post-traumatique sur la 21, Genies et Minoux [36].*

*a: Photographie de la situation clinique préopératoire de 11 et 21.*

*b: Photographie de la situation clinique postopératoire après avulsion de la couronne de la 11 et son remplacement par une prothèse amovible.*

*c-e: Radiographie rétro-alvéolaire (c) et sections CBCT sagittales (d,e) montrant une résorption de remplacement sévère sur la 11 et une résorption inflammatoire post-traumatique sur la 21.*

*f: Radiographie rétro-alvéolaire après traitement d'apexification au MTA sur la 21.*

*g: Radiographie rétro-alvéolaire après avulsion de la couronne et retrait du cône de gutta de la 11.*

Ainsi, l'ankylose dentaire a un impact occlusal, osseux, parodontal et dentaire entraînant des conséquences à la fois fonctionnelles et esthétiques qui nécessitent une prise en charge multidisciplinaire faisant appel à des pédodontistes, des chirurgiens oraux, des orthodontistes, des parodontistes et des occlusodontistes [25].

Poser un diagnostic précoce est primordial afin d'intercepter l'ankylose, de prévenir les malocclusions sévères et de proposer une thérapeutique adaptée au stade de l'ankylose limitant ainsi les conséquences sur la croissance.

## 5 DIFFERENTES PRISES EN CHARGE

Le traitement des dents ankylosées est un défi thérapeutique : il n'existe aucune recommandation dans la littérature scientifique invitant à privilégier un traitement par rapport à un autre. Il n'existe pas de traitement permettant la réversibilité de l'ankylose ou de la résorption de remplacement qui lui succède [53].

L'objectif de la prise en charge de l'ankylose sera avant tout de préserver les tissus de soutien (l'os alvéolaire, gencive) pendant la croissance pubertaire de l'enfant et de prévenir

et d'intercepter l'installation d'éventuelles malocclusions afin de proposer un traitement durable à l'âge adulte.

Les différentes options de prise en charge dépendent de nombreux facteurs [12] :

- L'âge du patient : la croissance du visage, le développement dentaire (dent temporaire ou dent permanente).
- La présence du germe successional.
- La sévérité de la malocclusion (infraclusion).
- La sévérité de la résorption radiculaire.
- La demande du patient et des parents, le coût.
- L'état de santé du patient.
- La coopération du patient et la possibilité de suivi.
- L'expérience clinique du praticien.

Les objectifs de la prise en charge sont :

- Gérer l'esthétique et la fonction de la dent ankylosée.
- Garantir une pérennité des tissus parodontaux de la dent concernée et des dents adjacentes.
- Ne pas interférer avec les rapports occlusaux.
- Diminuer les conséquences occlusales.
- Permettre la mise en place de thérapeutiques associées (par exemple l'ODF).

### 5.1 Ankylose des dents temporaires

Dans le cas des dents temporaires, un suivi régulier est impératif afin d'intercepter tout risque d'apparition de désordres occlusaux et de perte de fonction de la dent temporaire.

Les cliniciens doivent souvent faire le choix entre extraire la dent temporaire ankylosée et maintenir l'espace ouvert ou surveiller la dent. Une revue de la littérature récente a explicitement défini les protocoles de prises en charge en fonction des différents facteurs [16].

Cette prise de décision va dépendre de nombreux facteurs comme :

- La présence ou non du successeur permanent qui est le premier facteur à analyser (Tab 2).
- L'âge du patient.
- La sévérité de l'infraclusion (légère/modérée/sévère).
- Le taux de résorption de la racine.
- La présence ou non d'un encombrement.
- La nécessité d'un traitement orthodontique.



	Dent temporaire ankylosée avec successeur permanent	Dent temporaire ankylosée avec agénésie du successeur permanent
Exfoliation	77%	3%
Avulsion	23%	16%
Infraclusion	53%	42%
Perte os alvéolaire	37%	Non évaluée
Version 1 <sup>e</sup> molaire adjacente	5%	25%
Egression dent antagoniste	-	-
Progression résorption radiculaire	Non évaluée	58%

*Tableau 2 : Tableau regroupant des données comparatives entre les dents temporaires ankylosées avec ou sans successeur permanent, issues de 9 études de cohortes, d'après Savoldi et al [16].*

#### 5.1.1 Avec présence de la dent permanente successioennelle

En cas d'ankylose légère ou modérée, et en présence du germe sous-jacent, l'exfoliation physiologique peut avoir un retard de six mois par rapport à une dent saine [51]. Dans ce cas de figure, plusieurs attitudes ont été décrites :

- Une surveillance active (bilans radiologiques et modèles d'études) en attendant l'exfoliation pendant au moins six mois.
- Une approche conservatrice simple par l'accumulation de résine composite sur la couronne de la molaire ankylosée. Facilement modifiable et peu couteuse, elle peut être réalisée le temps que les racines de la dent temporaire soient exfoliées physiologiquement et que la dent successioennelle prenne sa place ou lorsqu'il est décidé de maintenir la dent temporaire sur arcade en absence de la dent antagoniste. L'apport de résine composite ou de CVI permettra de remettre en occlusion la dent temporaire, de rétablir les points de contacts et ainsi d'éviter une égression de la dent antagoniste [11][12].
- Une luxation chirurgicale peut également être effectuée selon le choix du praticien et si l'ankylose est légère. Cela évite une extraction anticipée qui reste un acte chirurgical ainsi qu'une possible perte d'espace. Si au-delà de six mois, la molaire temporaire ne s'est toujours pas exfoliée, alors une avulsion sera réalisée, suivie d'une vérification de l'absence de racines résiduelles dans la zone extraite.

Cependant, lorsque l'infraclusion est sévère, une extraction précoce de la dent temporaire est préconisée et sera suivie d'un maintien orthodontique de l'espace [16]. Ce mainteneur d'espace peut être un mainteneur d'espace de Nance au maxillaire, un mainteneur d'espace lingual à la mandibule.

### 5.1.2 Avec agénésie de la dent permanente successionnelle

En cas d'absence de la prémolaire successionnelle, la molaire temporaire pourra soit être maintenue sur arcade soit être avulsée avant une fermeture d'espace ou un maintien de l'espace (décoronation, mainteneur d'espace ou transplantation d'une dent).

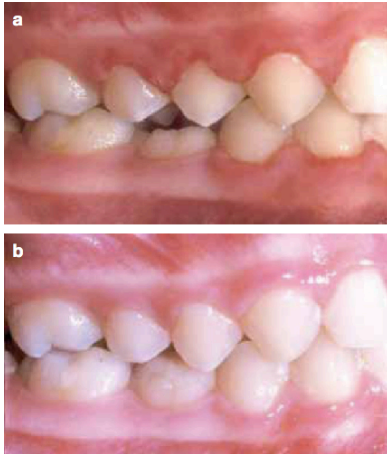
Ce choix dépendra de facteurs qui détermineront le pronostic de la dent ankylosée et le type de réhabilitation pérenne: le taux de rhizolyse et la courbure des racines des molaires temporaires ankylosées, la qualité du support osseux, le niveau du plan occlusal. Il ne semble pas possible de prédire la probabilité de survie des molaires temporaires ankylosées à un âge précoce [50].

Une dent temporaire ankylosée peut rester de façon durable sur l'arcade chez l'adulte à condition que sa résorption radiculaire et son infraclusion soient minimales.

Si les molaires temporaires restent sur l'arcade jusqu'à l'âge de vingt ans, alors elles ont un bon pronostic de survie au long terme. Après l'âge de 20 ans, l'infraclusion, le basculement des dents adjacentes et la résorption radiculaire progressent peu [50].

Si le clinicien décide que le taux de résorption radiculaire permet de conserver la dent temporaire ankylosée, il faudra alors aménager celle-ci :

- Réaliser une réduction interproximale (Fig 16a) : afin de prendre en compte le Lee Way. Le diamètre mésio distal de la molaire temporaire étant supérieur à celui de la prémolaire permanente, la molaire temporaire devra subir une réduction interproximale pour ne pas entraîner un encombrement de l'espace lors de l'établissement de la denture permanente [53]. Cette réduction d'environ 2 mm s'applique sur la face mésiale et/ou distale de la molaire temporaire, en conjonction avec la restauration qui est effectuée. Cependant, cette méthode présente des limites : si la réduction est excessive alors les dents adjacentes à la molaire ankylosée peuvent se verser entraînant une perturbation du plan d'occlusion ; les cornes pulpaires peuvent être facilement endommagées ce qui peut accélérer la résorption radiculaire à cause de l'inflammation provoquée [16].
- Augmenter la hauteur de la dent par des restaurations coronaires (Fig 16b) : afin de corriger l'infraclusion pour rétablir un plan d'occlusion harmonieux. Pendant la croissance pubertaire de l'enfant, une modification de ces restaurations pourra être réalisée pour suivre l'éruption continue des dents adjacentes. Ces méthodes consistent à remodeler les molaires temporaires en augmentant la hauteur de leur couronne clinique afin qu'elles se retrouvent sur le plan d'occlusion. Il existe peu de preuves scientifiques dans la littérature quant à l'utilisation de ces méthodes mais certaines ont été décrites : les reconstitutions directes en composite ou CVI, les couronnes indirectes en résines composites ou en céramiques, les couronnes métalliques préformées, les onlays ou overlays [53]. Ces méthodes sont utilisées en cas **d'infraclusions légères à modérées** (< 4mm), et en l'absence de version des dents adjacentes.



*Figure 16 : Photographie intra-buccale d'une 85 ankylosée avec une légère infraclusion, DB Kennedy, 2009 [47].*

*a : La 85 ankylosée a subi une réduction interproximale.*

*b : Une accumulation de résine composite a été réalisée sur la surface occlusale de la 85 afin de maintenir l'intégrité de l'arcade et de prévenir l'égression des dents antagonistes.*

- Réhabilitation coronaire : Une autre approche restauratrice consiste à reconstituer la molaire temporaire ankylosée par l'intermédiaire de couronnes composites, de couronnes métalliques préformées ou d'onlay ou overlay. Ces thérapeutiques visant à restaurer un plan occlusal adéquat et des points de contacts empêchant la version des dents adjacentes. L'avantage de ces techniques est le rétablissement de la fonction masticatoire sans déséquilibre d'occlusion comme cela peut être le cas avec l'avulsion de la dent temporaire, permettant donc d'anticiper les malocclusions [14].

Si la résorption osseuse est importante et/ou en présence d'infraclusion sévère (rendant difficile la restauration de la dent) avec un support osseux insuffisant, l'avulsion de la dent temporaire ankylosée est recommandée.

Dans le cas d'un espace suffisant, une gestion de l'espace peut être faite par décoronation suivie du port d'une prothèse transitoire pendant la croissance pubertaire comme un bridge collé, une prothèse partielle amovible, ou un transplant dentaire.

Par la suite dans le cas d'un encombrement, une fermeture de l'espace orthodontique peut être judicieux.

En cas de présence d'encombrement sur un secteur / arcade et d'agénésie de la prémolaire dans un autre secteur ou sur l'autre arcade, alors l'autotransplantation permet d'alléger l'encombrement, de maintenir l'espace et de conserver le niveau osseux.

#### A RETENIR

La prise en charge de l'ankylose des dents temporaires doit être diagnostiquée précocement. La présence ou non de la dent permanente successionnelle orientera la prise en charge pendant la croissance (Fig 17).

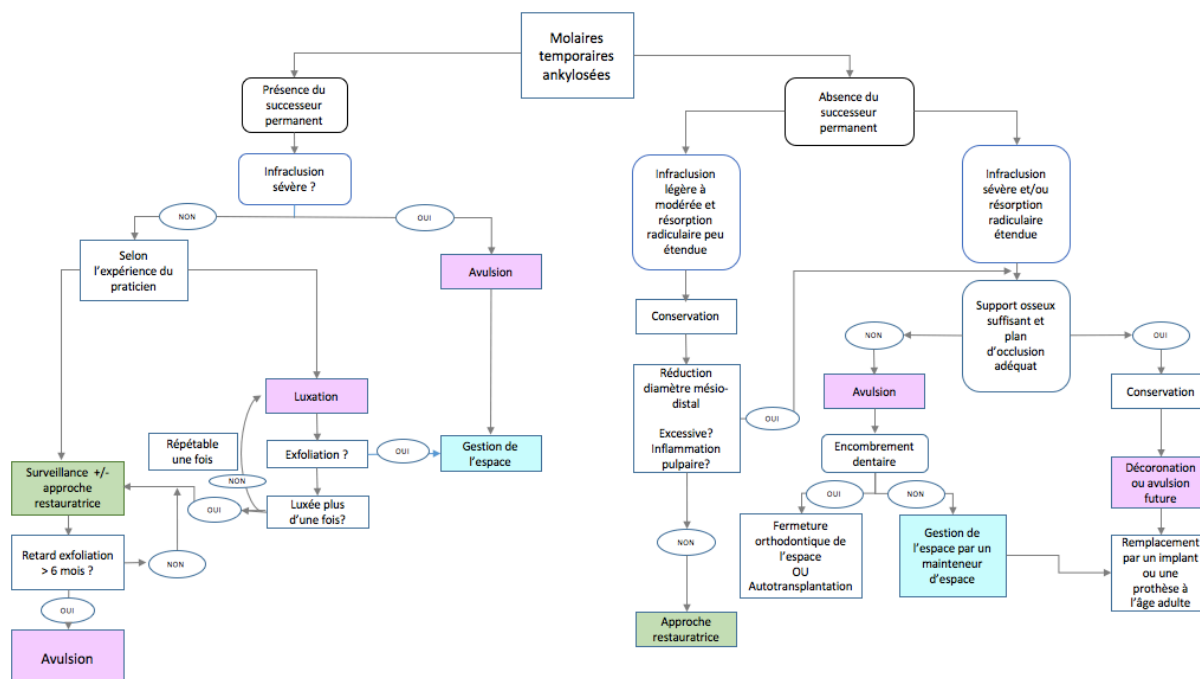


Figure 17 : Arbre décisionnel de la prise en charge thérapeutique des molaires temporaires ankylosées.

## 5.2 Ankylose des dents permanentes

Les traitements de l'ankylose des dents permanentes sont plus complexes et plus divers que ceux des dents temporaires. Ceux-ci vont de l'abstention thérapeutique avec une surveillance accrue jusqu'à une prise en charge multidisciplinaire chirurgicale orthodontique et prothétique.

Les différents traitements dépendent de facteurs comme l'état général du patient, l'âge, la croissance du patient, la sévérité de l'infraclusion, la résistance mécanique de la dent et l'aspect financier.

### 5.2.1 Abstention thérapeutique

Lorsqu'une dent ankylosée est laissée in situ, la croissance alvéolaire verticale va s'arrêter, les dents adjacentes s'inclineront et la dent finira par être perdue.

Chez les jeunes patients avant 10 ans, garder le plus longtemps possible la dent comme mainteneur d'espace est intéressant mais une surveillance active tous les 6 mois est requise. Lorsque l'infraclusion s'aggrave, il faudra intervenir avant qu'elle ne rende compliquée une solution prothétique d'usage [54].

En pleine croissance pubertaire, l'abstention n'est pas requise, la dent peut être extraite mais cela entraînera une perte d'os alvéolaire. Des outils diagnostiques peuvent être utilisés

comme des moulages en plâtre, une analyse des courbes de croissance et des téléradiographies de face et de profil pour un suivi rigoureux..

Chez les patients ayant dépassé le pic de croissance, l'infraclusion progresse moins et le taux de résorption est plus lent. La dent peut être maintenue sur arcade et une reconstitution coronaire permettra de rétablir l'esthétique et la fonction. Au long terme, la racine sera endommagée par la résorption de remplacement, rendant inévitable la perte de la dent ; une solution prothétique durable sera alors proposée (implant, bridge par exemple).

L'abstention thérapeutique peut également être indiquée en cas de contre-indication à des actes chirurgicaux, de faible observance du patient et pour des raisons financières.

### 5.2.2 Approche restauratrice

Tout comme le traitement conservateur des ankyloses temporaires, l'approche conservatrice des dents permanentes ankylosées est une solution simple et à moindre coût qui permet de retrouver un mimétisme avec la dent controlatérale.

Cette approche permettra avant tout de restaurer la fonction par rapport à l'esthétique (la ligne des collets ne sera pas alignée).

Elle est également indiquée en cas d'infraclusion légère à modérée.

Des matériaux comme la résine composite sont utilisés pour modeler la dent ankylosée et la remettre dans le plan occlusal. L'accumulation de résine composite est intéressante dans le cas où le patient a dépassé sa croissance pubertaire et que l'infraclusion est légère. Cependant, lorsque l'ankylose est détectée avant ou pendant la puberté de l'enfant, l'accumulation de résine composite peut être utilisée comme solution temporaire le temps que le patient termine sa croissance. Le résultat sera inesthétique car le processus d'infraclusion progresse, nécessitant un allongement de la couronne clinique et de nombreuses réinterventions [55].

### 5.2.3 Approche chirurgicale

#### 5.2.3.1 *Approche chirurgicale conservatrice*

La chirurgie conservatrice est recommandée lorsque la progression de l'ankylose varie lentement. La dent ankylosée peut être repositionnée par une approche chirurgicale ou orthodontique [56].

### 5.2.3.1.1 Avec repositionnement chirurgical de la dent ankylosée

#### 5.2.3.1.1.1 Avulsion et réimplantation intentionnelle

Il s'agit d'une chirurgie de délogement intentionnel et de repositionnement de la dent ankylosée afin de rompre le pont ankylotique entre l'os alvéolaire et le ciment permettant à la dent de reprendre son éruption.

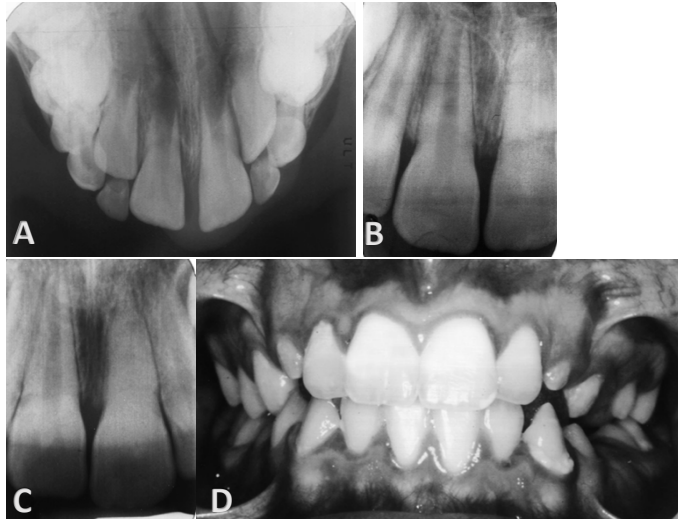
#### **Protocole :**

- Une anesthésie locale par infiltrations vestibulaires et palatines est réalisée au niveau du site opératoire.
- Luxation avec un davier par un mouvement de rotation placé au niveau de l'os alvéolaire.
- Avulsion de la dent antérieure ankylosée et examen de la racine pour éliminer une suspicion de fracture radiculaire.
- Réimplantation immédiate de la dent à deux millimètres de la couronne de la dent adjacente afin d'anticiper une infraclusion supplémentaire lors de la croissance pubertaire (car la dent va récidiver et se réankyloser).
- Mise en place d'une attelle flexible en résine composite.

Cette technique permet un traitement opératoire en un seul temps chirurgical, apporte une solution esthétique en cas de succès et n'empêche pas de s'orienter vers d'autres traitements comme la section de la couronne en cas d'échec, comme la perte de la dent liée à une résorption de remplacement rapide. En effet, chez les enfants et les adolescents, le taux de résorption est plus élevé que chez les adultes. Chez les patients prépubères, la racine peut se résorber en 2 ans contre 10 ans chez les patients pubères [55].

Le patient et ses parents doivent être informés du risque de dommages supplémentaires à la racine et à l'os alvéolaire lors de l'avulsion ainsi que du fait que la dent ankylosée luxée et repositionnée chirurgicalement s'ankylosera à nouveau malgré le processus de réparation. Le repositionnement dans une position plus extruse permet d'anticiper l'infraclusion progressive. Cependant, cette position sera acceptable pendant la croissance pubertaire et une restauration d'usage pourra être retardée jusqu'à la fin de la croissance [55].

Cette solution temporaire est réservée aux ankyloses de faible étendue étant donné le risque de fracture osseuse et radiculaire. Le manque de haut niveau de preuves sur le long terme de l'efficacité de cette technique empêche de la systématiser.



*Figure 18 : Illustration d'une luxation réimplantation intentionnelle de la 21 chez un enfant de 7 ans, Moffat et al. 2002 [55].*

- A : Radiographie occlusale préopératoire prise un jour après la réimplantation suite à un traumatisme.  
 B : Rétro-alvéolaire prise 16 mois après la réimplantation montrant des signes de calcification intra-canaulaire et d'ankylose de la 21.  
 C : Rétro-alvéolaire 13 mois après luxation réimplantation intentionnelle montrant la 21 en supra-position.  
 D : Photographie clinique 4 ans après la thérapeutique.*

Tout comme lors d'une luxation dentaire accidentelle, la rupture du paquet vasculo-nerveux survient entre 15 et 52 % des cas après la luxation. Ainsi, le traitement endodontique devra être effectué si la nécrose du tissu pulpaire est avéré [57].

Une étude portant sur onze dents ankylosées a décrit un autre protocole de l'avulsion-réimplantation de la dent ankylosée. Elle consiste à traiter la résorption de remplacement par de l'Emdogain®, à condition que l'ankylose soit diagnostiquée à un stade précoce et qu'elle n'affecte qu'une zone limitée de la racine.

Après avulsion de la dent ankylosée, un traitement endodontique est réalisé en extra-oral suivi d'une obturation par voie rétrograde pour éviter une résorption liée à l'infection. Puis de l'Emdogain® est appliqué sur la racine et dans l'alvéole avant de réimplanter la dent ankylosée et de la placer dans le plan d'occlusion. L'Emdogain® permet de faciliter le repeuplement des cémentoblastes sur la surface radiculaire dénudée générant un nouveau système d'attache parodontal. En cas de déficience des tissus mous, un lambeau est repositionné coronairement. Une attelle non rigide permet de stabiliser la dent réimplantée pendant 10 à 14 jours.

A six mois, aucune récurrence d'ankylose n'a été constatée et le score du Periotest était similaire à celui des dents adjacentes non ankylosées. Cette étude avance que l'Emdogain® semble faciliter la régénération des tissus parodontaux et donc prévenir ou retarder la récurrence de la résorption de remplacement.

Cependant, une autre étude publiée par Schjøtt et Andreasen [58] montre des résultats contradictoires. Cette étude voulait évaluer l'efficacité de l'Emdogain® dans deux situations :

- Dans la première situation, un nombre important de cellules du desmodonte a été éliminé lors d'un stockage non physiologique de la dent expulsée puis traitée par de l'Emdogain®.
- Dans la deuxième situation, l'ankylose était déjà établie en raison d'une réimplantation antérieure. La dent ankylosée a donc été extraite, le pont ankylotique retiré puis l'Emdogain® a été appliqué sur la surface radulaire.

Dans ces deux situations, l'Emdogain® a été un échec thérapeutique. Toutes les dents présentaient une apparition de l'ankylose dans le premier cas et une récurrence de l'ankylose dans le deuxième cas. L'Emdogain® ne permet donc pas de prévenir ni de guérir une ankylose [58].

De plus, l'application de l'Emdogain® ne figure pas dans les recommandations mises à jour en 2020 de l'IADT [18]. Ainsi, le manque de preuves basées sur un suivi de succès à long terme ne permet pas de proposer ce protocole comme traitement de routine fiable [49].

#### 5.2.3.1.1.2 L'ostéotomie et le repositionnement immédiat

L'ostéotomie segmentaire est une technique chirurgicale selon laquelle l'os alvéolaire supportant la dent ankylosée (avec suffisamment de tissus mous pour maintenir l'apport sanguin) est repositionné en une étape. La vascularisation osseuse du maxillaire permet le recours à cette procédure pour le traitement des dents maxillaires ankylosées [59].

L'ostéotomie segmentaire avec remplacement immédiat de la dent dans sa position optimale permet de rétablir un plan d'occlusion harmonieux.

Cette méthode nécessite des prérequis :

- Une infraclusion légère à modérée,
- Un défaut osseux modéré car l'étirement des tissus mous n'est pas possible sur une longue distance comme c'est le cas avec une ankylose sévère,
- Une quantité adéquate de gencive attachée pour maintenir l'apport sanguin,
- Un espace dentaire suffisant pour permettre une coupe fine sans blessure (ostéotomie) entre les dents adjacentes,
- Le traitement endodontique de la dent ankylosée est souvent nécessaire avant de débiter l'ostéotomie car le pédicule vasculo-nerveux de cette dent se retrouve souvent lésé pendant la chirurgie ou lorsque la dent présente déjà une résorption inflammatoire.



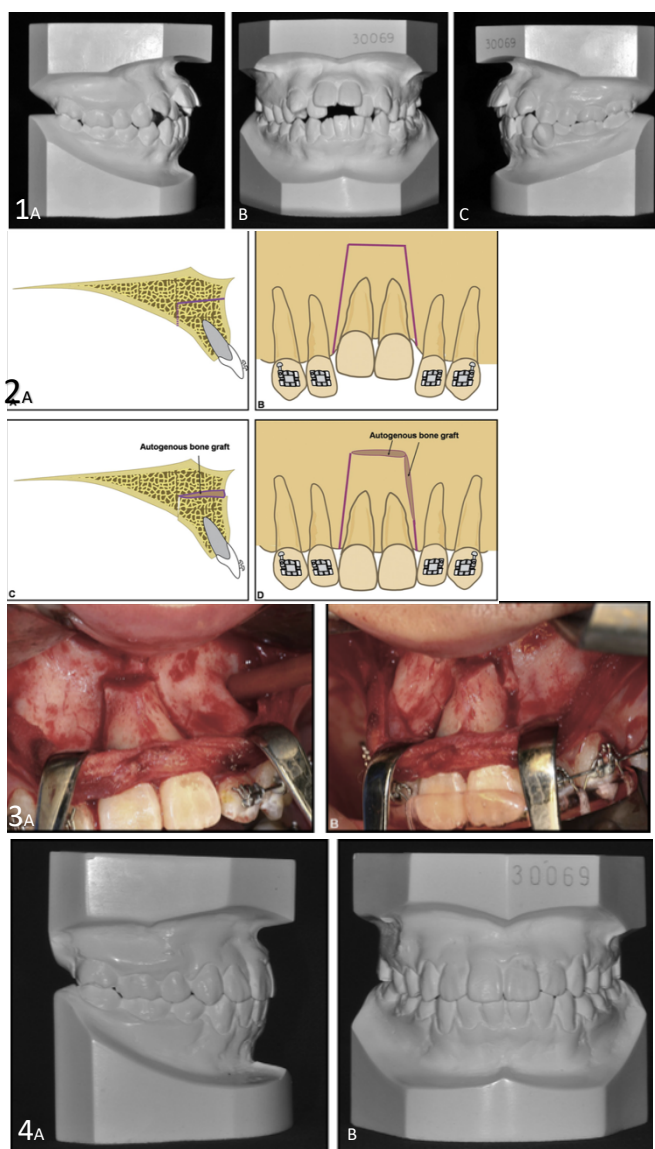
Un comblement osseux peut être nécessaire pour combler la brèche osseuse créée et pour stabiliser le bloc dento-alvéolaire. Ce comblement peut se faire par exemple par de l'os autogène qui est préféré pour son ostéogénicité, son ostéoinduction et ostéoconduction [60].

Même si la dent est repositionnée immédiatement avec son support osseux (ce qui rend plus prévisible la position finale de la dent ankylosée par rapport à la distraction), les tissus gingivaux de celle-ci ne prolifèrent pas à la même vitesse pouvant entraîner des récessions gingivales [15]. De plus, la quantité de mouvement se retrouve limitée en raison de la résistance de la gencive attachée [61]. Cela est d'autant plus compromettant que, dans de nombreux cas d'ankylose, les tissus mous sont souvent déficients à cause de l'arrêt de croissance osseuse verticale alors qu'ils sont nécessaires à la stabilité du segment dento-osseux.

Dans le cas où la greffe osseuse est réalisée et que le segment osseux est mobile, des plaques métalliques et des vis sont nécessaires pour fixer le fragment, il faudra donc une seconde chirurgie [60].

#### **Protocole opératoire d'une ostéotomie d'une dent ankylosée et repositionnement immédiat :**

- Incision et décollement du lambeau muco-périosté. La muqueuse palatine se retrouve alors séparée du segment osseux. L'approvisionnement sanguin de l'os séparé est maintenu à travers la muqueuse et le périoste palatin.
- Section de l'os alvéolaire tout autour de la racine ankylosée par trois ostéotomies avec un ostéotome ou une fraise à fissure: deux verticales inter-dentaires et une horizontale à 2 mm au-delà de l'apex.
- Repositionnement immédiat du segment dento-osseux grâce à la gouttière préformée.
- Mise en place de la greffe osseuse autogène dans l'espace osseux.
- Contention linguale et finition orthodontique avec un arc.



*Figure 19 : Cas clinique montrant une patiente de 16 ans ayant les 11 et 21 ankylosées et les différentes étapes d'ostéotomie et repositionnement immédiat, You et al. 2012 [60].*

*1A,B,C: Moulages dentaires avant traitement, d'une patiente de 16 ans avec les 11 et 21 ankylosées en infraclusion et avec un encombrement maxillaire et mandibulaire.*

*2A B : Schémas préopératoire en vue latérale (A) et frontale (B) d'une coupe par ostéotomie.*

*2C,D : Schémas postopératoire en vue latérale (C) et frontale (D) après ostéotomie et greffe osseuse autogène.*

*3A : Ostéotomie verticale et occlusale divergente.*

*3B : Repositionnement du segment dento-osseux avec une attelle préformée utilisée comme guide.*

*4A,B : Moulages postopératoire après avulsion des quatre premières prémolaires, retrait de l'attelle, de la contention linguale (incisive, canine, 2° prémolaire) et traitement orthodontique (20 mois de traitement).*

Idéalement, l'ostéotomie doit être réalisée une fois la croissance faciale terminée (après le pic pubertaire). Cependant, le fait d'attendre cette croissance aggrave l'ankylose, l'infraclusion, et compromet la réalisation de cette technique. Une surcorrection peut

permettre d'anticiper la croissance résiduelle. A ce jour, des études à long terme sur les prédictions des changements dento-alvéolaires après une ostéotomie chez un patient en pleine croissance sont nécessaires.

Ainsi, les limites de cette méthode en termes de santé, d'esthétique gingivale et d'apport sanguin doivent nous orienter vers des traitements alternatifs comme la distraction de l'os alvéolaire.

#### 5.2.3.1.2 Avec repositionnement orthodontique

##### 5.2.3.1.2.1 Luxation chirurgicale et traction orthodontique

La luxation chirurgicale forcée va rompre la zone d'ankylose entraînant une réaction inflammatoire qui va permettre le mouvement orthodontique via la formation d'attaches des tissus conjonctifs.

Cette technique est réservée aux ankyloses légères à modérées et lorsque l'infraclusion n'est pas sévère pour avoir un faible déplacement orthodontique [56].

C'est une solution de faible pronostic car il se produit souvent une récurrence de l'ankylose. Des risques de fractures radiculaires ou de résistance existent.

##### 5.2.3.1.2.2 L'ostéotomie localisée

Il est impossible de rompre une ankylose même débutante par une traction orthodontique. Le recours à la chirurgie afin de rompre le pont entre la dent par ablation de l'os environnant permettra à la dent de reprendre son évolution par traction orthodontique.

Après la réalisation d'un lambeau, le pont ankylosique est éliminé par curetage osseux.

Un matériau biocompatible type Minéral Trioxide Aggregate (MTA<sup>®</sup>) peut être utilisé pour combler la zone de la résorption.

Cette méthode n'est possible qu'en cas d'accès à la zone ankylosique impliquant sa position en zone crestale [55].

##### 5.2.3.1.2.3 L'ostéogénèse par distraction

L'ostéogénèse par distraction est une technique chirurgicale de néoformation osseuse sans besoin de greffe osseuse. Elle a été décrite en 1971 pour la première fois par LLizarov en orthopédie puis le concept a été repris en chirurgie maxillo faciale par MacCarthy [62][63].

Dans cette thérapeutique, les tissus mous et durs sont progressivement et simultanément étirés lors du processus de distraction. La dent antérieure ankylosée et un segment osseux se retrouvent séparés de l'os environnant par ostéotomie avant d'être pris en charge par un dispositif de distraction qui effectue un mouvement lent [12].

L'ostéogénèse par distraction comprend trois périodes clés : la latence, la distraction et la consolidation. La période de latence se situe après la chirurgie d'ostéotomie et avant le processus de traction, la formation de callosités a lieu à ce moment-là. Pendant la période de distraction, le distracteur permet une application de force progressive et un nouvel os se forme. Enfin, la période de consolidation permet la maturation de l'os régénéré après l'arrêt des forces de traction [64].

Les avantages de cette technique sont l'esthétique gingivale (la gencive migre donc en même temps que la dent), la correction de l'infraposition même sévère, l'absence de perte osseuse et le maintien de l'approvisionnement sanguin par le biais d'un tissu muco-périosté palatin. Il se produit une augmentation de la quantité d'os alvéolaire permettant des conditions optimales pour les réhabilitations prothétiques et implantaires futures. Plusieurs études cliniques ont rapporté des résultats positifs quant à l'utilisation de cette technique [65] [61][15].

Cette chirurgie reste toutefois lourde par l'acte en lui-même avec le recours à de grands dispositifs de distraction et par les soins d'hygiène bucco-dentaire qui suivent l'intervention. Il existe différents protocoles d'ostéogénèse par distraction dans lesquels la technique d'ostéotomie dento-osseuse unitaire est la même, mais qui diffèrent par les types de dispositifs de distraction.

#### **Protocole d'ostéotomie dento-osseuse:**

- Préalablement à la chirurgie, un alignement dentaire des arcades maxillaires et mandibulaires doit être réalisé par un appareil orthodontique multi-attaches.
- L'ostéotomie dento-osseuse est réalisée sous anesthésie locale :
- Une première incision horizontale du lambeau muco-périosté est réalisée à 5 mm au-dessus du bord gingival de la dent ankylosée.
- Deux autres incisions verticales sont réalisées en mésial et en distal de la dent ankylosée.
- Le lambeau muco-périosté est rétracté pour exposer l'os alvéolaire de la dent ankylosée.
- Les ostéotomies verticales puis l'ostéotomie horizontale reliant les deux extrémités supérieures sont effectuées à l'aide d'un piézotome.
- Ces ostéotomies permettent d'obtenir un segment osseux trapézoïdal. Un maillet et un ostéotome à spatule approfondissent les ostéotomies jusqu'à obtenir la mobilité totale du segment dento-osseux qui reste dans la même position.
- Le lambeau muco-périosté est suturé.
- La gencive attachée palatine et vestibulaire est préservée ainsi que le périoste palatin, ce qui permet d'anticiper la récession gingivale et de conserver un apport sanguin.

#### **Protocole de distraction osseuse :**

- La distraction du segment alvéolaire avec la dent ankylosée commence sept à dix jours après la chirurgie, après avoir obtenu une cicatrisation des tissus mous.
- Le patient doit activer le distracteur pendant une durée qui varie de 7 à 14 jours.
- Quand la dent ankylosée atteint le bon niveau occlusal, le distracteur est retiré et un arc orthodontique est placé pour la stabilisation.

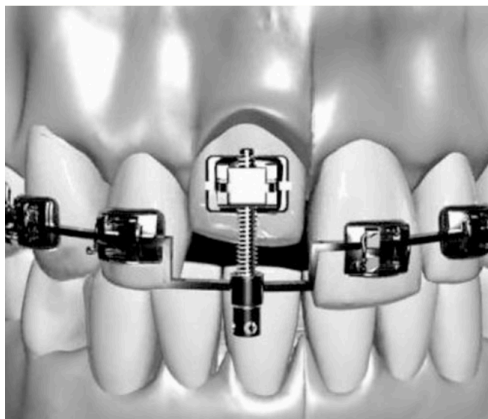
### Le distracteur peut avoir différents points d'ancrage :

- Soit interne avec un ancrage osseux par l'intermédiaire de mini-vis où le rythme de distraction est de 0,6mm/jour. Le rendu fonctionnel et esthétique est positif. Cependant, cet appareil présente des contraintes : il est volumineux, difficile à utiliser, le déplacement du segment osseux est unidirectionnel et linéaire sans possibilité d'aligner dans les trois dimensions le segment mobilisé. De plus, il nécessite une seconde chirurgie pour retirer ce distracteur. Il apporte aussi des complications comme la perforation des racines des dents adjacentes aux mini-vis et un risque d'infection [66].
- Soit externe en s'appuyant sur les dents, ce qui permet un déplacement dans les trois dimensions mais la force mise en œuvre peut affecter les dents adjacentes (Fig 20 et Fig 21).

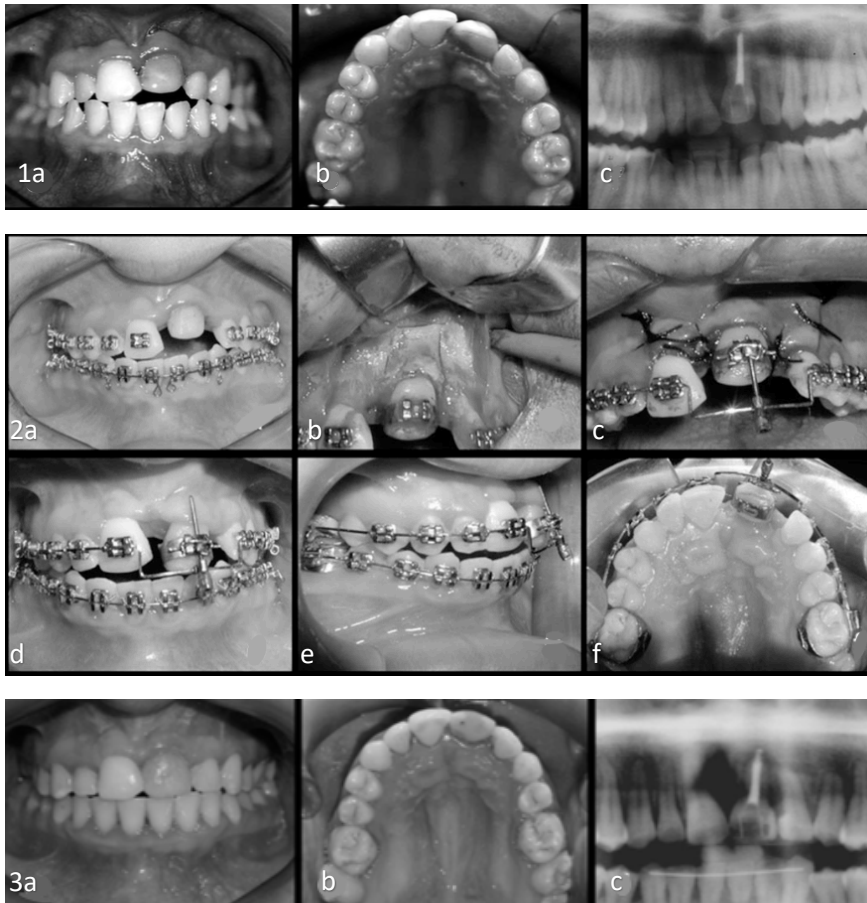
Par exemple, un dispositif comme le MTD (distracteur dentaire miniature) n'est pas attaché à l'os mais à la dent et à l'arc orthodontique: il utilise la distraction alvéolaire pour déplacer l'os alvéolaire qui contient la dent ankylosée. Il est ainsi moins invasif donc comporte moins de risques inflammatoires et un meilleur pronostic pour la cicatrisation osseuse. Il est aussi plus facile à retirer et permet de déplacer le segment osseux dans les trois dimensions en créant des virages artistiques sur l'arc orthodontique.

### Après la distraction osseuse :

- Les radiographies panoramiques permettent d'objectiver la néoformation osseuse.
- Un traitement orthodontique de stabilisation est entrepris.



*Figure 20 : schéma d'un distracteur externe dento-osseux miniature attaché à l'arc orthodontique et au bracket incisif d'une 11 ankylosée, Alcan 2006 [15].*



*Figure 21 : Photographies intra-buccales d'une patiente de 16 ans illustrant les différentes étapes d'ostéotomies puis de distraction ostéogène d'une 21 ankylosée, Alcan 2006 [15].*

*1a,b,c : Photographies intra-buccales (1a,1b) et panoramique (1c) préopératoire montrant la 21 ankylosée en infra-position sévère.*

*2a : Photographie intra-orale avant distraction osseuse.*

*2b : Ostéotomies verticales et horizontales.*

*2c : Sutures du lambeau et mise en place du distracteur prenant appui sur l'arc et la dent ankylosée.*

*2d,e,f : fin de la distraction.*

*3 : photographies (3a, 3b) et radiographies panoramique (3c) postopératoires.*

Isaacson et al ont décrit une procédure de déplacement d'une incisive centrale ankylosée par une ostéotomie puis de déplacement dans le plan occlusal par un appareil orthodontique standard. Un déplacement de 1 mm a été répété après 2 et 4 semaines. Les tissus mous ont été étirés pendant six semaines. Cependant, cette intervention ne peut être qualifiée d'ostéogénèse par distraction car le déplacement du segment dento-osseux ne s'est pas fait progressivement mais en plusieurs étapes [67]. Les distracteurs garantissent un meilleur déroulement du protocole grâce à l'application de forces faibles et continues (0,5mm à 1mm/ jour) [15] [65].

La distraction dento-osseuse tout comme l'ostéotomie ne doivent pas être réalisées durant la période de croissance de l'enfant, cependant, certaines exceptions comme une forte demande esthétique de la part du patient peuvent tolérer précocement cette chirurgie.

Ainsi, par rapport aux techniques chirurgicales conventionnelles, l'os alvéolaire est conservé et l'irrigation sanguine est maintenue par le périoste lingual et la muqueuse.

Le rôle de l'orthodontiste est primordial en amont (pour permettre l'alignement des arcades), pendant et après l'approche chirurgicale.

L'ostéogénèse par distraction corrige l'absence de croissance du processus alvéolaire causée par l'ankylose et non l'ankylose elle-même. Ainsi, la croissance restante supplémentaire entraînera la réapparition d'une infra-position et d'un défaut alvéolaire vertical.

Le chirurgien et l'orthodontiste doivent informer le patient en pleine croissance (pendant le pic pubertaire) sur les moments possibles de la distraction en fonction de son potentiel de croissance restant. Une planification des schémas thérapeutiques en fonction de la croissance restante du patient doit être réalisée en amont de chaque décision thérapeutique :

- Si la croissance verticale du patient est terminée, le risque de récurrence est faible et la correction chirurgicale et orthodontique peut être effectuée.
- Si le patient a un potentiel de croissance restant, soit une sur-correction peut être effectuée pour anticiper la récurrence, soit des reprises de traitements peuvent être effectuées.

Que ce soit dans l'ostéotomie et le repositionnement immédiat ou dans l'ostéotomie puis la distraction ostéogène, le taux de survie des dents ankylosées à cause de la résorption de remplacement est imprévisible. Les traitements endodontiques des dents ankylosées qui associent des résorptions inflammatoires sont souvent réalisés en amont du traitement. Une perte de la dent reste possible après la réalisation de ces procédures mais la hauteur de l'os alvéolaire est améliorée et sera utile pour les futures restaurations prothétiques comme la pose d'implants dentaires.

#### *5.2.3.2 Approche chirurgicale non conservatrice*

Le choix d'une chirurgie non conservatrice s'effectue dès lors que l'étendue ou l'évolution de la zone ankylosée est importante, traduisant une trop grande fragilité de la dent ankylosée.

##### *5.2.3.2.1 Avulsion précoce de la dent ankylosée*

Le traitement le plus courant d'une incisive ankylosée est l'avulsion de celle-ci et son remplacement soit par des prothèses fixes soit par des prothèses amovibles.

Cependant, l'avulsion laisse un défaut alvéolaire et cette perte osseuse sera d'autant plus importante qu'elle aura été réalisée précocement ou lors de la croissance pubertaire.

L'avulsion d'une dent ankylosée est un acte chirurgical difficile : l'étendue et la localisation de la zone ankylosée peuvent nécessiter une alvéolectomie importante, réduisant encore

plus le support osseux de la dent. Le défaut osseux et muqueux esthétique résultant compromet le résultat des traitements prothétiques futurs.

L'augmentation osseuse de la crête alvéolaire sera alors envisagée en cas de perte spontanée ou d'avulsion précoce de la dent ankylosée pour des raisons orthodontiques ou prothétiques.

Les indications de l'avulsion sont les suivantes :

- En cas d'ankylose sévère.
- Quand la dent est mécaniquement trop faible à cause de l'étendue de la résorption de remplacement.
- En cas d'évolution rapide de la zone d'ankylose (aides radiographiques).
- En cas de thérapeutique pluridisciplinaire.
- En cas d'impossibilité ou d'échecs des alternatives thérapeutiques.
- Pour les deuxièmes molaires permanentes ankylosées lorsque la troisième molaire n'a pas fini l'édification radiculaire et qu'une mésialisation spontanée de la dent immature en direction du site d'avulsion se produit [6].

Ainsi, si d'autres thérapeutiques peuvent être mises en place, l'avulsion précoce de la dent ankylosée n'est pas recommandée : cela entraînerait un défaut osseux. La dent ankylosée peut rester sur l'arcade pendant quelques années supplémentaires offrant une solution esthétique et fonctionnelle en attendant la réhabilitation permanente d'usage.

#### 5.2.3.2.2 L'Autotransplantation

L'autotransplantation consiste au remplacement d'une dent manquante (en raison d'un traumatisme, d'agénésie ou de mauvais pronostic de survie à long terme) par une dent donneuse chez le même individu lorsque cette dernière peut être utilisée sur l'arcade [68].

C'est le cas lors d'encombrements dentaires, de dents surnuméraires qui nécessitent une avulsion pour des raisons orthodontiques.

Dans le secteur antérieur, les dents donneuses sont le plus fréquemment les prémolaires mandibulaires et les deuxièmes prémolaires maxillaires car elles ont l'avantage d'être mono-radiculées et donc de se rapprocher de l'anatomie des dents antérieures. Les prémolaires maxillaires peuvent également être transplantées dans les zones postérieures. Par exemple, dans le cas d'agénésie d'une molaire ankylosée avec une agénésie de prémolaire, l'autotransplantation consiste en l'avulsion d'une prémolaire maxillaire qui est placée à la place de la prémolaire mandibulaire manquante. Elle apporte une solution physiologique et esthétique durable.

Cette technique a l'avantage d'être une reconstruction prothétique biocompatible, elle peut être pratiquée chez les jeunes enfants quand les traumatismes sont fréquents. Les dents transplantées peuvent être déplacées orthodontiquement et conservent le potentiel



d'induire la croissance de l'os alvéolaire pendant le processus d'éruption. La qualité du contour gingival est supérieure à celle obtenue avec des restaurations prothétiques [69].

L'âge idéal de l'autotransplantation se situe vers l'âge de 10-12 ans qui correspond à l'édification radiculaire presque terminée des premières et deuxièmes prémolaires : lorsque la racine de la dent a une édification radiculaire de moins de trois quarts.

L'apex étant encore ouvert, la cicatrisation pulpaire et la revascularisation sont facilitées.

Au-delà de 12-14 ans, l'autotransplantation n'est plus recommandée car le risque de complications est plus élevé lorsque les racines sont totalement formées [12].

Toutefois, l'autotransplantation présente des limites :

- Quand la balance bénéfice risque est compromise : lorsque l'avulsion implique des dommages osseux au niveau du site donneur.
- Quand il existe des contre-indications médicales, locales (taille, forme de la dent).
- Chez les adolescents de plus de 12 ans car l'autotransplantation n'est plus recommandée.

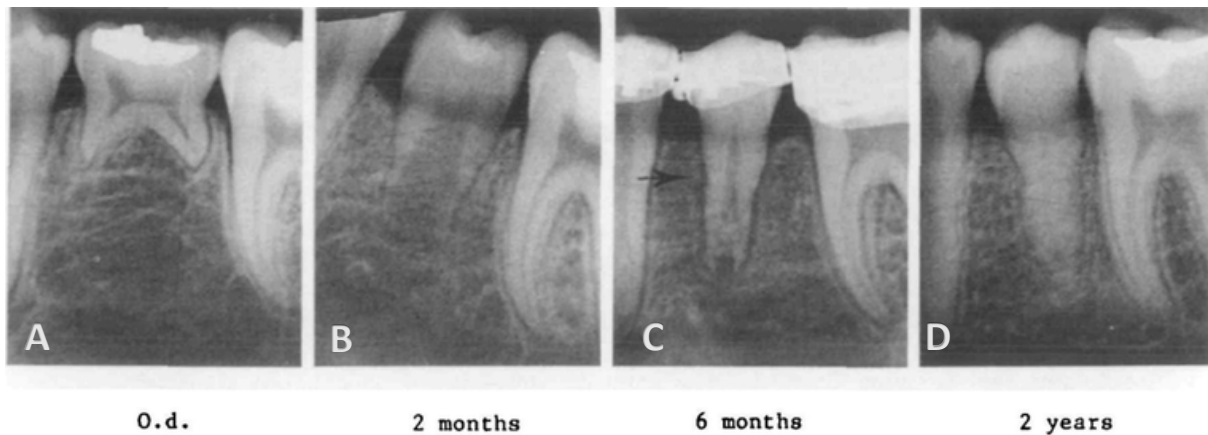Les risques de l'autotransplantation sont la nécrose, l'infection de la pulpe, la résorption de remplacement, la résorption inflammatoire et de surface, l'arrêt de l'édification radiculaire [68] [69]. Le taux de succès de l'autotransplantation dépend de la cicatrisation de la pulpe et du desmodonte après la chirurgie.

Bien qu'il soit possible, un traitement orthodontique ultérieur à la chirurgie des dents transplantées avec une édification radiculaire complète peut entraîner une légère augmentation du risque de résorption radiculaire inflammatoire [70].

Les critères de succès de cette techniques sont les suivants:[2]

- Lors de l'utilisation des instruments, il faut éviter de léser le desmodonte (syndesmotomes, élévateurs, dessiccation postopératoire).
- L'espace réservé pour le desmodonte doit être suffisamment large.
- La contention mise en place après la transplantation doit être souple.
- Les apex doivent être de préférence ouverts pour qu'une revascularisation se produise.
- Si les apex sont matures, un traitement endodontique devra être réalisé dans les 14 jours afin d'éviter une infection.

Le taux de succès de l'autotransplantation est meilleur chez les patients jeunes aux apex ouverts (90%) par rapport aux patients jeunes aux apex fermés (60%), et chez les patients jeunes par rapport aux adultes.



*Figure 22 : Radiographies intra orales d'une autotransplantation d'une seconde prémolaire maxillaire en place d'une 35. Andreasen et al. 1990 [70].*

*A : Ankylose de la 75 avec agénésie de la 35 diagnostiquée à l'âge de 11 ans.*

*B : Autotransplantation d'une seconde prémolaire maxillaire à la place de la 35 absente, 2 mois plus tard.*

*C : Développement d'une résorption radiculaire de surface sûrement liée au traitement orthodontique.*

*D : Progression de la résorption de remplacement et édification radiculaire terminée de la prémolaire transplantée.*

Le remplacement de dent par autotransplantation a eu de bons résultats chez les enfants et les adolescents avec une bonne cicatrisation du desmodonte et peu de résorption radiculaire.

L'autotransplantation représente un traitement fiable, peu onéreux, de bon pronostic et alternatif aux autres traitements comme les appareils amovibles, les bridges, les implants et la fermeture orthodontique de l'espace.

#### 5.2.3.2.3 La décoronation

La technique de décoronation a été décrite pour la première fois dans une expérience dans les années 1970, selon laquelle un nouvel os marginal pouvait se former sur la partie coronaire des racines vitales recouvertes d'un lambeau muco-périosté [54].

Suite à cette expérience, deux études ont été publiées en 1984 puis en 2000 par Malmgren B [71][72], considérant la décoronation comme le traitement alternatif à l'extraction le plus conservateur chez le pré-adolescent et l'adolescent.

La décoronation consiste à éliminer la couronne de la dent permanente ankylosée et à laisser in situ la racine vitale en place. Cela permet de préserver les dimensions horizontales et verticales de la crête osseuse afin de poser, une fois l'âge requis, un implant. La racine sert donc de matrice pour le développement d'un nouvel os.

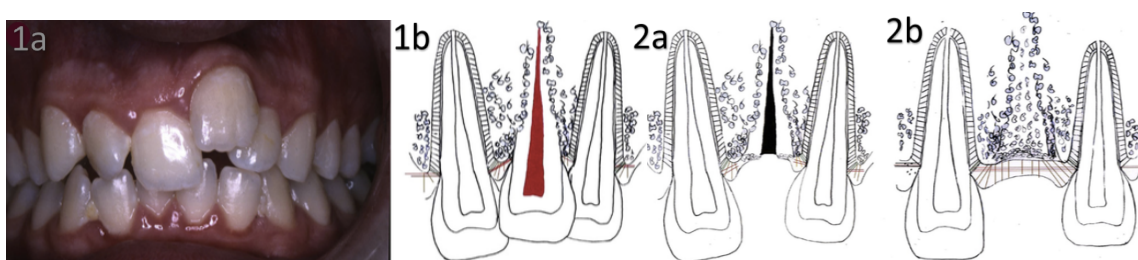
Contrairement aux racines traitées endodontiquement, les racines vitales submergées montrent très peu de changements inflammatoires.

Contrairement à la décoronation, l'avulsion peut être traumatique pour l'os alvéolaire et ainsi déformer la crête osseuse interférant avec une future réhabilitation prothétique optimale.

#### 5.2.3.2.3.1 Le mécanisme

Deux mécanismes ont été décrits dans la littérature pour expliquer en quoi la décoronation permet une préservation favorable de la crête osseuse [73] :

1. Lorsqu'un caillot sanguin se forme dans la partie coronale de la racine ankylosée, il se produit une stimulation des cellules osseuses entraînant une croissance physiologique osseuse.
2. Lorsque la partie coronaire est retirée jusqu'à 1 millimètre sous le niveau osseux, les fibres gingivales interdentaires et circonférentielles sont sectionnées permettant l'éruption libre des dents adjacentes et la formation osseuse au fur et à mesure de leur éruption.



*Figure 23 : photographie et illustration graphique du mécanisme de décoronation d'une incisive centrale maxillaire ankylosée, Malmgren 2013 [54].*

*1a : Photographie intra-orale d'un garçon de 17 ans montrant une infra-position sévère de sa 21 ankylosée 4 ans après son expulsion traumatique et sa réimplantation.*

*1b : Schéma montrant le remplacement progressif de la racine par de l'os.*

*2a : Immédiatement après la décoronation, un caillot de sang se forme dans le canal.*

*2b : Fine couche d'apposition osseuse sur la racine et formation d'un nouveau périoste sur la crête alvéolaire.*

#### 5.2.3.2.3.2 Les objectifs

Les objectifs de la décoronation sont les suivants [25] :

- Maintenir la dimension horizontale de la crête alvéolaire.
- Gagner une dimension verticale.
- Maintenir la largeur et la hauteur de la crête osseuse alvéolaire pendant la croissance. Cependant, une légère réduction de la largeur de la crête est inévitable [73].
- Corriger un défaut inesthétique de la crête.
- Créer des conditions idéales pour toute réhabilitation prothétique ultérieure tout en minimisant le recours à des chirurgies d'augmentation de la crête.

#### 5.2.3.2.3.3 Les indications de la décoronation.

- Un enfant ou un adolescent ayant une incisive permanente ankylosée avec un traitement futur d'implant ou de bridge, sans contre-indications médicales.
- Quand les dents adjacentes à la dent ankylosée font leur éruption, une décoronation proche de l'éruption complète des dents permet d'apporter un nouveau tissu osseux augmentant la quantité d'os alvéolaire dans cette région.
- Une alternative à l'approche conservatrice : la décoronation permet un maintien de l'espace et une meilleure solution esthétique. En effet, l'allongement clinique périodique de la couronne avec de la résine composite peut devenir inesthétique au long terme contrairement aux solutions de mainteneur de l'espace esthétique qui suivent la décoronation.

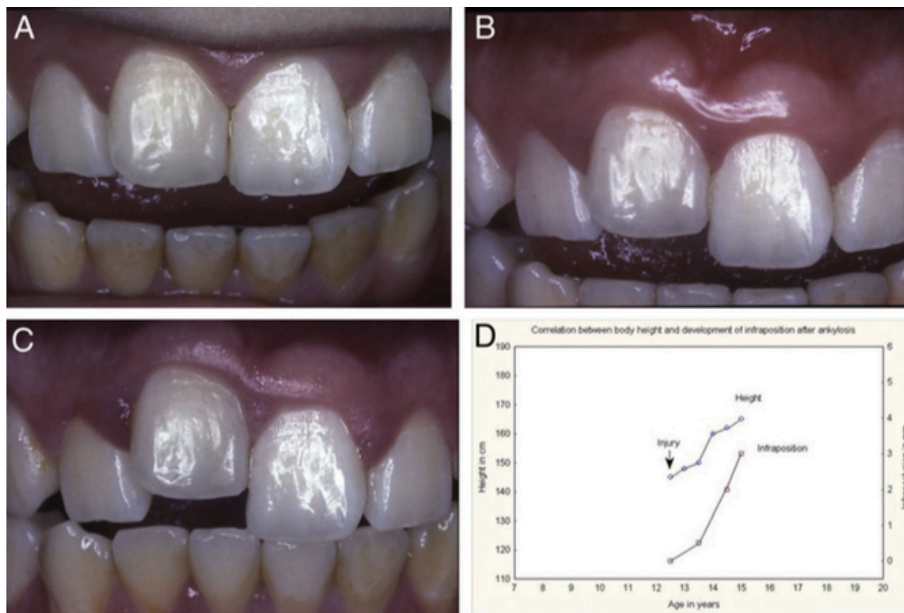
#### 5.2.3.2.3.4 Le moment de la décoronation

Le choix du moment de l'intervention dépend de paramètres majeurs : la différence verticale entre la dent ankylosée et les dents adjacentes, l'âge du patient, son schéma de croissance et la sévérité de l'ankylose. Ce choix dépend aussi de paramètres mineurs comme les futurs traitements orthodontiques ou prothétiques prévus, le maintien de l'espace, l'esthétique, la compliance du patient, l'aspect financier, l'évaluation du risque carieux individuel [49].

Selon l'INSERM, le pic de croissance chez une fille commence vers l'âge de 10-11 ans, contre l'âge de 12 ans chez les garçons [74].

Lorsque l'ankylose est diagnostiquée avant l'âge de 10 ans ou avant la poussée de croissance, le risque de développement d'une infraclusion sévère est élevé [49].

Comme la poussée de croissance est corrélée à la progression de l'infraclusion, un suivi des courbes de croissance individuel peut être plus prédictible que l'âge pour le choix du moment de l'intervention chirurgicale. Par exemple, lorsque le schéma de la croissance du maxillaire donné par une analyse céphalométrique indique une poussée rapide du maxillaire vers le bas et vers l'avant, alors une décoronation précoce peut être indiquée.



**Figure 24 :** Relation entre l'intensité de la croissance et l'infraposition de la dent ankylosée, Malmgren, 2013 [54].

A : Photographie intra-buccale d'une incisive centrale droite après réimplantation chez un garçon de 12 ans et demi.

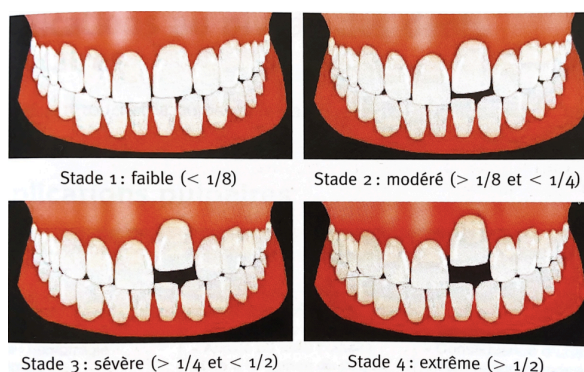
B : Infraposition légère 1 an après la réimplantation.

C : Infraposition sévère après 3 ans.

D : Graphique montrant la progression de l'infracclusion pendant la poussée de croissance.

### Le moment de la décoronation :

- Chez un enfant en pleine croissance, lorsque l'infraposition du bord libre de la dent ankylosée est d'un huitième à un quart de la couronne de la dent homologe ( stade 2) [55].
- Si l'ankylose est diagnostiquée entre l'âge de 7-10 ans, le risque de perte osseuse étant plus important à cette période, la décoronation doit être effectuée dans les 2 ans.
- Pendant le pic de croissance, il faut réaliser la décoronation le plus tôt possible.
- Après l'âge de 12 ans (ou après le pic de croissance ), la décoronation sera entreprise 2 ans avant la pose de l'implant pour permettre le remodelage de la racine [75].



**Figure 25 :** Schémas des quatre degrés de sévérité de l'infraposition selon Malmgren, Guide odontologie pédiatrique [75].

### **Le suivi :**

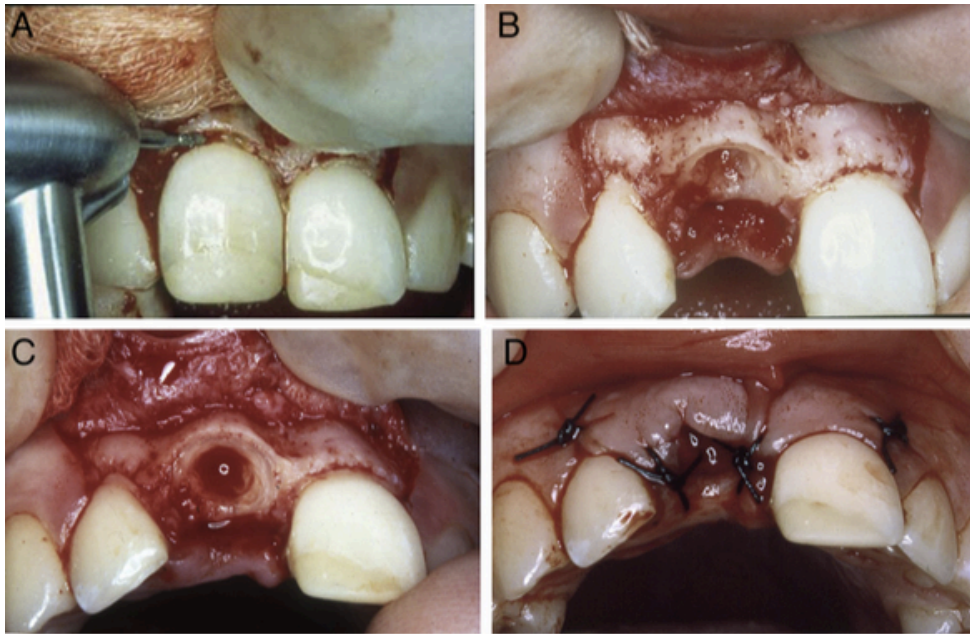
Lorsque le diagnostic de la dent ankylosée est posé aux alentours de la puberté, le suivi doit être fréquent : tous les trois mois. Quand le pic de croissance est atteint, alors la décoronation doit être réalisée.

Lorsque l'ankylose est diagnostiquée après la poussée de croissance, le suivi de la hauteur clinique de la couronne sera annuel. Dans ce cas, la décoronation réalisée après le pic de croissance ne permettra pas de corriger la déformation de la crête alvéolaire, l'infraposition et l'inclinaison des dents adjacentes déjà établies. La décoronation permettra alors de conserver l'os restant.

#### 5.2.3.2.3.5 Le protocole opératoire

Le protocole de la procédure de décoronation est le suivant :

- Réalisation en amont d'une prothèse temporaire si la couronne n'est pas gardée.
- Réalisation d'une anesthésie para-apicale.
- Soulèvement d'un lambeau muco-périosté de pleine épaisseur.
- Section de la couronne avec une fraise diamantée et ablation.
- Diminution de la partie coronaire de la racine de la dent jusqu'à 1 mm sous la crête osseuse.
- Éviction du contenu canalaire (tissu pulpaire, médication intra-canaire) et de dentine avec une lime stérile H de gros diamètre ou rotative.
- Chez les jeunes patients, il est préconisé d'enlever à minima de la dentine de la surface interne de la racine pour retarder la résorption totale de la racine et permettre le maintien de la dimension horizontale de la crête alvéolaire.
- Chez les patients qui ont passé la poussée pubertaire et qui ont presque atteint l'âge requis pour la pose des implants, la quantité de dentine retirée sera plus importante pour permettre une résorption complète au moment de l'implantation [25].
- Irrigation avec du sérum physiologique.
- Induction d'un saignement dans le canal pour générer une résorption de remplacement au niveau des parois internes. L'utilisation d'une lime stérile au-delà de l'apex permettra d'induire le saignement qui favorisera la pénétration des ostéoblastes et ostéoclastes, favorisant le processus de résorption radiculaire et par conséquent, entrainera une formation osseuse.
- Suture du lambeau pour accélérer la cicatrisation de la gencive et favoriser l'apposition osseuse verticale.



*Figure 26 : Photographies intra-orales illustrant les étapes de la décoronation d'une incisive ankylosée avec une infra-position modérée (stade 2), Malmgren, 2013 [54].*

*A : Réalisation d'un lambeau et retrait de la couronne clinique de la 11 avec une fraise diamantée sous irrigation.*

*B : Retrait de l'obturation canalaire avec une lime endodontique et réduction de la partie coronaire de la racine de 1,5 mm sous l'os marginal.*

*C : Le canal radiculaire vide est rincé avec une solution saline puis un saignement dans le canal est induit avec une lime stérile.*

*D : Suture du lambeau muco périosté.*

#### 5.2.3.2.3.6 Restauration provisoire

La procédure de décoronation ayant lieu pendant l'enfance ou l'adolescence, le délai entre la chirurgie et la restauration finale peut être long. Le patient doit donc recevoir une réhabilitation provisoire qui soit fonctionnelle, esthétique, hygiénique et qui s'adapte à la croissance de l'enfant et aux possibles thérapeutiques orthodontiques.

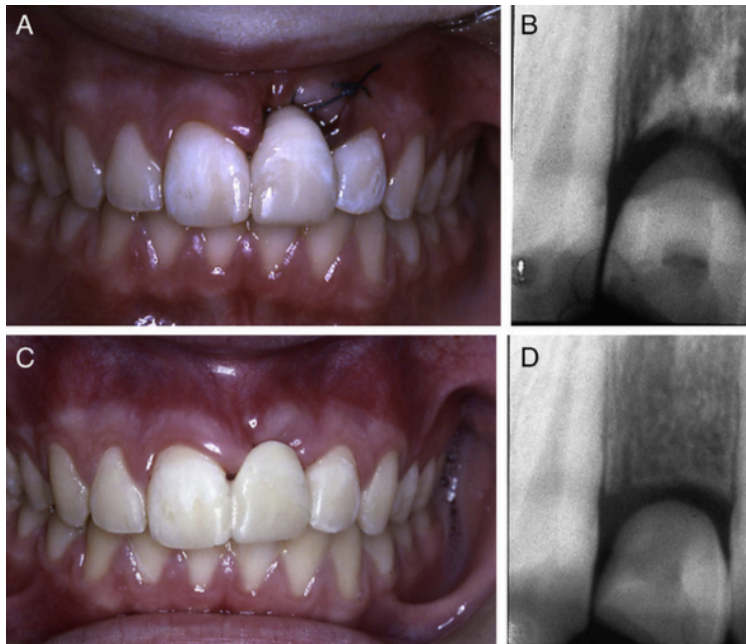Les facteurs comme l'hygiène bucco-dentaire, le risque carieux individuel, le développement de l'arcade dentaire et des dents adjacentes, la nécessité d'un traitement orthodontique doivent être pris en compte.

La gestion de l'espace et la réhabilitation esthétique et fonctionnelle peuvent être assurées :

- Soit par la couronne sectionnée maintenue par une attelle collée (composite, mordançage).
- Soit par un bridge cantilever.
- Soit par une prothèse amovible.
- Soit par un arc palatin ou une barre linguale ou une plaque de Hawley avec une dent en résine [49].

Ces appareils devront être régulièrement contrôlés afin d'éviter toute interférence sur les dents :

- Une fixation rigide d'un bridge cantilever aux dents adjacentes doit être évitée lorsque les canines sont encore en cours d'éruption [73]. Le bridge collé est contre-indiqué lors d'un traitement orthodontique [76] et doit respecter le parodonte.
- Un espace minimum sera respecté entre la surface radiculaire ankylosée et le bord de la prothèse afin de s'adapter à la croissance de l'os coronaire.



*Figure 27 : Suivi après décoronation et restauration provisoire, Malmgren, 2013 [54].*

*A : Photographie intra-orale de la restauration provisoire par la réalisation d'un pontique incluant la couronne clinique, collée aux dents adjacentes par du composite et le protocole d'adhésion.*

*B : Radiographie rétro-alvéolaire réalisée immédiatement après décoronation.*

*C : Bridge semi permanent raccourci en cervical en raison d'une augmentation osseuse verticale.*

*D : Radiographie rétro-alvéolaire montrant le développement osseux après décoronation.*

#### 5.2.3.2.3.7 Restauration d'usage

Chez les enfants en pleine croissance, les restaurations temporaires ont fourni des conditions favorables pour la préservation à long terme de l'os alvéolaire et de l'équilibre des dents adjacentes. Les solutions d'usage pour remplacer une dent antérieure ankylosée après décoronation peuvent être un bridge ou un implant dentaire.

Les implants dentaires sont fiables pour remplacer des dents perdues à cause d'un traumatisme. Le moment de la pose de l'implant dépend de la croissance restante du

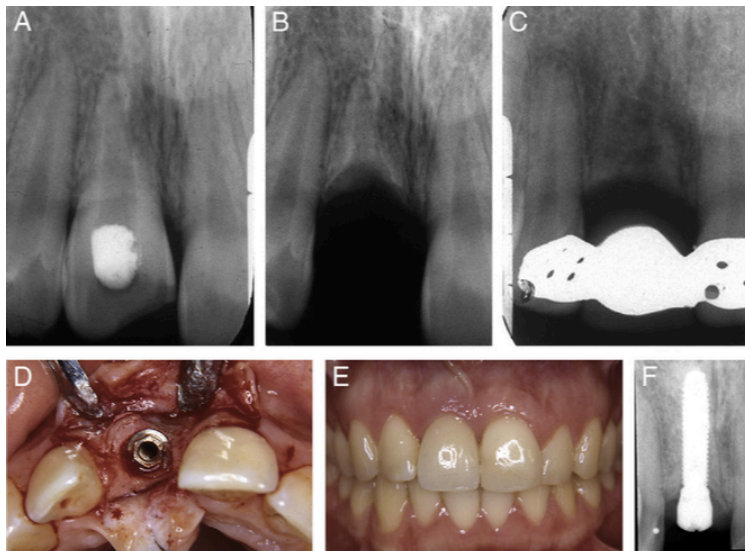


massif cranio-facial, de la nécessité d'un traitement orthodontique, de l'état des tissus durs et mous et de la stabilité occlusale. Un alignement orthodontique après un traumatisme permet d'assurer un espace mésio-distal laissant 1,5 millimètre d'os alvéolaire sain entre le futur implant et les dents adjacentes et obtenir le positionnement adéquat de l'implant dans les trois dimensions. Les implants se comportent comme des dents ankylosées et ne doivent pas être posés chez un sujet en pleine croissance pubertaire à cause du risque d'infraposition.

Cependant, même chez les adultes, le risque d'infraposition des implants existe (inférieur à 1,5mm) et il n'est pas possible de déterminer le seuil d'âge où les implants peuvent être placés sans subir une infraposition. Ce risque d'infraposition est plus important dans le maxillaire antérieur qui est aussi la zone la plus exposée aux traumatismes dentaires [77].

Dans l'étude réalisée par Malmgren, des implants ayant été posés après décoronation malgré des restes radiculaires, n'a pas empêché l'insertion de l'implant ni la cicatrisation [54]. Une autre étude a démontré que la pose d'implants à travers des dents incluses permet leur intégration avec succès [78].

La pose d'implants chez l'adulte suite à une décoronation permet en général d'éviter une greffe osseuse. Toutefois, selon le cas, nous ne pouvons exclure qu'un recours à des matériaux de comblements osseux soit écarté, bien que cette augmentation osseuse reste réduite grâce à la décoronation par rapport à une avulsion précoce de la dent ankylosée.



*Figure 28 : Suivi à 15 ans d'une incisive maxillaire ankylosée décoronée, Malmgren, 2013 [54].*

*A : radiographie rétro-alvéolaire avant décoronation.*

*B : Radiographie rétro-alvéolaire après décoronation.*

*C : Radiographie rétro-alvéolaire 8 ans après décoronation.*

*D : Pose de l'implant 10 ans après la décoronation.*

*F : Suivi à cinq ans après la pose de l'implant où persiste encore des restes de parois radiculaires.*

#### 5.2.3.2.3.8 Le suivi

Le suivi après la décoronation doit être régulier : à trois, six et douze mois.

Ce sont le caillot sanguin, le périoste nouvellement formé, le nouvel os et l'éruption continue des dents adjacentes qui permettent une apposition osseuse par traction dans le périoste à partir des fibres réorganisées [54]. On constate souvent un épaississement de la muqueuse et un gain dans le sens vertical du niveaux osseux.

La décoronation n'exclut pas le recours à des greffes ultérieures au moment de la pose de l'implant. La décoronation contribue à préserver l'os initial garantissant une stabilité primaire, tandis que les greffons supplémentaires peuvent être nécessaires pour la stabilité secondaire et la gestion des tissus mous.

#### A RETENIR

Le succès thérapeutique de la décoronation confirme l'indication de réimplanter une dent luxée lors d'un traumatisme chez les enfants même lorsque les conditions extra alvéolaires compromettent la cicatrisation.

Contrairement aux avulsions, la décoronation permet une perte minimisée du volume osseux.

La décoronation semble être la solution fonctionnelle et esthétique optimale pour conserver du volume osseux et permettre une réhabilitation prothétique future pérenne.

#### 5.2.4 Approche orthodontique

Bien qu'une dent ankylosée ne puisse être déplacée avec des forces orthodontiques, l'apport de l'orthodontie dans la prise en charge de l'ankylose n'est pas minime.

Les traitements interceptifs permettront de limiter les conséquences de l'ankylose sur l'occlusion lors d'un diagnostic précoce, tandis que les traitements orthodontiques curatifs commenceront une fois la malocclusion installée, lors d'un diagnostic tardif.

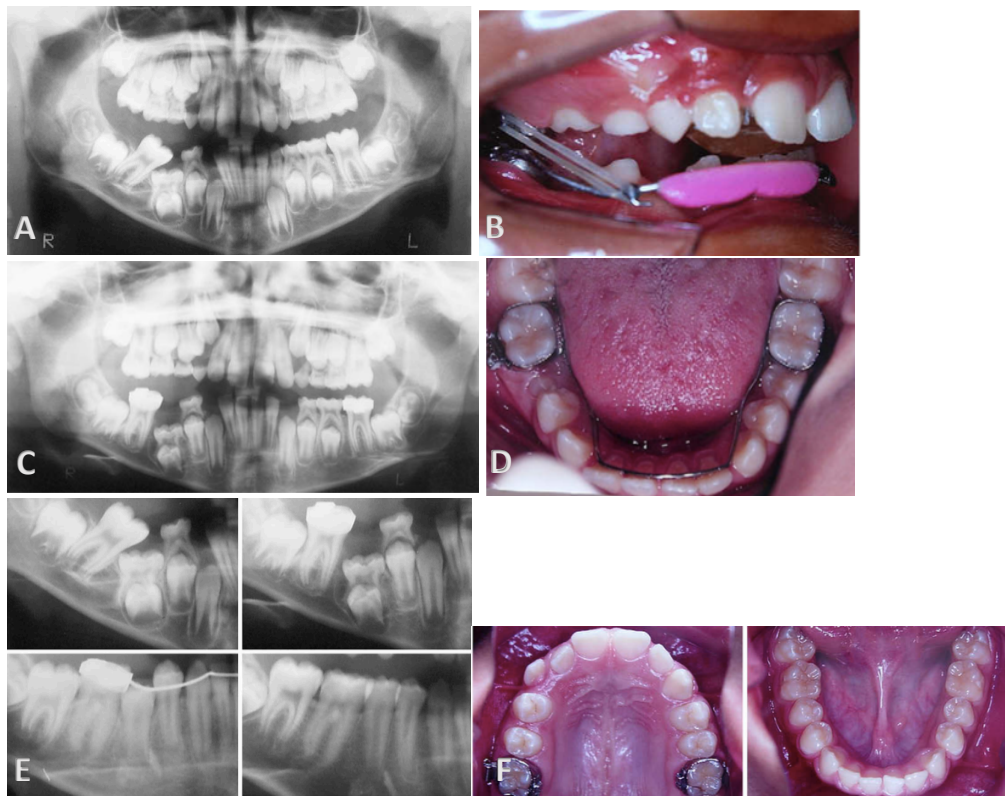
##### *5.2.4.1 Traitements interceptifs*

Le traitement interceptif de l'ankylose dentaire comprend le redressement des dents adjacentes, la gestion de l'espace, les avulsions précoces des dents interférant avec l'établissement de la denture permanente.

De cette façon, les dommages et conséquences causés par l'ankylose seront atténués.

L'approche interceptive orthodontique devrait selon Starnes commencer idéalement entre l'âge de 6 et 8 ans afin d'intercepter toute interférence avec le développement normal de l'occlusion [11].

En raison de l'infraclusion de la dent ankylosée (qu'elle soit temporaire ou permanente), il peut se produire une version des dents adjacentes empêchant l'espace nécessaire à un traitement prothétique futur. L'orthodontie permet de mettre ces dents dans le bon axe afin d'anticiper un traitement d'usage ultérieur. Cette phase interceptive permet de corriger les malocclusions avant de passer à la phase correctrice d'alignement orthodontique lors de l'établissement de la denture mixte.



*Figure 29 : Traitement orthodontique interceptif d'un patient de 9 ans et 10 mois, Loriato et all. 2009 [11].*

*A : Panoramième montrant la 46 mésioversée à cause de l'infraclusion de la 85 ankylosée.*

*B : Redressement de la 46 par Lip Bumper et brackets sur les molaires (un arc lingual passif, des mini-vis ou des mini-implants sont des alternatives).*

*C : Panoramième montrant la 46 redressée après le traitement.*

*D : Maintien de l'espace avec un arc lingual pour préserver le périmètre d'arcade.*

*E : Radiographies des étapes successives après traitement orthodontique, extraction de la 85 et éruption spontanée de la 45.*

*F : Photographie après alignement orthodontique (phase correctrice).*

#### 5.2.4.2 Traitements curatifs

Le traitement curatif commence généralement en denture mixte, ce qui est un avantage car le patient présente souvent une meilleure coopération.

La phase correctrice permet d'obtenir un alignement dentaire et d'améliorer l'intercuspidation des dents.

Le traitement curatif orthodontique de l'ankylose se fait conjointement avec des procédures chirurgicales que nous avons déjà évoquées: luxation chirurgicale et traction orthodontique, ostéotomie localisée et traction orthodontique, ostéogénèse et distraction.

#### 5.2.4.2.1 Avulsion et fermeture d'espace

La fermeture orthodontique de l'espace après la perte de la dent traumatisée offre une solution esthétique acceptable et un maintien de la crête osseuse alvéolaire [11].

L'avulsion de la dent ankylosée permet à la dent successionnelle de récupérer son chemin d'éruption avec un développement radiculaire normal.

Cependant, la réalisation de ce traitement dépend de nombreux facteurs :[12]

- La présence de malocclusion sous-jacente (encombrements) et la nécessité d'avulsions compensatoires.
- Le type de dent concernée (forme, nombre de racines, taille de la dent, santé parodontale) et la nécessité de remodeler cette dernière.
- L'âge dentaire et squelettique.
- Le coût.

Des cas d'avulsion des incisives centrales ankylosées et de fermeture d'espace ont également été décrits : les incisives latérales ont été remplacées orthodontiquement à leur place. Un remodelage avec une résine composite permettra de s'approcher de la forme de la dent remplacée. Les canines ont dû être également déplacées et maquillées en incisives latérales. Cependant, cette méthode nécessite un praticien expérimenté pour rendre l'esthétique au patient et gérer les modifications occlusales.

Cette méthode permet en revanche de conserver le niveaux osseux [49].

#### 5.2.4.2.2 Avulsion et ouverture d'espace

En cas d'avulsion d'une incisive latérale ankylosée, il peut être avantageux de laisser la canine faire son éruption dans l'espace de l'incisive latérale pour permettre la formation d'os alvéolaire à ce niveau et apporter une solution esthétique. A la fin de la croissance, la distalisation orthodontique de la canine et la pose d'implants pourront être réalisées sans le recours d'une greffe osseuse [49].

L'inconvénient de cette approche est l'acceptation par le patient du défaut esthétique temporaire. Ainsi, cette alternative peut être rejetée par les parents et le patient [79].

### 5.2.4.2.3 Dent ankylosée comme moyen thérapeutique

Les dents ankylosées peuvent être utilisées comme des ancrages pour la correction orthodontique de malocclusion et comme le point d'application de forces lors de l'ostéogénèse par distraction [64].

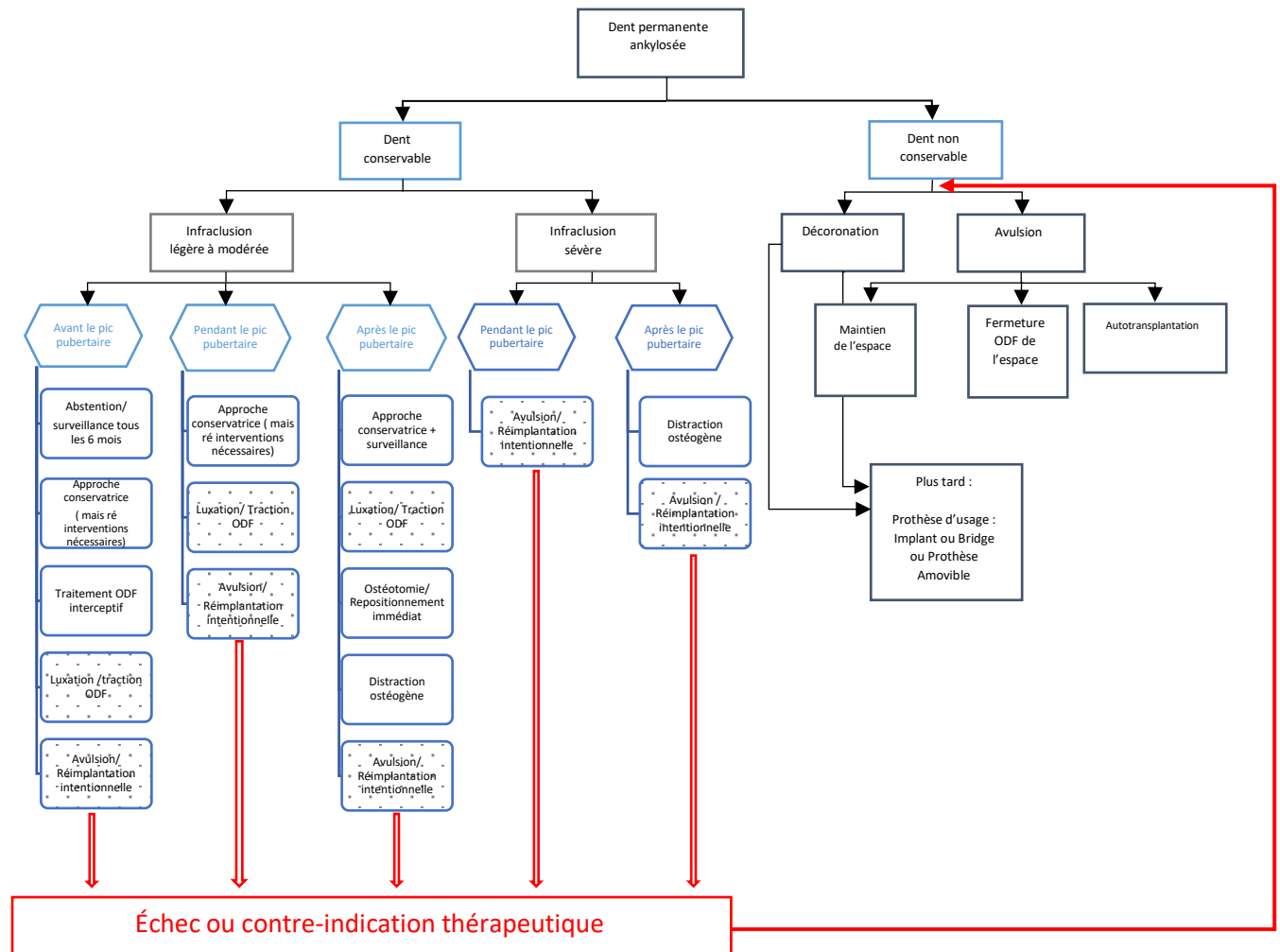


Figure 30 : Arbre décisionnel de la prise en charge des dents permanentes ankylosées.

Légende : Fond en pointillé → Thérapeutiques réservées aux ankyloses légères à modérées

Cet arbre décisionnel (Fig 30) a été construit selon le gradient thérapeutique et en prenant en compte différents facteurs :

- La conservabilité de la dent : si la résorption radiculaire de remplacement est supérieure à 20%, alors la dent aura une résistance mécanique trop faible. S'il existe des complications parodontales ou endodontiques, alors la dent est jugée comme non conservable. Dans ce cas, le clinicien procèdera à une avulsion ou à une décoronation.

- La sévérité de l'infraclusion : certaines prises en charge ne peuvent être réalisées lorsque l'infraclusion est trop importante ; c'est le cas de la surveillance active, de l'approche restauratrice (solution inesthétique), de l'ostéotomie et du repositionnement immédiat.
- La sévérité de l'ankylose : Lorsque l'étendue de la zone ankylotique est trop importante, alors un risque de fracture existe lors de la mobilisation de la dent. Cela concerne les techniques de luxation chirurgicale et de traction orthodontique ; des avulsions et des réimplantations immédiates.

La distraction osseuse ostéogène est la thérapeutique chirurgicale conservatrice permettant de prendre en charge les dents ankylosées même avec une infraclusion sévère.

- Le moment de la réalisation de l'acte thérapeutique selon la croissance : Le critère de la croissance est fondamental mais variable car chaque patient a son propre schéma de croissance osseuse. La plupart des techniques nécessitent d'attendre la fin de la croissance (après le pic pubertaire) afin d'éviter des récives. Cependant, certaines techniques peuvent être effectuées avant ou pendant la croissance en anticipant la quantité résiduelle de croissance (distraction ostéogène, ostéotomie et repositionnement immédiat, approche restauratrice, avulsion-réimplantation immédiate).  
La décoronation est une technique chirurgicale non conservatrice pouvant être réalisée à n'importe quel moment de la croissance.
- Les thérapeutiques peuvent être temporaires ou définitives :  
Certaines peuvent être effectuées avant ou pendant la croissance pubertaire en temporisation, en attendant la fin de la croissance (avulsion et réimplantation intentionnelle, restauration, ostéotomie et repositionnement immédiat, ostéogénèse et distraction, décoronation). D'autres sont des solutions plus durables : l'autotransplantation, l'avulsion et la fermeture d'espace, l'avulsion et le maintien de l'espace puis la pose d'un implant ou d'une prothèse d'usage.

## 6 CONCLUSION

L'ankylose dentaire est de plus en plus décrite dans la littérature, cependant des essais cliniques sur le taux de survie des dents ankylosées en fonction des différents protocoles doivent être menés pour soutenir la pratique clinique.

Il est aujourd'hui possible de poser un diagnostic de précision de l'ankylose dentaire en alliant des outils de base (test de percussion, de mobilité, radiographies rétro-alvéolaires pouvant être complétées par un CBCT) à de nouveaux outils diagnostics (ondes sonores numériques).

Il existe des recommandations de bonnes pratiques cliniques dans la prévention de l'ankylose post-traumatique (gestion des traumatismes dentaires selon IADT guidelines), mais il n'existe pas encore de recommandations concernant les traitements de l'ankylose dentaire.

Certaines prises en charge ont montré une bonne prédictibilité lorsqu'elles sont correctement réalisées : c'est le cas de l'autotransplantation (90% de taux de succès avec des dents permanentes immatures), de la décoronation (si elle est réalisée avant le pic de croissance), de la distraction ostéogène (73,9% de taux de succès mais un faible niveau de preuves). D'autres nécessitent encore des études cliniques plus approfondies sur le long terme afin d'aider le praticien à prendre la bonne décision thérapeutique.

Pour l'ankylose des dents temporaires avec agénésie de la prémolaire successionnelle, ce sera souvent l'avulsion et la fermeture de l'espace qui seront réalisées afin de conserver le support osseux nécessaire à la réhabilitation d'usage future.

Ainsi, le praticien devra orienter son choix en fonction de la croissance individuelle de chaque patient, de l'étendue de l'ankylose, de la sévérité de l'infra-position, de la compliance du patient et de l'état de santé général.

La prise en charge de l'ankylose fait ainsi appel à de multiples disciplines : l'orthodontie, l'endodontie, la chirurgie, la pédodontie, la dentisterie prothétique et conservatrice.

Le consentement des parents et l'assentiment de l'enfant sont primordiaux avant de commencer toute prise en charge médicale.

Il persiste aujourd'hui des lacunes dans l'approche globale de l'ankylose : il faudrait réaliser des études épidémiologiques de grande ampleur, des études sur la physiopathologie de l'ankylose ainsi que sur le taux de survie post-thérapeutique des dents ankylosées.

## 7 Bibliographie

- [1] Définitions : ankylose - Dictionnaire de français Larousse, <https://www.larousse.fr/dictionnaires/francais/ankylose/3626> (accessed 12 March 2022).
- [2] Gault P. Idiopathic ankylosis-resorption: diagnosis and treatment. *Int Orthod* 2013; 11: 262–277.
- [3] Orphanet: Ankylose dentaire, [https://www.orpha.net/consor/cgi-bin/OC\\_Exp.php?Lng=FR&Expert=1077](https://www.orpha.net/consor/cgi-bin/OC_Exp.php?Lng=FR&Expert=1077) (accessed 12 March 2022).
- [4] Paris M, Trunde F, Bossard D, et al. [Dental ankylosis diagnosed by CT with tridimensional reconstructions]. *J Radiol* 2010; 91: 707–711.
- [5] Ritter AV, Cunha LF, Correr GM. Esthetic and functional management of an ankylosed central incisor with a conservative restorative approach. *J Esthet Restor Dent Off Publ Am Acad Esthet Dent Al* 2018; 30: 269–274.
- [6] Cohen-Levy J. Ankylosis of permanent first molars: Genetics or environment? A case report of a discordant twin pair. *Int Orthod* 2011; 9: 76–91.
- [7] Mueller CT, Gellin ME, Kaplan AL, et al. Prevalence of ankylosis of primary molars in different regions of the United States. *ASDC J Dent Child* 1983; 50: 213–218.
- [8] Brearley LJ, McKibben DH. Ankylosis of primary molar teeth. I. Prevalence and characteristics. *ASDC J Dent Child* 1973; 40: 54–63.
- [9] Silvestrini Biavati A, Signori A, Castaldo A, et al. Incidence and distribution of deciduous molar ankylosis, a longitudinal study. *Eur J Paediatr Dent* 2011; 12: 175–178.
- [10] Steigman S, Koyoumdjisky-Kaye E, Matrai Y. Submerged deciduous molars in preschool children: an epidemiologic survey. *J Dent Res* 1973; 52: 322–326.
- [11] Loriato LB, Machado AW, Souki BQ, et al. Late diagnosis of dentoalveolar ankylosis: impact on effectiveness and efficiency of orthodontic treatment. *Am J Orthod Dentofac Orthop Off Publ Am Assoc Orthod Its Const Soc Am Board Orthod* 2009; 135: 799–808.
- [12] de Souza RF, Travess H, Newton T, et al. Interventions for treating traumatised ankylosed permanent front teeth. *Cochrane Database Syst Rev* 2015; CD007820.
- [13] Tieu LD, Walker SL, Major MP, et al. Management of ankylosed primary molars with premolar successors: a systematic review. *J Am Dent Assoc* 1939 2013; 144: 602–611.
- [14] de Moura MS, Pontes AS, Brito MHSF, et al. Restorative management of severely ankylosed primary molars. *J Dent Child Chic Ill* 2015; 82: 41–46.
- [15] Alcan T. A miniature tooth-borne distractor for the alignment of ankylosed teeth. *Angle Orthod* 2006; 76: 77–83.
- [16] Savoldi F, Dalessandri D, Gardoni A, et al. Treatment of ankylosed deciduous molars with or without permanent successors in children and adolescents: a systematic review. *Minerva Dent Oral Sci* 2021; 70: 276–285.
- [17] Alvino L, Ha WN, Chan WC, et al. What is new in the 2020 International Association of Dental Traumatology emergency treatment guidelines? *Dent Traumatol Off Publ Int Assoc Dent Traumatol* 2021; 37: 510–520.



- [18] For patients - International Association for Dental Traumatology, <https://www.iadt-dentaltrauma.org/for-patients.html> (accessed 3 April 2022).
- [19] Levin L, Day PF, Hicks L, et al. International Association of Dental Traumatology guidelines for the management of traumatic dental injuries: General introduction. *Dent Traumatol* 2020; 36: 309–313.
- [20] Tewari N, Bansal K, Mathur VP. Dental Trauma in Children: A Quick Overview on Management. *Indian J Pediatr* 2019; 86: 1043–1047.
- [21] Andreasen JO, Andreasen FM, Andersson L, et al. *Textbook and color atlas of traumatic injuries to the teeth*. Oxford, UK; Ames, Iowa: Blackwell Munksgaard, 2007.
- [22] Campbell KM, Casas MJ, Kenny DJ. Ankylosis of traumatized permanent incisors: pathogenesis and current approaches to diagnosis and management. *J Can Dent Assoc* 2005; 71: 763–768.
- [23] Altun C, Cehreli ZC, Güven G, et al. Traumatic intrusion of primary teeth and its effects on the permanent successors: a clinical follow-up study. *Oral Surg Oral Med Oral Pathol Oral Radiol Endod* 2009; 107: 493–498.
- [24] Anastasia Thibon, Virginie Magnan, Corinne Tardieu. Traumatismes des tissus parodontaux et osseux: luxation latérale et extrusion partielle. In: *Guide d'odontologie pédiatrique*. 2018, p. 457.
- [25] Lin S, Ashkenazi M, Karawan M, et al. Management of Ankylotic Root Resorption Following Dental Trauma: A Short Review and Proposal of a Treatment Protocol. *Oral Health Prev Dent* 2017; 15: 467–474.
- [26] Garcia A. Ankylosis of impacted canines: a retrospective post-surgical study. *Int Orthod* 2013; 11: 422–431.
- [27] Fuss Z, Tsesis I, Lin S. Root resorption--diagnosis, classification and treatment choices based on stimulation factors. *Dent Traumatol Off Publ Int Assoc Dent Traumatol* 2003; 19: 175–182.
- [28] Idiopathic ankylosis-resorption: diagnosis and treatment - PubMed, <https://pubmed.ncbi.nlm.nih.gov/23880073/> (accessed 10 March 2022).
- [29] Hamada M, Okawa R, Matayoshi S, et al. Ankylosed Primary Molar in a Japanese Child with Hypophosphatasia. *Dent J* 2020; 9: 3.
- [30] Wu Y, Yuan X, Perez KC, et al. Aberrantly elevated Wnt signaling is responsible for cementum overgrowth and dental ankylosis. *Bone* 2019; 122: 176–183.
- [31] Thumbigere-Math V, Alqadi A, Chalmers NI, et al. Hypercementosis Associated with ENPP1 Mutations and GACI. *J Dent Res* 2018; 97: 432–441.
- [32] Campbell KM, Casas MJ, Kenny DJ. Ankylosis of traumatized permanent incisors: pathogenesis and current approaches to diagnosis and management. *J Can Dent Assoc* 2005; 71: 763–768.
- [33] Goellner M, Berthold C, Holst S, et al. Correlations between photogrammetric measurements of tooth mobility and the Periotest method. *Acta Odontol Scand* 2012; 70: 27–35.
- [34] Campbell KM, Casas MJ, Kenny DJ, et al. Diagnosis of ankylosis in permanent incisors by expert ratings, Periotest and digital sound wave analysis. *Dent Traumatol Off Publ Int Assoc Dent Traumatol* 2005; 21: 206–212.
- [35] Ducommun F, Bornstein MM, Bosshardt D, et al. Diagnosis of tooth ankylosis using

- panoramic views, cone beam computed tomography, and histological data: a retrospective observational case series study. *Eur J Orthod* 2018; 40: 231–238.
- [36] Raphael Devillard, Olivier Romieu, Reza Arbab-Chirani, Pierre Colon, Éric Mortier, Dominique Seux. Résorptions dentaires des dents permanentes. In: *Référentiel Internat Dentisterie restauratrice Endodontie*.
- [37] Kühnisch J, Anttonen V, Duggal MS, et al. Best clinical practice guidance for prescribing dental radiographs in children and adolescents: an EAPD policy document. *Eur Arch Paediatr Dent* 2020; 21: 375–386.
- [38] Oenning AC, Jacobs R, Pauwels R, et al. Cone-beam CT in paediatric dentistry: DIMITRA project position statement. *Pediatr Radiol* 2018; 48: 308–316.
- [39] De Grauwe A, Ayaz I, Shujaat S, et al. CBCT in orthodontics: a systematic review on justification of CBCT in a paediatric population prior to orthodontic treatment. *Eur J Orthod* 2019; 41: 381–389.
- [40] Nenot J-C. *Recommandations 2007 de la Commission internationale de protection radiologique*. Paris: Éd. Tec & doc, 2009.
- [41] Frédéric Courson, Clarisse Huchon, Elisabeth Dursun, Clara Joseph, Michèle Muller-Bolla. Examens radiographiques. In: *Guide d'odontologie pédiatrique La clinique par la preuve*.
- [42] Quinque É, Clauss F, Siebert T, et al. Un contexte familial de défaut primaire d'éruption (DPE): identification d'une nouvelle mutation du gène PTHR-1. Cas clinique et revue de littérature. *Médecine Buccale Chir Buccale* 2016; 22: 35–42.
- [43] Hanisch M, Hanisch L, Kleinheinz J, et al. Primary failure of eruption (PFE): a systematic review. *Head Face Med* 2018; 14: 5.
- [44] Kanno CM, de Oliveira JA, Garcia JF, et al. Twenty-year follow-up of a familial case of PTHR-associated primary failure of tooth eruption. *Am J Orthod Dentofac Orthop Off Publ Am Assoc Orthod Its Const Soc Am Board Orthod* 2017; 151: 598–606.
- [45] Corinne Tardieu, Isabelle Blanchet, Christine Khoury, Anastasia Thibon, Michèle Muller-Bolla. Anomalie d'éruption dentaire. In: *Guide Odontologie Pédiatrique: la clinique par la preuve*, p. 458.
- [46] Medio M, de la Dure Molla M. Treatment of infra-occluded primary molars in patients with dental agenesis. *Int Orthod* 2014; 12: 291–302.
- [47] Kennedy DB. Treatment strategies for ankylosed primary molars. *Eur Arch Paediatr Dent Off J Eur Acad Paediatr Dent* 2009; 10: 201–210.
- [48] Ankylose dentaire en orthodontie | Bùcco. *Bùcco Orthodontie, par vos orthodontistes*, <https://www.orthodontisteenligne.com/ankylose-dentaire/> (accessed 14 May 2022).
- [49] Sapir S, Shapira J. Decoronation for the management of an ankylosed young permanent tooth. *Dent Traumatol Off Publ Int Assoc Dent Traumatol* 2008; 24: 131–135.
- [50] Bjerklin K, Bennett J. The long-term survival of lower second primary molars in subjects with agenesis of the premolars. *Eur J Orthod* 2000; 22: 245–255.
- [51] Mercier S, Schmidt D, Hoang L. Dent temporaire ankylosée : un cas de ré-inclusion. *Médecine Buccale Chir Buccale* 2014; 20: 57–58.
- [52] Savi A, Turillazzi O, Cocconi R, et al. Central incisor loss after delayed replantation

following avulsion: a contemporary restorative and adjunctive orthodontic management approach. *Dent Traumatol Off Publ Int Assoc Dent Traumatol* 2012; 28: 161–165.

[53] Lygidakis NA, Chatzidimitriou K, Lygidakis NN. A novel approach for building up infraoccluded ankylosed primary molars in cases of missing premolars: A case report. *Eur Arch Paediatr Dent Off J Eur Acad Paediatr Dent* 2015; 16: 425–429.

[54] Malmgren B. Ridge preservation/decoronation. *J Endod* 2013; 39: S67-72.

[55] Moffat MA, Smart CM, Fung DE, et al. Intentional surgical repositioning of an ankylosed permanent maxillary incisor. *Dent Traumatol Off Publ Int Assoc Dent Traumatol* 2002; 18: 222–226.

[56] Revel-Cassanet C, Messaoudi Y. Diagnostic et gestion des incisives maxillaires ankylosées : proposition d'un arbre décisionnel. *Orthod Fr* 2018; 89: 247–257.

[57] Traumas dentaires et orthodontie. *L'Information Dentaire*, <https://www.information-dentaire.fr/actualites/traumas-dentaires-et-orthodontie/> (2017, accessed 10 May 2022).

[58] Schjøtt M, Andreasen JO. Emdogain does not prevent progressive root resorption after replantation of avulsed teeth: a clinical study. *Dent Traumatol Off Publ Int Assoc Dent Traumatol* 2005; 21: 46–50.

[59] Chae J-M, Paeng J-Y. Orthodontic treatment of an ankylosed maxillary central incisor through single-tooth osteotomy by using interdental space regained from microimplant anchorage. *Am J Orthod Dentofac Orthop Off Publ Am Assoc Orthod Its Const Soc Am Board Orthod* 2012; 141: e39-51.

[60] You K-H, Min Y-S, Baik H-S. Treatment of ankylosed maxillary central incisors by segmental osteotomy with autogenous bone graft. *Am J Orthod Dentofac Orthop Off Publ Am Assoc Orthod Its Const Soc Am Board Orthod* 2012; 141: 495–503.

[61] Ohkubo K, Susami T, Mori Y, et al. Treatment of ankylosed maxillary central incisors by single-tooth dento-osseous osteotomy and alveolar bone distraction. *Oral Surg Oral Med Oral Pathol Oral Radiol Endod* 2011; 111: 561–567.

[62] Ilizarov GA. [Basic principles of transosseous compression and distraction osteosynthesis]. *Ortop Travmatol Protez* 1971; 32: 7–15.

[63] McCarthy JG, Schreiber J, Karp N, et al. Lengthening the human mandible by gradual distraction. *Plast Reconstr Surg* 1992; 89: 1–8; discussion 9-10.

[64] Kofod T, Würtz V, Melsen B. Treatment of an ankylosed central incisor by single tooth dento-osseous osteotomy and a simple distraction device. *Am J Orthod Dentofacial Orthop* 2005; 127: 72–80.

[65] Huck L, Korbmacher H, Niemeyer K, et al. Distraction osteogenesis of ankylosed front teeth with subsequent orthodontic fine adjustment. *J Orofac Orthop Fortschritte Kieferorthopadie Organ Official J Dtsch Ges Kieferorthopadie* 2006; 67: 297–307.

[66] Kinzinger GSM, Jänicke S, Riediger D, et al. Orthodontic fine adjustment after vertical callus distraction of an ankylosed incisor using the floating bone concept. *Am J Orthod Dentofac Orthop Off Publ Am Assoc Orthod Its Const Soc Am Board Orthod* 2003; 124: 582–590.

[67] Isaacson RJ, Strauss RA, Bridges-Poquis A, et al. Moving an ankylosed central incisor using orthodontics, surgery and distraction osteogenesis. *Angle Orthod* 2001; 71: 411–418.

[68] Kafourou V, Tong HJ, Day P, et al. Outcomes and prognostic factors that influence the

success of tooth autotransplantation in children and adolescents. *Dent Traumatol Off Publ Int Assoc Dent Traumatol* 2017; 33: 393–399.

[69] Machado LA, do Nascimento RR, Ferreira DMTP, et al. Long-term prognosis of tooth autotransplantation: a systematic review and meta-analysis. *Int J Oral Maxillofac Surg* 2016; 45: 610–617.

[70] Andreasen JO, Paulsen HU, Yu Z, et al. A long-term study of 370 autotransplanted premolars. Part III. Periodontal healing subsequent to transplantation. *Eur J Orthod* 1990; 12: 25–37.

[71] Malmgren B. Decoronation: how, why, and when? *J Calif Dent Assoc* 2000; 28: 846–854.

[72] Malmgren B, Cvek M, Lundberg M, et al. Surgical treatment of ankylosed and infrapositioned reimplanted incisors in adolescents. *Scand J Dent Res* 1984; 92: 391–399.

[73] Mohadeb JVN, Somar M, He H. Effectiveness of decoronation technique in the treatment of ankylosis: A systematic review. *Dent Traumatol Off Publ Int Assoc Dent Traumatol* 2016; 32: 255–263.

[74] Croissance et troubles de la croissance · Inserm, La science pour la santé. *Inserm*, <https://www.inserm.fr/dossier/croissance-et-troubles-croissance/> (accessed 21 April 2022).


[75] Chantal Naulin-Ifi, Camille Ravinet. Décoronation d'une dent traumatisée ankylosée. In: *Guide d'odontologie pédiatrique la clinique par la preuve*, p. 458.

[76] Einy S, Kridin K, Kaufman AY, et al. Immediate post-operative rehabilitation after decoronation. A systematic review. *Dent Traumatol Off Publ Int Assoc Dent Traumatol* 2020; 36: 141–150.

[77] Storgård Jensen S. Timing of implant placement after traumatic dental injury. *Dent Traumatol Off Publ Int Assoc Dent Traumatol* 2019; 35: 376–379.

[78] Davarpanah M, Szmukler-Moncler S. Unconventional implant treatment: I. Implant placement in contact with ankylosed root fragments. A series of five case reports. *Clin Oral Implants Res* 2009; 20: 851–856.

[79] Day PF, Kindelan SA, Spencer JR, et al. Dental trauma: part 2. Managing poor prognosis anterior teeth--treatment options for the subsequent space in a growing patient. *J Orthod* 2008; 35: 143–155.



## SERMENT MEDICAL

En présence des Maîtres de cette Faculté, de mes chers condisciples, devant l'effigie d'HIPPOCRATE.

Je promets et je jure, d'être fidèle aux lois de l'honneur et de la probité dans l'exercice de la Médecine Dentaire.

Je donnerai mes soins à l'indigent et n'exigerai jamais un salaire au-dessus de mon travail, je ne participerai à aucun partage clandestin d'honoraires.

Je ne me laisserai pas influencer par la soif du gain ou la recherche de la gloire.

Admis dans l'intérieur des maisons, mes yeux ne verront pas ce qui s'y passe, ma langue taira les secrets qui me seront confiés et mon état ne servira pas à corrompre les mœurs ni à favoriser le crime.

Je ne permettrai pas que des considérations de religion, de nation, de race, de parti ou de classe sociale viennent s'interposer entre mon devoir et mon patient.

Même sous la menace, je n'admettrai pas de faire usage de mes connaissances médicales contre les lois de l'humanité.

J'informerai mes patients des décisions envisagées, de leurs raisons et de leurs conséquences. Je ne tromperai jamais leur confiance et n'exploiterai pas le pouvoir hérité des connaissances pour forcer les consciences.

Je préserverai l'indépendance nécessaire à l'accomplissement de ma mission. Je n'entreprendrai rien qui dépasse mes compétences. Je les entretiendrai et les perfectionnerai pour assurer au mieux les services qui me seront demandés.

Respectueux et reconnaissant envers mes Maîtres, je rendrai à leurs enfants l'instruction que j'ai reçue de leur père.

Que les hommes m'accordent leur estime si je suis fidèle à mes promesses.

Que je sois déshonoré et méprisé de mes confrères si j'y manque.



**POISSON Maélys** - Ankylose dentaire : diagnostic et prise en charge pendant la croissance de l'enfant.

TH. : Chir.dent. : Marseille : Aix-Marseille Université : 2022

Rubrique de classement : Odontologie pédiatrique

Résumé :

L'ankylose dentaire est une anomalie d'éruption dentaire caractérisée par la disparition progressive du desmodonte et par l'absence de mobilité. Mise à part l'apparition d'une ankylose suite à un traumatisme dentaire ( intrusion, luxation latérale ou expulsion réimplantation); il reste difficile de connaître avec certitude l'étiologie de l'ankylose. Différents outils permettent de poser un diagnostic précoce afin de limiter les dommages. Ces conséquences peuvent être majeures pendant la croissance de l'enfant: la résorption de remplacement qui entraîne le remplacement progressif de la racine par de l'os, le développement d'une infraclusion, la perte de l'os alvéolaire.

Il n'existe aucun traitement permettant de prévenir ou de traiter l'ankylose et la résorption de remplacement qui la succède. Ainsi, nous détaillerons les différentes thérapeutiques permettant de préserver les tissus de soutien, de prévenir et d'intercepter les complications de l'ankylose afin d'accompagner au mieux la croissance alvéolaire de l'enfant. Des arbres décisionnels pour la prise en charge de l'ankylose des dents temporaires et des dents permanentes sont proposés pour guider le praticien dans la prise de décision thérapeutique.

Mots clés: Ankylose dentaire, résorption de remplacement, thérapeutiques , os alvéolaire perdu, croissance de l'enfant.

**POISSON Maélys** – Dental ankylosis : diagnosis and management during child's growth.

Abstract :

Dental ankylosis is an anomaly of tooth eruption characterized by the gradual disappearance of the periodontal ligament and the lack of mobility. Apart from the appearance of ankylosis following a dental trauma ( intrusive luxation, lateral luxation or avulsion replantation); it remains difficult to know with certainty the etiology of ankylosis. There are several tools which allows an early diagnosis in order to limit damages. These consequences can be major during child's growth, such as replacement resorption that leads to the progressive replacement of the root by bone, the development of infraclusion or the loss of the alveolar bone.

There is no treatment to prevent or treat ankylosis and the replacement resorption that follows. Thus, we will detail the different therapies helping to preserve the supporting tissues, prevent and intercept the complications of ankylosis in order to best support the child's alveolar growth. Decision trees for the management of ankylosis of temporary teeth and permanent teeth are proposed to guide the practitioner in therapeutic decision-making.

Key words: Dental ankylosis, replacement resorption, therapeutics, loss of the alveolar bone, child's growth.