



HAL
open science

Apport des biomatériaux dans la gestion de l'os alvéolaire post-extractionnelle : revue de la littérature

Baptiste Goasdoué, Amaury Bureau

► To cite this version:

Baptiste Goasdoué, Amaury Bureau. Apport des biomatériaux dans la gestion de l'os alvéolaire post-extractionnelle : revue de la littérature. Sciences du Vivant [q-bio]. 2021. dumas-03956251

HAL Id: dumas-03956251

<https://dumas.ccsd.cnrs.fr/dumas-03956251>

Submitted on 25 Jan 2023

HAL is a multi-disciplinary open access archive for the deposit and dissemination of scientific research documents, whether they are published or not. The documents may come from teaching and research institutions in France or abroad, or from public or private research centers.

L'archive ouverte pluridisciplinaire **HAL**, est destinée au dépôt et à la diffusion de documents scientifiques de niveau recherche, publiés ou non, émanant des établissements d'enseignement et de recherche français ou étrangers, des laboratoires publics ou privés.



N° d'ordre :

ANNÉE 2021



THÈSE D'EXERCICE / UNIVERSITÉ DE RENNES 1

sous le sceau de l'Université Bretagne Loire

Thèse en vue du

DIPLÔME D'ÉTAT DE DOCTEUR EN CHIRURGIE DENTAIRE

présentée par

Baptiste Goasdoué

Né le 6 mai 1997 à Ploërmel

Amaury Bureau

Né le 18 juin 1996 à Nantes

**Apport des
biomatériaux
dans la gestion
de l'os alvéolaire
post-extractionnelle.
Revue de la
littérature.**

**Thèse soutenue à Rennes,
le 9 décembre 2021**

devant le jury composé de :

Guy CATHELINEAU

Professeur émérite / UFR d'Odontologie de Rennes
/ Président

Tiphaine DAVIT-BEAL

Professeur des universités / UFR d'Odontologie de
Rennes / *Membre du jury*

Sophie BINET

Docteur en Chirurgie Dentaire / *Membre du jury*

Krisnen MURDEN

Docteur en Chirurgie Dentaire / *Membre du jury*

Patrick LIMBOUR

Maître de conférences des universités / UFR
d'Odontologie de Rennes / *Directeur de thèse*



UFR D' ODONTOLOGIE

CORPS ENSEIGNANT UFR ODONTOLOGIE

Responsable de discipline

Section 56-01 : Développement, croissance et préventionOdontologie pédiatrique

SIXOU Jean Louis	Professeur des universités-Praticien hospitalier
DAVIT-BEAL Tiphaine	Professeur des universités - Praticien hospitalier
MARIE-COUSIN Alexia	Maître de conférences des universités - Praticien hospitalier
JOUAULT Estelle	Assistant hospitalier universitaire

Orthopédie dento-faciale

SOREL Olivier	Professeur des universités - Praticien hospitalier
BREZULIER Damien	Maître de conférences des universités - Praticien hospitalier
NAAIM Mohamed	Assistant hospitalier universitaire
CONTAMINE Marie	Assistant hospitalier universitaire
POTTIER Thomas	Assistant hospitalier universitaire
LUCAS Capucine	Assistant hospitalier universitaire

Section 56-02 Prévention, épidémiologie, économie de la santé, odontologie légale

BERTAUD Valérie	Professeur des universités - Praticien hospitalier
COUATARMANACH Antoine	Maître de conférences des universités (associé)
KORSAKOFF Natacha	Assistant hospitalier universitaire
ZNATY Gaëlle	Assistant hospitalier universitaire

Section 57-01 : Chirurgie orale ; parodontologie ; biologie oraleChirurgie orale

LEJEUNE-CAIRON Sophie	Maître de conférences des universités - Praticien hospitalier
LIMBOUR Patrick	Maître de conférences des universités - Praticien hospitalier
BADER Gérard	Maître de conférences des universités - Praticien hospitalier
MURDEN Krisnen	Assistant hospitalier universitaire
DULONG Arnaud	Assistant hospitalier universitaire
HAMON Julien	Assistant hospitalier universitaire

Parodontologie

JEANNE Sylvie	Professeur des universités - Praticien hospitalier
BOLLE Caroline	Maître de conférences des universités - Praticien hospitalier
NOVELLO Solen	Maître de conférences des universités – Praticien hospitalier
MAILLARD Sophie	Assistant hospitalier universitaire
PARCOU Clément	Assistant hospitalier universitaire

Biologie orale

BONNAURE-MALLET Martine	Professeur des universités - Praticien hospitalier
MEURIC Vincent	Professeur des universités - Praticien hospitalier
FONG Shao Bing	Assistant universitaire (associé)

Section 58 : Dentisterie restauratrice, endodontie, prothèses, fonction-dysfonction, imagerie, biomatériaux

Dentisterie restauratrice, endodontie

DAUTEL Anne	Maître de conférences des universités - Praticien hospitalier
LE GOFF Anne	Maître de conférences des universités - Praticien hospitalier
TURPIN Yann-Loïg	Maître de conférences des universités - Praticien hospitalier
PERARD Matthieu	Maître de conférences des universités - Praticien hospitalier
LE CLERC Justine	Maître de conférences des universités - Praticien hospitalier
GASTINEAU Richard	Assistant hospitalier universitaire
NOËL Audrey	Assistant hospitalier universitaire
ARNAUD Marie-Pierre	Assistant hospitalier universitaire
JULIEN Pierre	Assistant hospitalier universitaire

Prothèses

BEDOUIN Yvan	Maître de conférences des universités - Praticien hospitalier
RAVALEC Xavier	Maître de conférences des universités - Praticien hospitalier
CHAUVEL Brice	Maître de conférences des universités - Praticien hospitalier
LEFRANCOIS Etienne	Assistant hospitalier universitaire
DESCLOS-THEVENIAU Marie	Assistant hospitalier universitaire
LECLERC Clément	Assistant hospitalier universitaire
LEGOUPIL Mikael	Assistant hospitalier universitaire

Fonction-dysfonction, imagerie, biomatériaux

CHAUVEL-LEBRET Dominique	Professeur des universités - Praticien hospitalier
MEARY Fleur	Maître de conférences des universités - Praticien hospitalier
CATHELINÉAU Guy	Professeur émérite
MELOU Caroline	Maître de conférences des universités (associé)

Section 41 : Sciences biologiques

SHACOORI Zohreh	Maître de conférences
------------------------	-----------------------

Section 65 : Biologie cellulaire

GAUTIER-COURTEILLE Carole	Maître de conférences (HDR)
----------------------------------	-----------------------------

A Monsieur le Professeur Guy CATHELIN

Docteur en Chirurgie Dentaire

Professeur Emérite des Universités

Président Honoraire de l'Université de Rennes 1

Nous vous remercions de l'honneur que vous nous faites de présider notre thèse.

Veillez trouver dans notre exposé l'expression de notre grande estime.

A Madame le Professeur Tiphaine DAVIT-BEAL

Docteur en Chirurgie Dentaire

Professeur des Universités

Praticien Hospitalier

*Nous vous remercions d'avoir accepté de siéger au sein de notre jury.
Vous avez réussi par la qualité de votre pédagogie à nous transmettre l'art de soigner les enfants.
Veuillez trouver dans notre travail notre profond respect et notre gratitude.*

A Madame le Docteur Sophie BINET

Docteur en Chirurgie Dentaire

Nous te remercions de l'honneur que tu nous fais de juger notre thèse.

*Nous te remercions chaleureusement
de nous avoir accompagnés tout au long de notre cursus universitaire et clinique.*

Merci pour tes précieux conseils et ta bienveillance.

Nous exprimons toute notre reconnaissance et notre considération.

A Monsieur le Docteur Krisnen MURDEN

Docteur en Chirurgie Dentaire

*Nous te remercions tout particulièrement d'avoir accepté de co-diriger notre thèse.
Pendant toute la rédaction de celle-ci, tu as su nous éclairer et nous guider avec patience.
Trouve dans cette rédaction l'expression de notre reconnaissance.*

A Monsieur le Docteur Patrick LIMBOUR

Docteur en Chirurgie Dentaire

Maître de Conférences des Universités

Praticien Hospitalier

Nous vous remercions d'avoir accepté de diriger notre thèse.

*Vous avez su nous transmettre votre passion et votre savoir
durant vos enseignements à la faculté et au Centre de Soins Dentaires.*

Veillez trouver dans cet écrit, l'expression de notre profonde admiration à votre égard.

Remerciements de Baptiste

Je souhaiterais tout d'abord remercier mes parents, Hélène et Jean-Pierre. C'est eux qui m'ont donné le goût du travail bien fait et une curiosité qui m'a poussé à regarder au-delà des sentiers tout tracés. Merci à vous qui m'avez soutenu de manière indéfectible dans tous mes projets. Ces quelques mots ne seront jamais suffisants pour vous dire combien je vous remercie.

A toi Laura, ma future femme, merci de tout mon cœur. Merci pour ton soutien sans faille, ta bonne humeur quotidienne. Sans toi je ne serais pas l'homme que je suis aujourd'hui. Tu m'as fait évoluer, grandir. Je ne te remercierais jamais assez de partager ma vie.

Merci à toi Louison, ma grande sœur. Nous avons vécu des événements douloureux et des moments magnifiques qui nous lient à jamais. Je suis heureux et comblé de te savoir près de moi.

Merci à Alizée, Alex, Zoé et Gwe. Quelles rencontres ! Sans vous, ces années d'études n'auraient jamais été aussi belles. J'espère que nos chemins resteront entrecroisés à jamais. A nous les bg2rennes !

Merci à tous mes amis du lycée, Alexis, Louis, Guillaume, Clément, Sauv, Tom, Aubin, Gildas et Ludwig pour votre bonne humeur et vos folies.

Enfin, merci à toi Amaury, d'avoir bien voulu partager cette histoire, ce travail. On se souviendra longtemps de nos soirées à travailler, des visio tous les 2 jours. Merci pour ton optimisme et ta soif d'apprendre. Je te porterai à jamais dans mon cœur.

Remerciements d'Amaury

A mes parents, Hervé et Sophie,

Un grand merci à vous pour votre amour, votre soutien ainsi que l'éducation que vous m'avez transmise.

Maman, merci de m'avoir enseigné les bases pour réussir, donné le goût du travail et de la cuisine.

Papa, je vous remercie pour la jeunesse, le positif que vous incarnez chaque jour et la rigueur que vous m'avez apprise. C'est grâce à vous papa et maman, si j'ai réussi à accomplir tout ce chemin. Merci pour la confiance que vous m'accordez.

A mon frère, Adrien,

Adri mon grand frère en âge et petit frère en taille ! Merci d'être présent à mes côtés, seulement 15 mois d'écart nous séparent, je serai toujours là pour toi !

A ma grand-mère, Anne,

Mutti comme on vous surnomme tous, merci également pour votre amour, votre cuisine si bonne et vos encouragements.

A ma petite amie, Faustine,

Merci d'être présente à mes côtés chaque jour, merci pour tes encouragements et ton soutien tout au long de ces dernières années. Merci pour tes attentions particulières, tes surprises et ton amour. Tu es parfaite, je t'aime de tout mon coeur ma chérie !

A Madame et Monsieur GAUTTIER,

Merci pour vos encouragements et votre accueil chaleureux à chaque séjour passé chez vous.

A mon Oncle et ma Tante,

Merci à vous Tante Catherine et Oncle Loïc pour vos pensées et votre soutien. Je pense très souvent à mon ange gardien comme vous me le dites !

A ma cousine, Marine,

Née la même année, tu es un peu comme ma petite sœur, nous avons vécu dans notre belle campagne de Guémené-Penfao ensemble. Merci pour ta présence à mes côtés depuis notre plus jeune âge et pour le reste de la vie. Et que les soirées (ou journées) continuent !!

A mes amis de promotion,

Baptiste, Alizée, Zoé, Alexandra, Gwe, Léa, Jeanne (mon ancienne coloc'), Pilou avec qui j'ai passé mes meilleures années d'études supérieures.

A mes amis de faculté,

Solène, Benjamin, Amélie, Florian, Marie-Caroline, Thomas, Mimoune avec qui j'ai passé ma première année d'étude de santé. A toutes nos soirées et nos moments de convivialité.

A mes amis d'enfance,

Ambroise, Donatien, Charles, merci pour votre amitié inconditionnelle et malgré la distance nous resterons toujours liés. Hâte de nous organiser d'autres escapades !

Au Docteur François GABORIT,

Merci François pour votre accueil dans votre cabinet et votre confiance qui m'ont permis de faire mes premiers pas dans le monde libéral !

A Julien,

Merci pour ton enseignement, tes précieux conseils et ta bienveillance dans le service de chirurgie buccale.

A Baptiste,

Mon super pote, mon camarade de thèse, merci pour ton optimisme, ton sourire et ton humour !

Merci à Laura de nous avoir supportés pendant nos visios, nos réunions et nos soirées de rédaction de thèse.

« Je certifie sur l'honneur ne pas avoir repris pour mon compte des propos, citations, ou illustrations déjà publiées »

TABLE DES MATIÈRES

RÉSUMÉ	12
I. INTRODUCTION	12
II. MATÉRIELS ET MÉTHODES	14
III. RÉSULTATS	16
A. Résultats dimensionnels	19
B. Résultats histologiques	20
IV. DISCUSSION	20
V. CONCLUSION	23
BIBLIOGRAPHIE	24

APPORT DES BIOMATÉRIAUX DANS LA GESTION DE L'OS ALVÉOLAIRE POST-EXTRACTIONNELLE. REVUE DE LA LITTÉRATURE.

RÉSUMÉ

Objectifs

Après une avulsion dentaire, l'absence de stimulation biomécanique entraîne des changements physiologiques de l'os alvéolaire. Le but de cette revue de littérature est d'analyser le comportement biologique de trois biomatériaux (xénogène, allogène et alloplastique) dans la préservation de la crête alvéolaire après extraction d'une dent. Les dynamiques dimensionnelle et histologique de l'alvéole comblée seront étudiées pour chaque biomatériau.

Matériels et Méthodes

Des recherches ont été réalisées dans les bases de données MEDLINE et Cochrane Library. Les données concernant l'évolution volumétrique et histologique d'une alvéole ont été extraites et analysées.

Résultats

Un total de cinquante et une références a été retenu, intéressant près de 1000 sites chirurgicaux. L'os xénogène, allogène et alloplaste ont été les biomatériaux utilisés pour le comblement alvéolaire. La résorption alvéolaire verticale et horizontale était respectivement de -20,76% et -15,82% pour l'os xénogène, de -6,12% et -13,84% pour l'os allogène et de -7,52% et -21,69% pour l'alloplaste.

Au niveau histologique, l'os néoformé, la greffe résiduelle et le tissu non minéralisé étaient respectivement de 30,74%, 19,93% et 44,98% pour l'os xénogène, de 34,35%, 20,26% et 41,91% pour l'os allogène et de 32,23 %, 16,6% et 43,08% pour l'alloplaste.

Conclusion

Il semblerait que la résorption verticale soit plus importante lorsque l'alvéole cicatrise naturellement ou lorsqu'on utilise de l'os xénogénique plutôt que de l'os allogénique ou des matériaux alloplastiques. Par ailleurs, la résorption horizontale semble moins marquée après gestion alvéolaire, quel que soit le biomatériau, par rapport à la cicatrisation naturelle.

D'un point de vue histologique, aucune différence d'intégration biologique n'est observée.

INTRODUCTION

A la suite d'une avulsion, on observe une résorption osseuse due à une stimulation biomécanique réduite et un remodelage physiologique (1). Ces phénomènes entraînent des défauts de volume osseux (2) et des modifications histologiques de l'alvéole (3) accentués avec le temps. Ces changements peuvent compliquer la mise en place d'un implant.

Les chirurgies de reconstruction osseuse sont souvent invasives et les résultats incertains. Le chirurgien peut donc prévenir la reconstruction osseuse en réalisant une gestion alvéolaire post-extractionnelle. Cette procédure se fait par l'introduction intra-alvéolaire d'un biomatériau osseux.

Elle a pour but de préserver les contours de la crête alvéolaire et diminuer la résorption pour fournir une disponibilité maximale de tissus durs et mous (4,5).

On estime que la résorption osseuse peut atteindre jusqu'à 63% de la dimension horizontale et entraîner une réduction verticale de 11% à 22% de la crête alvéolaire (6–10). La résorption est, par ailleurs, plus conséquente en vestibulaire ce qui conduit à un déplacement palatin ou lingual de la crête (11). Ce phénomène de résorption peut empêcher la mise en place optimale de l'implant pour lequel le volume osseux ne sera pas suffisant.

Face à cette atrophie osseuse post-extractionnelle, la préservation alvéolaire (ARP) apparaît comme une solution efficace. Bien qu'il soit acquis que l'ARP ne puisse pas empêcher totalement la résorption, elle permet de stabiliser le caillot sanguin et fournit un échafaudage qui facilitera la régénération osseuse.

La gestion de crête post-extractionnelle, diminue dans la plupart des cas, la nécessité d'augmentation osseuse ce qui facilite la prise en charge implantaire (6,12,13).

Par ailleurs, la plupart des sites antérieurs maxillaires possèdent une paroi vestibulaire mince (inférieure à 1 mm) ce qui conduit à une diminution volumétrique plus marquée à ce niveau. L'ARP permet d'avoir une amélioration esthétique et fonctionnelle dans ce secteur (14–16).

Dans ce but de préservation de l'os alvéolaire, différents biomatériaux peuvent être appliqués.

L'idéal étant que le matériau utilisé soit ostéogénique, ostéoinducteur et ostéoconducteur (17). Il doit aussi se résorber à la même vitesse que la régénération de l'os hôte, être bio-inerte, bio-actif et biocompatible (18,19).

L'os autogène est encore aujourd'hui considéré comme le "gold standard" (22). Il est le seul à être vivant ; il provient d'un site intra ou extra-oral et est positionné chez l'individu source (23). Il a l'avantage d'être biocompatible, ostéogénique, ostéoinducteur et ostéoconducteur (24). Cependant, sa quantité disponible est limitée ; il augmente la morbidité en augmentant le temps opératoire et nécessite un deuxième site chirurgical (5).

Mais le chirurgien dispose de plusieurs biomatériaux (xénogéniques, allogéniques et alloplastiques).

L'os xénogénique, le plus fréquemment utilisé, est un substitut provenant d'une autre espèce (72). Il peut être d'origine bovine, porcine ou équine. Il sert principalement d'échafaudage grâce à son potentiel ostéoconducteur et son temps de substitution important. Sa structure s'approche de celle de l'os humain (73).

L'os allogénique est un os prélevé d'un donneur génétiquement différent du receveur mais issu de la même espèce et stocké dans une banque d'os (9,23). Il existe deux catégories distinguées selon leur procédé de fabrication : le FDBA (Freeze Dried Bone Allograft) qui est ostéoconducteur et le DFDBA (DeminerIALIZED freeze dried bone allograft) qui est en plus ostéoinducteur (17). Les principaux inconvénients sont le risque de transmission d'agents pathogènes et leur antigénicité qui est réduite au minimum par un traitement préalable (17).

Les matériaux alloplastiques ou synthétiques incluent les céramiques phosphocalciques (hydroxyapatites, phosphate tricalcique et céramiques biphasées), les bioverres et le sulfate de calcium. Certains simulent la structure osseuse et jouent le rôle d'échafaudages biomimétiques (17,72). Ils sont ostéoconducteurs (3,74). Les matériaux alloplastiques ne nécessitent pas de site donneur et sont disponibles en quantité illimitée (3,17). Leur inconvénient est l'encapsulation fibreuse des particules de greffon qui retarde la mise en place du futur implant (17).

Plusieurs facteurs peuvent modifier le modèle de résorption de la crête : des facteurs chirurgicaux (biomatériau, type de fermeture, réalisation d'un lambeau), des facteurs anatomiques (épaisseur des parois, dents adjacentes présentes, nombre de parois restantes, dent mono- ou pluri-radiculée) et des facteurs propres au patient (tabac, âge, pathologies systémiques et parodontales) (4,20,21).

La préservation alvéolaire présenterait l'avantage de diminuer la résorption osseuse alvéolaire post-extractionnelle. Cependant la littérature reste peu contributive sur la prédominance d'un biomatériau.

Le but de cette revue de littérature est d'analyser le comportement biologique de trois biomatériaux (xénogène, allogène et alloplastique) dans la préservation de la crête après extraction d'une dent. Leur histologie et leur dynamique de résorption seront étudiées.

MATÉRIELS ET MÉTHODES

Protocoles et enregistrements

La revue systématique a été effectuée en respectant le fil conducteur suivant : Preferred Reporting Items for Systematic reviews and Meta-Analyses (PRISMA).

Critères d'éligibilités

Seuls les articles portant sur l'utilisation de l'ARP sur des humains entre 2010 et 2020 ont été retenus.

Recherche

Une recherche de littérature, sur les principaux biomatériaux utilisés dans la gestion alvéolaire, a été effectuée dans les bases de données MEDLINE et Cochrane Library à l'aide d'une combinaison de plusieurs mots clés : "socket preservation AND biomaterial" ; "alveolar ridge preservation AND xenograft bone resorption" ; "alveolar ridge preservation AND autograft AND bone resorption" ; "alveolar ridge preservation AND autograft" ; "alveolar ridge preservation AND alloplastic" ; "alveolar ridge preservation AND allograft" ; "allogenic bone graft resorption AND dental implant" ; "allograft AND bone resorption AND dental implant".

Sélection des études

Une identification des articles pertinents sur le sujet d'intérêt a été réalisée. Les doublons ont été éliminés. Les titres puis les résumés de chaque article ont été examinés. Une évaluation complète par une lecture du texte intégral des articles retenus a permis leur éligibilité dans cette revue systématique.

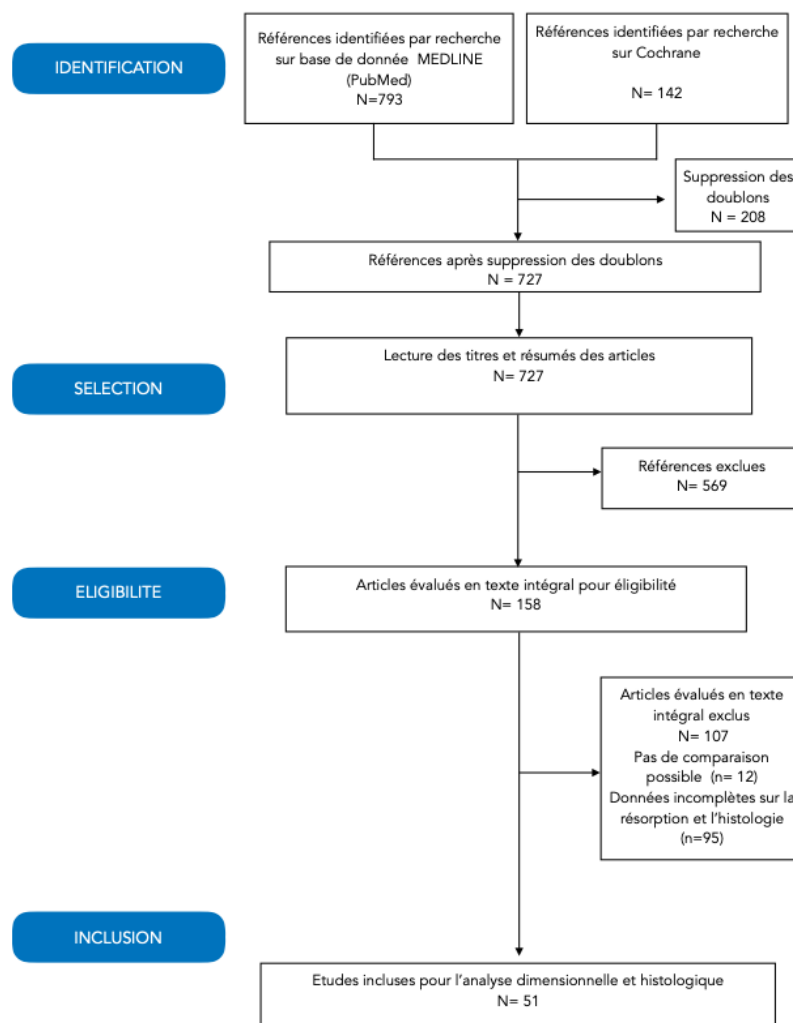
Les critères d'inclusion étaient les études où les patients nécessitaient une avulsion dentaire et bénéficiaient d'une préservation alvéolaire avec les biomatériaux xénogénique, allogénique ou alloplastique, seuls ou combinés. Toutes les localisations dentaires ont été retenues (molaires et non molaires, maxillaire et mandibulaire).

Les critères d'exclusion étaient les études sur les animaux, les études avec des données insuffisantes sur la résorption alvéolaire ou l'analyse histologique, les études où les patients présentaient une intoxication tabagique ou des polypathologies, les études où les alvéoles avaient subi une perte de la paroi vestibulaire supérieure à cinquante pour cent après l'extraction.

Synthèse des résultats

Des tableaux synthétiques ont été effectués afin d'obtenir une comparaison des différents biomatériaux de préservation alvéolaire étudiés. Les valeurs moyennes de résorption alvéolaire verticale et horizontale de chaque biomatériau sont présentées dans le tableau 3. Les moyennes d'os néoformé, de greffe résiduelle et de tissu non minéralisé pour les trois biomatériaux de comblement sont exposées dans le tableau 4.

Figure 1 : Organigramme de la recherche d'articles pour la revue systématique.



RÉSULTATS

Caractéristiques des études sélectionnées

L'ensemble des études sélectionnées a permis d'analyser l'importance des modifications dimensionnelles et histologiques osseuses, après extraction et gestion alvéolaire à l'aide de biomatériaux.

Le processus de sélection des articles a entraîné le recrutement de 51 références pour un total de 988 sites opératoires. Dans 41 références avec un total de 821 alvéoles, une membrane, résorbable ou non, était utilisée. Pour 10 articles, soit 167 alvéoles, aucune membrane n'était mise en place.

La localisation dentaire intéressait les secteurs non molaire et/ou molaire maxillaire et mandibulaire. Les alvéoles étudiées étaient constituées de quatre parois.

Les biomatériaux utilisés étaient l'os xénogénique, l'os allogénique et des matériaux alloplastiques. Le suivi moyen était de six mois.

Les mesures servant à évaluer la résorption ont été réalisées radiographiquement et cliniquement à l'aide de sondes parodontales, de stents personnalisés et de pieds à coulisses. Des biopsies ont été effectuées au niveau des alvéoles cicatrisées pour l'analyse histologique.

Tableau 1. Caractéristiques des articles sur la résorption

N° article	Auteurs	Année de publication	Type d'étude	Temps de cicatrisation	Nombres d'alvéoles	Matériaux de substitution osseux	Résorption horizontale (%)	Résorption verticale (%)	Biomatériaux	Membrane	Localisation dentaire
(2)	Carlo Maiorana and al	2017	Etude clinique multicentrique	6 mois	7	Xélogreffe	-12,94	-3,42	DBBM	Oui	Non molaire
(24)	Daniele Cardaropoli et al	2018	Etude pilote	4 mois	12	Xélogreffe	-7,68	-1,48	DBBM / DBBM-c	Oui	Non molaire
(25)	Valli Natale et al	2018	ECR simple aveugle	4 mois	20	Xélogreffe	-3,29	-	DBBM-c	Non	Non molaire
(27)	Jose Nart et al	2017	ECR	5 mois	11/11	Xélogreffe	-9,42 / -13,86	-9,69 / -9,66	DBBM / DBBM-c	Oui	Non molaire
(28)	Alexandre Hugo Llanos et al	2019	ECR	4 mois	1	Xélogreffe	-17,53 / -21,12	-59,44 / -	DBBM / DBBM-c	Oui	Non molaire
(29)	Veronica J. Lai and coll	2020	ECR	5 mois	17	Xélogreffe	-4	-	Os bovin	Oui	Non molaire
(26)	Young-Kyun Kim et al	2011	Etude clinique contrôlée	3 mois	10	Xélogreffe	-14,26	-5,76	DBBM	Oui	Molaire
(29)	Cristiano Tomasi and coll	2018	ECR	6 mois	14	Xélogreffe	-26,3	-	DBBM	Oui	Molaire
(41)	Daniele Cardaropoli et al	2012	ECR	4 mois	24	Xélogreffe	-7,7	-6,69	DBBM-c	Oui	Molaire et non molaire
(30)	Vincenzo Iorio-Siciliano et al	2020	ECR	6 mois	12/12	Xélogreffe	-23,53 / -26,42	-49,32 / -44	DBBM / DBBM-c	Oui	Molaire et non molaire
(38)	Vincenzo Iorio-Siciliano et al	2017	ECR	6 mois	10	Xélogreffe	-14,16	-11,11	DBBM-c	Oui	Molaire et non molaire
(13)	Ronald E. Jung et al	2018	ECR	3 et 6 mois	18	Xélogreffe	-11,61	-2,31	DBBM-c	Oui	Molaire et non molaire
(36)	Antonia Barone and col	2017	ECR multicentrique	4 mois	10	Xélogreffe	-	-22,8	Os porcin cortico-spongieux collagéné	Oui	Non molaire et molaire
(31)	Antonio Barone and	2016	ECR multicentrique	3 mois	14	Xélogreffe	-14,7	-31,3	Os porcin cortico-spongieux collagéné	Oui	Non molaire et molaire
(32)	Antonio Barone and coll	2014	ECR	3 mois	32	Xélogreffe	-18,1	-8,7	DBBM	Oui	Non molaire ou molaire
(44)	Patricia Garani Fernandes et al	2016	ECR	6 à 8 mois	19	Allogreffe	-40,05	-19,64	FDBA	Oui	Non molaire
(45)	Guilavo Avila-Ortiz et al	2014	ECR	4 mois	5	Allogreffe	1,35	-	FDBA + DFDBA	Oui	Non molaire
(46)	Randy S. Demeter and coll	2017	ECR	6 mois	66	Allogreffe	-6,68	-	FDBA	Oui	Non molaire
(47)	Patrick J. Corring and coll	2019	ECR	3 mois	20	Allogreffe	-8,16	-	FDBA	Oui	Non molaire
(48)	Jeremiah Wheelman and coll	2016	ECR	5 mois	19	Allogreffe	-7,45	-	DFDBA	Oui	Non molaire
(49)	Aaron C. Nelson and coll	2020	ECR	5 mois	19	Allogreffe	-11,6	-	70% FDBA / 30% DFDBA	Oui	Non molaire
(50)	Christopher J. Walker and coll	2017	ECR	3 mois	20	Allogreffe	-20,77	-	FDBA	Oui	Molaire
(56)	Domenica Laurito et al	2017	Etude clinique et histologique	6 mois	10	Alloplaste	-15,09	3,2	Hydroxyapatite nanocristalline (NCHA)	Oui	Non molaire
(54)	Felipe Anderson Sousa Nunes et al	2018	ECR	6 mois	15	Alloplaste	-8,3	-8,84	Hydroxyapatite (60%) et β -TCP (40%)	Oui	Non molaire
(53)	Yanyv Mayer et al	2016	ECR	4 mois	14	Alloplaste	-	-1,96	Sulfate de calcium biphasique (BCS) avec β -tricalcique phosphate (β -TCP) et Hydroxyapatite	Non	Molaire et non molaire
(51)	Samira M. Toloue et al	2012	Etude clinique et histomorphométrique	3 mois	15/13	Allogreffe / Alloplaste	-14 / -19	-0,42 / -1,8	FDBA / Sulfate de calcium	Non	Non molaire
(43)	Gholam Ali Gholami et al	2012	Etude clinique randomisée	6 à 8 mois	14/14	Xélogreffe / Alloplaste	-14,2 / -13,6	-	DBBM / Hydroxyapatite nanocristalline (NCHA)	Oui	Non molaire
(42)	Nikos Mardas et al	2010	ECR	8 mois	13/13	Xélogreffe vs Alloplaste	-23,33 / -13,58	-	DBBM / Hydroxyapatite et β -tricalcique phosphate (β -CP)	Oui	Non molaire
(33)	Jung RE, Philipp A	2013	ECR	6 mois	10/10	Xélogreffe / Alloplaste	-17,4 / -77,5	8,1 / -20,9	DBBM / Phosphate β -tricalcique (β -TCP)	Oui	Non molaire
(34)	Eli E. Machiari DMD and al	2019	ECR	4 mois	11/11	Xélogreffe / Alloplaste	-17,85 / -5,5	-3,36 / -9,63	DBBM / Sulfate de calcium biphasique hydroxyapatite	Non	Non molaire
(35)	Georgios A. Koltsakis et al	2014	ECR	5 mois	12/12	Xélogreffe / Alloplaste	-14,63 / -14,52	-8,28 / -7,94	DBBM-c / Phosphosulfate de calcium	Oui	Molaire et non molaire
(40)	R. Samiana et al	2019	ECR	6 mois	14/15	Xélogreffe / Alloplaste	-26 / -16,7	-1,94 / -3,17	DBBM / Allogreffe	Oui	Non molaire
(37)	Carlos Alberto Serrano Mendez and coll	2017	ECR	6 mois	10/10	Xélogreffe / Alloplaste	-29,9 / -18	-5,4 / 6	DBBM / DFDBA	Oui	Non molaire
(52)	Emmentios Poulas and coll	2013	ECR	4 mois	12	Allogreffe	-19	-	FDBA	Oui	Non molaire
(55)	Swati Das and coll	2016	Etude comparative	6 mois	15	Alloplaste	-36,77	-12,7	Phosphate β -tricalcique (β -TCP)	Non	Non molaire
(39)	Arturas Stumbras and coll	2020	ECR	3 mois	10/10	Xélogreffe / Alloplaste	-8 / -18,09	-2,49 / -5,54	DBBM / FDBA	Oui	Non molaire

Tableau 2. Caractéristiques des articles sur l'histologie

N° article	Auteurs	Année de publication	Type d'étude	Temps de cicatrisation	Nombres d'implants	Matériaux de substitution osseuse	Os néoformés (%)	Greffes résiduelles (%)	Tissu non minéralisé (%)	Biomatériaux	Membrane	Localisation dentaire
(2)	Carlo Mascara and al	2017	Etude clinique multicentrique	6 mois	7	Xéno greffe	16,02	31,97	50,67	DBBM	Oui	Non molaire
(24)	Danielle Candaropoli et al	2018	Etude pilote	4 mois	12	Xéno greffe	44,52	13,92	41,17	DBBM-C	Oui	Non molaire
(27)	Jose Nari et al	2017	ECR	5 mois	11/11	Xéno greffe	33,44/ 37,68	13,14/ 16	53,88/50,31	DBBM / DBBM-C	Oui	Non molaire
(56)	Jen Lindhe and coll	2014	Etude rétrospective	6 mois	14	Xéno greffe	*	19	*	DBBM	Oui	Non molaire
(28)	Veronica J. Lai and coll	2020	ECR	5 mois	17	Xéno greffe	36,2	20,5	43,3	Ox bovin	Oui	Non molaire
(59)	Stefano Milani and coll	2016	ECR	5 mois	10	Xéno greffe	14,6	33,4	26,2	DBBM	Oui	Non molaire
(41)	Danielle Candaropoli et al	2012	ECR	4 mois	24	Xéno greffe	26,34	18,46	55,19	DBBM-c	Oui	Molaire et non molaire
(60)	Barone A et al	2017	ECR	3 mois	30	Xéno greffe	41,4	14,9	41,4	Ox cortico-spongieux collagénés	Oui	Molaire et non molaire
(61)	Renzo Guarnieri and coll	2017	Etude comparative	4 mois	10	Xéno greffe	57,43	16,57	22,99	DBBM	Oui	Non molaire et molaire
(62)	Monica Calasans-Maia et al	2014	ECR	6 mois	10	Xéno greffe	19,3	22,5	49,9	DBBM	Non	Molaire et non molaire
(44)	Patricia Garami Fernandes et al	2016	ECR	6 à 8 mois	19	Allogreffe	37,4	*	38,66	FDGA	Oui	Non molaire
(45)	Gustavo Avila-Ortiz et al	2014	ECR	4 mois	5	Allogreffe	*	13,79	45,08	FDGA et DFDBA	Oui	Non molaire
(46)	Randy S. Demmeler and coll	2017	ECR	6 mois	66	Allogreffe	28,4	23,37	50,23	FDGA	Oui	Non molaire
(47)	Patrick J. Conring and coll	2019	ECR	3 mois	20	Allogreffe	24,08	22,96	52,95	FDGA	Oui	Non molaire
(65)	Tina M. Beck and coll	2010	Etude comparative	6 mois	22	Allogreffe	45	13,5	41,3	FDGA	Oui	Non molaire
(48)	Jeremiah Whelton and coll	2016	ECR	5 mois	19	Allogreffe	47,41	26,8	25,78	DFDBA	Oui	Non molaire
(49)	Aaron C. Nelson and coll	2020	ECR	5 mois	19	Allogreffe	40,32	23,59	36,09	70% FDGA / 30% DFDBA	Oui	Non molaire
(66)	Myrih Duong and coll	2019	ECR	3 mois	19	Allogreffe	30,43	23,22	46,35	FDGA	Oui	Molaire
(67)	Shih-Cheng Wen and coll	2020	Etude histomorphométrique	6 mois	19	Allogreffe	64,11	14,86	22,06	FDGA	Oui	Non molaire et molaire
(56)	Domènica Laurito et al	2017	Etude clinique et histologique	6 mois	10	Alloplaste	25,92	15,43	*	Nano-hydroxyapatite(NHA)	Oui	Non molaire
(70)	Luigi Conulio and coll	2016	Essai clinique	4 mois	15	Alloplaste	26,16	38,86	34,96	Hydroxyapatite enrichie en magnésium (MgHA)	Oui	Non molaire
(53)	Yamiv Mayer et al	2016	ECR	4 mois	14	Alloplaste	*	15,99	36,3	Sulfate de calcium bisphosphate (BCS) avec β -tricalcique phosphate (β -TCP) et Hydroxyapatite	Non	Molaire et non molaire
(71)	Ilaita De Tullio et al	2019	Etude clinique et histomorphométrique	5 mois	4/4	Alloplaste	13,58 / 17,84	0,56 / 21,97	33,25 / 55,88	Sulfate de calcium (CS) / Nano-hydroxyapatite (NHA)	Non	Molaire et non molaire
(68)	Daniel Clark and al	2018	ECR	3 mois et 3 semaines	10	Allogreffe	29	11	*	FDGA	Oui	Non molaire
(51)	Samira M. Toubou et al	2012	Etude clinique et histomorphométrique	3 mois	12/13	Allogreffe / Alloplaste	16,7 / 32	21 / 2,5	*	FDGA / Sulfate de Calcium (CS)	Non	Non molaire
(69)	Hanae Sato and coll	2020	ECR multicentrique	4 mois	20	Allogreffe / Alloplaste	*	15,7	*	FDGA / Phosphate β -tricalcique (β -TCP)	Non	Molaire
(43)	Gholam Ali Gholami et al	2012	Etude clinique randomisée	6 à 8 mois	14 / 14	Xéno greffe / Alloplaste	27,35 / 28,63	20,62 / 13,68	52,03 / -	DBBM / Hydroxyapatite nanocristalline (NCHA)	Oui	Non molaire
(34)	Eli E. Machtei DMD and al	2019	ECR	4 mois	11 / 11	Xéno greffe / Alloplaste	21,5 / 44,4	44,18 / 16,51	*	DBBM / Sulfate de calcium bisphosphate + Hydroxyapatite (BCS-HA)	Non	Non molaire
(64)	Lanka Mahesh and coll	2015	Etude pilote	4 à 6 mois	10 / 10	Xéno greffe vs Alloplaste	22,2 / 47,15	25,6 / 17,4	*	DBBM / PhosphoSilicate de Calcium (CPS)	Oui	Molaire et non molaire
(1)	Silvio Taschieri and al	2019	Etude prospective	6 mois	10	Alloplaste	23,07	15,77	*	Hydroxyapatite enrichie en Magnésium (MgHA)	Non	Molaire et non molaire
(63)	Jae-Yong Shim et al	2018	ECR	3 mois	10 / 10	Xéno greffe / Alloplaste	6,13 / 25,37	16,79 / 12,03	*	DBBM / Hydroxyapatite (HA- α -BMP-2) Os bovin (Bio-Oss) (témoin)	Non	Molaire et non molaire
(40)	R. Santana et al	2019	ECR	6 mois	14/15	Xéno greffe / Allogreffe	28,2 / 33,3	8,8 / 8,2	*	DBBM / Allogreffe	Oui	Non molaire
(37)	Carlos Alberto Serrano Mendez and coll	2017	ECR	6 mois	10/10	Xéno greffe / Allogreffe	35,3 / 25,5	22,2 / 33,8	*	DBBM / DFDBA	Oui	Non molaire
(52)	Evmenios Poulitas and coll	2013	ECR	4 mois	12	Allogreffe	35	*	*	FDGA	Oui	Non molaire

Résultats dimensionnels

Tableau 3. Résorption alvéolaire et nombre d'alvéoles en fonction de chaque biomatériau.

	Résorption verticale		Résorption horizontale		Temps de cicatrisation
	%	Nombre d'alvéoles	%	Nombre d'alvéoles	Mois
Os xénogène	-20,76	316	-15,82	384	5
Os allogène	-6,12	69	-13,84	230	5,5
Alloplaste	-7,52	100	-21,69	113	5,5
Cicatrisation naturelle	-20	/	-50	/	6

Os xénogène

Dans vingt-trois articles étudiés, les alvéoles ont été comblées avec de l'os d'origine porcine ou bovine (2,13,23–43). Le temps de cicatrisation moyen était de 5 mois.

La résorption horizontale moyenne était de -15,82% (calculée dans un échantillon de 384 alvéoles).

La quantité moyenne de résorption verticale vestibulaire s'élevait à -20,76% (pour un total de 316 alvéoles) bien que l'étude de Jung RE et Philipp A (35) montrait un gain osseux vertical.

Os allogénique

Douze études (37,39,40,44–52) ont été analysées. Les sites ont été remplis de FDDBA et/ou DFDBA. La durée de cicatrisation moyenne était de 5,5 mois. La résorption moyenne horizontale était de -13,84% (calculée sur 230 alvéoles comprises dans 12 articles). Seule une étude a rapporté un gain osseux horizontal (45).

La résorption verticale vestibulaire a été appréciée dans 5 articles. Elle était en moyenne de -6,12% (sur un panel de 69 alvéoles). Cependant l'étude de Yaniv Mayer et Al. (37) décrivait un gain vertical.

Alloplaste

Dix articles ont été inclus dans cette revue systématique (33–35,42,43,51,53–56) pour une période moyenne de cicatrisation de 5,5 mois. Trois matériaux alloplastiques ont été utilisés dans le traitement des alvéoles : l'hydroxyapatite, le phosphate tricalcique β et le sulfate de calcium.

Pour les dimensions horizontales, les données de neuf articles ont rapporté une perte moyenne de -21,69% (113 alvéoles étudiées). La perte de hauteur vestibulaire moyenne s'élevait à -7,52% (100 alvéoles étudiées). Elle a été calculée à partir de 8 articles. Un article montrait un gain vertical (56).

Cicatrisation naturelle

Les données de la littérature rapportent une résorption moyenne à 6 mois de -20% dans le sens vertical et de -50% dans le plan horizontal (6–9,14,57).

Résultats histologiques*Tableau 4. Résultats histologiques et nombre d'alvéoles en fonction des biomatériaux*

	Os néoformé		Greffe résiduelle		Tissu non minéralisé		Temps de cicatrisation
	%	Nombre d'alvéoles	%	Nombre d'alvéoles	%	Nombre d'alvéoles	Mois
Os xénogène	30,74	211	19,93	225	44,98	156	5
Os allogène	34,35	265	20,26	259	41,91	208	5
Alloplaste	32,23	101	16,6	115	43,08	51	5

Os xénogène

Seize articles (2,24,27,28,34,37,40,41,43,58–64) ont été explorés, où les alvéoles ont été remplies d'os bovin ou porcin. La durée moyenne de cicatrisation était de 5 mois. Les pourcentages d'os néoformé (211 alvéoles étudiées), de greffe résiduelle (225 alvéoles traitées) et de tissu non minéralisé (156 alvéoles) étaient respectivement de 30,74%, 19,93% et 44,98%.

Os allogénique

Quinze articles (37,40,44–49,51,52,65–69) ont rapporté l'utilisation d'os allogénique. Les alvéoles étudiées ont été comblées avec du FDBA et/ou DFDBA. Le temps de cicatrisation moyen était de 5 mois. Le pourcentage d'os néoformé, évalué sur 265 alvéoles, était de 34,35%. Le pourcentage de greffe résiduelle était de 20,26% dans 259 alvéoles. Le pourcentage de tissu non minéralisé était de 41,91% sur 208 sites.

Alloplaste

Dix articles utilisant des matériaux alloplastiques ont été examinés (1,34,43,51,53,56,63,64,70,71). La durée de 5 mois correspond à la durée moyenne de cicatrisation. Trois matériaux alloplastiques ont été utilisés dans le traitement des alvéoles : l'hydroxyapatite, le phosphate tricalcique β et le sulfate de calcium.

Sur un total de 101 alvéoles, le pourcentage moyen d'os néoformé était de 32,23%. Le pourcentage moyen de greffe résiduelle retrouvée dans 115 alvéoles était de 16,6%. Concernant la part du tissu non minéralisé, le pourcentage moyen était de 43,08% sur les 51 alvéoles examinées.

DISCUSSION

L'ARP est une technique qui consiste à combler l'alvéole par un biomatériau, après l'extraction la plus atraumatique possible. Son intérêt majeur est de rendre possible une implantation optimale en limitant la résorption physiologique de l'os alvéolaire. Elle se réalise en un temps opératoire, le chirurgien ayant à sa disposition plusieurs biomatériaux.

Les avantages de la préservation alvéolaire post-extractionnelle ont largement fait leurs preuves (4,6,14). Cette revue systématique corrobore cette affirmation et montre l'intérêt d'une préservation alvéolaire, lorsque celle-ci est nécessaire. Cependant aucun biomatériau n'a démontré sa supériorité.

Les résultats de la présente analyse apportent une vision nouvelle. Lorsque l'alvéole est pourvue de quatre parois et que la paroi vestibulaire possède une déhiscence inférieure à 50%, une résorption est présente et il existe une différence significative entre les biomatériaux dans le plan vertical.

La résorption verticale est plus marquée pour la cicatrisation naturelle (-20%) et pour l'os xénogène (-19,56%) alors qu'elle est moins prononcée pour l'alloplaste (-7,52%) et l'os allogénique (-6,12%).

Cependant, les différences sont peu significatives entre les différents biomatériaux dans le plan horizontal, même si les alloplastiques montrent des résultats moins probants.

D'un point de vue histologique, les résultats de cette étude ne montrent pas de différences significatives pour les paramètres étudiés, bien que l'os allogénique semble permettre une formation d'os vital plus importante (34,35%).

Après la mise en place du biomatériau, 821 alvéoles analysées dans cette revue systématique étaient recouvertes d'une membrane et 167 alvéoles en étaient dépourvues.

La disparité entre le nombre d'alvéoles qui étaient recouvertes ou non d'une membrane, ne permet pas à cette revue systématique de conclure sur l'intérêt de celle-ci.

Cependant, la littérature souligne que l'apport d'une membrane en complément d'un biomatériau présente de nombreux avantages.

Une membrane permet de confiner le biomatériau de greffe osseuse et de stabiliser le caillot sanguin facilitant ainsi la cicatrisation osseuse (1,2,80,81). Elle trouve aussi son intérêt dans l'exclusion des cellules épithéliales et conjonctives du défaut osseux et permet d'obtenir un tissu osseux de qualité (80,82) tout en diminuant la résorption (20,40,77). L'intérêt d'ajouter une membrane dans les défauts osseux est donc précieux et permet de favoriser l'angiogenèse et la néoformation osseuse (83,84).

Par ailleurs, les résultats de cette étude semblent indiquer que plus les mesures sont réalisées au niveau cervical de la crête, plus la résorption horizontale est importante. Cela valide les données déjà parues dans les revues scientifiques (2,72).

De plus, de nombreux essais contrôlés randomisés attestent que l'ARP influence seulement les sites où la paroi vestibulaire est inférieure à 1 mm (38,73–75). Cela pourrait avoir un impact sur l'indication de la gestion alvéolaire post-extractionnelle. En effet, cette procédure coûteuse pourrait trouver son intérêt principalement dans les sites antérieurs ou postérieurs, lorsque la paroi vestibulaire est fine. Ce qui est généralement le cas avec des phénotypes parodontaux minces (14,38). La gestion alvéolaire pourrait également être envisagée lorsque le site d'extraction a une localisation esthétique pour permettre de préserver le contour des tissus mous et durs.

Au vu des 51 articles étudiés, il semblerait que l'utilisation d'os allogénique associée à une membrane, dans les alvéoles à 4 parois avec une déhiscence inférieure à 50% de la paroi vestibulaire, soit la technique susceptible d'avoir les meilleurs résultats. D'autres études seraient nécessaires pour corroborer cette information.

L'apport d'un biomatériau pourrait ralentir la cicatrisation et diminuer la formation de nouvel os en interférant avec le processus normal de guérison. Une cicatrisation de 4 à 6 mois est nécessaire pour obtenir un os avec une densité suffisante pour l'implantation. Ce phénomène serait particulièrement marqué avec l'os xénogène (22,26,58,76,76).

L'ARP est donc intéressante lorsque l'implantation doit être différée pour de multiples raisons (patient jeune, patiente enceinte, absence de stabilité primaire) (80). Cependant, la présence d'un foyer infectieux symptomatique peut contre indiquer la préservation alvéolaire.

Cette revue systématique semble montrer que l'absence d'un lambeau lors de l'extraction et de la gestion alvéolaire peut avoir un effet bénéfique par rapport à la technique avec lambeau. Bien que l'extraction avec lambeau permette d'obtenir une fermeture primaire du site (20,32,77,78), l'extraction sans lambeau permet de conserver le périoste et donc l'apport sanguin au niveau de l'os et du biomatériau. La résorption est alors diminuée au niveau de la paroi vestibulaire (6,11,79). Il serait donc pertinent de réaliser des études complémentaires pour valider cette hypothèse très controversée.

Cette revue de la littérature souligne un autre point important. L'association de plusieurs biomatériaux peut apporter un bénéfice supplémentaire dans la préservation alvéolaire. En effet, les biomatériaux alloplastiques sont résorbés rapidement et remplacés par du nouvel os (75). L'os xénogène permet de maintenir l'espace, mais la quantité de matériel de greffe résiduelle est importante ce qui peut avoir un impact négatif sur le succès de l'ostéointégration (82). Enfin l'os allogénique, en activant des facteurs de croissance, est ostéo-inductif et favorise l'ostéointégration implantaire (76). La combinaison de chaque biomatériau de greffe osseuse peut maximiser leurs avantages et limiter leurs inconvénients. Il y aura alors une augmentation de la formation d'os nouveau et une réduction de la résorption osseuse alvéolaire.

Une des principales limites de cette revue systématique est l'inclusion de nombreux biomatériaux différents associés à des membranes disparates. Une autre limite est la variable temps de cicatrisation, qui était différente entre chaque article. Les auteurs ont dû réaliser des moyennes.

Le nombre différent d'alvéoles étudiées pour chaque biomatériau peut biaiser l'interprétation des résultats. En effet, les sites chirurgicaux comblés avec l'os xénogénique (346 alvéoles) sont plus nombreux que les alvéoles préservées avec de l'os allogénique (69 alvéoles) ou de l'alloplaste (100 alvéoles) pour la résorption verticale.

Par ailleurs, les valeurs moyennes des différents biomatériaux doivent être lues et considérées avec prudence, car toutes les études n'avaient pas de données en pourcentage. Pour ces dernières, les examinateurs ont eux-mêmes interverti les données en pourcentage pour faciliter la lecture des valeurs.

CONCLUSION

Le recours à la préservation alvéolaire n'est pas en capacité d'éviter totalement une résorption osseuse physiologique bien qu'elle permette de la limiter.

Dans les limites de cette étude, il semblerait que la résorption verticale soit plus importante lorsque l'alvéole cicatrise naturellement ou avec l'utilisation d'os xénogénique par rapport à l'os allogénique ou matériaux alloplastiques. Par ailleurs, la résorption horizontale semble moins marquée après gestion alvéolaire quel que soit le biomatériau, par rapport à la cicatrisation naturelle.

D'un point de vue histologique, aucune différence d'intégration biologique n'est observée.

L'hétérogénéité des données des études incluses dans la revue systématique sur la localisation dentaire, le recours à une membrane, le temps de cicatrisation variable ainsi que la différence du nombre d'alvéoles doivent nous inciter à interpréter les résultats de manière prudente.

Les futures études devraient évaluer l'ostéointégration des implants à long terme après la réalisation d'une gestion alvéolaire. D'autre part, de nouveaux biomatériaux, l'apport du PRF et l'ingénierie tissulaire (19), qui intègre des cellules souches dans un échafaudage, sont autant de nouvelles technologies à approfondir pour obtenir un tissu osseux de qualité.

BIBLIOGRAPHIE

1. Taschieri S, Del Fabbro M, Panda S, Goker F, Babina KS, Tampieri A, et al. Prospective Clinical and Histologic Evaluation of Alveolar Socket Healing Following Ridge Preservation Using a Combination of Hydroxyapatite and Collagen Biomimetic Xenograft Versus Demineralized Bovine Bone: *J Craniofac Surg.* juin 2019;30(4):1089-94.
2. Maiorana C, Poli PP, Deflorian M, Testori T, Mandelli F, Nagursky H, et al. Alveolar socket preservation with demineralised bovine bone mineral and a collagen matrix. *J Periodontal Implant Sci.* 2017;47(4):194.
3. Jamjoom A, Cohen R. Grafts for Ridge Preservation. *J Funct Biomater.* 7 août 2015;6(3):833-48.
4. Avila-Ortiz G, Chambrone L, Vignoletti F. Effect of alveolar ridge preservation interventions following tooth extraction: A systematic review and meta-analysis. *J Clin Periodontol.* juin 2019;46:195-223.
5. Canullo L, Heinemann F, Gedrange T, Biffar R, Kunert-Keil C. Histological evaluation at different times after augmentation of extraction sites grafted with a magnesium-enriched hydroxyapatite: double-blinded randomized controlled trial. *Clin Oral Implants Res.* avr 2013;24(4):398-406.
6. Jung RE, Ioannidis A, Hämmerle CHF, Thoma DS. Alveolar ridge preservation in the esthetic zone. *Periodontol 2000.* juin 2018;77(1):165-75.
7. Stumbras A, Kuliesius P, Januzis G, Juodzbaly G. Alveolar Ridge Preservation after Tooth Extraction Using Different Bone Graft Materials and Autologous Platelet Concentrates: a Systematic Review. *J Oral Maxillofac Res [Internet].* 31 mars 2019 [cité 12 juill 2021];10(1).
8. Sbordone C, Toti P, Martuscelli R, Guidetti F, Ramaglia L, Sbordone L. Retrospective volume analysis of bone remodeling after tooth extraction with and without deproteinized bovine bone mineral insertion. *Clin Oral Implants Res.* sept 2016;27(9):1152-9.
9. Al Qabbani A, Al Kawas S, A. Razak NH, Al Bayatti SW, Enezei HH, Samsudin AR, et al. Three-Dimensional Radiological Assessment of Alveolar Bone Volume Preservation Using Bovine Bone Xenograft. *J Craniofac Surg.* mars 2018;29(2):e203-9.
10. Hämmerle CHF, Araújo MG, Simion M, On Behalf of the Osteology Consensus Group 2011. Evidence-based knowledge on the biology and treatment of extraction sockets. *Clin Oral Implants Res.* févr 2012;23:80-2.
11. Alfonsi F, Borgia V, Iezzi G, Piattelli A, Covani U, Tonelli P, et al. Molecular, Cellular and Pharmaceutical Aspects of Filling Biomaterials During the Management of Extraction Sockets. *Curr Pharm Biotechnol.* 13 janv 2017;18(1):64-75.
12. Atieh MA, Alsabeeha NH, Payne AG, Duncan W, Faggion CM, Esposito M. Interventions for replacing missing teeth: alveolar ridge preservation techniques for dental implant site development. *Cochrane Oral Health Group, éditeur. Cochrane Database Syst Rev.* 28 mai 2015
13. Jung RE, Sapata VM, Hämmerle CHF, Wu H, Hu X, Lin Y. Combined use of xenogeneic bone substitute material covered with a native bilayer collagen membrane for alveolar ridge preservation: A randomized controlled clinical trial. *Clin Oral Implants Res.* mai 2018;29(5):522-9.

14. MacBeth N, Trullenque-Eriksson A, Donos N, Mardas N. Hard and soft tissue changes following alveolar ridge preservation: a systematic review. *Clin Oral Implants Res.* août 2017;28(8):982-1004.
15. Huynh-Ba G, Pjetursson BE, Sanz M, Cecchinato D, Ferrus J, Lindhe J, et al. Analysis of the socket bone wall dimensions in the upper maxilla in relation to immediate implant placement: Socket bone wall dimensions and immediate implant placement. *Clin Oral Implants Res.* janv 2010;21(1):37-42.
16. Januário AL, Duarte WR, Barriviera M, Mesti JC, Araújo MG, Lindhe J. Dimension of the facial bone wall in the anterior maxilla: a cone-beam computed tomography study: Dimension of the facial bone wall. *Clin Oral Implants Res.* oct 2011;22(10):1168-71.
17. Bavetta G, E. Licata M. The use of Human Allogenic Graft (HBA) for Maxillary Bone Regeneration: Review of Literature and Case Reports. *Curr Pharm Des.* 2 oct 2012;18(34):5559-68.
18. Mozzati M, Gallesio G, Staiti G, Iezzi G, Piattelli A, Mortellaro C. Socket Preservation Using a Biomimetic Nanostructured Matrix and Atraumatic Surgical Extraction Technique: *J Craniofac Surg.* juin 2017;28(4):1042-5.
19. Ceccarelli G, Presta R, Benedetti L, Cusella De Angelis MG, Lupi SM, Rodriguez y Baena R. Emerging Perspectives in Scaffold for Tissue Engineering in Oral Surgery. *Stem Cells Int.* 2017;2017:1-11.
20. Avila-Ortiz G, Elangovan S, Kramer KWO, Blanchette D, Dawson DV. Effect of Alveolar Ridge Preservation after Tooth Extraction: A Systematic Review and Meta-analysis. *J Dent Res.* oct 2014;93(10):950-8.
21. Majzoub J, Ravida A, Starch-Jensen T, Tattan M, Suárez-López del Amo F. The Influence of Different Grafting Materials on Alveolar Ridge Preservation: a Systematic Review. *J Oral Maxillofac Res.* 5 sept 2019
22. Sisti A, Canullo L, Mottola MP, Covani U, Barone A, Botticelli D. Clinical evaluation of a ridge augmentation procedure for the severely resorbed alveolar socket: multicenter randomized controlled trial, preliminary results. *Clin Oral Implants Res.* mai 2012;23(5):526-35.
23. Llanos AH, Sapata VM, Jung RE, Hämmerle CH, Thoma DS, César Neto JB, et al. Comparison between two bone substitutes for alveolar ridge preservation after tooth extraction: Cone-beam computed tomography results of a non-inferiority randomized controlled trial. *J Clin Periodontol.* mars 2019;46(3):373-81.
24. Cardaropoli D, Tamagnone L, Roffredo A, Maria AD, Gaveglio L. Alveolar Ridge Preservation Using Tridimensional Collagen Matrix and Deproteinized Bovine Bone Mineral in the Esthetic Area: A CBCT and Histologic Human Pilot Study. *Restorative Dent.* 2018;38:8.
25. Natale Júnior V, Souza FÁ, Vedovatto E, Nishioka RS, Poli PP, Carvalho PSP de. Preservation of Dental Sockets Filled with Composite Bovine Bone. A Single-Blind Randomized Clinical Trial. *Braz Dent J.* déc 2018;29(6):583-91.
26. Kim Y-K, Yun P-Y, Lee H-J, Ahn J-Y, Kim S-G. Ridge Preservation of the Molar Extraction Socket Using Collagen Sponge and Xenogeneic Bone Grafts. *Implant Dent.* août 2011;20(4):267-72.

27. Nart J, Barallat L, Jimenez D, Mestres J, Gómez A, Carrasco MA, et al. Radiographic and histological evaluation of deproteinized bovine bone mineral vs. deproteinized bovine bone mineral with 10% collagen in ridge preservation. A randomized controlled clinical trial. *Clin Oral Implants Res.* juill 2017;28(7):840-8.
28. Lai VJ, Michalek JE, Liu Q, Mealey BL. Ridge preservation following tooth extraction using bovine xenograft compared with porcine xenograft: A randomized controlled clinical trial. *J Periodontol.* mars 2020;91(3):361-8.
29. Tomasi C, Donati M, Cecchinato D, Szathvary I, Corrà E, Lindhe J. Effect of socket grafting with deproteinized bone mineral: An RCT on dimensional alterations after 6 months. *Clin Oral Implants Res.* mai 2018;29(5):435-42.
30. Iorio-Siciliano V, Ramaglia L, Blasi A, Bucci P, Nuzzolo P, Riccitiello F, et al. Dimensional changes following alveolar ridge preservation in the posterior area using bovine-derived xenografts and collagen membrane compared to spontaneous healing: a 6-month randomized controlled clinical trial. *Clin Oral Investig.* févr 2020;24(2):1013-23.
31. Barone A, Toti P, Quaranta A, Alfonsi F, Cucchi A, Calvo-Guirado JL, et al. Volumetric analysis of remodelling pattern after ridge preservation comparing use of two types of xenografts. A multicentre randomized clinical trial. *Clin Oral Implants Res.* nov 2016;27(11):e105-15.
32. Barone A, Toti P, Piattelli A, Iezzi G, Derchi G, Covani U. Extraction Socket Healing in Humans After Ridge Preservation Techniques: Comparison Between Flapless and Flapped Procedures in a Randomized Clinical Trial. *J Periodontol.* janv 2014;85(1):14-23.
33. Jung RE, Philipp A, Annen BM, Signorelli L, Thoma DS, Hämmerle CHF, et al. Radiographic evaluation of different techniques for ridge preservation after tooth extraction: a randomized controlled clinical trial. *J Clin Periodontol.* janv 2013;40(1):90-8.
34. Machtei EE, Mayer Y, Horwitz J, Zigdon-Giladi H. Prospective randomized controlled clinical trial to compare hard tissue changes following socket preservation using alloplasts, xenografts vs no grafting: Clinical and histological findings. *Clin Implant Dent Relat Res.* févr 2019;21(1):14-20.
35. Kotsakis GA, Salama M, Chrepa V, Hinrichs JE, Gaillard P. A Randomized, Blinded, Controlled Clinical Study of Particulate Anorganic Bovine Bone Mineral and Calcium Phosphosilicate Putty Bone Substitutes for Socket Preservation. *Int J Oral Maxillofac Implants.* 2014;29(1):141-51.
36. Barone A, Toti P, Menchini-Fabris G-B, Derchi G, Marconcini S, Covani U. Extra oral digital scanning and imaging superimposition for volume analysis of bone remodeling after tooth extraction with and without 2 types of particulate porcine mineral insertion: A randomized controlled trial: BARONE et al. *Clin Implant Dent Relat Res.* août 2017;19(4):750-9.
37. Serrano Méndez CA, Lang NP, Caneva M, Ramírez Lemus G, Mora Solano G, Botticelli D. Comparison of allografts and xenografts used for alveolar ridge preservation. A clinical and histomorphometric RCT in humans: SERRANO MÉNDEZ et al. *Clin Implant Dent Relat Res.* août 2017;19(4):608-15.
38. Iorio-Siciliano V, Blasi A, Nicolò M, Iorio-Siciliano A, Riccitiello F, Ramaglia L. Clinical Outcomes of Socket Preservation Using Bovine-Derived Xenograft Collagen and Collagen Membrane Post-Tooth Extraction: A 6-Month Randomized Controlled Clinical Trial. *Int J Periodontics Restorative Dent.* sept 2017;37(5):e290-6.

39. Stumbras A, Galindo-Moreno P, Januzis G, Juodzbaly G. Three-dimensional analysis of dimensional changes after alveolar ridge preservation with bone substitutes or plasma rich in growth factors: Randomized and controlled clinical trial. *Clin Implant Dent Relat Res*. févr 2020;23(1):96-106.
40. Santana R, Gyurko R, Kanasi E, Xu WP, Dibart S. Synthetic polymeric barrier membrane associated with blood coagulum, human allograft, or bovine bone substitute for ridge preservation: a randomized, controlled, clinical and histological trial. *Int J Oral Maxillofac Surg*. mai 2019;48(5):675-83.
41. Cardaropoli D, Tamagnone L, Roffredo A, Gaveglio L, Cardaropoli G. Socket Preservation Using Bovine Bone Mineral and Collagen Membrane: A Randomized Controlled Clinical Trial with Histologic Analysis. *Int J Periodontics Restorative Dent*. 2012 Aug;32(4):421-30
42. Mardas N, Chadha V, Donos N. Alveolar ridge preservation with guided bone regeneration and a synthetic bone substitute or a bovine-derived xenograft: a randomized, controlled clinical trial: Alveolar ridge preservation. *Clin Oral Implants Res*. 20 avr 2010;21(7):688-98.
43. Gholami GA, Najafi B, Mashhadiabbas F, Goetz W, Najafi S. Clinical, histologic and histomorphometric evaluation of socket preservation using a synthetic nanocrystalline hydroxyapatite in comparison with a bovine xenograft: a randomized clinical trial. *Clin Oral Implants Res*. oct 2012;23(10):1198-204.
44. Fernandes P, Muglia V, Reino D, Maia L, Grisi M, de Souza S, et al. Socket Preservation Therapy with Acellular Dermal Matrix and Mineralized Bone Allograft After Tooth Extraction in Humans: A Clinical and Histomorphometric Study. *Int J Periodontics Restorative Dent*. mars 2016;36(2):e16-25.
45. Avila-Ortiz G, Rodriguez JC, Rudek I, Benavides E, Rios H, Wang H-L. Effectiveness of Three Different Alveolar Ridge Preservation Techniques: A Pilot Randomized Controlled Trial. *Restorative Dent*. 2014;34(4):14.
46. Demetter RS, Calahan BG, Mealey BL. Histologic Evaluation of Wound Healing After Ridge Preservation With Cortical, Cancellous, and Combined Cortico-Cancellous Freeze-Dried Bone Allograft: A Randomized Controlled Clinical Trial. *J Periodontol*. sept 2017;88(9):860-8.
47. Corning PJ, Mealey BL. Ridge preservation following tooth extraction using mineralized freeze-dried bone allograft compared to mineralized solvent-dehydrated bone allograft: A randomized controlled clinical trial. *J Periodontol*. févr 2019;90(2):126-33.
48. Whetman J, Mealey BL. Effect of Healing Time on New Bone Formation After Tooth Extraction and Ridge Preservation With Demineralized Freeze-Dried Bone Allograft: A Randomized Controlled Clinical Trial. *J Periodontol*. sept 2016;87(9):1022-9.
49. Nelson AC, Mealey BL. A randomized controlled trial on the impact of healing time on wound healing following ridge preservation using a 70%/30% combination of mineralized and demineralized freeze-dried bone allograft. *J Periodontol*. oct 2020;91(10):1256-63.
50. Walker CJ, Prihoda TJ, Mealey BL, Lasho DJ, Noujeim M, Huynh-Ba G. Evaluation of Healing at Molar Extraction Sites With and Without Ridge Preservation: A Randomized Controlled Clinical Trial. *J Periodontol*. mars 2017;88(3):241-9.

51. Toloue SM, Chesnoiu-Matei I, Blanchard SB. A Clinical and Histomorphometric Study of Calcium Sulfate Compared With Freeze-Dried Bone Allograft for Alveolar Ridge Preservation. *J Periodontol.* juill 2012;83(7):847-55.
52. Poulas E, Greenwell H, Hill M, Morton D, Vidal R, Shumway B, et al. Ridge Preservation Comparing a Socket Allograft Alone to a Socket Allograft Plus a Facial Overlay Xenograft: A Clinical and Histologic Study in Humans. *J Periodontol.* 23 janv 2013;1-13.
53. Mayer Y, Zigdon-Giladi H, Machtei EE. Ridge Preservation Using Composite Alloplastic Materials: A Randomized Control Clinical and Histological Study in Humans: Ridge Preservation Using Composite Alloplastic Materials. *Clin Implant Dent Relat Res.* déc 2016;18(6):1163-70.
54. Nunes FAS, Pignatton TB, Novaes AB, Taba M, Messoria MR, Palioto DB, et al. Evaluation of a bone substitute covered with a collagen membrane for ridge preservation after tooth extraction. Clinical and tomographic randomized controlled study in humans. *Clin Oral Implants Res.* avr 2018;29(4):424-33.
55. Das S, Jhingran R, Bains VK, Madan R, Srivastava R, Rizvi I. Socket preservation by beta-tri-calcium phosphate with collagen compared to platelet-rich fibrin: A clinico-radiographic study. *Eur J Dent.* avr 2016;10(02):264-76.
56. Domenica Laurito, Marco Lollobrigida, Francesca Gianni, Sandro Bosco, Luca Lamazza, Alberto De Biase. Alveolar Ridge Preservation with nc-HA and d-PTFE Membrane: A Clinical, Histologic, and Histomorphometric Study. *Int J Periodontics Restorative Dent.* Avr 2017;37(2):283-290.
57. Tan WL, Wong TLT, Wong MCM, Lang NP. A systematic review of post-extraction alveolar hard and soft tissue dimensional changes in humans. *Clin Oral Implants Res.* févr 2012;23:1-21.
58. Lindhe J, Cecchinato D, Donati M, Tomasi C, Liljenberg B. Ridge preservation with the use of deproteinized bovine bone mineral. *Clin Oral Implants Res.* juill 2014;25(7):786-90.
59. Milani S, Dal Pozzo L, Rasperini G, Sforza C, Dellavia C. Deproteinized bovine bone remodeling pattern in alveolar socket: a clinical immunohistological evaluation. *Clin Oral Implants Res.* mars 2016;27(3):295-302.
60. Barone A, Toti P, Quaranta A, Alfonsi F, Cucchi A, Negri B, et al. Clinical and Histological changes after ridge preservation with two xenografts: preliminary results from a multicentre randomized controlled clinical trial. *J Clin Periodontol.* févr 2017;44(2):204-14.
61. Guarnieri R, Testarelli L, Stefanelli L, De Angelis F, Mencio F, Pompa G, et al. Bone Healing in Extraction Sockets Covered With Collagen Membrane Alone or Associated With Porcine-Derived Bone Graft: a Comparative Histological and Histomorphometric Analysis. *J Oral Maxillofac Res.* 31 déc 2017;8(4).
62. Calasans-Maia M, Resende R, Fernandes G, Calasans-Maia J, Alves AT, Granjeiro JM. A randomized controlled clinical trial to evaluate a new xenograft for alveolar socket preservation. *Clin Oral Implants Res.* oct 2014;25(10):1125-30.
63. Shim J-Y, Lee Y, Lim J-H, Jin M-U, Lee J-M, Suh J-Y, et al. Comparative Evaluation of Recombinant Human Bone Morphogenetic Protein-2/Hydroxyapatite and Bovine Bone for New Bone Formation in Alveolar Ridge Preservation. *Implant Dent.* déc 2018;27(6):623-9.

64. Mahesh L, Venkataraman N, Shukla S, Prasad H, Kotsakis GA. Alveolar Ridge Preservation With the Socket-Plug Technique Utilizing an Alloplastic Putty Bone Substitute or a Particulate Xenograft: A Histological Pilot Study. *J Oral Implantol.* 1 avr 2015;41(2):178-83.
65. Beck TM, Mealey BL. Histologic Analysis of Healing After Tooth Extraction With Ridge Preservation Using Mineralized Human Bone Allograft. *J Periodontol.* déc 2010;81(12):1765-72.
66. Duong M, Mealey BL, Walker C, Al-Harathi S, Prihoda TJ, Huynh-Ba G. Evaluation of healing at molar extraction sites with and without ridge preservation: A three-arm histologic analysis. *J Periodontol.* janv 2020;91(1):74-82.
67. Wen S, Barootchi S, Huang W, Wang H. Time analysis of alveolar ridge preservation using a combination of mineralized bone-plug and dense-polytetrafluoroethylene membrane: A histomorphometric study. *J Periodontol.* févr 2020;91(2):215-22.
68. Clark D, Rajendran Y, Paydar S, Ho S, Cox D, Ryder M, et al. Advanced platelet-rich fibrin and freeze-dried bone allograft for ridge preservation: A randomized controlled clinical trial. *J Periodontol.* avr 2018;89(4):379-87.
69. Saito H, Couso-Queiruga E, Shiao HJ, Stuhr S, Prasad H, Allareddy TV, et al. Evaluation of poly lactic-co-glycolic acid-coated β -tricalcium phosphate for alveolar ridge preservation: A multicenter randomized controlled trial. *J Periodontol.* avr 2020;92(4):524-35.
70. Canullo L, Pellegrini G, Canciani E, Heinemann F, Galliera E, Dellavia C. Alveolar socket preservation technique: Effect of biomaterial on bone regenerative pattern. *Ann Anat - Anat Anz.* juill 2016;206:73-9.
71. De Tullio I, Caputi S, Perfetti G, Mavriqi L, Wismeijer D, Traini T. A Human Clinical and Histomorphometrical Study on Different Resorbable and Non-Resorbable Bone Substitutes Used in Post-Extractive Sites. Preliminary Results. *Materials.* 28 juill 2019;12(15):2408.
72. Flores Fraile J, López-Valverde N, García de Castro Andrews A, Santos Marino J, Ramírez J, Gómez de Diego R, et al. Safety and Efficacy of a New Synthetic Material Based on Monetite, Silica Gel, PS-Wallastonite, and a Hydroxyapatite Calcium Deficient: A Randomized Comparative Clinic Trial. *Medicina (Mex).* 21 janv 2020;56(2):46.
73. Natto Z, Yaghmoor W, Bannuru R, Nevins M. Identification and Efficacy Ranking of Allograft and Xenograft for Extraction and Ridge Preservation Procedures. *Int J Periodontics Restorative Dent.* sept 2017;37(5):e253-60.
74. Chappuis V, Araújo MG, Buser D. Clinical relevance of dimensional bone and soft tissue alterations post-extraction in esthetic sites. *Periodontol 2000.* févr 2017;73(1):73-83.
75. Neema Bakhshalian, Marcelo Freire, Seiko Min, Ivy Wu, Homayoun H Zadeh. Retrospective Analysis of the Outcome of Ridge Preservation with Anorganic Bovine Bone Minerals: Microcomputed Tomographic Assessment of Wound Healing in Grafted Extraction Sockets. *Int J Periodontics Restorative Dent.* J periodontics. Feb 2015;38(1):103-111
76. Brownfield LA, Weltman RL. Ridge Preservation With or Without an Osteoinductive Allograft: A Clinical, Radiographic, Micro-Computed Tomography, and Histologic Study Evaluating Dimensional Changes and New Bone Formation of the Alveolar Ridge. *J Periodontol.* mai 2012;83(5):581-9.

77. Bassir S, Alhareky M, Wangsrimongkol B, Jia Y, Karimbux N. Systematic Review and Meta-Analysis of Hard Tissue Outcomes of Alveolar Ridge Preservation. *Int J Oral Maxillofac Implants*. sept 2018;33(5):979-94.
78. Vignoletti F, Matesanz P, Rodrigo D, Figuero E, Martin C, Sanz M. Surgical protocols for ridge preservation after tooth extraction. A systematic review. *Clin Oral Implants Res*. févr 2012;23:22-38.
79. Jambhekar S, Kernen F, Bidra AS. Clinical and histologic outcomes of socket grafting after flapless tooth extraction: A systematic review of randomized controlled clinical trials. *J Prosthet Dent*. mai 2015;113(5):371-82.
80. de Carvalho Formiga M, Dayube URC, Chiapetti CK, de Rossi Figueiredo D, Shibli JA. Socket Preservation Using a (Dense) PTFE Barrier with or without Xenograft Material: A Randomized Clinical Trial. *Materials*. 8 sept 2019;12(18):2902.
81. Mally Perelman-Karmon, Avital Kozlovsky, Roman Liloy, Zvi Artzi. Socket Site Preservation Using Bovine Bone Mineral With and Without a Bioresorbable Collagen Membrane. *Int J Periodontics Restorative Dent*. Aug 2012;32(4):459-65.
82. Ab TK, T. CN, Ps GD, Triveni MG, Mehta DS. A clinico-radiographic and histomorphometric analysis of alveolar ridge preservation using calcium phosphosilicate, PRF, and collagen plug. *Maxillofac Plast Reconstr Surg*. déc 2019;41(1):32.
83. Scheyer ET, Heard R, Janakievski J, Mandelaris G, Nevins ML, Pickering SR, et al. A randomized, controlled, multicentre clinical trial of post-extraction alveolar ridge preservation. *J Clin Periodontol*. déc 2016;43(12):1188-99.
84. Horowitz R, Holtzclaw D, Rosen PS. A Review on Alveolar Ridge Preservation Following Tooth Extraction. *J Evid Based Dent Pract*. sept 2012;12(3):149-60.

SERMENT D'HIPPOCRATE MODIFIÉ ET ACTUALISÉ POUR LES MÉDECINS DENTISTES

Au moment d'être admis à exercer une profession médicale, je promets et je jure d'être fidèle aux lois de l'honneur et de la probité.

Mon premier souci sera de préserver, de promouvoir ou de rétablir la santé dans toutes ses dimensions, physique et mentale, personnelle et sociale.

Pour cela, je travaillerai en partenariat respectueux avec mes confrères et avec toutes les autres professions qui partagent les mêmes objectifs.

J'aiderai les autorités sanitaires dans leurs efforts pour préserver et améliorer la santé de la population.

Je ne permettrai pas que des considérations de religion, d'ethnie, de classe sociale ou de revenus viennent s'interposer entre mes patients et moi.

Je donnerai mes soins à l'indigent et à quiconque me les demandera.

J'aurai comme objectif de prodiguer à mes patients les soins reconnus comme les plus efficaces par les sciences médicales du moment.

Je ne me laisserai pas influencer par la soif du gain.

Je préserverai l'indépendance nécessaire à l'accomplissement de ces missions.

Je n'entreprendrai rien qui dépasse mes compétences et je considérerai comme un devoir absolu de perfectionner sans cesse celles-ci.

Je respecterai toutes les personnes, et leur autonomie.

J'informerai les patients des décisions envisagées, de leurs raisons et de leurs conséquences. Je tiendrai compte de leurs choix et de leurs préférences pour leur procurer la qualité de vie la meilleure. Je ne ferai rien pour forcer leur conscience.

Je garderai à mes maîtres le respect et la reconnaissance qui leur sont dus.

J'apporterai mon aide à mes confrères ainsi qu'à leurs familles dans l'adversité.

Que les hommes et mes confrères m'accordent leur estime si je suis fidèle à mes promesses.

Que je sois couverte d'opprobre et méprisée si j'y manque.

UFR D'ODONTOLOGIE DE RENNES	N°
GOASDOUE Baptiste - BUREAU Amaury - Apport des biomatériaux dans la gestion de l'os alvéolaire post-extractionnelle. Revue de la littérature.	
31f, tabl.4, 30 cm.- Thèse : Odontologie ; Rennes 1; 2021 ; N°	
<p>Résumé Objectifs : Après une avulsion dentaire, l'absence de stimulation biomécanique entraîne des changements physiologiques de l'os alvéolaire. Le but de cette revue de littérature est d'analyser le comportement biologique de trois biomatériaux (xénogène, allogène et alloplastique) dans la préservation de la crête alvéolaire après extraction d'une dent. Les dynamiques dimensionnelle et histologique de l'alvéole comblée seront étudiées pour chaque biomatériau. Matériels et Méthodes : Des recherches ont été réalisées dans les bases de données MEDLINE et Cochrane Library. Les données concernant l'évolution volumétrique et histologique d'une alvéole ont été extraites et analysées. Résultats : Un total de cinquante et une références a été retenu, intéressant près de 1000 sites chirurgicaux. L'os xénogène, allogène et alloplaste ont été les biomatériaux utilisés pour le comblement alvéolaire. La résorption alvéolaire verticale et horizontale était respectivement de -20,76% et -15,82% pour l'os xénogène, de -6,12% et -13,84% pour l'os allogène et de -7,52% et -21,69% pour l'alloplaste. Au niveau histologique, l'os néoformé, la greffe résiduelle et le tissu non minéralisé étaient respectivement de 30,74%, 19,93% et 44,98% pour l'os xénogène, de 34,35%, 20,26% et 41,91% pour l'os allogène et de 32,23%, 16,6% et 43,08% pour l'alloplaste. Conclusion : Il semblerait que la résorption verticale soit plus importante lorsque l'alvéole cicatrise naturellement ou lorsqu'on utilise de l'os xénogénique plutôt que de l'os allogène ou des matériaux alloplastiques. Par ailleurs, la résorption horizontale semble moins marquée après gestion alvéolaire quel que soit le biomatériau, par rapport à la cicatrisation naturelle. D'un point de vue histologique, aucune différence d'intégration biologique n'est observée.</p>	
Rubrique de classement : Odontologie Chirurgicale et Implantologie	
Mots-clés : Préservation alvéolaire, biomatériaux, autogreffe, xéno greffe, allogreffe, alloplaste, résorption osseuse, implant dentaire	
Mots-clés anglais MeSH : socket preservation, biomaterial, alveolar ridge preservation, autograft, xenograft, allograft, alloplastic, allogenic, bone resorption, dental implant.	
Président : Assesseurs : JURY :	Monsieur CATHELINÉAU Guy [Professeur Emérite] Monsieur LIMBOUR Patrick [MCU-PH] [Directeur de thèse] Madame DAVIT-BEAL Tiphaine [PU-PH] [Membre du jury] Madame BINET Sophie [Membre du jury] Monsieur MURDEN Krisnen [Membre du jury]
Adresses des auteurs :	