



HAL
open science

Utilisation de l'impression 3D dans la médecine vétérinaire des nouveaux animaux de compagnie et de la faune sauvage

Benjamin Corlay

► To cite this version:

Benjamin Corlay. Utilisation de l'impression 3D dans la médecine vétérinaire des nouveaux animaux de compagnie et de la faune sauvage. Médecine vétérinaire et santé animale. 2022. dumas-03957523

HAL Id: dumas-03957523

<https://dumas.ccsd.cnrs.fr/dumas-03957523v1>

Submitted on 26 Jan 2023

HAL is a multi-disciplinary open access archive for the deposit and dissemination of scientific research documents, whether they are published or not. The documents may come from teaching and research institutions in France or abroad, or from public or private research centers.

L'archive ouverte pluridisciplinaire **HAL**, est destinée au dépôt et à la diffusion de documents scientifiques de niveau recherche, publiés ou non, émanant des établissements d'enseignement et de recherche français ou étrangers, des laboratoires publics ou privés.

UTILISATION DE L'IMPRESSION 3D DANS LA MEDECINE VETERINAIRE DES NOUVEAUX ANIMAUX DE COMPAGNIE ET DE LA FAUNE SAUVAGE

THESE D'EXERCICE

pour obtenir le titre de
DOCTEUR VETERINAIRE

DIPLOME D'ETAT

*présentée et soutenue publiquement
devant l'Université Paul-Sabatier de Toulouse*

par

CORLAY Benjamin, Richard

Directeur de thèse : M. Benjamin CARTIAUX

JURY

PRESIDENT :
M. Giovanni MOGICATO

Professeur à l'Ecole Nationale Vétérinaire de TOULOUSE

ASSESEURS :
M. Benjamin CARTIAUX
M. Guillaume LE LOC'H

Maître de Conférences à l'Ecole Nationale Vétérinaire de TOULOUSE
Maître de Conférences à l'Ecole Nationale Vétérinaire de TOULOUSE

**Ministère de l'Agriculture et de l'Alimentation
ÉCOLE NATIONALE VÉTÉRINAIRE DE TOULOUSE**

Liste des directeurs/assesseurs de thèse de doctorat vétérinaire

Directeur : Professeur Pierre SANS

PROFESSEURS CLASSE EXCEPTIONNELLE

- M. **BERTAGNOLI Stéphane**, *Pathologie infectieuse*
- M. **BOUSQUET-MELOU Alain**, *Pharmacologie, thérapeutique*
- M. **BRUGERE Hubert**, *Hygiène et industrie des aliments d'origine animale*
- Mme **CHASTANT-MAILLARD Sylvie**, *Pathologie de la reproduction*
- M. **CONCORDET Didier**, *Mathématiques, statistiques, modélisation*
- M. **DELVERDIER Maxence**, *Anatomie pathologique*
- M. **ENJALBERT Francis**, *Alimentation*
- Mme **GAYRARD-TROY Véronique**, *Physiologie de la reproduction, endocrinologie*
- Mme **HAGEN-PICARD Nicole**, *Pathologie de la reproduction*
- M. **MEYER Gilles**, *Pathologie des ruminants*
- M. **SHELCHER François**, *Pathologie médicale du bétail et des animaux de basse-cour*
- Mme **TRUMEL Catherine**, *Biologie médicale animale et comparée*

PROFESSEURS 1^{ère} CLASSE

- M. **BAILLY Jean-Denis**, *Hygiène et industrie des aliments*
- Mme **BOURGES-ABELLA Nathalie**, *Histologie, anatomie pathologique*
- Mme **CADIERGUES Marie-Christine**, *Dermatologie vétérinaire*
- M. **DUCOS Alain**, *Zootecnie*
- M. **FOUCRAS Gilles**, *Pathologie des ruminants*
- M. **GUERIN Jean-Luc**, *Aviculture et pathologie aviaire*
- M. **JACQUIET Philippe**, *Parasitologie et maladies parasitaires*
- Mme **LACROUX Caroline**, *Anatomie pathologique, animaux d'élevage*
- Mme **LETRON-RAYMOND Isabelle**, *Anatomie pathologique*
- M. **LEFEBVRE Hervé**, *Physiologie et thérapeutique*
- M. **MAILLARD Renaud**, *Pathologie des ruminants*

PROFESSEURS 2^{ème} CLASSE

- Mme **BOULLIER Séverine**, *Immunologie générale et médicale*
- M. **CORBIERE Fabien**, *Pathologie des ruminants*
- Mme **DIQUELOU Armelle**, *Pathologie médicale des équidés et des carnivores*
- M. **GUERRE Philippe**, *Pharmacie et toxicologie*
- Mme **MEYNADIER Annabelle**, *Alimentation animale*
- M. **MOGICATO Giovanni**, *Anatomie, imagerie médicale*
- Mme **PAUL Mathilde**, *Epidémiologie, gestion de la santé des élevages avicoles*
- M. **RABOISSON Didier**, *Médecine de population et économie de la santé animale*
- M. **VOLMER Romain**, *Microbiologie et infectiologie*

MAITRES DE CONFERENCES HORS CLASSE

- M. **BERGONIER Dominique**, *Pathologie de la reproduction*
- Mme **BIBBAL Delphine**, *Hygiène et industrie des denrées alimentaires d'origine animale*
- Mme **CAMUS Christelle**, *Biologie cellulaire et moléculaire*
- M. **JAEG Jean-Philippe**, *Pharmacie et toxicologie*
- M. **LYAZRHI Faouzi**, *Statistiques biologiques et mathématiques*
- M. **MATHON Didier**, *Pathologie chirurgicale*
- Mme **PALIERNE Sophie**, *Chirurgie des animaux de compagnie*
- Mme **PRIYMENKO Nathalie**, *Alimentation*

MAITRES DE CONFERENCES CLASSE NORMALE

- M. **ASIMUS Erik**, *Pathologie chirurgicale*
- Mme **BRET Lydie**, *Physique et chimie biologiques et médicales*
- Mme **BOUHSIRA Emilie**, *Parasitologie, maladies parasitaires*
- M. **CARTIAUX Benjamin**, *Anatomie, imagerie médicale*
- M. **CONCHOU Fabrice**, *Imagerie médicale*
- Mme **DANIELS Hélène**, *Immunologie, bactériologie, pathologie infectieuse*
- Mme **DAVID Laure**, *Hygiène et industrie des aliments*
- M. **DIDIMO IMAZAKI Pedro**, *Hygiène et industrie des aliments*
- M. **DOUET Jean-Yves**, *Ophthalmologie vétérinaire et comparée*
- Mme **FERRAN Aude**, *Physiologie*
- Mme **GRANAT Fanny**, *Biologie médicale animale*
- Mme **JOURDAN Géraldine**, *Anesthésie, analgésie*
- M. **JOUSSERAND Nicolas**, *Médecine interne des animaux de compagnie*
- Mme **LALLEMAND Elodie**, *Chirurgie des équidés*
- Mme **LAVOUE Rachel**, *Médecine Interne*
- M. **LE LOC'H Guillaume**, *Médecine zoologique et santé de la faune sauvage*
- M. **LIENARD Emmanuel**, *Parasitologie et maladies parasitaires*
- Mme **MEYNAUD-COLLARD Patricia**, *Pathologie chirurgicale*
- Mme **MILA Hanna**, *Elevage des carnivores domestiques*
- M. **NOUVEL Laurent**, *Pathologie de la reproduction*
- M. **VERGNE Timothée**, *Santé publique vétérinaire, maladies animales réglementées*
- Mme **WARET-SZKUTA Agnès**, *Production et pathologie porcine*
- Mme **PALIERNE Sophie**, *Pathologie chirurgicale*
- M. **GAIDE Nicolas**, *Anatomie Pathologique*

INGENIEURS DE RECHERCHE

- M. **AUMANN Marcel**, *Urgences, soins intensifs*
- M. **AUVRAY Frédéric**, *Santé digestive, pathogénie et commensalisme des entérobactéries*
- M. **CASSARD Hervé**, *Pathologie des ruminants*
- M. **CROVILLE Guillaume**, *Virologie et génomique cliniques*
- Mme **DEBREUQUE Maud**, *Médecine interne des animaux de compagnie*
- Mme **DIDIER Caroline**, *Anesthésie, analgésie*
- Mme **DUPOUY GUIRAUTE Véronique**, *Innovations thérapeutiques et résistances*
- Mme **GAILLARD Elodie**, *Urgences, soins intensifs*
- Mme **GEFFRE Anne**, *Biologie médicale animale et comparée*
- Mme **GRISEZ Christelle**, *Parasitologie et maladies parasitaires*
- Mme **JEUNESSE Elisabeth**, *Bonnes pratiques de laboratoire*
- Mme **PRESSANTI Charline**, *Dermatologie vétérinaire*
- M. **RAMON PORTUGAL Félipe**, *Innovations thérapeutiques et résistances*
- M. **REYNOLDS Brice**, *Médecine interne des animaux de compagnie*
- Mme **ROUCH BUCK Pétra**, *Médecine préventive*
- M. **DELPONT Mattias**, *Clinique Aviaire*
- Mme **POUJADE Agnès**, *Anatomie pathologique Vétérinaire*
- Mme **LAYSSOL-LAMOUR Catherine**, *Imagerie Médicale*
- Mme **SAADA Chloé**, *Gestion intégrée de la santé des ruminants*

Remerciements

A Monsieur le Professeur Giovanni Mogenicato,

Professeur de l'École Nationale Vétérinaire de Toulouse

Anatomie – Imagerie médicale

Pour m'avoir fait l'honneur d'accepter la présidence de ce jury de thèse,

Hommages respectueux.

A Monsieur le Docteur Benjamin Cartiaux

Maître de conférences de l'École Nationale Vétérinaire de
Toulouse

Anatomie – Imagerie médicale

Pour m'avoir fait l'honneur d'accepter d'être mon directeur de thèse, pour le temps précieux passé à mes côtés, pour les conseils et la bienveillance avec lesquelles vous m'avez guidé à travers ce travail

A Monsieur le Docteur Guillaume Le Loc'h

Maître de conférences de l'École Nationale Vétérinaire de
Toulouse

Médecine zoologique et santé de la faune sauvage

Pour avoir accepté d'être assesseur de ma thèse, pour votre disponibilité et vos conseils et votre soutien dans mes travaux de recherche, pour votre patience et vos enseignements

Sincères remerciements

Table des matières

Table des abréviations.....	10
Table des figures.....	11
Introduction	13
Le fonctionnement de l'impression 3D	15
1. Les processus et matériaux utilisés	15
a. L'extrusion d'un plastique thermoélastique : le « <i>Fused Deposit Modeling</i> ».....	15
b. La solidification d'un matériau liquide : la photopolymérisation.....	16
c. Le liage de poudre (<i>Power Bed Fusion</i>)	16
d. Comparaison des différents procédés	18
e. Applications actuelles et les améliorations futures de l'impression 3D en médecine humaine 18	
i. L'impression 3D comme outil chirurgical.....	18
ii. L'impression 3D comme outil d'apprentissage	20
iii. Les applications et recherches en cours de développement et les perspectives futures	22
Étude expérimentale et applications de l'impression 3D en médecine vétérinaire des Nouveaux Animaux de Compagnie et de la Faune Sauvage.....	25
1. Conception d'un outil de contention de la tête lors de l'examen clinique d'une tortue	25
a. L'importance de l'accès et de la contention de la tête lors de l'examen clinique	25
b. Objectif du prototype.....	26
c. Réalisation du prototype	27
i. Concept.....	27
ii. Expériences et résultats.....	27
iii. Améliorations par rapport au précédent modèle.....	28
iv. Expériences et résultats.....	28
d. Possibilités d'améliorations, perspectives futures et extrapolations envisagées	29
2. Conception de chaussons dans le cadre du traitement de la pododermatite chez le lapin	31
a. La pododermatite chez le lapin	31
i. Étiologie	31
ii. Traitement.....	31
b. Objectif du prototype.....	33
c. Réalisation du prototype	34
i. Création du prototype et test sur animaux sains	34
ii. Test sur animal atteint de pododermatite	37

d.	Possibilités d'améliorations, perspectives futures et extrapolations envisagées	41
i.	Conception d'une attache pour améliorer la tenue.....	41
ii.	Diminution du temps de fabrication	41
iii.	Simplification de l'acquisition des données.....	42
iv.	Traitement de la pododermatite chez les oiseaux.....	42
e.	Conclusion du projet.....	43
3.	Conception d'une attelle dans le cadre d'une fracture du tibio-tarse chez les oiseaux de petit gabarit sur le modèle d'une attelle de Schroeder-Thomas	45
a.	L'attelle de Schroeder-Thomas	45
i.	Fonctionnement et utilisation	45
ii.	Limites.....	46
b.	Objectif du prototype.....	46
c.	Réalisation du prototype	47
i.	Création du prototype	47
d.	Cas clinique	50
e.	Possibilités d'améliorations, perspectives futures et extrapolations envisagées.....	51
i.	Etude de la variabilité morphologique des oiseaux	51
ii.	Test sur des oiseaux de grand gabarit.....	51
	Conclusion.....	53
	Bibliographie	56
	Résumé.....	58
	Abstract	58

Table des abréviations

Par ordre d'apparition dans le texte,

NAC : Nouveaux animaux de compagnie

FDM : *Fused deposit modeling*

TPU : Thermoplastic Polyurethane

PLA : Polylactic Acid

SLA : Stéréolithographie

2PP : *Two-photon polymerization*

SLS : *Selective Laser Sintering*

SLM : *Selective Laser Melting*

EBM : *Electron Beam Melting*

MPG : Membre pelvien gauche

MPD : Membre pelvien droit

Table des figures

Figure 1 - Processus de fabrication FDM (schéma extrait de Wang et al, 2017)	15
Figure 2- Processus de fabrication SLA (schéma extrait de Wang et al, 2017)	16
Figure 3- Processus de fabrication Power Bed Fusion (schéma extrait de Wang et al, 2017).....	17
Figure 4 - Processus de fabrication par Electron Beam Melting (schéma extrait de Chua et al. 2021).	17
Figure 5 – Répartition des applications de l'impression 3D selon les spécialités chirurgicales (en France à gauche, en Europe à droite, d'après Serrano et al 2020)	19
Figure 6 - Matériel disponible pour chaque groupe de l'étude : matériel cadavérique pour le groupe 1 (image A); matériel imprimé en 3D pour le groupe 2 (image B); mélange de matériel cadavérique et de matériel imprimé en 3D pour le groupe 3 (image C)	21
Figure 7 - Etude sur l'efficacité de l'apprentissage par l'utilisation de l'impression 3D (schéma extrait de Lim et al, 2016)	21
Figure 8 - Présence d'une bulle au niveau des narines et yeux fermés (photo prise en consultation à l'Ecole nationale vétérinaire de Toulouse)	25
Figure 9: Premier prototype de minerve pour tortue en position fermée (A), ouverte (B) et vue du dessous (C).....	27
Figure 13 - Premier prototype de « chaussons » pour le soutien du traitement contre la pododermatite chez le lapin	34
Figure 14 - Mise en place de scotch pour assurer le maintien du prototype au tibia	36
Figure 15 - Évaluation comportementale de Patate après la mise en place des chaussons	37
Figure 17 - Prototypes adaptés à la localisation des lésions de pododermatite sur le membre pelvien droit (A) et le membre pelvien gauche (B) chez Carotte	39
Figure 18 - Evolution des lésions de pododermatite de Carotte à J0, J7 et J12	40
Figure 19 - Exemple de lésions de pododermatite chez un rapace (extrait de Blair 2013).....	43
Figure 20 - Attelle de Schroeder-Thomas en vue crânio-caudale (à gauche) et en vue latérale (à droite) (schéma extrait de Harrison et Lightfoot, 2005)	46
Figure 21 - Premiers prototypes d'attelle de Schroeder-Thomas imprimés en 3D testés.....	47
Figure 22 - Ajustement de la longueur de la tige latérale de l'attelle imprimée en 3D sur des cadavres	48
Figure 23 - Abduction non souhaitée de la patte présentée par la flèche rouge sur l'image de gauche et adaptation du prototype avec un angle de 170° sur l'image de droite	49
Figure 24 - Prototype d'attelle de Schroeder-Thomas imprimée mis en place	50

Introduction

L'impression additive ou impression 3D est une technologie apparue dans les années 60 et démocratisée dans les années 2000 qui permet de créer un objet en trois dimensions par dépôt de matériau couche par couche. D'abord utilisée pour le prototypage et la planification lors de chirurgies ou de constructions, l'impression 3D est aujourd'hui utilisée dans des domaines très variés tels que l'aéronautique, l'industrie, la construction, l'armée et la médecine.

L'impression 3D est aujourd'hui accessible au grand public et permet une diversification des utilisations possibles. Le domaine médical se tourne de plus en plus vers l'utilisation de l'impression 3D comme solution prometteuse aux limites actuelles de la recherche et permettant une production sur mesure, adaptée à chaque patient, à des coûts souvent plus attractifs.

L'utilisation dans le domaine médical s'oriente surtout autour de la planification d'actes chirurgicaux, la création de prothèses et d'orthèses sur-mesure ainsi que pour la formation et l'enseignement, mais la recherche vise aujourd'hui à dépasser les limites techniques et technologiques en créant des tissus biocompatibles. L'état des avancées scientifiques en lien avec l'impression 3D seront résumées, et les principaux procédés utilisés seront expliqués dans la première partie de cette étude.

Dans une deuxième partie, nous montrerons la diversité des applications de l'impression 3D dans la médecine vétérinaire, et plus spécifiquement dans la médecine des nouveaux animaux de compagnie et de la faune sauvage, au travers de 3 projets. Chaque projet offre ainsi une ébauche de solution à des problèmes couramment rencontrés dans la pratique vétérinaire, ou une alternative ergonomique et efficace à moindre coût aux traitements de certaines pathologies ou affections.

Le premier projet traite de la création d'un outil de contention de la tête des tortues, de son intérêt et des applications dérivées. Le second propose un outil thérapeutique utile lors du traitement de la pododermatite chez le lapin ainsi que des applications qui pourraient découler de ces prototypes. Le dernier projet est une ébauche d'alternative à la prise en charge chirurgicale lors d'une fracture du tibio-tarse chez les oiseaux.

Le fonctionnement de l'impression 3D

L'impression 3D est une technologie permettant la fabrication d'un objet par additions successives de couches de matériaux. Cette technologie trouve de nombreuses applications dans le domaine de la santé, humaine comme vétérinaire : bio-impression de tissus et d'organes, fabrication de médicaments, production de dispositifs médicaux sur mesure ou encore dans l'enseignement.

1. Les processus et matériaux utilisés

L'impression 3D ou fabrication additive utilise différents processus de fabrication en fonction de l'objet à concevoir, des matériaux à utiliser et de la fonction qu'il doit remplir. Ces différents procédés de création sont présentés ci-dessous.

a. L'extrusion d'un plastique thermoélastique : le « *Fused Deposit Modeling* »

Le procédé utilisé lors de cette étude est le « *Fused Deposit Modeling* » (FDM). Ce processus fonctionne par extrusion, c'est-à-dire par écoulement de matière liquide ou semi-liquide. Les matériaux utilisés sont le PLA (polylactic acid) ou acide polylactique (provenant de l'amidon de maïs) et le TPU (Thermoplastic Polyurethane) ou élastomères thermoplastiques. Ces deux matériaux sont accessibles, peu coûteux et simples d'utilisation ; le premier permet d'obtenir des objets durs tandis que le deuxième permet d'obtenir des objets plus ou moins souples en fonction de l'épaisseur du filament.

Le filament plastique passe à travers une buse où il est chauffé jusqu'à atteindre un état semi-liquide puis déposé couche par couche. L'ensemble des composants de l'imprimante représentés sur la figure 1 se déplacent horizontalement et verticalement afin de concevoir l'objet en 3 dimensions. Les propriétés physico-chimiques du matériau sont essentielles dans ce procédé : sa thermoélasticité permet d'atteindre l'état semi-liquide nécessaire au dépôt des couches et à leur fusion.

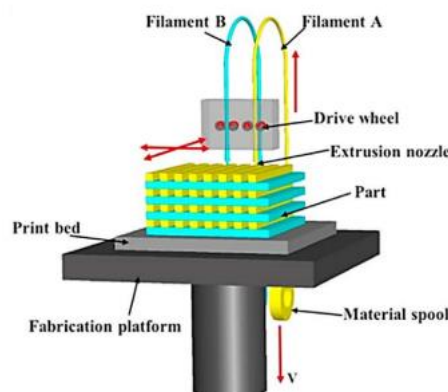


Figure 1 - Processus de fabrication FDM (schéma extrait de Wang et al, 2017)

b. La solidification d'un matériau liquide : la photopolymérisation

À partir d'un matériau liquide contenu dans une cuve, les couches sont solidifiées les unes après les autres selon leur position dans l'espace. La solidification s'opère sur la couche en surface, puis la plateforme de soutien de l'objet en création descend. Ces étapes se répètent jusqu'à ce que l'objet soit conçu.

Parmi ces procédés, on retrouve :

- La stéréolithographie (SLA) utilise un laser, le plus souvent à UV pour solidifier un matériau photosensible. Le procédé de stéréolithographie présenté sur la figure 2 permet l'impression d'objets en plastique, en céramique et de biomatériaux tels que l'acide hyaluronique.

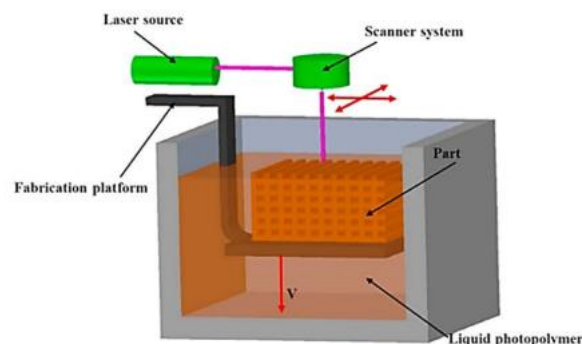


Figure 2- Processus de fabrication SLA (schéma extrait de Wang et al, 2017)

- La 2PP (*two-photon polymerization*) génère des impulsions lumineuses qui consolident le liquide d'un polymère photosensible par absorption de deux photons (Mahmood et al, 2021). Il existe des imprimantes qui permettent un déplacement du faisceau, sans déplacement du support de l'objet. Le procédé 2PP permet la polymérisation de résines photosensibles telles que le plastique et certaines céramiques.

c. Le liage de poudre (*Power Bed Fusion*)

Le principe consiste à faire fondre à l'aide d'un laser les particules de poudre couche par couche tandis qu'un processus d'empilement de ces couches intégré à la machine les lie entre elles (Fina et al, 2018). On distingue deux procédés aux applications différentes en fonction du degré de fusion des particules, représenté sur la figure 3 :

- La *Selective Laser Sintering* (SLS) ou Frittage fait fondre partiellement les particules de poudre.
- La *Selective Laser Melting* (SLM) ou Fusion fait fondre totalement les particules de poudre à des températures plus importantes que la SLS.

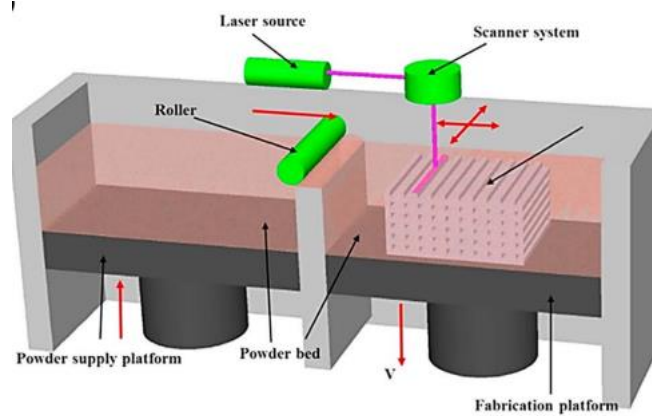


Figure 3- Processus de fabrication Powder Bed Fusion (schéma extrait de Wang et al, 2017)

Ce procédé n'est possible que dans une enceinte aux paramètres contrôlés et doit se faire en absence d'oxygène pour éviter une oxydation du matériau pendant la conception de l'objet.

Le frittage ou SLS permet de travailler avec des poudres de céramiques, de plastiques et des métaux tandis que la fusion ou SLM permet de travailler préférentiellement avec des métaux (Tripathi et al. 2022).

L'*Electron Beam Melting* (EBM) est un procédé qui se différencie des deux précédents par l'utilisation d'un faisceau à électrons plutôt qu'un laser, permettant de travailler avec des poudres de métal pour concevoir des objets résistants, par exemple des prothèses médicales, des implants, des plaques et vis orthopédiques ou encore des stents cardiovasculaires (Tripathi et al. 2022).

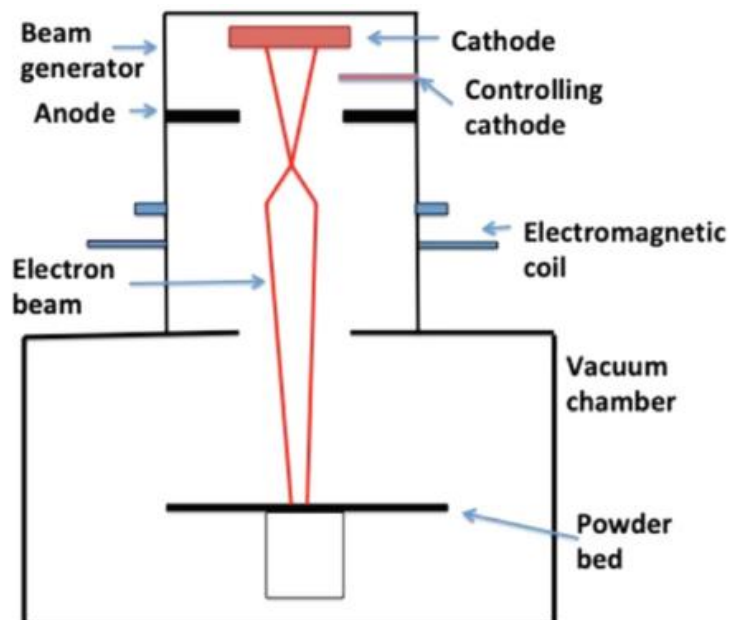


Figure 4 - Processus de fabrication par Electron Beam Melting (schéma extrait de Chua et al. 2021)

d. Comparaison des différents procédés

Tous ces procédés ont des matériaux, des conditions physico-chimiques d'utilisation et des coûts financiers différents qui expliquent leurs domaines d'utilisation. Le tableau suivant résume le fonctionnement des différentes méthodes.

Tableau 1 - Tableau comparatif des différentes méthodes d'impression 3D

Méthode	Matériaux	Utilisation	Intérêts	Contraintes	Précision (µm)
Fused Deposit Modeling	Filaments de polymères plastiques et thermoélastiques	Fabrication rapide de petits objets	Rapide, peu cher, simple	Matériaux limités et rendu « en couches »	50-200
Power bed fusion (SLS, SLM)	Poudres fines compactées Métaux et alliages Certains polymères plastiques Certains céramiques	Biomédical Electroniques Aérospatial Echangeurs de chaleur	Bonne qualité et résolution	Impression lente Coûts élevés	80-250
Stereolithographie (SLA) Two-photon polymerization (2PP)	Résines photosensibles	Prototypage Biomédical (Régénération tissulaire, micro-aiguilles, médicaments)	Bonne qualité et résolution	Impression lente Coûts élevés Matériaux limités	0,1-10

Il existe d'autres procédés en développement ou dont l'utilisation est plus rare ou plus spécifique qui ne seront pas détaillés ici. Le fonctionnement reste similaire avec un matériau qui change d'état à l'aide d'énergie apportée par chaleur ou rayonnement, qui permet de créer un objet couche par couche avec plus ou moins de précision.

e. Applications actuelles et les améliorations futures de l'impression 3D en médecine humaine

i. L'impression 3D comme outil chirurgical

Une des premières utilisations de l'impression 3D dans le domaine médical visait à planifier des chirurgies compliquées (Blaud 2018). La planification d'une chirurgie se fait le plus souvent avec des

images radiographiques, scanner ou IRM. La planification se fait alors avec des informations en deux dimensions. Une acquisition de données à l'aide d'imagerie médicale permet d'imprimer en 3D une réplique exacte du site opératoire et de se représenter l'opération en trois dimensions.

L'accès à l'impression 3D devenant plus accessible et moins onéreuse, de nouvelles utilisations ont vu le jour, comme l'impression d'orthèses, de prothèses, de guides chirurgicaux, voire d'implants.

Une étude de Serrano et al. en 2020 s'est intéressée au recours à l'impression 3D dans le cas de chirurgies compliquées ayant lieu sur le territoire français et européen. En 2016, 47 des 78 établissements contactés y avaient eu recours : 70% de ces centres étaient des centres hospitaliers régionaux. Les services ayant eu recours à l'impression 3D parmi ces 47 établissements sont regroupés dans figure 5.

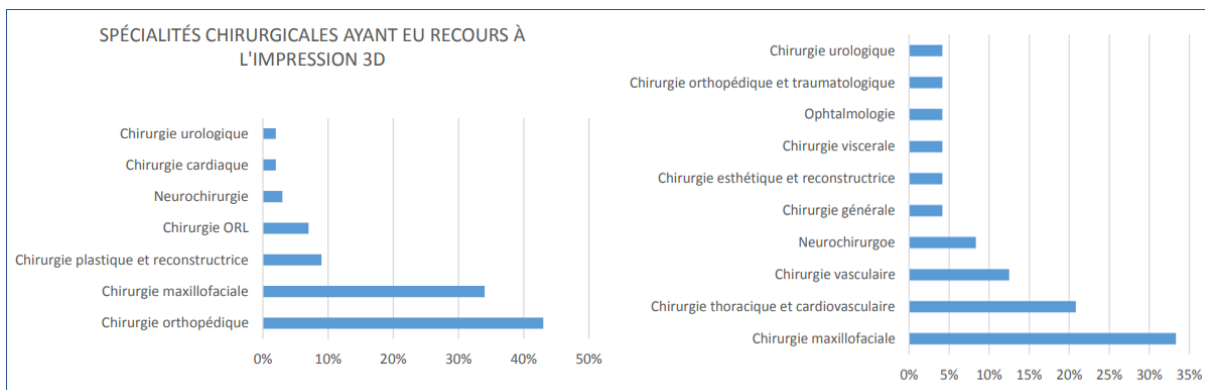


Figure 5 – Répartition des applications de l'impression 3D selon les spécialités chirurgicales (en France à gauche, en Europe à droite, d'après Serrano et al 2020)

Les objets créés ou commandés sont des modèles anatomiques mais aussi des guides chirurgicaux et des implants. Les guides chirurgicaux regroupent des outils sur mesure utilisés lors de chirurgies spécifiques (comme des guides dentaires lors d'extraction multiples).

Cette étude résume dans le tableau ci-dessous les intérêts de l'utilisation de l'impression 3D recensés dans la littérature en fonction de leur utilisation au sein des centres de soins.

Tableau 2 - Répartition globale des avantages cités (tableau extrait de Serrano et al, 2020)

Catégorie	Avantages	
	[n (%)]	Exemples
Planification préopératoire	77 (48.7%)	Visualisation immédiate des malformations
		Meilleure anticipation des difficultés anatomiques
Précision	53 (33.5%)	Formes précises des implants
		Des guides et des modèles précis
		Pas besoin de correction ou de manipulation du modèle
Temps - procédure chirurgicale	52 (32.9%)	Réduction du temps opératoire global
		Augmentation de la rapidité de la procédure chirurgicale
Risques et complications	48 (30.4%)	Réduction de l'incidence des complications postopératoires telles que perte de sang, infection...
		Réduction de l'exposition radiologique des patients pendant l'intervention chirurgicale
Guide peropératoire	38 (24.1%)	Amélioration du positionnement
Résultats pour les patients	25 (15.2%)	Meilleurs résultats chirurgicaux
		Gêne minimale après le traitement
		Meilleurs résultats esthétiques
Coûts	24 (15.2%)	Coût moindre par patient
		Coût réduit par implant/guide/modèle
Enseignement et formation	19 (12.0%)	Outils d'enseignement et de formation
Faisabilité	16 (10.1%)	Aucun équipement requis (fabricant externe)
		Facile à intégrer dans le flux de travail
Propriétés de l'objet obtenu	15 (9.5%)	Bonnes propriétés mécaniques et thermiques
		Facile à utiliser
Temps - préparation	14 (8.9%)	Plus rapide que les techniques conventionnelles de production d'implants

ii. L'impression 3D comme outil d'apprentissage

L'apprentissage de l'anatomie par utilisation de cadavre fait aujourd'hui polémique. En effet, le recours à ces cadavres pose des questions éthiques, de risques sanitaires, et de coûts (McMenamin et al, 2014). L'impression 3D permet à l'aide d'imagerie tomographique et de scanners de reproduire avec plus de précisions et à moindre coût les différentes structures que les modèles plastiques servant d'alternative aux cadavres. Cette méthode permet notamment de reconstituer les cavités (vaisseaux sanguins et voies aériennes par exemple) (McMenamin et al, 2014).

Une étude s'est intéressée à l'utilisation de l'impression 3D dans l'apprentissage dans le domaine médical. Deux groupes ont été testés sur leurs connaissances de l'anatomie cardiaque et les gros vaisseaux qui partent du cœur avant et après une séance en autoapprentissage avec soit des cœurs provenant de cadavres (groupe 1), soit des répliques en 3 dimensions de cœurs et du système artériel

coronaire obtenu par imagerie (groupe 2), soit avec un mélange de cœurs provenant de cadavres et de cœurs imprimés en 3 dimensions (groupe 3) (Lim et al. 2016).

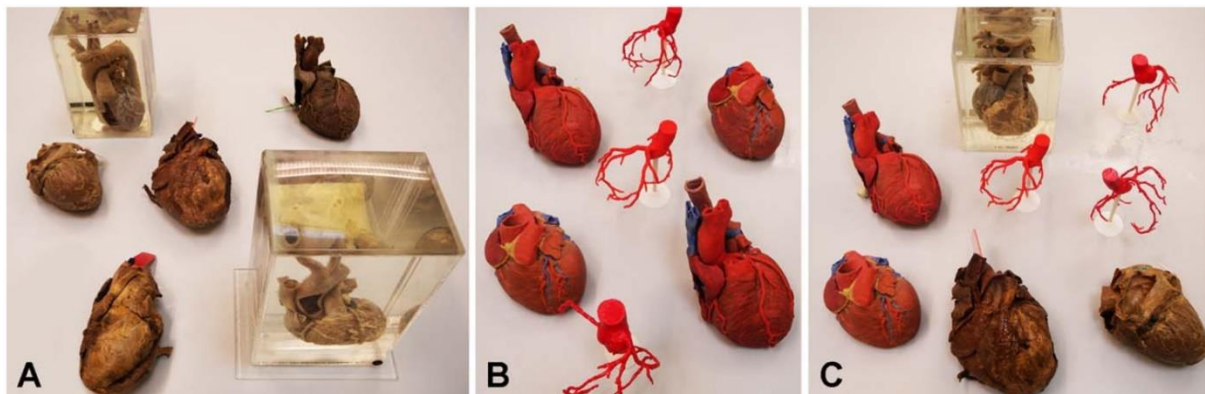


Figure 6 - Matériel disponible pour chaque groupe de l'étude : matériel cadavérique pour le groupe 1 (image A); matériel imprimé en 3D pour le groupe 2 (image B); mélange de matériel cadavérique et de matériel imprimé en 3D pour le groupe 3 (image C)

La figure 7 ci-dessous montre la répartition des groupes et le fonctionnement de l'étude.

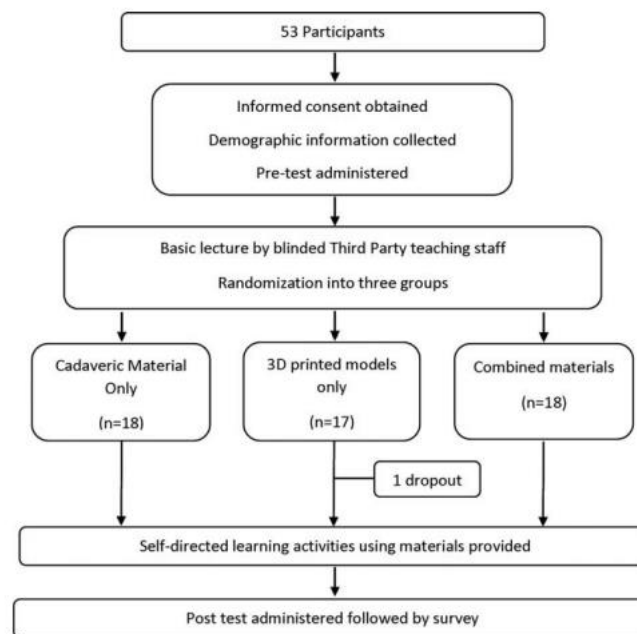


Figure 7 - Etude sur l'efficacité de l'apprentissage par l'utilisation de l'impression 3D (schéma extrait de Lim et al, 2016)

L'analyse des tests pré-session montre que les notes sont statistiquement similaires pour les trois groupes alors que l'analyse des tests post-session montre des différences de progression selon les groupes :

La progression du groupe A et C (utilisant des cœurs de cadavres et des cœurs de cadavres et des modèles 3D respectivement) n'est pas statistiquement significative contrairement à la progression du groupe utilisant uniquement des modèles en 3 dimensions (groupe B) (Lim et al. 2016). Cette étude

montre l'intérêt éthique, économique et éducatif de l'utilisation de l'impression 3D dans l'apprentissage de l'anatomie humaine. L'extrapolation à l'apprentissage de l'anatomie animale multi-espèce en formation vétérinaire semble simple même si aucune étude ne s'y est intéressée pour le moment. Par exemple, l'école nationale vétérinaire de Toulouse propose déjà une salle de simulation permettant aux étudiants de s'entraîner à l'aide de modèles anatomiques diverses construits avec différents matériaux pour recréer aussi fidèlement que possible le modèle vivant. L'impression 3D offrirait une précision et une diversité plus importante des modèles et des matériaux disponibles.

iii. Les applications et recherches en cours de développement et les perspectives futures

La versatilité de l'impression 3D permet d'imaginer une application comme substitut à n'importe quel objet utilisé dans le domaine médical ; il suffirait de trouver le bon matériau en fonction des caractéristiques de l'objet souhaité et d'utiliser une imprimante 3D adaptée. C'est pourquoi les applications et perspectives futures sont infinies. Depuis plusieurs années, la recherche médicale s'intéresse à l'impression 3D pour imprimer des prothèses adaptées à la morphologie des individus, voire des membres ou des organes fonctionnels.

À titre d'exemple, en 2011, un charpentier du nom Richard Van As se voit amputé de plusieurs phalanges suite à un accident. Une collaboration internationale a permis de proposer le premier modèle de main imprimée en 3D fonctionnelle, qui permet de plier les doigts grâce à une flexion du poignet. Des études cherchent aujourd'hui à évaluer le confort de ces prothèses pour améliorer les prototypes existants (Manero et al. 2019).

La conception de tissus biocompatibles a pour objectif de pouvoir imprimer des organes et des tissus fonctionnels et intégrables au corps d'un individu *in vivo* pour réparer ou remplacer des tissus fragilisés ou non fonctionnels (Hann et al. 2019). Le problème rencontré est la conception d'un réseau vasculaire fonctionnel qui permet d'apporter l'oxygène et les nutriments essentiels ainsi que d'évacuer les déchets organiques. Cette création des vaisseaux sanguins se fait par des mécanismes d'angiogenèse *in vivo*. Le système sanguin est composé de vaisseaux de tailles et d'épaisseur différentes dont les pressions sur les parois peuvent être très différentes. Cette variabilité pose problème dans la réplique d'un système sanguin fonctionnel. Plusieurs réseaux vasculaires ont été créés avec succès *in vitro* mais ne permettent pas d'apporter l'oxygène et les nutriments aux cellules situées à une distance de plus 200µm, ce qui n'est pas suffisant à l'échelle d'un organe (Hann et al. 2019). De surcroît, la composition du réseau vasculaire varie d'un organe à l'autre. Ces limitations viennent s'ajouter à l'absence de recul au long terme des prototypes fonctionnels *in vitro* sur la longévité des matériaux et de la différence physique des vaisseaux (taille, élasticité, résistance, etc...) imprimés avec ceux de l'organisme. Néanmoins, les progrès constants en impression 3D de tissus biocompatibles font de cette approche la méthode privilégiée pour la conception de réseaux vasculaires. La recherche collaborative dans ce domaine a ainsi pour objectif futur de répondre à ces problématiques et de concevoir une alternative aux greffes.

Ces différentes applications représentent un échantillon de ce qu'il est possible de faire grâce à l'impression 3D. La recherche en médecine humaine est en avance sur la recherche en médecine vétérinaire. Cette dernière bénéficie cependant des avancées en médecine humaine et toutes ces applications pourraient offrir de nouvelles perspectives pour la médecine vétérinaire.

Le faible coût de ces impressions permet de produire des objets nécessaires à la médecine humaine et vétérinaire et de diminuer l'investissement nécessaire à leur obtention et leur utilisation. La médecine des Nouveaux Animaux de Compagnie et la faune sauvage sont des secteurs où la recherche est moins développée en raison des bénéfices moins importants possibles par rapport à la médecine canine, féline, équine ou rurale.

Contrairement à ces autres domaines de la médecine vétérinaire, la médecine des NACs et de la faune sauvage s'intéresse à une plus grande diversité d'espèces dont les particularités anatomiques et métaboliques nécessiteraient des études ciblées, et dont les prises en charge découlent aujourd'hui encore d'extrapolations depuis des études réalisées sur des animaux appartenant à des espèces « proches ».

Le faible coût de l'impression 3D permet de proposer des solutions ou des alternatives et de s'affranchir des limites posées par l'existence d'un outil ou objet spécifique qui permettrait de prendre en charge l'affection de l'animal : il suffit de l'imprimer dans un matériau adéquat et à la taille adaptée.

De plus, les centres de faune sauvage ne fonctionnent que grâce aux aides de l'Etat et aux donations ; les soins faits aux animaux ne sont pas pris en charge par un propriétaire, ce qui diminue le coût maximal des soins possibles pour un animal donné. Proposer des alternatives à bas coût, rapidement disponibles et sur mesure si nécessaire permet d'allouer un budget plus important et une prise en charge plus adaptée pour chaque animal.

Ainsi, l'impression 3D permet d'optimiser la prise en charge d'un animal nécessitant un outil thérapeutique précis à moindre coût, ce qui s'avère d'autant plus important pour la médecine des NACs et de la faune sauvage dont les moyens financiers sont limités et la recherche est plus lente par rapport aux autres domaines de la médecine vétérinaire.

Étude expérimentale et applications de l'impression 3D en médecine vétérinaire des Nouveaux Animaux de Compagnie et de la Faune Sauvage

1. Conception d'un outil de contention de la tête lors de l'examen clinique d'une tortue

a. L'importance de l'accès et de la contention de la tête lors de l'examen clinique

L'examen clinique d'une tortue est le premier élément qui renseigne sur l'état de santé de l'animal (de Matteis 2004).

Entre autres, l'examen à distance et rapproché de la tête permet d'apporter des éléments cliniques sur une atteinte (Innis 2008):

- Des yeux (fermés, enfoncés, grains noirs ou rouges, écoulements, paupières gonflées, etc...),
- Des narines ou de l'appareil respiratoire (narines bouchées, sécrétion de liquide ou présence de bulles, etc...),
- De la cavité buccale (inflammation, gonflement, dépôts alimentaires ou non, plaques, abcès, etc...),
- Des tympanes (inflammés, présence d'abcès, etc...),
- Du tégument (plaies, couleur anormale, parasites, etc...).

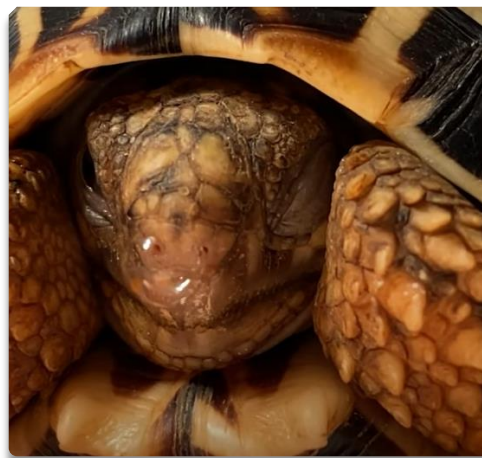

Figure 8 - Présence d'une bulle au niveau des narines et yeux fermés (photo prise en consultation à l'Ecole nationale vétérinaire de Toulouse)

Certains examens complémentaires sont également réalisés au niveau de la tête :

- Le prélèvement de sang chez la tortue se fait au niveau de la queue (veine coccygienne dorsale ou sinus veineux dorsal de la queue) ou au niveau de la tête (veine jugulaire droite, sinus veineux occipitaux).
- Le lavage trachéo-pulmonaire ou trachéo-bronchique sous endoscopie ou non (recherche d'agents infectieux ou parasitaires réfractaires au traitement de première intention) se réalise en gardant la bouche de l'animal ouverte et le cou tendu, pour avoir accès aux voies respiratoires profondes sur un animal anesthésié.
- La pose de sonde d'œsophagostomie permet de réalimenter l'animal et de lui administrer des médicaments comme alternative à la voie orale lorsque le traitement ou la réalimentation dure plusieurs jours à plusieurs semaines.
- Tout autre examen complémentaire spécifique d'une affection précise qui concerne la tête de l'animal, comme des soins de plaies, du gavage, etc...

L'accès à la tête de l'animal est donc indispensable pour la réalisation d'un examen clinique complet et pour la prise en charge de pathologies avec certains examens complémentaires.

Cependant, on retrouve des mécanismes de défense de ces animaux qui rendent l'examen clinique compliqué voire dangereux.

Les tortues terrestres ne sont pas agressives mais peuvent rentrer la tête pour se cacher ou mordre comme mécanismes de défense.

A l'inverse, les tortues aquatiques peuvent se montrer très agressives (Innis 2008). Le risque de morsure est important. Une bonne contention de la tête et le port de gants adaptés est indispensable. On peut aussi citer des tortues semi-aquatiques, les tortues boîtes (genre *Terrapene* américaines ou *Cuora* asiatiques) qui ont la particularité de pouvoir fermer leur plastron et de complètement sceller l'accès à leur tête.

La contention de la tête lors de l'examen clinique consiste à attraper la tête de la tortue à sa base entre pouce et index, et de maintenir le cou tendu. Cette méthode présente l'inconvénient d'exposer les doigts du clinicien à un risque de pincement ou de morsure. Si la tortue parvient à se libérer, le risque qu'elle cache sa tête et rende l'examen clinique impossible est plus important (Innis 2008). De plus, en utilisant une main pour la contention de la tête, il peut être nécessaire d'avoir recours à une personne supplémentaire pour réaliser l'examen clinique ou les examens complémentaires. Si l'animal présente des signes d'agressivité ou lorsque la contention de la tête est impossible, la sédation de l'animal est parfois nécessaire.

b. Objectif du prototype

L'objectif est de créer un outil qui facilite la contention de la tête lors de l'examen clinique et des examens complémentaires, et qui protège le clinicien des risques de morsure. Le prototype doit

permettre d'assurer une contention sûre pour le clinicien, atraumatique pour l'animal et permettant de ne pas avoir recours à l'anesthésie.

c. Réalisation du prototype

i. Concept




Figure 9: Premier prototype de minerve pour tortue en position fermée (A), ouverte (B) et vue du dessous (C)

Le prototype est une minerve composée de deux demi-cylindres rigides enchâssés l'un dans l'autre. Le petit demi-cylindre coulisse par rapport au grand pour former un cylindre unique qui entoure le cou de l'animal. Le cylindre repose contre la plaque cornée nucale de la dossière et la plaque jugulaire du plastron à l'arrière, et repose en arrière de la mandibule à l'avant. L'appui du cylindre sur la carapace empêche l'animal de rentrer la tête.

La mise en place de la minerve se fait par pose de l'outil sur la nuque de l'animal, puis par coulissement du petit demi-cylindre qui ferme la minerve et bloque la tête de l'animal. L'ouverture se fait par coulissage dans l'autre sens du petit cylindre par rapport au grand.

ii. Expériences et résultats

Ce prototype a été testé sur trois tortues de Hermann (*testudo Hermanni*) en bonne santé.

La mesure du diamètre et de la longueur du cou, ainsi que la largeur de l'espace entre la dossière et le plastron permet de réaliser une minerve sur mesure pour chaque individu. Cette fabrication permet de ne tester que la fonctionnalité du prototype ainsi que la mise en place et le retrait pour un clinicien seul, sans prendre en compte les variations de tailles des individus rencontrés en clinique.

La minerve bien que sur mesure ne peut être mise en place sur l'animal. La mise en place nécessite dans un premier temps la contention de la tête de l'animal avec les doigts du clinicien. Ces doigts sont placés à la base de la tête et gênent le bon positionnement de la minerve. L'animal a donc le temps de rentrer la tête lorsque le clinicien retire ses doigts pour positionner correctement la minerve.

Il faut donc un outil de contention qui puisse se mettre en place sans contention digitale préliminaire ou un outil qui prenne en compte les doigts du clinicien dans sa mise en place.

iii. Améliorations par rapport au précédent modèle




Figure 10 : 2^{ème} (à gauche) et 3^{ème} (à droite) prototypes de minerve

Ce prototype est une minerve rigide composée de deux cercles ouverts reliés par une bande sur la face dorsale. Le fonctionnement de ce prototype est similaire au premier, en empêchant l'animal de rentrer la tête. Le premier cercle (à l'avant) se positionne en arrière de la tête derrière la mandibule et le second (à l'arrière) bute sur la dossière et le plastron. La mise en place se fait en deux temps. Aucune contention digitale ne devrait être nécessaire. Le cercle avant se positionne en premier en arrière de la mandibule. Le clinicien empêche l'animal de rentrer la tête en maintenant la minerve. En abaissant l'arrière de la minerve, le deuxième cercle se met en place contre la dossière et le plastron. La taille des espèces de tortues rencontrées en Europe nécessite des minerves ne dépassant pas 2cm de longueur, ce qui en fait un petit outil parfois difficile à manœuvrer ; pour faciliter la mise en place et le retrait, une tige servant de poignée a été ajoutée sur le troisième modèle.

iv. Expériences et résultats



Figure 11 : 3^{ème} prototype en place sur une tortue de Hermann

Le prototype a été testé sur des tortues de Hermann (*Testudo Hermanni*) en bonne santé. La mise en place s'est faite sans anomalie et sans avoir recours à une contention manuelle préalable. Les animaux sont capables de faire bouger le prototype en penchant la tête vers le bas car la longueur des cercles servant à encercler le cou de l'animal n'est pas suffisante. Toutefois, après 5 minutes d'observation, aucune des tortues n'est parvenue à se dégager du prototype et l'amplitude des mouvements latéraux et vers le haut de la tête sont fortement réduits. Ce prototype semble donc entraver une partie des mouvements, et empêche l'animal de rentrer la tête dans sa carapace.

Un nouvel essai est réalisé avec un prototype où la longueur des demi-cercles est augmentée. L'angle de fermeture du demi-cercle est alors plus petit, et ne permet pas de passer le cou de l'animal sans prendre le risque de créer des lésions cutanées sur le cou.

d. Possibilités d'améliorations, perspectives futures et extrapolations envisagées

Cet outil permet de réaliser une contention satisfaisante et sans aide sur de petites tortues terrestres, peu dangereuses : l'animal ne peut plus rentrer la tête dans sa carapace. Le prototype ne permet cependant pas de prévenir complètement des mouvements latéraux et vers le haut ou le bas. Le risque de morsure avec l'utilisation de ce prototype ne serait diminué que légèrement.

Pour améliorer le prototype pour limiter plus fortement le risque de morsure, un système de fermeture permettant de bloquer les mouvements vers le bas devrait être mis en place (ajout d'un élastique entre les extrémités des demi-cercles par exemple). Pour entraver totalement les mouvements, il faudrait que le prototype soit ajusté à la taille de l'animal. Dans ce sens, l'impression de plusieurs tailles différentes en avance est donc nécessaire pour choisir le modèle adapté.

Ce dispositif pourrait être testé sur des grandes espèces (tortues de zoo par exemple) où la force nécessaire à la contention est plus importante, voire sur des tortues aquatiques, où le risque de morsure est plus important. Cet outil se montrerait d'autant plus utile s'il permet de réduire le risque de morsure lors de la contention de ces espèces (*Trachemys scripta*, *Pelomedusa sp.* voire *Chelydra serpentina* ou *Macrochelys temminckii*).

2. Conception de chaussons dans le cadre du traitement de la pododermatite chez le lapin

a. La pododermatite chez le lapin

i. Etiologie

Cette affection est une pyodermite d'origine traumatique. Le plus souvent, cette affection survient suite à un appui prolongé sur une surface dure ou une litière non adaptée (litière pour chat plus dure, paille de blé ou sol en grillage). Une plaie se forme alors en dessous des pattes, au niveau des zones où l'appui est le plus important, majoritairement au niveau de l'articulation tibio-tarsienne et du tarse. Les bactéries commensales cutanées profitent alors de cette lésion cutanée pour s'y développer, créant une infection, associée à de l'inflammation. On retrouve *Staphylococcus aureus* isolé dans 90% des pododermatites. D'autres agents pathogènes peuvent également se développer. On retrouve par exemple *Streptococcus sp.*, *Pasteurella multocida*, *Corynebacterium pyogenes*, *Proteus sp.* ou *Pseudomonas sp* (Boucher 2002).

Certains facteurs prédisposent à l'apparition de ces pododermatites. L'âge entraîne une diminution de la souplesse de la peau, ce qui favorise l'apparition des plaies sous les pattes. On retrouve les formes les plus graves de pododermatites chez les individus âgés. Les races dites lourdes ou géantes, ainsi que les animaux en surpoids exercent une pression plus importante sur leurs membres postérieurs ce qui augmente le risque de lésion par contact. Certaines races ont moins de poils sur la face plantaire de leur membre pelvien (Rex) et sont donc plus sensibles à la dureté du sol. Enfin, toute affection médicale, chirurgicale ou comportementale qui entraîne un report fréquent ou prolongé de poids sur les membres postérieurs peut provoquer l'apparition de pododermatites (Ruchti et al. 2019).

Au-delà des facteurs prédisposants liés à l'individu, on retrouve des facteurs environnementaux tels que le manque d'hygiène, comme une humidité permanente ou une cage souillée non entretenue, une paille trop dure (la paille de blé) ou un sol en grillage inadapté, favorisant les pododermatites (Mancinelli, 2015).

ii. Traitement

Un scoring des lésions de pododermatite a été créé afin d'objectiver la gravité ces lésions et d'adapter le traitement. Il existe 6 grades de lésions de pododermatite (Mancinelli, 2020.) :

- Grade 0 : Pas de lésions visibles de pododermatite.
- Grade 1 : Une lésion circulaire et localisée est présente sur la face plantaire du métatarse au niveau du calcaneus, avec pas ou peu d'alopecie, d'hyperhémie et/ou d'hyperkératose de la peau.
- Grade 2 : Les lésions s'étendent linéairement vers l'aspect crânial du métatarse associé à de l'alopecie, de l'érythème et desquamation des tissus environnants.

- Grade 3 : Lésions similaire au grade 2 avec une infection du tissu sous cutané.
- Grade 3 : Perte de matière avec œdème et débris nécrotiques pouvant être associés à une infection des tissus sous-jacents.
- Grade 5 : Infections des tissus sous-jacents avec atteinte des os et des tendons.
- Grade 6 : Perte de motricité du membre

Un antibiogramme est réalisé pour cibler les bactéries présentes et choisir un ou plusieurs antibiotiques adaptés. L'utilisation d'antibiotiques peut se faire par voie systémique ou par voie locale avec des crèmes. La durée du traitement varie en fonction de l'évolution des plaies. Une durée minimale de dix jours est recommandée mais si les lésions persistent, un changement d'antibiotique ou un prolongement du traitement peut être nécessaire.

Une gestion de la douleur peut être mise en place en fonction de l'examen clinique. Soit avec des molécules analgésiques soit anti-inflammatoires.

Une discussion avec le propriétaire est impérative pour modifier les facteurs environnementaux favorisant afin de limiter les récurrences et faciliter la cicatrisation.

Enfin, il est important de diminuer la pression exercée sur les régions lésées. Pour cela, différentes méthodes sont mises en œuvre.

La première consiste à poser un bandage sur la lésion pour éviter le contact avec le sol. Des bandages sont rajoutés pour englober l'articulation tibio-tarsale, éviter le glissement et molletonner la surface d'appui (van Praag 2018). Cette méthode est en général mal tolérée par l'animal qui perd en mobilité et qui s'acharne sur le bandage. De plus, la plaie est alors confinée, les possibles écoulements (liquide inflammatoire, sang, pus...) sont séquestrés et forment un milieu propice au développement bactérien. La surveillance des plaies et l'observance des traitements est aussi plus compliquée puisqu'il faut retirer les bandages et les refaire à chaque fois qu'un traitement local est administré.

La méthode à privilégier est de garder à l'air libre et accessibles les zones lésées. La méthode la plus adaptée consiste à réaliser des bandages dits « en donuts » (figure 12 ci-dessous) (Carpenter et al, 2011). Ces donuts présentent l'inconvénient de devoir être refaits à chaque contrôle chez le vétérinaire, ou en cas de souillures. Ils sont parfois difficiles à faire tenir en fonction de l'étendue et de la localisation de la lésion.



Figure 12 - Exemple de bandage en donut lors d'un contrôle de pododermatite

b. Objectif du prototype

L'impression 3D permet de réaliser sur mesure un équivalent de ces bandages en donuts, permettant de réaliser la même fonction en retirant la nécessité de les refaire à chaque contrôle. L'objectif est d'apporter un équivalent au moins aussi efficace en termes de fonction réalisée, en retirant les contraintes de fabrication, de pose, ou d'entretien. Pratiquement, le prototype doit apporter une solution facile à mettre en place et à retirer, en assurant une tenue correcte sur une période d'au moins 5 jours tout en maintenant les lésions à l'air libre sans pression exercée dessus.

Une grille d'évaluation des résultats a été conçue afin d'objectiver l'évolution de la pathologie, mais aussi de voir l'impact du prototype sur le comportement et la vie de l'animal (Tableau N°3 ci-dessous).

Tableau 3 - Tableau d'évaluation comportementale du patient atteint de pododermatite avec les chaussons aux pieds (exemple de remplissage)

	24h	48h	4j	7j
Alimentation	Arrêt de transit	Reprise de transit	RAS	RAS
Prise de boisson	Arrêt de transit	Reprise de transit	RAS	RAS
Selles	Absentes	Petites	RAS	RAS
Déplacement	Diminués	Normaux	Normaux	Normaux
Comportement	Prostration	Normal	Normal	Normal

c. Réalisation du prototype

i. Création du prototype et test sur animaux sains

1. Concept




Figure 103 - Premier prototype de « chaussons » pour le soutien du traitement contre la pododermatite chez le lapin

Le prototype présenté sur la figure 13 a été imaginé sur le modèle d'une sandale humaine, avec une semelle qui surélève la patte, et un système de fermeture sur le dessus. Le prototype est composé de deux parties (une semelle et une sangle de fermeture à l'avant et la même chose à l'arrière) relié par deux bandes latérales, pour permettre le mouvement de l'articulation tarsométatarsienne.

La mise en place de la patte dans le prototype se fait comme avec une chaussure. Le lapin est tenu avec une contention classique (une main sous les fesses et le bassin, une sous le ventre et le lapin contre le clinicien) et le prototype est enfilé sur la patte par le dessous par une deuxième personne. La

partie avant du prototype se retrouve entre la base des griffes et l'articulation tarsométatarsienne tandis que la partie arrière du prototype se retrouve entre l'articulation tarsométatarsienne et l'articulation tibio-tarsale. Vu du dessous, les griffes de l'animal dépassent à l'avant du prototype, l'articulation tarsométatarsienne est visible entre les parties avant et arrière du prototype, et la partie arrière de la patte dépasse de la partie arrière du chausson.

Les zones les plus communes d'apparition des lésions de pododermatite sont situées au niveau du talon et s'étendent crânialement. On retrouve également des lésions au niveau de l'articulation tarsométatarsienne, même si ces lésions sont plus rares. L'organisation du prototype en deux parties permet donc de laisser ces zones à l'air libre et surélevées.

La fermeture se fait sur le dessus du chausson avec une sangle qui recouvre la patte et qui se fixe par la réalisation de nœuds faisant le tour du prototype, à l'aide de fil de suture.

2. Expériences et résultats

Le prototype a été testé sur deux animaux sains afin d'évaluer la facilité de mise en place, la tenue à court terme, et la tenue sur une période d'une semaine (durée classique entre deux contrôles vétérinaires dans le cadre du traitement de la pododermatite à l'École Nationale Vétérinaire de Toulouse). Les mesures sont prises sur les deux animaux et les prototypes sur mesures sont conçus.

Expérience 1 (Padmé) :

La mise en place sur le premier lapin a immédiatement montré un problème de mise en place et de tenue à court terme (et donc à long terme). Lors de l'hyperflexion, le tibia du lapin bute sur la sangle et pousse le prototype vers l'avant tout en empêchant l'animal de se mettre dans la position physiologique de repos, provoquant un inconfort et des ruades. Aucune nouvelle tentative n'est entreprise avec ce premier prototype.

Expérience 2 (Patate) :

Ce problème est corrigé pour l'essai sur le deuxième lapin : un bout de la sangle est découpé. La mise en place sur le deuxième lapin est correcte, les chaussons sont en place. Deux problèmes sont notés immédiatement :

- Le temps de mise en place est trop long : 7 minutes par chausson environ
- La tenue : l'animal parvient à retirer les prototypes en se ruant (les prototypes glissent le long des pattes même si la sangle est correctement serrée).

Une nouvelle tentative est effectuée avec l'ajout de scotch qui englobe l'articulation tibio-tarsale sans la contraindre, pour empêcher le glissement (voir figure 14 ci-dessous).

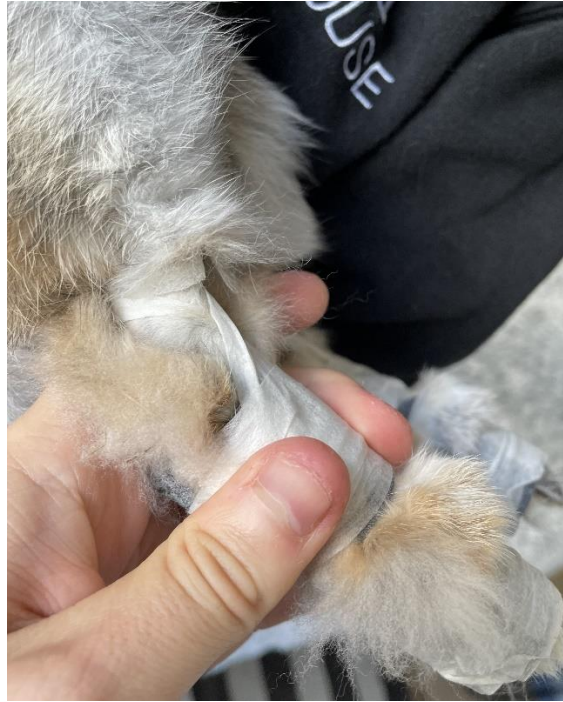

Figure 114 - Mise en place de scotch pour assurer le maintien du prototype au tibia

Après 10 minutes dans son environnement habituel, l'animal est récupéré pour évaluer la tenue du prototype. Le prototype n'a pas glissé le long de la patte, mais les griffes se sont retrouvées coincées dans l'espace entre les parties avant et arrière du prototype. Pas de nouvelle tentative n'est entreprise.

La première expérience n'a pas donné de résultats dû au problème rencontré lors de la mise en place. La seconde expérience a permis de mettre en évidence des problèmes conceptuels : un glissement relatif du prototype par rapport à la patte lors des déplacements et des ruées de l'animal dû au maintien mono axial du prototype (le long de la patte) et un risque de glissement des griffes dans l'espace entre les parties avant et arrière du prototype.

3. Améliorations par rapport au précédent modèle

Ce prototype est similaire au précédent, seuls les problèmes fonctionnels ont été corrigés.

L'espace entre les parties avant et arrière du prototype a été enlevé pour empêcher le risque de glissement des griffes. Cette modification risque de réduire la mobilité de l'articulation tarsométatarsienne mais ne devrait pas l'entraver plus que ne le faisait les bandages en donuts.

L'utilisation de serre-fils au lieu de fils de suture permet de réduire le temps de mise en place à moins de 2 minutes par chausson. Deux encoches sous la semelle du prototype sont ajoutées lors de l'impression pour que les serre-fils ne dépassent pas du chausson.

La conception d'une attache à la cheville est remise à plus tard dû à la complexité de mise en place au niveau de l'articulation tibio-tarsale. Du scotch sera donc mis en place pour maintenir le prototype en place sans entraver le mouvement de l'animal.

Ce prototype a été testé sur le même lapin sain (Patate de l'expérience n°2) pour évaluer la facilité de mise en place, la tenue à court terme et sur une période d'une semaine.

La mise en place n'a montré aucun problème en dehors de la durée (3 minutes par chausson environ). La tenue à court terme (20 minutes) n'a montré aucune anomalie en dehors d'un changement de comportement de l'animal qui se ruait puis s'est caché. L'animal est resté sous la surveillance de sa propriétaire pendant 7 jours.

	24h	48h	4j	7j
Alimentation	RAS	RAS	RAS	RAS
Prise de boisson	RAS	RAS	RAS	RAS
Transit	RAS	RAS	RAS	RAS
Déplacement	Limités	Retour à la normale	Normaux	Normaux
Comportement	Prostration	Retour à la normale	Normal	Normal

Figure 15 - Évaluation comportementale de Patate après la mise en place des chaussons

Aucune anomalie n'a été rapportée par la propriétaire avec un retour du comportement à la normale en quelques heures et une absence de modification par la suite. Aucune anomalie du transit ou de la prise alimentaire ou de boisson n'a été observée. Le prototype ne montre pas de signe de glissement après une semaine.

ii. Test sur animal atteint de pododermatite

1. Cas clinique 1 : Stormy

Commémoratifs et anamnèse :

Stormy est un lapin femelle entière de 4,5 ans, présentée en consultation pour suivi de pododermatite et rhinite depuis deux semaines. Stormy a été vue plusieurs fois à la clinique pour une rhinite chronique en bonne évolution lors du contrôle. Sa pododermatite était d'origine supposée environnementale et l'observance des soins n'est pas bonne en raison des bandages en donuts qui gênerait la propriétaire pour faire les soins locaux. Aucune amélioration n'a été objectivée par rapport au contrôle précédent.

Lors de la consultation, la pododermatite de Stormy est gradée à 3 sur les deux membres pelviens. Les lésions de pododermatite s'étendent sur 1,3 cm sur le membre pelvien gauche et 1,5 cm sur le membre pelvien droit.

Les mesures sont prises pour la création de chaussons en 3D et des bandages en donuts sont remis en place.

Examen clinique et conception du prototype :

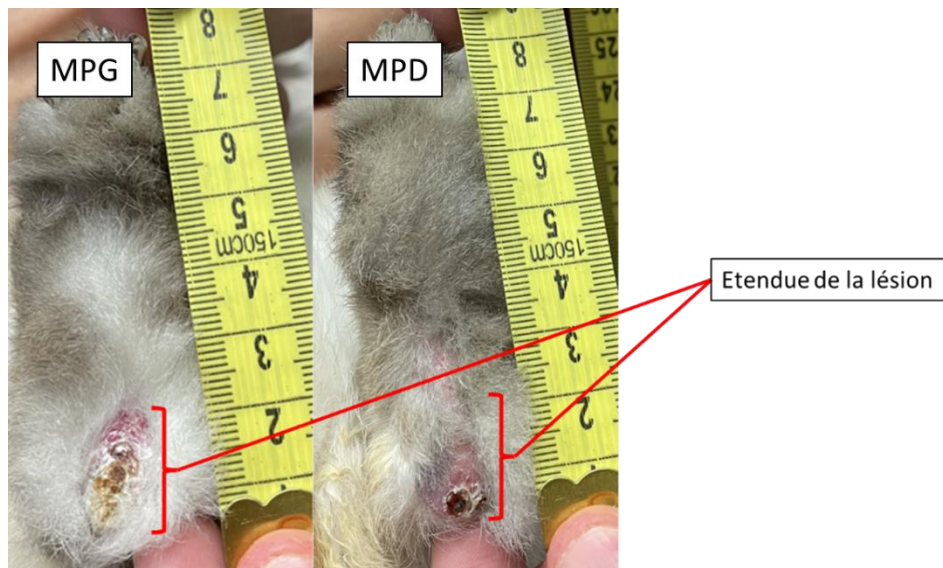


Figure 16 - Lésions de pododermatite sur Stormy sur le membre pelvien gauche et le membre pelvien droit

Examen clinique et conception du prototype :

Les chaussons imprimés en 3D sont des prototypes fermés sur le dessous s'étendant de la base des griffes jusqu'en avant des lésions au niveau du métatarse, permettant de garder les lésions surélevées tout en assurant un maintien maximal (Cf figure 17, prototype utilisé sur le membre pelvien droit du cas clinique n°2 ci-dessous).

Évolution :

Au contrôle une semaine après, aucune amélioration n'est notée. Les chaussons sont installés mais après quelques minutes, Stormy basculait son poids vers l'arrière et s'appuyait partiellement sur ses lésions.

En raison de la chronicité des lésions, les chaussons sont retirés et des bandages en donuts sont remis en place.

Une correction des conditions environnementales a été discutée avec la propriétaire pour favoriser la cicatrisation et éviter des récives. La pododermatite de Stormy s'améliorera après quelques mois de complémentation vitaminique, de traitements antibiotiques et anti-inflammatoires.

Amélioration des prototypes envisagée :

Lors de la mise en place, le report de poids de Stormy vers l'arrière a entraîné un appui sur les lésions. Ce report de poids est possible à cause de la longueur des chaussons : puisqu'ils s'étendent de la base des griffes jusqu'en avant des lésions au niveau du métatarse, l'animal peut basculer vers l'arrière.

Pour corriger ce problème, le prototype peut être allongé pour s'étendre sous toute la longueur de la patte, et une ouverture est créer sur la zone des lésions.

2. Cas clinique n°2 : Carotte

Commémoratifs et anamnèse :

Carotte est un lapin nain atteint d'une pododermatite bilatérale de grade 3 évoluant depuis 2 mois. Les lésions sur le membre pelvien droit sont localisées à l'articulation tibio-tarsale sur moins d'un centimètre. Les lésions sur le membre pelvien gauche s'étendent sur toute la longueur de la patte, avec des zones proches de l'ulcération sur le tarse. La différence de localisation et d'étendue des lésions nécessite la création de prototypes différents.

Examen clinique et conception du prototype :




Figure 17 - Prototypes adaptés à la localisation des lésions de pododermatite sur le membre pelvien droit (A) et le membre pelvien gauche (B) chez Carotte

Pour le membre pelvien droit, le prototype (B) est ouvert sur le dessous sur toute la longueur de la lésion, et ne repose sur le prototype que les doigts et l'articulation tibio-tarsale. Le risque est que les doigts glissent dans l'espace creux sous le prototype, mais l'étendue des lésions ne permet pas d'autres points de contact sans exercer une pression sur la peau lésée.

Pour le membre pelvien gauche, un prototype fermé sur le dessous s'étendant de la base des griffes au métatarse en avant de la lésion permet de garder la lésion surélevée tout en assurant un maintien maximal.

Évolution :

Pendant le temps d'impression et de livraison, des bandages en donuts sont mis en place. Un traitement anti-inflammatoire est prescrit avec du Metacam ND (Meloxicam) à 1 mg/kg par voie per-os pendant 4 jours.

A J0, des bandages en donuts sont mis en place sur les pattes de Carotte en attendant que les prototypes soient imprimés et livrés. Une nette amélioration des lésions du membre pelvien gauche (à droite sur la photo) mais des lésions apparaissent en arrière des doigts sur le membre pelvien droit (à gauche sur la photo) au contrôle à J7. Les prototypes sont installés le jour du contrôle à J7.

L'évolution des lésions de pododermatites ainsi que l'évaluation comportementale de Carotte sont représentées dans la figure 18 et le tableau 4 ci-dessous.

Les propriétaires rapportent que Carotte a coincé les doigts de son membre pelvien gauche dans l'ouverture du prototype et les lésions ayant pratiquement disparues, la décision est prise de les retirer jusqu'au contrôle J12 (soit 4j après l'installation des chaussons), l'évaluation comportementale s'étend 3 jours de plus, jusqu'au contrôle par soucis de comparaison.

La pododermatite de Carotte a bien évolué et les lésions ont pratiquement disparues 15 jours après le début de la prise en charge. La bonne évolution des lésions de J7 à J12 permet de conclure que dans le cas de Carotte les chaussons ont rempli leurs rôles : les lésions sont restées à l'air libre, aucune nouvelle lésion n'est apparue sur les zones de contact avec les chaussons, le comportement de Carotte n'est pas plus modifié avec les chaussons qu'avec les donuts (information rapportée par les propriétaires).

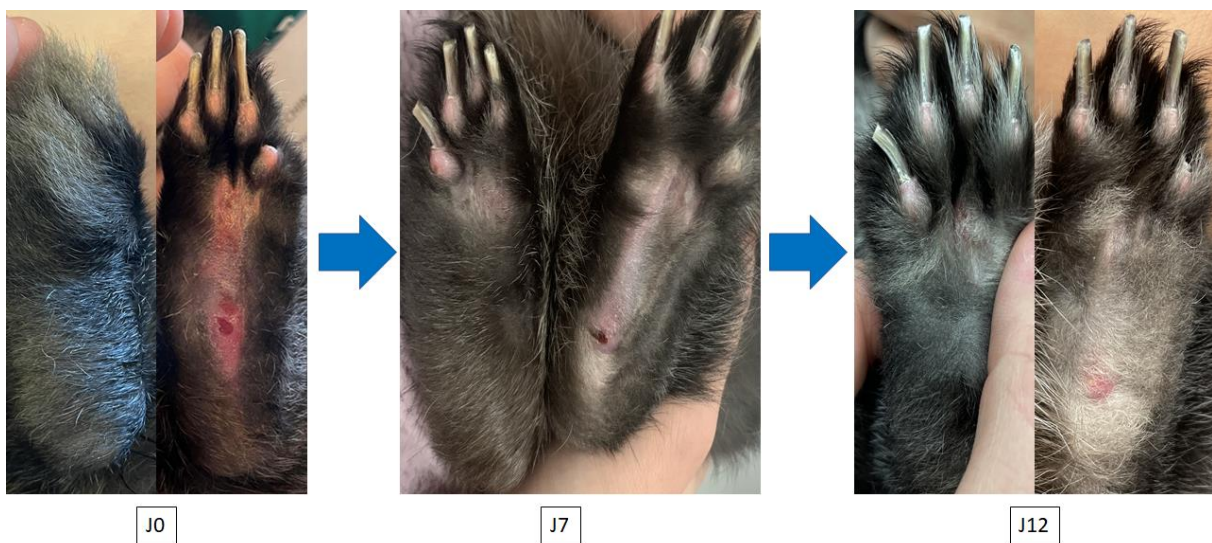


Figure 18 - Evolution des lésions de pododermatite de Carotte à J0, J7 et J12

Tableau 4 - Evaluation comportementale de Carotte de J7 à J12

	24h	48h	4j	7j
Alimentation	RAS	RAS	RAS	RAS
Prise de boisson	RAS	RAS	RAS	RAS
Transit	RAS	RAS	RAS	RAS
Déplacement	Limités	Retour à la normale	Normaux	Normaux
Comportement	Prostration	Retour à la normale	Normal	Normal

Au contrôle suivant, à J12 une dégradation de ces mêmes lésions est rapportée mais les propriétaires ne souhaitent pas avoir recours aux chaussons afin d'éviter de prendre le risque que Carotte ne se coince les doigts dans le prototype.

Le délai de livraison des prototypes ne permet pas une prise en charge lors de la première visite, une solution doit être envisagée pour remédier à ce problème.

Au contrôle à J12, les propriétaires ont rapporté les chaussons. Ceux-ci n'étaient pas modifiés dans leur structure malgré la gêne occasionnée dans les 24 premières heures et la seule tâche de saleté (selle séchée) a été nettoyée grâce à une lime qui a retiré la couche superficielle souillée.

La prise en charge de ce cas grâce aux chaussons montre leur efficacité au moins comparable aux donuts mais avec des matériaux nettoyables et réutilisables.

d. Possibilités d'améliorations, perspectives futures et extrapolations envisagées

i. Conception d'une attache pour améliorer la tenue

1. Objectif et Contraintes

L'attache devrait améliorer la tenue du chausson en immobilisant le tarse de l'animal. En maintenant deux articulations, le prototype ne pourrait plus glisser. La contrainte majeure est l'amplitude de mouvement de l'articulation tibio-tarsale qui dépasse 120° entre la flexion (au repos) et l'hyperextension en fin de déplacement.

Ces contraintes nécessitent de créer une attache articulée ajustée à la taille de la patte de l'animal. La réalisation de cette attache articulée sur le prototype n'a pas pu être testée lors de cette étude dû à la complexité associée à l'amplitude de mouvement l'articulation.

ii. Diminution du temps de fabrication

Lors de cette étude, le temps d'envoi des prototypes depuis le lieu de fabrication impliquait une prise en charge initiale sans les chaussons en utilisant les bandages en donuts classiquement utilisés pendant une semaine. Ce délai peut être diminué par la conception préalable de modèles de plusieurs tailles, à l'image du système des pointures de chaussures chez l'Homme. La variabilité de taille des pattes entre les espèces et les individus nécessiterait une étude visant à recenser les différentes tailles (longueur et largeur des pattes notamment) nécessaires à la conception des chaussons. Ces mesures permettraient d'identifier les tailles de pattes les plus communes et les amplitudes de tailles existantes et de concevoir les différentes pointures en avance. Cependant, il faut noter que ces modèles d'avance ne prendraient pas en compte les variabilités des lésions de pododermatites et de leur étendue.

La conception d'un ou de deux modèles uniques, compatibles avec toutes (ou une grande majorité) les lésions de pododermatite possibles (localisées en général sur le talon ou l'articulation tarsométatarsienne) seraient une solution. Les prototypes envisagés répondant au moins partiellement à cette problématique sont ceux testés sur le lapin Carotte (cas clinique N°2) dans cette étude puisqu'il avait des lésions de localisation différente à chaque patte.

iii. Simplification de l'acquisition des données

La difficulté pour faire tenir les chaussons sur des pattes avec des lésions étendues est d'avoir suffisamment de surface d'appui entre les parties non atteintes des pattes et le chausson. Pour optimiser cette surface d'appui, les mesures pour la création d'un modèle nécessite une précision importante, notamment sur l'étendue et la position des lésions par rapport au tissu sain.

Pour faciliter l'acquisition de ces données, deux solutions ont été envisagées :

- Un « modèle » sous forme de schéma explicatif des différentes longueurs (cf schéma). Ce modèle général servirait au clinicien pour prendre les mesures nécessaires et avec précision, en remplissant par exemple un formulaire.
- La technologie LIDAR est une méthode de télémétrie semblable au radar, ayant recours aux ondes infrarouges au lieu des ondes radios, qui permet des mesures de précision en mesurant le temps de retour des ondes infrarouges après rebond sur les objets visés. Cette technologie devient plus accessible avec son apparition sur les smartphones de chez Apple. La précision sur téléphone reste encore insuffisante (1cm d'erreur sur des distances faibles) (Luetzenburg et al, 2021) mais pourrait peut-être offrir une solution d'acquisition de mesures de précision avec l'amélioration des composants du smartphone.

iv. Traitement de la pododermatite chez les oiseaux

La pododermatite chez les oiseaux est une pathologie similaire à celle rencontrée chez le lapin. Elle résulte de la prolifération de bactéries responsables d'une surinfection secondaire à une inflammation locale. Les facteurs favorisants sont les mêmes que chez le lapin (sol dur, surpoids ou grands gabarits, hygiène des locaux insuffisante ou taux d'humidité du sol trop haut, etc...) (Shepherd et Fairchild 2010). Certaines carences alimentaires (vitamine A) et un facteur saisonnier (plus grande prévalence en hiver) sont rapportés chez la poule comme facteurs favorisants.



Figure 19 - Exemple de lésions de pododermatite chez un rapace (extrait de Blair 2013)

Le traitement est tout d'abord un traitement hygiénique comparable à celui du lapin : des modifications de l'environnement, un changement alimentaire (riche en vitamine A et pauvre en énergie pour limiter le surpoids) pour retirer les facteurs favorisants. En parallèle, un traitement antibiotique adapté (après la réalisation d'un antibiogramme) par voie locale avec des pommades ou crèmes ou par voie systémique ou les deux pour lutter contre l'infection, et au besoin un traitement anti-inflammatoire pour gérer la douleur (Blair 2013).

Dans pratiquement tous les cas de figure, un bandage est nécessaire pour diminuer la pression exercée sur les plaies (Blair 2013). Recouvrir la plaie avec des compresses n'est pas une solution car les sécrétions seraient emprisonnées et formeraient un milieu propice au développement bactérien. Un analogue aux bandages en donuts adaptés à l'anatomie des oiseaux est la solution à privilégier.

L'impression 3D permet de réaliser un analogue sur mesure de ces bandages adaptés à l'anatomie des oiseaux. La forte variabilité de taille et de force nécessiterait de réaliser de nombreux modèles adaptés à chaque gabarit et chaque forme (pattes palmées ou non, mobilités des doigts, angulations des doigts par rapport à la base de la patte, etc ...). Les localisations des lésions sont le plus généralement sous les doigts et sous la base de la patte. Les doigts des oiseaux offrent des points d'appui et de maintien idéaux pour la tenue des chaussons. Aucun modèle n'a été conçu même sur logiciel au cours de cette étude.

e. Conclusion du projet

Les chaussons comme support du traitement contre la pododermatite chez le lapin permet de simplifier le suivi des lésions en apportant une solution facile à mettre en place, stable aux pattes du patient sur une période de quelques jours et ne consommant aucun matériau supplémentaire lors des contrôles.

Cependant la variabilité des lésions, des comportements et des gabarits des animaux nécessite de trouver un modèle qui serait utilisable sur la majorité des cas rencontrés. Une ébauche de solution a été trouvée (avec le cas clinique N°2) mais certains aspects sont encore à améliorer tels que la tenue (avec la conception d'une attache sur le tibia et un allongement des chaussons pour éviter le risque de

report de poids) ou la multiplicité des tailles des modèles nécessaires pour traiter tous les patients dès la première consultation (nécessité d'une étude sur la variabilité de la taille des pattes des lapins vus en consultation).

Cette étude a permis d'offrir une ébauche d'alternative à l'utilisation des bandages en donuts ou de bandages moins adaptés avec une simplification des étapes de mise en place, d'entretien et de coûts financiers, ainsi qu'une réduction de l'utilisation de matériaux.

3. Conception d'une attelle dans le cadre d'une fracture du tibio-tarse chez les oiseaux de petit gabarit sur le modèle d'une attelle de Schroeder-Thomas

La prise en charge d'une fracture du tibio-tarse chez les oiseaux de petite taille est compliquée de par la taille de l'os et la localisation de la fracture (Harrison et Lightfoot, 2005). Il existe plusieurs méthodes de prise en charge d'une fracture chez les oiseaux :

- Ne rien faire et surveiller l'évolution de la cicatrisation de l'os et de l'état clinique de l'animal. C'est une méthode risquée qui nécessite de restreindre au maximum les mouvements de l'animal pendant la cicatrisation. Cette méthode fonctionne sur des oiseaux légers et sur des os qui ne supportent que peu de poids et sur les métacarpes.
- La coaptation externe : A l'aide d'un bandage ou d'une orthèse, comme l'attelle de Schroeder-Thomas, la fracture est immobilisée dans sa position physiologique. La contention et une restriction des mouvements du membre atteint permet une cicatrisation correcte dans une position physiologique. Les bandages et orthèses externes rajoutent du poids sur l'animal, sont encombrants et doivent être changés fréquemment. Le coût matériel augmente rapidement et la méthode doit être poursuivie sur une période de temps souvent plus longues qu'avec une fixation interne de la fracture. Cette méthode reste la méthode à privilégier chez les petits oiseaux dont les os ne supporteraient pas une fixation interne, ainsi que pour les oiseaux dont l'état clinique ne permet pas une anesthésie dans des conditions suffisantes de sécurité.
- La prise en charge chirurgicale par pose de broches avec ou sans fixateurs externes : cette méthode consiste en l'utilisation de broches qui permettent de réduire la fracture et au besoin de fixateurs externes pour maintenir l'ensemble des structures. La finesse des corticales chez les oiseaux pose cependant un risque de fracture iatrogène majoré

Sur des animaux de plus de 500g, la chirurgie est la méthode de prise en charge la plus adaptée.

En dessous de ce poids, le risque anesthésique est élevé, et cette prise en charge chirurgicale nécessite un matériel de microchirurgie onéreux.

a. L'attelle de Schroeder-Thomas

i. Fonctionnement et utilisation

L'attelle de Schroeder-Thomas permet d'immobiliser le tibio-tarse en position physiologique.

Les indications pour cette attelle comprennent les fractures du tibio-tarse chez les psittacidés et autres oiseaux de petite taille dont l'os ne permet pas la pose de matériel orthopédique chirurgical, de fractures trop proches de l'articulation tibiotarsal-tarsometatarsale, ou en support de la pose de matériel d'ostéosynthèse (Ritchie et al, 2013).

L'attelle de Schroeder-Thomas immobilise la patte de l'animal grâce à une structure rigide à laquelle est attachée la patte. La structure constituée de deux tiges parallèles reliées entre elles aux extrémités proximale et distale forment un cadre. En partie dorsale, l'attelle possède un anneau qui permet de la fixer autour du membre au niveau du bassin. En englobant la totalité du membre, la fracture est immobilisée et le membre est maintenu dans une position physiologique de repos qui permet la réduction de la fracture.

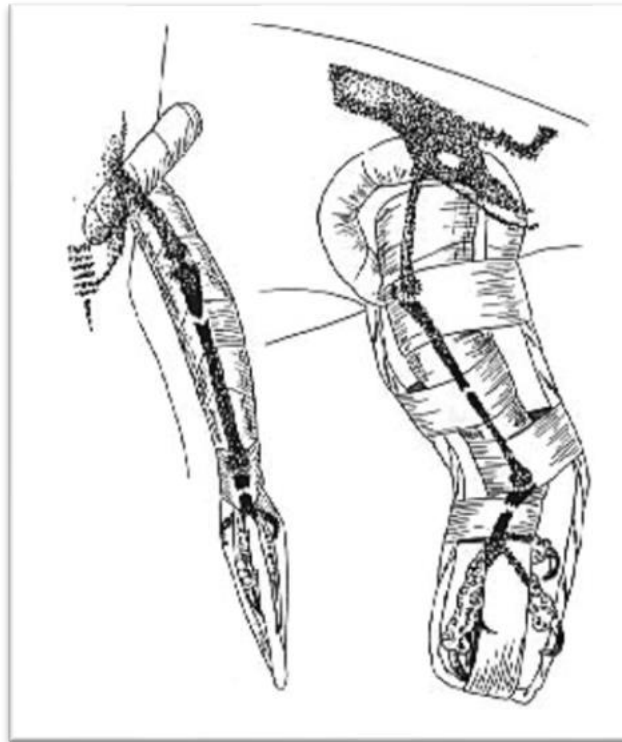


Figure 20 - Attelle de Schroeder-Thomas en vue crânio-caudale (à gauche) et en vue latérale (à droite) (schéma extrait de Harrison et Lightfoot, 2005)

ii. Limites

La contre-indication principale à l'utilisation de cette attelle concerne la localisation des fractures affectant le tiers proximal du tibio-tarse en raison du pli de peau inguinal (Ritchie et al, 2013). De plus, ces attelles nécessitent du matériel et une conception sur mesure pour chaque individu. Il n'existe pas d'attelle entière ; le vétérinaire la construit à partir de matériaux disponibles et cela présente donc un risque de variabilité de taille, de résistance, de tenue et de fragilité.

b. Objectif du prototype

Le prototype 3D doit proposer une alternative à la chirurgie dans le cadre d'une fracture du tibio-tarse et une alternative simple d'utilisation, de mise en place et de tenue à la réalisation d'une attelle de Schroeder-Thomas avec des matériaux peu ou non adaptés. Le prototype doit respecter des contraintes de poids et taille pour ne pas blesser l'animal, ni le gêner.

c. Réalisation du prototype

i. Création du prototype

1. Conception

Le prototype mime une attelle de Schroeder-Thomas en immobilisant le tibio-tarse entre deux tiges parallèles avec l'ajout dans un second temps d'un anneau qui permet de fixer l'attelle autour du membre de l'animal autour du bassin.

Dans un premier temps, seules la fonctionnalité et l'ergonomie de l'attelle sont étudiées, la fixation et la tenue seront pris en compte lors des tests sur animaux vivants. Pour cela, les premiers prototypes n'avaient pas d'anneaux de fixation autour du bassin et étaient imprimés dans un matériau souple.

La longueur et l'épaisseur des pattes ainsi que le diamètre nécessaire estimé de l'anneau sont mesurées sur différentes espèces (parmi les espèces disponibles lors des séances d'autopsies) afin d'imprimer plusieurs prototypes de plusieurs tailles.




Figure 212 - Premiers prototypes d'attelle de Schroeder-Thomas imprimés en 3D testés

2. Expériences et améliorations

Les premiers prototypes ont été utilisés sur des cadavres de tourterelles turques (*Streptopelia decaocto*), de pigeons bisets (*Columba livia*) et ramiers (*Columba palumbus*). Le pli de peau inguinal ne doit pas frotter contre l'attelle pour limiter les risques de plaies. Le diamètre de l'anneau doit donc être réfléchi de sorte à englober le pli de peau inguinal.

De nouveaux tests ont été effectués avec des prototypes complets (en matériaux rigides et avec un anneau). Ces tests ont permis d'ajuster la hauteur de la tige sans anneau afin de limiter les risques de blessures lors des mouvements des ailes de l'animal : une réduction trop importante de la tige ne permet pas une fixation suffisante tandis qu'une tige trop longue pourrait entraîner des lésions ou une gêne lors des mouvements de l'aile.



Figure 22 - Ajustement de la longueur de la tige latérale de l'attelle imprimée en 3D sur des cadavres

Ces tests ont également montré que l'angle entre la tige et la base de l'anneau est un paramètre majeur pour le maintien et l'ergonomie du prototype. Lorsque la tige et l'anneau sont dans le même plan, la partie de l'anneau située entre le corps et le membre de l'animal entraîne une abduction de ce dernier. Des tests supplémentaires ont été réalisés afin de trouver l'angle le plus ergonomique possible pour une espèce : pour les tourterelles turques, l'angle optimal entre l'anneau et la tige est de 170°. Cependant, cet angle doit être adapté selon différents paramètres. En effet, l'épaisseur de l'anneau varie selon le gabarit de l'animal (pour diminuer le poids de l'attelle et son volume), l'épaisseur du plumage et sa densité décale la position de l'anneau et une variabilité de cet angle selon l'espèce est suspectée mais n'a pas été mise en évidence dans cette étude.




Figure 23 - Abduction non souhaitée de la patte présentée par la flèche rouge sur l'image de gauche et adaptation du prototype avec un angle de 170° sur l'image de droite

Ces différents paramètres ne sont pas modifiables une fois le prototype imprimé tandis qu'une attelle construite avec des matériaux souples ou de récupération peut être adaptée à l'animal, ce qui peut présenter une limite à ce projet d'attelle imprimée en 3D. Néanmoins, l'utilisation de matériaux qui présentent un degré de déformation pourrait permettre des modifications légères de l'attelle post-impression pour l'adapter au mieux à la morphologie de l'animal. Le recours à ces matériaux nécessite cependant de vérifier que le prototype ne se déforme pas à long terme lorsqu'il est installé à la patte d'un animal.

La fixation de ces prototypes se fait par la réalisation d'un bandage autour du site de fracture (un corps de seringue peut également être mis en place pour immobiliser le site). L'attelle est mise en position et un harnais passant en avant des ailes et sur l'anneau de fixation (en avant et en arrière) permet de plaquer l'anneau contre le corps. Puis, la patte est fixée aux tiges parallèles pour empêcher tout mouvement à l'aide de Vetrap[®] ou de ruban adhésif.

Une fracture du tibio-tarse en région diaphysaire a été créée sur le cadavre d'un animal en autopsie. Une fois l'attelle en place, la patte est totalement immobilisée par ce dispositif. La position des bouts osseux n'a pas été vérifiée lors de ce premier test.



Figure 24 - Prototype d'attelle de Schroeder-Thomas imprimée mis en place

Du Vetrap[®] et du ruban adhésif ont été rajouté après la prise de la photo pour assurer la tenue de l'attelle.

d. Cas clinique

Une tourterelle turque est amenée au centre de la faune sauvage en milieu d'après-midi par un particulier qui rapporte que l'animal présente des difficultés à se déplacer, une impression de faiblesse généralisée et qui n'essaye pas de s'envoler. L'examen clinique met en évidence un abattement modéré avec un décubitus latéral gauche, une maigreur importante (score corporel de 1/5) et une fracture fermée du tibio-tarse droit en région métaphysaire distale. Le reste de l'examen clinique ne présente pas d'anomalies.

L'état général de l'animal a nécessité une stabilisation de son état clinique avant la réalisation d'examen complémentaires pour investiguer la fracture et d'éventuelles maladies systémiques (parasitisme, atteintes organiques, etc...).

L'attelle est mise en place vigile afin de soutenir le membre droit et permettre à l'animal de se tenir en sternal. La mise en place et la fixation se font rapidement. Des radiographies doivent être réalisées pour objectiver la fracture et contrôler le positionnement des abouts osseux sous l'attelle mais ne sont pas réalisés immédiatement en raison de l'état clinique de l'animal. La tourterelle est d'abord agitée mais se calme au bout de 15 minutes dans sa cage, à l'obscurité. L'animal se tient alors en position physiologique sans efforts visibles.

L'animal est retrouvé mort dans sa cage le lendemain matin.

Après environ 16h, l'attelle ne présente pas de déplacement par rapport au membre. Le harnais est également en place et l'anneau reste fixé. Quelques plumes du poitrail de l'animal sont retrouvées au fond de la cage. L'hypothèse retenue est que les mouvements des ailes de l'animal ont dû faire bouger le harnais qui a pu arracher des plumes par friction répétée.

e. Possibilités d'améliorations, perspectives futures et extrapolations envisagées

i. Etude de la variabilité morphologique des oiseaux

Le prototype d'attelle créé permet d'immobiliser une fracture fermée, simple et située sur les deux tiers distaux du tibio-tarse sur des oiseaux décédés de petits gabarits.

Le temps d'impression et la livraison nécessite d'avoir des prototypes prêts au moment de la réception d'un oiseau présentant une fracture du tibio-tarse. Cependant, la variabilité de morphologie des oiseaux nécessite d'établir des adaptations espèce-dépendantes (épaisseur, longueurs, poids, angle entre l'anneau et la tige proximale) des prototypes. Une étude de ces paramètres sur les espèces rencontrées permettrait d'optimiser la production de ces attelles afin de traiter le plus d'animaux possible avec le moins de prototypes possibles.

L'utilisation de ces prototypes n'a pu être testé que sur des cadavres ou sur une période de temps courte. D'autres tests sur des animaux vivants permettraient de vérifier la tenue au long terme et l'évolution d'une fracture du tibio-tarse grâce à cette attelle seule, sans chirurgie, à l'aide de suivis radiographiques.

ii. Test sur des oiseaux de grand gabarit

Lors de cette étude, une attelle a été testée sur un canard colvert mâle présentant une déviation de la patte gauche et une hypermobilité en dessous du genou dont l'hypothèse principale était une ancienne fracture proche de l'articulation du genou ou une luxation de ce dernier. L'animal présente une boiterie de soutien. L'objectif de l'attelle était de soulager l'animal et de permettre une cicatrisation plus rapide.

Le gabarit de l'animal et la force des membres de l'animal n'a pas permis d'immobiliser la patte plus de 15 minutes. L'oiseau a utilisé son bec pour défaire le harnais et retirer l'attelle. L'utilisation de cette attelle sur un oiseau de grand gabarit nécessite d'étudier un moyen de fixation résistant aux mouvements de l'animal et au bec de ce dernier. La force associée au gabarit de ces oiseaux nécessite une immobilisation totale pour observer une cicatrisation suffisante. A ce stade, il semble impossible d'envisager une cicatrisation d'une fracture du tibio-tarse sur un oiseau de grand gabarit sans chirurgie (avec ou sans fixation externe associée).

Conclusion

L'impression 3D ou impression additive est un procédé qui a su convaincre de nombreux domaines tels que l'industrie, l'aéronautique, la construction, l'armée ou encore la médecine humaine et vétérinaire. Cette dernière utilise l'impression 3D de plus en plus pour la versatilité et la diversité de ses applications.

De nombreux chercheurs considèrent aujourd'hui l'impression 3D comme un moyen prometteur de dépasser les limites actuelles de la médecine.

De par sa versatilité, l'impression 3D permet de créer des objets aux usages médicaux variés avec une grande précision, adaptés au patient. Dans la médecine vétérinaire, les applications sont d'autant plus nombreuses puisque de nombreux outils vétérinaires sont issus de la recherche humaine sans adaptation particulière à l'utilisation sur des animaux.

Dans cette étude, trois projets ont été menés, avec comme objectif commun d'offrir un outil thérapeutique fonctionnel pour répondre à une problématique ou pour proposer une alternative à des solutions inexistantes ou peu ergonomiques pour le patient, les propriétaires ou le praticien.

Le premier projet consiste en la création d'une minerve pour tortue permettant la contention de la tête de l'animal, sans avoir recours aux doigts du clinicien. Cette minerve testée sur des animaux de petit gabarit a répondu partiellement aux attentes en empêchant les mouvements horizontaux de la tête de l'animal. En améliorant le système de tenue autour du cou de l'animal, un tel prototype permettrait une contention d'espèces qui présentent un risque de morsure important telles que *Trachemys scripta*, *Pelomedusa sp.* voire *Chelydra serpentina* ou *Macrochelys temminckii*, qui sont des espèces rencontrées en France aujourd'hui.

Le second projet a pour but de proposer un outil thérapeutique pour le traitement de la pododermatite chez le lapin. Cette affection touche de nombreux lapins de compagnie dont l'origine principale est une mauvaise zootechnie de la part des propriétaires. Ces « chaussons » sont une alternative aux différentes méthodes utilisées, souvent non adaptées et coûteuses en matériaux. Ils permettent de garder les lésions de pododermatite à l'air libre, sans contact avec le sol, le temps de la cicatrisation. L'objectif est de simplifier la mise en place, l'entretien et le contrôle des lésions. Le premier cas clinique sur animal atteint de pododermatite a donné des résultats concluants sur l'efficacité des prototypes et sur la tolérance de l'animal en termes de comportement à la maison. Le second cas clinique a mis en évidence des problèmes fonctionnels dû à la diversité des lésions et des comportements associés à la douleur et à la gêne occasionnée par le port des prototypes. Ces problèmes doivent être pris en compte pour faire évoluer le prototype vers un modèle unique qui se verrait fonctionnel dans la majorité des cas de pododermatite. Une extrapolation de ces chaussons pourrait être imaginé pour le traitement de la pododermatite chez la poule sur le même modèle et avec les mêmes objectifs.

Le troisième projet est une ébauche d'alternative à la chirurgie ou à la création avec des matériaux de récupération d'une attelle lors de fractures du tibio-tarse chez les oiseaux de petit gabarit. Le risque et les coûts associés à l'anesthésie et la chirurgie lors de fractures du tibio-tarse chez les oiseaux de petit gabarit conduit souvent à la réalisation d'attelle permettant la coaptation externe du membre atteint. Cependant, ces attelles sont faites le plus souvent avec des matériaux de récupération ; le maintien et l'efficacité peut donc être variable d'un oiseau à un autre. L'objectif du projet est d'offrir

une alternative sur mesure sous forme d'attelle proche de l'attelle de Schroeder-Thomas, permettant d'immobiliser le membre. Le prototype testé présente un inconvénient majeur qui est le maintien au niveau du bassin. Une solution à ce problème doit être envisagée pour que le prototype puisse être fonctionnel le temps de la cicatrisation de la fracture. De nouveaux tests doivent être réalisés afin d'améliorer le prototype existant. Ce projet pourrait permettre de traiter des oiseaux de plus grand gabarit lors de fracture simple du tibio-tarse avec des épaisseurs de matériaux plus importants et une fixation suffisante au corps de l'animal.

Ces différents projets illustrent la diversité des applications imaginables de l'impression 3D dans la médecine des NACs et de la faune sauvage mais plus généralement dans la médecine vétérinaire. Non seulement, l'impression 3D est une solution prometteuse pour dépasser les limites actuelles de la science mais aussi de simplifier certaines pratiques parfois limitées par les matériaux ou les moyens.

Un avantage certain est la réduction des coûts matériels associés aux soins apportés à la faune sauvage : un remplacement du matériel par un équivalent imprimé en 3D réduirait les dépenses d'un centre de soin.

Bibliographie

- Blair, Jennifer. 2013. « Bumblefoot ». *Veterinary Clinics of North America: Exotic Animal Practice* 16 (3): 715-35. <https://doi.org/10.1016/j.cvex.2013.05.002>.
- Blaud, Emmanuelle. 2018. « Utilisation de l'impression 3D en médecine vétérinaire et applications possibles chez les animaux exotiques ».
- Chua, Kaitlyn, Irfaan Khan, Raoul Malhotra, et Donghui Zhu. 2021. « Additive Manufacturing and 3D Printing of Metallic Biomaterials ». *Engineered Regeneration* 2: 288-99. <https://doi.org/10.1016/j.engreg.2021.11.002>.
- Fina, Fabrizio, Simon Gaisford, et Abdul W. Basit. 2018. « Powder Bed Fusion: The Working Process, Current Applications and Opportunities ». In *3D Printing of Pharmaceuticals*, édité par Abdul W. Basit et Simon Gaisford, 31:81-105. AAPS Advances in the Pharmaceutical Sciences Series. Cham: Springer International Publishing. https://doi.org/10.1007/978-3-319-90755-0_5.
- Hann, Sung Yun, Haitao Cui, Timothy Esworthy, Shida Miao, Xuan Zhou, Se-jun Lee, John P. Fisher, et Lijie Grace Zhang. 2019. « Recent Advances in 3D Printing: Vascular Network for Tissue and Organ Regeneration ». *Translational Research* 211 (septembre): 46-63. <https://doi.org/10.1016/j.trsl.2019.04.002>.
- Harrison, Greg J, et Teresa L Lightfoot. s. d. « Clinical Avian Medicine », 14.
- Innis, Charles. 2008. « RESTRAINT AND PHYSICAL EXAMINATION OF CHELONIANS », 3.
- Lim, Kah Heng Alexander, Zhou Yaw Loo, Stephen J. Goldie, Justin W. Adams, et Paul G. McMenamin. 2016. « Use of 3D Printed Models in Medical Education: A Randomized Control Trial Comparing 3D Prints versus Cadaveric Materials for Learning External Cardiac Anatomy: Use of 3D Prints in Medical Education ». *Anatomical Sciences Education* 9 (3): 213-21. <https://doi.org/10.1002/ase.1573>.
- Luetzenburg, Gregor, Aart Kroon, et Anders A. Bjørk. 2021. « Evaluation of the Apple iPhone 12 Pro LiDAR for an Application in Geosciences ». *Scientific Reports* 11 (1): 22221. <https://doi.org/10.1038/s41598-021-01763-9>.
- Mahmood, Muhammad Arif, et Andrei C. Popescu. 2021. « 3D Printing at Micro-Level: Laser-Induced Forward Transfer and Two-Photon Polymerization ». *Polymers* 13 (13): 2034. <https://doi.org/10.3390/polym13132034>.
- Mancinelli, Elisabetta. s. d. « Pododermatitis in Rabbits: An under-Recognised Problem », 15.
- Manero, Albert, Peter Smith, John Sparkman, Matt Dombrowski, Dominique Courbin, Anna Kester, Isaac Womack, et Albert Chi. 2019. « Implementation of 3D Printing Technology in the Field of Prosthetics: Past, Present, and Future ». *International Journal of Environmental Research and Public Health* 16 (9): 1641. <https://doi.org/10.3390/ijerph16091641>.
- Matteis, Christine de, Marie-France. 2004. « Carnet de clinique des reptiles ».
- Praag, Esther van. 2018. « Rabbit Socks for Pododermatitis or Foot Wounds », 8.
- Ruchti, Sabrina, Gilles Kratzer, Reinhard Furrer, Sonja Hartnack, Hanno Würbel, et Sabine G. Gebhardt-Henrich. 2019. « Progression and Risk Factors of Pododermatitis in Part-Time Group Housed

Rabbit Does in Switzerland ». *Preventive Veterinary Medicine* 166 (mai): 56-64. <https://doi.org/10.1016/j.prevetmed.2019.01.013>.

Serrano, Carole. s. d. « Impression 3D de dispositifs médicaux utilisés en chirurgie: quelles recommandations pour l'élaboration d'un modèle d'évaluation médico-économique? », 227.

Shepherd, E.M., et B.D. Fairchild. 2010. « Footpad Dermatitis in Poultry ». *Poultry Science* 89 (10): 2043-51. <https://doi.org/10.3382/ps.2010-00770>.

Tripathi, Ashutosh. s. d. « 3D ORGAN PRINTING: A FUTURE PROSPECT OF MEDICAL SCIENCES IN ORGAN TRANSPLANTATION », 2.

McMenamin, P. G., Quayle, M. R., McHenry, C. R., & Adams, J. W. (2014). The production of anatomical teaching resources using three-dimensional (3D) printing technology. *Anatomical Sciences Education*, 7(6), 479–486.

Boucher S. (2002) NAC. La maladie ulcéreuse des pattes du lapin *Nouv Prat Vet*, 9, 71-73

Ferrets, Rabbits and Rodents - E-Book: Clinical Medicine and Surgery 2011

Ritchie, Harrison and Harrison. 2013. *Avian Medicine: Principles and Applications*, Chapter 16 : Trauma Medecine.

Résumé

L'impression 3D est déjà largement utilisée en médecine humaine. Néanmoins, elle reste très peu développée dans le milieu vétérinaire. Cette étude présente trois projets d'utilisation concrète pour la médecine des Nouveaux Animaux de Compagnie et de la Faune Sauvage.

Le premier consiste en la création d'un outil de contention de la tête des tortues limitant le risque de blessures lors de la manipulation de l'animal. Le deuxième propose une alternative à l'utilisation des bandages réalisés lors du traitement de la pododermatite chez le lapin. Le troisième est une ébauche de création d'une attelle pour le traitement des fractures du tibiotarse chez les oiseaux de petit gabarit.

Les résultats de cette étude montrent que l'impression 3D peut être une solution applicable en médecine vétérinaire dans la prise en charge de certaines affections. Cependant, une multiplication des cas cliniques est nécessaire pour améliorer ces prototypes et offrir une alternative sur mesure, pratique et économique.

Mots-clefs : Impression 3D, tortue, contention de la tête, lapin, pododermatite, attelle, fracture, oiseaux

Abstract

3D printing is already widely used in human medicine. Nevertheless, it remains underdeveloped in veterinary medicine. This study presents three projects of practical use in Exotic Pets and Wildlife medicine using 3D printing.

The first one consists of creating a head restraining collar for tortoises, to limit the risk of injury when handling the animal. The second one offers an alternative to bandages used during the treatment of pododermatitis in rabbits. The third one is a model of a splint used in the treatment of tibiotarsus fractures in small birds.

The results of this study show that 3D printing can be a pertinent solution in veterinary medicine during the management of certain ailments. However, more clinical cases are necessary to improve these prototypes and offer a tailor-made, practical and economical alternatives.

Key words: 3D-printing, 3D-printing, tortoise, head-restraining collar, rabbit, pododermatitis, splint, fracture, birds