



HAL
open science

Intégration esthétique de la dent dyschromiée dépulpée unitaire

Arnaud Gosset

► **To cite this version:**

Arnaud Gosset. Intégration esthétique de la dent dyschromiée dépulpée unitaire. Médecine humaine et pathologie. 2022. dumas-03969528

HAL Id: dumas-03969528

<https://dumas.ccsd.cnrs.fr/dumas-03969528>

Submitted on 2 Feb 2023

HAL is a multi-disciplinary open access archive for the deposit and dissemination of scientific research documents, whether they are published or not. The documents may come from teaching and research institutions in France or abroad, or from public or private research centers.

L'archive ouverte pluridisciplinaire **HAL**, est destinée au dépôt et à la diffusion de documents scientifiques de niveau recherche, publiés ou non, émanant des établissements d'enseignement et de recherche français ou étrangers, des laboratoires publics ou privés.



Distributed under a Creative Commons Attribution - NonCommercial - NoDerivatives 4.0 International License

THÈSE

**POUR OBTENIR LE DIPLÔME D'ÉTAT
DE DOCTEUR EN CHIRURGIE DENTAIRE**

Présentée et publiquement soutenue devant

Aix-Marseille Université
(Président : Monsieur le Professeur Éric BERTON)

Faculté des Sciences Médicales et Paramédicales
(Doyen : Monsieur le Professeur Georges LEONETTI)

Ecole de Médecine Dentaire
(Directeur : Monsieur le Professeur Bruno FOTI)

***Intégration esthétique de la dent dyschromiée
dépulpée unitaire***

Présentée par

GOSSET Arnaud

Né le 19/02/1993

A Marseille

Thèse soutenue le

Mardi 12 Juillet 2022

Devant le jury composé de

Président : Professeur BUKIET Frédéric

Assesseurs : Professeur ABOUDHARAM Gérard

Docteur LAN Romain

Docteur PILLIOL Virginie



THÈSE

**POUR OBTENIR LE DIPLÔME D'ÉTAT
DE DOCTEUR EN CHIRURGIE DENTAIRE**

Présentée et publiquement soutenue devant

Aix-Marseille Université
(Président : Monsieur le Professeur Éric BERTON)

Faculté des Sciences Médicales et Paramédicales
(Doyen : Monsieur le Professeur Georges LEONETTI)

Ecole de Médecine Dentaire
(Directeur : Monsieur le Professeur Bruno FOTI)

***Intégration esthétique de la dent dyschromiée
dépulpée unitaire***

Présentée par

GOSSET Arnaud

Né le 19/02/1993

A Marseille

Thèse soutenue le

Mardi 12 Juillet 2022

Devant le jury composé de

Président : Professeur BUKIET Frédéric

Assesseurs : Professeur ABOUDHARAM Gérard

Docteur LAN Romain

Docteur PILLIOL Virginie

ADMINISTRATION

Doyens Honoraires	Professeur	Raymond SANGIUOLO ⁺	
	Professeur	Henry ZATTARA	
	Professeur	André SALVADORI	
	Professeur	Jacques DEJOU	
Directeur	Professeur	Bruno FOTI	
Directeurs adjoints	Professeur	Michel RUQUET	
	Professeur	Anne RASKIN	
Chargés de missions			
	Formation Initiale	Professeur	Michel RUQUET
	Recherche	Professeur	Anne RASKIN
Formation Continue	Professeur	Frédéric BUKIET	
Relations Internationales	Professeur	Hervé TASSERY	
Internat et Diplômes d'études spécialisées	Professeur	Virginie MONNET-CORTI	
Affaires générales	Docteur	Patrick TAVITIAN	
Responsable Administrative	Madame	Katia LEONI	

PROMOTIONS :

2019 Raymond SANGIUOLO

2020 Gaston BERGER

2021 Joseph MIGOZZI

LISTE DES ENSEIGNANTS

PROFESSEURS DES UNIVERSITES – PRATICIENS HOSPITALIERS DES CSERD

BUKIET Frédéric (58-01)
FOTI Bruno (58-02)
LE GALL Michel (56-01)
MONNET-CORTI Virginie (57-01)
RASKIN Anne (58-01)
RUQUET Michel (58-01)
TARDIEU Corinne (56-01)
TARDIVO Delphine (56-02)
TASSERY Hervé (58-01)
TERRER Elodie (58-01)

PROFESSEUR DES UNIVERSITES

ABOUT Imad (65)

PROFESSEURS EMERITES

DEJOU Jacques
HUE Olivier

MAITRES DE CONFERENCES DES UNIVERSITES – PRATICIENS HOSPITALIERS DES CSERD

ABOUDHARAM Gérard (58-01)	LAN Romain (56-02)
BANDON Daniel (56-01)	LAURENT Michel (58-01)
BELLONI Didier (57-01)	LAURENT Patrick (57-01)
BOHAR Jacques (56-01)	MAILLE Gérald (58-01)
CAMOIN Ariane (56-01)	MENSE Chloé (58-01)
CAMPANA Fabrice (57-01)	PHILIP-ALLIEZ Camille (56-01)
CATHERINE Jean-Hugues (57-01)	POMMEL Ludovic (58-01)
GAUBERT Jacques (56-01)	PRECKEL Bernard-Éric (58-01)
GIRAUD Thomas (58-01)	RÉ Jean-Philippe (58-01)
GIRAUDEAU Anne (58-01)	ROCHE-POGGI Philippe (57-01)
GUIVARC'H Maud (58-01)	STEPHAN Grégory (58-01)
JACQUOT Bruno (58-01)	TAVITIAN Patrick (58-01)
LABORDE Gilles (58-01)	TOSELLO Alain (58-01)

MAITRES DE CONFERENCES DES UNIVERSITES ASSOCIES

Angeline ANTEZACK (57-01)
BALLESTER Benoît (58-01)
BLANCHET Isabelle (58-01)
CASAZZA Estelle (58-01)

ASSISTANTS HOSPITALIERS ET UNIVERSITAIRES

ARNIER Canelle (56-01)
BAUDINET Thomas (58-01)
BRINCAT Arthur (57-01)
BROS Agnès (56-01)
CHIARINI Thomas (58-01)
DUMAS Cathy (57-01)
DUPRAT Florence (56-01)
FAURE-BRAC Mathias (57-01)
FERRE Enzo (58-01)
FOUQUES Agathe (56-01)
HAMMOUTENE Stéphane (57-01)
LAURENT Camille (58-01)
LAFONT Jacinthe (57-01)

LIOTARD Alicia (58-01)
MADENIAN Pauline (58-01)
MANSUY Charlotte (58-01)
MARCHAL Paul (58-01)
MARTIN William (56-01)
ONGHENA Tom (56-01)
PASCHEL Laura (58-01)
PILLIOL Virginie (58-01)
PRINCE Fanny (57-01)
RAYNAUD Camille (58-01)
REYNAL Florence (56-01)
ROMAO Vincent (57-01)
ROUSCOFF Eva (57-01)
SADOWSKI Camille (57-01)
VEILLARD Pierre (56-01)

ASSISTANT DES UNIVERSITES ASSOCIE

GRINE Ghilès (57-01)

Intitulés des sections CNU :

56^{ème} section : Développement, croissance et prévention

56-01 Odontologie pédiatrique et orthopédie dento-faciale
56-02 : Prévention – Epidémiologie – Economie de la santé – Odontologie légale

57^{ème} section : Chirurgie orale, Parodontologie, Biologie Orale

57-01 : Chirurgie orale – Parodontologie – Biologie orale

58^{ème} section : Réhabilitation orale

58-01 : Dentisterie restauratrice – Endodontie – Prothèses – Fonction-Dysfonction – Imagerie – Biomatériaux

L'auteur s'engage à respecter les droits des tiers, et notamment les droits de propriété intellectuelle. Dans l'hypothèse où la thèse comporterait des éléments protégés par un droit quelconque, l'auteur doit solliciter les autorisations nécessaires à leur utilisation, leur reproduction et leur représentation auprès du ou des titulaires des droits. L'auteur est responsable du contenu de sa thèse. Il garantit l'Université contre tout recours. Elle ne pourra en aucun cas être tenue responsable de l'atteinte aux droits d'un tiers

REMERCIEMENTS :

*A Monsieur le **Professeur BUKIET Frédéric,***

Qui me fait l'honneur de présider le jury de cette thèse.

Merci pour votre grande gentillesse et votre disponibilité. Vous avez su, même lorsque les cours ne pouvaient plus être assurés du fait du contexte sanitaire, maintenir un enseignement d'une grande valeur.

Veillez trouver ici le témoignage de ma sincère reconnaissance et de mon profond respect.

*A Monsieur le **Professeur ABOUDHARAM Gérard**,*

Qui me fait l'honneur de participer au jury de cette thèse. Merci pour la qualité de votre enseignement qui m'a significativement apporté lors de l'élaboration de ce travail de thèse. Veuillez trouver ici l'expression de ma gratitude et de mon plus grand respect.

*A Monsieur le **Docteur LAN Romain***

Je vous remercie sincèrement d'avoir accepté de participer au jury de cette thèse.
Pour votre disponibilité et toutes les connaissances que vous m'avez apportées.
Veuillez trouver dans ce travail, l'expression de ma plus grande considération.

*A Madame la **Docteur PILLIOL Virginie***

Vous avez su, durant tout ce travail de thèse, m'apporter tous les conseils, le soutien et une disponibilité permanente qui m'ont permis de mener ce travail à sa conclusion. Ce ne sont pas uniquement vos qualités d'enseignement qui m'ont aidé à progresser mais également votre bienveillance.

Sachez que cela a été une fierté de vous avoir comme directrice de thèse et je vous en remercie chaleureusement.

Table des matières

Introduction.....	1
1 Rappels sur les mécanismes optiques, la dyschromie de la dent dépulpée et l'intégration esthétique	2
1.1 Bases de la couleur et de l'optique de la dent naturelle	2
1.1.1 Définition de la couleur.....	2
1.1.2 Généralités sur l'optique de la dent naturelle	2
1.1.3 Paramètres de la couleur	3
1.1.3.1 La luminosité.....	3
1.1.3.2 La saturation	4
1.1.3.3 La teinte	4
1.1.3.4 Les paramètres complémentaires.....	5
1.2 Classification et étiologie des dyschromies de la dent dépulpée.....	6
1.2.1 La nécrose pulpaire	6
1.2.1.1 Étiologie et diagnostic de la nécrose pulpaire.....	6
1.2.1.2 Les conséquences dyschromiques de la nécrose dentaire.....	7
1.2.2 L'hémorragie pulpaire	8
1.2.3 Les dyschromies d'origine endodontique	8
1.2.4 Les dyschromies dues aux matériaux coronaires d'obturation.....	10
1.3 Les problématiques de l'intégration esthétique dans le cas d'une dent dyschromiée unitaire.....	11
2 Au commencement du gradient thérapeutique : l'éclaircissement et la stratification ..	13
2.1 Les éclaircissements dentaires : la solution la moins invasive.....	13
2.1.1 Mode d'action et principaux produits utilisés lors d'un éclaircissement chimique	13
2.1.2 Aspects légaux	14
2.1.3 Avantages, limites et contre-indications des éclaircissements chimiques.....	14
2.1.4 Protocole d'utilisation	15
2.1.4.1 L'éclaircissement externe ambulatoire.....	15
2.1.4.2 L'éclaircissement interne	15
2.1.5 Intérêt particulier de l'éclaircissement mixte pour une prise en charge étendue.....	16
2.1.6 L'éclaircissement mixte à travers un cas clinique	17
2.1.7 Résultats attendus, récurrences et complications.....	18
2.1.7.1 Résultats attendus et récurrences de l'éclaircissement externe	18
2.1.7.2 Résultats attendus et récurrences de l'éclaircissement interne	19
2.1.7.3 Complications et effets secondaires	19
2.2 Une alternative économique à la céramique : l'utilisation de la résine composite	20
2.2.1 Généralité sur les composites	20
2.2.1.1 Les propriétés esthétiques et le masquage du substrat dentaire.....	20
2.2.1.2 Présentation des différentes utilisations du composite.....	21
2.2.2 La stratification composite.....	22
2.2.2.1 Présentation, indication et limites	22
2.2.2.2 Cas particulier de la facette composite.....	23
2.2.2.2.1 Avantages et inconvénients des facettes composites.....	23
2.2.2.2.2 Choix de la préparation	24
2.2.2.3 Les différents types de stratification.....	24
2.2.2.4 La sélection de couleur des masses composites	25
2.2.2.5 Cas clinique (Cas du Dr Wallid Boujemaa).....	26
2.2.3 Les restaurations par résine composite injectée	28
2.2.4 Le composite au sein de l'arsenal thérapeutique de la dent dépulpée dyschromiée.....	29

3	Suite et fin du gradient thérapeutique : la facette dentaire et la couronne dentaire	30
3.1	Les matériaux utilisés : les céramiques.....	30
3.1.1	Rappel sur la céramique.....	30
3.1.2	Translucidité et intégration esthétique.....	31
3.1.3	L'utilisation de la vitrocéramique dans le cas de l'intégration esthétique de la dent dyschromiée.	32
3.1.4	Place de la zircone dans la gestion de la dyschromie.....	34
3.1.5	Type de restauration et choix du matériau.....	36
3.1.5.1	Type de restauration et de préparation.....	36
3.1.5.2	Choix du matériau.....	36
3.2	Facteurs à prendre en compte pour assurer une bonne intégration esthétique de la dyschromie lors de la réalisation d'une facette dentaire	37
3.2.1	Prérequis à la réalisation de la facette.....	37
3.2.1.1	Mise en place du projet esthétique	37
3.2.1.2	Analyse de la situation initiale dans le cas d'une réhabilitation antérieure élargie	37
3.2.1.3	La teinte du substrat	38
3.2.1.4	La teinte des dents adjacentes.....	40
3.2.1.5	La teinte du matériau de collage.....	40
3.2.1.6	L'épaisseur de la préparation.....	41
3.3	A l'extrémité du gradient thérapeutique, la couronne dentaire	42
3.3.1	Les situations nécessitant l'emploi d'une couronne dentaire	42
3.3.2	Type de couronnes utilisées pour gérer la dyschromie	43
	Conclusion	44
	Bibliographie.....	I

Table des figures et tableaux

Figures

<i>Figure 1 : Coupe sagittale d'une incisive en transmission lumineuse et en réflexion lumineuse témoignant de sa nature stratifiée,</i>	<i>2</i>
<i>Figure 2 : Différence de luminosité entre 2 incisives centrales.....</i>	<i>3</i>
<i>Figure 3 : La saturation est croissante entre le bord libre et le collet d'une même dent</i>	<i>4</i>
<i>Figure 4 : La différence de teinte au sein d'une même dent.....</i>	<i>4</i>
<i>Figure 5 : Conséquence esthétique de la nécrose d'une 11</i>	<i>7</i>
<i>Figure 6 : Gradient thérapeutique de Gil Tirlet et Jean-Pierre Attal</i>	<i>12</i>
<i>Figure 7 : L'éclaircissement interne étape par étape.....</i>	<i>16</i>
<i>Figure 8 : Photographie d'une 13 dépulpée dyschromiée avant l'éclaircissement interne.....</i>	<i>17</i>
<i>Figure 9 : Photographie prise après l'éclaircissement interne de la 13 et avant l'éclaircissement externe ambulatoire des 2 arcades.....</i>	<i>17</i>
<i>Figure 10 : Photographie prise après l'éclaircissement externe.....</i>	<i>18</i>
<i>Figure 11 : Stratification en 3 couches</i>	<i>24</i>
<i>Figure 12 : Technique du « Natural Layering Concept »</i>	<i>25</i>
<i>Figure 13 : Photo du cas initial avec contrasteur.....</i>	<i>26</i>
<i>Figure 14 : Début de la stratification en élaborant le mur palatin en masse émail grâce à la clé silicone élaborée à partir du wax-up.....</i>	<i>27</i>
<i>Figure 15 : Fin de la stratification. Situation intrabuccale à une semaine.....</i>	<i>28</i>
<i>Figure 16 : Échelonnement de la translucidité des différents matériaux de restaurations céramiques</i>	<i>31</i>
<i>Figure 17 : Bloc monolithique de zircon multicouche et monochrome</i>	<i>35</i>
<i>Figure 18 : Le teinter Natural Die, utilisé pour déterminer la teinte du substrat dentaire</i>	<i>39</i>
<i>Figure 19 : Classification des lingotins en fonction du substrat</i>	<i>39</i>
<i>Figure 20 : La correction colorimétrique en fonction de l'épaisseur de céramique</i>	<i>42</i>
<i>Figure 21 : Synthèse des options thérapeutiques en fonction du délabrement dentaire et du degré de dyschromie.....</i>	<i>45</i>

Tableaux

<i>Tableau 1 : Dyschromies dentaires associées au ciment d'obturation canalair</i>	<i>9</i>
<i>Tableau 2 : Présentation des propriétés optiques des principales céramiques dentaire</i>	<i>32</i>
<i>Tableau 3 : Les 3 premières générations de zircon.....</i>	<i>34</i>
<i>Tableau 4 : Classification des teintes des pâtes d'essais Varyolink esthetic Ivoclar</i>	<i>40</i>

Introduction

Au sein de notre domaine d'activité, les doléances esthétiques ont une place majeure et grandissante. Un sourire idéal n'est pas uniquement associé à un bon état de santé mais est également perçu comme un marqueur social et psychologique.

En plus des caractéristiques de forme et d'alignement, la teinte des dents apparaît comme un facteur déterminant de l'esthétique de ces dernières.

Une dyschromie, affectant une dent unitaire au sein d'un sourire, est un exemple de doléance auquel nous serons confrontés au sein de notre exercice.

En plus d'un diagnostic initial précis, nous devons considérer le degré de délabrement et de dyschromie qui affectent la dent causale afin de fournir une thérapeutique adaptée.

A travers ce travail de thèse, nous rappellerons dans un premier temps les caractéristiques optiques à considérer pour mieux appréhender la nature stratifiée de l'organe dentaire. Ensuite, nous citerons les différentes étiologies nous menant à l'apparition d'une dyschromie sur la dent dépulpée. Finalement, nous aborderons les différentes thérapeutiques dont nous disposons pour corriger ces situations. Ces thérapeutiques devront être mises en balance entre les concepts relatifs à l'économie tissulaire et la nécessité de couvrir efficacement les anomalies colorimétriques.

1 Rappels sur les mécanismes optiques, la dyschromie de la dent dépulpée et l'intégration esthétique

1.1 Bases de la couleur et de l'optique de la dent naturelle

1.1.1 Définition de la couleur

La définition générale de la couleur est, selon le Centre National des Ressources textuelles et lexicales, qualifiée de telle : « *qualité de la lumière que renvoie un objet et qui permet à l'œil de le distinguer des autres objets, indépendamment de sa nature et de sa forme* ».

Il s'agit d'une perception visuelle d'une partie du **spectre de la lumière visible** (de 380 nm à 780 nm). Cette perception tire son origine dans la stimulation de photorécepteurs spécialisés retrouvés au niveau de la rétine : les cônes et les bâtonnets.

Toute sensation colorée est la sommation de **3 couleurs primaires** : c'est le principe de la trivariance visuelle de l'œil humain, également appelé système rouge-vert-bleu (Loi de Grassmann de 1853). (1)

1.1.2 Généralités sur l'optique de la dent naturelle

La couleur de l'organe dentaire est complexe en raison de sa **nature stratifiée**.

La polychromie de la dent est « la résultante de la composition de ses tissus hétérogènes et de leurs épaisseurs. L'association, via la jonction amélo-dentinaire, d'une couche amélaire et d'une couche dentinaire, pouvant interagir aussi avec les tissus pulpaire, aboutit à des jeux optiques variables en fonction de l'étage coronaire observé ». (2)

De manière générale, l'émail aura tendance à réfléchir partiellement la lumière tandis que le tissu dentinaire aura un coefficient d'absorption supérieur.



Figure 1 : Coupe sagittale d'une incisive en transmission lumineuse (A) et en réflexion lumineuse (B) témoignant de sa nature stratifiée,
d'après D'Incau Emmanuel, 2014 (3)

1.1.3 Paramètres de la couleur

En 1901, Munsell définit la couleur selon 3 variables fondamentales : la **luminosité**, la **saturation** et la **teinte**.

A ces 3 variables fondamentales peuvent être ajoutées 7 variables complémentaires : **l'opacité**, la **translucidité**, la **fluorescence**, **l'opalescence**, **l'effet nacré**, la **texture** et la **caractérisation**. (3)

1.1.3.1 La luminosité

C'est le degré de clarté ou d'obscurité d'une couleur. C'est un paramètre qui est dépendant de **l'émail** car, comme nous l'avons vu dans les généralités sur l'optique de la dent naturelle, ce tissu a un faible indice d'absorption et est responsable de la réflexion de la lumière sur l'organe dentaire.

Ainsi, au fur et à mesure du vieillissement physiologique, la luminosité de la dent va diminuer par affinement de l'émail.

Sa détermination fait appel aux bâtonnets qui sont extrêmement sensibles et nombreux. Cela explique que **la luminosité soit le facteur qui influence le plus la réussite de la couleur d'une prothèse dentaire**. (3)

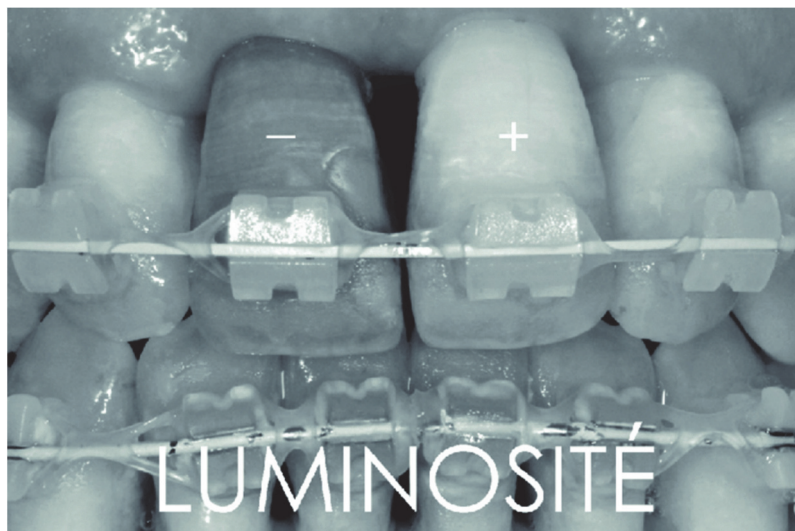

Figure 2 : Différence de luminosité entre 2 incisives centrales
d'après D'Incau Emmanuel, 2014 (3)

1.1.3.2 La saturation

Elle définit l'**intensité** d'une couleur, c'est une mesure de la **quantité de pigment** pur qu'elle contient.

Cette variable a tendance à être croissante du bord libre de la dent jusqu'à son collet. La saturation provient essentiellement de la dentine, qui est elle-même dépendante de la maturation et de l'épaisseur de l'émail. (3)

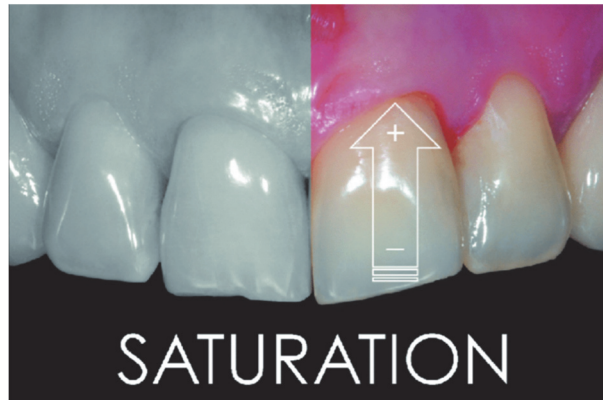

Figure 3 : La saturation est croissante entre le bord libre et le collet d'une même dent
d'après D'Incau Emmanuel, 2014 (3)

1.1.3.3 La teinte

Également appelée tonalité chromatique, elle correspond à la **longueur d'onde majoritaire de la dent**. Elle oscille souvent entre le jaune et l'orange. Bien qu'il s'agisse d'un paramètre beaucoup plus secondaire que les deux précédents, c'est sur celui-ci que beaucoup de teintiers se basent (3).

A l'instar de la saturation, la teinte est également dépendante de la dentine.

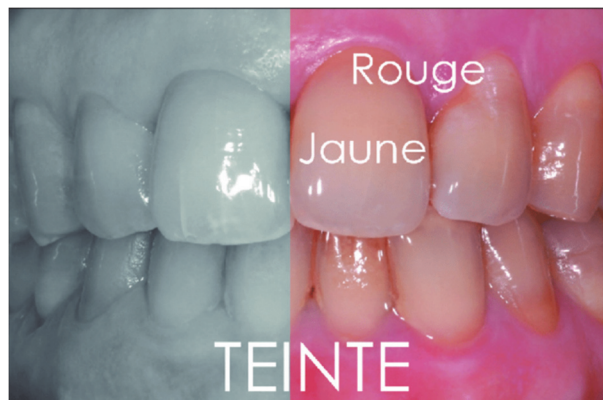

Figure 4 : La différence de teinte au sein d'une même dent
d'après D'Incau Emmanuel, 2014 (3)

1.1.3.4 Les paramètres complémentaires

Les paramètres complémentaires nous permettent de mieux appréhender la nature stratifiée du tissu dentaire (3) :

- La **translucidité** : elle définit la quantité de lumière transmise au travers d'un matériau. La translucidité amélaire a tendance à augmenter avec le vieillissement physiologique. Ainsi, la dentine sous-jacente se fait de plus en plus visible.
- **L'opalescence** : C'est une propriété de l'émail qui crée différents jeux de couleurs en fonction de la direction de l'éclairage. On la retrouve principalement au niveau des bords libres incisifs et peut aboutir à une coloration gris-bleutée.
- La **fluorescence** : il s'agit d'une émission décalée par un corps après l'absorption d'une lumière. Elle a également comme effet de convertir des rayons lumineux invisibles en rayons visibles. Elle est principalement liée à la dentine et est en rapport avec les fibres collagéniques de cette dernière.
- Les **caractérisations** : il s'agit de spécificités que l'on peut retrouver sur la surface d'une dent. Elles prennent de nombreuses formes (tâches, fissures, infiltrations etc.)
- La **texture** : il s'agit de l'état de surface de la dent et peut également être appelée microgéographie. Le niveau de détail de la surface dentaire peut augmenter sa luminosité par augmentation de la réflexion lumineuse. En général, le vieillissement physiologique s'accompagne d'un gommage des microreliefs et d'un ternissement de la dent.

1.2 Classification et étiologie des dyschromies de la dent dépulpée

1.2.1 La nécrose pulpaire (4), (5)

1.2.1.1 Étiologie et diagnostic de la nécrose pulpaire

La nécrose pulpaire est avant tout déterminée par l'**absence de la circulation sanguine intrapulpaire**.

Elle est le plus souvent secondaire à :

- une **lésion carieuse**
- un **choc mécanique** (rupture ou lésion du paquet vasculo-nerveux)
- une **agression iatrogène** (qui peut être principalement de 2 ordres : **thermique** avec l'usage intempestif d'une fraise avec une irrigation insuffisante ou **chimique** avec une mortification des tissus secondaire à l'emploi de certains matériaux de restauration).

Pour objectiver la nécrose, il y a 2 types de tests (6) :

- Les tests de **vitalité pulpaire** : la spectrophotométrie à double longueur d'onde (détermine les variations d'oxygénation au sein de la pulpe), la Fluxmétrie Laser Doppler (mesure du flux de cellules sanguines via un laser) et l'oxymétrie pulsative (mesure sélective de la saturation en oxygène des capillaires sanguins intrapulpaire). Ces trois tests, bien que potentiellement prometteurs à l'avenir, ont un coût et un temps d'enregistrement qui peuvent rendre leur utilisation prohibitive. Nous préférons donc dans la pratique usuelle l'utilisation des tests de sensibilités pulpaires qui, à ce jour, restent les plus pratiques à utiliser tout en ayant le même degré de fiabilité.(7)
- Les tests de **sensibilité pulpaire** : le test de **sensibilité au froid** (le tétrafluoroéthane à -28°C étant aujourd'hui le plus utilisé), les tests de **sensibilité au chaud** (gutta chauffée, moins recommandé car moins précis que le test de sensibilité au froid et pouvant potentiellement créer des dommages pulpaires du fait de sa température trop élevée) et les **tests électriques** (plus complexe à mettre en place mais l'association test de sensibilité au froid et test électrique donnera les résultats les plus discriminants) (8).

L'examen radiologique ne peut à lui seul pas nous donner de réponse fiable quant à la vitalité pulpaire mais peut compléter un examen clinique.

Il sera réalisé sous la forme d'une cliché rétro alvéolaire qui nous permettra d'apprécier différents éléments :

- Constater une infection péri-apicale
- Observer la formation de dentine réactionnelle consécutive à une lésion carieuse modérée
- Apprécier le volume pulpaire (minéralisations secondaires à une agression bactérienne)

L'examen rétro alvéolaire pourra être complété par un examen tridimensionnel (ex : Cone Beam - CBCT), ce dernier présente certains avantages par rapport à un examen radiologique conventionnel :

- Il est nettement plus sensible qu'un cliché rétro-alvéolaire (9) et permet ainsi de diminuer le taux de faux négatifs.
- Certaines LIPOE ne sont pas visibles si la corticale osseuse est trop épaisse. (10)
- Les clichés rétroalvéolaires nécessitent la technique des plans parallèles pour éviter les déformations, le CBCT peut éventuellement éviter d'utiliser un angulateur lorsque ce dernier ne peut être utilisé. (11)

1.2.1.2 Les conséquences dyschromiques de la nécrose dentaire

Du fait de la dégénérescence du parenchyme pulpaire nécrosé, il y aura une pénétration des produits de dégradations issus de l'activité bactérienne dans les tubulis dentinaires.

Effectivement, les bactéries, durant la réaction d'hémolyse, produisent du sulfure d'hydrogène. Ce dernier permet la libération de l'ion ferrique de l'hème qui, comme expliqué plus haut, peut entraîner une **coloration gris foncé-noire** de la dent dépulpée. (12)

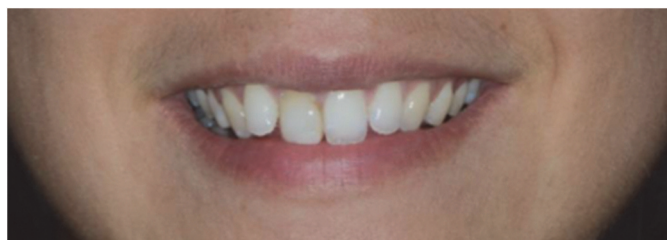

Figure 5 : Conséquence esthétique de la nécrose d'une 11
d'après Marion Briand, 2018 (13)

1.2.2 L'hémorragie pulpaire

Elle trouve la plupart du temps son origine dans les **traumatismes mécaniques** d'origine externe (chute en premier lieu, qui représentent de 9 à 80% des cas de traumatismes mécaniques (14), ce risque pouvant être majoré par des malpositions dentaires) mais peut également être consécutive à une biopulpectomie.

Le diagnostic de l'hémorragie pulpaire se fait par l'observation directe de **colorations coronaires rosâtres** par diffusion du sang intrapulpaire dans les tissus durs.

Contrairement aux résorptions cervicales externes, qui se manifestent également par une coloration nommée « pink spot » de la couronne dentaire lorsque leur stade est avancé, l'hémorragie pulpaire est consécutive à un traumatisme mécanique récent. De plus, les résorptions cervicales externes peuvent être objectivées par un examen radiologique rétro alvéolaire ou tridimensionnel où nous pourrions constater une radioclarité asymétrique ayant des contours irréguliers ou réguliers commençant dans la région cervicale de la dent. (15)

Dans le cas d'une hémorragie réversible et d'une conservation de la vitalité pulpaire, la coloration rosâtre de la dent pourra tendre à disparaître dans un délai d'environ 2 à 3 mois. (16)

En revanche, en cas d'hémorragie pulpaire **prolongée**, la dent évoluera vers une nécrose pulpaire. Cela entraînera donc une **disparition de la sensibilité dentaire**.

1.2.3 Les dyschromies d'origine endodontique

Certains types de dyschromies peuvent être consécutives au traitement endodontique. Il existe alors 3 types principaux de colorations indésirables de la dent dépulpée :

- Le premier est une conséquence directe des **produits d'obturations** utilisés lors de l'obturation canalaire. Diverses études menées sur plusieurs scellants endocanalaire (Pulpispad, AH26, MTA Fillapex, EndoREZ) et citées dans le tableau ci-dessous montrent que pour l'utilisation de chacun d'eux, une coloration significative de la dent est perceptible à partir de 4 semaines après la pose. (5)

Ciment d'obturation	Type de coloration	Auteur(s) - année
AH26	Grise	van der Burgt et coll. (1986a, b)
	Grise (1ère semaine) à gris-noir (12 mois)*	Parsons et coll. (2001)
	Apparence de granules noires (2ans)*	Davis et coll. (2002)
AH26 sans argent	Gris	van der Burgt & Plasschaert (1985)
	Coloration modérée (9 mois)*	Partovi et coll. (2006)
Grossman's	Orange - rouge	van der Burgt et coll. (1986a, b)
Oxyde de zinc - eugénol	Orange - rouge	van der Burgt et coll. (1986a, b)
	Coloration marquée (9mois)*	Partovi et coll. (2006)
Endofill	Coloration marquée (9mois)*	Partovi et coll. (2006)
Endomethasone	Orange - rouge	van der Burgt et coll. (1986a, b)
N2	Marquée (orange - rouge)	Gutiérrez & Guzmán (1968), van der Burgt et coll. (1986a, b)
Tubli-seal	Rose pâle à orange - rouge	van der Burgt et coll. (1986a, b)
	Coloration modérée (9 mois)*	Partovi et coll. (2006)
Diaket	Rose pâle	van der Burgt et coll. (1986a, b)
Pâte de Riebler	Rouge sombre prononcé	van der Burgt et coll. (1986a, b)
Roth's 801	Léger (3mois), rouge (12mois)*	Parsons et coll. (2001)
	Rose avec des particules grises foncées (2 ans)*	Davis et coll. (2002)
Sealapex	De légère à modérée (12mois)*	Parsons et coll. (2001)
	Gris léger (2ans)*	Davis et coll. (2002)
Kerr Pulp Canal	Coloration marquée*	Parsons et coll. (2001)
Sealer	Gris foncé (2ans) parsemé d'orange foncé*	Davis et coll. (2002)
Apatite Root Sealer III	Légère coloration (9mois)*	Partovi et coll. (2006)
Epiphany	Changement dans la luminosité	Shahrami et coll. (2011)

« * » : boue dentinaire non dissoute

Tableau 1 : Dyschromies dentaires associées au ciment d'obturation canalair

D'après Ahmed H et al, 2012 (17)

Aujourd'hui, les effets chromogènes des ciments d'obturation canalaire tendent à ne plus être significatifs cliniquement, c'est par exemple le cas avec le MTA-Fillapex® en comparaison aux ciments précédemment utilisés à base d'oxyde de zinc eugéno. (18)

- Le deuxième peut survenir lorsqu'un soin endodontique est **incomplet** et donc lorsqu'il persiste du parenchyme pulpaire au sein la dent. Ce dernier peut provenir d'une erreur lors de la réalisation de la cavité d'accès (persistance du parenchyme pulpaire au niveau des cornes pulpaires par exemple), de la mauvaise mise en forme d'un canal ou tout simplement de l'oubli de l'instrumentation d'un canal.

Dans tous les cas cités, ce parenchyme pulpaire « oublié » va se mortifier, nécroser et entraîner le même type de dyschromie que celles vues précédemment lors des nécroses pulpaires (19).

- Le troisième est causé par un **défaut d'irrigation** lors du traitement endodontique (20) : des reliquats de déchets organiques peuvent persister si l'irrigation est insuffisante. Ces derniers peuvent engendrer une pigmentation dentinaire par réaction avec des métabolites bactériens.

Pour rappel, l'utilisation du NaOCl (action solvante la phase organique ; concentré entre 2,5 et 5%) et d'un composé à base d'EDTA (action solvante sur la phase minérale) en quantité suffisante permet de réduire les risques de dyschromies dues à la persistance de déchets organiques dans la dent.

1.2.4 Les dyschromies dues aux matériaux coronaires d'obturation

Nous retrouvons ici deux principaux matériaux pouvant entraîner une coloration (21):

- L'amalgame qui peut affecter la couleur de la dent par transparence ou par fusée d'ions métalliques dans la zone périphérique à la restauration.
- Le composite qui, par usure et micro-infiltration, peuvent engendrer des dyschromies marginales.

1.3 Les problématiques de l'intégration esthétique dans le cas d'une dent dyschromiée unitaire

Lorsque nous prenons en charge une dent dyschromiée unitaire, nous devons composer avec différents éléments qui sont :

- La notion de **gradient thérapeutique** formulée par Gil Tirlet et Jean-Pierre Attal en 2009 qui consiste à préserver au maximum les tissus dentaires au sein d'une thérapeutique. Il en découle une classification des soins du moins mutilants au plus mutilants. (22)
- Les **difficultés inhérentes à l'intégration esthétique d'une dent antérieure unitaire au sein du sourire**. En effet, en raison de leur position visuellement exposée, les dents antérieures ne peuvent présenter de défauts visibles (de type colorimétrique, de forme) sans causer de préjudices sociaux et esthétiques.
- **La difficulté d'intégration par rapport aux dents adjacentes nécessite une approche pluridisciplinaire** avant de commencer le traitement :
 - la planification de traitements parodontaux esthétiques comme la symétrie de la ligne des collets doit-être anticipé avant un éventuel traitement prothétique. Le choix de la chirurgie parodontale devra suivre le projet prothétique pour maintenir une esthétique parodontale.
 - la composante orthodontique ne doit pas non plus être négligée, qu'elle soit à vocation esthétique (alignement), occlusale ou dans le but du rétablissement d'un espace.
 - L'éclaircissement des dents adjacentes doit être discuté pour une concordance entre les dents naturelles et la dent restaurée dyschromiée.
- **La nécessité ou non d'une intervention restauratrice/prothétique des dents adjacentes saines ou peu délabrée pour favoriser l'intégration esthétique globale** :
 - En cas de modification globale de la forme des dents.
 - En cas d'anomalie de teinte affectant plusieurs dents.
 - En fonction des doléances du patient.

Ainsi, la problématique sera, une fois l'approche pluridisciplinaire réalisée, de **conserver au maximum le tissu dentaire tout en permettant une intégration esthétique adéquate**. Pour cela, nous nous appuyerons sur le panel de soins dont nous disposerons qui sont, dans les grandes lignes, de la moins mutilante à la plus mutilante selon le gradient thérapeutique :

- L'utilisation de l'éclaircissement interne et externe
- La stratification composite
- L'utilisation de facettes dentaires en composite ou en céramique
- L'utilisation de couronnes dentaires en céramique

Dans le cas plus spécifique de la dent dépulpée, bien que ce soit le délabrement coronaire qui prime, un degré de dyschromie trop élevé peut tout de même nous écarter d'une lecture classique du gradient thérapeutique.

Par exemple, dans le cas d'une dent peu délabrée mais fortement dyschromiée, le recours à une préparation plus mutilante pourrait ne pas être évitée.

Ce gradient sera le point de départ de l'agencement des parties suivantes de cette thèse. D'autres facteurs seront pris en compte comme les matériaux utilisés pour les collages, les différents types de céramique et l'utilisation combinée d'un éclaircissement à l'utilisation d'une restauration ou d'une prothèse fixe.

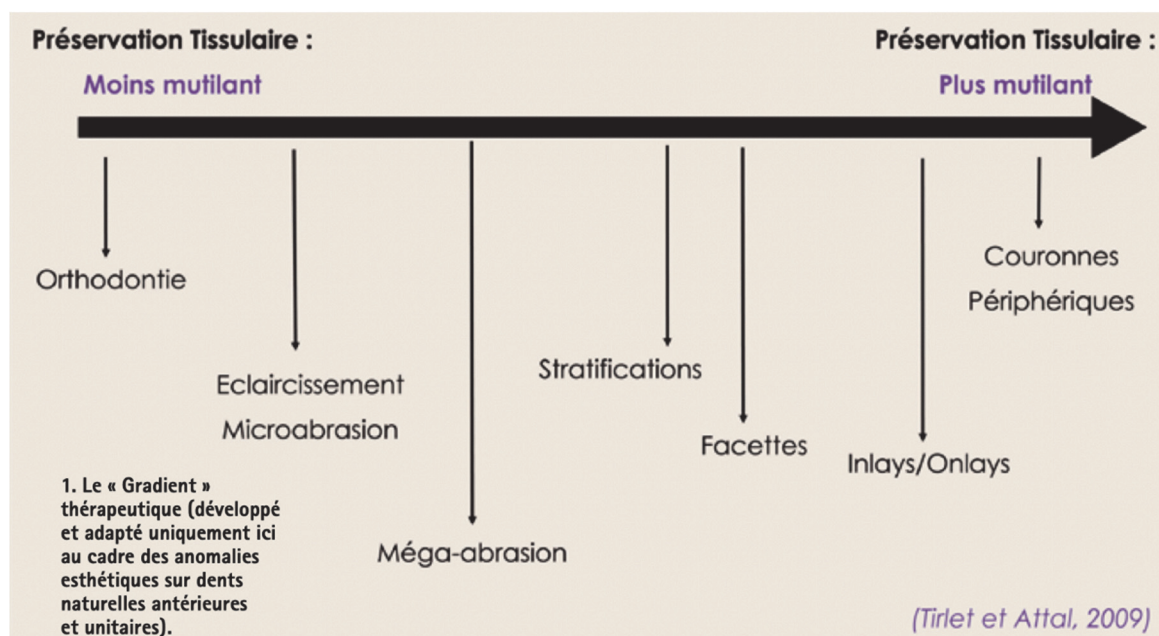


Figure 6 : Gradient thérapeutique de Gil Tirlet et Jean-Pierre Attal
d'après Tirlet et Attal, 2009 (22)

2 Au commencement du gradient thérapeutique : l'éclaircissement et la stratification

2.1 Les éclaircissements dentaires : la solution la moins invasive

Les éclaircissements dentaires chimiques ont une place de choix dans le traitement des dyschromies unitaires. Ils peuvent, selon les cas, être un traitement exhaustif ou représenter une étape préliminaire à la pose d'une facette ou d'une couronne dentaire. **Concernant la dent dépulpée, l'éclaircissement sera essentiellement interne mais il pourra être associé à un éclaircissement externe des dents adjacentes voire des arcades complètes.**

2.1.1 Mode d'action et principaux produits utilisés lors d'un éclaircissement chimique

Peu importe la technique et le produit utilisés, l'éclaircissement de la dent sera toujours la conséquence d'une réaction chimique d'oxydo-réduction entre les radicaux libres produits par l'agent éclaircissant et les molécules chromatogènes emprisonnées au sein de la dent. (4), (23)

Le **peroxyde d'hydrogène** est la molécule responsable de cette réaction, on peut la retrouver sous 2 formes principalement (4), (23):

- Sous **forme non stabilisée**. Aussi appelée simplement peroxyde d'hydrogène. Cette forme étant davantage utilisée pour les dents dépulpées.
- Sous **forme stabilisée** avec de l'urée et de la glycérine, aussi appelée **peroxyde de carbamide**. Cette forme, pour une même concentration donnée, est 3 fois moins oxydante que le peroxyde d'hydrogène non stabilisée. Elle présente l'avantage d'offrir une libération prolongée des dérivés oxygénés (50% de libération des dérivés au bout de 2 heures et d'avoir un pH alcalin plus protecteur contre d'éventuelles déminéralisation de la dent. Cette forme est davantage utilisée pour les dents pulpées.

La concentration de peroxyde variera en fonction du mode d'utilisation du produit éclaircissant et de la vitalité pulpaire des dents à éclaircir :

- Dans le cas d'un éclaircissement externe ambulatoire sur dent vivante ou non vivante, les concentrations -en peroxyde de carbamide- seront classiquement de 10 ou 16% pour un temps de pose journaliser minimum de 2h à une nuit.
- Dans le cas d'un éclaircissement interne ambulatoire sur dent dépulpée, l'utilisation de peroxyde d'hydrogène variant de 10 à 35% est autorisée.

2.1.2 Aspects légaux (24), (25)

En 2012 et en France, un arrêté a interdit l'utilisation de produits concentrés à plus de **6% de peroxyde d'hydrogène** (correspondant ainsi à 16% de peroxyde de carbamide) chez les chirurgiens-dentistes et à plus de 0,1% chez les non professionnels. Cela n'a que peu d'incidence sur les éclaircissements ambulatoires mais peut venir ralentir l'efficacité des éclaircissements faits sur le fauteuil au regard des concentrations qui étaient jusque-là utilisées. Cet arrêté ne s'applique pas aux techniques intra canales d'éclaircissement interne sur dent dépulpée.

Ainsi seules les dents dépulpées peuvent aujourd'hui bénéficier de produits hautement concentrés tels que le peroxyde d'hydrogène à 35%.

2.1.3 Avantages, limites et contre-indications des éclaircissements chimiques

Les éclaircissements ont comme qualité principale d'être faiblement invasif ; ces derniers se trouvant tout à gauche du **gradient thérapeutique**.

De plus, ils peuvent être utilisés sur l'ensemble des arcades dentaires pour harmoniser la teinte des dents adjacentes avec la dent initialement dyschromiée.

Il reste malgré tout deux points principaux à considérer avant l'utilisation de ces produits (4), (26) :

- Les **contre-indications** : dysplasies, usures, fêlures profondes, atteinte parodontale sévère, caries, femme enceinte/allaitante, patient allergique à l'un des composants du produit d'éclaircissement ;
- Les **limites** relatives à l'emploi d'un produit d'éclaircissement chimique : l'imprévisibilité du résultat, l'impossibilité de corriger un défaut de forme associé à la dyschromie ou un défaut de teinte trop important à corriger (d'où la nécessité dans ces 2 derniers cas de coupler l'éclaircissement avec un autre traitement). *Nous reviendrons sur ce point un peu plus loin.*

2.1.4 Protocole d'utilisation

Peu importe le protocole utilisé, la vérification de l'absence des contre-indications précédemment citées et un détartrage soigneux sera de rigueur avant de débiter l'éclaircissement.

Ensuite, il faudra déterminer la teinte pré-éclaircissement des dents et se fixer une teinte cible. La prise de photographies avant l'éclaircissement est conseillée avec une pigne de teinte afin de mieux pouvoir constater les résultats.

Une information claire et complète devra être donnée au patient avant d'obtenir son consentement signé. (4), (27)

2.1.4.1 *L'éclaircissement externe ambulatoire*

- 1- L'empreinte des deux arcades est effectuée avec de l'alginat ou par caméra optique et envoyée au laboratoire pour que ce dernier réalise les gouttières thermoformées (avec réservoir ou non).
 - 2- Remise des gouttières au patient avec des seringues de peroxyde de carbamide à 10 ou 16% avec, si possible, une fiche explicative venant compléter les informations données au patient.
 - 3- Le patient applique en faible quantité le gel actif à l'intérieur des gouttières pour ensuite le laisser agir entre 2 et 4 heures par jour (recommandation pour du peroxyde de carbamide à 16%) ou toute une nuit pour une concentration à 10%.
- La durée médiane de ce type de traitement peut varier de 2 à 6 semaines (28).

2.1.4.2 *L'éclaircissement interne*

- 1- Radiographie rétro alvéolaire pour vérifier la qualité du traitement endodontique et la perte de substance coronaire (Figure 7-1)
- 2- Pose d'un champ opératoire et ouverture de la chambre pulpaire
- 3- Nettoyage de la chambre pulpaire aux ultrasons et désobturation du canal 2 à 3 mm au-delà de la jonction amélo-cémentaire (vérification via une sonde parodontale) (Figure 7-2)
- 4- Isoler le restant du canal par la pose d'un bouchon de CVI imperméable (Figure 7-3)
- 5- Pose du peroxyde d'hydrogène à l'aide d'un coton dans la cavité (Figure 7-4)

- 6- Refermeture de la dent via du CVI et attente de 2 à 3 jours en inter séance (le produit s'inactive en 24 heures), il n'y a pas de consensus exact sur la durée de l'inter séance (en général 2 à 3 applications suffisent) (Figure 7-5)
- 7- Après l'éclaircissement, fermeture définitive de la dent avec un composite plus clair, attente d'au moins deux semaines après la fin du traitement. (6)

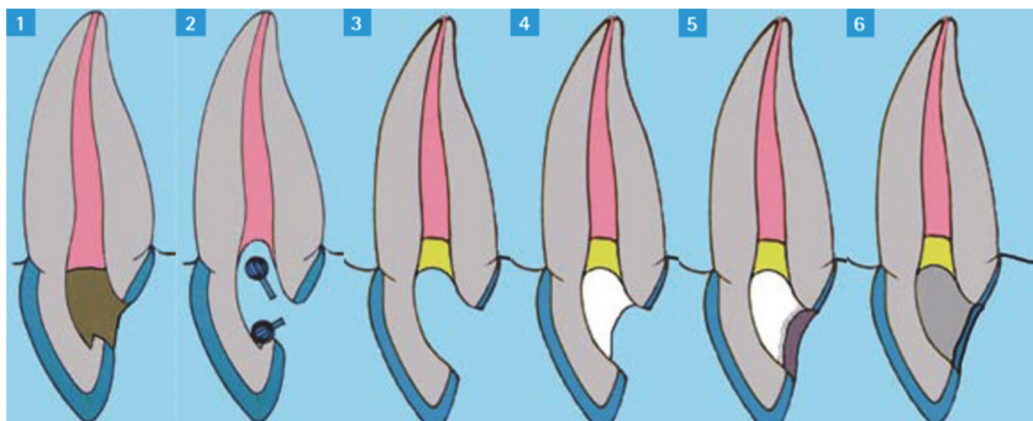


Figure 7 : L'éclaircissement interne étape par étape
d'après Eric Bonnet, 2010 (29)

2.1.5 Intérêt particulier de l'éclaircissement mixte pour une prise en charge étendue

La technique d'éclaircissement mixte (combinant éclaircissement interne de la dent dépulpée dyschromiée et externe de l'ensemble des arcades) est la plus pertinente dans le cadre de notre problématique d'intégration d'une dent dyschromiée dépulpée au sein d'autres dents pulpées.

Cette technique est en réalité la **conjugaison de la technique d'éclaircissement interne à la technique d'éclaircissement externe ambulatoire** et se fait en **2 à 3 temps** :

- Dans un 1^{er} temps : nous allons procéder à l'éclaircissement interne de la dent dépulpée. Au bout de 2 à 3 séances, une temporisation de 2 semaines sera effectuée pour que la teinte de la dent dépulpée se stabilise.
- Dans un 2^{ème} temps : si la teinte de la dent dépulpée n'a pas pu être entièrement récupérée, un éclaircissement externe isolé sera effectué sur cette même dent au moyen d'une gouttière ajourée au niveau des dents adjacentes afin d'éviter que le produit ne fuse sur les autres dents. Cette étape reste facultative.
- Dans un 3^{ème} temps : un éclaircissement externe concernant également les dents vivantes pourra être pratiqué au moyen de gouttières d'éclaircissement classiques.

2.1.6 L'éclaircissement mixte à travers un cas clinique (cas du Dr Virginie Pilliol)

Une patiente de 20 ans est adressée après la dévitalisation de sa 13 pour un éclaircissement interne de cette dernière puis pour un éclaircissement externe ambulatoire des 2 arcades.

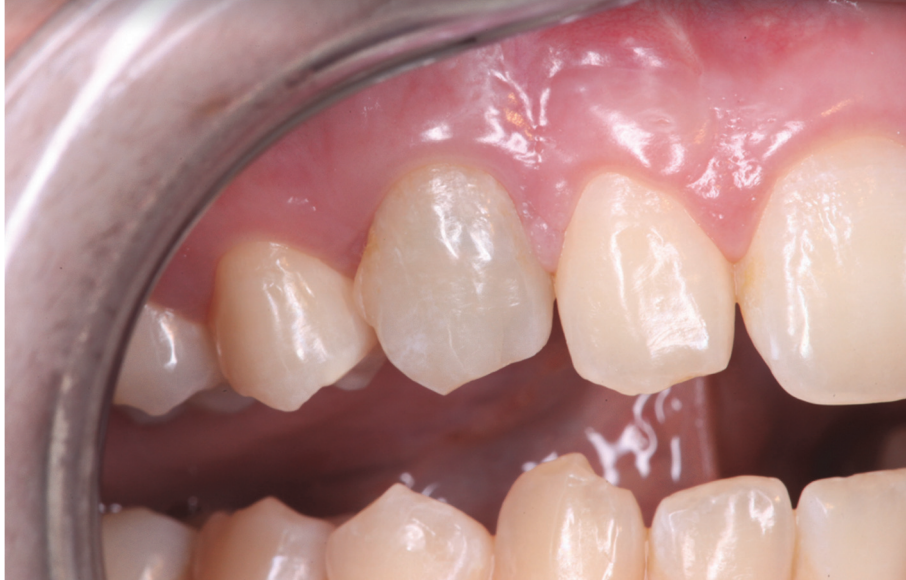

Figure 8 : Photographie d'une 13 déulpée dyschromiée avant l'éclaircissement interne.
D'après Dr V. Pilliol

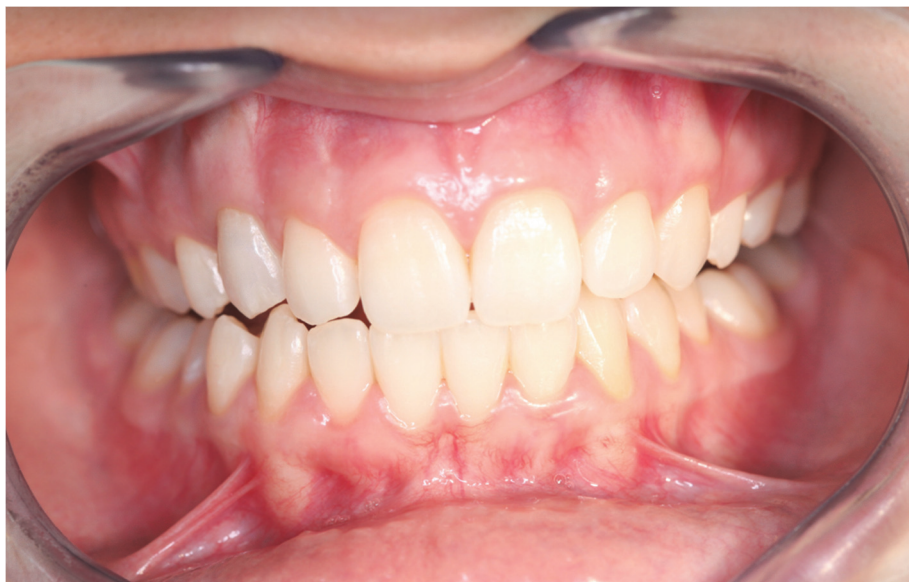

Figure 9 : Photographie prise après l'éclaircissement interne de la 13 et avant l'éclaircissement externe ambulatoire des 2 arcades.
D'après Dr V. Pilliol

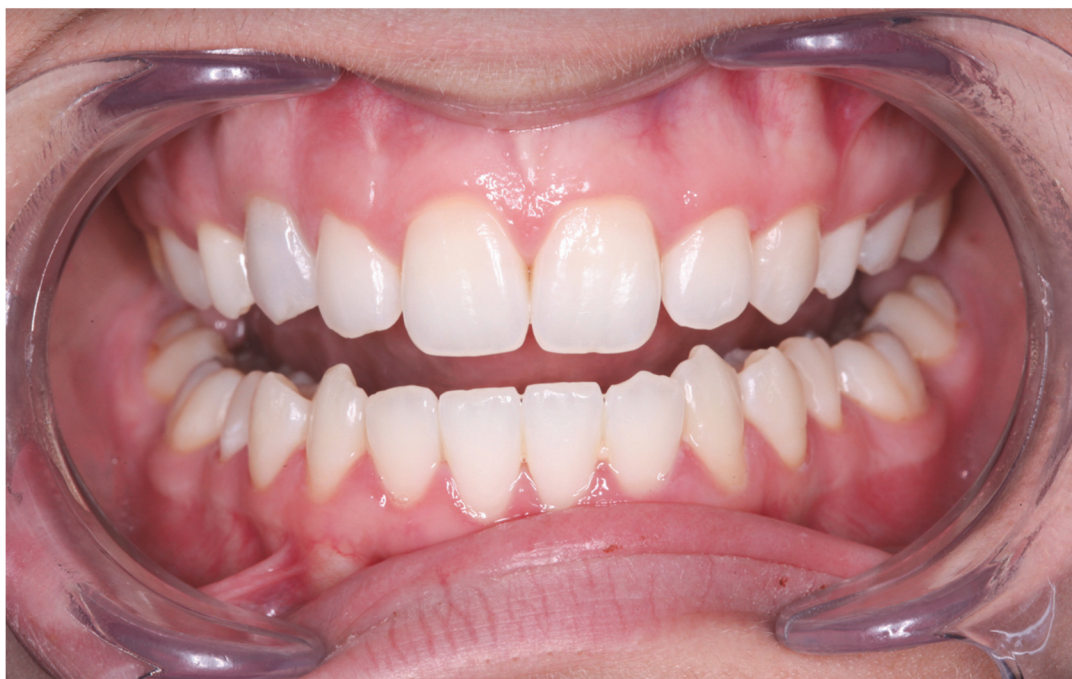

Figure 10 : Photographie prise après l'éclaircissement externe.
D'après Dr V. Pilliol

2.1.7 Résultats attendus, récurrences et complications

L'efficacité de l'éclaircissement dépendra de la sévérité de la dyschromie mais également du type de coloration que nous aurons à traiter.

Une classification par difficulté croissante de coloration à traiter par éclaircissement a été établie : **jaune < orangée < brune < grise < violacée.** (30)

2.1.7.1 Résultats attendus et récurrences de l'éclaircissement externe

Bien que l'efficacité dépende du type de coloration affectant les dents, plusieurs études tendent à démontrer que le gain de teinte d'un éclaircissement externe réalisé par un chirurgien-dentiste **est supérieur ou égale à 2 teintes** dans la majorité des cas : Haywood a pu montrer que 92% des patients étaient satisfaits après 6 semaines de traitement au peroxyde de carbamide à 10%, pour 74% d'entre eux l'effet est resté stable avec un léger changement de teinte à 1,5 ans et de même pour 62% d'entre eux à 3 ans (31). Une étude plus récente tend à confirmer la stabilité de ce type d'éclaircissement à 3,5 ans (32).

2.1.7.2 Résultats attendus et récurrences de l'éclaircissement interne

Dans le cas des éclaircissements internes, des cas de récurrences de 25% à 5 ans et de 49% à 8 ans ont été documentés, la récurrence a tendance à être d'autant plus rapide que le patient est jeune. (33)

Les récurrences peuvent être retardées par une procédure d'éclaircissement externe simplifiée qui pourra être mise en place tous les 2 à 5 ans en fonction des habitudes de vie du patient. Cependant, l'éclaircissement interne ne peut être réitéré plus de 4 fois si nous souhaitons avoir des résultats probants. En cas d'échec répété de ce dernier, nous serons contraints de nous tourner vers des thérapeutiques plus invasives.

2.1.7.3 Complications et effets secondaires

Au sujet des complications et des effets secondaires, plusieurs sont à noter :

- La plus récurrente étant la sensibilité des dents vitales. Entièrement réversible, celle-ci touche de 15 à 65% des patients (34) et disparaît en moyenne 3 jours après la fin du traitement. (35)
- L'altération des tissus gingivaux est généralement sans gravité et également très courante puisqu'elle touche 5 à 50% des patients (35). Des ulcérations gingivales peuvent apparaître en cas d'utilisation non appropriées comme avec l'emploi d'un produit trop fortement dosé ou durant un temps excessivement long (36).
- L'altération de la surface de l'émail qui ne constitue pas un risque significatif dans le cadre d'une utilisation normale. Des produits fluorés peuvent être ajoutés au produit éclaircissant pour limiter ce phénomène (37).
- Les résorptions cervicales externes étant la complication la plus notable des éclaircissements internes (incidence de 3,9 à 9,7 %) (38) et du fait de leur potentielle gravité pouvant entraîner la perte de la dent, le patient doit toujours être informé des risques d'apparition de ces dernières. Bien que la physiopathologie soit malconnue et sujet à débat, le peroxyde d'hydrogène est cité dans plusieurs études comme un facteur de risque, notamment pour son activité pro-inflammatoire (39).

2.2 Une alternative économique à la céramique : l'utilisation de la résine composite

2.2.1 Généralités sur les composites

La résine composite est un matériau organo-minéral de reconstitution dentaire composé d'une phase organique (matrice) et d'une phase inorganique (charges). Depuis leur introduction dans la dentisterie il y a 60 ans, ils ont été témoins de beaucoup d'améliorations étendant leur champ d'indications (40). Nous trouvons sur le marché plusieurs types de composites classés par la nature et la granulométrie de leurs charges (41)

Il s'agit d'un traitement par addition qui se distingue par son caractère peu délabrant et qui doit donc être privilégié par rapport à la réalisation d'une prothèse fixe lorsque pour des pertes de substances de petite à moyenne étendue.

2.2.1.1 Les propriétés esthétiques et le masquage du substrat dentaire

Les propriétés optiques et donc esthétiques du matériau composite dépendront du matériau lui-même, mais également de la mise en place de différentes couches de composites qui permettront d'imiter les propriétés optiques de la dent naturelle. (42)

Le rendu esthétique final dépendra également du substrat sous-jacent et de la qualité de l'opérateur.

Aujourd'hui, il est suggéré que l'utilisation de composites microhybrides nanochargés permettrait, par la diminution de la taille des charges, une meilleure distribution des pigments ce qui confèrerait au matériau le potentiel d'améliorer la continuité entre les structures dentaires et ces particules et donc de fournir une interface optique plus stable et plus naturelle (43).

La capacité de masquage du substrat dentaire est ici un point central et peut être amplifiée par l'utilisation de composites opacifiants spécifiquement conçus pour masquer les dyschromies (Masking Liner) tels que le Artist Maveril Tint (Pentron Clinical) ou le Brillant Kit Pain In Color (Coltène Whaledent). (44)

2.2.1.2 *Présentation des différentes utilisations du composite*

Il peut s'agir d'un ajout de composite par **stratification** (45) pour les restaurations légères à modérées qui permet de rester cohérent avec le gradient thérapeutique de Gil Tirlet et Jean-Pierre Attal précédemment évoqué.

Dans ce cas-là, il s'agira généralement d'un traitement **combinatoire avec l'éclaircissement dentaire afin de corriger une perte de substance et/ou un défaut de forme associée à une dyschromie**. En effet, la dent étant initialement dyschromiée, la teinte de celle-ci, mais également des dents adjacentes, pourra être rectifiée et/ou améliorée avant d'entamer la stratification.

Parmi les traitements par stratification, il sera également possible de réaliser une **facette composite recouvrant la face vestibulaire de la dent et pouvant masquer un défaut de teinte faible à modéré tout en corrigeant un défaut de forme**. Celle-ci sera alors une alternative directe à la facette céramique du fait de la proximité de leurs indications. Bien que non sans défaut face à son homologue céramique, la facette composite peut faire sens grâce à sa faible invasivité, son faible coût et le fait qu'elle soit directement réalisable au fauteuil.

Il peut également s'agir de l'utilisation des **composites injectés** qui peuvent aussi permettre d'améliorer la teinte et la forme de la dent à **moindre coût** mais leur réalisation peut être fastidieuse et la pérennité de ce type de restauration est relative (46).

Ainsi, les composites sont une solution directe généralement aisée à mettre en œuvre et pouvant compléter un éclaircissement si une perte de substance dentaire est associée à la dyschromie. Il est à rappeler que la pose d'un composite doit se faire **au minimum 2 semaines après un éclaircissement dentaire** pour éviter une inhibition de la polymérisation du composite due à l'action oxydative des dérivés oxygénés (47). Effectivement, dans une étude menée par Gurgan et al. en 2009) (48), il a été mis en évidence que le peroxyde diminuait la résistance au cisaillement du composite et par conséquent sa force d'adhésion durant les 2 semaines qui suivent l'éclaircissement.

2.2.2 La stratification composite

2.2.2.1 Présentation, indication et limites

La stratification de composites dans le secteur antérieur correspond à la restauration, en technique directe, d'incisives ou de canines à l'aide de matériaux composites dont les propriétés se rapprochent le plus possible la morphologie et du comportement optique de la dent initiale (42). De manière générale, lorsque la forme de la dent est préservée, les **indications** de l'ajout de résine composite par stratification couvrent :

- Le remplacement des tissus durs perdus à cause de caries, traumatismes et/ou usures
- Les corrections de dysplasies mineures
- La correction de la face vestibulaire
- La réparation de restaurations existantes en tant qu'alternative à une solution plus invasive.

Les **limites** des restaurations composites sont avant tout liées à leur incapacité mécanique à remplacer des pertes de substance trop volumineuse, mais nous avons aussi (49) :

Les allergies aux composants

Les risques carieux trop élevés ou l'hygiène insuffisante

La limite de la préparation au-delà de la jonction amélo-cémentaire

L'impossibilité d'obtenir un champ opératoire étanche

La présence de parafunctions telles que le bruxisme

Il est également à noter que l'emploi d'un **masking liner** peut être recommandé pour le traitement des dyschromies profondes réfractaires aux composites plus classiques. Effectivement, ce type précis de composite opaque injectable a des caractéristiques optiques permettant de masquer les dyschromies sans avoir à passer par la céramique. (44)

2.2.2.2 Cas particulier de la facette composite

La facette composite se présente comme **une alternative économique** à la facette céramique. Bien que celle-ci puisse être « définitive » (malgré sa durée de vie plus limitée), elle se positionne également comme une alternative envisageable avant de passer à la céramique. (50)

2.2.2.2.1 Avantages et inconvénients des facettes composites (51)

Les **bénéfices** des facettes composites sont :

- La très faible préparation, voir l'absence de préparation, de la dent ou des dents concernées.
- Elles sont faites directement au fauteuil.
- Elles peuvent répondre à l'indication d'une dyschromie dentaire si une résine avec une opacité importante est utilisée.
- Elles peuvent être réparées ou retirées facilement.
- Le prix est nettement inférieur à celui des facettes céramiques. Bien que cette information soit à modérer compte tenu du vieillissement prématuré de ce type de facettes

Les **désavantages** de ces facettes sont :

- Bien que celles-ci soient faites directement au fauteuil, leur réalisation est fastidieuse et longue. Leur qualité est opérateur-dépendant.
- En plus d'avoir un rendu esthétique inférieur à la céramique, elles ne sont pas exemptes de changement de teinte et de tâches sur le moyen terme.
- Elles ont moins de résistance que leur homologue céramique, leurs bords se fracturent davantage et leur état de surface est davantage propice à la rétention de plaque dentaire (52)
- Le coût inférieur est à temporiser compte tenu de la plus faible durée de vie de ces facettes (entre 5 et 7 ans) en comparaison à la durée de vie des facettes céramiques qui présentent un taux de réussite de 89% sur un suivi de 9 ans. (53)

2.2.2.2.2 Choix de la préparation

Il existe 2 types de préparation qui vont varier en fonction de la sévérité de la dyschromie et du délabrement de la dent (54):

- Les « **No-Prep Veneer** » qui, comme leur nom l'indique, ne demande aucune préparation de la dent. Elle reste réservée aux dents ne présentant que des délabrements mineurs. Compte tenu de la faible épaisseur de composite que l'on peut positionner (0,5 mm ou moins), les dyschromies sont difficiles à corriger. Seules les dents faiblement dyschromiées linguo-versées peuvent être candidates ce type de préparation. Cela nous renvoie à l'importance d'un éclaircissement efficient en amont de ce type de préparation.
- Les « **Veneer with Preparation** » passent par une préparation similaire aux facettes céramiques. Les détails de celle-ci seront vus dans la prochaine partie traitant des facettes céramiques. La préparation de la dent reste quasi systématique dans le traitement des dyschromies.

2.2.2.3 Les différents types de stratification

Nous allons seulement aborder dans cette section les 2 types de stratifications les plus couramment utilisés et documentés (55):

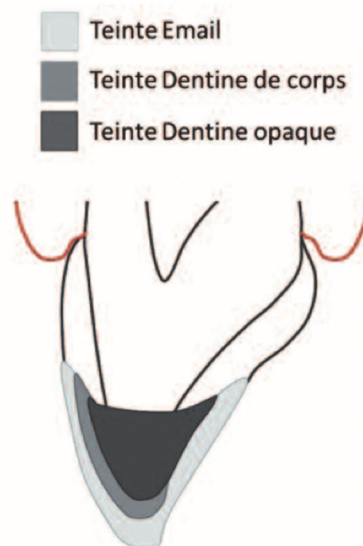


Figure 11 : Stratification en 3 couches
d'après Nicolas Decerle, 2011 (56)

- La **stratification à 3 couches** : initiée par Lorenzo Vanini, l'emploi d'un composite teinte émail, d'un teinte dentine de corps et d'un teinte dentine opaque est ici de rigueur. C'est une stratification réputée difficile du fait de la difficulté à déterminer les épaisseurs idéales de chaque résine composite.

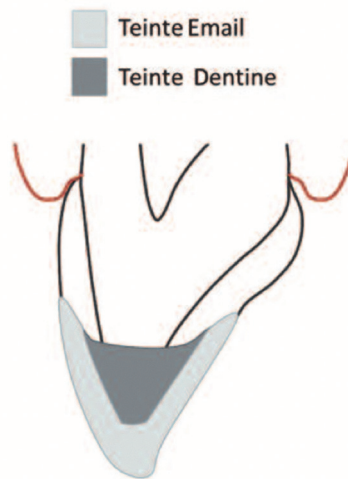


Figure 12 : Technique du « Natural Layering Concept »
d'après Nicolas Decerle, 2011 (56)

- La **stratification Natural Layering Concept** : c'est une simplification de la technique précédente. Ici, nous n'utilisons qu'un composite teinte émail et un autre teinte dentine. Ils sont chacun placés à une épaisseur proche aux tissus qu'ils remplacent. Ce concept de stratification est né de l'amélioration des propriétés optiques des composites avec la diminution de la taille des charges de ces derniers (40). Il en découle une meilleure capacité à mimer les tissus qu'ils remplacent.

2.2.2.4 La sélection de couleur des masses composites

Bien que seule la technique des boutons ait été citée sur le cas clinique ci-dessous, une liste plus exhaustive est de rigueur afin de préciser les différentes méthodes de choix de couleur des masses composites :

- La **photographie numérique** se présente comme un allier de choix car l'utilisation de **filtres polarisant**, de photographie en noir et blanc et le recours à des logiciels dédiés permettent d'objectiver l'analyse chromatique de la dent à restaurer.

- Le **teintier personnalisé** permet une étude comparative entre ce dernier et la cartographie faite de la dent. Il n'y a en réalité aucune différence d'utilisation entre un teintier standard et un teintier personnalisé. En revanche, ce dernier, fait en amont sur mesure par rapport aux résines composites utilisées au cabinet, répondra mieux aux exigences esthétiques inhérentes à la stratification. (57)
- La **technique dite « des boutons »**, est une technique devant davantage être vue comme complémentaire et non exhaustive. Elle consiste à polymériser du composite (sans mordantage ni adhésion) sur différentes zones de la dent et, ainsi, de bénéficier d'un support plus neutre qu'un teintier pour apprécier les différences chromatiques. (58)

2.2.2.5 Cas clinique (Cas du Dr Wallid Boujema, 2019 (59))

Dans ce cas, une patiente de 32 ans arrive au cabinet avec 2 doléances :

- Une 21 inesthétique car présentant une dyschromie post-traumatisme, déjà dévitalisée il y a 2 ans de cela.
- Une teinte trop peu lumineuse de ses dents en général

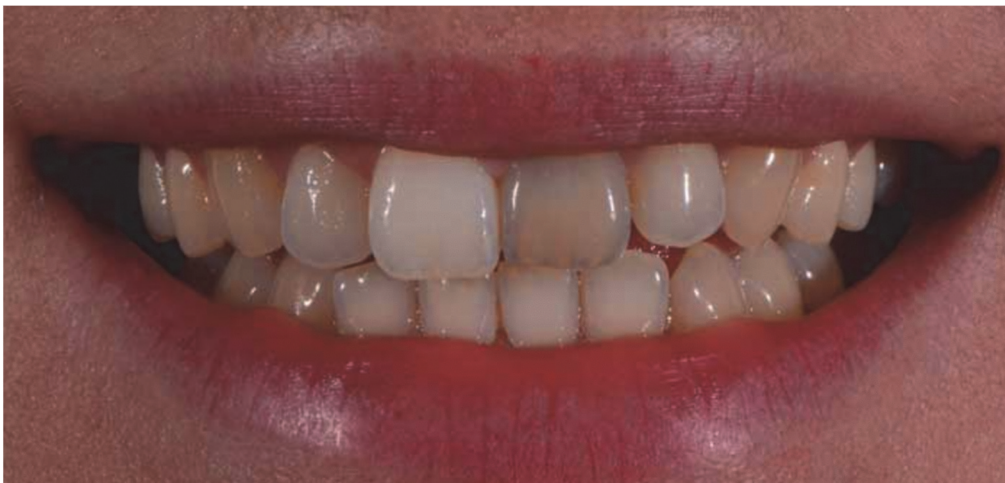

Figure 13 : Photo du cas initial avec contrasteur
Dr Wallid Boujema, 2019 (59)

Il est également à noter que l'hygiène dentaire de la patiente est satisfaisante et que cette dernière est non fumeuse. De plus, aucune contre-indication à un éclaircissement dentaire n'est signalée. Avant d'entamer la démarche thérapeutique, la vérification de la qualité de l'obturation canalaire et de l'absence de radioclarité péri-apicale est obligatoire. Une fois que cela est validé, on peut exposer le plan de traitement à la patiente et l'informer des incertitudes de résultat inhérentes à l'éclaircissement interne de la 21.

Chronologiquement, voici les différentes étapes menant jusqu'à la stratification composite :

- Relève de la teinte initiale des dents via une pige de teinte et un appareil photo.
- Détartrage et, facultativement, un aéropolissage
- Blanchiment interne ambulatoire de la 21 (ici, injection d'un peroxyde de carbamide à 16% dans la chambre camérale sur plusieurs séances jusqu'à avoir le résultat escompté).
- Blanchiment externe, toujours ambulatoire, sur les 2 arcades dentaires (peroxyde de carbamide 10%, pendant 3 semaines et 6 heures par nuit) afin d'harmoniser la teinte des autres dents avec celle de la 21 et répondre à la demande esthétique globale de la patiente.
- Temporisation durant 2 à 3 semaines afin d'éviter une interaction entre les produits d'oxydoréduction liés à l'éclaircissement et la qualité du collage.

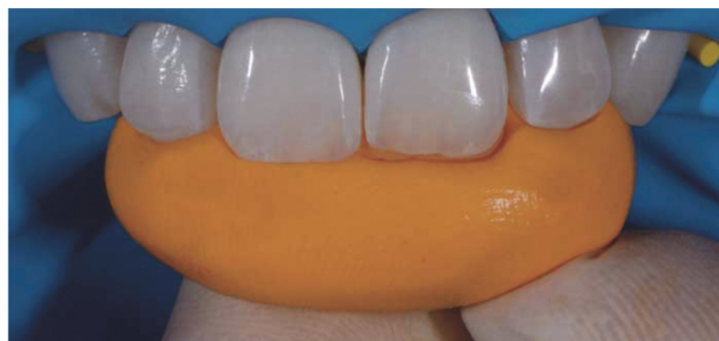

Figure 14 : Début de la stratification en élaborant le mur palatin en masse émail grâce à la clé silicone élaborée à partir du wax-up
Dr Wallid Boujemaa, 2019 (59)

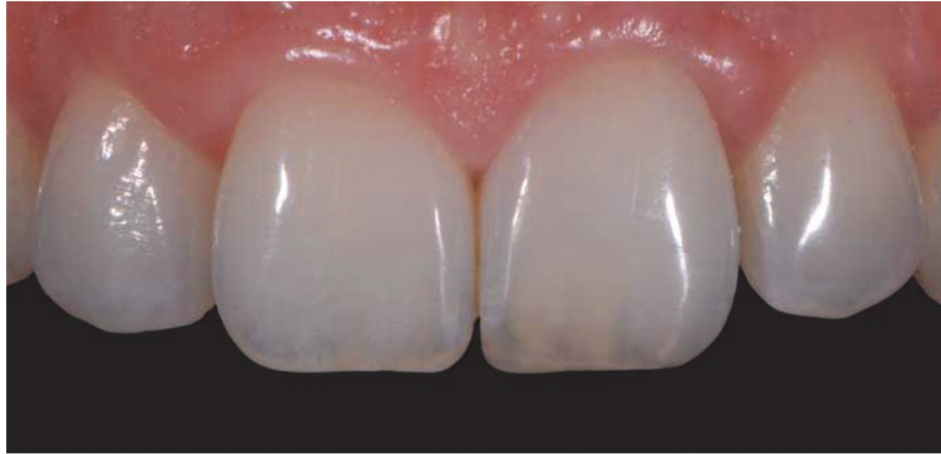

Figure 15 : Fin de la stratification. Situation intrabuccale à une semaine.
Dr Wallid Boujemaq, 2019 (59)

2.2.3 Les restaurations par résine composite injectée

L'utilisation d'un composite injecté est une technique directe/indirecte qui, au moyen d'un transfert en silicone transparent, permet de reproduire les informations d'un wax up directement en bouche. (60)

Les avantages de l'injection de résines composites fluides sont sa reproductibilité, son absence d'invasivité pour les dents concernées et son coût relativement peu élevé.

Bien que plusieurs études tendent à démontrer qu'il n'y a pas de dégradations significatives des restaurations au composite fluide sur une période de 3 ans (61), le composite injecté est avant tout utilisé dans le cadre de la réalisation de provisoires pour planifier un plan de traitement.

Effectivement, cette technique présente les mêmes inconvénients que leurs autres homologues composites (62), à savoir une longévité limitée au prix d'une maintenance rigoureuse et un rendu esthétique incompatible avec une exigence élevée de la part du patient.

2.2.4 Le composite au sein de l'arsenal thérapeutique de la dent dépulpée dyschromiée

La stratification composite est, comme nous l'avons vu au début de cette partie, une méthode qui doit en théorie être privilégiée sur le restant du gradient thérapeutique.

Toutefois, certains éléments doivent être considérées avant d'utiliser cette méthode directe :

- Son utilisation est **quasi systématiquement associée à un éclaircissement** compte tenu du fait que nous partons d'une dent dyschromiée. Il faut donc s'assurer que nous avons à faire à une dyschromie ni trop marquée ni réfractaire à un éclaircissement dentaire.
- L'utilisation de la méthode directe peut être synonyme de compromis. Par exemple, l'utilisation d'opacifiants (44) nous aidera à masquer une dyschromie mais cela se fera au détriment de la translucidité naturelle de la dent.
- **L'étendue de la restauration, la forme et le nombre de dents à restaurer** sont autant de facteurs qui peuvent s'accumuler et rendre la technique de restauration par composite difficile, voire néfaste pour la santé parodontale et la résistance des dents restaurées. (63)
- D'autres difficultés comme une haute exigence esthétique du patient, une forte caractérisation dentaire, un état de surface vieillissant (64) peuvent également être discriminantes pour ce traitement.

La méthode directe pourrait donc être privilégiée en tant que traitement de 1^{ère} intention pour les patients jeunes ayant une dyschromie non réfractaire à l'éclaircissement et une perte de substance légère à modérée et favorisant les restaurations sans préparation. Ceci afin d'éviter de basculer à court et moyen termes vers un traitement plus délabrant.

3 Suite et fin du gradient thérapeutique : la facette dentaire et la couronne dentaire

3.1 Les matériaux utilisés : les céramiques

3.1.1 Rappel sur la céramique

Les céramiques sont des matériaux inorganiques mis en forme par l'agglomération d'une poudre ayant une granulométrie adaptée. La consolidation de cette dernière se fait à haute température et est appelée le frittage. Les céramiques sont constituées de 2 phases distinctes : une phase vitreuse et une phase cristalline.

C'est au XVIII^{ème} siècle et en France qu'il a commencé à être utilisé dans l'art dentaire (65). D'abord cantonnée aux prothèse amovibles (« dentier » en porcelaine), elle se démocratisa dans le domaine de la prothèse fixe au cours du XX^{ème} siècle.

La céramique se caractérise par une **triple inertie : thermique, chimique et électrique**.

L'inertie chimique est à la base de la biocompatibilité du matériau et l'inertie électrique évite les phénomènes d'électro-galvanisme intra buccaux (que l'on retrouve avec les couronnes en métal).

Dans la pratique de l'art dentaire, il convient de classer les céramiques par microstructure. On en distingue ainsi 4 types différents : les **feldspathiques**, les **vitrocéramiques**, les **céramiques infiltrées** et les **polycristallines**.

Cette classification suit un ordre et s'appuie sur la **concentration relative en verres et en cristaux** de chacune de ces céramiques. Les feldspathiques étant les plus riches en verre et les polycristallines les plus riches en cristaux.

Bien que nous n'étudierons pas en détail chacun de ces types de céramique, il est utile de donner quelques généralités afin de mieux comprendre leurs indications (66) :

- Les **propriétés optiques** (et donc de translucidité), ainsi que la capacité à jouer sur les attributs colorimétriques lors de la fabrication, vont de paires avec la proportion en verre de la céramique (67). L'esthétique dépendant notamment de la teinte, cette dernière est déterminée par la couleur et l'épaisseur de la céramique, la couleur de l'agent de scellement et la teinte du substrat
- **La résistance mécanique** va de pair avec la concentration en cristaux de la céramique.
- **L'aptitude au collage** sera meilleure sur les céramiques vitreuses (riches en verre) par la possibilité de les mordancer.

Ainsi, propriétés optiques et résistance mécanique ont tendance à évoluer de manière opposée.

3.1.2 Translucidité et intégration esthétique

Tandis que les systèmes translucides permettent une reproduction optimale du mimétisme chromatique lorsque les conditions le permettent, les **systèmes semi translucides** représentent un compromis pertinent lorsque l'on cherche à associer une bonne distribution de la lumière et un bon masquage de la dyschromie du pilier dentaire. Effectivement, lorsque nous avons à faire à la gestion d'une dyschromie, nous devons jouer sur la translucidité des matériaux que nous allons utiliser. Il existe une **classification de translucidité de céramiques** qui dépend à la fois de la **nature** du matériau et de **l'épaisseur de la préparation** dont nous disposons. (68), (69)

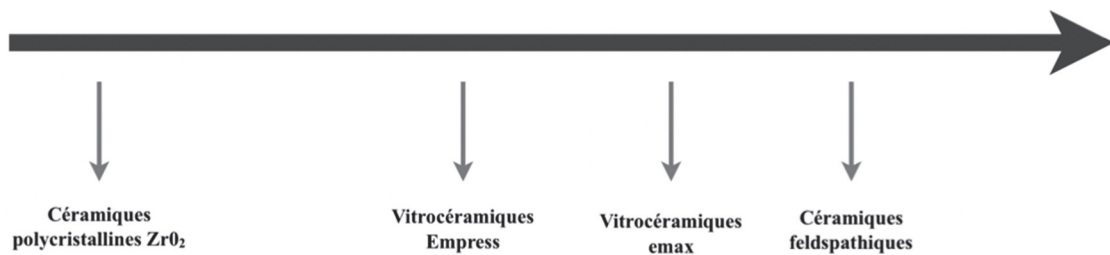


Figure 16 : Échelonnement de la translucidité des différents matériaux de restaurations céramiques (70)

Ainsi, tandis que les céramiques translucides seront en pleine indication dans la gestion des piliers non dyschromiés, ces mêmes céramiques demanderont une trop grande préparation de la dent pour masquer une anomalie colorimétrique du substrat et assurer une résistance à la flexion suffisante grâce au collage amélaire (71).

Matériau	Propriétés optiques
CERAMIQUES FELDSPATHIQUES	
Classique et renforcée	Existent sous tous les formats de propriétés optiques Blocs monochromes ou polychromes pour la CFAO
VITROCERAMIQUES A LA LEUCITE	
IPS empress ESTHÉTIC®	7 degrés de translucidité
IPS empress CAD®	2 degrés de translucidité : Blocs monochromes ou polychromes
VITROCERAMIQUES AU DISILICATE DE LITHIUM	
IPS e.max PRESS®	5 degrés de translucidité et une version Impulse (opalescence prononcée) <ul style="list-style-type: none"> - HT : haute translucidité, - MT : moyenne translucidité, - LT : basse translucidité - MO : moyenne opacité - HO : Haute opacité Lingotins monochromes ou polychromes
IPS e.max CAD®	4 degrés de translucidité (HT, MT, LT, MO) et une version Impulse Blocs monochromes uniquement → résultat très esthétique en antérieur plus difficile.
VITROCERAMIQUES AU SILICATE DE LITHIUM ET A LA ZIRCONNE	
Celtra Duo®, Suprinity®	2 degrés de translucidité (LT, HT) Blocs Suprinity® et Celtra Duo® monochromes uniquement → Résultat très esthétique en antérieur plus difficile
POLYMER INFILTRATED CERAMIC NETWORK	
Vita enamic®	3 degrés de translucidité (T, HT, ST) Blocs monochromes et polychromes disponibles.
CERAMIQUES À BASE DE ZIRCONNE	
Zircones 1 ^{ère} génération	Faible translucidité, Pouvoir masquant important. <i>(A utiliser uniquement comme infrastructure)</i>
Zircones 2 ^{ème} & 3 ^{ème} génération	3 degrés de translucidité de zircons multicouches
Disques Multicouches KATANA®	<ul style="list-style-type: none"> - Zirconne multicouche haute translucidité KATANA™ Zirconia HTML (3Y-TZP) - Zirconne multicouche super translucide KATANA™ Zirconia STML (4Y-PSZ) - Zirconne multicouche ultra translucide KATANA™ Zirconia UTML (5Y-PSZ)

Tableau 2 : Présentation des propriétés optiques des principales céramiques dentaire

D'après A. Msika, 2020 (72) (73) (74)

3.1.3 L'utilisation de la vitrocéramique dans le cas de l'intégration esthétique de la dent dyschromiée

Tandis que les céramiques feldspathiques présentent une plus faible résistance à la flexion et une incapacité à masquer un substrat dyschromié du fait de leur forte translucidité (75), **les systèmes vitrocéramiques se présentent comme une alternative de choix pour répondre au cahier des charges de l'intégration esthétique d'une dent dyschromiée.**

Parmi les systèmes vitrocéramiques, nous trouvons les vitrocéramiques enrichies aux cristaux de leucites (IPS Empress, Ivoclar) qui présentent des propriétés mécaniques légèrement supérieures aux céramiques feldspathiques, et les vitrocéramiques renforcées au disilicate de lithium (IPS Emax, Ivoclar ou Initial LiSi Press et Block, GC), qui présentent des propriétés mécaniques améliorées (76).

La vitrocéramique notamment Emax Press (Ivoclar), en plus de ses propriétés mécaniques, s'étend sur une **large gamme de translucidité de lingotins** :

- Translucide via la Emax HT (High Translucidity) qui possède des propriétés de translucidité proche de l'émail.
- Moyennement translucide via la Emax MT (Medium translucidity) qui possède des propriétés intermédiaires entre la HT et la LT.
- Faiblement translucide via la Emax LT (Low Translucidity) qui possède des propriétés de translucidité proche de la dentine.
- Opaque via la Emax MO et HO (Medium et High Opacity) qui permet de couvrir un substrat très fortement dyschromié ou un inlay-core.

La technique du « **cut back** » (77) nous permet également de stratifier une gamme de céramique plus translucide sur le lingotin initialement usiné. Ainsi, une mince couche de stratification nous permet de réaliser des restaurations très esthétiques. Par ailleurs, l'utilisation d'une **chape opaque permet une stratification esthétique** permettant de masquer un substrat coloré mais ceci se fait au dépend d'une préparation plus importante pouvant s'opposer à l'acquisition des propriétés mécaniques maximales grâce au collage amélaire.

Un autre point concerne l'aptitude d'**adhésion** au substrat dentaire des différentes céramiques utilisées. Ainsi, au sein des différents systèmes semi-translucides (Procera Alumina, Emax, Zircono), seule la vitrocéramique permet une adhésion forte par collage, indispensable pour les préparations partielles et garantie de pérennité en permettant l'acquisition des propriétés mécaniques optimales (78).

Finalement, ce type de céramique bénéficie d'un fort recul clinique et fait partie des plus utilisés au monde. (79)

Ainsi, la vitrocéramique renforcée en disilicate de lithium, par sa capacité à moduler sa translucidité, son aptitude au collage et sa résistance mécanique améliorée par rapport à la céramique feldspathique et la vitrocéramique enrichie aux cristaux de leucites, se présente comme un matériau de prédilection pour la gestion des dyschromies (80). Il est également à noter que la nouvelle vitrocéramique au disilicate de lithium initial LiSi Press présente aussi des qualités intéressantes pour la gestion des substrats colorés. (81)

3.1.4 Place de la zircone dans la gestion de la dyschromie

La zircone est une céramique polycristalline qui est, initialement, une céramique faiblement esthétique et translucide mais ayant des propriétés mécaniques très élevées (82).

Ces dernières années, les améliorations successives de ce matériau lui ont permis de significativement gagner en translucidité, au point de devenir, dans le domaine de l'esthétique, **une alternative acceptable aux vitrocéramiques** (83). Effectivement, plusieurs générations de zircone se sont succédées :

- La zircone de première génération 3-YZTP, également appelée « zircone conventionnelle », essentiellement utilisée en tant qu'infrastructure des prothèses.
- La zircone de deuxième génération 3-YZTP obtenue en modifiant les additifs et le processus de fabrication de la génération précédente. Elle détient des propriétés optiques améliorées mais restant insuffisantes pour le secteur antérieur.
- Les zircons de troisième génération 4/5-YPSZ enrichies en oxyde d'yttrium. La translucidité de celles-ci, bien qu'inférieure aux céramique au disilicate de lithium (84), leur confère des propriétés optiques compatibles avec des restaurations antérieures (74) et pouvant être stratifiées avec la technique du cut-back pour améliorer ses qualités optiques. (77)
- Les nouvelles générations de zircone (YML, UTML, STML, HTML+) qui ont des indications variées et qui vont dans le sens d'une amélioration des propriétés optiques tout en évitant d'engendrer une perte de résistance de la céramique.

Zircone	Composition	Propriétés	Indications fabricants
Première génération	3-YTZP (<15 % cubique)	Haute opacité/indice de réfraction Haute résistance et ténacité (> 1000 MPa de résistance en flexion)	Infrastructures pour des restaurations émaillées
Deuxième génération	3-YTZP (<15 % cubique)	↗ Translucidité ↗ LTD • ↘ Alumine • Frittage à plus haute température (↗ taille des grains)	Restaurations postérieures monolithiques
Troisième génération	4-YPSZ (>25 % cubique) 5-YPSZ (>50 % cubique)	↗↗ Translucidité ↘ LTD ↘ Résistance et ténacité (< 1000 MPa de résistance en flexion pour 4-YPSZ < 700 MPa pour 5 YPSZ)	Restaurations antérieures monolithiques, bridges de maximum 3 éléments pour les 5-YPSZ

Tableau 3 : Les 3 premières générations de zircone

D'après Zhang Y, 2018 (74)

Des blocs de **zircone monolithiques** destinés à la réalisation directe des pièces prothétiques sans recours à la stratification, existent en version monochrome et multicouche. Ces derniers présentent des résultats proches des résultats obtenus par stratification pour ce qui concerne les dernières générations. (85)

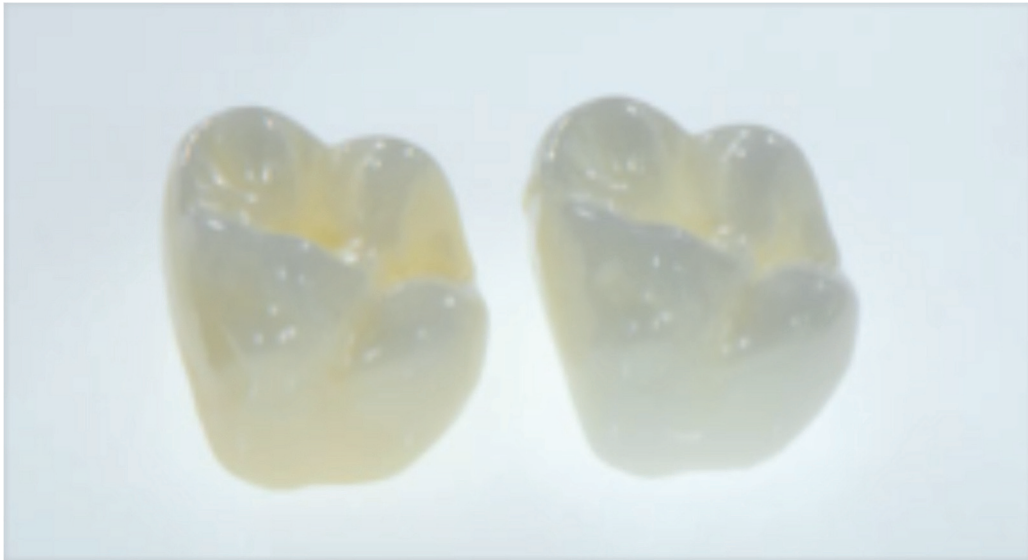


Figure 17 : bloc monolithique de zircone multicouche (gauche) et monochrome (droite)
D'après B. Stawarczyk, 2017 (86)

En plus de ses qualités esthétiques et mécaniques, la zircone est davantage **biocompatible** que la vitrocéramique. (87)

Deux points viennent nuancer et limiter son utilisation dans la gestion de la dyschromie :

- Sa capacité à l'adhésion au substrat dentaire plus faible qu'avec le disilicate de lithium, cantonnant pour l'instant son utilisation aux prothèses périphériques classiques (76).
- Le plus faible recul clinique dont nous disposons sur son utilisation sur le long terme (88) en comparaison aux vitrocéramiques.
- Les propriétés optiques améliorées des dernières zircons va de pair avec une plus grande translucidité et une moins bonne capacité à masquer le substrat.

En conclusion, la zircone est un matériau qui a sa place dans notre arsenal thérapeutique par sa capacité à masquer un substrat dyschromié tout en ayant des propriétés esthétiques intéressantes, mais dont l'utilisation doit être, pour l'instant, limitée aux préparations périphériques.

3.1.5 Type de restauration et choix du matériau

3.1.5.1 Type de restauration et de préparation

Le choix du type de restauration est la première question à se poser compte tenu du fait qu'il déterminera le type de préparation.

Indépendamment de la dyschromie, l'indication des couronnes périphériques est réservée à la correction de volumes ou de perte de substance importante ne permettant pas un collage de qualité.

De plus, comme nous le verrons dans les parties suivantes, toutes les dyschromies ne peuvent pas être traitées avec des facettes. **Effectivement, dans le cas d'une dyschromie trop importante et/ou réfractaire à un éclaircissement dentaire, nous serons contraints de nous orienter vers une préparation périphérique plus délabrante mais permettant de masquer au mieux une dyschromie importante.**

Un compromis devra être trouvé entre esthétique et économie tissulaire.

3.1.5.2 Choix du matériau

Les céramiques zircone, grâce à leurs très bonnes propriétés mécaniques et leur meilleure capacité à masquer le substrat, seront pleinement indiquées pour les pertes de substance importante et/ou pour les dyschromies les plus sévères. Ainsi, elles seront associées aux préparations corono-périphériques classiques.

Les vitrocéramiques, en raison de leur capacité au collage, de leur plus grande translucidité et de leur résistance mécanique limitée, seront réservées au cas associé à un plus faible délabrement coronaire et aux dyschromies faibles à modérées. Ainsi, elles seront associées aux préparations pour facette dentaire et aux dents plus faiblement délabrées conservant suffisamment d'émail.

3.2 Facteurs à prendre en compte pour assurer une bonne intégration esthétique de la dyschromie lors de la réalisation d'une facette dentaire

3.2.1 Prérequis à la réalisation de la facette

3.2.1.1 *Mise en place du projet esthétique*

Le projet esthétique est ici particulièrement pertinent si les soins s'étendent à plusieurs dents et si nous allons dans le sens d'une réhabilitation dentaire plus globale.

Celui-ci se définira en 3 étapes : analyse de la situation initiale, réalisation des wax-up et essais des mock-up.

3.2.1.2 *Analyse de la situation initiale dans le cas d'une réhabilitation antérieure élargie (89)*

Avant de se pencher sur les différents éléments qui constitueront l'harmonie du sourire du patient, il est important d'avoir une bonne communication avec celui-ci. C'est-à-dire de récolter ses doléances et d'avoir une communication intelligible, claire et précise avec ce dernier.

Les informations cliniques à recueillir sont :

- La détermination de la forme du visage : la ligne bi pupillaire doit être parallèle au plan d'occlusion des dents et les dents doivent être cohérentes avec l'anatomie du visage.
- La détermination de la position du bord libre de l'incisives maxillaires pendant les différents mouvements de la lèvre inférieure : il s'agit en pratique d'obtenir une harmonie entre la ligne du sourire des dents antérieures et la courbure de la lèvre inférieure, au repos et en mouvement
- La détermination des proportions idéales (en longueur et largeur) des dents antérieures entre elles. Des techniques parodontales ou orthodontiques peuvent devoir être mises en place (90) en amont du traitement prothétique si une rectification du contour gingival s'impose.

En fonction du type de délabrement initial, nous pouvons choisir entre 3 types de préparations (91) :

- La préparation la plus conservatrice (18% de perte de substance dentaire) : la facette sans recouvrement du bord incisif. Cette préparation, minimaliste, n'affecte que de 0,3 à 0,5 mm la couche d'émail vestibulaire. Elle ne permet que peu de modifications chromatiques et n'est pas en mesure de changer la forme de la dent compte tenu du fait que le bord incisif n'est pas affecté par la préparation.
- La préparation pour facette intermédiaire, appelée « Butt Margin » (22% de perte de substance dentaire) : celle-ci affecte le bord incisif (qui est préparé à une hauteur d'environ 1,5mm) et sa limite au niveau du bord incisif est d'environ 90%. Ce type de facette permet une modification de la forme de la dent.
- La préparation la moins conservatrice, appelée « Incisal Overlap » (25% de perte de substance dentaire) : elle est comparable à une préparation « Butt Margin » mais la limite de la facette se trouve sur l'émail palatin avec un retour palatin effectué par une fraise conique.

3.2.1.3 La teinte du substrat

La teinte du substrat est une variable importante sur laquelle nous pourrions jouer en amont avec un éclaircissement interne, il sera également plus ou moins possible de la masquer selon les biomatériaux utilisés. Dans tous les cas, il est nécessaire **d'évaluer la teinte du substrat** afin de choisir les biomatériaux de restauration mais également de collage et également envisager une préparation plus importante.

En effet, la prise correcte de celle-ci est indispensable pour que le prothésiste puisse adapter le type de céramique et l'opacité de sa chape afin d'éviter que l'influence optique du substrat n'interfère pas avec le résultat final. L'utilisation combinée de la photographie numérique avec l'utilisation d'un filtre polarisant (92) et d'un nuancier apparaît comme une solution fiable. Il existe plusieurs teintiers adaptés à la prise de teinte du substrat et nous citerons ici en exemple le teintier **Natural Die de Ivoclar Vivadent** (classification par couleur de ND1 à ND9).




Figure 18 : Le teinter Natural Die, utilisé pour déterminer la teinte du substrat dentaire

Source : site Ivoclar (93)

Il existe des tables de choix de lingotins en fonction de la teinte du substrat, selon les travaux du Dr Atsushi Suzuki (94) :

- **De la teinte à ND1 à ND3**, dans le cadre d'une réalisation de facette préparée avec des fraises à préparation contrôlée (0,4 mm), le substrat ne vient pas influencer la couleur de la céramique. Nous pouvons ainsi travailler avec des lingotins Emax HT et MT.
- **De la teinte ND4 à ND5**, nous aurons le choix entre une préparation plus épaisse et l'utilisation de lingotins Emax LT. Ce type de lingotin a comme avantage de davantage se rapprocher de la fluorescence de la dent naturelle.
- **A partir de la teinte ND6 (jusqu'à la teinte ND8)**, les lingotins Emax HO deviennent obligatoires mais ces derniers ne permettent pas un travail assez fin de la céramique pour obtenir un résultat esthétiquement satisfaisant sur des facettes.

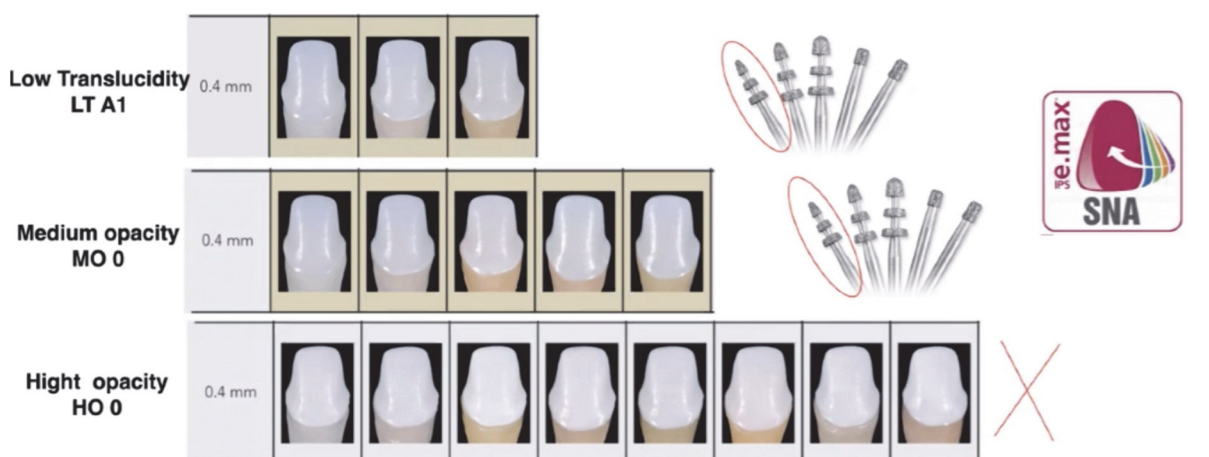


Figure 19 : Classification des lingotins en fonction du substrat d'après Atsushi Suzuki (94)

3.2.1.4 La teinte des dents adjacentes

La prise de la teinte des dents adjacentes devra être faite après un éventuel éclaircissement des arcades dentaires en respectant un délai d'au minimum 14 jours afin que les résultats de l'éclaircissement se soient stabilisés. (95)

Cette prise de teinte se fera classiquement par l'utilisation de la photographie numérique et d'une pigne de teinte (96) venant par exemple d'un teintier **Vita Classical** ou **3D master (Vita)**.

3.2.1.5 La teinte du matériau de collage

L'utilisation de **pâtes d'essais à la glycérine « try in »** nous permettent de prévisualiser l'incidence optique de la teinte de colle utilisée sur le résultat final en reproduisant les caractéristiques optiques des composites de collage analogue. C'est un facteur qui ne permet que de faibles variations colorimétriques mais qui n'est pas négligeable au vu de la faible épaisseur (<1mm) des facettes en général. (97)

Teinte	Effet
Light +	Plus clair / plus blanc
Light	
Neutral	Aucun
Warm	
Warm +	Plus foncé / plus jaune

Tableau 4: classification des teintes des pâtes d'essais Varyolink esthetic Ivoclar

Source : Site Manuals directory (98)

3.2.1.6 L'épaisseur de la préparation

Il s'agit là du paramètre le plus complexe à déterminer car il est tributaire de plusieurs paramètres :

- Le **degré de dyschromie du substrat dentaire**. Plus celui-ci augmente, plus la préparation devra être épaisse pour masquer la dyschromie. Plusieurs solutions s'offrent alors à nous pour éviter une préparation trop importante : l'éclaircissement externe/interne pour les cas de dyschromie avancés et le jeu sur la teinte du collage pour les cas plus légers. Il subsiste malgré tout, comme nous l'avons vu, des colorations qui résistent à l'éclaircissement et qui constituent ainsi une contre-indication aux facettes. Le but étant d'essayer de rester idéalement dans un système de fraise à pénétration contrôlée à 0,4 mm (sans dépasser les 0,6 mm), la teinte de substrat ND5 est le degré ultime de dyschromie qui peut être gérée par les facettes dentaires.
- **Le type de céramique** : comme nous l'avons vu précédemment, nous pouvons jouer sur la translucidité de la céramique pour éviter de trop être délabrant avec les dents à préparer et ainsi, de minimiser l'exposition dentinaire. L'utilisation de lingotins Emax HT et MT étant préconisés de la teinte ND1 à ND3, les lingotins LT nous permettent de rester dans une préparation à 0,4 mm jusqu'à la teinte ND5.
- **La préservation amélaire** : la couche d'émail disponible sur la face vestibulaire de la dent est **variable en fonction de la position corono cervicale de la dent** (étude de Ferrari et al. (99) sur une incisive maxillaire auprès de 114 dents extraites : 0,4 mm tiers cervical ; 0,9 mm tiers moyen ; 1,0 mm tiers incisif). Il est considéré que **plus de 50% du collage doit se faire sur une surface amélaire pour que le collage soit considéré comme fiable (100)**. Il s'agit là du paramètre nous empêchant de préparer de manière déraisonnable la dent, au risque de voir la longévité de nos facettes diminuer.

En prenant en compte tous ces paramètres, il faut s'assurer que **l'épaisseur maximale de la facette ne dépasse pas les 0,6 mm et une saturation du substrat supérieur à ND5** pour éviter une trop grande préparation de la dent (et donc un collage trop peu important sur l'émail) ou un surcontour incisif. **Si aucune solution n'est viable pour atteindre cet objectif, la facette peut être contre-indiquée pour gérer la dyschromie**. Ainsi, comme le montre le tableau suivant (101), si malgré un éclaircissement interne et/ou externe, la différence de teinte est supérieure à 2 teintes entre le substrat et la teinte souhaitée, nous serons obligés

de nous tourner vers des solutions plus délabrantes sur le gradient thérapeutique. Effectivement, un substrat trop sombre donnera une teinte grise à la facette.

Rien / <i>None</i>	0,3 mm
1-2 nuances / <i>1-2 shades</i>	0,5 - 0,6 mm
3-4 nuances / <i>3-4 shades</i>	0,7 - 0,9 mm
> 4 nuances / <i>> 4 shades</i>	1,0 - 1,4 mm

Figure 20 : La correction colorimétrique en fonction de l'épaisseur de céramique
D'après Dr Castelnovo, 2008 (102)

3.3 A l'extrémité du gradient thérapeutique, la couronne dentaire

Comme nous l'avons vu dans la partie traitant des paramètres à considérer lors de la réalisation de la facette dentaire, toutes les dyschromies ne peuvent pas être traitées avec le duo thérapeutique éclaircissement/facette. Effectivement, **en cas de différence de plus de 2 teintes** avec les dents adjacentes et/ou lors d'un **délabrement excessif**, la solution de la couronne dentaire s'imposera pour assurer l'intégration esthétique.

3.3.1 Les situations nécessitant l'emploi d'une couronne dentaire

Nous distinguons donc 2 situations dans lesquelles nous sommes contraints d'utiliser la couronne dentaire :

- En cas de **délabrement trop important de la dent concernée** : lorsque la dent présente une cavité d'accès endodontique associée à une ou deux restaurations proximales de gros volume avec ou sans implication des angles incisifs.
- En cas de **dyschromie trop importante** (à partir de la teinte ND6) malgré un éclaircissement en amont, qui ne pourra pas même être gérée via des céramiques semi translucides car l'épaisseur de préparation de la dent nous contraindra à faire un collage trop important sur la dentine (>50% de la surface de collage) et/ou entrainera un surcontour incisif.

3.3.2 Type de couronnes utilisées pour gérer la dyschromie

Dans le cas des couronnes, nous nous dirigerons vers 3 types de coiffes unitaires en fonction de la hauteur prothétique disponible et du degré de dyschromie :

- Les **coiffes zircons monolithiques esthétiques 4/5-YPSZ** de 3^{ème} génération qui, en plus de leurs excellentes qualités mécaniques et biologiques (102), ont l'avantage d'être plus économes sur la préparation corono-périphérique avec une préparation cervical débutant à 0,5 mm et finissant également à 1,5 mm pour les dyschromies les plus marquées. Nous pouvons ainsi, pour une même dyschromie, procéder à une **préparation moins invasive avec ce type de zircon qu'avec une zircon stratifiée**. La relative facilité d'élaboration de ces coiffes à la CFAO, engendrent également un coût plus bas. Les propriétés optiques de ce type de zircon, en particulier dans leur version multicouche, se rapprochent de leurs homologues stratifiées (85).
- **Les coiffes zircon stratifiée sur chape opaque** qui nécessiteront une préparation en cervical démarrant cette fois à 1 mm et finissant à 1,5 mm suivant le degré de dyschromie (103). L'avantage de la zircon stratifiée étant une amélioration de l'esthétique en comparaison à son homologue monolithique. Sa pertinence reste toutefois à nuancer au vu de l'amélioration des attributs optiques des zircons monolithiques multicouches.
- **Les coiffes en vitrocéramique renforcée en disilicate de lithium** monolithiques version LT, MO et HO qui nécessitent, du fait d'une résistance à la flexion inférieure à la zircon, un minimum de préparation cervicale de 1,5 mm. Il est possible de les **stratifier** avec des céramiques cosmétiques avec de meilleures propriétés optiques par-dessus mais cela se fera au prix d'une préparation plus importante encore. La technique du **cut-back** peut représenter une alternative intéressante en ne stratifiant qu'une partie de la prothèse.

Conclusion

L'éventail de réponses thérapeutiques dont nous disposons face à l'intégration esthétique de la dent dépulpée dyschromiée unitaire s'étend sur différentes disciplines de notre pratique. Il ne peut y avoir de réponse thérapeutique systématique à avoir tant les paramètres de délabrement et de dyschromies peuvent nous conduire à des traitements variés.

Nous distinguons, dans ce travail de thèse :

- L'Odontologie Restauratrice à travers l'éclaircissement combinée ou non à l'utilisation des résines composites,
- L'Odontologie Prothétique à travers l'utilisation des facettes et des couronnes dentaires.

En ayant en tête un gradient thérapeutique indexé sur la préservation tissulaire, le choix de l'Odontologie Restauratrice se montrera pertinent lorsque le délabrement et la réponse de la dyschromie à nos traitements seront compatibles avec l'obtention de résultats pérennes et suffisamment esthétiques pour répondre à la demande du patient.

Dans le cas d'un contexte mécanique amoindri ou d'une dent dyschromiée récalcitrante aux traitements restaurateurs directs, l'Odontologie Prothétique reste la solution de choix. Effectivement, grâce aux avancées technologiques dont les céramiques ont pu bénéficier en matière de propriété optique et de masquage du substrat, l'obtention de résultats esthétiques malgré les difficultés inhérentes à l'intégration esthétique d'une dent antérieure est plus que jamais accessible à coût toujours plus réduit.

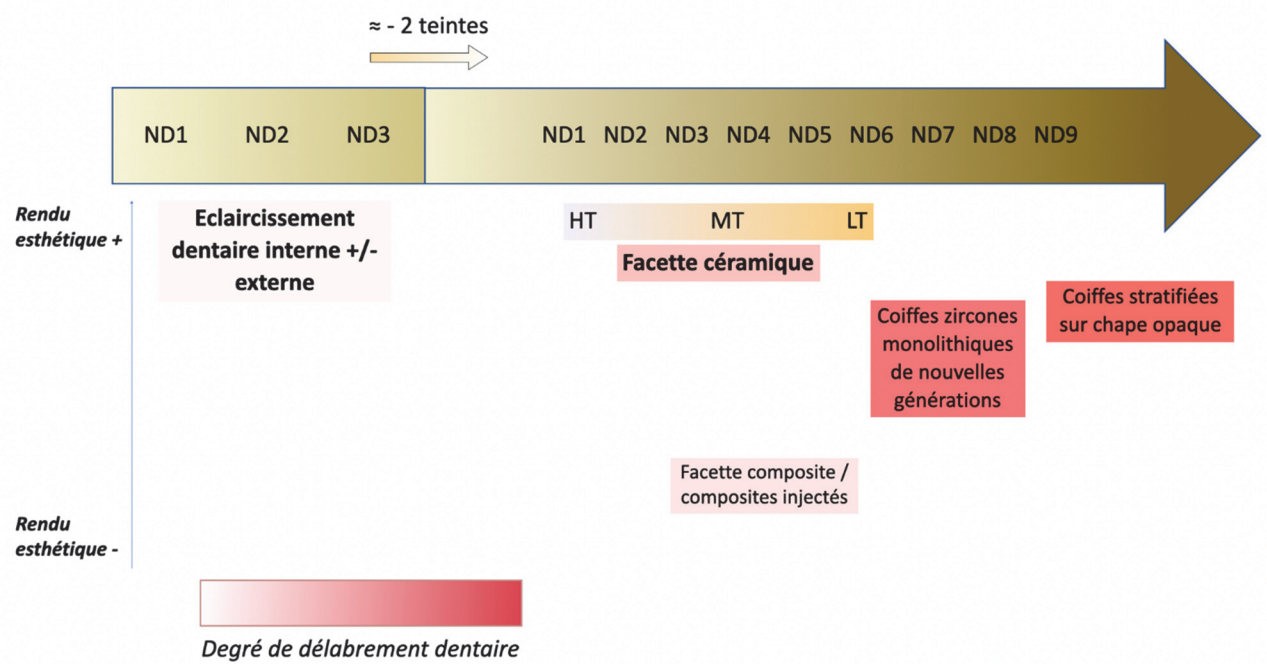


Figure 21 : Synthèse des options thérapeutiques en fonction du délabrement dentaire et du degré de dyschromie.

Source : Gosset Arnaud

Bibliographie

1. Frich A. Introduction à la gestion des couleurs [en ligne]. 2015 [cité le 08/06/2022]. Disponible sur: <https://www.guide-gestion-des-couleurs.com/introduction-gestion-des-couleurs.html>
2. Lasserre JF. La couleur des dents naturelles : bases fondamentales. *Clinic*. 2007; 8:417-430.
3. D'incan E, Pia JP, Pivet J. Couleur et choix de la teinte en odontologie. *JPIO Esthétique en Odontologie*. 2014;41-55.
4. Aboudharam G, Fouque F, Pignoly C et coll. Eclaircissement dentaire. EMC (Paris), Médecine buccale, 28-745-V-10,2008.
5. Watts A, Addy M. Tooth discolouration and staining: a review of the literature. *Br Dent J*. 2001;190(6):309-16.
6. Paladino F, Toledano C, Serfaty R. Implication clinique. *Réal Clin*. 2013; 24:12.
7. Chen E, Abbott PV. Dental pulp testing: a review. *Int J Dent*. 2009;2009:365785.
8. Weisleder R, Yamauchi S, Ca-plan DJ, Trope M, Teixeira FB. The validity of pulp testing: a clinical study. *J Am Dent Assoc*. 2009;140(8):1013-7.
9. Lennon S, Patel S, Foschi F, Wilson R, Davies J, Mannocci F. Diagnostic accuracy of limited volume cone beam computed tomography in the detection of periapical bone loss: 360° scans versus 180° scans. *Int Endod J*. 2011; 44:1118-1127.
10. Katebzadeh N, Hupp J, Trope M. Histological periapical repair after obturation of infected root canals in dogs. *J Endod*. 1999; 25:364-8. In.
11. Hodez C, Hauret L. Le point sur ... Nouveauté et radiologie dento-maxillofaciale : la tomographie volumétrique à faisceau conique. *Journal de Radiologie*. 2011;(90):604–617.
12. Plotino G, Buono L, Grande NM, Pameijer CH, Somma F. Nonvital Tooth Bleaching: A Review of the Literature and Clinical Procedures. *J Endod*. 2008;34(4):394-407.
13. Briand M. Réalisation clinique d'une facette unitaire sur l'incisive centrale dépulpée dyschromiée. *Sciences du Vivant [q-bio]*. 2018. dumas-01869483
14. Vallaeys K, Chevalier V, Arbab-Chirani R. Traumatisme dentaire. *Urgences 2013 SFMU*. 2013;44:25.

15. Schwartz RS, Robbins JW, Rindler E. Management of invasive cervical resorption: observations from three private practices and a report of three cases. *J Endod.* 2010;36(10):1721-1730.
16. Marin PD, Bartold PM, Heithersay GS. Tooth discoloration by blood: an in vitro histochemical study. *Endod Dent Traumatol.* 1997;13(3):132-8.
17. Ahmed HM, Abbott PV. Discolouration potential of endodontic procedures and materials: a review. *Int Endod J.* 2012;45(10):883-897.
18. Ioannidis K, Mistakidis I, Beltes P, Karagiannis V. Spectrophotometric analysis of crown discoloration induced by MTA- and ZnOE-based sealers. *J Appl Oral Sci.* 2013;21(2):138-144.
19. Glockner K, Hulla H, Ebeleseder K, Stadler P. Five-year follow-up of internal bleaching. *Braz Dent J.* 1999; 10(2):105-110.
20. Suciu I, Ionescu E, Vârlan C, Amza OE, Scărlătescu SA, Suciu I, et al. An application of microscopic investigation on extracted premolar with dyschromia, related to the components of endodontic sealer. *Romanian J Morphol Embryol Rev Roum Morphol Embryol.* 2016;57(2):461-6.
21. Rotstein, I, and Y. Li. Tooth discoloration and bleaching. *Ingle's Endodontics.* 2008;6:17.
22. Tirllet G, Attal JP. Le gradient thérapeutique, un concept médical pour les traitements esthétiques. *Inf Dent.* 2009 ;41/42:2561-8.
23. Kwon SR, Wertz PW. Review of the Mechanism of Tooth Whitening. *J Esthet Restor Dent.* 2015;27(5):240-57.
24. Directive du Conseil 2011/84/UE du 20 septembre 2011 modifiant la directive 76/768/CEE relative aux produits cosmétiques en vue d'adapter son annexe III au progrès technique. Texte présentant de l'intérêt pour l'EEE. :3.
25. Décision du 9 juillet 2013 portant suspension de la mise sur le marché, de la distribution, de l'exportation, de l'importation, de la fabrication, de la détention en vue de la vente ou de la distribution à titre gratuit et de l'utilisation de produits mis sur le marché sous le statut de dispositifs médicaux destinés à être utilisés sur la face externe des dents en vue de les blanchir ou de les éclaircir, interdiction de ces mêmes activités pour d'autres de ces produits et retrait de ces derniers ; J.O.R.F. n°0184 du 9 août 2013, Texte n°12.
26. Alkahtani R, Stone S, German M, Waterhouse P. A review on dental whitening. *J Dent* 2020;100:103423.
27. Marcoux C, Clément M. Les dyschromies dentaires: Un diagnostic précis pour un traitement esthétique réussi. Malakoff: Editions CdP; 2019. 195 p.

28. Cardoso PC, Reis A, Loguercio A, Vieira LC, Baratieri LN. Clinical effectiveness and tooth sensitivity associated with different bleaching times for a 10 percent carbamide peroxide gel. *J Am Dent Assoc.* 2010;141(10):1213-1220.
29. Bonnet E. Techniques d'éclaircissement dentaire et projet esthétique. *Réal Clin.* 2003;14:393-407.
30. Faucher A. Les dyschromies dentaires: de l'éclaircissement aux facettes céramiques. Paris: Editions CdP; 2001. 123p.
31. Haywood VB, Leonard RH, Nelson CF, Brunson WD. Effectiveness, side effects and long-term status of nightguard vital bleaching. *J Am Dent Assoc.* 1994;125:1219-26.
32. Llana C, Villanueva A, Mejias E, Forner L. Bleaching efficacy of at home 16% carbamide peroxide. A long-term clinical follow-up study. *J Esthet Restor Dent.* 2020;32(1):12-8. In.
33. Friedman S. Internal bleaching: long-term outcomes and complications. *J Am Dent Assoc* 1939. 1997;128 Suppl:51S-55S.
34. Dahl JE, Pallesen U. Tooth bleaching--a critical review of the biological aspects. *Crit Rev Oral Biol Med Off Publ Am Assoc Oral Biol.* 2003;14(4):292-304.
35. Li Y, Greenwall L. Safety issues of tooth whitening using peroxide-based materials. *Br Dent J* 2013;215(1):29-34.
36. Li Y. The safety of peroxide-containing at-home tooth whiteners. *Compend Contin Educ Dent* 2003;24(4A):384-9.
37. Attin T, Schmidlin PR, Wegehaupt F, Wiegand A. Influence of study design on the impact of bleaching agents on dental enamel microhardness: a review. *Dent Mater Off Publ Acad Dent Mater.* 2009;25(2):143-57.
38. Rolland C, Trotebas O, Bukiet F, Pignoly C. Éclaircissement des dents dépulpées et résorption cervicale externe : comprendre pour mieux prévenir. *EMC, Odontologie*, 23-150-A-10, 2005. Doi : 10.1016/S1283-0860(05)38913-5.
39. Patel S, Kanagasingam S, Pitt Ford T. External cervical resorption: a review. *J Endod.* 2009;35(5):616-25.
40. Jordi M, Anna S. *Layers: An Atlas of Composite Resin Stratification.* 1^{ère} édition. Paris: Quintessence International S.r.l. 2012.
41. Jordan RE. *Esthetic Composite Bonding: Techniques and Materials.* St Louis Mosby: Mosby Elsevier Health Science; 1993;2:392 p.
42. Yu B, Lee YK. Difference in opalescence of restorative materials by the illuminant. *Dent Mater.* 2009;25(8):1014-21.


43. Terry D. Direct applications of a nanocomposite resin system : Part 1-The evolution of contemporary composite materials. *Pract Proced Aesthet Dent*. 2004;16:417-422.
44. Dias WR, Pereira PN, Swift EJ. Maximizing esthetic results in posterior restorations using composite opaquers. *J Esthet Restor Dent Off Publ Am Acad Esthet Dent Al*. 2001;13(4):219-27.
45. Toffeniti F, Vanini L. Les composites dans les restaurations esthétiques. 1. Classification. *Prat. Dent*. 1986;1,8,7-9.
46. Turssi C, Ferracane JL, Ferracane L. Wear and fatigue behavior of nano-structured dental resin composites. *J Biomed Mater Res B Appl Biomater*. 2006;78:196-203.
47. Borges AB, Rodrigues JR, Borges ALS, Marsilio AL. The influence of bleaching agents on enamel bond strength of a composite resin according to the storage time. *Rev Odontol UNESP*. 2007; 36(1):77-83.
48. Gurgan S, Alpaslan T, Kiremitci A, Cakir FY, Yazici E, Gorucu J. Effect of different adhesive systems and laser treatment on the shear bond strength of bleached enamel. *J Dent*. 2009;37(7):527-34.
49. Korkut B. Smile makeover with direct composite veneers: A two-year follow-up report. *J Dent Res Dent Clin Dent Prospects*. 2018;12(2):146-151.
50. Mangani F, Cerutti A, Putignano A, Bollero R, Madini L. Clinical approach to anterior adhesive restorations using resin composite veneers. *Eur J Esthet Dent*. 2007;2(2):188-209.
51. Wakiaga J, Brunton P, Silikas N, Glenny AM. Direct ver- sus indirect veneer restorations for intrinsic dental stains. *Cochrane Database Syst Rev*. 2004;(1):CD004347.
52. Fradeani M, Redamagni M et Corrado M. Les facettes en céramiques: évaluation clinique sur 6 à 12 ans (étude rétrospective). *Parodont Dent Rest* 2005;25(1):9-16.
53. Morimoto S, Albanesi RB, Sesma N, Agra CM, Braga MM. Main Clinical Outcomes of Feldspathic Porcelain and Glass-Ceramic Laminate Veneers: A Systematic Review and Meta-Analysis of Survival and Complication Rates. *Int J Prosthodont*. 2016;29(1):38-49.
54. Fahl N Jr, Ritter AV. Composite veneers: The direct-indirect technique revisited. *J Esthet Restor Dent*. 2021;33(1):7-19.
55. Decerle N, Turpin YL, Desa C, Hennequin M. Le point sur la stratification esthétique des composites. *Actual odonto-stomatol*. 2011;256:341-352.
56. Nicolas D, Turpin YL, Desa C, Hennequin M. Le point sur la stratification esthétique des composites. 2011;56:341-352.

57. Nashan F, Mondelli R, Franco E, Naufel F, Ueda J, Schmitt V, Baseggio W. Clinical strategies for esthetic excellence in anterior tooth restorations: understanding color and composite resin selection. *J Appl Oral Sci.* 2012;20(2):151-156. In.
58. Franco EB, Francischone C, Medina-Valdivia J, Baseggio W. Reproducing the naturel aspect of dental tissues with resin composites in proximoincisor restorations. Paris : Quintessence Internationale. 2007;38:505-510).
59. Boujemaa W. Eclaircissement et stratification antérieure au composite. *Le Fil Dentaire* [En ligne]. 2019 [cité le 08/06/2022]. Disponible : <https://www.lefildentaire.com/articles/clinique/esthetique/eclaircissement-et-stratification-anterieure-au-composite-quelle-strategie-adopter/>
60. Terry D, Powers J. Using injectable resin composite: part one. *Int Dent Afr.* 2014; 5(1):52-62.
61. Shaalan O, Abou-Auf E, El Zoghby AF. Clinical evaluation of flowable resin composite versus conventional resin composite in carious and noncarious lesions: Systematic review and meta-analysis. *J Conserv Dent JCD.* 2017;20(6):380-5.
62. Boruziniat A, Gharaee S, Sarraf Shirazi A, Majidinia S, Vatanpour M. Evaluation of the efficacy of flowable composite as lining material on microleakage of composite resin restorations: A systematic review and meta-analysis. *Quintessence Int.* 2016;47(2): 93-101.
63. Magne P, Belser U. Restaurations adhésives en céramique sur dents antérieures. 1^{ère} édition. Paris : Quintessence international. 2003. 406p.
64. Korkut B, Yanikoglu F, Tagtekin D. Direct Midline Diastema Closure with Composite Layering Technique: A One-Year Follow-Up. *Case Rep Dent.* 2016;2016:6810984.
65. Braye G. Les premières prothèses en céramique. *Inf Dent.* 2016;42-43.
66. Atlan A. Les matériaux céramiques, que faut-il en retenir ? *Inf Dent.* 2015;18-71.
67. Vichi A, Carrabba M, Paravina R, Ferrari M. Translucency of ceramic materials for CEREC CAD/CAM system. *J Esthet Restor Dent Off Publ Am Acad Esthet Dent Al.* 2014;26(4): 224-31.
68. Ahn JS, Lee YK. - Difference in the translucency of all-ceramics by the illuminant. *Dent Mater* 2008;24(11):1539-44.
69. Chen YM, Smales RJ, Yip KH, Sung WJ. - Translucency and biaxial flexural strength of four ceramic core materials. *Dent Mater;* 2008;24(11):1506-11.
70. Margossian P, Laborde G, Koubi S, Couderc G, Maille G, Botti S, et al. Propriétés optiques des systèmes céramocéramiques : implications cliniques. *Clinic.* 2007; 28(1):453-61.

71. Paschel L. Intégration esthétique des restaurations céramiques : vers des effets optiques naturels . Aix Marseille Université. Faculté d'Odontologie de Marseille. 2018.
72. Msika AC. Restauration périphérique dento-portée en céramique : quel système choisir en fonction de la situation clinique ? Université de Paris. UFR odontologie Montrouge. 2020.
73. Chabouis F, Le Goff H, Marniquet S, et Moussally C. CFAO : les matériaux accessibles. Partie 1, Matériaux usinables : les céramiques vitreuses. Biomatériaux dentaires cliniques. 2016;1(2):2- 10.
74. Kolakarnprasert N, Kaizer MR, Kim DK, Zhang Y. New multi-layered zirconias: Composition, microstructure and translucency. Dent Mater. 2019;35(5):797-806.
75. Alothman Y, Bamasoud MS. The Success of Dental Veneers According To Preparation Design and Material Type. Open Access Maced J Med Sci. 2018;6(12):2402 8.
76. Aslan YU, Uludamar A, Özkan Y. Retrospective Analysis of Lithium Disilicate Laminate Veneers Applied by Experienced Dentists: 10-Year Results. Int J Prosthodont. 2019;32(6):471 4.
77. Nadal F, Bacco GD, Chesnot J. Restaurations esthétiques grâce à la technique du cut-back. Inf Dent. 2019; 23:28–29.
78. Wen M, Bebs M, Kaaber M, Salomon C, França R. Shear bond strength of lithium disilicate using various adhesive cement. Dent Mater. 2017;33:e11.
79. Edelhoff D, Güth JF, Erdelt K, Brix O, Liebermann A. Clinical performance of occlusal onlays made of lithium disilicate ceramic in patients with severe tooth wear up to 11 years. Dent Mater. 2019;35(9):1319-1330.
80. Vijian, K. Veneer Ceramics: Properties of newer Lithium Disilicate Materials. Clin. Dent. 2016;10:8–12.
81. MDT Stean M. Roozen. Initial LiSi Press for all ceramic restoration on discoloured preps. International dentistry, African Edition. 2018; 8 (6).
82. Shhamiri R, Standard O, Hart J, Sorrell C. Optical properties of zirconia ceramics for esthetic dental restorations: A systematic review. J Prosthet Dent. 2017;119.
83. Kontonasaki E, Rigos AE, Ilia C, Istantos T. Monolithic Zirconia: An Update to Current Knowledge. Optical Properties, Wear, and Clinical Performance. Dent J. 2019;7(3):E90.
84. Kontonasaki E, Rigos AE, Ilia C, Istantos T. Monolithic Zirconia: An Update to Current Knowledge. Optical Properties, Wear, and Clinical Performance Supplementary Material. Dent J (Basel). 2019;7(3):90, fig 1.

85. Reich S, Hornberger H. The effect of multicolored machinable ceramics on the esthetics of all-ceramic crowns. *J Prosthet Dent.* 2002;88(1):44-49.
86. Stawarczyk B, Keul C, Eichberger M, Figge D, Edelhoff D, Lümke N. Three generations of zirconia: From veneered to monolithic. Part I. Paris : Quintessence Internationale. 2017;48(5):369-380.
87. Covacci V, Bruzzese N, Maccauro G, Andreassi C, Ricci GA, Piconi C, et al. In vitro evaluation of the mutagenic and carcinogenic power of high purity zirconia ceramic. *Biomaterials.* 1999;20(4):371-6.
88. Louis C. Intérêt et limite de la zircone en prothèse fixée. Nantes université. UFR odontologie. 2011.
89. Fradeani M. Réhabilitation esthétique en prothèse fixée. Vol.1, Analyse esthétique : une approche systématique du traitement prothétique. Paris : Quintessence Internationale 2006. 352p.
90. Maille G, Laborde G, Dodds M, Devictor A, Sette A, Margossian P, Laurent M. Pédagogie clinique et aide à la decision therapeutique. *Stratégie prothétique.* 2014;14(3).4p.
91. Alothman Y, Bamasoud MS. The Success of Dental Veneers According To Preparation Design and Material Type. *Open Access Maced J Med Sci.* 2018;6(12):2402-2408.
92. Ahmad I. Digital dental photography. Part 4 : choosing a camera. *Br Dent J.* 2009;206:575-581.
93. Site Ivoclar. Cité le 15/06/2022. Disponible sur: https://www.ivoclar.com/fr_ca/shop/p/allceramics/ipsnaturaldiematerialkit/p/597078.
94. S. Duarte. Quintessence of dental technology. *QDT.* 2014;2(37). 212p.
95. Camps J, Franceschi H, Idir F, Roland C, About I. Time-course diffusion of hydrogen peroxide through human dentin: clinical significance for young tooth internal bleaching. *J Endod.* 2007;33(4):455-9.
96. Humeau A, Ortet S. Le relevé de couleur : techniques avancées (partie II). *Inf Dent.* 2000. p 1995.
97. Vichi A, Ferrari M, Davidson CL. Influence of ceramic and cement thickness on the masking of various types of opaque posts. *J Prosthet Dent.* 2000;83(4):412-7.
98. Ivoclar Vivadent. Site Manuals Directory. Cité le 15/06/2022. Disponible sur: <https://www.manualsdir.com/manuals/773948/ivoclar-vivadent-variolink-esthetic-try-in-paste.html>.

99. Ferrari M, Patroni S, Balleri P. Measurement of enamel thickness in relation to reduction for etched laminate veneers. *Int J Periodontics Restorative Dent.* 1992;12(5):407-413.
100. Peumans M, Van Meerbeek B, Lambrechts P, Vuylsteke-Wauters M, Vanherle G. Five-year clinical performance of porcelain veneers. Paris : Quintessence International. 1998;29(4):211-221.
101. Castelnuovo J. Les facettes céramiques : critères de fiabilité. *Rev Odont Stomat.* 2008;37:87-315.
102. Khayat W, Chebib N, Finkelman M, Khayat S, Ali A. Effect of grinding and polishing on roughness and strength of zirconia. *J Prosthet Dent.* 2018;119(4):626–631.
103. Manicone PF, Rossi Iommetti P, Raffaelli L. An overview of zirconia ceramics: basic properties and clinical applications. *J Dent.* 2007;35(11):819-826.



SERMENT MEDICAL

En présence des Maîtres de cette Faculté, de mes chers condisciples, devant l'effigie d'HIPPOCRATE.

Je promets et je jure, d'être fidèle aux lois de l'honneur et de la probité dans l'exercice de la Médecine Dentaire.

Je donnerai mes soins à l'indigent et n'exigerai jamais un salaire au-dessus de mon travail, je ne participerai à aucun partage clandestin d'honoraires.

Je ne me laisserai pas influencer par la soif du gain ou la recherche de la gloire.

Admis dans l'intérieur des maisons, mes yeux ne verront pas ce qui s'y passe, ma langue taira les secrets qui me seront confiés et mon état ne servira pas à corrompre les mœurs ni à favoriser le crime.

Je ne permettrai pas que des considérations de religion, de nation, de race, de parti ou de classe sociale viennent s'interposer entre mon devoir et mon patient.

Même sous la menace, je n'admettrai pas de faire usage de mes connaissances médicales contre les lois de l'humanité.

J'informerai mes patients des décisions envisagées, de leurs raisons et de leurs conséquences. Je ne tromperai jamais leur confiance et n'exploiterai pas le pouvoir hérité des connaissances pour forcer les consciences.

Je préserverai l'indépendance nécessaire à l'accomplissement de ma mission. Je n'entreprendrai rien qui dépasse mes compétences. Je les entretiendrai et les perfectionnerai pour assurer au mieux les services qui me seront demandés.

Respectueux et reconnaissant envers mes Maîtres, je rendrai à leurs enfants l'instruction que j'ai reçue de leur père.

Que les hommes m'accordent leur estime si je suis fidèle à mes promesses.

Que je sois déshonoré et méprisé de mes confrères si j'y manque.

GOSSET Arnaud – L'intégration esthétique de la dent dyschromiée dépulpée unitaire

Th. : Chir. dent. : Marseille : Aix-Marseille Université : 2022

Rubrique de classement : Odontologie Conservatrice

Résumé

L'intégration esthétique d'une dent dyschromiée unitaire peut être associée à plusieurs difficultés au vu du nombre d'étiologies et de thérapeutiques possibles.

Ce travail de thèse a pour objectif de présenter les différents moyens dont nous disposons afin de mieux appréhender l'éventail de soins qui nous est offert. Après un rappel général sur les différents paramètres optiques et la présentation de la problématique, ce document traitera des places respectives de l'odontologie restauratrice et de l'odontologie prothétique pour gérer au mieux cette doléance esthétique. Cela toujours dans la recherche d'un compromis entre la préservation tissulaire et l'efficacité du traitement.

Mots-clés : Dyschromie dentaire - Restauration dentaire permanente - Matériaux dentaires - Agents d'éclaircissement dentaire - Facettes dentaires

Abstract

The aesthetic integration of a single discolored tooth can be associated with several difficulties given the number of possible etiologies and treatments.

This thesis work aims to present the different means at our disposal in order to better understand the range of care offered to us. After a general reminder of the different optical parameters and the presentation of the problem, this document will deal with the respective places of restorative odontology and prosthetic odontology to best manage this aesthetic complaint. This always in the search for a compromise between tissue preservation and the effectiveness of the treatment.

Keywords: Tooth discoloration - Permanent dental restorations - Dental materials - Tooth bleaching agents - Dental veneers