



HAL
open science

La stimulation magnétique transcrânienne : utilisation en médecine équine et humaine

Alma Marteau-Ferey

► **To cite this version:**

Alma Marteau-Ferey. La stimulation magnétique transcrânienne : utilisation en médecine équine et humaine. Médecine vétérinaire et santé animale. 2022. dumas-03970865

HAL Id: dumas-03970865

<https://dumas.ccsd.cnrs.fr/dumas-03970865v1>

Submitted on 2 Feb 2023

HAL is a multi-disciplinary open access archive for the deposit and dissemination of scientific research documents, whether they are published or not. The documents may come from teaching and research institutions in France or abroad, or from public or private research centers.

L'archive ouverte pluridisciplinaire **HAL**, est destinée au dépôt et à la diffusion de documents scientifiques de niveau recherche, publiés ou non, émanant des établissements d'enseignement et de recherche français ou étrangers, des laboratoires publics ou privés.

Année 2022

LA STIMULATION MAGNÉTIQUE TRANSCRÂNIENNE : UTILISATION EN MÉDECINE ÉQUINE ET HUMAINE

THÈSE

pour obtenir le diplôme d'État de

DOCTEUR VÉTÉRINAIRE

présentée et soutenue publiquement devant

la Faculté de Médecine de Créteil (UPEC)

le 26 août 2022

par

Alma Gabrielle Niger MARTEAU-FEREY

sous la direction de

Fabrice AUDIGIÉ

JURY

Présidente du jury :	Mme Céline ROBERT	Professeur à l'EnvA
Directeur de thèse :	M. Fabrice AUDIGIÉ	Professeur à l'EnvA
Examinatrice :	Mme Céline MESPOULHÈS-RIVIÈRE	Ingénieur de recherche à l'EnvA
Membre invité :	Mme Claire MOIROUD	Praticien hospitalier

Liste des enseignants intervenant dans l'encadrement des thèses de Doctorat vétérinaire



Version du 8 février 2022

Liste des Professeurs et Maîtres de conférences titulaires de l'HDR

M	Adjou	Karim	Professeur	DPASP
M	Audigié	Fabrice	Professeur	DEPEC
M	Bellier	Sylvain	Professeur	DSBP
M	Blaga	Radu	Maître de conférences HDR	DPASP
M	Blot	Stephane	Professeur	DEPEC
M	Boulouis	Henri-Jean	Professeur émérite	DSBP
Mme	Chahory	Sabine	Professeur	DEPEC
M	Chateau	Henry	Professeur	DSBP
Mme	Chetboul	Valerie	Professeur	DEPEC
Mme	Crevier-Denoix	Nathalie	Professeur	DSBP
M	Degueurce	Christophe	Professeur	DSBP
M	Denoix	Jean-Marie	Professeur	DEPEC
M	Desquilbet	Loïc	Professeur	DSBP
Mme	Dufour	Barbara	Professeur émérite	DPASP
M	Eloit	Marc	Professeur	DSBP
M	Fayolle	Pascal	Professeur émérite	DEPEC
M	Fédérighi	Michel	Professeur	DPASP
M	Fontbonne	Alain	Professeur	DEPEC
Mme	Gilbert	Caroline	Professeur	DSBP
M	Grandjean	Dominique	Professeur	DEPEC
Mme	Grimard-Ballif	Bénédicte	Professeur	DPASP
Mme	Haddad-Hoang Xuan	Nadia	Professeur	DPASP
M	Jouvion	Gregory	Professeur	DSBP
M	Kohlhauer	Matthias	Maître de conférences HDR	DSBP
Mme	Le Poder	Sophie	Professeur	DSBP
M	Manassero	Mathieu	Professeur	DEPEC
Mme	Maurey-Guénec	Christelle	Maître de conférences HDR	DEPEC
M	Millemann	Yves	Professeur	DPASP
M	Perrot	Sébastien	Maître de conférences HDR	DSBP
Mme	Pilot-Storck	Fanny	Professeur	DSBP
M	Ponter	Andrew	Professeur	DPASP
Mme	Rivière	Julie	Maître de conférences HDR	DPASP
Mme	Robert	Céline	Professeur	DSBP
M	Tiret	Laurent	Professeur	DSBP
M	Tissier	Renaud	Professeur	DSBP
M	Verwaerde	Patrick	Professeur	DEPEC
Mme	Viateau	Véronique	Professeur	DEPEC

Liste des Maîtres de conférences et Ingénieurs de recherche DMV

M	Arné	Pascal	Maître de conférences	DPASP
Mme	Barassin	Isabelle	Maître de conférences	DPASP
Mme	Benchekroun	Ghita	Maître de conférences	DEPEC
Mme	Bertoni	Lelia	Maître de conférences	DEPEC
M	Bolnot	Francois	Maître de conférences	DPASP
Mme	Canonne-Guibert	Morgane	Maître de conférences	DEPEC
Mme	Chevallier	Lucie	Maître de conférences	DSBP
Mme	Cochet-Faivre	Noëlle	Maître de conférences	DEPEC
Mme	Constant	Fabienne	Maître de conférences	DPASP
Mme	Cordonnier-Lefort	Nathalie	Maître de conférences	DSBP
Mme	Crepeaux	Guillemette	Maître de conférences	DSBP
Mme	De Paula Reis	Alline	Maître de conférences	DPASP
Mme	Decambroun	Adeline	Maître de conférences	DEPEC
M	Delsart	Maxime	Maître de conférences associé	DPASP
M	Desbois	Christophe	Maître de conférences	DEPEC
M	Deshuillers	Pierre	Maître de conférences	DSBP
M	Gauthier	Michel	Maître de conférences associé	DPASP
Mme	Guétin-Poirier	Valentine	Maître de conférences	DPASP
Mme	Jacquet	Sandrine	Ingénieur de recherche (DMV)	DEPEC
Mme	Lagrée	Anne-Claire	Maître de conférences	DSBP
Mme	Le Roux	Delphine	Maître de conférences	DSBP
Mme	Legrand	Chantal	Maître de conférences associé	DSBP
Mme	Marignac	Genevieve	Maître de conférences	DSBP
M	Maufré	Vincent	Maître de conférences	DPASP
Mme	Mtimet	Narjès	Maître de conférences	DPASP
Mme	Mespouilhès-Rivière	Céline	Ingénieur de recherche (DMV)	DEPEC
M	Mortier	Jérémy	Maître de conférences associé	DEPEC
M	Nudemann	Nicolas	Maître de conférences	DEPEC
M	Pignon	Charly	Ingénieur de recherche (DMV)	DEPEC
M	Polack	Bruno	Maître de conférences	DSBP
Mme	Ravary-Plumioën	Bérandère	Maître de conférences	DPASP
M	Reyes-Gomez	Edouard	Maître de conférences	DSBP
Mme	Risco-Castillo	Véronica	Maître de conférences	DSBP
Mme	Rose	Hélène	Maître de conférences associé	DSBP

Remerciements

Au Président du Jury de cette thèse, Mme Céline ROBERT, professeure à l'EnvA,
qui nous fait l'honneur de présider le jury de cette thèse. Hommages respectueux.

A M Fabrice AUDIGIE, Professeur à l'EnvA,
pour m'avoir confié ce projet et m'avoir consacré aimablement son temps.
Sincères remerciements.

**A Mme Céline MESPOULHES-RIVIERE, Ingénieur de recherche et praticienne hospitalier
à l'EnvA,**
pour avoir accepté de faire partie des examinateurs de cette thèse.
Merci.

A Mme Claire MOIROUD, Praticien hospitalier à l'EnvA,
pour m'avoir consacré aimablement son temps.
Sincères remerciements.

Table des matières

Liste des figures	3
Liste des tableaux	5
Liste des abréviations	7
Introduction	9
Première partie : Principe de la SMT	11
1. Matériel	11
A. Bobine.....	11
B. Electrodes	13
C. Amplificateur	14
2. Principes et voies nerveuses mises en jeu	15
3. Paramètres mesurables obtenus suite à une SMT	18
A. Temps de latence.....	18
B. Amplitude	19
C. Autres paramètres.....	19
a. Le seuil d'intensité du cortex moteur	19
b. Les temps de conduction	20
c. La forme du PEM.....	20
d. La période corticale silencieuse	20
Deuxième partie : Utilisation de la SMT chez l'homme	21
1. Modes d'application	21
2. Intérêt diagnostique	22
A. Application au diagnostic permettant d'identifier des lésions de la ME	22
B. Application au diagnostic de sclérose en plaques.....	25
3. Intérêt thérapeutique.....	26
A. Maladie de Parkinson.....	26
B. Accidents vasculaires cérébraux (AVC)	28
a. Effets sur la fonction motrice.....	28
b. Effet sur la négligence spatiale	29
c. Effets sur l'aphasie	31
C. Dépression.....	31
D. Effet sur la douleur	33
E. Autres effets thérapeutiques	34
4. Place de la SMT dans l'évaluation du pronostic des patients et dans les chirurgies.....	34
Troisième partie : Utilisation de la SMT chez le cheval	35
1. Mode d'utilisation	35
A. Installation du cheval et sédation	35
B. Intensité utilisée	37
C. Placement des électrodes.....	39
D. Positionnement de la bobine	40
2. Membres antérieurs/ postérieurs.....	42
A. Détermination des paramètres de référence.....	42
B. Influence de différents facteurs sur les valeurs obtenues	44
3. Région cervicale	45
4. Application clinique	46
Quatrième partie : Discussion	49
1. Limites de cette méthode et études envisagées.....	49

2. Comparaison avec d'autres techniques	50
A. <i>Techniques utilisées lors du diagnostic de lésions de la ME</i>	50
a. Examen clinique et neurologique	50
b. Radiographie et myélographie	51
c. Scanner et IRM	52
d. Autres techniques.....	52
B. <i>Comparaison avec la stimulation électrique transcrânienne (SET)</i>	53
a. Déroulé d'une SET	54
b. Valeurs de référence de la SET chez le cheval	55
c. Comparaison des paramètres des PEM obtenus par SMT et SET.....	56
C. <i>Comparaison avec l'électromyographie (EMG)</i>	57
3. Précision de la méthode	58
Conclusion	61
Liste des références bibliographiques	63
Annexe 1 : Les stades de l'examen neurologique selon Mayhew (Lunn et Mayhew, 1989) ...	69
Annexe 2 : Approche diagnostique des lésions de la ME chez le cheval par Rijckaert (Rijckaert, 2019).....	70
Annexe 3 : Grades du cheval ataxique de Mayhew (Mayhew <i>et al.</i>, 1978).....	71

Liste des figures

Figure 1 : Champ magnétique produit par une bobine circulaire à gauche et une bobine en forme de 8 à droite. (Hallett, 2007).....	12
Figure 2 : Photographie de la bobine utilisée lors des SMT réalisées au CIRALE-EnvA (CIRALE-EnvA).....	12
Figure 3 : Différents types de bobines en forme de 8. (Ueno et Sekino, 2021).....	13
Figure 4 : Photographie de l'ensemble des appareils permettant la réalisation d'une SMT et son analyse au CIRALE-EnvA (CIRALE-EnvA).....	15
Figure 5 : Photographie de PEM sur la console diagnostique après traitement du signal par l'amplificateur (CIRALE-EnvA).....	15
Figure 6 : Image parasagittale du cerveau d'un cheval obtenue par imagerie par résonance magnétique au niveau du tractus habenulo-interpedonculaire. Le sulcus cruciatus où se situe le cortex moteur est visualisé en Cru. (Schmidt <i>et al.</i> , 2019).....	17
Figure 7 : PEM des muscles extenseur radial du carpe (au-dessus) et tibial crânial (en dessous) obtenus après un examen de SMT sur un cheval de 6 ans mesurant 155 cm (Nollet <i>et al.</i> , 2002). Les courbes de gauche représentent la réponse motrice à chaque SMT et celles de droites montrent la superposition de ces courbes.	18
Figure 8 : SMT de la partie distale des membres antérieurs avec des électrodes placées sur le premier muscle interosseux dorsal (Groppa <i>et al.</i> , 2012).	23
Figure 9 : SMT des voies corticospinales des membres postérieurs avec des électrodes placées sur le muscle tibial antérieur (Groppa <i>et al.</i> , 2012).....	23
Figure 10 : PEM obtenu sur le muscle extenseur radial du carpe gauche lors d'une SMT réalisée au CIRALE avec le temps de latence (TDL) en vert et en bleu l'amplitude (CIRALE-EnvA).....	36
Figure 11 : Graphiques illustrant la corrélation entre le temps de latence et le seuil du cortex moteur pour les quatre membres d'un cheval avec l'antérieur gauche en haut à gauche, le droit en haut à droite, le postérieur gauche en bas à gauche et le droit en bas à droite (Walendy <i>et al.</i> , 2022)	38
Figure 12: Placement des électrodes de surface lors de la réalisation d'un test de SMT avec une électrode placée au milieu du muscle et l'autre positionnée au niveau du tendon du muscle (Rijckaert <i>et al.</i> , 2018a).....	39
Figure 13 : Bobine arrondie utilisée par l'équipe de Walendy <i>et al.</i> (2022). Cette bobine a comme objectif de mieux épouser la forme du crâne du cheval.	40
Figure 14 : Illustration des zones de stimulation et de la zone (vert) où il faut stimuler le cheval pour obtenir les meilleurs résultats de SMT (H. Nollet <i>et al.</i> , 2003a).....	41
Figure 15 : Photographie illustrant le placement de la bobine lors d'un examen de SMT (CIRALE-EnvA).....	41

Figure 16 : PEM sur les muscles extenseurs radial du carpe à gauche et tibial crânial à droite sur deux chevaux suspects d'avoir une lésion de la ME. Onset latency = temps de latence. En plus d'un temps de latence élevé, une forme modifiée des PEM est présente (Nollet *et al.*, 2002).....47

Figure 17 : Illustration du principe de la SET chez le cheval (Journée *et al.*, 2018)55

Figure 18 : Illustration de PEM à différents voltages et différentes intensités obtenues sur le muscle extenseur radial du carpe et le muscle tibial crânial suite à une SMT (A pour l'extenseur radial du carpe et D pour le muscle tibial crânial) et à une SET (B pour l'extenseur radial du carpe et C pour le muscle tibial crânial) (Journée *et al.*, 2020)56

Liste des tableaux

Tableau 1 : Temps de latence en millisecondes des PEM suite à une SMT sur les membres thoracique et pelvien de 10 chevaux sains. Les PEM sont soit enregistrés à l'aide d'électrodes de surface soit avec des électrodes aiguilles intra musculaires (Rijckaert <i>et al.</i> , 2018a).....	14
Tableau 2 : Temps de latence en millisecondes obtenu sur 153 patients atteints d'un infarctus de l'artère cérébrale avant et après un traitement de SMT à haute intensité, à basse intensité ou sans traitement. Cinq sessions par semaine ont eu lieu pendant deux semaines. Les stimulations étaient réalisées à 80% du seuil du cortex moteur (Li <i>et al.</i> , 2016)	29
Tableau 3 : Temps de latence et amplitude obtenus sur des chevaux suite à des SMT avec des PEM enregistrés sur les muscles extenseur radial du carpe et tibial crânial de 84 chevaux (Nollet <i>et al.</i> , 2004).....	43
Tableau 4 : Résultats des temps de latence obtenus sur des chevaux suite à une SMT sur les muscles extenseurs radial du carpe et tibial crânial sur 4 chevaux (Walendy <i>et al.</i> , 2022)	43
Tableau 5 : Valeurs de temps de latence des PEM suite à une SET sur les membres antérieurs de chevaux. mERC : muscle extenseur radial du carpe ; mTC : muscle tibial crânial (Journée <i>et al.</i> , 2018).....	55
Tableau 6 : Temps de latence obtenus sur 5 chevaux ayant reçus une SMT et une SET (Journée <i>et al.</i> , 2020).....	56

Liste des abréviations

AVC : Accident vasculaire cérébral

EMG : Électromyographie

IRM : Imagerie par résonance magnétique

ME : Moelle épinière

PEM : Potentiel évoqué moteur

SET : Stimulation électrique transcrânienne

SMT : Stimulation magnétique transcrânienne

SMT_r : Stimulation magnétique transcrânienne répétitive

UPDRS : Unified Parkinson's disease rating scale

Introduction

La stimulation magnétique transcrânienne (SMT) telle qu'elle est employée de nos jours chez l'homme a été inventée par Anthony Barker en 1985. Elle a peu à peu remplacé la stimulation électrique transcrânienne (SET) qui était utilisée depuis 1980 pour étudier l'excitabilité des neurones et la propagation de l'influx nerveux dans les voies descendantes. Depuis, cette technique a été étudiée par des chercheurs et employée dans le cadre de l'établissement de diagnostics et de thérapies relatifs à diverses maladies. Chez le cheval, elle est utilisée de manière assez restreinte depuis une dizaine d'année à l'université de Gand principalement, en tant qu'examen complémentaire lors de consultations de neurologie. La SMT est intéressante dans le but de déterminer l'intégrité des voies motrices lors de l'évaluation de chevaux présentant des troubles moteurs.

Les maladies des chevaux et des humains ne sont pas toujours comparables et la dimension thérapeutique de l'utilisation de la SMT chez le cheval ne semble pas pour l'instant d'actualité en médecine équine. Cependant, le potentiel usage de cette méthode afin d'établir un diagnostic est pertinent étant donné les limites des autres techniques diagnostiques pour les chevaux atteints de troubles neurologiques. La SMT est une méthode non douloureuse, répétable et facile à mettre en place, ne nécessitant pas d'anesthésie générale et comportant peu de risque pour le cheval. Son emploi, notamment dans le cadre du diagnostic différentiel des causes d'ataxie chez le cheval semble très intéressante.

Cette thèse a pour objectif de présenter et de comparer l'utilisation de la SMT chez le cheval et chez l'homme, d'une part afin d'analyser les applications qui en sont faites aujourd'hui en médecine humaine et d'autre part potentiellement celles qui pourraient en être faites chez le cheval. De plus, ce travail cherche à identifier les avantages de cette méthode par rapport aux autres examens complémentaires disponibles en médecine équine et à évaluer si elle possède un avenir dans le cadre d'examens complémentaires neurologiques.

Ce travail commencera par présenter le principe de la SMT et les paramètres mesurés lors de son utilisation. Dans un second temps, il traitera de la SMT en médecine humaine, en analysant principalement son application pour l'établissement d'un diagnostic et dans le cadre des traitements de différentes maladies. Ensuite, ce travail étudiera l'application de la SMT en médecine vétérinaire équine. Enfin, il discutera de la place de la SMT dans le diagnostic des lésions de la moelle épinière (ME) chez le cheval.

Première partie : Principe de la SMT

La SMT consiste en l'envoi d'un signal magnétique à partir d'une bobine et la lecture de la réponse motrice induite via des électrodes placées sur des muscles tels que les muscles de l'avant-bras ou de la main. Pour ce faire, un matériel spécifique doit être employé.

1. Matériel

A. Bobine

La bobine est un dispositif qui est placé sur la tête du patient que ce soit un cheval ou un homme. Cet équipement permet de produire un champ magnétique. Ce dernier peut être modulé et avoir une intensité et une fréquence plus ou moins grandes en fonction de l'effet souhaité. L'intensité du courant générant le champ magnétique a une valeur de quelques milliampères. Elle se propage dans des câbles en cuivre en moins de 1 milliseconde. (Lefauqueur, 2019 ; Rossini et al., 2015). Ce champ peut avoir une configuration mono ou biphasique et peut atteindre 2 Tesla. Lorsque celui-ci a une configuration biphasique, le sens du courant est modifié deux fois et le courant est plus puissant (Rossini *et al.*, 2015).

Les bobines peuvent avoir différentes formes. Les bobines circulaires sont un premier type (image de gauche sur la figure 1). Elles sont constituées de câbles de cuivre arrangés en cercles. Lors du recours à celles-ci, l'intensité minimale est présente au centre des câbles comme le montre le schéma de la figure 1. L'avantage de cette forme de bobine est qu'elle permet l'étude d'une zone relativement large du cerveau. Elle peut donc être utilisée lors de SMT chez le cheval (figure 2). En revanche, elle ne permet pas d'atteindre une grande profondeur dans le cerveau, car l'intensité du courant produit n'est pas grande au départ et diminue avec la distance (Hallett, 2007; Lefauqueur, 2019).

Une manière d'obtenir une intensité de courant plus élevée consiste à se munir d'un second type de bobine, soit une bobine en forme de 8 où l'intensité maximale est obtenue au centre de la bobine comme le montre la figure 1 et non en périphérie comme dans le cas d'une bobine circulaire (Hallett, 2007). Ceci permet l'étude plus précise de différentes régions du cerveau et d'établir dans certains cas une cartographie du cerveau (Sondergaard *et al.*, 2021). Ce type de bobine est privilégié en recherche ou pour appliquer une stimulation sur une zone précise du cerveau lors de traitements, par exemple. Plus le diamètre des deux ronds composant le 8 est petit, plus l'intensité du courant est élevée (figure 1).

Figure 1 : Champ magnétique produit par une bobine circulaire à gauche et une bobine en forme de 8 à droite. (Hallett, 2007)

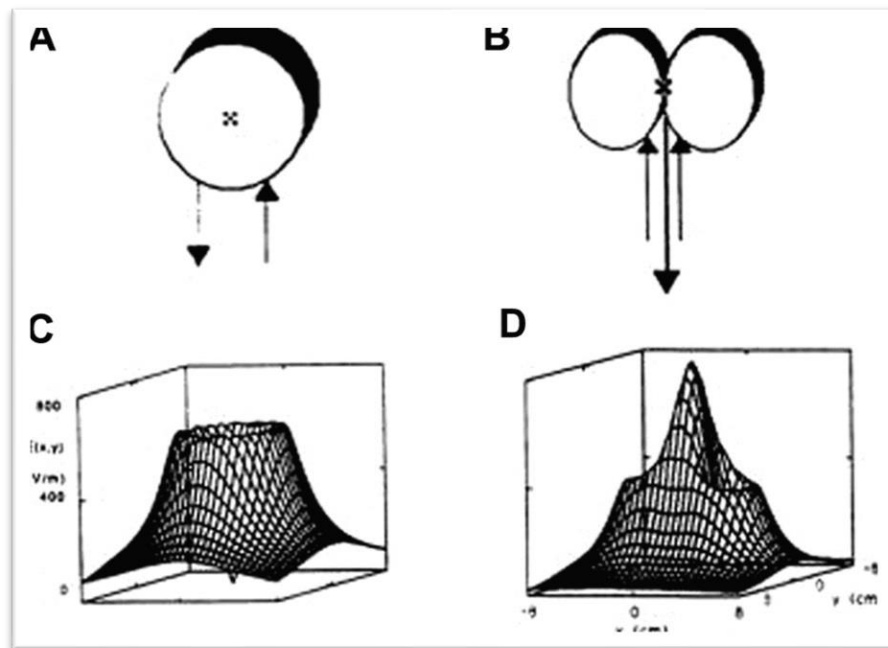



Figure 2 : Photographie de la bobine utilisée lors des SMT réalisées au CIRALE-EnvA (CIRALE-EnvA)

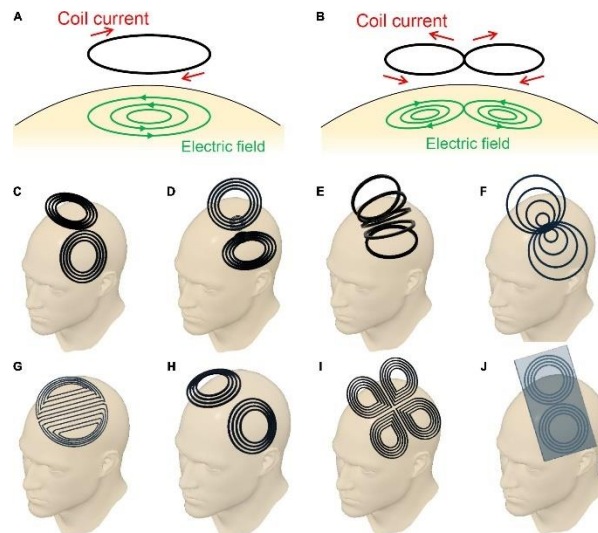


Les bobines en forme de 8 peuvent-elles mêmes être déclinées en différents types qui sont illustrés sur la figure 3 (Ueno et Sekino, 2021):

- la bobine B est une bobine en forme de 8 classique avec un pic d'intensité au point d'intersection des deux cercles comme vu précédemment ;
- la figure C représente une bobine en forme de papillon, il s'agit d'un équipement qui épouse mieux la forme de la tête ce qui permet d'atteindre une plus grande profondeur dans le cerveau ;
- la figure D représente la même forme que la figure C, mais l'angle est placé dans le sens inverse. Cela permet de concentrer une intensité maximale à l'intersection des deux cercles sans avoir de courant autour de cette zone. Le courant est donc plus localisé ;

- les figures E et F sont également des bobines qui permettent de focaliser la stimulation sur une région spécifique du cerveau ;
- les bobines illustrées en G, H, I et J permettent au contraire de stimuler des surfaces plus grandes ;
- la figure H représente une bobine en H qui est de plus en plus utilisée dans le traitement de la dépression. Ces bobines en H permettent d'atteindre une profondeur dans le cerveau plus importante. Les bobines en H sont-elles mêmes déclinées en plusieurs modèles permettant d'atteindre différentes profondeurs.

Figure 3 : Différents types de bobines en forme de 8. (Ueno et Sekino, 2021)



En médecine équine, les bobines sont uniques, souvent circulaires et composées de fils de cuivre ronds. (Nollet *et al.*, 2003).

B. Electrodes

Les électrodes utilisées pour analyser la réponse motrice en médecine équine et humaine peuvent être soit intramusculaires, soit cutanées en fonction de l'analyse qui est recherchée (Lefaucheur, 2019; Rijckaert *et al.*, 2018a; Rossini *et al.*, 2015). Les électrodes de surface (ou cutanées) sont le plus fréquemment employées car elles sont plus faciles à mettre en place que les électrodes intramusculaires et sont non douloureuses. Les électrodes aiguilles placées de manière intramusculaire présentent l'inconvénient de pouvoir migrer ou de tomber et sont douloureuses à mettre en place.

A titre d'exemple pour vérifier la qualité de ces différents dispositifs, une équipe de l'université de Gand s'est intéressée à ces différentes électrodes et aux modifications éventuelles qu'elles engendraient sur les potentiels évoqués moteur (PEM) des chevaux sur lesquelles elles étaient placées (Rijckaert *et al.*, 2018a).

En effet, les premières études réalisées sur le cheval ont été faites avec des électrodes aiguilles placées dans les muscles tibial crânial et extenseur radial du carpe. Ceci sera décrit dans la deuxième partie de ce document (H. Nollet *et al.*, 2003a). Afin de savoir si les électrodes de surface pouvaient être appliquées chez le cheval, l'équipe du docteur Rijckaert a tenté de répondre aux trois questions suivantes :

- les électrodes cutanées étaient-elles utilisables chez le cheval ?
- les paramètres mesurés lors des précédentes études faites avec des électrodes intramusculaires pouvaient-ils être obtenus avec ces électrodes ?
- ces paramètres avaient-ils des valeurs similaires ?

Pour ce faire, les mesures de PEM obtenues à la suite de SMT ont été réalisées d'une part à l'aide d'électrodes de surface et d'autre part avec des électrodes intramusculaires sur 10 chevaux sédatisés (Rijckaert *et al.* 2018a). Les résultats obtenus sont résumés dans le tableau 1.

Tableau 1 : Temps de latence en millisecondes des PEM suite à une SMT sur les membres thoracique et pelvien de 10 chevaux sains. Les PEM sont soit enregistrés à l'aide d'électrodes de surface soit avec des électrodes aiguilles intra musculaires (Rijckaert *et al.*, 2018a)

	Membre thoracique	Membre pelvien
Electrode intra musculaire	20,8 +/- 1,5 ms	39,4 +/- 3,8 ms
Electrode de surface	21,2 +/- 1,4 ms	39,2 +/- 3,8 ms

Les amplitudes des PEM ont également été comparées. Cette étude a permis de conclure que la répétabilité des mesures obtenues lors de SMT était bonne pour l'étude du temps de latence, mais insuffisante lors de l'étude des amplitudes des PEM.

A ce jour, des électrodes de surface sont privilégiées par l'université de Gand lors des examens neurologiques sur les chevaux. En plus de ne pas être douloureuses et d'être faciles à appliquer, les électrodes de surface présentent l'avantage de ne pas causer de lésions et de diminuer le risque d'infections iatrogènes (Rijckaert *et al.*, 2018a).

Les électrodes de surface ont également été utilisées dans l'étude sur l'intensité dégagée par la bobine lors de stimulation par Walendy *et al.* en 2022 et ont présenté des résultats similaires à l'étude de (Rijckaert *et al.*, 2018a), ce qui confirme le fait que les électrodes de surface sont un choix moins contraignant et aussi performant que les électrodes aiguilles (Walendy *et al.*, 2022).

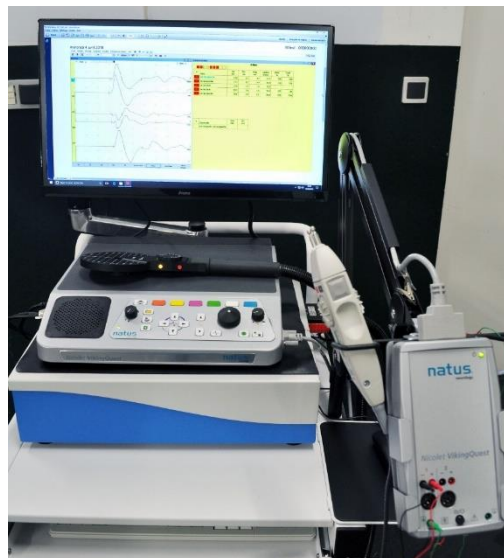
C. Amplificateur

Afin d'enregistrer les PEM, les électrodes sont reliées à une machine permettant une amplification du signal reçu. Celle-ci permet d'enregistrer les PEM, d'analyser leur morphologie et de mesurer différents paramètres comme l'amplitude et le temps de latence des PEM. Les figures 4 et 5 illustrent le matériel présent au CIRALE-EnvA permettant l'analyse des PEM des chevaux stimulés.

Figure 4 : Photographie de l'ensemble des appareils permettant la réalisation d'une SMT et son analyse au CIRALE-EnvA (CIRALE-EnvA)



Figure 5 : Photographie de PEM sur la console diagnostique après traitement du signal par l'amplificateur (CIRALE-EnvA)



2. Principes et voies nerveuses mises en jeu

Les voies de la motricité peuvent être divisées en trois grands types : la motricité automatique, la motricité volontaire et l'équilibre. Ce dernier point ne sera pas traité dans ce travail.

La motricité automatique a une origine sous-corticale contrôlée par le télencéphale via les corps striés et par le tronc cérébral. Il existe des voies extra-pyramidales issues du corps strié, et des voies de projection terminales. Ces dernières peuvent être divisées en (i) tractus rubrospinal, une voie à disposition contralatérale des fibres. Celles-ci ont un rôle inhibiteur des noyaux moteurs de la corne ventrale, (ii) faisceau longitudinal médial qui est homolatéral et qui renforce le tonus des

muscles juxtavertébraux; (iii) tractus réticulo-spinal qui est homolatéral et a un rôle dans la facilitation et l'inhibition des mouvements volontaires et (iv) en tractus vestibulospinal. (Céline Robert EnVA). Les corps cellulaires des motoneurones inférieurs sont situés dans la substance grise ventrale de la moelle épinière (ME). Les neurones de la musculature axiale sont situés dans la portion médiale et ceux des membres sont situés latéralement. Les axones de ces neurones moteurs vont des corps cellulaires vers la substance blanche, puis dans la racine ventrale pour se diriger ensuite vers les nerfs spinaux et le muscle innervé (Henson, 2018).

La motricité volontaire a une origine corticale contrôlée par le télencéphale contrairement à la motricité automatique qui a une origine sous-corticale. Les voies pyramidales sont très peu développées chez les équidés (Barone, 1966).

Le principe de la SMT consiste à envoyer un champ magnétique qui se transforme ensuite en champ électrique une fois dans le cerveau. Ce champ électrique a pour conséquence une dépolarisation des membranes neuronales, ce qui entraîne la création de potentiels d'action. Cette dépolarisation s'effectue au niveau des axones des neurones et non pas au niveau des corps cellulaires, car ces derniers ont des seuils d'activation plus élevés. Il a été démontré que le sens du courant est parallèle à la surface du crâne si la bobine est placée tangentiellement au crâne. Or, les axones sont plus facilement stimulés par un champ parallèle à leur orientation d'où le choix d'un tel positionnement de la bobine. (Lefaucheur, 2019; Rossini *et al.*, 2015)

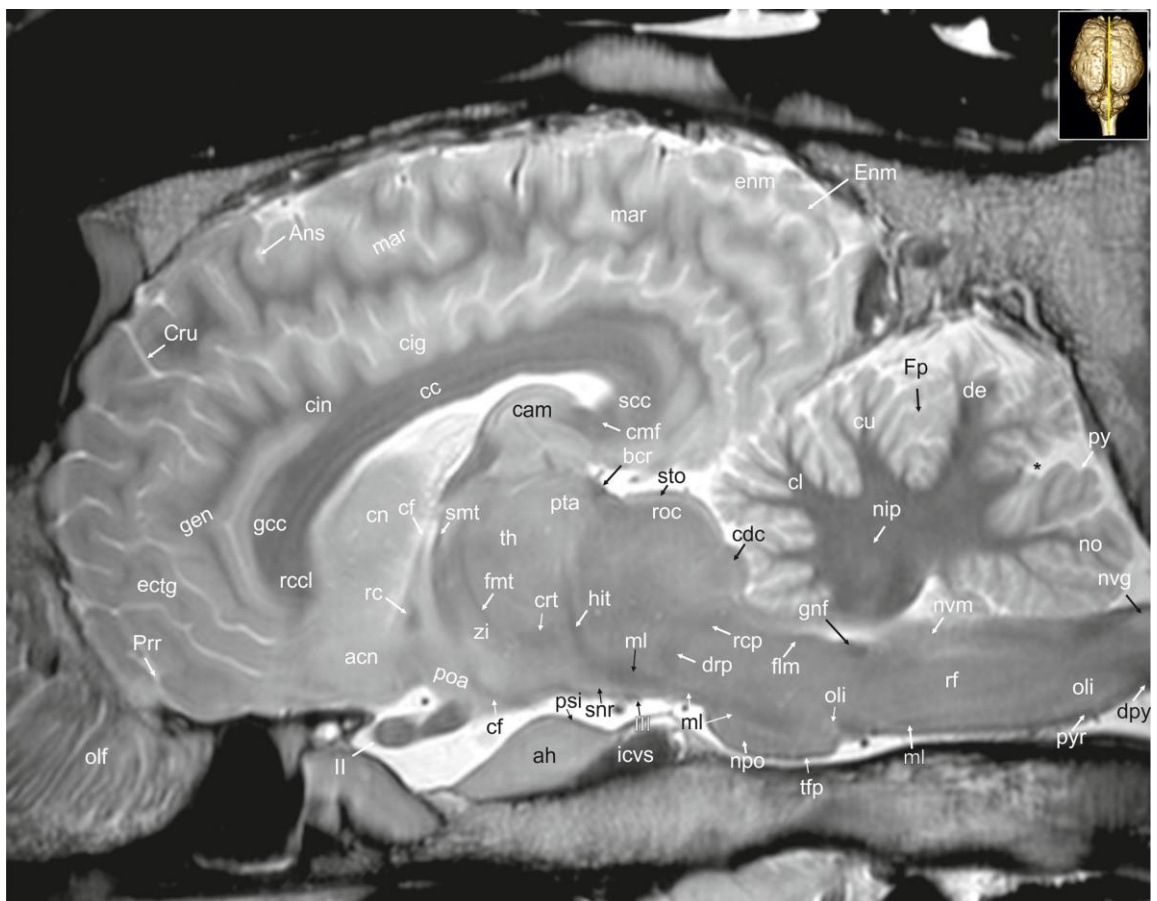
Le champ magnétique obtenu par la SMT se propage dans le crâne sans atténuation et produit un courant. Les ondes produites par la SMT dépendent des cellules activées. Elles sont soit directes soit indirectes. Souvent, les ondes indirectes sont stimulées à un seuil plus bas que les ondes directes. Ce dernier point dépend de l'orientation de la bobine. Si le placement est parallèle au cortex moteur, les ondes directes des axones des voies corticales sont produites. Si le placement est tangentiel, les ondes sont plutôt indirectes. Des études menées grâce à des enregistrements épiduraux de la ME montrent que l'intensité nécessaire pour activer des ondes directes avec la SMT est plus élevée que le seuil normalement utilisé. Ceci dépend aussi du muscle qui est enregistré pour réaliser les PEM. En effet, les enregistrements des membres antérieurs montrent que les ondes enregistrées sont plutôt indirectes alors que les ondes enregistrées sur les postérieurs sont plutôt des ondes directes (Rossini *et al.*, 2015).

Chez l'homme, la SMT permet de déterminer l'excitabilité motrice, la transmission et la conduction du motoneurone supérieur dorsal, comprenant le cortex moteur, les centres moteurs subcorticaux et les voies motrices descendantes. Chez le cheval, la SMT est indiquée pour analyser la fonctionnalité des voies motrices de la ME. En pratique, l'activité électrique du réseau de neurones moteurs centraux est activée par un champ magnétique chargé placé sur le front du cheval. L'application d'un stimulus électromagnétique engendre une dépolarisation des neurones moteurs ce qui entraîne la création d'un potentiel d'action qui se propage le long des voies motrices descendantes de la ME jusqu'aux neurones moteurs de la partie ventrale de la ME. A partir de celle-ci, le signal se propage par les racines ventrales et les fibres motrices périphériques des nerfs segmentaires jusqu'à la jonction neuromusculaire induisant une contraction du muscle stimulé. L'activité électrique de cette contraction musculaire peut être analysée à l'aide d'un électromyogramme. Elle est ensuite comparée à des valeurs de référence (Lefaucheur, 2019; Nollet *et al.*, 2003; Rossini *et al.*, 2015).

En fonction de l'intensité du courant émis par la bobine, différents mécanismes peuvent être mis en jeux. En effet, lors de l'émission d'un courant d'une intensité minimale, les fibres neuronales de plus petit diamètre sont stimulées en premier lieu, les neurones de petite taille atteignant leur seuil d'excitabilité avant les neurones ayant un corps cellulaire de plus grande taille. Plus l'intensité augmente, plus les fibres de plus grand diamètre et donc plus rapides sont activées ce qui a comme conséquence des temps de latence plus courts, et une amplitude plus large, car plus de neurones sont activés (Rossini *et al.*, 2015).

Chez l'homme, le cortex moteur primaire commence au niveau du gyrus précentral. Chez les chevaux, Breazile *et al.* (1966) ont montré que la région du cortex moteur occupait quasiment la moitié de la partie rostrale de la surface dorsale. En effet, le cortex moteur est situé au niveau du sulcus cruciatus qui comme il est possible d'observer sur la figure 6, se situe médialement et rostralement. Ceci a une conséquence dans le choix du positionnement de la bobine (Schmidt *et al.*, 2019).

Figure 6 : Image parasagittale du cerveau d'un cheval obtenue par imagerie par résonance magnétique au niveau du tractus habenulo-interpedonculaire. Le sulcus cruciatus où se situe le cortex moteur est visualisé en Cru. (Schmidt *et al.*, 2019)

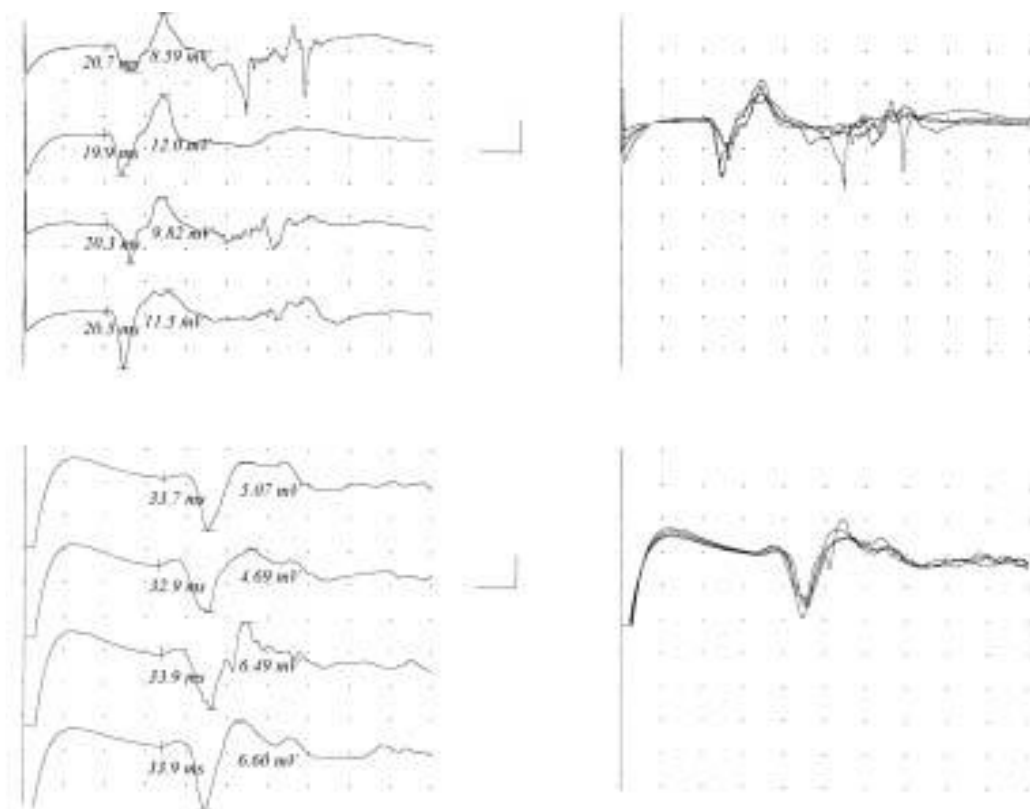


La SMT permet donc la stimulation du cortex cérébral jusqu'aux nerfs périphériques.

3. Paramètres mesurables obtenus suite à une SMT

Lors d'une SMT, l'amplificateur présente des résultats contenant des PEM tels que ceux observés sur la figure 7. Ceux-ci ont été obtenus suite à la SMT d'un cheval et les PEM ont été recueillis sur les muscles tibial crânial et extenseur radial du carpe. Les principaux paramètres analysés en médecine équine sont l'amplitude et le temps de latence. Toutefois, d'autres paramètres peuvent être pris en compte en médecine humaine tel que le seuil d'intensité du cortex moteur ou encore la période corticale silencieuse.

Figure 7 : PEM des muscles extenseur radial du carpe (au-dessus) et tibial crânial (en dessous) obtenus après un examen de SMT sur un cheval de 6 ans mesurant 155 cm (Nollet *et al.*, 2002). Les courbes de gauche représentent la réponse motrice à chaque SMT et celles de droites montrent la superposition de ces courbes.



A. Temps de latence

Le temps de latence est défini comme le temps entre l'émission du champ magnétique et une modification de la courbe traduisant l'apparition de la réponse électrique motrice, qu'elle soit positive ou négative. Il est mesuré en millisecondes. En médecine vétérinaire équine, il est déterminé manuellement par l'expérimentateur, ce dernier positionne un curseur à l'endroit où il considère que la courbe est modifiée (Rijckaert *et al.*, 2019). Ce temps de latence reflète l'intégrité des voies nerveuses. Un allongement du temps de latence signifie une atteinte des voies motrices.

En médecine équine, le temps de latence utilisé lors de l'exploitation des données est une moyenne de temps de latence. Ce n'est pas le cas en médecine humaine qui privilégie le temps de latence minimal (Chen *et al.*, 2008; H. Nollet *et al.*, 2003a).

B. Amplitude

L'amplitude correspond à l'aire sous la courbe et est mesurée en millivolts. Elle reflète la quantité de neurones stimulés. Cette amplitude peut être modifiée par différents facteurs extrinsèques et intrinsèques. En règle générale, lors de l'augmentation de l'intensité du stimulus de départ, une augmentation de l'activation des voies motrices descendantes et donc une augmentation de l'amplitude peut être observée. Il y a une corrélation entre l'intensité et l'amplitude qui peut être modélisée par une fonction de répartition d'une Gaussienne (forme de type sigmoïde) (Lefaucheur, 2019; Rossini *et al.*, 2015).

L'observation de cette courbe de l'amplitude permet en outre de déterminer si la contraction du muscle est active ou passive. En effet, pour une même intensité, l'amplitude du PEM est plus grande lors d'une contraction active (Rossini *et al.*, 2015).

L'amplitude peut être calculée de différentes manières. Elle peut être considérée comme l'aire sous la courbe entre deux extremums (c'est cette amplitude qui est utilisée pour effectuer des analyses sur les chevaux (Nollet *et al.*, 2003a)), mais l'amplitude pré PEM peut être déterminée également. Il est intéressant de calculer une moyenne d'amplitudes réalisées sur plusieurs stimuli, mais il est important dans ce cas de veiller à bien positionner la bobine toujours au même endroit. De plus, pour avoir une amplitude qui soit fiable, il est nécessaire de réaliser un nombre élevé d'enregistrements sur chacun des muscles (Chen *et al.*, 2008).

C. Autres paramètres

En médecine humaine, de nombreux autres paramètres peuvent être mesurés.

a. Le seuil d'intensité du cortex moteur

Un paramètre utilisé en médecine humaine est le seuil d'intensité du cortex moteur. Il représente l'excitabilité globale du cortex moteur. Il s'agit de l'intensité minimale nécessaire lors d'une stimulation pour produire des PEM d'au moins 50 microvolts dans 50 % des mesures (Chen *et al.*, 2008; Walendy *et al.*, 2022). En d'autres termes, cette valeur peut être expliquée en disant qu'il s'agit de l'intensité minimale pour produire un PEM analysable. Ces seuils d'intensité sont différents en fonction des zones du corps humain. En effet, ils sont minimaux pour les mains et les muscles de l'avant-bras, puis ces intensités augmentent pour le tronc, les membres inférieurs et la musculature pelvienne. Ce seuil peut être déterminé par l'étude de l'électromyogramme ou par simple observation du patient en regardant et en relevant les contractions musculaires. Cependant, lors de l'observation de contractions musculaires, il existe une variation due à l'observateur qui entraîne une augmentation du seuil de 0 à 30 % avec une moyenne de 10 % par rapport au seuil retrouvé par l'électromyogramme selon une étude (Westin *et al.*, 2014). Deux types de seuil moteur peuvent être différenciés. Celui obtenu lorsque le muscle est au repos et celui obtenu lorsque le muscle est en activité. La plupart des études s'intéressent à ce seuil moteur pour ensuite déterminer l'intensité de la SMT à appliquer qui est un pourcentage de ce seuil moteur.

b. Les temps de conduction

Le temps de conduction moteur central représente le temps de conduction entre le cortex moteur primaire et la colonne vertébrale. Pour le calculer, il faut retirer au temps de latence le temps de conduction moteur périphérique. Le temps de conduction moteur périphérique peut être déterminé de deux manières : en stimulant les racines des nerfs moteurs ou en appliquant la technique des ondes F qui est celle qui donne les meilleurs résultats (Rossini *et al.*, 2015). Toutefois, ce paramètre n'est pas utilisé en médecine équine.

Les temps de conduction du cortex au tronc cérébral et du tronc cérébral aux racines nerveuses permettent à terme de situer une lésion avant ou après une décussation nerveuse (Chen *et al.*, 2008). Chez le cheval, ce temps n'étant pas calculé, si le temps de latence est augmenté, la lésion peut être centrale ou périphérique.

De la même manière, des temps de conduction de la zone corticale et de la zone de la queue de cheval peuvent être calculés en médecine humaine.

c. La forme du PEM

Un autre paramètre important à analyser est la forme du PEM obtenu après une SMT. En effet, il peut être bi, tri ou polyphasique. En fonction du muscle ciblé, cette forme est considérée ou non anormale. En effet, une forme bi ou tri phasique sur les membres antérieurs d'un cheval est considéré normale et les PEM des membres postérieurs seront considérés comme normaux s'ils sont polyphasiques (plus de 5 phases) (Nollet *et al.*, 2003). En médecine humaine, les PEM de la main sont souvent également bi ou tri phasiques. Si le PEM est polyphasique, il est considéré comme anormal. Les muscles proximaux et les muscles des jambes ont des PEM polyphasiques de manière normale (Nollet *et al.*, 2003).

d. La période corticale silencieuse

La période corticale silencieuse est le temps qui suit le PEM durant lequel aucun signal n'est relevé. Ce paramètre est mesuré lors d'une SMT sur le membre controlatéral et peut durer jusque 300 ms. Cette période augmente avec l'intensité du stimulus produit. La durée de cette période est le reflet du fonctionnement des processus inhibiteurs du cortex moteur. En effet, une durée allongée peut signifier une augmentation de l'activité inhibitrice du cortex moteur et inversement. Ce paramètre peut être utilisé pour déterminer les changements d'excitabilité intra corticaux lors d'une épilepsie par exemple (Chen *et al.*, 2008).

Deuxième partie : Utilisation de la SMT chez l'homme

La SMT est utilisée chez l'humain dans différentes situations. Elle peut être employée comme outil de diagnostic dans les lésions de la ME, comme outil thérapeutique dans différentes situations, ou encore comme outil de cartographie du cerveau. Nous traiterons ici de ces deux premières applications.

1. Modes d'application

La SMT peut être mise en œuvre de plusieurs manières : soit avec un seul stimulus soit avec plusieurs stimuli, soit avec une succession de plusieurs stimuli. Chez le cheval, la SMT est employée avec un seul stimulus, alors que chez l'homme, différentes méthodes sont pratiquées en fonction de l'objectif attendu.

La stimulation peut être simple, donc associée à un seul stimulus, lors d'étude des voies motrices dans le cadre d'un déficit moteur par exemple. Cette stimulation simple est répétée plusieurs fois et les paramètres cités précédemment sont analysés. La stimulation simple peut être utilisée également pour déterminer le seuil moteur au repos qui sert par la suite pour déterminer le niveau d'intensité à appliquer pour les SMT ultérieures. (Rossi *et al.*, 2009)

Une autre approche est la stimulation paired-pulse composée d'une première stimulation appelée stimulation conditionnante suivie d'un stimulus test. Ce qui est mesuré dans ce cas est l'amplitude crête à crête en comparant celle du PEM produit par la première et la deuxième stimulation. Il est important de répéter la manœuvre une dizaine de fois pour plus de précision, car il existe une variation entre chaque essai. Cette technique permet de mesurer ensuite différents paramètres comme le petit ou le long intervalle d'inhibition cortical. Cette méthode ne sera pas traitée dans ce travail, car elle est principalement employée lors de cartographies du cerveau, ou encore lors d'études de l'effet de certains médicaments. (Burke *et al.*, 2019)

Enfin, un dernier type de SMT est la stimulation magnétique transcrânienne répétitive (SMTr) qui se compose de nombreux stimulus à une intensité et à une fréquence données et pendant une durée prédéterminée. Il existe un consensus indiquant que les fréquences inférieures à 1 Hz ont des effets inhibiteurs et les fréquences au-dessus de 5 Hz ont des effets excitateurs sur le cortex moteur (Burke *et al.*, 2019). Il est également important de noter que les études ont principalement été réalisées pour la zone M1 du cerveau à savoir la zone du cortex moteur. La SMTr est principalement employée dans un but thérapeutique en médecine humaine.

Une séance de SMT chez l'homme se déroule de la manière suivante. Le patient est placé en position allongée ou à défaut assis sur une chaise. La position allongée est privilégiée, car elle permet un relâchement musculaire plus important ce qui permet d'obtenir des PEM au repos et en activité lorsque le clinicien demande au patient de contracter son muscle. Les électrodes de surface sont mises en place : l'électrode active est alors positionnée sur la peau au-dessus du muscle d'intérêt, tandis que l'électrode de référence est placée sur la peau au niveau du tendon du muscle lorsque c'est possible et la terre est placée entre la bobine et les électrodes sur une zone électriquement neutre. La zone d'intérêt permettant d'obtenir les meilleurs PEM est alors recherchée en se plaçant sur le point théorique obtenu grâce à des schémas de cartographie du cerveau, en stimulant ce dernier, puis en stimulant les différentes zones proches de ce point. La bobine est ensuite placée au niveau de la zone permettant d'obtenir les PEM ayant la plus grande amplitude. Enfin, le seuil du cortex moteur est ensuite déterminé et l'intensité appliquée est un certain pourcentage du seuil du cortex moteur en fonction de l'utilisation de la SMT. Cette opération est répétée 5 à 6 fois (Groppa *et al.*, 2012).

Il est possible de stimuler les deux côtés du cerveau et donc du corps à la fois en plaçant la bobine au centre, mais pour une analyse optimale, une stimulation conduite de chaque côté du corps de façon séparée est préférée (Groppa *et al.*, 2012).

2. Intérêt diagnostique

A. Application au diagnostic permettant d'identifier des lésions de la ME

La première application de la SMT dans le cadre de l'établissement d'un diagnostic intervient lors de lésions de la ME.

Pour identifier ces potentielles lésions, une analyse des réponses musculaires des muscles des bras et des jambes est conduite. Afin d'obtenir une réponse des muscles des bras chez l'homme, la bobine doit être positionnée au niveau du vertex, donc dorsalement. Pour les jambes, cette position varie, mais est plus antérieure (Hess et Ludin, 1988).

Les figures 8 et 9 montrent le positionnement des électrodes sur les mains et les pieds lors de l'étude des voies corticospinales chez l'homme. Les électrodes sont placées sur le premier muscle interosseux dorsal pour les mains et le muscle tibial antérieur pour les pieds. La bobine est placée au centre avec un courant allant dans le sens des aiguilles d'une montre ou du côté droit pour une stimulation de la main gauche, et vice-versa. Pour le pied, le placement de la bobine est différent, de manière à ce que le courant soit plus central (Groppa *et al.*, 2012).

Figure 8 : SMT de la partie distale des membres antérieurs avec des électrodes placées sur le premier muscle interosseux dorsal (Groppa *et al.*, 2012).

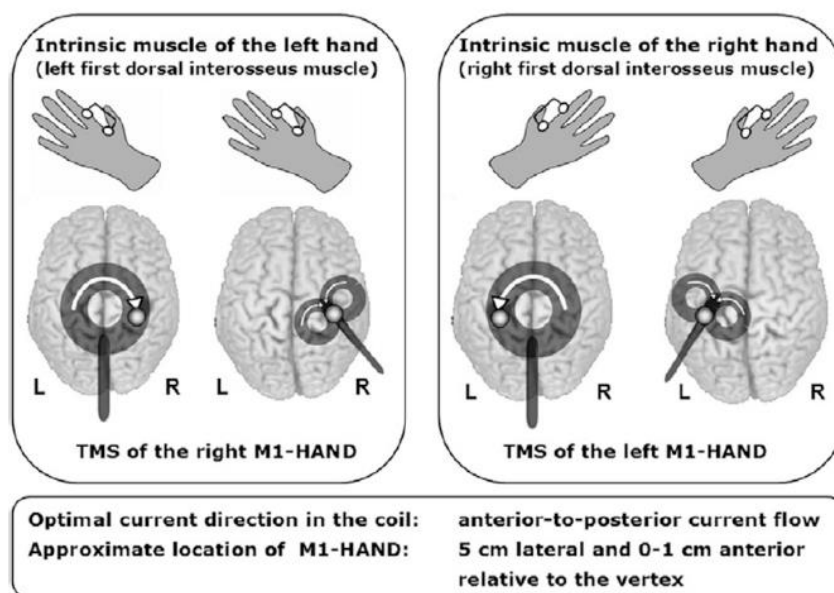
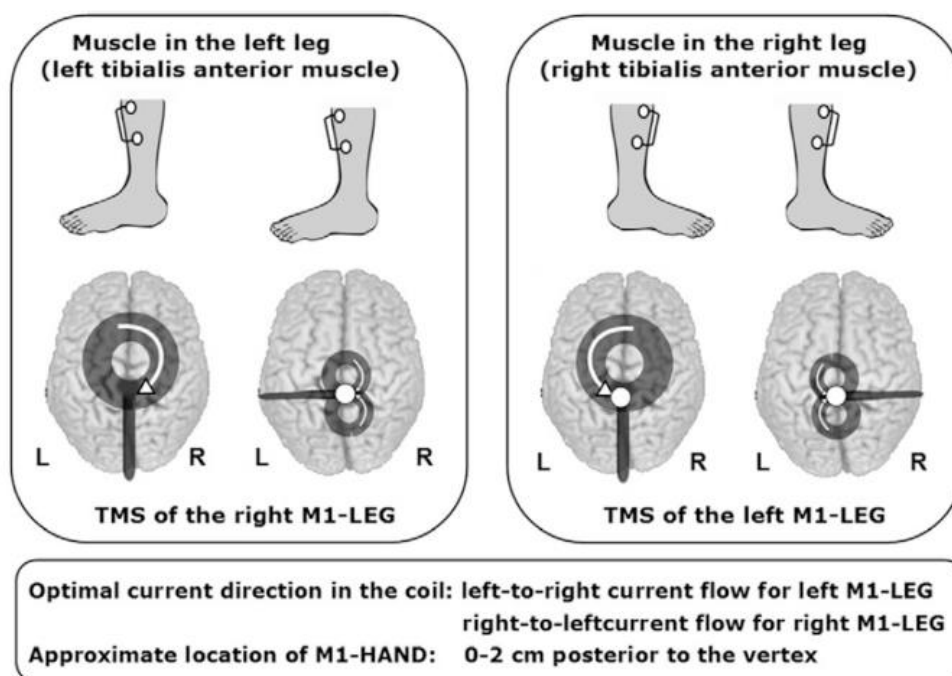


Figure 9 : SMT des voies corticospinales des membres postérieurs avec des électrodes placées sur le muscle tibial antérieur (Groppa *et al.*, 2012).



Chez l'homme, lors de l'utilisation de la SMT, les paramètres d'intérêt sont le temps de conduction du cortex moteur, qui s'il est allongé indique une démyélinisation des voies motrices, et l'amplitude. L'amplitude des PEM est le reflet de l'intégrité du tractus corticospinal et de l'excitabilité du cortex moteur. Si cette dernière est diminuée, cela indique une perte neuronale ou axonale.

Une étude rétrospective menée par l'université de Salzburg (Nardone *et al.*, 2014) et l'hôpital de Vérone s'est intéressée à l'utilité de la SMT dans le diagnostic de lésions de la ME. Pour ce faire, les chercheurs ont employé une base de données dans laquelle des termes relatifs à des lésions de la ME ont été recherchés.

Les résultats de cette étude rétrospective sont les suivants.

Lors de myélopathie compressive, quasiment tous les patients souffrant d'une myélopathie compressive cervicale présentaient un PEM anormal des muscles situés sur la partie distale des membres antérieurs et postérieurs. Il conviendrait de réaliser une étude portant sur différents muscles pour obtenir des résultats permettant une localisation plus précise de la lésion.

Pour les patients ayant une compression haute de la ME, le temps de conduction était prolongé pour le biceps brachial et les muscles distaux de la main alors que pour les patients présentant des compressions cervicales à plusieurs étages, le temps de conduction était normal pour le muscle biceps et anormal pour le muscle de l'éminence thénar. Souvent, lors de compressions à un étage - ce qui peut survenir, par exemple, lors de hernies discales - le temps de conduction anormal ne touche pas l'ensemble des muscles, mais est localisé aux muscles distaux des membres antérieurs.

En outre, les PEM peuvent permettre de quantifier le degré d'atteinte fonctionnelle de la ME. Dans une étude menée par Deftereos *et al.* (2009), les temps de conduction ont été comparés avec le degré d'atteinte indiqué par un examen d'imagerie par résonance magnétique (IRM). Pour cela, les analyses ont été conduites sur 50 patients atteints de compression et 50 patients témoins. Dans 23 cas, les résultats de l'IRM et des PEM ne correspondaient pas. Le degré de compression a donc été déterminé avec les données postopératoires et comparé avec celui obtenu par IRM et par PEM. Le degré de compression était correct dans 87,5 % des cas en calculant de temps de conduction alors qu'il n'était que de 12,5 % en ayant recours à un examen IRM (Deftereos *et al.*, 2009).

Lors d'atteinte médullaire thoracique ou lombaire, les PEM sont normaux pour les muscles antérieurs et anormaux pour les membres postérieurs.

L'exploitation des PEM est donc un bon indicateur de lésion de la ME notamment en cas de myélopathie compressive avec une sensibilité de 100 % et une spécificité de 85 %. Ces résultats ont été obtenus lors d'une étude faite sur 141 patients ayant été examinés avec d'une part un examen IRM et d'autre part une SMT (Lo *et al.*, 2004). Ils pourraient permettre de sélectionner les cas nécessitant une intervention chirurgicale et de localiser préalablement la lésion.

Lors d'atteinte vasculaire dans la ME, une étude menée par (Nardone *et al.*, 2010) sur deux patients a montré que l'IRM d'admission ne présentait pas d'anomalies alors que les PEM étaient anormaux pour les membres supérieurs et inférieurs dans le cas du premier patient et uniquement pour les membres inférieurs dans le cas du second. Les IRM de contrôle ont ensuite montré un infarctus au niveau de deux artères. Il est difficile de tirer des conclusions suite à ces observations puisqu'elles ne concernent que deux patients, mais il est possible de penser que l'utilisation des PEM permettrait de réaliser des diagnostics précoces et d'améliorer la prise en charge des patients (Nardone *et al.*, 2010).

Lors de lésions dégénératives héréditaires de la ME, il a été observé que les membres inférieurs présentaient des modifications des paramètres de leur PEM alors que les PEM des membres supérieurs étaient normaux. Afin de différencier les lésions motrices axonales centrales des lésions de compression de la ME, il est utile de s'intéresser au temps de conduction. Ce dernier est allongé de quelques millisecondes pour une atteinte axonale centrale alors que les valeurs sont bien supérieures en cas de compression de la ME (Nardone *et al.*, 2014).

Une étude prospective réalisée par Kalita et Misra (2000) compare les PEM, l'électromyogramme et les potentiels évoqués somatosensoriels lors de myélite transverse aigue. Lors de myélites, la SMT peut permettre de localiser la lésion et son étendue par l'identification de PEM anormaux alors même que l'IRM peut être normale. De plus, lors d'une myélite associée à une autre maladie, les PEM anormaux peuvent indiquer une atteinte de la ME (Kalita et Misra, 2000).

Un autre exemple est une carence en vitamine B12 qui peut causer une atteinte de la ME. Or, en 1992, Di Lazzaro et son équipe ont étudié les potentiels évoqués somatosensoriels et la SMT sur 4 patients atteints de carence en vitamine B12. Encore une fois, la SMT est apparue sensible dans le diagnostic de ces lésions (Di Lazzaro *et al.*, 1999).

Lors de myélopathie hépatique, une étude menée par (Nardone *et al.*, 2006) a montré les résultats suivants. Après avoir examiné les PEM de 13 patients ayant une cirrhose associée à un shunt porto systémique, les 6 patients présentant des signes cliniques avaient des temps de conduction allongés significativement. Des PEM légèrement anormaux ont été remarqués sur 4 des 7 autres patients ne montrant pas de signes cliniques. Les résultats obtenus suite aux examens neurologiques et cliniques des patients ayant de légères modifications de leurs PEM se sont améliorés après une greffe de foie, alors qu'aucune amélioration n'a été notée pour les patients ayant des signes cliniques. Ceci indique donc l'avantage de l'utilisation de PEM dans des stades précoces de la maladie. Les PEM peuvent également étayer le pronostic et justifier un recours à la greffe de foie (Simpson et Macdonell, 2015).

Enfin, lors de lésions traumatiques de la ME, une bonne corrélation entre les PEM et la fonction motrice a été remarquée. La SMT peut permettre au clinicien de définir l'étendue et la gravité des lésions. En effet, il est possible d'effectuer des PEM sur différents muscles y compris ceux impliqués dans la respiration. Un autre avantage de cette manipulation est qu'elle peut être réalisée sur un patient inconscient (Nardone *et al.*, 2015).

Cette étude a permis de conclure que les PEM sont un outil de diagnostic sensible et précis pour de nombreuses de lésions de la ME. Ils sont également utiles dans le suivi de la fonction motrice pendant le traitement et la réhabilitation.

B. Application au diagnostic de sclérose en plaques

Une autre application de la SMT concerne le diagnostic de la sclérose en plaques. En effet, des anomalies liées à des lésions dans la ME sont observables parfois avant l'apparition de signes cliniques. Sur un patient atteint de sclérose en plaques, le temps de conduction central moteur est souvent augmenté. Les critères de Poser sont employés sur les patients atteints de sclérose en plaques (Poser *et al.*, 1983). Lors d'une étude comparant les critères de Poser et le temps de

conduction central moteur, la fiabilité du diagnostic lors d'une augmentation de temps de conduction central moteur était de 0,83 et de 0,75 pour un temps de conduction central moteur normal. L'intérêt d'employer le temps de conduction central moteur est dans le diagnostic de lésions subcliniques (Simpson et Macdonell, 2015).

De plus, une bonne corrélation entre les temps de conduction et le handicap est observée. Plusieurs études ont montré l'intérêt de la SMT dans le pronostic des patients atteints de sclérose en plaques. En effet, une augmentation du temps de conduction central moteur et de l'amplitude est utile pour prédire l'évolution de la maladie. En association avec d'autres examens tels que l'IRM qui permet de définir le nombre de lésions et l'EDSS (échelle permettant d'évaluer les fonctions neurologiques d'un patient atteint de sclérose en plaques), le pronostic d'évolution de l'EDSS sur 2 ans peut être donné au patient avec une exactitude de 80 % (Bejarano *et al.*, 2011).

3. Intérêt thérapeutique

La SMT est également employée à des fins thérapeutiques en médecine humaine. Le principe de l'utilisation dans un but thérapeutique est de créer des changements dans l'excitabilité corticale ce qui permettrait une réorganisation du réseau neuronal et une potentielle rémission de la maladie.

Souvent, la SMT n'est pas appliquée de la même manière lors d'une application à but thérapeutique ou lors d'une application à visée diagnostique. Dans ce dernier cas, une stimulation magnétique transcrânienne répétitive (SMTr) est préférée.

Une étude (Lefaucheur *et al.*, 2020) a permis de faire le point sur les différents emplois de la SMTr dans la thérapeutique. Différents degrés d'efficacité ont été définis en fonction du nombre d'études menées sur le sujet et du contenu des études. Le plus haut degré d'efficacité a été montré pour la SMTr à haute fréquence du cortex moteur controlatéral à la douleur, la SMTr à haute fréquence comme traitement de la dépression en ayant recours à une bobine en 8 ou en H et la SMTr à basse fréquence dans la récupération de la fonction motrice après un infarctus.

Un degré d'efficacité inférieur a été obtenu pour des maladies comme la fibromyalgie, la dépression lors de l'utilisation de certains protocoles, et la maladie de Parkinson.

A. Maladie de Parkinson

La maladie de Parkinson est une maladie chronique neurodégénérative. Beaucoup d'études ont été menées sur l'application de la SMTr dans la maladie de Parkinson. Il a été montré une efficacité de cette méthode sur différents aspects de la maladie.

Tout d'abord, la maladie de Parkinson se caractérise par des tremblements et une incoordination des mouvements. Lors d'une utilisation de SMTr sur un patient atteint de la maladie de Parkinson, une amélioration des signes cliniques du patient est observée, mais celle-ci ne dure que quelques minutes si la stimulation n'est faite qu'une seule fois. Pour un effet au long terme, il faut répéter des séances sur plusieurs jours (Trung *et al.*, 2019).

En 2020, Chung et al réalisent une étude randomisée double aveugle avec un groupe témoin sur 51 patients atteints de la maladie de Parkinson. Les patients recevaient 12 sessions de SMTr sur 3 semaines associées à des séances de tapis roulant. Ils recevaient soit une fausse stimulation pour le groupe témoin, soit 25 Hz, soit 1 Hz avec 1200 pulsations à une intensité de 80 % du seuil du cortex moteur. La bobine était placée sur la zone motrice des jambes et les données recueillies sur le muscle tibial antérieur. Différents paramètres étaient mesurés le premier jour, après 1 jour, à 1 mois et à 3 mois :

- la rapidité sur le tapis roulant ;
- les paramètres de la section III motrice de l'Unified Parkinson's Disease Rating Scale (UPDRS) à savoir la parole, les tremblements au repos et d'action, l'expression faciale, la démarche... (Defebvre, 2018)

Cette étude a permis de conclure que sur des patients atteints de maladie de Parkinson ayant une atteinte moyenne à légère dans la coordination de leurs mouvements, une SMTr peut conduire à une amélioration de celle-ci sur une durée d'au moins 3 mois. Cependant, un suivi plus long aurait été intéressant pour savoir si les effets obtenus peuvent être conservés dans la durée (Chung *et al.*, 2020).

Kim et al en 2015 ont également montré ces améliorations. Lors de la maladie de Parkinson, un phénomène appelé « freezing » se manifeste par le fait que le patient ne peut pas bouger ses membres du sol alors qu'il est en train de marcher (GRABLI, D (2022)). Dans l'étude de Kim et al, ce phénomène était étudié. Cette étude double aveugle randomisée appliquait une SMTr de haute fréquence (20 trains de 10 Hz) à 90% du seuil du cortex moteur sur la zone du cortex moteur de l'hémisphère dominant. Les patients ont reçu 5 sessions sur une semaine. Les paramètres mesurés étaient le temps mis pour faire un tour de 180 degrés et le nombre de pas nécessaires, les paramètres de la section motrice de l'UPDRS et le test TUG (time up and go) qui est un circuit que doit réaliser le patient. Des PEM étaient également enregistrés pour mesurer l'excitabilité corticale. L'ensemble de ces paramètres était mesuré avant, directement après et 1 semaine après les sessions de SMTr. Une amélioration significative de l'autoévaluation et du temps nécessaire au patient pour faire un tour de 180 degrés a été montrée. De même, une amélioration des scores moteur avec une différence significative ($p < 0,05$) a été montrée (Kim *et al.*, 2015). Cependant, il est important de noter que cette étude ne permet pas de savoir si ces améliorations seront maintenues sur le long terme (Kim *et al.*, 2015).

La conclusion est que l'emploi de SMT à haute fréquence dans le cadre de thérapies sur des patients atteints de la maladie de Parkinson induit bien des effets positifs sur les deux régions du cortex moteur. Cependant, la persistance de ces améliorations varie en fonction des études, allant de une semaine pour l'étude de Kim et al (2015) à trois mois pour celle de Chung et al (2020). De plus, les méthodes utilisées n'étant pas les mêmes, il est difficile d'appliquer ces méthodes en clinique du fait de l'absence de protocole.

Un patient atteint de la maladie de Parkinson peut également présenter des déficiences cognitives. Ces déficiences ont été associées à des modifications du cortex préfrontal dorsolatéral. Trung et al (2019) ont réalisé une étude sur 28 patients atteints de la maladie de Parkinson en 2019. Ces patients ont reçu des SMT theta burst (3 pulsations de 50 Hz toutes les 200 ms) sur la zone du cortex préfrontal dorsolatéral 2 fois par jour pendant 3 jours. L'intensité était fixée à 80 % du seuil du cortex moteur. Les paramètres mesurés étaient formulés sous forme de score Z sur l'attention,

l'exécution de mouvements, le langage, la mémoire et la visualisation de l'espace. Ces paramètres ont été mesurés le premier, le dixième et le trentième jour après la dernière session. Une amélioration des capacités cognitives des patients a été montrée, et ce jusqu'à un mois après la dernière session ainsi qu'une amélioration de l'attention et de la visualisation dans l'espace. Cependant, les patients recrutés pour cette étude ne présentaient que de légères déficiences (Trung *et al.*, 2019).

La SMTr semble avoir un avenir dans le traitement de la maladie de Parkinson, mais l'absence de données sur le long terme et de normalisation des protocoles rendent son utilisation encore fragile.

B. Accidents vasculaires cérébraux (AVC)

Lors d'AVC, la rémission dépend de la plasticité cérébrale. La SMT est employée de manière à rendre plus rapides et complets les changements se produisant dans le cerveau. La plasticité de l'hémisphère atteint peut en effet être augmentée avec une stimulation. Une autre approche de la stimulation est de viser le côté controlatéral aux lésions. L'amélioration de la fonction motrice est corrélée à une diminution de l'inhibition transcaleuse. Or, le cortex moteur controlatéral inhibe l'ipsilatéral via l'inhibition transcaleuse chez les patients possédant une fonction motrice résiduelle de bonne qualité (Bertolucci *et al.*, 2018).

La SMT peut être utilisée à différents moments à la suite d'un AVC, et peut avoir un impact sur différentes conséquences de cet accident. Nous nous intéresserons ici à l'effet de la SMT sur la fonction motrice, la négligence spatiale et sur l'aphasie.

a. Effets sur la fonction motrice

Dans la période post crise, les études montrent des résultats lors de recours à la SMTr à basse intensité sur le cortex moteur controlatéral.

Zheng *et al.* (2015) se sont intéressés à l'amélioration de la fonction motrice de l'avant-bras suite à un AVC. Pour cela, 112 patients présentant une hémiplégie résultant d'un AVC ont pour certains reçu une SMTr de basse intensité associée à de la réalité virtuelle et d'autres uniquement de la réalité virtuelle, et ce six fois par semaine pendant quatre semaines. La fonction motrice du membre était ensuite analysée à l'aide de différents index avant et après les quatre semaines de traitement.

Les index de la fonction motrice étaient significativement plus élevés pour les patients ayant reçu la SMTr.

Ces données sont confirmées par d'autres études comme celle de Maatsura *et al.* (2015).

La stimulation à haute intensité du cortex ipsilatéral peut également avoir un impact sur l'amélioration des paramètres moteurs. En effet, Li *et al.* (2016) ont réalisé une étude sur 153 patients ayant un infarctus d'artère cérébrale confirmé par un scanner ou un examen IRM. Trois groupes ont été constitués, le premier recevant une stimulation de basse intensité (1 Hz) sur le cortex moteur controlatéral, le second recevant une stimulation de haute intensité (10 Hz) sur le cortex moteur ipsilatéral et le dernier recevant une fausse stimulation sur le cortex moteur ipsilatéral. Une fausse stimulation consiste à placer une bobine sur la tête du patient, mais celle-ci ne produit pas d'ondes magnétiques. Les stimulations étaient réalisées à une intensité de 80 % du seuil du

cortex moteur. Cinq sessions par semaine ont eu lieu pendant deux semaines. Le temps de latence, le temps de conduction du cortex moteur et la fonction motrice ont été analysés et les deux premiers sont apparus significativement diminués. Les scores évaluant la fonction motrice étaient également améliorés. Cependant, aucune différence entre la haute et la basse intensité n'a été démontrée par cette étude ce qui suggère que les deux peuvent agir sur l'amélioration de la fonction motrice des membres antérieurs. Le tableau 2 indique les valeurs de temps de latence obtenues avant et après le traitement.

Tableau 2 : Temps de latence en millisecondes obtenu sur 153 patients atteints d'un infarctus de l'artère cérébrale avant et après un traitement de SMT à haute intensité, à basse intensité ou sans traitement. Cinq sessions par semaine ont eu lieu pendant deux semaines. Les stimulations étaient réalisées à 80% du seuil du cortex moteur (Li et al., 2016)

	Nombre de patients	Avant le traitement (ms)	Après deux semaines de traitement (ms)
Groupe témoin	42	25,12 +/- 0,83	24,79 +/- 0,84
SMT basse intensité	42	25,09 +/- 0,75	23,89 +/- 0,82
SMT haute intensité	43	25,21 +/- 0,66	23,96 +/- 0,75

Concernant les membres inférieurs, une seule étude a montré des résultats en utilisant une bobine avec un double câble. Il est donc nécessaire de réaliser plus d'études afin d'améliorer la fiabilité des résultats (Lefaucheur et al., 2020).

Dans les cas chroniques, c'est-à-dire plus de 6 mois après l'AVC, la SMT à basse fréquence permet une amélioration de la fonction motrice des membres inférieurs et de leur spasticité avec 5 sessions quotidiennes sur l'hémisphère controlatéral et ce durant 1 à 3 semaines. L'application d'une haute fréquence n'a pas permis de montrer de résultats probants pour l'instant (Lefaucheur et al., 2020).

b. Effet sur la négligence spatiale

Suite à un AVC, une négligence spatiale du côté gauche peut être observée si la lésion se situe dans la région de l'artère cérébrale moyenne droite. Différentes études ont été réalisées et il est possible que la SMT puisse avoir un effet sur cette négligence spatiale.

Cha et Kim (2016) ont réalisé une étude afin de déterminer l'efficacité de la SMT sur la négligence spatiale observée après un AVC. Pour cela, ils ont sélectionné 30 individus ayant eu un AVC confirmé par un scanner ou un examen IRM et ont formé deux groupes. L'un des groupes recevait une réadaptation et une SMTr et l'autre uniquement une réadaptation. Les sessions avaient lieu 5 jours par semaine pendant 4 semaines. La stimulation avait une fréquence de 1 Hz et était réalisée à une intensité de 90 % du seuil du cortex moteur sur le cortex pariétal postérieur. Les paramètres étudiés étaient les suivants : (i) le test des lignes où le patient doit mettre un point au milieu de différentes lignes, la différence entre la zone où le patient a mis le point et le milieu est ensuite calculée ; le test Albert permettant de donner un degré de négligence spatiale, (ii) le Box et block qui consiste à déplacer des boîtes le plus vite possible et enfin (iii) le test de force de préhension. Ces paramètres étaient mesurés avant et après la thérapie de 4 semaines. Tous les paramètres ont été améliorés comparativement au groupe témoin avec une p value inférieure à 0,05. Cette étude permet donc de conclure à une diminution de la négligence spatiale par la SMTr associée à une thérapie de réadaptation.

Une autre étude confirme ce résultat. Brighina *et al.* (2003) ont réalisé une SMTr de 1 Hz sur le cortex pariétal postérieur pendant 2 semaines. Les paramètres, tels que les lignes précédemment citées, étaient mesurés deux semaines avant le traitement, juste avant, juste après et deux semaines après. Les améliorations ont été observées directement après la stimulation et étaient toujours présentes deux semaines après.

Enfin, une dernière étude de Yang *et al.* (2017) a souhaité comparer les effets de la SMTr associée à un signal sensoriel à la SMTr seule et à la rééducation conventionnelle de la négligence unilatérale. Pour ce faire, 60 patients atteints de négligence unilatérale gauche suite à un AVC ont été sélectionnés après un scanner permettant le diagnostic d'un AVC de l'hémisphère droit. La négligence était confirmée par le Behavioural Inattention Test. Trois groupes ont été constitués. La stimulation était faite à une fréquence de 1 Hz sur P5 (localisation faite en se basant sur la cartographie de la tête du système d'électroencéphalographie international 10-20 ; P5 correspond à un emplacement sur le lobe pariétal gauche) à une intensité de 90 % du seuil du cortex moteur. Le signal sensoriel était une vibration créée par un bracelet placé sur le bras atteint. Ceci a été réalisé 5 fois par semaine pendant 2 semaines et les évaluations des éventuels progrès ont été réalisées le premier jour, 2 semaines et 6 semaines après le dernier traitement. Les paramètres analysés lors de cette étude étaient la négligence et la motricité du bras. Il a été montré par cette étude que la SMTr qu'elle soit associée ou non à un signal sensoriel permettait une diminution de la négligence spatiale, avec toutefois de meilleurs résultats lors de l'association avec un signal sensoriel.

Néanmoins, il est important de noter que ces études ne s'intéressent pas à l'effet sur le long terme de cette thérapie et aux potentielles rechutes qui pourraient survenir. D'autres études seraient donc nécessaires avec un suivi sur le long terme des patients pour pouvoir affirmer l'effet de ces traitements sur le long terme. Cependant, une SMTr de 1 Hz sur le cortex pariétal postérieur semble effectivement avoir un intérêt dans le traitement de la négligence spatiale se produisant à la suite d'un AVC.

c. Effets sur l'aphasie

L'aphasie se définit comme un trouble du langage à la suite d'une lésion du cortex cérébral. Suite à un AVC, l'aphasie touche entre 21 et 40 % des patients.

Zumbansen et al. (2020) ont réalisé une étude portant sur l'intérêt de la SMTr dans le traitement de l'aphasie après un AVC. Cette étude a été menée sur 63 patients atteints d'infarctus de l'artère cérébrale moyenne gauche. Ces derniers ont reçu une thérapie du langage associé de manière aléatoire, soit à une SMTr à basse fréquence (1 Hz) au niveau de la pars triangulaire droite, soit à une stimulation transcrânienne avec un courant direct de 2 mA, soit la thérapie de langage seule pendant 10 jours. Des scores Z étaient réalisés pour évaluer la capacité à nommer des objets, la compréhension, auxquels des scores d'aphasie ont été ajoutés. Ces paramètres étaient mesurés au premier jour et au trentième jour post traitement.

Il est possible de conclure à la suite de cette étude que la capacité à nommer des objets était améliorée de manière significative par un traitement avec la SMTr couplée à une thérapie de langage par comparaison avec les autres méthodes. Une autre conclusion révélée par cette étude concerne l'amélioration du score d'aphasie. En effet, l'évolution de ce dernier suite à une stimulation semble dépendre de l'atteinte ou non de la région de la pars triangulaire du cerveau. Lorsque cette dernière est intacte, la stimulation semble améliorer le score d'aphasie. Par contre, si cette région du cerveau est lésée, le groupe contrôle n'ayant pas reçu de stimulation possède de meilleurs résultats (Zumbansen *et al.*, 2020).

D'autres études ont été menées et ont montré des résultats encourageants relatifs à l'emploi de la SMTr comme traitement thérapeutique sur l'aphasie. Par exemple celle de Tsai et al en 2014. Celle-ci tout comme celle de Zumbansen et al (2020), utilise la SMTr basse fréquence (1 Hz) sur la pars triangulaire controlésionnelle. Trente-trois patients ont reçu cette stimulation pendant 10 sessions et les paramètres comme le test de décrire des photos ou le test d'aphasie ont été mesurés 3 mois après ce traitement. Le résultat est qu'une amélioration à trois mois était présente lors du test d'aphasie. De plus, cette étude a montré que les patients ayant un seuil de cortex moteur inférieur étaient prédisposés à avoir de meilleurs résultats basés sur ce traitement (Tsai *et al.*, 2014).

Enfin, lors d'aphasie présente suite à un AVC, une SMTr à basse intensité du gyrus frontal inférieur droit permet une amélioration. Celle-ci est encore plus prononcée si la stimulation est combinée à une thérapie de langage et de parole. Cependant, comme pour de nombreuses autres d'études, les résultats sont démontrés jusqu'à 3 mois après le traitement, mais il est difficile d'émettre des conclusions étayées scientifiquement sur la durée d'action de ces traitements.

C. Dépression

La plus grande utilisation thérapeutique de la SMT chez l'homme reste lors des troubles psychiatriques. Lors d'une dépression, l'imagerie du système nerveux a montré un hypométabolisme dans le cortex préfrontal dorso latéral gauche (Blumberger *et al.*, 2016; Kaster *et al.*, 2018). Une stimulation de cette zone permettrait d'améliorer la condition du malade. Dans ce cas, une SMTr quotidienne aurait un effet antidépresseur supérieur à une SMT normale. En outre, l'intensité de cet effet serait aussi importante que celle des traitements médicamenteux.

Une étude de Lefaucheur réalisée en 2019 a comparé différentes techniques de SMT dans le traitement de la dépression (Lefaucheur et al., 2020). Les conclusions ont été les suivantes :

- la SMTr à haute fréquence du cortex préfrontal dorso latéral gauche, que ce soit avec une bobine en forme de 8 ou en forme de H1, a un effet antidépresseur certain ;
- la SMTr à basse fréquence du cortex préfrontal dorso latéral droit a un effet antidépresseur probable.

Ces résultats concernent des patients se situant en phase aigüe dans une dépression unipolaire. On constate de plus que les résultats sont similaires que le patient soit sous antidépresseurs simultanément à la SMT, ou qu'il ne prenne aucun traitement médicamenteux. Cependant, comme pour les maladies précédentes, il n'y a pas encore assez de données pour établir un protocole permettant le traitement de la dépression sur le long terme (Lefaucheur, 2019).

Concernant la SMT profonde, c'est-à-dire réalisée avec une bobine H1 permettant d'atteindre une profondeur plus importante, Kaster *et al.*, (2018) ont réalisé une étude sur 52 patients atteints de dépression. La stimulation était réalisée avec une bobine H1 placée sur le cortex préfrontal dorsolatéral gauche à une intensité de 120 % du seuil du cortex moteur, à une fréquence de 18 Hz, avec un total de 6 012 pulsations par heure. Les paramètres mesurés relatifs aux symptômes d'une dépression, les idées suicidaires, mais aussi la qualité de vie et les fonctions cognitives. Cette étude a montré que la rémission était plus aisée à la suite d'une SMT profonde comparée au groupe témoin qui n'en avait pas bénéficié.

Une autre étude menée par Levkovitz *et al.* (2015) s'est également intéressée à la SMT profonde et a montré que la réponse au traitement était bonne et ce sur une durée d'au moins 3 mois. De plus, cette étude a explicité que la méthode employée sur les patients était bien tolérée par ces derniers.

Il est également possible de réaliser une stimulation à basse fréquence du côté controlatéral dans le traitement de la dépression. Blumberger *et al.* (2016) ont comparé la stimulation haute fréquence unilatérale sur le cortex préfrontal dorsolatéral gauche à une stimulation bilatérale, avec une fréquence de 1 Hz pour le cortex préfrontal dorsolatéral droit, et une fréquence de 10 Hz sur le cortex préfrontal dorsolatéral gauche. Ces études ont été menées sur 121 patients qui ont reçu le traitement à raison de 5 fois par semaine pendant 3 semaines. À la fin de ces trois semaines, l'amélioration des patients était évaluée : ceux qui n'avaient pas atteint une phase de rémission recevaient alors 3 semaines supplémentaires de traitement. La conclusion de cette étude est que la rémission était plus fréquente en cas d'utilisation de SMT bilatérale par rapport au groupe témoin. Le score de rémission du groupe ayant reçu uniquement la SMT haute fréquence unilatérale n'était pas différent des autres.

En outre, Theleritis *et al.* (2017) ont montré que deux stimulations haute fréquence par jour étaient plus efficaces qu'une unique stimulation, les deux permettant une amélioration. Il faut cependant noter que la rémission n'a pas été atteinte chez les 177 patients.

Un consensus a été établi concernant l'emploi de la SMT dans la dépression par McClintock *et al.* (2018).

D. Effet sur la douleur

La SMTr peut également être employée pour atténuer des douleurs neuropathiques. La stimulation est alors faite sur le cortex moteur de l'hémisphère controlatéral à la localisation de la douleur. S'il est montré que la SMTr n'a pas d'effet analgésique à de basses intensités, la SMTr en revanche, à haute intensité, peut avoir des effets analgésiques. Pour obtenir des effets sur le long terme, il est nécessaire de répéter ces séances. Par exemple, certaines études (Khedr, 2005; Khedr *et al.*, 2015) montrent l'effet analgésique sur le long terme d'un traitement avec une SMT. Le protocole utilisé est le suivant : une SMTr de 10 minutes est réalisée au niveau du cortex moteur de la main à une fréquence de 20 Hz et une intensité de 80 % du seuil du cortex moteur. Les stimulations sont réalisées tous les jours pendant 5 jours consécutifs. Les paramètres mesurés sont un score sur l'échelle analogique visuelle, et l'échelle d'évaluation de Leeds relatives aux symptômes et signes neuropathiques. Ces derniers sont mesurés avant, après la première, la quatrième et la cinquième session et deux semaines après la dernière session. Les résultats de cette étude révèlent une amélioration des scores sur l'échelle analogique visuelle et des scores obtenus par l'échelle d'évaluation de Leeds pour les patients ayant subi une SMTr comparativement au groupe témoin. Là encore, une étude supplémentaire serait nécessaire pour évaluer ces résultats sur le long terme.

De plus, Khedr *et al.* (2015) ont confirmé cet effet analgésique sur 34 patients atteints de douleur neuropathique d'origine maligne après dix sessions de SMTr.

En outre, Ma *et al.* (2015) se sont intéressés à la douleur névralgique post zostérienne sur 40 patients. Ces derniers ont reçu 10 sessions de SMTr sur le gyrus précentral à une fréquence de 10 Hz et une intensité de 80 % du seuil du cortex moteur pendant 10 jours. L'échelle analogique visuelle a été utilisée le premier jour de l'expérience, à un mois et à trois mois pour évaluer l'intensité de douleur. Ces paramètres ont été nettement améliorés, et ce, jusqu'à 3 mois.

Ces études ont conclu que le nombre de sessions et la durée de celles-ci pourraient avoir un effet sur la durée de l'analgésie. La localisation adéquate de la bobine, quant à elle, n'est pas encore claire. Les équipes s'accordent sur le fait qu'il faille stimuler à haute intensité l'hémisphère controlatéral, mais le nombre de séances, la localisation précise et le déroulé des séances ne sont pas déterminés pour l'instant (Lefaucheur *et al.*, 2020b).

Quant aux mécanismes biologiques sous-jacents qui pourraient permettre de comprendre l'origine des répercussions des SMTr sur le cerveau, ces derniers ne sont pas certains. Selon une étude, le mécanisme d'action derrière la SMTr dans la gestion de la douleur serait une production d'opioïdes ainsi que d'autres mécanismes pour l'instant non décrits (Lamusuo *et al.*, 2017).

D'autres études ont présenté des résultats intéressants dans les douleurs viscérales, par exemple lors de stimulation du cortex somatosensoriel, ou encore lors de migraines, mais ces résultats nécessitent d'être confirmés (Lefaucheur *et al.*, 2020).

E. Autres effets thérapeutiques

Certaines publications mettent en exergue le potentiel thérapeutique de la SMT dans le traitement d'autres maladies que celles évoquées précédemment. Concernant la fibromyalgie, les études montrent une amélioration de la qualité de vie, mais l'effet analgésique ne semble pas important. L'étude réalisée avait comme cohorte 38 patients atteints de fibromyalgie, 19 ont reçu une SMTr au niveau du cortex moteur gauche, les 19 autres constituant le groupe témoin. Les patients ont été traité par SMT pendant 14 sessions étalées sur 10 semaines. L'amélioration était présente sur le plan émotionnel, mental et social, le fonctionnement du bras stimulé était meilleur, mais la douleur était similaire sur les deux bras (Boyer *et al.*, 2014).

La SMTr semble avoir un effet sur des maladies comme la maladie d'Alzheimer. Enfin, lors de crises d'épilepsie, la SMT pourrait s'avérer utile, mais une fois de plus, des études supplémentaires seraient nécessaires, car les études menées possèdent peu de patients ou trop de variables (Lefaucheur *et al.*, 2020b).

4. Place de la SMT dans l'évaluation du pronostic des patients et dans les chirurgies

En médecine humaine, la SMT permet également d'établir un pronostic lors de certaines maladies. En effet, selon certaines études, la qualité de la récupération motrice lors d'infarctus peut être prédite à l'aide de cet examen. La plupart des auteurs s'accordent sur le fait que dans un stade aigu, la SMT permet d'avoir des valeurs prédictives. L'absence de réponse à la SMT dans les premières 48 heures laisse présager une mauvaise récupération des fonctions motrices (Pennisi *et al.*, 1999).

Dans les cas de lésions traumatiques de la colonne vertébrale et dans les cas où les patients ne seraient plus en mesure de s'exprimer, la SMT permet de détecter l'existence de lésions le long de la ME.

Lors de la réalisation de chirurgies, il peut être intéressant de surveiller la fonction motrice du patient à l'aide d'une SMT. En effet, cela peut être utile afin de permettre au chirurgien de s'assurer qu'il n'a pas commis de lésions. La SMT peut également être employée pour le guider. L'avantage de la SMT réside dans la facilité de sa mise en place et le peu de matériel nécessaire, ce qui permet de ne pas déranger le chirurgien lors de l'opération (Zentner, 1989).

En préopératoire, la SMT peut aider à l'établissement d'une cartographie des lésions des voies du langage et permettre au chirurgien de déterminer combien il peut enlever de tumeur (Tarapore *et al.*, 2013). La SMT pourrait également être un outil dans la sélection des patients puisqu'elle permettrait de savoir ceux pour lesquels le pronostic serait meilleur. Par exemple Frey *et al.* (2014) se sont intéressés aux tumeurs du cerveau et ont montré que le pronostic post chirurgie était meilleur pour les patients sélectionnés au préalable avec de la SMT.

La SMT est donc utilisée à la fois comme un outil de diagnostic et comme un outil thérapeutique en médecine humaine. Elle est également un équipement de recherche. Cependant, de multiples questions demeurent relatives au fonctionnement de la SMT et aux effets créés. En médecine équine, la SMT sert principalement à des fins diagnostiques comme nous le verrons dans la partie suivante.

Troisième partie : Utilisation de la SMT chez le cheval

La SMT a un intérêt diagnostique chez le cheval. En effet, elle permet de déterminer l'intégrité des voies nerveuses descendantes. A ce jour, les études se sont fondées sur ce qui est réalisé en médecine humaine pour l'appliquer aux chevaux. Un des principaux intérêts de la SMT est l'aspect non douloureux qui permet sa mise en œuvre facilement sur les chevaux. Cette technique est pour l'instant utilisée sur des chevaux présentant des troubles neurologiques en complément d'autres examens.

1. Mode d'utilisation

A. Installation du cheval et sédation

La première étude mentionnant la SMT chez les chevaux a été menée par Mayhew et Washbourne en 1996. Ils avaient réalisé des SMT sur dix poneys Welsh qui recevaient de l'acépromazine s'ils étaient trop agités. Cette étude montrait déjà que la sédation avec de l'acépromazine n'avait pas d'effet sur les résultats obtenus (Mayhew et Washbourne, 1996).

Dans les différentes études menées à l'Université de Gand par le professeur Nollet et son équipe, un examen neurologique complet est réalisé au préalable sur les chevaux en se fondant sur le protocole de Mayhew (annexe 1). Ils sont ensuite placés dans un travail et sédatisés à l'aide de buprénorphine (0,24 mg/100kg) et de détomidine (1 mg/100kg). Des électrodes sont placées sur les muscles d'intérêt et le protocole est réalisé (Nollet *et al.*, 2004).

La machine utilisée est une Magstim 2002 (the Magstim Company Ltd, Royaume Uni). Elle comprend une bobine ronde de 70 mm de diamètre placée au niveau du front du cheval, avec un champ magnétique maximal donné de 4 Tesla. L'enregistrement de la réponse musculaire est réalisé à l'aide d'un électromyogramme à partir d'électrodes aiguilles placées dans les muscles d'intérêt : le muscle extenseur radial du carpe au niveau des antérieurs, ainsi que le muscle tibial crânial pour les postérieurs.

Les chevaux sont stimulés à une intensité maximale de 100 % avec la bobine placée au centre du front du cheval, au niveau du cortex moteur. Les chevaux sont stimulés 4 fois pour compenser les éventuelles variations se produisant au cours du test.

Afin de déterminer si la sédation peut avoir un effet sur le résultat, une étude a été réalisée par H. Nollet *et al.* (2003b) sur 6 chevaux. Les chevaux étaient stimulés puis sédatisés, avant d'être stimulés de nouveau. Les valeurs étaient enregistrées avant sédation, après 10 minutes de sédation et enfin, après 30 minutes de sédation. La différence des résultats obtenus n'était pas significative avec des p value de 0,66 pour le temps de latence et de 0,98 pour l'amplitude. Cependant, les chevaux étaient bien plus anxieux après les stimulations sans sédation et ne toléraient pas bien le placement intra musculaire des aiguilles. Afin de garantir le confort du cheval lors de l'examen, il est donc recommandé de sédaté les chevaux avec de la buprénorphine (0,24 mg/100kg) et de la détomidine (1 mg/100kg)(Nollet *et al.*, 2003b).

Le PEM obtenu sur l'électromyogramme permet de calculer :

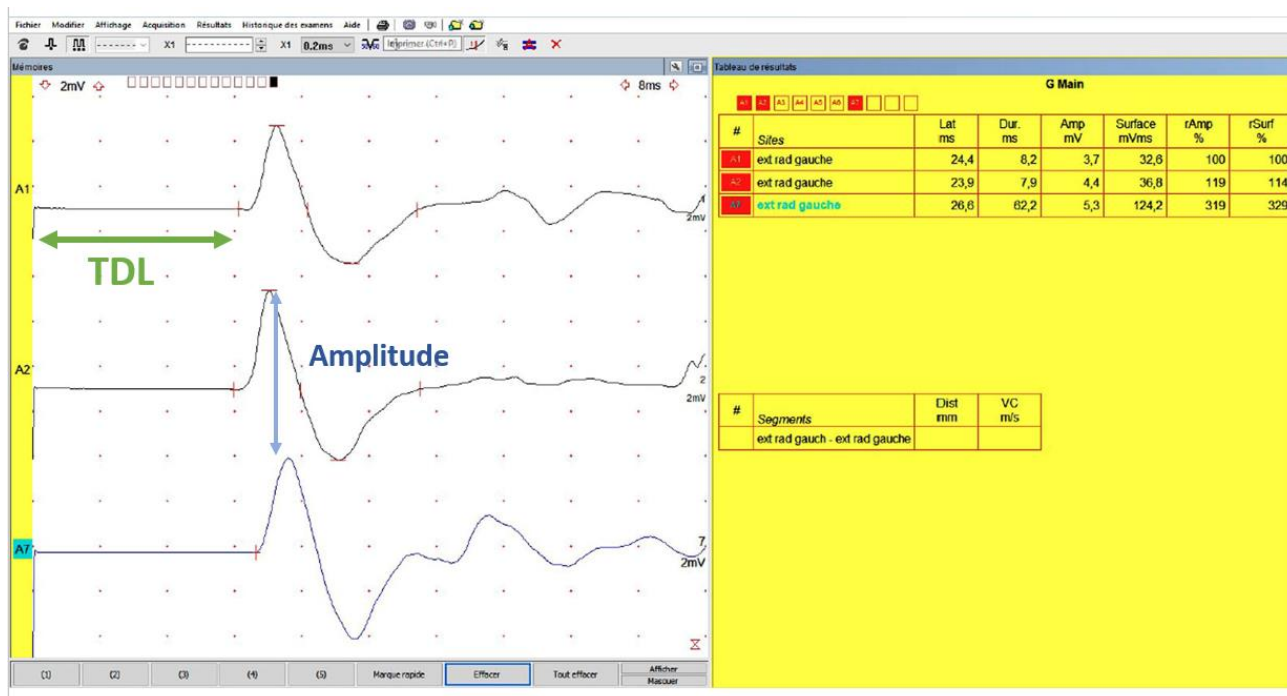
- le temps de latence, soit le temps écoulé entre le moment où le signal est envoyé et le signal électrique de la contraction musculaire. Il s'observe sur l'électromyogramme lorsque la courbe est modifiée ;
- l'amplitude est définie comme la différence entre les deux pics les plus grands de l'électromyogramme de polarité opposée.

Ces paramètres ont été décrits dans la première partie.

Le temps de latence reflète le temps de conduction dans les voies motrices du cortex au muscle ciblé. Il dépend du diamètre des fibres, de la quantité de myéline et du nombre de synapses à traverser. Un exemple d'électromyogramme obtenu à la suite d'une SMT est observable sur la figure 10.

Lors d'une contraction volontaire, le temps de latence est raccourci et l'amplitude est augmentée. Chez les chevaux sédatisés, cette contraction ne peut pas être contrôlée. Afin de limiter ce biais, les chevaux sont stimulés à plusieurs reprises, et ce quand ils sont jugés calmes et d'aplomb.

Figure 10 : PEM obtenu sur le muscle extenseur radial du carpe gauche lors d'une SMT réalisée au CIRALE avec le temps de latence (TDL) en vert et en bleu l'amplitude (CIRALE-EnvA)



B. Intensité utilisée

Dans les études menées à l'Université de Gand, l'intensité employée lors des SMT est maximale (100 % output). Une étude allemande menée par le docteur Walendy et son équipe s'est intéressée à l'intensité envoyée au cheval et à l'emploi d'un logiciel afin de déterminer l'intensité minimale nécessaire pour obtenir un PEM (Walendy *et al.*, 2022).

Chez l'être humain, il est fréquent de déterminer l'intensité minimale nécessaire pour produire un PEM. Dans le cas du cheval, le fait d'utiliser une intensité minimale permet de réduire la réaction de surprise de l'animal, ainsi que l'inconfort provoqué par le stimulus. Cette étude a cherché à déterminer le seuil du cortex moteur qui reflète la plus petite stimulation nécessaire pour obtenir une amplitude d'au moins 50 micro-Volt dans 50 % des mesures. Pour réaliser cette étude, l'Université a sélectionné une cohorte de chevaux sains. Un cheval sain était déclaré comme tel après un examen neurologique et orthopédique effectué par des cliniciens diplômés d'un collège européen ou américain. Les chevaux étaient ensuite sédatisés et placés, la plupart du temps, dans un travail.

L'équipement étant différent de celui de l'équipe de Gand, le protocole a été adapté après une validation des résultats obtenus avec le nouveau matériel. Les électrodes de surface étaient placées à la fois sur les antérieurs et les postérieurs de la même manière que décrit précédemment, avec comme différence le fait que les quatre membres étaient stimulés en même temps et la terre placée au niveau de la cinquième vertèbre thoracique.

Deux groupes ont été mis en place. Le premier, constitué de 6 chevaux et poneys, avait comme objectif de valider le matériel employé et de déterminer l'impact de l'environnement sur les résultats obtenus. Lors de cet essai, un protocole avec une augmentation et une diminution de l'intensité a été utilisé allant de 40 % à 100 % d'intensité. Le second groupe, constitué de 30 chevaux, a permis d'évaluer le seuil du cortex moteur et les intensités de stimulus associées à ce dernier à l'aide d'un algorithme.

L'algorithme permettant de déterminer le seuil du cortex moteur a été développé par Awiszus et Brockard en 2003.

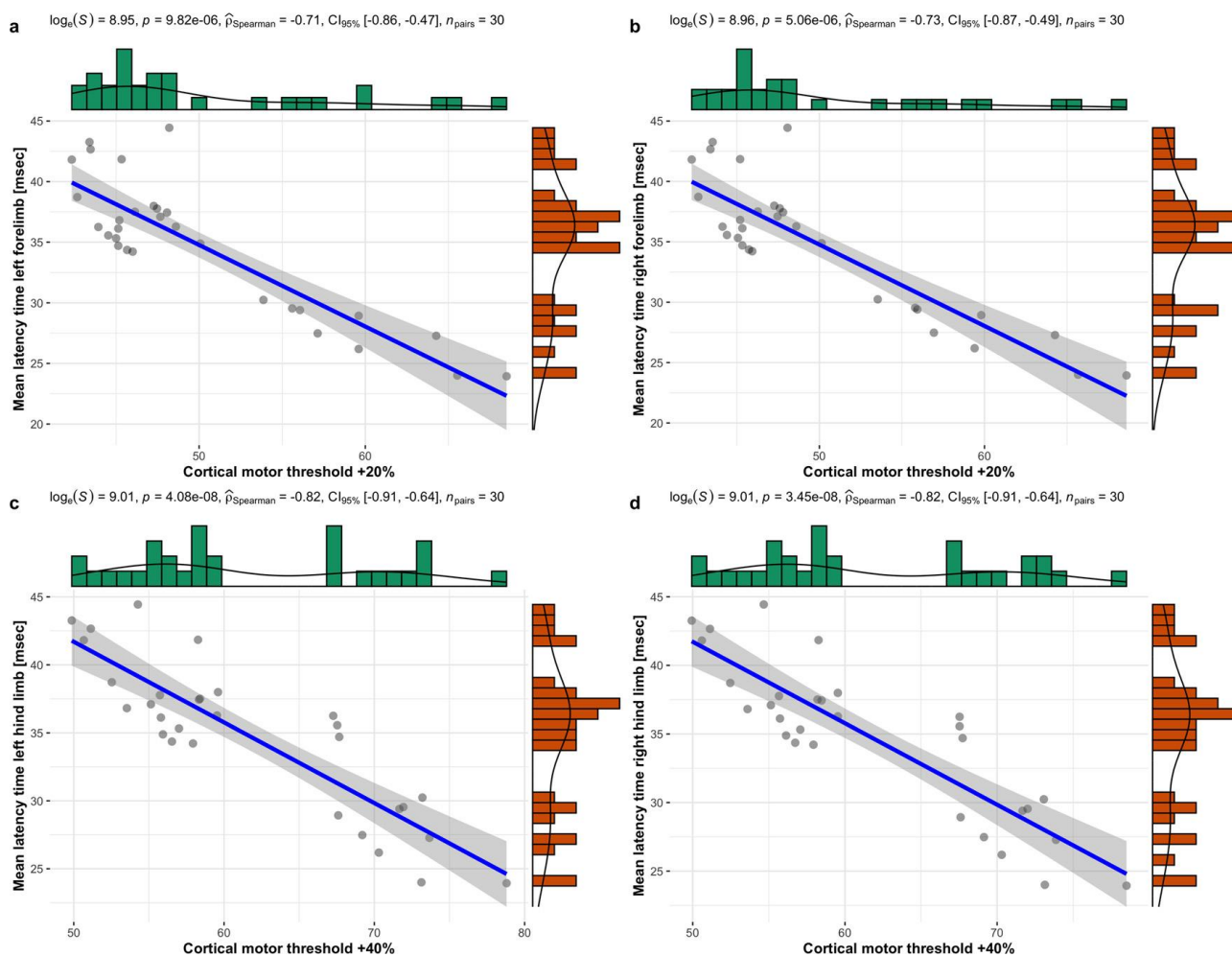
L'étude de Walendy *et al.* (2022) démontre plusieurs points :

- le seuil du cortex moteur présente une grande variation inter-individuelle ;
- de plus, il est observé que le temps de latence diminue avec l'augmentation de l'intensité. La différence de temps de latence obtenue avec une intensité de 80 % et de 100 % est minime.

L'étude a également conclu qu'il existe une forte corrélation linéaire entre le seuil du cortex moteur et le temps de latence, ce qui peut être observé dans la figure 11. Grâce à cette corrélation, l'algorithme étudié dans ce travail pourrait servir pour estimer le temps de latence attendu suite une stimulation submaximale d'intensité de 80 %.

De plus, une intensité supérieure à 80 % pour atteindre le seuil du cortex moteur ou un temps de latence allongé comparé au temps de latence attendu pourrait être considérée comme pathologique.

Figure 11 : Graphiques illustrant la corrélation entre le temps de latence et le seuil du cortex moteur pour les quatre membres d'un cheval avec l'antérieur gauche en haut à gauche, le droit en haut à droite, le postérieur gauche en bas à gauche et le droit en bas à droite (Walendy et al., 2022)



Il est à noter qu'à ce jour, il s'agit de la seule étude s'intéressant à l'intensité de la stimulation chez les chevaux.

En outre, les équipes de l'Université de Gand justifient l'utilisation d'intensités maximales afin de conserver la même variable de départ pour pouvoir comparer les résultats obtenus entre eux. En effet, certains chevaux souffrant de problèmes neurologiques nécessitent une intensité de 100 % pour avoir un PEM magnétique interprétable (H. Nollet *et al.*, 2003a). Les valeurs de référence devaient donc être déterminées à des intensités maximales de 100 % afin de pouvoir comparer ces valeurs à celles obtenues sur un cheval présentant des problèmes neurologiques. La deuxième raison évoquée pour justifier le fait que l'équipe de Nollet n'a pas recherché le seuil du cortex était l'effet imprévisible occasionné par le conditionnement du cheval qui peut entraîner une contraction volontaire et réduire le seuil d'intensité nécessaire. Le phénomène d'anticipation est observé chez de nombreux chevaux.

On peut conclure de ces deux études que, pour l'instant, l'emploi d'une intensité de 100% semble être plus sûre pour obtenir des résultats fiables et comparables. Cependant, dans le futur, il est possible que des stimulations à des intensités plus basses permettent d'obtenir de bons résultats, mais il faudrait que d'autres travaux soient réalisés pour confirmer ces résultats.

C. Placement des électrodes

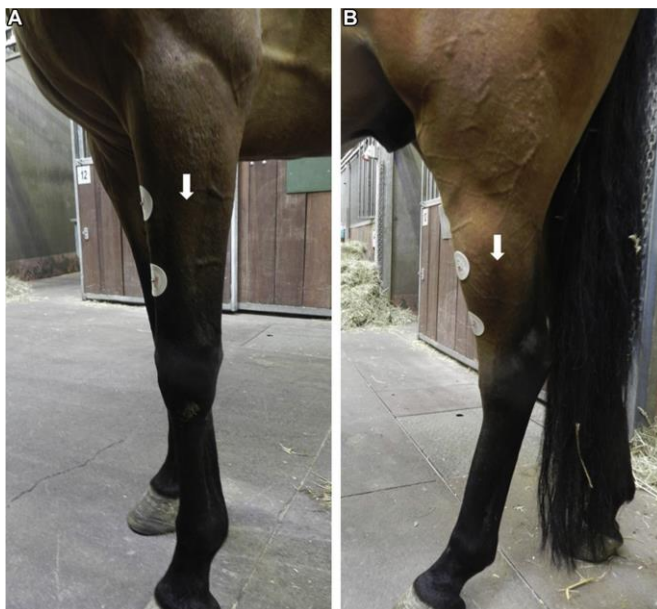Différentes électrodes peuvent être utilisées, ce qui a été vu dans la première partie.

Lors de l'emploi d'électrodes aiguilles, l'électrode active est placée au milieu du muscle. L'électrode de référence est placée en sous-cutanée, du côté latéral de la tubérosité radiale pour les antérieurs et au niveau de la malléole latérale du tibia pour les postérieurs. La terre est placée dans la région de l'épaule pour l'étude des antérieurs et dans la région de l'aine pour l'étude des postérieurs (H. Nollet *et al.*, 2003a).

A ce jour, les électrodes privilégiées le plus fréquemment sont les électrodes de surface. Le placement de celles-ci au niveau des muscles est présenté sur la figure 12.

Les électrodes de surface sont collées sur un morceau de peau tondue. La première électrode est placée au milieu du corps charnu du muscle extenseur radial du carpe pour les antérieurs et au milieu du muscle tibial crânial pour les postérieurs. La deuxième électrode est positionnée sur la partie distale du tendon du muscle correspondant. L'électrode terre est placée au niveau de l'aine pour les postérieurs et au niveau du coude pour les antérieurs (Rijckaert *et al.*, 2018a). L'utilisation quasi-systématique des électrodes de surfaces s'explique par leur facilité de mise en place. Il a été montré dans la première partie que les amplitudes ne sont pas interprétables lorsque ces électrodes sont employées, alors que le temps de latence l'est. Cependant, le temps de latence étant le paramètre le plus étudié dans l'interprétation des PEM chez le cheval, le recours à ces électrodes est courant.

Figure 12: Placement des électrodes de surface lors de la réalisation d'un test de SMT avec une électrode placée au milieu du muscle et l'autre positionnée au niveau du tendon du muscle (Rijckaert *et al.*, 2018a)



D. Positionnement de la bobine

Chez le cheval, la bobine peut être ronde ou en forme de 8. La forme en 8 permet d'envoyer un courant plus focal et de plus grandes puissances. Cette dernière bobine est donc plus intéressante dans l'étude de l'organisation du cortex moteur, ce qui n'est pas recherché lors d'une SMT chez le cheval en pratique. La forme ronde est donc la forme la plus utilisée en médecine équine (figure 13). L'Université de Gand, qui a réalisé la plupart des études sur la SMT chez le cheval, emploie une bobine circulaire plate (Nollet *et al.*, 2003a). L'équipe du docteur Walendy a choisi une bobine légèrement bombée afin de mieux s'adapter au contour du cerveau et au crâne du cheval. (Walendy *et al.*, 2022)

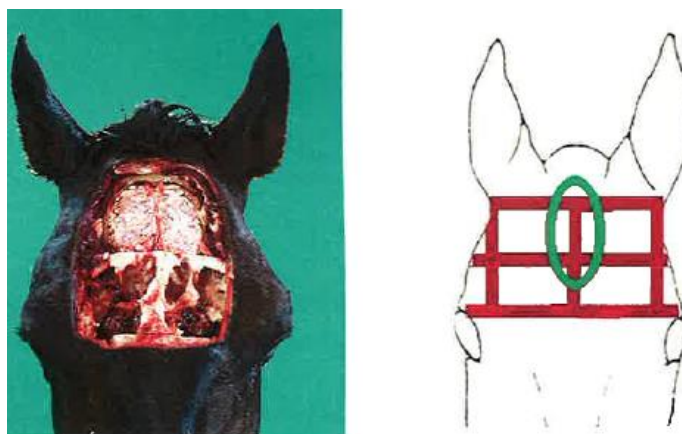
Figure 13 : Bobine arrondie utilisée par l'équipe de Walendy et al. (2022). Cette bobine a comme objectif de mieux épouser la forme du crâne du cheval.



Pour que cet examen puisse être reproduit par le plus grand nombre, il est important d'avoir des repères pour placer correctement la bobine. De fait, une étude a été menée à ce sujet en 2003 par l'équipe de Nollet (H. Nollet *et al.*, 2003a).

Cette étude s'est intéressée au positionnement de la bobine afin de déterminer le meilleur endroit permettant d'obtenir des PEM interprétables. Pour cela, les chercheurs ont effectué des mesures en plaçant la bobine à sept endroits différents sur sept chevaux dans les conditions décrites précédemment. La figure 14 décrit les différentes zones d'intérêt. Chaque muscle a reçu deux stimulations. Avec un positionnement au niveau supérieur du centre du rectangle, les PEM sont les plus courts, les amplitudes les plus grandes et les déviations standard sont les plus petites.

Figure 14 : Illustration des zones de stimulation et de la zone (vert) où il faut stimuler le cheval pour obtenir les meilleurs résultats de SMT (H. Nollet *et al.*, 2003a)

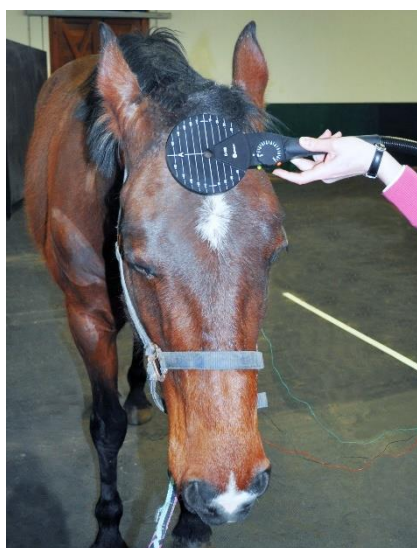

Il est observé que si la bobine est placée en dessous de cette zone, il est parfois possible d'obtenir des PEM, mais ces derniers ont une amplitude plus faible et ont un temps de latence augmenté.

Cette étude montre aussi qu'il n'y a pas de différence entre le temps de latence mesurée sur le côté gauche et celui mesuré sur le côté droit, ni en fonction de la direction du courant, contrairement à ce qui peut être remarqué chez l'homme.

Chez les chevaux, le meilleur positionnement de la bobine se situe au niveau de la ligne médiane comme c'est le cas sur la figure 15. Ces résultats sont en accord avec le fait que la zone motrice relative à la musculature des membres est centrale (Breazile *et al.*, 1966). Cette observation se retrouve dans l'image IRM dans la première partie.

Figure 15 : Photographie illustrant le placement de la bobine lors d'un examen de SMT (CIRALE-EnvA)



Il est donc nécessaire lors de SMT de placer la bobine de cette manière, les résultats obtenus lors de placements différents n'étant pas satisfaisants et ne produisant pas des PEM magnétiques analysables.

La mise en place de la bobine et des électrodes sur le cheval sédaté est donc un moment primordial pour l'obtention de résultats qui pourront être comparés avec les valeurs de référence. Nous allons maintenant nous intéresser à ces valeurs de référence obtenues pour les membres antérieurs et postérieurs.

2. Membres antérieurs/ postérieurs

A. Détermination des paramètres de référence

Les équipes de l'Université de Gand ont réalisé une étude afin d'obtenir les valeurs de référence de cet examen complémentaire. Pour ce faire, 84 chevaux dont 24 étalons, 30 hongres et 30 juments, d'âges différents (allant de 8 mois à 20 ans avec une moyenne de 7,91 +/- 4,43 ans), de poids différents (allant de 106 à 650 kg avec une moyenne de 382,55 +/- 153,11 kg) et de taille différentes (allant de 85 cm à 175 cm avec une moyenne de 137,80 +/- 27,07 cm) ont été recrutés (Nollet *et al.*, 2004).

Les chevaux ont été sédatés et placés dans un travail, la sédation n'influençant pas les paramètres obtenus (H. Nollet *et al.*, 2003b). Les chevaux ont ensuite reçu une SMT, le protocole étant le même que celui décrit précédemment, avec le matériel de la faculté vétérinaire de Gand, et un électromyogramme a été réalisé. Quatre stimulations ont été effectuées sur chacun des muscles. Les électrodes lors de cette étude étaient des aiguilles placées dans les muscles extenseurs radial du carpe et tibial crânial.

Les résultats obtenus sont les suivants :

- les PEM des muscles des membres antérieurs étaient bi ou tri phasiques alors que les PEM étaient polyphasiques pour les membres postérieurs ;
- les temps de latence ainsi que les amplitudes obtenus sur les membres antérieurs étaient significativement différents de ceux obtenus sur les membres postérieurs ($p < 0,0001$ dans les deux cas) ;
- il n'a pas été observé de différence entre le côté droit et le côté gauche de l'animal concernant le temps de latence ($p = 0,3159$), cependant, l'amplitude varie entre le côté droit et le côté gauche ($p = 0,0305$) ;
- l'amplitude, contrairement au temps de latence, a montré une grande variabilité intra et inter-individuelle.

Une partie des résultats de cette étude sont présentés dans le tableau 3.

Tableau 3 : Temps de latence et amplitude obtenus sur des chevaux suite à des SMT avec des PEM enregistrés sur les muscles extenseur radial du carpe et tibial crânial de 84 chevaux (Nollet *et al.*, 2004)

	Extenseur radial du carpe	Muscle tibial crânial
Temps de latence (millisecondes)	19,32+/-2,5	30,54+/-5,28
Amplitude (milliVolt)	9,54+/-3,73	6,62+/-3,62

Une étude allemande a été réalisée avec un matériel différent : une machine d'enregistrement Nicolet Viking (Natus Neurology inc, Middleton, Wi, USA) reliée à une bobine circulaire magnétique (Mag pro compact MMC -140 Magventure, Farum, Denmark). Les électrodes de surface étaient des Natus disponible 2x2. Les analyses étaient réalisées sur les quatre membres simultanément, contrairement à ce qui avait été fait par l'Université de Gand (Walendy *et al.*, 2022).

Les résultats obtenus avec une intensité de 100 % sont récapitulés dans le tableau 4.

Tableau 4 : Résultats des temps de latence obtenus sur des chevaux suite à une SMT sur les muscles extenseurs radial du carpe et tibial crânial sur 4 chevaux (Walendy *et al.*, 2022)

	Muscle extenseur radial du carpe	Muscle tibial crânial
Moyenne (millisecondes)	20,7	36,6
SD	1,16	5,31
Minimum	18	23
Maximum	25,4	46,6

Cette étude permet de confirmer les résultats établis par les équipes de Gand concernant le temps de latence.

Enfin, Mayhew et Washbourne en 1996 ont obtenu les résultats suivants sur le troupeau de poneys Welsh : 19 +/- 2,3 ms pour les antérieurs et 30,2 +/- 3,4 ms pour les postérieurs (Mayhew et Washbourne, 1996).

Toutefois, il est possible d'observer des temps de latence maximum qui semblent être anormaux, mais cela peut probablement être expliqué par la taille des chevaux choisis.

Une plus-value de cette étude est qu'en plus de confirmer les résultats de l'équipe de Gand, elle a permis d'obtenir des valeurs de référence concernant des chevaux de taille moyenne. En effet, l'étude menée par Nollet et al avait été réalisée sur des chevaux de petite taille avec une moyenne de 137,5 cm alors que les chevaux de l'étude allemande ont une hauteur au garrot moyenne de 143,5 cm. Cette étude comprenait des poneys shetland ainsi que des chevaux de selle. Cela permet d'avoir des valeurs plus universelles et davantage utilisables sur différents types de chevaux.

B. Influence de différents facteurs sur les valeurs obtenues

Afin d'être utilisable et fiable en pratique courante, un examen complémentaire, en l'occurrence la SMT, doit pouvoir être répétable sur un grand nombre d'animaux et donc sur différents types de chevaux allant du poney au cheval de selle et au cheval de trait. L'équipe du professeur Nollet s'est intéressée à l'influence de la taille, du poids, de l'âge et du sexe des chevaux sur les valeurs obtenues après une SMT (Nollet *et al.*, 2004).

Pour ce faire, 84 chevaux sains ont reçu une SMT selon le protocole décrit précédemment.

Les résultats obtenus ont été analysés en appliquant des modèles linéaires comprenant plusieurs variables, avec les chevaux comme variable aléatoire. Les différences étaient considérées comme significatives si $p < 0,01$.

Les résultats de cette étude sont les suivants :

- le sexe de l'animal n'a pas d'effet sur le temps de latence avec une p-value de 0,3431, par contre il a un effet sur l'amplitude ($p = 0,0199$) ;
- l'âge du cheval a une influence uniquement sur l'amplitude avec une p value de 0,0012 pour l'amplitude et une p value de 0,1819 pour le temps de latence ;
- la taille du cheval a un effet sur le temps de latence, mais pas sur l'amplitude avec des p value de moins de 0,0001 et de 0,4539 respectivement ;
- le poids du cheval a un effet sur le temps de latence, mais pas sur l'amplitude avec des p-values de moins de 0,0001 et de 0,7900 respectivement.

L'amplitude était plus large chez les chevaux plus âgés. Cette étude a conclu que la taille et l'âge de l'animal pourraient être utilisés afin de prédire les valeurs attendues de temps de latence et d'amplitude des PEM obtenus pour les muscles extenseur radial du carpe et tibial crânial. Cependant, il n'existe encore aucune étude qui indique des valeurs de référence pour le temps de latence en fonction de la taille ou du poids de l'animal.

L'amplitude crête à crête présente une importante variabilité intra et inter individuelle, même lorsque l'électrode aiguille est placée dans le même muscle. Les raisons expliquant la variation de cette amplitude peuvent être multiples : un cheval qui s'appuie plus d'un côté que de l'autre, un développement inégal des deux hémisphères cérébraux, une musculature différente... En pratique, le temps de latence est plus fréquemment analysé que l'amplitude.

3. Région cervicale

Le diagnostic de lésion de la ME est difficile à émettre chez les chevaux. Ceci résulte principalement du manque de sensibilité ou de spécificité des examens complémentaires mis en place. Il n'existe à ce jour pas de méthode de référence dans le diagnostic de ces lésions. L'Université de Gand a ainsi mené une étude afin d'utiliser la SMT sur les muscles cervicaux, dans l'optique de localiser d'éventuelles lésions cervicales. En effet, si une intervention chirurgicale permet d'améliorer le pronostic des chevaux présentant une compression cervicale, la réponse à cette chirurgie dépend fortement de la capacité à déterminer les sites de compression.

Rijckaert *et al.* (2018b) se sont intéressés à la SMT en région cervicale.

L'étude menée par l'Université de Gand comportait 50 chevaux parmi lesquels des juments, des hongres et 2 étalons, de races différentes (35 chevaux de selle, 11 trotteurs, 1 Frison, 1 pur-sang arabe et 1 cheval Andalou), et d'âges différents allant de 3 à 22 ans. Des examens cliniques et neurologiques ont été réalisés. Seuls les chevaux sains cliniquement et neurologiquement ont été intégrés à l'étude.

Les chevaux ont été sédatés, positionnés dans un travail et ont reçu une deuxième dose de sédation si nécessaire. Des électrodes aiguilles ont été placées dans les muscles au niveau du milieu de la vertèbre, de la première vertèbre cervicale à la septième, pour évaluer la conduction dans les nerfs cervicaux 1 à 8. Les électrodes étaient placées le plus profondément possible. Cela signifie que soit toute la longueur de l'aiguille était insérée, soit que la vertèbre était touchée, puis l'aiguille reculée de 2 millimètres. L'objectif était d'atteindre les muscles intertransversaires cervicaux.

Au niveau de l'atlas et de l'axis, les aiguilles étaient également placées le plus profondément possible dans le muscle oblique crânial et caudal. L'électrode de référence était placée en sous cutanée au niveau de l'électrode active. La terre était placée au niveau du tubercule de l'olécrane. Deux réponses ont été enregistrées de chaque côté.

Les paramètres ont ensuite été enregistrés et analysés afin de déterminer les facteurs associés au temps de latence et à l'amplitude. Les variables ont été analysées à l'aide d'un modèle univariable, puis à l'aide d'un modèle multivariable.

Les résultats de cette étude permettent d'établir que le temps de latence augmente progressivement entre les nerfs crâniens 3 et 8. Le temps de latence augmente graduellement entre le troisième et le dernier nerf avec 14,2 millisecondes pour le nerf crânien 3 et 17,7 millisecondes pour le 8^{ème}. Le temps de latence est influencé également par le genre de l'animal, sa taille et le numéro du nerf crânien avec des p value respectivement de 0,02, 0,03 et moins de 0,01 sur le modèle multivarié. Effectivement, les temps de latence des nerfs 2 et 5 à 8 étaient significativement plus longs chez les mâles comparés aux femelles avec, par exemple, un temps de latence moyen de 1,5 millisecondes de plus pour les mâles sur le nerf crânien 8. Ce temps de latence supérieur chez les mâles pourrait être expliqué par une différence de musculature.

Concernant les amplitudes, elles n'étaient influencées de manière significative que par le numéro du nerf crânien dans le modèle multivarié, avec une p value inférieure à 0,01. Elles étaient minimales pour le deuxième nerf avec une amplitude de 4,35 milliVolt, et maximales pour le troisième avec une amplitude de 5,99 milliVolt.

Cette méthode présente l'avantage d'être facilement réalisable. En effet, dans cette étude, les données ont été analysées par des personnes plus ou moins expérimentées, et la répétabilité inter-observateur était bonne. Cependant, il faudrait réaliser des études supplémentaires pour espérer pouvoir utiliser ces méthodes en pratique. En effet, il faudrait réaliser des valeurs de référence, puis effectuer des études cliniques sur des chevaux ataxiques pour voir si la localisation précise d'une lésion est possible, mais cela semble prometteur.

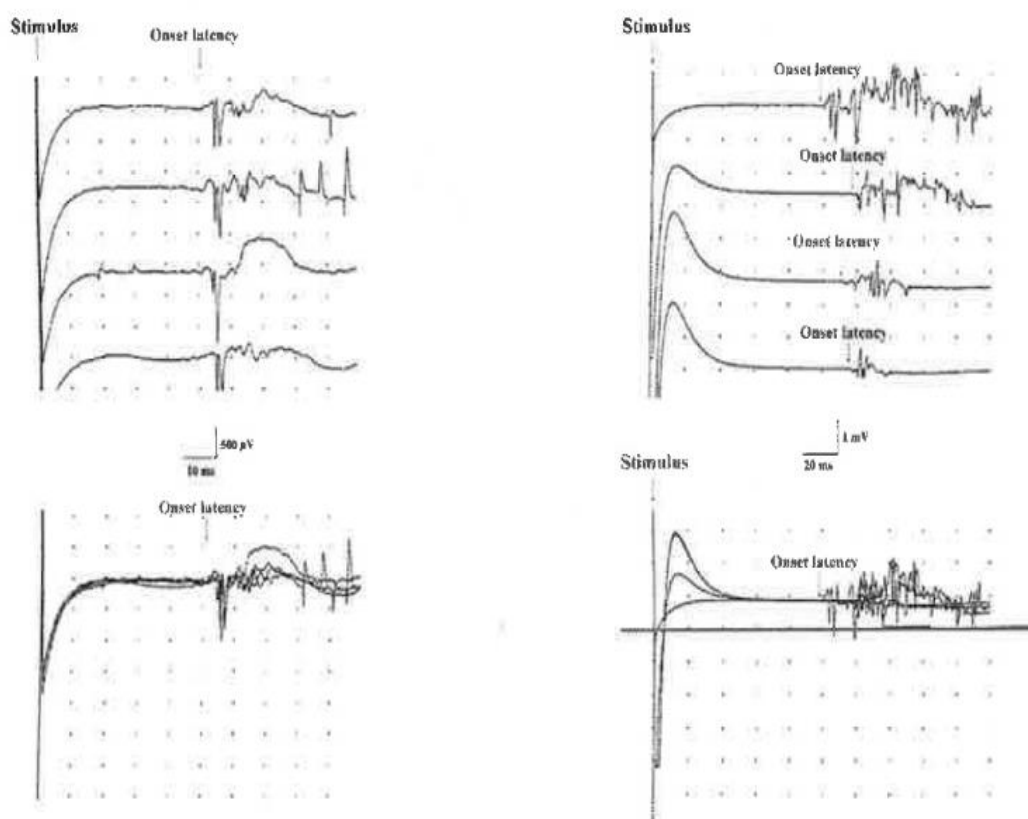
4. Application clinique

Après nous être intéressé à la mise en place du dispositif et aux valeurs de référence de cette technique chez le cheval, nous nous pencherons sur l'application clinique de la SMT chez le cheval. En effet, l'intérêt de la SMT réside principalement dans son potentiel de diagnostic de lésions de la ME, fréquentes chez les jeunes chevaux à croissance rapide.

Des examens clinique et neurologique doivent être réalisés préalablement à la SMT et permettent parfois de suspecter la zone de la lésion de la ME en fonction des signes cliniques observés. Rijckaert propose un tableau d'une approche diagnostique utilisant la SMT qui est présentée dans l'annexe 2.

Une étude menée sur 12 chevaux plus ou moins ataxiques (atteints d'un syndrome de Wobbler ou d'un traumatisme cervical) a montré que le temps de latence et l'amplitude sont significativement différents chez les chevaux ataxiques comparés aux chevaux sains. Les PEM sont également souvent polyphasiques comme le montre la figure 16. Toutefois, sur certains chevaux, il était impossible d'enregistrer des PEM. De plus, les PEM ne se sont parfois pas normalisés après une période d'amélioration clinique. Cette technique présente un intérêt supplémentaire puisqu'elle est capable de détecter des valeurs anormales chez des chevaux cliniquement sains ou avec très peu de signes cliniques (Nollet *et al.*, 2002).

Figure 16 : PEM sur les muscles extenseurs radial du carpe à gauche et tibial crânial à droite sur deux chevaux suspects d'avoir une lésion de la ME. Onset latency = temps de latence. En plus d'un temps de latence élevé, une forme modifiée des PEM est présente (Nollet *et al.*, 2002)



Un temps de conduction supérieur à la moyenne pourrait indiquer une conduction ralentie causée par une atteinte médullaire.

En cas de parésie subclinique, une augmentation du temps de latence est observée. La SMT pourrait par conséquent être un outil de diagnostic dans le cadre de détection précoce de déficits moteurs dans les compressions cervicales.

Cependant, il est important de noter que cette technique permet de savoir s'il y a ou non une lésion, mais ne permet pas de connaître la gravité de celle-ci. En effet, il n'existe pour l'instant pas de corrélation linéaire entre les modifications de PEM et l'état clinique de l'animal.

De plus, la SMT pourrait avoir un intérêt dans la différenciation d'une lésion thoraco-lombaire et d'une lésion cervicale. En effet, une étude de Nollet *et al.* (2005) s'est intéressée à 8 chevaux et à un âne, tous présentant uniquement des signes d'ataxie postérieure. Des PEM normaux ont été enregistrés pour le muscle extenseur radial du carpe tandis que des PEM avec des amplitudes et un temps de latence anormaux ont été enregistrés pour le muscle tibial crânial sur 6 animaux. Pour ces derniers, une lésion de la ME au niveau de la zone thoraco-lombaire était suspectée. Sur les 3 autres animaux, les PEM étaient anormaux à la fois pour le muscle extenseur radial du carpe et pour le muscle tibial crânial. Ainsi, une lésion de la ME au niveau des cervicales était suspectée sur ces chevaux (Nollet *et al.*, 2005). D'autres examens auraient été nécessaires pour le confirmer.

Certes, il pourrait être souligné que cette étude n'a pas été faite sur échantillon assez grand de chevaux pour avoir une puissance statistique importante. Cependant, il est possible de supposer que comme en médecine humaine, la SMT peut servir pour différencier une lésion thoraco-lombaire d'une lésion cervicale. Dans le premier cas, les PEM des antérieurs seront normaux alors que ceux des postérieurs seront anormaux, alors que dans le second cas, les PEM seront anormaux à la fois pour les antérieurs et les postérieurs.

Cette technique pourrait donc être utile dans des visites d'achat par exemple au cours desquelles les chevaux présenteraient des allures anormales et une ataxie modérée des postérieurs. En effet, elle permettrait de déterminer si effectivement le cheval présente une lésion de la ME.

Quatrième partie : Discussion

Nous avons vu que l'avenir de la SMT semble prometteur en médecine équine. En effet, il s'agit d'un examen peu cher, facile à mettre en place, non douloureux et bien toléré par le cheval. Néanmoins, d'autres techniques existent et se développent progressivement dans l'étude de l'ataxie et des troubles de la ME chez le cheval. Il est intéressant de tenter de comparer les avantages de cette méthode et ses inconvénients par rapport aux autres examens complémentaires utilisés en médecine équine.

1. Limites de cette méthode et études envisagées

La SMT est une technique intéressante dans l'étude des voies motrices chez le cheval lors d'un examen neurologique. Cependant, le nombre limité d'études disponibles ainsi que le nombre limité de chevaux sur lesquels ces études ont été réalisées laissent encore ouvertes de nombreuses possibilités d'évolution à cet examen.

La SMT présente plusieurs limites. Tout d'abord, le principe de conditionnement et les contractions volontaires ne peuvent pas être contrôlés et anticipés chez le cheval. Chez l'homme, le patient est positionné de manière assise ou allongée et il est possible de lui demander de se relâcher (Groppa *et al.*, 2012). Pour tenter de diminuer l'impact de ces facteurs limitant sur les résultats des PEM, les mesures sont effectuées sur des chevaux relâchés et d'aplomb (H. Nollet *et al.*, 2003a). De même, il n'est pas possible de demander à un cheval de contracter un muscle comme c'est possible en médecine humaine. Par conséquent, certains paramètres ne pourront pas être mesurés chez le cheval.

Un des paramètres employés pour le cheval est le temps de latence qui correspond au temps de conduction entre le cortex et le muscle alors que chez l'homme, le temps de conduction central moteur est privilégié. Ce dernier ne semble pas exploitable chez le cheval, car, pour l'obtenir, il faudrait déterminer le temps de conduction périphérique. Or, ce temps ne peut être obtenu que de deux manières : soit via la méthode des ondes F, qui est douloureuse donc uniquement applicable sur un cheval sous anesthésie générale, soit par stimulation au-dessus de la colonne vertébrale. Une fois de plus, l'anesthésie générale serait probablement nécessaire si une stimulation électrique était réalisée et, bien souvent, la musculature du cheval serait un obstacle à l'obtention de bons résultats dans ce cas précis. De plus, la simplicité de mise en œuvre de cette méthode ne pourrait plus être mise en avant si une anesthésie générale devenait nécessaire. Le temps de latence semble être le paramètre le plus exploitable chez le cheval. Toutefois, il est important de noter que dans l'analyse de ce dernier, le fait de savoir que ce temps est anormal n'indique pas si la lésion est périphérique ou centrale (Rijckaert, 2019).

En outre, les valeurs ont souvent été déterminées sur des chevaux de petite taille ou des poneys. L'étude réalisée en Allemagne permet de confirmer ces valeurs, mais dans ces résultats, certaines valeurs maximales obtenues par cette équipe sont légèrement supérieures à celles obtenues dans les études de référence. Il serait intéressant de tenter d'obtenir des valeurs de référence en fonction du poids et de la taille du cheval, car Nollet et son équipe ont montré une influence de ces paramètres sur le temps de latence.

De plus, Rijckaert signale dans son mémoire de PhD que les temps de latence n'ont pas été systématiquement calculés à partir des mêmes localisations en fonction des études. Il dénote l'importance d'employer constamment les mêmes points de référence en pratique dans un souci de cohérence et de comparabilité des résultats (Rijckaert, 2019).

Enfin, si la SMT permet de donner une indication sur la fonctionnalité des voies motrices descendantes, elle ne permet pas de connaître la cause de lésion. D'autres examens seraient donc nécessaires pour identifier l'origine de celle-ci. Cependant, cette technique permettant de localiser approximativement la lésion, elle pourrait permettre de cibler les examens sur une région de la colonne vertébrale. Par exemple, cela permettrait de réduire le nombre de radiographies nécessaires pour effectuer un diagnostic et donc d'exposer l'animal et le clinicien à moins de rayons.

Pour l'instant, seules deux universités ont publié au sujet de cet examen chez le cheval et le recul reste donc limité. Néanmoins, la SMT est employée à l'Université de Gand au sein de laquelle des temps de latence sont régulièrement calculés lors d'examens neurologiques sur des chevaux présentant des troubles neurologiques tels que l'ataxie.

S'il paraît difficile de mettre en place cette technique sur le terrain, elle semble parfaitement applicable en clinique. Elle n'est pas chronophage, les chevaux sont sédatés, mais ils le sont souvent pour réaliser l'ensemble des radiographies, et cela permettrait d'éviter de pratiquer une anesthésie générale sur un animal déjà à risque.

2. Comparaison avec d'autres techniques

Dans le cadre d'un diagnostic de lésions de la ME chez le cheval, la SMT peut être comparée à de nombreuses autres techniques.

A. Techniques utilisées lors du diagnostic de lésions de la ME

En neurologie équine et dans le cadre de l'analyse de lésions de la ME, une panoplie large de techniques existe, chacune présentant des avantages et des inconvénients.

a. Examen clinique et neurologique

L'examen clinique et neurologique est non invasif. Des fiches d'évaluation permettant de grader les signes cliniques observés existent, comme celle que propose Mayhew, par exemple (cf annexe 3).

En fonction des signes cliniques relevés, les localisations des lésions peuvent être suspectées (Furr et Reed, 2015):

- des allures spastiques, de manière plus prononcées sur les postérieurs, des déficits proprioceptifs et une faiblesse avec ou sans syndrome de Horner feront suspecter une lésion de la ME entre la première et la cinquième vertèbre cervicale ;
- des déficits proprioceptifs plus prononcés sur les antérieurs, une faiblesse, une atrophie des muscles thoraciques avec ou sans syndrome de Horner feront suspecter une atteinte entre la sixième vertèbre cervicale et la deuxième vertèbre thoracique ;
- des déficits proprioceptifs sur les postérieurs associés à une allure normale pour les antérieurs, une faiblesse des postérieurs feront suspecter une atteinte localisée entre la troisième vertèbre thoracique et la troisième vertèbre lombaire ;
- une incontinence urinaire, une rétention des crottins, une diminution du tonus péréal et de la queue feront suspecter une atteinte entre les troisième et cinquième vertèbres sacrées ;
- un tonus de la queue diminué avec des membres antérieurs et postérieurs normaux fera suspecter une atteinte coccygienne.

Cependant, un simple examen clinique est souvent insuffisant pour déterminer non seulement la localisation précise de la lésion, mais plus encore pour en connaître la cause. De plus, la qualité de cet examen est subjective et dépend en grande partie de la compétence et de l'expérience du clinicien. L'examen clinique et neurologique est donc bien souvent insuffisant dans l'établissement d'un diagnostic précis (Furr et Reed, 2015).

b. Radiographie et myélographie

La radiographie est souvent pratiquée suite à un examen clinique et neurologique, car il s'agit d'un examen complémentaire réalisable sur le terrain. Les radiographies peuvent être réalisées sur un cheval sédaté, le prix est abordable et il s'agit d'un examen rapide. Il est utile pour déterminer des potentiels mal-alignement de vertèbres, l'ostéoartrrose, les fractures et toute autre lésion ayant une composante osseuse. Le ratio intervertébral peut être calculé pour déterminer une sténose du canal vertébral. Sa sensibilité et sa spécificité sont de 90 % dans les cas de rétrécissement du canal vertébral (Moore *et al.*, 1994). La variabilité inter et intra observateur est également non négligeable (Hughes *et al.*, 2014). Cependant, il est souvent difficile d'obtenir sur le terrain des radiographies de colonne vertébrale de qualité suffisante pour pouvoir analyser les images avec de bonnes constantes et un bon axe. Ce défaut de qualité rend l'interprétation difficile. D'autre part, les anomalies observées sur les images n'ont pas forcément une répercussion clinique. En effet, certains chevaux vont tolérer des lésions que d'autres exprimeraient cliniquement. Enfin, un examen radiographique normal n'exclut pas une lésion de la ME car celle-ci peut ne pas être relevée sur une radiographie. La radiographie est donc un examen pertinent pour les lésions de la colonne vertébrale chez le cheval, mais elle n'est pas toujours suffisante (Journée *et al.*, 2019).

La myélographie est souvent réalisée lors de suspicion d'un rétrécissement du canal vertébral afin de le visualiser et d'objectiver une possible compression de la ME. Elle permet de localiser ce dernier et son degré. Elle peut, en théorie, être réalisée sous sédation, en particulier pour la région lombosacrée. Cependant, ce cas est rarement observé en pratique équine et une anesthésie générale lui est souvent préférée. Une évaluation dynamique sous contrainte de la colonne vertébrale cervicale est habituellement mise en œuvre lors de cet examen. Le principal avantage de cette méthode réside donc dans l'identification d'une compression médullaire alors que

la radiographie sans contraste ne permet d'évaluer que le canal vertébral osseux. Toutefois, cet examen ne donne pas d'indication sur l'effet de cette compression sur la fonction motrice. Enfin, les rétrécissements détectables par cette technique sont uniquement dorso-ventraux, les latéro-latéraux n'étant pas révélés par cette méthode. Enfin, la sensibilité et la spécificité de cette méthode sont faibles à modérées (Journée *et al.*, 2019).

De plus, van Biervliet *et al.* (2004) ont montré que la sensibilité et la spécificité de la myélographie chez le cheval peuvent dépendre de la flexion de l'encolure. En cas de myélopathie compressive, la sensibilité et la spécificité de cet examen sont excellentes au niveau des sixième et septième vertèbres cervicales en position neutre ou en flexion, en utilisant 20 % de réduction du diamètre dural comme critère. Pour les autres sites, la spécificité et la sensibilité sont faibles avec ce même critère de 20 % de réduction du diamètre dural.

c. Scanner et IRM

Un scanner peut également être réalisé. Il permet une très bonne observation des composantes osseuses et une visualisation des rétrécissements en 3 dimensions. Aujourd'hui avec les nouvelles installations, la colonne cervicale peut être examinée sur des chevaux adultes jusqu'en T2, permettant ainsi une évaluation complète de la région cervicale et de la jonction cervico-thoracique. Comme en radiographie, l'identification d'une compression de la ME requiert l'injection d'un produit de contraste iodé dans l'espace subarachnoïdien. Cette procédure similaire à la myélographie est nommée myéloscanner. Inversement, de par la configuration en anneau de la machine, il n'est pas possible d'obtenir des images dynamiques, c'est-à-dire en flexion – extension de la colonne cervicale et de la ME (Gough *et al.*, 2020). Enfin, une anesthésie générale est nécessaire ce qui augmente les risques et le coût de cet examen (Journée *et al.*, 2019).

L'IRM serait comme en médecine humaine la technique de référence. Cependant chez le cheval adulte aujourd'hui, aucune machine ne permet l'examen de la région cervicale moyenne et basse. Seule la région cervicale est accessible, limitant donc très fortement l'applicabilité et l'intérêt diagnostique de cette technique chez le cheval.

d. Autres techniques

L'échographie est une technique non invasive et facile à réaliser bien qu'elle nécessite une formation de qualité de l'opérateur. Elle ne nécessite pas d'anesthésie et permet l'obtention d'informations pertinentes relatives à l'état des tissus mous et des articulations synoviales intervertébrales cervicales. Des images en dynamique sont également réalisables. Néanmoins, une certaine expérience est nécessaire pour obtenir et analyser les images. De plus, la visualisation du canal vertébral est quasiment impossible (Journée *et al.*, 2019).

La scintigraphie aide à la localisation des douleurs musculo-squelettiques, mais ne permet pas l'évaluation de la ME (Journée *et al.*, 2019).

Enfin, l'épiduroscopie permet une évaluation de la couleur, des gonflements et de l'anatomie de l'animal. Cette technique permet d'observer la colonne vertébrale jusqu'à la vertèbre T2 sous anesthésie générale. Prange *et al.* (2016) montre que sur des cadavres mis en position debout, l'épiduroscopie permet de visualiser l'espace lombosacral épidual jusqu'aux vertèbres L3-T18 sans créer trop de dommages. L'objectif serait de réaliser cette technique sur des animaux vivants sédatisés pour confirmer qu'elle est réalisable. Cependant, l'évaluation de la sténose est subjective et difficile. De plus, cet examen nécessite pour l'instant une anesthésie générale ce qui augmente le risque. Il existe également un risque de traumatisme de la ME durant l'examen, la formation d'hématomes ou encore l'accumulation d'air dans l'espace épidual ou subarachnoïdal (Journée *et al.*, 2019).

B. Comparaison avec la stimulation électrique transcrânienne (SET)

La SET n'est pas encore beaucoup employée en médecine équine, mais elle est couramment utilisée en médecine humaine pour les mêmes indications que la SMT.

La SET permet d'appliquer directement un courant électrique grâce à la présence de deux électrodes sous-cutanées mises sur le front du cheval. Contrairement à la SMT, la SET cible une stimulation directe du tractus corticospinal. Ceci explique que chez l'homme cette méthode soit préférée à la SMT lors d'une anesthésie générale. En médecine humaine, il existe des domaines où la SET a remplacé la SMT, car elle est plus fiable et les résultats meilleurs (Journée *et al.*, 2015).

L'étude réalisée par Nollet en 2003 sur la SMT des cervicales trouve 3 principaux avantages à la SMT par rapport à la SET (H. Nollet *et al.*, 2003):

- les ondes magnétiques pénètrent dans les structures du corps sans atténuation par le crâne ;
- le champ magnétique diminue moins avec l'augmentation de la distance dans le corps ;
- un contact physique ou électrique n'est pas nécessaire, c'est-à-dire que l'on peut se tenir à distance, ce qui peut être utile en cas de lésion ou alors pour bouger la bobine pour trouver le bon endroit.

Si l'on s'intéresse aux résultats de la SMT et de la SET, ils sont néanmoins proches. La principale différence réside dans le temps de latence qui est environ 1,5 ms plus long pour la SMT (Rossini *et al.*, 2015). Il faut cependant noter que quand l'intensité utilisée pour la SMT augmente, la différence des temps de latence diminue.

Une différence entre la SMT et la SET réside dans les ondes recrutées. La SMT du cortex moteur stimule des ondes indirectes à des seuils plus bas que les ondes directes. Mais plus l'intensité est augmentée au-dessus du seuil minimal nécessaire pour obtenir un PEM, plus le temps de latence et les ondes directes sont similaires à ce que l'on obtiendrait lors de SET (Journée *et al.*, 2020).

Un avantage majeur de la SMT qui existe déjà chez l'homme, mais qui est d'autant plus important chez le cheval est la meilleure tolérance du cheval à la SMT comparée à la SET. Cette meilleure tolérance s'explique par le fait que la stimulation magnétique est moins douloureuse. En médecine humaine, la SMT peut être utile pour les patients non coopératifs, pour les patients en surpoids ou lorsque le nerf à stimuler est situé en profondeur. Dans ces deux derniers cas, l'intensité nécessaire à la stimulation est élevée ce qui pourrait provoquer un inconfort lors de SET (Lefaucheur et al., 2020).

a. Déroulé d'une SET

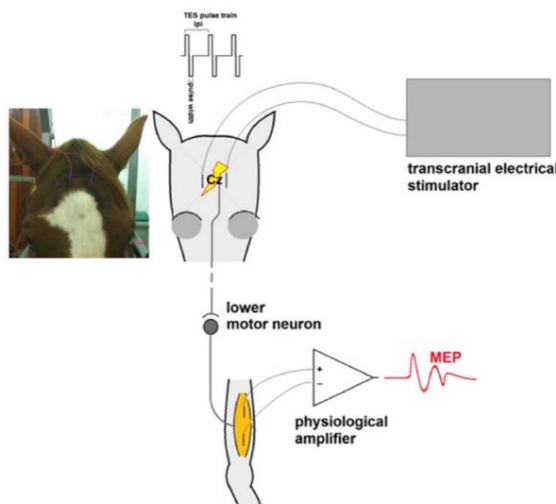
En 2015, Journée et son équipe se sont intéressés à la SET chez le cheval pour évaluer la fonction motrice de la ME (Journée *et al.*, 2015).

La principale différence entre la SET et la SMT réside dans le fait que la première stimule directement les voies corticospinales sans passer par les motoneurones supérieurs et le cortex moteur (Journée *et al.*, 2019). Cela a pour conséquence une diminution du temps de latence. De plus, les sédatifs entraînent une hyperpolarisation qui supprime la transmission synaptique. Cet effet peut être compensé par l'utilisation d'une SET multi pulsations (Journée *et al.*, 2020).

Journée *et al.* (2015) ont conduit une étude ayant pour objectif de déterminer les paramètres à employer lors de la réalisation de la SET chez le cheval et le protocole à appliquer. Ce travail fait appel à une SET multi pulsations, car il s'agit de la méthode qui présente les meilleurs résultats chez l'être humain. Il s'agit également d'une méthode qui permet de contourner l'hyperexcitabilité produite par les sédatifs injectés sur les chevaux. Les résultats de cette étude menée sur 5 chevaux ont fait apparaître que le meilleur réglage des paramètres, c'est-à-dire le réglage permettant d'observer des PEM avec les meilleures amplitudes, consiste à programmer 3 pulsations par train de pulsations avec un temps entre chaque pulsation entre 1,2 et 1,3 ms. Le voltage appliqué est déterminé en augmentant progressivement le voltage jusqu'au seuil du cortex moteur, puis en utilisant un voltage supérieur à ce dernier de 50 V.

Le protocole de cette étude est le suivant. Les chevaux sont examinés cliniquement et neurologiquement, puis ils sont sédatés avec de la détomidine et du butorphanol. Les électrodes employées sont des électrodes aiguilles de 35 mm de long et de 0,4 mm de diamètre. Les électrodes sont placées en sous-cutané à 2,5 cm d'un point de repère qui se situe à l'intersection entre la base de l'oreille et le canthus médial de l'œil controlatéral. Un bloc est ensuite réalisé autour de chaque électrode avec de la lidocaïne 2 % et de l'adrénaline. De plus, des électrodes sont également placées sur les muscles d'intérêt à savoir le muscle tibial crânial pour les postérieurs et l'extenseur radial du carpe pour les antérieurs. Ces deux électrodes sont placées sur les antérieurs à 10 cm et à 20 cm au-dessus de l'os accessoire du carpe et deux électrodes sont placées sur les postérieurs à 10 et 20 cm de la malléole médiale. Enfin, la terre est placée en sous-cutanée sur l'encolure du côté droit. Les stimulations sont réalisées trois fois. La figure 17 illustre cette mise en place.

Figure 17 : Illustration du principe de la SET chez le cheval (Journée *et al.*, 2018)



Cette étude avait également pour objectif de déterminer la tolérance des chevaux à la SET, car il s'agit d'une des principales contre-indications de la méthode dans le domaine équin. Sur ces 5 chevaux, seul l'un d'entre eux a commencé à montrer des signes d'agacement au bout de quelques stimulations, tandis que les autres ont très bien toléré la SET. Une autre étude réalisée sur 12 chevaux a également montré une bonne tolérance à la SET (Journée *et al.*, 2018). La présence d'anesthésiques locaux autour des électrodes permet probablement d'expliquer cette observation. L'avantage de la SET par rapport à la SMT est sa meilleure reproductibilité. En effet, les électrodes ne bougent pas entre chaque stimulation, ce qui peut être le cas lors de repositionnements de la bobine dans la SMT (Journée *et al.*, 2015).

b. Valeurs de référence de la SET chez le cheval

En 2018, une autre étude a été réalisée sur 12 chevaux avec comme objectif de déterminer des valeurs de référence des PEM des muscles tibial crânial et extenseur radial du carpe lors de SET sur des chevaux sains (Journée *et al.*, 2018). Pour ce faire, le protocole cité précédemment a été appliqué avec une série de 3 pulsations et un temps de 1,3 ms entre chaque pulsation. Les paramètres étudiés sont le temps de latence, l'amplitude et la forme des PEM. Le temps de latence n'était pas différent selon que la mesure était prise du côté droit ou du côté gauche, mais il était impacté par la taille de l'animal comme c'était le cas lors de SMT. En revanche, l'amplitude était significativement différente entre le côté droit et le côté gauche avec une p value inférieure à 0,005. Les PEM étaient monophasiques, biphasiques, triphasiques ou polyphasiques. Comme c'est le cas lors d'une SMT, le principal paramètre à étudier est donc le temps de latence. Le tableau 5 répertorie les temps de latence obtenus lors de cette étude.

Tableau 5 : Valeurs de temps de latence des PEM suite à une SET sur les membres antérieurs de chevaux. mERC : muscle extenseur radial du carpe ; mTC : muscle tibial crânial (Journée *et al.*, 2018)

	mERC gauche	mERC droit	mTC gauche	mTC droit
Temps de latence (ms)	16,8 à 22,6	16,1 à 22,1	31,9 à 40,4	31,5 à 41,1

En comparant ces résultats à ceux obtenus par Nollet, ils semblent proches. Cependant, il est important de noter que la taille des chevaux utilisés dans les deux études de Journée et al est de 160 cm en moyenne alors que la taille se situait autour de 137 cm pour les autres études. Or, il a été démontré dans les différentes études sur la SET et la SMT que la taille a une influence sur le temps de latence. Une étude réalisant une SET et une SMT sur des chevaux de taille similaire est donc nécessaire pour conclure à une différence ou non.

c. Comparaison des paramètres des PEM obtenus par SMT et SET

Journée et al en 2020 ont comparé les paramètres obtenus après une SET et une SMT sur 5 chevaux. La figure 18 et le tableau 6 illustrent ces résultats. La conclusion de cette étude révèle que les deux méthodes sont interchangeables. Cependant, la SET a une meilleure reproductibilité, car le coefficient de variation est moins grand (Journée *et al.*, 2020).

Figure 18 : Illustration de PEM à différents voltages et différentes intensités obtenues sur le muscle extenseur radial du carpe et le muscle tibial crânial suite à une SMT (A pour l'extenseur radial du carpe et D pour le muscle tibial crânial) et à une SET (B pour l'extenseur radial du carpe et C pour le muscle tibial crânial) (Journée *et al.*, 2020)

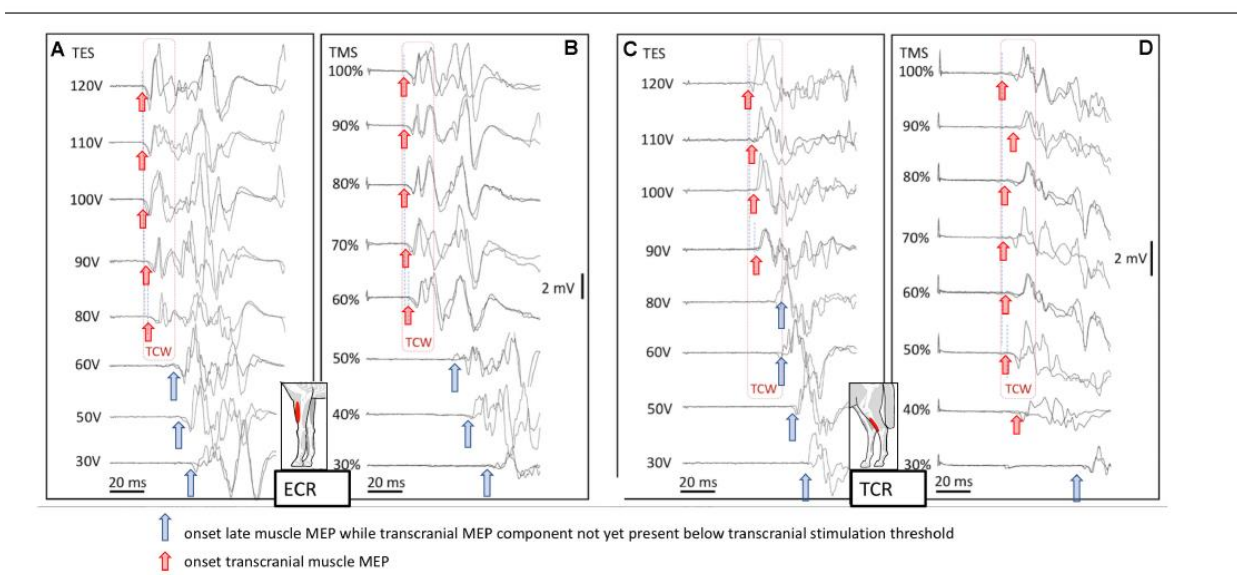


Tableau 6 : Temps de latence obtenus sur 5 chevaux ayant reçus une SMT et une SET (Journée *et al.*, 2020)

	Temps de latence SMT (ms)	Temps de latence SET (ms)	Différence temps de latence SMT-SET (ms)
mERC	24,32+/-1,33	20,14 +/- 0,84	4,27 +/- 1,08
mTC	42,63+/-3,48	37,32 +/- 1,8	5,31 +/- 1,80

La conclusion de cette étude est que la SET est, tout comme la SMT, facilement utilisable. Cette étude qualifie la méthode de non douloureuse, et est la plupart du temps bien tolérée par les chevaux.

Les résultats obtenus ne sont pas très différents dans cette étude comparé aux résultats de Nollet *et al.* (2004). Cependant, il existe un biais, car l'étude de Nollet *et al.* (2004) portait sur des poneys, alors que l'étude réalisée par Journée *et al.* (2020) porte sur des chevaux. Cependant, si ces résultats sont comparés à ceux de Nollet *et al.*, le temps de latence est similaire pour les antérieurs mais plus rapide pour les membres postérieurs. Une différence notée par cette étude est le changement du temps de latence lors d'un changement de positionnement de la bobine dans les SMT qui n'est pas observé pour la SET. Dans les deux cas, les chevaux doivent être sédatisés.

Une étude comparant ces deux méthodes sur un nombre de chevaux plus important et sur des chevaux présentant des lésions de la ME serait intéressante dans le futur.

C. Comparaison avec l'électromyographie (EMG)

L'EMG a une sensibilité de 80 % dans la différenciation des problèmes neurogéniques des problèmes neuropathiques en médecine humaine, mais elle ne donne pas d'information sur l'intégrité fonctionnelle du tractus corticospinal ou du cortex moteur. De plus, elle possède une mauvaise reproductibilité chez le cheval (Journée *et al.*, 2019).

L'EMG ne permet pas l'exploration du cortex moteur dans sa totalité, mais permet uniquement d'avoir des informations sur les motoneurons inférieurs.

Une étude s'intéressant et comparant l'EMG quantitative du muscle dentelé du cou, la radiographie et l'examen post-mortem (incluant l'examen général du cadavre et l'histopathologie) montre que la durée, le nombre de phases et l'amplitude des PEM sont significativement plus grandes que les valeurs de référence sur les chevaux atteints de compression cervicales. Ces valeurs sont significatives pour les compressions localisées aux 5^{ème}, 6^{ème} et 7^{ème} vertèbres cervicales (Graubner *et al.*, 2020). L'EMG quantitative a été réalisée à l'aide d'une aiguille insérée dans le muscle dentelé du cou. Les paramètres mesurés sont l'activité liée à l'insertion, l'activité spontanée pathologique, les potentiels évoqués moteurs et les potentiels satellites (Wijnberg *et al.*, 2003).

Cette étude cherche à calculer la capacité de l'EMG quantitative à déterminer la localisation de la compression cervicale médullaire.

La conclusion est que l'examen clinique et l'histopathologie sont corrélés, et les radiographies ne permettent pas toujours de visualiser des anomalies. De plus, la mobilité cervicale diminuée semble être un paramètre clinique intéressant dans la suspicion de lésions cervicales.

Aucune corrélation entre la radiographie et l'examen post-mortem n'a pu être observée. Concernant l'EMG quantitative, 2 cas sur 12 ont montré une corrélation significative avec l'examen post-mortem.

La conclusion est que lors de lésions C5-C6-C7, l'EMG quantitative permet de prédire le site de la lésion (Graubner *et al.*, 2020).

L'EMG quantitative est un examen technique qui pourrait être intéressant dans la localisation de lésions et la détermination de la sévérité de ces dernières, mais est pour l'instant peu utilisée en médecine équine (Wijnberg et Franssen, 2016).

3. Précision de la méthode

Une étude rétrospective menée à l'Université de Gand par les professeurs Van Loon et Pardon a comparé les différentes méthodes employées de nos jours pour diagnostiquer une lésion de la ME afin de déterminer le meilleur moyen de diagnostiquer une ataxie ou une lésion de la ME. En effet, il n'existe pas encore de gold standard pour les animaux (Rijckaert *et al.*, 2020).

Les examens suivants ont été comparés :

- l'examen neurologique ;
- la radiographie ;
- la SMT.

Ici, l'étude s'intéresse spécifiquement au temps de latence qui est obtenu en réalisant une SMT, car il s'agit de la variable la plus fiable. Chez les chevaux, la moyenne de 4 PEM est appliquée contrairement à ce qui est fait chez l'homme où la valeur minimale est utilisée.

Dans cette étude, 174 chevaux ont été évalués, tous ayant été présentés à la clinique équine de Gand pour un examen neurologique. Un modèle Bayésien a été employé. Les chevaux ont subi un examen neurologique et un grade d'ataxie allant de 0, cheval normal, à 5 où le cheval est en décubitus, leur a été attribué par un vétérinaire ayant au moins trois ans d'expérience en examen neurologique (annexe 1).

L'examen radiographique a été effectué en faisant des radiographies des vertèbres cervicales de profil et les mesures ont été réalisées par un vétérinaire diplômé du collège européen d'imagerie.

Enfin, une SMT a été pratiquée en suivant le protocole décrit précédemment pour les membres.

Les résultats de cette étude ont montré que la prévalence de lésions de la ME était de 58,1 % (48,3 %-68,3 %). La sensibilité et la spécificité de l'examen neurologique sont de 97,6 % (91,4 %-99,9 %) et 74,7 % (61,0 %-96,3%), pour les radiographies elles étaient de 43,0 % (32,3 %- 54,6 %) et 77,3 % (67,1 %-86,1 %). La SMT avait une sensibilité et une spécificité de 87,5 % (68,2 %-99,2%) et 97,4 % (90,4 %-99,9 %).

Cette étude suggère qu'il faudrait d'abord réaliser un examen neurologique (cet examen présentant la meilleure sensibilité) pour ensuite confirmer le résultat par un examen de SMT (ce dernier présentant la meilleure spécificité) afin de diagnostiquer le plus précisément possible les lésions de la ME.

Cette étude rapporte également qu'en fonction de ce qui est recherché, la moyenne des temps de latence ou le temps de latence minimal peut être choisi. Lorsqu'une grande sensibilité est recherchée, la moyenne des temps de latence serait à privilégier alors que lorsqu'une spécificité importante est recherchée, donc pour confirmer un diagnostic, le temps de latence minimal serait plus adéquat.

Cependant, cette étude ne compare pas la SMT avec le scanner et la myélographie qui sont pourtant des examens complémentaires souvent réalisés lors d'exploration de chevaux ataxiques (Journée *et al.*, 2019). Ces deux examens nécessitent une anesthésie générale et la sensibilité rapportée pour la myélographie est faible comparé aux résultats de l'autopsie, entre 67 et 78 % en fonction de la lésion, d'après une étude de 2010 (Levine *et al.*, 2010).

Conclusion

La SMT est une technique employée aussi bien en médecine humaine qu'en médecine équine. Elle semble avoir un avenir dans la médecine équine de par sa facilité d'utilisation et les résultats qu'elle permet d'obtenir. Cependant, le nombre de publications en médecine équine reste limité ; en particulier, peu de publications comparent les différentes techniques diagnostiques entre elles sur une même cohorte de chevaux, ce qui ne permet pas de savoir si en pratique la SMT a un meilleur effet que le reste des techniques employées. De plus, si la SMT permet pour l'instant d'identifier une lésion dans les voies motrices descendantes, et parfois même de la localiser, elle ne permet pas d'identifier la cause de la lésion. Des études supplémentaires restent donc nécessaires.

Longtemps mise de côté car considérée comme douloureuse, la SET semble présenter un intérêt non négligeable en plus d'être plus reproductible que la SMT. Elle pourrait donc être employée de manière croissante à l'avenir dans l'étude et le diagnostic de lésions de la ME chez le cheval. Elle semble de plus être bien tolérée par les chevaux.

En médecine humaine, la SMT possède un intérêt thérapeutique dont l'exploitation est grandissante. De nombreuses études ont été publiées à ce sujet ces dernières années, mais il n'existe pas encore de protocole bien défini ni de suivi sur le long terme des patients pour de nombreuses maladies. Cet aspect thérapeutique ne semble pas encore avoir sa place en médecine équine, car les maladies telles que la dépression ou la maladie de Parkinson n'ont pas leur équivalent dans ce domaine. Néanmoins, lors de lésion du cortex moteur, lésions pouvant être retrouvées chez le cheval, la SMT pourrait peut-être avoir sa place pour alléger les douleurs neuropathiques.

Enfin, comparée aux autres méthodes diagnostiques en médecine équine en cas de suspicion d'atteinte des voies motrice descendantes, la SMT est une technique intéressante, car facile à mettre en place et bien tolérée. De plus, elle permettrait de localiser la lésion, ce qui permettrait ainsi de cibler les examens complémentaires à pratiquer sur une région de la colonne vertébrale et ainsi d'optimiser le recours aux rayons X.

Liste des références bibliographiques

- AWISZUS, F., PAULUS W. (2003) Chapter 2 TMS and threshold hunting. *In Supplements to Clinical Neurophysiology, Transcranial Magnetic Stimulation and Transcranial Direct Current Stimulation*. Göttingen, Elsevier, p. 13-23.
- BARONE, R. (1966) Les voies descendantes dans le névraxe des équidés. *Bulletin de l'Académie Vétérinaire de France* vol. 119, n° 4, p. 137-141.
- BEJARANO, B., BIANCO, M., GONZALEZ-MORON, D., *et al.* (2011) Computational classifiers for predicting the short-term course of Multiple sclerosis. *BMC Neurology* vol. 11, n° 1, p. 67.
- BERTOLUCCI, F., CHISARI, C., FREGNI, F. (2018) The potential dual role of transcallosal inhibition in post-stroke motor recovery. *Restorative Neurology and Neuroscience* vol. 36, n° 1, p. 83-97.
- BLUMBERGER, D.M., MALLER, J.J., THOMSON, L., *et al.* (2016) Unilateral and bilateral MRI-targeted repetitive transcranial magnetic stimulation for treatment-resistant depression: a randomized controlled study. *Journal of Psychiatry and Neuroscience* vol. 41, n° 4, p. E58-E66.
- BOYER, L., DOUSSET, A., ROUSSEL, P., *et al.* (2014) rTMS in fibromyalgia: a randomized trial evaluating QoL and its brain metabolic substrate. *Neurology* vol. 82, n° 14, p. 1231-1238.
- BREAZILE, J.E., SWAFFORD, B.C., BILES, D.R. (1966) Motor cortex of the horse. *American Journal of Veterinary Research* vol. 27, n° 121, p. 1605-1609.
- BRIGHINA, F., BISIACH, E., OLIVERI, M., *et al.* (2003) 1 Hz repetitive transcranial magnetic stimulation of the unaffected hemisphere ameliorates contralesional visuospatial neglect in humans. *Neuroscience Letters* vol. 336, n° 2, p. 131-133.
- BURKE, M.J., FRIED, P.J., PASCUAL-LEONE, A., D'ESPOSITO M., GRAFMAN J. H. (2019) Transcranial magnetic stimulation: Neurophysiological and clinical applications. *In Handbook of Clinical Neurology, Vol. 163 The Frontal Lobes*. Amsterdam, Elsevier, p. 73-92.
- CHA, H.G., KIM, M.K. (2016) Effects of repetitive transcranial magnetic stimulation on arm function and decreasing unilateral spatial neglect in subacute stroke: a randomized controlled trial. *Clinical Rehabilitation* vol. 30, n° 7, p. 649-656.
- CHEN, R., CROS, D., CURRA, A., *et al.* (2008) The clinical diagnostic utility of transcranial magnetic stimulation: Report of an IFCN committee. *Clinical Neurophysiology* vol. 119, n° 3, p. 504-532.
- CHUNG, C.L., MAK, M.K., HALLETT, M. (2020) Transcranial Magnetic Stimulation Promotes Gait Training in Parkinson Disease. *Annals of Neurology* vol. 88, n° 5, p. 933-945.
- DEFEBVRE, L. (2018) L'échelle MDS-UPDRS. *Pratique Neurologique - FMC* vol. 9, n° 3, p. 192-194.
- DEFTEREOS, S.N., KECHAGIAS, E.A., PANAGOPOULOS, G., *et al.* (2009) Localisation of cervical spinal cord compression by TMS and MRI. *Functional Neurology* vol. 24, n° 2, p. 99-105.
- DI LAZZARO, V., OLIVIERO, A., PROFICE, P., *et al.* (1999) The diagnostic value of motor evoked potentials. *Clinical Neurophysiology* vol. 110, n° 7, p. 1297-1307.
- FREY, D., SCHILT, S., STRACK, V., *et al.* (2014) Navigated transcranial magnetic stimulation improves the treatment outcome in patients with brain tumors in motor eloquent locations. *Neuro-Oncology* vol. 16, n° 10, p. 1365-1372.
- FURR, M., REED, S. (2015) *Equine Neurology*, second edition. Oxford, John Wiley & Sons, Inc.
- GOUGH, S.L., ANDERSON, J.D.C., DIXON, J.J. (2020) Computed tomographic cervical myelography in horses: Technique and findings in 51 clinical cases. *Journal of Veterinary Internal Medicine* vol. 34, n° 5, p. 2142-2151.
- GRABLI, D (2022) Autres troubles de la motricité *In France Parkinson*. [<https://www.franceparkinson.fr/la-maladie/symptomes/autres-troubles-moteurs/>] (consulté le 30/06/2022).

- GRAUBNER, C., BERGMANN, W., GERBER, V., et al. (2020) Quantitative motor unit action potential analysis of paraspinal muscles, diagnostic imaging and necropsy findings in 36 horses suspected of cervical impairment. *Schweizer Archiv für Tierheilkunde* vol. 162, n° 4, p. 213-221.
- GROPPA, S., OLIVIERO, A., EISEN, A., et al. (2012) A practical guide to diagnostic transcranial magnetic stimulation: Report of an IFCN committee. *Clinical Neurophysiology* vol. 123, n° 5, p. 858-882.
- HALLETT, M. (2007) Transcranial Magnetic Stimulation: A Primer. *Neuron* vol. 55, n° 2, p. 187-199.
- HENSON, F.M.D. (Éd.) (2018) Equine neck and back pathology: diagnosis and treatment, Second edition. Hoboken, NJ, Wiley.
- HUGHES, K.J., LAIDLAW, E.H., REED, S.M., et al. (2014) Repeatability and Intra- and Inter-observer Agreement of Cervical Vertebral Sagittal Diameter Ratios in Horses with Neurological Disease. *Journal of Veterinary Internal Medicine* vol. 28, n° 6, p. 1860-1870.
- JOURNÉE, S.L., DE MEEUS D'ARGENTEUIL, C., DE MARÉ, L., et al. (2019) State-of-the-Art Diagnostic Methods to Diagnose Equine Spinal Disorders, With Special Reference to Transcranial Magnetic Stimulation and Transcranial Electrical Stimulation. *Journal of Equine Veterinary Science* vol. 81, p. 102790.
- JOURNÉE, S.L., JOURNÉE, H.L., BERENDS, H.I., et al. (2020) Comparison of Muscle MEPs From Transcranial Magnetic and Electrical Stimulation and Appearance of Reflexes in Horses. *Frontiers in Neuroscience* vol. 14, p. 570372.
- JOURNÉE, S.L., JOURNÉE, H.L., DE BRUIJN, C.M., et al. (2018) Multipulse transcranial electrical stimulation (TES): normative data for motor evoked potentials in healthy horses. *BMC veterinary research* vol. 14, n° 1, p. 121.
- JOURNÉE, S.L., JOURNÉE, H.L., DE BRUIJN, C.M., et al. (2015) Design and Optimization of a Novel Method for Assessment of the Motor Function of the Spinal Cord by Multipulse Transcranial Electrical Stimulation in Horses. *Journal of Equine Veterinary Science* vol. 35, n° 10, p. 793-800.
- KALITA, J., MISRA, U.K. (2000) Neurophysiological studies in acute transverse myelitis. *Journal of Neurology* vol. 247, n° 12, p. 943-948.
- KASTER, T.S., DASKALAKIS, Z.J., NODA, Y., et al. (2018) Efficacy, tolerability, and cognitive effects of deep transcranial magnetic stimulation for late-life depression: a prospective randomized controlled trial. *Neuropsychopharmacology* vol. 43, n° 11, p. 2231-2238.
- KHEDR, E.M. (2005) Longlasting antalgic effects of daily sessions of repetitive transcranial magnetic stimulation in central and peripheral neuropathic pain. *Journal of Neurology, Neurosurgery & Psychiatry* vol. 76, n° 6, p. 833-838.
- KHEDR, E.M., KOTB, H.I., MOSTAFA, M.G., et al. (2015) Repetitive transcranial magnetic stimulation in neuropathic pain secondary to malignancy: A randomized clinical trial: rTMS in malignant neuropathic pain. *European Journal of Pain* vol. 19, n° 4, p. 519-527.
- KIM, M.S., CHANG, W.H., CHO, J.W., et al. (2015) Efficacy of cumulative high-frequency rTMS on freezing of gait in Parkinson's disease. *Restorative Neurology and Neuroscience* vol. 33, n° 4, p. 521-530.
- LAMUSUO, S., HIRVONEN, J., LINDHOLM, P., et al. (2017) Neurotransmitters behind pain relief with transcranial magnetic stimulation - positron emission tomography evidence for release of endogenous opioids. *European Journal of Pain* vol. 21, n° 9, p. 1505-1515.
- LEFAUCHEUR, J.-P., CHAUVEL P., LEVIN K. H. (2019) Transcranial magnetic stimulation. *In Handbook of Clinical Neurology, vol.160 Clinical Neurophysiology: Basis and Technical Aspects*. Amsterdam, Elsevier, p. 559-580.
- LEFAUCHEUR, J.-P., ALEMAN, A., BAEKEN, C., et al. (2020) Evidence-based guidelines on the therapeutic use of repetitive transcranial magnetic stimulation (rTMS): An update (2014–2018). *Clinical Neurophysiology* vol. 131, n° 2, p. 474-528.

- LEVINE, J.M., SCRIVANI, P.V., DIVERS, T.J., *et al.* (2010) Multicenter case-control study of signalment, diagnostic features, and outcome associated with cervical vertebral malformation-malarticulation in horses. *Journal of the American Veterinary Medical Association* vol. 237, n° 7, p. 812-822.
- LEVKOVITZ, Y., ISSERLES, M., PADBERG, F., *et al.* (2015) Efficacy and safety of deep transcranial magnetic stimulation for major depression: a prospective multicenter randomized controlled trial. *World Psychiatry* vol. 14, n° 1, p. 64-73.
- LI, J., MENG, X., LI, R., *et al.* (2016) Effects of different frequencies of repetitive transcranial magnetic stimulation on the recovery of upper limb motor dysfunction in patients with subacute cerebral infarction. *Neural Regeneration Research* vol. 11, n° 10, p. 1584.
- LO, Y.L., CHAN, L.L., LIM, W., *et al.* (2004) Systematic Correlation of Transcranial Magnetic Stimulation and Magnetic Resonance Imaging in Cervical Spondylotic Myelopathy: *Spine* vol. 29, n° 10, p. 1137-1145.
- LUNN, D.P., MAYHEW, I.G. (1989) The neurological evaluation of horses. *Equine Veterinary Education* vol. 1, n° 2, p. 94-101.
- MA, S.-M., NI, J.-X., LI, X.-Y., *et al.* (2015) High-Frequency Repetitive Transcranial Magnetic Stimulation Reduces Pain in Postherpetic Neuralgia. *Pain Medicine* vol. 16, n° 11, p. 2162-2170.]
- MAYHEW, I.G., DELAHUNTA, A., WHITLOCK, R.H., *et al.* (1978) Spinal cord disease in the horse. *The Cornell Veterinarian* vol. 68 Suppl 6, p. 1-207.
- MAYHEW, I.G., WASHBOURNE, J.R. (1996) Magnetic Motor Evoked Potentials in Ponies. *Journal of Veterinary Internal Medicine* vol. 10, n° 5, p. 326-329.
- MCCLINTOCK, S.M., RETI, I.M., CARPENTER, L.L., *et al.* (2018) Consensus Recommendations for the Clinical Application of Repetitive Transcranial Magnetic Stimulation (rTMS) in the Treatment of Depression: (Consensus Statement). *The Journal of Clinical Psychiatry* vol. 79, n° 1, p. 35-48.
- MOORE, B.R., REED, S.M., BILLER, D.S., *et al.* (1994) Assessment of vertebral canal diameter and bony malformations of the cervical part of the spine in horses with cervical stenotic myelopathy. *American Journal of Veterinary Research* vol. 55, n° 1, p. 5-13.
- NARDONE, R., BERGMANN, J., KRONBICHLER, M., *et al.* (2010) Magnetic resonance imaging and motor-evoked potentials in spinal cord infarction: report of two cases. *Neurological Sciences* vol. 31, n° 4, p. 505-509.
- NARDONE, R., BURATTI, Th., OLIVIERO, A., *et al.* (2006) Corticospinal involvement in patients with a portosystemic shunt due to liver cirrhosis: A MEP study. *Journal of Neurology* vol. 253, n° 1, p. 81-85.
- NARDONE, R., HÖLLER, Y., BRIGO, F., *et al.* (2015) Descending motor pathways and cortical physiology after spinal cord injury assessed by transcranial magnetic stimulation: a systematic review. *Brain Research* vol. 1619, p. 139-154.
- NARDONE, R., HÖLLER, Y., THOMSCHEWSKI, A., *et al.* (2014) Central motor conduction studies in patients with spinal cord disorders: a review. *Spinal Cord* vol. 52, n° 6, p. 420-427.
- NOLLET, H., DEPREZ, P., HAM, L., *et al.* (2002) The use of magnetic motor evoked potentials in horses with cervical spinal cord disease. *Equine Veterinary Journal* vol. 34, n° 2, p. 156-163.
- NOLLET, H., VAN HAM, L., DEPREZ, P., *et al.* (2003) Transcranial magnetic stimulation: review of the technique, basic principles and applications. *The Veterinary Journal* vol. 166, n° 1, p. 28-42.
- NOLLET, H., VAN HAM, L., DEWULF, J., *et al.* (2003a) Standardization of transcranial magnetic stimulation in the horse. *The Veterinary Journal* vol. 166, n° 3, p. 244-250.
- NOLLET, H., VAN HAM, L., GASTHUYTS, F., *et al.* (2003b) Influence of detomidine and buprenorphine on motor-evoked potentials in horses. *Veterinary Record* vol. 152, n° 17, p. 534-537.
- NOLLET, H., DEPREZ, P., HAM, L., *et al.* (2004) Transcranial magnetic stimulation: normal values of magnetic motor evoked potentials in 84 normal horses and influence of height, weight, age and sex. *Equine Veterinary Journal* vol. 36, n° 1, p. 51-57.

- NOLLET, H., VANSCHANDEVIJL, K., VAN HAM, L., *et al.* (2005) Role of transcranial magnetic stimulation in differentiating motor nervous tract disorders from other causes of recumbency in four horses and one donkey. *Veterinary Record* vol. 157, n° 21, p. 656-658.
- PENNISI, G., RAPISARDA, G., BELLA, R., *et al.* (1999) Absence of response to early transcranial magnetic stimulation in ischemic stroke patients: prognostic value for hand motor recovery. *Stroke* vol. 30, n° 12, p. 2666-2670.
- POSER, C.M., PATY, D.W., SCHEINBERG, L., *et al.* (1983) New diagnostic criteria for multiple sclerosis: Guidelines for research protocols. *Annals of Neurology* vol. 13, n° 3, p. 227-231.
- RIJCKAERT, J. (2019) Magnetic motor evoked potentials: a diagnostic test for spinal cord dysfunction in large animals. Dissertation thesis, médecine vétérinaire, UGent.
- RIJCKAERT, J., PARDON, B., SAEY, V., *et al.* (2019) Determination of magnetic motor evoked potential latency time cutoff values for detection of spinal cord dysfunction in horses. *Journal of Veterinary Internal Medicine* vol. 33, n° 5, p. 2312-2318.
- RIJCKAERT, J., PARDON, B., VAN HAM, L., *et al.* (2018a) Magnetic Motor Evoked Potential Recording in Horses Using Intramuscular Needle Electrodes and Surface Electrodes. *Journal of Equine Veterinary Science* vol. 68, p. 101-107.
- RIJCKAERT, J., PARDON, B., VAN HAM, L., *et al.* (2018b) Magnetic motor evoked potentials of cervical muscles in horses. *BMC Veterinary Research* vol. 14, n° 1, p. 290.
- RIJCKAERT, J., RAES, E., BUCZINSKI, S., *et al.* (2020) Accuracy of transcranial magnetic stimulation and a Bayesian latent class model for diagnosis of spinal cord dysfunction in horses. *Journal of Veterinary Internal Medicine* vol. 34, n° 2, p. 964-971.
- ROBERT C., DEGUEURCE C., CHATEAU H. Anatomie du système nerveux et des organes des sens. Polycopié. Maisons-Alfort, École Nationale Vétérinaire d'Alfort, Unité de neurologie intégrative et éthologie
- ROSSI, S., HALLETT, M., ROSSINI, P.M., *et al.* (2009) Safety, ethical considerations, and application guidelines for the use of transcranial magnetic stimulation in clinical practice and research. *Clinical Neurophysiology* vol. 120, n° 12, p. 2008-2039.
- ROSSINI, P.M., BURKE, D., CHEN, R., *et al.* (2015) Non-invasive electrical and magnetic stimulation of the brain, spinal cord, roots and peripheral nerves: Basic principles and procedures for routine clinical and research application. An updated report from an I.F.C.N. Committee. *Clinical Neurophysiology* vol. 126, n° 6, p. 1071-1107.
- SCHMIDT, M.J., KNEMEYER, C., HEINSEN, H. (2019) Neuroanatomy of the equine brain as revealed by high-field (3Tesla) magnetic-resonance-imaging. *PLOS ONE* vol. 14, n° 4, p. e0213814.
- SIMPSON, M., MACDONELL, R. (2015) The use of transcranial magnetic stimulation in diagnosis, prognostication and treatment evaluation in multiple sclerosis. *Multiple Sclerosis and Related Disorders* vol. 4, n° 5, p. 430-436.
- SONDERGAARD, R.E., MARTINO, D., KISS, Z.H.T., *et al.* (2021) TMS Motor Mapping Methodology and Reliability: A Structured Review. *Frontiers in Neuroscience* vol. 15, p. 709368.
- TARAPORE, P.E., FINDLAY, A.M., HONMA, S.M., *et al.* (2013) Language mapping with navigated repetitive TMS: Proof of technique and validation. *NeuroImage* vol. 82, p. 260-272.
- THELERITIS, C., SAKKAS, P., PAPARRIGOPOULOS, T., *et al.* (2017) Two Versus One High-Frequency Repetitive Transcranial Magnetic Stimulation Session per Day for Treatment-Resistant Depression: A Randomized Sham-Controlled Trial. *The journal of ECT* vol. 33, n° 3, p. 190-197.
- TRUNG, J., HANGANU, A., JOBERT, S., *et al.* (2019) Transcranial magnetic stimulation improves cognition over time in Parkinson's disease. *Parkinsonism & Related Disorders* vol. 66, p. 3-8.
- TSAI, P.-Y., WANG, C.-P., KO, J.S., *et al.* (2014) The Persistent and Broadly Modulating Effect of Inhibitory rTMS in Nonfluent Aphasic Patients: A Sham-Controlled, Double-Blind Study. *Neurorehabilitation and Neural Repair* vol. 28, n° 8, p. 779-787.

- UENO, S., SEKINO, M. (2021) Figure-Eight Coils for Magnetic Stimulation: From Focal Stimulation to Deep Stimulation. *Frontiers in Human Neuroscience* vol. 15, p. 805971.
- VAN BIERVLIET, J., SCRIVANI, P.V., DIVERS, T.J., *et al.* (2004) Evaluation of decision criteria for detection of spinal cord compression based on cervical myelography in horses: 38 cases (1981-2001). *Equine Veterinary Journal* vol. 36, n° 1, p. 14-20.
- WALENDY, L., GOEHRING, L.S., ZABLOTSKI, Y., *et al.* (2022) Evaluation and Utility of Submaximal Stimulation Intensity in Transcranial Magnetic Stimulation in the Standing Horse. *Journal of Equine Veterinary Science* vol. 112, p. 103912.
- WESTIN, G.G., BASSI, B.D., LISANBY, S.H., *et al.* (2014) Determination of motor threshold using visual observation overestimates transcranial magnetic stimulation dosage: Safety implications. *Clinical Neurophysiology* vol. 125, n° 1, p. 142-147.
- WIJNBERG, I.D., FRANSSSEN, H., KOLK, J.H. van der (2003) Influence of age of horse on results of quantitative electromyographic needle examination of skeletal muscles in Dutch Warmblood horses. *American Journal of Veterinary Research* vol. 64, n° 1, p. 70-75.
- WIJNBERG, I.D., FRANSSSEN, H. (2016) The potential and limitations of quantitative electromyography in equine medicine. *The Veterinary Journal* vol. 209, p. 23-31.
- YANG, N.Y., FONG, K.N., LI-TSANG, C.W., *et al.* (2017) Effects of repetitive transcranial magnetic stimulation combined with sensory cueing on unilateral neglect in subacute patients with right hemispheric stroke: a randomized controlled study. *Clinical Rehabilitation* vol. 31, n° 9, p. 1154-1163.
- ZENTNER, J. (1989) Noninvasive motor evoked potential monitoring during neurosurgical operations on the spinal cord. *Neurosurgery* vol. 24, n° 5, p. 709-712.
- ZHENG, C., LIAO, W., XIA, W. (2015) Effect of combined low-frequency repetitive transcranial magnetic stimulation and virtual reality training on upper limb function in subacute stroke: a double-blind randomized controlled trial. *Journal of Huazhong University of Science and Technology [Medical Sciences]* vol. 35, n° 2, p. 248-254.
- ZUMBANSEN, A., BLACK, S.E., CHEN, J.L., *et al.* (2020) Non-invasive brain stimulation as add-on therapy for subacute post-stroke aphasia: a randomized trial (NORTHSTAR). *European Stroke Journal* vol. 5, n° 4, p. 402-413.

Annexe 1 : Les stades de l'examen neurologique selon Mayhew (Lunn et Mayhew, 1989)

Table 1: The stages of neurological examination

-
1. Head:
 - a. Behaviour and mental status
 - b. Head posture and co-ordination
 - c. Cranial nerves
 2. Neck and trunk
 - a. Muscle atrophy
 - b. Skin sensation
 - c. Local cervical and cervical-facial reflex
 - d. Cutaneous trunk reflex
 - e. Vertebral column movement
 - f. Tail tone and perineal reflex
 3. Gait and posture analysis
 - a. Posture
 - b. Paresis
 - c. Ataxia
 - d. Hypometria
 - e. Hypermetria
-

L'examen neurologique selon Mayhew (1989) est le suivant :

- Commencer par la tête en observant le comportement et le statut mental, la position de la tête, la coordination et en évaluant les nerfs crâniens.
- Progressivement évaluer le cou et le tronc. Rechercher d'éventuelles atrophies musculaires, évaluer le réflexe panniculaire, les réflexes cervical-local et cervico-facial, observer le mouvement de la colonne vertébrale, le tonus de la queue et le réflexe périanal.
- Observer le cheval en mouvement et à l'arrêt pour analyser les allures et la posture de l'animal. Observer la posture, la parésie, l'ataxie, l'hypo et l'hypermétrie.

Annexe 2 : Approche diagnostique des lésions de la ME chez le cheval par Rijckaert (Rijckaert, 2019)

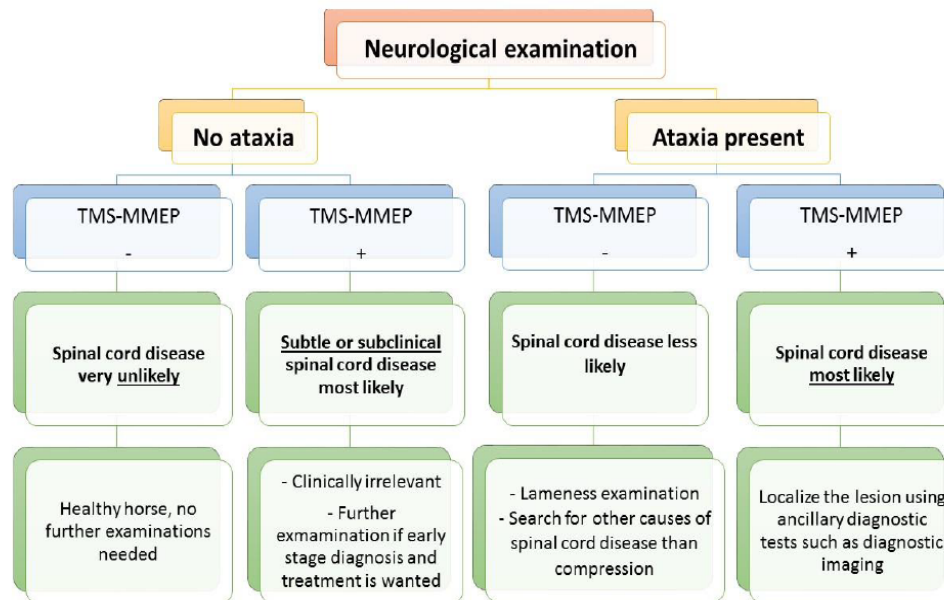


Figure 2. Diagnostic approach to confirm or exclude spinal cord disease in horses, including TMS-MMEP examination. "+" indicates an abnormal (=positive) test result, "-" indicates a normal (=negative) test result. Disagreement between the neurological examination and TMS-MMEP (two middle columns) is not frequently seen.

163

Approche diagnostic de l'emploi de la SMT pour confirmer ou infirmer une hypothèse de lésion de la ME chez le cheval proposée par Rijckaert dans son travail de PhD.

- Si le cheval est ataxique et que la SMT est positive : le cheval est susceptible de présenter une lésion de la ME. Il faudra utiliser d'autres examens pour localiser et caractériser la lésion.
- Si le cheval est ataxique et que la SMT est négative, il est peu probable que le cheval soit atteint d'une lésion de la ME. Un examen locomoteur et médical avec recherche d'autres causes possibles de lésion de la ME non compressive doit être envisagé.
- Si le cheval n'est pas ataxique et la SMT positive : il est possible qu'il s'agisse d'une lésion subclinique ou discrète de la ME. Des examens complémentaires peuvent être réalisés si un traitement est souhaité par les propriétaires.
- Si le cheval n'est pas ataxique et que la SMT est négative, il est très peu probable que le cheval soit atteint d'une atteinte de la ME.

Annexe 3 : Grades du cheval ataxique de Mayhew (Mayhew *et al.*, 1978)

Table 4: Grading of gait abnormalities

-
- 0 No deficit
 - 1 Deficit just detected at normal gait, but definite during backing, turning, swaying, loin pressure, and neck extension.
 - 2 Deficit easily detected at a normal gait or posture and exaggerated by backing, turning, swaying, loin pressure, and neck extension.
 - 3 Deficit very prominent at normal gait or posture with tendency to buckle or fall with backing, turning, loin pressure, and neck extension.
 - 4 Stumbling, tripping, and falling spontaneously at normal gait, through to complete paralysis.
-

From Mayhew *et al* (1978)

0	Pas de déficit.
1	Déficit observé uniquement à une allure normale, mais bien présente lors du travail monté, lorsque le cheval tourne, lors des balancements, lors de l'application d'une pression et lors de l'extension du cou.
2	Déficit facilement observable à une allure normale ou lors d'une posture normale, et ce déficit est exagéré lors du travail monté, lorsque le cheval tourne, lors des balancements, lors de l'application d'une pression et lors de l'extension du cou.
3	Déficit très important lors d'une allure ou une posture normale avec une tendance à ruer ou tomber lors du travail monté, lorsque le cheval tourne ou lors de l'extension du cou. Un déficit postural peut être observé au repos.
4	Le cheval trébuche, tombe spontanément lors d'un déplacement à une allure normale.

(Furr et Reed, 2015) rajoute un grade 5 à cette échelle, correspondant à un cheval en décubitus latéral.

LA STIMULATION MAGNÉTIQUE TRANSCRÂNIENNE : UTILISATION EN MÉDECINE ÉQUINE ET HUMAINE

AUTEUR : Alma MARTEAU-FEREY

RÉSUMÉ :

La SMT est employée en médecine humaine depuis plusieurs dizaines d'années et a montré un intérêt dans le diagnostic de lésions neurologiques ainsi que dans le traitement de certaines maladies. Chez le cheval, certaines études ont montré une utilisation intéressante dans le diagnostic des lésions de la moelle épinière (ME) lors d'ataxie. En effet, encore aujourd'hui, il n'existe pas d'examen de référence en médecine équine pour déterminer le degré de lésion de la ME et pour la localiser avec certitude.

En s'intéressant à des paramètres tels que le temps de latence et l'amplitude des potentiels évoqués moteurs, et en comparant à des valeurs de référence, il semble possible de déterminer si l'animal présente une lésion des voies nerveuses motrices. Un temps de latence allongé pourrait faire suspecter une atteinte de la ME. Ceci permettrait ensuite d'orienter les examens complémentaires en fonction des résultats.

Le nombre d'études chez le cheval reste néanmoins assez restreint et de nouvelles études semblent nécessaires afin de déterminer plus précisément et d'améliorer la capacité diagnostique de la SMT.

D'autres méthodes existent afin d'obtenir des potentiels évoqués moteurs comme la stimulation électrique transcrânienne (SET). Peu employée jusqu'à présent car considérée comme douloureuse et peu tolérée par les chevaux, elle commence à faire son apparition dans des études où les chevaux semblent bien tolérer la méthode sous réserve d'application d'anesthésiques locaux et donne des résultats intéressants, en permettant d'aller plus en profondeur.

Les principaux avantages de la stimulation magnétique transcrânienne sont d'être une technique rapide, peu onéreuse, non invasive, bien tolérée et présentant une capacité diagnostique intéressante pour l'identification des lésions des voies nerveuses motrices.

MOTS CLÉS :

STIMULATION MAGNÉTIQUE TRANSCRANIENNE, CHEVAL, HOMME, POTENTIEL EVOQUÉ MOTEUR, NEUROLOGIE, DIAGNOSTIC

JURY :

Présidente : Pr Céline ROBERT

Directeur de thèse : Pr Fabrice AUDIGIÉ

Examinatrice : Dr Céline MESPOULHÈS RIVIÈRE

TRANSCRANIAL MAGNETIC STIMULATION: USE IN EQUINE AND HUMAN MEDICINE

AUTHOR: Alma MARTEAU-FEREY

SUMMARY:

Transcranial magnetic stimulation has been used in human medicine for several decades as a diagnostic and therapeutic tool for neurological lesions among other uses. In equine medicine, some studies have shown an interesting usefulness to transcranial magnetic stimulation in the diagnosis of spinal cord disorders presented with ataxia. Until today, there are no gold standard examination in equine medicine to determine the degree of spinal cord lesions and the exact localisation of the lesion.

For now, the main used parameter in transcranial magnetic stimulation is the latency time. The peak-to-peak amplitude can also be used. Values obtained can be compared with reference ones to determine if a motor pathway lesion is present. If the latency time is lengthened, a lesion can be suspected. Further examination could be conducted depending on the results.

However, very few studies have been done on horses and additional research are needed to confirm and improve the diagnostic accuracy of transcranial magnetic stimulation.

Other methods can be used to obtain a motor unit potential such as transcranial electrical stimulation. This technique is seldom used so far since it was considered painful and badly tolerated by horses. New studies show a good tolerance to this technic when using local anaesthetics and the results seem promising.

The main benefits of transcranial magnetic stimulation in horses are its painless, cheap, quick, well tolerated, and non-invasive aspects, which could become an interesting diagnostic tool in equine medicine to identify motor pathway lesions.

KEYWORDS:

TRANSCRANIAL MAGNETIC STIMULATION, HORSE, HUMAN, MOTOR EVOQUED POTENTIAL, NEUROLOGY, DIAGNOSIS

JURY:

Chairperson: Pr Céline ROBERT

Thesis Director: Pr Fabrice AUDIGIÉ

Reviewer: Dr Céline MESPOULHÈS RIVIÈRE