



HAL
open science

Étude des examens complémentaires en dermatologie canine et féline dans l'objectif de créer un support pédagogique multimédia sur leur réalisation technique

Célia Zanin

► To cite this version:

Célia Zanin. Étude des examens complémentaires en dermatologie canine et féline dans l'objectif de créer un support pédagogique multimédia sur leur réalisation technique. Médecine vétérinaire et santé animale. 2022. dumas-03975733

HAL Id: dumas-03975733

<https://dumas.ccsd.cnrs.fr/dumas-03975733v1>

Submitted on 6 Feb 2023

HAL is a multi-disciplinary open access archive for the deposit and dissemination of scientific research documents, whether they are published or not. The documents may come from teaching and research institutions in France or abroad, or from public or private research centers.

L'archive ouverte pluridisciplinaire **HAL**, est destinée au dépôt et à la diffusion de documents scientifiques de niveau recherche, publiés ou non, émanant des établissements d'enseignement et de recherche français ou étrangers, des laboratoires publics ou privés.

Année 2022

**ÉTUDE DES EXAMENS COMPLÉMENTAIRES EN
DERMATOLOGIE CANINE ET FÉLINE DANS L'OBJECTIF
DE CRÉER UN SUPPORT PÉDAGOGIQUE MULTIMÉDIA
SUR LEUR RÉALISATION TECHNIQUE**

THÈSE

pour obtenir le diplôme d'État de

DOCTEUR VÉTÉRINAIRE

présentée et soutenue publiquement devant

la Faculté de Médecine de Créteil (UPEC)

le 3 octobre 2022

par

Célia, Amandine, Chloé ZANIN

sous la direction de

Noëlle COCHET-FAIVRE

JURY

Présidente du jury :	Mme Sabine CHAHORY	Professeur à l'EnvA
Directrice de thèse :	Mme Noëlle COCHET-FAIVRE	Maître de Conférences à l'EnvA
Examineur :	M. Bruno POLACK	Maître de Conférences à l'EnvA

Liste des enseignants intervenant dans l'encadrement des thèses de Doctorat vétérinaire



Version du 8 février 2022

Liste des Professeurs et Maîtres de conférences titulaires de l'HDR

M	Adjou	Karim	Professeur	DPASP
M	Audigié	Fabrice	Professeur	DEPEC
M	Bellier	Sylvain	Professeur	DSBP
M	Blaga	Radu	Maître de conférences HDR	DPASP
M	Blot	Stephane	Professeur	DEPEC
M	Boulouis	Henri-Jean	Professeur émérite	DSBP
Mme	Chahory	Sabine	Professeur	DEPEC
M	Chateau	Henry	Professeur	DSBP
Mme	Chetboul	Valerie	Professeur	DEPEC
Mme	Crevier-Denoix	Nathalie	Professeur	DSBP
M	Degueurce	Christophe	Professeur	DSBP
M	Denoix	Jean-Marie	Professeur	DEPEC
M	Desquilbet	Loic	Professeur	DSBP
Mme	Dufour	Barbara	Professeur émérite	DPASP
M	Eloit	Marc	Professeur	DSBP
M	Fayolle	Pascal	Professeur émérite	DEPEC
M	Fédérighi	Michel	Professeur	DPASP
M	Fontbonne	Alain	Professeur	DEPEC
Mme	Gilbert	Caroline	Professeur	DSBP
M	Grandjean	Dominique	Professeur	DEPEC
Mme	Grimard-Ballif	Bénédicte	Professeur	DPASP
Mme	Haddad-Hoang Xuan	Nadia	Professeur	DPASP
M	Jouvion	Gregory	Professeur	DSBP
M	Kohlhauer	Matthias	Maître de conférences HDR	DSBP
Mme	Le Poder	Sophie	Professeur	DSBP
M	Manassero	Mathieu	Professeur	DEPEC
Mme	Maurey-Guénec	Christelle	Maître de conférences HDR	DEPEC
M	Millemann	Yves	Professeur	DPASP
M	Perrot	Sébastien	Maître de conférences HDR	DSBP
Mme	Pilot-Storck	Fanny	Professeur	DSBP
M	Ponter	Andrew	Professeur	DPASP
Mme	Rivière	Julie	Maître de conférences HDR	DPASP
Mme	Robert	Céline	Professeur	DSBP
M	Tiret	Laurent	Professeur	DSBP
M	Tissier	Renaud	Professeur	DSBP
M	Verwaerde	Patrick	Professeur	DEPEC
Mme	Viateau	Véronique	Professeur	DEPEC

Liste des Maîtres de conférences et Ingénieurs de recherche DMV

M	Arné	Pascal	Maître de conférences	DPASP
Mme	Barassin	Isabelle	Maître de conférences	DPASP
Mme	Benchezkroun	Ghita	Maître de conférences	DEPEC
Mme	Bertoni	Lelia	Maître de conférences	DEPEC
M	Bolnot	Francois	Maître de conférences	DPASP
Mme	Canonne-Guibert	Morgane	Maître de conférences	DEPEC
Mme	Chevallier	Lucie	Maître de conférences	DSBP
Mme	Cochet-Faivre	Noëlle	Maître de conférences	DEPEC
Mme	Constant	Fabienne	Maître de conférences	DPASP
Mme	Cordonnier-Lefort	Nathalie	Maître de conférences	DSBP
Mme	Crepeaux	Guillemette	Maître de conférences	DSBP
Mme	De Paula Reis	Alline	Maître de conférences	DPASP
Mme	Decambroun	Adeline	Maître de conférences	DEPEC
M	Delsart	Maxime	Maître de conférences associé	DPASP
M	Desbois	Christophe	Maître de conférences	DEPEC
M	Deshuillers	Pierre	Maître de conférences	DSBP
M	Gauthier	Michel	Maître de conférences associé	DPASP
Mme	Guélin-Poirier	Valentine	Maître de conférences	DPASP
Mme	Jacquet	Sandrine	Ingénieur de recherche (DMV)	DEPEC
Mme	Lagrée	Anne-Claire	Maître de conférences	DSBP
Mme	Le Roux	Delphine	Maître de conférences	DSBP
Mme	Legrand	Chantal	Maître de conférences associé	DSBP
Mme	Marignac	Genevieve	Maître de conférences	DSBP
M	Maufré	Vincent	Maître de conférences	DPASP
Mme	Mtimet	Narjès	Maître de conférences	DPASP
Mme	Mespouilhès-Rivière	Céline	Ingénieur de recherche (DMV)	DEPEC
M	Mortier	Jérémy	Maître de conférences associé	DEPEC
M	Nudelmann	Nicolas	Maître de conférences	DEPEC
M	Pignon	Charly	Ingénieur de recherche (DMV)	DEPEC
M	Polack	Bruno	Maître de conférences	DSBP
Mme	Ravary-Plumioën	Bérandère	Maître de conférences	DPASP
M	Reyes-Gomez	Edouard	Maître de conférences	DSBP
Mme	Risco-Castillo	Véronica	Maître de conférences	DSBP
Mme	Rose	Hélène	Maître de conférences associé	DSBP

Remerciements

A Mme Sabine CHAHORY, Professeur à l'EnvA,

Pour avoir accepté la présidence de mon jury de thèse.
Hommages respectueux.

A Mme Noëlle COCHET-FAIVRE, Maître de conférences à l'EnvA,

Pour m'avoir donné la chance de travailler sur ce sujet de thèse,
Pour ses précieux conseils, sa disponibilité, sa confiance et sa bienveillance tout au long de ce travail.
Sincères remerciements.

A M Bruno POLACK, Maître de conférences à l'EnvA,

Pour avoir accepté d'être l'examineur de cette thèse, pour ses corrections et ses remarques avisées.
Sincères remerciements.

A toute l'équipe du service dermatologie du Centre Hospitalier Universitaire Vétérinaire d'Alfort,

Au Docteur Odile CROSAZ, Praticien Hospitalier Adjoint

Au Docteur Hélène DROPSY, Résidente

Au Docteur Louis HUMEAU, Assistant Hospitalier

Aux Docteurs Amaury BRIAND et Diane KA, Consultants

Pour leur contribution dans la réalisation de ce projet, pour leur aide, pour leur disponibilité et pour leur participation à la réalisation des vidéos. Sincères remerciements.

A ma mère et mon père,

Pour votre soutien tout au long de ces années, pour m'avoir donné l'opportunité d'obtenir le métier de mes rêves. Merci pour tout.

A Benjamin,

Pour ton amour et ton soutien au cours de ces deux dernières années.

A mes amis, Emmanuelle, Marion et Rémi,

Pour tous ces moments partagés ensemble, pour avoir été le meilleur groupe de clinique/coloc/co-poulotte, pour ces merveilleuses années passées à vos côtés.

Table des matières

Liste des figures.....	3
Liste des tableaux	5
Liste des abréviations.....	7
Introduction	9
Première partie : Synthèse bibliographique sur les examens complémentaires en dermatologie canine et féline	11
1. Examens complémentaires à résultats immédiats	11
A. <i>Brossage</i>	11
B. <i>Lampe de Wood</i>	13
C. <i>Epilation en vue de la réalisation d'une trichoscopie</i>	16
D. <i>Otoscopie et vidéo-otoscopie</i>	25
E. <i>Ecouvillon auriculaire pour la recherche de parasites</i>	29
F. <i>Test à la cellophane adhésive pour la recherche de parasites et la trichoscopie</i>	31
G. <i>Raclage cutané</i>	34
H. <i>Examen cytologique</i>	39
I. <i>Intradermoréaction</i>	54
2. Examens complémentaires à résultats différés	62
A. <i>Biopsie</i>	62
B. <i>Prélèvements pour un examen mycologique et culture fongique</i>	72
C. <i>PCR</i>	80
D. <i>Prélèvements pour un examen bactériologique et culture bactériologique</i>	81
E. <i>Test sérologique par dosage des IgE spécifiques d'allergènes</i>	88
Deuxième partie : Création du support pédagogique.....	93
1. Introduction	93
2. Conception du projet	93
A. <i>Objectifs du projet</i>	93
B. <i>Choix des supports</i>	94
3. Réalisation d'un outil pédagogique	95
A. <i>Réalisation des vidéos</i>	95
a. <i>Contenu</i>	95
b. <i>Matériel et tournage des séquences vidéo</i>	95
c. <i>Montage</i>	96
d. <i>Enregistrement audio</i>	96
B. <i>Réalisation des fiches</i>	97
a. <i>Contenu</i>	97
b. <i>Format</i>	97
C. <i>Intégration à EVE</i>	97
4. Discussion.....	98
A. <i>Qualité et utilité du travail produit</i>	98
B. <i>Limites</i>	99
C. <i>Perspectives d'évolution</i>	99
Conclusion.....	101
Liste des références bibliographiques	103
Annexe 1 : Lien vers la page EVE hébergeant les vidéos	107
Annexe 2 : Fiche brossage	108

Annexe 3 : Examen à la lampe de Wood.....	110
Annexe 4 : Epilation et Trichoscopie	112
Annexe 5 : Raclage cutané	115
Annexe 6 : Test à la cellophane adhésive	118
Annexe 7 : Calque cutané.....	121
Annexe 8 : Cytoponction à l'aiguille fine	126
Annexe 9 : Otoscopie.....	130
Annexe 10 : Ecouvillon auriculaire	133
Annexe 11 : Curetage auriculaire	136
Annexe 12 : Biopsies	138
Annexe 13 : Prélèvement pour une culture fongique	143
Annexe 14 : Prélèvement pour une culture bactériologique.....	146
Annexe 15 : Intradermoréaction.....	149

Liste des figures

Figure 1 : Aspect microscopique d'une puce adulte (gauche) et d'une déjection de puce (droite) (Jackson and Marsella, 2012; Neuber and Nuttall, 2017)	12
Figure 2 : Aspect microscopique des poux chez le chien : <i>Trichodectes canis</i> (a) et <i>Linognatus setosus</i> (b) (obj. x10) (Jackson and Marsella, 2012)	12
Figure 3 : Technique du papier mouillé : un halo orangé est visible autour des déjections de puce (Source personnelle)	13
Figure 4 : Tiges pilaires fluorescentes vert pomme infectées par <i>Microsporum canis</i> chez un chien (Coyner, 2019; Rhodes and Werner, 2018)	15
Figure 5 : Epilation d'une touffe de poils avec une pince mousse fine en agrippent les poils à leur base (Neuber and Nuttall, 2017)	18
Figure 6 : Bulbe en phase anagène (obj. x10) (Coyner, 2019)	19
Figure 7 : Bulbes en phase télogène (obj. x10) (Coyner, 2019; Jackson and Marsella, 2012)	20
Figure 8 : Aspect microscopique usuel d'une tige pileire saine ; les trois couches sont visibles.....	21
Figure 9 : Trichorrhexie caractéristique d'une exacerbation du toilettage chez le chat (obj. x10) (Coyner, 2019)	21
Figure 10 : Morceau de poils suspect teigneux (obj. x10) (à gauche) et poils teigneux avec des filaments de dermatophytes dans les tige pileire (obj. x100) (à droite) (Service de Parasitologie, ENVA)	22
Figure 11 : Poils avec des macromélanosomes déformant la cuticule chez un chien atteint d'alopecie des robes diluées (obj. x10) (Coyner, 2019)	23
Figure 12 : Œufs de <i>Demodex</i> adhérents à la tige pileire (obj. x10) (Jackson and Marsella, 2012)	23
Figure 13 : Œufs de <i>Cheyletiella</i> (gauche) et de poux (droite) adhérents à la tige pileire (Service de Parasitologie, ENVA ; Neuber and Nuttall, 2017)	24
Figure 14 : Vidéo-otoscope (matériel du CHUVA)	26
Figure 15 : Schéma du pavillon auriculaire chez le chien (Tobias and Johnston, 2018)	27
Figure 16 : Vue transverse de l'anatomie du conduit auditif externe chez le chien (Tobias and Johnston, 2018)	27
Figure 17 : Membrane tympanique visualisée avec un otoscope chez un chien (gauche) et un chat (droite) sains ; C, caudal ; R, rostral ; pt, <i>pars tensa</i> ; pf, <i>pars flaccida</i> ; s, <i>septum</i> ; m, <i>manubrium</i> du marteau ; h, poils (Rhodes and Werner, 2018)	28
Figure 18 : Aspect microscopique d' <i>Otodectes cynotis</i> (Jackson and Marsella, 2012; Rhodes and Werner, 2018)	31

Figure 19 : Aspect microscopique de <i>Demodex</i> prélevés avec de la cellophane adhésive (Barillas et al., 2019)	33
Figure 20 : Raclage cutané (Coyner, 2019; Neuber and Nuttall, 2017)	35
Figure 21 : Aspect microscopique de <i>Sarcoptes scabiei</i> (gauche) et de <i>Cheyletiella</i> (droite) obtenus par raclage cutané (Jackson and Marsella, 2012; Rhodes and Werner, 2018)	38
Figure 22 : Calque par impression (Coyner, 2019)	42
Figure 23 : Rupture d'une pustule intacte avant la réalisation d'un calque par impression (Coyner, 2019)	42
Figure 24 : Prélèvement avec de la cellophane adhésive (Coyner, 2019)	43
Figure 25 : Kératinocytes acantholytiques et granulocytes neutrophiles non-dégénérés dans le cas d'un pemphigus foliacé (Rhodes and Werner, 2018)	50
Figure 26 : Examen cytologique de <i>Malassezia</i> chez un chien (Jackson and Marsella, 2012; Rhodes and Werner, 2018)	51
Figure 27 : Formation d'une bulle après injection en intradermique (Neuber and Nuttall, 2017)	57
Figure 28 : Réactions secondaires à l'injection intradermique d'allergènes ; témoin positif (1) et témoins négatif (2) (Neuber and Nuttall, 2017)	58
Figure 29 : Résultats d'une IDR chez un chat avec injection de fluorescéine par voie intraveineuse et lecture à l'aide d'une lampe de Wood (Neuber and Nuttall, 2017)	59
Figure 30 : Schéma du positionnement du trépan en fonction de la localisation de la lésion.	66
Figure 31 : Prélèvement au trépan (Coyner, 2019)	68
Figure 32 : L'échantillon est saisi par le tissu sous-cutané pour éviter les artefacts d'écrasement (Coyner, 2019)	68
Figure 33 : Orientation de l'ellipse lors de biopsie à la lame de scalpel	69
Figure 34 : Milieu DTM dans une boîte de Pétri avec changement de couleur du jaune vers le rouge suite à la pousse de colonie de dermatophytes (Jackson and Marsella, 2012)	77
Figure 35 : Aspect macroscopique de colonies de <i>Microsporum canis</i> (Rhodes and Werner, 2018)	78
Figure 36 : Test de sensibilité avec des disques de Kirby-Bauer (Neuber and Nuttall, 2017)	86
Figure 37 : Test de sensibilité avec la méthode de la concentration minimale d'inhibition (Neuber and Nuttall, 2017)	87

Liste des tableaux

Tableau 1 : Techniques de raclage cutané indiquées et lieux de prélèvement en fonction du type de parasite recherché (Coyner, 2019; Hnilica <i>et al.</i> , 2013; Jackson et Marsella, 2012; Miller <i>et al.</i> , 2013)	36
Tableau 2 : Techniques de prélèvements pour un examen cytologique en fonction du type de lésion et matériel nécessaire spécifique à chaque technique (Barillas <i>et al.</i> , 2019; Bond <i>et al.</i> , 2020; Guaguère et Prélaud, 2006; Mendelsohn <i>et al.</i> , 2006; Miller <i>et al.</i> , 2013).....	40
Tableau 3 : Techniques de prélèvements pour un examen histologique en fonction du type de lésion (Guaguère et Prélaud, 2006; Jackson et Marsella, 2012; Miller <i>et al.</i> , 2013; Neuber et Nuttall, 2017; Rhodes et Werner, 2018)	66

Liste des abréviations

ASIS : Allergen-Specific Immunoglobulin E Serology

CCD : Cross-reactive Carbohydrate Determinant

CHUVA : Centre Hospitalier Universitaire d'Alfort

DTM : Dermatophyte Test Medium

ELISA : Enzyme Linked ImmunoSorbent Assay

ENVA : École Nationale Vétérinaire d'Alfort

EVE : Enseignement et Vie Étudiante

IDR : Intradermoréaction

IgE : Immunoglobuline E

ITC : Irritant Threshold Concentration

LAPVSO : Laboratoire d'Anatomie Pathologique Vétérinaire du Sud-Ouest

PCR : Polymerase Chain Reaction

RAST : Radio Allergo Sorbant Test

TP : Travaux pratiques

Introduction

La dermatologie représente l'un des principaux motifs de consultation dans la pratique vétérinaire généraliste des animaux de compagnie soit 29% selon l'étude de Robinson *et al.*, en 2015. Ainsi, dans sa pratique courante, un vétérinaire est amené régulièrement à explorer des affections cutanées ou auriculaires à l'aide d'examens dont la plupart peuvent être réalisées en routine avec du matériel facilement accessible. En effet, la peau étant un organe de surface, les lésions inquiétantes sont directement visualisables et facilement caractérisables par le clinicien lors de l'examen clinique s'il possède de bonnes connaissances en sémiologie cutanée. Cependant, plusieurs dermatoses différentes peuvent s'exprimer avec des lésions similaires. L'anamnèse, les commémoratifs mais aussi les examens complémentaires sont donc particulièrement importants dans cette discipline pour établir le diagnostic adéquat.

Lors des études à l'École Nationale Vétérinaire d'Alfort (ENVA), l'enseignement théorique de la dermatologie s'effectue principalement lors du premier semestre de 4^{ème} année puis l'enseignement pratique se réalise lors des rotations cliniques au CHUVA en 4^{ème}, 5^{ème} et 6^{ème} années. Au cours des consultations, lors de leurs rotations, les étudiants sont amenés à réaliser des examens complémentaires mais généralement, ils n'ont pas connaissance de comment réaliser ces gestes techniques avant leurs journées de clinique. De plus, en raison des aléas des consultations, toutes les techniques d'examens complémentaires ne sont pas systématiquement réalisées voire même visualisées par les étudiants lors de leurs rotations de clinique.

Cette thèse a donc pour but de compléter l'enseignement théorique de dermatologie en expliquant la réalisation des techniques d'examens complémentaires à l'aide d'un support multimédia. Ainsi, les étudiants pourront avoir une première compréhension de ces gestes techniques avant leurs semaines de pratique au sein du CHUVA mais aussi se servir de cet outil comme moyen de révision lors de leur pratique future. De courtes vidéos associées à des fiches explicatives ont semblé être le support idéal pour cet enseignement.

La première partie de cette thèse est une synthèse bibliographique présentant les examens complémentaires en dermatologie à résultats immédiats ou différés. Plus précisément, leurs objectifs, leur principe, leurs indications, le matériel nécessaire, leurs techniques de réalisation, leur interprétation et leurs différents avantages et inconvénients sont décrits. La seconde partie présente les objectifs de ce projet, le choix du support pédagogique et les différentes étapes de conception de cet outil multimédia. Cette thèse est accompagnée du support multimédia réalisé dans ce cadre disponible sur le site internet EVE de l'école.

Première partie : Synthèse bibliographique sur les examens complémentaires en dermatologie canine et féline

1. Examens complémentaires à résultats immédiats

A. Brossage

a. Objectif

La technique du brossage a pour objectif de rechercher la présence de parasites externes adultes ou de formes intermédiaires dans le pelage de l'animal. Les principaux parasites recherchés sont notamment les puces, les poux et les *Cheyletiella*.

b. Principe

Le principe de cette technique repose sur l'observation, à l'aide d'une loupe à main, d'une loupe binoculaire ou d'un microscope, des débris cutanés récoltés suite à un brossage vigoureux du pelage pour la recherche de parasites superficiels (Bensignor and Germain, 2014).

c. Indications

Le brossage est indiqué en cas de suspicion de parasitisme de surface, en particulier chez les animaux présentant du prurit, de l'alopecie et des squames (Neuber and Nuttall, 2017).

Cette technique permet la mise en évidence de *Cheyletiella* spp., de poux (*Trichodectes canis*, *Linognathus setosus*, *Felicola subrostratus*), de puces (*Ctenocephalides felis*, *Ctenocephalides canis*, ...) et rarement d'agents de gale (*Sarcoptes scabiei*) (Baker and Thomsett, 1990; Guaguère and Prélaud, 2006).

d. Matériel

- Peigne à puce ou brosse épaisse, une brosse à dents peut aussi être utilisée.
- Essuie-tout blanc et/ou table claire
- Loupe à main ou binoculaire
- Ruban adhésif transparent
- Huile minérale (huile de paraffine) ou chloral-lactophénol
- Lames de microscope et lamelles
- Microscope

(Bexfield, Nick and Lee, 2014; Wilkinson and Harvey, 1994)

e. Techniques

L'animal est placé sur une table blanche ou sur du papier blanc et est tenu par contention douce. L'ensemble de son pelage est brossé pendant 30 à 60 secondes avec un peigne à dents fines pour collecter un maximum de débris cutanés (Neuber and Nuttall, 2017; Wilkinson and Harvey, 1994).

Les débris cutanés récoltés sur le peigne, la table et/ou l'essuie-tout sont rassemblés et ensuite observés à l'aide d'une loupe. Si trop de poils sont récoltés, il faut enlever ceux en excès pour faciliter l'observation des autres débris cutanés (Neuber and Nuttall, 2017).

Les débris cutanés peuvent aussi être examinés au microscope. Pour cela plusieurs techniques sont possibles :

- Les débris sont placés sur une lame de microscope dans une goutte d'huile de paraffine ou de chloral-lactophénol puis une lamelle est placée par-dessus.
- Ou les débris sont collectés à l'aide d'un morceau de ruban adhésif, puis celui-ci est placé sur une lame de microscope.

L'observation au microscope est réalisée à l'objectif x4-10 (Neuber and Nuttall, 2017).



Figure 1 : Aspect microscopique d'une puce adulte (gauche) et d'une déjection de puce (droite) (Jackson and Marsella, 2012; Neuber and Nuttall, 2017)

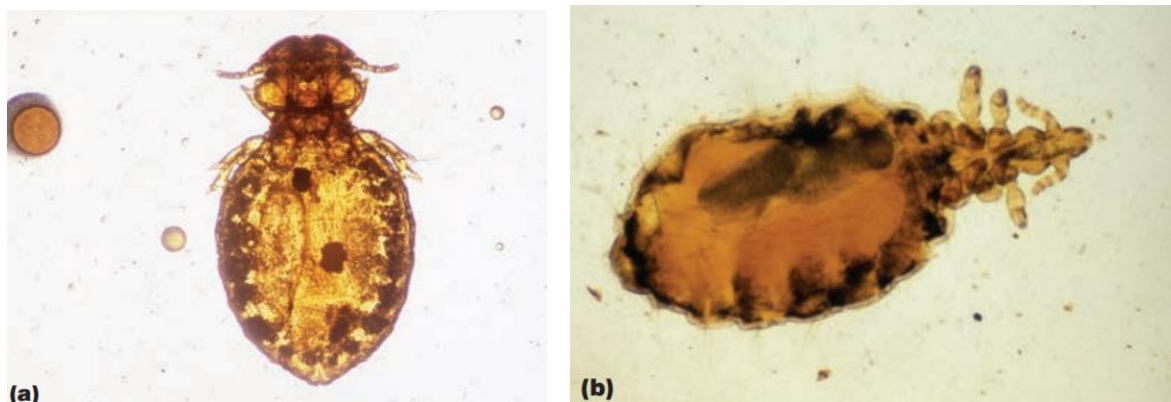


Figure 2 : Aspect microscopique des poux chez le chien : *Trichodectes canis* (a) et *Linognathus setosus* (b) (obj. x10) (Jackson and Marsella, 2012)

Si des formes adultes de puces sont présentes, on peut les prélever à l'aide de ruban adhésif ou les conserver dans de l'éthanol à 70 ° pour faire une diagnose d'espèce et si nécessaire de la biologie moléculaire-(Bruno Polack Unité de Parasitologie, communication personnelle).

Il faut bien nettoyer le peigne ou la brosse entre chaque animal pour ne pas obtenir des résultats faux-positifs ou transmettre des maladies comme la teigne entre les animaux.

f. Interprétation

Les ectoparasites de surface (poux, *Cheyletiella*, ...) sont plus facilement visualisables sur un fond noir. Il est possible de voir des lentes de poux accrochées aux poils (Neuber and Nuttall, 2017).

Les excréments de puces sont plus facilement visualisés sur un fond blanc.

La technique du papier mouillé est encore plus efficace : lorsque des déjections de puces sont humidifiées, elles teintent le papier d'une couleur rouge-brunâtre (sang digéré : hémoglobine) avec un halo orangé (Jackson and Marsella, 2012).

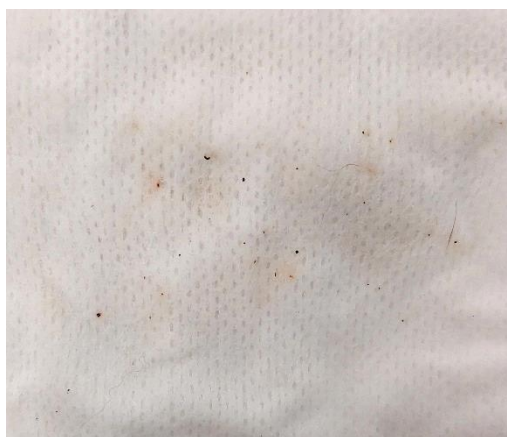

Figure 3 : Technique du papier mouillé : un halo orangé est visible autour des déjections de puce (Source personnelle)

g. Avantages

Le brossage est un test facile à réaliser et le résultat est disponible immédiatement.

Il est particulièrement utile pour la détection de puces ou de déjections de puces chez les chats et les chiens.

h. Inconvénients

Cette technique ne permet pas un échantillonnage direct de la surface cutanée. Des résultats faux négatifs sont donc fréquents.

B. Lampe de Wood

a. Objectif

Un examen à la lampe de Wood a pour objectif la recherche de poils infectés par des dermatophytes.

Dans la démarche diagnostique d'une dermatophytose, cet examen aide à sélectionner des poils à examiner directement au microscope (trichoscopie) ou pour ensemercer des milieux de culture fongique.

b. Principe

La lampe de Wood émet une lumière UV filtrée au travers d'un verre contenant du nickel et émettant à des longueurs d'ondes entre 320 et 420 nm avec un pic à 365 nm (3650 Å) (Guaguère and Prélaud, 2006; Miller et al., 2013; Moriello et al., 2017).

En présence de *Microsporum canis* dans la tige pileuse (cortex et médulla), une fluorescence vert pomme apparaît en cas d'exposition du poil à cette lumière.

La fluorescence est due aux métabolites de tryptophane (pigments hydrosolubles de ptéridine) produits par le champignon. Elle apparaît uniquement lorsque les poils infectés sont en croissance (pas visible sur les poils infectés *in vitro*). Il n'y a donc pas de fluorescence des squames, des croûtes ou sur les cultures de dermatophytes (Hnilica et al., 2013; Miller et al., 2013).

A l'instar de *Microsporum canis*, d'autres espèces de dermatophytes peuvent engendrer une fluorescence : *Microsporum audouinii* (humains, plus rarement chiens, chats, cochons d'Inde, lapins et singes) ou *Trichophyton schoenleinii* (humains, plus rarement chiens, chats, hérissons, souris, bovins, chevaux, lapins, cochons d'Inde) (Carter, 1990; Jackson and Marsella, 2012; Neuber and Nuttall, 2017).

Cette technique ne peut cependant pas être utilisée en vue d'identifier les espèces de *Trichophyton mentagrophytes*, *Nannizzia persicolor* (anciennement *Microsporum persicolor*), ou *Nannizzia gypsea*. *Nannizzia fulva* et *Nannizzia incurvata* (anciennement *Microsporum gypseum*) (Bensignor and Germain, 2014; Hnilica et al., 2013; Monod, 2017).

c. Indications

L'examen à la lampe de Wood est l'examen de première intention en mycologie cutanée lorsque la clinique en est équipée.

Il est indiqué dès qu'une dermatophytose rentre dans le diagnostic différentiel clinique.

Il permet de sélectionner des poils à prélever pour une culture fongique ou un test PCR.

L'examen à la lampe de Wood présente aussi un intérêt dans le suivi de la réponse au traitement antifongique.

d. Matériel

- Lampe de Wood
- Pièce sombre
- Pincettes ou clamp

e. Technique

La stabilité de la longueur d'onde et l'intensité de la lumière sont dépendantes de la température. Il faut donc laisser chauffer la lampe quelques minutes avant de procéder à l'examen. Ceci n'est pas nécessaire avec les lampes modernes (Bexfield, Nick and Lee, 2014).

L'examen doit être réalisé dans une pièce sombre. Idéalement, il faut garder l'animal dans son mode de transport (boîte démontable).

La lampe est tenue près de la peau (quelques centimètres) et les poils sont exposés à la lumière pendant 2 à 3 min pour laisser le temps à la fluorescence d'apparaître et à nos yeux de s'adapter à l'obscurité (Neuber and Nuttall, 2017).

L'ensemble du pelage est ensuite observé.

Pour examiner le pelage, on peut s'aider d'une loupe si nécessaire. La loupe est idéalement intégrée à la lampe.

f. Interprétation

Le résultat est considéré positif uniquement si la fluorescence apparaît sur un poil et non sur une croûte ou sur la peau (Jackson and Marsella, 2012).

Une atteinte fongique, liée à l'un des champignons précités, libère une fluorescence vert pomme au sein des tiges pilaires infectées.

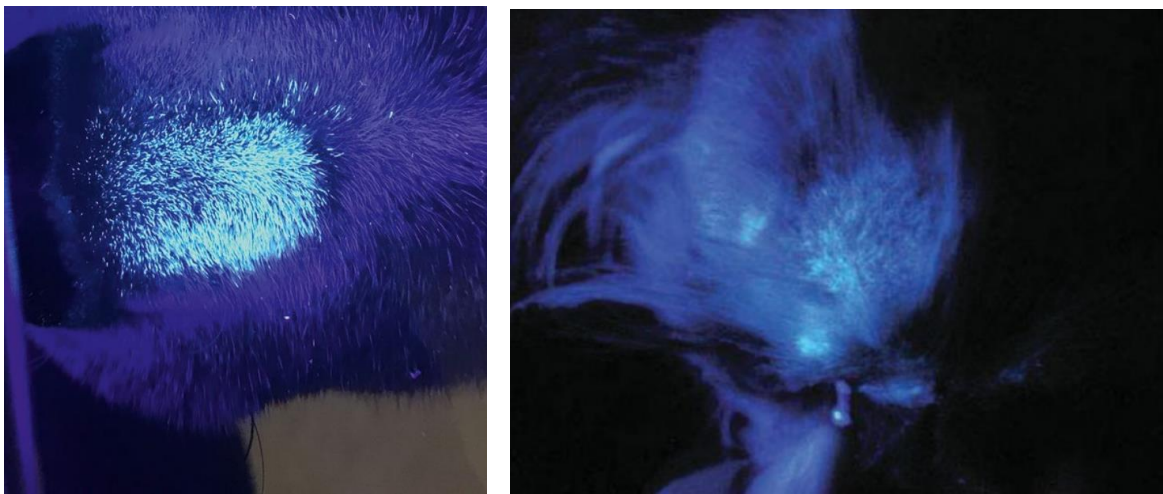


Figure 4 : Tiges pilaires fluorescentes vert pomme infectées par *Microsporium canis* chez un chien (Coyner, 2019; Rhodes and Werner, 2018)

Toute suspicion de dermatophytose à la lampe de Wood doit être confirmée secondairement à l'aide d'un examen direct au microscope et d'une culture fongique (Hnilica et al., 2013).

Les infections récentes sont caractérisées par une fluorescence de l'extrémité proximale du poil. Dans les infections plus avancées, l'intégralité du poil est fluorescente.

Si le traitement est efficace ou lors de guérison spontanée, la partie proximale des poils n'émet plus de fluorescence mais celle-ci persiste dans les champignons morts en partie distale de la tige pilaire. Ainsi les poils vont continuer à émettre une fluorescence longtemps après que les cultures soient devenues négatives (Miller et al., 2013; Moriello et al., 2017).

La sensibilité et la spécificité de cet examen sont faibles, une fluorescence n'apparaît que dans 30 à 90% des cas (50% pour la plupart des auteurs) et pour *Microsporium canis* uniquement (Bexfield, Nick and Lee, 2014; Jackson and Marsella, 2012; Miller et al., 2013).

Cet examen présente, pour la recherche d'une infection à *Microsporum canis*, en comparaison à la culture fongique, une valeur prédictive positive de 90 % et une valeur prédictive négative de 94 % (Moriello et al., 2017).

Les sources de résultats faux positifs sont les croûtes, les squames, les bactéries (*Pseudomonas aeruginosa* ou *Corynebacterium minutissimum*), les *Demodex*, la kératine, le savon, le pétrole, les fibres de tapis et des médicaments topiques (Miller et al., 2013; Neuber and Nuttall, 2017).

Cependant, la plupart de ces éléments émettent une fluorescence de couleur différente de celle de *Microsporum canis* (Moriello et al., 2017).

Les sources de résultats faux négatifs sont certains médicaments (l'iode détruit la fluorescence), une dermatophytose due à une autre espèce n'émettant pas de fluorescence à la lampe de Wood (*Microsporum persicolor*, *Nannizzia gypsea*, *Nannizzia fulva* et *Nannizzia incurvata* anciennement *Microsporum gypseum*, *Trichophyton mentagrophytes*), un temps d'examen trop court ou une pièce d'examen insuffisamment sombre (Miller et al., 2013).

g. Avantages

Ce test est rapide, facilement réalisable si la clinique est équipée correctement.

Il possède une haute valeur prédictive positive si une fluorescence est visualisée en partie proximale des tiges pilaires.

h. Inconvénients

Ce test ne permet que la détection de *Microsporum canis*.

Beaucoup de faux négatifs sont possibles ainsi que des faux positifs si la fluorescence de croûtes, squames, etc. est interprétée comme positive.

Une confirmation du diagnostic de dermatophytose, par observation des poils au microscope ou culture fongique, est toujours nécessaire.

C. Epilation en vue de la réalisation d'une trichoscopie

L'épilation est une technique de prélèvement permettant de conserver le poil dans son intégralité (du bulbe à la pointe). Elle se réalise en arrachant une touffe de poils à l'aide d'une paire de pince ou d'un clamp.

La trichoscopie correspond à l'examen des poils au microscope. Les prélèvements pour la trichoscopie se font par épilation.

a. Objectif

La trichoscopie a pour objectif le diagnostic des dermatophytoses, des différentes causes d'alopécie, de mettre en évidence des signes indirects de prurit, des œufs de parasites ou des parasites pilicoles.

b. Principe

Les poils sont prélevés par épilation pour préserver leur intégrité puis observés au microscope pour évaluer leur structure et rechercher d'éventuels agents pathogènes. (Bensignor and Germain, 2014)

c. Indications

La trichoscopie est indiquée en cas de suspicion :

- D'une parasitose : dermatophytose ou démodécie.
Pour la recherche de *Demodex*, elle est indiquée comme alternative au raclage cutané dans les cas d'animaux récalcitrants, de prélèvement de sites sensibles souvent difficiles d'accès ou lorsque la peau trop épaissie empêchant le prélèvement des follicules pileux malgré un raclage profond.
- D'une alopecie auto-induite.
- D'une alopecie des robes diluées pour évaluer la distribution de la mélanine au sein de la tige pileuse.
- D'un *effluvium* anagène ou télogène.
- D'une alopecie d'origine endocrinienne en examinant la racine des poils.

(Miller et al., 2013; Neuber and Nuttall, 2017)

d. Matériel

- Clamps ou pinces. Il est recommandé d'utiliser des clamps courbes de préférence car ils limitent les risques de pincer la peau (surtout dans les zones difficiles d'accès comme en zone interdigitée).
- Lame de microscope et lamelles.
- Huile minérale (huile de paraffine).
- Ruban adhésif transparent.
- Lampe de Wood.
- Microscope.

e. Techniques

• Epilation

Les poils sont sélectionnés au sein d'une lésion ou à sa périphérie. L'utilisation d'une lampe de Wood aide à repérer des poils infectés par des dermatophytes (Baker and Thomsett, 1990).

Une touffe de poils (10-20 poils) est prélevée à sa base avec une paire de pinces ou un clamp.

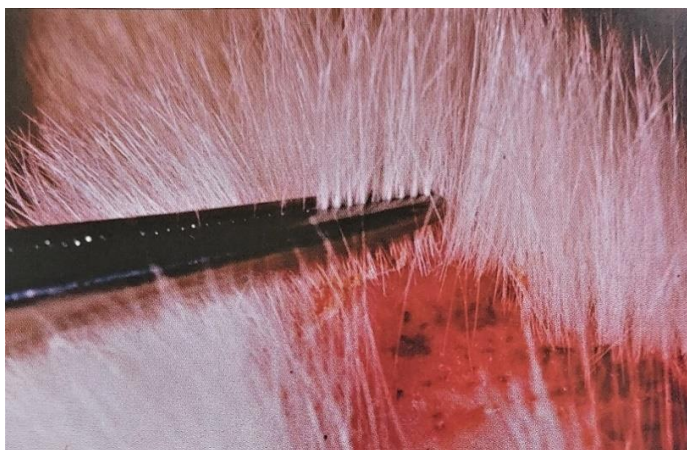

Figure 5 : Epilation d'une touffe de poils avec une pince mousse fine en agrippant les poils à leur base (Neuber and Nuttall, 2017)

Il est aussi possible d'utiliser ses doigts et de tirer d'un coup sec mais la force d'accroche sera moindre et les poils les plus ancrés (en phase anagène) peuvent rester insérés dans le follicule ce qui faussera nos résultats (Neuber and Nuttall, 2017).

Les poils sont arrachés dans leur sens de pousse en les serrant fermement et avec une force de traction homogène. Si l'on ne serre pas assez, on collectera majoritairement des poils en phase télogène (moins ancrés dans la peau). Trop de pression, en revanche, peut créer des artéfacts d'écrasement et tirer trop brusquement peut casser les poils en laissant la partie proximale dans le follicule (Neuber and Nuttall, 2017).

Les poils prélevés sont ensuite placés dans une goutte d'huile de paraffine sur une lame de microscope puis recouverts d'une lamelle. Les poils doivent être placés parallèlement les uns aux autres pour faciliter la lecture (Baker and Thomsett, 1990; Neuber and Nuttall, 2017).

En alternative, il est possible d'utiliser du ruban adhésif transparent pour placer les poils sur la lame de microscope. Mais des bulles peuvent se former et donc diminuer la qualité de la lecture (Bexfield, Nick and Lee, 2014; Neuber and Nuttall, 2017).

Une étude de *Căpitan et al.* sur 20 chats en 2018 a montré que la coloration des poils avec un colorant bleu de Wright modifié n'apportait aucune aide pour faciliter la détection de poils infectés par un dermatophyte.

- **Trichoscopie**

La lame de microscope est d'abord observée dans sa totalité à faible grossissement (obj. x4-10). Il faut alors noter le nombre de poils normaux ou anormaux, leur diamètre, leur longueur, le nombre de poils primaires et secondaires. Des parasites adhérents aux poils peuvent aussi être visualisés : *Demodex*, *Lynxacarus radovsky*, œufs de poux ou de cheyletielles (Neuber and Nuttall, 2017).

La lame est ensuite examinée à un plus fort grossissement (obj. x40-100) avec une intensité lumineuse moyenne pour observer individuellement les poils. On commence par le bulbe puis on remonte progressivement la tige pileaire jusqu'à sa pointe (Guaguère and Prélaud, 2006).

Cet examen rapproché permet d'identifier le stade de croissance et les anomalies du bulbe, de la tige ou de la pointe, d'évaluer le cortex et la médulla de la tige, de détecter la présence d'œufs, de

spores, de squames adhérentes à la tige, d'évaluer la distribution des pigments et d'identifier la présence de macromélanosomes.

f. Interprétation

La trichoscopie permet d'évaluer de nombreuses caractéristiques des poils ayant chacune un rôle dans l'établissement du diagnostic final.

- **Phase de croissance du follicule**

Il existe trois phases de croissance du follicule pour lesquelles les poils auront des bulbes d'aspect différent.

La phase anagène est la phase de croissance. Les poils ont un large bulbe actif, entouré de tissus de prolifération non kératinisés et sont fermement attachés à la peau. Le bulbe est plus large que le diamètre de la tige pileuse, il a une surface d'aspect doux/duveteux, il est flexible et parfois pigmenté. Au microscope, il peut apparaître écrasé ou s'incurvé (Miller et al., 2013).

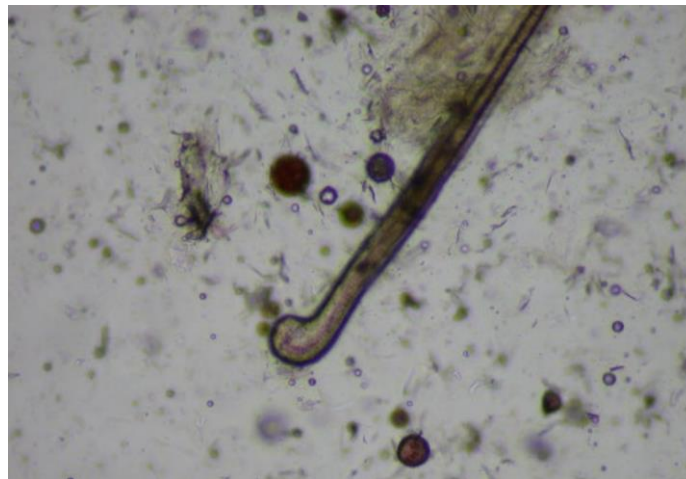

Figure 6 : Bulbe en phase anagène (obj. x10) (Coyner, 2019)

La phase télogène est la phase de repos et de chute du poil. Les poils sont faiblement attachés à la peau et donc s'arrachent plus facilement. La partie bulbuaire du poil est majoritairement kératinisée, elle a un aspect sec et est alignée avec le reste de la tige pileuse. Le bulbe a une forme effilée en pointe comme un petit pinceau fin (Miller et al., 2013).




Figure 7 : Bulbes en phase télogène (obj. x10) (Coyner, 2019; Jackson and Marsella, 2012)

La phase catagène (phase d'involution du bulbe pileaire) est rarement observée. Le bulbe est d'aspect intermédiaire (Miller et al., 2013).

L'évaluation de la phase prépondérante apporte des informations diagnostiques importantes.

En effet, un excès de poils en phase télogène ou une fourrure entièrement composée de poils en phase télogène est évocatrice d'une affection endocrinienne, métabolique ou d'une carence nutritionnelle (Miller et al., 2013). Un *effluvium* télogène (entrée synchrone et massive des poils en phase télogène) est la conséquence d'un stress organique brutal (fièvre, troubles métaboliques, gestation, lactation, malnutrition) ou un stress psychologique.

Il faut toutefois être prudent et faire attention aux variations raciales, saisonnières, sexuelles ou selon l'âge. Pour le moment il n'existe pas de valeurs de référence établies chez le chien sain sur les ratios de poils en phase anagène et télogène (Coyner, 2019; Neuber and Nuttall, 2017).

- **Anomalies du bulbe**

Des bulbes étirés et irréguliers sont visibles en cas d'effluvium anagène, lors de fragilité de la tige pileaire ou lors de traction trop brusque au moment de l'épilation.

L'effluvium anagène est associé à de sévères troubles métaboliques ou d'intoxication qui endommagent les cellules en division dans le bulbe et interrompent donc la phase de croissance pileaire. Il est associé à la chimiothérapie chez l'homme.

Les poils « en point d'exclamation » sont associés à l'alopecia areata (ou pelade).

- **Manchons folliculaires (comédons)**

Les manchons folliculaires sont associés à une hyperkératose folliculaire et peuvent apparaître lors de démodécie, de dermatophytose, d'endocrinopathie, de dysplasie folliculaire, d'adénite sébacée granulomateuse ou lors de troubles primaires de la kératinisation (Neuber and Nuttall, 2017).

Il ne faut pas les confondre avec des poils teigneux.

- **Défauts de la tige pileaire**

Les poils sains sont composés de trois couches : la cuticule externe (écailles), le cortex kératinisé et la médulla interne. Ces trois couches sont plus difficilement discernables pour les poils pigmentés.

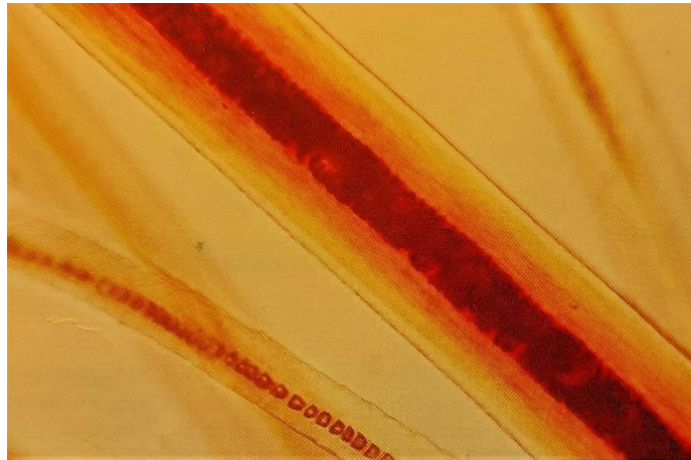


Figure 8 : Aspect microscopique usuel d'une tige pileaire saine ; les trois couches sont visibles

Les extrémités des poils sont évaluées afin de déceler l'existence d'un prurit (surtout chez le chat). L'extrémité du poil est dans ce cas d'aspect cassé : émoussée, fendue, effilochée ou interrompue brutalement (Hnilica et al., 2013; Neuber and Nuttall, 2017; Wilkinson and Harvey, 1994).

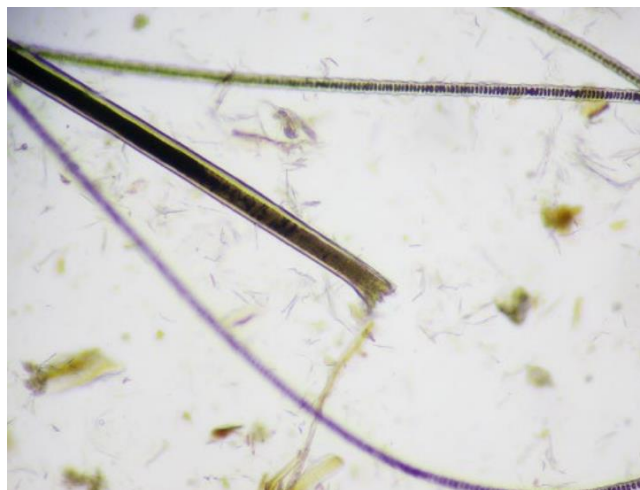

Figure 9 : Trichorrhexie caractéristique d'une exacerbation du toilettage chez le chat (obj. x10) (Coyner, 2019)

Des poils cassés peuvent aussi être présents lors de pathologie affaiblissant les poils : anomalies génétiques, carences, dermatophytose ... (Jackson and Marsella, 2012)

Lors de dermatophytose, la tige pileaire est désorganisée et le cortex et la médulla sont difficilement distinguables. La tige pileaire est épaissie, d'aspect irrégulier et avec une paroi mal définie (Guaguère and Prélaud, 2006).

Lors d'envahissement endo-ectothrix, le cortex du poil présente un renflement et des spores (arthroconidies) et/ou des hyphes sont visibles autour et au sein de la tige pileaire.

Si le poil est cassé, l'extrémité prend un aspect en brosse (Căpitan et al., 2018; Hnilica et al., 2013).

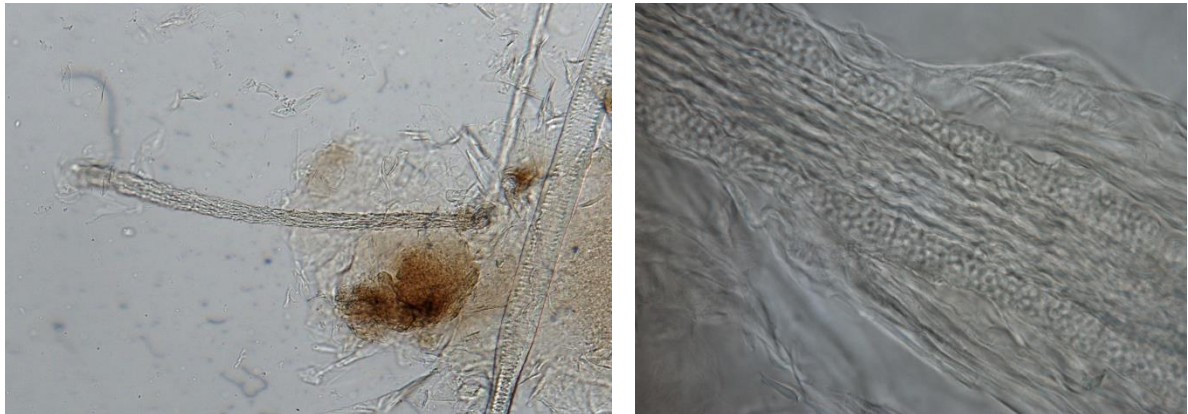


Figure 10 : Morceau de poils suspect teigneux (obj. x10) (à gauche) et poils teigneux avec des filaments de dermatophytes dans les tige pileaire (obj. x100) (à droite) (Service de Parasitologie, ENVA)

Ces observations sont hautement spécifiques d'une dermatophytose mais la trichoscopie est moins sensible que l'examen à la lampe de Wood ou la culture fongique. Néanmoins, cela reste utile pour confirmer le diagnostic en présence de poils émettant une fluorescence à la lampe de Wood (Neuber and Nuttall, 2017).

Les valeurs prédictives positives et négatives de la trichoscopie pour une dermatophytose sont de 93% (Moriello et al., 2017).

Des résultats faux-positifs peuvent tout de même exister si des débris cutanés adhérents aux poils sont confondus avec des éléments fongiques (Căpitan et al., 2018).

L'absence de signe d'infection par des dermatophytes à l'observation microscopique des poils n'exclut donc pas une dermatophytose. En cas de suspicion d'infection fongique, il faudra donc toujours réaliser une culture malgré une trichoscopie négative (Miller et al., 2013).

- **Pigmentation et macromélanosomes**

Des agrégats anormalement grands de mélanine et dispersés de façon irrégulière appelés macromélanosomes sont visibles chez les animaux à robe diluée.

Si ces macromélanosomes sont trop grands, ils peuvent perturber la croissance des poils et distordre la tige pileaire provoquant des fractures. Ces anomalies sont rencontrées lors de gènodermatoses comme l'alopecie des robes diluées ou la dysplasie folliculaire des robes noires (Hnilica et al., 2013).




Figure 11 : Poils avec des macromélanosomes déformant la cuticule chez un chien atteint d'alopecie des robes diluées (obj. x10) (Coyner, 2019)

- **Parasites**

Des *Demodex* ou leurs œufs peuvent être visualisés le long de la tige pileaire près du bulbe lors de trichoscopie.




Figure 12 : Œufs de *Demodex* adhérents à la tige pileaire (obj. x10) (Jackson and Marsella, 2012)

Les trichogrammes sont assez sensibles et spécifiques pour la recherche de *Demodex* mais restent moins sensibles que les raclages cutanés. Ils sont toutefois particulièrement intéressants en cas de démodécie interdigitée ou en région péri-oculaire, ou comme test de première intention chez des animaux peu manipulables pour lesquels une sédation serait nécessaire afin de réaliser un raclage cutané (Jackson and Marsella, 2012; Mueller et al., 2020).

L'étude de Saridomichelakis *et al.* en 2007 portant sur 67 chiens atteints de démodécie donne une sensibilité de 85,1% à la trichoscopie pour la détection de *Demodex*. En revanche, si la trichoscopie est négative, un raclage cutané profond devra être réalisé pour exclure une démodécie (Mueller et al., 2020; Saridomichelakis et al., 2007).

La présence d'œufs attachés à la tige pileuse est diagnostique d'une infestation de poux ou de cheyletielles (Hnilica et al., 2013). Les œufs de cheyletielles sont petits, operculés et faiblement attachés à leur base par des fibres soyeuses. Les œufs de poux sont grands, visibles macroscopiquement, et « cimentés » au poil sur toute leur longueur.

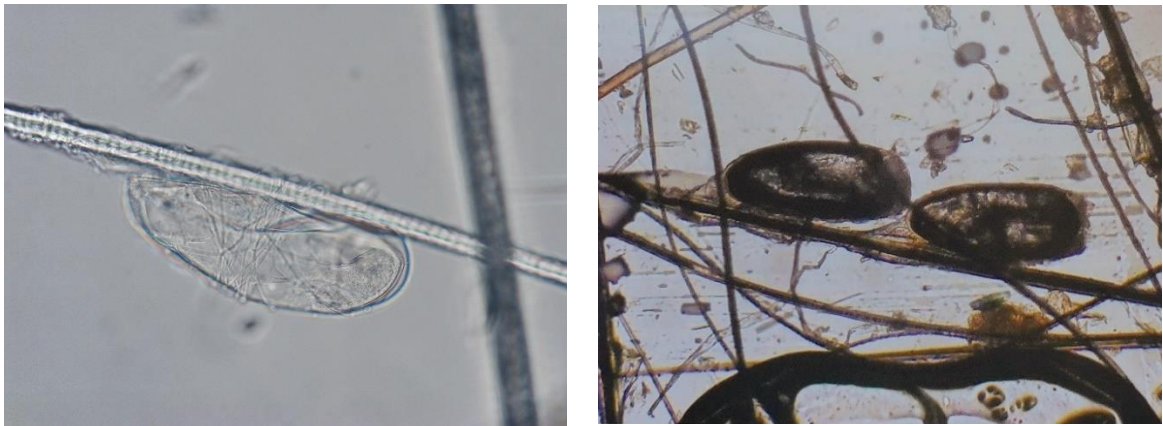


Figure 13 : Œufs de *Cheyletiella* (gauche) et de poux (droite) adhérents à la tige pileuse (Service de Parasitologie, ENVA ; Neuber and Nuttall, 2017)

g. Avantages

C'est la méthode la moins coûteuse, la plus simple et la plus rapide pour l'identification de poils infectés par un dermatophyte. Elle permet de suspecter une infection fongique et ainsi de commencer le traitement antifongique précocement en attendant les résultats de la culture fongique (Căpitan et al., 2018).

La trichoscopie est l'unique méthode pour montrer qu'une alopecie chez un chat résulte d'un traumatisme auto-induit plutôt qu'une affection folliculaire (Wilkinson and Harvey, 1994).

Elle permet également de mettre en évidence des anomalies de la tige pileuse pouvant refléter une dystrophie folliculaire (Wilkinson and Harvey, 1994).

h. Inconvénients

Ce n'est pas une méthode fiable pour le diagnostiquer ou écarter une infection par des ectoparasites (poux, cheyletielles).

Elle ne permet pas un diagnostic d'alopecie des robes diluées, d'endocrinopathie ou d'arrêt du cycle.

Cette technique permet de confirmer des infections parasitaires ou fongiques mais en aucun cas de les exclure.

Enfin, cette méthode ne permet pas d'identifier l'espèce de dermatophyte responsable de l'infection.

D. Otoscopie et vidéo-otoscopie

a. Objectif

L'examen otoscopique ou vidéo-otoscopique a pour objectif d'évaluer l'état de la paroi des conduits auditifs externes et l'intégrité de la membrane tympanique.

Un diagnostic étiologique d'une otite externe peut être établi dans certaines situations : masse (polype, néoplasie), corps étranger, sténose, hyperplasie glandulaire ... (Rhodes and Werner, 2018)

b. Principe

La lumière et la paroi du conduit auditif externe ainsi que le tympan sont examinés à l'aide d'un otoscope à main ou d'un vidéo-otoscope.

c. Indications

Cet examen est indiqué comme examen de première intention lors d'une suspicion d'otite.

Il est aussi utilisé pour les suivis de traitements d'otite externe.

L'utilisation d'un otoscope est nécessaire pour la réalisation de biopsies du conduit auditif ou d'une myringotomie pour effectuer, par exemple, un prélèvement en vue d'un examen bactériologique de l'oreille moyenne.

d. Matériel

- Oscope à main ou vidéo-otoscope
- Embouts de longueurs et diamètres différents à adapter en fonction de la taille du conduit auditif
- Cotons tiges ou écouvillons pour examen cytologique
- Curettes ou cotons tiges pour la recherche de parasites
- Écouvillon stérile et son contenant de transport pour un examen bactériologique

Pour nettoyer l'oreille :

- NaCl 0,9%
- Seringue de 10-20 ml
- Cuvette haricot en inox
- Alcool 70%
- Compresses non tissées ou coton
- Sonde urinaire ou microperfuseur de longueur suffisante pour passer toute la longueur du canal auditif
- Sonde d'intubation trachéale si l'animal est anesthésié lors du nettoyage de l'oreille.

(Bexfield, Nick and Lee, 2014)

Il existe différents types d'otoscopes : (Neuber and Nuttall, 2017)

- Oscope ouvert ou chirurgical :

Il donne un bon accès au conduit auditif (retrait de corps étrangers, rinçage du conduit, prélèvements) mais le champ visuel est réduit. C'est le plus utilisé dans la pratique courante.

- Ootoscope fermé :

Il donne une bonne visualisation du conduit auditif et permet la réalisation de la tympanométrie. Mais on aura peu d'accès pour le retrait des corps étrangers, nettoyer le conduit auditif ou réaliser des prélèvements en profondeur du conduit auditif.

- Vidéo-otoscope :

C'est l'appareil de choix pour la visualisation des structures profondes et superficielles.

La présence d'un canal opérateur dans la plupart des modèles permet le retrait des corps étrangers, de nettoyer le conduit auditif externe et l'oreille moyenne, de réaliser des prélèvements par aspiration ou biopsie, des myringotomies et des chirurgies laser.

De plus, il permet d'enregistrer les images, donc de faire le suivi des lésions et de les montrer aux propriétaires.




Figure 14 : Vidéo-otoscope (matériel du CHUVA)

e. Technique

L'animal est placé debout, assis ou en décubitus latéral. Il faut assurer une bonne contention pour ne pas léser le conduit auditif si l'animal bouge pendant l'examen.

La tête de l'animal est baissée de façon à être perpendiculaire à l'axe de la colonne vertébrale et dans l'alignement du corps de l'animal.

Une sédation ou une anesthésie générale sont parfois nécessaires en cas de forte douleur ou si l'animal est agressif (Bexfield, Nick and Lee, 2014).

Le pavillon auriculaire et le conduit auditif sont d'abord observés à l'œil nu. Puis le conduit auditif est palpé pour évaluer la douleur, l'épaississement et l'ossification du canal. Il faut noter si du pus ou du cérumen sont présents et leur aspect.

Un embout de taille adaptée est choisi pour ne pas devoir forcer en passant dans le conduit auditif (en général pas plus de 5-6mm). Il est important d'utiliser des embouts propres et désinfectés entre chaque patient.

Chaque oreille est examinée en commençant par la moins douloureuse.

L'embout de l'otoscope est inséré dans le conduit auditif en visant l'encoche la plus ventrale parmi les replis de cartilage (notée « intertragic incisure » sur le schéma ci-dessous). Puis le pavillon auriculaire est tiré latéralement et ventralement pour aligner le conduit auditif et pouvoir passer l'otoscope dans la partie horizontale du canal afin d'examiner la membrane tympanique.

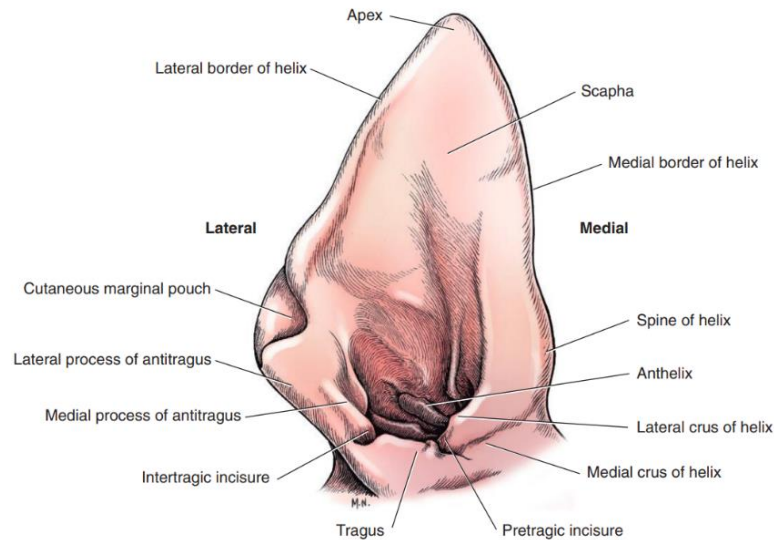


Figure 15 : Schéma du pavillon auriculaire chez le chien (Tobias and Johnston, 2018)

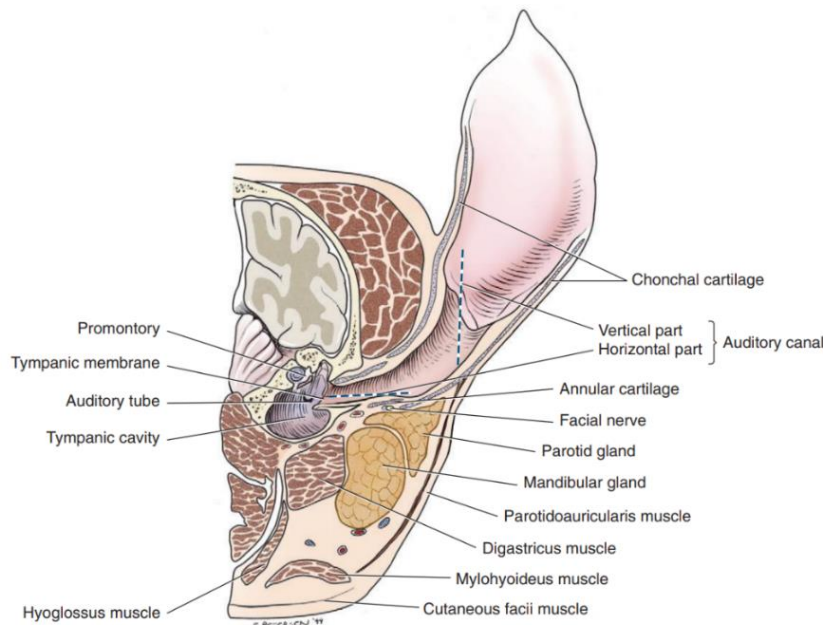


Figure 16 : Vue transverse de l'anatomie du conduit auditif externe chez le chien (Tobias and Johnston, 2018)

Si du pus ou du cérumen en quantité significative obstrue le canal auditif ou la membrane tympanique, il faut nettoyer l'oreille avec du sérum physiologique. Celui-ci est réchauffé puis instillé dans l'oreille à l'aide d'une seringue (10-20 ml) fixée à une sonde urinaire et est ensuite réaspiré.

Il est préférable d'utiliser cette technique avec une visualisation otoscopique en passant la sonde dans le cône de l'otoscope (Bexfield, Nick and Lee, 2014; Neuber and Nuttall, 2017).

Avant d'utiliser des traitements topiques potentiellement ototoxiques pour l'oreille interne, il est important d'évaluer l'intégrité de la membrane tympanique. Cependant, lors d'une inflammation importante du conduit auditif, la membrane tympanique est difficilement visualisable. Un vidéo-otoscope est alors plus sensible pour la visualisation des petites lésions de la membrane tympanique.

Si aucune lésion n'est observée à l'otoscope ou que la membrane tympanique n'est pas visualisable, on peut remplir le conduit auditif de liquide physiologique sur un animal anesthésié et intubé. Si des bulles remontent, cela est en faveur d'une rupture de la membrane tympanique. Si du liquide s'écoule d'une narine ou de la gueule (associé à de la toux si l'animal est juste sédaté et non intubé) cela est aussi en faveur d'une rupture de la membrane tympanique (Neuber and Nuttall, 2017).

Un traitement à base de glucocorticoïdes, quelques jours avant l'examen otoscopique, permet de réduire l'inflammation, d'ouvrir le canal auditif et facilite donc l'examen (Neuber and Nuttall, 2017).

f. Interprétation

La surface du conduit auditif sain est lisse, avec ou sans poil, de couleur rose pâle. La membrane tympanique est visualisable et apparaît brillante, translucide avec dorsalement la *pars flaccida* épaisse, blanche, bien vascularisée et ventralement la *pars tensa* semi-transparente. Le *manubrium* du marteau est visible par transparence comme une structure blanche dorsale et rostrale en forme de C. Cependant, la membrane tympanique n'est pas visualisable chez 25% des chiens sains (Neuber and Nuttall, 2017).

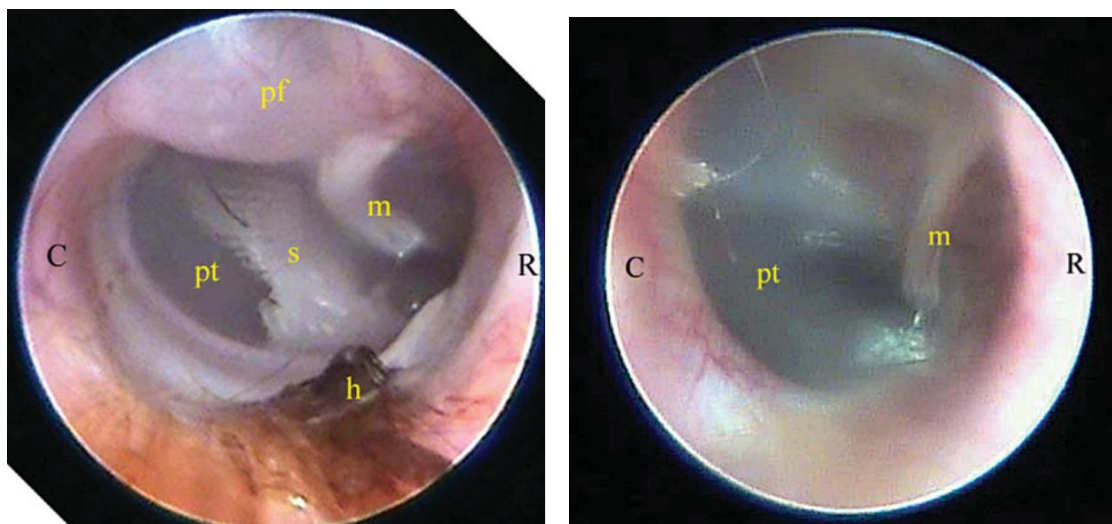


Figure 17 : Membrane tympanique visualisée avec un otoscope chez un chien (gauche) et un chat (droite) sains ; C, caudal ; R, rostral ; pt, *pars tensa* ; pf, *pars flaccida* ; s, *septum* ; m, *manubrium* du marteau ; h, poils (Rhodes and Werner, 2018)

Une petite quantité de cérumen jaune ou marron est normale.

Structures anormales :

- Visualisation d'*Otodectes* spp., d'un corps étranger, d'une masse.
- Modification de l'alignement du conduit auditif diffuse ou localisée : hyperplasie des glandes cérumineuses, sténose, débris (Neuber and Nuttall, 2017).

Pour le diagnostic d'une otacariose, l'examen otoscopique a une sensibilité de 66,7% (Combarros et al., 2019). Les *Otodectes* sont visualisables grâce à leurs mouvements. Une durée d'observation minimale de 15 secondes est recommandée.

g. Avantages

Cet examen est rapide et facilement réalisable. Il permet d'orienter le choix des examens complémentaires à réaliser.

h. Inconvénients

La membrane tympanique peut être difficilement visualisable physiologiquement ou à cause d'une quantité importante de cérumen ou de remaniements du conduit auditif.

Cet examen ne permet pas d'identifier les germes présents. Pour cela, un examen des sécrétions au microscope est nécessaire.

Cet examen est parfois très douloureux pour l'animal si l'inflammation est très sévère (otite suppurée érosive à ulcérateuse).

E. Ecouvillon auriculaire pour la recherche de parasites

a. Objectif

Les prélèvements auriculaires par écouvillon ont pour but d'objectiver une dérégulation de la flore bactérienne, fongique ou parasitaire du conduit auditif externe ou de mettre en évidence d'éventuelles cellules inflammatoires ou néoplasiques.

Dans cette partie nous traiterons de la technique utilisée pour la recherche d'infestation parasitaire.

b. Principe

Le contenu des conduits auditifs externes est prélevé à l'aide d'une curette ou d'un écouvillon puis observé au microscope pour la recherche de parasites.

c. Indications

Cet examen est indiqué lors d'une suspicion d'otite externe d'origine parasitaire.

Il est aussi utilisé pour les suivis de traitement d'otite externe parasitaire.

Cet examen est utilisé pour l'identification d'une infection à *Otodectes cynotis* ou *Demodex* spp.

d. Matériel

- Otoscope à main ou vidéo-otoscope
- Embouts de longueurs et diamètres différents

- Curette en plastique de préférence. On peut aussi utiliser un écouvillon (coton-tige), une spatule fine ou des pinces
- Huile minérale (huile de paraffine)
- Lame de scalpel
- Lames de microscope et lamelles
- Microscope

L'étude de Combarros en 2019 compare trois méthodes de prélèvements pour la mise en évidence d'*Otodectes cynotis* chez le chien et le chat. Elle démontre que la technique de la curette a une sensibilité plus élevée (93,3%) que les écouvillons auriculaires classiques (56,7%) ou l'otoscopie seule (66,7%) (Combarros et al., 2019).

e. Technique

Le prélèvement est réalisé après un examen otoscopique de l'oreille. Il doit être fait avant d'utiliser une solution céruminolytique dans l'oreille et avant tout type de nettoyage du canal auditif. (Wilkinson and Harvey, 1994)

La curette est insérée doucement jusqu'à la jonction entre le canal auditif vertical et horizontal (Bexfield, Nick and Lee, 2014). On racle doucement la paroi du conduit avec un mouvement vers l'extérieur pour récupérer des débris. Si un coton-tige est utilisé, celui-ci est imbibé d'huile minérale avant d'être inséré dans l'oreille (Combarros et al., 2019).

Ceci peut se faire sous contrôle visuel direct en faisant passer les instruments dans l'otoscope ou à l'aide d'un vidéo-otoscope.

Il faut aussi faire attention à ne pas enfoncer trop profondément la curette ou le coton tige, sinon il y a un risque de créer un bouchon avec les débris auriculaires juste en amont du tympan (Neuber and Nuttall, 2017).

Une goutte d'huile minérale est placée sur une lame de microscope. L'échantillon prélevé y est ensuite déposé en raclant la curette avec le dos d'une lame de scalpel ou en roulant le coton tige sur la lame de microscope. Le cérumen est ensuite mélangé à l'huile avec la lame de scalpel afin de dissoudre le cérumen noirâtre dans l'huile et avoir une solution homogène. Une lamelle est placée par-dessus la préparation et une pression est exercée dessus.

L'ensemble de la lame doit être examiné à faible grossissement et avec le diaphragme fermé pour l'identification d'acariens. Les *Otodectes* sont faciles à visualiser avec le condenseur baissé (Combarros et al., 2019; Hnilica et al., 2013).

f. Interprétation

La première étape est d'apprécier l'aspect macroscopique du cérumen prélevé.

Si l'écouvillon ou la curette ressort pratiquement propre c'est que l'oreille est probablement saine. S'il ressort chargé d'un exsudat séreux noirâtre, cela peut être en faveur d'une infestation parasitaire. Si l'exsudat est marron clair ou d'aspect purulent il convient de réaliser un examen cytologique (avec coloration) à la recherche de bactéries et de levures. Mais généralement l'aspect macroscopique de l'exsudat auriculaire a peu de valeur diagnostique (Wilkinson and Harvey, 1994).

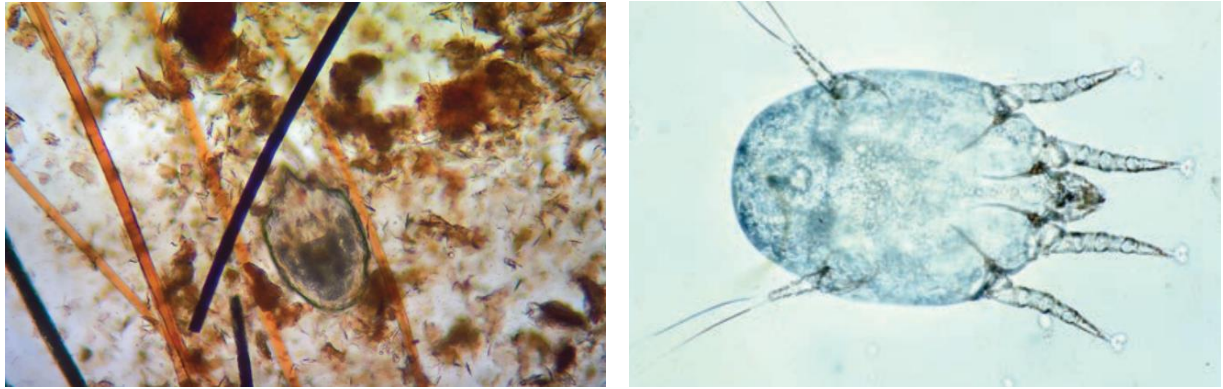


Figure 18 : Aspect microscopique d'*Otodectes cynotis* (Jackson and Marsella, 2012; Rhodes and Werner, 2018)

La technique du curetage combinée à l'examen otoscopique montre une sensibilité de 100% pour le diagnostic d'une infestation à *Otodectes cynotis* comparée à 86% quand l'examen otoscopique et l'écouvillon sont associés (Combarros et al., 2019).

g. Avantages

Ce test présente une très bonne sensibilité si l'on combine un prélèvement à la curette avec l'examen otoscopique et les résultats sont immédiats.

h. Inconvénients

La lecture des lames est parfois difficile à cause des nombreux débris.

F. Test à la cellophane adhésive pour la recherche de parasites et la trichoscopie

a. Objectif

Le test à la cellophane adhésive a pour objectif de diagnostiquer une infestation parasitaire cutanée en recherchant la présence d'ectoparasites superficiels (puces, poux, *Cheyletiella* et *Otodectes*) ou folliculaires (*Demodex*).

Le test à la cellophane adhésive est aussi utilisé pour l'examen cytologique de la surface cutanée. Ceci sera abordé dans une autre partie.

b. Principe

Un morceau de ruban de cellophane adhésive transparente est utilisé pour prélever les éléments des couches superficielles de la peau et les observer au microscope : cellules, poils, squames, ectoparasites, microorganismes (bactéries, levures), grains de pollen, ... (Guaguère and Prélaud, 2006; Neuber and Nuttall, 2017; Wilkinson and Harvey, 1994)

c. Indications

Cette technique est indiquée pour l'échantillonnage et l'examen de lésions sèches, lichénifiées, graisseuses, squameuses ou érodées et les surfaces irrégulières ou difficiles d'accès (espace interdigité) (Coyner, 2019; Neuber and Nuttall, 2017).

Cette technique est peu recommandée pour l'examen de lésions humides (pustules, exsudat, érosion, ulcère) car le matériel n'adhère pas bien à la cellophane (Neuber and Nuttall, 2017).

Deux études (Pereira et al. 2012 et Barillas et al. 2019) recommandent cette technique comme une alternative au raclage cutané et à la trichoscopie pour le diagnostic d'une démodécie. En effet, l'étude de Pereira et al. montre que le nombre de *Demodex* détecté avec le test à la cellophane adhésive avec pincement est significativement plus important qu'avec le raclage cutané profond. L'étude de Barillas ne montre pas de différence significative entre le nombre de *Demodex* détectés par ces deux techniques.

De plus, le test à la cellophane est moins traumatique que le raclage en plus d'être non douloureux permettant ainsi le prélèvement de zones sensibles (péri orbitaire, commissure des lèvres) ou peu accessibles au raclage (espace interdigité) (Barillas et al., 2019; Pereira et al., 2012).

Cette technique est aussi indiquée pour le suivi thérapeutique des chiens atteints de démodécie (Barillas et al., 2019).

d. Matériel

- Cellophane adhésive transparente
- Huile minérale (huile de paraffine)
- Lame de microscope
- Microscope

(Bexfield, Nick and Lee, 2014)

e. Technique

Les poils sur la zone d'intérêt sont écartés ou coupés délicatement en faisant attention de ne pas perturber la surface cutanée (Guaguère and Prélaud, 2006; Neuber and Nuttall, 2017).

Un morceau de cellophane adhésive transparente de 5 cm environ est appliqué sur la peau puis retiré d'un mouvement sec. Cette opération peut être répétée plusieurs fois pour que les débris cutanés (cornéocytes superficiels, cellules inflammatoires ou microorganismes) soient bien collés sur la cellophane et qu'elle ne soit plus adhésive (Bensignor and Germain, 2014; Guaguère and Prélaud, 2006).

Il faut faire attention à ne toucher avec ses doigts que les extrémités de la partie adhésive du morceau de cellophane.

Le morceau de ruban adhésif est ensuite étalé sur une lame de microscope face collante vers le bas (pas besoin de lamelle) et observé avec le condensateur baissé à faible grossissement : objectif x4 d'abord, puis x10 pour avoir plus de détails.

Une goutte d'huile minérale peut être appliquée entre la lame et la cellophane pour faciliter la lecture (Bensignor and Germain, 2014).

Les *Cheyletiella* et les poux sont de taille suffisamment importante pour être visualisés à l'œil nu et prélevés à vue sur la peau avec un morceau de cellophane adhésive. La colle empêche alors le parasite de s'échapper (Hnilica et al., 2013).

Pour la recherche de *Demodex*, il faut presser la peau entre ses doigts avant ou pendant l'application de la cellophane adhésive sur la peau pour faire sortir les parasites des follicules pileux (Coyner, 2019; Neuber and Nuttall, 2017).

f. Interprétation

Cette technique a une bonne sensibilité et une bonne spécificité pour le diagnostic de démodécie canine (non évaluée sur les chats) (Rhodes and Werner, 2018). En effet, une étude a montré une sensibilité de 100% pour la recherche de *Demodex* avec le test à la cellophane adhésive avec pincement contre 90% avec le raclage cutané profond (Pereira et al., 2012).

Pour le diagnostic des parasites de surface (puces, poux, *Cheyletiella*), la sensibilité est imparfaite.

Cette technique donne des résultats semi-quantitatifs par zone de prélèvement (Wilkinson and Harvey, 1994).

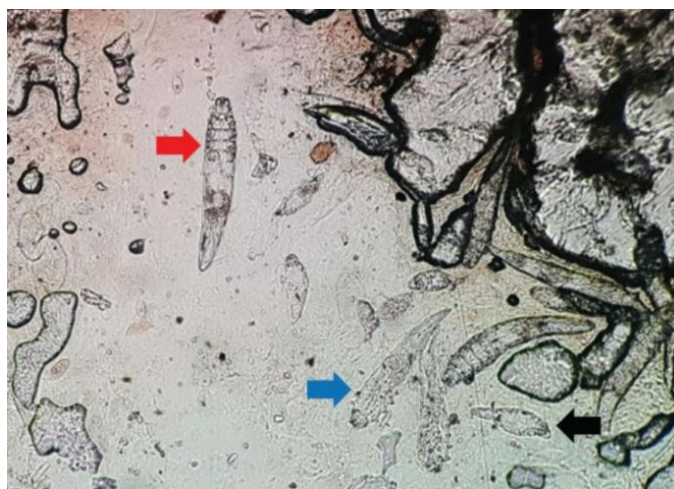


Figure 19 : Aspect microscopique de *Demodex* prélevés avec de la cellophane adhésive (Barillas et al., 2019)

g. Avantages

Cette technique est moins traumatique que le raclage et peut être utilisée dans des zones où un raclage cutané peut être difficile à réaliser (zone péri-orbitaire, commissure des lèvres, espace interdigité) (Barillas et al., 2019).

Moins de débris cellulaires sont obtenus avec la cellophane adhésive ce qui facilite la détection des parasites contrairement au raclage cutané où la présence de sang et de croûtes limite la lecture de la lame (Pereira et al., 2012).

h. Inconvénients

Le prélèvement est limité à une zone restreinte de la surface cutanée. Cela augmente les risques de faux négatifs si la densité de parasites est faible (Wilkinson and Harvey, 1994).

G. Raclage cutané

a. Objectif

La technique du raclage cutané a pour but de détecter et d'identifier des ectoparasites cutanés (*Sarcoptes scabiei*, *Notoedres cati*, *Cheyletiella yasguri*, poux, *Demodex*, *Pelodera*) (Guaguère and Prélaud, 2006).

b. Principe

A l'aide d'une lame de scalpel émoussée, les couches les plus superficielles de la peau (la surface cutanée, toute l'épaisseur de l'épiderme et les couches superficielles du derme) sont raclées pour prélever d'éventuels parasites vivant en surface, dans l'épaisseur de l'épiderme ou dans les follicules pileux (Bensignor and Germain, 2014).

c. Indications

Cette technique est à réaliser dès qu'une infestation par un ectoparasite est suspectée (Miller et al., 2013).

Elle est indiquée pour confirmer ou écarter une suspicion de démodécie et pour confirmer la présence de *Sarcoptes*, cheyletielles et autres ectoparasites. Mais elle n'est pas suffisante pour écarter ces derniers du diagnostic en raison du risque important de résultats faux négatifs (Miller et al., 2013).

C'est une technique alternative à l'épilation de poils en vue de la réalisation d'une trichoscopie lors d'une suspicion de dermatophytose.

Cette technique est aussi utilisée pour les suivis et évaluer la réponse au traitement antiparasitaire.

d. Matériel

- Tondeuse ou ciseaux
- Huile minérale (huile de paraffine ou chloral-lactophénol)
- Lame de scalpel émoussée (n°10, 11 ou 20 ; n°15 pour les raclages de zones difficiles plus petites) ou curette. Le mieux est d'utiliser une lame de scalpel à usage unique que l'on émousse en la frottant sur une surface dure (bord de table en métal) (Coyner, 2019)
- Lames de microscope et lamelles
- Microscope

(Bexfield, Nick and Lee, 2014; Neuber and Nuttall, 2017)

e. Techniques

Il est recommandé de réaliser des prélèvements multiples sur des lésions primaires récentes. Les papules et croûtes en périphérie de la lésion sont les meilleurs sites de prélèvement. Il faut éviter de prélever des lésions excoriées (Jackson and Marsella, 2012; Neuber and Nuttall, 2017).

Les zones avec des croûtes épaisses et de l'exsudat doivent être évitées car il sera difficile d'examiner la préparation finale (Wilkinson and Harvey, 1994).

Si trop de poils sont présents, la zone de prélèvement peut être tondu délicatement ou les poils sont coupés avec des ciseaux en faisant attention de ne pas perturber la surface de la peau et les débris présents (Bensignor and Germain, 2014).

Une goutte d'huile de paraffine ou de chloral-lactophénol est placée sur la zone à prélever et/ou sur la lame de scalpel (Bensignor and Germain, 2014; Guaguère and Prélaud, 2006).

Un pli de peau est saisi entre le pouce et l'index puis la lame de scalpel est placée perpendiculairement au pli et est orientée à un angle de 45-90° par rapport à la surface de la peau (Guaguère and Prélaud, 2006).

La peau est raclée sur environ 1 cm² dans le sens de pousse des poils en appliquant une pression modérée. Le mouvement doit être rapide et dans un sens unique (Mueller et al., 2020).

A la fin de chaque passage, il faut soulever la lame avec un mouvement de rotation du poignet pour récupérer le matériel raclé (Neuber and Nuttall, 2017). Le matériel récolté est déposé dans une goutte d'huile minérale sur une lame de microscope au fur et à mesure. Plusieurs raclages successifs peuvent être réalisés sur une même zone en déposant le matériel au fur et à mesure sur la lame de microscope.

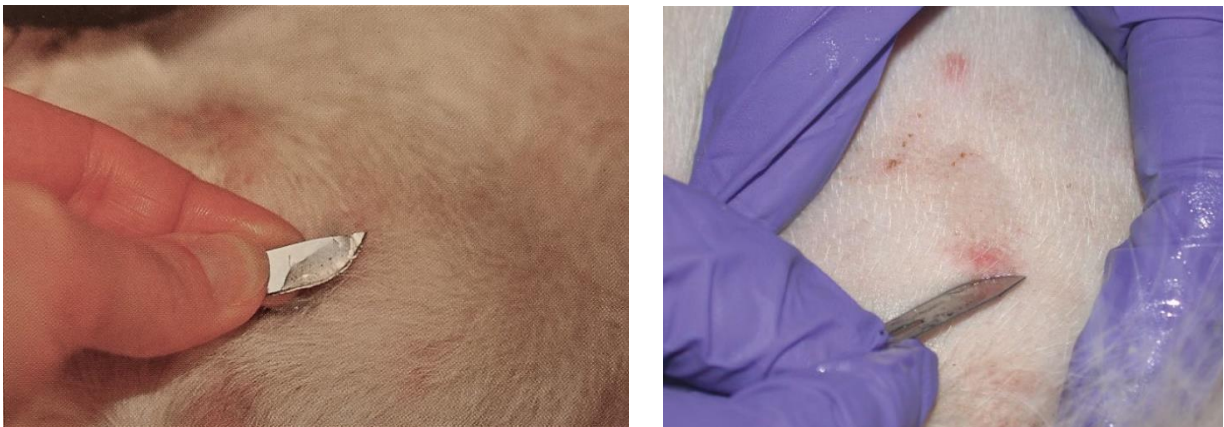


Figure 20 : Raclage cutané (Coyner, 2019; Neuber and Nuttall, 2017)

Une ou deux gouttes du milieu de montage peuvent être ajoutées par-dessus le prélèvement à la fin du raclage et l'ensemble est mélangé avec la lame de scalpel jusqu'à obtenir un milieu homogène. Une lamelle est alors placée par-dessus en appuyant légèrement pour étaler le prélèvement (Neuber and Nuttall, 2017).

Il existe deux techniques de raclage en fonction des parasites recherchés :

- Raclage superficiel (épiderme) : pour le diagnostic d'infection à *Sarcoptes scabiei*, *Notoedres cati*, *Cheyletiella*, *Demodex gatoi*, *Demodex cornei*, *Trombicula*, poux.
- Raclage profond (derme) : pour le diagnostic d'infection à *Demodex canis*, *Demodex injai*, *Demodex cati* (Hnilica et al., 2013).

Pour cette technique il faut presser la peau pour faire sortir les *Demodex* des follicules pileux (dans le derme) et répéter les raclages jusqu'à la rosée sanguine (= saignement des capillaires cutanés).

Si le raclage n'est pas réalisé jusqu'à la rosée sanguine, les *Demodex* peuvent rester au fond des follicules pileux et donner un résultat faussement négatif (Hnilica et al., 2013).

Tableau 1 : Techniques de raclage cutané indiquées et lieux de prélèvement en fonction du type de parasite recherché (Coyner, 2019; Hnilica et al., 2013; Jackson and Marsella, 2012; Miller et al., 2013)

Parasite recherché	Type de raclage	Zones préférentielles	Autre
<i>Demodex</i> spp.	Profond	Ligne dorsale ou sites d'alopecie focale avec des comédons visibles. Certaines publications suggèrent que <i>Demodex gatoi</i> serez plus facilement rencontré en face externe de l'épaule chez le chat. Il faut choisir des lésions primaires (papules folliculaires, pustules) et éviter les zones ulcérées.	Si les prélèvements sont difficilement réalisables (animal agressif ou site difficile d'accès), on peut réaliser un test à la cellophane adhésive ou une épilation pour une trichoscopie → si le résultat est positif un raclage est inutile mais s'il est négatif on ne peut pas conclure.
<i>Sarcoptes scabiei</i> (Sarcoptidé canin)	Superficiel	Les prélèvements doivent être multiples et sur une zone étendue car les sarcoptes sont en général peu nombreux. Coudes, jarrets, bords libres des pavillons auriculaires. Il faut choisir des zones sans excoriation mais avec de l'érythème, des papules ou des squamo-croûtes.	
<i>Notoedres cati</i> (Sarcoptidé félin)	Superficiel	Tête, face et oreilles, dans des zones avec des croûtes et des squames.	
<i>Cheyletiella</i> spp.	Superficiel	Tête, cou, croupe et queue. Les raclages doivent être larges et superficiels sur des lésions squameuses.	Les <i>Cheyletiella</i> sont des parasites plus grands que les agents de gale et possiblement visibles à l'aide d'une loupe. A l'œil nu, ils ressemblent à des squames blancs mouvants.

<i>Trombicula autumnalis</i> (aoutat)	Très superficiel	Autour de l'abouchement du conduit auditif externe ou sur la face concave du pavillon auriculaire.	Souvent visibles à l'œil nu : orange clair, très adhérents à la peau ou au centre d'une papule, grande taille, 6 pattes (larve) Un véritable raclage cutané n'est pas nécessaire. Il faut couvrir les parasites visibles d'huile de paraffine puis se servir de la lame de scalpel pour récolter les parasites emprisonnés dans l'huile.
Dermatophytes	Superficiel	Dans la zone de croissance d'une lésion récente en incluant des poils et des squames. Ne pas tondre.	

La lame est ensuite observée au microscope à faible grossissement x 4-10 avec une faible lumière, le diaphragme fermé et le condenseur baissé. Il faut démarrer à une extrémité de la lame et la traverser verticalement ou horizontalement puis se décaler d'un champ de vision et traverser la lame dans l'autre sens. Ceci est répété jusqu'à ce que tout l'échantillon soit examiné.

L'examen microscopique doit être réalisé rapidement car les spécimens de parasites, en particulier les *Demodex*, se détériorent assez rapidement ce qui rend plus difficile leur identification (nombre et stade d'évolution) (Mueller et al., 2020).

Il faut noter la proportion d'acariens vivants ou morts ainsi que leur stade d'évolution : œufs, larves, nymphes ou adultes (Baker and Thomsett, 1990; Miller et al., 2013).

f. Interprétation

Cette technique présente une bonne spécificité mais une sensibilité variable selon l'affection et sa gravité. En effet, ce test a une bonne sensibilité pour la détection d'une démodécie mais pour la gale ou les dermatophytoses la sensibilité est moyenne et donc un résultat négatif ne permet pas de les écarter du diagnostic (Wilkinson and Harvey, 1994).

Des faux-négatifs sont possibles si les prélèvements sont de mauvaise qualité, s'ils ne sont pas assez nombreux (surtout pour la gale sarcoptique) ou si les zones prélevées sont mal choisies (Bensignor and Germain, 2014).

Cet examen est, cependant, très spécifique : il n'y a pas de faux positif tant que la diagnose du parasite est faite correctement.

Pour le diagnostic d'une démodécie, le résultat est positif si plusieurs formes adultes sont présentes sur un site de prélèvement, si des formes adultes sont présentes dans plusieurs sites ou si des formes immatures sont présentes (œufs, larve, nymphe).

Attention, chez les Sharpei, les *Demodex* peuvent se situer très profondément dans le follicule et les résultats faux négatifs sont décrits malgré un prélèvement bien réalisé jusqu'à la rosée sanguine.

Des *Demodex* peuvent être présents chez un chien sain en faible quantité car ils font partie de l'écosystème de la peau mais il est très rare d'en trouver physiologiquement. Donc si un *Demodex* adulte est retrouvé sans signe d'appel pour une démodécie, il ne faut pas surinterpréter (Miller et al., 2013).

Pour le diagnostic d'une gale, un seul sarcopte visible ou la visualisation de matière fécale de sarcoptes (marron foncé rond ou ovale) est un diagnostic de certitude. Par contre, en cas de résultat négatif, on ne peut pas exclure la présence de sarcoptes en raison des nombreux faux négatifs possibles (Miller et al., 2013).



Figure 21 : Aspect microscopique de *Sarcoptes scabiei* (gauche) et de *Cheyletiella* (droite) obtenus par raclage cutané (Jackson and Marsella, 2012; Rhodes and Werner, 2018)

Si des poils sont présents dans le prélèvement, il est possible de détecter la présence de dermatophytes (voir partie interprétation d'une trichoscopie).

g. Avantages

Cet examen est relativement facile et rapide. Il permet d'identifier de nombreuses affections parasitaires (Hnilica et al., 2013).

Cette technique permet de prélever de toutes les couches de l'épiderme et le derme superficiel.

Il n'y a pas de coloration nécessaire et le résultat est immédiatement disponible (Wilkinson and Harvey, 1994).

h. Inconvénients

C'est une technique traumatique et douloureuse, difficilement réalisable dans des zones sensibles comme la région périoculaire, la commissure des lèvres et les espaces interdigités.

Cette technique ne permet pas d'exclure une gale en cas de résultat négatif.

H. Examen cytologique

Les examens complémentaires cytologiques correspondent aux examens d'observation microscopique d'étalements de cellules en monocouche après la réalisation d'une coloration à la clinique ou dans un laboratoire spécialisé. Il existe plusieurs techniques de prélèvements en fonction de la nature des lésions présentes.

a. Objectifs

Les techniques d'échantillonnages pour la réalisation d'un examen cytologique sont utilisées pour la détection de bactéries, de levures, de champignons et de cellules inflammatoires ou néoplasiques dans un but diagnostique et pour le suivi du traitement (Layne and Zabel, 2017).

Elles permettent de distinguer une infection bactérienne d'une contamination bactérienne, de déterminer la profondeur de l'infection, de déterminer si une pustule contient des bactéries ou est stérile, de déterminer la présence de levures ou de filaments mycéliens, d'identifier des néoplasies cutanées ou de mettre en évidence des cellules acantholytiques en cas de pemphigus (Miller et al., 2013).

Ainsi, les résultats de cet examen permettent d'adapter le choix du traitement ou d'orienter les examens complémentaires à réaliser secondairement.

b. Principe

Les cellules et les éléments figurés prélevés à partir la surface cutanée, du conduit auditif, de lésions nodulaires ou de tissus profonds sont étalés en monocouche et colorés à l'aide d'une coloration rapide Wright modifiée puis observés au microscope (Bensignor and Germain, 2014; Neuber and Nuttall, 2017).

c. Indications

Cet examen est indiqué lors de dermatoses, pour lesquelles, on souhaite connaître le type d'infiltrat cellulaire ou savoir si des bactéries, des levures, ... sont présentes :

- Lésions exsudatives, ulcératives, fistulisées
- Pustules, vésicules, kystes
- Lésions squameuses ou crouteuses
- Nodules, papules, plaques

(Guaguère and Prélaud, 2006)

Cet examen est aussi utilisé pour l'évaluation rapide d'une masse après excision avant son analyse histologique.

Cet examen est indiqué pour le suivi d'un traitement antibiotique par des méthodes semi-quantitatives ou quantitatives (Budach and Mueller, 2012; Udenberg et al., 2014).

d. Matériel et techniques

Les techniques de prélèvement et le matériel utilisés varient en fonction du type de lésion.

Matériel commun à toutes les techniques :

- Lames de microscope et lamelles
- Kits de coloration rapides (RAL 555 ou Diff Quick)
- Tondeuse ou ciseaux
- Microscope

(Bexfield, Nick and Lee, 2014; Miller et al., 2013)

Tableau 2 : Techniques de prélèvements pour un examen cytologique en fonction du type de lésion et matériel nécessaire spécifique à chaque technique (Barillas et al., 2019; Bond et al., 2020; Guaguère and Prélaud, 2006; Mendelsohn et al., 2006; Miller et al., 2013)

Technique	Types de lésions	Matériel spécifique
Calque par impression	Lésions exsudatives (érosion, ulcère), états kérato-séborrhéiques et lésions croûteuses. Pour prélever le contenu folliculaire ou pour échantillonner les cellules sur du matériel d'exérèse (nodule) après avoir enlevé l'excès de sang de la surface de coupe en utilisant une compresse sèche.	Aiguille stérile
Calques de lésions bulleuses	Lésions avec un contenu liquide (pustules, vésicules, papules, bulles).	Aiguille stérile
Calques indirects	Fistules, sinus de drainage, lésions des espaces interdigités, buccales, des replis cutanés, du bourrelet unguéal et lésions superficielles suintantes et croûteuses. C'est-à-dire les lésions où l'on ne peut pas appliquer directement la lame de microscope dessus.	Aiguille stérile, écouvillon stérile
Test à la cellophane adhésive	Lésions sèches, graisseuses, squameuses, lichénifiées, érodées ou sur surfaces irrégulières ou difficilement accessible (espace interdigité, commissure des lèvres)	Ruban de cellophane adhésive transparente
Raclage cutané	Même lésions que pour le calque par impression. Recommandé pour la recherche de leishmanies (présentes surtout dans le derme).	Lame de scalpel émoussée, huile de paraffine

Ecouvillon auriculaire	Conduit auditif externe ou oreille moyenne après myringotomie.	Otoscope ou vidéo-otoscope, écouvillon stérile
Cytoponction à l'aiguille fine	Lésions nodulaires, plaques, masses cutanées, kystes, pustules, vésicules ou bulles, lymphadénopathies, lésions/masses profondes (par échoguidage).	Aiguilles stériles (20 à 25 gauges), seringues de 2, 5 ou 10 ml et gants

- **Méthodes de prélèvement**

Si trop de poils sont présents, la zone de prélèvement peut être tondu délicatement ou les poils sont coupés aux ciseaux. Cette technique est réalisable sur animal vigile la plupart du temps.

- ***Calque par impression***

La lame de microscope est pressée directement sur la lésion et frottée délicatement en faisant contre-appui sur la lame avec son doigt. Il faut faire attention de ne pas mettre son doigt en regard du site de dépôt du prélèvement sur la lame. Ce geste peut être répété plusieurs fois afin de réaliser plusieurs prélèvements de la lésion en décalant la lame au fur et à mesure pour obtenir une série d'échantillons sur la même lame de microscope. (Jackson and Marsella, 2012; Neuber and Nuttall, 2017)

Il est parfois nécessaire de débrider doucement la lésion avec le bord de la lame ou une aiguille stérile pour réaviver la lésion. (Bensignor and Germain, 2014)

Pour les lésions croûteuses, il faut retirer la croûte pour faire un prélèvement sous-crustacé et appliquer la lame sur la lésion exsudative sous-jacente. (Bensignor and Germain, 2014; Neuber and Nuttall, 2017; Rhodes and Werner, 2018)

Les dermatose à levures (lors d'état kérato-séborrhéique) peuvent être échantillonnées en appliquant plusieurs fois une lame sur des lésions lichénifiées (Bensignor and Germain, 2014; Hnilica et al., 2013).

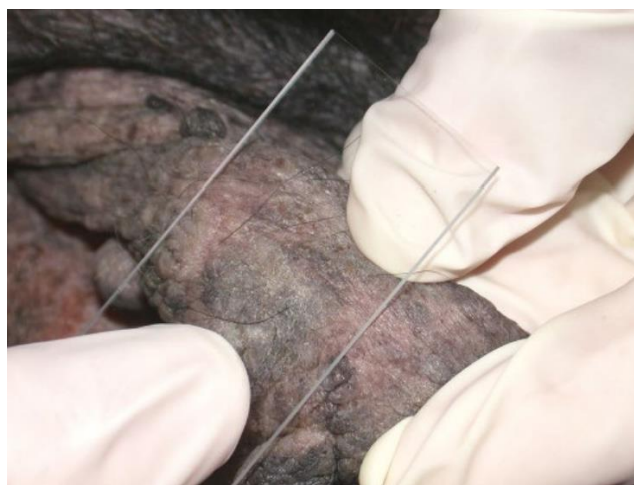

Figure 22 : Calque par impression (Coyner, 2019)

▪ **Calque de lésions bulleuses**

Pour les lésions avec un contenu liquidien, il faut rompre une lésion intacte avec une aiguille stérile (21G) ou le coin de la lame de microscope.

Ensuite le contenu de la lésion est déposé sur la lame ou celle-ci est appliquée directement sur la lésion (calque par impression).

Le prélèvement est ensuite étalé sur la lame de microscope à l'aide d'une autre lame placée perpendiculairement et à plat sans appliquer trop de pression pour ne pas léser les cellules (Bensignor and Germain, 2014; Guaguère and Prélaud, 2006; Miller et al., 2013).

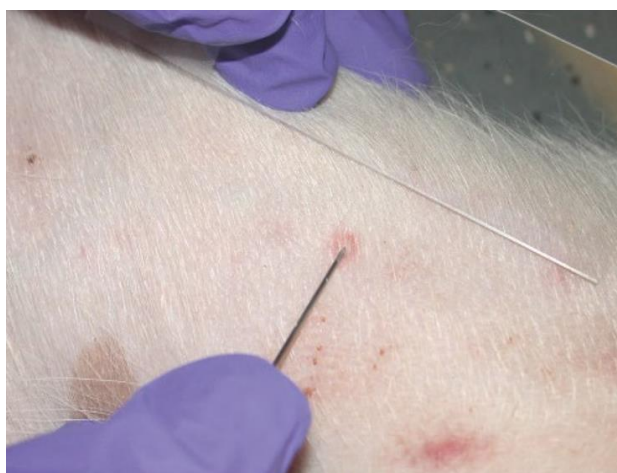

Figure 23 : Rupture d'une pustule intacte avant la réalisation d'un calque par impression (Coyner, 2019)

▪ **Calque indirect (écouvillon)**

La lésion peut être doucement débridée avant le prélèvement si nécessaire (Neuber and Nuttall, 2017).

Cette fois encore, la technique de prélèvement varie en fonction du type de lésion à prélever :

- Pour une fistule, l'écouvillon est inséré dans la fistule et tourné doucement (mouvement rotatoire) (Miller et al., 2013).
- Pour les dermatose profondes, la peau autour d'un furoncle intact est pressée pour faire sortir du contenu puis le collecter avec l'écouvillon (Neuber and Nuttall, 2017).
- Pour les espaces interdigités et les lésions humides, l'écouvillon est frotté sur la surface de la lésion (Miller et al., 2013).
- Pour les lésions sèches, l'écouvillon est humidifié avec du sérum physiologique stérile pour minimiser les dommages aux cellules et prélever plus de matériel lors de lésions sèches si le test à la cellophane adhésive n'est pas privilégié. Puis il est frotté sur la surface de la lésion (Miller et al., 2013).
- Pour collecter le repli unguéal (repli de peau à la base des griffes), l'écouvillon est inséré dans le repli unguéal pour le prélever. Pour les animaux de petite taille, il est possible d'utiliser un cure-dent ou de casser le manche en bois de l'écouvillon pour former une pointe fine (Bond et al., 2020; Lo and Rosenkrantz, 2016; Mendelsohn et al., 2006).

L'extrémité de l'écouvillon avec le prélèvement est ensuite roulée sur la lame de microscope pour étaler les cellules en monocouche (Neuber and Nuttall, 2017).

Attention, l'écouvillon peut déposer des fibres de coton pouvant être confondues avec des hyphes fongiques (Neuber and Nuttall, 2017).

Il est aussi possible d'utiliser une curette ou une spatule, mais cela peut être plus traumatique. Dans ce cas, le matériel échantillonné est déposé sur la lame de microscope puis étalé.

- **Test à la cellophane adhésive**

La technique est identique à celle décrite pour la recherche de parasites.

Ce qui diffère, cependant, est la coloration au Diff-Quick ou RAL 555. Attention à ne pas utiliser le fixateur car cela risque de dissoudre la partie adhésive et nous faire perdre le prélèvement. La cellophane adhésive est trempée dans le colorant à base d'éosine (10 x 1 seconde) puis dans le colorant à base de bleu de méthylène (10 x 1 seconde) (Neuber and Nuttall, 2017).

La cellophane est ensuite rincée sous un filet d'eau et collée à une lame de microscope. L'excès d'eau ou de colorant est essuyé avec du papier absorbant avant observation au microscope (Guaguère and Prélaud, 2006; Neuber and Nuttall, 2017).

Il existe une alternative en plaçant une goutte du colorant basophile sur une lame de microscope puis en collant le ruban adhésif avec le prélèvement par-dessus (Neuber and Nuttall, 2017).

Il est inutile d'utiliser une lamelle, c'est la cellophane qui joue ce rôle (Hnilica et al., 2013).

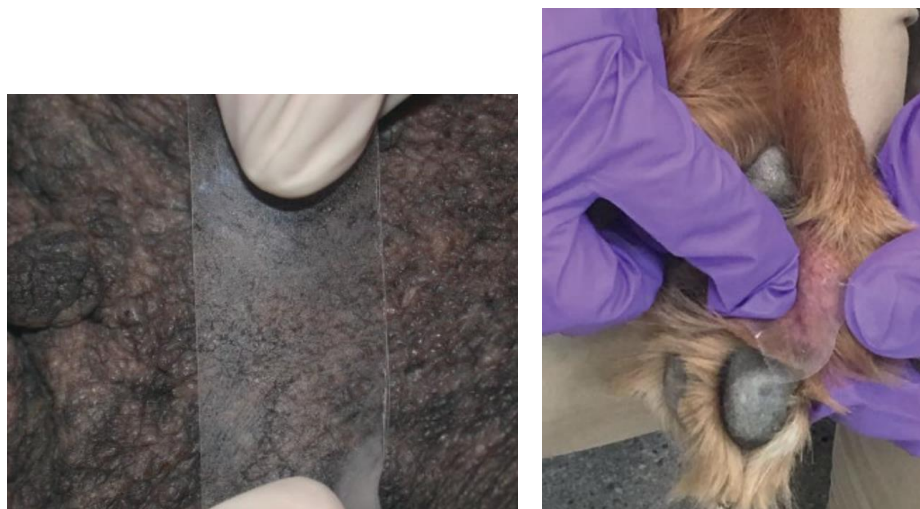


Figure 24 : Prélèvement avec de la cellophane adhésive (Coyner, 2019)

- **Écouvillon auriculaire**

Contrairement à la technique pour la recherche de parasites, on préfère utiliser un écouvillon plutôt qu'une curette pour l'examen cytologique.

L'écouvillon est inséré doucement jusqu'à la jonction entre le conduit auditif vertical et horizontal (Bexfield, Nick and Lee, 2014). Puis il est tourné doucement et frotté sur la paroi du conduit auditif

pour récupérer des débris. Ceci peut se faire sous contrôle visuel direct en faisant passer les instruments dans l'otoscope ou à l'aide d'un vidéo-otoscope.

Il est inutile d'enfoncer trop profondément le coton tige, sinon il y a un risque de créer un bouchon avec les débris auriculaires et de faire mal à l'animal (Neuber and Nuttall, 2017).

Le matériel collecté est ensuite étalé en monocouche sur une lame de microscope en roulant délicatement l'écouvillon. (Bexfield, Nick and Lee, 2014).

Il faut réaliser des prélèvements dans les deux oreilles et bien les identifier car la nature de l'inflammation/infection peut varier d'un côté à l'autre chez un même patient (Neuber and Nuttall, 2017). Pour faciliter l'identification, on peut rouler le coton-tige de l'oreille gauche sur la partie gauche de la lame et celui de l'oreille droite sur la partie droite ou faire des étalements de formes différentes (Hnilica et al., 2013).

Les prélèvements de l'oreille moyenne se font en utilisant un otoscope à main ou préférentiellement un vidéo-otoscope, sous anesthésie générale.

Le conduit auditif externe est nettoyé au préalable puis une myringotomie doit être réalisée si la membrane tympanique est intacte.

L'écouvillon est inséré à travers la membrane tympanique rompue ou l'incision de myringotomie dans la cavité de l'oreille moyenne. L'écouvillon peut être protégé des contaminations par le conduit auditif externe en le plaçant dans une tubulure stérile.

Une technique alternative est de faire passer une tubulure fine jusqu'à l'oreille moyenne, d'injecter 0,5-1 ml de liquide physiologique puis de réaspirer le liquide. Le liquide peut ensuite être mis en culture pour un examen bactériologique ou centrifugé puis étalé (même méthode que pour un frottis sanguin) pour un examen cytologique (Neuber and Nuttall, 2017).

▪ ***Cytoponction à l'aiguille fine***

Les poils présents sur la zone à prélever sont tondus. Une sédation est rarement nécessaire.

Il faut ensuite réaliser une désinfection chirurgicale ou appliquer de l'alcool sur le site de prélèvement (Hnilica et al., 2013; Jackson and Marsella, 2012).

Pour les petites lésions contenant du liquide (pustules, vésicules), il faut utiliser une aiguille de 22-23 gauges et une seringue de 2-3 ml et aspirer le contenu de la lésion (Rhodes and Werner, 2018).

Pour les masses, la lésion est immobilisée entre le pouce et l'index puis une aiguille (21-25 gauges) est insérée en son centre avec l'autre main. Les lésions solides, indurées peuvent nécessiter l'utilisation d'une aiguille de 18 gauges (Miller et al., 2013).

Des mouvements de va-et-vient sont ensuite réalisés en réorientant à chaque fois l'aiguille sans la sortir de la masse. L'aiguille peut être montée ou non sur une seringue (Miller et al., 2013; Neuber and Nuttall, 2017).

Cette technique est sans pression négative ce qui limite le risque de dilution accidentelle de l'échantillon par une contamination sanguine, elle est idéale pour les masses molles ou les tumeurs très vascularisées (Bensignor and Germain, 2014; Hnilica et al., 2013).

L'aiguille est ensuite montée sur une seringue de 5-10 ml remplie d'air et le matériel contenu dans l'aiguille est expulsé sur une lame de microscope.

Les aiguilles larges permettent de collecter plus de cellules mais sont plus traumatiques et le risque de contamination sanguine est majoré (rend plus difficile la lecture de la lame) (Neuber and Nuttall, 2017).

Si aucun matériel n'est obtenu (nodule ferme peu exfoliatif), on utilise une technique à pression négative.

L'aiguille est montée sur une seringue de 5-10 ml puis insérée dans la masse comme précédemment.

Le prélèvement se fait par aspiration en tirant sur le piston de la seringue. Puis le piston est relâché, l'aiguille est réorientée dans une autre direction et on aspire à nouveau. Ce geste est répété 3-4 fois.

Cette technique peut endommager les cellules et augmente les risques de contamination sanguine (Bexfield, Nick and Lee, 2014). Il faut arrêter si du sang apparaît dans la garde de l'aiguille car cela dilue l'échantillon cellulaire et rend la lame difficile à interpréter (Hnilica et al., 2013; Jackson and Marsella, 2012; Miller et al., 2013; Rhodes and Werner, 2018).

Il existe une alternative à cette technique par succion continue. Après avoir inséré l'aiguille dans la masse, le piston est tiré jusqu'à la moitié ou les $\frac{3}{4}$ de la seringue (2-3 ml de vide). Puis le vide est maintenu pendant que des aller-retours sont faits avec l'aiguille en la redirigeant plusieurs fois. Il ne faut pas faire sortir l'aiguille de la masse. Le piston est relâché avant de sortir l'aiguille de la masse.

L'aiguille est ensuite retirée de la seringue, puis la seringue est remplie d'air et l'aiguille est remontée dessus. Il est aussi possible d'utiliser une seringue contenant déjà 0,5 ml d'air avant le prélèvement pour pouvoir directement expulser l'échantillon sur la lame sans avoir à démonter l'aiguille. Enfin le contenu de l'aiguille est expulsé sur une lame de microscope comme précédemment.

Le prélèvement est ensuite étalé sur la lame de microscope à l'aide d'une autre lame ou de l'aiguille (Bexfield, Nick and Lee, 2014; Neuber and Nuttall, 2017).

Il existe deux techniques d'étalement du prélèvement :

- Par écrasement :

Le prélèvement est déposé au centre de la lame et une deuxième lame d'étalement est placée perpendiculairement et à plat sur la première. Il ne faut pas exercer trop de pression vers le bas pour ne pas rompre les cellules.

La lame d'étalement est glissée rapidement et en douceur jusqu'à l'extrémité de la première lame (Bexfield, Nick and Lee, 2014; Neuber and Nuttall, 2017).

- Pour les échantillons très fluides ou le sang (technique du frottis) :

On utilise une lame d'étalement avec un coin manquant pour éviter que les cellules ne sortent de la lame.

Le prélèvement est déposé près d'une extrémité de la lame. La lame d'étalement est tenue entre le pouce et le majeur et l'index est placé sur le dessus de la lame. La lame d'étalement est positionnée devant le prélèvement selon un angle de 30° environ et est glissée vers l'arrière (vers le prélèvement) jusqu'à ce qu'elle touche le prélèvement et qu'il se répande sur l'arrête de la lame. La lame d'étalement est ensuite avancée vers l'avant rapidement et en douceur.

Aux deux tiers de la lame, la lame d'étalement est relevée brusquement pour concentrer les cellules à la fin de l'étalement (Bexfield, Nick and Lee, 2014).

Excepté, pour le test à la cellophane adhésive, l'étalement sèche à l'air libre puis est coloré (Guaguère and Prélaud, 2006; Miller et al., 2013; Neuber and Nuttall, 2017).

Pour les prélèvements très gras, cireux ou de peau sèche collectés par calque ou écouvillon (cutané ou auriculaire), il est possible de les fixer par la chaleur en utilisant un sèche-cheveux ou en passant la lame par-dessus la flamme d'un briquet pendant 2 à 5 secondes. Il faut essuyer la suie qui pourrait se former sur le dessous de la lame. La fixation par la chaleur doit être brève pour ne pas altérer l'échantillon (Miller et al., 2013; Rhodes and Werner, 2018). Cette technique est sujet à controverse selon les auteurs (Mendelsohn et al., 2006). En effet, plusieurs études montrent qu'il n'y a pas de différence dans les résultats en cas de fixation avec ou sans chaleur (Griffin et al., 2007; Toma et al., 2006).

- **Coloration**

Les colorations de choix sont les colorations de Wright modifiées (Diff-Quick ou RAL 555) et le bleu de méthylène.

La coloration Diff-Quick est la plus utilisée. C'est une coloration Romanovsky facile et rapide. Elle donne moins de détails nucléaires que les colorations supravitales comme le bleu de méthylène nouveau mais permet une meilleure différenciation des structures cytoplasmiques et des organismes. Elle est recommandée pour l'étude de lésions non néoplasiques.

Si l'on suspecte une lésion néoplasique, il faut faire deux lames, une pour chaque coloration : Diff-Quick et bleu de méthylène nouveau.

Le processus de coloration doit être doux pour éviter de déloger le matériel de la lame de microscope. Celle-ci est plongée dans chaque pot de fixateur/colorant une seule fois et y est maintenue 10 secondes. La lame est rincée sous un mince filet d'eau à basse pression sur la face opposée à celle où se trouve le prélèvement. (Rhodes and Werner, 2018).

La lame sèche ensuite à l'air libre.

Plusieurs études montrent qu'il n'y a pas de différence dans les résultats de l'examen cytologique avec la technique de la cellophane adhésive et les calques en fonction de la méthode de coloration : coloration complète (Diff-Quick ou RAL555) ou utilisation du dernier pot de colorant uniquement. Une coloration avec un passage unique dans le pot de colorant basophile est donc possible pour gagner du temps sans perdre en valeur diagnostique (Deschamps and Bensignor, 2010; Layne and Zabel, 2017).

Il est aussi possible de faire une coloration de Gram en cas d'infection bactérienne pour obtenir des informations sur la nature des bactéries présentes. Mais elle est rarement réalisée en pratique car

c'est une technique longue et le résultat a souvent peu d'influence sur le choix thérapeutique (Mendelsohn et al., 2006).

Il existe d'autres colorations mais elles ne sont pas applicables en clinique (technique longue et produits souvent toxiques) :

- Coloration May-Grünwald-Giemsa : elle donne une meilleure qualité de coloration que les colorations rapides (Bensignor and Germain, 2014; Guaguère and Prélaud, 2006).
- Coloration de Wright : elle permet une coloration spécifique du cytoplasme, du noyau et des micro-organismes. Mais la coloration des noyaux et nucléoles est moins nette qu'avec les colorations supra-vitales.
- Colorations supra-vitales (Papanicolaou, hémalum-éosine, bleu de méthylène nouveau) : elles donnent d'excellents détails du noyau et des nucléoles, une bonne visualisation de l'architecture cellulaire, des granules cytoplasmiques et des éléments fongiques ; mais elles colorent mal les structures cytoplasmiques et la visualisation des bactéries est difficile (Guaguère and Prélaud, 2006).
- Coloration rouge Soudan III : c'est une coloration spécifique des lipides (Guaguère and Prélaud, 2006).
- Coloration Ziehl-Neelsen : elle colore les mycobactéries en rouge. Elle est surtout utilisée pour les examens histologiques (Guaguère and Prélaud, 2006).
- Bleu de Toluidine 1% : il permet de visualiser les granules des mastocytes en les colorant en violet mais il est surtout utilisé pour les examens histologiques (Baker and Thomsett, 1990).

Pour mettre en évidence une mycose, les colorations à utiliser sont la coloration Diff-Quick (bleu-violet pâle), l'acide périodique Schiff ou l'encre de Chine (souligne la capsule des levures, recommandé pour l'identification de *Cryptococcus neoformans*) (Miller et al., 2013).

Si l'on veut envoyer une lame pour une analyse en laboratoire, il faut contacter le laboratoire au préalable pour savoir si des conditions spéciales d'envoi sont nécessaires. Il est conseillé de réaliser au moins deux lames : une pour nous et une ou plus pour le laboratoire (Neuber and Nuttall, 2017).

L'échantillon peut être fixé de façon permanente en appliquant une petite quantité de milieu de montage (par exemple le milieu Permout) avec une lamelle (Rhodes and Werner, 2018).

• **Observation au microscope**

L'examen microscopique des lames se fait d'abord à faible grossissement (obj. x4-10), forte luminosité, condenseur haut et diaphragme ouvert pour localiser les zones d'intérêt : zones avec la plus haute concentration de cellules inflammatoires, de filet de chromatine ou de kératinocytes (Bajwa, 2017; Gortel, 2013).

Puis la lame est observée à fort grossissement (obj. x40-100) pour identifier les types cellulaires ainsi que les organismes bactériens et fongiques (Coyner, 2019; Guaguère and Prélaud, 2006; Rhodes and Werner, 2018).

Il est important d'évaluer plusieurs zones de la lame car les cellules et les organismes visualisés peuvent varier entre les différentes parties d'une lame (Bajwa, 2017).

e. Interprétation

L'examen microscopique permet de différencier les lésions néoplasiques ou non néoplasiques, d'identifier la présence d'agents pathogènes et d'identifier les différents types cellulaires présents dans la lésion.

Il est courant qu'un diagnostic ne puisse pas être posé à la suite d'un examen cytologique, il est toutefois important de savoir différencier une lésion inflammatoire d'une lésion néoplasique.

Avant d'analyser la préparation, il faut évaluer sa qualité et la représentativité de l'échantillon. Les principaux défauts des étalements sont une densité excessive (cellules superposées), une dilution excessive, un excès d'écrasement (lyse cellulaire), un défaut de séchage ou de coloration (perte de netteté, noyaux pâles) et l'utilisation de lames mal dégraissées (Bensignor and Germain, 2014).

Les défauts de préparation ou de représentativité sont à l'origine de résultats faussement négatifs.

• Eléments physiologiques

Il est normal, chez un animal sain de retrouver des squames (kératinocytes anguleux et anucléés), quelques kératinocytes nucléés, de la cire dans les conduits auditifs, des débris de surface. On trouve aussi des granules de mélanine, des granules de kératohyaline (surtout dans les kératinocytes nucléés venant de la couche granuleuse de l'épiderme ; rose ou violet et de forme irrégulière), des précipitations de colorant (amorphes et granuleux et souvent violet foncé ou noir), du pollen, des spores de champignons saprophytes et des bactéries buccales (*Conchiformibius*) ou commensales (bacilles) lors de prélèvements labiaux ou des coussinets (Coyner, 2019; Miller et al., 2013; Rhodes and Werner, 2018).

Sur une peau saine, on doit retrouver moins d'un type de microorganisme (levure, cocci ou bacille) par champ d'observation à l'huile à immersion et normalement aucune cellule inflammatoire ne doit être visible (Coyner, 2019).

• Types de lésions

Un prélèvement est considéré comme anormal quand on retrouve :

- Trois levures ou plus par champ à l'objectif x100 chez les chiens et les chats (sauf chez les races prédisposées comme le Basset Hound ou le chat Sphynx).
- Cinq coques ou plus par champ à l'objectif x100 ou plus d'un bacille.
- Des cellules inflammatoires.

Ces chiffres sont des indications à relativiser selon les signes cliniques, la localisation, la race ...

Les **lésions néoplasiques** sont caractérisées par un type cellulaire majoritaire associé ou non à la présence d'hématies, de neutrophiles ou d'autres cellules inflammatoires (Neuber and Nuttall, 2017).

Ainsi, on retrouve des tumeurs des cellules épithéliales (adénome, carcinome, adénocarcinome), mésoenchymateuses ou rondes (mastocytome, lymphome, histiocytome cutané bénin, sarcome

histiocytaire localisé ou disséminé, plasmocytome cutané, tumeur vénérienne transmissible, mélanome) et des lipomes (Neuber and Nuttall, 2017).

Les signes de malignité sont un noyau de taille augmentée et pâle, des variations de la forme/taille/couleur du noyau et du cytoplasme, des nucléoles multiples ou larges, un cytoplasme basophile et granuleux, des figures de mitoses multiples et anormales, des cellules multinucléées et/ou géantes, des anaplasies. Il faut qu'au moins trois de ces critères soient présents sur la lame pour parler de malignité (Neuber and Nuttall, 2017).

Lors de **lésions non néoplasiques**, il faut pouvoir reconnaître les principaux types cellulaires cutanés et/ou sanguins :

- Cellules épithéliales : kératinocytes, kératinocytes acantholytiques.
- Cellules des tissus de soutien : fibroblastes, myofibroblastes, cellules mésenchymateuses
- Cellules sanguines et inflammatoires : hématies, polynucléaires neutrophiles ou éosinophiles, lymphocytes, macrophages, mastocytes, fibroblastes parfois.

(Bensignor and Germain, 2014; Neuber and Nuttall, 2017)

Les **lésions inflammatoires** sont caractérisées par des populations hétérogènes de cellules habituellement présentes dans le tissu cutané : granulocytes neutrophiles ou éosinophiles, cellules lymphoïdes, macrophages, mastocytes, cellules épithéliales et fibroblastes. Mais il existe des pièges comme une tumeur surinfectée. (Bensignor and Germain, 2014)

Les lésions inflammatoires cutanées sont classées en fonction du type cellulaire prédominant :

- La présence de neutrophiles dégénérés ou toxiques est caractéristique d'une lésion suppurée. Si des bactéries intracellulaires sont présentes c'est un signe d'infection.
- Les lésions pyogranulomateuses (neutrophiles dégénérés, monocytes et macrophages activés) peuvent être présentes lors d'infection bactérienne, de mycobactériose, d'infection fongique ou de syndrome pyogranulomateux stérile idiopathique.
- Les lésions granulomateuses sont caractérisées par un grand nombre de macrophages.
- Les neutrophiles non dégénérés sont le signe d'une inflammation stérile (réaction dysimmunitaire).
- Les lésions éosinophiliques sont présentes lors de parasitisme, d'allergie (hypersensibilité), de complexe de granulome éosinophilique, de réaction à un corps étranger (kératine libre et tige pileuse en cas de furonculose), de mastocytomes, ou d'infection fongique.
- Les cellules géantes polynucléées sont présentes lors d'infection fongique ou de réaction à un corps étranger.
- Des kératinocytes acantholytiques.
- Plasmocytaires (plasmocytes).

(Bensignor and Germain, 2014)

Globalement, des neutrophiles ou des éosinophiles peuvent être présents lors d'infection cutanée, d'un ectoparasite, de pemphigus ou d'une maladie allergique sous-jacente (Barillas et al., 2019).

Les cellules acantholytiques évoquent un pemphigus mais également une infection à germes susceptibles de provoquer une acantholyse (certaines souches de staphylocoques, certains

dermatophytes comme *Trichophyton mentagrophytes*) (Coyner, 2019). Pour le diagnostic d'un pemphigus, une biopsie est nécessaire avec analyse histologique après la réalisation d'une antibiothérapie et d'une culture fongique (Coyner, 2019; Neuber and Nuttall, 2017). Lors de l'aspiration de pustules ou de vésicules (Tzank test), si l'on identifie des kératinocytes acantholytiques entourés de neutrophiles cela est hautement suggestif d'un pemphigus foliacé (Wilkinson and Harvey, 1994).

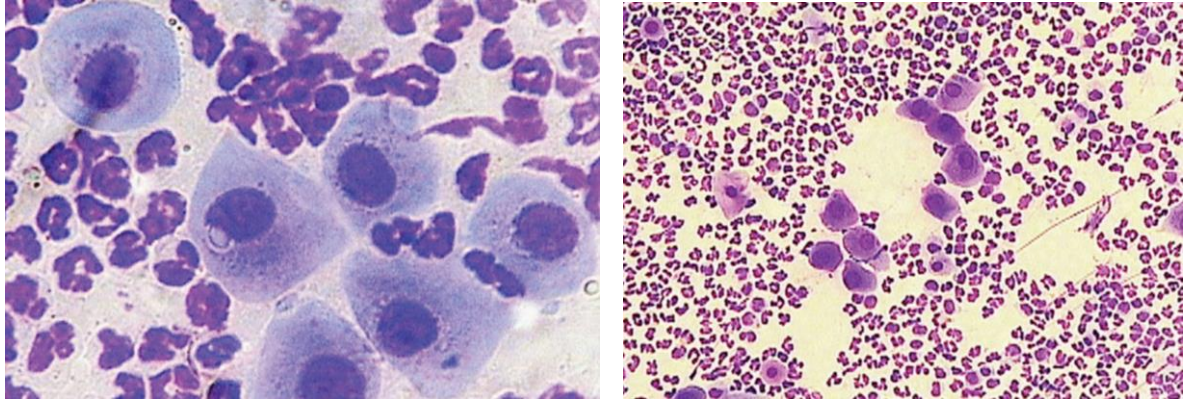


Figure 25 : Kératinocytes acantholytiques et granulocytes neutrophiles non-dégénérés dans le cas d'un pemphigus foliacé (Rhodes and Werner, 2018)

- **Agents pathogènes**

Si une lésion inflammatoire est identifiée, il faut rechercher la présence de microorganismes. Des organismes intracellulaires phagocytés par des neutrophiles ou des macrophages confirment un processus infectieux (pyodermite). Les organismes extra-cellulaires peuvent aussi être tout simplement des contaminants (flore commensale ou contaminants environnementaux) (Barillas *et al.*, 2019; Neuber et Nuttall, 2017).

Si des **bactéries** sont présentes, leur identification se fait alors seulement sur leur morphologie : bacille ou coque.

Il est possible d'utiliser une coloration de Gram pour savoir si les bactéries sont Gram positives ou négatives. Mais l'identification exacte de l'espèce de bactérie est impossible, pour cela il faut réaliser une culture (Miller *et al.*, 2013; Neuber and Nuttall, 2017).

L'identification de coques à l'intérieur de neutrophiles dans un prélèvement provenant d'une pustule aspirée à l'aiguille est caractéristique d'une pyodermite superficielle (Wilkinson and Harvey, 1994).

Lors d'un examen cytologique de la surface cutanée, l'absence de germes (cocci, bacilles) permet d'exclure une infection avec ce type de germe. Cependant, lors lésions profondes, l'absence de germe ne permet pas de conclure. En effet, contrairement aux infections superficielles, lors de pyodermites profondes, il est difficile de visualiser des bactéries à la cytologie. Il faut donc bien observer tout le prélèvement à la recherche de bactéries intracellulaires et ne pas conclure trop vite à un résultat négatif. Il ne faut pas hésiter à envoyer un échantillon pour une culture (Neuber and Nuttall, 2017).

Lors de dysbiose bactérienne (fréquente lors de dermatite atopique), de nombreuses bactéries de différents types sont présentes avec peu de cellules inflammatoires (Barillas et al., 2019; Neuber and Nuttall, 2017).

Les mycobactéries ne se colorent pas au Diff-quick, mais elles sont souvent associées à une inflammation pyogranulomateuse et des petites vacuoles transparentes sont visibles dans les macrophages.

Il faut faire attention à ne pas confondre avec des bactéries avec : (Neuber and Nuttall, 2017)

- *Granules de mélanine : dans ou hors des kératinocytes ; typiquement ronds ou ovales avec une coloration vert marron.*
- *Granules de kératohyaline : surtout dans les kératinocytes nucléés venant de la couche granuleuse de l'épiderme, rose ou violet et de forme irrégulière.*
- *Précipitations de colorant : amorphes et granuleux et souvent violet foncé ou noir.*
- *Pollen.*

Les **Malassezia** ont la forme d'empreinte de pas, de couleur bleu-violet. Elles sont visibles surtout à l'objectif x100. Elles sont souvent regroupées autour d'amas de squames sur la lame. Il faut donc bien observer l'intégralité de la lame pour ne pas rater le diagnostic (Neuber and Nuttall, 2017).

L'espèce majoritairement retrouvée chez le chien est *Malassezia pachydermatis*, mais d'autres espèces peuvent être présentes. L'identification exacte se fera donc par culture et analyse génétique (Neuber and Nuttall, 2017).

Des *Malassezia* sont présentes chez la plupart des animaux sains, mais il est toutefois difficile de visualiser des levures à l'examen cytologique mais moins d'une ou deux sur 1 cm² de la surface de la lame de microscope est normal. Selon les auteurs, la présence de plus de 2 à 10 levures par champs à fort grossissement (obj. x100) est significatif d'une dermatite à *Malassezia* (Neuber and Nuttall, 2017).

Les *Malassezia* sont souvent associées à une dysbiose bactérienne et une faible quantité de cellules inflammatoires (Neuber and Nuttall, 2017).

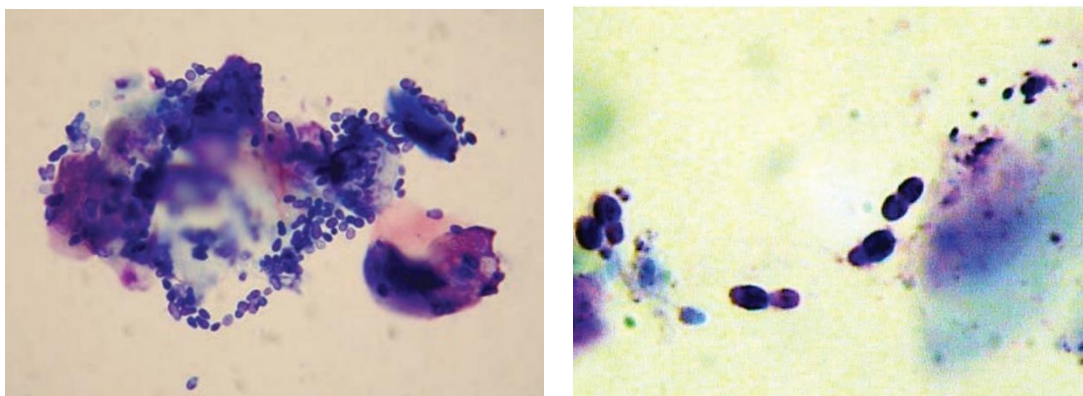


Figure 26 : Examen cytologique de *Malassezia* chez un chien (Jackson and Marsella, 2012; Rhodes and Werner, 2018)

Les **dermatophytes** sont rarement visibles sur les prélèvements cytologiques. Parfois quelque spores ou des hyphes sont visibles sur les calques par impression ou lors de raclage cutané (Neuber and Nuttall, 2017).

On peut aussi visualiser des spores ou des macroconidies (souvent contaminants environnementaux) (Neuber and Nuttall, 2017).

- **Particularités de l'écouvillon auriculaire**

Une prolifération microbienne est présente dans la plupart des otites érythématocérumineuses. Il est alors important de bien identifier la nature du pathogène en cause. Par ordre d'importance décroissante, on observe les *Malassezia* spp., puis les coques (*Staphylococcus pseudointermedius*), puis les bacilles. Les infections mixtes sont aussi fréquentes (Neuber and Nuttall, 2017).

Lors d'otite suppurée, l'exsudat est neutrophilique et est souvent associé à une infection par des bacilles Gram - (*Pseudomonas* spp., *Escherichia coli*, *Proteus* spp.) mais aussi parfois à des staphylocoques et plus rarement à des *Malassezia*. Dans les cas d'infections sévères les cellules inflammatoires montrent des signes de dégénération (Neuber and Nuttall, 2017).

La présence de neutrophiles sans bactérie peut indiquer une réaction d'hypersensibilité aux médicaments appliqués dans le canal auriculaire (néomycine, propylène glycol) , mais aussi une toxidermie, une tumeur de la bulle tympanique ou de la région proximale du conduit auditif externe (Neuber and Nuttall, 2017).

Lors de processus inflammatoire, le renouvellement des cellules est accéléré et on trouvera beaucoup plus de kératinocytes anucléés ou nucléés sur la lame. Une grande quantité de cellules épithéliales avec possiblement quelques bactéries peut aussi indiquer un trouble de la kératinisation (Neuber and Nuttall, 2017).

- **Sensibilité et spécificité**

La sensibilité et la spécificité de l'examen cytologique varient de faibles à élevées en fonction des compétences du clinicien faisant le prélèvement et de la personne l'interprétant.

La plupart des techniques de cytologie ne permettent l'échantillonnage que d'une toute petite quantité de tissu et sont donc souvent non-diagnostiques par un manque de représentativité. Il faut donc être prudent et ne pas surinterpréter des résultats négatifs (Neuber and Nuttall, 2017).

L'examen cytologique par le test à la cellophane adhésive est la technique la plus efficace pour l'identification des dermatites à *Malassezia* comparée au calque par impression ou à l'écouvillon. Il est cependant moins fiable et moins quantitatif que la mise en culture (par impression directe ou par cellophane adhésive) sur milieu de Sabouraud mais c'est une technique rapide et facile d'emploi (Barillas et al., 2019; Hnilica et al., 2013; Layne and Zabel, 2017; Omodo-Eluk et al., 2003).

Le calque par impression est plus efficace pour la détection de granulocytes neutrophiles que le test à la cellophane adhésive selon Layne et Zabel.

Certaines études montrent que l'examen cytologique auriculaire par écouvillon est plus sensible dans la détection d'infections bactériennes ou de levures que la culture bactérienne ou fongique (Neuber and Nuttall, 2017).

f. Avantages

L'examen cytologique cutané est simple, peu cher, rapide et très fréquemment utilisé par les praticiens généralistes et les spécialistes (Layne and Zabel, 2017).

Les résultats sont immédiats.

L'examen cytologique permet le suivi du traitement antibactérien et antifongique (Barillas et al., 2019).

Il aide à prendre des décisions thérapeutiques basées sur l'identification d'acariens, de coques, de bacilles et de levures et à sélectionner des sites où une culture bactérienne devrait être réalisée (Wilkinson and Harvey, 1994).

Le test à la cellophane adhésive et les calques cutanés sont utiles pour le diagnostic de dysbiose cutanée. Ils permettent de mettre en évidence une infection.

Ce sont des techniques peu invasives et non douloureuses. Le test à la cellophane adhésive est facilement réalisé sur de multiples zones du corps même face à un animal récalcitrant (Rhodes and Werner, 2018).

L'aspiration de pustule et de vésicules permet de faire la différence entre une affection stérile (ex. pemphigus foliacé) ou infectée.

Le prélèvement de nodules et de masses par aspiration peut être diagnostique et apporte des informations utiles en particulier pour la planification de chirurgie d'exérèse.

g. Inconvénients

Cette technique permet l'identification du type cellulaire majoritairement présent dans la lésion mais ne donne pas d'informations sur la structure et l'organisation cellulaire de la masse. (Jackson and Marsella, 2012; Neuber and Nuttall, 2017).

Lors de cytoponction, l'échantillonnage par aspiration ne permet de prélever que de très petits volumes de tissu. C'est un examen d'orientation qui est parfois diagnostique. Ainsi, en cas de suspicion de maladie auto-immune ou néoplasique, le clinicien doit toujours envoyer des prélèvements pour un examen histologique (Wilkinson et Harvey, 1994; Neuber et Nuttall, 2017).

Le test à la cellophane adhésive et les calques cutanés ne permettent d'échantillonner que la surface de la peau.

Les échantillons prélevés à l'aide de cellophane sont plus difficiles à lire qu'un calque par impression car de nombreux éléments figurés non spécifiques y adhèrent et il y a des modifications de l'aspect des cellules dont les polynucléaires.

Une dérégulation de la flore objectivée par un examen cytologique ne permet pas d'établir à elle seule un diagnostic définitif, l'examen clinique reste primordial.

C'est un examen semi-quantitatif et qualitatif mais qui ne permet pas d'identifier précisément les germes et ne préjuge pas de la réponse thérapeutique (résistance ou non).

I. Intradermoréaction

a. Objectif

Le but de l'intradermoréaction (IDR) est de détecter la présence d'une réaction d'hypersensibilité aux allergènes médiée par les IgE et d'identifier les allergènes en vue de réaliser une immunothérapie spécifique d'allergène chez un animal diagnostiqué allergique ou un animal atopique présentant une exacerbation des signes lors de changement de lieu ou de saison (Coyner, 2019; Foster and Foil, 2003; Jackson and Marsella, 2012).

b. Principe

Les tests allergologiques intradermiques permettent d'évaluer *in situ* le siège de la réaction d'hypersensibilité (Hnilica et al., 2013).

Le principe est de mettre en évidence une réaction d'hypersensibilité immédiate ou retardée vis à vis d'allergènes injectés dans le derme. En effet, la réaction des IgE aux allergènes est responsable d'une dégranulation mastocytaire et du relargage de médiateurs de l'inflammation (Bensignor and Germain, 2014; Neuber and Nuttall, 2017).

c. Indications

Les tests allergologiques sont indiqués chez les animaux atopiques dont l'anamnèse et les signes cliniques font suspecter l'influence de facteurs environnementaux (aéroallergènes) dans le déclenchement de la dermatose (aspect saisonnier ou influence du lieu).

Ceux-ci peuvent être effectués grâce à des IDR ou un dosage des IgE spécifiques d'allergènes. (Coyner, 2019; Hensel et al., 2015).

Ces tests ne permettent pas de diagnostiquer une dermatite atopique. Ce diagnostic se fait à partir des signes cliniques, de l'anamnèse et après avoir exclu les autres causes de prurit.

L'allergie alimentaire, l'hypersensibilité hormonale, l'hypersensibilité bactérienne sont de fausses indications (Bensignor and Germain, 2014).

L'IDR doit être réalisée et interprétée par un praticien expérimenté, en général des vétérinaires spécialisés en dermatologie (Neuber and Nuttall, 2017).

d. Matériel

- Tondeuse
- Solutions d'allergènes et solutions témoins
- Aiguilles serties à insuline ou aiguille de 25-27 gauge avec seringue de 1 ml
- Marqueur
- Fluorescéine 10%
- Cathéter veineux
- Lampe de Wood

Pour les tests intradermiques standards, deux témoins sont utilisés, le premier est l'excipient seul c'est-à-dire une solution saline tamponnée au phosphate à 0,9 % (témoin négatif) et l'autre est

une solution de sulfate d'histamine à 1/10000^{ème} soit 0,1mg/ml (témoin positif) (Baker and Thomsett, 1990).

En médecine vétérinaire, il n'y a pas de standardisation des solutions d'allergènes utilisées ni de leur concentration ce qui est un inconvénient important. On utilise des solutions de test préfabriquées dont la durée de conservation est limitée à quelques mois voir quelques semaines (Baker and Thomsett, 1990; Hillier and DeBoer, 2001; Neuber and Nuttall, 2017).

Les unités utilisées sont le poids/volume (p/v) ou les unités d'azote protéique/millilitre (PNU/ml). Ces deux méthodes sont de mauvais indicateurs de la teneur en allergènes et la gamme des principaux niveaux d'allergènes peut varier de plus de 100 fois dans les extraits non standardisés (Baker and Thomsett, 1990; Hillier and DeBoer, 2001).

En principe, les extraits d'allergènes doivent être utilisés à la concentration la plus élevée ne provoquant pas de réaction par irritation (Irritant Threshold Concentration ITC) à l'origine d'une réaction faussement positive chez au moins 90% des individus sains. Mais ces concentrations n'ont pas été déterminées chez le chien ou le chat (Hensel et al., 2004; Hillier and DeBoer, 2001).

Les concentrations habituellement recommandées sont de 1000 PNU/ml pour les pollens, les insectes et les moisissures, de 1 :50000 p/v (250 PNU/ml) pour les acariens, de 1000 PNU/ml pour les insectes de 1:1000 p/v pour les puces et de 250-500 PNU/ml pour les poils de bovin, la laine, les plumes et la soie (Hensel et al., 2015, 2004; Hillier and DeBoer, 2001).

Cependant, plusieurs études récentes démontrent que ces concentrations sont insuffisantes et trop éloignées des ITC réelles pour le chien et le chat. Mais aucune valeur de référence n'a encore été établie (Austel et al., 2006; Bauer et al., 2010; Hensel et al., 2004; Layne, 2019; Scholz et al., 2017).

Il ne faut pas tester des mélanges d'allergènes sauf s'il existe des réactions croisées (ex. graminées), car la concentration de chaque allergène peut être insuffisante pour déclencher une réaction positive (Foster and Foil, 2003; Neuber and Nuttall, 2017).

Les extraits alimentaires donnent de bonnes réactions intradermiques uniquement en cas d'anaphylaxie mais pas en cas d'allergie alimentaire au sens large (Baker and Thomsett, 1990). En effet, deux études ont documenté les mauvaises performances de l'IDR pour le diagnostic des réactions indésirables cutanées aux aliments. La sensibilité de l'IDR était de 10,3 à 33 % et sa spécificité était de 50,5 à 95,6 % (Hillier and DeBoer, 2001; Jeffers et al., 1991; Kunkle and Horner, 1992).

e. Techniques

- **Sélections des allergènes**

Les allergènes à tester sont sélectionnés en fonction de l'anamnèse, de la saison des poussées de prurit et de la région où vit l'animal. Il ne faut pas oublier le rôle important joué par *Dermatophagoides farinae* en allergologie canine (80% des chiens atopiques sont sensibilisés à cet acarien) (Foster and Foil, 2003).

Il est intéressant de connaître les calendriers polliniques de la région pour le choix des allergènes et l'interprétation des tests. Les allergènes à utiliser quelle que soit la saison sont les extraits d'acariens

et d'insectes, les moisissures, les pollens d'arbres, de graminées et d'herbacées (Bexfield, Nick and Lee, 2014; Hillier and DeBoer, 2001).

- **Conservation des allergènes**

Les solutions d'allergènes sont conservées au froid (+4°C) pour éviter les phénomènes de dénaturation et de contamination. Les allergènes doivent être retirés du réfrigérateur avant l'IDR suffisamment longtemps pour atteindre la température ambiante (environ 15 min).

Il n'est pas possible d'utiliser de l'histamine comme témoin de conservation des allergènes car elle se dégrade beaucoup plus lentement que les protéines (Bensignor and Germain, 2014; Hillier and DeBoer, 2001).

- **Précaution avant la réalisation des IDR**

Récemment, l'article de Bruet *et al.* (2022) met en place des lignes directrices pour l'utilisation des médicaments antiprurigineux chez le chien à partir d'une revue de la littérature publiée de 1990 à 2021. Il propose des temps optimaux d'éviction avec de réaliser une IDR ou des tests sérologiques (ASIS) :

- Antihistaminiques : 7 à 10 jours avant IDR.
- Glucocorticoïdes topiques (ex. acéponate d'hydrocortisone) : 2 semaines avant IDR.
- Glucocorticoïdes systémiques (ex. prednisolone) : 2 semaines avant IDR.
- Ciclosporine, oclacitinib, lokivetmab : pas d'arrêt nécessaire avant IDR.

Olivry *et al.* (2013) recommandent dans leurs recommandations publiées en 2013, d'arrêter les glucocorticoïdes injectables à longue durée d'action (ex. acétate de méthylprednisolone) 28 jours avant la réalisation d'une IDR (Olivry et al., 2013).

Il faut faire attention au choix des molécules si l'on fait une sédation car certaines peuvent modifier la réactivité cutanée et doivent être évitées : kétamine, diazépam, oxymorphone, acépromazine, propofol (Hillier and DeBoer, 2001; Neuber and Nuttall, 2017).

Les temps d'attente sont plus longs pour les animaux présentant des signes d'hypercorticisme iatrogénique (Neuber and Nuttall, 2017).

Si la peau est très lésionnelle ou que les traitements médicamenteux ne peuvent être suspendus, les tests sérologiques seront préférés aux IDR.

- **Réalisation des IDR**

L'animal est placé en décubitus latéral et est tondu sur le thorax en région ventrolatérale préférentiellement au niveau d'une zone non pigmentée et non lésionnelle. En cas de stress ou d'anxiété, les animaux doivent être sédatisés (limite la libération de cortisol) (Bauer et al., 2010; Hnilica et al., 2013).

Il faut éviter tout traumatisme sur la zone tondu. Il est déconseillé de nettoyer avec de l'alcool car cela peut perturber la surface de la peau et l'irriter. La peau atopique peut réagir avec un érythème ou de l'œdème si elle est trop vigoureusement frottée (Baker and Thomsett, 1990).

Des seringues à insuline à aiguille sertie ou des seringues de 0,3-1 ml avec des aiguilles de 25 ou 27 gauges à renouveler après chaque test sont utilisées (Bensignor and Germain, 2014; Neuber and Nuttall, 2017).

Les sites d'injection sont marqués à l'aide d'un marqueur indélébile ; les différents points sont espacés d'environ 2 à 3 cm.

Le volume injecté est d'environ 0,05 à 0,1 ml par voie intradermique **stricte** à chaque point (Baker and Thomsett, 1990). Pour injecter en intradermique, il faut bien tendre la peau avec les doigts et insérer l'aiguille parallèlement à l'épiderme de façon très superficielle biseau de l'aiguille vers le haut. On doit sentir une résistance lors de l'injection. Une papule œdémateuse apparaît lors de l'injection (Hillier and DeBoer, 2001; Neuber and Nuttall, 2017).



Figure 27 : Formation d'une bulle après injection en intradermique (Neuber and Nuttall, 2017)

Il est préférable d'imposer le minimum de contention au patient pour limiter le stress.

- **Lecture des IDR**

La lecture se fait 20 min après injection puis éventuellement 48 h plus tard. Une lecture à 16h est possible pour mettre en évidence les réactions semi-retardées mettant en jeu des éosinophiles et des neutrophiles. (Baker and Thomsett, 1990; Bensignor and Germain, 2014; Neuber and Nuttall, 2017)

On évalue alors la taille de la papule, sa turgescence, l'intensité et la taille de l'érythème et l'épaisseur du rebord. (Hnilica et al., 2013; Neuber and Nuttall, 2017).

Il existe plusieurs méthodes de lecture.

L'évaluation objective :

- Pour le témoin négatif : moins de 5 mm et absence d'érythème.
- Pour le témoin positif : plus de 10 millimètres et présence d'érythème. S'il n'y a pas de réaction au niveau du témoin positif, le test est invalidé et il faudra le refaire plus tard.

- Réaction positive : plaque ortiée dont le diamètre est supérieur à la moyenne de ceux des témoins positifs et négatifs. Cette règle n'est pas absolue, c'est l'expérience du clinicien qui permet le plus souvent de trancher (Bauer et al., 2010; Bensignor and Germain, 2014).

L'évaluation subjective :

On évalue l'intensité et/ou la taille de l'érythème, la turgescence et/ou la formation de papule. Le témoin positif reçoit une note de 4 et le témoin négatif de 0. Les autres sites sont notés entre 0 et 4 et ceux ayant une note de 2 ou plus sont considérés positifs (Hillier and DeBoer, 2001; Neuber and Nuttall, 2017).

Aucune différence significative n'a été observée lorsque les deux méthodes ont été comparées l'une à l'autre (Hensel et al., 2015).

Les résultats fortement positifs sont comparables à une piqûre de guêpe, marqués par la présence d'un bord franc en périphérie de la zone réactionnelle. Une réaction négative peut présenter une petite tuméfaction résultant du volume de produit injecté mais l'érythème et le bord franc caractéristique à la palpation sont absents (Hnilica et al., 2013).

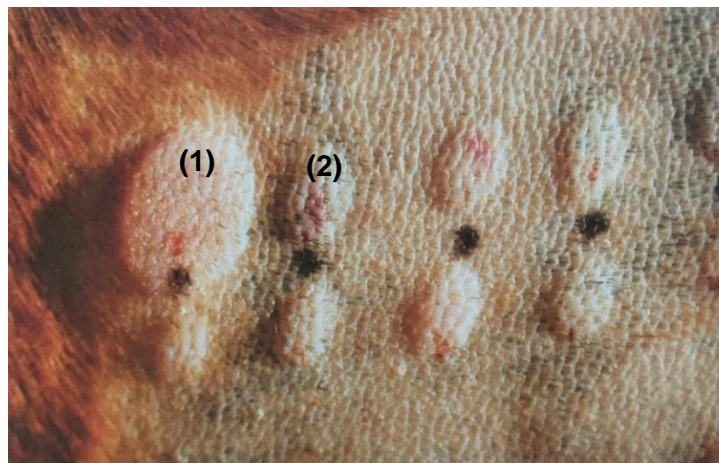


Figure 28 : Réactions secondaires à l'injection intradermique d'allergènes ; témoin positif (1) et témoins négatif (2) (Neuber and Nuttall, 2017)

A 48 heures, les réactions retardées à l'extrait de puce peuvent apparaître sous forme de croûtes, de nodules ou d'une simple induration cutanée (Bensignor and Germain, 2014).

Chez le chat, les réactions intradermiques sont peu marquées et disparaissent rapidement. Les premiers sites injectés doivent donc être évalués dès que l'on finit d'injecter les derniers. Pour pallier cela, il est possible d'injecter de la fluorescéine 10 % en intraveineux à 4,4-5mg/kg. Cela permet de mettre en évidence les sites positifs qui réagissent à la lumière UV (Neuber and Nuttall, 2017).

L'étude de Kadoya-Minegishi montre l'efficacité du protocole suivant. Après avoir sédaté le chat avec de la médétomidine (0,05 mg/kg), la zone latérale du thorax est tondue et les sites d'injection sont marqués à 2 cm d'écart les uns des autres. De la fluorescéine en solution à la dose de 5 mg/kg est injectée par voie intraveineuse. Puis les solutions allergènes et les témoins (histamine à la concentration de 0,1 mg/ml) sont injectés en intradermique selon un volume de 0,05 ml.

Le diamètre de chaque site est ensuite mesuré sous la lumière d'une lampe de Wood 15 minutes après l'injection de fluorescéine. Un site est considéré positif si son diamètre est égal ou supérieur au diamètre moyen des sites témoins. La présence d'une fluorescence seule n'est pas suffisante pour considérer le site comme positif.

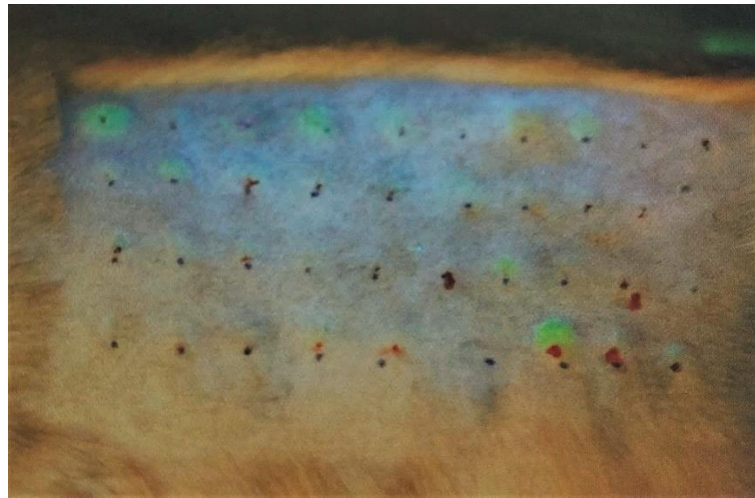


Figure 29 : Résultats d'une IDR chez un chat avec injection de fluorescéine par voie intraveineuse et lecture à l'aide d'une lampe de Wood (Neuber and Nuttall, 2017)

Peu d'effets secondaires à l'injection de fluorescéine en intraveineux sont rapportés, mais cette technique est rarement utilisée.

- **Effets indésirables**

Chez le chien, les réactions systémiques sont rares, cependant, elles peuvent mettre la vie de l'animal en danger et doivent être traitées en urgence. Un prurit et une inflammation au site du test cutané peuvent survenir et doivent être traités avec des compresses froides, des glucocorticoïdes oraux, topiques intraveineux à courte durée d'action. Une urticaire locale et généralisée peut également survenir et est traitée avec des antihistaminiques systémiques et des glucocorticoïdes. Le choc anaphylactique et le collapsus sont des conséquences rares de l'IDR, mais nécessitent un traitement immédiat et intensif (Hillier and DeBoer, 2001).

f. Interprétation

Ce test, avec le test sérologique des IgE spécifiques d'allergènes, donne des indications sur les allergènes environnementaux impliqués dans l'hypersensibilité mais ils ne permettent pas de confirmer le diagnostic de dermatose allergique (Jackson and Marsella, 2012; Neuber and Nuttall, 2017).

Il faut être prudent dans l'interprétation de ces tests car 30 à 50% des animaux sans signes cliniques peuvent montrer des réactions positives aux intradermoréactions sans pour autant présenter une sensibilisation allergique. Il peut aussi y avoir des résultats faux positifs pour des raisons techniques. Ainsi, si l'animal présente des résultats positifs pour certains allergènes, il faut toujours les mettre en corrélation avec l'anamnèse et les signes cliniques. Si cela correspond, une désensibilisation à ces allergènes est alors conseillée mais elle n'est pas toujours efficace.

Les facteurs pouvant causer des résultats faux positifs sont :

- Des solutions de test irritantes ou trop concentrées
- Des solutions d'allergènes contaminées
- Une sécrétion d'histamine non-immunologique
- Une mauvaise technique opératoire (placement traumatique de l'aiguille, aiguille émoussée, injection d'un trop grand volume, injection d'air)
- Le dermographisme (= dégranulation des mastocytes due à la pression)
- Une sensibilisation aux aéroallergènes sans allergie associée

(Bensignor and Germain, 2014; Foster and Foil, 2003)

Les facteurs pouvant causer des résultats faux négatifs sont :

- Une sélection incorrecte des allergènes,
- Une administration récente de médicaments (glucocorticoïdes, antihistaminiques),
- Du stress au moment de l'induction
- Un animal trop jeune (moins d'un an)
- Des allergènes périmés ou en concentration insuffisante,
- Une maladie systémique
- Une erreur technique (injection sous-cutanée)
- Une réaction aux aéroallergènes non médiée par les IgE

(Bensignor and Germain, 2014; Foster and Foil, 2003; Layne, 2019)

La sensibilité est de 80% pour les puces et les aéroallergènes et la spécificité est de 60% pour les puces et 80% pour les aéroallergènes. Dans tous les cas, il faut corréliser les résultats des tests avec l'enquête allergologique (Bensignor and Germain, 2014).

La technique de l'intradermoréaction et son interprétation deviennent plus facile avec l'expérience du praticien, c'est pour cela qu'il vaut mieux référer à un vétérinaire spécialiste en dermatologie (Foster and Foil, 2003).

Le taux moyen de réponse à une désensibilisation fondée sur un dépistage sérologique des allergènes s'élève à 60% (55 à 60% des chiens traités montrent une bonne voire une excellente réponse au traitement). En revanche si la désensibilisation est fondée sur des tests allergologiques intradermiques environ 68% (50 à 86%) des chiens traités présente une réponse bonne à excellente. Le test allergologique idéal comprendrait donc certainement à la fois des informations issues du dépistage sérologique et des tests intradermiques, offrant ainsi une représentation plus exhaustive du statut allergique du chien. Ainsi, certains vétérinaires dermatologues commencent à soumettre les animaux suspects d'atopie aux deux types de test (Hnilica et al., 2013).

g. Avantages

La première lecture donne des résultats immédiatement.

h. Inconvénients

Les allergènes doivent être frais et stockés au réfrigérateur. Les allergènes périmés ou dénaturés sont une cause fréquente de résultats faux négatif.

Ce test est très sensible aux glucocorticoïdes et aux antihistaminiques.

Ce test ne permet pas de faire la distinction entre un chien allergique et un chien sain (Baumann et al., 2021). C'est pourquoi il ne doit être réalisé qu'après avoir diagnostiqué une dermatite allergique.

i. Techniques alternatives

Il existe des techniques alternatives à celles de l'intradermoréaction :

- **Prick test**

Une goutte de solution allergène est placée sur la peau tondu et une injection intradermique est réalisée à l'aide d'un stylet (disponible auprès des fabricant des solutions allergènes), injectant ainsi la solution dans le derme. Les résultats sont lus à 20 minutes, 1 heure et 24 heures post injection et les sites sont comparés aux témoins de la même manière qu'une intradermoréaction (Baker and Thomsett, 1990).

C'est une technique facilement réalisable sans sédation mais elle n'est pas très hygiénique. Une lancette différente doit être utilisée à chaque inoculation et entre les différents animaux (Neuber and Nuttall, 2017).

- **Test de frottement**

Une goutte de solution allergisante est placée sur une peau tondu et un raclage superficiel de 0,5 cm de longueur est fait à travers. La lecture des résultats se fait de la même façon que pour le prick test (Baker and Thomsett, 1990).

- **Patch test**

Cette technique est recommandée pour les suspicions d'allergie de contact ou d'allergie alimentaire (Baker and Thomsett, 1990; Neuber and Nuttall, 2017).

Le matériel suspect est appliqué sur la peau pendant 48h puis la peau est examinée à la recherche d'érythème, d'œdème et d'induration. Les sites de test doivent être examinés quotidiennement pendant 3 jours. Pour distinguer une irritation d'une allergie, on réalise une biopsie des sites positifs (Baker and Thomsett, 1990; Foster and Foil, 2003).

En médecine humaine, on utilise des contenants spéciaux (chambres de Finn) pour les allergènes qui peuvent aussi être utilisés en médecine vétérinaire (Foster and Foil, 2003).

Les poils doivent être tondu le jour d'avant et les échantillons sont fixés contre la peau avec des bandages. Une chambre vide est utilisée comme témoin négatif (Baker and Thomsett, 1990; Neuber and Nuttall, 2017).

On peut aussi utiliser des patchs ouverts. La solution d'allergène est alors directement appliquée sur la peau. Le site est observé pour une réaction immédiate, une réaction tardive et une réaction retardée. Ceci est utilisé en cas de suspicion de réaction allergique aux nettoyants d'oreille, shampoings ou médicaments topiques (Neuber and Nuttall, 2017).

C'est une technique peu réalisée car la procédure est difficile à mettre en place et les dermatites de contact sont moins souvent rapportées, plus difficiles à diagnostiquer ou plus faciles à prendre en charge par un test d'éviction (Foster and Foil, 2003).

Pour les patchs testant les allergènes alimentaires, les études montrent une haute valeur prédictive négative mais une valeur prédictive positive basse, les résultats positifs ne sont donc pas fiables. Ce test peut être utilisé pour identifier quelle protéine utiliser pour un régime d'éviction mais pas pour le diagnostic d'une allergie alimentaire. Il est difficile à mettre en place et long (Neuber and Nuttall, 2017).

2. Examens complémentaires à résultats différés

A. Biopsie

a. Objectif

Les biopsies représentent une technique de prélèvement permettant d'obtenir un échantillon afin de réaliser un examen histologique ou immunologique, une mise en culture microbiologique (bactérienne ou fongique) ou une PCR (Wilkinson and Harvey, 1994).

Les biopsies permettent de :

- Mettre en évidence un changement histopathologique pouvant confirmer le diagnostic clinique,
- Obtenir des informations permettant l'établissement d'un pronostic,
- Obtenir des informations permettant la mise en place d'un traitement et pour évaluer son efficacité (ex. néoplasie),
- Aider au diagnostic en apportant des prélèvements non contaminés pour une culture dans le cas d'infection profonde,
- ...

(Baker and Thomsett, 1990)

Ici nous parlerons de la technique pour réaliser une biopsie et des conditions de stockage et d'envoi pour un examen histologique.

b. Principe

Un échantillon de tissu cutané est prélevé à l'aide d'un trépan ou par excision avec une lame de scalpel puis est envoyé dans un laboratoire spécialisé (Bensignor and Germain, 2014).

c. Indications

La réalisation de biopsies est recommandée lorsque :

- L'examen dermatologique seul ne permet pas d'établir un diagnostic de certitude.
- Lors de diagnostic différentiel pouvant être résolu par un examen histopathologique.
- Pour la réalisation d'autres examens complémentaires (culture microbiologiques, PCR, ...).
- En présence de lésions atypiques sans diagnostic.
- En l'absence de réponse au traitement mis en place.
- En cas de suspicion de phénomène néoplasique : avant exérèse chirurgicale pour une prise en charge adéquate (marges) ou si l'exérèse chirurgicale est impossible.

(Guaguère and Prélaud, 2006; Miller et al., 2013)

Si un examen histopathologique est nécessaire, les prélèvements doivent être réalisés rapidement après l'apparition des premières lésions cutanées et avant l'instauration d'un traitement susceptible de modifier le cours de la maladie et l'aspect des lésions. Ceci permet d'éviter le développement de lésions secondaires non spécifiques qui peuvent masquer ou tromper le diagnostic. Ceci permet aussi la mise en place rapide d'un traitement spécifique et donc de réduire le risque de séquelles permanentes (cicatrices, alopecie), la souffrance de l'animal et les coûts additionnels au propriétaire (Jackson and Marsella, 2012; Miller et al., 2013).

Les biopsies sont risquées en cas de coagulopathie connue ou suspectée et d'historique de déficit de cicatrisation (Bexfield, Nick and Lee, 2014).

d. Matériel

Le matériel nécessaire comprend dans la majorité des cas :

- Anesthésique local : lidocaïne 2 %
- Aiguilles stériles et seringues de 2-5 ml
- Trépans (4, 6 et 8 mm de diamètre)
- Lame de scalpel n°11, 10 ou 22
- Pincettes fines mousses
- Ciseaux courbes de Metzenbaum
- Compresses stériles
- Gants stériles
- Pots à bouchon étanche vissable contenant du formol 10 %
- Abaisse-langue en bois (spatule), morceaux de carte 10x10mm
- Matériel de suture (fils, porte aiguille, agrafes)
- Matériel d'expédition et formulaire d'anamnèse

(Bexfield, Nick and Lee, 2014; Miller et al., 2013)

En général, les trépans de 6 millimètres permettent d'obtenir les meilleurs échantillons, ceux de 4 millimètres sont réservés pour des sites difficiles d'accès (près de l'œil, sur le pavillon auriculaire, sur le museau ou les coussinets de chat ou petit chien). Il faut utiliser des trépans neufs et bien aiguisés, car les lames émoussées ont tendance à déchirer et déformer les tissus et ainsi créer des artefacts (Coyner, 2019; Miller et al., 2013).

Pour l'exploration d'une alopecie non inflammatoire, l'utilisation d'un trépan de 8mm de diamètre est recommandée avec au minimum 3 biopsies pour augmenter le nombre de follicules pileux à analyser.

e. Techniques

• Choix du site de prélèvement

Il est aussi important de réaliser la biopsie dans des zones représentatives de la maladie et non dans les zones de complications secondaires (Miller et al., 2013). Pour cela, le clinicien doit prélever des lésions primaires (macule, papule, pustule, vésicule, bulle, pétéchie, nodule, tumeur) dans des sites non excoriés ou fibrosés (Coyner, 2019; Miller et al., 2013; Neuber and Nuttall, 2017).

Parfois, les lésions dites secondaires (croûte, alopecie, squame, ulcère, érosion) peuvent apporter des informations supplémentaires non négligeables même si leur intérêt diagnostique est

généralement plus limité (par exemple, lors de pemphigus foliacé, il faut penser à joindre au prélèvement des croûtes car elles ont tendance à se détacher) (Coyner, 2019; Hnilica et al., 2013; Miller et al., 2013).

Le choix des lésions varie selon les affections, dans certains cas il est préférable de prendre des échantillons représentant différents stades de développement de la maladie.

Les lésions à éviter lors de biopsies sont les excoriations ou les zones lichénifiées (Coyner, 2019).

La lésion d'intérêt doit être placée au centre du prélèvement en cas de prélèvement au trépan. Si le prélèvement se fait à la lame de scalpel, il peut être réalisé à cheval de la zone lésée. Si une lésion de taille importante présente un centre d'aspect différent de ses marges, les deux doivent être biopsiés (Coyner, 2019).

Dans la pratique, le nombre de biopsies pouvant être réalisées est limité à 3 ou 5 échantillons. Il faut donc faire attention aux lésions que l'on décide de sélectionner et quels échantillons sont capables de donner les meilleurs résultats (Miller et al., 2013).

- **Préparation**

Les traitements anti-inflammatoires (surtout glucocorticoïdes) ou immunosuppresseurs (ciclosporine, oclacitinib ...) peuvent affecter l'interprétation histopathologique de nombreuses dermatoses. Ils devraient être arrêtés au moins 2 à 3 semaines avant la biopsie pour les traitements oraux ou topiques, ou 6 à 8 semaines pour les stéroïdes injectables longue durée.

Les infections secondaires (pyodermites bactériennes) provoquent aussi des changements histopathologiques pouvant fausser le diagnostic. La réalisation d'un examen cytologique des lésions superficielles croûteuses est donc recommandée avant la biopsie pour évaluer si une infection est présente. Il est nécessaire de traiter les infections bactériennes secondaires avec un traitement antibiotique approprié pendant 2 à 3 semaines avant de réaliser les biopsies (Coyner, 2019; Jackson and Marsella, 2012; Miller et al., 2013).

Le plus souvent les biopsies sont réalisées rapidement et facilement avec une simple anesthésie locale et une bonne contention. Une anesthésie générale peut être nécessaire pour les sites sensibles (face, coussinets) où l'anesthésie locale est difficile ou si l'animal est trop récalcitrant (Bexfield, Nick and Lee, 2014; Jackson and Marsella, 2012; Miller et al., 2013).

L'anesthésie locale se fait sans adrénaline pour éviter des changements artéfactuels dans la vascularisation du tissu prélevé (ex. masque la présence d'éosinophiles circulants) et la dégranulation des mastocytes (Henfrey et al., 1991; Jackson and Marsella, 2012).

Contrairement à l'avis de certains auteurs, en cas de suspicion de maladie touchant le tissu sous-cutané profond ou le tissu adipeux, l'injection de lidocaïne dans le tissu sous-cutané n'empêche pas l'établissement d'un diagnostic précis (communication avec LAPVSO).

L'injection de lidocaïne peut être douloureuse dans ce cas, on peut ajouter du bicarbonate de sodium 8,4 % à un ratio de 10 pour 1 (lidocaïne /bicarbonate) pour réduire la douleur (Miller et al., 2013).

La lidocaïne inhibe la croissance de certaines bactéries Gram positives (Staphylocoque coagulase positive) ou Gram négatives (Pseudomonas), certaines mycobactéries et des champignons. Il en est de même pour le bicarbonate de sodium et l'adrénaline. Ainsi, si l'on veut réaliser une culture à partir de l'échantillon de biopsie il est préférable d'utiliser une anesthésie en bloc, régionale ou générale (Hnilica et al., 2013; Miller et al., 2013).

Il ne faut pas dépasser une dose totale de lidocaïne supérieure à 5 mg/kg pour les chiens ou 2,5 mg/kg pour les chats. Des crises convulsives peuvent arriver si des doses supérieures sont utilisées surtout lorsque la lidocaïne est injectée proche de la tête. La lidocaïne (lidocaïne 2%= 20 mg/ml) peut être diluée avec du liquide physiologique pour les petits animaux (Coyner, 2019; Miller et al., 2013).

Il faut faire particulièrement attention si l'on utilise de la lidocaïne près des extrémités chez les patients présentant des problèmes de circulation sanguine, une maladie cardiovasculaire, de l'hypertension ou chez les patients recevant des phénothiazines, des bloqueurs des récepteurs alpha-adrénergiques, des inhibiteurs d'oxydase monoamine (amitrazé) ou des anti-dépresseurs tricycliques. (Miller et al., 2013)

Il faut aussi faire attention à la quantité totale de lidocaïne injectée sur les chatons et les chiots car cela peut conduire à une dépression myocardique, des trémulations musculaires, une neurotoxicité et la mort. Des crises convulsives peuvent arriver si des doses trop fortes sont utilisées surtout lorsque la lidocaïne est injectée en région céphalique. (Miller et al., 2013)

Le site de biopsie ne doit être ni tondu ni désinfecté pour ne pas abîmer la surface cutanée et fausser le diagnostic. Si les poils sont trop longs et gêne la réalisation du prélèvement, il est possible de les couper délicatement aux ciseaux sans toucher la surface cutanée. Une tonte et une désinfection chirurgicale sont réalisés uniquement lors d'exérèse de nodule tumoral ou de recherche d'une infection profonde.

Le site de prélèvement peut être marqué au feutre avec un cercle ou un point associé à une ligne montrant le sens de pousse des poils.

Le site lésionnel est ensuite anesthésié avec une quantité de lidocaïne (1-2%) appropriée soit 0,5 à 1 ml injecté en sous-cutanée avec une aiguille de 25 gauge. L'aiguille est insérée dans la peau en dehors du site de prélèvement puis réorientée de manière à injecté l'anesthésique local dans le tissu sous-cutané se situant en regard de la lésion (Miller et al., 2013; Neuber and Nuttall, 2017).

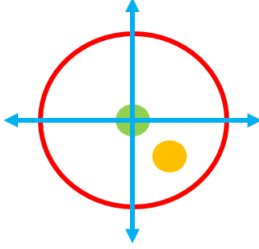
La biopsie est réalisée 10-15 minutes après l'injection d'anesthésique.

Il faut se laver les mains de façon stérile et utiliser des instruments et des gants stériles pour minimiser les risques de contamination (Neuber and Nuttall, 2017).

- **Méthodes de prélèvement**

Il existe plusieurs techniques de biopsie en fonction du type de lésion à prélever.

Tableau 3 : Techniques de prélèvements pour un examen histologique en fonction du type de lésion (Guaguère and Prélaud, 2006; Jackson and Marsella, 2012; Miller et al., 2013; Neuber and Nuttall, 2017; Rhodes and Werner, 2018)

Technique	Indications	Particularités
<p>Biopsie au trépan</p>	<p>Prélèvements rapides, dans des sites multiples, sur les pattes ou le museau et pour de petites lésions.</p> <p>Cette méthode est inappropriée pour les masses ou pour prélever les jonctions entre une lésion et la peau saine. Il est donc important de réaliser plusieurs prélèvements certains avec des lésions et d'autre avec de la peau saine.</p>	<p>- Si le trépan est trop petit, le prélèvement obtenu peut ne contenir que 3 ou 4 follicules et est donc difficilement interprétable histopathologiquement.</p> <p>- La biopsie au trépan ne peut être envisagée que si tout le prélèvement biopsié est identique ou si la lésion d'intérêt est centrée. En effets les coupes histologiques peuvent passer à côté de la lésion lors de prélèvement non orientés comme ceux au trépan (prélèvement circulaire).</p> <div style="text-align: center;">  </div> <p>— Trait d'incision au trépan</p> <p>↔ Sens de la coupe histologique</p> <p>● Lésion non comprise dans la coupe histologique</p> <p>● Lésion centrée comprise dans la coupe histologique</p> <p>Figure 30 : Schéma du positionnement du trépan en fonction de la localisation de la lésion.</p>
<p>Biopsie à la lame de scalpel</p>	<p>Lésions de grande taille, vésicules, bulles, pustules (abimées par la rotation du biopsie punch), ulcérations ou lors de suspicion de maladie atteignant le tissu adipeux sous-cutané comme les vascularites ou panniculites (les trépans n'arrivent pas à prélever assez profond, ils ne</p>	<p>Les prélèvements sont plus grands qu'au trépan et plus délicats à obtenir.</p> <p>Il est important de veiller à ne pas écraser l'échantillon avec la pince lors du prélèvement.</p>

	<p>permettent de prélever que la partie superficielle du tissu sous-cutané).</p> <p>Prélèvements dans des sites où les trépan ronds pourraient déformer la peau : museau, coussinets, paupières, oreilles. Les prélèvements en pointe à la lame de scalpel sont plus faciles à fermer que les prélèvements circulaires aux biopsies punch.</p> <p>Cette technique permet de retirer des nodules, masses, bulles dans leur intégralité ou le faire des prélèvements comprenant la jonction entre tissu sain et tissu lésé.</p>	
Double punch	Alternative à la biopsie à la lame de scalpel pour prélever les tissus sous-cutanés profonds.	
Biopsie auriculaire	En cas de masse visible dans le conduit auditif, pour planifier une chirurgie et obtenir un pronostic.	

- ***Biopsie au trépan***

La peau autour du site à prélever est tendue avec les doigts ou un pli de peau est réalisé de manière à protéger les tissus sous-jacents. Le trépan est positionné perpendiculairement à la peau (Rhodes and Werner, 2018).

Le trépan est pressé fermement contre la peau et enfoncé avec un mouvement de rotation dans une direction unique. Il ne faut pas changer de direction pour éviter de provoquer des lésions artéfactuelles du tissu. Il ne faut pas non plus tourner trop fortement car cela va exercer une force de déchirement sur les tissus et les distordre (Wilkinson and Harvey, 1994).

Toute l'épaisseur de la peau doit être prélevée. Il faut arrêter de tourner et d'enfoncer le trépan lorsque la résistance s'estompe. Le trépan est alors retiré délicatement. L'échantillon reste attaché au tissu adipeux sous-cutané à sa base (Baker and Thomsett, 1990; Hnilica et al., 2013).

Une pince fine mousse ou une aiguille est utilisée pour soulever le prélèvement et la base est coupée avec des ciseaux de Metzenbaum ou une lame de scalpel. Il ne faut pas attraper le prélèvement directement car cela peut créer des artéfacts d'écrasement et des infiltrats inflammatoires, il faut le tenir par l'hypoderme. Il faut aussi faire attention si des croûtes sont présentes de ne pas les détacher (Coyner, 2019; Miller et al., 2013; Rhodes and Werner, 2018).

L'échantillon est tamponné sur une compresse pour éponger le sang puis placé rapidement dans du formol 10 %.

La plaie est ensuite désinfectée puis fermée avec un point de suture (fil de nylon 3-0 avec des points simples ou en croix) ou des agrafes (Coyner, 2019).

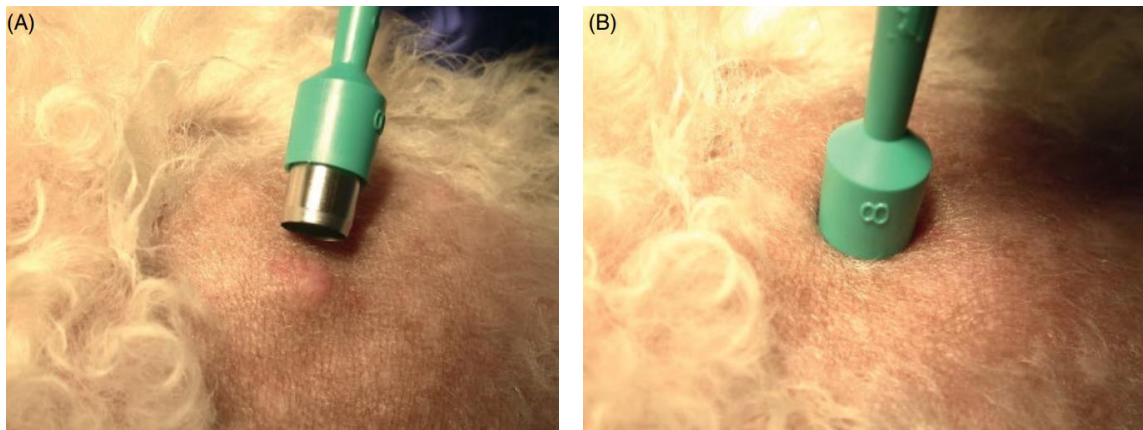


Figure 31 : Prélèvement au trépan (Coyner, 2019)

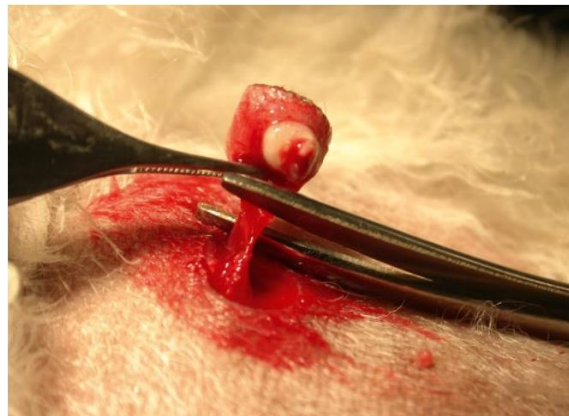


Figure 32 : L'échantillon est saisi par le tissu sous-cutané pour éviter les artéfacts d'écrasement (Coyner, 2019)

- ***Technique « double-punch »***

Un trépan de large diamètre est utilisé pour prélever l'épiderme et le derme et un trépan de plus petit diamètre est utilisé ensuite pour prélever les tissus plus profond sur le même site (par exemple : biopsie de coussinet, rechercher de lésions vasculaires ou de panniculite adipeuse) (Neuber and Nuttall, 2017).

- ***Biopsie à la lame de scalpel***

L'excision à la lame de scalpel se fait en réalisant une incision en forme d'ellipse autour de la lésion. C'est une incision en côte de melon (Guaguère and Prélaud, 2006).

Il faut faire attention à l'orientation de l'ellipse car lors du traitement du prélèvement par le laboratoire, l'échantillon est coupé en 2 longitudinalement et la deuxième moitié n'est pas étudiée. La lésion doit donc se trouver à une extrémité de l'ellipse et le tissu sain à l'autre. Pour aider à un traitement correct du prélèvement, on peut dessiner une ligne allant de la lésion vers le tissu sain avec une explication sur le document accompagnant l'échantillon pour que la résection se face parallèlement à cette ligne (Jackson and Marsella, 2012).

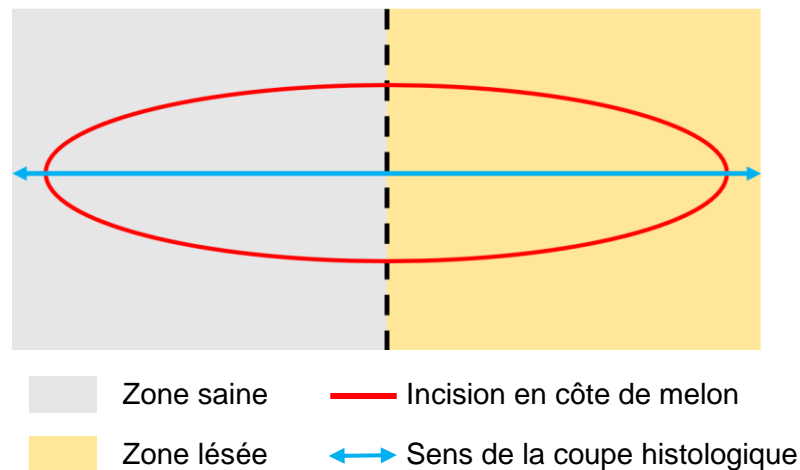


Figure 33 : Orientation de l'ellipse lors de biopsie à la lame de scalpel

La lésion est prélevée entièrement ou le prélèvement est effectué à la jonction peau lésée/peau saine dans le grand axe de la lésion.

Une fois l'incision réalisée la technique est identique à celle avec un trépan (Bensignor and Germain, 2014).

- **Biopsie auriculaire**

La biopsie se fait sous anesthésie générale avec une bonne valence analgésique et selon la localisation de la lésion, une biopsie au trépan de 4 mm ou une biopsie par excision peut être réalisée (Neuber and Nuttall, 2017).

- **Biopsie de griffes**

Si la griffe est molle, on utilise un trépan de 8 millimètres pour récolter un échantillon de la portion latérale de la griffe ou de sa base. Cette technique ne fonctionne que si la griffe est suffisamment molle pour être sectionnée (Hnilica et al., 2013).

Lorsque la griffe est dure (état normal), il faut amputer la troisième phalange. On propose le plus souvent de retirer un ergot afin de limiter l'impact de l'amputation diagnostique (Hnilica et al., 2013).

- **Envoi des prélèvements**

La plupart du temps, le fixateur de choix est le formol 10 % (phosphate-buffered formalin = 100 ml de formaldéhyde 40 %, 900 ml d'eau, 4 g de phosphate de sodium, monobasique monohydraté et 6,5 g de phosphate de sodium dibasique anhydre) (Miller et al., 2013).

Il faut au moins un volume de formol dix fois supérieur au volume de l'échantillon pour permettre une fixation rapide. Le prélèvement doit être placé dans le formol dans les 2 minutes suivant son excision car les changements artéfactuels se développent rapidement à l'air libre (autolyse) (Miller et al., 2013). Le formol ne pénètre rapidement que dans un centimètre de tissu. C'est pour cela que les échantillons supérieurs à un centimètre doivent idéalement être recoupés en segments de 1 cm pour permettre une fixation rapide (grand nodule ou tumeur).

La fixation au formol peut provoquer une contraction du tissu. Ceci ne pose pas de problème pour les biopsies de 4 millimètres, mais pour les échantillons de taille supérieure ou les excisions elliptiques, les échantillons doivent être placés sur une surface plane dure comme une spatule en bois (abaisse-langue) ou un morceau de plastique pour minimiser les artefacts dus à la contraction du tissu. L'échantillon est pressé doucement à plat pendant 30 à 60 secondes sur la surface avec le tissu sous-cutané orienté vers le bas pour faciliter son adhérence. De plus, cette technique permet d'avoir une bonne orientation anatomique de l'échantillon et évite les potentiels artefacts associés à l'enroulement et incurvation de l'échantillon. Le sens de pousse des poils peut-être indiqué sur le support pour permettre aux techniciens du laboratoire de couper l'échantillon dans le sens souhaité (Bensignor and Germain, 2014; Jackson and Marsella, 2012; Miller et al., 2013; Neuber and Nuttall, 2017).

Il existe des alternatives sans formol pour certaines techniques spéciales de laboratoire, pour cela il faut consulter le laboratoire au préalable.

Si on veut faire de l'immunofluorescence, la fixation se fait préférentiellement dans un milieu de Michel ou par congélation dans l'azote liquide. Mais les colorations immunohistochimiques peuvent aussi se faire sur les tissus fixés au formol (Jackson and Marsella, 2012).

Les échantillons pour une culture bactérienne ou fongique doivent être mis dans un pot stérile avec 2-3 gouttes de solution saline (sérum physiologique) stérile (mycologie) ou dans un milieu de transport spécifique (bactériologie) pour prévenir la dessiccation durant le transport ; aucune fixation n'est nécessaire.

Pour la biologie moléculaire (PCR), les prélèvements sont placés dans du liquide physiologique et expédiés immédiatement (Bexfield, Nick and Lee, 2014; Guaguère and Prélaud, 2006; Jackson and Marsella, 2012).

Les pots doivent avoir un bouchon étanche et peuvent être scellés avec du ruban adhésif pour prévenir les fuites. Chaque pot est identifié avec le nom du propriétaire, de l'animal et le site de biopsie (Miller et al., 2013; Neuber and Nuttall, 2017).

Lorsque l'on envoie plusieurs échantillons dans un même pot, il peut être judicieux de marquer les échantillons avec différentes couleurs d'encre en faisant correspondre chaque couleur à une localisation précise (Miller et al., 2013).

Il faut éviter la congélation, par exemple lorsque les échantillons sont envoyés pendant l'hiver. La congélation peut être évitée en ajoutant de l'alcool 95% (10% du volume de formol) ou en attendant au moins 12h de fixation avant d'exposer les échantillons au froid (Baker and Thomsett, 1990; Miller et al., 2013; Rhodes and Werner, 2018).

Pour l'envoi au laboratoire, il est indispensable d'envoyer des informations complètes et correctes sur l'animal : ses commémoratifs, son anamnèse ainsi qu'une description détaillée des lésions et de leur distribution, du site de biopsie, des autres symptômes, les résultats d'autres tests pertinents, les traitements déjà réalisés ou en cours ainsi que notre diagnostic différentiel ; on peut même envoyer des photos des lésions au laboratoire (Coyner, 2019).

La principale cause d'erreur lors de l'envoi de biopsie cutanée à un laboratoire spécialiste est de ne pas renseigner de manière correcte les informations concernant l'historique, l'apparence clinique ou d'autres informations pertinentes relatives à l'échantillon.

- **Complications**

Les complications lors de biopsies cutanées sont rares. Mais il faut faire attention lors de biopsies sur des patients présentant des troubles de la coagulation ou prenant des traitements comme de l'aspirine ou des anti-coagulants. Si possible la prise de ce type de traitement doit être arrêtée 3 jours avant et 3 jours après les biopsies (à adapter en fonction des molécules utilisées et de leur demi-vie) (Bexfield, Nick and Lee, 2014; Miller et al., 2013).

f. Interprétation

L'examen histopathologique combine les compétences de deux personnes : le vétérinaire praticien pour le choix des prélèvements, leur réalisation et leur envoi au laboratoire et l'histopathologiste qui traite le prélèvement, l'examine et interprète les résultats (Miller et al., 2013).

Si le praticien choisit correctement le site de prélèvement et informe le dermatopathologiste en lui donnant toutes les informations nécessaires (historique, hypothèse diagnostique, clinique), la biopsie cutanée peut apporter un maximum d'informations en un temps très court (Hnilica et al., 2013).

Un rapport d'examen histologique est composé de 5 parties :

- 1) La description des changements histologiques visualisés dans l'épiderme, le derme puis les annexes.
- 2) Un résumé de l'historique du patient selon les informations qui ont été fournies par le praticien demandant l'examen. Il faut alors faire attention qu'aucune erreur n'a été commise car cela peut influencer l'interprétation de l'examen.
- 3) Le diagnostic morphologique des « patterns » histologiques.
- 4) Le diagnostic clinique ou étiologique si possible avec identification de la maladie ou de l'agent pathogène (bactérie, parasite, champignon) en cause.
- 5) Une mise en corrélation des observations histologiques avec la clinique décrite par le praticien.

(Neuber and Nuttall, 2017; Rhodes and Werner, 2018)

Un diagnostic étiologique n'est pas toujours possible, mais l'histopathologiste doit être capable de les classer les lésions en différentes catégories :

- Tumeur,
- Infection (cellulite, folliculite),
- Processus à médiation immune (maladie auto-immune, vascularites, accident médicamenteux),
- Troubles de type endocrinien (hypothyroïdie, syndrome de Cushing, dysplasie folliculaire),
- Troubles de la kératinisation (séborrhée primaire, adénite sébacée, ichtyose),
- Dermatite périvasculaire = dermatose inflammatoire comprenant toutes les causes d'inflammation (dermatite atopique, dermatose parasitaire ...) (Hnilica et al., 2013).

Il faut toujours mettre en relation les résultats de l'examen histopathologique avec l'anamnèse et la clinique de la maladie (Miller et al., 2013).

Si les résultats histopathologiques ne coïncident pas avec la clinique, il faut s'interroger sur :

- La représentativité des échantillons envoyés : échantillons de lésion active, échantillons multiples, si la lésion est petite elle a pu ne pas être examinée par le laboratoire, préparation chirurgicale du site (arrache les croûtes, pustules, vésicules)
- Les lésions primaires étaient-elles détériorées (désinfection, mauvaise manipulation/technique) ou masquées (infection secondaire, excoriation) ?
- Est-ce que les lésions ont été correctement identifiées et interprétées en clinique ? Le diagnostic différentiel était-il approprié ? La description des lésions et leur répartition était-elle correctement faite ?

Dans ces cas, il ne faut pas hésiter à appeler le laboratoire pour discuter avec l'histopathologiste des résultats ou même refaire un examen histologique des échantillons selon une coupe différente ou avec une coloration différente (Neuber and Nuttall, 2017).

g. Avantages

Un certain nombre de maladies cutanées peuvent être diagnostiquées grâce à l'association de l'examen clinique et de l'examen histopathologique. Le diagnostic est d'autant plus facilité si l'on est en possession d'échantillons représentatifs de l'ensemble des différentes étapes de développement des lésions (Miller et al., 2013).

Les changements histopathologiques ne sont pas toujours pathognomoniques, néanmoins, ils permettent tout de même d'orienter le diagnostic et d'exclure de nombreuses maladies du diagnostic différentiel (Jackson and Marsella, 2012).

h. Inconvénients

L'échantillon ne concerne qu'une toute petite partie de la peau.

L'examen histologique est inutile et non approprié dans certaines dermatoses comme la dermatite atopique.

Un diagnostic de certitude n'est pas toujours obtenu, il faut avoir de bonnes connaissances en histopathologie cutanée pour établir le diagnostic.

C'est un examen invasif, nécessitant une anesthésie locale *a minima* et les résultats sont retardés dans le temps.

B. Prélèvements pour un examen mycologique et culture fongique

a. Objectif

La culture fongique a pour but d'isoler les agents pathogènes fongiques comme les dermatophytes, agents de teignes, et de les identifier (genre et espèce) (Guaguère and Prélaud, 2006).

b. Principe

En fonction du type de lésion, différentes techniques permettent de prélever des poils, des débris cutanés ou des échantillons de tissu pour les mettre en culture et ensuite identifier les champignons pathogènes (levures, dermatophytes, infection profonde) et éventuellement évaluer leur sensibilité aux antifongiques.

Il existe d'autres tests diagnostiques pour les mycoses : PCR, test antigénique, sérologie.

c. Indications

La réalisation d'un prélèvement pour une culture fongique est recommandée en cas de :

- Test à la lampe de Wood positif.
- Suspicion d'une dermatophytose.
- Suspicion d'une mycose sous cutanée ou d'un autre organe.
- Suivi du traitement : il est possible d'utiliser le nombre de colonies obtenu dans une boîte de Pétri comme méthode de suivi semi-quantitative. Un animal est considéré guéri après deux à trois cultures fongiques négatives (Moriello et al., 2017).
- Dermatophytose diagnostiquée chez les propriétaires ou un autre animal du foyer.

La culture fongique de dermatophyte peut se faire en clinique pour la recherche de dermatophytes mais il est conseillé de toujours envoyer parallèlement un échantillon dans un laboratoire vétérinaire spécialisé pour confirmer nos résultats, pour l'identification du champignon et pour la culture d'autres espèces fongiques potentiellement dangereuses (Miller et al., 2013).

d. Matériel

- Lampe de Wood
- Clamps ou pinces
- Carré de moquette stérile (environ 5x5 cm)
- Brosse à dent stérile à bord plat
- Matériel d'envoi

Si l'on réalise une mise en culture à la clinique :

- Kit de culture DTM (Dermatophyte Test Medium) ou boîte de Pétri avec milieu de Sabouraud associé à un antibiotique et un antifongique
- Etuve/incubateur
- Lame de microscope
- Ruban de cellophane adhésive transparente
- Bleu lactique
- Microscope

e. Techniques

Comme expliqué précédemment, il existe plusieurs méthodes de prélèvement en fonction du type de lésion à prélever ou du type d'infection que l'on suspecte.

- **Méthodes de prélèvement**

- ***Épilation***

Une lampe de Wood est utilisée pour mettre en évidence des poils émettant une fluorescence (voir technique dans partie correspondante). Si des poils sont positifs, ils sont arrachés avec un clamp ou une pince.

Il est aussi possible de prélever à la pince des poils et des squames en marge d'une lésion (sur son front d'avancement) sans avoir recourt à la lampe de Wood. Pour cela il faut choisir une lésion récemment formée ou en cours d'extension et chez un animal n'ayant pas reçu de traitement médical récemment. On sélectionne alors des poils cassés ou mal formés associés à de l'inflammation, des croûtes ou des squames. Si possible, il faut aussi prélever des poils au centre de la lésion.

(Bexfield, Nick and Lee, 2014; Coyner, 2019; Miller et al., 2013; Neuber and Nuttall, 2017)

- ***Carré de moquette***

En alternative ou en complément de l'épilation ou si le test à la lampe de Wood est négatif, on utilise la technique du carré de moquette.

Le pelage de l'animal est brossé avec un carré de moquette stérile pour récupérer des poils et des débris de kératine. Il faut insister sur les zones suspectes, alopeciques et/ou squameuses. Les spores, les poils et les squames se fixent sur le carré de moquette par électrostatisme.

Le carré de moquette est ensuite appliqué et tapoté sur le milieu de culture d'une boîte de Pétri. Les poils et les débris cutanés qui sont pris dans la moquette peuvent être enlevés avec une pince ou un clamp stérile puis placés à la surface du milieu de culture.

Cette technique est plus sensible que celle de l'épilation car l'ensemble de la fourrure est prélevé. Mais les résultats de la culture ne sont pas directement liés à une lésion en particulier (Coyner, 2019; Neuber and Nuttall, 2017).

Cette technique est particulièrement efficace pour la détection de *Microsporium canis* chez les chats cliniquement asymptomatiques ou chez les animaux où les lésions ont régressé suite au traitement antifongique : la moquette est appliquée sur l'entièreté du corps, en se concentrant spécifiquement sur les zones où étaient présentes les lésions et, en particulier, chez le chat, sur la tête, les oreilles et les pattes (Coyner, 2019).

- ***Brosse à dents de McKenzie***

Cette technique est identique à celle de la moquette. On utilise cette fois-ci une brosse à dents stérile à bord plat.

Ces deux techniques de brossage (carré de moquette et brosse à dents de McKenzie) sont les méthodes de prélèvement les plus utilisées. Elles sont simples, atraumatiques, peu coûteuses et rapides.

L'envoi de ce type de prélèvement à un laboratoire est facile et les spores de champignons se conservent bien.

- **Cellophane adhésive**

C'est une technique alternative efficace à la moquette ou à la brosse à dents de McKenzie lorsque des lésions sont visibles (Moriello et al., 2017). La technique de prélèvement est identique à celle utilisée pour la recherche de parasite ou l'examen cytologique.

Le morceau de cellophane adhésive est ensuite placé sur le milieu de culture face collante vers le bas.

Cette méthode de prélèvement est n'envisagée que si l'on souhaite réaliser la culture mycologique à la clinique car la qualité du prélèvement est de moindre qualité que celle du carré de moquette et l'envoi plus difficile.

- **Raclage cutané**

Un raclage cutané superficiel peut être réalisé lorsque l'on suspecte une dermatophytose et plus particulièrement une infection à *Trichophyton* spp. avec des lésions étendues ou dans tous les cas de suspicion d'infection à *Nannizzia persicolor* (anciennement *Microsporum persicolor*). Les hyphes sont alors uniquement présents dans la couche cornée (Miller et al., 2013).

La technique de raclage est identique à celle pour la recherche de parasites.

- **Prélèvement des griffes**

Les griffes peuvent être mises en culture en sectionnant une partie de la griffe atteinte puis en raclant sa surface avec une lame de scalpel stérile (racler la partie concave de la griffe) afin de former de petites particules qui sont déposées sur le milieu de culture. Les dermatophytes se développent au sein de la kératine de l'ongle et peuvent être à l'origine d'une onychodystrophie caractéristique (Hnilica et al., 2013).

Avant de réaliser des prélèvements au niveau des griffes et des coussinets, il faut nettoyer avec de l'alcool 70% pour éliminer les contaminants environnementaux (Miller et al., 2013).

- **Biopsie**

En cas de suspicion d'une mycose sous-cutanée ou profonde, la biopsie au trépan est la méthode de choix pour le prélèvement (voir technique précédemment décrite) (Miller et al., 2013).

Les échantillons sont prélevés aux marges et au centre d'une lésion ainsi que dans toute lésion avec un aspect suspect puis ils sont envoyés à un laboratoire d'analyse spécialisé.

Les biopsies sont placées dans un pot stérile avec du sérum physiologique et envoyées à un laboratoire spécialisé dans les 12 à 24h. Il ne faut pas utiliser de formol. Une réfrigération est possible pour préserver l'échantillon sauf en cas de suspicion d'*Aspergillus* spp et de *Zygomycetes* (Miller et al., 2013).

- **Envoi du prélèvement**

Lors de l'envoi du prélèvement au laboratoire, il ne faut pas le placer dans un contenant hermétique car cela favorise la croissance de moisissures et de bactéries contaminantes ce qui peut fausser la

culture et l'isolement. Pour l'envoi au laboratoire, il vaut donc mieux mettre l'échantillon dans une enveloppe ou dans un flacon avec le bouchon peu fermé (Miller et al., 2013).

Lors d'un prélèvement à l'aide d'un carré de moquette, celui-ci est replacé dans son emballage d'origine de manière stérile. Lors d'un prélèvement avec une brosse à dents, celle-ci est placée de préférence dans un tube à essai.

Certaines espèces fongiques à l'origine d'infections profondes et/ou de cellulites (blastomycoses, pythiose, histoplasiose, coccidioïdomycose) représentent un danger zoonotique lorsqu'elles sont mises en culture. Ainsi lorsqu'on suspecte ce type d'infection, les échantillons doivent être envoyés à des laboratoires de mycologie spécialisés avec un emballage adapté (Hnilica et al., 2013). Il ne faut pas poster le prélèvement la veille d'un week-end et le laboratoire doit être prévenu en avance.

Lorsqu'un dermatophyte est suspecté les conditions d'envoi sont moins importantes (Bensignor and Germain, 2014).

- **Mise en culture**

Il est généralement recommandé de demander systématiquement une mise en culture par un laboratoire spécialisé lors d'une suspicion d'une infection fongique. Dans ce cas, le milieu de culture privilégié par les laboratoires est le milieu de Sabouraud auquel sont ajoutés des antibiotiques (gentamicine, chloramphénicol) et parfois un antifongique (cycloheximide aussi appelé actidione) lors de la recherche de dermatophytes. Ceux-ci inhibent la croissance de bactéries ou de champignons contaminants à croissance rapide ce qui permet aux champignons pathogènes de grandir plus librement (Baker and Thomsett, 1990).

Le milieu de Sabouraud est constitué de gélose, de glucose (dextrose) et de peptones. C'est le milieu donnant les meilleurs résultats pour la culture fongique (morphologie des colonies, changement de couleur) et pour la croissance de bactéries filamenteuses (*Nocardia*).

Cependant, il est aussi possible pour le praticien de réaliser une culture dans sa clinique à l'aide du milieu de culture DTM (Dermatophyte Test Medium) sous forme de boîte de Pétri ou de kit en tube la plupart du temps. Le milieu DTM a pour base une gélose de Sabouraud à laquelle sont ajoutés de la cycloheximide, de la gentamicine, de la chlorotétracycline (antifongiques et antibiotiques) et du rouge de phénol (indicateur de pH) (Jackson and Marsella, 2012; Miller et al., 2013; Neuber and Nuttall, 2017).

Lors de leur croissance, les dermatophytes commencent par consommer les protéines du milieu et relarguent des métabolites alcalins. Le milieu DTM passe alors du jaune au rouge, après environ 7-10 jours d'incubation. Puis quand toutes les protéines du milieu sont consommées, les dermatophytes vont consommer les carbohydrates et relarguer des métabolites acides. Le milieu redevient jaune. Le virage de couleur se fait avant ou concomitant la pousse du dermatophyte sauf pour *Nannizzia persicolor* (anciennement *Microsporium persicolor*) dont les colonies commencent à pousser quelques jours avant le changement de couleur du milieu (Guaguère and Prélud, 2006).

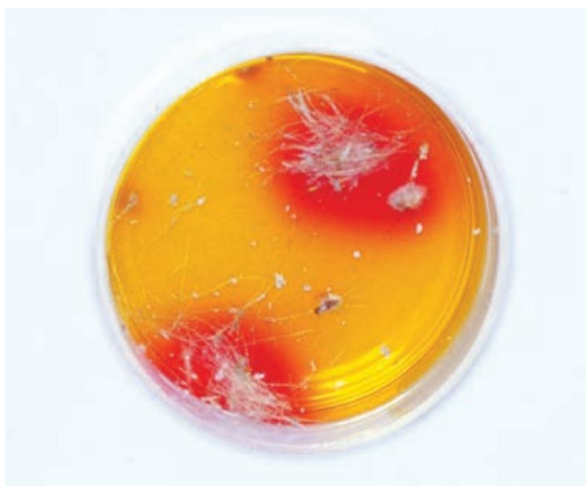

Figure 34 : Milieu DTM dans une boîte de Pétri avec changement de couleur du jaune vers le rouge suite à la pousse de colonie de dermatophytes (Jackson and Marsella, 2012)

La plupart des autres espèces de champignons commencent par consommer les carbohydrates (le milieu reste jaune) puis les protéines. Le milieu ne devient donc rouge qu'après une incubation prolongée soit environ 10-14 jours (Jackson and Marsella, 2012; Miller et al., 2013). Les changements de couleurs tardifs, c'est-à-dire après 2 à 4 semaines, sont donc à associer avec la pousse de champignons saprophytes (*Aspergillus* spp., *Mucor* spp., ...) ou de bactéries (Guaguère and Prélaud, 2006).

Les milieux DTM sont incubés à une température comprise entre 25 et 30°C et doivent être examinés quotidiennement pendant les 10 premiers jours d'incubation pour la détection de dermatophytes (Miller et al., 2013).

D'après certains fabricants de milieu DTM, l'incubation peut se faire à la lumière alors que d'autres recommandent une incubation dans l'obscurité pour éviter une inhibition de la croissance des champignons liée aux lumières UV (Rhodes and Werner, 2018).

L'inhalation de champignons non dermatophytes est à risque pour l'homme, la manipulation doit donc se faire sous PSM (Poste de Sécurité Microbiologique).

- **Observation au microscope**

Lorsque des colonies ont poussé sur le milieu de culture, les macroconidies sont collectées à l'aide d'un morceau de cellophane adhésive transparente sur la surface de la colonie. Le ruban adhésif est ensuite placé sur une lame de microscope par-dessus quelques gouttes de bleu lactique. La lame est observée au grossissement x10-40 pour la caractérisation des macroconidies (Coyner, 2019).

Pour ces étapes des gants doivent être portés pour éviter la transmission de spores de dermatophytes sur les mains (Coyner, 2019).

Il est recommandé d'envoyer le prélèvement ou des milieux de culture incubés à un laboratoire pour l'identification (Miller et al., 2013).

f. Interprétation

En laboratoire, l'identification passe par l'examen macroscopique et microscopique de la culture : caractérisation des organes de fructification (macroconidies et microconidies) et des ornementsations par la technique du drapeau de Roth (Guaguère and Prélaud, 2006).

Lors de l'observation macroscopique des colonies (aspect de la culture au recto et au verso), la morphologie macroscopique de la colonie fongique est le premier détail important à observer pour déterminer si un dermatophyte est présent (Coyner, 2019; Guaguère and Prélaud, 2006).

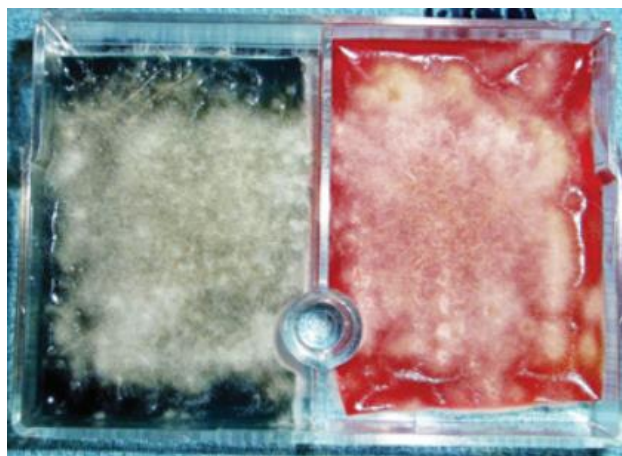


Figure 35 : Aspect macroscopique de colonies de *Microsporium canis* (Rhodes and Werner, 2018)

Lors de la réalisation d'une culture sur milieu DTM à la clinique, l'interprétation correcte repose sur un changement de couleur vers le rouge avant ou concomitant à la pousse d'une colonie micellaire (la première) dans les 10 premiers jours de culture. Les faux positifs arrivent surtout quand les cultures ne sont pas vérifiées assez fréquemment (croissance de champignons saprophytes) (Miller et al., 2013).

Cependant, l'observation du seul changement de coloration est insuffisante. En effet, elle indique dans 20 % des cas environ, la pousse de champignons contaminants (*Aspergillus*, *Penicillium*, *Alternaria*, etc.). Il est donc nécessaire d'observer le moment du changement de la coloration (virage en 2 à 13 jours (moyenne 6 j) pour les dermatophytes et en 4 à 14 jours (moyenne 9 j) pour les contaminants) et de rechercher une éventuelle coloration de la colonie (coloration noirâtre caractéristique de certains contaminants). Malheureusement, la coloration du milieu peut masquer la coloration naturelle de certaines cultures de dermatophytes (Chermette and Bussi eras, 1993).

Une observation microscopique de la colonie suspecte est aussi tr s importante car certains champignons contaminants peuvent mimer des colonies de dermatophytes et induire un changement de couleur pr coce du milieu DTM vers le rouge (Bensignor and Germain, 2014; Chermette and Bussi eras, 1993; Coyner, 2019; Miller et al., 2013). Pour cela, il est recommand  d'envoyer un  chantillon dans un laboratoire sp cialis  en mycologie.

L' tude de Kaufmann et al. montre que la mise en culture sur milieu DTM en clinique est possible avec un risque d'erreur de seulement 3 % compar  aux r sultats de cultures r alis es en laboratoire sp cialis . Cependant, pour cela l'examen doit comprendre une  valuation macroscopique et microscopique des colonies cultiv es sinon le risque d'erreur est de 19,4 % (Kaufmann et al., 2016).

L'étude de Guillot *et al.* (2001) *et al.* montre que la rapidité du changement de couleur du milieu DTM est dépendante de la température d'incubation et du nombre de poils infectés déposés sur le milieu de culture. Ainsi, si la température d'incubation est trop basse (entre 18 et 21°C) et que la quantité de poils inoculés est faible, le virage de couleur apparaîtra entre 6 et 10 jours post-incubation contre 3 à 5 jours lors d'une incubation à une température constante de 24 à 27 °C avec une grande quantité de poils inoculée. Des résultats faussement négatifs sont donc possibles si la température d'incubation est trop faible ou inconstante (incubation à température ambiante par exemple) ou la quantité d'inoculum est insuffisante.

Ainsi, plusieurs études s'accordent à dire que la culture sur milieu DTM pour l'identification d'une dermatophytose par changement de couleur du milieu manque de spécificité et de sensibilité. (Carroll, 1974; Crozier, 1977)

La culture fongique en laboratoire est considérée comme le « gold standard » pour diagnostiquer une dermatophytose. Cependant, des faux positifs et des faux négatifs sont possibles si les échantillons ne sont pas envoyés dans un laboratoire spécialisé ou si des erreurs ont été commises lors de l'échantillonnage, notamment si l'on envoie uniquement des poils épilés (faux négatifs).

Lors de la réalisation du prélèvement par une technique de brossage (moquette ou brosse à dent de McKenzie), des résultats faux négatifs sont possibles si les lésions ne sont pas prélevées méticuleusement ou si l'échantillon n'est pas correctement inoculé à la surface du milieu de culture. Cela arrive principalement lorsque le laboratoire n'est pas familier avec la méthode d'inoculation des boîtes de Pétri et récupère de manière aléatoire les poils arrachés sur la brosse ou la moquette (Moriello *et al.*, 2017).

Des faux positifs sont aussi possibles car cette technique est très sensible et peut donc détecter des animaux porteurs mécaniques (Moriello *et al.*, 2017).

Pour le suivi des traitements antifongiques, un animal est considéré guéri après deux à trois cultures fongiques négatives. Une culture fongique négative chez un chat sans lésion visible et associée à un examen à la lampe de Wood négatif est aussi compatible avec une guérison (Moriello *et al.*, 2017).

De plus en plus, l'identification à laboratoire des agents pathogènes fongiques se réalise par la spectrométrie de masse MALDI-TOF en complément de l'observation au microscope des colonies.

Pour les champignons, il existe des tests de sensibilité aux antifongiques (antifongogramme) disponibles dans des laboratoires spécialisés (Neuber and Nuttall, 2017).

g. Avantages

La culture de dermatophytes est simple et facile en utilisant le milieu DTM.

Un diagnostic de certitude est possible par examen des colonies au microscope, surtout si cet examen est réalisé dans un laboratoire spécialisé.

Une culture mycologique envoyée en laboratoire spécialisé par la technique du carré de moquette (identification du champignon et évaluation du nombre de colonies) permet un diagnostic et un suivi semi-quantitatif de la réponse au traitement antifongique (si le prélèvement est réalisé dans les mêmes conditions).

h. Inconvénients

Lors de culture sur milieu DTM, les boîtes de Pétri doivent être examinées quotidiennement car le changement de couleur advient sur une petite période de temps, ce qui peut être difficilement réalisable si la culture est faite à la clinique (Wilkinson and Harvey, 1994). Du matériel spécifique tel une étuve est nécessaire.

Des résultats faux positifs et négatifs sur milieu DTM sont fréquents.

Pour conclure, une culture et une identification en laboratoire spécialisé sont préférables plutôt que la mise en culture sur milieu DTM à la clinique vétérinaire pour limiter les erreurs d'identification du genre et de l'espèce du dermatophyte en cause.

C. PCR

a. Objectif

Le test PCR est un examen complémentaire pour la recherche et l'identification d'agents de dermatophytose.

b. Principe

C'est une technique d'amplification de l'ADN de dermatophyte au sein d'un échantillon cutané (Hnilica et al., 2013). C'est un test rapide.

c. Indications

La réalisation d'un test PCR est recommandée en cas de :

- Test à la lampe de Wood positif.
- Suspicion clinique d'une dermatophytose.
- Dermatophytose diagnostiqué chez les propriétaires ou un autre animal du foyer.

d. Matériel

- Lampe de Wood
- Clamps ou pinces
- Carré de moquette
- Brosse à dents stérile à bord plat
- Matériel d'envoi

e. Technique

Les échantillons sont obtenus depuis des lésions en utilisant une brosse à dents stérile ou une moquette et en collectant des squames et des croûtes. Les squames cutanées peuvent être obtenues à l'aide d'une lame de raclage ou des pinces.

L'envoi des prélèvements réalisés avec un carré de moquette ou une brosse à dents stérile se fait selon les mêmes modalités décrites dans la partie précédente. Si des croûtes ou des squames sont envoyés, il faut utiliser une boîte de prélèvement stérile (Coyner, 2019).

f. Interprétation

La PCR pour la recherche de dermatophytes est sensible mais non spécifique (Rhodes and Werner, 2018).

Ce test ne nécessite que très peu d'ADN dans l'échantillon pour donner un résultat positif. Cela en fait un examen peu fiable pour le diagnostic des dermatophytoses car une toute petite quantité d'ADN d'un contaminant peut mener à un résultat faussement positif. En effet, l'ADN des dermatophytes est ubiquitaire et peut être retrouvé dans la terre par exemple. Un animal positif à la PCR peut donc avoir de l'ADN contaminant présent dans son pelage sans pour autant être infecté.

Comme la PCR est très sensible, les résultats négatifs sont rares mais peuvent arriver si trop peu de matériel est envoyé pour l'analyse. Il est important d'envoyer des poils avec des racines intactes (Moriello et al., 2017).

Comme le test PCR permet d'identifier en réalité l'ADN de champignons, il ne fait pas de discrimination entre les champignons viables ou non. A cause de cela il peut y avoir des discordances entre les résultats PCR et les résultats de la culture fongique quand de l'ADN de champignons morts est détecté par la PCR si le traitement mis en place est efficace alors que la culture reviendra négative (Moriello et al., 2017).

Idéalement les deux tests devraient être réalisés en concomitance pour un diagnostic optimal des dermatophytoses, puis des cultures devraient être réalisées toutes les une à deux semaines pour déterminer le bon moment pour arrêter le traitement (Coyner, 2019).

g. Avantages

Les résultats sont obtenus plus rapidement qu'avec une culture fongique.

Cet examen est très sensible.

h. Inconvénients

Ce test est peu spécifique, de nombreux faux positifs sont possibles : champignons environnementaux, champignons morts.

Les PCR fongiques sont interprétées comme positives ou négatives. Donc, au contraire des cultures où la quantité de colonies de dermatophytes peut être suivie pour évaluer l'efficacité du traitement, la PCR ne permet pas de déterminer le nombre de spores de dermatophytes présents (Coyner, 2019).

D. Prélèvements pour un examen bactériologique et culture bactériologique

a. Objectif

La culture bactérienne a pour but d'isoler et d'identifier des agents pathogènes bactériens et de tester leur sensibilité aux traitements antibiotiques.

b. Principe

En fonction du type de lésion, différentes techniques (écouvillon, biopsie) sont utilisées pour prélever des échantillons cutanés, les mettre en culture et ensuite identifier les pathogènes bactériens et tester leur sensibilité aux antibiotiques (Bensignor and Germain, 2014).

c. Indications

La réalisation d'un prélèvement pour une culture bactérienne est recommandée en cas de :

- Observation à l'examen cytologique de bacilles (qui sont souvent plus résistants aux antibiotiques). En effet, la présence de bacilles lors d'un examen cytologique cutané peut indiquer la présence de bactéries Gram négatives potentiellement résistantes à de nombreux antibiotiques utilisés en pratique courante en dermatologie (Barillas et al., 2019)
- Suspicion d'une résistance microbienne : plaie ne cicatrisant pas, infections post-opératoires, infections nosocomiales, infections ne répondant pas aux traitements antibiotiques empiriques et où des bactéries sont présentes malgré la thérapie en cours, traitement antibiotique dans les derniers 3 mois (surtout si le spectre d'action antibiotique était large).
- Suivi d'infection à des germes multirésistants.
- Infection sévère mettant en jeu la survie de l'animal et pour laquelle le choix l'antibiotique utilisé doit être ciblé dès le départ.
- Pour confirmer le diagnostic quand le traitement est coûteux et/ou a d'importants effets secondaires.
- Toute lésion d'aspect comparable à une cellulite profonde, en particulier celles présentant des trajets fistuleux, ou une pyodermite profonde.
- Périonyxis, otite suppurée bactérienne.
- Nodules lorsqu'une cause infectieuse est incluse dans le diagnostic différentiel.

(Coyner, 2019; Guaguère and Prélaud, 2006; Hnilica et al., 2013; Neuber and Nuttall, 2017)

d. Matériel

- Tondeuse
- Aiguille stérile (21G)
- Seringues
- Pour culture bactérienne aérobie : écouvillon stérile et milieu de transport bactérien
- Pour culture anaérobie : matériels de biopsie et milieu de transport anaérobie pour écouvillon
- Sérum physiologique

(Bexfield, Nick and Lee, 2014)

e. Techniques

• Préparation

Si une antibiothérapie orale ou topique est déjà mise en place, il est préférable d'arrêter le traitement pendant au moins 48 à 72 heures avant le prélèvement (= après 5 demi-vies de la dernière dose). Cependant, si de nombreuses bactéries sont présentes à l'examen cytologique malgré la présence d'un traitement antibiotique le report de la culture n'est pas systématiquement nécessaire. Des techniques d'enrichissement du milieu de culture ou une mise en culture plus longue peuvent être

entreprises. Mais il existe malgré tout un risque de culture négative (Bensignor and Germain, 2014; Coyner, 2019; Neuber and Nuttall, 2017).

Il est très important de bien choisir les lésions à prélever. Les lésions suintantes, excoriées, ou avec beaucoup de croûtes peuvent être contaminées par des bactéries de l'environnement (milieu extérieur et microbiote) et donc les cultures seront difficiles à interpréter (Miller et al., 2013).

Il faut choisir des lésions primaires intactes : pustules, nodules, furoncles, pourtour des collerettes épidermiques et des ulcères. En cas d'otite suppurée ou si des bacilles sont observés à l'examen cytologique auriculaire, du cérumen peut être soumis pour une culture.

Il ne faut pas désinfecter les lésions avant de réaliser le prélèvement. Cela peut conduire à des cultures faussement négatives.

- **Méthodes de prélèvement**

- ***Écouvillon cutané***

En cas de lésion superficielle, la culture en milieu aérobique est la seule nécessaire.

Un échantillon peut être prélevé en frottant directement l'écouvillon sur la surface de la peau mais il y a de forts risques de contamination par des microorganismes environnementaux.

Si des pustules sont présentes, il faut prélever le contenu d'une pustule intacte avec une aiguille stérile (aspiration à l'aiguille fine). Le pus dans l'aiguille est ensuite transféré sur le bout d'un écouvillon stérile. L'écouvillon peut aussi être directement placé sur une pustule rompue avec une aiguille stérile pour absorber son contenu (Jackson and Marsella, 2012; Miller et al., 2013).

On procède de même en présence de croûtes. La croûte est retirée puis on utilise un écouvillon pour prélever les exsudats présents en-dessous de la croûte (Coyner, 2019).

Pour les papules, on ponctionne leur surface avec une aiguille stérile pour récupérer quelques gouttes d'exsudat séreux (Miller et al., 2013).

Si seulement une petite quantité d'exsudat est présente, il ne faut pas tenir l'écouvillon à la verticale lors du prélèvement mais sur le côté. En effet, au laboratoire les bactériologistes roulent l'écouvillon sur le côté pour réaliser la mise en culture. Cela permet d'éviter les résultats faussement négatifs. (Wilkinson and Harvey, 1994)

En cas de lésion sèche, il faut humidifier l'écouvillon avec du sérum physiologique stérile pour gratter le pourtour des collerettes épidermiques ou pour vigoureusement gratter des zones squameuses (Coyner, 2019).

Pour les lésions très suintantes, l'exsudat purulent superficiel doit être retiré et la plaie est nettoyée avec du sérum physiologique sans conservateur. En pressant la lésion, on peut ensuite extraire de l'exsudat frais que l'on récolte à l'aide d'un écouvillon avant de l'envoyer à un laboratoire de microbiologie. Cette méthode de nettoyage aide à réduire le nombre d'agents contaminants dans l'échantillon (Hnilica et al., 2013).

Pour les fistules ou furoncles, la peau est d'abord nettoyée avec du sérum physiologique ou de l'alcool puis séchée à l'air libre. Puis le contenu de la lésion est aspiré à l'aiguille fine ou extériorisé en pressant avec les doigts, puis prélevé avec un écouvillon (Miller et al., 2013).

- ***Ecouvillon auriculaire***

La culture bactérienne est recommandée lors d'infections persistantes de l'oreille. Pour cela on réalise un écouvillon auriculaire (Rhodes and Werner, 2018).

La technique de prélèvement est identique à celle pour un examen cytologique. Les échantillons pour la culture doivent être réalisés idéalement avant ceux pour la cytologie et toujours avant de nettoyer l'oreille.

Lors du prélèvement de la partie horizontale du canal auditif, pour éviter les contaminations par la partie verticale, on peut protéger l'extrémité de l'écouvillon avec un morceau de tubulure inséré dans la partie verticale du canal.

Lors d'une suspicion d'otite moyenne, un prélèvement est réalisé après myringotomie ou directement si la membrane tympanique est déchirée. La technique de prélèvement est à nouveau identique à celle utilisée pour l'examen cytologique.

Il est aussi possible d'insérer un cathéter à travers la membrane tympanique pour échantillonner du liquide dans la bulle tympanique mais les contaminations de l'échantillon par l'oreille externe sont possibles en cas d'otite externe dont les germes diffèrent de ceux présents dans l'oreille moyenne (peu fréquent).

L'écouvillon est ensuite placé dans un milieu de transport adapté avant de l'envoyer au laboratoire (Bexfield, Nick and Lee, 2014).

- ***Biopsie***

Les biopsies sont utilisées lors de suspicion d'infection profonde lors de lésions comme des plaques, des nodules, des fistules ou une cellulite.

Dans les lésions profondes (diffuses ou nodulaires), les bactéries sont souvent anaérobiques. Pour cette raison, il est préférable de réaliser une biopsie et de l'envoyer dans un milieu de transport anaérobie (fourni par le laboratoire). Il est aussi possible d'utiliser des écouvillons placés dans des milieux de transport spéciaux pour organismes anaérobiques. L'échantillon doit être délivré dans les heures suivantes au laboratoire (Coyner, 2019; Jackson and Marsella, 2012).

La technique de biopsie est identique à celle utilisée pour l'examen histologique. La plaie doit être préparée chirurgicalement et rincée abondamment avec du sérum physiologique, cela évite qu'un désinfectant ne détruise les agents pathogènes au moment de l'excision (Hnilica et al., 2013). Si de l'alcool est appliqué, il faut bien attendre qu'il est fini de s'évaporer avant de réaliser la biopsie pour éviter les faux-négatifs (Neuber and Nuttall, 2017).

Il est recommandé d'utiliser une anesthésie en bloc ou générale car la lidocaïne peut inhiber la croissance des bactéries (Coyner, 2019).

Une fois que l'échantillon cutané a été récolté, il doit être placé sur un écouvillon pour culture bactérienne ou dans un récipient stérile (avec quelques gouttes de sérum physiologique sans conservateur), réfrigéré et expédié (Coyner, 2019; Hnilica et al., 2013).

Pour réduire les risques de contamination et cantonner la culture au derme et au tissu sous-cutané, l'épiderme de l'échantillon peut être excisé avec une lame de scalpel stérile (Wilkinson and Harvey, 1994).

Il ne faut pas exposer l'échantillon à du formol ou à des vapeurs de formol (Neuber and Nuttall, 2017).

- **Envoi du prélèvement**

Il faut envoyer les échantillons à un laboratoire de référence expérimenté dans la culture, l'identification bactérienne et dans les antibiogrammes en médecine vétérinaire (Rhodes and Werner, 2018).

Il faut bien identifier le prélèvement et joindre les commémoratifs à l'envoi.

Les prélèvements peuvent être envoyés par courrier à condition d'utiliser un milieu de transport adapté et de ne pas poster le prélèvement la veille d'un week-end (Bensignor and Germain, 2014). Il faut également faire attention à ce que les échantillons ne gèlent pas car cela peut réduire la précision du résultat de la culture (Hnilica et al., 2013).

En cas de suspicion de bactéries inhabituelles ou zoonotiques (mycobactéries, pseudomycétome bactérien, actinomycose, actinobacillose, nocardiose), lors de l'envoi des échantillons au laboratoire (calques cutanés et biopsies), il faut contacter le laboratoire au préalable car un milieu de transport spécial et une incubation peuvent être nécessaires (Guaguère and Prélaud, 2006; Jackson and Marsella, 2012; Wilkinson and Harvey, 1994).

Des tests PCR sont disponibles pour certaines espèces de mycobactéries (Hnilica et al., 2013).

En cas de granulome, des cultures fongiques et mycobactériennes doivent être effectuées en parallèle de la culture bactérienne (Jackson and Marsella, 2012).

f. Interprétation

Une culture positive à partir d'échantillons de la surface cutanée ne prouve pas que la bactérie mise en évidence est pathogène, il faut associer cela avec un examen cytologique : signes d'inflammation, bactéries intracellulaires.

Il est important de toujours réaliser un examen cytologique cutané au moment de la culture pour pouvoir interpréter les résultats de la culture et ne pas passer à côté du diagnostic. Par exemple si des coques et des bacilles sont vus à l'examen cytologique, mais qu'uniquement des coques sont présents dans la culture, cela indique que la culture doit être réexaminée par le laboratoire ou refaite. Si uniquement des levures sont visibles à l'examen cytologique de la peau ou des oreilles alors la culture bactérienne n'est pas indiquée (Coyner, 2019).

De plus, l'examen cytologique nous apporte des informations semi-quantitatives contrairement à la culture qui est uniquement qualitative. Cela nous permet également de savoir s'il y a de la phagocytose ou non (infection versus contamination) et les relations des microorganismes avec les cellules cutanées. Ces informations sont primordiales pour l'interprétation des résultats de la culture.

Il est aussi important de mettre en relation les résultats de la culture avec l'historique du patient et la clinique.

Les staphylocoques coagulase positive peuvent être isolés dans quasiment tous les cas de pyodermite canine. En cas d'infection mixte, avec différentes bactéries montrant différentes résistances aux antibactériens, il faut choisir l'antibiotique indiqué contre *Staphylococcus intermedius* (Wilkinson and Harvey, 1994).

Il existe plusieurs tests de sensibilité aux antibiotiques.

Les disques de Kirby-Bauer donnent comme résultats : résistant, sensible ou intermédiaire. C'est la méthode la plus utilisée pour les tests de sensibilité. Des disques saturés en une solution antibiotique sont placés sur une boîte de Pétri pour déterminer la zone d'inhibition (ZI) de croissance. Plus cette zone est grande, plus la bactérie est sensible à l'antibiotique présent dans le disque. Les ZI sont comparées à des valeurs de références pour déterminer si la bactérie est sensible, intermédiaire ou résistante. Ce test ne donne pas d'information sur la concentration exacte d'antibiotique nécessaire pour inhiber la croissance bactérienne (Neuber and Nuttall, 2017).

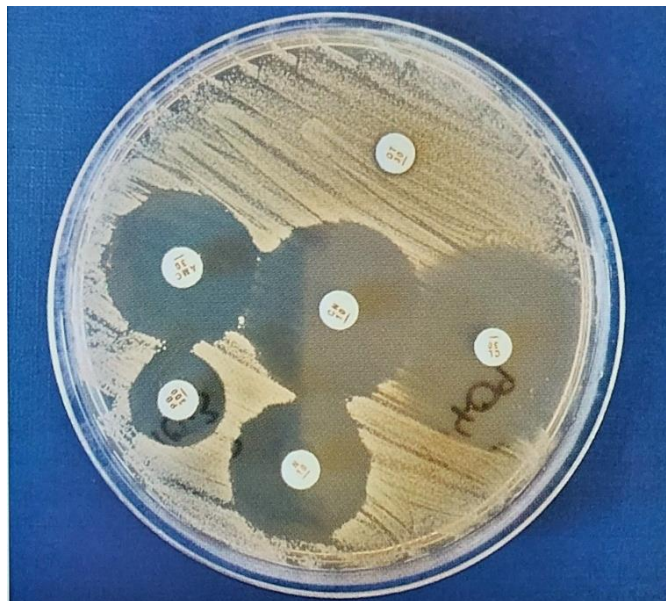

Figure 36 : Test de sensibilité avec des disques de Kirby-Bauer (Neuber and Nuttall, 2017)

Le test de la concentration minimale d'inhibition (MIC) est préférable car il donne une indication sur le degré de résistance aux antibiotiques en fonction de la concentration et cette résistance peut être dépassée en modulant les doses. La MIC est la concentration d'antibiotique la plus basse permettant d'inhiber complètement la croissance bactérienne. Une bande de papier imprégnée d'une solution d'antibiotique dont la concentration décroît tout au long de la bande est placée sur une boîte de Pétri. Cela produit une ZI elliptique, la MIC est lue là où la ZI touche la bande de papier. Plus la MIC est basse, plus la bactérie est sensible à l'antibiotique. Les MIC sont comparées à des valeurs de référence pour déterminer si la bactérie est sensible, intermédiaire ou résistante (Neuber and Nuttall, 2017).

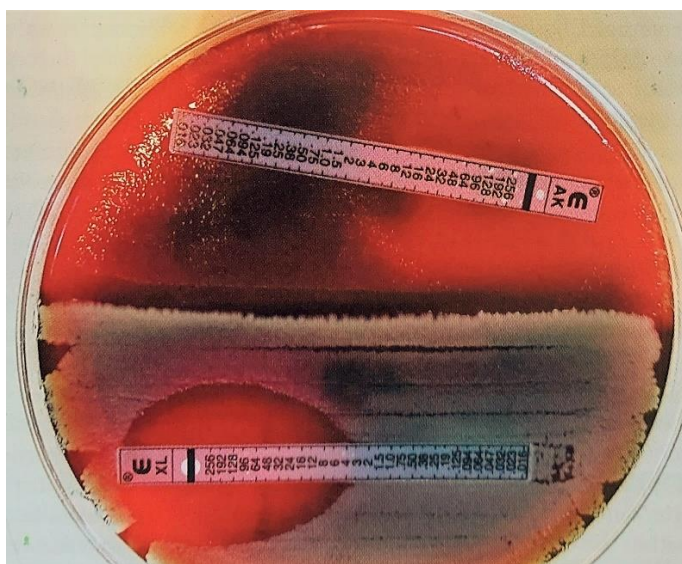


Figure 37 : Test de sensibilité avec la méthode de la concentration minimale d'inhibition (Neuber and Nuttall, 2017)

Les résultats d'un antibiogramme ne peuvent être utilisés pour la prescription d'un antibiotique critique que s'il a été réalisé selon les normes AFNOR NF U47-107 (diffusion en milieu gélosé) ou NF U47-106 (dilution en milieu gélosé). La référence à la norme AFNOR doit figurer sur le résultat de l'antibiogramme.

Il existe un dispositif commercial Vitek[®] 2 utilisé par certains laboratoires pour la réalisation d'antibiogramme ne répondant aux normes AFNOR précitées mais pour lequel le Laboratoire National de Référence (LNR) a validé certains couples antibiotiques/espèces bactériennes. Ainsi, la prescription d'antibiotique critique à partir d'antibiogramme réalisé par ce dispositif n'est possible que pour les quelques couples validés par le LNR (Note de service DGAL/SDSPA/2020-426 du 06/07/2020).

Les principales causes d'échec des cultures bactériennes sont :

- Sites d'échantillonnage non représentatifs.
- Traitement antibiotique récent : faux négatif.
- Désinfection préalable : faux négatif.
- Contamination : faux-positif.
- Mauvais traitement des échantillons au laboratoire.
- Erreur dans l'interprétation des tests de sensibilité.

(Neuber and Nuttall, 2017)

g. Avantages

La culture bactérienne permet d'identifier la ou les bactéries impliquées, apporte des informations sur la sensibilité aux antibiotiques des bactéries isolées.

h. Inconvénients

La qualité des résultats dépend fortement de la qualité des prélèvements (Wilkinson and Harvey, 1994).

Des résultats faux négatifs et faux positifs sont possibles.

Cet examen à lui seul ne permet pas de faire la différence entre une infection bactérienne ou une simple contamination. Il doit être systématique couplé avec un examen cytologique pour augmenter la sensibilité et la spécificité des résultats.

E. Test sérologique par dosage des IgE spécifiques d'allergènes

a. Objectif

L'objectif des tests allergologiques sériques est de détecter la présence d'une réaction d'hypersensibilité aux allergènes médiée par les IgE et d'identifier les allergènes en vue de réaliser une immunothérapie spécifique d'allergène chez un animal diagnostiqué allergique ou un animal atopique présentant une exacerbation des signes lors de changement de lieu ou de saison (Coyner, 2019; Foster and Foil, 2003; Jackson and Marsella, 2012).

b. Principe

Les anticorps IgE spécifiques d'allergènes circulants dans de sang sont mesurés grâce à des tests ELISA et RAST (Radio-Allergo Sorbant Test). Les principes de ces tests sont similaires. Le sérum du patient est ajouté dans un puits contenant des antigènes (en phase liquide ou solide) puis une enzyme spécifique ou de l'antisérum d'IgE canine radiomarké est ajouté (Foster and Foil, 2003; Neuber and Nuttall, 2017).

c. Indications

Les tests allergologiques sont indiqués chez les animaux présentant une dermatite allergique ou une dermatite atopique dont l'anamnèse et les signes cliniques font suspecter l'influence de facteurs environnementaux (aéroallergènes) dans le déclenchement des lésions.

Ceux-ci peuvent être effectués par une IDR ou un dosage des IgE spécifiques d'allergènes. (Coyner, 2019; Hensel et al., 2015).

Ces tests ne permettent pas de diagnostiquer une dermatite atopique. Ce diagnostic se fait à partir des signes cliniques, de l'anamnèse et après avoir exclu les autres causes de prurit.

L'allergie alimentaire, l'hypersensibilité hormonale, l'hypersensibilité bactérienne sont de fausses indications (Bensignor and Germain, 2014).

d. Technique

Il est recommandé de réaliser le dosage immédiatement après une poussée. En effet, les taux d'IgE spécifiques d'allergènes diminueraient en dehors des périodes à risque.

Le prélèvement se fait par prise de sang (plasma ou sérum).

En général, il n'est pas utile d'interrompre un traitement en cours comme cela est le cas lors de la réalisation de tests cutanés classiques (IDR). Néanmoins cet examen mesurant une composante de la réponse immunitaire, une médication anti-inflammatoire pourrait en altérer les résultats. (Hnilica et al., 2013)

Récemment, l'article de Bruet *et al.* (2022) met en place des lignes directrices pour l'utilisation des médicaments antiprurigineux chez le chien à partir d'une revue de la littérature publiée de 1990 à 2021. Il propose des temps optimaux d'éviction avec de réaliser une IDR ou des tests sérologiques :

- Antihistaminiques : pas d'arrêt nécessaire avant un dosage des IgE sériques spécifiques d'allergènes.
- Glucocorticoïdes topiques (ex. acéponate d'hydrocortisone) : pas d'arrêt nécessaire avant un dosage des IgE sériques spécifiques d'allergènes.
- Glucocorticoïdes systémiques (ex. prednisolone) : pas d'arrêt nécessaire avant un dosage des IgE sériques spécifiques d'allergènes.
- Ciclosporine, oclacitinib, lokivetmab : pas d'arrêt nécessaire avant un dosage des IgE sériques spécifiques d'allergènes.

Cependant, dans son étude de 2021, Canning met en évidence une diminution significative de la concentration en IgE lors de traitement avec du lokivetmab (dépendant du temps de traitement) et de la ciclosporine (dépendant de la dose). Leur arrêt est donc recommandé avant la réalisation d'un dosage des IgE sériques spécifiques d'allergènes (Canning *et al.*, 2021).

Olivry *et al.* (2013) recommandent aussi d'arrêter les glucocorticoïdes injectables à longue durée d'action (ex. acétate de méthylprednisolone) 28 jours avant la réalisation d'un ASIS.

Le choix des allergènes testés se fait en fonction de l'anamnèse et de l'examen clinique (Neuber and Nuttall, 2017).

e. Interprétation

L'interprétation de ce test repose sur l'anamnèse et l'examen clinique.

Les tests allergologiques sérologiques ont une sensibilité variable en fonction des laboratoires. Dans certains laboratoires, le seuil de positivité est bas, donnant des résultats non spécifiques mais très sensibles.

Les différences entre laboratoires reposent sur :

- Le seuil de positivité choisi
- La source des allergènes
- La méthode de détection (RAST, ELISA)
- L'utilisation d'une phase solide ou liquide pour les tests
- Les anticorps de détection (monoclonaux, polyclonaux, oligoclonaux ou recombinant FcεR1α)

(Neuber and Nuttall, 2017)

L'étude de Baumann *et al.* en 2021 montre aussi un manque de reproductibilité entre les résultats de tests sérologiques réalisés au sein d'un même laboratoire (Baumann *et al.*, 2021).

Plusieurs études mettent en évidence un manque de corrélation entre les résultats des dosages des IgE sériques spécifiques d'allergènes et les IDR (DeBoer and Hillier, 2001; Foster *et al.*, 2003).

En effet, des résultats faux positifs sont possibles à cause de la présence d'IgE sériques spécifiques des CCD (Cross reactive Carbohydrate Determinant) expliquant un défaut de corrélation entre les résultats des intradermoréactions et des tests allergologiques sériques.

Les CCD sont définis comme des portions de carbohydrates des glycoprotéines des molécules fréquentes de la surface cellulaire de nombreuses plantes et espèces d'insectes. Les mammifères reconnaissent les CCD comme antigènes étrangers et peuvent développer une réponse immune humorale.

Levy, Piccione et DeBoer montrent que des IgE anti-CCD ont été détectés chez 16,8 à 24% des chiens atopiques testés et chez 13,1% des chiens sains testés. Ils concluent que ces IgE anti-CCD pourraient affecter les résultats des tests sérologiques par des résultats faux positifs alors que les CCD n'ont pas de conséquence clinique car ils sont aussi retrouvés chez des chiens sains (Levy and DeBoer, 2018; Piccione and DeBoer, 2019).

Guedon en 2019 a montré que la concordance entre l'IDR et le dosage des IgE sériques spécifiques d'allergènes était bonne chez les chiens négatifs aux IgE anti-CDD mais mauvaise chez les chiens positifs. La concordance des tests était améliorée par le blocage des IgE anti-CDD. Ce résultat est renforcé par l'étude de Lee et al. en 2020 qui montre que l'inhibition de la réactivité antigénique aux CCD pourrait altérer de façon importante les résultats des profils de réactivité *in vitro* utilisés pour la sélection des allergènes à inclure dans une immunothérapie. Guedon conclue que la polysensibilisation apparente des tests sériques est associée aux IgE anti-CCD (Gedon et al., 2019; Lee et al., 2020).

Ces résultats sont nuancés en 2021 par l'étude de Canning qui montre une corrélation inchangée entre les dosage des IgE sériques spécifiques d'allergènes et les IDR après inhibition des IgE anti-CCD (Canning et al., 2021).

Il existe quelques publications sur l'utilité des tests sérologiques pour les allergies alimentaires. Une étude montre une faible sensibilité et une haute spécificité pour le test cutané (IDR) et la sérologie (ELISA). Les valeurs prédictives positives et négatives pour les deux tests n'étaient pas correctes. Les auteurs ont conclu qu'il n'est pas possible de remplacer le régime d'éviction pour le diagnostic d'allergies alimentaires chez le chien (Hillier and DeBoer, 2001; Jeffers et al., 1991).

f. Avantages

Bien que l'IDR soit considérée comme la méthode de diagnostic de référence pour les dermatologues, le dosage des IgE sériques spécifiques d'allergènes présente plusieurs avantages par rapport à l'IDR, tels que : une absence de risques pour le patient (pas de sédation nécessaire), moins traumatique (une unique prise de sang nécessaire), plus facile et plus rapide à réaliser (Hensel et al., 2015).

Ce test est moins sensible aux médicaments que les tests intradermiques (pas d'arrêt préconisé des antihistaminiques, des corticoïdes par voie systémique et topique, ...) (Wilkinson and Harvey, 1994).

g. Inconvénients

Ce test présente tout de même une sensibilité à certains médicaments (lokivetmab, ciclosporine) (Canning et al., 2021).

Il doit être utilisé uniquement pour le choix des allergènes lors d'une immunothérapie et non pour diagnostiquer une dermatite atopique.

Le taux des IgE est fluctuant dans le sang et peut être bas en dehors de la saison allergique (test à faire lors des poussées de prurit). Les résultats peuvent aussi être influencés par l'âge de l'animal (DeBoer and Hillier, 2001).

Le dosage des IgE sériques spécifiques d'allergènes ne mesure que les IgE circulantes spécifiques à l'allergène, ne prend pas en compte les autres voies allergiques et montre souvent des réactions positives chez les chiens non allergiques (Hensel et al., 2015).

Les résultats ne sont pas disponibles immédiatement (Wilkinson and Harvey, 1994).

Deuxième partie : Création du support pédagogique

1. Introduction

L'enseignement théorique de la dermatologie est dispensé au premier semestre de 4^{ème} année à l'ENVA. Il comprend 12 cours magistraux (21h), un cours de travaux pratiques (2h), deux cours de travaux dirigés (4h) ainsi que deux cours de révision (2h). Les examens complémentaires sont évoqués au cours des cours magistraux comme moyen diagnostique des différentes dermatoses présentées et lors du TP qui enseigne leurs indications en fonction du type de lésions ou de l'affection recherchée ainsi que la méthode d'observation au microscope et son interprétation.

Cette formation théorique est complétée par un enseignement pratique en 4^{ème}, 5^{ème} et 6^{ème} année. Les étudiants de 4^{ème} année réalisent quatre demi-journées au sein du service de consultation de dermatologie et les étudiants de 5^{ème} et 6^{ème} année réalisent une rotation d'une semaine au sein de ce même service. Au cours de ces journées de clinique, les étudiants assistent aux consultations de dermatologie, réalisent le recueil de l'anamnèse ainsi qu'un examen clinique général et dermatologique et apprennent à réaliser les gestes techniques les plus courants pour les examens complémentaires en dermatologie.

Les étudiants ont comme support pédagogique à leur disposition les diaporamas numériques correspondant à l'ensemble des cours dispensés dans l'UC de dermatologie en 4^{ème} année ainsi que les thèses soutenues disponibles en ligne et un site internet expliquant la sémiologie dermatologique appelé Smartsémio réalisé dans le cadre de la soutenance d'une thèse vétérinaire par Alizée LARRONDO en 2021.

2. Conception du projet

A. Objectifs du projet

Les méthodes de réalisation des examens complémentaires dermatologiques ne sont que brièvement abordées lors de l'enseignement théorique en 4^{ème} année et, généralement, les étudiants ne savent pas comment réaliser ces gestes techniques avant leurs journées de clinique.

Ce projet a donc pour but de compléter l'enseignement théorique en créant un support multimédia permettant aux étudiants d'appréhender les techniques de réalisation des examens complémentaires en dermatologie vétérinaire avant les semaines de pratique au sein du CHUVA. Cet outil a aussi pour objectif de servir de moyen de révision rapide aux étudiants qui auraient besoin d'aide pour réaliser ou interpréter un examen complémentaire au moment de leurs rotations cliniques, lors de leurs gardes ou dans leur pratique future.

B. Choix des supports

Cet outil pédagogique sera utilisé en autonomie par les étudiants et ainsi un support multimédia nous a semblé le plus adapté pour leur permettre un accès facile avec des informations explicites et concises.

La vidéo associée à une description audio est rapidement apparue comme le support de choix afin de présenter les techniques d'examen complémentaires. En effet, les vidéos permettent d'optimiser l'apprentissage des gestes techniques comme le montrent de nombreuses études.

D'après Peraya (1993), l'audiovisuel garantit une meilleure mémorisation et facilite l'apprentissage comme le rappelle l'expression « un bon schéma vaut mieux qu'un long discours ». (Peraya, 1993)

Plusieurs études comme celles de Hansen *et al.* (2011), Jang et Kim (2014) ou Prabhu *et al.* (2019) confirment l'impact positif global des vidéos sur l'apprentissage des compétences cliniques par les étudiants de médecine et sur leur assurance dans la réalisation de gestes techniques. Jang et Kim recommandent aux professeurs d'intégrer ces ressources d'apprentissage dans leur enseignement et d'utiliser des appareils mobiles pour un accès pratique afin d'aider les étudiants à utiliser plus efficacement ces ressources. De plus, leur étude montre que les étudiants ont une perception positive des vidéos et qu'ils les utilisent de diverses manières pour soutenir leur auto-apprentissage des compétences cliniques (Hansen *et al.*, 2011; Jang and Kim, 2014; Prabhu *et al.*, 2019).

La bibliographie sur le sujet (Srinivasa *et al.*, 2020) apporte des preuves solides de l'intérêt de la mise à disposition de vidéos pour renforcer l'apprentissage de gestes techniques chez les étudiants de profession médicotechnique, en améliorant la qualité du geste acquis et sa mémorisation sur le long terme.

L'étude de Allavena *et al.* (2017) montre que les outils audio-visuels ont aussi leur utilité dans l'enseignement chez les étudiants vétérinaires en améliorant leurs compétences techniques.

Les étudiants vétérinaires ont généralement une opinion positive des vidéos pour leur facilité d'utilisation, leur accessibilité, en particulier pour un usage domestique et pour l'apprentissage en autonomie, et la possibilité de faire des pauses et de revenir en arrière permettant aux élèves de visualiser le matériel à leur propre rythme et de répéter les points difficiles (Allavena *et al.*, 2017).

De plus, d'après Mayer (2008), les supports multimédias permettent notamment de stimuler la mémoire à long-terme. Une autre étude montre qu'un support associant différents médias comme du texte, des vidéos et de l'audio, augmente significativement les performances chirurgicales (Mayer, 2008; Pape-Koehler *et al.*, 2013).

Dans cette approche multimédia, nous avons décidé d'accompagner les vidéos de fiches techniques plus complètes afin d'apporter un support papier à cet enseignement et d'approfondir le contenu des vidéos.

3. Réalisation d'un outil pédagogique

A. Réalisation des vidéos

a. Contenu

L'objectif des vidéos est de faire la démonstration des gestes techniques des examens complémentaires tels qu'ils sont enseignés à l'ENVA.

Dans un souci de clarté et d'efficacité, le contenu des vidéos a été restreint à la réalisation du geste technique uniquement laissant la description du matériel nécessaire ou de l'interprétation de chaque examen aux fiches techniques accompagnant les vidéos.

Pour la même raison, nous avons limité de nombres de variantes de chaque geste technique présenté dans les vidéos. En effet, en fonction du type de lésion ou des affections recherchées, la technique de prélèvement de certains examens varie. Mais présenter toutes ces variantes aurait conduit à des vidéos trop longues et moins compréhensibles pour le spectateur. Nous avons fait le choix de présenter les techniques préférées au CHUVA car cela permet aux étudiants de se focaliser sur des gestes qu'ils auront l'occasion d'appliquer par la suite lors de leurs rotations cliniques et évite la confusion entre plusieurs méthodes.

Ces variantes sont, cependant, décrites dans les fiches techniques accompagnant les vidéos.

Par ailleurs, des vidéos illustrent une technique de prélèvement pouvant être utilisée pour plusieurs examens complémentaires de natures différentes. Par exemple, le prélèvement avec de la cellophane adhésive est présenté dans une unique vidéo pour la recherche de parasite et pour la réalisation d'un examen cytologique car le geste technique de prélèvement est identique.

Parmi les examens complémentaires présentés dans la partie bibliographique de cette thèse seul le dosage des IgE spécifiques d'allergène n'a pas été présenté par une vidéo. En effet, cet examen ne nécessite pas de geste technique spécifique à la dermatologie pour être réalisé.

b. Matériel et tournage des séquences vidéo

Les vidéos ont été réalisées au sein du service de consultation de dermatologie du CHUVA.

Pour la réalisation des vidéos, il était nécessaire que l'opérateur soit familier des gestes effectués afin qu'ils soient sûrs et correctement réalisés. Les gestes doivent être complètement compréhensibles par les personnes qui regarderont les vidéos. Ainsi, les gestes techniques filmés ont été réalisés soit par les cliniciens du service de dermatologie en priorité soit par des internes ou des étudiants de cinquième ou sixième année préalablement formés pour les gestes simples (par exemple les colorations).

La contention des animaux était réalisée par des étudiants ou les propriétaires des animaux.

Pour des raisons de droit à l'image, aucune personne n'est identifiable sur les vidéos. Une autorisation orale a été demandée à tous les propriétaires avant de filmer.

Pour des raisons éthiques, les prélèvements filmés n'ont pas été réalisés dans le seul but de cette thèse mais étaient nécessaires à des fins médicales. Le temps consacré à l'enregistrement des vidéos a donc été long car il fallait que l'affection des animaux implique la réalisation des prélèvements souhaités, être disponible au moment où les prélèvements allaient être réalisés, et cela sans empiéter sur le temps nécessaire aux consultations.

Les films ont été réalisés avec la fonction vidéo d'un téléphone Samsung® A52 5G.

En raison du contexte de tournage, il n'était pas possible de filmer plusieurs fois un examen sur un même animal si les plans n'étaient pas corrects à la première prise. J'ai donc, si possible, filmé plusieurs fois chaque examen complémentaire sur différents animaux afin de pouvoir sélectionner les meilleurs plans possibles et pour que les vidéos soient les plus représentatives de la technique démontrée.

c. Montage

Le montage vidéo consiste en la sélection de séquences vidéo, leur découpage et leur assemblage associé à des textes et/ou des sons dans le but de créer une vidéo dynamique avec une suite logique suscitant l'intérêt du public et permettant la compréhension du sujet qu'elle présente.

N'ayant que peu de notions dans le montage vidéo, je me suis concentrée sur la création de vidéos simples et agréables à regarder sans surcharge d'information. J'ai donc utilisé pour le montage le logiciel Clipchamp®. Cette application est facile d'utilisation et permet la création de vidéos courtes avec des fonctions de découpage, d'assemblage de séquences vidéo et d'ajout de sons ou de sous-titre.

Grâce à ce programme j'ai pu découper des portions des vidéos originelles, que j'ai mis bout à bout pour créer une suite logique. Ainsi, les séquences ne présentant pas une qualité adéquate ont été découpées ou éliminées : séquence sans intérêt, mal cadrée, floue, avec une luminosité insuffisante. J'ai été contrainte de mélanger des séquences de plusieurs vidéos afin de pouvoir présenter les techniques le plus clairement possible et avec les images les plus représentatives.

Des séquences ont aussi été ralenties ou accélérées pour respectivement permettre une meilleure compréhension des gestes techniques et éviter des longueurs non nécessaires.

Afin d'avoir un cadrage optimal des gestes techniques, des zooms sur certaines séquences ont été réalisés à l'aide du logiciel VLC Media Player®. Cependant, un zoom trop grand entraînait une perte de qualité visuelle importante. Des compromis ont donc dû être réalisés entre le cadrage et la qualité de l'image vidéo.

J'ai également supprimé l'audio des séquences vidéo enregistrées en consultation pour pouvoir enregistrer ma voix dans un lieu calme et l'ajouter au montage par la suite.

Chaque vidéo débute par un écran titre présentant la technique présentée et le logo de l'ENVA. Puis, les gestes techniques sont montrés et un écran de fin conclut la vidéo. L'écran titre et l'écran de fin ont été créés avec le logiciel Microsoft PowerPoint®.

d. Enregistrement audio

Une voix-off a été enregistrée après le montage des vidéos. L'enregistrement de la voix a été réalisé à l'aide de l'application Enregistreur vocal de mon smartphone Samsung® A52. Les séquences d'enregistrement audio ont ensuite été intégrées aux vidéos correspondantes à l'aide du logiciel de montage précédemment utilisé, puis la durée des vidéos a été ajustée pour correspondre au mieux avec la voix.

J'ai aussi ajouté des sous-titres s'affichant en bas de la vidéo et ayant pour but de reprendre les propos énoncés par la voix-off pour permettre à un étudiant qui ne disposerait pas du son de la vidéo d'avoir accès aux commentaires.

B. Réalisation des fiches

a. Contenu

Une fiche technique par vidéo a été créée. Chaque fiche est constituée de quatre parties décrivant :

- Les objectifs de la technique.
Par exemple, pour le test à la cellophane adhésive : *Recherche d'ectoparasites superficiels (puces, poux, Cheyletiella et Otodectes) et examen cytologique pour la mise en évidence de cellules et de micro-organismes (levures, bactéries).*
- Le principe de la technique.
Par exemple, pour la lampe de Wood : *Lampe émettant une lumière UV filtrée au travers de cobalt ou de nickel à une longueur d'onde de 365 nm. Apparition d'une fluorescence vert pomme en présence de Microsporum canis (métabolites de tryptophane produits par le champignon) dans les poils en croissance.*
- Le matériel nécessaire à la technique.
- Une description précise de la technique présentée dans la vidéo et des variantes de cette dernière en fonction des types de lésions ou des agents pathogènes recherchés. Si la technique demande l'utilisation d'un microscope, les réglages ainsi que la méthode d'observation sont rappelés.
- Des indications sur la façon d'interpréter les résultats en fonction de la sensibilité et de la spécificité de l'examen et quelles observations sont considérés comme positives ou pathologiques. Enfin les avantages et les limites de la technique sont rappelés.

Le contenu des fiches techniques est le résultat d'une synthèse des informations bibliographiques données dans la première partie de cette thèse adaptée aux pratiques en vigueur au sein du service de dermatologie du CHUVA.

b. Format

Les fiches techniques font chacune 2 à 5 pages pour les techniques les plus complexes, soit 1 à 3 pages recto-verso. Je n'ai pas voulu dépasser ce format là pour obtenir des fiches concises et efficaces dans les informations qu'elles apportent. Les fiches ont été réalisées avec comme objectif leur lisibilité et leur clarté. Ainsi, différentes tailles et couleurs de police ont été utilisées pour mettre en valeur les différentes parties et les éléments importants.

Sur chaque fiche, une photo décrivant le matériel nécessaire a été ajoutée. Des encadrés soulignent des conseils d'amélioration pour les gestes techniques.

Les différentes fiches techniques sont disponibles en annexe.

C. Intégration à EVE

Une fois les vidéos réalisées et approuvées, elles ont été exportées du logiciel de montage en format MP4 afin de pouvoir être intégrées à EVE et être lues sans téléchargement.

La page correspondant à la thèse a été créée sur la plateforme EVE dans la section : « Formation Initiale » > « Thèse d'exercice vétérinaire » > « Thèses multimédia » > « 2022 – ZANIN Célia – Etude des examens complémentaires en dermatologie canine et féline dans l'objectif de créer un support pédagogique multimédia sur leur réalisation technique ». Le lien internet est disponible en Annexe 1.

Un texte explicatif sur les objectifs de cette page informe tout d'abord l'utilisateur. Puis les vidéos et les fiches techniques correspondantes sont accessibles. Enfin, le manuscrit de cette thèse est disponible à la fin de cette page EVE. Un lien internet sera inséré sur les pages EVE dédiées à l'enseignement de la dermatologie pour permettre d'accéder directement au support multimédia.

4. Discussion

A. Qualité et utilité du travail produit

Au total, 14 vidéos ont été réalisées pour une durée vidéo totale de 15 minutes 14 secondes. Le temps moyen d'une vidéo est de 1 minute 14 secondes.

Les différentes vidéos décrivent les gestes technique du brossage, de l'examen à la lampe de Wood, de l'épilation pour la réalisation d'une trichoscopie, de l'otoscopie, de l'écouvillon auriculaire pour la réalisation d'un examen cytologique, du curetage auriculaire pour la recherche de parasites, du test à la cellophane adhésive, du raclage cutané, du calque par impression, de la cytoponction à l'aiguille fine, des biopsies, de l'écouvillon pour la réalisation du culture bactérienne, du prélèvement fongique avec une moquette et de l'intradermoréaction.

Les vidéos réalisées sont volontairement courtes, simples et agréables à regarder permettant une bonne transmission des gestes enseignés de manière concise. L'apport du support multimédia est complémentaire à l'apprentissage par la pratique au CHUVA. Cette thèse permet ainsi à l'étudiant de pouvoir réaliser certains gestes, sans forcément les avoir déjà vus réalisés par un clinicien avant.

Par ailleurs, il permet d'uniformiser l'apprentissage de ces gestes afin que tous le pratiquent de façon conforme.

De plus, les examens complémentaires réalisés par les étudiants en clinique sont très dépendants des motifs de consultations et de la clinique des animaux présentés au CHUVA. Ainsi, à cause de ces aléas, les étudiants n'ont pas toujours l'occasion de réaliser ou même de voir tous les examens complémentaires lors de leurs semaines de clinique.

L'intérêt du support dématérialisé est qu'il permet un apprentissage à tout moment avec des vidéos rendues facilement accessibles aux étudiants par leur smartphone ou ordinateur via leur compte Eve.

D'autre part, la facilité d'accès de cet outil pédagogique permet de se remémorer certains gestes techniques et de visualiser les vidéos quand ils en ont besoin lors des consultations.

B. Limites

Malgré la bonne résolution de l'objectif du téléphone utilisé pour filmer les vidéos, celles-ci ont été tournées avec du matériel amateur et leur qualité est donc limitée en comparaison à ce qui aurait pu être réalisé avec du matériel professionnel.

De plus, lors du tournage des gestes techniques au cours des consultations, du fait de la présence des propriétaires j'ai essayé d'être la plus discrète possible et d'empiéter le moins possible sur le temps de la consultation et donc le nombre de prises possibles s'en est retrouvé restreint.

Le rendu final des vidéos semble néanmoins satisfaisant pour permettre une compréhension correcte du contenu des vidéos et l'apprentissage.

Comme expliqué précédemment, dans un souci de réaliser des vidéos courtes et explicites, nous avons fait le choix délibéré de ne pas présenter dans celles-ci toutes les modalités de réalisation possibles de chaque examen complémentaire. Bien que ces variantes soient décrites dans les fiches explicatives, les étudiants ne disposeront pas de support visuel pour en avoir une bonne représentation. Ceci pourrait être l'objet d'un travail complémentaire à cette thèse avec le tournage de vidéos supplémentaires les présentant.

C. Perspectives d'évolution

Des retours après une utilisation de cet outil multimédia sur une plus longue durée au moyen d'une étude auprès des étudiants et des enseignants permettraient de mieux objectiver la qualité des vidéos et leur intérêt pédagogique.

Il serait aussi intéressant d'étudier l'impact des vidéos sur l'apprentissage des gestes techniques par les étudiants à l'aide d'un test d'auto-évaluation disponible sur la page du site EVE à la suite des vidéos.

Conclusion

La réalisation d'examens complémentaires est une étape essentielle dans la démarche diagnostique dermatologique. Ainsi, la maîtrise des gestes techniques permettant de réaliser ces examens est une compétence clinique indispensable pour permettre une prise en charge adéquate d'une affection dermatologique.

Afin d'aider les étudiants dans l'apprentissage de ces gestes techniques, nous avons élaboré un support pédagogique multimédia constitué de vidéos avec commentaires audios et des fiches techniques explicatives associées. Un travail bibliographique a été préalablement effectué afin de recenser les bonnes pratiques de réalisation des examens complémentaires couramment réalisés en dermatologie vétérinaire. Les vidéos ont été filmées au sein du CHUVA avec l'aide des cliniciens du service de dermatologie et des étudiants présents.

L'outil pédagogique comporte 14 vidéos et fiches explicatives décrivant les gestes techniques en fonction des pratiques en vigueur au CHUVA et de la synthèse des recherches bibliographiques réalisées en amont. Cet outil se veut facile d'accès et attrayant avec des vidéos de courte durée expliquant de manière efficace les méthodes de réalisation des examens complémentaires à l'aide de commentaires audio sous-titrés. Les fiches donnent des explications détaillées des gestes techniques ainsi que de leurs variantes et apportent des informations supplémentaires aux vidéos sur l'objectif de l'examen, le principe de la technique, le matériel nécessaire et l'interprétation des résultats des différents examens. Si l'étudiant souhaite un supplément d'information, il pourra se reporter à la première partie de ce manuscrit qui offre davantage de détails.

L'objectif pédagogique de ce projet ne sera rempli que lorsque la page du site EVE hébergeant les vidéos sera ouverte aux étudiants et accessible depuis les pages dédiées à l'enseignement de dermatologie.

Liste des références bibliographiques

- Allavena, R.E., Schaffer-White, A.B., Long, H., Alawneh, J.I., 2017. Technical Skills Training for Veterinary Students: A Comparison of Simulators and Video for Teaching Standardized Cardiac Dissection. *J. Vet. Med. Educ.* 44, 620–631. <https://doi.org/10.3138/jvme.0516-095R>
- Austel, M., Hensel, P., Jackson, D., Vidyashankar, A., Zhao, Y., Medleau, L., 2006. Evaluation of three different histamine concentrations in intradermal testing of normal cats and attempted determination of 'irritant' threshold concentrations for 48 allergens. *Vet. Dermatol.* 17, 189–194. <https://doi.org/10.1111/j.1365-3164.2006.00518.x>
- Bajwa, J., 2017. Cutaneous cytology and the dermatology patient. *Can. Vet. J.* 58, 625–627.
- Baker, K.P., Thomsett, L.R., 1990. *Canine and feline dermatology*. Blackwell Scientific Publications : Distributors, USA, Year Book Medical Publishers, Oxford; Boston; Chicago, Ill.
- Barillas, O.F., Bajwa, J., Guillot, J., Arcique, A., 2019. Comparison of acetate tape impression, deep skin scraping, and microscopic examination of hair for therapeutic monitoring of dogs with juvenile generalized demodicosis: A pilot study. *Can. Vet. J.* 60, 596–600.
- Bauer, C.L., Hensel, P., Austel, M., Keys, D., 2010. Determination of irritant threshold concentrations to weeds, trees and grasses through serial dilutions in intradermal testing on healthy clinically nonallergic dogs. *Vet. Dermatol.* 21, 192–197. <https://doi.org/10.1111/j.1365-3164.2009.00797.x>
- Baumann, K.N., Gedon, N.K.Y., Boehm, T.M.S.A., Udraitė-Vovk, L., Mueller, R.S., 2021. Reproducibility of serum testing for environmental allergen-specific IgE in dogs in Europe. *Vet. Dermatol.* 32, 251-e67. <https://doi.org/10.1111/vde.12942>
- Bensignor, E., Germain, P.-A., 2014. *Guide pratique de dermatologie du chien et du chat*. Med'com, Paris.
- Bexfield, Nick, Lee, K., 2014. *BSAVA guide to procedures in small animal practice*. BSAVA, Quedgeley.
- Bond, R., Morris, D.O., Guillot, J., Bensignor, E.J., Robson, D., Mason, K.V., Kano, R., Hill, P.B., 2020. Biology, diagnosis and treatment of *Malassezia* dermatitis in dogs and cats Clinical Consensus Guidelines of the World Association for Veterinary Dermatology. *Vet. Dermatol.* 31, 27-e4. <https://doi.org/10.1111/vde.12809>
- Bruet, V., Mosca, M., Briand, A., Bourdeau, P., Pin, D., Cochet-Faivre, N., Cadiergues, M.-C., 2022. Clinical Guidelines for the Use of Antipruritic Drugs in the Control of the Most Frequent Pruritic Skin Diseases in Dogs. *Vet. Sci.* 9, 149. <https://doi.org/10.3390/vetsci9040149>
- Budach, S.C., Mueller, R.S., 2012. Reproducibility of a semiquantitative method to assess cutaneous cytology. *Vet. Dermatol.* 23, 426-e80. <https://doi.org/10.1111/j.1365-3164.2012.01075.x>
- Canning, P., Brame, B., Stefanovski, D., Lee, K.W., Cain, C.L., Rook, K., Morris, D.O., 2021. Multivariable analysis of the influence of cross-reactive carbohydrate determinant inhibition and other factors on intradermal and serological allergen test results: a prospective, multicentre study. *Vet. Dermatol.* 32, 347-e96. <https://doi.org/10.1111/vde.12974>
- Căpitan, R., Schievano, C., Noli, C., 2018. Evaluation of the value of staining hair samples with a modified Wright–Giemsa stain and/or showing illustrated guidelines for the microscopic diagnosis of dermatophytosis in cats. *Vet. Dermatol.* 29, 308-e106. <https://doi.org/10.1111/vde.12543>
- Carroll, H.F., 1974. Evaluation of dermatophyte test medium for diagnosis of dermatophytosis. *J. Am. Vet. Med. Assoc.* 165, 192–195.
- Carter, G.R., 1990. 29 - Dermatophytes and Dermatophytoses¹¹This chapter is a revision of a chapter prepared by Dr. H. A. McAllister for the Fourth Edition. Much of his material has been retained and his contribution is gratefully acknowledged., in: Carter, G.R., Cole, J.R. (Eds.), *Diagnostic Procedure in Veterinary Bacteriology and Mycology* (Fifth Edition). Academic Press, San Diego, pp. 381–404. <https://doi.org/10.1016/B978-0-12-161775-2.50033-5>

- Chermette, R., Bussi ras, R., 1993. *Abr g  de parasitologie v t rinaire*. Service de parasitologie, Ecole nationale v t rinaire d'Alfort, Maisons Alfort, France.
- Combarros, D., Boncea, A.M., Br ment, T., Bourdeau, P., Bruet, V., 2019. Comparison of three methods for the diagnosis of otoacariasis due to *Otodectes cynotis* in dogs and cats. *Vet. Dermatol.* 30, 334-e96. <https://doi.org/10.1111/vde.12753>
- Coyner, K.S., 2019. Dermatology diagnostics, in: *Clinical Atlas of Canine and Feline Dermatology*. John Wiley & Sons, Ltd, pp. 1–22. <https://doi.org/10.1002/9781119226338.ch1>
- Crozier, W.J., 1977. Dermatophyte test medium--an evaluation of DTM for diagnosis of dermatophytosis. *Australas. J. Dermatol.* 18, 39–41. <https://doi.org/10.1111/j.1440-0960.1977.tb00732.x>
- DeBoer, D.J., Hillier, A., 2001. The ACVD task force on canine atopic dermatitis (XVI): laboratory evaluation of dogs with atopic dermatitis with serum-based "allergy" tests. *Vet. Immunol. Immunopathol., The ACVD Task Force on Canine atopic Dermatitis* 81, 277–287. [https://doi.org/10.1016/S0165-2427\(01\)00304-X](https://doi.org/10.1016/S0165-2427(01)00304-X)
- Deschamps, V., Bensignor, E., 2010. Comparaison de trois techniques de fixation et de coloration pour l' valuation cytologique des pustules folliculaires chez le chien. *Prat. M dicale Chir. Anim. Cie.* 45, 143–148. <https://doi.org/10.1016/j.anicom.2010.10.003>
- Foster, A.P., Foil, C., 2003. *BSAVA manual of small animal dermatology*. BSAVA, Gloucester.
- Foster, A.P., Littlewood, J.D., Webb, P., Wood, J.L.N., Rogers, K., Shaw, S.E., 2003. Comparison of intradermal and serum testing for allergen-specific IgE using a Fc RI -based assay in atopic dogs in the UK. *Vet. Immunol. Immunopathol.* 93, 51–60. [https://doi.org/10.1016/S0165-2427\(03\)00052-7](https://doi.org/10.1016/S0165-2427(03)00052-7)
- Gedon, N.K.Y., Boehm, T.M.S.A., Klinger, C.J., Udrait , L., Mueller, R.S., 2019. Agreement of serum allergen test results with unblocked and blocked IgE against cross-reactive carbohydrate determinants (CCD) and intradermal test results in atopic dogs. *Vet. Dermatol.* 30, 195-e61. <https://doi.org/10.1111/vde.12742>
- Gortel, K., 2013. Recognizing pyoderma: more difficult than it may seem. *Vet. Clin. North Am. Small Anim. Pract.* 43, 1–18. <https://doi.org/10.1016/j.cvsm.2012.09.004>
- Griffin, J.S., Scott, D.W., Erb, H.N., 2007. Malassezia Otitis Externa in the Dog: The Effect of Heat-fixing Otic Exudate for Cytological Analysis. *J. Vet. Med. Ser. A* 54, 424–427. <https://doi.org/10.1111/j.1439-0442.2007.00938.x>
- Guagu re, E., Pr laud, P., 2006. *Guide pratique de dermatologie canine*. Kalianxis [pour Merial, Paris] (62 Bd Davout, 75020).
- Guillot, J., Lati , L., Deville, M., Halos, L., Chermette, R., 2001. Evaluation of the dermatophyte test medium RapidVet-D. *Vet. Dermatol.* 12, 123–127. <https://doi.org/10.1046/j.1365-3164.2001.00217.x>
- Hansen, M., Oosthuizen, G., Windsor, J., Doherty, I., Greig, S., McHardy, K., McCann, L., 2011. Enhancement of medical interns' levels of clinical skills competence and self-confidence levels via video iPods: pilot randomized controlled trial. *J. Med. Internet Res.* 13, e29. <https://doi.org/10.2196/jmir.1596>
- Henfrey, J.I., Thoday, K.L., Head, K.W., 1991. A Comparison of Three Local Anaesthetic Techniques for Skin Biopsy in Dogs. *Vet. Dermatol.* 2, 21–27. <https://doi.org/10.1111/j.1365-3164.1991.tb00106.x>
- Hensel, P., Aus EL, M., Medleau, L., Zhao, Y., Vidyashankar, A., 2004. Determination of threshold concentrations of allergens and evaluation of two different histamine concentrations in canine intradermal testing. *Vet. Dermatol.* 15, 304–308. <https://doi.org/10.1111/j.1365-3164.2004.00400.x>
- Hensel, P., Santoro, D., Favrot, C., Hill, P., Griffin, C., 2015. Canine atopic dermatitis: detailed guidelines for diagnosis and allergen identification. *BMC Vet. Res.* 11, 196. <https://doi.org/10.1186/s12917-015-0515-5>
- Hillier, A., DeBoer, D.J., 2001. The ACVD task force on canine atopic dermatitis (XVII): intradermal testing. *Vet. Immunol. Immunopathol., The ACVD Task Force on Canine atopic Dermatitis* 81, 289–304. [https://doi.org/10.1016/S0165-2427\(01\)00313-0](https://doi.org/10.1016/S0165-2427(01)00313-0)
- Hnilica, K.A., Greenacre, C.B., LeBlanc, A., Laprais, A., 2013. *Atlas de dermatologie chien, chat et NAC: sympt mes, diagnostics, th rapeutique*. Elsevier Masson, Paris.

- Jackson, H.A., Marsella, R., 2012. *BSAVA Manual of Canine and Feline Dermatology*, Third Edition. British Small Animal Veterinary Association (BSAVA).
- Jang, H.W., Kim, K.-J., 2014. Use of online clinical videos for clinical skills training for medical students: benefits and challenges. *BMC Med. Educ.* 14, 56. <https://doi.org/10.1186/1472-6920-14-56>
- Jeffers, J.G., Shanley, K.J., Meyer, E.K., 1991. Diagnostic testing of dogs for food hypersensitivity. *J. Am. Vet. Med. Assoc.* 198, 245–250.
- Kadoya-Minegishi, M., Park, S., Sekiguchi, M., Nishifuji, K., Momoi, Y., Iwasaki, T., 2002. The use of fluorescein as a contrast medium to enhance intradermal skin tests in cats. *Aust. Vet. J.* 80, 702–703. <https://doi.org/10.1111/j.1751-0813.2002.tb11305.x>
- Kaufmann, R., Blum, S.E., Elad, D., Zur, G., 2016. Comparison between point-of-care dermatophyte test medium and mycology laboratory culture for diagnosis of dermatophytosis in dogs and cats. *Vet. Dermatol.* 27, 284–e68. <https://doi.org/10.1111/vde.12322>
- Kunkle, G., Horner, S., 1992. Validity of skin testing for diagnosis of food allergy in dogs. *J. Am. Vet. Med. Assoc.* 200, 677–680.
- Layne, E.A., 2019. Intradermal reactivity to two concentrations of pollen extracts in atopic dogs. *Vet. Dermatol.* 30, 503–e151. <https://doi.org/10.1111/vde.12797>
- Layne, E.A., Zabel, S., 2017. Impression Smear Agreement with Acetate Tape Preparation for Cytologic Sampling. *J. Am. Anim. Hosp. Assoc.* 53, 193–197. <https://doi.org/10.5326/JAAHA-MS-6458>
- Lee, K.W., McKinney, B.H., Blankenship, K.D., Morris, D.O., 2020. Detection and Inhibition of IgE for cross-reactive carbohydrate determinants evident in an enzyme-linked immunosorbent assay for detection of allergen-specific IgE in the sera of dogs and cats. *Vet. Dermatol.* 31, 439–e116. <https://doi.org/10.1111/vde.12904>
- Levy, B.J., DeBoer, D.J., 2018. A preliminary study of serum IgE against cross-reactive carbohydrate determinants (CCD) in client-owned atopic dogs. *Vet. Dermatol.* 29, 243–e90. <https://doi.org/10.1111/vde.12529>
- Lo, K.L., Rosenkrantz, W.S., 2016. Evaluation of cytology collection techniques and prevalence of *Malassezia* yeast and bacteria in claw folds of normal and allergic dogs. *Vet. Dermatol.* 27, 279–e67. <https://doi.org/10.1111/vde.12297>
- Mayer, R.E., 2008. Applying the science of learning: evidence-based principles for the design of multimedia instruction. *Am. Psychol.* 63, 760–769. <https://doi.org/10.1037/0003-066X.63.8.760>
- Mendelsohn, C., Rosenkrantz, W., Griffin, C.E., 2006. Practical cytology for inflammatory skin diseases. *Clin. Tech. Small Anim. Pract.* 21, 117–127. <https://doi.org/10.1053/j.ctsap.2006.05.004>
- Miller, W.H., Griffin, C.E., Campbell, K.L., Muller, G.H., Scott, D.W., 2013. *Muller & Kirk's small animal dermatology*. Elsevier, St. Louis, Mo.
- Monod, M., 2017. Revue Médicale Suisse : Récente révision des espèces de dermatophytes et de leur nomenclature. *Rev. Médicale Suisse* 13, 703–708. <https://doi.org/10.53738/REVMED.2017.13.556.0703>
- Moriello, K.A., Coyner, K., Paterson, S., Mignon, B., 2017. Diagnosis and treatment of dermatophytosis in dogs and cats.: Clinical Consensus Guidelines of the World Association for Veterinary Dermatology. *Vet. Dermatol.* 28, 266–e68. <https://doi.org/10.1111/vde.12440>
- Mueller, R.S., Rosenkrantz, W., Bensignor, E., Karaś-Tęcza, J., Paterson, T., Shipstone, M.A., 2020. Diagnosis and treatment of demodicosis in dogs and cats. *Vet. Dermatol.* 31, 4–e2. <https://doi.org/10.1111/vde.12806>
- Neuber, A., Nuttall, T., 2017. *Diagnostic Techniques in Veterinary Dermatology*. John Wiley & Sons, Ltd, Oxford, UK.
- Olivry, T., Saridomichelakis, M., International Committee on Atopic Diseases of Animals (ICADA), 2013. Evidence-based guidelines for anti-allergic drug withdrawal times before allergen-specific intradermal and IgE serological tests in dogs. *Vet. Dermatol.* 24, 225–e49. <https://doi.org/10.1111/vde.12016>

- Omodo-Eluk, A.J., Baker, K.P., Fuller, H., 2003. Comparison of two sampling techniques for the detection of *Malassezia pachydermatis* on the skin of dogs with chronic dermatitis. *Vet. J. Lond. Engl.* 1997 165, 119–124. [https://doi.org/10.1016/s1090-0233\(02\)00128-4](https://doi.org/10.1016/s1090-0233(02)00128-4)
- Pape-Koehler, C., Immenroth, M., Sauerland, S., Lefering, R., Lindlohr, C., Toaspern, J., Heiss, M., 2013. Multimedia-based training on Internet platforms improves surgical performance: a randomized controlled trial. *Surg. Endosc.* 27, 1737–1747. <https://doi.org/10.1007/s00464-012-2672-y>
- Peraya, D., 1993. L'audiovisuel à l'école : voyage à travers les usages. undefined.
- Pereira, A.V., Pereira, S.A., Gremião, I.D.F., Campos, M.P., Ferreira, A.M.R., 2012. Comparison of acetate tape impression with squeezing versus skin scraping for the diagnosis of canine demodicosis. *Aust. Vet. J.* 90, 448–450. <https://doi.org/10.1111/j.1751-0813.2012.00994.x>
- Piccione, M.L., DeBoer, D.J., 2019. Serum IgE against cross-reactive carbohydrate determinants (CCD) in healthy and atopic dogs. *Vet. Dermatol.* 30, 507-e153. <https://doi.org/10.1111/vde.12799>
- Prabhu, S., John, V., Blanchard, S., Eckert, G.J., Hamada, Y., 2019. Assessing Effectiveness of an Audiovisual Educational Tool for Improving Dental Students' Probing Depth Consistency. *J. Dent. Educ.* 83, 429–436. <https://doi.org/10.21815/JDE.019.052>
- Rhodes, K.H., Werner, A.H., 2018. *Blackwell's five-minute veterinary consult clinical companion*. Wiley Blackwell., Hoboken.
- Robinson, N.J., Dean, R.S., Cobb, M., Brennan, M.L., 2015. Investigating common clinical presentations in first opinion small animal consultations using direct observation. *Vet. Rec.* 176, 463–463. <https://doi.org/10.1136/vr.102751>
- Saridomichelakis, M.N., Koutinas, A.F., Farmaki, R., Leontides, L.S., Kasabalis, D., 2007. Relative sensitivity of hair pluckings and exudate microscopy for the diagnosis of canine demodicosis. *Vet. Dermatol.* 18, 138–141. <https://doi.org/10.1111/j.1365-3164.2007.00570.x>
- Scholz, F.M., Burrows, A.K., Griffin, C.E., Muse, R., 2017. Determination of threshold concentrations of plant pollens in intradermal testing using fluorescein in clinically healthy nonallergic cats. *Vet. Dermatol.* 28, 351-e78. <https://doi.org/10.1111/vde.12320>
- Tobias, K.M., Johnston, S.A., 2018. *Veterinary surgery: small animal, 2nd edition*. ed. W.B. Saunders Company, St Louis.
- Toma, S., Cornegliani, L., Persico, P., Noli, C., 2006. Comparison of 4 fixation and staining methods for the cytologic evaluation of ear canals with clinical evidence of ceruminous otitis externa. *Vet. Clin. Pathol.* 35, 194–198. <https://doi.org/10.1111/j.1939-165X.2006.tb00113.x>
- Udenberg, T.J., Griffin, C.E., Rosenkrantz, W.S., Ghubash, R.M., Angus, J.C., Polissar, N.L., Neradilek, M.B., 2014. Reproducibility of a quantitative cutaneous cytological technique. *Vet. Dermatol.* 25, 435-e67. <https://doi.org/10.1111/vde.12138>
- Wilkinson, G.T., Harvey, R.G., 1994. *A color atlas of small animal dermatology: a guide to diagnosis*. Mosby-Year Book, St. Louis.

Annexe 1 : Lien vers la page EVE hébergeant les vidéos

<https://eve.vet-alfort.fr/course/view.php?id=809>

Annexe 2 : Fiche brossage

BROSSAGE

Objectifs :

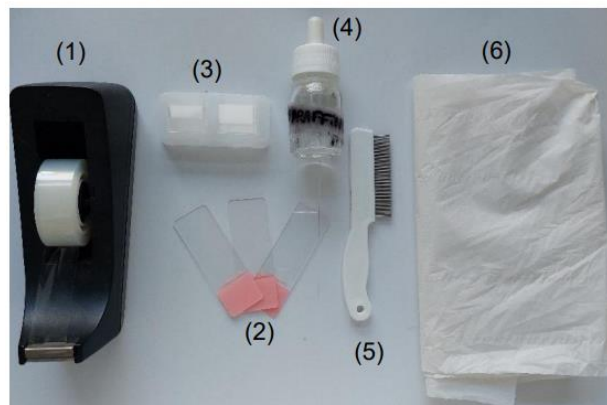
Rechercher la présence de parasites externes adultes ou de formes intermédiaires dans le pelage de l'animal : puces, poux et *Cheyletiella*.

Principe :

Observation à l'aide d'une loupe ou d'un microscope des débris cutanés et des poils obtenus par brossage vigoureux du pelage à la recherche de parasites superficiels.

Matériel :

- Peigne à puce (5), brosse épaisse ou à dents
- Essuie-tout blanc et/ou table claire (6)
- Ruban adhésif transparent (1)
- Lames de microscope (2) et lamelles (3)
- Huile de paraffine (4) ou chloral-lactophénol
- Microscope, loupe à main ou loupe binoculaire



Technique :

- Placer l'animal sur une table claire ou par-dessus de l'essuie-tout blanc.
- Assurer une contention douce.
- Brosser l'ensemble du pelage pendant 30-60 secondes pour collecter un maximum de débris cutanés.
- Rassembler les débris cutanés récoltés sur le peigne, la table et/ou l'essuie-tout.
- Les observer directement ou à l'aide d'une loupe.

Si trop de poils sont récoltés, il faut enlever ceux en excès pour faciliter l'observation des autres débris cutanés.

Les ectoparasites de surface (poux, *Cheyletiella*, ...) sont plus facilement visualisables sur un fond noir.
Il est possible de voir des lentes de poux (accrochés aux poils).

Le peigne ou la brosse sont désinfectés entre chaque animal.

Mise en évidence de déjections de puce

Les excréments de puces sont plus facilement visualisés sur un fond blanc.

La technique du papier mouillé est encore plus efficace :

- Humidifier les débris douteux avec du papier ou une compresse humide.
- Les déjections de puces teintent le papier d'une couleur rouge-brunâtre (sang digéré : hémoglobine) avec un halo orangé.

Observation au microscope :

- Placer les débris sur une lame de microscope dans une goutte d'huile de paraffine, de chloral-lactophénol et placer par-dessus une lamelle.

OU

- Collecter les débris à l'aide d'un morceau de ruban adhésif, puis le placer sur une lame de microscope.

PUIS

- Observer à faible grossissement (objectif x4-10) ; luminosité faible, diaphragme fermé, condenseur baissé.

Les fèces de puces sont identifiables au microscope par leur forme en virgule et leur couleur rougeâtre.

Présence de puces adultes

Si des puces adultes sont visibles dans les débris récoltés :

- Les attraper à l'aide de cellophane adhésive ou les noyer avec de l'alcool ou du formol.
- Puis les examiner au microscope (faible grossissement) pour faire une spéciation.

Avantages :

- o Test facile à réaliser et résultat disponible immédiatement.
- o Utile pour la détection de puces ou de déjections de puces chez les chats et les chiens.

Inconvénients :

Absence d'échantillonnage direct de la surface cutanée et résultats faux négatifs fréquents.

Annexe 3 : Examen à la lampe de Wood

EXAMEN À LA LAMPE DE WOOD

Objectifs :

Recherche de poils infectés par des dermatophytes.

Pour sélectionner des poils à examiner directement au microscope (trichoscopie) ou pour inséminer des milieux de cultures fongiques.

Pour suivre l'évolution de l'infestation à la suite d'un traitement.

Principe :

Lampe émettant une lumière UV filtrée au travers d'un verre contenant du nickel à des longueurs d'ondes entre 320 et 420 nm avec un pic à 365 nm.

Apparition d'une fluorescence vert pomme en présence de *Microsporum canis* (métabolites de tryptophane produits par le champignon) dans les poils en croissance.

Matériel :

- Lampe de Wood
- Pièce sombre
- Pincettes ou clamp



Lampe de Wood

Technique :

- Faire chauffer la lampe pendant quelques minutes.
- Réaliser l'examen dans une pièce sombre.
- Tenir la lampe près de la peau (quelques centimètres) et exposer les poils à la lumière pendant 2-3 min pour laisser le temps à la fluorescence d'apparaître et à nos yeux de s'adapter à l'obscurité.
- Observer l'ensemble du pelage à la recherche de poils fluorescents vert pomme.

Pour examiner le pelage, on peut s'aider d'une loupe si nécessaire.

Résultats :

Le résultat est positif uniquement quand la fluorescence est sur la racine d'un poil et non sur une croûte ou la peau.

Toute suspicion de dermatophytose à la lampe de Wood doit être confirmée à l'aide d'une culture fongique.

Sensibilité et spécificité faibles.

D'autres espèces de dermatophytes (peu fréquentes chez le chien et le chat) peuvent émettre une fluorescence : *Microsporum distortum*, *Microsporum audouinii*, *Microsporum equinum*, *Trichophyton schoenleinii*.

Sources de faux positifs : croûtes, squames, bactéries (*Pseudomonas aeruginosa*, *Corynebacterium minutissimum*), *Demodex*, kératine, savon, pétrole, fibre de tapis, médicaments topiques.

Sources de faux négatifs : médicaments, dermatophytose due à une autre espèce qui ne fluoresce pas (*Microsporum persicolor*, *Nannizzia gypsea*, *Nannizzia fulva* et *Nannizzia incurvata* (anciennement *Microsporum gypseum*), *Trichophyton mentagrophytes*), examen trop court, pièce insuffisamment sombre.

Avantages :

- Test facile et rapide à réaliser et résultat disponible immédiatement.
- Utile pour la sélection de poils à examiner au microscope ou à envoyer en culture.
- Il possède une haute valeur prédictive positive si une fluorescence est obtenue en partie proximale des tiges pileuses.

Inconvénients :

- Peu sensible et peu spécifique.
- Une confirmation du diagnostic de dermatophytose, par observation des poils au microscope ou culture fongique, est toujours nécessaire.

Annexe 4 : Épilaton et Trichoscopie

ÉPILATION ET TRICHOSCOPIE

Épilaton = technique de prélèvement permettant de conserver le poil dans son intégralité (du bulbe à la pointe). Elle se réalise en arrachant une touffe de poils à l'aide d'une paire de pince ou d'un clamp.

Trichoscopie = examen des poils au microscope. Les prélèvements pour la trichoscopie se font par épilation.

Objectifs :

Diagnostic de dermatophytose et des différentes causes d'alopecie (prurit, anomalie pigmentaire, ...).


Mettre en évidence des signes de prurit, des œufs de parasites ou des parasites pilicoles.

Principe :

Les poils sont prélevés par épilation pour préserver leur intégrité puis observés au microscope pour évaluer leur structure et rechercher d'éventuels agents pathogènes.

Matériel :

- Clamps courbes ou pinces (5)
- Lame de microscope (3) et lamelles (4)
- Huile minérale (huile de paraffine) (2)
- Ruban adhésif transparent (1)
- Lampe de Wood
- Microscope



Technique :

Les poils sont prélevés depuis une lésion ou à sa périphérie. L'utilisation d'une lampe de Wood aide à sélectionner des poils infectés par des dermatophytes.

- Attraper une touffe de poils (10-20 poils) avec une pince/clamp à leur base.
- Arracher les poils dans leur sens de pousse en les serrant fermement et en exerçant une force de traction homogène.

Si l'on ne serre pas assez, on collectera plus de poils en phase télogène (moins ancrés dans la peau). Trop de pression créer des artéfacts d'écrasement. Tirer trop brusquement peut casser les poils en laissant la partie proximale dans le follicule.

- Placer les poils arrachés dans une goutte d'huile de paraffine sur une lame de microscope puis recouvrir d'une lamelle.

Placer les poils parallèlement les uns aux autres pour faciliter la lecture.

OU

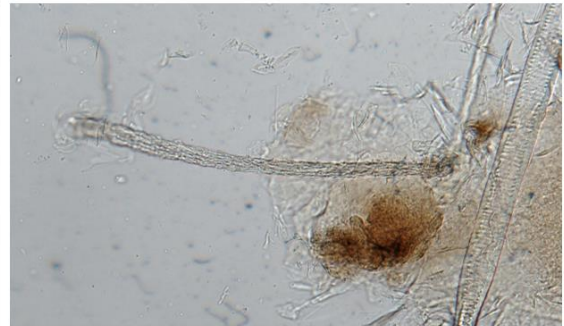- Utiliser du ruban adhésif transparent pour placer les poils sur la lame de microscope. Mais des bulles peuvent se former et donc diminuer la qualité de la lecture.

Observation au microscope :

Luminosité faible, diaphragme fermé, condenseur baissé.

- Observer d'abord la lame dans sa totalité à faible grossissement (x4-10).
 - ➔ Noter le nombre de poils, leur diamètre, longueur, le nombre de poils primaires et secondaires.
 - ➔ Essayer de visualiser si des parasites sont adhérents aux poils.
 - ➔ Noter le nombre de poils présentant des anomalies.
- Observer à un plus fort grossissement (x40-100) avec une intensité lumineuse moyenne pour examiner individuellement les poils et les zones d'intérêt. Commencer par le bulbe puis remonter progressivement la tige jusqu'à sa pointe.
 - ➔ Identifier le stade de croissance, des anomalies du bulbe/tige/pointe, évaluer le cortex et la médulla de la tige, détecter la présence d'œufs, spores, squames adhérentes à la tige et d'évaluer la distribution des pigments +/- présence de macromélanosomes.

Dermatophytose : poils désorganisés et souvent cassés, effilochés et irréguliers. Lors d'invasion endo-ectothrix, le cortex du poil présente un renflement et des spores et/ou des hyphes sont visibles autour et au sein de la tige pileuse. S'il est cassé l'extrémité du poil présente des franges (comme un balai en brosse). Les spores fongiques (petite structure sphérique) peuvent être regroupées en amas autour de la région endommagée de la tige du poil.



Poil suspect teigneux

Résultats :

Hautelement spécifique d'une dermatophytose mais **moins sensible** que l'examen à la lampe de Wood ou que la culture fongique. Utile néanmoins pour confirmer le diagnostic lors de fluorescence de poils.

L'absence de dermatophyte à l'observation microscopique des poils n'exclut pas une dermatophytose, une culture fongique est nécessaire.

Assez sensible et spécifique pour la recherche de *Demodex* mais tout de même moins sensible que les raclages cutanés ou le test à la cellophane adhésive. Un résultat négatif à la trichoscopie ne permet pas d'exclure une démodécie, un raclage cutané est nécessaire.

Peu sensible pour la détection d'ectoparasites (poux, *Cheyletiella*, ...) mais assez spécifique.

Avantages :

- Méthode la moins coûteuse, la plus simple et la plus rapide pour l'identification de poils infectés par un dermatophyte.
- Permet de suspecter une infection fongique et ainsi de commencer le traitement antifongique précocement en attendant les résultats de la culture fongique.
- Unique méthode pour montrer qu'une alopecie chez un chat résulte d'un traumatisme auto-induit plutôt qu'une pathologie folliculaire.
- Permet de mettre en évidence des anomalies de la tige pileuse pouvant refléter une dystrophie folliculaire.

Inconvénients :

- Méthode peu fiable pour le diagnostic ou pour écarter une infection par des ectoparasites (poux, cheyletielles).
- Ne permet pas un diagnostic d'alopecie des robes diluées, d'endocrinopathie, d'arrêt du cycle ...
- Permet de confirmer des infections parasitaires ou fongiques mais en aucun cas de les exclure.
- Ne permet pas d'identifier l'espèce fongique responsable de l'infection.

Annexe 5 : Raclage cutané

RACLAGE CUTANÉ

Objectifs :

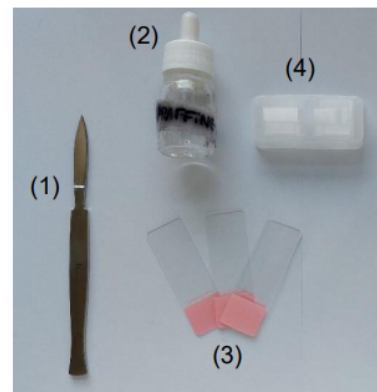
Détecter et d'identifier des ectoparasites cutanés (*Sarcoptes scabiei*, *Notoedres cati*, *Cheyletiella yasguri*, poux, *Demodex*, *Pelodera*).

Principe :

Les couches les plus superficielles cutanées (surface de la peau, toute l'épaisseur de l'épiderme et couches superficielles du derme) sont recueillies en raclant la peau avec une lame de scalpel émoussée, pour prélever d'éventuels parasites vivant en surface, dans l'épaisseur de l'épiderme ou dans le follicule pileux.

Matériel :

- Tondeuse ou ciseaux
- Huile minérale (huile de paraffine ou chloral-lactophénol) (2)
- Lame de scalpel émoussée (n°10 ou 20 ; n°15 pour les raclages de zones difficiles car plus petites) (1) ou curette
- Lames de microscope et lamelles (3,4)
- Microscope



Technique :

Réaliser des prélèvements multiples sur des lésions primaires récentes. Les papules et croûtes en périphérie de la lésion sont les meilleurs sites de prélèvement. Il faut éviter de prélever des lésions excoriées.

- Si nécessaire, tondre ou couper délicatement les poils présents avant de racler sans perturber la surface de la peau.
- Placer une goutte d'huile minérale ou de chloral-lactophénol sur la zone à prélever et/ou sur la lame de scalpel.
- Saisir un pli de peau, placer la lame perpendiculairement au pli de peau et l'orienter à un angle de 45-90° par rapport à la surface de la peau.
- Racler la peau sur environ 1 cm² dans le sens de poussée des poils en appliquant une pression modérée. Le mouvement doit être rapide et dans un sens unique.
- A la fin de chaque passage soulever la lame avec un mouvement de rotation du poignet pour récupérer le matériel raclé.
- Déposer le matériel récolté sur une lame de microscope au fur et à mesure dans 2-3 gouttes d'huile minérale.
- Mélanger l'ensemble jusqu'à obtenir un milieu homogène.
- Placer une lamelle par-dessus en appuyant légèrement pour étaler le prélèvement.

Deux techniques de raclages :

- Raclage superficiel : pour *Sarcoptes canis*, *Notoedres cati*, *Cheyletiella*, *Demodex gatoi*, *Demodex cornei*, *Trombicula*, poux
 - o Pour les agents de gale (*Sarcoptes canis*, *Notoedres cati*) : raclages multiples et sur une zone étendue ; sur les coudes, le jarret, le bord libre des pavillons auriculaires dans des zones avec de l'érythème, des papules ou des squamo-croûtes chez le chien ; sur la tête, la face, les oreilles dans des zones avec des squamo-croûtes chez le chat.
 - o Pour les Cheyletielles : Raclages larges et superficiels sur des lésions squameuses préférentiellement sur la tête, le cou, la croupe et la queue.
- Raclage profond : pour *Demodex canis*, *D injai*, *D cati*
 - o Zones préférentielles = ligne dorsale ou sites d'alopecie focale avec des comédons visibles et/ou des lésions primaires (papules folliculaires, pustules)
 - o Presser la peau pour faire sortir les *Demodex* des follicules pileux (dans le derme)
 - o Répéter les raclages jusqu'à la rosée sanguine (= saignement des capillaires cutanés).

Observation au microscope :

Faible grossissement (x4-10), faible lumière, diaphragme fermé, condenseur baissé.

- Démarrer à une extrémité de la lame et la traverser verticalement ou horizontalement
 - Puis se décaler d'un champ de vision et traverser dans l'autre sens
 - Recommencer jusqu'à ce que tout l'échantillon ait été examiné
- ➔ Noter la proportion d'acariens vivants/morts et des formes œufs/jeunes/adultes

Les échantillons récoltés peuvent être envoyés au laboratoire pour une culture fongique enfermés dans une enveloppe ou un contenant non hermétique (pour limiter la croissance de bactéries contaminantes). Tous les prélèvements doivent être clairement identifiés.

Résultats :

Bonne spécificité mais sensibilité variable selon l'affection parasitaire et sa gravité : bonne sensibilité pour la détection d'une démodécie mais pour la gale ou les dermatophytoses la sensibilité est moyenne et donc un résultat négatif ne permet pas de les écarter du diagnostic différentiel.

Résultat positif pour *Demodex* spp. : présence de plusieurs formes adultes ou formes adultes dans plusieurs sites de prélèvement ou présence de formes immatures (œufs, larve, nymphe).

Résultat positif pour *Sarcoptes* spp. : un seul sarcopte visible ou visualisation de matière fécale de sarcoptes (marron foncé rond ou ovale). En cas de résultat négatif, on ne peut pas exclure la présence de sarcoptes en raison des nombreux faux négatifs possibles.

Avantages :

- Facile et rapide.
- Prélèvement de toutes les couches de l'épiderme et le derme superficiel.
- Pas de coloration nécessaire et résultat immédiatement disponible.

Inconvénients :

- Technique traumatique et douloureuse, difficilement réalisable dans des zones sensibles comme la région périoculaire et la commissure des lèvres et dans les espaces interdigités.
- Faux négatifs fréquents lors de : raclage mal réalisé, zones mal choisies, faible quantité de parasites.

Annexe 6 : Test à la cellophane adhésive

TEST À LA CELLOPHANE ADHÉSIVE

Objectifs :

Rechercher la présence d'ectoparasites superficiels (puces, poux, *Cheyletiella* et *Otodectes*) ou folliculaires (*Demodex*).

Réaliser un examen cytologique pour la mise en évidence de cellules inflammatoires ou néoplasiques et de micro-organismes (levures, bactéries) dans un but diagnostique et pour le suivi du traitement. Recommandé pour les lésions sèches, grasses, squameuses, lichénifiées, érodées ou sur surfaces irrégulières ou les zones difficilement accessible.


En parasitologie, c'est une méthode alternative au raclage cutané ou à épilation.

Principe :

Utilisation de ruban de cellophane adhésive transparente pour prélever les éléments des couches superficielles de la peau et les observer au microscope : cellules, poils, squames, ectoparasites, microorganismes (bactéries, levures), grains de pollen, ...

Matériel :

- Tondeuse ou ciseaux
- Cellophane adhésive **transparente** (1)
- Pincettes ou clamp (3)
- Huile minérale (huile de paraffine)
- Kit de coloration rapide (Diff Quick ou RAL 555)
- Lames de microscope (2)
- Microscope



Technique :

- Ecarter les poils ou les couper/tondre en faisant attention de ne pas perturber la surface de la peau.
- Appliquer un morceau de cellophane adhésive transparente (environ 5 cm) sur la peau puis le retirer d'un mouvement sec.
- Répétez éventuellement l'opération plusieurs fois pour que des débris cutanés soient collés et que la cellophane ne soit plus adhésive.

Il faut faire attention de ne toucher avec ses doigts que les extrémités de la partie adhésive du morceau de cellophane.

Pour la recherche de parasites :

- Appliquer le ruban adhésif sur plusieurs sites évocateurs (lésions caractéristiques, cheyletielles ou poux visibles à l'œil nu).

Pour la recherche de *Demodex* : presser la peau entre le pouce et l'index avant ou après avoir collé le morceau de cellophane.

- Coller directement le ruban adhésif sur lame de microscope (pas besoin de lamelle).

Une goutte d'huile minérale peut être appliquée entre la lame et la cellophane pour faciliter la lecture.

- Observer la lame au microscope à faible grossissement (x4-10), luminosité faible, diaphragme fermé, condenseur baissé.

Pour l'examen cytologique :

Colorer la cellophane avec un kit de coloration rapide (Diff Quick) sans utiliser le fixateur (premier pot).

- La cellophane est tenue à l'aide d'une pince/ clamp ou collée par son extrémité à une lame de microscope.
- Tremper la cellophane dans le colorant éosinophile (10 fois 1 seconde) puis dans le colorant basophile (10 fois 1 seconde).
- Rincer la cellophane sous un filet d'eau et la coller à une lame de microscope.
- L'excès d'eau/colorant est essuyé avec du papier absorbant avant observation.

Alternative : placer une goutte du colorant basophile sur une lame de microscope puis coller le ruban adhésif avec le prélèvement par-dessus.

- Observer la lame au microscope au grossissement x4-10, diaphragme ouvert, condenseur levé pour localiser les zones d'intérêt puis passer au grossissement x40-100 pour identifier les types cellulaires ainsi que les organismes bactériens et fongiques.

Résultats :

Bonne sensibilité et une bonne spécificité pour le diagnostic de démodicose canine.

Bonne spécificité mais sensibilité imparfaite pour le diagnostic des parasites de surface (puces, poux, *Cheyletiella*).

Bonne sensibilité et bonne spécificité pour le diagnostic de dysbiose cutanée.

Technique la plus efficace pour l'identification des dermatites à *Malassezia* comparée au calque par impression ou à l'écouvillon.

Avantages :

- Peu invasive, rapide et facilement réalisable sur de multiples zones du corps ou quand on a affaire à un animal récalcitrant

Examen cytologique :

- Utile pour le diagnostic de dysbiose cutanée : à *Malassezia* ou prolifération-infection bactérienne (orientation bacilles *versus* cocci).
- Mise en évidence de pyodermite superficielle (polynucléaires neutrophiles avec image de phagocytose de bactéries).

Recherche de parasites :

- Technique moins traumatique que le raclage et pouvant être utilisée dans des zones où un raclage est difficile à réaliser (zone péri-orbitaire, commissure des lèvres, espace interdigité).
- Moins de débris cellulaires sont obtenus avec la cellophane adhésive ce qui facilite la détection des parasites contrairement au raclage cutané où la présence de sang et de croûtes limite la lecture de la lame.

Inconvénients :

Examen cytologique :

- Plus difficile à lire qu'un calque par impression car nombreux éléments figurés non spécifiques qui adhèrent, modification de l'aspect des cellules dont les polynucléaires ...

Recherche de parasites :

- Prélèvement limité à une partie restreinte de la peau, ce qui augmente les risques de faux négatifs si la quantité de parasites est peu importante.

Annexe 7 : Calque cutané

CALQUE CUTANÉ

Objectifs :

Réaliser un examen cytologique pour la détection de bactéries, de levures, de champignons et de cellules inflammatoires ou néoplasiques dans un but diagnostique et pour un suivi de traitement.

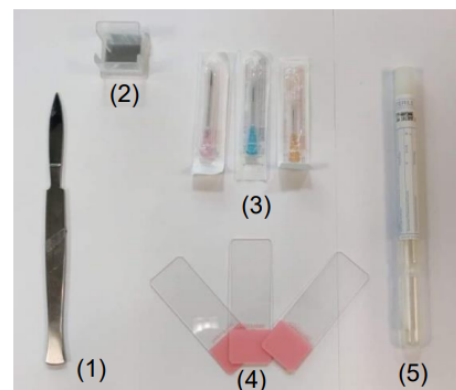
Distinguer une infection bactérienne d'une colonisation bactérienne, déterminer si une pustule contient des bactéries ou est stérile, évaluer la présence de levures ou de champignons (mycoses superficielles), orienter le diagnostic lors de néoplasie ou mettre en évidence des cellules acantholytiques en cas de pemphigus.

Principe :

Observation au microscope d'étalement monocouche coloré de cellules ou d'autres éléments figurés prélevés à partir la surface cutanée selon différentes techniques : par impression, par raclage, par écouvillonnage ...

Matériel :

- Tondeuse ou ciseaux
- Lames de microscope (4) et lamelles (2)
- Aiguilles stériles (3)
- Ecouvillon stérile (5)
- lame de scalpel émoussée (1)
- Kits de coloration rapides (Diff Quick, RAL 555)
- Microscope



Techniques :

Si nécessaire, tondre ou couper les poils présents sur la zone à prélever. Ne pas nettoyer la lésion.

Calques par impression :

Technique la plus couramment utilisée.

Indications : lésions exsudatives (érosion, ulcère), états kérato-séborrhéiques, lésions croûteuses, pour échantillonner le contenu folliculaire ou du matériel d'exérèse/nodule.

- La lésion peut être débridée délicatement avec le bord de la lame de microscope ou une aiguille stérile.
- Presser directement la lame de microscope sur la lésion en faisant contre appui avec un doigt sur la lame (sans laisser d'empreinte digitale sur le site de lecture)

- Répéter, éventuellement, ce geste plusieurs fois afin de réaliser plusieurs prélèvements de la lésion en décalant la lame au fur et à mesure pour obtenir une série d'échantillons sur la même lame de microscope.
- **Pour les lésions croûteuses** : retirer la croûte (= prélèvement sous-crustacé) et appliquer la lame sur la lésion exsudative.

Calques de lésions bulleuses :

Indications : lésions avec un contenu liquide (pustule, vésicule, papule, bulle)

- Rompre une pustule/vésicule intacte avec une aiguille stérile (21G) ou le coin de la lame de microscope.
- Déposer le contenu de la lésion sur la lame à l'aide de l'aiguille ou appliquer directement la lame sur la lésion.
- Étaler le prélèvement sur la lame de microscope à l'aide d'une autre lame placée perpendiculairement et à plat sur la première sans appliquer trop de pression pour ne pas léser les cellules.

Calques indirect (écouvillon) :

Indications : fistules, sinus de drainage, furonculose, lésions des espaces interdigités, lésions buccales, des replis cutanés, du bourrelet unguéal, lésions superficielles suintantes ou croûteuses difficiles d'accès par calque par impression.

- Débrider délicatement la lésion si nécessaire avec le bord de la lame de microscope ou une aiguille stérile.

La technique de prélèvement varie en fonction du type de lésion à prélever :

- **Pour une fistule** : l'écouvillon est inséré dans la fistule et tourné doucement (mouvement rotatoire).
- **Pour les dermatoses profondes** : presser la peau autour d'un furoncle intact pour faire sortir du contenu puis le collecter avec un écouvillon ou en faisant un calque direct par impression.
- **Pour les espaces interdigités et les lésions humides** : frotter l'écouvillon sur la surface de la lésion.
- **Pour les lésions sèches** : Humidifier l'écouvillon avec une solution saline stérile pour minimiser les dommages des cellules et prélever plus de matériel lors de lésions sèches si le test à la cellophane adhésive n'est pas privilégié. Puis frotter l'écouvillon humidifié sur la surface de la lésion
- **Pour le repli unguéal** (repli de peau à la base des griffes) : insérer l'écouvillon dans le bourrelet unguéal.

Pour les animaux de petite taille, il est possible d'utiliser un cure-dent ou de casser le manche en bois de l'écouvillon pour former une pointe fine.

- Étaler délicatement le prélèvement sur une lame en roulant l'écouvillon sans rompre les cellules. L'étalement doit être monocouche, donc il ne faut pas repasser plusieurs fois au même endroit avec l'écouvillon.

Attention, l'écouvillon peut déposer des fibres de coton pouvant être confondues avec des hyphes fongiques.

Calques par raclage :

Indications : lésions sous une croûte, vésicules ou pour retirer la couche cornée ou pour prélever des cellules en marge d'une plaie de biopsie ou le matériel d'exérèse (nodule).

Voir la technique du raclage dans la fiche correspondante.

Le matériel récolté sur la lame de scalpel et déposé sur une lame de microscope sans huile de paraffine puis étalé à l'aide d'une autre lame par écrasement ou étirement.

Coloration :

Une fois étalé, le prélèvement est séché à l'air libre ou éventuellement avec un sèche-cheveux. Le prélèvement peut être coloré même si le matériel n'est pas sec (il faut juste veiller à ne pas perdre le prélèvement dans les pots de coloration en cas de mauvaise adhérence).

Pour les prélèvements très gras, cireux ou de peau sèche collectés par calque ou écouvillon, il est possible de les fixer par la chaleur en utilisant un sèche-cheveux ou en passant la lame par-dessus la flamme d'un briquet pendant 2 à 5 secondes.

Colorations de choix : colorations de Wright modifiées (Diff-Quick ou RAL 555) ou bleu de méthylène.

- Tremper la lame pendant 10 secondes dans chaque pot en l'égouttant entre les différents colorants.
- Rincer la lame sous un filet d'eau à faible pression sur la face opposée à l'échantillon.
- Aspirer par capillarité l'excédent d'eau avec du papier absorbant sans toucher le prélèvement.
- Laisser sécher à l'air libre.

Observation au microscope :

Forte luminosité, diaphragme ouvert, condenseur haut.

D'abord à faible grossissement (x4-10) pour localiser les zones d'intérêt, puis à fort grossissement (x40-100) pour identifier les types cellulaires ainsi que les organismes bactériens et fongiques.

Résultats :

Avant d'analyser la préparation il faut évaluer sa qualité et la représentativité de l'échantillon.

Principaux défauts : densité excessive (cellules superposées), dilution excessive, excès d'écrasement (lyse cellulaire), défaut de séchage ou de coloration (perte de netteté, noyaux pâles) et utilisation de lames mal dégraissées.

Ces défauts de préparation ou de représentativité sont à l'origine de résultats faussement négatifs et/ou d'interprétation erronées ou difficiles.

Structures normales/pièges :

- Squames (kératinocytes anguleux et anucléés), quelques kératinocytes nucléés
- Débris de surface.
- Granules de mélanines., granules de kératohyaline (surtout dans les kératinocytes nucléés venant de la couche granuleuse de l'épiderme ; rose ou violet et de forme irrégulière).
- Précipitations de colorant (amorphes et granuleux et souvent violet foncé ou noir).
- Pollen, spores de champignons saprophytes.
- Bactéries buccales (*Simonsiella* renommée *Conchiformibius*) ou commensales (très grandes bactéries bacilles) lors de prélèvements labiaux ou des coussinets.

Peau saine : moins d'un type d'organisme (levure, cocci, bacille) par champ d'observation à l'huile à immersion et normalement aucune cellule inflammatoire ne doit être visible.

Anormal quand :

- Levures sur plusieurs champs à l'huile à immersion chez les chiens et les chats (sauf races prédisposées par exemple Basset Hound, chat Sphynx).
- Coques ou bacilles présents régulièrement sur plusieurs champs à l'huile à immersion
- Présence de cellules inflammatoires.

La présence de bactéries intracellulaires phagocytés par des neutrophiles ou des macrophages confirme un processus infectieux (pyodermite). Les organismes extra-cellulaires peuvent aussi être des contaminants environnementaux ou des éléments normaux du microbiote.

La sensibilité et la spécificité de l'examen cytologique varient de faibles à élevées en fonction des compétences du clinicien faisant le prélèvement et de l'interprétant.

Avantages :

- o Technique peu coûteuse, rapide, simple et peu invasive avec résultats immédiats.
- o Utile pour le diagnostic de dysbiose cutanée : à *Malassezia* ou prolifération/infection bactérienne (orientation bacilles versus cocci).
- o Mise en évidence de pyodermite superficielle (polynucléaire neutrophiles avec image de phagocytose de bactéries).
- o Suivi du traitement antibactérien et antifongique.

Inconvénients :

- Ne permet d'échantillonner que la surface de l'épiderme.
- Examen semi-quantitatif et qualitatif mais qui ne permet pas d'identifier précisément les germes et de préjuger pas de la réponse thérapeutique (résistance ou non).

Annexe 8 : Cytoponction à l'aiguille fine

CYTOPONCTION À L'AIGUILLE FINE

Objectifs :

Réaliser un examen cytologique pour la détection de bactéries, de levures, de champignons et de cellules inflammatoires ou néoplasiques dans un but diagnostique et/ou pour le suivi de traitement. Recommandé lors de lésions nodulaires, plaques, masses cutanées, kystes, pustules, vésicules ou bulles, lymphadénopathies, lésions/masses profondes (par échoguidage).

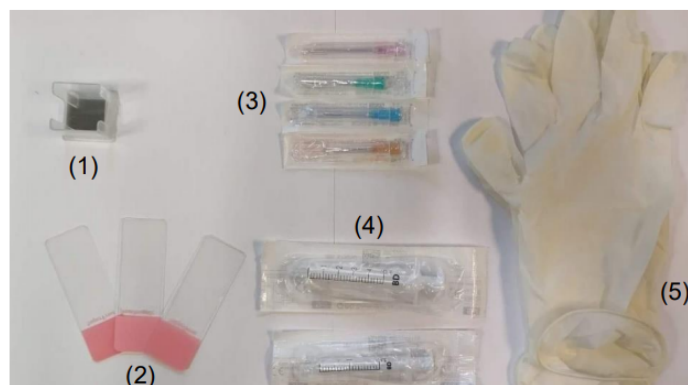
Orienter le choix de la prise en charge thérapeutique et des examens complémentaires (si nécessaire) (ex. biopsie).

Principe :

Observation au microscope de matériel collecté au sein d'une masse ou d'un nodule par aspiration à l'aiguille fine puis étalé et coloré sur une lame de microscope.

Matériel :

- Tondeuse
- Matériel d'asepsie (chlorhexidine savon, alcool, compresses)
- Lames de microscope (2) et lamelles (1)
- Aiguilles stériles (20 à 25 gauges : la taille de l'aiguille varie selon induration du nodule, plus le nodule est dur avec une probabilité plus élevée de matériel peu exfoliatif moins l'aiguille est fine) (3)
- Seringue 2, 5 ou 10 ml (4)
- Gants (5)
- Kits de coloration rapides (Diff Quick, RAL 555)
- Microscope



Technique :

- Tondre les poils présents sur la zone à prélever, une sédation douce peut être nécessaire.
- Réaliser un nettoyage chirurgical (chlorhexidine savon) ou appliquer de l'alcool pour désinfecter le site de prélèvement et le préparer de manière aseptique.
- Immobiliser la masse entre de pouce et l'index d'une main et avec l'autre insérer l'aiguille dans la masse. L'aiguille peut être montée ou non sur une seringue.
- Faire des mouvements de va-et-vient en réorientant à chaque fois l'aiguille sans la sortir de la masse.

Cette technique est sans pression négative ce qui limite le risque de dilution accidentelle de l'échantillon par une contamination sanguine, elle est idéale pour les masses molles ou les tumeurs très vascularisées.

- Retirer l'aiguille de la masse puis la monter sur une seringue de 5-10 ml remplie d'air
- Expulser l'air et le matériel contenu dans l'aiguille sur une lame de microscope.

Si aucun matériel n'est obtenu (lors nodule très ferme peu exfoliatif) :

- Monter une aiguille sur une seringue de 5-10 ml.
- Immobiliser la masse entre de pouce et l'index d'une main et avec l'autre insérer l'aiguille dans la masse en son centre.
- Aspirer en tirant sur le piston de la seringue, relâcher le piston, réorienter l'aiguille dans une autre direction et aspirer à nouveau, répéter 3-4 fois.

Cette technique peut endommager les cellules et augmente les risques de contamination sanguine. Il faut arrêter si du sang apparaît au niveau de la garde de l'aiguille car cela diluerait l'échantillon cellulaire et rendrait la lame difficile à interpréter.

Alternative = technique de succion continue :

- Tirer sur le piston jusqu'à la moitié ou $\frac{3}{4}$ de la seringue (2-3 ml de vide).
- Maintenir le vide et faire des aller-retours avec l'aiguille en la redirigeant plusieurs fois (ne pas faire sortir l'aiguille de la masse).

- Relâcher le piston avant de sortir l'aiguille de la masse.
- Enlever l'aiguille de la seringue, remplir la seringue d'air puis remonter l'aiguille sur la seringue.
- Expulser l'air et le contenu de l'aiguille sur une lame de microscope.

Le prélèvement est étalé sur la lame à l'aide d'une autre lame ou de l'aiguille.

Deux techniques d'étalement :

Par écrasement (prélèvement riche en cellules) :

- Déposer le prélèvement au centre de la lame.
- Placer une 2ème lame d'étalement perpendiculairement et à plat sur la 1ère lame. Ne pas exercer trop de pression vers le bas pour ne pas rompre les cellules.
- Faire glisser la lame d'étalement rapidement et en douceur jusqu'à l'extrémité de la première lame.

Par frottis (prélèvements fluides/sang) :

- Déposer le prélèvement près d'une extrémité de la lame.
- Tenir la lame d'étalement entre le pouce et le majeur et placer l'index sur le dessus de la lame.
- Placer la lame d'étalement devant le prélèvement dans un angle de 30° environ et la faire glisser vers l'arrière (vers le prélèvement) jusqu'à ce qu'elle touche le prélèvement et qu'il se répande sur l'arrête de la lame.
- Avancer la lame d'étalement vers l'avant de la lame rapidement et en douceur.
- Aux deux tiers de la lame relever brusquement la lame d'étalement pour concentrer les cellules à la fin de l'étalement.

Laisser sécher la lame à l'air libre puis la colorer (voir fiche Calques cutanés).

La lame peut être envoyée dans un laboratoire spécialisé.

Observation au microscope :

Forte luminosité, diaphragme ouvert, condenseur levé.

La lame est d'abord balayée à faible grossissement (x4-10) pour repérer une zone d'intérêt à observer puis elle est observée à fort grossissement (x40-100) afin d'identifier le type cellulaire infiltrant et les atypies cellulaires.

Résultats :

Interprétation similaire aux calques cutanés.

Avantages :

- L'aspiration de pustules et de vésicules peut être utile pour faire la différence entre une affection stérile et affection infectieuse (ex. pyodermite versus pemphigus foliacé).
- L'aspiration de nodules, de tumeurs et de nœuds lymphatiques peut être diagnostique et apporte des informations utiles en particulier pour la planification de chirurgie d'exérèse.
- Résultat immédiat.

Inconvénients :

Lors de l'aspiration à l'aiguille fine de très petits volumes de tissu sont échantillonnés ce qui limite la représentativité de l'échantillon. Cette technique permet l'identification du type cellulaire majoritaire (inflammatoire *versus* néoplasique) présent dans la lésion mais ne donne pas d'informations sur la structure et l'organisation cellulaire d'une masse.

Il faut donc souvent envoyer un prélèvement pour un examen histopathologique qui reste indispensable dans un grand nombre de cas.

Annexe 9 : Otoscopie

OTOSCOPIE

Objectifs :

Evaluer l'état de la paroi des conduits auditifs externes et l'intégrité de la membrane tympanique.

Etablir un diagnostic étiologique d'une otite lors de masse (polype, néoplasie), corps étranger, sténose, hyperplasie glandulaire ...

Principe :

Observation de la lumière, de la paroi du conduit auditif externe et du tympan à l'aide d'un otoscope à main ou un vidéo-otoscope.

Matériel :

- Oscope à main ou vidéo-otoscope
- Embouts de longueurs et diamètres différents

Pour nettoyer l'oreille :

- NaCl 0,9%
- Seringue de 10-20 ml
- Cuvette haricot en inox
- Alcool 70%
- Compresses non tissées ou coton
- Sonde urinaire ou microperfuseur de longueur suffisante pour passer toute la longueur du canal auditif
- Sonde d'intubation trachéale si l'animal est anesthésié lors du nettoyage de l'oreille.

Technique :

Animal debout, assis ou en décubitus latéral. Sa tête doit être baissée perpendiculairement à l'axe de la colonne vertébrale et dans l'alignement du corps.

Une bonne contention de l'animal doit être assurée car cet examen peut être très douloureux pour les animaux sévèrement atteints.

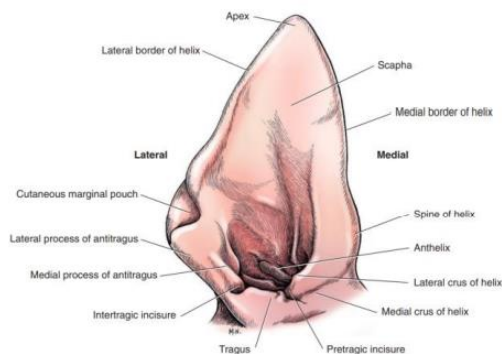
Une sédation ou une anesthésie générale sont parfois nécessaires (douleur, animal récalcitrant).

- Examiner le pavillon et l'entrée du conduit auditif à l'œil nu.
- Palper le conduit auditif pour évaluer la douleur, l'épaississement et l'ossification du canal. Noter la présence de pus ou de cérumen, son aspect.

- Choisir un embout de taille adaptée pour ne pas devoir forcer en passant dans le conduit auditif (en général pas plus de 5-6mm).
- Examiner chaque oreille avec l'otoscope en commençant par la moins douloureuse.

Il est important d'utiliser des embouts propres et désinfectés entre chaque patient.

- Viser l'encoche la plus ventrale parmi les replis de cartilage du pavillon auriculaire (notée « intertragic incisure » sur le schéma suivant) pour pénétrer dans le conduit auditif.



Pavillon auriculaire (Tobias et Johnston, 2018)

- Tirer le pavillon auriculaire latéralement et ventralement avec les doigts pour aligner le conduit auditif (en forme de L) et pouvoir passer l'otoscope dans la partie horizontale du canal.
- Evaluer l'aspect du conduit auditif externe (forme, surface) et des exsudats.
- Examiner la membrane tympanique.

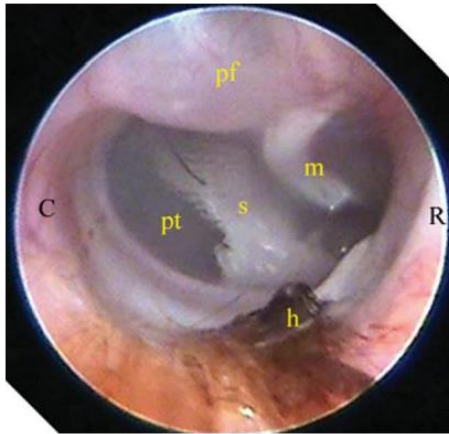
Si du pus ou du cérumen en quantité significative obstrue le canal auditif ou la membrane tympanique, flusher l'oreille avec du sérum physiologique à l'aide d'une seringue (5-10 ml) attachée à une sonde urinaire/microperfuseur puis réaspirer le liquide.

Si possible, il est préférable de faire cela sous visualisation otoscopique en passant la sonde dans le cône de l'otoscope.

Résultats :

Structures normales :

- Surface du conduit auditif lisse, avec ou sans poils, de couleur rose pâle.
- Membrane tympanique visualisable et d'aspect brillant, translucide et tendu dans la région de la *pars tensa* et un peu renflé dans la région de la *pars flaccida*.
- *Manubrium* du marteau visible par transparence à travers la membrane tympanique : une structure blanche dorsale et rostrale en forme de C.



Membrane tympanique visualisée avec un otoscope chez un chien ; C, caudal ; R, rostral ; pt, *pars tensa* ; pf, *pars flaccida* ; s, *septum* ; m, *manubrium* du marteau ; h, poils (Rhodes et Werner, 2018)

La membrane tympanique n'est pas visualisable chez 25% des chiens sains.
Une petite quantité de cérumen jaune ou marron est normale.

Structures anormales :

- Visualisation d'*Otodectes spp.*, d'un corps étranger, d'une masse.
- Modification de l'alignement du conduit auditif diffuse ou localisée : hyperplasie des glandes cérumineuses, sténose, débris.

Pour le diagnostic d'une otacariose, l'examen otoscopique a une sensibilité de 66,7%.

Avantages :

Examen rapide et facilement réalisable permettant d'orienter le choix des examens complémentaires à réaliser.

Inconvénients :

- La membrane tympanique peut être difficilement visualisable physiologiquement ou à cause d'une quantité importante de cérumen ou de remaniements du conduit auditif.
- Ne permet pas d'identifier les germes. Pour cela, un examen des sécrétions au microscope est nécessaire.
- Parfois très douloureux pour l'animal si l'inflammation est sévère.

Annexe 10 : Écouvillon auriculaire

ÉCOUVILLON AURICULAIRE

Objectifs :

Réaliser un examen cytologique du contenu du conduit auditif pour la détection de bactéries, de levures et de cellules inflammatoires ou néoplasiques dans un but diagnostique et pour le suivi du traitement.

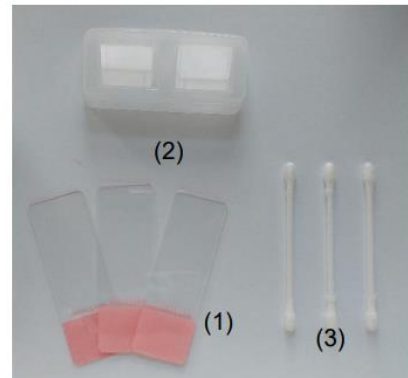
Réalisation d'une culture bactérienne lors d'infections persistantes de l'oreille.

Principe :

Prélèvement du contenu du conduit auditif externe et/ou de l'oreille moyenne à l'aide d'un écouvillon pour réaliser un examen cytologique ou une culture microbienne.

Matériel :

- Otoscope à main et embouts de longueurs et diamètres différents
OU
- Vidéo-otoscope
- Clamps/pince pour retirer les poils si nécessaire
- Cotons tiges ou écouvillon stérile et son contenant pour le transport (3)
- Lames de microscope (1)
- Lamelles (2)
- Kit de coloration rapide (Diff Quick / RAL 555)
- Microscope



Technique :

Ne pas nettoyer l'oreille avant la réalisation du prélèvement.

- Insérer doucement un coton tige/écouvillon stérile jusqu'à la jonction entre le canal auditif vertical et horizontal. Il n'est pas nécessaire d'enfoncer trop profondément.
- Tourner doucement le coton tige en frottant les parois du conduit auditif pour récupérer des débris.

Ceci peut se faire sous contrôle visuel direct en faisant passer les instruments dans l'otoscope ou à l'aide d'un vidéo-otoscope (sous-sédation, écouvillon de microbiologie ou aspiration dans le canal opérateur).

Il est inutile d'enfoncer trop profondément le coton tige, sinon il y a un risque de créer un bouchon avec les débris auriculaires et de faire mal à l'animal.

Cultures microbiologiques :

Commencer par récupérer les échantillons pour les **cultures bactériennes** (si nécessaire : otite suppurée).

Placer l'écouvillon dans un milieu de transport adapté avant de l'envoyer au laboratoire.

Examen cytologique (recherche de bactéries et de levures) :

- Transférer le matériel collecté sur une lame de microscope en roulant délicatement l'écouvillon sur une lame pour étaler le prélèvement en monocouche.
- Laisser sécher à l'air libre puis colorer avec un colorant cytologique (Diff Quick ou RAL 555).

Pour les prélèvements très gras ou cireux, faire sécher la lame à la chaleur (par-dessus une flamme pendant 2-3 secondes) ou la colorer en plaçant uniquement une goutte du colorant basophile du Diff Quick sur la lame (sinon l'échantillon sera dissous par le fixateur à l'alcool) mais l'examen sera de moins bonne qualité.

- Observer la lame au microscope (forte luminosité, diaphragme ouvert, condenseur levé) d'abord à l'objectif x10 pour identifier la meilleure zone d'observation puis utiliser les grossissements x40 et x100 à l'huile à immersion pour l'identification des microorganismes et les types cellulaires.

Il faut réaliser des prélèvements dans les 2 oreilles et bien les identifier car la nature de l'inflammation/infection peut varier d'un côté à l'autre chez un même patient. Pour faciliter l'identification on peut rouler le coton-tige de l'oreille gauche sur la partie gauche de la lame et celui de l'oreille droite sur la partie droite ou faire des étalements de formes différentes.

Résultats :

L'aspect macroscopique de l'exsudat auriculaire a peu de valeur diagnostique.

Chez les animaux sains, il est normal de retrouver : quelques micro-organismes en absence de signes cliniques ou des kératinocytes anucléés en faible nombre.

Si des signes cliniques sont présents, la visualisation de cellules inflammatoires ou de micro-organismes même en faible nombre est significative. Par ordre d'importance décroissante, on observe les *Malassezia spp.*, puis les coques (*Staphylococcus pseudointermedius*), puis les bacilles. Les infections mixtes sont aussi fréquentes.

Lors de processus inflammatoire, le renouvellement des cellules est accéléré et l'on trouvera beaucoup plus de kératinocytes anucléés ou nucléés sur la lame.

Certaines études montrent que l'examen cytologique auriculaire par écouvillon est plus sensible dans la détection d'infections bactériennes ou de levures que la culture bactérienne ou fongique.

Avantages :

- Examen rapide et facile. Résultats immédiats.
- Aide à prendre des décisions thérapeutiques basées sur l'identification de coques, de bacilles et de levures.

Inconvénients :

Absence d'information sur le nom des bactéries et leur sensibilité aux antibiotiques.

Annexe 11 : Curetage auriculaire

CURETAGE AURICULAIRE

Objectifs :

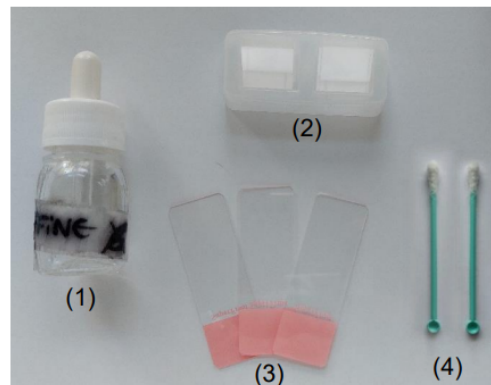
Diagnostic d'une infection parasitaire (*Otodectes*, *Demodex*) du conduit auditif.

Principe :

Prélèvement du contenu du conduit auditif externe moyenne à l'aide d'une curette pour réaliser une observation microscopique directe.

Matériel :

- Otoscope à main et embouts de longueurs et diamètres différents
OU
- Vidéo-otoscope
- Clamps/pince pour retirer les poils si nécessaire
- Curette en plastique (ou écouvillons) (4)
- Lame de scalpel
- Huile de paraffine (1)
- Lames de microscope (3)
- Lamelles (2)
- Microscope



Technique :

Ne pas nettoyer l'oreille avant la réalisation du prélèvement.

- Insérer doucement la curette jusqu'à la jonction entre le canal auditif vertical et horizontal. Il n'est pas nécessaire d'enfoncer trop profondément.
- Racler délicatement les parois du conduit auditif pour récupérer des débris.

Si un coton-tige est utilisé, celui-ci est imbibé d'huile minérale avant d'être inséré dans l'oreille

Ceci peut se faire sous contrôle visuel direct en faisant passer les instruments dans l'otoscope ou à l'aide d'un vidéo-otoscope.

Observation au microscope :

- Placer une goutte d'huile de paraffine sur une lame de microscope.
- Y déposer l'échantillon prélevé en s'aidant du dos d'une lame de scalpel pour récupérer le cérumen présent sur la curette ou l'écouvillon.
- Mélanger l'échantillon dans l'huile de paraffine pour obtenir une solution homogène.
- Placer une lamelle par-dessus la préparation et exercer une pression dessus.

- L'ensemble de la lame doit être examiné à faible grossissement (x 4-10) pour l'identification d'acariens (faible luminosité, diaphragme fermé, condenseur baissé). Les *Otodectes* sont faciles à visualiser surtout si le condenseur est abaissé.

Résultats :

L'aspect macroscopique de l'exsudat auriculaire a peu de valeur diagnostique.

La technique du curetage combinée à l'examen otoscopique montre une sensibilité de 100% pour le diagnostic d'une infestation à *Otodectes cynotis*.

Avantages :

- Examen rapide et facile. Résultats immédiats.
- Très bonne sensibilité si l'on combine un prélèvement à la curette avec l'examen otoscopique.

Inconvénients :

La lecture des lames est parfois difficile à cause des nombreux débris.

Annexe 12 : Biopsies

BIOPSIES

Objectifs :

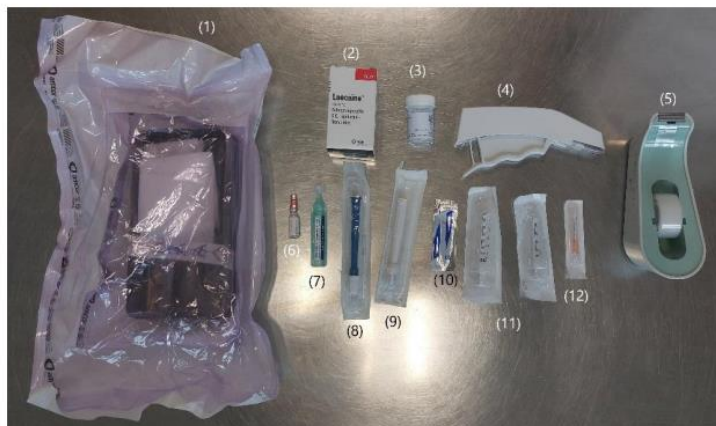Obtenir un échantillon tissulaire afin de réaliser un examen histologique ou immunologique, une mise en culture microbiologique (bactérienne ou fongique) ou une PCR.

Principe :

Prélever un échantillon de tissu cutané en préservant son organisation structurale à l'aide d'un trépan ou par excision à la lame de scalpel puis le conserver dans des conditions adéquates pour l'envoi à un laboratoire spécialisé.

Matériel :

- Anesthésique local : lidocaïne 2% (2)
- Seringues de 2-5 ml et 20 ml (11)
- Aiguilles stériles (12)
- Compresse stérile (1)
- Trépans (4, 6 et 8 mm de diamètre) : en général, les trépans de 6 millimètres permettent d'obtenir les meilleurs échantillons, ceux de 4 millimètres sont réservés pour des sites difficiles d'accès (près de l'œil, sur le pavillon auriculaire, sur le museau ou les coussinets de chat ou petit chien). (8,9)
- Lame de scalpel n° 11, 10 ou 22 (10)
- Gants stériles
- Pincettes fines mousses stériles et ciseaux courbes de Metzenbaum stériles (1)
- Ampoule d'adrénaline (6)
- Chlorhexidine solution (7)
- Matériel de suture (fils, porte aiguille), agrafes (4)
- Pots à bouchon vissable contenant du formol 10% (3)
- Abaisse-langue en bois (spatule), morceaux de carte 10x10mm
- Matériel d'expédition et formulaire d'anamnèse



Techniques :

Choix du site de prélèvement :

Pour obtenir un ensemble d'échantillons les plus représentatifs possible de l'affection, des prélèvements multiples doivent être réalisés et doivent comprendre : des lésions primaires en priorité (macule, papule, pustule, vésicule, bulle, pétéchie, nodule, masse) dans des sites non excoriés ou fibrosés et des lésions secondaires potentiellement significatives (croûte, alopecie, squame, ulcère, érosion).

Dans un certain nombre de situations, il est nécessaire de prélever un panel de lésions représentant différents stades d'évolution de la maladie.

Les biopsies sont réalisées de manière à placer la zone d'intérêt en son centre en cas de prélèvement au trépan. Si le prélèvement se fait à la lame de scalpel, il peut être réalisé à cheval de la zone lésée (notamment lors de lésions ulcéraives).

Le nombre de biopsie est limité à 3 ou 5 échantillons.

Si une lésion de taille importante présente un centre d'aspect différent de ses marges, les deux doivent être biopsiés.

Préparation :

Arrêter les traitements anti-inflammatoires oraux ou topiques (glucocorticoïdes) ou immunosuppresseurs (oclacitinib, ciclosporine, ...) au moins 2-3 semaines avant la biopsie, ou 6-8 semaines avant pour les stéroïdes injectables longue durée idéalement.

Si une surinfection est mise en évidence (examen cytologique), il faut la traiter en amont avec des antibiotiques.

- Positionner l'animal de façon à avoir le site de prélèvement orienté vers le haut au moment de la biopsie.
- Le site de biopsie n'est **ni tondu ni désinfecté** pour ne pas abîmer la surface cutanée.

Si les poils sont trop longs et gênent le prélèvement, on peut les couper délicatement aux ciseaux sans toucher la surface cutanée.

Exception = exérèse de nodule tumoral ou recherche d'infection profonde. On tond alors les poils du site d'exérèse et un nettoyage chirurgical est réalisé.

Les sites de prélèvement peuvent être marqués au feutre avec un cercle ou un point associé à une ligne montrant le sens de pousse des poils.

Anesthésie locale :

- Préparer une seringue de 2 ou 5 ml de lidocaïne avec une aiguille de 25 gauges.
- Insérer l'aiguille dans la peau en dehors du site de prélèvement puis réorienter de manière à injecter l'anesthésique local dans le tissu sous-cutané se situant en regard de la lésion.

- Injecter 0,5 à 1 ml de lidocaïne par site.
- Attendre 15 minutes avant de réaliser la biopsie.

Ne pas dépasser une dose de lidocaïne totale supérieure à 5 mg par kilo pour les chiens ou 2,5 mg par kilo pour les chats (lidocaïne 2%= 20 mg/ml), la lidocaïne peut être diluée a 1:1 avec du liquide physiologique pour les petits animaux. Des crises convulsives peuvent arriver si des doses supérieures sont utilisées surtout lorsque la lidocaïne est injectée au niveau de la tête.

Une anesthésie générale peut être nécessaire pour les sites sensibles (face, coussinets) où l'anesthésie locale est difficile ou si l'animal est très agité.

Biopsie au trépan (biopsy punch) :

Pour des prélèvements de petite taille, rapides et dans des sites multiples.

- Faire un pli de peau au niveau du site à prélever pour protéger les tissus sous-jacents et positionner le trépan perpendiculairement à la peau.
- Presser le trépan fermement contre la peau et faire un mouvement de rotation **toujours dans le même sens**.
- Toute l'épaisseur de la peau doit être prélevée. Arrêter de tourner et d'enfoncer le trépan lorsque la résistance s'estompe et retirer le trépan. L'échantillon reste attaché au tissu adipeux sous-cutané à sa base.
- Utiliser une pince fine mousse ou une aiguille pour soulever le prélèvement et couper la base avec des ciseaux de Metzenbaum courbes ou une lame de scalpel.

Ne pas attraper le prélèvement directement car cela peut créer des artefacts d'écrasement, le tenir par l'hypoderme.

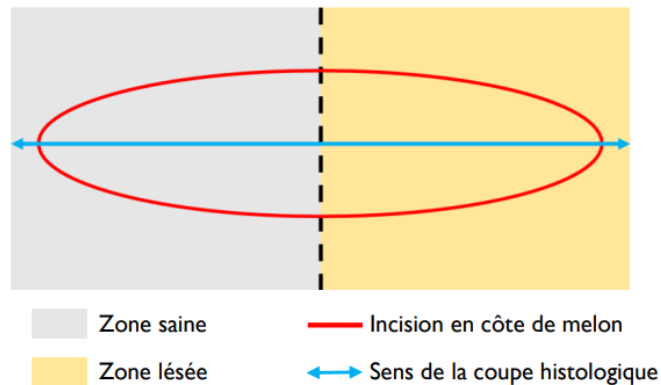
- Essuyer délicatement le prélèvement sur une compresse pour éponger le sang.
- Placer rapidement les échantillons dans un pot contenant du formol 10 %.
- Désinfecter puis fermer la plaie avec un point de suture simple (fil de nylon 3-0 avec des points simples ou en croix) ou des agrafes.

Pour limiter les saignements, on peut appliquer sur la plaie quelques ml de liquide physiologique adrénalisé : 1 ampoule d'adrénaline dans 20 ml de NaCl 0,9%.

Biopsie à la lame de scalpel :

Pour des lésions de grande taille, pour des vésicules, bulles, pustules (lésées par la rotation du trépan), ulcérations, lors de suspicion de maladie atteignant le tissu adipeux profond (vascularite/panniculite) ou lors de prélèvement dans des sites où les trépan ronds déforment la peau (museau, coussinets, paupières, oreilles).

Technique similaire à celle du trépan. Une excision en côte de melon est réalisée à cheval sur la zone lésée.



Envoi des prélèvements :

Fixation de l'échantillon :

Utiliser un volume de formol 10 fois supérieur au volume de l'échantillon. Celui-ci doit mesurer 1 cm d'épaisseur maximum, sinon, il faut le recouper. L'échantillon doit être placé dans le formol 10% dans les 2 min suivant son excision.

Les échantillons de plus de 4 mm de diamètre peuvent être placés sur une surface plane dure (abaisse langue ou un morceau de plastique dur) pour minimiser les artéfacts dus à la contraction du tissu :

- *Presser l'échantillon doucement à plat pendant 30 à 60 secondes avec le tissu sous-cutané orienté vers le bas sur la surface pour faciliter son adhérence.*
- *Indiquer le sens de pousse des poils sur le support pour permettre aux techniciens du laboratoire de couper l'échantillon dans le sens souhaité.*

Les échantillons pour une culture bactérienne ou fongique doivent être mis dans un pot stérile avec 2-3 gouttes de sérum physiologique stérile (mycologie) ou dans un milieu de transport spécifique (bactériologie) pour prévenir la dessiccation durant le transport ; aucune fixation n'est nécessaire.

Chaque pot est identifié avec le nom du propriétaire, de l'animal et le site de biopsie.

Il est indispensable de renseigner des informations complètes et correctes sur l'animal : ses commémoratifs, son anamnèse, une description détaillée des lésions, de leur distribution et du site de biopsie, des autres symptômes, les résultats d'autres tests pertinents, les traitements déjà réalisés ou en cours ainsi que notre diagnostic différentiel ; on peut même envoyer des photos des lésions au laboratoire.

Résultats :

Il faut toujours mettre en relation les résultats de l'examen histopathologique avec l'anamnèse et la clinique de la pathologie.

Avantages :

- Permet de diagnostiquer la plupart des maladies cutanées.
- Permet *a minima* d'orienter le diagnostic et d'exclure de nombreuses maladies du diagnostic différentiel.

Inconvénients :

- L'échantillon ne concerne que d'une toute petite partie de la peau.
- L'examen histologique est inutile et non approprié dans certaines dermatoses comme la dermatite atopique.
- Un diagnostic de certitude n'est pas toujours obtenu, il faut avoir de bonnes connaissances en histopathologie pour établir le diagnostic.
- Examen invasif, nécessitant une anesthésie locale et résultats retardés dans le temps.

Annexe 13 : Prélèvement pour une culture fongique

PRÉLÈVEMENT POUR UNE CULTURE FONGIQUE

Objectifs :

Isolation et identification des agents pathogènes fongiques comme les agents de dermatophytose.


Principe :

Prélèvement d'un échantillon de poils et de débris cutanés pour les mettre en culture et ensuite identifier les pathogènes fongiques (levures, dermatophytes, infection profonde) et éventuellement évaluer leur sensibilité aux antifongiques.

Matériel :

- Lampe de Wood
- Clamps ou pinces
- Carré de moquette stérile (environ 5x5 cm)
- Brosse à dent stérile à bord plat
- Matériel d'envoi

- Milieux de culture DTM (Dermatophyte-Test-Medium) en boîte de Pétri ou kit en tube
- Etuve/incubateur
- Lame de microscope, lamelle
- Bleu lactique
- Ruban de cellophane adhésive transparente
- Microscope



Carré de moquette stérile

Technique :

- Utiliser une lampe de Wood pour mettre en évidence des poils fluorescents.
- Prélever les poils positifs en les arrachant avec un clamp/pince.

Si le test à la lampe de Wood est négatif ou en complément de la technique précédente, utiliser un carré de moquette ou la méthode de la brosse à dents de McKenzie :

- Brosser l'ensemble de la fourrure de l'animal avec un carré de moquette stérile ou une brosse à dents stérile pour récupérer des poils et des débris de kératine.
- Finir en insistant sur les zones suspectes, alopeciques, squameuses.

On peut aussi prélever à la pince des poils et des squames en marge d'une lésion (sur son front d'avancement) sans avoir recours à la lampe de Wood. Pour cela il faut choisir une lésion récemment formée ou en cours d'extension et chez un animal n'ayant pas reçu de traitement médical ; ou des poils cassés ou mal formés associés à de l'inflammation, des croûtes ou des squames.

Envoi des prélèvements :

Placer les poils prélevés, le carré de moquette ou la brosse à dents dans un contenant non hermétique (enveloppe, pot avec le bouchon peu vissé ou tube à essai pour la brosse à dents) pour éviter une surcroissance bactérienne anaérobie pendant le transport.

A la place de l'échantillon brut, une boîte de Pétri incubée à la clinique où des colonies ont poussé peut être envoyée au laboratoire pour identification.

Lors de suspicion de mycose profonde (potentiellement zoonotiques), les prélèvements doivent être envoyés dans un milieu de transport adapté à un laboratoire spécialisé prévenu en avance.

Mise en culture (si culture à la clinique) :

- Déposer les poils prélevés directement sur le milieu de culture.
- Ou tamponner délicatement le morceau de moquette ou la brosse à dents sur le milieu de culture.
Les poils et les débris cutanés qui sont pris dans les brins de la brosse/moquette peuvent être enlevés avec une pince/clamp stérile puis placés à la surface du milieu de culture.

*Milieu de culture DTM : changement de couleur précoce (jaune → rouge) en 7-10 jours lors de la croissance de **dermatophytes**.*

*Les virages tardifs (2-4 semaines) sont à associer avec la pousse de champignons saprophytes (*Aspergillus spp.*, *Mucor spp.*, ...) ou de bactéries.*

- Placer la boîte de Pétri dans une étuve : dans l'obscurité, à 25-30°C.
- Examen quotidien des boîtes de Pétri pendant les 10 premiers jours pour la détection de dermatophytes sur le milieu DTM.

Les colonies peuvent mettre jusqu'à 21 jours à apparaître.

Résultats :

En laboratoire l'identification des champignons passe par l'examen macroscopique et microscopique des colonies sur milieu de Sabouraud modifié.

La culture fongique en laboratoire spécialisé est considérée comme le 'gold standard' pour diagnostiquer une dermatophytose. Cependant, des faux positifs et des faux négatifs sont possibles si les échantillons ne sont pas envoyés dans un laboratoire spécialisé ou si des erreurs ont été commises lors de l'échantillonnage, surtout si l'on envoie uniquement des poils épilés (faux négatifs).

Lors de culture sur milieu DTM en clinique pour la détection d'une dermatophytose, l'interprétation correcte repose sur un changement de couleur vers le rouge avant ou concomitant à la pousse d'une colonie micellaire (la première) dans les 10 premiers jours de culture. Des résultats faux positifs (champignons contaminants) et faux négatifs (mauvais échantillonnage ou mauvaises conditions d'incubation) sont fréquents.

Avantages :

Culture mycologique envoyée en laboratoire spécialisé par la technique du carré de moquette :

- Identification du champignon, nombre de colonies → permet un diagnostic de certitude et un suivi semi-quantitatif de la réponse au traitement antifongique.

Inconvénients :

Lors de culture sur milieu DTM :

- Absence d'identification du champignon en cause → faux positifs.
- Etuve nécessaire.
- Surveillance journalière nécessaire.

Annexe 14 : Prélèvement pour une culture bactériologique

PRÉLÈVEMENT POUR UNE CULTURE BACTERIOLOGIQUE

Objectifs :

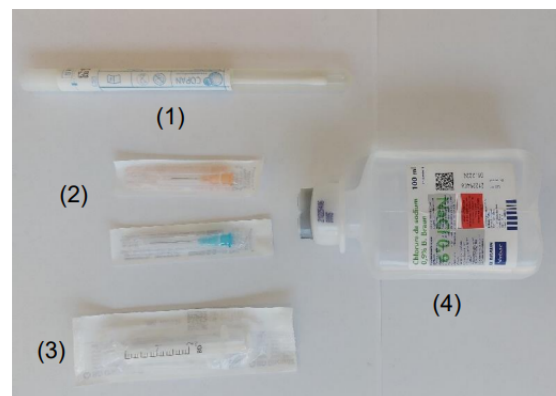
Isoler et identifier des agents pathogènes bactériens et tester leur sensibilité aux traitements antibiotiques.

Principe :

Prélever des échantillons cutanés par écouvillon ou biopsie, les mettre en culture afin d'identifier les pathogènes bactériens et tester leur sensibilité aux antibiotiques.

Matériel :

- Tondeuse
- Aiguille stérile (21G) (2)
- Seringues (3)
- Pour culture bactérienne aérobie : écouvillon stérile et milieu de transport bactérien (1)
- Pour culture anaérobie : matériels de biopsie et milieu de transport anaérobie pour écouvillon
- Sérum physiologique (4)



Technique :

Arrêter les traitements antibiotiques oraux ou topiques pendant au moins 48 à 72 h avant le prélèvement.

Choisir des lésions primaires intactes : pustules, nodules, furoncles ; le pourtour des collerettes épidermiques et des ulcères, conduit auditif si otite suppurée.

Lésions superficielles :

Pour une culture en milieu aérobie.

Il ne faut pas désinfecter les lésions avant de réaliser le prélèvement. Cela peut conduire à des cultures faussement négatives.

- En présence de **pustules** :
Prélever le contenu d'une pustule intacte avec une aiguille stérile (aspiration à l'aiguille fine) puis transférer le pus sur un écouvillon stérile.

OU

Rompre la pustule avec une aiguille stérile puis placer directement l'écouvillon directement sur la pustule rompue pour absorber son contenu.

- En présence de **croûtes** : soulever une croûte et utiliser un écouvillon pour prélever les exsudats présents en-dessous de la croûte.
- En présence de **papules** : ponctionner leur surface avec une aiguille stérile pour récupérer quelques gouttes d'exsudat séreux avec écouvillon.
- En cas de **lésion sèche** : utiliser un écouvillon humidifié avec du sérum physiologique stérile pour gratter le pourtour des collerettes épidermiques ou pour vigoureusement gratter des zones squameuses.
- Pour les **lésions très suintantes** : retirer l'exsudat purulent superficiel puis nettoyer avec du sérum physiologique sans conservateur. Presser ensuite la lésion pour extraire un exsudat frais puis le récolter à l'aide d'un écouvillon.
- Pour les **fistules ou furoncles** : nettoyer la peau avec du sérum physiologique ou de l'alcool puis laisser sécher à l'air libre. Aspirer ensuite à l'aiguille fine le contenu de la lésion ou la presser avec les doigts pour extérioriser son contenu, puis prélever avec un écouvillon.

Placer l'écouvillon dans un milieu de transport adapté avant de l'envoyer à laboratoire de référence vétérinaire.

Infections profondes (plaques, nodules, fistules, cellulite) :

Pour une culture en milieu aérobique et anaérobique.

- Réaliser un écouvillon (cf. technique supra pour les fistules et le furoncles) et le placer dans un milieu de transport anaérobique.

OU

- Réaliser une biopsie cutanée. *Technique détaillée dans la fiche correspondante.*

Dans ce cas-là, l'anesthésie est en bloc ou générale car la lidocaïne inhibe la croissance des bactéries.

La plaie doit être préparée chirurgicalement et rincer abondamment avec du sérum physiologique.

L'échantillon cutané biopsié doit être placé dans un récipient stérile (avec quelques gouttes de sérum physiologique sans conservateur), réfrigéré et expédié au plus vite. **Ne pas utiliser de formol.**

En cas de suspicion de bactéries inhabituelles ou zoonotiques (mycobactéries, pseudomycétome bactérien, actinomycose, actinobacillose, nocardiose), il faut contacter le laboratoire au préalable et envoyer les prélèvements réalisés dans des milieux de transport spéciaux.

Résultats :

Une culture positive de la surface de la peau ne prouve pas que la bactérie mise en évidence est pathogène, il faut associer les résultats avec un examen cytologique : inflammation, bactéries intracellulaires.

Il est aussi important de mettre en relation les résultats de la culture avec l'historique du patient, la clinique et un examen cytologique.

Test de sensibilité aux antibiotiques :

- Disques de Kirby-Bauer : donne les résultats « résistant », « sensible » ou « intermédiaire ». Méthode la plus utilisée pour les tests de sensibilité. Ce test ne donne pas d'information sur la concentration exacte nécessaire pour inhiber la croissance bactérienne.
- La concentration minimale d'inhibition (MIC) : donne une indication sur le degré de résistance aux antibiotiques et si cette résistance peut être dépassée en modulant les doses.
MIC = la concentration d'antibiotique la plus basse pour inhiber complètement la croissance bactérienne.

Principales causes d'échec :

- Sites d'échantillonnage non représentatifs.
- Traitement antibiotique récent : faux négatif.
- Désinfection préalable : faux négatif.
- Contamination : faux-positif.
- Mauvais traitement des échantillons au laboratoire.
- Erreur dans l'interprétation des tests de sensibilité.

Avantages :

Apporte des informations sur la sensibilité aux antibiotiques des bactéries isolées.

Limites :

- o La qualité des résultats dépend fortement de la qualité des prélèvements.
- o Des résultats faux négatifs et faux positifs sont possibles.
- o Cet examen à lui seul ne permet pas de faire la différence entre une infection bactérienne ou une simple contamination. Il doit être systématique couplé avec un examen cytologique.

Annexe 15 : Intradermoréaction

INTRADERMORÉACTION

Objectifs :

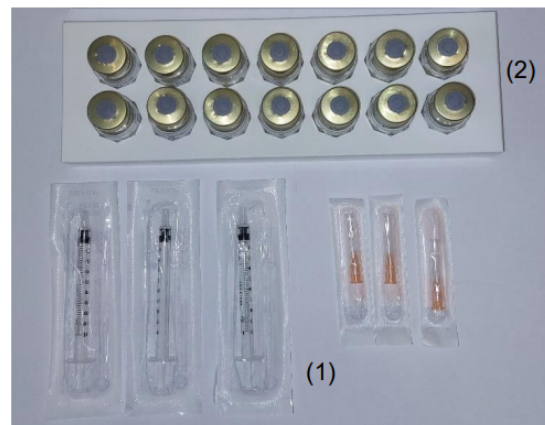
Détecter la présence d'une réaction d'hypersensibilité aux allergènes médiée par les IgE et identifier les allergènes à sélectionner chez un animal diagnostiqué allergique ou atopique semblant présenter des facteurs d'aggravation environnementaux (aéroallergènes) en vue de réaliser une immunothérapie spécifique d'allergène.

Principe :

Mettre en évidence *in situ* une réaction d'hypersensibilité immédiate ou retardée vis à vis d'allergènes injectés dans le derme. Teste la réaction des IgE spécifiques d'allergènes responsables d'une dégranulation mastocytaire et du relargage de médiateurs de l'inflammation.

Matériel :

- Tondeuse
- Marqueur
- Aiguilles serties à insuline ou aiguilles de 25-27 gauges avec des seringues de 1 ml (1)
- Solutions d'allergènes et solutions témoins positif (sulfate d'histamine à 1/1000^{ème}) et négatif (tampon phosphate salin) (2)



Technique :

Sélections des allergènes :

Les allergènes à tester sont choisis en fonction de l'anamnèse, de la saison des poussées de prurit et de la région où vit l'animal.

Il est intéressant de connaître les calendriers polliniques de la région pour le choix des allergènes et l'interprétation des tests. Les allergènes à utiliser quelle que soit la saison sont les extraits d'acariens et d'insectes, les moisissures, les pollens d'arbres, de graminées et d'herbacées.

Préparation :

Délai d'attente pour les traitements anti-allergiques :

- Antihistaminiques : 7 à 10 jours avant IDR.
- Glucocorticoïdes topiques (ex. acéponate d'hydrocortisone) : 2 semaines avant IDR.

- Glucocorticoïdes injectables de longue durée d'action (ex. acétate de méthylprednisolone) : 28 jours avant IDR.
- Ciclosporine, oclacitinib, lokivetmab : pas d'arrêt nécessaire avant IDR.

Une sédation ou une anesthésie générale sont parfois nécessaires. Il faut alors éviter d'utiliser de la kétamine, du diazépam, de l'acépromazine ou du propofol car ces molécules peuvent modifier la réactivité cutanée.

L'animal est placé en décubitus latéral et une zone sans lésion est tondu délicatement sur le thorax en région ventrolatérale.

Il ne faut pas nettoyer la peau pour ne pas perturber la surface cutanée.

Les sites d'injection sont marqués à l'aide d'un marqueur indélébile ; les différents points sont espacés d'environ 2-3 cm.

Injection :

Injecter 0,05 à 0,1 ml de solution allergène par site en commençant par les solutions témoins.

Pour injecter en intradermique, bien tendre la peau avec les doigts et insérer l'aiguille parallèlement à l'épiderme de façon très superficielle biseau de l'aiguille vers le haut. On doit sentir une résistance lors de l'injection. Une papule œdémateuse apparaît lors de l'injection.

Lecture :

Lecture après 20 min ; puis éventuellement 48 h plus tard pour l'extrait de puce.

Critère de lecture à 20 min :

- Témoin négatif : moins de 5 mm et absence d'érythème
- Témoin positif : plus de 10 millimètres et présence d'érythème. S'il n'y a pas de réaction au niveau du témoin positif, le test est invalidé et il faudra le refaire plus tard.
- Réaction positive : plaque ortiée dont le diamètre est supérieur à la moyenne de ceux des témoins positifs et négatifs. Cette règle n'est pas absolue, c'est l'expérience du clinicien qui permet le plus souvent de trancher.

Autre technique de lecture : On évalue l'intensité et/ou la taille de l'érythème, la turgescence et/ou la formation de papule. Le témoin positif reçoit une note de 4 et le témoin négatif de 0. Les autres sites sont notés entre 0 et 4 et ceux ayant une note de 2 ou plus sont considérés positifs.

Chez le chat, les réactions intradermiques sont peu marquées et disparaissent rapidement. Les premiers sites injectés doivent donc être évalués dès que l'on finit d'injecter les derniers. Pour pallier cela, il est possible d'injecter de la fluorescéine 10 % en intraveineux à 4,4-5mg/kg avant de réaliser les injections d'allergènes en intradermique. Cela permet de mettre en évidence les sites positifs qui réagissent à la lumière UV (lampe de Wood) dont le diamètre est égal ou supérieur au diamètre moyen des sites témoins.

Résultats :

Donne des indications sur les allergènes environnementaux impliqués dans l'hypersensibilité mais ils ne permettent pas de confirmer le diagnostic de dermatite allergique. Pour cela il faut se baser sur l'historique et la clinique.

30 à 50% des animaux sans signes cliniques peuvent présenter des réactions positives aux intradermoréactions sans pour autant présenter une sensibilisation allergique.

Sensibilité de 80% pour les puces et les aéroallergènes. Spécificité de 60% pour les puces et 80% pour les aéroallergènes.

Les facteurs pouvant causer des résultats faux positifs sont :

- Des solutions de test irritantes ou trop concentrées,
- Des solutions d'allergènes contaminées,
- Une sécrétion d'histamine non-immunologique,
- Une mauvaise technique opératoire (placement traumatique de l'aiguille, aiguille émoussée, injection d'un trop grand volume, injection d'air),
- Le dermographisme (= dégranulation des mastocytes due à la pression),
- Une sensibilisation aux aéroallergènes sans allergie associée.

Les facteurs pouvant causer des résultats faux négatifs sont :

- Une sélection incorrecte des allergènes,
- Une administration récente de médicaments (glucocorticoïdes, antihistaminiques),
- Du stress au moment de l'induction,
- Animal trop jeune (moins d'un an),
- Des allergènes périmés ou en concentration insuffisante,
- Une maladie systémique,
- Une erreur technique (injection sous-cutanée),
- Une réaction aux aéroallergènes non médiée par les IgE.

Avantages :

- Résultats immédiats.

Inconvénients :

- Les allergènes doivent être frais et stockés au réfrigérateur ; les allergènes périmés ou dénaturés sont une cause fréquente de faux négatif.
- Ce test est très sensible aux glucocorticoïdes et aux antihistaminiques.
- Ce test ne permet pas de faire la distinction entre un chien allergique et un chien sain. Il ne doit donc être réalisé qu'après avoir diagnostiqué une dermatite allergique.

ÉTUDE DES EXAMENS COMPLÉMENTAIRES EN DERMATOLOGIE CANINE ET FÉLINE DANS L'OBJECTIF DE CRÉER UN SUPPORT PÉDAGOGIQUE MULTIMÉDIA SUR LEUR RÉALISATION TECHNIQUE

AUTEUR : Célia ZANIN

RÉSUMÉ :

Les consultations de dermatologie constituent une part non négligeable de la pratique vétérinaire canine. La maîtrise de certains gestes techniques pour la réalisation d'examens complémentaires est indispensable pour une exploration correcte des affections dermatologiques. Pourtant, lors de l'enseignement théorique de la dermatologie à l'ENVA, les examens complémentaires dermatologiques sont peu abordés.

Cette thèse a pour objectif la création d'un support pédagogique multimédia complémentaire aux enseignements théoriques sur les techniques de réalisation des examens complémentaires en dermatologie canine et féline. Ce support est destiné aux étudiants vétérinaires afin de les aider à mieux appréhender ces gestes techniques avant leurs rotations cliniques et pour leur servir de moyen de révision lors de leur pratique future. Un format vidéo associé à des fiches explicatives a été choisi afin d'optimiser l'apprentissage grâce à un support visuel et audio synthétique et attrayant. Les vidéos à l'aide de commentaires audio sous-titrés présentent comment chaque geste technique doit être réalisé selon les pratiques enseignées à l'ENVA. Les fiches accompagnant chaque vidéo décrivent avec plus de précision la technique présentée et ses variantes selon le type de lésion présent ou la pathologie suspectée.

Cet outil multimédia est disponible sur une page du site internet de l'Enseignement et de la Vie Étudiante de l'ENVA accessible à tous les étudiants.

MOTS CLÉS :

DERMATOLOGIE, EXAMEN COMPLEMENTAIRE, TECHNIQUE, MULTIMEDIA, CHIEN, CHAT

JURY :

Présidente : Pr Sabine CHAHORY
Directrice de thèse : Dr Noëlle COCHET-FAIVRE
Examinateur : Dr Bruno POLACK

STUDY OF COMPLEMENTARY EXAMINATIONS IN CANINE AND FELINE DERMATOLOGY WITH THE OBJECTIVE OF CREATING MULTIMEDIA EDUCATIONAL SUPPORT ON THEIR TECHNICAL REALIZATION

AUTHOR: Célia ZANIN

SUMMARY:

Dermatology consultations represent a significant part of canine veterinary practice. The mastery of certain technical gestures for carrying out complementary examinations is indispensable for a correct exploration of dermatological affections. However, during the theoretical instruction of dermatology at ENVA, complementary dermatological examinations are rarely discussed.

The aim of this thesis is to create a multimedia educational support about the techniques of complementary examinations in canine and feline dermatology in addition of the theoretical lessons. This support is intended for veterinary students in order to help them better understand these technical gestures before their clinical rotations and to serve as a means of revision during their future practice. A video format associated with explanatory sheets was chosen in order to optimize learning through a synthetic and attractive visual and audio support. The videos with the help of subtitled audio commentaries present how each technical gesture must be performed according to the practices taught at ENVA. The sheets accompanying each video describe more precisely the technique presented and its variants depending on the type of lesion present or the suspected pathology.

This multimedia tool is available on a page of the ENVA teaching website accessible to all students.

KEYWORDS:

DERMATOLOGY, COMPLEMENTARY EXAM, TECHNIQUE, MULTIMEDIA, DOG, CAT

JURY:

Chairperson: Pr Sabine CHAHORY

Thesis Director: Dr Noëlle COCHET-FAIVRE

Reviewer: Dr Bruno POLACK