



HAL
open science

Pathologie du pénis et du fourreau chez le chien : comparaison avec la médecine humaine

Catalina Liwszyc

► **To cite this version:**

Catalina Liwszyc. Pathologie du pénis et du fourreau chez le chien : comparaison avec la médecine humaine. Médecine vétérinaire et santé animale. 2022. dumas-03978522

HAL Id: dumas-03978522

<https://dumas.ccsd.cnrs.fr/dumas-03978522v1>

Submitted on 14 Apr 2023

HAL is a multi-disciplinary open access archive for the deposit and dissemination of scientific research documents, whether they are published or not. The documents may come from teaching and research institutions in France or abroad, or from public or private research centers.

L'archive ouverte pluridisciplinaire **HAL**, est destinée au dépôt et à la diffusion de documents scientifiques de niveau recherche, publiés ou non, émanant des établissements d'enseignement et de recherche français ou étrangers, des laboratoires publics ou privés.



Distributed under a Creative Commons Attribution - NonCommercial 4.0 International License

Année 2022

PATHOLOGIE DU PÉNIS ET DU FOURREAU CHEZ LE CHIEN, COMPARAISON AVEC LA MÉDECINE HUMAINE

THÈSE

pour obtenir le diplôme d'État de
DOCTEUR VÉTÉRINAIRE
présentée et soutenue publiquement devant
la Faculté de Médecine de Créteil (UPEC)
le 21 octobre 2022

par

Catalina LIWSZYC

sous la direction de

Alain FONTBONNE

JURY

Président du jury :	M. Mathieu MANASSERO	Professeur à l'EnvA
Directeur de thèse :	M. Alain FONTBONNE	Professeur à l'EnvA
Examinatrice :	Mme Christelle MAUREY-GUÉNEC	Professeur à l'EnvA

Liste des enseignants intervenant dans l'encadrement des thèses de Doctorat vétérinaire



Version du 8 février 2022

Liste des Professeurs et Maîtres de conférences titulaires de l'HDR

M	Adjou	Karim	Professeur	DPASP
M	Audigié	Fabrice	Professeur	DEPEC
M	Bellier	Sylvain	Professeur	DSBP
M	Blaga	Radu	Maître de conférences HDR	DPASP
M	Blot	Stephane	Professeur	DEPEC
M	Boulouis	Henri-Jean	Professeur émérite	DSBP
Mme	Chahory	Sabine	Professeur	DEPEC
M	Chateau	Henry	Professeur	DSBP
Mme	Chetboul	Valerie	Professeur	DEPEC
Mme	Crevier-Denoix	Nathalie	Professeur	DSBP
M	Degueurce	Christophe	Professeur	DSBP
M	Denoix	Jean-Marie	Professeur	DEPEC
M	Desquilbet	Loïc	Professeur	DSBP
Mme	Dufour	Barbara	Professeur émérite	DPASP
M	Eloit	Marc	Professeur	DSBP
M	Fayolle	Pascal	Professeur émérite	DEPEC
M	Fédérighi	Michel	Professeur	DPASP
M	Fontbonne	Alain	Professeur	DEPEC
Mme	Gilbert	Caroline	Professeur	DSBP
M	Grandjean	Dominique	Professeur	DEPEC
Mme	Grimard-Ballif	Bénédicte	Professeur	DPASP
Mme	Haddad-Hoang Xuan	Nadia	Professeur	DPASP
M	Jouvion	Gregory	Professeur	DSBP
M	Kohlhauer	Matthias	Maître de conférences HDR	DSBP
Mme	Le Poder	Sophie	Professeur	DSBP
M	Manassero	Mathieu	Professeur	DEPEC
Mme	Maurey-Guénec	Christelle	Maître de conférences HDR	DEPEC
M	Millemann	Yves	Professeur	DPASP
M	Perrot	Sébastien	Maître de conférences HDR	DSBP
Mme	Pilot-Storck	Fanny	Professeur	DSBP
M	Ponter	Andrew	Professeur	DPASP
Mme	Rivière	Julie	Maître de conférences HDR	DPASP
Mme	Robert	Céline	Professeur	DSBP
M	Tiret	Laurent	Professeur	DSBP
M	Tissier	Renaud	Professeur	DSBP
M	Verwaerde	Patrick	Professeur	DEPEC
Mme	Viateau	Véronique	Professeur	DEPEC

Liste des Maîtres de conférences et Ingénieurs de recherche DMV

M	Arné	Pascal	Maître de conférences	DPASP
Mme	Barassin	Isabelle	Maître de conférences	DPASP
Mme	Benchekroun	Ghita	Maître de conférences	DEPEC
Mme	Bertoni	Lelia	Maître de conférences	DEPEC
M	Bolnot	Francois	Maître de conférences	DPASP
Mme	Canonne-Guibert	Morgane	Maître de conférences	DEPEC
Mme	Chevallier	Lucie	Maître de conférences	DSBP
Mme	Cochet-Faivre	Noëlle	Maître de conférences	DEPEC
Mme	Constant	Fabienne	Maître de conférences	DPASP
Mme	Cordonnier-Lefort	Nathalie	Maître de conférences	DSBP
Mme	Crepeaux	Guillemette	Maître de conférences	DSBP
Mme	De Paula Reis	Alline	Maître de conférences	DPASP
Mme	Decambroun	Adeline	Maître de conférences	DEPEC
M	Delsart	Maxime	Maître de conférences associé	DPASP
M	Desbois	Christophe	Maître de conférences	DEPEC
M	Deshuillers	Pierre	Maître de conférences	DSBP
M	Gauthier	Michel	Maître de conférences associé	DPASP
Mme	Guélin-Poirier	Valentine	Maître de conférences	DPASP
Mme	Jacquet	Sandrine	Ingénieur de recherche (DMV)	DEPEC
Mme	Lagrée	Anne-Claire	Maître de conférences	DSBP
Mme	Le Roux	Delphine	Maître de conférences	DSBP
Mme	Legrand	Chantal	Maître de conférences associé	DSBP
Mme	Marignac	Genevieve	Maître de conférences	DSBP
M	Maufré	Vincent	Maître de conférences	DPASP
Mme	Mtimet	Narjès	Maître de conférences	DPASP
Mme	Mespouilhès-Rivière	Céline	Ingénieur de recherche (DMV)	DEPEC
M	Mortier	Jérémy	Maître de conférences associé	DEPEC
M	Nudemann	Nicolas	Maître de conférences	DEPEC
M	Pignon	Charly	Ingénieur de recherche (DMV)	DEPEC
M	Polack	Bruno	Maître de conférences	DSBP
Mme	Ravary-Plumioën	Bérandère	Maître de conférences	DPASP
M	Reyes-Gomez	Edouard	Maître de conférences	DSBP
Mme	Risco-Castillo	Véronica	Maître de conférences	DSBP
Mme	Rose	Hélène	Maître de conférences associé	DSBP

Remerciements

Au Président du Jury de cette thèse, M. Mathieu Manassero, Professeur à l'EnvA,
Pour m'avoir fait l'honneur d'accepter de présider le jury de soutenance de ma thèse.
Hommages respectueux et sincères remerciements.

À M. Alain Fontbonne, Professeur à l'EnvA,
Pour avoir accepté d'être mon directeur de thèse et m'avoir proposé ce sujet. Pour m'avoir encadré et soutenu dans ce projet de thèse.
Hommages respectueux et très sincères remerciements.

À Mme Christelle Maurey-Guéneq, Professeur à l'EnvA,
Pour avoir accepté d'être examinatrice de mon jury de thèse. Pour m'avoir encouragé et aidé ces dernières années tant au ChuvA que pour mon dossier d'internat.
Hommages respectueux et très sincères remerciements.

À M. Nicolas Hermieu, Chef de clinique-assistant à l'hôpital Bichât Claude Bernard
Pour avoir accepté de communiquer avec moi autour de ce sujet. Un grand merci.

À mes parents
Pour le soutien, la confiance et l'amour inconditionnels que vous m'apportez depuis toujours.

Table des matières

Liste des figures.....	11
Liste des abréviations.....	17
Introduction	19
Première partie : anatomie du pénis et du prépuce du chien	21
1. Organisation générale de l'appareil uro-génital du chien	21
A. Appareil urinaire	21
B. Appareil génital autre que le pénis.....	21
2. Le pénis et l'urètre.....	22
A. L'urètre	22
B. Le fourreau.....	22
a. Conformation générale et téguments	22
b. Muscles.....	23
C. Le pénis.....	23
a. Conformation générale du pénis	23
b. Muscles du pénis	24
c. Le tégument.....	24
Deuxième partie : malformations congénitales, idiopathiques et multi-causales.	27
1. Imperforation du prépuce	27
A. Description	27
B. Traitement en médecine vétérinaire	27
C. Traitement en médecine humaine	28
2. Diphallia	28
A. Description	28
B. Traitement en médecine vétérinaire	29
C. Traitement en médecine humaine	29
3. Phimosis	30
A. Description	30
B. Traitement en médecine vétérinaire	31
C. Traitement en médecine humaine	32
4. Paraphimosis	36
A. Description	36
B. Traitement en médecine vétérinaire	37
C. Traitement en médecine humaine	40
5. Persistance du frein préputial	41
A. Description	41
B. Traitement en médecine vétérinaire	41
C. Traitement en médecine humaine	42
6. Hypospadias.	42
A. Description	42
B. Traitement en médecine vétérinaire	44
C. Traitement en médecine humaine	45
7. Hypoplasie pénienne ou micropénis.....	48
A. Description	48
B. Traitement en médecine vétérinaire	48
C. Traitement en médecine humaine :	49
8. Anomalies de l'os pénien.....	50
A. Déformation de l'os pénien	50

a. Description	50
b. Traitement (médecine vétérinaire)	50
Troisième partie : anomalies fonctionnelles	53
Priapisme.....	53
<i>B. Priapisme ischémique</i>	53
a. Traitement en médecine humaine :	53
b. Traitement en médecine vétérinaire	55
<i>C. Priapisme non ischémique</i>	55
a. Traitement en médecine humaine.....	55
b. Traitement en médecine vétérinaire.....	56
Quatrième partie : lésions traumatiques	57
1. Fracture de l'os pénien.....	57
<i>A. Description</i>	57
<i>B. Traitement (médecine vétérinaire)</i>	58
2. Fracture pénienne = Rupture des corps caverneux.....	59
<i>A. Description</i>	59
<i>B. Traitement en médecine humaine</i>	59
<i>C. Traitement en médecine vétérinaire</i>	61
3. Lacérations	62
<i>A. Lésions préputiales</i>	62
a. Traitement en médecine vétérinaire.....	62
b. Traitement en médecine humaine.....	63
<i>B. Lésions péniennes</i>	63
a. Traitement en médecine vétérinaire.....	63
b. Traitement en médecine humaine.....	64
<i>C. Lésions urétrales</i>	65
4. Prolapsus de l'urètre	67
<i>A. Description</i>	67
<i>B. Traitement en médecine vétérinaire</i>	68
a. Urétropexie	69
b. Suture en bourse.....	69
c. Excision et anastomose :	70
<i>C. Traitement en médecine humaine</i>	71
5. Maladie de la Peyronie = Penis Arcuatus = déviation du pénis.....	72
<i>A. Description</i>	72
<i>B. Traitement en médecine humaine</i>	72
a. Traitement non invasif :	72
b. Injections intralésionnelles, c'est-à-dire au sein de la plaque cicatricielle :	73
c. Traitement chirurgical :	73
<i>C. Traitement en médecine vétérinaire</i>	75
Cinquième partie : lésions inflammatoires.....	77
1. Balanoposthites.....	77
<i>A. Description</i>	77
<i>B. Traitement en médecine humaine</i> :	79
<i>C. Traitement en médecine vétérinaire</i>	80
Sixième partie : lésions prolifératives et tumorales.....	83
<i>Cette dernière partie expose les lésions péniennes tumorales et prolifératives.</i>	83
1. Hémangiome (du gland du pénis), médecine humaine :	83
<i>A. Description</i>	83
<i>B. Traitement en médecine humaine</i>	83
2. Hémangiosarcome de l'os pénien (médecine vétérinaire)	84
<i>A. Description</i>	84
<i>B. Traitement</i>	86

3. Tumeur Vénérienne Transmissible	86
A. <i>Description</i>	86
B. <i>Diagnostic</i> :	87
a. Présentation :	87
b. Examens complémentaires :	88
C. <i>Traitement</i>	89
a. Exérèse chirurgicale.....	89
b. Chimiothérapie.....	89
c. Autres traitements possibles	91
D. <i>Pronostic</i>	91
4. Carcinome épidermoïde	91
A. <i>Description</i>	91
B. <i>Traitement en médecine vétérinaire</i>	92
C. <i>Traitement en médecine humaine</i>	92
5. Ostéosarcome, ostéochondrosarcome, prolifération osseuse non tumorale, fibrome	93
A. <i>Prolifération osseuse non tumorale</i>	94
B. <i>Ostéosarcome, ostéochondrosarcome</i>	94
C. <i>Fibrome</i>	96
Discussion	99
Conclusion	103
Liste des références bibliographiques	105
Annexe 1 : amputation du pénis	111
1. Amputation partielle du pénis	111
2. Amputation totale du pénis	112
PATHOLOGIE DU PÉNIS ET DU FOURREAU CHEZ LE CHIEN, COMPARAISON AVEC LA MÉDECINE HUMAINE	115
PATHOLOGY OF THE PENIS AND PREPUCE IN THE DOG, COMPARISON WITH HUMAN MEDICINE	116

Liste des figures

Figure 1 : anatomie générale de l'appareil génito-urinaire du chien, (schéma personnel, d'après Barone, 2001)	22
Figure 2 : anatomie générale du pénis du chien. À gauche une coupe longitudinale. À droite, deux coupes transversales sur les sites indiqués sur le schéma de gauche (Evans and de Lahunta, 2013)	23
Figure 3 : anatomie du pénis du chien (schéma personnel, d'après Barone, 2001)	25
Figure 4 : conformation intérieure du gland du pénis du chien (schéma personnel, d'après Barone, 2001).....	25
Figure 5 : imperforation du prépuce. L'orifice préputial est absent, le prépuce est distendu et glabre (Meilán, 2006)	27
Figure 6 : aspect de l'ostium préputial créé chirurgicalement.....	28
Figure 7 : phimosis, l'ostium préputial étant de taille diminuée, l'extériorisation du pénis est impossible (source : Centre d'Étude en Reproduction des Carnivores (CERCA)).....	31
Figure 8 : traitement chirurgical du phimosis par incision en V (schéma personnel, d'après Papazoglou et al., 2002).....	31
Figure 9 : résultat de la prise en charge chirurgicale du phimosis par incision en V, après anastomose muco-cuantée par points simples séparés (Source : CERCA).....	32
Figure 10 : traitement conservateur du phimosis par élargissement de l'ostium préputial par un écarteur mécanique. (Yue et al., 2021).....	33
Figure 11 : traitement chirurgical du phimosis par plastie préputiale par incision dorsale. Une incision longitudinale (A-B) de l'anneau sténosé est réalisée puis suturée transversalement afin de lever la sténose. Une incision en V du bord libre du prépuce peut également être réalisée. (Cuckow et al., 1994).....	34
Figure 12 : principe de l'incision en Z, permettant un allongement de 1,75 fois la largeur initiale (Benson and Hanna, 2018)	34
Figure 13 : résultat symétrique (fig 9.E) de la plastie avec double incision en Z (Benson et Hanna, 2018).....	35
Figure 14 : plastie préputiale avec double incision en Z. Une double incision en Z est réalisée, les deux abouts glissés selon l'incision principale puis suturées (Benson et Hanna, 2018).....	35
Figure 15 : paraphimosis causé par une striction par des poils (source : CERCA).	36
Figure 16 : avancement crânial du prépuce. (A) : double incision en U sur la paroi abdominale crânialement à l'orifice préputial. (B) : dissection mousse afin de visualiser les muscles préputiaux	

et points en U positionnés sur ces muscles après leur plicature. (C) : Reconstruction habituelle des plans superficiels (Fossum, 2018).	38
Figure 17 : image per-opératoire d'un avancement crânial du fourreau. Les points en U sur les muscles préputiaux sont visualisables au sein de la double incision en U. Par ailleurs, une préputiotomie avait été réalisée sur cet animal (Source : CERCA).	38
Figure 18 : phallopexie incisionnelle. (A) : incision longitudinale de pleine épaisseur sur le fourreau. (B) : Retrait d'un lambeau de muqueuse pénienne (1,5 x 0,5 cm) sur la face dorsale du pénis. (C) : Apposition des muqueuses pénienne et préputiale. Finalement reconstruction habituelle en deux ou trois plans des plans superficiels (Tobias and Johnston, 2018).	39
Figure 19 : phallopexie incisionnelle. À gauche : retrait du lambeau de muqueuse pénienne. À droite : suture de la muqueuse pénienne à la muqueuse préputiale (Voelkl, 2012).	40
Figure 20 : persistance du frein préputial chez deux chiens (source : CERCA)	41
Figure 21 : frein préputial court, provoquant une angulation supérieure à 20° du gland lors de l'érection chez un homme adulte (Gallo et al., 2010)	42
Figure 22 : localisations des hypospadias en médecine humaine (Kraft et al., 2011).	43
Figure 23 : (A) : hypospadias pénien (le méat urinaire est mis en évidence par le passage d'une sonde urinaire) (Switonski et al., 2018). (B) : hypospadias périnéal (Source : CERCA)	43
Figure 24 : (a) : un lambeau est réalisé avec la muqueuse préputiale dorsale. (b) : Ce lambeau est alors enroulé autour du pénis et son extrémité suturée à la muqueuse préputiale droite.	45
Figure 25 : (A) : les deux orifices urétraux sont marqués d'un astérisque (*) et une sonde de Foley est mise en place. (B) : image post-opératoire, la sonde urinaire est maintenue en place. (C) : image 18 jours après l'intervention.	45
Figure 26 : <i>Tubularized Incised Plate</i> adaptée à l'hypospadias antérieur. Une incision préputiale horizontale est réalisée afin de mettre en évidence le gland, ainsi que deux incisions glandulaires verticales de part et d'autre de l'urètre (A). Les ailettes ainsi formées sont mobilisées (B, C) puis une sonde urinaire est appliquée dans l'urètre, et la plaque urétrale est suturée avec un surjet sous cutané formant ainsi le nouveau méat urinaire autour de la sonde (D). Un lambeau est obtenu en utilisant le prépuce dorsal : une boutonnière est réalisée en son sein puis il est rabattu ventralement par-dessus le nouveau méat urinaire (E, F). Le nouveau méat urinaire est finalement suturé par deux points simples à 5 et 7 heures, puis la reconstruction cutanée est réalisée par des sutures sous-cutanées (G) (Snodgrass and Nguyen, 2002)	46
Figure 27 : une incision cutanée en U est réalisée en suivant les marges de la plaque urétrale (A). Une incision de la plaque est réalisée pour diminuer la tension, en commençant par l'extrémité proximale (B). Deux incisions verticales peuvent ensuite être réalisées de part et d'autre de la plaque urétrale sur la partie distale de la plaque urétrale, et cette dernière est également incisée sur sa ligne médiane (C). Finalement, un sondage de la plaque est réalisé et celle-ci est suturée par un surjet sous-cutané (D) (Snodgrass and Nguyen, 2002).	47
Figure 28 : technique chirurgicale de raccourcissement du fourreau pour la prise en charge d'une hypoplasie pénienne (Fossum, 2018)	48

Figure 29 : résultat post-chirurgical d'une reconstruction pénienne par lambeau cutané issu de l'avant-bras, par technique de <i>Radial Free Forearm Flap</i> (Monstrey et al., 2005).....	49
Figure 30 : déviation ventrale marquée de l'os pénien, mise en évidence à la radiographie. Les têtes de flèche montrent le bord dorsal du fourreau (Bennett et al., 1986)	50
Figure 31 : radiographie trois mois après l'intervention. Le pénis se trouve dans le prépuce avec une angulation normale, et le trait de fracture est toujours visible à ce stade (Bennett et al., 1986)	51
Figure 32 : ponction des corps caverneux à travers le gland dans le traitement du priapisme ischémique : une aiguille est insérée et de multiples ponctions sont ainsi réalisées créant des fistules (Raveenthiran, 2008).....	54
Figure 33 : radiographie de profil mettant en évidence une fracture complète et transverse de l'os pénien chez un chien (Kelly and Clark, 1995).....	57
Figure 34 : radiographie post-opératoire après mise en place d'une plaque vissée dans la prise en charge chirurgicale d'une fracture de l'os pénien (Stead, 1972).....	58
Figure 35 : prise en charge chirurgicale d'une rupture des corps caverneux. Dégantage complet du pénis et mise en évidence de la rupture de l'albuginée (A) ; albuginorrhaphie (B) ; suture cutanée (C). (Paré et al., 2019).....	60
Figure 36 : prise en charge chirurgicale d'une rupture des corps caverneux : un hématome est visualisé à la base du pénis (a), une incision longitudinale cutanée en regard de l'hématome permet la visualisation de la brèche de l'albuginée ainsi que l'évacuation de l'hématome (b), puis l'albuginée est suturée par un surjet simple, et la peau par des points simples (c) (Meares, 1971).	61
Figure 37 : image en post-opératoire immédiat de la prise en charge chirurgicale d'une rupture pénienne : la suture du corps caverneux et l'albuginorrhaphie sont réalisées à l'aide de deux surjets simples (Seerangan et al., 2013).....	62
Figure 38 : lacération préputiale sévère avec une extériorisation du pénis par la plaie (Source : Françoise Lemoine).....	63
Figure 39 : reconstruction pénienne. Une lésion pénienne se caractérisant par une brûlure de la face dorsale du pénis suite à un accident de la route (A) et compliquée d'une perte de substance des corps caverneux (B) est prise en charge par des greffes (lambeaux) issues du pénis du patient : image en post-opératoire immédiat (C) et un an après (D).	65
Figure 40 : reconstruction pénienne suite à une amputation accidentelle par électrisation du pénis et de trois doigts (A). La peau de l'avant-bras et la muqueuse buccale sont utilisées pour la reconstruction pénienne et urétrale respectivement (B). Une prothèse semi-rigide est mise en place afin de redonner une fonction érectile (C). Résultat deux ans après la reconstruction (D) (Perovic et al., 2009)	66
Figure 41 : visualisation du prolapsus urétral après rétraction du fourreau (Source : CERCA).	68
Figure 42 : prise en charge chirurgicale d'un prolapsus urétral par urétropexie : insertion d'une sonde urinaire afin de réduire le prolapsus (B). L'aiguille est passée à travers toute l'épaisseur de la verge et ressortie par le méat urinaire (C), puis en sens inverse et est ressortie 5 mm distalement au point	

d'entrée (D). Un point simple est ainsi réalisé (E) (schéma personnel, d'après Borjab <i>et al.</i> , 2014) (Bojrab <i>et al.</i> , 2014).....	69
Figure 43 : technique d'excision-anastomose. (A) : Sonde cannelée insérée dans l'urètre, la muqueuse prolabée maintenue en position pathologique. (B) : Résection de 25% de la muqueuse prolabée par trois incisions. (C) : Surjet simple sur la portion réséquée afin d'apposer les muqueuses urétrale et pénienne. Les étapes B et C sont à réaliser quatre fois. (D) : Finalement, une anastomose muco-muqueuse aura été réalisée en quatre étapes (schéma personnel).....	70
Figure 44 : plication de l'albuginée : deux sections superficielles et parallèles sont réalisées, puis un surjet enfouissant permet de contrecarrer la courbure pénienne exacerbée (Ziegelmann <i>et al.</i> , 2020).	73
Figure 45 : redressement pénien complet avec la mise en place d'une prothèse péricardique (« graft ») et une excision partielle de la plaque cicatricielle (Ziegelmann <i>et al.</i> , 2020)	74
Figure 46 : balanoposthite modérée avec hyperhémie de la muqueuse pénienne et hyperplasie des follicules lymphoïdes (flèche) à la base du pénis, (source : CERCA).....	78
Figure 47 : balanoposthite avec hyperplasie sévère des follicules lymphoïdes à la base du pénis (source : CERCA).....	78
Figure 48 : balanoposthite ulcérée à nécrosante (source : CERCA).....	79
Figure 49 : balanite circinée (Pulido-Perez and Suarez-Fernandez, 2017)	80
Figure 50 : hémangiome du gland du pénis : masse nodulaire bien délimitée de couleur rouge à bleutée (Kumar <i>et al.</i> , 2008).	83
Figure 51 : hémangiosarcome pénien présent sous forme d'une masse ulcérée. (Bolfer <i>et al.</i> , 2015)	84
Figure 52 : radiographie d'un hémangiosarcome pénien. Une lyse osseuse est visible (flèches) (Marolf <i>et al.</i> , 2006)	85
Figure 53 : aspect de la TVT chez deux chiens mâles (sources : CERCA (A) ; (Ganguly <i>et al.</i> , 2016) (B)).....	87
Figure 54 : aspect cytologique de la TVT, avec visualisation de cellules rondes avec un noyau central et de nombreuses vacuoles cytoplasmiques (cercles rouges) présentant par ailleurs des signes de malignité (pléiocytose marquée par les flèches) ("Cytologic patterns – eClinpath," 2013).....	88
Figure 55 : aspect histologique de la TVT avec signes de malignité (images de mitose marquées par des flèches) (Ganguly <i>et al.</i> , 2016).....	89
Figure 56 : évolution de l'aspect d'une TVT au cours du traitement par protocole de vincristine. A : aspect de la tumeur avant l'initiation du traitement, B : aspect de la tumeur après la 1 ^{ère} dose de Vincristine, C : réduction notable de la tumeur après la 2 ^{ème} dose de Vincristine, D : disparition de la masse tumorale après la 3 ^{ème} dose de Vincristine. À ce stade, malgré la persistance d'une petite zone granulomateuse tumorale, le traitement peut être arrêté (Ganguly <i>et al.</i> , 2016).....	90
Figure 57 : aspect d'un carcinome épidermoïde pénien chez le chien (Jenkins <i>et al.</i> , 2017)	92

Figure 58 : arbre décisionnel dans le traitement d'un carcinome épidermoïde pénien chez l'homme en fonction de l'envahissement local de la tumeur primitive : Ta : carcinome verruqueux non infiltrant ; T1 : tumeur envahissant le tissu conjonctif sous-épithélial ; T2 : tumeur envahissant le corps spongieux avec ou sans invasion de l'urètre ; T3 : tumeur envahissant le corps caverneux avec ou sans invasion de l'urètre ; T4 : tumeur envahissant d'autres structures adjacentes (Dauendorffer et al., 2020)	93
Figure 59 : urétrographie rétrograde chez un chien présentant une hyperplasie osseuse non tumorale de l'os pénien. Une perte de contraste est visualisée en regard du site de prolifération (tête de flèche jaune). Par ailleurs des urolithes vésicaux sont également visibles (tête de flèche noire) (Maeta et al., 2021)	94
Figure 60 : urétrographie rétrograde chez un chien présentant un ostéochondrosarcome de l'os pénien provoquant une occlusion urétrale visualisée par une discontinuité du produit de contraste (flèche noire). La tête de flèche signale le tiers crânial de l'os pénien, et la flèche bleue signale le fémur du chien (Webb et al., 2009).....	95
Figure 61 : coupe sagittale du pénis révélant la tumeur (T) envahissant l'os pénien (Op) et comprimant l'urètre (flèche). La tumeur se trouve proche du bulbe du gland (Bg) (Peppler et al., 2009).....	96
Figure 62 : urétrographie rétrograde révélant la masse calcifiée (cercle rouge) ainsi qu'une déviation urétrale à droite et une diminution du diamètre urétral en regard de la masse (flèche) (Mirkovic et al., 2004)	96
Figure 63 : amputation partielle du pénis. (A) : section de l'albuginée et des corps caverneux; (B) : section de l'os pénien ; (C) : section de l'urètre en laissant dépasser de 1-2 cm ; (D) : replier l'urètre et réaliser une anastomose entre l'urètre et l'albuginée (Fossum, 2018)	112
Figure 64 : amputation totale du pénis. (A) : incision elliptique autour du pénis ; (B) : amputation du pénis ; (C) : suture du bout du pénis restant ; (D) : suture de la muqueuse urétrale à la peau sur le site d'urétrostomie ; (E) : suture de la peau de part et d'autre du site d'urétrostomie (Fossum, 2018)	113
Figure 65 : amputation pénienne par l'utilisation d'une agrafeuse thoraco-abdominale (Patel et al., 2022).....	114

Liste des abréviations

ChuvA : centre universitaire vétérinaire d'Alfort

vs. : versus

IRM : imagerie par résonance magnétique

hCG : hormone chorionique gonadotrope

LH : *luteizing hormone*, hormone lutéinisante

FSH : *follicle stimulating hormone*, hormone folliculo-stimulante

BID : *bis in die*

ND : nom déposé

TVT : tumeur vénérienne transmissible

OR : *odds ratio*

PCR : *polymerase chain reaction*

Introduction

Les affections concernant le pénis chez le chien sont rares, par exemple au Centre Hospitalier Universitaire Vétérinaire d'Alfort (ChuvA), entre le 01/01/2022 et le 10/07/2022, ces dernières représentent moins de 2% des consultations au service de pathologie de la reproduction (selon les motifs de consultation indiqués sur le logiciel Clovis), et ainsi à ce jour mal connues avec des difficultés diagnostiques et des limitations thérapeutiques majeures. Effectivement, les outils à disposition des vétérinaires concernant la pathologie de cet organe sont très pauvres : il n'existe aucune revue publiée sur cette entité chez le chien contrairement à la pathologie gynécologique ou obstétricale, rendant ainsi la prise en charge de ces affections difficiles.

Le manque d'information sur le sujet, lors de la formation initiale ainsi qu'au cours de la carrière médicale d'un vétérinaire, a motivé la rédaction de cette thèse afin de réunir et comparer les informations disponibles dans la littérature concernant les affections du pénis et du prépuce connues en médecine vétérinaire et en médecine humaine. Cette comparaison permettra de mettre en évidence les écarts entre les deux médecines, et plus particulièrement le retard de la médecine vétérinaire. Ainsi pour chaque affection l'objectif sera d'identifier des éléments de médecine humaine qui permettraient de progresser dans la prise en charge en médecine vétérinaire.

Ce récit a donc pour premier but de comparer les prises en charges en médecine vétérinaire et humaine, la complexité des moyens mis en œuvre pour le diagnostic ainsi que pour la thérapeutique. Le second objectif de ce récit est de rassembler les informations existantes dans la littérature sur les affections du pénis connues chez le chien, et ainsi faciliter la prise en charge par les vétérinaires généralistes.

Première partie : anatomie du pénis et du prépuce du chien

Face à une affection du pénis ou du prépuce, il est primordial de connaître l'anatomie de cet organe : cette première partie permettra ainsi de rappeler les éléments importants à connaître concernant l'anatomie de l'appareil uro-génital du chien. Le pénis représente la partie la plus distale de l'appareil uro-génital du chien, et présente ainsi deux fonctions distinctes : miction et accouplement.

1. Organisation générale de l'appareil uro-génital du chien

A. Appareil urinaire

L'urine est produite dans les reins droit et gauche par filtration sanguine et réabsorption au sein de l'unité fonctionnelle du rein, le néphron. Elle est ensuite acheminée dans les tubes collecteurs vers le bassinet du rein qui représente la partie initiale des voies urinaires (Barone, 2001).

Les uretères droit et gauche permettent ensuite le transport de l'urine jusque dans la vessie, organe impair de stockage de l'urine (Barone, 2001).

L'urètre prend son origine au col de la vessie, et unit par la suite les appareils urinaire et génital en recevant l'abouchement des voies spermatiques, et chemine au sein du pénis jusqu'à l'ostium externe de l'urètre (Barone, 2001).

B. Appareil génital autre que le pénis.

Chez le chien, les testicules sont positionnés en région périnéale basse. Les testicules ont deux fonctions : la spermatogénèse et la production de stéroïdes sexuels. Les spermatozoïdes sont produits dans les tubes séminifères à partir de spermatogonies, de manière centripète. Ils sont ensuite libérés et passent dans l'épididyme (Barone, 2001).

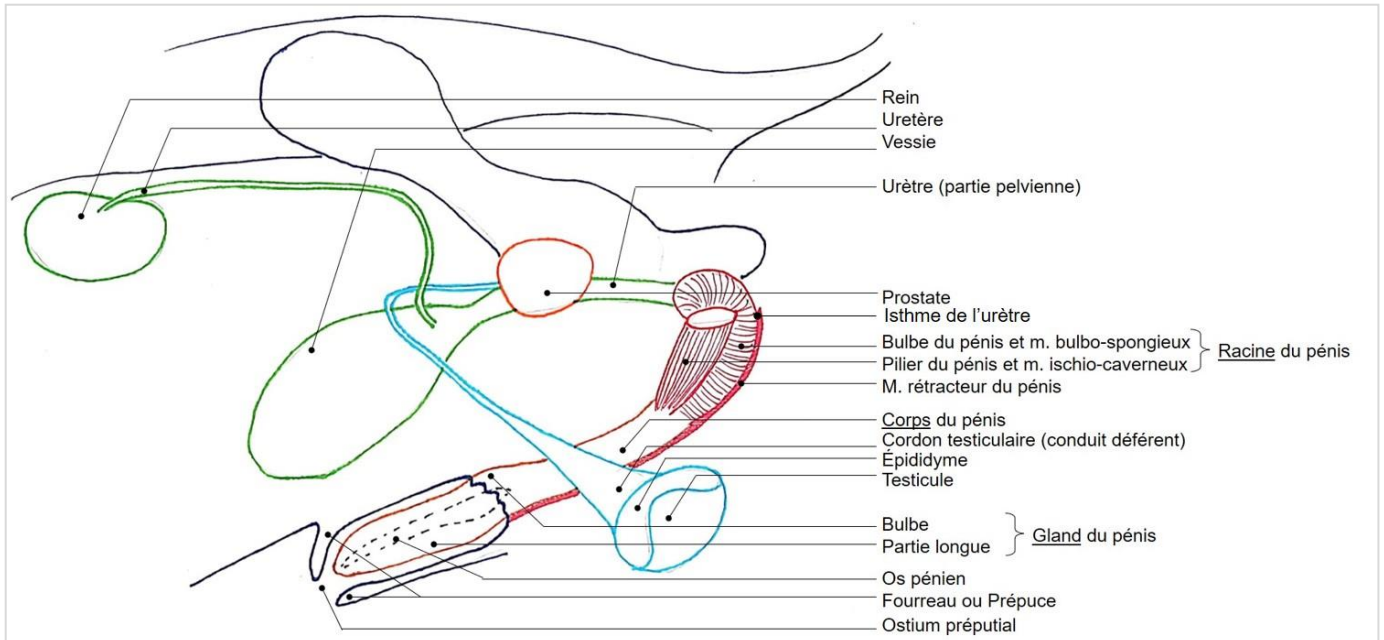
L'épididyme permet la maturation des spermatozoïdes et leur stockage avant l'éjaculation. À ce moment, les spermatozoïdes sont libérés dans le canal déférent qui permet l'acheminement des spermatozoïdes jusque dans l'urètre (Barone, 2001).

Par ailleurs la prostate est l'unique glande sexuelle annexe présente chez le chien. Elle est bilobée, située caudalement au col vésical et produit le liquide prostatique qui participe au liquide séminal (Barone, 2001).

2. Le pénis et l'urètre

Le schéma ci-dessous décrit l'anatomie générale de l'appareil génito-urinaire du chien et permet d'illustrer les paragraphes suivants.

Figure 1 : anatomie générale de l'appareil génito-urinaire du chien, (schéma personnel, d'après Barone, 2001)



A. L'urètre

L'urètre se divise en 2 portions : la portion pelvienne et la portion extra-pelvienne, puis se termine par l'ostium de l'urètre à la pointe distale du pénis (Barone, 2001).

La portion pelvienne de l'urètre prend son départ au col de la vessie et se termine à l'isthme de l'urètre où sa lumière présente un rétrécissement. La partie pré-prostatique est la partie urinaire, puis vient la partie uro-génitale après l'abouchement des voies spermatiques (Barone, 2001).

La portion extra-pelvienne se situe à l'intérieur du pénis (Barone, 2001).

B. Le fourreau

a. Conformation générale et téguments

Le fourreau est une enveloppe cutanée dans laquelle loge, au repos, la partie libre du pénis. Ses revêtements interne et externe sont très différents, et il présente à son extrémité l'ostium préputial (Barone, 2001).

Le prépuce représente la partie distale du fourreau recouvrant le gland du pénis. Cependant chez le chien le gland du pénis représentant toute la partie libre du pénis, il est ainsi possible dans cette espèce d'utiliser les mots prépuce ou fourreau sans distinction (Barone, 2001).

La partie externe du prépuce est recouverte d'un tissu cutané présentant une structure très semblable à la peau du scrotum. Sa face dorsale est rattachée sur presque toute sa longueur (à l'exception de sa partie la plus distale) à la paroi abdominale, et sa face ventrale présente un raphé médian. Des glandes sébacées et sudoripares sont plus abondantes dans la partie distale (Barone, 2001).

La partie interne du prépuce est recouverte d'une muqueuse. Dans la partie la plus proximale de cette lame interne se trouvent des glandes sébacées particulières appelées glandes préputiales qui sécrètent le smegma, alors que dans la partie la plus distale se trouvent des glandes sébacées classiques. Par ailleurs, des nodules lymphatiques ou lymphoïdes sont présents sur ce tégument (Barone, 2001).

b. Muscles

Les muscles préputiaux crâniens sont au nombre de deux. Ils contournent l'ostium préputial, formant une sangle qui permet de maintenir ce dernier. Il n'existe cependant pas de muscles préputiaux caudaux chez le chien (Barone, 2001).

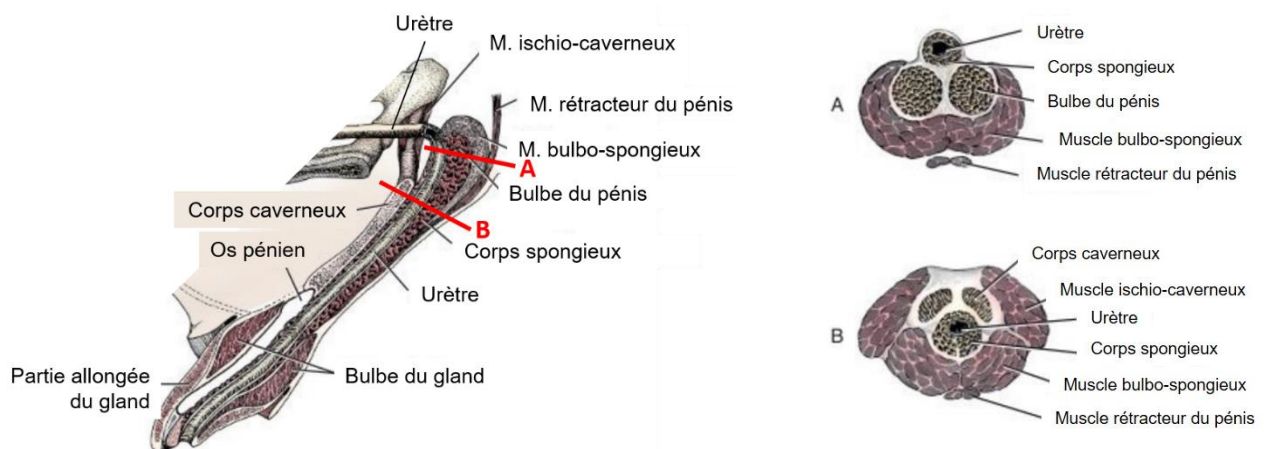
C. Le pénis

a. Conformation générale du pénis

Le pénis est constitué de la partie spongieuse de l'urètre et de différentes formations érectiles : les deux corps caverneux du pénis et le corps spongieux du gland (Barone, 2001) illustrées dans la figure 2.

Il se divise en trois parties : l'extrémité proximale, fixe, également nommée racine ; le corps du pénis ; et finalement l'extrémité distale, libre, avec le gland du pénis. Chez le chien, le gland du pénis est très long et représente ainsi toute la partie libre du pénis (Barone, 2001). Ces éléments sont illustrés dans la figure 1.

Figure 2 : anatomie générale du pénis du chien. À gauche une coupe longitudinale. À droite, deux coupes transversales sur les sites indiqués sur le schéma de gauche (Evans and de Lahunta, 2013)



Le corps du pénis présente sur sa face ventrale la face urétrale du pénis, ainsi que le corps spongieux visible par la présence d'un raphé médian. Chez le chien, le gland représentant toute la partie libre du pénis, c'est sur ce dernier que se trouve le raphé médian. La face dorsale du pénis constitue le dos du pénis et contient un large réseau vasculaire. Le chien présente deux corps caverneux bien distincts qui font suite aux muscles ischio-caverneux, représentés sur la figure 2 (Barone, 2001).

L'extrémité fixe du pénis est également appelée la racine du pénis. Elle est divisée à sa base en deux branches : les piliers du pénis, chacun étant rattaché à un muscle ischio-caverneux. Entre les piliers se trouve le bulbe du pénis (Barone, 2001).

L'extrémité libre contient le gland sur sa partie la plus distale chez la plupart des espèces ; cependant comme décrit précédemment, le gland du chien est très long et occupe donc toute la partie libre du pénis. Sur sa face ventrale se trouve l'ostium de l'urètre. Le gland du pénis est divisé en deux : le corps spongieux du gland proximale (dont la partie la plus proximale s'appelle le bulbe du gland) et la partie allongée du gland distalement. Le corps spongieux du gland présente un tissu érectile important. Chez le chien, le bulbe du gland se dilate de façon importante lors de l'accouplement, qui participe au « blocage » des deux partenaires lors du coït. C'est au sein du gland du pénis que se trouve l'os pénien (issu de l'ossification du tissu fibreux des corps caverneux, peu après la naissance). Ce dernier aide à l'introduction du pénis dans le vagin de la femelle (Barone, 2001).

b. Muscles du pénis

Le pénis possède trois muscles principaux : les muscles bulbo-spongieux et ischio caverneux qui sont des muscles striés, et le muscle rétracteur du pénis qui est un muscle lisse (voir figure 3) (Barone, 2001).

Le muscle bulbo-spongieux appartient au corps spongieux du pénis (Barone, 2001).

Les muscles ischio-caverneux sont au nombre de deux, ils prennent leur origine sur les tubérosités ischiatiques et comme décrit précédemment, chacun est rattaché au pilier du pénis correspondant au niveau de la racine du pénis. Ces muscles sont importants pour l'érection et donc l'accouplement. Effectivement, en comprimant contre l'ischium les vaisseaux péniens et les piliers du pénis, ils renforcent l'érection. Par ailleurs, ils facilitent l'accouplement en dégageant le pénis de la paroi abdominale (Barone, 2001).

Les muscles rétracteurs du pénis sont au nombre de deux et sont constitués de fibres musculaires lisses et de fibres élastiques. Chacun longe le bulbe du pénis puis le corps spongieux. Ces muscles interviennent après l'érection, leur rôle étant de ramener le pénis en position de repos (Barone, 2001).

c. Le tégument

La partie libre du pénis est recouverte d'une muqueuse avec un épithélium pavimenteux et stratifié. Ce tégument a une organisation variable : effectivement, dans la partie proche des culs-de-sac préputiaux, le tégument du pénis est similaire au revêtement interne du prépuce (présence de nodules lymphoïdes notamment), alors que dans la partie distale, le tégument du pénis est similaire à la muqueuse urétrale (Barone, 2001).

Les schémas ci-dessous reprennent les éléments décrits précédemment dans un schéma illustrant l'anatomie du pénis et ses muscles (figure 3) et dans un schéma illustrant la conformation intérieure du gland du pénis (figure 4).

Figure 3 : anatomie du pénis du chien (schéma personnel, d'après Barone, 2001)

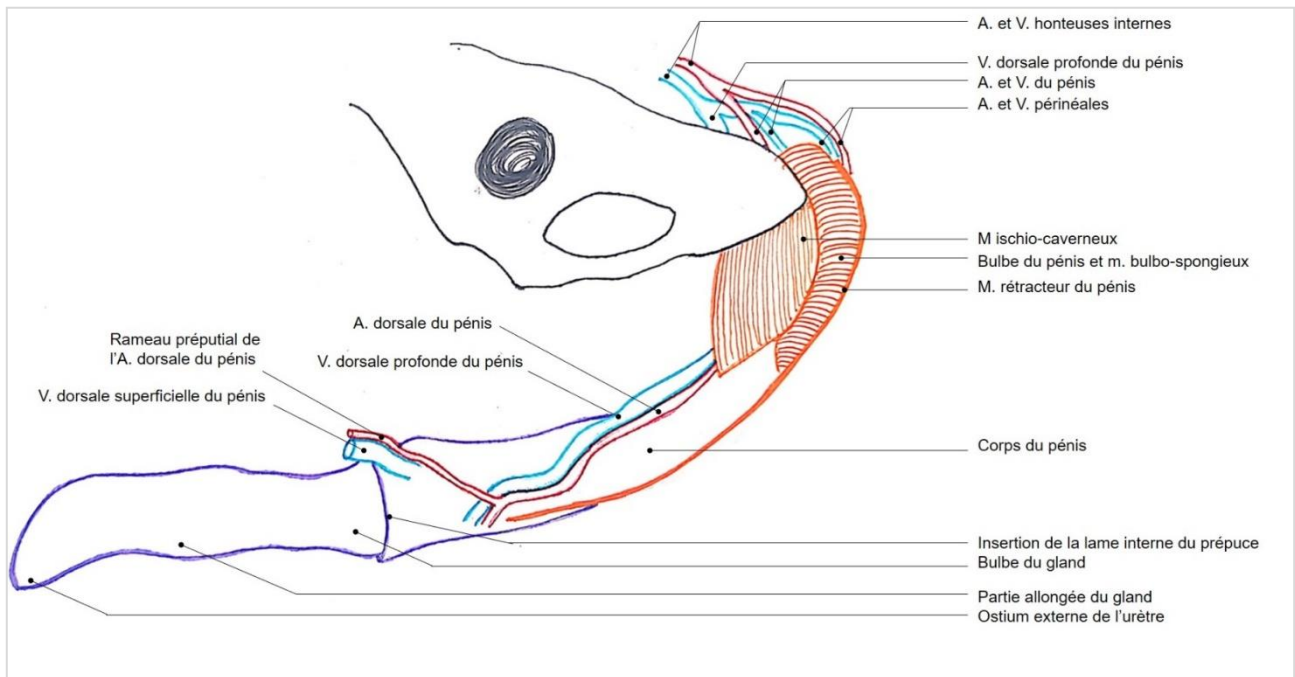
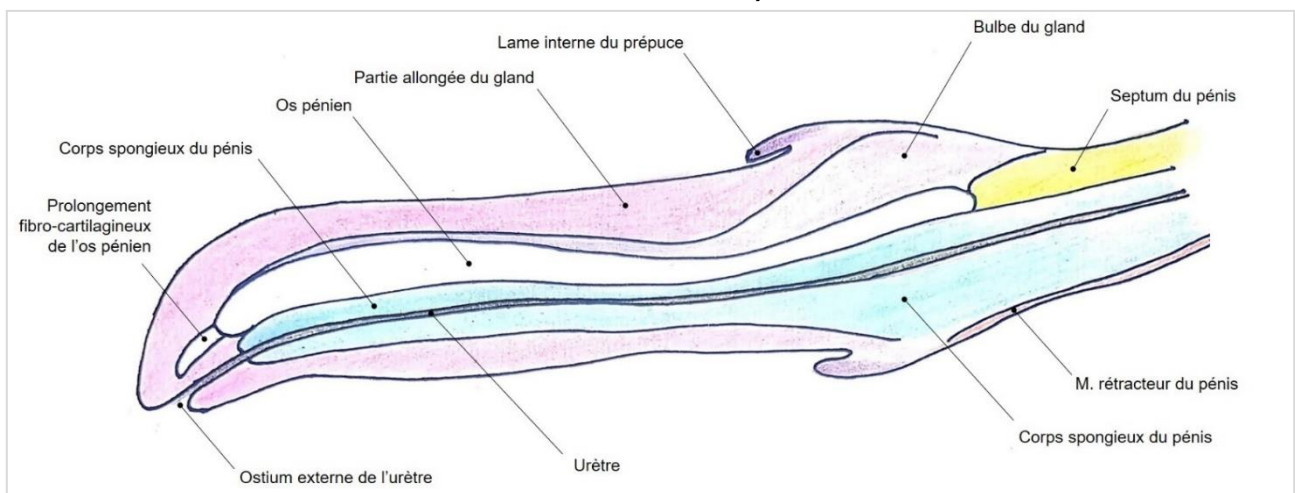


Figure 4 : conformation intérieure du gland du pénis du chien (schéma personnel, d'après Barone, 2001)



Cette première partie illustrant l'anatomie du pénis permettra de mieux comprendre les parties suivantes concernant la pathologie du pénis.

Deuxième partie : malformations congénitales, idiopathiques et multi-causales.

Cette deuxième partie décrit les affections du pénis ayant une origine congénitale, idiopathique ou multi-causale, ainsi que leur traitement en médecine vétérinaire et humaine.

1. Imperforation du prépuce

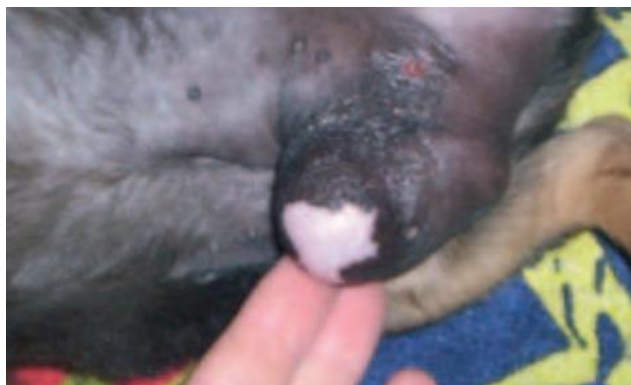A. Description

L'imperforation du prépuce est une affection très rare en médecine vétérinaire, décrite deux fois dans la littérature (1952 et 2006) (Meilán, 2006).

Le cas décrit par Meilán, l'animal est présenté à l'âge de deux mois pour l'évaluation d'une anomalie congénitale du prépuce. À l'examen clinique, le chien est en bon état général avec un prépuce glabre, élargi et distendu sans orifice préputial à son extrémité. Cependant de nombreuses fistules sur le pourtour du prépuce sont présentes par lesquelles s'écoule de l'urine. À la palpation du prépuce, ce dernier semble présenter un contenu liquidien (Meilán, 2006).

L'image ci-dessous illustre le prépuce du chiot à l'admission.

Figure 5 : imperforation du prépuce. L'orifice préputial est absent, le prépuce est distendu et glabre (Meilán, 2006)

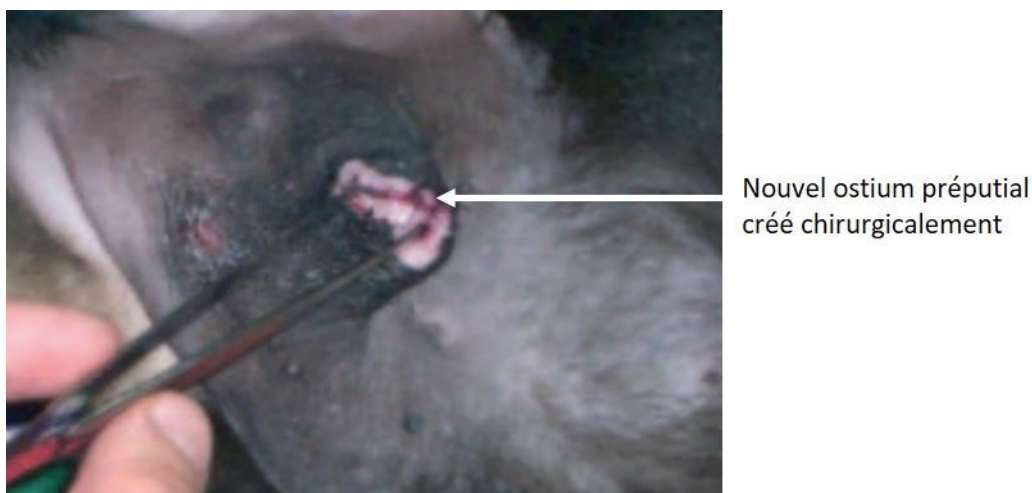


B. Traitement en médecine vétérinaire

La prise en charge décrite est chirurgicale. Une anesthésie générale est réalisée, ainsi qu'une infiltration de lidocaïne du prépuce. Une première incision à l'extrémité du prépuce permet de visualiser le pénis et de vérifier son intégrité ainsi que celle de l'ostium urétral, puis cette incision préputiale est agrandie en forme triangulaire. Finalement, une anastomose

muco-cutanée est réalisée par points simples avec un fil 4-0 monofilament non résorbable (Meilán, 2006). L'image ci-dessous représente l'aspect en fin d'intervention.

Figure 6 : aspect de l'ostium préputial créé chirurgicalement



Les soins post-opératoires spécifiques consistent en un nettoyage au sérum physiologique du site opératoire deux fois par jour jusqu'au retrait des fils 15 jours après. Aucune complication n'est rapportée aux trois examens de contrôle (Meilán, 2006).

C. Traitement en médecine humaine

Un cas d'imperforation du prépuce est décrit dans la littérature en médecine humaine, en 1884. Cette affection était dans ce cas associée à une imperforation anale. Le traitement a consisté en la perforation iatrogène de l'anus et d'une circoncision, sans complication post-opératoire (Roy, 1884).

L'absence de cas plus récents rapportés en médecine humaine rend la comparaison de prise en charge de cette affection compliquée.

2. Diphallia

A. Description

Le diphallia représente la duplication congénitale du pénis, et plus exactement la présence de deux pénis et deux orifices préputiaux dans un seul fourreau. Chaque pénis contient un urètre, corps caverneux, spongieux. Les chiens présentant un diphallia possèdent généralement un pénis principal et un pénis accessoire qui ne produit pas d'urine, douloureux, inconfortable avec un [paraphimosis](#) (voir Deuxième partie, Section 4) (Laube et al., 2017; Sprocatti et al., 2020).

Cette anomalie congénitale est souvent associée à d'autres malformations congénitales telles que la duplication des uretères, de la vessie, de la prostate, du colon, une polymélie, une hypoplasie rénale, une cryptorchidie, un scrotum accessoire, une *atresia ani* entre autres (de Oliveira et al., 2010). Ainsi la présentation clinique peut varier si d'autres anomalies congénitales sont présentes. Par exemple lors de la duplication unilatérale

complète du tractus urinaire, une incontinence urinaire peut être présente sur le pénis accessoire (Sprocatti et al., 2020).

De l'hématurie peut également être rapportée, ainsi que des lésions dues à l'exposition constante du pénis accessoire (œdème, hyperhémie, ulcération) (Sprocatti et al., 2020).

B. Traitement en médecine vétérinaire

En médecine vétérinaire, le traitement du diphallia repose sur l'amputation du pénis accessoire (voir [l'annexe 1](#)). Le pronostic est bon en l'absence d'autres anomalies congénitales (ce qui est rare). Sinon, le pronostic dépend des autres malformations associées (Laube et al., 2017).

C. Traitement en médecine humaine

En médecine humaine cette anomalie est plus fréquente avec environ un cas toutes les 5,5 millions de naissances de garçons. Il y a par ailleurs environ 100 cas rapportés dans la littérature (vs. trois en médecine vétérinaire). L'étude de cette anomalie est plus complète avec une classification déterminée en fonction des organes génito-urinaires dupliqués : diphallus du gland uniquement, diphallia complet, diphallia bifide et pseudodiphallia (Laube et al., 2017). Lors de diphallia complet, chaque pénis contient deux corps caverneux et un corps spongieux ; lors de diphallia bifide, on ne retrouve qu'un seul corps caverneux par pénis ; et lors de pseudodiphallia, un des deux pénis est moins volumineux, rudimentaire.

En médecine humaine l'étude au cas par cas de cette malformation implique des examens d'imagerie poussés (IRM, radiographie, échographie et urétrographie rétrograde) afin d'avoir une prise en charge individualisée et optimale. Ainsi l'IRM permet de visualiser parfaitement les anomalies d'organes, et les relations entre les différents organes (de Oliveira et al., 2010).

Du fait des différentes sortes de diphallia, des variations de présentation clinique et des anomalies concomitantes fréquemment présentes, il n'y a pas de réel consensus, même en médecine humaine, sur le traitement. Ce dernier doit être individualisé et adapté à chaque patient. Il est généralement chirurgical, le but étant de maintenir une fonction digestive normale (anomalies du tractus digestif distal courantes), une continence urinaire adéquate, une capacité d'érection, ainsi qu'un aspect esthétique normal des organes génitaux externes (de Oliveira et al., 2010).

L'étude de cette affection permet de souligner de grandes différences de prise en charge en médecine humaine et vétérinaire. La comparaison peut être difficile à effectuer compte tenu de la possibilité d'euthanasie qui existe en médecine vétérinaire et qui peut être décidée du fait du coût, de la lourdeur des interventions chirurgicales à réaliser sur des animaux jeunes et du pronostic sombre à court terme que peuvent avoir certaines anomalies associées.

3. Phimosis

A. Description

Le phimosis est l'incapacité à extérioriser le gland du pénis hors du prépuce du fait d'un orifice préputial de taille insuffisante, ou d'un anneau sténosé. Il peut être congénital ou acquis par des traumatismes ou des inflammations menant à la formation d'un tissu cicatriciel sur le prépuce pouvant engendrer un phimosis. Le phimosis congénital est décrit dans les races suivantes: Bouvier des Flandres, Berger Allemand, Labrador Retriever et Golden Retriever (Papazoglou and Kazakos, 2002). Cependant le caractère héréditaire n'est pas mis en évidence (Volkman, 2012).

En médecine humaine : le phimosis est souvent congénital, et le phimosis pathologique peut être lié à une balanite scléreuse oblitérante, une maladie de la peau chronique avec une origine possiblement auto-immune (Chu et al., 1999).

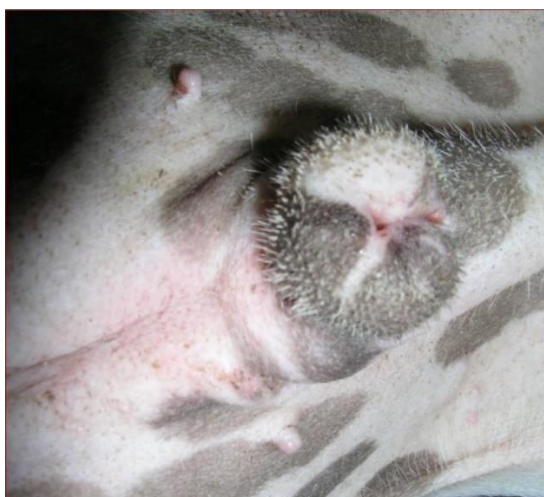D'après une étude sur 185 chiens traités pour des maladies du pénis et du fourreau, le phimosis représente 0,5% de ces dernières (Ndiritu, 1979).

Des troubles mictionnels, une rétention d'urine dans le fourreau ainsi qu'une infertilité peuvent être rapportés lorsque l'ostium préputial est de taille très insuffisante (Papazoglou and Kazakos, 2002).

À l'examen clinique, une observation rapprochée, une palpation et un échec à l'extériorisation du pénis permettent de diagnostiquer le phimosis. Cependant des examens d'imagerie peuvent être intéressants. En effet, un préputiogramme (radiographie avec produit de contraste injecté par l'ostium préputial) ou échographie superficielle de la zone peuvent être réalisés afin de déterminer la présence ou non d'adhérences du pénis à la muqueuse préputiale à l'origine du phimosis (Sutton et al., 2021). En cas d'accumulation de liquide dans le fourreau, une récolte de ce liquide est également intéressante afin d'en déterminer la nature et de réaliser une culture bactérienne, étant donné que des balanoposthites peuvent être une cause ou une conséquence d'un phimosis. Dans ce cas un traitement adjuvant sera nécessaire (Volkman, 2012).

L'image ci-dessous illustre un phimosis chez un chien.

Figure 7 : phimosis, l'ostium préputial étant de taille diminuée, l'extériorisation du pénis est impossible (source : Centre d'Étude en Reproduction des Carnivores (CERCA)).



B. Traitement en médecine vétérinaire

Dans les cas simples avec uniquement une sténose de l'ostium préputial, un agrandissement de ce dernier peut être réalisé avec une incision longitudinale (dans les cas moins sévères) ou une incision en V. Pour cela, une incision linéaire ou triangulaire sur la face dorsale du prépuce est réalisée. Dans le cas de la technique d'incision en V, le lambeau ainsi créé est retiré. Finalement, quelle que soit la technique, une anastomose muco-cutanée sur le site d'incision est réalisée par un surjet simple ou des points simples (Sarieler and Kara, 1998).

Les images ci-dessous illustrent la technique chirurgicale réalisée en médecine vétérinaire.

Figure 8 : traitement chirurgical du phimosis par incision en V (schéma personnel, d'après Papazoglou et al., 2002)

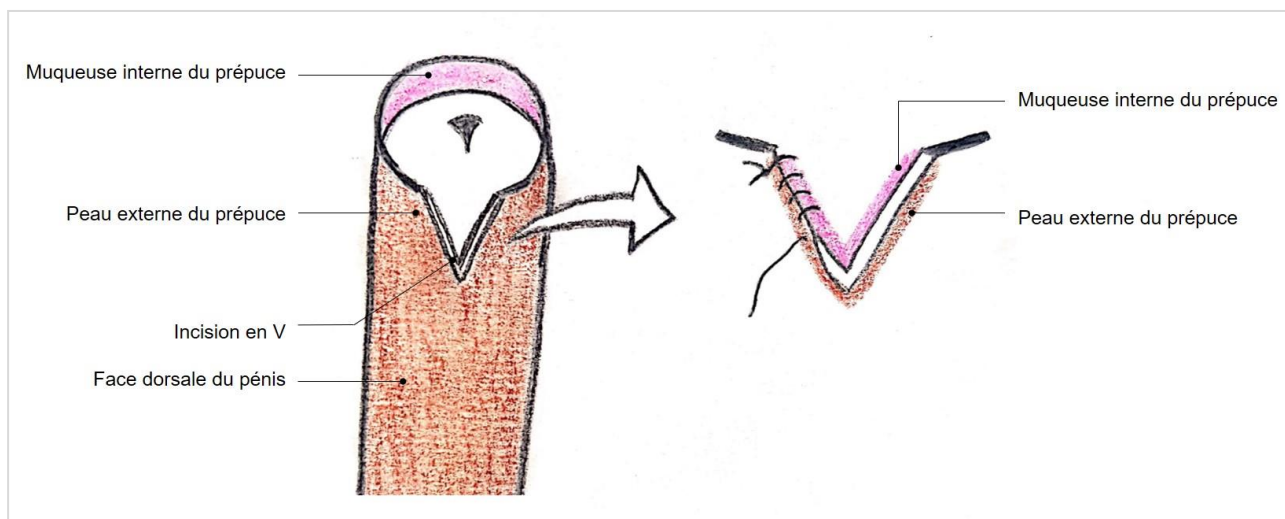
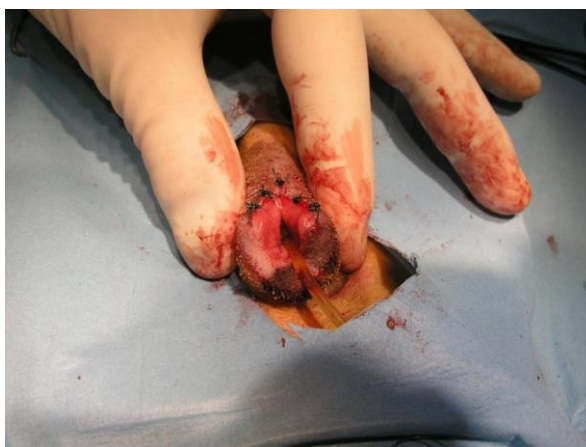

Figure 9 : résultat de la prise en charge chirurgicale du phimosis par incision en V, après anastomose muco-cuanteée par points simples séparés (Source : CERCA).



Lorsque des adhérences entre le pénis et le prépuce sont présentes, une incision longitudinale sur le fourreau doit être réalisée afin de visualiser les adhérences et les sectionner pour libérer le pénis. Puis chaque plaie, sur le pénis ou la muqueuse préputiale, doit être suturée afin d'éviter de nouvelles adhérences (Volkman, 2012).

Par ailleurs [l'hypoplasie pénienne ou micropénis](#) (voir Deuxième partie, Section 7), est une autre cause de phimosis : effectivement dans ce cas, le pénis ne peut être extériorisé du prépuce (définition du phimosis). L'origine n'est alors pas préputiale mais pénienne. Il s'agit ainsi d'un type particulier de phimosis dont le traitement repose sur un raccourcissement chirurgical du fourreau (Volkman, 2012).

D'après les cas décrits dans la littérature, le pronostic est bon à excellent avec une normalisation de la miction dans les jours ou la semaine suivant l'opération, avec cependant de la douleur à la manipulation du pénis, un œdème inflammatoire du prépuce, et de l'hématurie pouvant être présents pendant 1 à 2 semaines post-opératoire (Sarieler and Kara, 1998). Une récurrence par sténose de l'orifice préputial créé pourrait être envisagée mais non rapportée (Volkman, 2012).

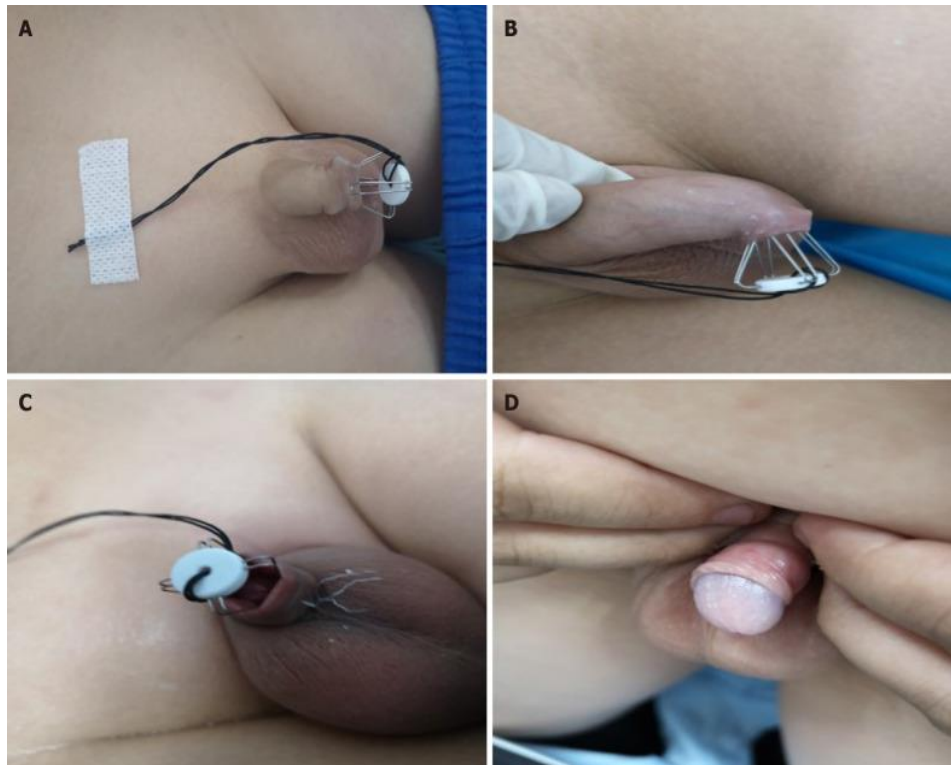
C. Traitement en médecine humaine

Un traitement conservateur à base de pommade de corticostéroïdes (Betaméthasone valérate 0.06 %) appliquée deux fois par jour pendant deux semaines ou bien une fois par jour pendant quatre semaines est possible en première intention. Pour appliquer la pommade, il convient de rétracter le plus possible la peau du prépuce sans causer de douleur, puis de déposer une couche épaisse de pommade sur la partie la plus étroite de la peau du prépuce. Ce traitement topique permet une rémission complète du phimosis chez plus de 75 % des patients atteints de phimosis symptomatique (posthite, gonflement du prépuce lors de la miction etc...) et chez 30 % des patients atteints de phimosis asymptomatique. Plus de 95 % des patients ont répondu, au moins partiellement, au traitement (Chu et al., 1999).

Une nouvelle technique non chirurgicale est décrite en 2021, décrivant un élargissement de l'ostium préputial par un écarteur mécanique chez l'enfant, tel qu'illustré sur l'image ci-dessous. Ce dispositif doit être placé une à deux heures par jour pendant minimum

une à deux semaines. Par ailleurs, les enfants traités doivent réaliser une extériorisation manuelle du gland quotidienne pendant et après le traitement. Cette technique testée sur 87 enfants montre de très bons résultats avec 100 % de réussite à l'extériorisation du gland deux semaines après la fin du traitement. De la douleur pouvant être ressentie lors de la mise en place du dispositif, une crème anesthésique locale peut être appliquée à ce moment (Yue et al., 2021).

Figure 10 : traitement conservateur du phimosis par élargissement de l'ostium préputial par un écarteur mécanique. (Yue et al., 2021)



En cas d'échec par le traitement conservateur, un traitement chirurgical peut être envisagé :

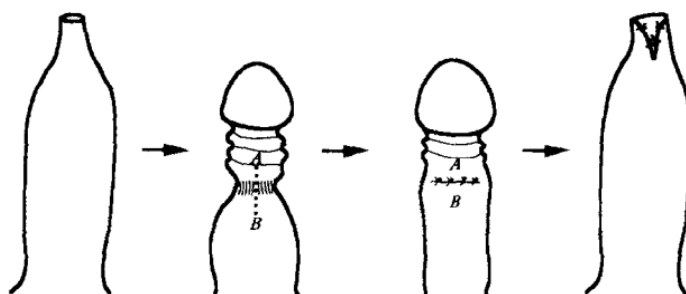
Le traitement chirurgical de choix du phimosis en médecine humaine est la circoncision (Cuckow et al., 1994). Cette dernière étant peu adaptée à la médecine vétérinaire, la technique chirurgicale ne sera pas détaillée. La conservation du prépuce est importante pour des questions d'esthétique et de plaisir sexuel en médecine humaine. En médecine vétérinaire cette conservation du prépuce est d'autant plus importante, pour des questions d'hygiène car le pénis du chien est régulièrement en contact avec le sol et les lavages quotidiens sont peu réalisables. De plus, des traumatismes du gland seraient beaucoup plus fréquents si le prépuce n'est pas conservé.

D'autres techniques chirurgicales sont possibles permettant de préserver le prépuce, mais ne sont pas applicables dans certains cas (balanite scléreuse oblitérante, infections récurrentes etc.), dans quels cas la circoncision reste le seul traitement indiqué (Cuckow et al., 1994).

La plastie préputiale par incision dorsale en est un bon exemple, et les résultats montrent que cette technique mène à moins de complications que la circoncision (en termes de douleur et saignement post-opératoires, de nécessité de réintervention...). Elle peut être réalisée sous anesthésie locale en médecine humaine (lidocaïne gel en application topique sur le gland et sur le site opératoire) (Cuckow et al., 1994).

La technique chirurgicale illustrée par la figure 11 repose sur l'incision longitudinale de l'anneau sténosé sur la face dorsale du pénis après mise en évidence de celui-ci par traction sur le prépuce. Puis l'incision est suturée transversalement par du fil résorbable. Pendant la période post-opératoire, une mobilisation régulière du prépuce est nécessaire pour la bonne réussite de l'intervention, faute de quoi une persistance du phimosis est possible (Cuckow et al., 1994).

Figure 11 : traitement chirurgical du phimosis par plastie préputiale par incision dorsale. Une incision longitudinale (A-B) de l'anneau sténosé est réalisée puis suturée transversalement afin de lever la sténose. Une incision en V du bord libre du prépuce peut également être réalisée. (Cuckow et al., 1994)



Une autre technique utilisée est la plastie préputiale avec double incision en Z. Cette technique chirurgicale est plus complexe que la précédente. Deux incisions en Z sont réalisées, chacune permettant un allongement de 1,75x la longueur initiale, ce qui permet ainsi l'obtention d'une laxité préputiale importante (Benson and Hanna, 2018).

Cette technique a l'avantage, par rapport à la plastie avec incision dorsale, de permettre un résultat symétrique et plus esthétique (Benson and Hanna, 2018). Les figures ci-dessous illustrent la technique de plastie préputiale avec double incision en Z.

Figure 12 : principe de l'incision en Z, permettant un allongement de 1,75 fois la largeur initiale (Benson and Hanna, 2018)

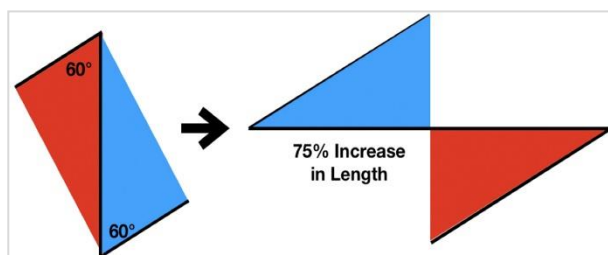


Figure 14 : plastie préputiale avec double incision en Z. Une double incision en Z est réalisée, les deux abouts glissés selon l'incision principale puis suturés (Benson et Hanna, 2018).

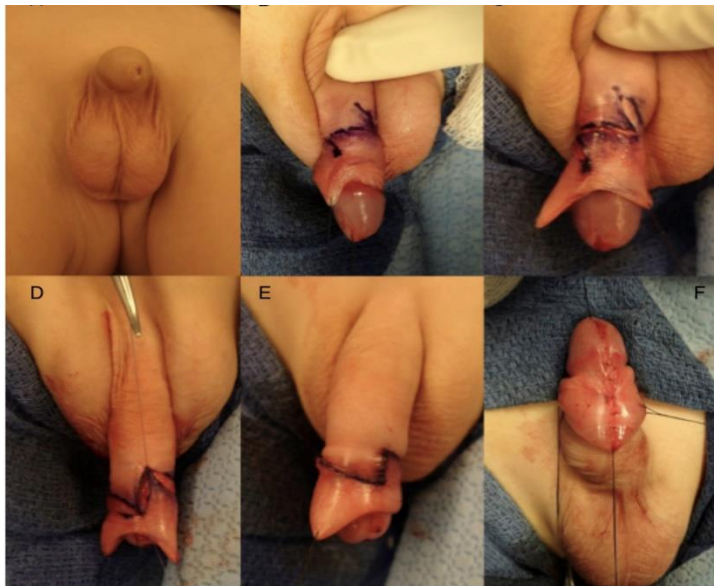
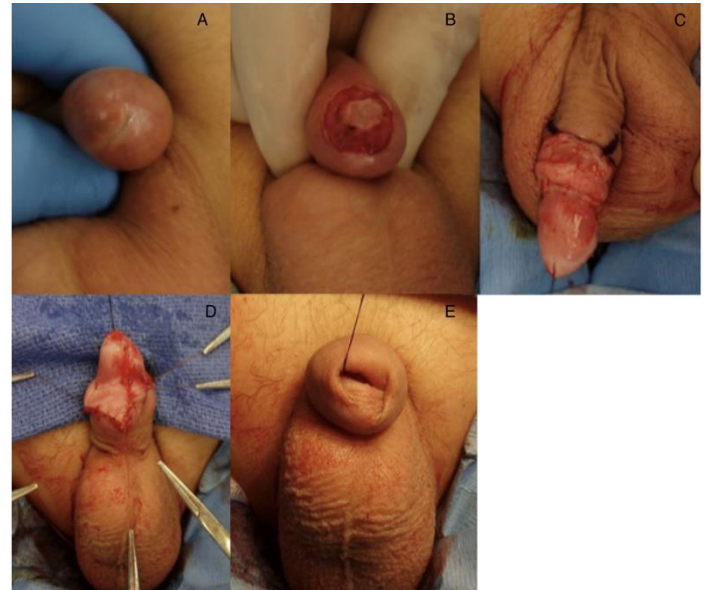


Figure 13 : résultat symétrique (fig 9.E) de la plastie avec double incision en Z (Benson et Hanna, 2018).



Un pansement compressif peut ensuite être réalisé pour éviter l'œdème. Les soins post-opératoires à réaliser sont un bain 24h après la procédure et l'application d'une pommade cicatrisante et apaisante (A&D) ou d'une pommade antibiotique (bacitracine) à chaque changement de couche. Puis, après 3 à 4 semaines, une rétraction du prépuce quotidienne peut être mise en place au moment des bains (Benson and Hanna, 2018).

Ces deux techniques chirurgicales ont l'avantage, par rapport à la circoncision de conserver le prépuce, d'avoir un temps d'hospitalisation inférieur, des douleurs et saignements post-opératoires moins importants (Benson and Hanna, 2018).

Parmi les techniques non chirurgicales décrites chez l'homme l'écarteur mécanique n'est pas utilisable en médecine vétérinaire, mais l'application de crème corticoïde par voie topique l'est. Par ailleurs, le traitement de choix en médecine humaine est la circoncision qui n'est pas réalisable chez le chien pour des questions d'hygiène. La plastie préputiale avec double incision en Z décrite chez l'homme comme ayant un résultat plus esthétique pourraient être utilisée chez le chien, mais la composante esthétique n'est pas spécialement recherchée et la balance bénéfice-risque (intervention plus longue et plus lourde) de cette technique ne serait finalement pas en sa faveur.

4. Paraphimosis

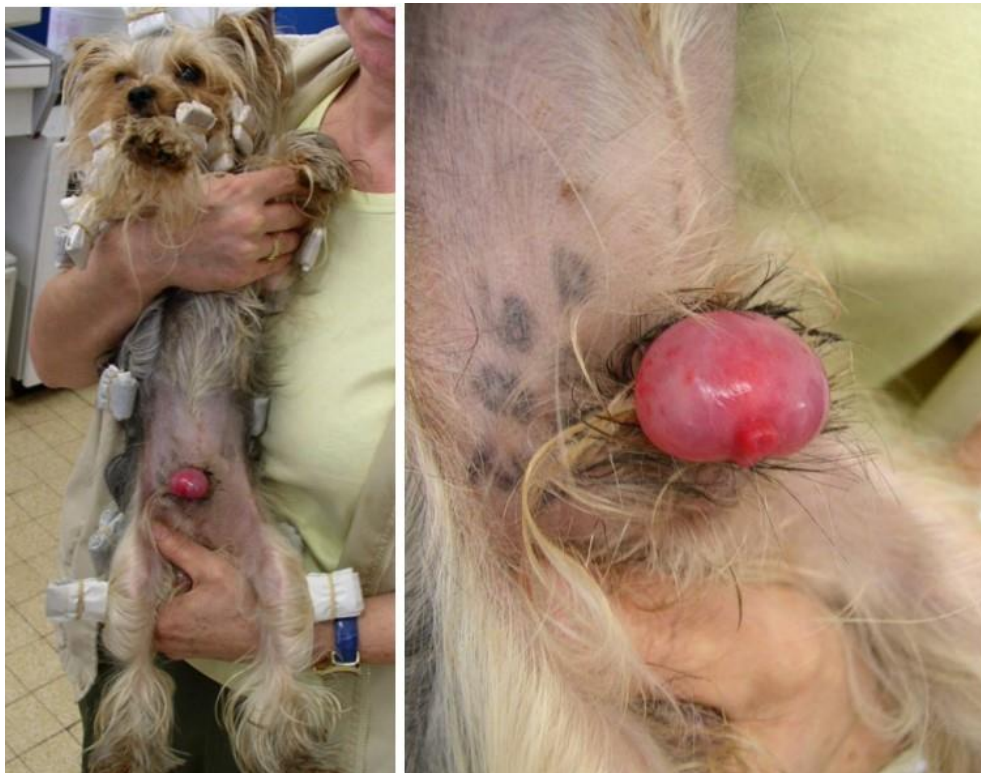A. Description

Le paraphimosis est l'incapacité à rétracter le pénis dans le fourreau après l'érection. Les causes de paraphimosis sont très variées (pénis œdématié, striction par des poils ou par du tissu cicatriciel, excitation sexuelle sans érection, lésions nerveuses, fracture de l'os pénien, balanoposthite) (Root Kustritz, 2001).

Le pénis étant exposé à l'air libre, des lésions telles qu'un œdème, une hyperhémie, des excoriations ou ulcérations peuvent être présentes et contribuer au maintien du paraphimosis. Par ailleurs, l'absence de prise en charge rapide du paraphimosis peut conduire à la nécrose du gland (Root Kustritz, 2001).

Ci-dessous une image d'un chien Yorkshire Terrier présentant un phimosis causé par un anneau de poils et qui présente un œdème marqué ainsi qu'une hyperhémie du gland.

Figure 15 : paraphimosis causé par une striction par des poils (source : CERCA).



B. Traitement en médecine vétérinaire

Des mesures préventives peuvent être mises en place. Premièrement il convient de maintenir le chien à l'écart de chiennes entières afin d'éviter les érections fréquentes augmentant le risque de paraphimosis. Par ailleurs, la striction par des poils étant une cause fréquente de paraphimosis, il convient d'écourter les poils autour de l'orifice préputial avant les saillies. Il est également décrit que cette affection peut survenir suite à un léchage excessif du pénis par le chien, et il serait donc déconseillé de sur-féliciter le chien lors de son apprentissage de la toilette (Root Kustritz, 2001).

En première intention, il convient de lubrifier et replacer manuellement le pénis dans le fourreau, après une tonte de l'about distal du fourreau. Un soluté hypertonique peut être appliqué sur le pénis afin de diminuer l'œdème et faciliter la rétraction du pénis (Root Kustritz, 2001). Une sédation ou anesthésie générale peut faciliter la procédure en provoquant une myorelaxation. Lorsque la pression digitée n'est pas suffisante pour replacer le pénis dans le fourreau, une préputiotomie (élargissement chirurgical de l'orifice préputial) peut être réalisée en urgence afin de faciliter la procédure (Kutzler, 2012a).

Par ailleurs, une nécrose de l'about distal du pénis peut survenir en cas de présentation tardive, et dans ce cas une amputation pénienne totale ou partielle sera à envisager (Kutzler, 2012). Pour la description de la technique d'amputation pénienne totale et partielle, se référer à [l'annexe 1](#).

En cas de récurrence, un traitement chirurgical est préconisé. Le traitement chirurgical consiste en un avancement du fourreau par raccourcissement des muscles préputiaux. Une double incision en U est réalisée crânialement au pénis, suivie de la dissection des muscles préputiaux, du retrait ou de la plicature d'une portion de chacun de ces muscles et du rattachement avec un ou deux points en U sur chaque muscle. La longueur à retirer se mesure pré-opératoirement lors de non-érection (Papazoglou, 2001; Fossum, 2018).

Les figures ci-dessous illustrent la technique chirurgicale.

Figure 16 : avancement crânial du prépuce. (A) : double incision en U sur la paroi abdominale crânialement à l'orifice préputial. (B) : dissection mousse afin de visualiser les muscles préputiaux et points en U positionnés sur ces muscles après leur plicature. (C) : Reconstruction habituelle des plans superficiels (Fossum, 2018).

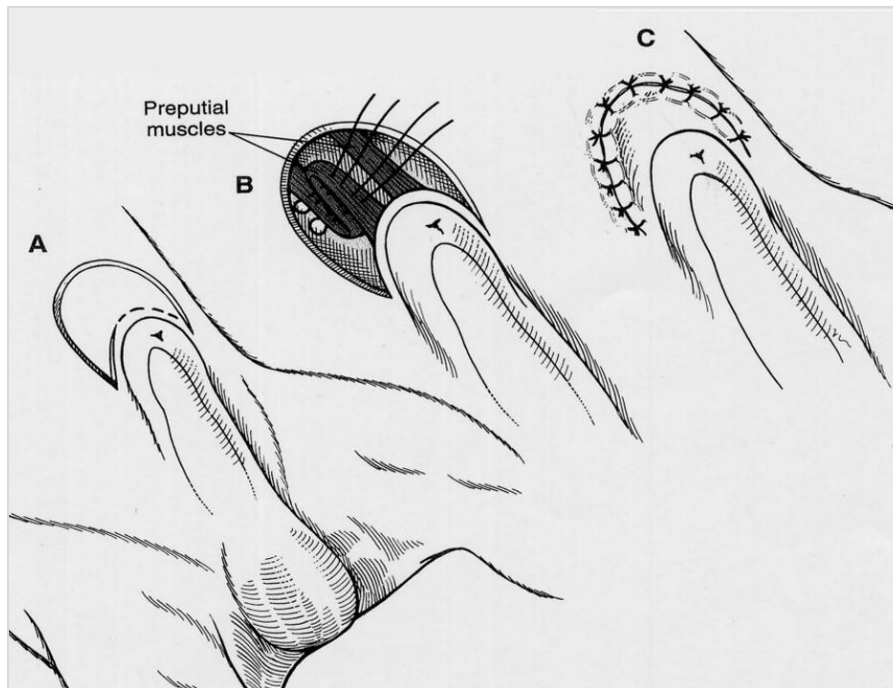
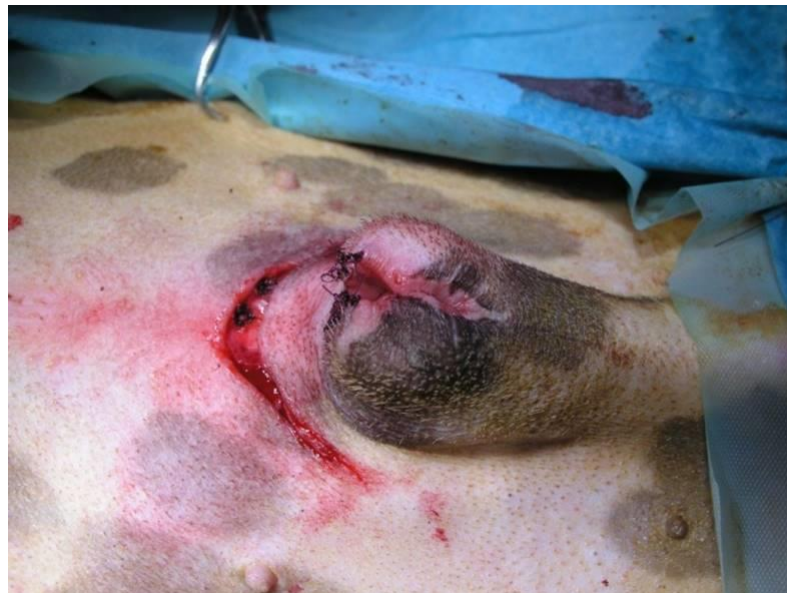

Figure 17 : image per-opératoire d'un avancement crânial du fourreau. Les points en U sur les muscles préputiaux sont visualisables au sein de la double incision en U. Par ailleurs, une préputiotomie avait été réalisée sur cet animal (Source : CERCA).



Cette technique présente de bons résultats lorsque la protrusion pré-opératoire mesure moins de 2 cm, sinon des risques de récurrence sont présents (Papazoglou, 2001).

Une autre technique, la phallopxie, est décrite comme ayant de meilleurs résultats en termes de récurrence du paraphimosis. Il s'agit d'une phallopxie incisionnelle, illustrée sur les figures 18 et 19 (Somerville and Anderson, 2001).

Une première incision longitudinale de deux à trois centimètres est réalisée sur le fourreau, à la limite de la paroi abdominale à une distance d'environ 2,5 centimètres de l'orifice préputial, puis une seconde incision des tissus sous-cutanés est réalisée afin d'accéder à la cavité préputiale (Somerville and Anderson, 2001).

Ensuite un lambeau d'environ 1,5 x 0,5 cm de la muqueuse préputiale dorsale est retiré. L'extériorisation du pénis par l'incision initiale permet d'avoir accès à sa face dorsale et un lambeau similaire est retiré de la muqueuse pénienne dorsale en prenant garde à ne pas inciser trop profondément.

Après remplacement du pénis dans la cavité préputiale, un point est réalisé afin d'apposer les parties crâiales des deux incisions des muqueuses préputiale et pénienne. Il convient ensuite de vérifier par traction sur le fourreau que le gland ne peut pas être extériorisé sur la totalité de sa longueur. Dans le cas où cette extériorisation complète est possible, il conviendra alors de corriger cela en retirant le point et en prolongeant l'incision préputiale caudalement. Lorsqu'après vérification, l'extériorisation complète du gland est impossible, une suture par points simples permet d'apposer les muqueuses pénienne et préputiale par un fil 3-0 ou 4-0 monofilament résorbable. Finalement une reconstruction plan par plan classique permet la fermeture de l'incision initiale (Somerville and Anderson, 2001).

Figure 18 : phallopxie incisionnelle. (A) : incision longitudinale de pleine épaisseur sur le fourreau. (B) : Retrait d'un lambeau de muqueuse pénienne (1,5 x 0,5 cm) sur la face dorsale du pénis. (C) : Apposition des muqueuses pénienne et préputiale. Finalement reconstruction habituelle en deux ou trois plans des plans superficiels (Tobias and Johnston, 2018).

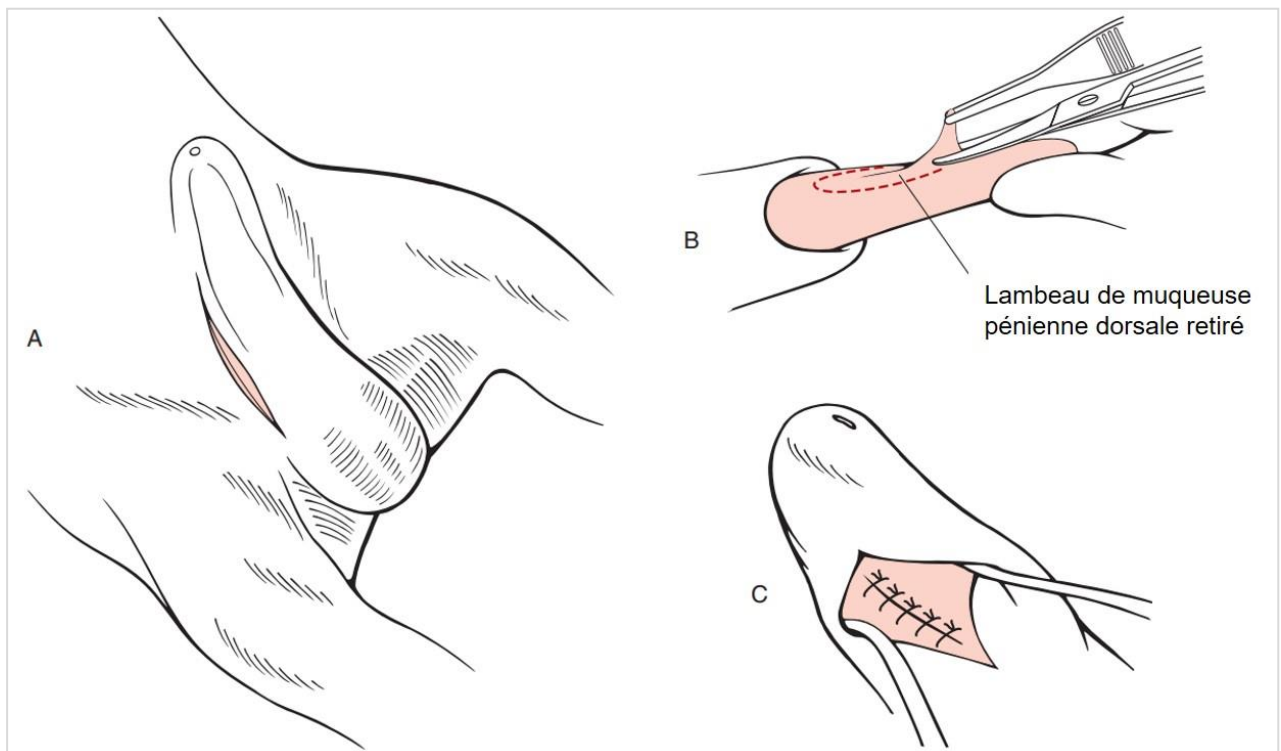
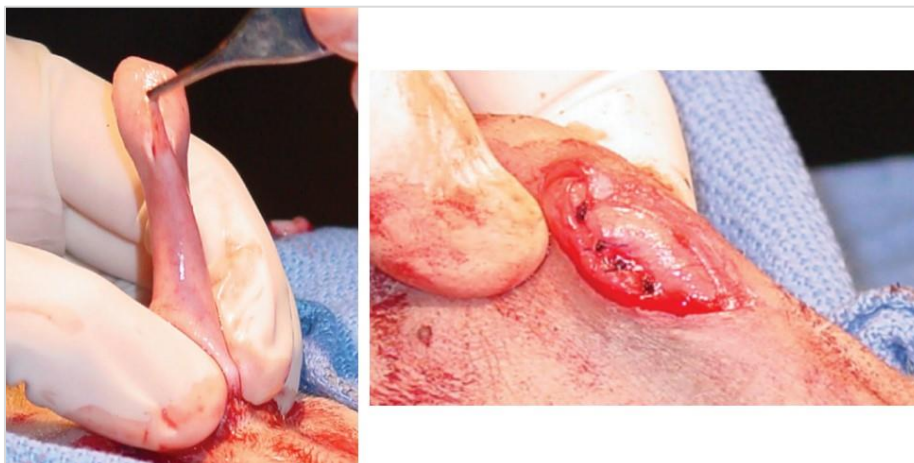

Figure 19 : phallopxie incisionnelle. À gauche : retrait du lambeau de muqueuse pénienne. À droite : suture de la muqueuse pénienne à la muqueuse préputiale (Voelkl, 2012).



Les résultats sont généralement très bons, avec un retour au domicile le lendemain de l'intervention, et une absence de signes d'inconfort ou d'inflammation (Somerville and Anderson, 2001). Cependant les risques de balanoposthite due au phimosis pouvant être causé par cette intervention ne peuvent être totalement exclus, et les résultats sont variables en fonction de la durée des symptômes avant l'intervention (Fossum, 2018).

Quelle que soit la technique chirurgicale réalisée, le respect des consignes post-opératoires est très important afin d'éviter les complications. En effet le port de la collerette est obligatoire afin d'éviter tout léchage de la zone pouvant créer une balanoposthite.

C. Traitement en médecine humaine

En médecine humaine la cause principale du paraphimosis est la présence d'un phimosis congénital, et il est donc retrouvé le plus souvent chez des enfants en bas âge. Cependant, il peut également être retrouvé chez des patients d'âge avancé secondairement à la présence d'un phimosis acquis notamment par la réduction de fréquence d'érections (Stangl and Thalmann, 2020).

Le traitement en médecine humaine repose également sur un traitement conservateur en première intention, par réduction manuelle. Plusieurs techniques sont décrites pour faciliter cette réduction manuelle : la mise en place de poches de froid, de pansement compressif ou de glucose sur les tissus œdématisés, la réalisation de micro-ponctions sur le prépuce permettant la libération des liquides d'œdème ou encore l'injection de hyaluronidase dans le prépuce (Offenbacher and Barbera, 2019).

Le traitement chirurgical en cas d'échec du traitement conservateur consiste en une simple incision sur la face dorsale du prépuce (Manjunath and Hofer, 2018). Les deux bords de l'incision sont ensuite suturés séparément en formant une anastomose muco-cutanée, de la même façon que la technique décrite pour le traitement du phimosis en médecine vétérinaire (Deuxième partie, Section 3, B-). Il est par ailleurs grandement recommandé de réaliser une circoncision afin d'éviter les risques de récurrence qui sont importants (Bragg et al., 2022).

Dans le cas du paraphimosis le traitement conservateur décrit en médecine humaine est applicable chez le chien : l'application de soluté hypertonique (glucose) est déjà décrite en médecine vétérinaire, et l'application de poches de froid ainsi que d'un pansement compressif sont facilement réalisables sans sédation si l'animal n'est pas trop douloureux. Par ailleurs les micro-ponctions et l'injection de hyaluronidase pourraient être envisageables sous sédation et représentent des étapes intéressantes de la prise en charge afin d'ajouter une étape supplémentaire dans le traitement conservateur et limiter le besoin d'intervenir chirurgicalement.

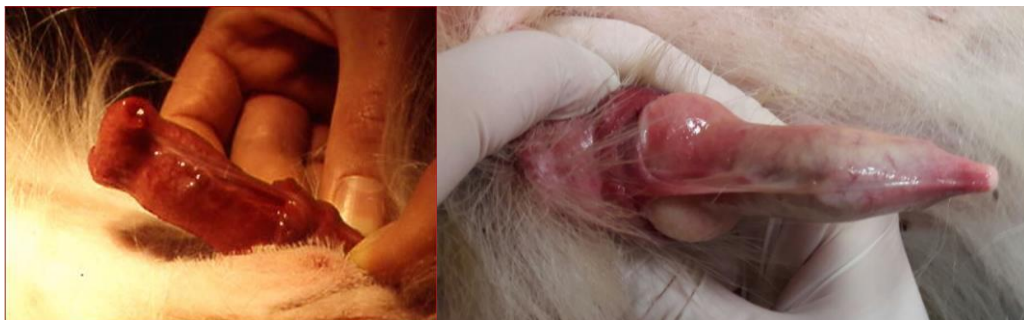5. Persistance du frein préputial

A. Description

Le frein du pénis est une bride de tissu conjonctif qui unit le prépuce ou le corps du pénis à la face ventrale du gland. Il est normalement présent chez le chiot mâle nouveau-né, et disparaît rapidement sous contrôle androgénique. L'origine de cette anomalie est hormonale, même si la cause précise reste inconnue (Hutchison, 1973). La persistance de ce frein préputial peut être symptomatique ou non. Lors de signes cliniques, ces derniers peuvent inclure du léchage intense, un jet d'urine dévié pouvant être associé à une dermatite urinaire, une incurvation anormale du pénis en érection, une douleur au moment du coït avec l'incapacité de mener à bout ce dernier (Root Kustritz, 2001).

Les images ci-dessous illustrent deux cas de persistance du frein préputial.

Figure 20 : persistance du frein préputial chez deux chiens (source : CERCA)



B. Traitement en médecine vétérinaire

En cas d'inconfort du chien, une section du frein préputial sous légère anesthésie est recommandée. Le pronostic de cette affection est excellent, ainsi que celui de la chirurgie (Hutchison, 1973). Il convient de sectionner le frein persistant avant la maturité sexuelle du chien, car dans le cas contraire une incurvation anormale du pénis peut apparaître, occasionnant une douleur lors du coït et donc l'incapacité de mener à bout celui-ci (Dumon, 2009).

C. Traitement en médecine humaine

La présence d'un frein préputial est physiologique et normale chez l'homme. Cependant, il est important de vérifier à la naissance que la longueur de celui-ci est correcte. Effectivement la présence d'un frein est normale, mais un frein préputial trop court provoquera une courbure du gland lors de l'érection (voir image ci-dessous), et peut provoquer une gêne ou douleur lors du coït ainsi que des éjaculations précoces (Gallo et al., 2010).

Figure 21 : frein préputial court, provoquant une angulation supérieure à 20° du gland lors de l'érection chez un homme adulte (Gallo et al., 2010)



Une étude menée par Gallo et al. sur 137 patients met en évidence que cette affection est présente chez plus de 40% des patients consultant pour éjaculation précoce, et qu'une section du frein préputial sous anesthésie locale permet un allongement significatif ($p < 0,0001$) du temps de coït (Gallo et al., 2010).

Dans ce cas, une comparaison peut être faite entre la persistance du frein préputial chez le chien et un frein préputial trop court chez l'homme. Dans les deux cas le traitement est similaire, par section du frein sous anesthésie locale, et permet de résoudre les symptômes.

6. Hypospadias.

A. Description

L'hypospadias est une malformation congénitale dans laquelle le méat urinaire se retrouve en position anatomique anormale, souvent en face ventrale du pénis voire en région périnéale. Le méat urinaire ectopique peut être localisé sur toute la longueur entre le gland et le périnée chez l'homme (Kraft et al., 2011). Chez le chien, ce sont surtout les hypospadias péniers et périnéaux qui sont décrits (Switonski et al., 2018; Waller et al., 2021).

Les différentes localisations décrites en médecine humaine sont représentées sur le schéma ci-dessous.

Figure 22 : localisations des hypospadias en médecine humaine (Kraft et al., 2011).

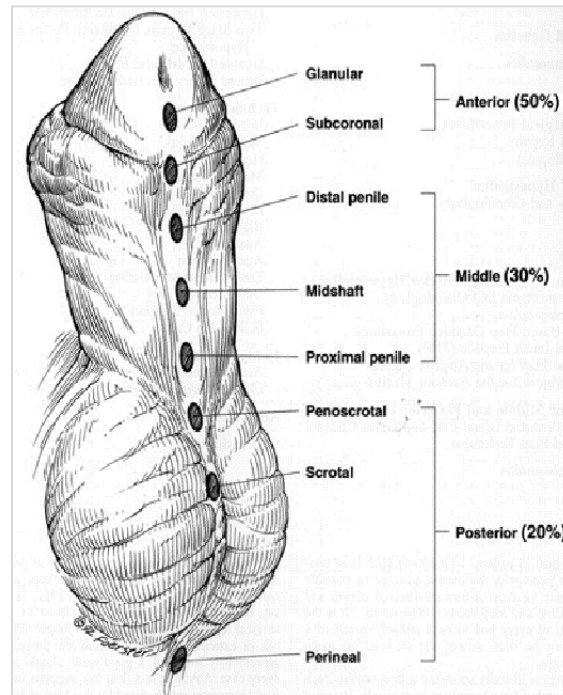
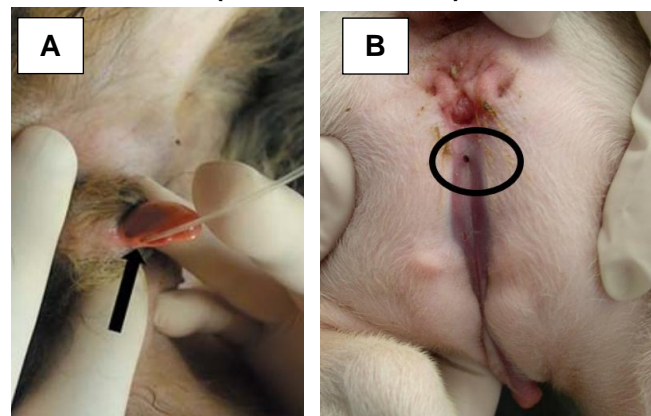


Figure 23 : (A) : hypospadias pénien (le méat urinaire est mis en évidence par le passage d'une sonde urinaire) (Switonski et al., 2018). (B) : hypospadias périnéal (Source : CERCA)



En médecine humaine plusieurs causes sont suspectées : prédisposition génétique, déséquilibre entre le taux d'androgènes et d'oestrogènes, exposition à des perturbateurs endocriniens, ischémie notamment en cas de grossesse gémellaire. Il est ainsi fortement probable que cette affection soit d'origine multifactorielle (van der Horst and de Wall, 2017). Chez l'homme l'incidence est de 0,3-0,5 % (Bouty *et al.*, 2015) avec une héritabilité (h^2) de 0,77 (Bouty *et al.*, 2015). En médecine humaine : lors d'hypospadias proximaux avec cryptorchidie, on recherche des anomalies concomitantes et notamment des désordres de la différenciation sexuelle (présents chez 17-29 % des patients). Pour cela on réalise un dosage de la 17-hydroxyprogestérone, un caryotype, une échographie abdominale pour évaluer s'il y a persistance des canaux de Müller (Keays and Dave, 2017).

En médecine vétérinaire, l'hypospadias représente la malformation congénitale pénienne la plus fréquente chez le chien. Très peu d'informations sont disponibles chez le chien et son incidence varie donc entre 0,005% et 0,5% selon les études. Les races prédisposées varient selon les études : Bergers Allemands (Switonski et al., 2018), Boston Terriers (Hayes and Wilson, 1986). Du fait de ces prédispositions raciales, une origine génétique peut être suspectée mais n'a pas été démontrée à ce jour (Adelsberger and Smeak, 2009; Waller et al., 2021). L'hypospadias est souvent associé à d'autres anomalies telles qu'un pénis rudimentaire, une malformation du fourreau, une cryptorchidie (Nowacka-Woszuk et al., 2020) voire des ambiguïtés sexuelles et des troubles de la formule chromosomique (Switonski et al., 2018).

Les lésions associées sont surtout dues à la dermatite urinaire provoquée par l'écoulement ectopique de l'urine.

B. Traitement en médecine vétérinaire

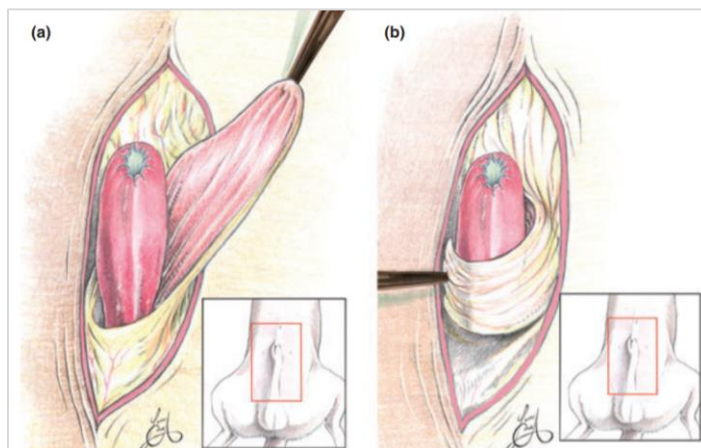
Si l'hypospadias est glandulaire/pénien et n'entraîne pas de gêne un traitement conservateur peut être mis en place avec un lavage régulier du pénis et une pommade imperméabilisante autour de l'ostium urétral pour éviter l'irritation. Cependant, dans les cas plus graves une reconstruction chirurgicale est nécessaire (Adelsberger and Smeak, 2009; Waller et al., 2021).

Cette reconstruction chirurgicale est à adapter en fonction de l'emplacement de l'ostium urétral. Une reconstruction urétrale, une urétrostomie pouvant être associée à une amputation du pénis et une castration peuvent être nécessaires selon les cas (Adelsberger and Smeak, 2009; Waller et al., 2021).

De plus, étant donnée la prévalence majorée chez certaines races (Bergers Allemands, Bostons Terriers selon les études), une origine génétique peut être suspectée et une castration est donc conseillée chez tous les chiens atteints d'hypospadias (Adelsberger and Smeak, 2009; Waller et al., 2021).

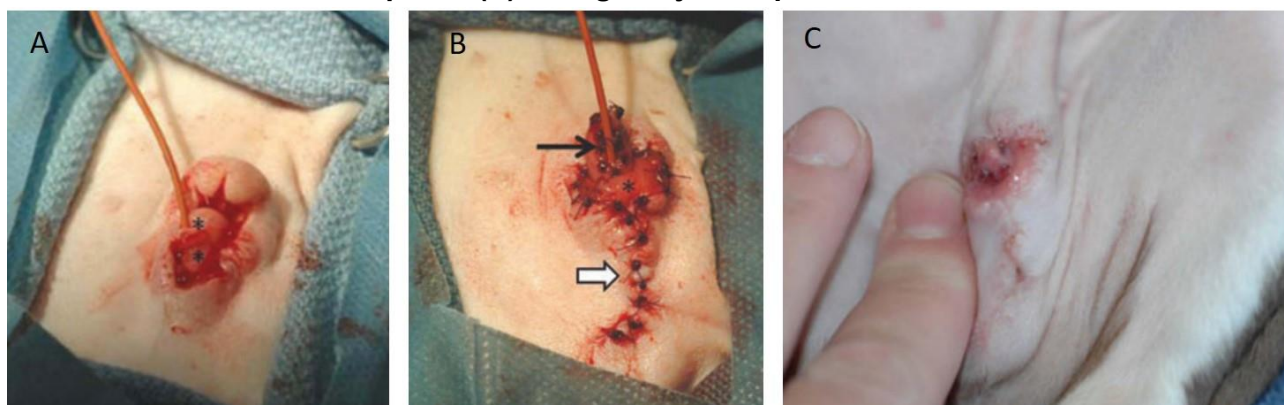
Un cas d'un Boston Terrier présenté avec deux ostiums urétraux est décrit par Grossman (2012) : sur le premier, en position anatomique physiologique, la muqueuse urétrale est en continuité avec la muqueuse et la peau préputiales, limitant ainsi la couverture du gland par le prépuce, et sur le deuxième ostium un peu plus proximal, la muqueuse urétrale est en continuité avec la muqueuse pénienne. Dans ce cas, la correction chirurgicale est la suivante : sondage de l'urètre avec une sonde de Foley n°5, incision de la peau préputiale au niveau de sa connexion avec la muqueuse urétrale afin de libérer le pénis, urétrostomie réalisée en reliant les 2 ostiums préexistants et amputation des 3 mm les plus distaux du pénis. Ensuite, pour la suture du fourreau, une reconstruction en deux plans habituelle n'était pas possible du fait des tensions excessives sur la muqueuse préputiale. Ainsi, un lambeau a été réalisé avec la muqueuse préputiale dorsale sur le tiers distal du pénis. Ce lambeau est ensuite pivoté de 90° de sorte à ce que la partie la plus crâniale se retrouve à droite, puis est suturé par des points simples avec un fil poliglecaprone 25 4-0 (voir schéma ci-dessous). La peau du fourreau est ensuite suturée par la technique de plastie V-Y avec un fil PDS 3-0 (Grossman and Baltzer, 2012).

Figure 24 : (a) : un lambeau est réalisé avec la muqueuse préputiale dorsale. (b) : Ce lambeau est alors enroulé autour du pénis et son extrémité suturée à la muqueuse préputiale droite.



L'aspect du pénis avant et après l'intervention chirurgicale est illustré sur les images suivantes.

Figure 25 : (A) : les deux orifices urétraux sont marqués d'un astérisque (*) et une sonde de Foley est mise en place. (B) : image post-opératoire, la sonde urinaire est maintenue en place. (C) : image 18 jours après l'intervention.



C. Traitement en médecine humaine

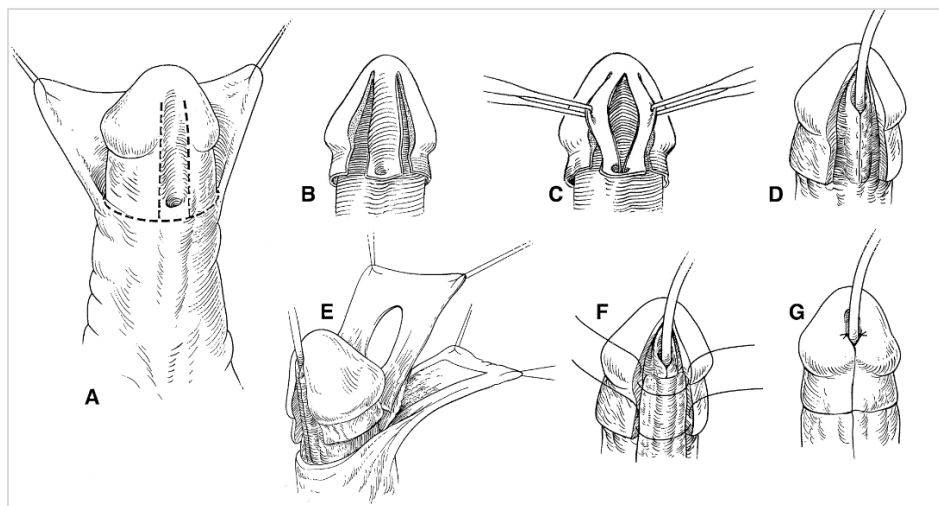
Un traitement hormonal pré-opératoire jusqu'à un ou deux mois avant l'intervention (testostérone systémique ou topique, dihydrotestostérone ou hCG) est réalisé par 78 % des urologues, afin de permettre l'augmentation de taille du gland du pénis et faciliter ainsi le sondage per-opératoire, et de réduire les risques de déhiscence de plaie. Cependant leur utilisation est controversée car la réduction des risques de déhiscence de plaie n'a pas été démontrée, et car la testostérone pourrait également retarder la cicatrisation et augmenter les saignements peropératoires (Keays and Dave, 2017).

En médecine humaine le traitement chirurgical a pour but, non seulement de permettre une miction normale, mais également de donner un aspect esthétique normal au pénis. Plusieurs techniques chirurgicales sont possibles et chirurgien-dépendantes (Keays and Dave, 2017). Une revue de la littérature de Snodgrass et Bush (2016) compare plusieurs techniques

chirurgicales pour chaque localisation d'hypospadias, montrant des résultats similaires pour chacune des techniques. Il n'y a ainsi pas de consensus quant à la technique à utiliser, et le choix est notamment dépendant du chirurgien, de ses habitudes et son expérience (Snodgrass and Bush, 2016).

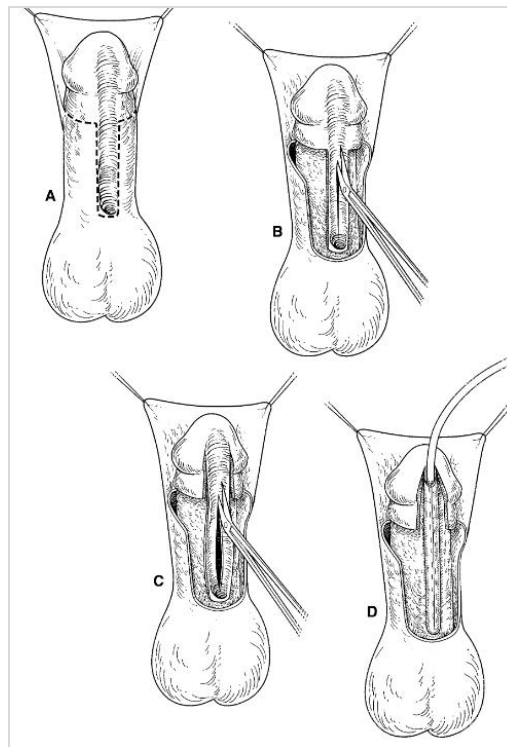
Il y a cependant une technique d'urétroplastie décrite dans la littérature pouvant être adaptée à toutes les localisations d'hypospadias : la *Tubularized Incised Plate*. Elle est schématisée ci-dessous pour les formes antérieures et postérieures d'hypospadias (Snodgrass and Nguyen, 2002).

Figure 26 : *Tubularized Incised Plate* adaptée à l'hypospadias antérieur. Une incision préputiale horizontale est réalisée afin de mettre en évidence le gland, ainsi que deux incisions glandulaires verticales de part et d'autre de l'urètre (A). Les ailettes ainsi formées sont mobilisées (B, C) puis une sonde urinaire est appliquée dans l'urètre, et la plaque urétrale est suturée avec un surjet sous cutané formant ainsi le nouveau méat urinaire autour de la sonde (D). Un lambeau est obtenu en utilisant le prépuce dorsal : une boutonnière est réalisée en son sein puis il est rabattu ventralement par-dessus le nouveau méat urinaire (E, F). Le nouveau méat urinaire est finalement suturé par deux points simples à 5 et 7 heures, puis la reconstruction cutanée est réalisée par des sutures sous-cutanées (G) (Snodgrass and Nguyen, 2002)



Cette même technique peut également être utilisée pour les autres localisations d'hypospadias. Le schéma ci-dessous illustre la technique de *Tubularized Incised Plate* adaptée aux hypospadias postérieurs.

Figure 27 : une incision cutanée en U est réalisée en suivant les marges de la plaque urétrale (A). Une incision de la plaque est réalisée pour diminuer la tension, en commençant par l'extrémité proximale (B). Deux incisions verticales peuvent ensuite être réalisées de part et d'autre de la plaque urétrale sur la partie distale de la plaque urétrale, et cette dernière est également incisée sur sa ligne médiane (C). Finalement, un sondage de la plaque est réalisé et celle-ci est suturée par un surjet sous-cutané (D) (Snodgrass and Nguyen, 2002)



Les complications suite à une uréthroplastie sont : fistule uréthrocutanée, sténose du méat urinaire, sténose urétrale, déhiscence de plaie, diverticule urétral ou urétrocèle pouvant mener à des infections, complications purement esthétiques, courbure pénienne persistante ou récurrente, flux urinaire dévié, troubles érectiles, balanite scléreuse oblitérante pouvant mener à un phimosis (Keays and Dave, 2017).

Dans le cas de l'hypospadias, quelques cas cliniques sont disponibles en médecine vétérinaire, mais des techniques chirurgicales standardisées ne sont pas clairement décrites. Ainsi les techniques chirurgicales décrites en médecine humaine, et notamment la *Tubularized Incised Plaque*, sont adaptées à la médecine vétérinaire et pourraient parfaitement être utilisées. Cependant concernant le traitement hormonal pré-opératoire, il est difficile de conclure de son utilité en médecine vétérinaire du fait du manque de preuve souligné par l'auteur (Keays and Dave, 2017).

7. Hypoplasie pénienne ou micropénis

A. Description

On parle de micropénis ou d'hypoplasie pénienne lorsque la taille du pénis est petite par rapport à la taille de l'animal. Cependant, le pénis garde généralement les proportions normales. C'est une affection généralement congénitale mais elle peut également être secondaire à une castration précoce ou à un hyperœstrogénisme (Sertolinome, œstrogènes exogènes etc). Elle est le plus souvent rencontrée dans des chiens de grande race (Dogue Allemand, Colley) (Proescholdt and DeYoung, 1977).

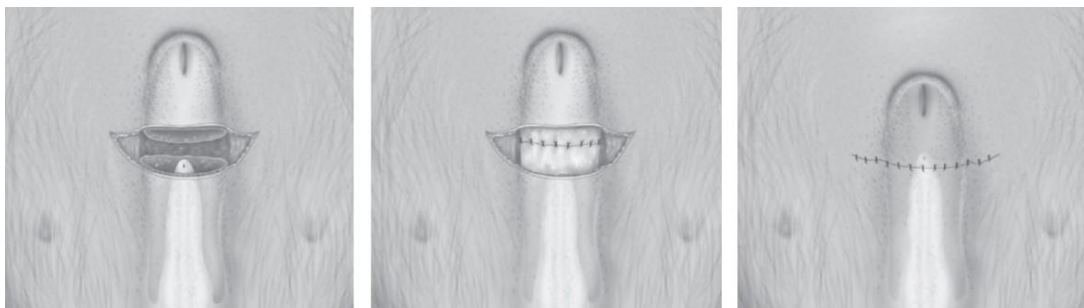
En médecine humaine cette affection peut être due à une insuffisance hypothalamo-hypophysaire, une insuffisance testiculaire ou peut être idiopathique (Hatipoğlu and Kurtoğlu, 2013).

En cas d'hypoplasie pénienne, les signes cliniques secondaires rapportés sont une dysurie et une balanoposthite car la muqueuse du fourreau est en contact avec les urines lors des mictions. L'objectif du traitement en médecine vétérinaire est donc de redonner au patient une fonction urinaire normale dans le cas d'un mâle non mis à la reproduction, alors qu'en médecine humaine l'objectif du traitement inclut également un agrandissement du pénis pour des raisons psychologiques et sociales (Hatipoğlu and Kurtoğlu, 2013; Proescholdt and DeYoung, 1977).

B. Traitement en médecine vétérinaire

Le traitement en médecine vétérinaire est chirurgical après croissance complète de l'animal. Dans ce cas un raccourcissement du fourreau et un agrandissement de l'ostium préputial sont réalisés. Le raccourcissement du fourreau se réalise par excision de peau du fourreau d'une longueur suffisante pour que l'extrémité du pénis soit 5 mm proximale à l'extrémité du fourreau (voir figure ci-dessous). Puis l'agrandissement de l'ostrium préputial se réalise par une incision en V sur la face dorsale du pénis suivie d'une suture de la peau avec la muqueuse mise en évidence (Proescholdt and DeYoung, 1977).

Figure 28 : technique chirurgicale de raccourcissement du fourreau pour la prise en charge d'une hypoplasie pénienne (Fossum, 2018)



Ainsi l'agrandissement du pénis n'est pas considéré comme traitement chez le chien.

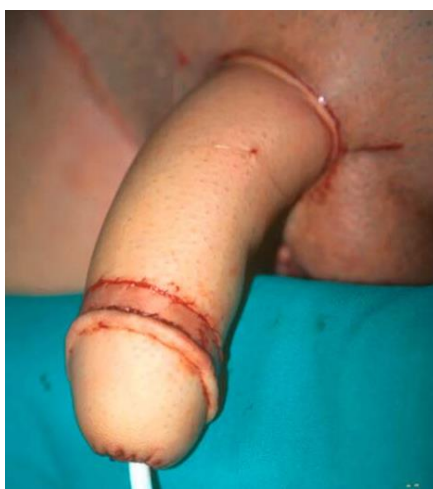C. Traitement en médecine humaine :

Le traitement en médecine humaine chez le jeune prépubère repose dans un premier temps sur un traitement hormonal. En effet l'utilisation de testostérone (voie intramusculaire ou voie topique) en première intention, de 5- α Dihydrotestostérone (voie topique) en deuxième intention, ou de LH et FSH (voie sous-cutanée) en troisième intention est préconisée afin de permettre un agrandissement du pénis (Hatipoğlu and Kurtoğlu, 2013).

En cas d'échec du traitement hormonal, un traitement chirurgical peut être envisagé. Plusieurs techniques sont décrites, mais la plus populaire est celle décrite par Song R. en 1982 nommée la *Radial Free Forearm Flap* (reconstruction du pénis à l'aide d'un lambeau de peau prélevé sur l'avant-bras). Cependant, malgré l'expérience du chirurgien, les risques de complications sont élevés et les patients restent généralement insatisfaits du résultat (Hatipoğlu and Kurtoğlu, 2013). Cette technique est également utilisée pour la reconstruction pénienne dans les interventions chirurgicales de changement de sexe chez les patients transsexuels (femme-à-homme) (Monstrey et al., 2005).

Un lambeau cutané de l'avant-bras est utilisé pour le recouvrement du pénis, et un plus petit lambeau est utilisé pour la construction du gland et la couronne du gland, comme illustré sur la figure ci-dessous. Le défaut cutané de l'avant-bras est par la suite comblé par une greffe de peau, pouvant être issue de la cuisse par exemple (Monstrey et al., 2005).

Figure 29 : résultat post-chirurgical d'une reconstruction pénienne par lambeau cutané issu de l'avant-bras, par technique de *Radial Free Forearm Flap* (Monstrey et al., 2005).



Cette affection montre une approche thérapeutique considérablement différente entre la médecine vétérinaire et la médecine humaine. En effet, la prise en charge de cette affection en médecine humaine repose essentiellement sur la composante esthétique de la verge en prenant compte des répercussions psychologiques qu'une hypoplasie pénienne pourrait avoir sur le patient. En médecine vétérinaire, la composante esthétique n'est pas prise en compte et la prise en charge de l'hypoplasie pénienne repose essentiellement sur les conséquences médicales de cette affection (dysurie, balanoposthite). Cependant, la reconstruction pénienne telle que décrite en médecine humaine est difficilement applicable à la médecine vétérinaire pour des raisons éthiques : en effet il s'agirait de faire subir à un animal une intervention bien plus invasive à des fins purement esthétiques.

8. Anomalies de l'os pénien

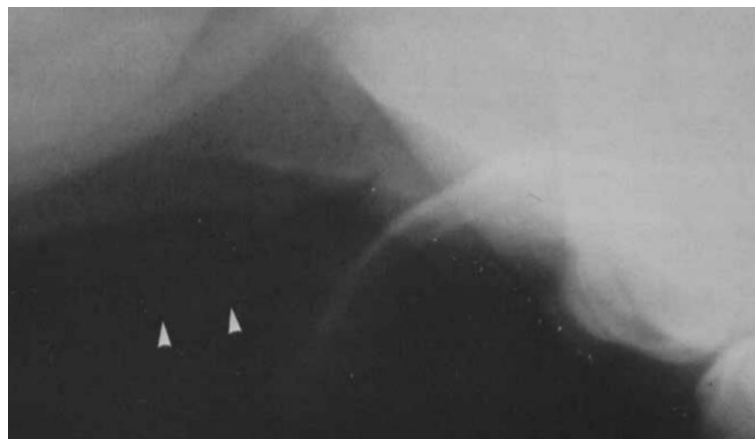
A. Déformation de l'os pénien

a. Description

La déformation congénitale de l'os pénien provoque une déviation du pénis, et peut ainsi engendrer une extériorisation continue du gland, une douleur, une gêne, menant ainsi à des automutilations. Les animaux sont présentés à un jeune âge pour une protrusion du gland intermittente ou permanente, des léchages intempestifs, ou bien après un traitement infructueux du paraphimosis (traitement conservateur et/ou chirurgical) (Bennett et al., 1986).

L'examen clinique rapproché du pénis permet de mettre en évidence une déviation (ventrale) nette du pénis. Des examens d'imagerie (par radiographie notamment) permettent de confirmer le diagnostic (Bennett et al., 1986), comme illustré ci-dessous.

Figure 30 : déviation ventrale marquée de l'os pénien, mise en évidence à la radiographie. Les têtes de flèche montrent le bord dorsal du fourreau (Bennett et al., 1986)



Très peu de cas sont rapportés dans la littérature (1 cas clinique), rendant l'évaluation du traitement décrit difficile (Bennett et al., 1986).

b. Traitement (médecine vétérinaire)


Un traitement chirurgical par ostéotomie cunéiforme de l'os pénien a été décrit pour la correction d'une déviation ventrale du pénis. La technique est ainsi à ajuster selon le sens de déviation du pénis (Bennett et al., 1986).

L'animal est placé en décubitus dorsal. Une sonde urinaire est mise en place avant l'intervention et maintenue en place pendant et plusieurs jours après celle-ci. Le pénis est maintenu rétracté de façon à exposer sa face dorsale, et une incision dorsale jusqu'à l'os est réalisée au bistouri électrique, jusqu'à visualisation de l'os pénien sur son point d'inflexion maximal : une ostéotomie cunéiforme est alors réalisée. Aucun matériel d'ostéosynthèse n'est mis en place dans ce cas clinique (Bennett et al., 1986). Cependant une plaque vissée pouvant être mise en place dans certains cas de fracture de l'os pénien (voir quatrième partie, section 1), son utilité peut être envisagée dans ce cas (Stead, 1972).

Une fermeture plan par plan classique est ensuite réalisée. La déviation du pénis doit être réduite à ce stade, et ce malgré l'absence de réduction de la fracture iatrogène (Bennett et al., 1986).

L'image ci-dessous représente une radiographie prise trois mois après l'intervention chirurgicale et montre que cette dernière a permis de redonner une angulation normale au pénis.

Figure 31 : radiographie trois mois après l'intervention. Le pénis se trouve dans le prépuce avec une angulation normale, et le trait de fracture est toujours visible à ce stade (Bennett et al., 1986)



Ce traitement chirurgical permet ainsi d'effacer définitivement la courbure du pénis. Cependant, la prise en charge doit être individualisée et notamment en fonction de l'état du pénis (pour rappel, cette déformation de l'os pénien produit un paraphimosis) : il est donc important d'évaluer la vitalité du pénis, et dans les cas les plus graves (lésions sévères du gland, nécrose) une amputation du pénis peut être nécessaire (voir [l'annexe 1](#)) (Tobias and Johnston, 2018).

Dans ce cas, la médecine humaine n'apporte pas d'informations intéressantes pour la prise en charge de cette affection du fait de l'absence d'os pénien chez l'homme.

Troisième partie : anomalies fonctionnelles

Cette partie décrit les anomalies fonctionnelles du pénis décrites chez le chien, et notamment le priapisme.

Priapisme

Le priapisme se définit comme une érection persistante sans stimulation sexuelle. Chez l'homme, le chat et le cheval il est décrit qu'en cas de priapisme, un engorgement sélectif du corps caverneux a lieu. Chez le chien, les études se contredisent : engorgement sélectif des corps caverneux dans certains cas décrits et également engorgement des corps spongieux dans d'autres (Rochat, 2001).

Il existe différentes catégories de priapisme : Priapisme ischémique et non ischémique (Lavelly, 2009).

Le traitement du priapisme dépend du type de priapisme, il convient donc en premier lieu de déterminer s'il s'agit d'un priapisme ischémique ou non ischémique. Pour cela, des gaz du sang peuvent être réalisés sur le sang gorgeant le pénis afin d'en déterminer l'origine veineuse ou artérielle, ou bien une échographie Doppler colorée (Zhao et al., 2013).

B. Priapisme ischémique

Le priapisme ischémique survient par congestion veineuse, avec ainsi un flux sanguin très réduit (« low-flow priapism » en anglais). Dans ce cas une hypoxémie, hypercapnie et une acidémie sont présentes dans le sang caverneux (Montague et al., 2010).

Chez l'homme les causes de priapisme ischémique sont variées : drépanocytose, dyscrasie sanguine, hémodialyse, nutrition parentérale, héparinothérapie, drogues vasoactives, toute forme d'occlusion veineuse (néoplasie, thrombus), troubles neurologiques tels qu'une myélopathie ou une anesthésie (Montague et al., 2010). Chez le chien, les causes de priapisme ischémique ne sont pas décrites.

Le priapisme ischémique est douloureux et sa prise en charge est urgente du fait de l'hypoxie tissulaire, des œdèmes et de la fibrose des corps caverneux qu'il peut provoquer avec une potentielle impuissance au long terme (Hauri et al., 1983).


a. Traitement en médecine humaine :

Le priapisme ischémique nécessite un traitement en urgence du fait des conséquences possibles sur le pénis (dessèchement, œdème, excoriations, nécrose etc.). En médecine humaine, une ponction décompressive des corps caverneux est réalisée en première intention, à la fois pour soulager la douleur mais également afin d'évaluer les paramètres gazeux du sang et évaluer la présence d'hypoxémie, hypercapnie et acidémie. Cette ponction doit être accompagnée d'une lubrification du pénis pour limiter les effets du dessèchement. Puis en cas

d'échec, des injections de phényléphrine (molécule sympathomimétique α -adrénergique) sont réalisées directement dans le corps caverneux toutes les 5 à 10 minutes jusqu'à atteindre un désengorgement du pénis. Le système orthosympathique inhibant l'érection, les molécules sympathomimétiques permettraient ainsi le désengorgement du pénis. Un suivi électrocardiographique est essentiel lors du traitement du fait de l'effet des molécules sympathomimétiques sur le système cardiocirculatoire (hypertension, bradycardie réflexe, tachycardie, arythmies etc). Le taux de succès est ainsi de 43 à 81%, mais un traitement de la cause sous-jacente est recommandé afin d'éviter les récives. Lors d'échec du traitement de première intention par injections de phényléphrine dans les 48 à 72 heures, un traitement chirurgical est recommandé en seconde intention (Montague et al., 2010).

Ce traitement chirurgical consiste en la réalisation d'un shunt. Les shunts proximaux consistent en une anastomose entre le corps caverneux et le corps spongieux, ou la veine saphène, ou la veine dorsale du pénis. Cependant, en médecine humaine, les shunts distaux (glandulo-caverneux) sont préférables en raison de leur meilleur résultat en termes de capacité sexuelle post-opératoire. Les shunts distaux consistent en une fistule entre le corps caverneux et le gland. Plusieurs techniques sont possibles. Une modification de la technique de Winter permet de très bons résultats chez les enfants (taille plus petite, volume sanguin inférieur). Ainsi, des ponctions à l'aiguille large (16-18 G) des corps caverneux à travers le gland permet de créer des fistules et ainsi de désengorger le pénis, comme illustré sur la figure ci-dessous. Il faut faire attention à ne pas léser l'urètre. La multiplication du nombre de fistules permet un désengorgement malgré l'apparition de caillots dans certaines de ces fistules. Une fois le désengorgement total, les fistules s'occluent par thrombus ou par fibrose (Raveenthiran, 2008).

Figure 32 : ponction des corps caverneux à travers le gland dans le traitement du priapisme ischémique : une aiguille est insérée et de multiples ponctions sont ainsi réalisées créant des fistules (Raveenthiran, 2008).



La résolution du priapisme ischémique se traduit par un pénis flasque et non douloureux, et peut être confirmée par l'analyse des gaz sanguins caverneux par prélèvement direct des corps caverneux (retour à la normale) et par l'évaluation du flux sanguin par échographie doppler en cas de doute. En effet un œdème, des ecchymoses et une érection partielle peuvent persister même après résolution (Montague et al., 2010).

b. Traitement en médecine vétérinaire

En médecine vétérinaire un raisonnement similaire peut être envisagé pour le traitement du priapisme ischémique, avec ainsi une ponction décompressive des corps caverneux et rinçage au sérum physiologique sous sédation (Kutzler, 2012b) avec irrigation du pénis pour limiter son dessèchement et des injections de phényléphrine directement dans le corps caverneux, ou bien par drainage des corps caverneux. Cependant, étant donné le faible nombre d'études vétérinaire portant sur le sujet certains auteurs recommandent de commencer à des doses faibles de phényléphrine (1-3 µg/kg) et de réaliser systématiquement un suivi électrocardiographique. De plus, la lubrification du pénis est d'autant plus importante en médecine vétérinaire du fait de la présentation tardive par rapport à la médecine humaine. La recherche et le traitement de la cause sous-jacente sont également importants. En cas d'échec, une intervention chirurgicale par incision du gland et de l'albuginée permettant d'évacuer le sang peut être envisagée (Orima et al., 1989).

Dans les cas les plus réfractaires, une amputation du pénis avec urétrostomie périnéale peut être envisagée (voir [l'annexe 1](#)) (Lavelly, 2009).

Un traitement par des molécules sympathomimétiques α -adrénergiques par voie orale ne devrait être envisagé qu'en cas de refus des autres traitements car son succès est anecdotique. Comme en médecine humaine, le but recherché est un désengorgement du pénis par action du système orthosympathique (Lavelly, 2009).

C. Priapisme non ischémique

Le priapisme non ischémique survient par dérégulation et augmentation du flux artériel caverneux, avec ainsi un flux sanguin important (« high-flow priapism » en anglais) (Lavelly, 2009). Contrairement au priapisme ischémique, le priapisme non ischémique n'est pas douloureux et le pénis n'est pas totalement rigide ; de plus les gaz sanguins sont normaux et sa prise en charge n'est pas urgente. La cause la plus commune de priapisme non ischémique est le traumatisme, mais il peut également être dû à des fistules artério-veineuses, l'administration de drogues vasoactives ou de troubles neurologiques (Lavelly, 2009). La résolution de ce type de priapisme se traduit par un pénis totalement flasque (Montague et al., 2010).

a. Traitement en médecine humaine

L'embolisation hyper-sélective est utilisée en médecine humaine dans des cas de priapisme non ischémique et semble efficace, par abord endovasculaire : insertion du matériel par l'artère fémorale droite, injection d'un produit de contraste afin de visualiser correctement la lésion artérielle et finalement injection d'un gel-mousse de deux à trois millimètres (Eric

Corporation, Hangzhou, Chine) ou bien d'une microbobine (Hilal Embolization MiraFlex™, Cook Corporation, Bloomington, États-Unis) (Zhao et al., 2013).

b. Traitement en médecine vétérinaire

Du fait du manque d'expérience et de recul sur les interventions d'embolisation en médecine vétérinaire, le traitement du priapisme non ischémique est plus compliqué. Cependant un traitement conservateur par lubrification et protection pour éviter les excoriations est recommandé. Si l'épisode n'est pas résolu et des complications surviennent, une embolisation, ligature ou cautérisation peut être envisagée (Lavelly, 2009).

Quelques cas de priapisme chez des chiens :

Un labrador mâle entier de neuf ans avec myélopathie une T3-L3. La castration n'a pas permis de résoudre le priapisme. Un traitement avec de la pseudoéphédrine (molécule sympathomimétique) par voie orale avec une augmentation progressive de la dose (0,86 mg/kg BID puis augmentation à 1,72 mg/kg BID) est mis en place, et après 6 semaines de traitement le pénis était presque normal. Ainsi une réduction progressive de la dose a été réalisée avec une diminution de 25% tous les 4 jours (Lavelly, 2009).

Un teckel mâle castré de sept ans qui présentait plusieurs hernies discales (en T12-T13, L2-L3, et L3-L4). Une hémilaminectomie T12-T13 a été réalisée avec une fenestration de T12-T13 à L3-L4. Aucun traitement spécifique n'a été réalisé pour le priapisme, et le priapisme a disparu le lendemain de la chirurgie, est revenu intermittent deux jours après mais a disparu totalement un jour et demi après (Lavelly, 2009).

Un Boston Terrier mâle entier de 7 mois présenté pour troubles neurologiques (paraparésie postérieure, incontinence anale et urinaire) et priapisme non douloureux (non ischémique). L'IRM met en évidence un méningomyélocèle L7-S1 et s'étendant dorsalement sur les muscles paraspinaux, ainsi qu'une syringohydromyélie s'étendant de L2 à L5. Un traitement corticoïde à dose régressives a été mis en place pour limiter la compression de la moëlle, et un traitement à base de pseudoéphédrine par voie orale a été mis en place pour traiter le priapisme mais n'a pas permis d'amélioration malgré les différentes posologies essayées. En effet ce chien souffrait d'un priapisme non ischémique, et les molécules sympathomimétiques sont indiquées en cas de priapisme ischémique (Lavelly, 2009).

Cette affection montre une grande différence dans l'approche du priapisme chez le chien et chez l'homme. En effet, la distinction entre les différents types de priapisme (ischémique ou non ischémique) n'est pas souvent réalisée chez le chien, et un essai thérapeutique est généralement initié en première intention, contrairement à la médecine humaine où des examens complémentaires (échographie doppler, gazométrie du sang caverneux) sont plus souvent réalisés et des traitements plus poussés sont mis en œuvre. Les techniques décrites chez l'homme sont applicables à la médecine vétérinaire.

Quatrième partie : lésions traumatiques

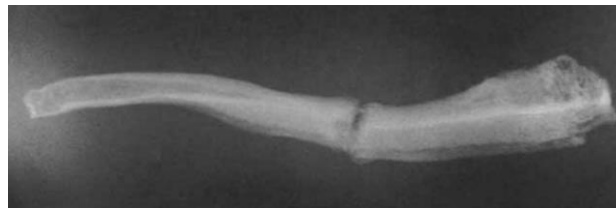
Cette quatrième partie décrit les lésions traumatiques du pénis rencontrées chez le chien, leur traitement ainsi que celui décrit en médecine humaine.

1. Fracture de l'os pénien

A. Description

Les fractures de l'os pénien font suite à des traumatismes (notamment lors de saillie ou d'accident de la voie publique). Les animaux sont présentés pour dysurie, sans hématurie associée. Une angulation ventrale anormale de l'extrémité distale du pénis avec des mouvements anormaux possibles et douloureux peuvent y être associés, facilitant le raisonnement. Par ailleurs, la fracture de l'os pénien peut provoquer une extériorisation permanente du gland du pénis. Une radiographie permet de confirmer le diagnostic, comme montré sur la figure ci-dessous.

Figure 33 : radiographie de profil mettant en évidence une fracture complète et transverse de l'os pénien chez un chien (Kelly and Clark, 1995)



La prise en charge initiale est une prise en charge classique de dysurie (sondage urinaire, radiographies, urétrographie rétrograde). Le sondage peut être difficile avec une occlusion en regard du site de fracture, mais ce n'est pas obligatoire : le sondage facile ne permet pas d'exclure la fracture de l'os pénien. À la radiographie (face/profil) la fracture est visualisée, et l'urétrographie rétrograde peut permettre de visualiser l'occlusion urétrale causée par les abouts osseux (Kelly and Clark, 1995; Stead, 1972).

L'absence de prise en charge peut aboutir à une sub-occlusion urétrale chronique, et provoquer ainsi un épaissement de la musculature vésicale (vessie à colonnes), une hypotonie du détrusor par distension chronique, une incontinence par défaut de vidange, une hydronéphrose et des lésions rénales irréversibles. Dans les cas les plus graves, une occlusion urétrale complète peut survenir provoquant ainsi une insuffisance rénale aiguë post-rénale qui représente une urgence vitale. Des troubles de la reproduction peuvent également être présents tels qu'une infertilité et une éjaculation rétrograde (Erne and McNicholas, 2009).

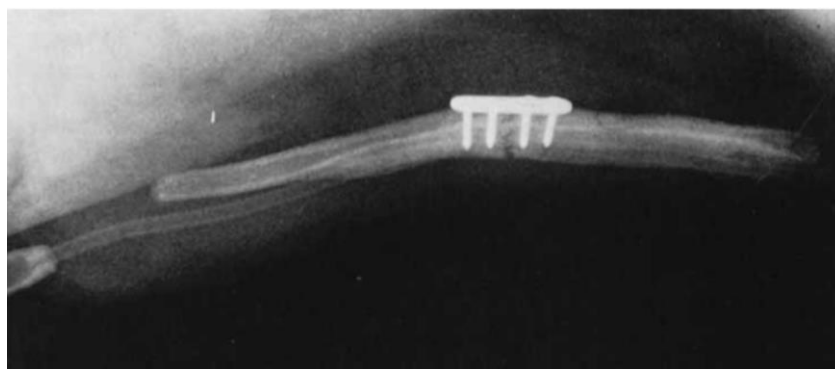Par ailleurs, lors de la prise d'anamnèse, une absence de traumatisme ne doit pas exclure l'hypothèse de fracture de l'os pénien. Les traumatismes peuvent ne pas être remarqués par les propriétaires (Erne and McNicholas, 2009), et par ailleurs l'occlusion urétrale par formation de cal osseux peut débuter plusieurs mois à années après l'accident (Kelly and Clark, 1995).

B. Traitement (médecine vétérinaire)

Il semblerait qu'en première intention, les fractures simples et peu déplacées ne nécessitent pas d'immobilisation du fait du support naturel fourni par les tissus mous autour : dans ce cas il convient de poser une sonde urinaire à demeure pendant une à trois semaines en maintenant le chien à l'écart des chiennes en chaleurs afin d'empêcher l'excitation sexuelle (Kelly and Clark, 1995; Stead, 1972).

Sur des fractures avec un déplacement important des abouts osseux, ou bien sur des fractures anciennes présentant un cal osseux important provoquant ainsi une occlusion marquée de l'urètre, ces techniques de première intention ne sont pas réalisables ou vouées à l'échec. Ainsi, une immobilisation avec une plaque vissée comme illustré sur l'image ci-dessous serait recommandée après retrait chirurgical de l'os excédentaire (cal osseux). Un sondage urétral est réalisé avant l'intervention, et peut être maintenu en place pendant une à deux semaines post-opératoire (Kelly and Clark, 1995; Stead, 1972).

Figure 34 : radiographie post-opératoire après mise en place d'une plaque vissée dans la prise en charge chirurgicale d'une fracture de l'os pénien (Stead, 1972).



Une urérostomie, de préférence scrotale, peut être réalisée dans tous les cas et peut être rapidement envisagée si la fracture n'est pas facilement réductible par un matériel d'ostéosynthèse. La localisation scrotale est recommandée par les auteurs du fait de la largeur urétrale plus importante dans cette zone ainsi que des risques hémorragiques moindres. Dans le cas particulier de réalisation d'une urérostomie sur une fracture simple non déplacée, l'occlusion du méat urinaire d'urérostomie (complication post-opératoire) peut ne pas être dérangeante si l'os pénien a eu le temps de cicatriser correctement (Erne and McNicholas, 2009; Kelly and Clark, 1995; Stead, 1972). La castration est également recommandée (Kelly and Clark, 1995).

Par ailleurs, une rupture urétrale peut être associée au traumatisme osseux. Dans ce cas un surjet simple non perforant ou des points simples perforants peuvent être réalisés en première intention (Phillips, 2012).

Dans ce cas, l'étude de la médecine humaine n'est pas réalisable du fait de l'absence d'os pénien chez l'homme.

2. Fracture pénienne = Rupture des corps caverneux

A. Description

La fracture pénienne, à différencier de la fracture de l'os pénien, est la rupture de l'albuginée des corps caverneux sur un pénis en érection. Elle peut être associée à une rupture de l'urètre. De plus en médecine humaine, de rares cas de rupture des corps spongieux sans rupture des corps caverneux ont été décrits. Le plus souvent, la fracture pénienne survient sur un faux-pas du coït, ou d'une manipulation forcée de la verge en érection (Paré et al., 2019). Elle est rarement bilatérale, et est légèrement plus souvent proximale que distale (Bennani et al., 1998).

Très peu de cas sont décrits en médecine vétérinaire, cette partie se base ainsi sur la littérature de médecine humaine (Hicks et al., 2007; Seerangan et al., 2013)

En médecine humaine le diagnostic est le plus souvent clinique : tuméfaction importante de la verge, douleur, urétrorragie. Une échographie Doppler peut également être intéressante en cas d'urétrorragie sans tuméfaction importante de la verge pour faciliter le diagnostic. En médecine humaine un diagnostic par IRM est également décrit mais son coût élevé et son accès difficile en médecine vétérinaire rend cette technique difficilement envisageable (Paré et al., 2019). De plus une urétrographie rétrograde doit être réalisée en cas d'urétrorragie car elle permettra ainsi d'évaluer la présence de lésion urétrale (Pliskow and Ohme, 1979). La cavernographie permet de déterminer le site exact de la déchirure de l'albuginée mais ses inconvénients sont nombreux (Kuyumcuoglu et al., 1990).

B. Traitement en médecine humaine

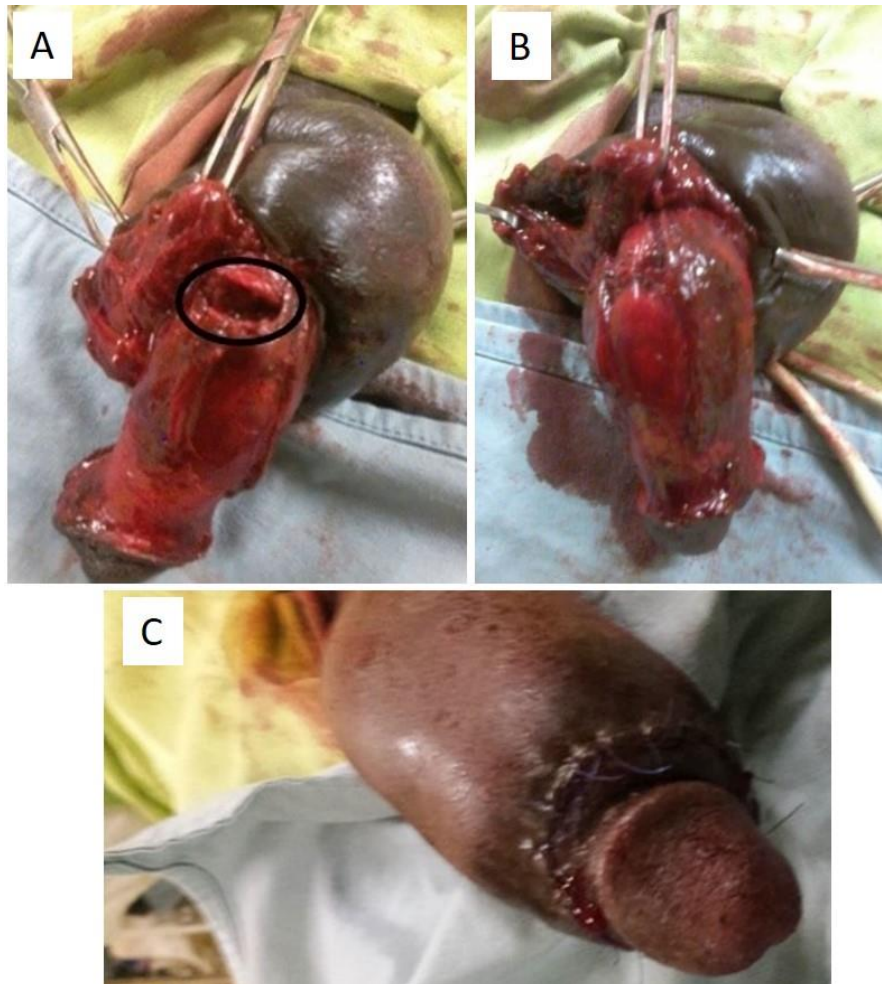
Un traitement conservateur est décrit par certains auteurs (pansements compressifs, anti-inflammatoires, benzodiazépines, anti-androgènes pour éviter les érections pendant le temps de convalescence, cryothérapie avec une sonde urinaire en place) mais il n'est indiqué que dans de très rares cas avec des lésions minimales et n'est en aucun cas le traitement de référence. De plus, le temps d'hospitalisation est plus long, les complications sont plus importantes et le succès d'un traitement chirurgical suite à l'échec d'un traitement conservateur est moindre (Eke, 2002).

Le traitement de choix est ainsi chirurgical et plusieurs techniques sont possibles, reposant cependant sur le même principe : évacuer l'hématome, ligaturer les vaisseaux lésés, suturer la brèche de l'albuginée (et éventuellement la brèche urétrale). Dans la littérature la suture de l'albuginée a été décrite avec du fil résorbable ou irrésorbable : le fil résorbable semble être le choix de première intention, et le fil irrésorbable avec des nœuds enfouis est utilisé en cas de récurrence. La pose d'une sonde urinaire laissée en place lors de l'intervention permet de limiter les lésions urétrales (Eke, 2002). La pose d'un drain est également décrite par certains auteurs (Meares, 1971). Cette intervention peut être réalisée sous anesthésie locale, rachis-anesthésie ou anesthésie générale (Eke, 2002).

La première technique consiste en une incision circonférentielle balano-préputiale qui permet le dégantage complet du pénis. Ainsi, le chirurgien a accès au corps caverneux et au site de rupture, et il pourra ainsi évacuer l'hématome. Ensuite une albuginorrhaphie est réalisée

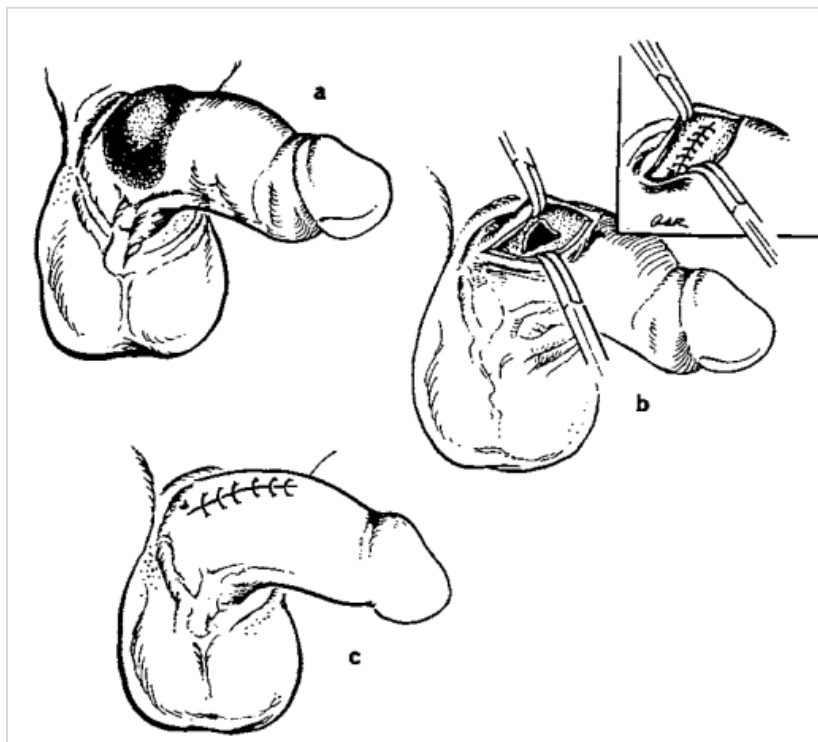
avec du fil résorbable et enfin une suture du site d'incision avec des points séparés (Paré et al., 2019). Cette technique est illustrée sur la figure ci-dessous.

Figure 35 : prise en charge chirurgicale d'une rupture des corps caverneux. Dégantage complet du pénis et mise en évidence de la rupture de l'albuginée (A) ; albuginorrhaphie (B) ; suture cutanée (C). (Paré et al., 2019)



Une autre technique chirurgicale consiste en l'ouverture directement au-dessus du site de rupture. De la même façon, le chirurgien procède en une évacuation de l'hématome, une suture de l'albuginée par un surjet simple au fil résorbable (du catgut 3-0 dans ce cas), puis une suture de la peau incisée avec un fil monofilament non résorbable 4-0 (Meares, 1971). Cette technique est illustrée sur la figure ci-dessous.

Figure 36 : prise en charge chirurgicale d'une rupture des corps caverneux : un hématome est visualisé à la base du pénis (a), une incision longitudinale cutanée en regard de l'hématome permet la visualisation de la brèche de l'albuginée ainsi que l'évacuation de l'hématome (b), puis l'albuginée est suturée par un surjet simple, et la peau par des points simples (c) (Meares, 1971).



La technique d'incision coronale au niveau du sillon balano-préputial donne au chirurgien une meilleure vue d'ensemble mais peut être plus traumatisante, et augmente les risques d'infection, œdème et nécrose cutanée. La technique d'incision longitudinale centrée sur le site de rupture entraîne moins de complications mais peut donner naissance à une cicatrice inesthétique. Ce dernier point est important en médecine humaine, moins en médecine vétérinaire.

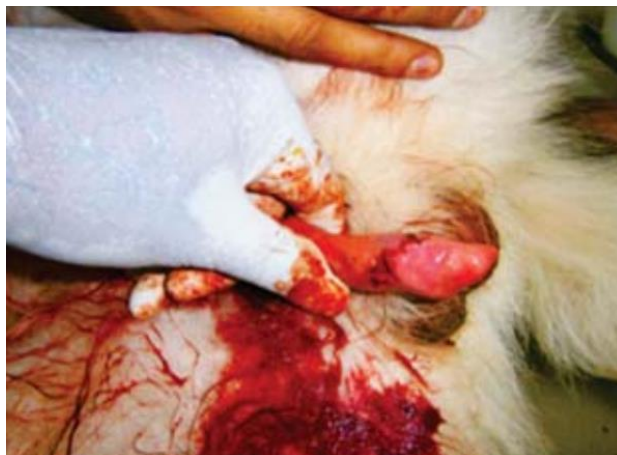C. Traitement en médecine vétérinaire

Le manque de données en médecine vétérinaire ne permet pas d'évaluer le traitement général des ruptures pénienues.

Un cas de rupture pénienne est décrit chez un berger allemand en 2013. La technique utilisée dans ce cas est celle de l'incision élective sur le site de la lésion, et le fil utilisé pour l'albuginorrhaphie est du catgut 1-0. Le traitement post-opératoire a consisté en une antibiothérapie (Céphalosporines de troisième génération), des anti-inflammatoires non stéroïdiens, des anti-histaminiques anti H1 (Chlorpheniramine Maleate), et une lubrification fréquente du pénis avec un gel de lidocaïne : il a été poursuivi pendant 7 jours, et aucune complication n'a été déclarée (Seerangan et al., 2013).

La figure ci-dessous montre la correction de la rupture pénienne en post-opératoire immédiat.

Figure 37 : image en post-opératoire immédiat de la prise en charge chirurgicale d'une rupture pénienne : la suture du corps caverneux et l'albuginorrhaphie sont réalisées à l'aide de deux surjets simples (Seerangan et al., 2013).



Par ailleurs, d'après une étude réalisée sur des rats, il semblerait que l'application topique d'aloë vera permettrait une meilleure réduction de l'inflammation de la zone (Kt et al., 2021).

3. Lacérations

Le diagnostic de lacération se fait en fonction de l'anamnèse et de l'examen clinique, notamment lors de l'examen rapproché du pénis. Les lacérations pénienes sont d'origine traumatique : par morsure, fil de fer, par accident de la voie publique...

Des examens d'imagerie peuvent également être utiles. En médecine vétérinaire la radiographie et l'urétrographie rétrograde sont utilisées respectivement pour vérifier l'intégrité de l'os pénien et l'intégrité/sténose/dilatation de l'urètre (Colopy and Bjorling, 2015). En médecine humaine, l'examen d'imagerie réalisé en première intention est l'échographie superficielle avec le Doppler couleur. Lors de suspicion d'atteinte de l'albuginée, une IRM est préconisée ; et lors de suspicion d'atteinte urétrale, une urétrographie rétrograde est préconisée (Cozzi et al., 2019).

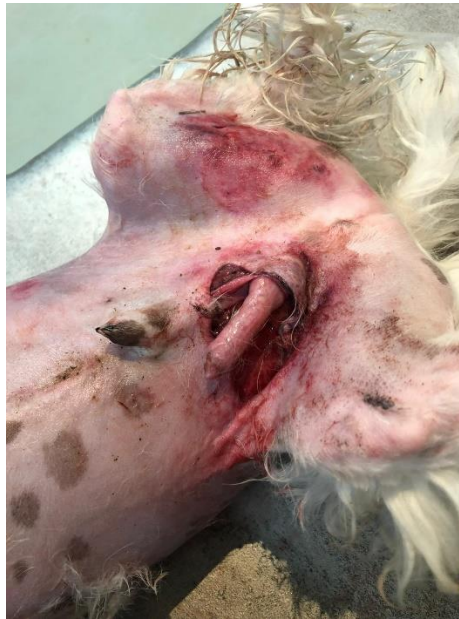A. Lésions préputiales

a. Traitement en médecine vétérinaire

Les lacérations préputiales se traitent de la même façon que des lacérations cutanées classiques par un débridement, un nettoyage, une désinfection et une suture en deux plans (suture de la muqueuse avec un fil monofilament résorbable puis une suture du plan cutané avec un fil monofilament irrésorbable) (Fossum, 2018).

L'image ci-dessous illustre une lacération préputiale sévère chez un chien (Bichon Frisé) par morsure par un congénère (American Staffordshire Terrier).

**Figure 38 : lacération préputiale sévère avec une extériorisation du pénis par la plaie
(Source : Françoise Lemoine)**



b. Traitement en médecine humaine

En médecine humaine, les lacérations préputiales sont également traitées comme des plaies cutanées (Hermieu, 2022).

B. Lésions péniennes

a. Traitement en médecine vétérinaire

Les lacérations péniennes superficielles et de petite taille peuvent se traiter avec une pommade antimicrobienne (molécule non précisée dans la publication) et une cicatrisation par seconde intention (Voelkl, 2012).

Cependant, en cas de lacération pénienne plus importante avec un saignement plus important, une cicatrisation par première intention est nécessaire : suture de la tunique albuginée avec un fil monofilament résorbable et une aiguille taper-cut par des points simples (Fossum, 2018).

Suite à la prise en charge de la lésion, une analgésie adéquate doit être mise en place ainsi qu'une antibiothérapie systémique et/ou topique au besoin. De plus, l'utilisation de cryothérapie permettra de réduire l'inflammation (Fossum, 2018). Il faudra également éviter toute excitation sexuelle par la mise à l'écart des chiennes voire par l'administration de sédatifs (Voelkl, 2012).

Une étude (Cicarelli et al., 2022) a montré l'intérêt de l'utilisation topique du gel Aminogam ND (composition : eau purifiée, hyaluronate de sodium, glycine, l-proline, l-leucine, chlorhydrate de l-lysine, parahydroxybenzoate de méthyle, propyleparaben, sorbitol, polyvinylpyrrolidone, hydroxyde de sodium) dans la phase post-opératoire de la prise en charge chirurgicale de lésions péniennes chez le chien. Ce produit est habituellement utilisé en médecine humaine pour la cicatrisation post-opératoire de lésions buccales, et la

ressemblance histologique des muqueuses buccale et pénienne a motivé l'étude de l'utilité de ce produit dans la cicatrisation pénienne. Les auteurs montrent que ce produit permet une cicatrisation plus rapide des lésions chez les chiens jeunes notamment. Son efficacité chez le chien âgé n'est pas démontrée (Cicarelli et al., 2022).

En cas de lésion pénienne importante, une amputation partielle ou totale du pénis doit être réalisée (voir [l'annexe 1](#)) (Fossum, 2018).

b. Traitement en médecine humaine

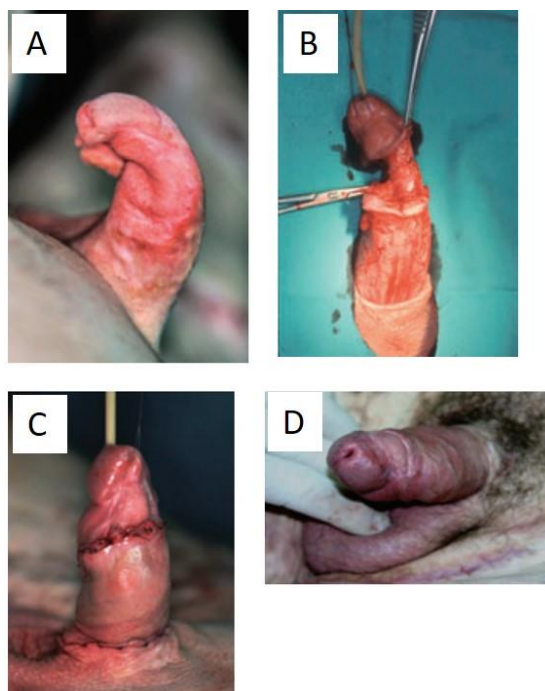
Les lésions péniennes graves ayant un impact psychologique et sexuel important en médecine humaine, les moyens mis en place pour la reconstruction pénienne sont importants. Par exemple, l'utilisation de prothèses péniennes est possible en médecine humaine, contrairement à la médecine vétérinaire (Perovic et al., 2009).

Lors de lésions superficielles du gland, une désinfection avec un désinfectant non alcoolisé (notamment à base de Povidone Iodée, tel que la Bétadine 10% solution gynécologique ND ou la Bétadine Dermique 10% ND) est utilisée. Une crème ou un gel peut être intéressant du fait de leur rémanence plus longue (Bétadine 10% Gel ND). Cependant d'autres désinfectants sont également utilisables, à base de chlorhexidine ou d'hypochlorite de sodium (Dakin ND) tant que ce ne sont pas des solutions alcoolisées (Hermieu, 2022)

Par ailleurs en cas de lésion pénienne grave, une reconstruction pénienne est réalisée en première intention afin de redonner dans la mesure du possible un pénis fonctionnel et d'aspect normal. Une amputation pénienne ne sera réalisée qu'en cas d'échec (Perovic et al., 2009). En effet des greffes cutanées à partir de peau pénienne peuvent être réalisées en première intention si celle-ci est suffisante, ou bien en seconde intention la peau scrotale pourra être utilisée. Dans les cas où ces parties du corps ne seraient pas utilisables pour la greffe, la peau de la cuisse pourra être utilisée (Perovic et al., 2009).

L'image ci-dessous illustre une reconstruction pénienne suite à une lésion grave.

Figure 39 : reconstruction pénienne. Une lésion pénienne se caractérisant par une brûlure de la face dorsale du pénis suite à un accident de la route (A) et compliquée d'une perte de substance des corps caverneux (B) est prise en charge par des greffes (lambeaux) issues du pénis du patient : image en post-opératoire immédiat (C) et un an après (D).



C. Lésions urétrales

La gestion des lacérations urétrales est similaire en médecine humaine et vétérinaire. Effectivement une prise en charge chirurgicale avec la pose d'une sonde urinaire avant l'intervention et laissée à demeure pendant une à deux semaines (Layton et al., 1987; Simms et al., 2021), et la suture de la lacération urétrale avec un fil fin (4-0 ou 5-0) résorbable est décrit dans les deux domaines (Layton et al., 1987; Simms et al., 2021). Le sondage urinaire à demeure précédemment décrit est d'une forte importance pour empêcher les sténoses : en effet, le contact de l'urine avec la plaie urétrale favorise les sténoses urétrales (Colopy and Bjorling, 2015).

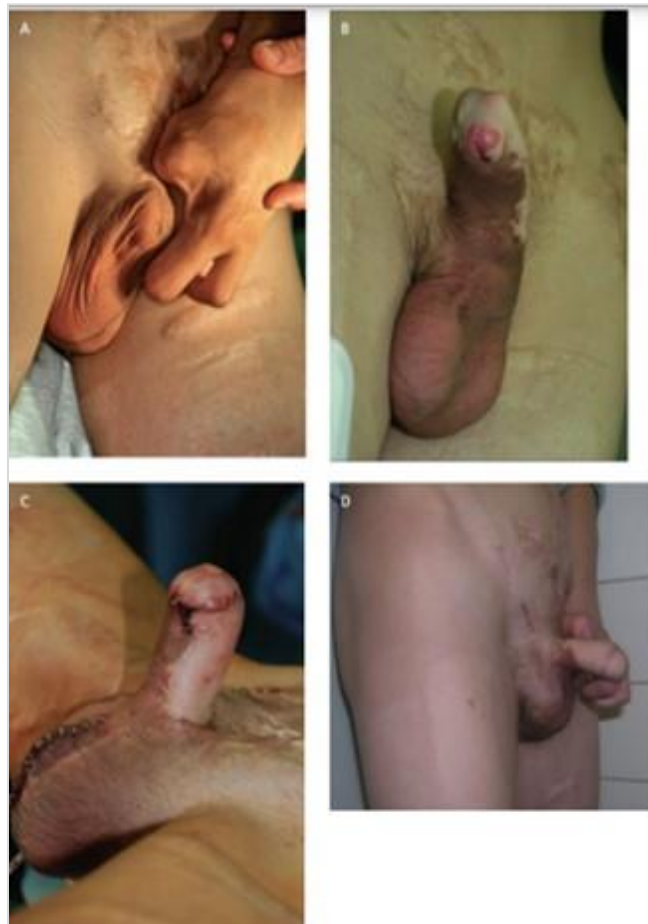Cependant un traitement conservateur est également décrit en médecine vétérinaire en cas de lésions de taille très réduite (lésions ponctiformes, lacérations minimales) : il s'agit dans ce cas de la pose d'une sonde à demeure jusqu'à cicatrisation de la plaie urétrale par seconde intention. Le traitement conservateur admet des risques de sténose plus importants par rapport au traitement chirurgical (Layton et al., 1987), mais dans des cas de lésions de taille très réduite, ce risque ne semble pas significatif (Colopy and Bjorling, 2015).

En médecine humaine, il est conseillé d'éviter toute relation sexuelle pendant les 4 à 6 semaines suivantes afin d'éviter les risques de déhiscence (Simms et al., 2021).

Enfin, en cas de lacération concernant le méat urinaire il faudra suturer la muqueuse urétrale à la muqueuse pénienne par un fil résorbable fin. La mise en place d'une sonde urinaire afin d'éviter une sténose est évidemment également nécessaire dans ce cas (Voelkl, 2012).

Une différence importante dans la gestion des lésions urétrales entre la médecine humaine et vétérinaire est l'approche des lésions péniennes graves intéressant à la fois le pénis et l'urètre. En effet, en médecine humaine une reconstruction pénienne sera tentée, et ce même en cas d'amputation pénienne accidentelle, comme l'illustre l'image ci-dessous. Dans ce cas, la muqueuse buccale sera utilisée pour la reconstruction urétrale (Perovic et al., 2009).

Figure 40 : reconstruction pénienne suite à une amputation accidentelle par électrisation du pénis et de trois doigts (A). La peau de l'avant-bras et la muqueuse buccale sont utilisées pour la reconstruction pénienne et urétrale respectivement (B). Une prothèse semi-rigide est mise en place afin de redonner une fonction érectile (C). Résultat deux ans après la reconstruction (D) (Perovic et al., 2009)



La gestion des lacérations présente des similitudes (les lacérations préputiales étant gérées comme des lésions cutanées classiques en médecine vétérinaire et humaine), mais également des différences majeures : la reconstruction pénienne en vue d'offrir au patient un pénis esthétiquement et fonctionnellement normal n'est pas envisagée chez le chien. Néanmoins ces interventions pourraient soulever des problèmes éthiques (intervention lourde non nécessaire chez le chien étant donné l'importance minimale de l'aspect esthétique chez le chien). Les examens d'imagerie utilisés en médecine humaine (échographie superficielle avec Doppler, IRM) seraient intéressants à instaurer en médecine vétérinaire dans ce cas afin d'avoir une idée plus précise de l'étendue des lacérations.

4. Prolapsus de l'urètre

A. Description

Le prolapsus de l'urètre est une affection dans laquelle la muqueuse urétrale est extériorisée à la pointe du gland du pénis. Plusieurs causes peuvent mener à un prolapsus de l'urètre telles que les infections urinaires, l'excitation sexuelle excessive, mais des prolapsus urétraux idiopathiques sont également souvent observés (Carr et al., 2014).

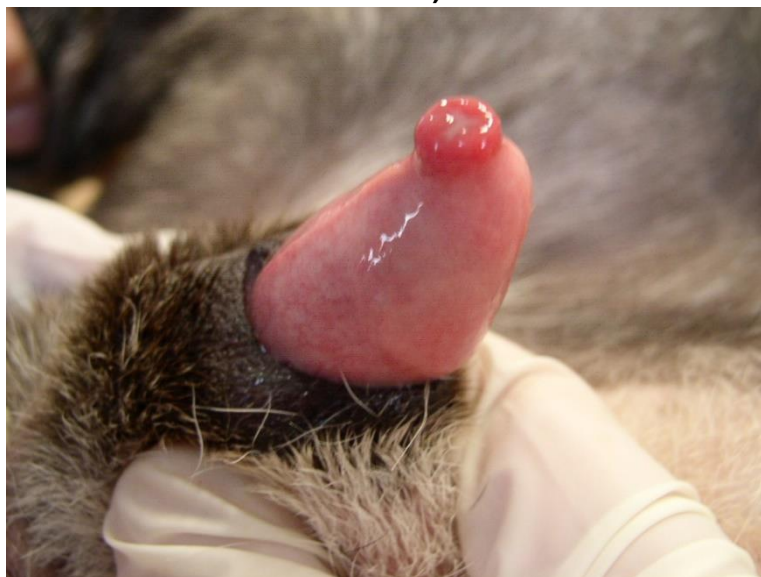
D'après une étude rétrospective menée par Carr et al. (2014) sur 48 chiens mâles atteints de prolapsus de l'urètre parmi 21,411 chiens mâles évalués, il semblerait que les bouledogues anglais soient prédisposés à cette affection (OR = 367 %) (Carr et al., 2014). Au ChuvA huit cas ont été répertoriés entre le 01/01/2022 et le 10/07/2022 dont trois American bully, un bouledogue anglais, un carlin, un berger belge, un caniche, un chien croisé. Cette affection touche plus fréquemment les jeunes mâles (âge moyen d'apparition des symptômes de deux à quatre ans) mais peut toucher les animaux de tout âge. C'est une affection rare qui touche 0,07% des chiens mâles, sans atteinte préférentielle des chiens entiers ou castrés (Carr et al., 2014).

L'étiologie est multifactorielle. Toute affection provoquant une irritation ou œdème de la verge (infections urinaires, présence de calculs) peut mener à un prolapsus urétral, et l'excitation sexuelle est suspectée de jouer un rôle mais aucune association significative entre ces deux entités n'est mise en évidence dans cette étude. Une composante héréditaire est cependant suspectée pour les bouledogues anglais avec des anomalies structurelles de l'urètre, ainsi qu'avec l'augmentation de la pression intra-abdominale due aux vomissements récurrents et efforts respiratoires liés au syndrome obstructif respiratoire des races brachycéphales. De plus, dès lors qu'un prolapsus urétral apparaît, ce dernier est soumis à une exposition anormale, à des traumatismes possibles qui augmentent son irritation et son engorgement et maintiennent ainsi le phénomène (Carr et al., 2014).

Les chiens sont généralement présentés pour des troubles urinaires tels que de l'hématurie, strangurie ou pollakiurie, ou bien pour présence d'anomalies au niveau du pénis visualisées par les propriétaires telles que la présence de sang, de pus, d'une masse ou un gonflement, ou de muqueuse éversée visible. De plus, un comportement de léchage intempestif du pénis peut être présent, signe d'inconfort du chien (Carr et al., 2014).

À l'examen rapproché du pénis, le prolapsus urétral est visible comme l'illustre l'image ci-dessous. Cependant, en début d'évolution, celui-ci peut ne pas être visible au repos mais uniquement en cas d'érection :

Figure 41 : visualisation du prolapsus urétral après rétraction du fourreau (Source : CERCA).



Parmi les cas décrits dans l'étude de Carr et al. (2014), les chiens ne présentent pas d'anomalie significative à l'analyse biochimique et à la numération formule sanguin. Les résultats des analyses urinaires réalisées dans cette étude sont difficilement interprétables du fait du faible nombre réalisé (huit analyses urinaires réalisées parmi les 48 chiens atteints) (Carr et al., 2014).

B. Traitement en médecine vétérinaire

La cause sous-jacente (infection du tractus urinaire, urolithiases etc), si elle existe, doit être traitée au préalable. Il est important de noter que le traitement chirurgical ne peut être considéré que lorsque toute cause sous-jacente a été traitée afin d'éviter les récurrences (Carr et al., 2014).

Le traitement est chirurgical et plusieurs techniques sont décrites : réduction de la muqueuse urétrale et suture en bourse, résection de la muqueuse urétrale et anastomose, ou bien urétropexie.

Généralement, une castration des chiens entiers est réalisée simultanément à la réduction du prolapsus urétral. Il est cependant à noter que d'après Carr et al. (2014), le statut entier ou castré du chien n'est pas associé au taux de récurrence, et la castration systématique lors de réduction de prolapsus pourrait donc être remise en cause (Carr et al., 2014).

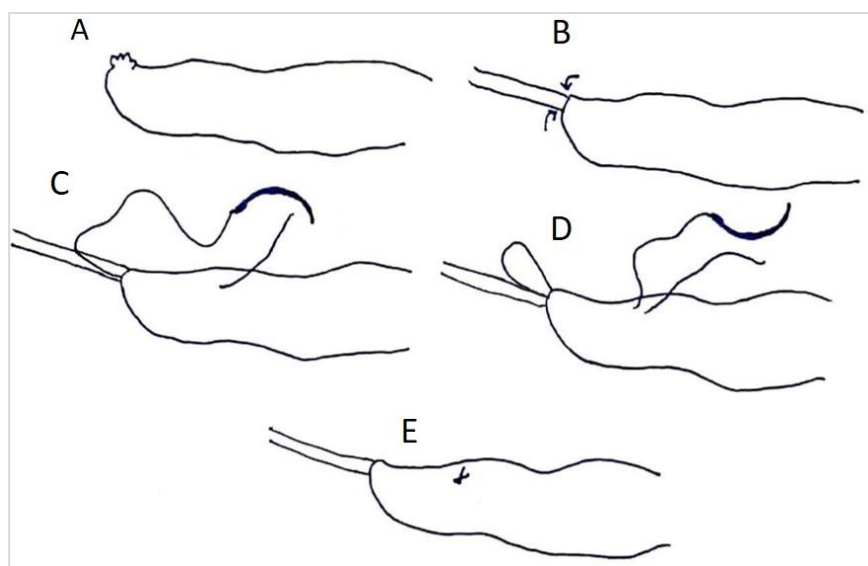
Une anesthésie générale est nécessaire, et peut être associée à une analgésie épidurale. La préparation aseptique de la zone n'est pas nécessaire et un simple rinçage de la peau préputiale avec une solution de povidone iodée à 1% est suffisante. De plus, la tonte du fourreau peut retarder la récupération post-opératoire par augmentation de l'inflammation et est donc déconseillée (Carr et al., 2014). Différentes techniques sont décrites dans la littérature (urétropexie, suture en bourse, excision-anastomose).

a. Urétropexie

L'urétropexie est une intervention simple, qui nécessite peu de matériel, et dont le temps anesthésique est court. Cependant, elle ne peut être réalisée que lorsque la muqueuse prolapsée est en parfait état.

Une sonde cannelée lubrifiée est insérée dans l'urètre jusqu'à l'extrémité distale de l'os pénien, et maintenue durant toute l'intervention afin de réduire le prolapsus dans un premier temps puis d'éviter les lésions urétrales durant l'intervention. Si cela ne permet pas la réduction totale du prolapsus, une réduction manuelle peut être réalisée. Une aiguille taper-cut et un fil monofilament résorbable de décimale 2 ou 3 (3-0 ou 2-0) sont utilisés. Ainsi, l'aiguille est passée à travers toute l'épaisseur de la verge de la partie externe du pénis jusque dans l'urètre le plus proximale possible et sortie par le méat urinaire. Puis, en sens inverse, et ressortie 5 mm distalement au point d'entrée, et un point simple est réalisé. Il faut répéter ce geste jusqu'à avoir deux à quatre points d'attache autour du pénis. Une légère sur-correction du prolapsus est tolérée et n'interfère pas avec la bonne récupération de l'animal (Kirsch et al., 2002).

Figure 42 : prise en charge chirurgicale d'un prolapsus urétral par urétropexie : insertion d'une sonde urinaire afin de réduire le prolapsus (B). L'aiguille est passée à travers toute l'épaisseur de la verge et ressortie par le méat urinaire (C), puis en sens inverse et est ressortie 5 mm distalement au point d'entrée (D). Un point simple est ainsi réalisé (E) (schéma personnel, d'après Bojrab et al., 2014) (Bojrab et al., 2014)



b. Suture en bourse

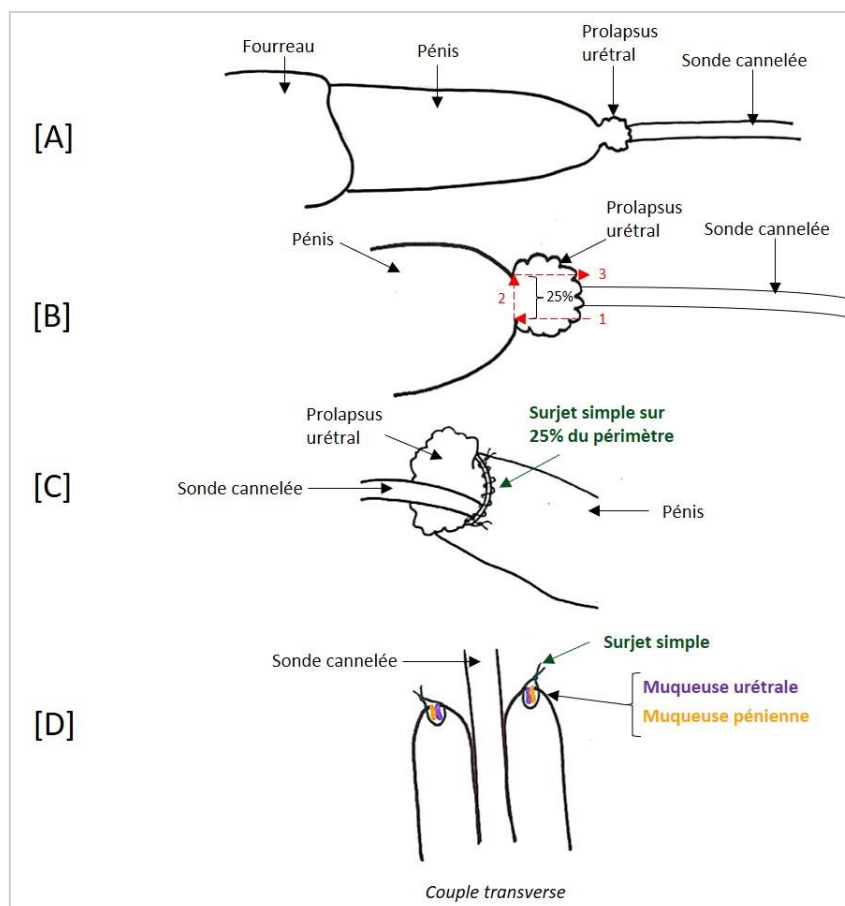
De même que précédemment, une sonde cannelée lubrifiée est insérée dans l'urètre afin de réduire le prolapsus urétral. Une suture en bourse est ensuite réalisée au niveau du méat urinaire et serrée de façon à maintenir l'urètre en position physiologique lors du retrait de la sonde cannelée. L'œdème et inflammation post-opératoires pouvant réduire la taille du méat urinaire, une perméabilité parfaite de l'urètre au préalable est une condition nécessaire à la réalisation de cette technique (Bojrab et al., 2014).

c. Excision et anastomose :

De même que pour la technique précédente, une sonde cannelée lubrifiée est insérée dans l'urètre, mais en prenant garde cette fois-ci à ce que la muqueuse reste en position pathologique. La résection peut se faire en quatre fois (25% du périmètre à chaque fois) ou bien en une seule fois ; il semblerait cependant que la multiplication des manœuvres permettrait une meilleure anastomose par la suite. Ainsi une section de la muqueuse éversée est réalisée selon l'axe du pénis jusqu'à atteindre le gland puis une section circulaire est réalisée sur 25% de la circonférence, et enfin une section selon l'axe du pénis en direction distale permet l'excision de la muqueuse éversée. Une fois la portion de muqueuse éversée retirée, les muqueuses urétrale et pénienne sont apposées par des points simples ou par un surjet simple. Cette étape est à réaliser après chaque excision, ainsi quatre surjets seront nécessaires si la technique est réalisée en quatre étapes (Bojrab et al., 2014). D'après l'étude de Carr *et al.* (2014), la réalisation d'un surjet diminue le risque de saignement post-opératoire par rapport à la réalisation de points simples, et serait donc à privilégier (Carr et al., 2014).

L'image ci-dessous illustre cette technique, avec une résection réalisée en quatre fois, et l'anastomose réalisée à l'aide de quatre surjets.

Figure 43 : technique d'excision-anastomose. (A) : Sonde cannelée insérée dans l'urètre, la muqueuse prolapsée maintenue en position pathologique. (B) : Résection de 25% de la muqueuse prolapsée par trois incisions. (C) : Surjet simple sur la portion résequée afin d'apposer les muqueuses urétrale et pénienne. Les étapes B et C sont à réaliser quatre fois. (D) : Finalement, une anastomose muco-muqueuse aura été réalisée en quatre étapes (schéma personnel)



Les différentes techniques peuvent être utilisées seules ou bien en association : par exemple une urétropexie peut être réalisée suite à une excision-anastomose.

Les soins post-opératoires, quelle que soit la technique chirurgicale sont :

Retrait de la sonde cannelée ou sonde urinaire. L'utilisation de sédatifs en post-opératoire réduirait le risque de récurrence par diminution des efforts respiratoires (Carr et al., 2014). De plus, combinés à une bonne analgésie, ils permettraient d'assurer un réveil tranquille. Par la suite, le port de la collerette ainsi que la restriction d'activité à des courtes sorties en laisse pendant 10 jours sont primordiaux pour la bonne cicatrisation de la plaie. Une surveillance rapprochée doit être réalisée par le propriétaire. Le retour au domicile se fait avec prescription d'anti-inflammatoires non stéroïdiens ainsi que d'acépromazine pendant 5 à 10 jours (Bojrab et al., 2014).

La complication la plus fréquente à court terme est le saignement de la zone chirurgicale (40%) qui peut persister plusieurs jours voire plus après l'intervention. La réalisation d'un surjet (simple) permet de diminuer ce risque de saignement par rapport à la réalisation de points simples (Bojrab et al., 2014).

À long terme, les récurrences sont très fréquentes (60%) jusqu'à deux ans après le premier épisode. Dans cette étude, la majorité des chiens entiers au moment du premier épisode de prolapsus ont été castrés lors de l'intervention chirurgicale mais le statut entier ou castré n'est pas associé au risque de récurrence. Les récurrences sont néanmoins moins fréquentes lors de l'administration d'acépromazine ou butorphanol en phase post-opératoire du fait de la diminution des efforts respiratoires comme expliqué ci-dessus. (Carr et al., 2014).

C. Traitement en médecine humaine

En médecine humaine, contrairement à la médecine vétérinaire, le prolapsus urétral touche les femmes (jeunes filles prépubères ou femmes ménopausées) (Matsuoka et al., 2015). Un seul cas de prolapsus urétral affectant un homme est décrit dans la littérature : il s'agit d'un jeune garçon de 10 ans, chez qui le prolapsus urétral a débuté après la circoncision. Dans ce cas, un traitement par excision-anastomose a été réalisé (Durakbaşa et al., 2017).

Chez la femme le traitement de première intention reste un traitement conservateur à base de crème oestrogénique appliquée localement. Par ailleurs le traitement chirurgical est également décrit par excision-anastomose, avec une plastie du méat urinaire pouvant être nécessaire en cas de méat urinaire béant (Montserrat et al., 2019).

La comparaison avec la médecine humaine n'est pas réalisable dans ce cas étant donné l'absence de description chez l'homme.

5. Maladie de la Peyronie = Penis Arcuatus = déviation du pénis

A. Description

La maladie de la Peyronie est une incurvation du pénis provoquée par une cicatrisation excessive suite à un traumatisme pénien, et plus particulièrement de la tunique albuginée (Ziegelmann et al., 2020). Cette condition n'est pas rare en médecine humaine. Sa prévalence est variable selon les études, mais est estimée à 3,2% de la population masculine de tout âge par Schwarzer et al. (2001), avec des prévalences plus élevées chez les hommes plus âgés (Schwarzer et al., 2001).

Des facteurs de risque sont décrits tels que le diabète, l'hypertension, l'hyperlipidémie, un faible taux de testostérone ou bien une prostatectomie. De plus une prédisposition génétique est suggérée (Al-Thakafi and Al-Hathal, 2016).

Aucun cas n'est décrit en médecine vétérinaire, mais il semble pertinent de considérer cette maladie comme possible chez le chien, étant donné son mode d'apparition (mauvaise cicatrisation suite à un traumatisme).

Dans la phase aiguë (phase active) de la maladie, une douleur plus ou moins marquée accompagnée d'une incurvation progressive du pénis sont décrites. Dans la phase chronique (phase stable) de la maladie il y a une disparition de la douleur mais une stabilisation à accentuation de l'incurvation pénienne. La maladie de la Peyronie a un impact psychologique très important en médecine humaine, avec des dysfonctions érectiles, et l'étendue de cette atteinte est fortement étudiée pour chaque patient et son ou sa partenaire. Cependant en médecine vétérinaire l'étude de l'aspect psychologique n'est pas pertinente (Ziegelmann et al., 2020).

B. Traitement en médecine humaine

Plusieurs traitements sont décrits en médecine humaine : traitement non invasif, traitement par injections intralésionnelles et prise en charge chirurgicale.

a. *Traitement non invasif :*

- *Par voie orale*

Le traitement par voie orale montrant les meilleurs résultats est un traitement associant de la pentoxifylline, de la L-citrulline, et en cas de dysfonction érectile du Tadalafil. De plus des AINS peuvent être prescrits pour la douleur (Ziegelmann et al., 2020).

- *Par voie topique et par ondes de choc*

Les études s'intéressant au traitement par voie topique ainsi qu'à la thérapie par ondes de choc ne montrent pas de résultats satisfaisants hormis dans le cadre de la gestion de la douleur (Ziegelmann et al., 2020).

- *Traitement mécanique par traction pénienne*

Les résultats des différentes études s'intéressant à ce traitement sont très variables, mais il semblerait que la traction pénienne permettrait effectivement une amélioration de l'incurvation ainsi que de la longueur pénienne. Cette technique serait plus efficace lors

d'utilisation intense (plus de 6 heures par jour) et/ou en association avec un traitement oral ou topique (Ziegelmann et al., 2020).

b. Injections intralésionnelles, c'est-à-dire au sein de la plaque cicatricielle :

Des injections intralésionnelles de Verapamil, d'interféron α -2b ou de collagénase de *Clostridium Histolyticum* (Xiaflex ND) semblent avoir des efficacités modérées à bonnes, et meilleures lorsque celles-ci sont associées à un travail quotidien de traction de la verge (Ziegelmann et al., 2020). Selon un autre auteur, les deux traitements intralésionnels permettant les meilleurs résultats sont la collagénase de *Clostridium Histolyticum* et l'interféron α -2b (Russo et al., 2018).

Des effets secondaires sont cependant rapportés : ecchymoses (80%), gonflement du pénis (55%), hématomes sévères (5%) allant jusqu'à la rupture des corps caverneux (1,4%) (Ziegelmann et al., 2020).

c. Traitement chirurgical :

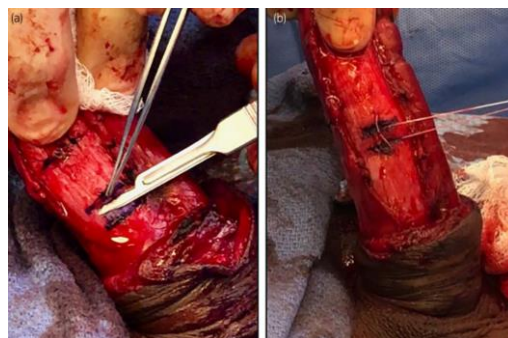Le traitement chirurgical reste l'option la plus rapide et fiable en cas de déviation sévère ou d'impossibilité de rapports sexuels. Plusieurs critères sont évalués pour déterminer la nécessité ou non d'un traitement chirurgical (incurvation, angle, fonction érectile) (Ziegelmann et al., 2020).

La plication de l'albuginée et la corporoplastie sont deux techniques qui consistent en la réduction du côté convexe afin de réduire la déviation pénienne (Ziegelmann et al., 2020).

- *Plication de l'albuginée*

Pour la technique de plication de l'albuginée, deux sections parallèles superficielles (fibres longitudinales externes) sont réalisées à l'opposé du point d'incurvation maximale en préservant les fibres circulaires internes. Un surjet enfouissant permet de suturer la plaie (Ziegelmann et al., 2020). L'image ci-dessous illustre cette technique.

Figure 44 : plication de l'albuginée : deux sections superficielles et parallèles sont réalisées, puis un surjet enfouissant permet de contrecarrer la courbure pénienne exacerbée (Ziegelmann et al., 2020).



- *Corporoplastie*

La corporoplastie est une technique similaire mais dans laquelle toute l'épaisseur de l'albuginée est excisée (et non seulement le plan superficiel).

Ces techniques permettent une bonne satisfaction des patients (65 à 96%) mais un raccourcissement du pénis peut être décrit (20 à 40%) (Ziegelmann et al., 2020).

- *Incision ou excision de la plaque cicatricielle*

L'incision ou excision partielle de la plaque avec greffe sont deux techniques réservées pour les patients ayant conservé une bonne fonction érectile et une déviation sévère (> 70°) ou déformation sévère. Dans la première technique, le chirurgien réalise une incision (en H modifié ou double-Y) au point d'inflexion maximale, alors que dans la deuxième technique, le chirurgien réalise une excision de la tunique albuginée, de forme elliptique ou rectangulaire, au point d'inflexion maximale. La technique utilisée est chirurgien dépendant.

Plusieurs types de greffes sont utilisables : synthétiques, autologues (derme, veine saphène, muqueuse buccale, tunique vaginale, *fascia lata*) ou non-autologues.

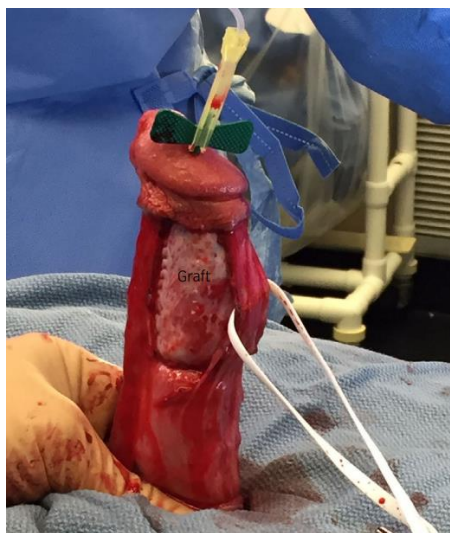Ces techniques utilisant une greffe ont également des effets secondaires : raccourcissement du pénis, dysfonction érectile (risque plus important chez les patients présentant une incurvation ventrale), complications spécifiquement associées à la greffe ou au retrait du greffon en cas de greffe autologue (Ziegelmann et al., 2020).

- *Prothèse pénienne*

La mise en place d'une prothèse pénienne est conseillée chez les patients pour lesquels les autres approches ne sont pas envisageables : patients à risque de dysfonction érectile suite à d'autres techniques (patients présentant des comorbidités telles qu'un diabète, une hyperlipémie, une hypertension, ou une inflexion ventrale de la verge) ou bien patients à risque de raccourcissement pénien suite à d'autres techniques (Ziegelmann et al., 2020).

L'image ci-dessous illustre une intervention avec mise en place d'une prothèse pénienne associée à une excision de la plaque cicatricielle.

Figure 45 : redressement pénien complet avec la mise en place d'une prothèse péricardique (« graft ») et une excision partielle de la plaque cicatricielle (Ziegelmann et al., 2020)



La déviation du pénis peut également être congénitale, et souvent associée à un hypospadias ou un épispadias. Ces courbures congénitales du pénis se traitent de façon chirurgicale avec les mêmes techniques décrites ci-dessus. Aucun cas n'est décrit en médecine vétérinaire (Guillot-Tantay et al., 2014).

C. Traitement en médecine vétérinaire

Étant donné qu'aucun cas de maladie de la Peyronie n'est décrit en médecine vétérinaire, aucun traitement n'est à ce jour connu.

Il semble cependant important d'étudier les différents traitements possibles en médecine humaine pour une possible évolution de la médecine et de la chirurgie vétérinaire. L'aspect éthique est cependant à prendre en compte, car une prise en charge chirurgicale de ces affections impose une anesthésie générale et une douleur post-opératoire au chien traité sans réelle nécessité médicale, étant donné qu'une simple exclusion de la reproduction permet de limiter les conséquences.

Cinquième partie : lésions inflammatoires

Cette cinquième partie traite des lésions inflammatoires du pénis. Une balanite est une inflammation du gland ; une posthite est une inflammation du fourreau, mais ces deux lésions sont généralement associées : on parle alors de balanoposthite.

1. Balanoposthites

A. Description

Les balanoposthites ne sont pas rares en médecine vétérinaire, et représenteraient environ 20% des cas de consultation pour problème au niveau du pénis ou fourreau (Ndiritu, 1979). Les chiens atteints sont majoritairement des chiens jeunes (moins de quatre ans) sans prédisposition raciale rapportée (Johnston et al., 2001).

Les causes les plus fréquentes de balanoposthites chez le chien sont les infections opportunistes par des bactéries de la flore préputiale : *Escherichia coli* ou moins fréquemment *Pseudomonas aeruginosa*, *Streptococcus pyogenes*, *Staphylococcus aureus*, *Klebsiella* sp, mycoplasmes (*Mycoplasma* sp., *Ureaplasma* sp.). Des infections virales peuvent également être à l'origine de balanoposthites, et notamment une infection par l'Herpesvirus canin (Johnston et al., 2001).

Les balanoposthites mycotiques sont peu fréquentes. Des balanoposthites à *Malassezia* sont décrites compte tenu de la présence de manière commensale de *Malassezia* dans le prépuce (10% des chiens). Par ailleurs des balanoposthites à *Candida* pourraient être à rechercher chez les chiens diabétiques compte tenu d'un parallélisme réalisé avec la médecine humaine (Verma and Wollina, 2011).

Un cas de balanoposthite à *Leishmania* est décrit chez le chien (Diniz et al., 2005) ainsi que sa transmission vénérienne (Silva et al., 2009).

La dermatite atopique canine est un facteur favorisant les balanoposthites (Johnston et al., 2001).

La présentation clinique des balanoposthites chez le chien se traduit par des écoulements purulents à sanguinolents, un léchage de la zone ainsi qu'une odeur forte pouvant être associés à une baisse d'état général avec anorexie et état fébrile (Johnston et al., 2001). Il est cependant important de différencier un écoulement purulent, pathologique, d'un écoulement de smegma, physiologique chez le chien mâle entier. La clinique ainsi que la quantité et l'odeur de l'écoulement permettent de différencier ces deux entités.

À l'examen rapproché du pénis et après extériorisation de celui-ci, on pourra observer des signes d'inflammation tels qu'une hyperhémie de la muqueuse pénienne, une hyperplasie des follicules lymphoïdes à la base du bulbe érectile, voire des ulcères péniens. Par ailleurs,

en cas de gêne marquée, une automutilation peut survenir et dans ce cas des lésions associées seront également visibles (Johnston et al., 2001).

Les images ci-dessous illustrent trois cas de balanoposthite chez le chien.

Figure 46 : balanoposthite modérée avec hyperhémie de la muqueuse pénienne et hyperplasie des follicules lymphoïdes (flèche) à la base du pénis, (source : CERCA).

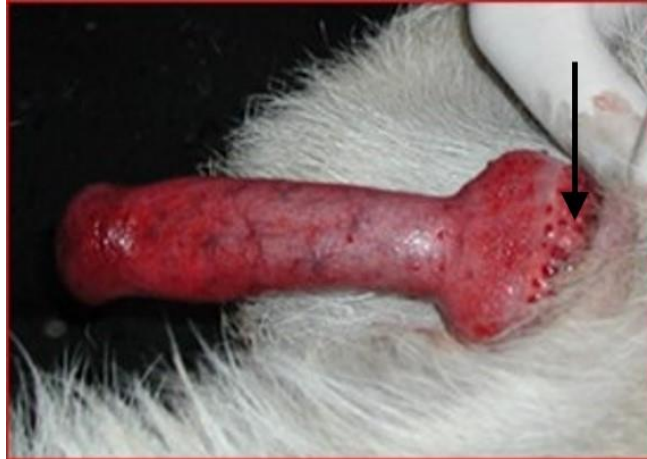

Figure 47 : balanoposthite avec hyperplasie sévère des follicules lymphoïdes à la base du pénis (source : CERCA).

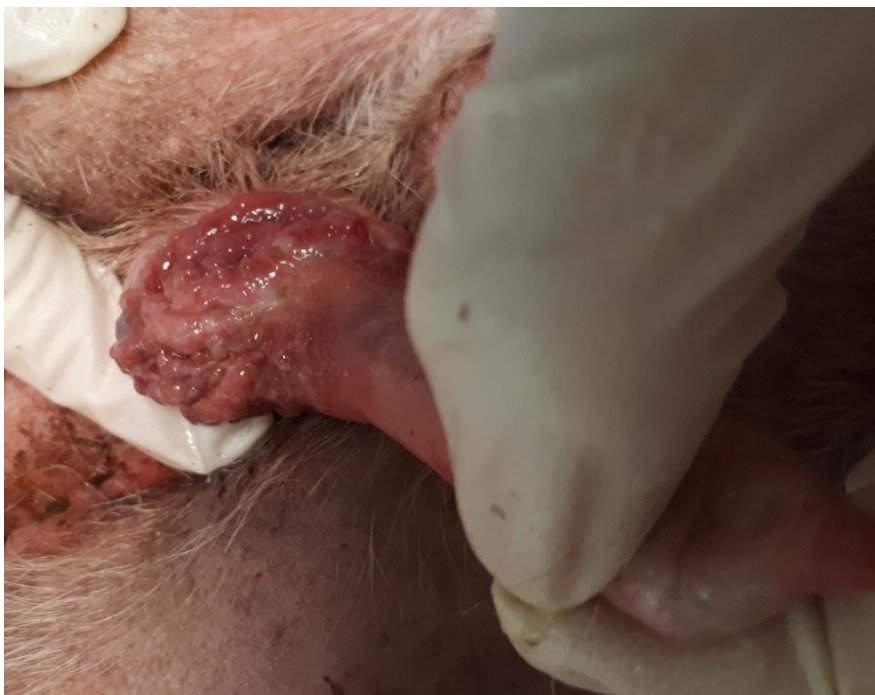
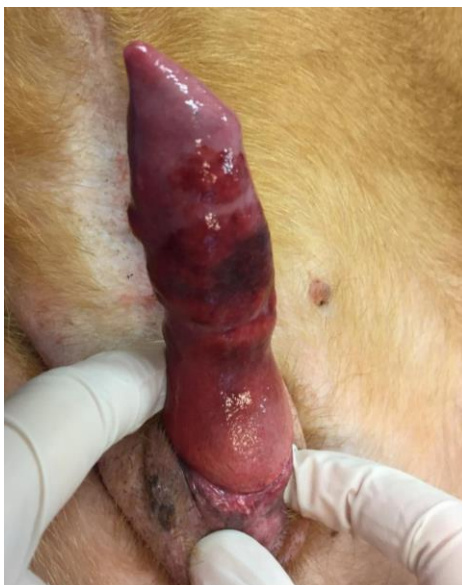
Figure 48 : balanoposthite ulcérée à nécrosante (source : CERCA).



B. Traitement en médecine humaine :

Balanoposthite non spécifique : l'aspect est non spécifique avec une absence de lésions (ulcères, papules etc). Elle est fréquemment due à une hygiène insuffisante. Un nettoyage méticuleux plusieurs fois par jour permet généralement la régression des signes cliniques en moins d'une semaine (Perkins and Cortes, 2021).

Balanoposthite irritante : Dans ce cas un érythème est présent, ainsi qu'un prurit inconstant. Elle est plus fréquente chez les patients atopiques et est le plus souvent due à un nettoyage trop agressif de la zone. Dans ce cas il convient dans un premier temps d'éviter tout produit pouvant être irritant et d'appliquer un émollient tel que de la vaseline plusieurs fois par jour sur le gland et le prépuce. Cette prise en charge peut être complétée par un traitement immunomodulateur par voie topique tel que des corticoïdes (Hydrocortisone 1% appliquée deux fois par jour pendant une à deux semaines) (Perkins and Cortes, 2021), ou du tacrolimus (Boehm and Bruyère, 2018).

Balanoposthites mycotiques : Les balanoposthites à *Candida* sont présentes chez les nourrissons du fait d'une irritation par les couches, ou bien chez les adultes et plus particulièrement les hommes diabétiques (Verma and Wollina, 2011). Un traitement antifongique local permet de traiter ces infections : application d'une crème de miconazole 0,25% (à chaque changement de couche chez le nourrisson) ou bien une crème de Nystatine 100 000 U/g appliquée trois fois par jour pendant deux semaines (Perkins and Cortes, 2021). De plus, les *Malassezia* semblent être particulièrement sensibles au kétoconazole et à l'itraconazole (Brito et al., 2009).

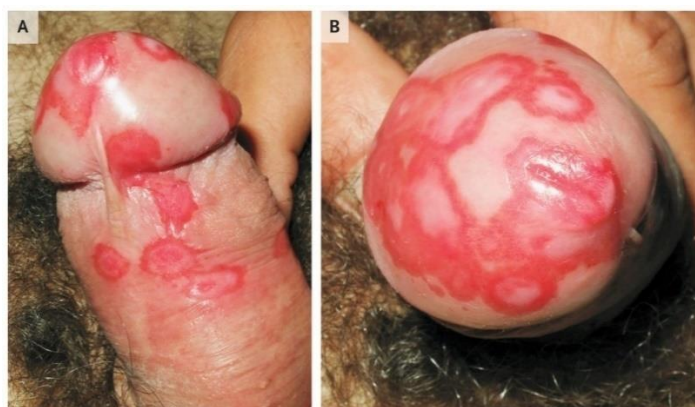
Balanoposthites bactériennes : Elles provoquent un fort érythème ainsi qu'un écoulement clair à exsudatif. Les deux bactéries les plus retrouvées en médecine humaine sont *Streptococcus aureus* et *Staphylococcus pyogenes*. Un traitement antibiotique topique (crème de Mupirocine 2% appliquée trois fois par jour pendant 1 à 2 semaines) permet de traiter les cas moins graves. Cette crème est bien tolérée par la muqueuse pénienne. À

l'inverse, les cas plus graves ou bien lorsque le traitement topique est impossible du fait par exemple d'un phimosis, une antibiothérapie systémique (Céphalexine ou Érythromycine pendant une semaine) permet d'initier le traitement (Perkins and Cortes, 2021).

En cas d'infection par des bactéries anaérobies, le traitement (topique et/ou systémique selon le même raisonnement que précédemment) doit être à base de métronidazole (Perkins and Cortes, 2021).

Balanite circonécée : Elle apparaît le plus souvent de manière concomitante à une arthrite réactionnelle (arthrite inflammatoire à médiation immune suite à une infection par exemple du tractus digestif). Un traitement corticoïde topique (crème d'Hydrocortisone 1% appliquée deux fois par jour pendant une à deux semaines) permet la résolution des symptômes (Pulido-Perez and Suarez-Fernandez, 2017).

Figure 49 : balanite circonécée (Pulido-Perez and Suarez-Fernandez, 2017)



C. Traitement en médecine vétérinaire

Le traitement des balanoposthites chez le chien est un traitement peu spécifique.

Une culture bactériologique avec antibiogramme par écouvillonnage des muqueuses pénienne et préputiale peut être envisagée mais compte tenu de la nature commensale des bactéries fréquemment incriminées, les résultats peuvent être compliqués à interpréter (Johnston et al., 2001).

Au chevet du patient, un premier nettoyage du pénis au sérum physiologique sous sédation avec une désinfection à la povidone iodée ou bien à la chlorhexidine, et éventuellement associé à un curetage doux (à la compresse) des plaques lymphoïdes en cas d'hyperplasie peut être réalisé (Tobias and Johnston, 2018).

Au domicile, le traitement des balanoposthites bactériennes repose sur un traitement hygiénique avec un nettoyage régulier de la zone, par instillation de sérum physiologique ou d'eau tiède sur le pénis et dans le prépuce associé à un traitement antibiotique. Pour cela, une antibiothérapie systémique probabiliste peut être initiée puis idéalement adaptée à l'antibiogramme (si celui-ci a été réalisé) (Johnston et al., 2001). D'autres auteurs recommandent la mise en place d'une crème antibiotique pendant quelques jours (Tobias and Johnston, 2018).

Les balanoposthites à Herpesvirus canin sont généralement modérées et auto-résolutives (Johnston et al., 2001).

Les balanoposthites imputables à une dermatite atopique canine non surinfectées peuvent être traitées avec des anti-histaminiques et corticostéroïdes (Johnston et al., 2001).

Dans le cadre de l'étude de gestion des balanoposthites, il est intéressant de retenir les distinctions et classifications qui sont faites en médecine humaine. Par ailleurs la crème de Muciporine 2% utilisée en médecine humaine pourrait être applicable à la médecine vétérinaire compte tenu du caractère bactérien de la grande majorité des balanoposthites chez le chien. Par ailleurs la description de la balanite circinée est également intéressante à retenir car les polyarthrites réactives sont décrites chez le chien mais l'observation rapprochée du pénis peu fréquente dans ce contexte.

Sixième partie : lésions prolifératives et tumorales

Cette dernière partie expose les lésions péniennes tumorales et prolifératives.

1. Hémangiome (du gland du pénis), médecine humaine :

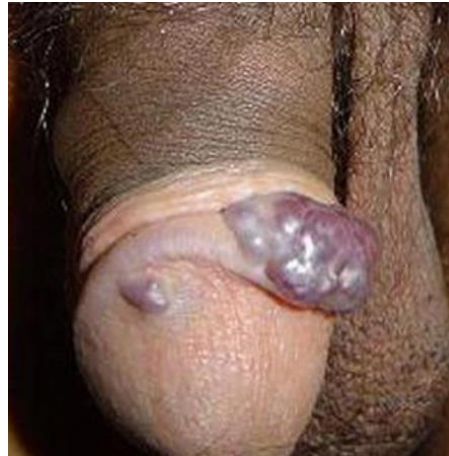A. Description

Les hémangiomes (tumeur bénigne des cellules endothéliales) du gland du pénis se présentent sous la forme de petits nodules bien délimités localisés sur le gland du pénis, de couleur rouge à bleuté. Étant donné la faible croissance et la bénignité de la lésion, le traitement n'est pas réellement nécessaire. Cependant, cette lésion affecte esthétiquement le pénis et un traitement est ainsi considéré en médecine humaine (Kumar et al., 2008).

Aucun cas d'hémangiome en médecine vétérinaire n'est à ce jour décrit dans la littérature.

L'image ci-dessous illustre un cas d'hémangiome du gland du pénis chez l'homme.

Figure 50 : hémangiome du gland du pénis : masse nodulaire bien délimitée de couleur rouge à bleutée (Kumar et al., 2008).



B. Traitement en médecine humaine

- *Laser*

Le traitement des hémangiomes au laser permet de bons résultats, avec peu de saignements et de complications (contrairement à d'autres traitements tels que la cryothérapie ou l'ablation chirurgicale), et les patients sont satisfaits des résultats esthétiques. Cette procédure se réalise en médecine humaine sous anesthésie locale, et aucun traitement analgésique post-intervention n'est nécessaire (Ulker and Esen, 2005).

- *Traitement sclérosant*

Une solution irritante (NaCl 30%, polidocanol 1-3% ou tétradecylsulfate de sodium 3%) peut être utilisée dans le traitement sclérosant. La solution choisie est injectée dans le vaisseau anormal permettant une sclérose des cellules endothéliales. Cette technique est moins couteuse que le traitement au laser, et plus accessible dans les pays en voie de développement, mais plus de complications sont décrites : nécrose cutanée ou ulcération possibles, hyperpigmentation (Kumar et al., 2008).

La comparaison avec la médecine vétérinaire n'est pas réalisable du fait de l'absence de description chez le chien. Néanmoins les traitements conservateurs décrits ci-dessus sont intéressants à connaître car facilement réalisables chez le chien.

2. Hémangiosarcome de l'os pénien (médecine vétérinaire)

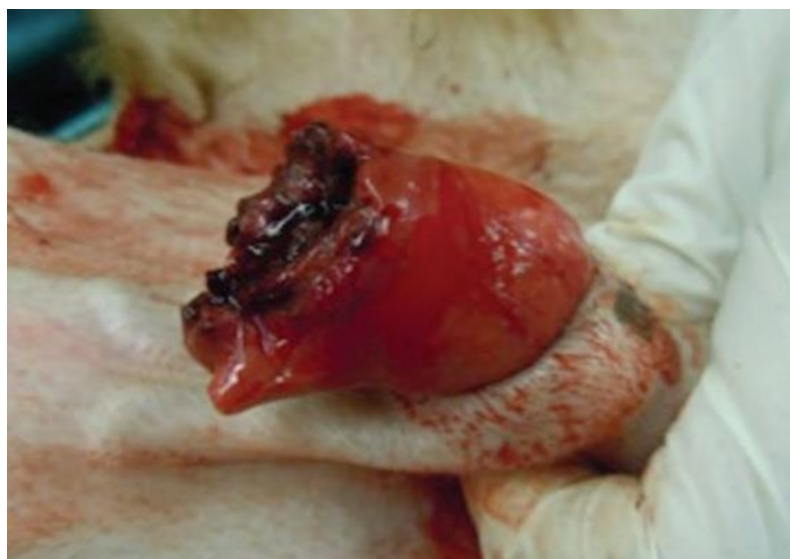A. Description

Trois cas d'hémangiosarcome du pénis chez le chien sont décrits dans la littérature (Burchell et al., 2014; Fry et al., 2014; Bolfer et al., 2015).

Un hémangiosarcome est une tumeur maligne de cellules endothéliales. Au sein du pénis plusieurs origines sont possibles (gland, os pénien etc.) même si celle-ci peut être difficile à déterminer (Marolf et al., 2006). L'hémangiosarcome de l'os pénien est la tumeur pénienne la plus commune chez le chien (Burchell et al., 2014).

Lors d'hémangiosarcome de l'os pénien, les animaux sont présentés pour dysurie principalement, mais également pour strangurie, pollakiurie ou hématurie, d'apparition plus ou moins aigue secondairement à l'occlusion mécanique de la masse sur l'urètre. Un abattement peut également être noté. À l'examen rapproché du pénis une masse, pouvant être ulcérée (voir figure ci-dessous), ou une déformation du pénis peuvent être mises en évidence mais cette observation n'est pas constante, l'examen du pénis pouvant ne révéler aucune anomalie (Bolfer et al., 2015).

Figure 51 : hémangiosarcome pénien présent sous forme d'une masse ulcérée. (Bolfer et al., 2015)

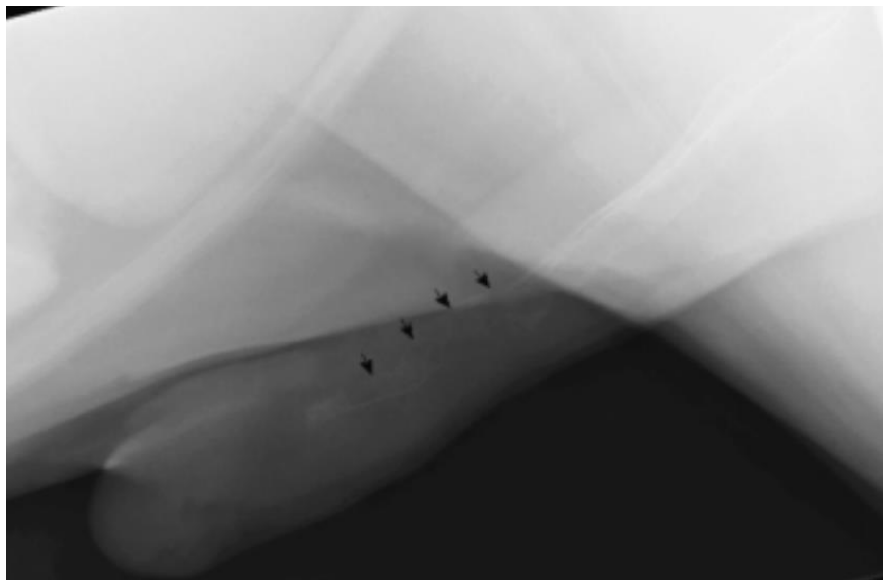


Les examens hématologique et biochimique ne révèlent pas d'anomalie, mais une insuffisance rénale post-rénale peut être possible en cas d'occlusion ou sub-occlusion marquée de l'urètre. L'analyse urinaire peut mettre en évidence une hématurie (Bolfer et al., 2015).

Les examens d'imagerie classiquement réalisés lors de dysurie permettent de visualiser l'hémangiosarcome. La radiographie abdominale (avec inclusion de la totalité du pénis) est nécessaire et révèle une lyse de l'os pénien avec ou sans réaction périostée. Une échographie abdominale peut révéler une distension vésicale du fait de l'occlusion urétrale provoquée par l'hémangiosarcome. Une masse hétérogène et une déformation de l'os pénien peuvent être visualisées à l'échographie du pénis. L'urétrographie rétrograde et l'urétroscopie peuvent mettre en évidence l'occlusion urétrale partielle ou totale (Marolf et al., 2006).

L'image ci-dessous illustre une radiographie d'un pénis de chien présentant un hémangiosarcome de l'os pénien.

Figure 52 : radiographie d'un hémangiosarcome pénien. Une lyse osseuse est visible (flèches) (Marolf et al., 2006)



Une ponction à l'aiguille fine peut être réalisée mais ne permet généralement pas de poser le diagnostic d'hémangiosarcome. Des doutes peuvent persister entre différents types de sarcome. Le diagnostic de certitude est posé par analyse histopathologique après la prise en charge chirurgicale.

Du fait de la nature tumorale, un bilan d'extension doit être réalisé incluant des radiographies thoraciques, une échocardiographie et une échographie abdominale pour vérifier l'absence de métastases et/ou rechercher une tumeur primaire (oreillette droite, foie, rate). Après la prise en charge, un suivi régulier doit être réalisé afin de vérifier l'absence d'apparition de métastases (Webber et al., 1998).

B. Traitement

Le traitement de l'hémangiosarcome de l'os pénien consiste en une amputation du pénis avec urétrostomie scrotale associée à un protocole de chimiothérapie (Bolfer et al., 2015). Plusieurs protocoles à base de doxorubicine ont été décrits dans la littérature.

La doxorubicine peut être utilisée seule, ou en association avec du cyclophosphamide, ou en association avec du cyclophosphamide et de la vincristine, ou en association avec de la carboplatine. Cette chimiothérapie allonge l'espérance de vie des chiens atteints : d'après une étude menée sur des chiens atteints d'hémangiosarcome de différentes localisations (non pénien), les chiens traités par une exérèse chirurgicale de la tumeur suivie d'un protocole de chimiothérapie avec une combinaison de doxorubicine, cyclophosphamide et vincristine ont une médiane de survie de 172 jours, contrairement aux chiens traités uniquement par exérèse chirurgicale dont les temps de survie varient de 19 à 65 jours. Cependant un cas est décrit dans la littérature d'un chien de race Labrador dont le traitement par chimiothérapie suite à l'amputation du pénis est refusé par les propriétaires et dont le temps de survie post-opératoire est de 236 jours (Fry et al., 2014).

En médecine humaine, des cas d'hémangiosarcomes pénien (mais pas de l'os pénien contrairement aux cas décrits en médecine vétérinaire) sont également décrits, et l'amputation totale est également le traitement de choix du fait de l'agressivité de la tumeur ainsi que de la récurrence locale fréquente. Une amputation partielle du pénis peut être réalisée lors de refus d'amputation totale par le patient. Suite à l'intervention chirurgicale, un traitement par chimiothérapie et/ou radiothérapie est également conseillé (Webber et al., 1998).

Étant donné que le traitement de choix en médecine humaine est également l'amputation pénienne, la comparaison des deux médecines n'apporte pas d'éléments intéressants à retenir, mis à part le fait que la prise en charge est similaire.

3. Tumeur Vénérienne Transmissible

A. Description

La Tumeur Vénérienne Transmissible (TVT) canine, également appelée Sarcome de Sticker, est une tumeur maligne affectant les organes génitaux externes des chiens mâles comme femelles et transmissible par le coït. Il fait ainsi partie des rares néoplasmes contagieux. Il s'agit d'une tumeur à cellules rondes (Pimentel et al., 2021).

La TVT est enzootique dans plus de 90 pays, notamment dans les régions tropicales (Pimentel et al., 2021). Les femelles sont a priori plus touchées que les mâles du fait du comportement sexuel de chaque sexe, et 1 mâle peut contaminer 11 femelles sur 12 (Murchison, 2008).

Le coït n'étant pas nécessaire à la transmission de la tumeur, celle-ci peut également affecter les muqueuses buccale ou nasale, par léchage, morsure, ou reniflement de la zone touchée. Des cas de TVT extra-génitale sans aucune atteinte génitale sont possibles (Pimentel et al., 2021).

Dans un premier temps les lésions, palpables en 10 à 20 jours post-transmission (expérimentalement), sont localisées au niveau du gland du pénis ou dans le vestibule du

vagin chez la femelle sous forme de petits nodules fermes. Cependant la croissance de la tumeur peut résulter en une externalisation de la tumeur qui devient ainsi proliférative, et peut être exsudative à ulcérée (Murchison, 2008).

La TVT peut métastaser dans les nœuds lymphatiques locaux, la peau, le tissu mammaire, la colonne vertébrale, l'encéphale et les yeux (Pimentel et al., 2021).

La TVT induit une réponse cellulaire et humorale du système immunitaire : elle a ainsi un pouvoir antigénique. Malgré plusieurs systèmes d'échappement aux réponses immunitaires, une régression complète de la TVT est attendue, et notamment par l'apparition d'IgG sériques après le 40^{ème} jour de croissance de la tumeur.

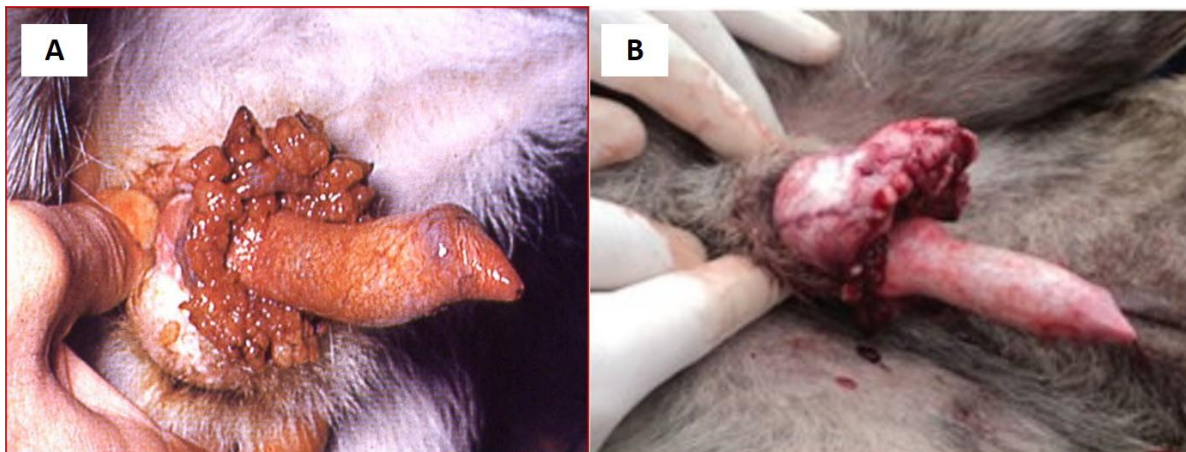
Après guérison complète de la tumeur, une immunité envers ces antigènes est acquise, et en cas de deuxième infection la régression est très rapide (une quinzaine de jours expérimentalement). De même, les chiots nés de mères immunisées présentent, en cas d'infection, un moindre développement de la tumeur et une guérison bien plus rapide (Ganguly et al., 2016).

B. Diagnostic :

a. Présentation :

L'aspect de la TVT est très évocateur. Elle a un aspect de chou-fleur, multilobulée, est pédiculée, dite « en crête de coq », généralement inflammatoire ou ulcérée. Chez le mâle, elle se localise généralement en partie caudale du pénis, et chez la femelle dans le vestibule du vagin mais peut infiltrer les tissus adjacents (Ganguly et al., 2016).

Figure 53 : aspect de la TVT chez deux chiens mâles (sources : CERCA (A) ; (Ganguly et al., 2016) (B))



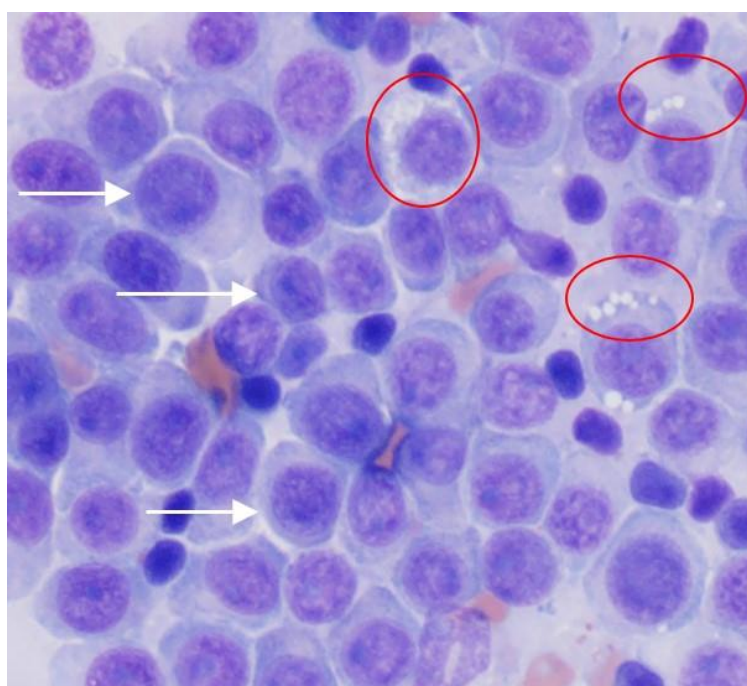
Mis à part l'aspect particulier de la tumeur, une odeur particulière est également présente et notamment après surinfection bactérienne (balanoposthite bactérienne). D'autres signes cliniques peuvent être présents tel que : léchage excessif qui est un signe d'inconfort, abattement, dysurie pouvant être accompagnée d'une bactériurie (la présence d'une TVT augmente le risque de bactériurie), anorexie, constipation, lésions périnéales, paraphimosis, refus d'accouplement, perte de poids. La tumeur peut également dans de rares cas décrits, gêner mécaniquement la miction ou la mise bas (Ganguly et al., 2016).

b. Examens complémentaires :

La cytologie est une technique diagnostique largement utilisée et permet la classification de la tumeur en fonction de sa famille cellulaire prédominante. Effectivement il existe des TVT de type lymphocytoïde, plasmocytoïde ou mixte (Pimentel et al., 2021). Les cellules de TVT sont des cellules rondes, avec un noyau central comportant un ou deux nucléole(s) important(s), dont la principale caractéristique est la présence de très nombreuses vacuoles cytoplasmiques, et présentant des signes de malignité (pléiomorphisme, mitoses) (Murchison, 2008).

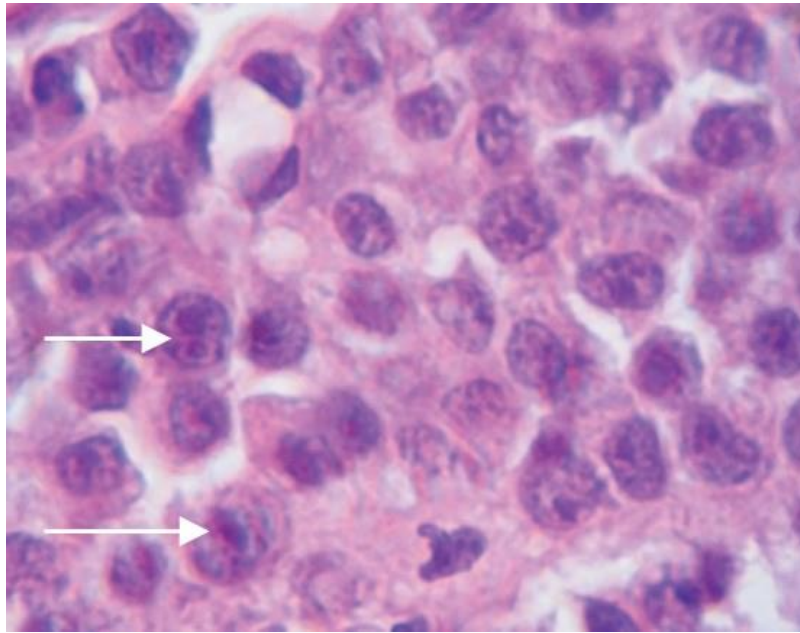
L'image ci-dessous illustre une lame cytologique de TVT.

Figure 54 : aspect cytologique de la TVT, avec visualisation de cellules rondes avec un noyau central et de nombreuses vacuoles cytoplasmiques (cercles rouges) présentant par ailleurs des signes de malignité (pléiocytose marquée par les flèches) (“Cytologic patterns – eClinpath,” 2013).



L'examen histopathologique est également une technique diagnostique possible (Pimentel et al., 2021). L'image ci-dessous représente une lame histologique de TVT.

Figure 55 : aspect histologique de la TVT avec signes de malignité (images de mitose marquées par des flèches) (Ganguly et al., 2016).



Il est également possible de réaliser une PCR sur biopsie (à la recherche du gène *c-myc*), ce qui peut être intéressant notamment dans les formes extra-génitales (muqueuse buccale, nasale) ainsi que dans les formes peu différenciées (Pimentel et al., 2021).

La cytogénétique est une technique de diagnostic de certitude de TVT du fait des nombreuses différences caryotypiques qu'il existe entre les cellules de TVT et les cellules normales de chien (Ganguly et al., 2016).

L'analyse immunohistochimique n'est pas une technique de choix. Effectivement, les cellules de la TVT comme toutes les autres tumeurs mésenchymateuses vont fortement réagir à la vimentine (Pimentel et al., 2021).

C. Traitement

Plusieurs approches thérapeutiques sont décrites : exérèse chirurgicale, chimiothérapie, radiothérapie, et immunothérapie (Ganguly et al., 2016).

a. Exérèse chirurgicale

L'exérèse chirurgicale seule présente une faible efficacité quant à la guérison, et en cas de choix de cette technique un bistouri électrique doit être utilisé. En effet, l'utilisation d'un scalpel classique favoriserait la dissémination de la tumeur dans les tissus adjacents. Cette technique doit être réservée aux TVT de petite taille (taille d'un nodule) et n'atteignant pas l'urètre (Ganguly et al., 2016).

b. Chimiothérapie

Les molécules de chimiothérapie utilisées contre la TVT sont les agents antimitotiques, en association ou non avec des anti-inflammatoires stéroïdiens. Parmi eux, la vincristine reste la molécule de choix (Ganguly et al., 2016). Des résultats contradictoires selon les études sont

publiés quant à l'utilisation de vincristine seule ou en association avec la L-asparaginase (Ganguly et al., 2016; Setthawongsin et al., 2019).

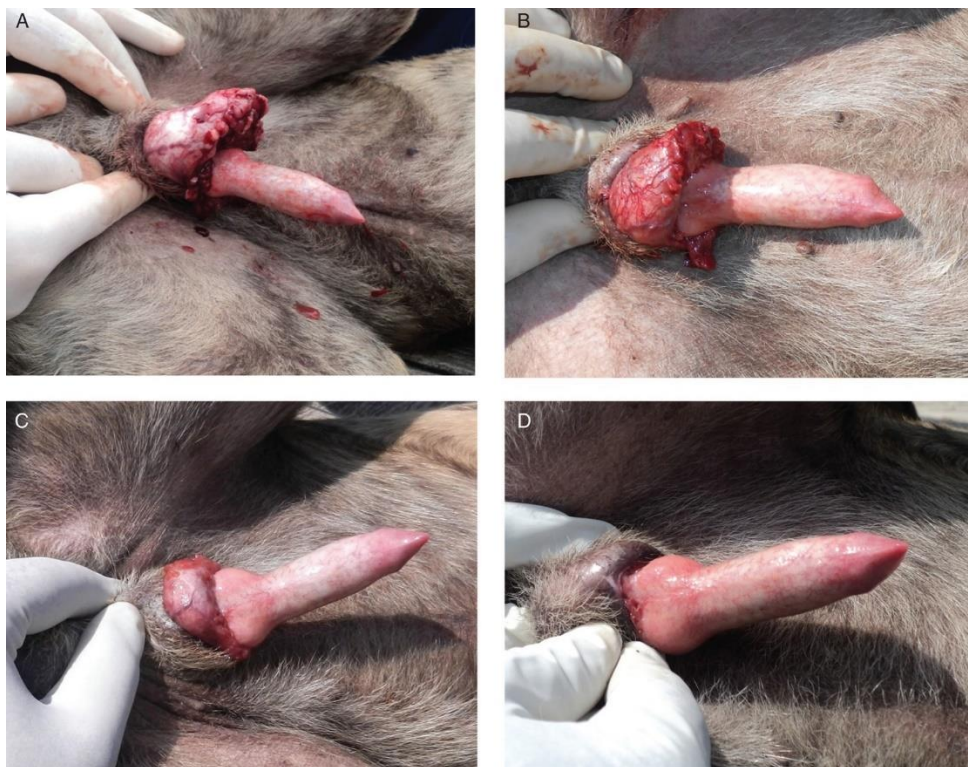Le protocole de chimiothérapie par vincristine est le suivant : injection de vincristine à la dose de 25 µg/kg par voie intraveineuse, une fois par semaine jusqu'à deux semaines après la disparition de la masse tumorale.

En moyenne, quatre à six sessions sont nécessaires. Ce protocole est le même pour toutes les TVT, indépendamment de la taille de la tumeur, de la durée d'évolution, de la présence de métastases etc. Certains facteurs peuvent cependant ralentir la guérison : tumeur de grande taille, animal âgé, chimiothérapie réalisée en périodes chaudes ou humides (Ganguly et al., 2016).

Cette thérapie permet une guérison totale de la tumeur et n'affecte pas la mise à la reproduction des chiens. Une période de deux semaines doit cependant être respectée entre la dernière injection de vincristine et la mise à la reproduction afin de garantir une bonne qualité de sperme (Ganguly et al., 2016).

L'image ci-dessous montre l'évolution de l'aspect d'une TVT au cours du traitement par protocole de vincristine (Ganguly et al., 2016).

Figure 56 : évolution de l'aspect d'une TVT au cours du traitement par protocole de vincristine. A : aspect de la tumeur avant l'initiation du traitement, B : aspect de la tumeur après la 1^{ère} dose de Vincristine, C : réduction notable de la tumeur après la 2^{ème} dose de Vincristine, D : disparition de la masse tumorale après la 3^{ème} dose de Vincristine. À ce stade, malgré la persistance d'une petite zone granulomateuse tumorale, le traitement peut être arrêté (Ganguly et al., 2016).



Une étude menée par Setthawongsin *et al.* (2019) met en évidence un temps de guérison plus court lors de protocole combiné vincristine (même dose et voie d'administration que décrit précédemment) et L-asparaginase à la dose de 5000 UI/m² par voie sous cutanée, en semaines alternées. Effectivement, le temps de traitement est significativement plus court avec ce protocole combiné (en moyenne trois semaines avec ce protocole, et en moyenne cinq semaines avec le protocole de vincristine seule). Le coût du traitement de chimiothérapie par combinaison de vincristine et L-asparaginase (trois semaines, 260-280 dollars) est également moindre que celui du traitement de chimiothérapie par vincristine seule (cinq semaines, 315–330 dollars) (Setthawongsin *et al.*, 2019).

c. Autres traitements possibles

La radiothérapie peut également être utilisée et présente de bons résultats de guérison de la tumeur. L'immunothérapie est une autre technique permettant la guérison de la TVT, mais son utilisation est plus anecdotique que les précédentes (Ganguly *et al.*, 2016).

D. Pronostic

Le pronostic vital est bon : effectivement la TVT présente dans la plupart des cas une régression spontanée, et en cas de traitement la réponse à celui-ci est généralement bonne. Cependant, il est moins bon chez les chiens immunodéprimés. Par ailleurs, après un premier épisode de TVT une immunité se met en place, diminuant ainsi le risque de récurrence (Welsh, 2011).

De plus, le pronostic de mise à la reproduction est également bon étant donné que le traitement ne nécessite pas de castration et qu'après une période de deux semaines après la fin du traitement, le sperme retrouve sa qualité initiale (Welsh, 2011).

Dans le cas de la TVT, aucune comparaison avec la médecine humaine n'est possible.

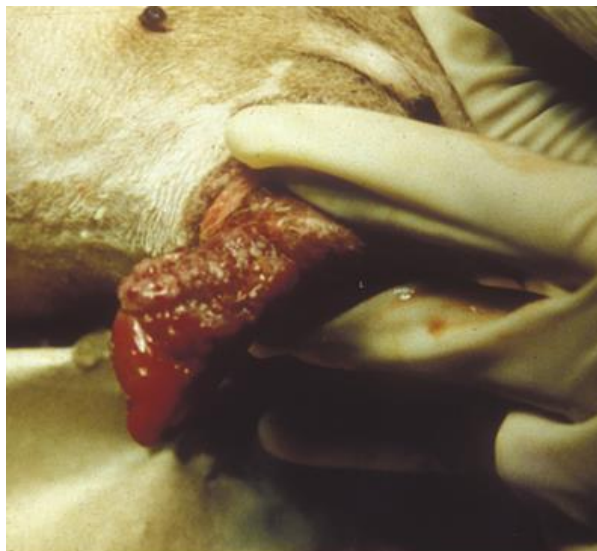
4. Carcinome épidermoïde

A. Description

Le carcinome épidermoïde pénien est une tumeur rare chez le chien, deux cas sont rapportés dans la littérature, associé dans le premier cas à un kyste épidermoïde testiculaire (Wakui *et al.*, 1992), et dans le deuxième cas à des métastases pulmonaires et un syndrome de Cadiot-Ball (Jenkins *et al.*, 2017).

Les animaux sont présentés pour une masse pénienne exophytique, localisée à la base du pénis ou sur le gland, ou bien pour la présence de sécrétions préputiales sanguinolentes. Par ailleurs d'autres lésions peuvent être associées : dans les cas décrits dans la littérature, un cas présentait une petite masse testiculaire (Wakui *et al.*, 1992), l'autre présentait un testicule élargi et ferme (Jenkins *et al.*, 2017).

Figure 57 : aspect d'un carcinome épidermoïde pénien chez le chien (Jenkins et al., 2017)



Du fait de l'aspect exophytique, cette tumeur peut être confondue avec une TVT. Dans les cas décrits chez le chien, le diagnostic se fait après la prise en charge chirurgicale (voire section suivante) (Wakui et al., 1992; Jenkins et al., 2017).

B. Traitement en médecine vétérinaire

Dans les deux cas décrits dans la littérature (Wakui et al., 1992; Jenkins et al., 2017), le traitement consistait en une amputation pénienne avec uréthroscotomie scrotale, avant analyse histologique de la masse confirmant le carcinome épidermoïde. Dans un cas l'évolution post-opératoire est sans anomalie, dans l'autre cas l'apparition de métastases pulmonaires et de syndrome de Cadiot Ball motivent l'euthanasie de l'animal.

C. Traitement en médecine humaine

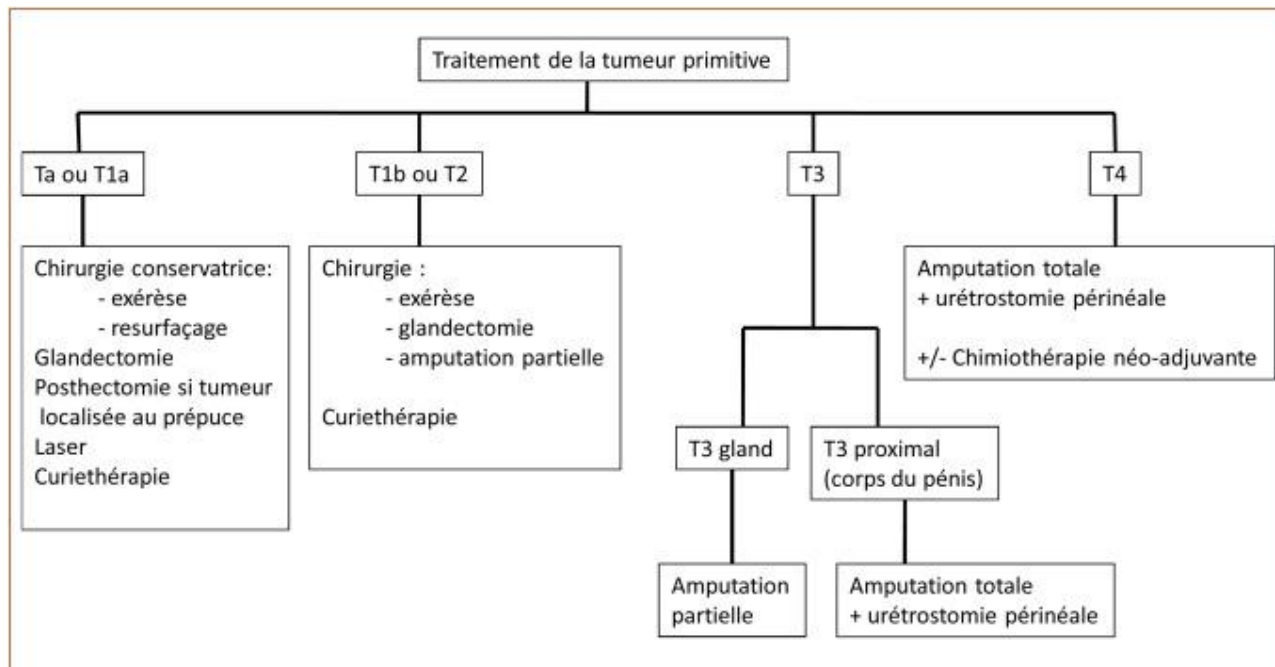
En médecine humaine un examen histopathologique pour la confirmation du carcinome épidermoïde et pour la définition du type histologique est réalisé avant tout traitement. Par ailleurs, un bilan d'extension pour évaluer l'envahissement local (IRM du pénis) et loco-régional (imagerie inguinale avec une échographie, un scanner ou une IRM) sont réalisés (Dauendorffer et al., 2020).

Le traitement en médecine humaine est également chirurgical mais cherche à être le plus conservateur possible. Ainsi, une simple exérèse de masse peut être curative dans les cas les moins invasifs, mais dans les cas les plus invasifs une amputation pénienne avec uréthroscotomie périnéale peut être nécessaire (Dauendorffer et al., 2020; Kwok et al., 2022).

Le traitement chirurgical est dans tous les cas associé à une chimiothérapie ou Curiethérapie (Dauendorffer et al., 2020).

Ci-dessous l'arbre décisionnel concernant le traitement du carcinome épidermoïde pénien chez l'homme.

Figure 58 : arbre décisionnel dans le traitement d'un carcinome épidermoïde pénien chez l'homme en fonction de l'envahissement local de la tumeur primitive : Ta : carcinome verruqueux non infiltrant ; T1 : tumeur envahissant le tissu conjonctif sous-épithélial ; T2 : tumeur envahissant le corps spongieux avec ou sans invasion de l'urètre ; T3 : tumeur envahissant le corps caverneux avec ou sans invasion de l'urètre ; T4 : tumeur envahissant d'autres structures adjacentes (Dauendorffer et al., 2020)



L'étude de cette affection montre une différence significative dans l'approche thérapeutique et diagnostique concernant le carcinome épidermoïde pénien entre la médecine humaine et la médecine vétérinaire. Il serait dans ce cas intéressant de considérer les différentes étapes diagnostiques et thérapeutiques de la médecine humaine qui pourraient être transposables à la médecine vétérinaire afin d'avoir une approche plus fine, individualisée et moins invasive (examens histopathologique et d'imagerie avant le traitement, chimiothérapie ou radiothérapie associées à l'intervention chirurgicale suivant l'arbre décisionnel montré ci-dessus).

5. Ostéosarcome, ostéochondrosarcome, prolifération osseuse non tumorale, fibrome

Ces affections sont extrêmement rares avec uniquement quelques cas décrits chez le chien (Maeta et al., 2021; Mirkovic et al., 2004; Peppler et al., 2009; Webb et al., 2009).

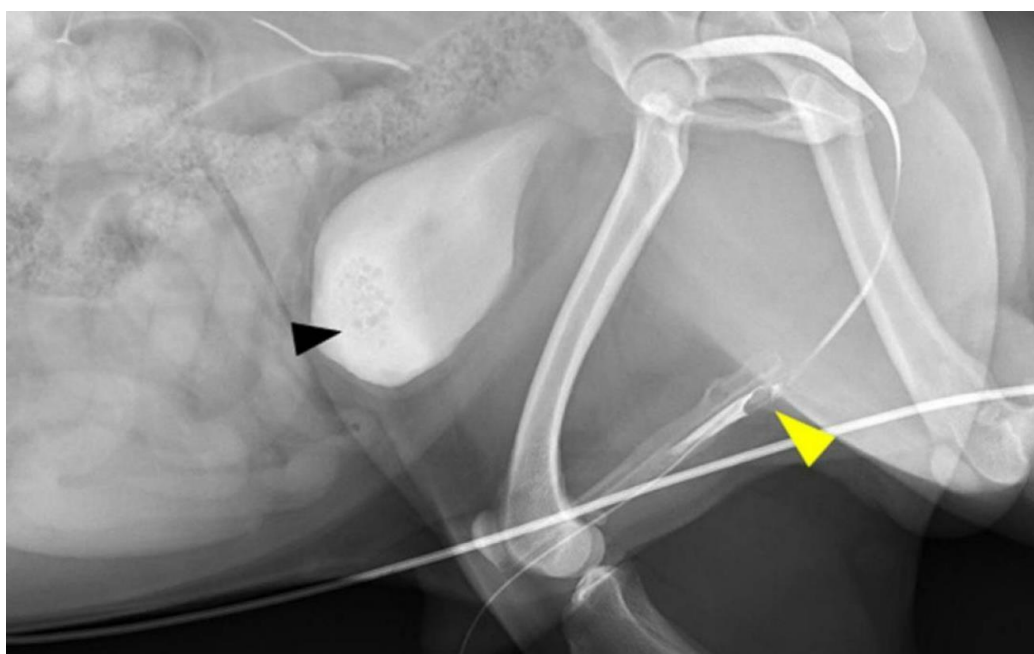
Les animaux sont alors présentés pour dysurie, pollakiurie ou strangurie. La palpation et l'examen externes du pénis peuvent ne présenter aucune anomalie, et dans ce cas les lésions ne sont visibles qu'à la radiographie. Lorsqu'elle est possible, une uréthrographie rétrograde mettra en évidence une réduction du diamètre urétral par compression par la masse (Maeta et al., 2021; Mirkovic et al., 2004; Peppler et al., 2009; Webb et al., 2009).

A. Prolifération osseuse non tumorale

Un cas de prolifération osseuse non tumorale de l'os pénien a été décrit chez un Carlin entier de trois ans, composée d'os mature sans signe de malignité ou d'inflammation. La lésion de prolifération encercle l'urètre provoquant la déformation de ses contours, une déviation, une sub-obstruction et ainsi une dysurie. Le diagnostic est posé par des examens d'imagerie (scanner) et des analyses histologiques suite au retrait de l'os pénien chirurgicalement. Cependant d'autres signes cliniques sont présents chez cet animal (shunt porto-systémique et calculs d'ammonium) et la cause de cette anomalie n'a pas été définie (Maeta et al., 2021).

L'image ci-dessous représente le cliché radiographique de l'urétrographie rétrograde mettant en évidence la prolifération osseuse de l'os pénien.

Figure 59 : urétrographie rétrograde chez un chien présentant une hyperplasie osseuse non tumorale de l'os pénien. Une perte de contraste est visualisée en regard du site de prolifération (tête de flèche jaune). Par ailleurs des urolithes vésicaux sont également visibles (tête de flèche noire) (Maeta et al., 2021)




B. Ostéosarcome, ostéochondrosarcome

Quelques cas d'ostéosarcome (Peppler et al., 2009) et d'ostéochondrosarcome (Webb et al., 2009) de l'os pénien sont décrits en médecine vétérinaire. L'observation et la palpation du pénis peuvent être normales ou bien une masse peut être détectée. Les analyses urinaires et biochimiques sont sans anomalie (Peppler et al., 2009; Webb et al., 2009).

Les examens complémentaires nécessaires au diagnostic et à l'exploration sont des examens d'imagerie : radiographie afin de visualiser la masse, urétrographie rétrograde afin d'évaluer l'occlusion urétrale provoquée par la masse, voire une échographie (Peppler et al., 2009; Webb et al., 2009).

L'image ci-dessous représente le cliché radiographique de l'urétrographie rétrograde réalisée chez un chien présentant un ostéochondrosarcome de l'os pénien mettant en évidence une occlusion urétrale avec discontinuité du produit de contraste.

Figure 60 : urétrographie rétrograde chez un chien présentant un ostéochondrosarcome de l'os pénien provoquant une occlusion urétrale visualisée par une discontinuité du produit de contraste (flèche noire). La tête de flèche signale le tiers crânial de l'os pénien, et la flèche bleue signale le fémur du chien (Webb et al., 2009).

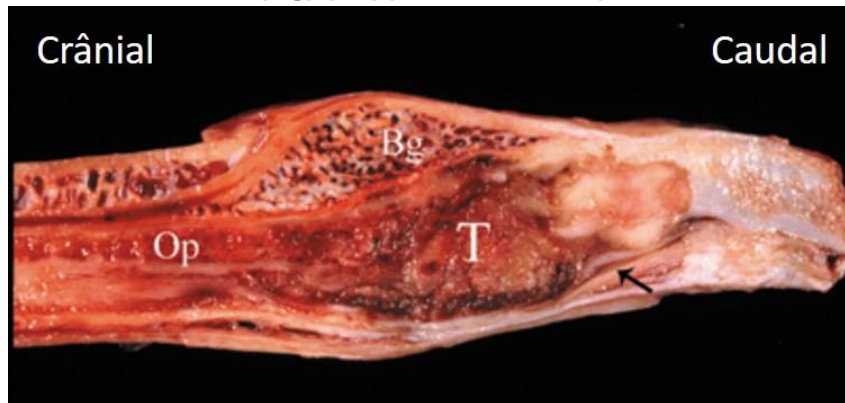


Une cytoponction à l'aiguille fine de la masse peut être réalisée afin de connaître la nature de la masse, et un bilan d'extension est nécessaire avant toute prise en charge chirurgicale (radiographie, scanner). Une différente approche décrite est l'exérèse de la masse en premier lieu et l'envoi au laboratoire pour analyse histologique.

Le retrait chirurgical de la masse est nécessaire et différentes approches sont décrites. Une approche moins invasive avec le retrait de la masse uniquement et une reconstruction en fonction de l'envahissement local, ou bien une approche plus invasive avec une amputation totale du pénis associée à une urétrostomie scrotale et un retrait des nœuds lymphatiques inguinaux superficiels. La technique de retrait de masse est décrite chez un Golden Retriever et est dans ce cas associée à une récurrence avec apparition supposée de métastases pulmonaires motivant une euthanasie. La technique plus invasive d'amputation totale du pénis et des nœuds lymphatiques loco-régionaux semblerait ainsi plus judicieuse pour éviter les risques de récurrence (Peppler et al., 2009; Webb et al., 2009).

L'image ci-dessous montre une coupe sagittale du pénis après amputation.

Figure 61 : coupe sagittale du pénis révélant la tumeur (T) envahissant l'os pénien (Op) et comprimant l'urètre (flèche). La tumeur se trouve proche du bulbe du gland (Bg) (Pepler et al., 2009)



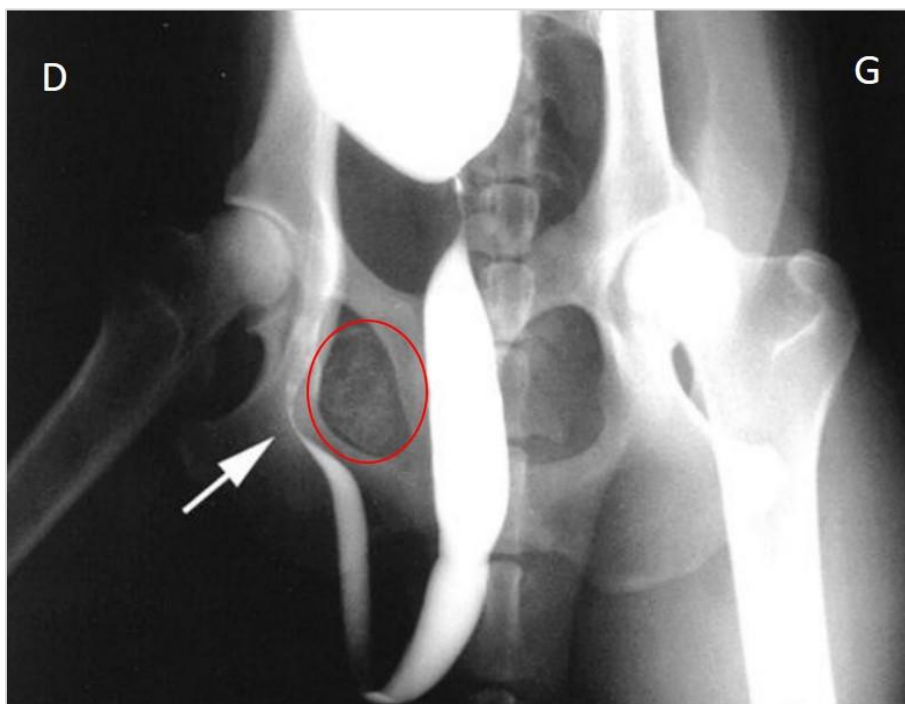
C. Fibrome

Un cas de fibrome calcifié chez un chien est également décrit dans la littérature, avec une présentation similaire (dysurie, strangurie, pollakiurie), une masse détectée à la palpation pénienne, aucune anomalie aux examens hématologiques, biochimiques et urinaires (Mirkovic et al., 2004).

Les mêmes examens d'imagerie sont réalisés : la radiographie met en évidence une masse périurétrale calcifiée, et l'urétrographie rétrograde une sub-obstruction de l'urètre (Mirkovic et al., 2004).

L'image ci-dessous représente le cliché radiographique de l'urétrographie rétrograde.

Figure 62 : urétrographie rétrograde révélant la masse calcifiée (cercle rouge) ainsi qu'une déviation urétrale à droite et une diminution du diamètre urétral en regard de la masse (flèche) (Mirkovic et al., 2004)



Une cytoponction à l'aiguille fine permet de mettre en évidence une tumeur bénigne mésoenchymateuse. Le traitement réalisé ici est une exérèse de masse et des tissus envahis, avec analyse histologique par la suite confirmant un fibrome avec ossification. Cependant, comme dans le cas d'ostéosarcome traité par retrait de masse, une récurrence est décrite et une amputation du pénis est alors recommandée (Mirkovic et al., 2004).

La comparaison avec la médecine humaine concernant ces différentes affections n'est pas réalisable étant donnée l'origine osseuse de celles-ci, l'homme ne possédant pas d'os pénien. Il est cependant intéressant de remarquer que certains de ces cas décrits rapportent un traitement chirurgical réalisé après ponction de la masse, avec une exérèse de masse en première intention (et non pas une amputation pénienne avant analyse cytologique ou histologique de la masse) soulignant ainsi une approche moins invasive et plus fine que celle décrite précédemment pour le carcinome épidermoïde.

Discussion

Les affections du pénis et du prépuce chez le chien se divisent en plusieurs catégories : maladies congénitales et multifactorielles, lésions traumatiques, lésions inflammatoires, lésions tumorales et prolifératives. La prise en charge de ces maladies est plus complète et conservatrice en médecine humaine, et les raisons pour cela sont multiples.

Premièrement, la composante esthétique des organes génitaux est primordiale en médecine humaine, contrairement à la médecine vétérinaire. Ainsi, alors que le traitement chirurgical est plus rapidement envisagé chez le chien y compris l'amputation du pénis avec urétrostomie, un traitement conservateur est dans un premier temps initié en médecine humaine. Par exemple, concernant l'immaturité pénienne le traitement en première intention en médecine humaine consiste en des injections hormonales en vue d'agrandir le pénis (Hatipoğlu and Kurtoğlu, 2013), alors que le traitement en médecine vétérinaire consiste en un raccourcissement chirurgical du fourreau pour des raisons hygiéniques (Proescholdt and DeYoung, 1977). Par ailleurs le maintien de la fonction de reproduction représente également une priorité majeure en médecine humaine. Ainsi, alors que l'amputation pénienne partielle ou totale peut être facilement envisagée chez le chien, des choix thérapeutiques moins invasifs voire même reconstituteurs sont réalisés en première intention chez l'homme. Ceci est, par exemple, le cas pour les traumatismes péniens importants, conduisant à une reconstruction pénienne chez l'homme. En médecine humaine, le but thérapeutique est donc de rendre ou de maintenir le pénis conforme aux « normes » esthétiques, du fait des conséquences psychologiques et émotionnelles que la non-conformité entraîne, alors qu'en médecine vétérinaire le but thérapeutique est de maintenir une qualité de vie acceptable pour l'animal avec une fonction urinaire fonctionnelle.

Il faut cependant tenir compte du fait que certaines techniques conservatrices réalisables en médecine humaine seraient très difficilement applicables en médecine vétérinaire. C'est le cas par exemple du traitement du phimosis par écarteur mécanique (Yue et al., 2021). En effet la douleur ressentie lors du traitement rend cette technique peu réalisable chez le chien : une sédation pourrait être nécessaire, tous les jours, pendant 1 à 2 heures par jour, pendant 2 semaines. Non seulement cela poserait des problèmes éthiques, mais également une mauvaise observance du traitement. D'autres affections sont concernées par les problèmes éthiques que soulèverait la prise en charge décrite en médecine humaine si elle était couramment pratiquée chez le chien : par exemple une reconstruction pénienne (intervention lourde et douloureuse) en cas de traumatisme pénien important n'est pas nécessaire chez le chien, et une amputation pénienne sera plus facilement supportée.

Une autre particularité du chien est liée au mode de vie peu hygiénique. En effet le pénis canin est fréquemment en contact avec le sol, le gland en permanence recouvert par le fourreau sans observation quotidienne de celui-ci, conduisant ainsi à des consultations tardives, et donc à des lésions plus avancées rendant parfois inenvisageable le traitement conservateur.

La difficulté d'accès aux examens d'imagerie avancée en médecine vétérinaire représente également un frein à la prise en charge de certaines affections décrites. Cette

inaccessibilité est due au faible nombre de centres pouvant réaliser des IRM notamment, ainsi qu'à leur coût élevé. Ceci est notamment le cas lors de diphallia, maladie congénitale souvent associée à d'autres anomalies, du tractus digestif notamment, pour laquelle une IRM est indispensable en médecine humaine afin d'adapter individuellement la prise en charge pour donner une qualité de vie acceptable au nourrisson (de Oliveira et al., 2010), alors qu'une simple amputation du pénis accessoire est décrite en médecine vétérinaire (Laube et al., 2017). Ces difficultés d'exploration, et le coût élevé des interventions sont également à mettre en lien avec la possibilité d'euthanasie qui existe en médecine vétérinaire qui pourra être envisagée pour ces affections multi-systémiques à pronostic sombre.

Certains points de divergence entre la prise en charge en médecine humaine et vétérinaire semblent ainsi justifiés. Il est cependant important de noter que le nombre de cas décrits dans la littérature d'affections péniennes est bien moindre en médecine vétérinaire qu'humaine, traduisant probablement dans une certaine mesure des difficultés diagnostiques.

De ce fait, le manque de données publiées en médecine vétérinaire ainsi que le manque de revues cliniques sur la pathologie du pénis du chien (beaucoup d'affections étant décrites uniquement sous forme de cas cliniques) rendent la gestion de ces cas hors de portée pour les vétérinaires généralistes, malgré le caractère urgent de certaines affections. C'est notamment le cas pour les ruptures péniennes (Seerangan et al., 2013), qui ne sont pourtant pas si rares (traumatismes, attaque entre congénères). En réunissant les informations disponibles dans la littérature concernant la médecine vétérinaire, et en évoquant les traitements réalisés en médecine humaine pour ces affections mal décrites chez le chien, cette thèse pourra être utile pour les vétérinaires face à un cas de pathologie du pénis. Par ailleurs, aucune publication récente n'existe pour certaines des affections du chien : ainsi les techniques décrites peuvent sembler vétustes, et connaître les techniques utilisées de nos jours en médecine humaine peut donner suite à des prises en charges chez le chien semblant plus adaptées à la médecine actuelle.

Ce retard de connaissances en médecine vétérinaire concernant la pathologie du pénis peut être dû à la place moins essentielle que possède le pénis du chien contrairement au pénis de l'homme, et notamment pour les raisons esthétiques, psychologiques et sexuelles précédemment décrites qui impliquent ainsi une prise en charge plus fine et individualisée de ces affections chez l'homme. Effectivement chez un chien non reproducteur le pénis n'est finalement pas indispensable. Il est par ailleurs intéressant de noter que la pathologie andrologique ne fait pas partie de la formation initiale à l'EnvA, et qu'une inclusion de cet aspect de la pathologie de la reproduction dans le cursus initial permettrait aux vétérinaires généralistes issus de cette école d'acquérir des notions de base concernant la pathologie du pénis avant d'y être confrontés. Le manque de formation initiale sur le sujet peut également jouer un rôle dans le retard de connaissances.

La comparaison faite dans cette thèse entre la médecine vétérinaire et la médecine humaine concernant la pathologie du pénis est donc intéressante car elle souligne les lacunes présentes en médecine vétérinaire, et met en évidence des modalités diagnostiques et thérapeutiques non utilisées à ce jour mais transposables à la médecine vétérinaire afin de la faire évoluer, en considérant des données plus récentes, des démarches diagnostiques plus abouties et des prises en charge plus individualisées. L'aspect éthique des prises en charge chez le chien est cependant important à considérer et pourrait finalement poser un frein dans certaines de ces démarches. Il ne faut également pas négliger les affections qui ne sont

décrites que chez le chien pour lesquelles la comparaison n'est pas réalisable (notamment les affections de l'os pénien), tandis que la description uniquement chez l'homme de certaines affections (maladie de la Peyronie par exemple) pourrait être due à un manque de connaissances en médecine vétérinaire. Ainsi, la connaissance de l'existence et de la prise en charge de ces affections décrites uniquement chez l'homme n'est pas à négliger face à une affection du pénis chez le chien.

Conclusion

En conclusion de cette thèse, il faut souligner que certaines affections du pénis et du fourreau présentent une prise en charge similaire chez le chien et l'homme, mais que la plupart présente une prise en charge très différente : les traitements conservateurs sont bien plus répandus en médecine humaine que vétérinaire, qui va plus rapidement envisager un traitement chirurgical. Cette différence majeure de prise en charge relève de plusieurs raisons sous-jacentes décrites dans cette thèse ; la cause psychologique, primordiale chez l'homme, étant la plus importante, mais d'autres causes sont exposées ici. L'exposition des différences de prise en charge constitue le premier objectif de ce travail, et montre qu'il y a finalement beaucoup de traitements conservateurs ou chirurgicaux chez l'homme qui ne sont pas applicables au chien compte tenu de la composante éthique (interventions ou traitements lourds et douloureux pour un organe qui n'est pas essentiel chez le chien non reproducteur).

Par ailleurs, il est important de noter que les cas décrits dans la littérature en médecine vétérinaire sont, pour la plupart des affections, beaucoup moins nombreux, et que les données publiées en médecine vétérinaire se présentent surtout sous la forme de cas clinique et non pas de revues. Cette information est intéressante car elle témoigne du déficit d'information disponible pour les vétérinaires généralistes, rendant ainsi la prise en charge de ces affections compliquée. Ce point constitue le second objectif de cette thèse : mettre à disposition des vétérinaires une revue de la littérature des modalités diagnostiques et thérapeutiques décrites en médecine vétérinaire mais également celles décrites en médecine humaine pour les mêmes affections, et ainsi multiplier les sources d'informations pour pouvoir considérer des traitements n'ayant jamais été décrits chez le chien.

Afin d'élargir les connaissances des vétérinaires concernant la pathologie du pénis, une réintroduction de l'enseignement de la pathologie andrologique dans le cursus vétérinaire serait une première étape en permettant aux vétérinaires de commencer leur carrière avec des connaissances de base concernant cet organe. Par ailleurs, des travaux ou thèses ultérieurs, avec la création d'outils pédagogiques permettraient également de mettre à disposition des vétérinaires généralistes des fiches techniques faciles d'accès à consulter en cas de doute face à un pénis pathologique. Il serait également intéressant de créer des liens entre les vétérinaires et les médecins (urologues dans ce cas, mais l'idée peut être transposée à d'autres disciplines), d'organiser des événements (congrès, conférences) réunissant ces deux professions afin de pouvoir échanger les idées, pratiques usuelles, données cliniques et créer ainsi des échanges et élargir nos connaissances. Toutes ces pistes permettraient *in fine* de donner une forme d'indépendance aux vétérinaires généralistes face à cela, sans avoir à référer les cas de pathologie du pénis à des spécialistes.

Liste des références bibliographiques

- ADELSBERGER, M.E., SMEAK, D.D., (2009) Repair of extensive perineal hypospadias in a Boston terrier using tubularized incised plate urethroplasty. *Can. Vet. J.* 50, 937–942.
- AL-THAKAFI, S., AL-HATHAL, N., (2016) Peyronie's disease: a literature review on epidemiology, genetics, pathophysiology, diagnosis and work-up. *Transl. Androl. Urol.* 5, p. 280–289. [<https://doi.org/10.21037/tau.2016.04.05>]
- BARONE, R., (2001) Anatomie comparée des mammifères domestiques. Tome 4. Splanchnologie II. Appareil uro-génital. Foetus et ses annexes. Péritoine et topographie abdominale., 3e édition, Paris, Éditions Vigot
- BENNANI, S., DAKIR, M., DEBBAGH, A., *et al.* (1998). Traumatic rupture of the corpus cavernosum. *Prog. Urol.* 8(4), p. 548–552.
- BENNETT, D., BAUGHAN, J., MURPHY, F., (1986) Wedge osteotomy of the os penis to correct penile deviation. *J. Small Anim. Pract.* 27, p. 379–382. [<https://doi.org/10.1111/j.1748-5827.1986.tb02151.x>]
- BENSON, M., HANNA, M.K., (2018) Prepuce sparing: Use of Z-plasty for treatment of phimosis and scarred foreskin. *J. Pediatr. Urol.* 14, 545.e1-545.e4. [<https://doi.org/10.1016/j.jpuro.2018.04.031>]
- BOEHM, A., BRUYÈRE, F., (2018) Dermato-urologie : les lésions des organes génitaux externes de l'homme à connaître par l'urologue. *Prog. Urol.* 28, p. 251–281. [<https://doi.org/10.1016/j.puro.2018.01.002>]
- BOJRAB, M.J., WALDRON, D.R., TOOMBS, J.P., (2014) Current Techniques in Small Animal Surgery. Jackson (WY), Teton NewMedia
- BOLFER, L., SCHMIT, J.M., MCNEILL, A.L., *et al.* (2015) Penile amputation and scrotal urethrostomy followed by chemotherapy in a dog with penile hemangiosarcoma. *J. Am. Anim. Hosp. Assoc.* 51, p. 25–30. [<https://doi.org/10.5326/JAAHA-MS-5975>]
- BOUTY, A., AYERS, K.L., PASK, A., *et al.* (2015) The Genetic and Environmental Factors Underlying Hypospadias. *Sex. Dev.* 9(5), p. 239–259. [<https://doi.org/10.1159/000441988>]
- BRAGG, B.N., KONG, E.L., LESLIE, S.W., (2022) Paraphimosis, StatPearls. StatPearls Publishing LLC, PMID : 29083645
- BRITO, E.H.S., FONTENELLE, R.O.S., BRILHANTE, R.S.N., *et al.* (2009) The anatomical distribution and antimicrobial susceptibility of yeast species isolated from healthy dogs. *Vet. J.* 182, p.320–326. [<https://doi.org/10.1016/j.tvjl.2008.07.001>]
- BURCHELL, R.K., KIRBERGER, R.M., JANSE VAN RENSBERG, D.D.D., (2014) Haemangiosarcoma of the os penis in a dog: The most common neoplasm of the canine penis. *J. S. Afr. Vet. Assoc.* 85, e1–e4. [<https://doi.org/10.4102/jsava.v85i1.1092>]
- CARR, J.G., TOBIAS, K.M., SMITH, L., (2014) Urethral prolapse in dogs: a retrospective study. *Vet. Surg.* 43, p. 574–580. [<https://doi.org/10.1111/j.1532-950x.2014.12190.x>]
- CHU, C.-C., CHEN, K.-C., DIAU, G.-Y., 1999. Topical steroid treatment of phimosis in boys. *J. Urol.*, Part 1 of 2 162, p. 861–863. [<https://doi.org/10.1097/00005392-199909010-00078>]
- CICIRELLI, V., ACCOGLI, G., CAIRA, M., *et al.* (2022) Use of “Aminogam Gel” to fast the wound healing in dogs after the surgical curettage of injured penis. *Vet. Med. Sci.* 8, p. 1001–1007. [<https://doi.org/10.1002/vms3.769>]
- COLOPY, S., BJORLING, D., (2015) Urinary Tract Trauma: Urethral Injury. *In* ARONSON, L. R., *Small Animal Surgical Emergencies*. Hoboken, John Wiley & Sons, Ltd, p. 211–223. [<https://doi.org/10.1002/9781118487181.ch20>]
- COZZI, D., VERRONE, G.B., AGOSTINI, S., *et al.* (2019) Acute penile trauma: imaging features in the emergency setting. *Radiol. Med. (Torino)* 124, p. 1270–1280. [<https://doi.org/10.1007/s11547-019-01065-1>]
- CUCKOW, P.M., RIX, G., MOURIQUAND, P.D.E., (1994) Preputial plasty: A good alternative to circumcision. *J. Pediatr. Surg.* 29, p. 561–563. [[https://doi.org/10.1016/0022-3468\(94\)90092-2](https://doi.org/10.1016/0022-3468(94)90092-2)]

- CYTOLOGIC PATTERNS – eClinpath (2013). Cornell Univ. [<https://eclinpath.com/cytology/cytology-interpretation>] (consulté le 17/11/2021)
- DAUENDORFFER, J.-N., BAROUDJIAN, B., HERMS, F., *et al.* (2020) Penile squamous cell carcinoma. *Ann. Dermatol. Venereol.* 147, p. 482–489. [<https://doi.org/10.1016/j.annder.2020.02.005>]
- DE OLIVEIRA, M.C., RAMIRES, R., SOARES, J., *et al.* (2010) Surgical treatment of penile duplication. *J. Pediatr. Urol.* 6, p. 257.e1–3. [<https://doi.org/10.1016/j.jpuro.2010.01.017>]
- DINIZ, S.A., MELO, M.S., BORGES, A.M., *et al.* (2005) Genital Lesions Associated with Visceral Leishmaniasis and Shedding of *Leishmania* sp. in the Semen of Naturally Infected Dogs. *Vet. Pathol.* 42, p. 650–658. [<https://doi.org/10.1354/vp.42-5-650>]
- DUMON, C., (2009) Patología de la reproducción en la especie canina: casos clínicos. Inter-Médica, Buenos Aires.
- DURAKBAŞA, Ç.U., GERCEL, G., MUTUS, M.H., *et al.*, (2017) A Very Unlikely Finding in a Male Child: Urethral Prolapse. *Eur. J. Pediatr. Surg. Rep.* 5, e36–e38. [<https://doi.org/10.1055/s-0037-1604359>]
- EKE, N., (2002). Fracture of the penis. *Br. J. Surg.* 89, p.555–565. [<https://doi.org/10.1046/j.1365-2168.2002.02075.x>]
- ERNE, J.B., MCNICHOLAS, W.T., (2009). What is your diagnosis? Urethral obstruction and fracture of os penis. *J. Am. Vet. Med. Assoc.* 234, p. 201–202. [<https://doi.org/10.2460/javma.234.2.201>]
- EVANS, H.E., DE LAHUNTA, A., 2013. Miller’s anatomy of the dog, 4th edition. St Louis, Saunders Elsevier
- FOSSUM, T.W., CATRIONA, M.M.P. (2019) Surgery of the Reproductive & Genital Systems. Small Animal Surgery. 5e éd., Philadelphia, Elsevier, p.720-787
- FRY, J.K., BURNEY, D., HOTTINGER, H., *et al.*, (2014) Pollakiuria and stranguria in a Labrador retriever with penile HSA. *J. Am. Anim. Hosp. Assoc.* 50, p. 141–147. [<https://doi.org/10.5326/JAAHA-MS-5984>]
- GALLO, L., PERDONÀ, S., GALLO, A., (2010). The Role of Short Frenulum and the Effects of Frenulectomy on Premature Ejaculation. *J. Sex. Med.* 7, 1269–1276. [<https://doi.org/10.1111/j.1743-6109.2009.01661.x>]
- GANGULY, B., DAS, U., DAS, A.K., (2016). Canine transmissible venereal tumour: a review. *Vet. Comp. Oncol.* 14, 1–12. [<https://doi.org/10.1111/vco.12060>]
- GROSSMAN, J., BALTZER, W., (2012). Use of a preputial circumferential mucosal flap for hypospadias management in a Boston terrier. *J. Small Anim. Pract.* 53, p. 292–296. [<https://doi.org/10.1111/j.1748-5827.2011.01177.x>]
- GUILLOT-TANTAY, C., PHÉ, V., CHARTIER-KASTLER, E., *et al.*, (2014). Traitements médicaux et chirurgicaux des courbures de verge congénitales et acquises : revue de la littérature. *Prog. Urol.* 24, p. 203–211. [<https://doi.org/10.1016/j.puro.2013.08.328>]
- HAMMER, A.S., COUTO, C.G., FILPPI, J., *et al.*, (1991). Efficacy and toxicity of VAC chemotherapy (vincristine, doxorubicin, and cyclophosphamide) in dogs with hemangiosarcoma. *J. Vet. Intern. Med.* 5, p. 160–166. [<https://doi.org/10.1111/j.1939-1676.1991.tb00943.x>]
- HATIPOĞLU, N., KURTOĞLU, S., (2013). Micropenis: Etiology, Diagnosis and Treatment Approaches. *J. Clin. Res. Pediatr. Endocrinol.* 5, p. 217–223. [<https://doi.org/10.4274/Jcrpe.1135>]
- HAURI, D., SPYCHER, M., BRÜHLMANN, W., (1983). Erection and Priapism: A New Physiopathological Concept. *Urol. Int.* 38, p. 138–145. [<https://doi.org/10.1159/000280878>]
- HAYES, H.M., WILSON, G.P., (1986). Hospital incidence of hypospadias in dogs in North America. *Vet. Rec.* 118, p. 605–607. [<https://doi.org/10.1136/vr.118.22.605>]
- HERMIEU, N., (2022). Discussion autour des prises en charges des affections péniennes par les chirurgiens urologues, communication orale.
- HICKS, D.G., BAGLEY, R.S., GAVIN, P.R., *et al.*, (2007). Imaging Diagnosis—Corpus Caverosum, Ischiocavernosus, and Bulbospongiosus Muscle Injury in a Dog. *Vet. Radiol. Ultrasound* 48, p. 239–242. [<https://doi.org/10.1111/j.1740-8261.2007.00235.x>]
- HUTCHISON, J.A., (1973). Persistence of the penile frenulum in dogs. *Can. Vet. J.* 14, 71.

- JENKINS, V., HENRIQUE DE MELLO SOUZA, C., DE LORIMIER, L.-P., *et al.*, (2017). Squamous Cell Carcinoma of the Penis with Pulmonary Metastasis and Paraneoplastic Hypertrophic Osteopathy in a Dog. *J. Am. Anim. Hosp. Assoc.* 53, p. 277–280. [https://doi.org/10.5326/JAAHA-MS-6425]
- JOHNSTON, S., OLSON, P., ROOT KUSTRITZ, M., (2001). Balanoposthitis, *In: Canine and Feline Theriogenology*. Philadelphia, W.B. Saunders Company p. 360–362.
- KEYS, M.A., DAVE, S., (2017). Current hypospadias management: Diagnosis, surgical management, and long-term patient-centred outcomes. *Can. Urol. Assoc. J.* 11, S48–S53. [https://doi.org/10.5489/cuaj.4386]
- KELLY, S.E., CLARK, W.T., (1995). Surgical repair of fracture of the os penis in a dog. *J. Small Anim. Pract.* 36, p. 507–509. [https://doi.org/10.1111/j.1748-5827.1995.tb02798.x]
- KIRSCH, J.A., HAUPTMAN, J.G., WALSHAW, R., (2002). A Urethropexy Technique for Surgical Treatment of Urethral Prolapse in the Male Dog. *J. Am. Anim. Hosp. Assoc.* 38, p. 381–384. [https://doi.org/10.5326/0380381]
- KRAFT, K., SHUKLA, A., CANNING, D., (2011). Proximal Hypospadias. *ScientificWorldJournal* 11, p. 894–906. [https://doi.org/10.1100/tsw.2011.76]
- AKGÜL, K. T., DOGANTEKIN, E., ÖZER, E. *et al.*, (2021). Histopathological effects of Aloe vera on wound healing process in penile fracture model: An experimental study. *Turk. J. Med. Sci.* [https://doi.org/10.3906/sag-2102-224]
- KUMAR, A., GOYAL, N.K., TRIVEDI, S., *et al.*, (2008). Primary cavernous hemangioma of the glans penis: rare case report with a review of the literature. *Aesthetic Plast. Surg.* 32, p. 386–388. [https://doi.org/10.1007/s00266-007-9076-8]
- KUTZLER, M.A., (2012). Paraphimosis, *In Monnet E., Small Animal Soft Tissue Surgery*. Ames, John Wiley & Sons, Ltd, p. 686–690. [https://doi.org/10.1002/9781118997505.ch68]
- KUTZLER, M.A., 2012B. Priapism, *In Monnet E., Small Animal Soft Tissue Surgery*. Ames, John Wiley & Sons, Ltd, p. 691–695. [https://doi.org/10.1002/9781118997505.ch69]
- KUYUMCUOGLU, U., EROL, D., BALTACI, L., *et al.*, (1990). Traumatic rupture of the corpus cavernosum. *Int. Urol. Nephrol.* 22, 363–366. [https://doi.org/10.1007/BF02549797]
- KWOK, M., SHUGG, N., SIRIWARDANA, A., *et al.* (2022). Prevalence and sequelae of penile lichen sclerosus in males presenting for circumcision in regional Australia: a multicentre retrospective cohort study. *Transl. Androl. Urol.* 11, p.780–785. [https://doi.org/10.21037/tau-22-29]
- LAUBE, R., COOK, A., WINKLER, K., (2017). Diphallia in a Mixed-Breed Puppy: Case Report. *J. Am. Anim. Hosp. Assoc.* 53, p.281–284. [https://doi.org/10.5326/JAAHA-MS-6599]
- LAVELY, J.A., (2009). Priapism in Dogs. *Top. Companion Anim. Med., Reproduction* 24, p. 49–54. [https://doi.org/10.1053/j.tcam.2008.11.001]
- LAYTON, C.E., FERGUSON, H.R., COOK, J.E., *et al.* (1987). Intrapelvic urethral anastomosis. A comparison of three techniques. *Vet. Surg. VS* 16, p. 175–182. [https://doi.org/10.1111/j.1532-950x.1987.tb00933.x]
- MAETA, N., SHIMOKAWA MIYAMA, T., KUTARA, K., *et al.*, (2021). Dysuria Associated with Non-Neoplastic Bone Hyperplasia of the Os Penis in a Pug Dog. *Vet. Sci.* 8. [https://doi.org/10.3390/vetsci8010006]
- MANJUNATH, A.S., HOFER, M.D., (2018). Urologic Emergencies. *Med. Clin. North Am.* 102(2), p. 373–385. [https://doi.org/10.1016/j.mcna.2017.10.013]
- MAROLF, A., SPECHT, A., THOMPSON, *et al.* (2006). Imaging diagnosis: penile hemangiosarcoma. *Vet. Radiol. Ultrasound* 47, p. 474–475. [https://doi.org/10.1111/j.1740-8261.2006.00172.x]
- MATSUOKA, P.K., PACETTA, A.M., BARACAT, E.C., *et al.*, (2015). Should prophylactic anti-incontinence procedures be performed at the time of prolapse repair? Systematic review. *Int. Urogynecology J.* 26, p.187–193. [https://doi.org/10.1007/s00192-014-2537-0]
- MEARES, E.M., (1971). Traumatic rupture of the corpus cavernosum. *J. Urol.* 105, p. 407–408. [https://doi.org/10.1016/s0022-5347(17)61537-4]
- MEILÁN, J., (2006). Rare preputial anomaly and its surgical correction in a dog. *Vet. Rec.* p. 158, 672. [https://doi.org/10.1136/vr.158.19.672]

- MIRKOVIC, T.K., SHMON, C.L., ALLEN, A.L., (2004). Urinary obstruction secondary to an ossifying fibroma of the os penis in a dog. *J. Am. Anim. Hosp. Assoc.* 40, 152–156. [https://doi.org/10.5326/0400152]
- MONSTREY, S., HOEBEKE, P., DHONT, M., *et al.* (2005). Radial forearm phalloplasty: A review of 81 cases. *Eur. J. Plast. Surg.* 28, 206–212. [https://doi.org/10.1007/s00238-005-0743-1]
- MONTAGUE, D., JARROW, J., BRODERICK, G., (2010). Priapism Guideline - American Urological Association [https://www.auanet.org/guidelines/guidelines/priapism-guideline] (consulté le 16/09/2021)
- MONTSERRAT, D., ROBERTO, M., MANUEL, Á., *et al.*, (2019). “Prolapso uretral, ¿es necesario el tratamiento quirúrgico?”. *Arch. Esp. Urol.* 72, p. 619–620.
- MURCHISON, E.P., (2008). Clonally transmissible cancers in dogs and Tasmanian devils. *Oncogene* 27 Suppl 2, S19-30. [https://doi.org/10.1038/onc.2009.350]
- NDIRITU, C.G., (1979). Lesions of the canine penis and prepuce. *Mod. Vet. Pract.* 60, p. 712–715.
- NOWACKA-WOSZUK, J., SZCZERBAL, I., STACHOWIAK, M., *et al.* (2020). Screening for structural variants of four candidate genes in dogs with disorders of sex development revealed the first case of a large deletion in NR5A1. *Anim. Reprod. Sci.* 223, 106632. [https://doi.org/10.1016/j.anireprosci.2020.106632]
- OFFENBACHER, J., BARBERA, A., (2019). Penile Emergencies. *Emerg. Med. Clin. North Am.* 37, 583–592. [https://doi.org/10.1016/j.emc.2019.07.001]
- ORIMA, H., TSUTSUI, T., WAKI, T., *et al.* (1989). Surgical Treatment of Priapism Observed in a Dog and a Cat. *Jpn. J. Vet. Sci.* 51, p. 1227–1229. [https://doi.org/10.1292/jvms1939.51.1227]
- PAPAZOGLU, L.G., (2001). Idiopathic chronic penile protrusion in the dog: a report of six cases. *J. Small Anim. Pract.* 42, 510–513. [https://doi.org/10.1111/j.1748-5827.2001.tb02459.x]
- PAPAZOGLU, L.G., KAZAKOS, G.M., (2002). Surgical Conditions of the Canine Penis and Prepuce. *Compendium on Continuing Education for the Practising Veterinarian* p. 204-218
- PARÉ, A.-K., OUATTARA, A., BOTCHO, G., *et al.* (2019). La fracture de verge: à propos de six observations au CHU Sanou Souro de Bobo-Dioulasso, Burkina Faso. *Pan Afr. Med. J.* 33, 257. [https://doi.org/10.11604/pamj.2019.33.257.19452]
- PATEL, N., JONES, S.C., MCLOUGHLIN, M.A., *et al.* (2022). Partial penile amputation using a thoracoabdominal stapler in nine dogs. *Vet. Med. Sci.* 8, p. 437–444. [https://doi.org/10.1002/vms3.723]
- PEPLER, C., WEISSERT, D., KAPPE, E., *et al.* (2009). Osteosarcoma of the penile bone (os penis) in a dog. *Aust. Vet. J.* 87, p. 52–55. [https://doi.org/10.1111/j.1751-0813.2008.00371.x]
- PERKINS, O.S., CORTES, S., 2021. Balanoposthitis, StatPearls Publishing, PMID: 31971711
- PEROVIC, S.V., DJINOVIC, R.P., BUMBASIREVIC, M.Z., *et al.* (2009). Severe penile injuries: a problem of severity and reconstruction. *BJU Int.* 104, p. 676–687. [https://doi.org/10.1111/j.1464-410X.2008.08343.x]
- PHILLIPS, H., (2012). Urinary Tract Trauma, *In* Monnet E., *Small Animal Soft Tissue Surgery*. Ames, John Wiley & Sons, Ltd, p. 587–599. [https://doi.org/10.1002/9781118997505.ch57]
- PIMENTEL, P.A.B., OLIVEIRA, C.S.F., HORTA, R.S., (2021). Epidemiological study of canine transmissible venereal tumor (CTVT) in Brazil, 2000–2020. *Prev. Vet. Med.* 197, 105526. [https://doi.org/10.1016/j.prevetmed.2021.105526]
- PLISKOW, R., OHME, R., (1979). Corpus cavernosography in acute “fracture” of the penis. *Am. J. Roentgenol.* 133, 331–332. [https://doi.org/10.2214/ajr.133.2.331]
- PROESCHOLDT, T., DEYOUNG, D., (1977). Infantile Penis in the Canine. *Iowa State Univ. Vet.* 39 [https://agris.fao.org/agris-search/search.do?recordID=US19780241549]
- PULIDO-PEREZ, A., SUAREZ-FERNANDEZ, R., (2017). Circinate Balanitis. *N. Engl. J. Med.* 376, 157. [https://doi.org/10.1056/NEJMicm1603913]
- RAVEENTHIRAN, V., (2008). A modification of Winter’s shunt in the treatment of pediatric low-flow priapism. *J. Pediatr. Surg.* 43, 2082–2086. [https://doi.org/10.1016/j.jpedsurg.2008.02.006]
- ROCHAT, M.C., (2001). Priapism: a review. *Theriogenology* 56, 713–722. [https://doi.org/10.1016/S0093-691X(01)00622-7]
- ROOT KUSTRITZ, M.V., (2001). Disorders of the Canine Penis. *Vet. Clin. North Am. Small Anim. Pract.* 31, 247–258. [https://doi.org/10.1016/S0195-5616(01) 50203-X]

- ROY, G.C., (1884). A case of imperforate anus and prepuce. *The Lancet*, 124, (3199), 1092. [https://doi.org/10.1016/S0140-6736(02)29065-0]
- RUSSO, G.I., MILENKOVIC, U., HELLSTROM, W., *et al.* (2018). Clinical Efficacy of Injection and Mechanical Therapy for Peyronie's Disease: A Systematic Review of the Literature. *Eur. Urol.* 74, 767–781. [https://doi.org/10.1016/j.eururo.2018.07.005]
- SARIERLER, M., KARA, M.E., (1998). Congenital stenosis of the preputial orifice in a dog. *Vet. Rec.* 143, 201. [https://doi.org/10.1136/vr.143.7.201]
- SCHWARZER, U., SOMMER, F., KLOTZ, T., *et al.* (2001). The prevalence of Peyronie's disease: results of a large survey. *BJU Int.* 88, 727–730. [https://doi.org/10.1046/j.1464-4096.2001.02436.x]
- SEERANGAN, R., THULASIRAMAN, S., *et al.* (2013). Rupture of Penis muscle and its Management in German shepherd Dog. *Indian J. Anim. Reprod.* 34, 68–69.
- SETTHAWONGSIN, C., TEEWASUTRAKUL, P., TANGKAWATTANA, S., *et al.* (2019). Conventional-Vincristine Sulfate vs. Modified Protocol of Vincristine Sulfate and L-Asparaginase in Canine Transmissible Venereal Tumor. *Front. Vet. Sci.* 6, 300. [https://doi.org/10.3389/fvets.2019.00300]
- SILVA, F.L., OLIVEIRA, R.G., SILVA, T.M.A., *et al.* (2009). Venereal transmission of canine visceral leishmaniasis. *Vet. Parasitol.* 160, 55–59. [https://doi.org/10.1016/j.vetpar.2008.10.079]
- SIMMS, A., BARADARAN, N., LUE, T.F., *et al.* (2021). Penile Fractures: Evaluation and Management. *Urol. Clin. North Am.* 48, 557–563. [https://doi.org/10.1016/j.ucl.2021.06.011]
- SNODGRASS, W., BUSH, N., (2016). Primary hypospadias repair techniques: A review of the evidence. *Urol. Ann.* 8, 403–408. [https://doi.org/10.4103/0974-7796.192097]
- SNODGRASS, W.T., NGUYEN, M.T., (2002). Current technique of tubularized incised plate hypospadias repair. *Urology* 60, 157–162. [https://doi.org/10.1016/S0090-4295(02)01620-5]
- SOMERVILLE, M.E., ANDERSON, S.M., (2001). Phallopey for treatment of paraphimosis in the dog. *J. Am. Anim. Hosp. Assoc.* 37, 397–400. [https://doi.org/10.5326/15473317-37-4-397]
- SPROCATTI, M., REESE, D., CHARLESWORTH, T., (2020). Surgical treatment and outcome of complete unilateral urinary tract duplication in a dog. *Vet. Surg.* 49, 1641–1647. [https://doi.org/10.1111/vsu.13505]
- STANGL, F.P., THALMANN, G.N., (2020). Urologic Emergencies: Paraphimosis. *Ther. Umsch.* 77, 223–225. [https://doi.org/10.1024/0040-5930/a001182]
- STEAD, A.C., (1972). Fracture of the os penis in the dog—two case reports. *J. Small Anim. Pract.* 13, 19–22. [https://doi.org/10.1111/j.1748-5827.1972.tb06793.x]
- SUTTON, A., TURNER, R., BROOME, C., (2021). Radiological diagnosis of phimosis in a dog and cat. [https://doi.org/10.22541/au.162712497.74786002/v1]
- SWITONSKI, M., DZIMIRA, S., ALEKSIEWICZ, R., *et al.* (2018). Hypospadias Is Not Rare in Dogs: Five New Cases, a Retrospective Study, and a Review of the Literature. *Sex. Dev.* 12, 244–250. [https://doi.org/10.1159/000490079]
- TOBIAS, K.M., JOHNSTON, S.A., (2018). *Veterinary surgery : small animal*, 2nd edition. St Louis, W.B. Saunders Company
- ULKER, V., ESEN, T., (2005). Hemangioma of the glans penis treated with Nd:YAG laser. *Int. Urol. Nephrol.* 37, 95–96. [https://doi.org/10.1007/s11255-004-4695-3]
- VAN DER HORST, H.J.R., DE WALL, L.L., (2017). Hypospadias, all there is to know. *Eur. J. Pediatr.* 176, 435–441. [https://doi.org/10.1007/s00431-017-2864-5]
- VERMA, S.B., WOLLINA, U., (2011). Looking through the cracks of diabetic candidal balanoposthitis! *Int. J. Gen. Med.* 4, 511–513. [https://doi.org/10.2147/IJGM.S17875]
- VOELKL, D., (2012). Penile and Preputial Trauma and Neoplasia, *In* MONNET E., *Small Animal Soft Tissue Surgery*. John Wiley & Sons, Ltd, p. 696–701. [https://doi.org/10.1002/9781118997505.ch70]
- VOLKMANN, D., (2012). Phimosis, *In* Monnet E., *Small Animal Soft Tissue Surgery*. Ames, John Wiley & Sons, Ltd p. 702–705. [https://doi.org/10.1002/9781118997505.ch71]
- WAKUI, S., FURUSATO, M., NOMURA, Y., *et al.* (1992). Testicular epidermoid cyst and penile squamous cell carcinoma in a dog. *Vet. Pathol.* 29, 543–545. [https://doi.org/10.1177/030098589202900610]

- WALLER, S.B., NETO, L.H.S.B., COSTA, P.P.C., *et al.* (2021). Hypospadias in a mongrel male (78,XY; SRY-positive) dog. *J. Small Anim. Pract.* 62, 65–65. [<https://doi.org/10.1111/jsap.13221>]
- WEBB, J.A., LIPTAK, J.M., HEWITT, S.A., Vince, A.R., (2009). Multilobular osteochondrosarcoma of the os penis in a dog. *Can. Vet. J.* 50(1), 81–84.
- WEBBER, R.J.S., ALSAFFAR, N., BISSETT, D., *et al.* (1998). Angiosarcoma of the Penis. *Urology* 51, 130–131. [[https://doi.org/10.1016/S0090-4295\(97\)00471-8](https://doi.org/10.1016/S0090-4295(97)00471-8)]
- WELSH, J.S., (2011). Contagious Cancer. *The Oncologist* 16, 1–4. [<https://doi.org/10.1634/theoncologist.2010-0301>]
- YUE, Y.-W., CHEN, Y.-W., DENG, L.-P., *et al.* (2021). Design and development of a new type of phimosis dilatation retractor for children. *World J. Clin. Cases* 9(17), 4159–4165. [<https://doi.org/10.12998/wjcc.v9.i17.4159>]
- ZHAO, S., ZHOU, J., ZHANG, Y.-F., *et al.* (2013). Therapeutic embolization of high-flow priapism 1 year follow up with color Doppler sonography. *Eur. J. Radiol.* 82, e769–e774. [<https://doi.org/10.1016/j.ejrad.2013.08.051>]
- ZIEGELMANN, M.J., BAJIC, P., LEVINE, L.A., (2020). Peyronie's disease: Contemporary evaluation and management. *Int. J. Urol.* 27(6), 504–516. [<https://doi.org/10.1111/iju.14230>]

Annexe 1 : amputation du pénis

En cas de traumatisme important de l'extrémité pénienne, ou en cas de paraphimosis récurrent une amputation partielle, voire totale du pénis peut être recommandée :

1. Amputation partielle du pénis

Technique chirurgicale :

Mettre en place une sonde urinaire. Rétracter le fourreau le plus caudalement possible, et placer un garrot le plus caudalement possible sur le pénis.

Réaliser une incision en V de part et d'autre de l'os pénien et de l'urètre, à travers la tunique albuginée et le corps caverneux, puis sectionner l'os pénien grâce à un matériel spécifique permettant de couper les os, le plus caudalement possible. Attention, lors de cette étape, à ne pas léser l'urètre.

Puis sectionner l'urètre de sorte à ce qu'elle dépasse de 1 à 2 cm par rapport au reste du pénis et l'inciser longitudinalement sur sa face dorsale.

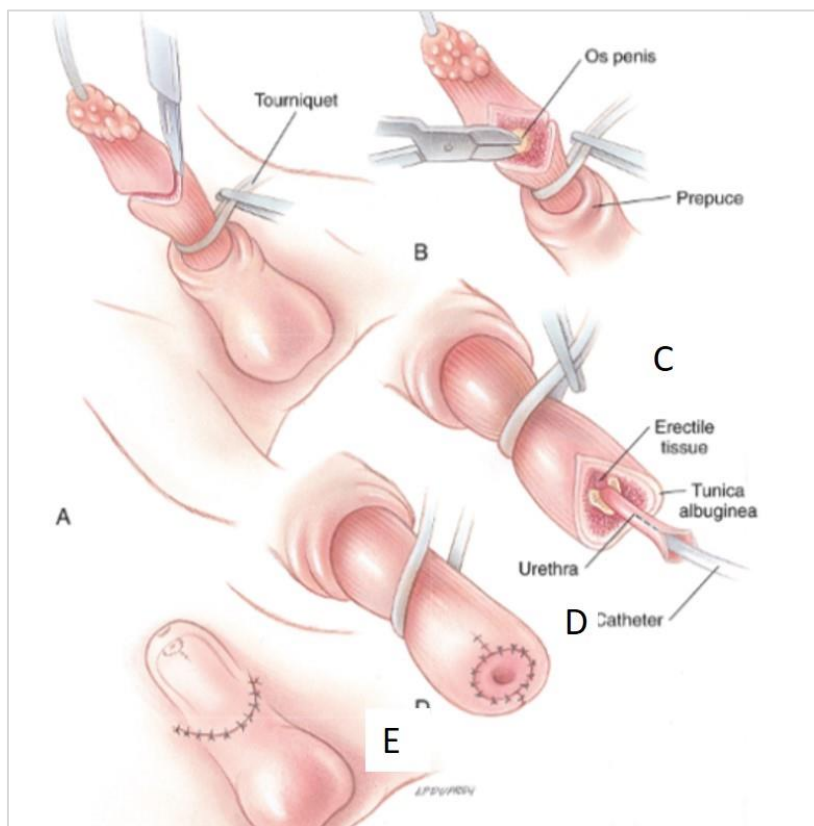
Desserrer le garrot, identifier l'artère dorsale du pénis et la ligaturer.

Replier l'urètre de façon à pouvoir apposer la muqueuse urétrale à la tunique albuginée. Suture avec une aiguille atraumatique taper-cut et fil monofilament résorbable fin (4-0 à 6-0 soit décimale 0,7 à décimale 1,5), par des points simples ou par un surjet simple.

Une fois l'amputation partielle du pénis réalisée, il est nécessaire de raccourcir le fourreau également. Pour cela, réaliser une incision elliptique transverse sur la face ventrale du fourreau et concernant toute son épaisseur, de façon à réséquer la même longueur de fourreau que de pénis ayant été amputé précédemment. Faire de même sur la face dorsale du pénis. Après avoir retiré les portions elliptiques précédemment incisées, suturer en premier lieu la muqueuse de la face dorsale du fourreau par un fil monofilament résorbable fin (4-0 à 5-0 soit décimale 1 à décimale 1,5) par des points simples ou un surjet simple. Puis faire de même avec la muqueuse de la face ventrale. Enfin, réaliser la suture de la peau classiquement, c'est-à-dire par des points simples avec du fil monofilament non résorbable (Fossum, 2018).

La technique est illustrée sur le schéma ci-dessous.

Figure 63 : amputation partielle du pénis. (A) : section de l'albuginée et des corps caverneux; (B) : section de l'os pénien ; (C) : section de l'urètre en laissant dépasser de 1-2 cm ; (D) : replier l'urètre et réaliser une anastomose entre l'urètre et l'albuginée (Fossum, 2018)



Traitement post-opératoire : analgésie adéquate, port de la collerette. De l'hématurie peut être présente pendant plusieurs jours après l'intervention, et ce risque peut être diminué en évitant toutes les situations d'excitation (Fossum, 2018).

2. Amputation totale du pénis

Technique chirurgicale :

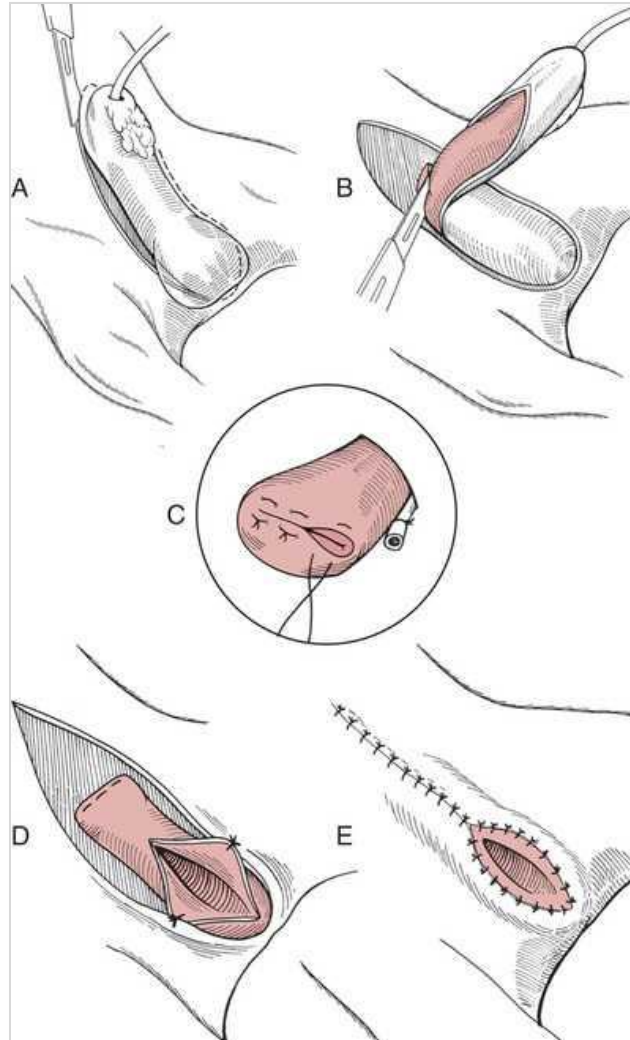
Placer une sonde urinaire. Réaliser une incision elliptique autour du prépuce, du pénis et du scrotum de sorte à garder suffisamment de peau afin de pouvoir refermer par la suite. Séparer le pénis des tissus sous-jacents. Réaliser l'hémostase des vaisseaux du fourreau (cautérisation, ligature). Réaliser une castration avec ablation scrotale. Localiser et ligaturer les vaisseaux pénien caudalement au site d'amputation.

Réaliser une urétrostomie, de préférence scrotale. Replier ou sectionner transversalement le muscle rétracteur du pénis. Réaliser une ligature circonférentielle autour du pénis, caudalement au site d'amputation et crânialement au site d'urétrostomie. Amputer le pénis.

Apposer la tunique albuginée de façon à suturer le bout du pénis restant avec un fil monofilament résorbable fin (3-0 à 4-0 soit décimale 1,5 à décimale 2). Puis suturer la muqueuse urétrale à la peau au site d'urétrostomie avec du fil monofilament résorbable fin (4-

0 à 6-0 soit décimale 0,7 à décimale 1,5) par des points simples. Enfin, réaliser une suture plan par plan classique de part et d'autre du site d'urétrostomie (Fossum, 2018).

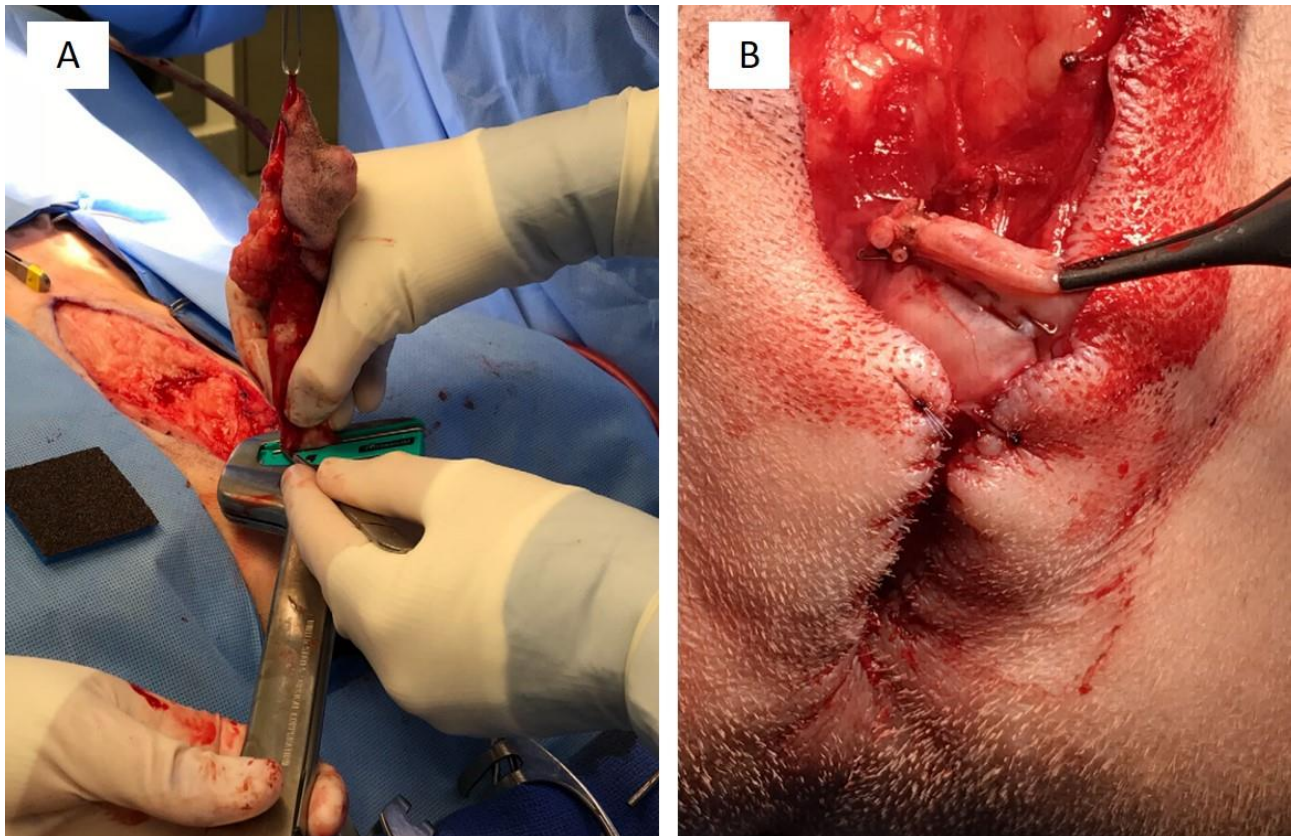
Figure 64 : amputation totale du pénis. (A) : incision elliptique autour du pénis ; (B) : amputation du pénis ; (C) : suture du bout du pénis restant ; (D) : suture de la muqueuse urétrale à la peau sur le site d'urétrostomie ; (E) : suture de la peau de part et d'autre du site d'urétrostomie (Fossum, 2018)



Traitement post-opératoire : analgésie, port de la collerette, surveillance de la miction. Les complications courantes comprennent des saignements (pouvant durer plusieurs jours), un sérome, une infection du site opératoire, une déhiscence de plaie, des fuites urinaires. En laissant l'animal au calme et en évitant toute source d'excitation le risque de saignements est diminué (Fossum, 2018).

Une étude récente (Patel et al., 2022) décrit une technique d'amputation partielle du pénis utilisant une agrafeuse thoraco-abdominale, après urétrostomie. Neuf cas sont décrits.

Figure 65 : amputation pénienne par l'utilisation d'une agrafeuse thoraco-abdominale (Patel et al., 2022)



Cette technique permet une hémostase adéquate avant l'incision pénienne, un temps opératoire réduit, et d'excellents résultats (évaluation à 14 et 35 jours post-opératoires). Les complications post-opératoires décrites sont une inflammation du site opératoire chez 2 chiens après léchage ou traumatisme du site avec la collerette, et ne sont ainsi pas directement liées à la technique opératoire (Patel et al., 2022).

Le manque d'information quant aux statistiques liées à ces deux techniques en médecine vétérinaire (amputation pénienne par classique vs par agrafeuse thoraco-abdominale) rend leur comparaison compliquée (Patel et al., 2022).

PATHOLOGIE DU PÉNIS ET DU FOURREAU CHEZ LE CHIEN, COMPARAISON AVEC LA MÉDECINE HUMAINE

AUTEUR : Catalina LIWSZYC

RÉSUMÉ :

Les affections du pénis et du fourreau décrites chez le chien sont de nature diverse, et pour certaines mal connues et documentées. Il existe des maladies congénitales telles que l'imperforation du prépuce, le diphallia, la persistance du frein préputial et l'hypospadias, des maladies de croissance telles que le phimosis et l'immaturité pénienne, les anomalies de l'os pénien, des affections apparaissant en conséquence à d'autres troubles telles que le paraphimosis et la maladie de la Peyronie, des maladies fonctionnelles telles que le priapisme, ou bien traumatiques telles que la fracture de l'os pénien, la fracture de verge, les lacérations et les prolapsus urétraux, des maladies inflammatoires telles que les balanoposthites, et finalement des maladies tumorales telles que l'hémangiome, hémangiosarcome, tumeur vénérienne transmissible, carcinome épidermoïde, ostéochondrosarcome, ostéosarcome et fibrome.

Pour chacune des affections citées ci-dessus, la description, les modalités diagnostiques et les traitements mis en place en médecine vétérinaire et humaine sont décrits ainsi que leurs similarités et leurs différences. À la fin de chaque description, les éléments de médecine humaine qui pourraient être utiles en médecine vétérinaires sont mentionnés.

Cette thèse comporte deux objectifs. Le premier objectif consiste à mettre en avant les différences de traitements décrits en médecine humaine et vétérinaire et ainsi comprendre les raisons pour lesquelles les approches thérapeutiques diffèrent. Le second objectif consiste à mettre à disposition des vétérinaires une revue de la littérature concernant les traitements décrits pour chaque affection du pénis chez le chien et également chez l'homme, afin de multiplier les sources d'information et pouvoir ainsi prendre une décision thérapeutique éclairée compte tenu de toutes les informations disponibles dans la littérature, et particulièrement concernant les affections peu décrites chez le chien.

MOTS CLÉS :

PÉNIS / VERGE / PRÉPUCE / FOURREAU / OS PÉNIEN / URÈTRE / APPAREIL GÉNITAL / CHIEN / FRACTURE / TRAUMATISME / PATHOLOGIE / MÉDECINE VÉTÉRINAIRE / MÉDECINE HUMAINE

JURY :

Président : Pr Mathieu Manassero
Directeur de thèse : Pr Alain Fontbonne
Examinatrice : Pr Christelle Maurey-Guéneac

PATHOLOGY OF THE PENIS AND PREPUCE IN THE DOG, COMPARISON WITH HUMAN MEDICINE

AUTHOR: Catalina LIWSZYC

SUMMARY:

There are a variety of different affections of the penis and prepuce that affect the dog, and the literature provides very little information about some of them. Indeed, there are congenital diseases such as imperforate prepuce, diphallia, persistence of the penile frenulum and hypospadias, developmental diseases such as phimosis, penile immaturity, os penis anomalies, diseases which represent a consequence of another such as paraphimosis and Peyronie's disease, functional diseases such as priapism, traumatic such as fracture of the os penis, rupture of the corpus cavernosum, lacerations, urethral prolapse, inflammatory diseases such as balanoposthitis, and tumoral diseases such as haemangioma, hemangiosarcoma, canine transmissible venereal tumour, squamous cell carcinoma, osteosarcoma, osteochondrosarcoma, fibroma.

For each of these affections, this document gives a description, and explains the diagnostic and therapeutic modalities in veterinary and human medicine. At the end of each description, some elements of human medicine that could be useful in veterinary medicine are reported.

This thesis has two aims. The first aim is to emphasise on the differences in treatment between veterinary and human medicine and therefore to understand the reasons why these differences exist. The second aim is to give veterinarians a review of the literature about the treatments described in veterinary and human medicine for each of the diseases of the penis. This will provide veterinarians with multiple sources of information to take informed decisions, thus helping them take care of their patients and especially those presenting with uncommonly described affections.

KEYWORDS:

PENIS / VERGE / FORESKIN / SHEATH / OS PENIS / URETHRA / GENITAL SYSTEM / DOG / FRACTURE / TRAUMA / INJURY / PATHOLOGY / VETERINARY MEDICINE / HUMAN MEDICINE

JURY:

Chairperson: Pr Mathieu Manassero

Thesis Director: Pr Alain Fontbonne

Reviewer: Pr Christelle Maurey-Guénec