



**HAL**  
open science

# Développement d'un outil d'auto-apprentissage en ligne dédié aux affections podales des bovins : reconnaissance de lésions à partir de clichés

Chloé Ibrelisle

## ► To cite this version:

Chloé Ibrelisle. Développement d'un outil d'auto-apprentissage en ligne dédié aux affections podales des bovins : reconnaissance de lésions à partir de clichés. Médecine vétérinaire et santé animale. 2022. dumas-03979201

**HAL Id: dumas-03979201**

**<https://dumas.ccsd.cnrs.fr/dumas-03979201>**

Submitted on 8 Feb 2023

**HAL** is a multi-disciplinary open access archive for the deposit and dissemination of scientific research documents, whether they are published or not. The documents may come from teaching and research institutions in France or abroad, or from public or private research centers.

L'archive ouverte pluridisciplinaire **HAL**, est destinée au dépôt et à la diffusion de documents scientifiques de niveau recherche, publiés ou non, émanant des établissements d'enseignement et de recherche français ou étrangers, des laboratoires publics ou privés.

Année 2022

**DÉVELOPPEMENT D'UN OUTIL D'AUTO-APPRENTISSAGE  
EN LIGNE DÉDIÉ AUX AFFECTIONS PODOALES DES  
BOVINS : RECONNAISSANCE DE LÉSIONS À PARTIR DE  
CLICHÉS**

**THÈSE**

pour obtenir le diplôme d'État de  
**DOCTEUR VÉTÉRINAIRE**  
présentée et soutenue publiquement devant  
la Faculté de Médecine de Créteil (UPEC)  
le 29 novembre 2022

par

**Chloé, Émilie, Margot IBRELISLE**

sous la direction de

**Yves MILLEMANN**

**JURY**

<b>Présidente du jury :</b>	<b>Mme Julie RIVIÈRE</b>	Maître de Conférences à l'EnvA, HDR
<b>Directeur de thèse :</b>	<b>M. Yves MILLEMANN</b>	Professeur à l'EnvA
<b>Examinatrice :</b>	<b>Mme Aline DE PAULA REIS</b>	Maître de Conférences à l'EnvA



**Liste des enseignants intervenant dans l'encadrement des thèses de Doctorat vétérinaire**



Version du 8 février 2022

**Liste des Professeurs et Maîtres de conférences titulaires de l'HDR**

M	Adjou	Karim	Professeur	DPASP
M	Audigié	Fabrice	Professeur	DEPEC
M	Bellier	Sylvain	Professeur	DSBP
M	Blaga	Radu	Maître de conférences HDR	DPASP
M	Blot	Stephane	Professeur	DEPEC
M	Boulouis	Henri-Jean	Professeur émérite	DSBP
Mme	Chahory	Sabine	Professeur	DEPEC
M	Chateau	Henry	Professeur	DSBP
Mme	Chetboul	Valerie	Professeur	DEPEC
Mme	Crevier-Denoix	Nathalie	Professeur	DSBP
M	Degueurce	Christophe	Professeur	DSBP
M	Denoix	Jean-Marie	Professeur	DEPEC
M	Desquilbet	Loïc	Professeur	DSBP
Mme	Dufour	Barbara	Professeur émérite	DPASP
M	Eloit	Marc	Professeur	DSBP
M	Fayolle	Pascal	Professeur émérite	DEPEC
M	Fédérighi	Michel	Professeur	DPASP
M	Fontbonne	Alain	Professeur	DEPEC
Mme	Gilbert	Caroline	Professeur	DSBP
M	Grandjean	Dominique	Professeur	DEPEC
Mme	Grimard-Ballif	Bénédicte	Professeur	DPASP
Mme	Haddad-Hoang Xuan	Nadia	Professeur	DPASP
M	Jouvion	Gregory	Professeur	DSBP
M	Kohlhauer	Matthias	Maître de conférences HDR	DSBP
Mme	Le Poder	Sophie	Professeur	DSBP
M	Manassero	Mathieu	Professeur	DEPEC
Mme	Maurey-Guénec	Christelle	Maître de conférences HDR	DEPEC
M	Millemann	Yves	Professeur	DPASP
M	Perrot	Sébastien	Maître de conférences HDR	DSBP
Mme	Pilot-Storck	Fanny	Professeur	DSBP
M	Ponter	Andrew	Professeur	DPASP
Mme	Rivière	Julie	Maître de conférences HDR	DPASP
Mme	Robert	Céline	Professeur	DSBP
M	Tiret	Laurent	Professeur	DSBP
M	Tissier	Renaud	Professeur	DSBP
M	Verwaerde	Patrick	Professeur	DEPEC
Mme	Viateau	Véronique	Professeur	DEPEC

**Liste des Maîtres de conférences et Ingénieurs de recherche DMV**

M	Arné	Pascal	Maître de conférences	DPASP
Mme	Barassin	Isabelle	Maître de conférences	DPASP
Mme	Bencheikroun	Ghita	Maître de conférences	DEPEC
Mme	Bertoni	Lelia	Maître de conférences	DEPEC
M	Bolnot	Francois	Maître de conférences	DPASP
Mme	Canonne-Guibert	Morgane	Maître de conférences	DEPEC
Mme	Chevallier	Lucie	Maître de conférences	DSBP
Mme	Cochet-Faivre	Noëlle	Maître de conférences	DEPEC
Mme	Constant	Fabienne	Maître de conférences	DPASP
Mme	Cordonnier-Lefort	Nathalie	Maître de conférences	DSBP
Mme	Crepeaux	Guillemette	Maître de conférences	DSBP
Mme	De Paula Reis	Alline	Maître de conférences	DPASP
Mme	Decambroun	Adeline	Maître de conférences	DEPEC
M	Delsart	Maxime	Maître de conférences associé	DPASP
M	Desbois	Christophe	Maître de conférences	DEPEC
M	Deshuillers	Pierre	Maître de conférences	DSBP
M	Gauthier	Michel	Maître de conférences associé	DPASP
Mme	Guélin-Poirier	Valentine	Maître de conférences	DPASP
Mme	Jacquet	Sandrine	Ingénieur de recherche (DMV)	DEPEC
Mme	Lagrée	Anne-Claire	Maître de conférences	DSBP
Mme	Le Roux	Delphine	Maître de conférences	DSBP
Mme	Legrand	Chantal	Maître de conférences associé	DSBP
Mme	Marignac	Genevieve	Maître de conférences	DSBP
M	Maufré	Vincent	Maître de conférences	DPASP
Mme	Mtimet	Narjès	Maître de conférences	DPASP
Mme	Mespouilhès-Rivière	Céline	Ingénieur de recherche (DMV)	DEPEC
M	Mortier	Jérémy	Maître de conférences associé	DEPEC
M	Nudelmann	Nicolas	Maître de conférences	DEPEC
M	Pignon	Charly	Ingénieur de recherche (DMV)	DEPEC
M	Polack	Bruno	Maître de conférences	DSBP
Mme	Ravary-Plumioën	Bérandère	Maître de conférences	DPASP
M	Reyes-Gomez	Edouard	Maître de conférences	DSBP
Mme	Risco-Castillo	Véronica	Maître de conférences	DSBP
Mme	Rose	Hélène	Maître de conférences associé	DSBP

# Remerciements

**Au Président du Jury de cette thèse, Mme Julie Rivière, Maître de conférences à l'EnvA,**  
Qui me fait l'honneur de présider mon jury de thèse, hommage respectueux.

**À M. Yves Millemann, Professeur à l'EnvA,**

Qui a accepté de reprendre la direction de cette thèse, pour sa disponibilité et ses conseils qui ont permis l'élaboration de cette thèse. Pour sa bienveillance, son soutien et son expérience. Profonds remerciements.

**À Mme Alline De Paula Reis, Maître de conférences à l'EnvA,**

Qui a accepté d'être examinatrice de cette thèse. Pour son enthousiasme et sa disponibilité. Sincères remerciements.

**Au Dr. Philippe Messenger,**

Pour le partage de votre expérience et de votre passion pour le parage. Pour le temps que vous m'avez accordé et vos précieux conseils. Sincères remerciements.

**Aux Dr. Bertrand Gibe, Pierre-Emmanuel Godard et Guillaume Vénisse,**

Qui m'ont permis d'assister à chaque séance de parage à leurs côtés. Pour votre bienveillance, vos conseils et le temps accordé. Sincères remerciements.

**Aux Dr. Arthur De Nouel et Vivien Genthon,**

Pour votre investissement, votre temps et vos conseils lors des séances de parage. Pour les photographies apportées dans cette thèse. Sincères remerciements.

# Table des matières

---

Liste des figures.....	3
Liste des tableaux .....	7
Liste des abréviations.....	8
Introduction .....	9
<b>1. Première partie : bibliographie.....</b>	<b>11</b>
1.1. Anatomie du pied des bovins .....	11
1.1.1. <i>Constitution du pied</i> .....	11
1.1.1.1. Os du pied, structures articulaires et moyens de fixité.....	11
1.1.1.2. Vascularisation et innervation.....	14
1.1.2. <i>Anatomie de l'onglon</i> .....	15
1.1.2.1. Structures externes.....	16
1.1.2.2. Structures internes.....	18
1.1.3. <i>Rappels d'histologie</i> .....	19
1.1.4. <i>Comparaison avec le pied du cheval</i> .....	20
1.2. Étude biomécanique du pied des bovins .....	21
1.2.1. <i>Répartition des appuis</i> .....	21
1.2.2. <i>Conséquences sur les lésions podales</i> .....	22
1.3. Étude des principales affections et lésions podales chez les bovins.....	25
1.3.1. <i>Maladies de la peau et du tissu sous-cutané</i> .....	26
1.3.1.1. La dermatite interdigitée .....	26
1.3.1.2. La dermatite digitée .....	34
1.3.1.3. Le panaris.....	39
1.3.2. <i>Affections du pododerme et de la corne</i> .....	42
1.3.2.1. La pododermatite aseptique .....	42
1.3.2.2. La pododermatite septique ou abcès de sole .....	48
1.3.2.3. La maladie de la ligne blanche .....	50
1.3.2.4. Les seimes .....	51
1.3.2.5. La nécrose de la pince.....	53
1.3.3. <i>Affections des parties profondes du pied</i> .....	57
1.3.3.1. Arthrite septique interphalangienne distale.....	57
1.3.3.2. Autres affections des parties profondes du pied.....	59
<b>2. Deuxième partie : élaboration de l'outil d'auto-apprentissage .....</b>	<b>61</b>
2.1. Enseignement des affections podales des bovins à l'ENVA .....	61
2.1.1. <i>Cours magistraux</i> .....	61
2.1.2. <i>Test d'auto-évaluations</i> .....	62
2.1.3. <i>Autres formats</i> .....	65
2.2. Objectif du projet.....	67
2.2.1. <i>Objectifs à atteindre pour les étudiants</i> .....	68
2.2.2. <i>Complémentarité avec l'enseignement dispensé</i> .....	69
2.2.3. <i>Intérêts de ce nouveau test d'auto-évaluation</i> .....	69
2.3. Création de l'outil d'auto-apprentissage.....	71
2.3.1. <i>Choix du support numérique</i> .....	71
2.3.2. <i>Réalisation d'une banque de photographies</i> .....	74
2.3.2.1. Clientèle allaitante : .....	74
2.3.2.2. Clientèle laitière, vaches hautes productrices : .....	75
2.3.2.3. Clientèle laitière de haute-montagne : .....	76
2.3.3. <i>Conception du test d'auto-évaluation</i> .....	80
2.3.3.1. Proportion des affections abordées .....	80
2.3.3.2. Niveau de difficulté .....	82

2.3.3.3.	Création des questions .....	84
2.3.3.4.	Propositions de correction .....	85
2.3.3.5.	Mise en œuvre sur Lumi .....	88
<b>Conclusion</b> .....		<b>95</b>
<b>Liste des références bibliographiques</b> .....		<b>97</b>
<b>Annexes</b> .....		<b>104</b>

# Liste des figures

---

Figure 1 : Squelette du pied du bovin (d'après Barone, 1999) .....	11
Figure 2 : Anatomie du pied et tendons (CNIEL, d'après M. Delacroix, inspiré de S. Mason) (Les structures d'intérêt sont encadrées).....	12
Figure 3 : Tendons et ligaments du pied d'un bovin (d'après Blaser <i>et al.</i> , 2012) .....	13
Figure 4 : Schéma simplifié d'une articulation (Source personnelle).....	13
Figure 5 : Phlébographie numérique des membres antérieurs chez les bovins. Les flèches jaunes indiquent les veines de P2 et P3 (d'après Santos <i>et al.</i> , 2016) .....	14
Figure 6 : Innervation du pied du bovin (d'après Barone et Simoens, 2010).....	14
Figure 7 : Dénomination des onglons et orientation (d'après le site boiteries-des-bovins.fr, 2021)	15
Figure 8 : Vue latérale pied de bovin (d'après Institut de l'élevage, 2000) .....	16
Figure 9 : Anatomie externe de l'onglon en vue latérale (d'après Lensink et Leruste, 2006).....	16
Figure 10 : Mesures externes de la boîte cornée (d'après Lensink et Leruste, 2006) .....	16
Figure 11 : Anatomie externe de l'onglon en vue palmaire (ou plantaire) (d'après Lensink et Leruste, 2006).....	17
Figure 12 : Bourrelet périoplique et coronaire, podophylle (d'après Ossent and Lischer, 1998).....	18
Figure 13 : Tissu velouté (d'après Ossent and Lischer, 1998) .....	18
Figure 14 : Organisation interne de la boîte cornée d'un onglon (d'après E.Toussaint Raven) .....	19
Figure 15 : Histologie de la membrane kératogène (d'après K.D. Weirauch).....	20
Figure 16 : Répartition inégale du poids sur les onglons (modifié d'après le site boiteries-des-bovins.fr, 2021) .....	21
Figure 17 : Pression sur la membrane kératogène entre P3 et la boîte cornée (d'après Institut de l'élevage, 2000).....	21
Figure 18 : Points d'appui en contact avec le sol (d'après Lensink et Leruste, 2006) .....	22
Figure 19 : Pourcentage indicatifs des boiteries selon leur localisation (d'après Maladie des bovins, Institut de l'élevage, 2000).....	22
Figure 20 : Conséquences d'une démarche altérée (d'après Lensink et Leruste, 2006).....	23
Figure 21 : Pousse excessive de la corne par défaut d'usure (Source personnelle) .....	24



Figure 22 : Mise en évidence des zones de contact avec le sol selon différents types de sol (a : sol en caillebotis en béton peu abrasif, b : tapis en caoutchouc, c et d : sols en asphalte, donc abrasifs) (d'après Telezhenko <i>et al.</i> , 2008) .....	24
Figure 23 : Schéma de découpage du pied du bovin en zones lésionnelles (modifié Greenough, 1997).....	25
Figure 24 : Plaie en région interdigitée (d'après Maren Knappe-Poindecker) .....	31
Figure 25 : Érosion de la corne du talon (Source personnelle) .....	31
Figure 26 : Décollement de la corne du talon (Source personnelle).....	31
Figure 27 : Limace (d'après Johann Kofler).....	31
Figure 28 : Bleime circonscrite (Source personnelle).....	32
Figure 29 : Ulcère de sole en zone typique (Source personnelle).....	32
Figure 30 : Cerise (Source personnelle) .....	32
Figure 31 : DD stade M1, lésion circulaire ulcérate (Source personnelle) .....	37
Figure 32 : DD stade M2, lésions ulcérate avec liseré blanc (Source personnelle).....	37
Figure 33 : DD stade M3, lésion recouverte par une croûte (Source : Dr. Vivien Genthon).....	37
Figure 34 : DD stade M4, lésion bourgeonnante (d'après Gilles Thomas) .....	38
Figure 35 : DD stade M4.1, lésion ulcérate M1 sur une lésion chronique M4 (Source : Dr. Vivien Genthon) .....	38
Figure 36 : Panaris, gonflement symétrique du paturon (d'après Johann Kofler).....	41
Figure 37 : Crevasse et plaie interdigitée lors de panaris (d'après Marc Delacroix).....	41
Figure 38 : Bleime circonscrite (d'après Johann Kofler).....	47
Figure 39 : Bleime diffuse sur les deux onglons (d'après Institut de l'élevage, 2000).....	47
Figure 40 : Décollement de sole (Source personnelle) .....	47
Figure 41 : Point noir sur la corne à explorer au parage (d'après Marc Delacroix).....	49
Figure 42 : Cavité purulente et nécrotique de l'abcès (Source personnelle) .....	49
Figure 43 : Lésion après parage, visualisation du pododerme (Source personnelle) .....	49
Figure 44 : Ouverture de la ligne blanche (Source personnelle) .....	51
Figure 45 : Ouverture profonde avec fistulisation (d'après Marc Delacroix) .....	51
Figure 46 : Seime cerclée (d'après Paul Greenough) .....	52
Figure 47 : Seime longitudinale externe (d'après Dominique Bernier) .....	52

Figure 48 : Seime longitudinale interne (d'après Jakob Malmo).....	52
Figure 49 : Galeries sinueuses noirâtres lors de nécrose de pince (d'après Marc Delacroix) .....	54
Figure 50 : Nécrose de la pince avec atteinte des tissus profonds, après parage (d'après Jonathan Clarke) .....	54
Figure 51 : Principales lésions podales des bovins (d'après M. Delacroix) .....	57
Figure 52 : Arthrite P2-P3, gonflement asymétrique de la couronne (Source personnelle) .....	58
Figure 53 : Capture d'écran du site boiterie-des-bovins.fr (CNIEL, 2021) .....	66
Figure 54 : Objectifs d'apprentissage concernant le cours des affections podales des bovins (d'après le polycopié de l'UC 322, ENVA) .....	68
Figure 55 : Cage de parage du groupe vétérinaire Omnivet (Source personnelle).....	75
Figure 56 : Cage de parage de la clinique Menez Ha Mor, avec système à deux sangles (Source personnelle) .....	76
Figure 57 : Cage de parage de Ruralp'vet (Source personnelle) .....	77
Figure 58 : Exemple de lésion podale douteuse (Source personnelle) .....	78
Figure 59 : Cliché cadré sur la lésion, ne montrant pas l'entièreté de l'onglon (Source personnelle) .....	79
Figure 60 : Cliché contenant un indice, par la présence de la reinette (Source personnelle) .....	79
Figure 61 : Fourchet déjà paré (flèches bleues) et DD (Source : Dr. Vivien Genthon) .....	79
Figure 62 : Abscès de sole en ligne blanche déjà paré (Source : Dr. Vivien Genthon) .....	79
Figure 63 : Lésion de la ligne blanche mise en évidence par des flèches rouges (Source : Dr. Vivien Genthon) .....	79
Figure 64 : Lésion stade M1 de DD, aspect non typique (Source personnelle).....	83
Figure 65 : Abscès de sole, MLB et rotation de la muraille sur un même onglon (Source personnelle) .....	83
Figure 66 : Stade 1 de DD, décollement de sole et MLB sur un même onglon (Source personnelle) .....	83
Figure 67 : Organisation d'une diapositive question .....	85
Figure 68 : Organisation d'une fiche de révision.....	86
Figure 69 : Organisation de la correction détaillée d'une question.....	87
Figure 70 : Capture d'écran du logiciel Lumi, sélection d'un type d'activité.....	88
Figure 71 : Exemple de page de début d'un des tests d'auto-évaluation .....	89

Figure 72 : Création d'une zone de texte et ajout d'une image sur Lumi.....	90
Figure 73 : Création d'un QCM sur Lumi .....	91
Figure 74 : Choix des caractéristiques du QCM sur Lumi .....	91
Figure 75 : Ajout d'un renvoi (entouré en bleu) vers une autre diapositive sur Lumi .....	92
Figure 76 : Détermination de la diapositive de renvoi (flèche rouge) sur Lumi .....	92
Figure 77 : Exemple de fiche de révision mise en place sur Lumi.....	93

# Liste des tableaux

---

Tableau 1 : Nombre et pourcentage de bovins présentant des lésions caractéristiques des différentes maladies du pied (d'après Institut de l'élevage 2013).....	26
Tableau 2 : Synthèse des lésions observées lors de DID.....	30
Tableau 3 : Synthèse des mesures de prévention de la DID.....	33
Tableau 4 : Fréquence des lésions de DD selon le type de bovin (d'après Institut de l'élevage, 2013).....	34
Tableau 5 : Résumé des facteurs de risque de la DD (modifié d'après Evans et al., 2016).....	35
Tableau 6 : Synthèse des facteurs de risque de fourbure (inspiré de Vermunt et Greenough, 1994).....	44
Tableau 7 : Contenu du test d'auto-évaluation de l'UC 322.....	63
Tableau 8 : Résumé des questions portant sur la reconnaissance de lésions sur clichés.....	65
Tableau 9 : Résumé des caractéristiques des différents formats numériques.....	73
Tableau 10 : Nombre de questions portant sur chaque type de lésions.....	82
Tableau 11 : Proportion des questions à 0, 1, 2 ou 3 lésions podales.....	84

# Liste des abréviations

---

AE : antérieur externe

AI : antérieur interne

AID : articulation interphalangienne distale

AINS : anti-inflammatoire non stéroïdien

DD : dermatite digitée

DID : dermatite interdigitée

EID : espace interdigité

QCM : questionnaire à choix multiple

QROC : question à réponse ouverte courte

MLB : maladie de la ligne blanche

OLB : ouverture de la ligne blanche

PE : postérieur externe

PI : postérieur interne

P1 : phalange proximale

P2 : phalange intermédiaire

P3 : phalange distale

UC : unité de compétence

# Introduction

---

La prévalence élevée des problèmes de boiteries au sein du cheptel bovin en France constitue l'une des préoccupations principales des groupements d'éleveurs et des vétérinaires (Langova *et al.*, 2020). La gestion des boiteries s'inscrit pleinement dans le contexte actuel du développement de la médecine collective en élevage bovin et doit par conséquent figurer parmi les compétences du vétérinaire.

L'impact des boiteries sur la santé des vaches laitières, mais également sur les bovins de boucherie a été étudié à plusieurs reprises. Les conséquences d'une boiterie sont multiples : la douleur provoquée implique une diminution des performances de l'animal, en particulier par une diminution de la prise alimentaire, mais aussi une diminution du bien-être animal, se manifestant entre autres par une réduction des déplacements et des interactions sociales. De ce fait, les boiteries représentent aujourd'hui dans le cheptel laitier la troisième affection la plus coûteuse, après les mammites et les problèmes de reproduction, ceux-ci pouvant être eux-mêmes la conséquence d'un problème de boiterie. Plusieurs études ont mis en évidence la perte économique causée par les boiteries sur les vaches laitières, mais aussi dans les parcs d'engraissement aux Etats-Unis (Davis-Unger *et al.*, 2017). Outre la perte de production, le traitement d'une boiterie représente également un coût considérable, en particulier lorsque la boiterie est sévère et que le délai avant traitement est long. Il est donc nécessaire pour le vétérinaire et pour l'éleveur de repérer rapidement une boiterie et de la prendre en charge (Clarkson *et al.*, 1996).

La plupart des boiteries chez les bovins est d'origine podale, puisque 90 % environ des boiteries concernent les pieds, contre 10 % pour le reste des membres, c'est pourquoi notre sujet portera uniquement sur les lésions podales chez les bovins (Clarkson *et al.*, 1996). Ces lésions présentent des origines diverses, avec des lésions d'origine infectieuse, mécanique et systémique. La gestion d'un problème de boiterie à l'échelle d'un troupeau s'inscrit dans une démarche globale qui concerne tous les domaines d'élevage (Sadiq *et al.*, 2017) : le logement, l'alimentation, la génétique et la gestion sanitaire du troupeau, par les entrées d'animaux notamment. Cependant, avant de s'intéresser aux causes de boiteries à l'échelle d'un troupeau, il est nécessaire de correctement identifier les lésions podales et d'en connaître les mécanismes de mise en place.

L'enseignement des boiteries dans les écoles vétérinaires françaises permet d'apprendre les principales lésions podales, leurs causes et leurs modes de transmission. L'objet de cette thèse est d'apporter un outil de formation complémentaire aux étudiants, basés sur la reconnaissance de lésions podales sur des photographies prises sur le terrain. Le format numérique a été choisi pour permettre une plus grande accessibilité, sous forme de fiches mémo et de tests d'auto-évaluation comprenant plusieurs niveaux d'apprentissage.



# 1. Première partie : bibliographie

---

Pour comprendre les différentes lésions podales, leurs localisations et leurs mécanismes de formation, des rappels sur l'anatomie du pied et sur le sabot des bovins sont présentés ci-après, ainsi qu'une brève étude biomécanique de la locomotion. Ceci permet de mettre en relief les bases nécessaires à l'étude des lésions podales, qui seront décrites à la fin de cette première partie.

## 1.1. Anatomie du pied des bovins

Cette partie constitue une description de l'anatomie du pied, puis plus précisément du sabot. Des rappels d'histologie seront également présentés afin de comprendre les implications des différents tissus lors de la formation de lésions. Enfin, une rapide comparaison avec le sabot du cheval sera mise en avant.

### 1.1.1. Constitution du pied

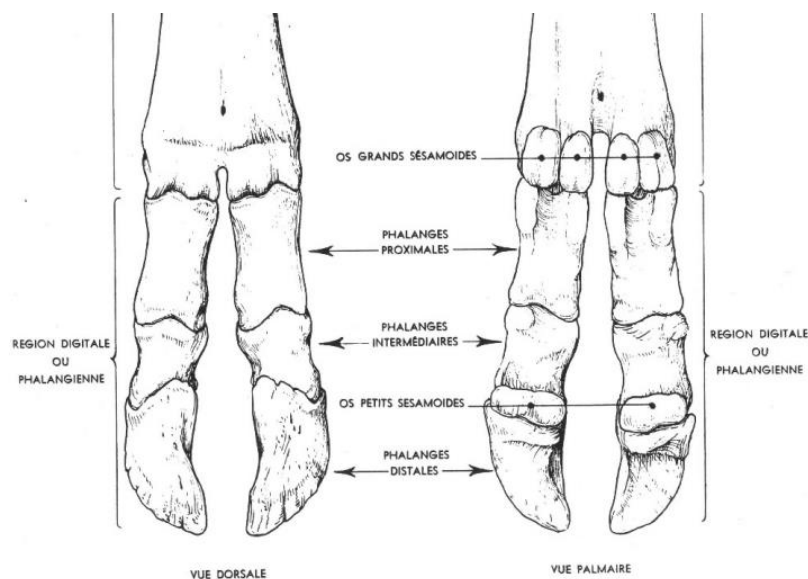
Le pied d'un bovin est constitué de deux doigts correspondant à deux onglons, que l'on appelle onglon externe et onglon interne. La partie proximale du pied commence à l'articulation du boulet et sa partie distale correspond aux extrémités de la boîte cornée de chaque onglon. Le pied du bovin comprend les phalanges de chaque onglon, leurs moyens de fixité et articulations, leurs vascularisations et innervations.

#### 1.1.1.1. Os du pied, structures articulaires et moyens de fixité

Chaque onglon comprend 3 phalanges : la première phalange ou phalange proximale (P1), la deuxième phalange ou phalange intermédiaire (P2) et la troisième phalange ou phalange distale (P3) (Figure 1).

Le doigt d'un bovin est constitué de ces trois phalanges et des os sésamoïdes proximaux (ou grands sésamoïdes) et les os sésamoïdes distaux (ou petits sésamoïdes).

**Figure 1 : Squelette du pied du bovin (d'après Barone, 1999)**





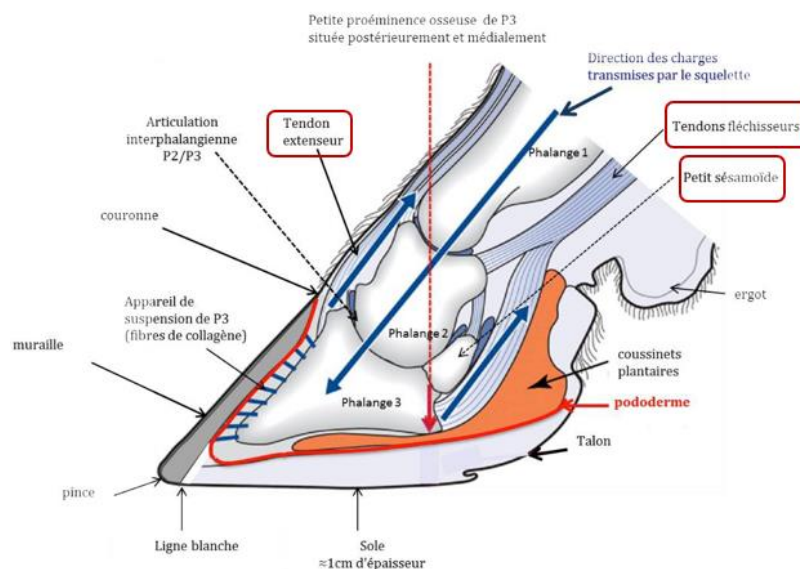
La troisième phalange présente une face dorsale, appelée face pariétale et une face palmaire, dénommée face solaire. La surface articulaire proximale comprend deux cavités séparées par un relief du côté dorsal qui porte le nom de processus extensorius. Chez les bovins, la troisième phalange présente une forme allongée et étroite. Le processus extensorius est plus marqué que chez les autres espèces. Au niveau de la partie postérieure de la face solaire, P3 présente une petite proéminence osseuse appelée tubérosité de P3.

Les moyens de fixité comprennent les formations tendineuses et ligamentaires. Les tendons extenseurs cheminent du côté dorsal : le tendon extenseur latéral des doigts vient s'insérer sur le processus dorsal de la deuxième phalange (IMAIOS, 2008), tandis que le tendon extenseur commun des doigts s'insère sur le processus extensorius de la troisième phalange (Figure 2). Ils assurent l'extension de l'extrémité du membre.

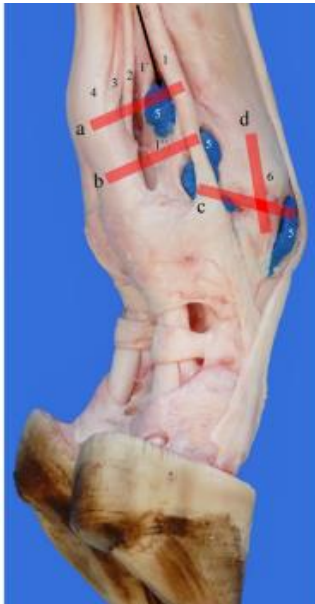Les tendons fléchisseurs passent du côté palmaire (Figure 2) : ils longent la face axiale des os sésamoïdaux proximaux dans une gouttière constituée de fibro-cartilage, appelée scutum proximal. Le tendon fléchisseur superficiel du doigt s'insère sur l'extrémité proximale palmaire de la deuxième phalange. Le tendon fléchisseur profond du doigt s'attache sur le bord palmaire de la troisième phalange, après avoir coulé sur la face tendineuse des os sésamoïdaux distaux (ou petits sésamoïdes), nommée la faces flexoria. Comme leurs noms l'indiquent, ils sont responsables de la flexion de l'extrémité du membre.

La stabilité du pied est assurée par un ensemble de ligaments (Figure 3). Le boulet est maintenu par le ligament suspenseur du boulet, le ligament accessoire et les ligaments collatéraux médial et latéral (Blaser *et al.*, 2012).

**Figure 2 : Anatomie du pied et tendons (CNIEL, d'après M. Delacroix, inspiré de S. Mason) (Les structures d'intérêt sont encadrées)**



**Figure 3 : Tendons et ligaments du pied d'un bovin (d'après Blaser *et al.*, 2012)**



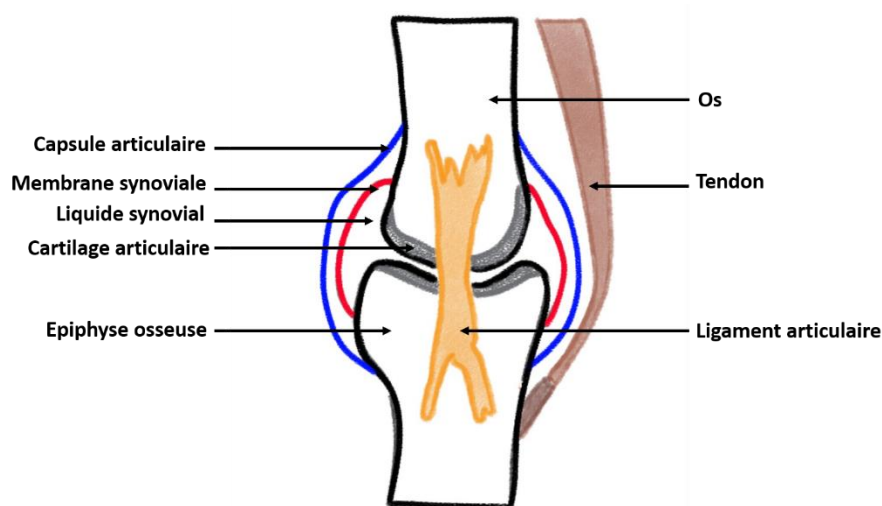
Légendes de la figure 3 :

- 1 et 1' : Ligament suspenseur
- 2 : Ligament accessoire
- 3 : Tendon fléchisseur profond du doigt
- 4 : Tendon fléchisseur superficiel du doigt
- 5 : Poche synoviale du boulet
- 6 : Ligament collatéral abaxial médial

Au sein du métacarpe ou métatarse, les trois phalanges sont mises en mouvement les unes par rapport aux autres par l'intermédiaire des articulations synoviales cartilagineuses. Elles comprennent des surfaces cartilagineuses recouvrant les extrémités osseuses et sont délimitées par une membrane synoviale qui forme une cavité articulaire et des récessus synoviaux. La membrane synoviale sécrète du liquide synovial contenu dans la cavité, qui permet de lubrifier l'articulation, d'absorber les chocs et assure la nutrition des cellules cartilagineuses. Il présente également un rôle important dans le processus inflammatoire, par la présence de phagocytes et de cytokines circulants : la modification de sa composition est un élément diagnostique lors d'arthrite (Rohde *et al.*, 2000; Steel, 2008). L'ensemble de l'articulation est délimité par la capsule articulaire, formation fibreuse (Figure 4).

Le liquide synovial est un liquide translucide, incolore ou discrètement jaunâtre et visqueux présent dans toutes les articulations synoviales. Il est produit à partir d'un transsudat sanguin et de sécrétions de cellules par la membrane synoviale : sa densité est plus faible que celle du plasma, mais sa composition moléculaire est presque identique à celle du plasma (Amrousi *et al.*, 1966). Son contingent cellulaire est constitué à 90 % de cellules phagocytaires avec en particulier des lymphocytes et des monocytes (Bauer *et al.*, 1930; Constable *et al.*, 2017).

**Figure 4 : Schéma simplifié d'une articulation (Source personnelle)**



### 1.1.1.2. Vascularisation et innervation

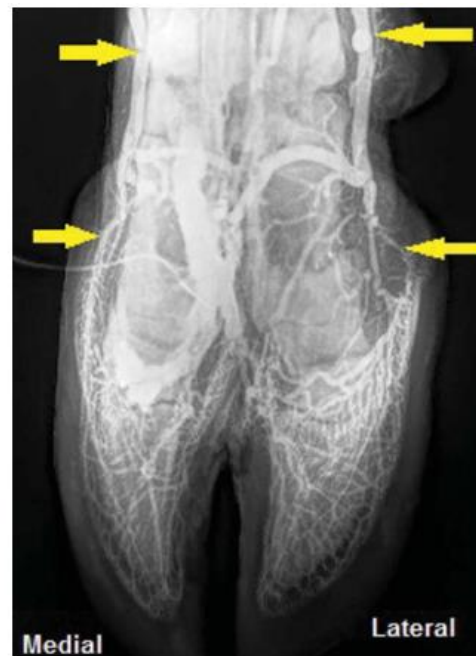La vascularisation des pieds provient des artères du bras et de l'avant-bras pour le membre thoracique, de la cuisse et de la jambe pour le membre pelvien.

Chaque doigt est vascularisé par deux artères digitales propres palmaires (ou plantaires) latérale et médiale. Ces deux artères fournissent des rameaux qui s'anastomosent autour de chaque phalange. Au niveau de P3, les artères se terminent par un rameau pour la phalange et un rameau pour le coussinet plantaire.

La vascularisation veineuse suit approximativement celles des artères (Figure 5). Au niveau de l'onglon, elles se répartissent en un système superficiel et un système profond. Dans le système superficiel, les veines forment un réseau dense dans le derme de la membrane kératogène :

- Le réseau solaire en regard de la face solaire ;
- Le réseau podophylleux au niveau du podophylle ;
- Le réseau coronaire en regard du bourrelet coronaire, qui draine les deux premiers réseaux.

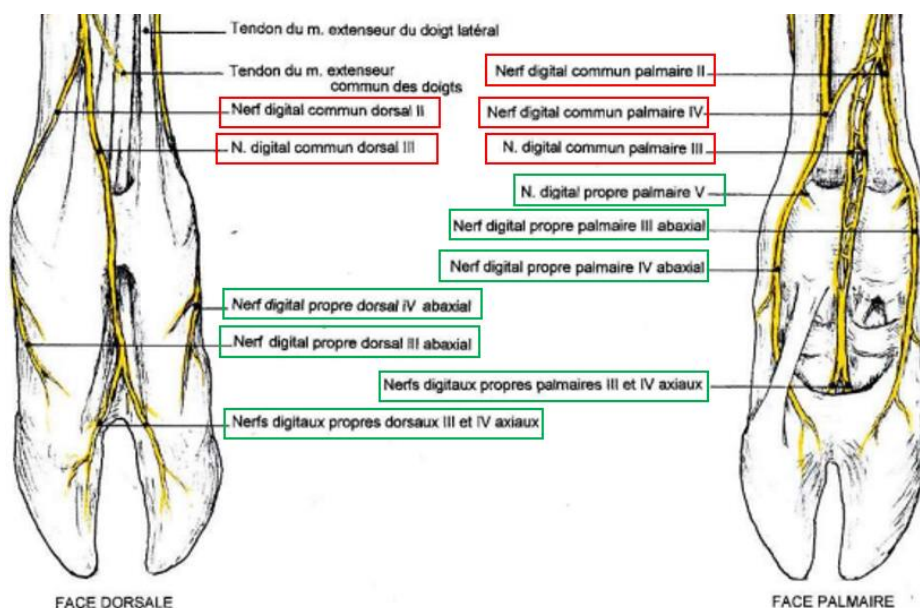
**Figure 5 : Phlébographie numérique des membres antérieurs chez les bovins. Les flèches jaunes indiquent les veines de P2 et P3 (d'après Santos et al., 2016)**



L'innervation du pied débute par les nerfs digitaux communs dorsaux et palmaires (ou plantaires) : les nerfs digitaux communs dorsaux donnent naissance à deux nerfs digitaux propres dorsaux sur la face dorsale (Figure 6), et les nerfs digitaux communs palmaires (plantaires) donnent naissance

à trois nerfs digitaux propres palmaires (ou plantaires) sur la face palmaire (ou plantaire) de chaque doigt (Barone et Simoens, 2010).

**Figure 6 : Innervation du pied du bovin (d'après Barone et Simoens, 2010)**



### 1.1.2. Anatomie de l'onglon

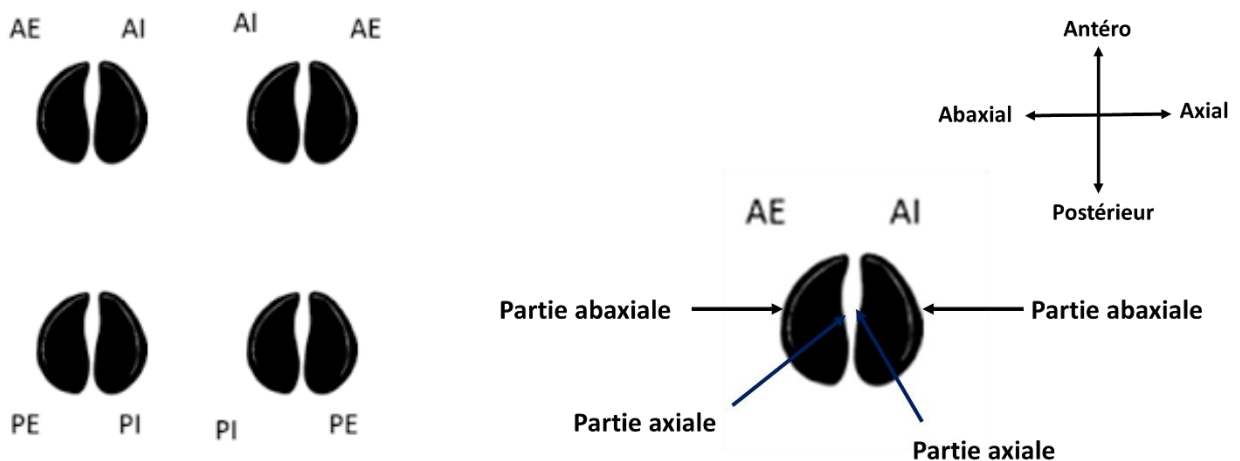
Les lésions podales concernent, dans la plupart des cas, l'onglon en lui-même : c'est pourquoi nous allons décrire dans la partie suivante l'anatomie de l'onglon et ses caractéristiques histologiques, afin de poser les bases nécessaires à la compréhension de ces lésions.

Chaque membre comprend deux onglons (Figure 7) : l'onglon interne et l'onglon externe. Les onglons antérieurs sont appelés antérieur externe (AE) et antérieur interne (AI), les onglons postérieurs sont nommés postérieur externe (PE) et postérieur interne (PI).

La partie externe de chaque onglon correspond à la surface abaxiale, la partie interne à la surface axiale (Figure 7).

Les onglons des membres thoraciques ne sont pas équivalents : l'onglon interne est plus développé que l'onglon externe. En revanche c'est l'inverse pour les membres postérieurs : l'onglon externe des membres pelviens est plus développé que l'onglon interne. Ceci sera davantage abordé dans l'étude biomécanique du pied.

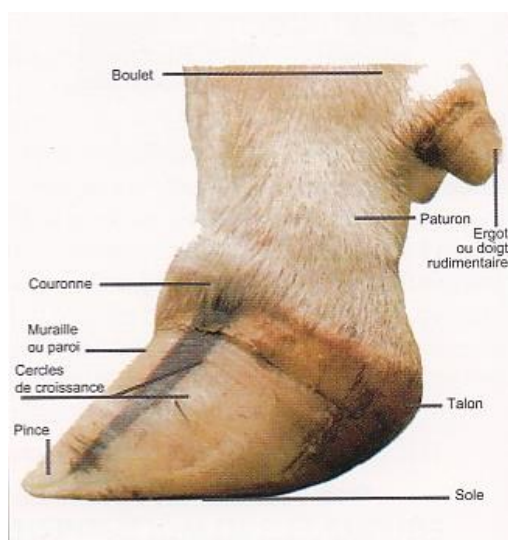
**Figure 7 : Dénomination des onglons et orientation (d'après le site boiteries-des-bovins.fr, 2021)**



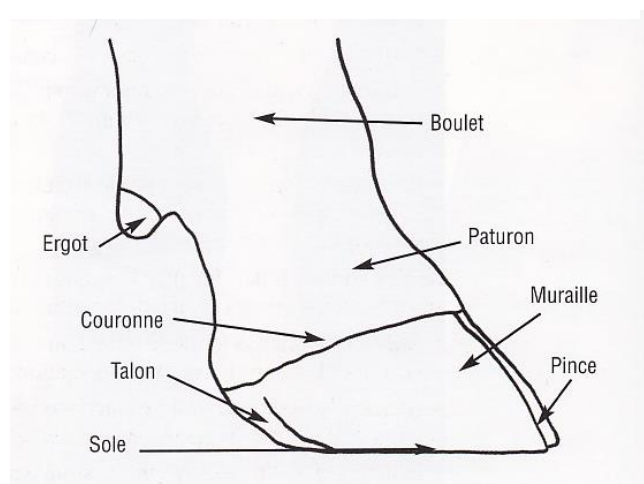
### 1.1.2.1. Structures externes

L'onglon correspond à la boîte cornée qui recouvre la dernière phalange. Anatomiquement, cette boîte cornée se compose de trois parties étroitement liées : la paroi ou muraille, la sole et le talon (Figures 8 et 9). L'extrémité distale dorsale de la muraille est appelée la pince (Lensink et Leruste, 2006).

**Figure 8 : Vue latérale pied de bovin (d'après Institut de l'élevage, 2000)**



**Figure 9 : Anatomie externe de l'onglon en vue latérale (d'après Lensink et Leruste, 2006)**



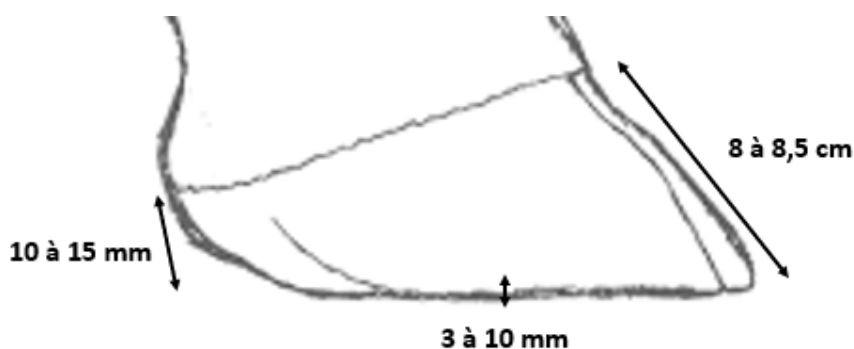
- La paroi ou muraille :

Elle débute au niveau du périople et s'étend jusqu'à la sole. À l'arrière du pied elle laisse place au talon. C'est la partie de l'onglon où la corne est la plus dure.

Le périople correspond à la zone de la couronne : c'est une bande claire présente sur la circonférence du pied, qui recouvre le bourrelet coronaire de la membrane kératogène (Desrochers et Anderson, 2001). La corne de la muraille est produite en permanence par le bourrelet coronaire : elle progresse continuellement vers son bord solaire où elle est usée par contact avec le sol. La vitesse de pousse de la corne de la muraille est de 5 à 6 mm par mois. La croissance de la corne délimite des cercles de croissance horizontaux sur le pourtour de la muraille.

La longueur de la muraille sur sa partie la plus dorsale doit être comprise entre 8 et 8,5 cm (Figure 10) (Lensink et Leruste, 2006).

**Figure 10 : Mesures externes de la boîte cornée (d'après Lensink et Leruste, 2006)**



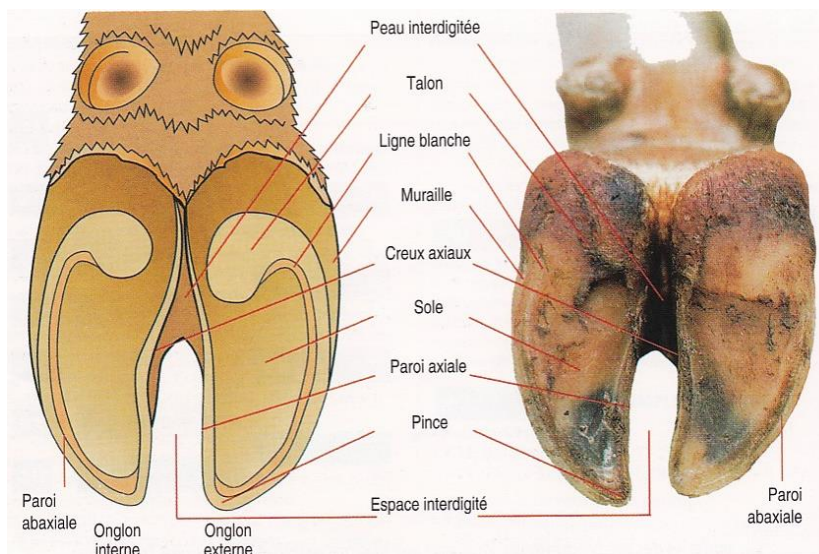
La paroi comprend 3 couches distinctes, de la plus externe à la plus interne :

- Le stratum externum, dont la partie proximale correspond au périople ;
  - Le stratum médium est la couche la plus épaisse de la paroi et qui lui confère sa résistance. Son extrémité proximale loge le bourrelet coronal.
  - Le stratum internum est la couche la plus profonde, dont la corne est molle : il s'agit du kéraphylle.
- La sole :

Elle est composée également de corne, et correspond à la face en contact avec le sol, appelée la face solaire. Sa corne est plus souple que celle de la muraille et présente une épaisseur de 3 à 10 mm environ (Desrochers et Anderson, 2001) (Figure 10).

La sole présente une légère concavité : elle est délimitée par le talon en partie palmaire (ou plantaire) et par le bord solaire de la paroi sur tout le reste de son pourtour (Figure 11). La jonction entre la muraille et la sole correspond à la ligne blanche, zone dépigmentée et plus souple. Ceci fait de la ligne blanche une zone à risque pour le développement de lésions podales.

**Figure 11 : Anatomie externe de l'onglon en vue palmaire (ou plantaire) (d'après Lensink et Leruste, 2006)**



- Le talon :

Le talon présente la corne la plus souple, qui lui confère des propriétés d'amortissement du pied. Sa hauteur est comprise entre 10 et 15 mm (Figure 10). Il est en contact avec la sole et la muraille, mais aussi avec la peau en arrière du pied. La corne du talon est produite par le périople.

La souplesse de la corne du talon en fait une zone sensible, notamment sur des sols durs et abrasifs. C'est une localisation importante des lésions podales.

Les deux onglons sont séparés à l'avant par l'espace interdigité (EID), aménagé par le creux axial de chaque onglon (Figure 11). Vers le talon, cet espace laisse place à la jonction entre les deux onglons correspondant à la peau interdigitée.

Trois zones adjacentes à l'onglon présentent de la peau : au-dessus du périople sur le pourtour de l'onglon, au-dessus du talon et entre les deux onglons. Elles présentent une importance majeure dans les lésions podales car elles sont impliquées dans certaines infections : leur inspection ne doit donc pas être négligée.

### 1.1.2.2. Structures internes

L'élément principal est la membrane kératogène, responsable de la formation de la boîte cornée. Elle se situe en profondeur par rapport à la boîte cornée, à laquelle elle est reliée par des moyens de fixité. La membrane kératogène correspond au pododerme.

La membrane kératogène comprend trois parties : le bourrelet, le podophylle et le tissu velouté.

- Le bourrelet produit la corne de la paroi : il s'agit d'un relief épais situé en regard de la couronne (Figure 12). Il comprend deux parties superposées.

La première partie s'appelle le bourrelet limbique ou bourrelet périoplrique. C'est un relief proximal qui produit le périople et le stratum externum de la muraille.

En-dessous de ce relief se trouve le bourrelet coronal, relief arrondi beaucoup plus épais que le bourrelet périoplrique. Il produit le stratum médium et est adhérent étroitement au sillon coronal de la paroi.

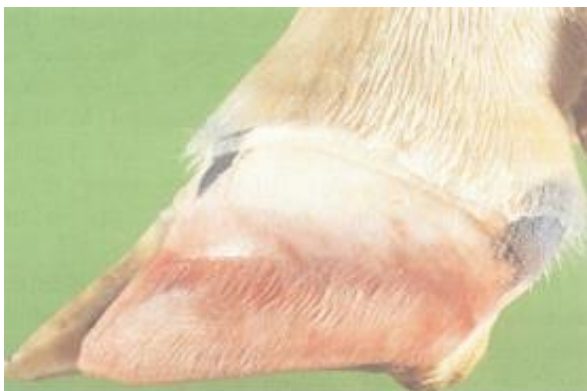- Le podophylle tapisse la face pariétale de P3 (Figure 12), du bord coronaire proximale au bord solaire distalement. Le podophylle porte la paroi de la boîte cornée : l'engrènement entre le kéraphylle et le podophylle est le système de solidarisation entre P3 et la boîte cornée. Il constitue l'appareil suspenseur de P3.

Le podophylle présente également un rôle kératogène : il permet la nutrition de la boîte cornée à laquelle il adhère. Il est à l'origine de la corne du kéraphylle permettant la production continue d'une corne souple et molle qui participe à la fixité de la boîte cornée et il accompagne la croissance de la corne vers le bord solaire.

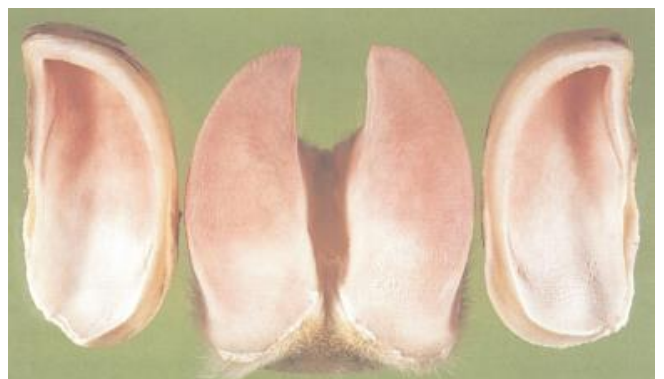- Le tissu velouté se situe en regard de la sole (Figure 13), dont il produit la corne. C'est l'analogue du podophylle en face solaire. Il est richement vascularisé et innervé.

Le tissu velouté recouvre une formation élastique épaisse qui joue un rôle d'amortissement : le coussinet digital. Il se situe au niveau du talon, à l'extrémité distale du tendon fléchisseur profond.

**Figure 12 : Bourrelet périoplrique et coronal, podophylle (d'après Ossent and Lischer, 1998)**



**Figure 13 : Tissu velouté (d'après Ossent and Lischer, 1998)**



L'onglon chez les bovins comporte ainsi de nombreuses zones de fragilité : la peau de l'EID et au-dessus du talon est une zone sujette aux infections. La muraille est la partie la plus résistante, mais on peut y observer des anomalies de croissance de corne et des déformations. La ligne blanche et le talon sont également des zones à risques par la souplesse de leur corne.

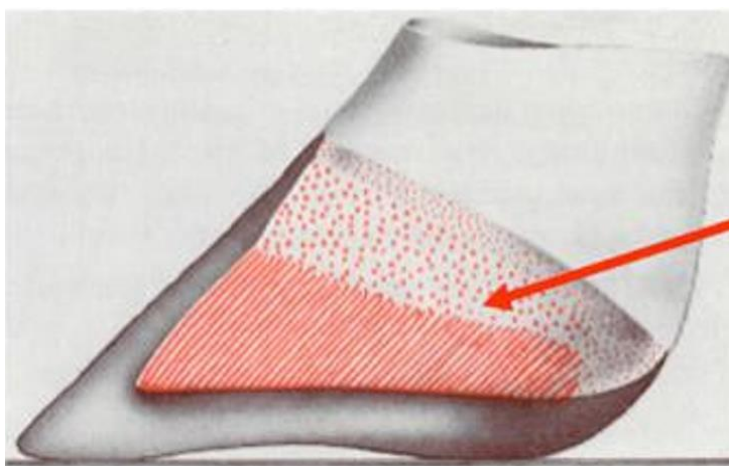
### 1.1.3. Rappels d'histologie

L'organisation de la paroi et de la membrane kératogène est essentielle au fonctionnement correct du pied : leurs structures sont complémentaires et répondent l'une à l'autre.

La boîte cornée est l'analogue de l'épiderme :

- En région de la couronne, la paroi comprend un sillon coronal criblé de trous dont chacun correspond à l'origine d'un tubule corné. Ces orifices reçoivent une papille du bourrelet coronal.
- Au niveau du stratum médium, la paroi est constituée d'une multitude de tubules fins, parallèles entre eux, liés par de la corne inter tubulaire. L'agencement de ces tubules confère sa résistance à la paroi. Les cellules épidermiques constituant les tubules sont progressivement kératinisées vers la partie externe de l'onglon.
- Le kéraphylle ou stratum internum est constitué de lamelles épidermales parallèles (Figure 14).
- La sole est une structure poreuse : elle est criblée d'orifices recevant une papille dermique du tissu velouté. Chaque orifice donne naissance à un tubule corné.

**Figure 14 : Organisation interne de la boîte cornée d'un onglon  
(d'après E.Toussaint Raven)**



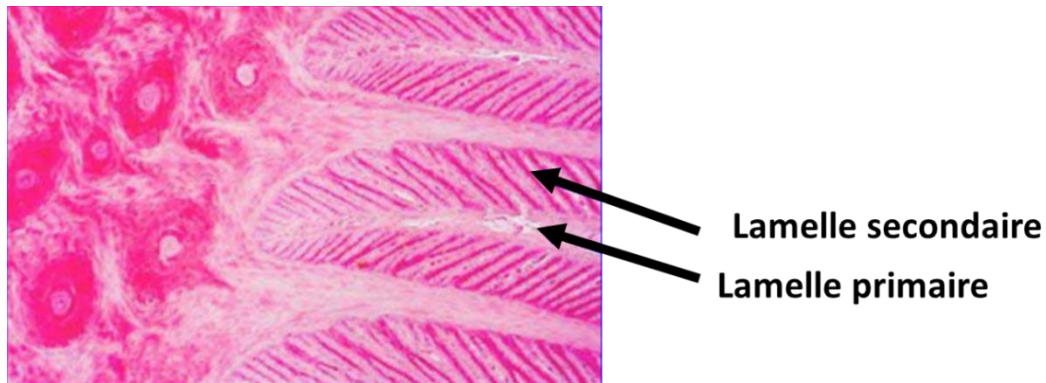
**Lamelles  
épidermales du  
kéraphylle**



La membrane kératogène répond à la structure de la boîte cornée, assurant la fixité de P3 à la boîte cornée. Elle correspond au derme et à la couche germinative de l'épiderme.

- Le bourrelet coronal est constitué de longues papilles qui s'insèrent dans les orifices du sillon coronal. Le tissu velouté présente la même organisation : ses papilles s'insèrent dans les orifices de la sole.

**Figure 15 : Histologie de la membrane kératogène (d'après K.D. Weirauch)**



- Le podophylle est complémentaire de l'organisation du kéraphylle dans lequel il s'engrène : les lamelles dermales, au nombre de 600 environ, sont séparées par des sillons dans lesquels s'insèrent les lamelles épidermales du kéraphylle. Les lamelles dermales sont appelées les lamelles primaires : elles sont recouvertes chacune d'environ 60 lamelles secondaires disposées longitudinalement qui permettent d'augmenter considérablement la surface de contact avec la boîte cornée (Figure 15). Ceci assure la solidité de l'union entre le kéraphylle et le podophylle, soit entre la membrane kératogène adhérente à P3 et la boîte cornée.

L'organisation histologique de l'onglon assure sa solidité et la fixité de P3 : lorsque ces structures sont touchées, la stabilité de l'onglon n'est plus assurée, entraînant des lésions importantes. Le désengrènement du podophylle et du kéraphylle a pour conséquence le basculement de P3 dans la boîte cornée à laquelle elle n'est plus fixée et donc l'apparition d'une fourbure, avec les différentes lésions podales qu'elle entraîne.

#### **1.1.4. Comparaison avec le pied du cheval**

Les connaissances sur le sabot du cheval, sa structure, ses lésions et les traitements mis en place ont été largement détaillés : il pourrait être intéressant de pouvoir comparer le pied du bovin et le pied du cheval pour déterminer si l'on peut appliquer les principes connus chez le cheval au bovin.

Les bases anatomiques du sabot et de l'onglon sont communes. Néanmoins, le cheval se déplace sur un doigt tandis que le bovin marche sur deux doigts : on peut comparer un onglon à un demi-sabot, mais la répartition des appuis est différente. De ce fait, il est difficilement possible de comparer le pied du bovin et le sabot du cheval d'un point de vue lésionnel. Les conditions de vie des bovins par rapport aux chevaux rendent également la comparaison difficile, sachant que les conditions environnementales et l'alimentation jouent un rôle important parmi les facteurs de risques de lésions podales chez le bovin (Becker *et al.*, 2014a; Holzhauser *et al.*, 2008; Lensink et Leruste, 2006).

L'onglon des bovins est donc constitué de différentes parties qui présentent chacune leurs caractéristiques. La nature et la formation de ces tissus expliquent en partie les diverses lésions que l'on peut observer sur un onglon : il faut néanmoins connaître la biomécanique de la locomotion chez le bovin pour comprendre les localisations lésionnelles observées.

## 1.2. Étude biomécanique du pied des bovins

L'étude de la locomotion des bovins a permis de mieux comprendre la formation des lésions et leurs localisations.

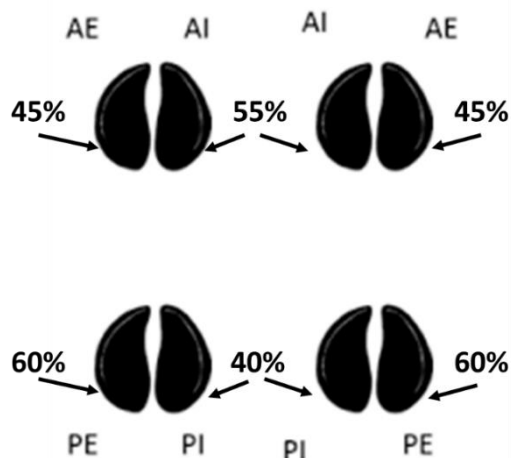
### 1.2.1. Répartition des appuis

La répartition du poids sur les onglons au repos dépend du statut gestant chez la vache. Sur un sol plat, le centre de gravité d'un animal non gestant se situe au niveau du thorax : 60 % de son poids est réparti sur les membres antérieurs et 40 % de son poids sur les membres postérieurs. En revanche, une vache gestante présente un centre de gravité au niveau de l'abdomen compte tenu du poids du fœtus : elle porte alors 45 % de son poids sur les membres antérieurs et 55 % sur les membres postérieurs. La répartition du poids de l'animal peut aussi varier selon les contraintes environnementales auxquelles il est soumis, en particulier chez les vaches laitières. La présence d'une pente devant la table d'alimentation ou dans l'aire d'attente de la salle de traite peut entraîner des modifications dans la répartition du poids sur les membres qui auront pour conséquence des lésions podales.

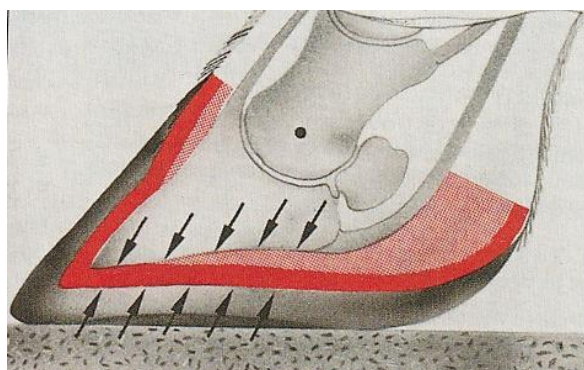
Sur un même pied, la répartition du poids est différente sur l'onglon interne et sur l'onglon externe :

- Pour les membres antérieurs, c'est l'onglon interne qui porte la charge la plus importante, bien que la différence ne soit pas aussi marquée que sur les membres postérieurs. L'onglon AI porte 55 % du poids et l'onglon AE porte 45 % du poids (Figure 16).
- Pour les membres postérieurs, l'onglon externe porte 60 % de la charge et l'onglon interne porte 40 %.

**Figure 16 : Répartition inégale du poids sur les onglons (modifié d'après le site boiteries-des-bovins.fr, 2021)**

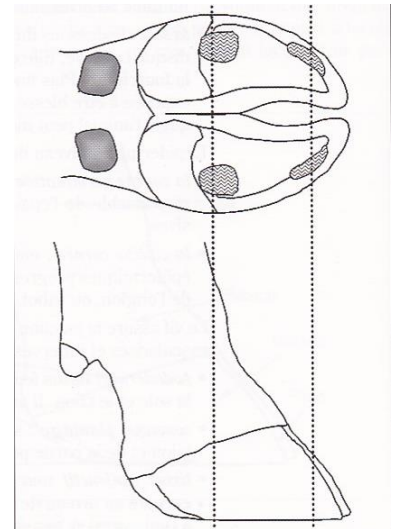


**Figure 17 : Pression sur la membrane kératogène entre P3 et la boîte cornée (d'après Institut de l'élevage, 2000)**



La différence de charge entre l'onglon interne et l'onglon externe des membres postérieurs entraîne des différences de morphologie entre les deux onglons. L'onglon PI est modérément plus petit que l'onglon PE et sa surface d'appui est moins importante. On n'observe pas cette différence sur les membres antérieurs (Institut de l'élevage, 2000).

**Figure 18 : Points d'appui en contact avec le sol (d'après Lensink et Leruste, 2006)**



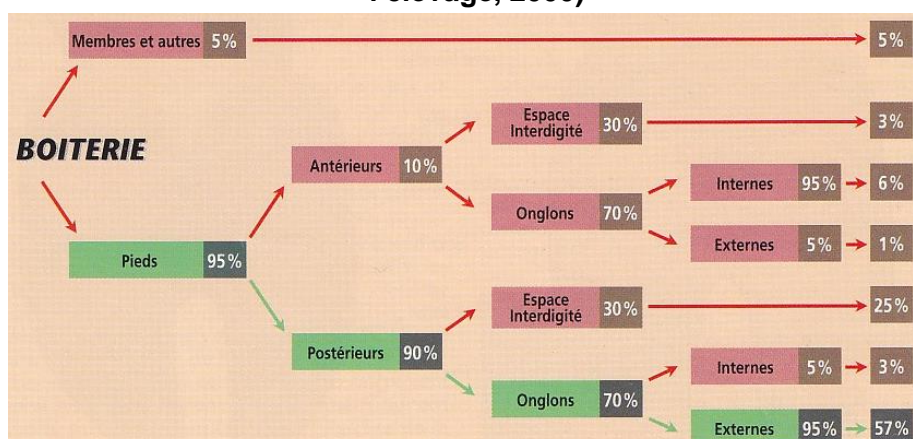
En station debout, le bovin appuie sur la membrane kératogène qui est comprimée entre P3 et la corne de la sole (Figure 17). Le talon porte la majorité de la charge, avec la muraille abaxiale (Figure 18). La sole en partie abaxiale et la ligne blanche sont aussi en contact avec le sol lors de la marche, bien que la pression exercée sur ces zones soit moindre par rapport au talon et à la muraille. Sur un sol souple représentatif d'une pâture, comme un tapis en caoutchouc, la pression est plus importante au niveau du talon et de la muraille, qui sont les zones portantes du pied (Telezhenko *et al.*, 2008).

Lors de la marche, le bovin pose chaque membre postérieur dans la trace correspondante laissée par le membre antérieur. La ligne du dos est droite pendant la locomotion. Plusieurs sites internet permettent un accès à des informations et des vidéos sur la démarche normale d'un bovin et la démarche modifiée lors de boiterie, comme les sites suivants : <https://www.dairynz.co.nz/animal/cow-health/lameness/identifying-lame-cows/> et <https://www.web-agri.fr/boiteries/article/152744/vache-boiteuse-comment-la-reperer-que-faire-> (DairyNZ Limited, 2012; Scohy, 2019).

### 1.2.2. Conséquences sur les lésions podales

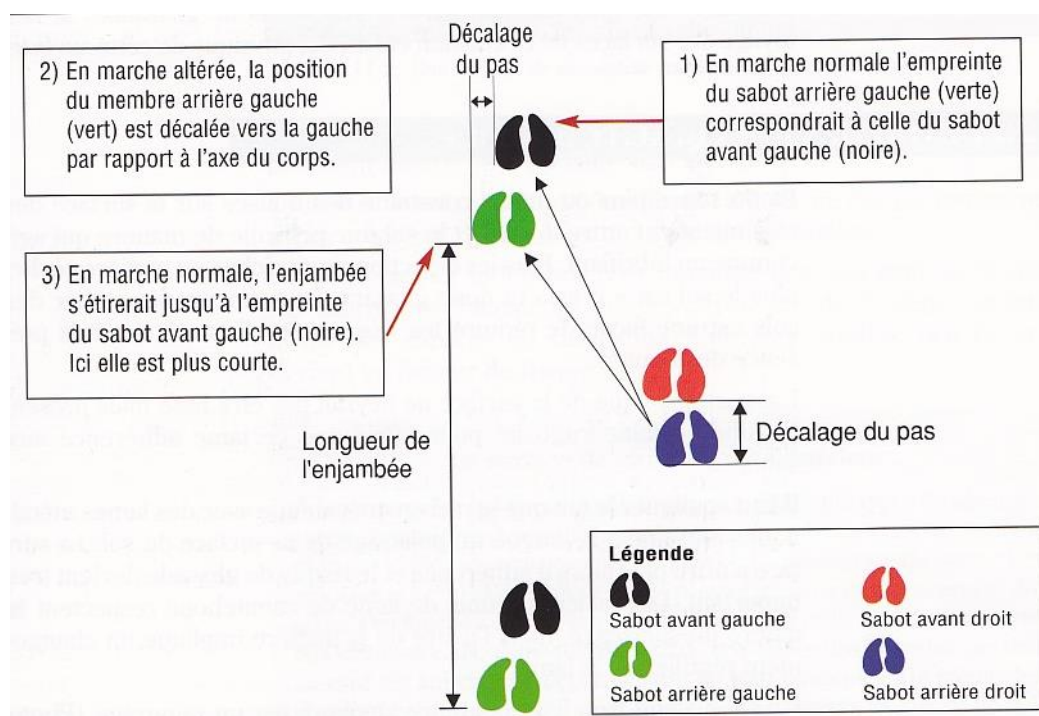
La répartition inégale de la charge entre les onglons des membres postérieurs a une importance significative pour la gestion des boiteries chez le bovin : l'excès de charge sur l'onglon externe des membres postérieurs le rend plus fragile et donc plus à risque de développer des lésions. En effet, lorsque la boiterie concerne les onglons des membres postérieurs, c'est l'onglon externe qui est touché dans 95 % des cas. Comme 90 % des lésions podales concernent les membres postérieurs, les lésions sur l'onglon PE sont très fréquentes (57 %), devant les lésions de l'EID qui représentent 28 % des cas de boiteries (Figure 19).

**Figure 19 : Pourcentage indicatifs des boiteries selon leur localisation (d'après Maladie des bovins, Institut de l'élevage, 2000)**



Lorsque le bovin évolue sur une surface glissante, ou avec un éclairage insuffisant, il modifie sa démarche. Les traces des membres postérieurs ne se superposent plus aux traces des membres antérieurs et le bovin décale ses membres postérieurs vers l'extérieur par rapport aux membres antérieurs (Figure 20). Ceci augmente la pression exercée sur la partie abaxiale des onglons PE et modifie la croissance de la corne et les appuis du bovin, entraînant des lésions plus ou moins sévères.

**Figure 20 : Conséquences d'une démarche altérée (d'après Lensink et Leruste, 2006)**



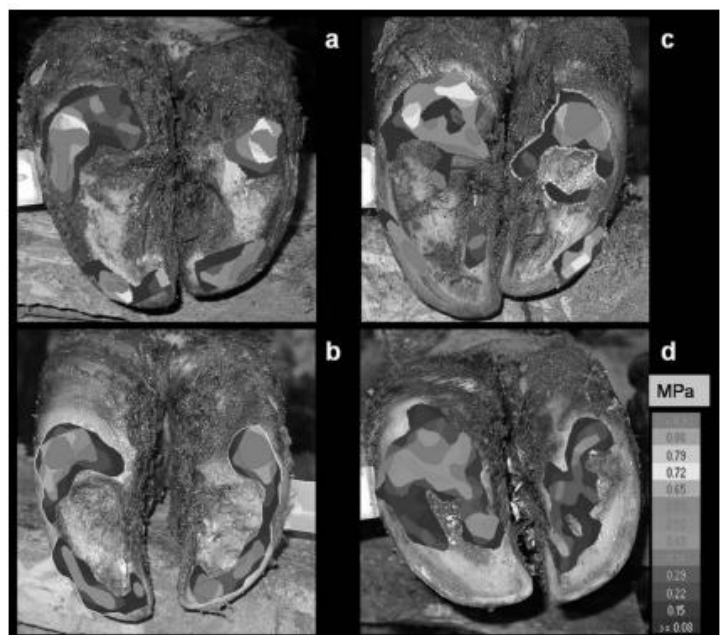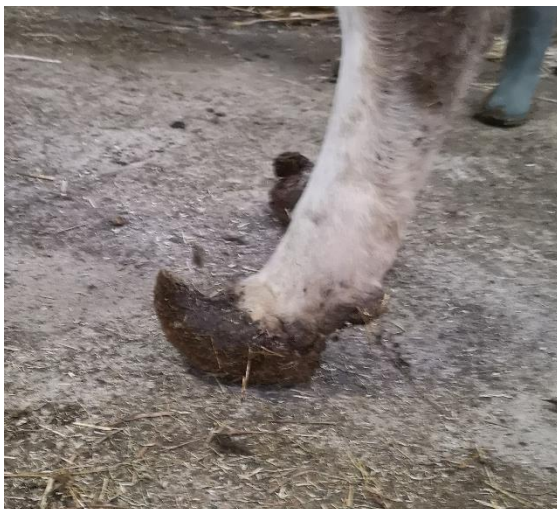Lors d'une surcharge anormale sur une zone de l'onglon, la production de corne est stimulée pour répondre à l'excès de pression. Cette hyperplasie réactionnelle entraîne une augmentation de l'épaisseur de corne produite à l'origine d'un cercle vicieux : plus la zone endommagée s'épaissit, plus la pression exercée à l'appui augmente et plus la réaction hyperplasique s'amplifie, aboutissant à des lésions de la membrane kératogène et de la boîte cornée. Ce phénomène peut aboutir à une simple production anormale de corne ou conduire à des lésions plus graves par fragilisation des tissus profonds et devenir la porte d'entrée pour différents germes (Institut de l'élevage, 2000).

Les conditions d'élevage entraînent de nombreuses anomalies de croissance de la corne. Le système d'élevage intensif en stabulation diminue considérablement les déplacements des bovins : en pâture, une vache parcourt entre 0,9 et 12,6 km par jour sur des pâtures extensives, contre 600m environ par jour à l'étable (Lensink et Leruste, 2006). Il résulte de cette différence de mode de vie une usure anormale de la corne, dont les conséquences sont plus ou moins sévères et irréversibles. Les caractéristiques du sol impactent également la croissance de la corne et la démarche du bovin. Un sol trop dur entraîne une abrasion de la corne (Cook *et al.*, 2004) tandis qu'un sol mou ne permet pas une usure satisfaisante de la corne.

- Une moindre usure entraîne une croissance excessive de corne en partie antérieure abaxiale, en particulier sur les onglons PE qui sont les plus sollicités en termes de charge. En absence de parage fonctionnel, l'onglon s'allonge et se déforme (Figure 21).
- Un sol abrasif ou trop dur entraîne des lésions au niveau du talon où la corne est plus souple. Les zones de l'onglon en contact avec le sol sont modifiées : la sole qui représente normalement une zone peu portante subit alors des pressions plus importantes, alors que la pression exercée sur la muraille diminue (Figure 22). L'augmentation de la surface en contact réduit la pression moyenne sur l'ensemble de l'onglon. Cependant, la sole est fragilisée par l'augmentation de pression relative : sa corne est moins épaisse et peut constituer une porte d'entrée pour différents germes (Telezhenko *et al.*, 2008).
- Lorsque le sol est glissant, le bovin montre une réticence à se coucher et se relever, augmentant le temps passé debout : ceci entraîne également une surpression sur les onglons altérant la croissance normale de la corne (Cook *et al.*, 2004).

**Figure 22 : Mise en évidence des zones de contact avec le sol selon différents types de sol (a : sol en caillebotis en béton peu abrasif, b : tapis en caoutchouc, c et d : sols en asphalte, donc abrasifs) (d'après Telezhenko *et al.*, 2008)**

**Figure 21 : Pousse excessive de la corne par défaut d'usure (Source personnelle)**



L'usure correcte de la corne exige un équilibre entre un sol suffisamment abrasif pour compenser la pousse continue de la corne et un sol suffisamment tendre pour ne pas user trop rapidement la corne et entraîner des lésions. La santé du pied dépend également du confort des zones de couchage et donc du temps passé debout, de la présence d'une aire d'exercice ou d'une pâture accessible, de l'inclinaison du sol devant la table d'alimentation ou la salle de traite pour les vaches laitières. Tous ces paramètres peuvent constituer des facteurs de risques de certaines affections podales.

Un autre facteur externe doit être pris en compte dans le développement de lésions podales : le parage. Qu'il soit préventif et curatif, le parage doit être réalisé avec soin : un excès de parage expose une corne plus fragile aux agressions environnementales, en particulier dans la zone du

talon. Il doit permettre à la vache de retrouver des appuis normaux avec le sol, c'est-à-dire au niveau du talon et de la muraille abaxiale, tout en respectant l'anatomie de l'onglon en termes de longueur et d'épaisseur.

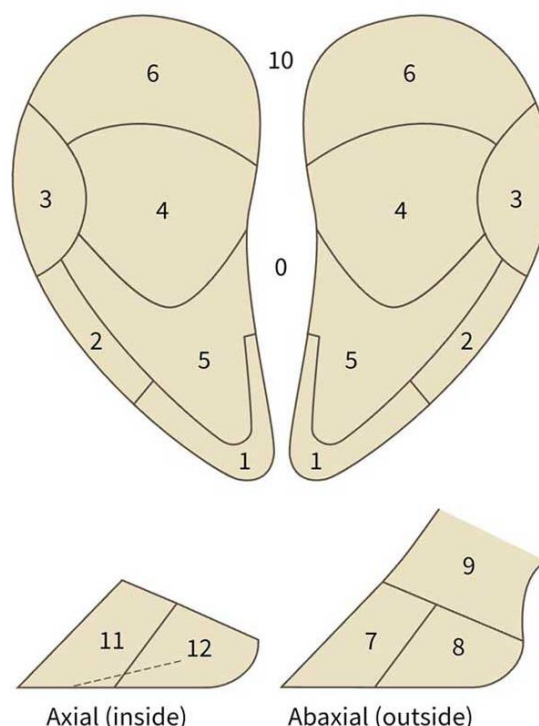
#### Bilan :

La répartition des appuis sur l'onglon est un élément déterminant dans les affections podales : l'onglon PE et l'EID sont les zones les plus touchées lors de boiteries. Le talon et la partie abaxiale de la muraille constituent les principaux points de pression au sol : lorsque le pied est soumis à des agressions, les surfaces en contact avec le sol sont modifiées et la pression se répartit sur le talon, la paroi mais aussi la sole, la rendant plus fragile aux traumatismes. En réponse à une agression, la production de corne est stimulée, ce qui a pour conséquence une modification des appuis par épaissement de la corne. L'usure correcte de la corne dépend du type de revêtement au sol et de l'agencement du logement. Le parage doit permettre de rétablir les aplombs corrects du pied, tout en respectant l'épaisseur de la corne et les dimensions de l'onglon.

### 1.3. Étude des principales affections et lésions podales chez les bovins

L'objectif de cette partie est de décrire les principales lésions podales : origine et mécanisme de formation, localisations, aspect et traitement. Nous nous attarderons sur la description de l'aspect des lésions dans le but de faciliter leurs reconnaissances sur photographies. Les principales lésions décrites sont réparties selon leurs localisations : peau et tissu sous-cutané, pododerme et boîte cornée, parties profondes du pied. Pour chacune des affections, nous préciserons la ou les zone(s) du pied concernée(s), selon le découpage initié par Greenough en 1997, actualisé avec mise en place d'une application Dairy Cattle Hoof Lesions Identification (VetBooks, 2022), dont le schéma correspondant est proposé ci-après (Figure 23). Il est également repris sur le site boiterie-des-bovins.fr (CNIEL, 2021). Lorsque nous évoquerons les zones du pied, celles-ci feront référence à ce schéma. En revanche, le traitement ne sera évoqué que très succinctement : les grandes lignes seront rappelées, ceci ne constituant pas l'objectif de ce travail.

**Figure 23 : Schéma de découpage du pied du bovin en zones lésionnelles (modifié Greenough, 1997)**



### 1.3.1. Maladies de la peau et du tissu sous-cutané

La peau est une zone sensible, sujette aux traumatismes : elle constitue une porte d'entrée pour diverses infections. Les trois principales affections concernées sont dues à des infections d'origine bactérienne. L'EID est la deuxième zone la plus fréquemment touchée lors de boiterie chez le bovin, représentant 28 % des atteintes locomotrices. Lors de l'examen du pied, il conviendra donc de bien inspecter la peau de l'EID, la peau en continuité avec le talon et au-dessus de la couronne.

#### 1.3.1.1. La dermatite interdigitée

La dermatite interdigitée (DID) est également appelée le fourchet : elle touche la peau dans l'EID et au niveau des talons. Elle fait partie des maladies infectieuses du pied.

*Importance :*

La DID est une affection fréquente, de par ses multiples facteurs de risques en particulier l'hygiène du logement et sa contagiosité. Elle est très présente dans les troupeaux logés en stabulation (Manske *et al.*, 2002).

La prévalence de la DID est élevée au sein du cheptel français et dans les pays européens. L'institut de l'élevage et le GDS Centre ont mené une étude entre 2011 et 2012 sur les lésions podales observées lors du parage (Institut de l'élevage, 2013), dont l'objectif était d'évaluer la fréquence des différentes lésions et d'harmoniser un protocole de données du parage. La collecte s'est déroulée sur six mois, au sein de 472 élevages, des secteurs laitiers et allaitants. Ce projet Parabov a permis d'établir une banque de données concernant la prévalence de diverses lésions podales (Tableau 1).

**Tableau 1 : Nombre et pourcentage de bovins présentant des lésions caractéristiques des différentes maladies du pied (d'après Institut de l'élevage 2013)**

<b>Bovins concernés: 9633 (77,3%)</b>		
<b>Maladies</b>	<b>Nombre</b>	<b>%</b>
Fourbure subaiguë	6550	52,6%
Fourchet	4813	38,6%
Dermatite digitée	2005	16,1%
Rotation de l'onglon	512	4,1%
Nécrose de la pince	93	0,7%
Non attribuable	773	6,2%

Les lésions attribuables au fourchet étaient présentes chez plus d'un tiers des bovins inclus dans l'étude : la DID est la deuxième affection la plus fréquente parmi les cheptels étudiés. Cette maladie du pied est connue depuis de nombreuses années en France, et son impact économique est considérable.

L'importance de la DID a également été mise en évidence dans les cheptels européens : en Suède, c'est une des lésions les plus fréquemment observées (Manske *et al.*, 2002), de même qu'en Suisse (Becker *et al.*, 2014b; Jury *et al.*, 2021) et au Danemark (Capon *et al.*, 2008) par exemple.

#### *Etiologie :*

La DID est une maladie infectieuse contagieuse, provoquée par deux bactéries : *Dichelobacter nodosus* et *Fusobacterium necrophorum*, qui survivent dans le fumier.

*Dichelobacter nodosus* est la principale bactérie impliquée dans la DID. C'est une bactérie Gram négatif anaérobie stricte bien adaptée aux milieux tempérés (Clifton *et al.*, 2019). Elle peut survivre dans un sol humide à une température supérieure à 10°C pendant quinze jours environ, bien qu'elle constitue un hôte obligatoire de l'épiderme du pied. Cependant, la survie de *Dichelobacter nodosus* dans le milieu extérieur dépend de plusieurs paramètres : type de sol, humidité, température et présence d'animaux. Une étude de 2016 a mis en évidence un taux de survie de cette bactérie plus important à 5°C qu'à 25°C (Muzafar *et al.*, 2016) : ces résultats correspondent également avec une étude de 2013, montrant un taux de survie plus important à 5°C qu'à 15°C, en particulier lorsque de la corne de sabot est présente dans le sol (débris de corne, reste de parage par exemple) (Cederlöf *et al.*, 2013). La durée de survie de *Dichelobacter nodosus* est plus importante lorsque l'environnement comprend de la corne d'onglon, mais sa survie est également possible dans le sol à des températures relativement basses, jusqu'à 24 jours à 5°C (Muzafar *et al.*, 2016).

*Fusobacterium necrophorum*, aussi appelé « bacille de la nécrose » est une bactérie Gram négatif anaérobie. Elle est impliquée dans diverses maladies chez les Ruminants, qui en sont le réservoir. C'est une bactérie commensale du système digestif des bovins, présente en grande quantité dans le fumier et résistante dans le milieu extérieur, jusqu'à onze mois en anaérobiose lorsque l'environnement est froid et humide.

Ces deux agents pathogènes agissent de manière synergique : *Fusobacterium necrophorum* fragilise la peau de l'EID et favorise l'infection de l'épiderme par *Dichelobacter nodosus*. Ce phénomène entraîne une inflammation superficielle contagieuse de l'épiderme, qui s'étend dans la zone du talon et décolle la corne présente.

La maladie se transmet entre les animaux d'un même cheptel par contamination indirecte via l'environnement, par le fumier et les résidus de corne contaminée.

#### *Facteurs de risque :*

Compte tenu des caractéristiques des agents pathogènes responsables de la DID, de multiples facteurs favorisent la pathogénèse de la maladie :

- Les conditions d'hygiène constituent le principal facteur de risque de cette maladie. Un environnement humide est propice à la croissance et à la survie des bactéries dans le milieu extérieur mais aussi sur le pied des bovins. L'humidité entraîne un ramollissement de la corne et fragilise la peau, laissant la possibilité aux agents pathogènes de pénétrer plus facilement les défenses du pied.
- La conception du bâtiment d'élevage et ses caractéristiques sont également un facteur de risque de la DID de par leurs conséquences sur la biomécanique du pied (Institut de l'élevage, 2000). L'agencement des surfaces devant l'auge ou la salle de traite peut modifier les appuis du bovin : la présence d'une pente ou d'une marche devant l'auge ou la salle de



traite entraîne un report de poids sur les onglons postérieurs. Cette surcharge fragilise l'onglon et l'expose à diverses affections, tout comme la présence d'un sol trop dur ou trop abrasif qui abîme la corne et modifie la répartition de la pression sur l'onglon.

- L'alimentation joue aussi un rôle dans la pathogénèse de la DID : les carences en zinc, cuivre ou vitamine A diminuent les défenses cutanées. Le vêlage est une période à risque pour les déséquilibres alimentaires, notamment chez les vaches laitières qui subissent un déficit énergétique, diminuant aussi les défenses immunitaires de l'animal.
- La présence d'autres affections podales peut également favoriser le développement du fourchet et inversement. Les épisodes de fourbure entraînent la repousse d'une corne de mauvaise qualité plus sensible à l'érosion, faisant le lit du développement des agents de la DID. La maladie de Mortellaro est souvent associée à la présence du fourchet car les conditions d'hygiène sont un facteur de risque commun aux deux affections qui fragilisent la peau, facilitant la pénétration des barrières cutanées par les agents infectieux.
- Dans une certaine mesure, l'absence de parage régulier favorise également la progression du fourchet dans un élevage : les animaux non traités disséminent les agents pathogènes dans l'environnement. L'absence de traitement conduit à des lésions de plus en plus sévères.

#### *Description et localisation des lésions :*

La DID présente deux phases cliniques (Institut de l'élevage, 2000) : la phase I correspond au début et au développement de l'affection, la phase II correspond aux complications.

Lors de la phase I, différents stades sont observés, mais les lésions restent superficielles et le pododerme n'est pas touché :

- Dans un premier temps, les lésions sont localisées à la peau de l'EID et se manifestent par une l'apparition de zones grisâtres suintantes, correspondant à une inflammation exsudative. La lésion typiquement retrouvée est une plaie interdigitée (Figure 24). À ce stade, l'affection est superficielle et n'entraîne pas de boiterie.
- L'inflammation se poursuit au niveau de la peau du talon, d'abord en partie axiale puis abaxiale. La toxine dermo-nécrotique produite par *Fusobacterium necrophorum* entraîne une liquéfaction des cellules épidermiques et facilite l'action de *Dichelobacter nodosus* qui relargue des protéinases, lesquelles participent également à la destruction des cellules épidermiques. En conséquence, la corne produite au niveau du talon prend une couleur noirâtre et sa qualité est fortement altérée. Elle commence à se désolidariser du plan profond. Macroscopiquement, on observe des fissures plus ou moins marquées dans la zone du talon qui devient noir et dégage une odeur de pourriture due à la liquéfaction des cellules. La lésion typique de ce stade est l'érosion de la corne du talon, se manifestant par l'apparition de fissures qui forment un V sur les deux talons de l'onglon (Figure 25). On distingue trois stades de gravité lors d'érosion de la corne du talon, de plus en plus sévères vers le grade 3. Au stade de gravité 1, l'érosion reste modérée avec des fissures peu profondes ; au stade 3, les crevasses sont importantes et l'érosion est sévère.
- L'affection en cours au niveau du talon entraîne une réaction du reste du pied : en avant de l'onglon, la corne est produite en excès pour compenser le déficit en talon, en particulier sur les membres postérieurs. Ceci a pour conséquence une augmentation de la longueur et de

l'épaisseur de l'onglon : en modifiant les appuis du pied, un cercle vicieux peut s'installer et provoquer de nouvelles lésions. À ce stade, il est possible d'observer une légère boiterie.

La phase II découle des conséquences de la phase I, qui peuvent être aggravées par les conditions d'élevage, en particulier l'hygiène et l'alimentation. Cependant, une fois installée, cette phase s'auto-entretient et ne dépend plus de l'infection primaire pour se perpétuer. Le bovin boite et montre des signes de douleur, comme le trépignement.

Le pododerme subit des pressions anormales, d'une part au niveau du talon où la corne est fragilisée par les fissures en V et d'autre part, plus en avant du talon, l'excès de corne produite par réaction à l'affection conduit à une augmentation de la charge sur le pododerme, entraînant des contusions de celui-ci. Un cercle vicieux se met en place : en réaction à l'augmentation de pression, le pododerme produit plus de corne, aggravant les contusions déjà présentes. La douleur provoque une boiterie importante.

Différentes lésions de complications peuvent être observées :

- Au niveau du talon, l'érosion de la corne se poursuit, entraînant une séparation entre la corne et les tissus profonds laissant apparaître une lésion de décollement de la corne du talon (Figure 26). Distalement aux fissures en V, le talon apparaît enflé : c'est une zone sensible à la pression et donc douloureuse.
- Dans l'EID, l'inflammation peut conduire à la formation d'une limace ou tyloma, c'est-à-dire une excroissance fibreuse entre les deux onglons de quelques centimètres (Figure 27). Elle peut s'ulcérer ou être comprimée dans l'EID : dans ce cas, la douleur provoquée engendre une boiterie.
- Les contusions du pododerme provoquent des hémorragies au niveau de la corne de la sole. Ces hémorragies entraînent l'apparition de bleimes circonscrites : ce sont des lésions non spécifiques, qui résultent de l'excès de pression exercée sur le pododerme (Figure 28). La localisation typique des bleimes se situe au niveau de la sole, à mi-hauteur du pied en zone postéro-axiale, à l'endroit où la protubérance de P3 vient appuyer contre le pododerme. L'allongement de l'onglon en pince modifie la répartition des charges sur le pied avec une augmentation en partie postéro axiale de la sole.
- Lorsque la pression exercée sur le pododerme devient très importante, une ischémie locale apparaît dans la zone de vulnérabilité de la sole décrite auparavant. Le pododerme se nécrose suite au défaut de vascularisation : l'absence de corne produite à cet endroit conduit à la formation d'un ulcère de sole (Figure 29).
- L'évolution d'un ulcère de la sole peut aboutir à la formation d'une cerise : le trou formé par l'ulcère et la pression exercée par les rebords de l'ulcère sur le pododerme conduisent à l'apparition d'un tissu de granulation (Figure 30). Ce phénomène a tendance à s'auto-aggraver, les bords de l'ulcère faisant toujours compression sur le pododerme et le tissu de granulation.
- Dans les cas les plus compliqués, les structures profondes comme le tendon fléchisseur ou la troisième phalange et son articulation peuvent être atteintes. En effet, l'absence de corne au niveau d'un ulcère ou d'une cerise est une porte d'entrée pour les corps étrangers, entraînant des infections des parties profondes du pied, comme une arthrite ou une tendinite.

Le bovin présente une boiterie sévère, un gonflement asymétrique du pied est observé et une forte douleur peut être mise en évidence. L'onglon PE est le plus souvent touché.

La DID regroupe donc un ensemble de lésions, dont certaines peuvent être qualifiées de primaires et d'autres correspondent à des complications et constituent des lésions secondaires. L'ensemble de ces lésions sont regroupées dans le tableau suivant (Tableau 2).

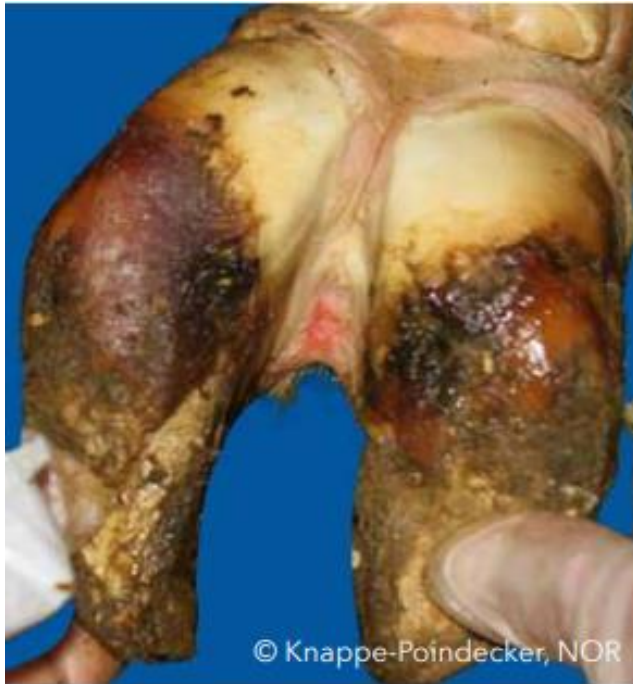L'identification du fourchet lors du parage nécessite une inspection minutieuse de l'EID, qui est le premier site touché par cette affection, puis des talons, à la recherche de fissures ou crevasses noirâtres. En termes de localisation, cela correspond aux zones suivantes (Figure 23) :

- Plaie interdigitée, érosion de la corne du talon et décollement de la corne du talon : zones 0, 6 et 10 ;
- Complications : bleime circonscrite, ulcère de sole et cerise : zone 4, limace : zone 0, arthrite ou tendinite : zone 9.

**Tableau 2 : Synthèse des lésions observées lors de DID**

Types de lésions	Lésions	Description
Lésions primaires	Plaie interdigitée	Lésion grisâtre, suintante dans l'EID
	Érosion de la corne du talon	Crevasses ou fissures en V, corne d'aspect noirâtre, odeur nauséabonde
	Décollement de la corne du talon	Démarcation entre la corne et les tissus profonds, talon très enflé et douloureux
Lésions secondaires ou complications	Bleime circonscrite	Lésion focale se traduisant par une coloration anormale de la corne (jaune sale à rouge sombre) dans la zone postéro axiale de la sole le plus souvent
	Ulcère de sole	Trou dans la corne de la sole mettant à nu le pododerme. Cette lésion peut faire suite à une bleime lorsque la pression sur la zone postéro-axiale de la corne continue d'augmenter
	Cerise	Complication d'un ulcère de sole : un tissu de granulation rouge vif fait protrusion à travers les bords de l'ulcère.
	Arthrite, tendinite, ostéite	Affections profondes du pied très douloureuses : en surface on note un gonflement important asymétrique du pied.
	Limace	Excroissance fibreuse entre les deux onglons faisant suite à une inflammation de l'EID.

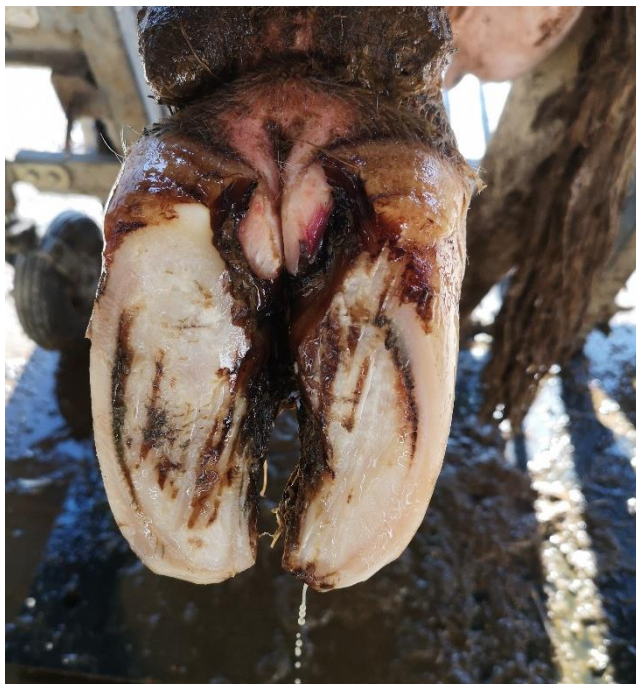**Figure 24 : Plaie en région interdigitée  
(d'après Maren Knappe-Poindecker)**



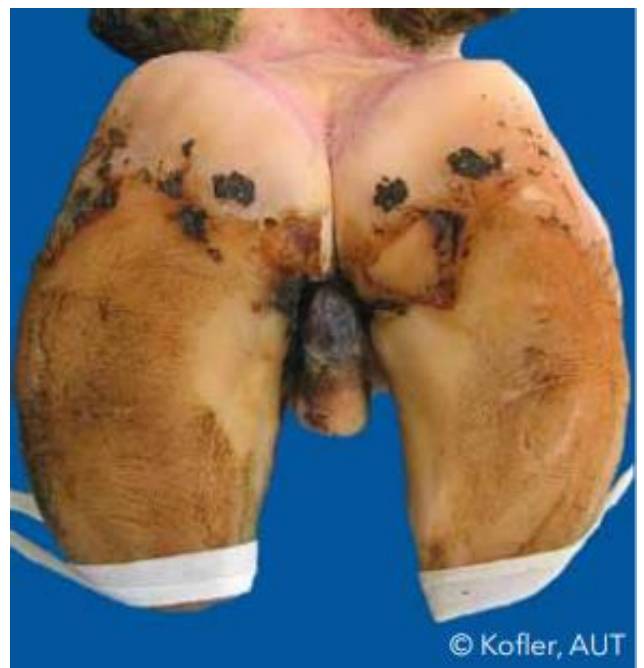
**Figure 25 : Érosion de la corne du talon  
(Source personnelle)**



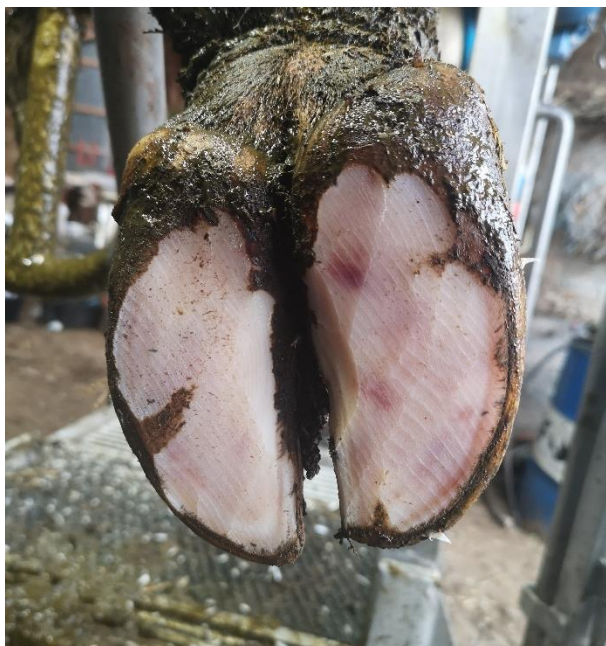**Figure 26 : Décollement de la corne du talon  
(Source personnelle)**



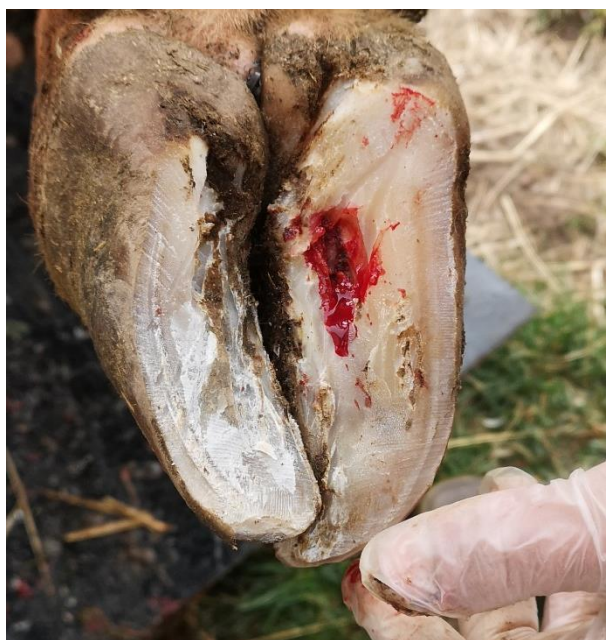**Figure 27 : Limace (d'après Johann Kofler)**



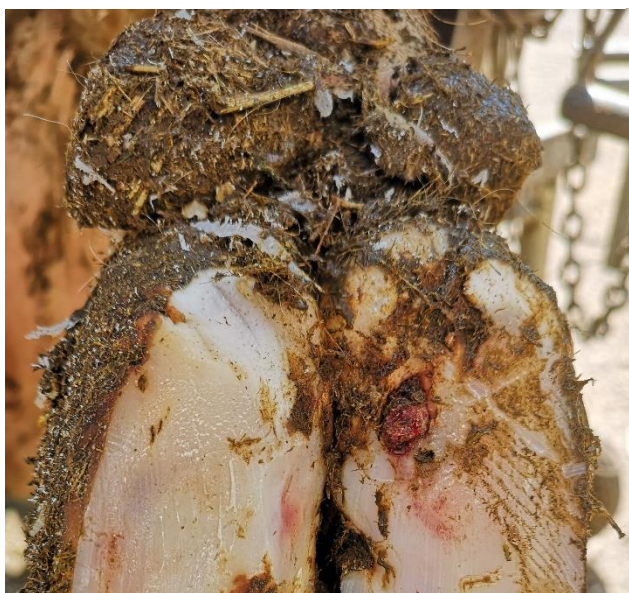**Figure 28 : Bleime circonscrite (Source personnelle)**



**Figure 29 : Ulcère de sole en zone typique (Source personnelle)**



**Figure 30 : Cerise (Source personnelle)**



*Traitement :*

Le traitement de la DID s'effectue lors du parage. Après avoir rétabli les aplombs corrects de l'onglon, les lésions doivent être traitées au cas par cas. Un traitement antibiotique par voie générale n'est pas nécessaire, en revanche un parage curatif associé à des soins locaux est nécessaire. Lors de lésion de fourchet de stade 3 ou lors de complications comme l'ulcère de sole et la cerise, une talonnette peut être posée sur l'onglon controlatéral pour soulager la pression sur l'onglon atteint. Les limaces ne doivent pas être retirées dans la plupart des cas. Leur traitement passe par l'élargissement du creux axial pour supprimer les frottements. Lorsque la DID est traitée précocement, le pronostic de guérison est bon.

### Prévention :

Les mesures de prévention impliquent la gestion des facteurs de risque décrits auparavant, en particulier concernant le logement et l'alimentation. Elles sont décrites dans le tableau ci-dessous (Tableau 3).

Bien que leur mise en place soit chronophage, la mise en place de pédiluves présente une action à la fois préventive et curative. Il est conseillé de faire transiter les vaches une ou deux fois par jour pendant six jours consécutifs par mois lors de la période à risque, c'est-à-dire en hiver (Institut de l'élevage, 2000).

L'utilisation de pédiluves permet d'obtenir une action locale sur les lésions, à condition d'effectuer un nettoyage préalable des onglons et de changer régulièrement la solution utilisée.

**Tableau 3 : Synthèse des mesures de prévention de la DID**

Facteurs de risque	Mesures de prévention
Hygiène	<ul style="list-style-type: none"><li>- Raclage 2 à 3 fois par jour des aires bétonnées</li><li>- Paillage suffisant des aires paillées ou des logettes (ou autre substance asséchante)</li></ul>
Bâtiment	<ul style="list-style-type: none"><li>- Modifier si possible les zones entraînant une augmentation de charge sur les membres postérieurs (marche, pente)</li><li>- Si accès à une pâture, s'assurer de la qualité des chemins (sols humides, cailloux)</li></ul>
Alimentation	<ul style="list-style-type: none"><li>- Complémenter la ration en oligo-éléments si déficit en zinc, cuivre et vitamine A</li><li>- Limiter le déficit énergétique autour du vêlage</li></ul>
Présence d'affections podales concomitantes et absence de parage régulier	<ul style="list-style-type: none"><li>- Parage fonctionnel tous les ans voire deux fois par an de manière systématique sur tous les animaux</li></ul>

### Bilan :

La DID ou fourchet est une maladie infectieuse contagieuse due à l'implication de deux agents pathogènes bactériens, très présente en France. Elle débute au niveau de l'EID dans lequel on peut observer des limaces et s'étend au talon où se développent des lésions caractéristiques d'érosion de la corne se manifestant par des sillons noirâtres qui creusent la corne. En absence de traitement, la modification des appuis de l'onglon entraîne diverses complications comme les bleimes, les ulcères de sole voire les cerises. C'est une affection multifactorielle dont le traitement repose sur le parage fonctionnel et curatif, mais aussi sur la résolution des facteurs de risque, en particulier l'hygiène du bâtiment et la mise en place de pédiluves.

### 1.3.1.2. La dermatite digitée

La dermatite digitée (DD), appelée communément maladie de Mortellaro, fait partie des affections podales majeures chez les bovins. Comme la DID, elle affecte la peau et appartient aux maladies infectieuses des pieds des bovins.

*Importance :*

La DD est présente en France depuis de nombreuses années : elle a d'abord touché le secteur laitier, depuis les années 1980, et s'étend parmi le cheptel allaitant. Elle reste cependant majoritaire dans le cheptel laitier (Tableau 4). Elle a été décrite pour la première fois en 1974 en Italie par Mr. Cheli et Mr. Mortellaro.

L'étude de l'Institut de l'élevage de 2011 à 2012 a montré que la DD figurait en troisième position des affections podales chez les bovins de l'enquête, avec 16,1 % de prévalence.

**Tableau 4 : Fréquence des lésions de DD selon le type de bovin (d'après Institut de l'élevage, 2013)**

Lésion	Type de bovin	Nombre et % de bovins avec au moins 1 lésion	
		Nombre	%
Dermatite digitée	Allaitant	16	4,0%
	Laitier	1938	16,5%

Bien que la maladie de Mortellaro soit proportionnellement moins présente que la DID ou la fourbure en France, elle reste une maladie d'importance majeure. Ses conséquences économiques en font une affection redoutée par les éleveurs : le coût du traitement, de la diminution de la fertilité (par la douleur provoquée par cette affection, la diminution des déplacements) et de la chute de production laitière sont considérables (Cha *et al.*, 2010). Le vétérinaire doit donc reconnaître rapidement cette affection et la traiter correctement, pour réduire les conséquences sur les bovins affectés et à l'échelle du troupeau.

La DD est une maladie présente à l'échelle mondiale, à des niveaux de prévalence élevés (Holzhauer *et al.*, 2006; Solano *et al.*, 2016; Wells *et al.*, 1999).

*Etiologie :*

La maladie de Mortellaro est une affection d'origine bactérienne, dont les agents pathogènes n'ont pas été à ce jour clairement identifiés. Les auteurs s'accordent sur l'implication de bactéries Spirochètes du genre *Treponema* dans le développement de la maladie. Cependant, ce ne sont pas les seules bactéries impliquées dans la DD, d'autres bactéries non spécifiques jouent également un rôle dans la pathogénèse par un effet synergique, en facilitant la pénétration des barrières cutanées par les Tréponèmes. C'est le cas de *Dichelobacter nodosus* notamment, ce qui explique que la DD et la DID sont souvent présentes de manière concomitante.

Les bactéries du genre *Treponema* sont des bactéries Gram négatif, de forme hélicoïdale pour lesquelles de nombreux phylotypes ont été identifiés. Ces différents phylotypes sont impliqués dans les différents stades de l'affection (Wilson-Welder *et al.*, 2015) et peuvent être présents simultanément dans les lésions observées.

L'affection est très contagieuse et se propage rapidement dans un troupeau à partir de l'introduction d'un animal atteint, notamment lorsque le cheptel était naïf (Wilson-Welder *et al.*, 2015). Pour autant, la possibilité d'un réservoir environnemental n'a pas pu être clairement établie à ce jour : des bactéries du genre *Treponema* ont été mises en évidence dans la cavité orale et dans le rectum des bovins (Evans *et al.*, 2016), mais leur implication dans les lésions podales n'a pas pu être démontrée. La prévalence des agents pathogènes retrouvés dans l'environnement, notamment dans le lisier ou le fumier n'était pas suffisamment importante pour conclure avec certitude que les Tréponèmes présentes dans le milieu extérieur soient responsables de la transmission de l'affection entre les bovins (Klitgaard *et al.*, 2014). En revanche, la maladie se transmet par contact cutané direct entre les bovins et par l'intermédiaire du matériel de parage (Sullivan *et al.*, 2014).

*Facteurs de risque :*

Les paramètres conduisant à une fragilisation des barrières de la peau constituent les principaux facteurs de risque de la DD. Les modes de transmission des agents pathogènes de la maladie de Mortellaro permettent aussi d'expliquer l'implication de certains facteurs de risque. L'ensemble de ces facteurs est répertorié dans le tableau suivant (Tableau 5).

La DD étant une maladie infectieuse contagieuse, elle possède divers facteurs de risque communs avec la DID, il est possible de se référer à la partie concernant les facteurs de risque de la DID.

**Tableau 5 : Résumé des facteurs de risque de la DD (modifié d'après Evans et al., 2016)**

Facteurs de risque	Implication dans la DD
Hygiène	<ul style="list-style-type: none"> <li>- Fragilisation de la peau par macération dans un milieu humide</li> <li>- Implication suspectée de Tréponèmes excrétés dans les matières fécales et donc dans le fumier/lisier</li> </ul>
Parage	<ul style="list-style-type: none"> <li>- De mauvais aplombs créent des lésions qui fragilisent le pied ; la présence d'autres affections podales affaiblit les défenses du pied</li> <li>- Le matériel de parage est une source de contamination d'un bovin à un autre, d'un élevage à un autre</li> </ul>
Conception du logement	<ul style="list-style-type: none"> <li>- L'absence d'accès à un pâturage augmente le temps passé dans l'humidité du bâtiment et donc le risque de DD. Les situations qui favorisent des aplombs anormaux et l'augmentation de pression sur le pied fragilisent l'onglon (pente, marche)</li> <li>- Sol difficilement nettoyable, glissant et dur</li> </ul>
Achat de bovins pour le renouvellement	<ul style="list-style-type: none"> <li>- L'introduction de bovins atteint ou porteur de la DD dans le cheptel</li> </ul>
Alimentation	<ul style="list-style-type: none"> <li>- Déficit en oligo-éléments qui participent à la santé de la peau</li> <li>- Excès de protéines, stress métabolique après le vêlage</li> </ul>
Parité	<ul style="list-style-type: none"> <li>- Stress, désordres métaboliques, déficit énergétique plus important chez les primipares, qui sont donc plus sensibles aux infections</li> </ul>



La maladie de Mortellaro est une affection multifactorielle, ce qui rend sa gestion complexe à l'échelle d'un élevage. Tous les facteurs de risque n'ont pas encore été identifiés.

*Description des lésions et localisation :*

Le premier signe de la maladie est la présence d'une boiterie sévère liée à l'inflammation de la peau, sans présence de signes externes visibles.

Les bactéries impliquées pénètrent les barrières de la peau à la faveur d'un traumatisme ou de toute situation fragilisant la défense cutanée. L'épiderme étant particulièrement innervé, l'inflammation provoquée est très douloureuse. Au départ, les lésions sont superficielles et concernent uniquement la peau.

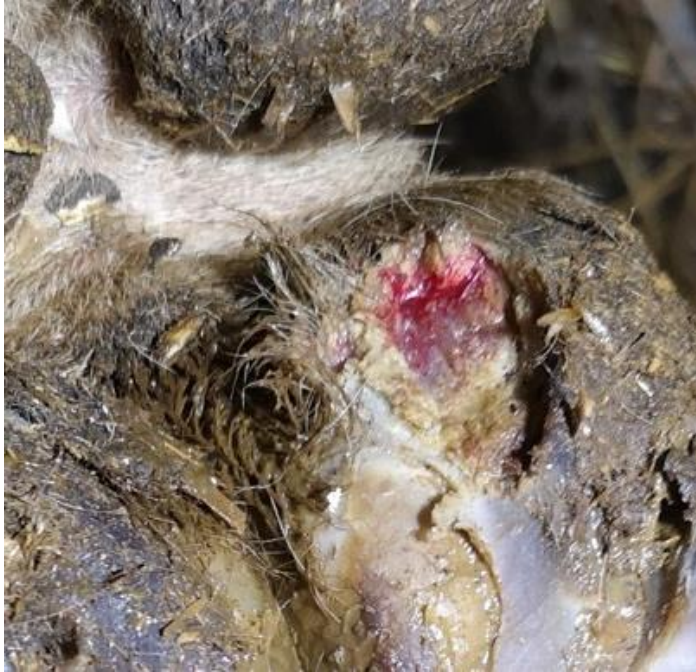La maladie de Mortellaro présente des lésions typiques, qui s'inscrivent dans différents stades d'évolution. La classification mondiale compte 6 stades, qui correspondent à la chronologie de l'affection et ne dépendent pas de la gravité des lésions : M0, M1, M2, M3, M4 et M4.1. Elle a été initiée en 1997 (Döpfer *et al.*, 1997) et complétée en 2012 (Berry *et al.*, 2012).

- Le stade M0 correspond à une peau saine, sans lésion ;
- Le stade M1 est le premier stade de l'affection : les lésions sont des zones circonscrites, plates, de petit diamètre (0,5 à 2 cm de diamètre), dépilées et de couleur rouge (Figure 31). Elles apparaissent humides, avec des surfaces déchiquetées, mettant à vif l'épiderme. Ces lésions focales sont actives et participent à la transmission de la maladie entre individus (Biemans *et al.*, 2018) ;
- Le stade M2 laisse apparaître des lésions actives de diamètre plus important (> 2cm de diamètre), d'aspect inflammatoire gris-rougeâtre. Un liseré blanc caractéristique délimite les contours de la lésion d'aspect rugueux et rouge (Figure 32). Les poils autour des lésions sont hirsutes. À ce stade, les lésions deviennent ulcéraives et sont très douloureuses ;
- Le stade M3 correspond à la cicatrisation des lésions, après mise en place d'un traitement par exemple. Les ulcérations présentes au stade M2 sont recouvertes par une croûte grisâtre, d'aspect caoutchouteux et sec (Figure 33). La manipulation n'entraîne plus de douleur et les lésions sont considérées comme inactives (Biemans *et al.*, 2018) ;
- Le stade M4 est un passage à la chronicité : les lésions prennent un aspect bourgeonnant par la formation d'excroissances hyperkératosiques brunâtres, irrégulières, papilliformes (Figure 34). Les lésions ne sont pas considérées comme actives à ce stade.
- Un dernier stade a été récemment décrit : le stade M4.1 correspond à une lésion chronique M4 dans laquelle une petite lésion focale active de stade M1 se développe à nouveau (Figure 35).

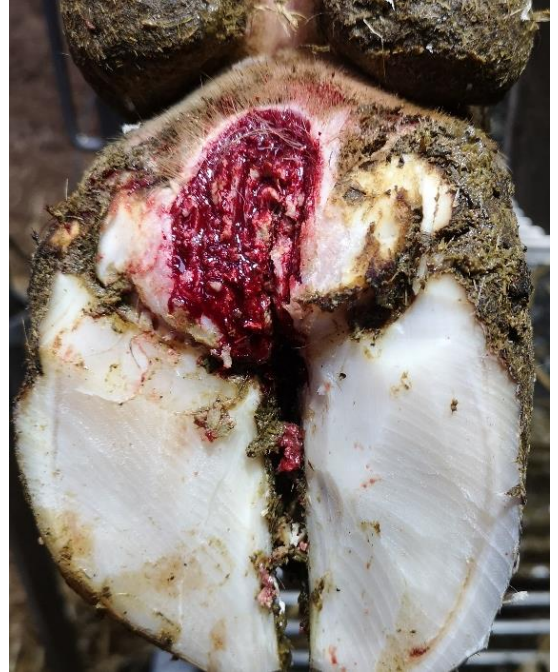Toutes les zones du pied recouvertes de peau sont susceptibles d'être affectées par la DD. Le plus souvent, l'affection se localise du côté plantaire (ou palmaire sur les membres antérieurs) sur la peau entre les talons, en regard du bourrelet coronaire (Institut de l'élevage, 2000) : c'est la zone la plus caractéristique de l'affection. La maladie de Mortellaro peut aussi être retrouvée sur tout le pourtour de la couronne, à la jonction entre la peau et le périople, sur la peau de l'EID et au niveau des ergots. L'affection peut aussi s'étendre à d'autres lésions déjà en cours, sur les limaces par exemple ou sur le pododerme mis à nu lors d'ulcères de sole ou de cerise. Les principales localisations de la DD sont les zones 0, 9 et 10 sur le schéma de découpage du pied (Figure 23).

L'observation de la DD lors du parage nécessite un nettoyage du pied au préalable, à l'aide d'une brosse et d'eau pour permettre de visualiser correctement les lésions camouflées par les salissures du pied.

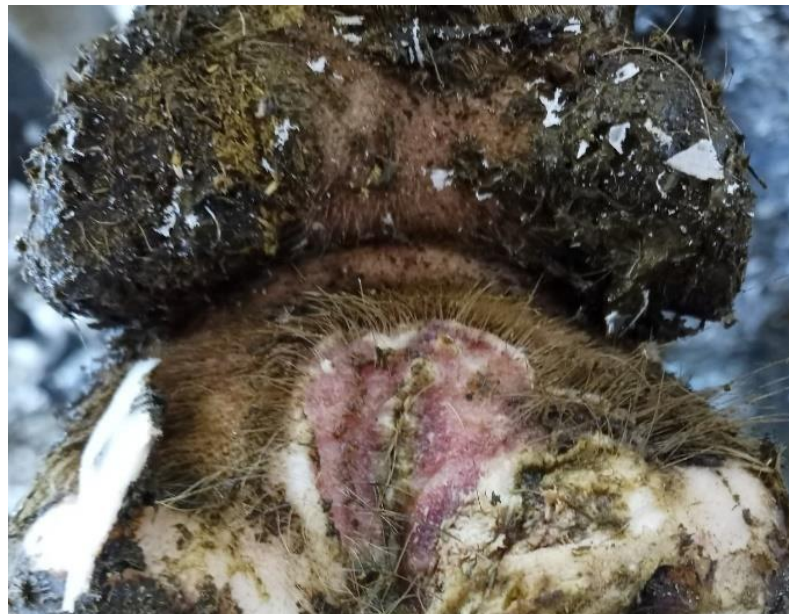**Figure 31 : DD stade M1, lésion circulaire ulcérate (Source personnelle)**



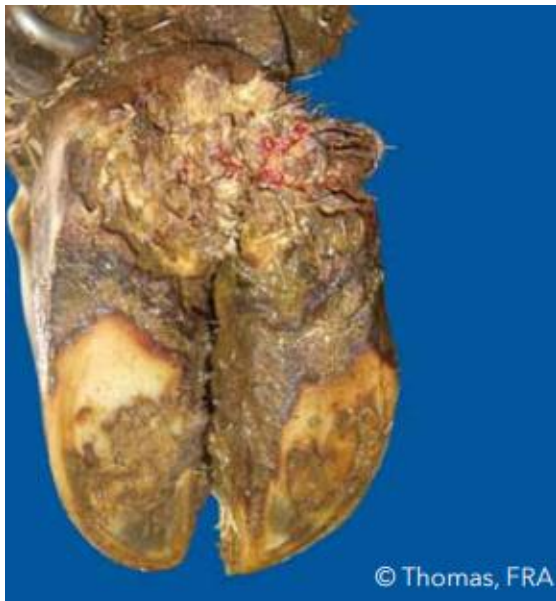**Figure 32 : DD stade M2, lésions ulcérate avec liseré blanc (Source personnelle)**



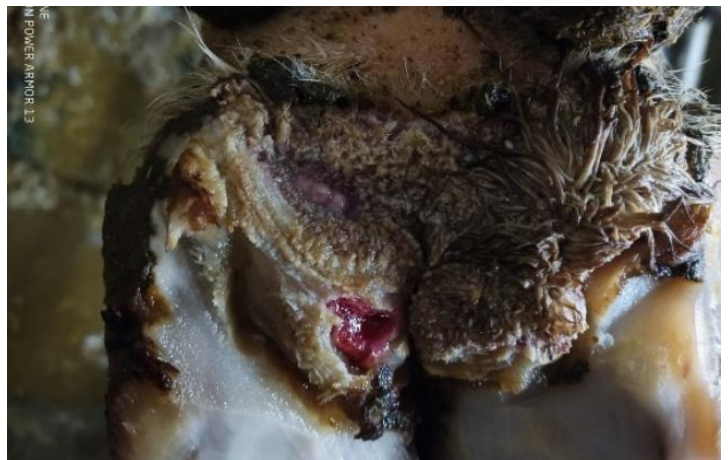**Figure 33 : DD stade M3, lésion recouverte par une croûte (Source : Dr. Vivien Genthon)**



**Figure 34 : DD stade M4, lésion bourgeonnante (d'après Gilles Thomas)**



**Figure 35 : DD stade M4.1, lésion ulcérate M1 sur une lésion chronique M4 (Source : Dr. Vivien Genthon)**



#### *Traitement :*

Le traitement de la DD doit être considéré à deux niveaux : à l'échelle de l'individu et à l'échelle du troupeau.

Le parage et les soins locaux permettent la guérison des lésions à l'échelle du bovin dans la majorité des cas, bien que les lésions M4 soient plus difficiles à guérir compte tenu de leur chronicité (Berry *et al.*, 2012). Dans un premier temps, un parage fonctionnel doit être réalisé pour rétablir les aplombs corrects du pied et réduire le risque de développement de lésions podales concomitantes qui fragilisent le pied. Ceci est associé à des soins locaux et au traitement de la cause de la DD, c'est-à-dire des agents pathogènes bactériens, par un antibiotique par voie locale. Cependant, les études concernant la sensibilité des bactéries du genre *Treponema* ont permis de montrer que la sensibilité à l'oxytétracycline est intermédiaire, ce qui explique la récurrence de l'affection sur un même individu (Evans *et al.*, 2009). Les lésions M2 traitées par l'utilisation d'oxytétracycline sont susceptibles d'évoluer vers des lésions M4.1, c'est-à-dire des lésions qui seront réactivées (Berry *et al.*, 2012, 2010). Récemment, une étude a mis en évidence l'efficacité de la phénytoïne (pansement local) sur les lésions ulcéreuses M2 après un mois de traitement, par rapport à l'application de tétracyclines (El-Shafaey *et al.*, 2021). Ces résultats encouragent à rechercher d'autres alternatives plus efficaces que les antibiotiques pour le traitement de la DD. Les bovins peuvent guérir de cette affection lorsque des soins réguliers sont réalisés et que la maladie est prise en charge dès les premiers stades, ce qui nécessite un investissement conséquent de la part de l'éleveur. Cependant, le taux de rechute n'est pas négligeable : la récurrence des lésions s'explique par la difficulté de la mise en place d'un traitement antibiotique dont l'efficacité serait maximale, et par la présence de nombreux facteurs de risque qui favorisent la persistance et le développement des lésions.

À l'échelle du troupeau, la gestion de la DD implique la réduction des facteurs de risque de la maladie. Il n'existe pas de traitements collectifs permettant d'éradiquer la maladie, surtout si des facteurs de risque sont encore présents. L'utilisation de pédiluves ne permet pas de traiter

l'affection : au mieux cela permet de réduire la transmission, mais l'utilisation de pédiluves fait d'abord partie des mesures de prévention, et leur efficacité reste limitée (Jacobs *et al.*, 2019). En effet, l'efficacité du pédiluve dépend des bonnes pratiques de mise en œuvre par les éleveurs (conception du pédiluve, hygiène, fréquence de passage, fréquence de changement de la solution active (Cook, 2017)) : lorsque celles-ci ne sont pas respectées, l'utilisation d'un pédiluve peut favoriser la contamination entre animaux (Faye et Lescourret, 1989; Sumner et Davies, 1984). La plupart des solutions utilisées dans les pédiluves présentent un effet néfaste sur la santé humaine et l'environnement, posant également le problème de la gestion des effluents (Ippolito *et al.*, 2010).

#### *Mesures de prévention :*

Les mesures de prévention sont dictées par les facteurs de risque de la DD : compte tenu du caractère infectieux bactérien de la maladie, de nombreuses mesures de prévention sont communes à la DID, décrite précédemment (Tableau 3). Dans le cas de la maladie de Mortellaro, l'importance de la biosécurité est à souligner : l'introduction de nouveaux bovins, de matériel en commun ou même de personnes extérieures constitue une source de transmission. Les élevages dont la biosécurité externe et interne est déficiente ont une prévalence plus élevée de dermatite digitée (Oliveira *et al.*, 2017).

Le passage dans les pédiluves présente un intérêt préventif par son action sur la santé du pied, lorsque le pédiluve est bien utilisé : les pieds des bovins doivent d'abord être lavés au jet d'eau avant le passage dans les bacs, ce qui contribue à une meilleure hygiène des pieds. L'efficacité du pédiluve en lui-même n'a été démontrée qu'avec l'utilisation de sulfate de cuivre, produit nocif pour l'environnement dont l'utilisation est proscrite (Jacobs *et al.*, 2019).

#### Bilan :

La maladie de Mortellaro ou dermatite digitée est une affection podale majeure, dont l'étiologie implique la présence de bactéries du genre *Treponema*, mais reste incomplète. Ses conséquences économiques et sa récurrence malgré les traitements font de cette affection un défi pour les acteurs des filières bovines. L'observation des lésions a permis de définir différents stades qui possèdent leurs propres caractéristiques. La maladie évolue de lésions nummulaires qui s'ulcèrent à la chronicité avec un aspect grisâtre et bourgeonnant, mais reste superficielle. Les localisations correspondent aux zones recouvertes par la peau, mais la zone la plus typique se trouve sur la peau au-dessus du bulbe des talons. Le traitement individuel est souvent efficace mais les rechutes sont nombreuses et la prévention nécessite notamment des mesures de biosécurité efficaces.

#### **1.3.1.3. Le panaris**

Le panaris, également appelé phlegmon interdigité ou phlegmon de la couronne, est une infection nécrosante des tissus sous-cutanés qui débute par l'EID et s'étend à la couronne puis au paturon.

#### *Importance :*

Le panaris est présent à l'échelle mondiale, aussi bien dans les troupeaux laitiers qu'allaitants. C'est une affection d'allure sporadique dans la plupart des cas, avec une prévalence faible au sein des cheptels (Becker *et al.*, 2014b; Berry, 2001; Jury *et al.*, 2021). Cependant, la maladie peut prendre une allure épidémique dans certains cheptels, comme cela est décrit en Finlande (Kontturi *et al.*, 2020, 2017), et une allure contagieuse du fait de la dissémination des germes à partir d'un individu.

C'est une affection douloureuse, entraînant des pertes économiques importantes à l'échelle individuelle, surtout lorsqu'elle n'est pas diagnostiquée et traitée rapidement : elle s'étend rapidement et conduit à des lésions irréversibles.

#### *Etiologie :*

Le phlegmon interdigité est une pathologie infectieuse qui fait suite à l'inoculation de diverses bactéries de l'environnement à la faveur d'un traumatisme au niveau de la peau interdigitée. Tout objet contondant peut être à l'origine d'une plaie en région interdigitée, mais l'altération de la peau en milieu très humide suffit pour que les germes traversent les barrières cutanées.

Les germes impliqués sont multiples : ce sont des bactéries présentes dans l'environnement. Le principal agent identifié lors de panaris est *Fusobacterium necrophorum* (Berry, 2001; Institut de l'élevage, 2000), y compris lors des épidémies observées en Finlande (Kontturi *et al.*, 2019). D'autres bactéries jouent un rôle synergique dans la progression de la réaction inflammatoire : des bactéries du genre *Porphyromonas*, *Treponema* mais aussi *Trueperella pyogenes* et *Dichelobacter nodosus*.

Après inoculation, les bactéries impliquées entraînent une forte réaction inflammatoire entre les doigts, à partir de l'EID. Elles sécrètent des toxines et des enzymes responsables de la nécrose des tissus sous-cutanés. L'infection en cours remonte entre les deux onglons sans accumulation de pus, se manifestant par un gonflement symétrique du pied, au-dessus des onglons.

#### *Facteurs de risque :*

Les facteurs de risque sont principalement liés à l'environnement :

- L'hygiène du logement joue un rôle essentiel : la macération de la peau dans un milieu humide favorise la pénétration des germes présents dans l'environnement.
- Les caractéristiques du sol : la présence de pierre, de chaumes, d'épines, de boue gelée ou séchée, des morceaux de bois, un sol trop dur et abrasif favorisent la survenue d'un traumatisme et donc la pénétration de germes (Berry, 2001).
- La présence d'autres affections podales augmente le risque d'apparition d'un panaris, en particulier la DID et la DD dans la mesure où ces deux affections impliquent une diminution des défenses cutanées, avec des facteurs de risque communs.

Dans les élevages regroupant plusieurs de ces facteurs de risque, la prévalence de panaris peut être assez importante, en particulier chez les primipares et en début de lactation pour les vaches laitières (Alban *et al.*, 1996).

#### *Description des lésions et localisation :*

À partir de l'inoculation des germes, la réaction inflammatoire est intense et son évolution est rapide :

- Au départ, les lésions se situent dans l'EID, soit en raison de la présence d'une plaie, soit en raison de la macération de la peau qui présente un aspect suintant, rouge et enflé.
- L'inflammation et la nécrose s'étendent dans les tissus sous-cutanés, en regard de la couronne, qui apparaît enflée, rouge, chaude et douloureuse. Le gonflement est symétrique et atteint le paturon (Figure 36). Les onglons sont écartés par le gonflement lié à l'inflammation.

- Deux à trois jours après le début des symptômes, la nécrose des tissus conduit à l'apparition de crevasses et de suintement au niveau de la peau interdigitée. L'accumulation de débris tissulaires et inflammatoires provoque une surpression et l'éclatement de la peau interdigitée, avec écoulement d'un exsudat jaunâtre. La plaie est alors très profonde et peut s'accompagner de la formation d'un tissu de granulation rouge, qui écarte l'EID (Figure 37). L'infection s'accompagne d'une forte hyperthermie.

Le phlegmon interdigité évolue très vite : les signes cliniques correspondent à l'apparition aiguë voire suraiguë d'une boiterie sévère avec report de poids sur l'autre membre, qui touche l'EID puis la couronne et le paturon de manière symétrique (CNIEL, 2021).

Lorsque l'affection n'est pas traitée, des complications plus ou moins sévères viennent s'ajouter aux lésions initiales :

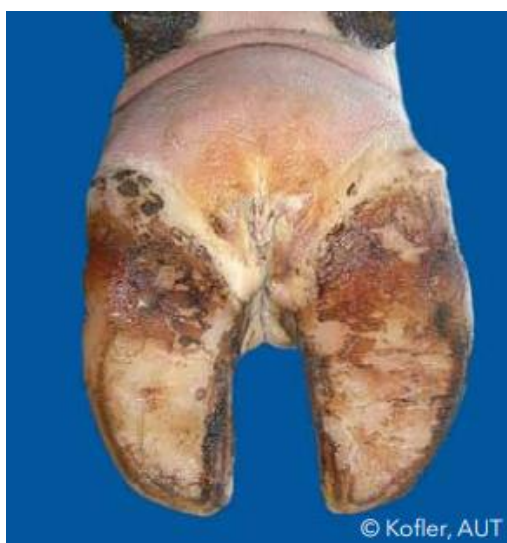- Dans certains cas, l'affection gagne les tissus profonds du pied : les tendons et leurs gaines, les articulations et les os sont des structures à risque. Le panaris peut ainsi entraîner des arthrites, ténosynovites ou des ostéites. À ce stade, le pronostic de guérison devient sombre.
- L'inflammation et la nécrose peuvent entraîner des décollements de la couronne, affectant la pousse de la corne de la paroi par le bourrelet coronaire.
- Parfois, des embolies transportent les germes par la circulation sanguine jusqu'au foie, aux poumons ou au cœur entraînant la formation d'abcès dans ces différents organes.

Le passage à la chronicité s'accompagne de la formation de limace ou tyloma, suite à une réaction hyperplasique liée à l'inflammation.

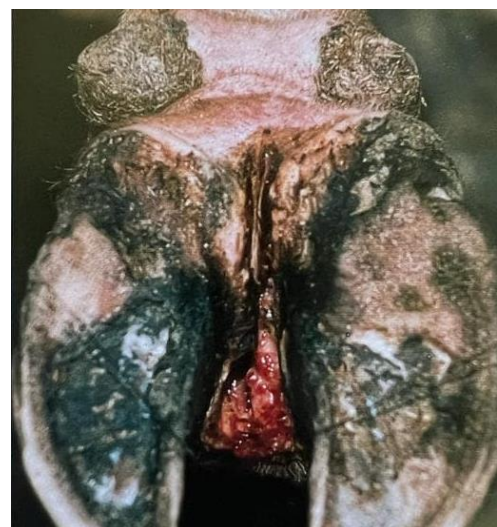Le diagnostic différentiel de cette affection comporte les ulcères de sole, qui entraînent une boiterie sévère soudaine mais sans gonflement du pied ; les arthrites interphalangiennes P2-P3 qui présentent un gonflement unilatéral, et les fractures qui se manifestent par une boiterie sévère soudaine mais sans hyperthermie (Institut de l'élevage, 2000).

Le diagnostic du panaris repose avant tout sur l'identification des lésions et la prise de température. Les lésions se situent dans les zones 0, 9 et 10 du schéma de découpage du pied (Figure 23).

**Figure 36 : Panaris, gonflement symétrique du paturon (d'après Johann Kofler)**



**Figure 37 : Crevasse et plaie interdigitée lors de panaris (d'après Marc Delacroix)**



### *Traitement et prévention :*

Le phlegmon interdigité est l'une des seules affections podales nécessitant un traitement antibiotique à la fois local et systémique. Différentes familles d'antibiotiques peuvent être utilisées, comme les tétracyclines (oxytétracycline) et les beta-lactamines (pénicilline G). Le ceftiofur est une molécule efficace (Morck *et al.*, 1998) mais c'est un antibiotique d'importance critique dont l'utilisation doit être justifiée par un antibiogramme. La douleur marquée lors de panaris doit être prise en charge par l'injection d'anti-inflammatoire non stéroïdien (AINS). Ce traitement se révèle assez efficace lorsque l'affection est gérée précocement ; en revanche le pronostic de guérison est sombre lorsque l'infection se complique et atteint les tissus profonds.

Les mesures de prévention comprennent l'amélioration de l'hygiène du logement et le retrait si possible de tous les objets contenant sur les parcours des bovins.

### Bilan :

Le panaris est une affection podale qui présente des conséquences économiques importantes compte tenu de la douleur provoquée. L'infection nécrosante des tissus évolue très rapidement à partir d'une plaie interdigitée et se manifeste par un gonflement symétrique de la couronne et du paturon. La zone apparaît rouge, chaude, enflée et douloureuse. Le traitement local et systémique doit être mis en œuvre rapidement pour éviter des complications sévères touchant les tissus profonds.

### Conclusion 1.3.1 :

La peau et le tissu sous-cutané sont des localisations clés des affections podales : elles sont le lieu de développement de trois maladies infectieuses, la DID, la DD et le panaris. Ces affections présentent chacune leurs particularités, bien qu'elles présentent des points communs en particulier parmi les facteurs de risque : elles peuvent être retrouvées simultanément sur un même onglon.

## **1.3.2. Affections du pododerme et de la corne**

Le pododerme et la corne sont deux parties de l'onglon étroitement liées : elles assurent la protection et la solidité de l'onglon, et participent à la fixité de P3 dans la boîte cornée. Lors de l'appui du membre sur le sol, la corne et le pododerme subissent la pression exercée par le poids du bovin : ce sont des zones à risque car elles sont rapidement exposées lorsque les aplombs sont modifiés. L'étude biomécanique de la locomotion des bovins a permis de mettre en évidence diverses affections liées à une croissance anormale de la corne et une répartition anormale des appuis. Cette partie est consacrée à l'étude de ces affections touchant la corne et le pododerme.

### **1.3.2.1. La pododermatite aseptique**

La pododermatite aseptique, communément appelée fourbure, est une affection inflammatoire du pododerme sans caractère infectieux. Elle est due à un trouble de vascularisation de l'onglon qui affecte le pododerme, et par conséquent la corne et sa production. Elle évolue de manière subaiguë ou chronique dans la majorité des cas, mais une forme aiguë peut également être observée.

### *Importance :*

La fourbure fait partie des affections podales majoritaires en France : sa prévalence est très élevée, avec plus de 50 % de lésions de fourbure parmi les bovins présentant une boiterie dans l'étude

Parabov de 2013 (Institut de l'élevage, 2013). L'affection est très présente parmi les cheptels laitiers, en particulier chez les vaches laitières hautes productrices, mais aussi dans le secteur allaitant où elle touche particulièrement les taurillons.

Son importance relève également du coût élevé que l'affection représente pour les éleveurs : comme elle concerne les tissus profonds du pied de manière subaiguë, le délai avant mise en place d'un traitement peut être assez long, favorisant des complications difficiles à traiter et coûteuses.

La pododermatite aseptique a été mise en évidence à l'échelle mondiale, avec un fort taux de prévalence. En Europe, elle est présente aussi bien dans les systèmes intensifs qu'au pâturage (Becker *et al.*, 2014b; Holzhauser *et al.*, 2008; Hund *et al.*, 2019; Manske *et al.*, 2002).

#### *Etiologie et pathogénie :*

L'étiologie de la fourbure est complexe chez les bovins et les causes n'ont pas encore été totalement élucidées. C'est une maladie multifactorielle qui conduit à une inflammation du pododerme, affectant les lamelles qui maintiennent l'adhésion entre la membrane kératogène et le kéraphylle.

Les lésions de fourbure sont souvent observées sur les quatre membres du bovin, permettant de suspecter une origine systémique : la pathogénèse de la maladie comprend différents processus.

Le point de départ de l'affection est une perturbation de la circulation sanguine se manifestant par une vasoconstriction des vaisseaux du pododerme (Ossent et Lischer, 1998) dont les causes sont regroupées ci-après :

- Les bovins atteints de fourbure montrent des concentrations sanguines plus élevées en lipopolysaccharide et acide lactique qui sont responsables d'une vasoconstriction périphérique. Parallèlement, l'analyse du microbiote ruminal chez des bovins fourbus par rapport à des bovins sains a permis de mettre en évidence une modification de la population bactérienne avec augmentation des bactéries acidogènes lors de fourbure (Guo *et al.*, 2021). Ce constat appuie l'hypothèse de l'acidose et d'une ration acidogène comme cause de la fourbure (Danscher *et al.*, 2010). De ce fait, les bovins recevant une ration très énergétique (taux de concentrés élevé), notamment les vaches laitières très hautes productrices (Lensink et Leruste, 2006) sont plus à risque de développer une fourbure.
- Les endotoxines bactériennes relarguées dans la circulation lors d'affections telles que la non délivrance, la métrite ou la mammite (Institut de l'élevage, 2000) sont également à l'origine d'une vasoconstriction délétère pour le pododerme.
- L'histamine, par ses propriétés vasoactives entraînent une forte vasoconstriction : elle est relarguée dans la circulation sanguine lors de phénomènes infectieux ou de troubles gastro-intestinaux. Cependant elle ne permet pas d'expliquer à elle seule le déclenchement de la fourbure (Mgasa, 1987).
- La vasoconstriction du réseau vasculaire du podophylle peut également être la conséquence d'une trop forte pression exercée sur de longues durées sur le pododerme. Dans ce cas, le logement peut être en cause, par son agencement ou un défaut de confort qui augmente le temps passé debout. Les vaches maigres seraient particulièrement sujettes à l'inflammation du pododerme par excès de pression sur la sole.

Suite à cette vasoconstriction, le pododerme est hypoperfusé et des shunts artério-veineux se mettent en place pour répondre à l'augmentation de la pression sanguine en amont. L'hypoperfusion du pododerme entraîne une vasodilatation des vaisseaux et une stagnation du sang, qui franchit la paroi vasculaire. L'inflammation engendrée par l'extravasation sanguine entraîne un



désengrènement du derme et de l'épiderme, c'est-à-dire du podophylle et du kéraphylle. La phalange P3 n'est alors plus maintenue correctement dans la boîte cornée : elle est tirée vers l'arrière par le tendon fléchisseur du doigt et descend dans la boîte cornée. Lorsque le bovin appuie sur son onglon, l'extrémité de P3 exerce une pression anormale sur la sole : le pododerme, et par conséquent la corne, subissent une pression excessive, à l'origine des lésions observées. Par ailleurs, l'altération du pododerme modifie la croissance normale de la corne : la nouvelle corne produite présente une moindre solidité et est donc plus fragile aux agressions de l'environnement : de multiples lésions se développent sur les onglons touchés.

L'ensemble des phénomènes qui conduisent au développement de la pododermatite aseptique se produit surtout autour du vêlage, en particulier chez les primipares (Mgasa, 1987; Tarlton *et al.*, 2002). En effet, c'est une période stressante pour l'organisme du bovin qui doit faire face à de nombreuses modifications métaboliques et hormonales : les œstrogènes et la relaxine participent au relâchement du tissu conjonctif (Tarlton *et al.*, 2002). Le rôle de la période post-partum dans le développement de la fourbure n'a pas été clairement identifié, mais c'est une période qui regroupe et se confond avec plusieurs des causes décrites ci-dessus, comme les affections post-partum et une ration hautement énergétique. Chez les primipares, on constate une fragilité du tissu conjonctif, suite aux perturbations métaboliques, qui participe au défaut de maintien de P3 dans la boîte cornée.

*Facteurs de risque :*

Les facteurs de risque de la fourbure ont été abordés dans la description de la pathogénie. Ils sont résumés et complétés ci-après (Tableau 6 (Vermunt et Greenough, 1994)).

**Tableau 6 : Synthèse des facteurs de risque de fourbure (inspiré de Vermunt et Greenough, 1994)**

Causes	Mécanisme
Affection du post-partum (métrite, mammites)	Production d'endotoxines / histamine.
Alimentation	Ration acidogène, teneur élevée en protéine et carbohydrates : perturbations de la flore ruminale et production d'endotoxines, d'histamine et baisse du pH.
Logement	Inconfort des surfaces de couchage, sol dur et abrasif associé à un défaut d'exercice ou au contraire à un excès d'exercice, pente ou marche augmentant la pression sur le pododerme.
Parité	Primipares sont plus souvent atteintes : ce phénomène est lié au changement d'alimentation brutal lors de l'entrée dans le troupeau en production.
Génétique	Héritabilité, expliquée par la forme de l'onglon et les aplombs transmis d'une vache à sa descendance.

Ces différents facteurs agissent dans la plupart des cas de manière simultanée, surtout durant les trois mois post-partum : ceci rend sa gestion complexe à l'échelle du troupeau et de l'individu.

*Symptômes, description des lésions et localisation :*

La fourbure n'est pas une lésion en elle-même, mais regroupe un ensemble de lésions causées par les phénomènes suivants :

- La descente de la troisième phalange et sa rotation dans la boîte cornée ;
- La fragilisation du pododerme par les mécanismes d'ischémie et d'hypoperfusion du réseau vasculaire ;
- La pousse anormale d'une corne fragilisée ;
- L'excès de pression sur la sole, la corne et le pododerme.

Les lésions et leurs localisations dépendent du mode d'évolution de la fourbure.

Dans les cas de fourbure aiguë, le bovin présente une boiterie sévère et soudaine des quatre membres, avec une réticence à se déplacer et se lever (Institut de l'élevage, 2000; Mgasa, 1987). L'animal ramène ses membres sous son corps et se tient le dos voussé. Les onglons apparaissent chauds, légèrement gonflés par la vasodilatation et douloureux. Ces cas restent assez rares.

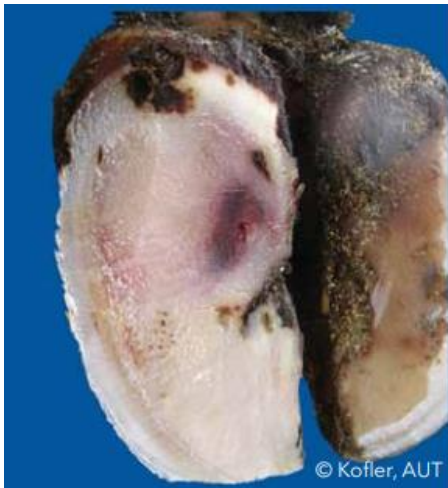Au sein d'un cheptel, on retrouve très fréquemment la forme subaiguë de la fourbure. Elle se manifeste par une boiterie moins sévère que la forme aiguë : les animaux atteints se déplacent précautionneusement et semblent marcher sur des œufs. Ils soulagent la pression exercée sur les zones portantes et lésées, en reportant l'appui sur les onglons externes pour les membres antérieurs et sur les onglons internes pour les membres postérieurs (Mgasa, 1987), c'est-à-dire en croisant les membres antérieurs ou en effectuant une rotation externe du bas des membres postérieurs. Diverses lésions retrouvées lors du parage expliquent la boiterie constatée (Ossent et Lischer, 1998). Ces lésions évoluent selon leur gravité :

- Les bleimes : elles correspondent à l'extravasation de cellules sanguines dans la corne pendant sa formation par excès de pression sur les vaisseaux du pododerme, lors de la descente de P3. Les bleimes se manifestent par des modifications de couleur de la corne, qui apparaît jaune sale, rose à rouge foncé : ce sont des hémorragies dans la corne. On distingue les bleimes circonscrites, qui sont des lésions bien délimitées, localisées dans la zone postéro-médiane de la sole, soit la zone 4 du schéma du pied (Figure 38), et les bleimes diffuses, qui sont des lésions étendues, localisées dans les zones 4, 5 et 6 du pied (Figure 39). Elles sont dues à un dysfonctionnement du pododerme. Lors de bleimes circonscrites, c'est la proéminence postérieure de P3 qui fait pression sur le pododerme dans la zone typique de l'ulcère de sole, c'est-à-dire la zone 4. Les bleimes diffuses font suite à la pression exercée par P3 lors du désengrènement du podophylle et du kéraphylle et présentent donc une plus grande étendue. Lors de fourbure subaiguë, les lésions de bleimes sont assez sévères et l'on observe une coloration plutôt rouge foncée, correspondant à un niveau de gravité élevé.
- Le décollement de sole ou dédoublement de sole : c'est une anomalie de production de la corne due à l'infiltration d'une quantité importante de sang dans le pododerme par extravasation sanguine. Le sang s'accumule entre deux couches de corne : lorsqu'il est éliminé, il laisse un vide entre deux couches de corne qui ne sont pas adhérentes. Lors du

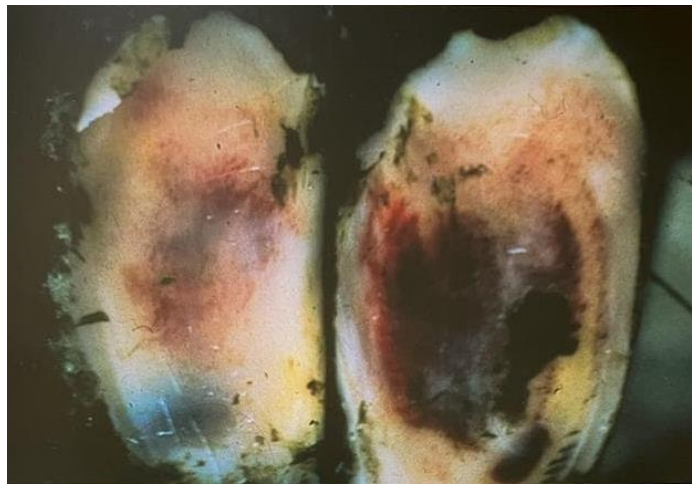parage, on observe une couche de corne plus friable qui n'est pas rattachée à la corne saine sous-jacente, une petite cavité peut être mise en évidence (Figure 40). Cette lésion peut être observée dans les zones 4, 5 et 6 du schéma sur le pied (Figure 23).

- L'ouverture de la ligne blanche (OLB) : la ligne blanche fait partie des zones plus fragiles du pied, où la corne est plus souple qu'au niveau de la sole. Lors de fourbure, lorsque le pododerme en regard de la ligne blanche est lésé, la corne produite est de mauvaise qualité (Shearer et van Amstel, 2017a) : des microfissures se forment dans la corne et laissent pénétrer les débris extérieurs qui s'enfoncent en profondeur, créant une séparation entre la muraille et la sole. Lors du parage, l'OLB se repère par la présence d'un liseré de couleur noirâtre plus ou moins large au niveau de la ligne blanche dans les zones 1, 2 et 3, qui correspond au comblement de la corne manquante par des débris de l'environnement. Ce liseré s'étend plus en moins en profondeur selon la gravité de la lésion (Figure 44 et 45). L'OLB peut se compliquer d'une infection bactérienne avec accumulation d'un liquide noirâtre produit par des bactéries anaérobies au niveau de la ligne blanche : c'est la maladie de la ligne blanche (MLB) (Shearer et van Amstel, 2017a). Lorsque l'infection atteint le tissu vif, c'est-à-dire le pododerme, elle peut conduire à la formation d'un abcès de sole. Généralement, l'OLB et la MLB sont regroupés sous le terme MLB.
- L'ulcère de sole et la cerise : ce sont deux lésions typiquement retrouvées lors de fourbure, par les phénomènes de compression et d'ischémie du pododerme (Holzhauer *et al.*, 2008; Shearer et van Amstel, 2017a). Lorsque l'ulcère se forme dans la zone 4 dite zone « typique de l'ulcère de sole », il est aussi appelé ulcère de sole de Rusterholz (Becker *et al.*, 2014b; Shearer et van Amstel, 2017a) et est causé par la pression exercée par la proéminence postérieure de P3. Plus rarement, un ulcère peut se former dans les zones 5 et 6, c'est-à-dire proche de la pince ou du talon. L'ulcère de sole se manifeste par une rupture de la continuité de la corne, laissant apparaître le pododerme, rouge vif (Figure 29). La lésion est de forme plutôt circulaire en général. L'ulcère peut évoluer vers la cerise s'il n'est pas pris en charge : un tissu de granulation rouge vient combler le défaut de corne et recouvrir le pododerme, et fait protrusion au travers de la cavité laissée par l'ulcère (Figure 30). À ce stade, la boiterie est sévère, le tissu de granulation se retrouvant comprimé entre les bords de la corne à chaque appui de l'onglon.
- Les seimes : ce sont des lésions de la paroi, due à la production d'une corne de mauvaise qualité. La pression exercée sur la corne fragilisée provoque des cassures horizontales de la corne : on observe des fissures plus ou moins profondes dans la paroi. Elles sont appelées seimes cerclées (Figure 46).

**Figure 38 : Bleime circonscrite (d'après Johann Kofler)**



**Figure 39 : Bleime diffuse sur les deux onglons (d'après Institut de l'élevage, 2000)**



La fourbure subaiguë regroupe donc un ensemble de lésions qui évoluent par niveau de gravité. L'affection touchant le pododerme et par conséquent la production de la corne, toutes les zones du pied excepté la peau sont susceptibles d'être touchées. Le diagnostic de la fourbure au sein du troupeau nécessite donc de déterminer la prévalence des lésions attribuables à cette pathologie.

Dans le cas où l'évolution de la fourbure est chronique, les changements de l'onglon sont lents et progressifs. La muraille devient concave : les cassures horizontales commencent à se verticaliser. Les appuis de l'onglon sont modifiés : le talon remonte tandis que la muraille s'allonge et que la sole devient convexe. On peut alors observer des ulcères de sole dans la zone typique (Institut de l'élevage, 2000).


#### *Traitement et prévention :*

Le traitement de la fourbure aiguë implique en premier lieu des mesures de nursing (Mgasa, 1987), en plaçant le bovin sur un sol souple, au repos, avec du foin à disposition. Les concentrés doivent être supprimés de l'alimentation. Un traitement systémique doit être mis en place, à l'aide d'AINS, de corticoïdes et d'antihistaminique. Il est possible de réaliser une saignée (3 à 5L) afin de diminuer la pression sanguine dans le pododerme (Institut de l'élevage, 2000). Le pronostic est sombre.

Dans les cas subaiguë et chronique, le traitement consiste en un parage fonctionnel et curatif des lésions constatées (Shearer *et al.*, 2015), bien que dans les cas chroniques, les anomalies de pousse de la corne soient irréversibles et nécessitent un parage régulier.

Le traitement individuel des bovins atteints lors du parage doit s'accompagner de mesures de prévention à l'échelle du troupeau lorsque la prévalence dépasse 15 % du cheptel atteint. La prévention passe par la gestion des facteurs de risque évoqués précédemment, à savoir l'acidose, les changements alimentaires brutaux, les affections systémiques du post-partum et le confort du

**Figure 40 : Décollement de sole (Source personnelle)**



logement. La mise en place d'un parage fonctionnel régulier permet également de surveiller l'apparition de lésions imputables à la fourbure et d'agir précocement sur leur gestion.

#### Bilan :

La pododermatite aseptique ou fourbure est une affection multifactorielle complexe dont la pathogénie implique des troubles de la vascularisation du pododerme affectant la croissance de la corne et sa qualité. De multiples lésions sont associées à la fourbure, dont les niveaux de gravité sont plus ou moins sévères. Le traitement consiste dans les cas subaiguë et chronique en un parage fonctionnel accompagné d'un parage curatif selon les lésions : cependant, la fourbure est avant tout une maladie de cheptel et doit donc être gérée à l'échelle du troupeau par la maîtrise de ses facteurs de risque.

#### **1.3.2.2. La pododermatite septique ou abcès de sole**

La pododermatite septique comprend deux entités. La pododermatite septique traumatique, également appelée « clou de rue », est une inflammation purulente du pododerme. Il s'agit d'un abcès de sole dont l'origine est la pénétration par un corps étranger tel que du fil de fer, des graviers ou des débris de verre (Institut de l'élevage, 2000; Shearer et van Amstel, 2017b). De par son caractère accidentel, c'est une affection sporadique, d'apparition soudaine : le bovin présente une boiterie brutale, parfois avec suppression d'appui.

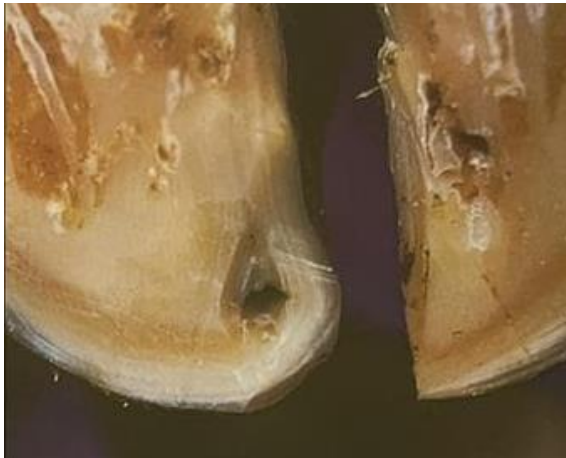On notera que la pododermatite septique ou abcès de la sole est une affection qui présente d'autres causes : c'est une complication infectieuse d'une MLB ou d'un ulcère de sole en zone typique ou en pince, sans caractère traumatique. La fourbure et la DID peuvent entraîner des ulcères de sole qui peuvent s'infecter et former des abcès de sole. Bien que les origines de l'abcès de sole divergent, la description des lésions et leurs traitements sont identiques et seront décrits dans la partie présente. En revanche, nous ne reviendrons pas sur l'étiologie et les mécanismes décrits dans les parties sur la fourbure et la DID : seuls l'étiologie et les facteurs de risque de la pododermatite septique diffuse sont abordés.

Le traumatisme infligé par un corps étranger à l'onglon permet la pénétration de bactéries présentes dans le milieu extérieur dans la sole jusqu'au pododerme. Ces bactéries ne sont pas spécifiques.

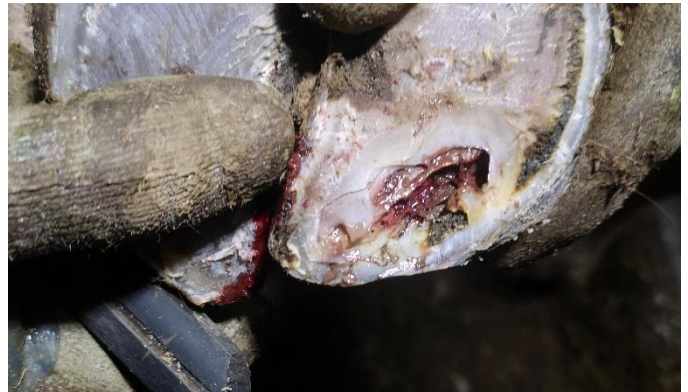Deux paramètres sont à prendre en compte comme facteurs de risque :

- D'abord, la présence de nombreux corps étrangers susceptibles de pénétrer la corne de la sole : on peut alors observer dans certains élevages plusieurs cas de clou de rue ;
- La santé de la corne est également un facteur à prendre en compte : une corne abimée ou trop fine sera plus fragile face aux traumatismes extérieurs. C'est le cas lorsque les bovins se déplacent sur de trop longues distances ou trop longtemps, ou bien si le sol est trop dur ou abrasif, ou encore si le confort n'est pas optimal avec un temps passé debout trop important. Un parage excessif peut aussi être à l'origine d'un amincissement de l'épaisseur de la corne. Enfin, la présence d'autres affections podales peut diminuer la qualité de la corne produite, comme la fourbure par exemple.

**Figure 41 : Point noir sur la corne à explorer au parage (d'après Marc Delacroix)**



**Figure 42 : Cavité purulente et nécrotique de l'abcès (Source personnelle)**



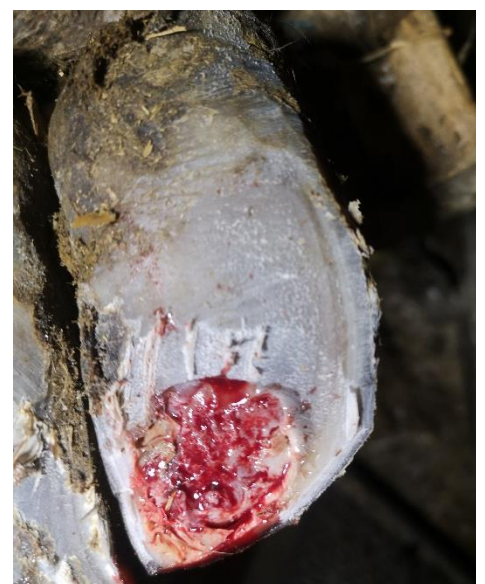En termes de localisation, un abcès de sole peut se produire dans diverses zones du pied : du talon à la pince, sans oublier la ligne blanche. Il concerne donc les zones 1, 2, 3, 4, 5 et 6 (Figure 23).

Lors du parage, on peut observer en superficie uniquement un point ou une fissure noirâtre dans un premier temps : ceci doit être nécessairement exploré lors du parage (Figure 41). Il est possible de sonder le pied avec une pince pour déterminer une zone douloureuse qui passerait inaperçue de l'extérieur. Concrètement, l'exploration à la rénette permet de mettre en évidence la lésion plus profonde : les fissures noirâtres sont remontées jusqu'à l'apparition d'un liquide purulent rose-gris. La corne est abimée, voire décollée à certains endroits, laissant place à des cavités creusées dans différentes couches de corne (Figure 42). Le pododerme peut être visible, de couleur rouge (Figure 43).

Le traitement consiste en un parage curatif, accompagné de soins locaux lorsque la lésion atteint le pododerme. La pose d'une talonnette sur l'onglon controlatéral peut être nécessaire pour soulager la pression sur l'onglon abimé.

Des complications sévères peuvent se développer lorsque l'infection n'est pas traitée et atteint les structures profondes du pied : une ostéite, arthrite ou tendinite peut venir compliquer un abcès de sole. Dans ce cas, un traitement antibiotique systémique doit être mis en place mais le pronostic est sombre.

**Figure 43 : Lésion après parage, visualisation du pododerme (Source personnelle)**



### 1.3.2.3. *La maladie de la ligne blanche*

La maladie de ligne blanche (MLB) est une affection touchant la corne produite en regard de la ligne blanche, à l'origine d'une rupture de la continuité entre la muraille et la sole.

La MLB est très fréquente en élevage bovin (Institut de l'élevage, 2013; Manske *et al.*, 2002; Solano *et al.*, 2016), notamment parce qu'elle fait partie des lésions observées lors de fourbure. Son impact économique n'est pas très élevé lorsqu'elle est traitée dans les stades précoces, mais d'autres lésions sont souvent concomitantes et les complications associées sévères.

La pathogénie de la MLB comprend différents mécanismes (CNIEL, 2021) :

- La production d'une corne de mauvaise qualité au niveau de la ligne blanche : les désordres vasculaires lors de fourbure notamment entraînent des perturbations dans la formation de la corne (Ossent et Lischer, 1998). Cette corne abîmée n'assure pas sa fonction de jonction entre la muraille et la sole : une OLB se forme. Les débris et matières organiques de l'environnement sont alors plus susceptibles de s'enfoncer dans la ligne blanche : des bactéries se développent au sein des fissures de la ligne blanche.
- Autour du vêlage, un relâchement des fibres de collagène du podophylle et du kérafolle se produit dans le pied (Tarlton *et al.*, 2002) : l'appareil suspenseur de P3 n'est plus efficace. P3 n'étant plus correctement maintenu dans la boîte cornée, elle exerce une pression anormale sur le pododerme contre la boîte cornée, altérant la croissance de la corne.
- Enfin, les paramètres biomécaniques constituent également un facteur pouvant favoriser la fragilisation de la corne de la ligne blanche. Lorsque le bovin appuie sur le talon, le coussinet plantaire amortit le mouvement : il exerce une pression latérale sur la muraille au niveau de la zone 3 (Shearer et van Amstel, 2017a), qui est donc une zone fragile de la ligne blanche, souvent atteinte lors de MLB.

Les facteurs de risque d'OLB et de MLB sont donc communs avec ceux de la fourbure, dont notamment les contraintes exercées par le logement (long parcours, sol dur et abrasif, inconfort au couchage).

Suite à la fragilisation de la ligne blanche et la pénétration de débris et matières organiques, la séparation de la ligne blanche comprend différents niveaux de gravité :

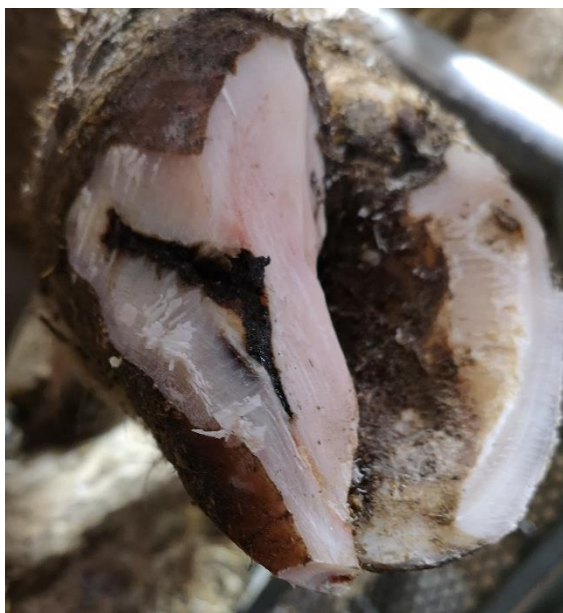- Le premier niveau de gravité correspond à une lésion noirâtre, superficielle, plus ou moins étendue. Cette lésion peut se manifester par un point noir ou une fissure dans la ligne blanche.
- Le deuxième niveau de gravité implique l'extension de l'infection en profondeur, sans atteinte du pododerme. La lésion est un trajet noirâtre qui remonte depuis la ligne blanche vers l'intérieur de l'onglon (Figure 44)
- Le troisième niveau de gravité implique l'atteinte du pododerme : la lésion se fistulise et remonte jusqu'au pododerme (Figure 45) : soit au niveau du tissu velouté soit au niveau du bourrelet coronaire selon le trajet. Ceci est mis en évidence lors du parage curatif, où le curetage des fissures noirâtres permet d'atteindre le tissu vif, de couleur rouge. Le plus souvent, une composante infectieuse est également associée : un abcès de la ligne blanche se forme en profondeur, avec production d'un liquide purulent grisâtre.

Comme son nom l'indique, la MLB atteint la ligne blanche, c'est-à-dire les zones 1, 2 et 3 (Figure 23).

La visualisation des lésions et leur stade de gravité nécessite un parage curatif, qui a donc aussi un rôle diagnostique. Les lésions touchant les onglons PE et AI doivent être traitées en priorité car ce sont les zones qui portent le plus de charge (CNIEL, 2021). Le traitement nécessite un curetage et un évasement des zones atteintes, tout en respectant les zones portantes du pied. Lors de lésion de grade 3, il est possible que le parage entraîne la suppression d'une partie importante de la ligne blanche : dans ce cas, une talonnette est posée sur l'onglon controlatéral.

Les mesures de prévention incluent la prévention de la fourbure et des mesures concernant le logement, en améliorant le confort de couchage, en réduisant les zones de pente, les marches, et les zones de circulation difficile. Le parage préventif est un élément essentiel dans la prévention de l'affection par le rétablissement des appuis normaux du pied mais aussi par le diagnostic et le traitement rapide des premiers stades de la MLB, avant l'apparition de complications.

**Figure 44 : Ouverture de la ligne blanche (Source personnelle)**



**Figure 45 : Ouverture profonde avec fistulisation (d'après Marc Delacroix)**



#### **1.3.2.4. Les seimes**

Les seimes sont des affections touchant la muraille, dont nous avons déjà évoqué la présence lors de fourbure. Cette brève partie sera consacrée à une description des différents types de seimes.

Il existe deux types de seimes bien distinctes : la seime cerclée et la seime longitudinale, externe ou interne (Vergonjeanne, 2022)

*Seime cerclée :*

C'est une fissure horizontale de la muraille qui s'étend sur toute la circonférence de la muraille (Figure 46). Elle correspond à un cercle de croissance de la muraille. En effet, les seimes cerclées sont la conséquence d'une perturbation importante à un moment donné de la production de la corne. Divers facteurs peuvent être à l'origine d'un arrêt dans le processus de production de la corne, en



particulier des causes alimentaires (changement brutal de la ration), le stress lié au vêlage, les affections systémiques sévères du post-partum (métrite, mammite) ou un changement brutal de conditions de logement. De ce fait, les seimes cerclées sont des lésions retrouvées lors de fourbure subaiguë. Chez un même individu, elles touchent souvent les quatre onglons.

Le traitement consiste en un parage fonctionnel et préventif : il faut retirer la corne décollée dans la fissure et évaser si nécessaire, lorsque la corne vient appuyer contre le pododerme, entraînant la boiterie. Dans les cas les plus sévères, une suppression d'appui de l'onglon le plus atteint est mise en œuvre.

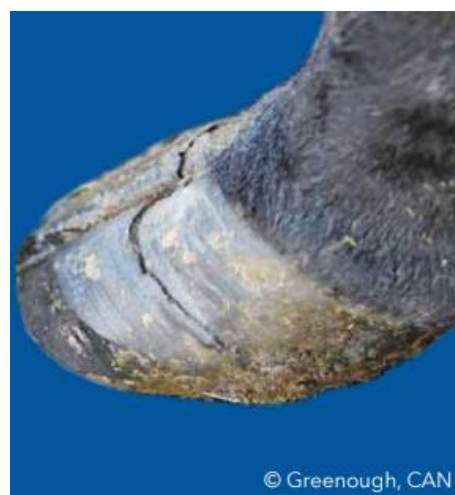*Seime longitudinale :*

Ce sont des fissures verticales de la muraille, de dimension variable, pouvant s'étendre de la couronne jusqu'à l'extrémité solaire de la paroi (Figure 47 et 48). C'est une affection sporadique. Elles peuvent être localisées en partie abaxiale de l'onglon (zones 7 et 8 sur la figure 23) et sont appelées seimes longitudinales externes, ou en partie axiale où elles sont appelées seimes longitudinales internes (zones 11 et 12 sur la figure 23). Les seimes longitudinales sont plus ou moins sévères selon la profondeur de corne atteinte.

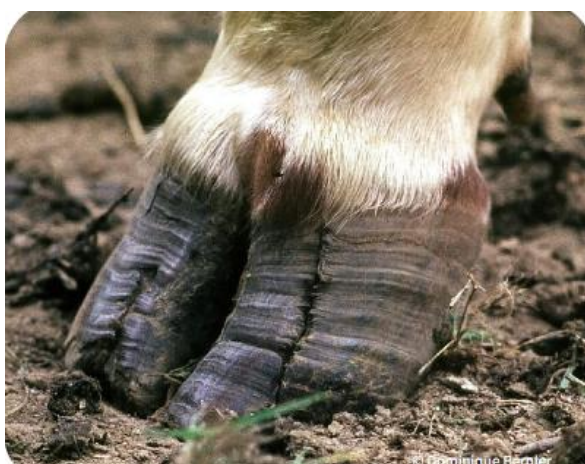Une prédisposition génétique est suspectée pour ces deux affections. La sécheresse serait également un facteur de risque de seime longitudinale externe, ainsi que les carences en oligo-éléments (CNIEL, 2021).

Le traitement est similaire à celui des seimes cerclées, selon le stade de gravité de la lésion.

**Figure 46 : Seime cerclée (d'après Paul Greenough)**



**Figure 47 : Seime longitudinale externe (d'après Dominique Bernier)**



**Figure 48 : Seime longitudinale interne (d'après Jakob Malmo)**



### 1.3.2.5. *La nécrose de la pince*

La nécrose de la pince ou nécrose de l'onglon est une infection délabrante qui évolue de la surface vers la profondeur du pied, en atteignant la corne, le pododerme et parfois P3 dans les cas les plus sévères. On parle souvent de nécrose de la pince car c'est l'une des zones fréquemment touchées par l'affection, mais le terme de nécrose de l'onglon est plus approprié car d'autres zones du pied peuvent constituer le point de départ de l'affection, en particulier la ligne blanche.

#### *Importance :*

La nécrose de l'onglon est une affection podale décrite depuis de nombreuses années en France (FAYE et BARNOUIN, 1988). Sa prévalence reste faible dans les élevages (Becker *et al.*, 2014b; Kofler, 1999), bien qu'elle soit plus présente dans les élevages allaitants que laitiers. Elle est également retrouvée dans les parcs d'engraissement au Canada et aux Etats-Unis (Jelinski *et al.*, 2016), où elle évolue parfois sur un mode épizootique.

La nécrose de l'onglon est une affection difficile à traiter lorsqu'elle n'est pas prise en charge dans les stades précoces. Outre la diminution de production, l'absence d'un traitement efficace peut conduire à la réforme des animaux touchés : c'est une affection dont les conséquences économiques sont élevées.

#### *Étiologie, pathogénie et facteurs de risque :*

La pathogénie de cette affection est complexe, de multiples facteurs sont à prendre en compte, notamment ceux déjà évoqués pour les pododermatites aseptique et septique. Pour le moment, l'étiologie de cette affection reste hypothétique, avec des constats basés sur les observations pratiques. Trois principaux mécanismes sont décrits (Kofler, 2017) :

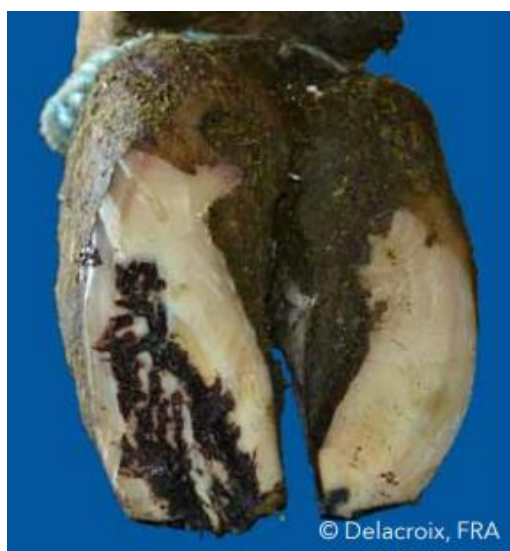- L'usure excessive de la corne par les conditions de logement et/ou le parage. Concernant le logement, les changements brutaux de type de sol, les parcours trop longs, une augmentation du temps passé debout et un sol trop dur et trop abrasif sont responsables d'un amincissement de la corne en particulier au niveau de la ligne blanche de la pince. De ce fait, le transport des bovins, notamment sur de longues durées, constitue un important facteur de risque. Lorsque la corne est amincie et fragilisée, elle est sujette à développer une infection par pénétration de germes de l'environnement à travers la corne. Un environnement humide contribue également au développement rapide de l'infection. Le parage peut aboutir aux mêmes conséquences (Kofler, 1999), avec un excès de corne parée en région distale notamment, qui sera plus sensible aux agressions du milieu extérieur. Logement et parage peuvent combiner leurs effets.
- Des perturbations vasculaires du pododerme : outre l'abrasion excessive de la corne, l'augmentation du temps passé debout immobile perturbe la circulation sanguine dans le pododerme. En temps normal, la locomotion contribue à la circulation du sang dans les réseaux de vaisseaux sanguins : en station debout immobile, le sang stagne dans les capillaires. Une hypoxie de la zone distale du pied se met en place, à l'origine d'une nécrose du pododerme : la zone fragilisée est plus facilement atteinte par une infection depuis le milieu extérieur.
- Conséquence d'un épisode de fourbure subaiguë : c'est une cause explorée chez les vaches laitières en particulier. Les troubles vasculaires lors de fourbure conduisent à la fragilisation de la corne décrite ci-dessus, ajoutée à la rotation de P3 qui vient appuyer sur le pododerme.

Le changement brutal d'alimentation vers une ration riche en concentrés semble également favoriser la nécrose de l'onglon par production d'une corne anormale, de moindre solidité.

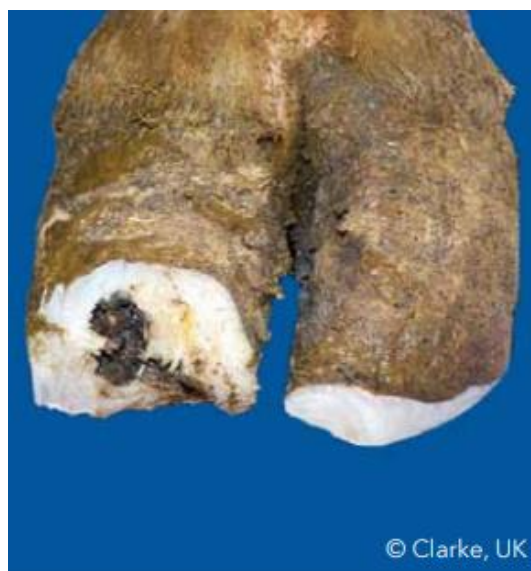L'ensemble de ces trois mécanismes repose sur une fragilisation de la corne laissant entrer des germes vers les couches profondes du pied.

Les agents pathogènes responsables de l'infection sont des bactéries de l'environnement des bovins, qui comprennent notamment des bactéries commensales du tractus digestif. Il semblerait qu'une association avec la DD contribue au développement de l'affection, bien qu'elle ne soit pas indispensable à la pathogénèse. Les cas de nécrose de la pince sont en effet souvent observés dans les troupeaux touchés par la maladie de Mortellaro (CNIEL, 2021), puisque celle-ci peut entraîner une fragilisation de la corne au niveau de la couronne et du talon. Les bactéries du genre *Treponema* provoquent également une surinfection des lésions lorsque le pododerme est atteint, et entretiennent la maladie.

**Figure 49 : Galeries sinueuses noirâtres lors de nécrose de pince (d'après Marc Delacroix)**



**Figure 50 : Nécrose de la pince avec atteinte des tissus profonds, après parage (d'après Jonathan Clarke)**



*Description des signes cliniques et des lésions :*

Une boiterie modérée à sévère selon la gravité des lésions est décrite chez les bovins atteints, le plus souvent concernant l'onglon PE. En termes de conformation, l'onglon atteint présente une longueur diminuée de la muraille et sa pince est arrondie (Kofler, 2017). Il est possible de mettre en évidence une douleur en sondant le pied à la pince, en particulier dans la zone où le pododerme est touché.

La nécrose de la pince présente un aspect singulier, qui la différencie de l'abcès de sole et de la MLB. Comme beaucoup d'affections podales, le parage est nécessaire pour mettre en évidence l'entière des lésions. La nécrose de la pince se manifeste par la présence de trajets sinueux noirâtres qui débutent le plus souvent au niveau de la pince et remontent à travers la corne vers P3, lésant le pododerme au passage (Figure 49). L'infection peut aussi débuter au niveau de la ligne blanche en zone 2 ou 3, ou à partir d'une seime longitudinale interne et externe en zone 11 et 7 (CNIEL, 2021). Au départ, on peut observer uniquement un point ou une fissure noirâtre, qu'il conviendra d'explorer lors du parage. C'est une affection purulente très délabrante : les lésions sont

semblables à des galeries remplies de pus noirâtre plus ou moins compact qui cheminent depuis la surface jusqu'au pododerme. La corne atteinte par l'infection se nécrose, ajoutant une odeur nauséabonde au tableau clinique.

Trois niveaux de gravité sont décrits, selon la profondeur de l'atteinte :

- En grade 1, on peut observer diverses galeries noirâtres (Figure 49), qui restent assez superficielles et ne touchent pas le pododerme.
- En grade 2, les galeries sont plus larges et plus profondes, elles s'étendent davantage dans la corne. Le pododerme est atteint : lors du parage curatif, le curetage des lésions finit par atteindre le tissu vif.
- En grade 3, l'infection est très étendue et atteint P3. Une grande partie de l'onglon est atteinte : lorsque la corne nécrosée est parée, plus d'un tiers de l'onglon peut être retiré (Figure 50). Lorsque P3 est touchée, des complications sévères sont susceptibles de se mettre en place, notamment une arthrite P2-P3, une ostéite ou une tendinite. Elles s'accompagnent d'un gonflement en regard de la couronne.

Contrairement à la MLB ou l'abcès de sole, la nécrose de l'onglon se distingue par l'étendue des lésions à l'ensemble des structures du pied, avec un aspect très délabrant pour la corne qui se nécrose. Les zones concernées par cette affection sont donc principalement les zones 1, 2, 5, 7 et 11 (Figure 23), mais par la suite les lésions peuvent s'étendre sur quasiment l'ensemble du pied.

*Traitement et prévention :*

La mise en place d'un traitement doit être raisonnée selon la gravité des lésions, le nombre d'onglons atteints et les caractéristiques de l'animal (Kofler, 2017) :

- Lors de lésions de grade 3 avec complications (arthrite, ostéite, tendinite), le pronostic est sombre ;
- Lorsqu'un bovin présente plusieurs onglons atteints par la nécrose, il est conseillé de ne pas traiter car les chances de guérison sont très faibles ;
- Il faut également prendre en compte l'âge et le stade de l'animal dans son cycle de production : pour une vache âgée non gravide, il est conseillé de réformer le bovin.

Il faut également prendre en compte la possibilité de poser une talonnette sur l'onglon controlatéral : si l'épaisseur de la corne et sa qualité ne sont pas suffisantes pour supporter l'appui du membre, le traitement s'avère difficile. Il est possible dans ces cas-là de placer l'animal sur une litière souple pour limiter la pression s'exerçant sur l'onglon lésé.

Le traitement est efficace sur les premiers stades de l'affection, lorsque les lésions ne sont pas trop étendues en profondeur. La principale composante du traitement individuel est le parage curatif, qui consiste à débrider l'ensemble des galeries sur toute leur étendue, en retirant au passage la corne nécrosée. Des soins locaux doivent être mis en place.

Lorsque P3 commence à se nécroser, un débridement chirurgical de son extrémité peut être envisagé, avec une amputation de la pince. La guérison des lésions exige de retirer tous les tissus infectés et nécrosés. Lorsque la zone sous-chondrale de P3 est affectée, ou qu'une arthrite P2-P3 se met en place, le dernier recours est une amputation de l'onglon.

En termes de prévention, comme l'étiologie de cette maladie n'est pas encore complètement établie, il est difficile d'établir la liste exhaustive des mesures de prévention. On peut néanmoins proposer les mesures suivantes (CNIEL, 2021; Kofler, 2017) :

- Réaliser un parage préventif une à deux fois par an et former les éleveurs à la détection des vaches boiteuses, l'objectif étant de repérer rapidement les lésions de nécrose de pince pour les traiter précocement ;
- Améliorer le bâtiment d'élevage : augmenter le confort de la zone de couchage, réduire la dureté et l'abrasion du sol, afin de limiter les contraintes mécaniques sur la corne de la sole et son usure excessive ;
- Gérer les facteurs de risque de la fourbure subaiguë et de la DD lorsque ces affections sont présentes dans le cheptel.

Il faut néanmoins garder à l'esprit que ces mesures de prévention ne seront pas suffisantes pour prévenir l'apparition de cette affection dans un troupeau, mais elles peuvent permettre de limiter la gravité des lésions.

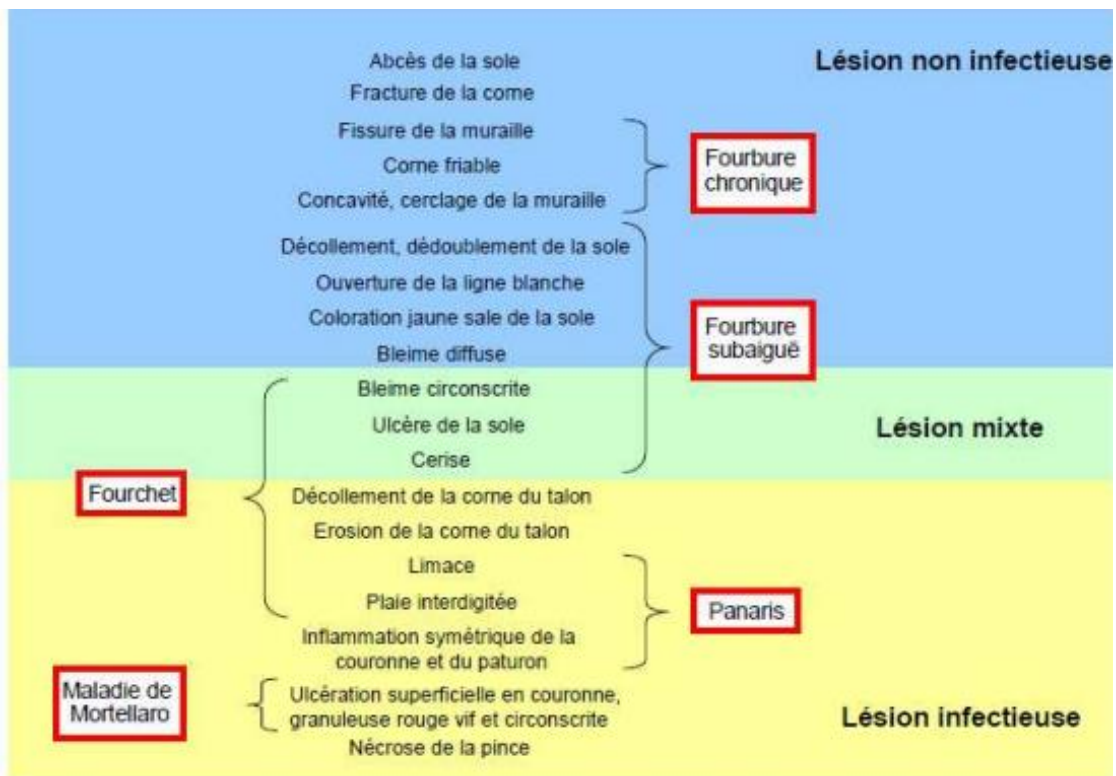
#### Bilan :

La nécrose de l'onglon est une affection dont l'étiologie est encore mal connue, mais qui est de plus en plus présente dans les élevages allaitants et laitiers malgré une prévalence faible pour le moment. De nombreuses hypothèses sur sa pathogénie en font une affection complexe. Son tableau clinique implique des lésions nécrosantes et purulentes sous la forme de galeries sinueuses qui remontent vers P3, entraînant des complications sévères. Le traitement par parage conduit parfois à retirer toute une partie de l'onglon pour revenir en zone saine : la mise en place du traitement doit donc être raisonnée selon les possibilités de guérison.

#### Conclusion 1.3.2 :

Les affections de la corne et du pododerme sont nombreuses : elles contiennent souvent une composante infectieuse, mais certaines pathologies comme la fourbure sont aseptiques. Elles sont fréquemment retrouvées simultanément sur un onglon, car elles contribuent toutes à fragiliser la corne ou le pododerme et sont donc étroitement liées. Certaines affections sont à l'origine de plusieurs lésions : lors du parage, le vétérinaire doit repérer les lésions majoritairement présentes pour établir le diagnostic de la ou des maladie(s). L'ensemble de ces informations est regroupé ci-après (Figure 51).

Figure 51 : Principales lésions podales des bovins (d'après M. Delacroix)



### 1.3.3. Affections des parties profondes du pied

Seule l'arthrite P2-P3 sera décrite : c'est l'affection la plus fréquente, bien que d'autres affections moins spécifiques puissent également concerner les parties profondes du pied, comme la fracture de P3, l'ostéite et la tendinite du fléchisseur profond, mais qui sont davantage des complications d'autres lésions podales.

#### 1.3.3.1. Arthrite septique interphalangienne distale

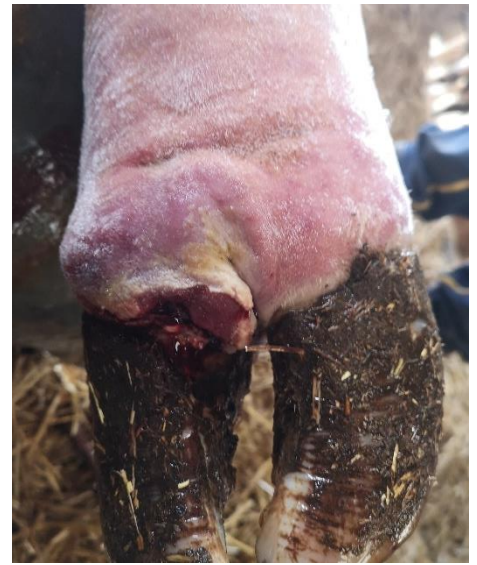L'arthrite septique de P2-P3 est une inflammation de la cavité articulaire avec présence de pus. C'est une complication fréquente de nombreuses autres affections podales, en particulier les ulcères de sole lors de DID ou de fourbure, lors de panaris ou encore dans les cas sévères de nécrose de l'onglon (Heppelmann *et al.*, 2009; Starke *et al.*, 2007). Elle est très présente dans les parcs d'engraissement notamment (Terrell *et al.*, 2017), principalement en complication du fourchet, mais aussi lors de traumatismes par corps étrangers contondants dans l'EID. De ce fait, on retrouve cette affection aussi bien chez les bovins laitiers qu'allaitants.

L'étiologie de l'arthrite septique de l'articulation interphalangienne distale (AID) comprend les bactéries environnementales qui pénètrent dans l'articulation à la suite d'un traumatisme ou en complication d'une lésion podale déjà présente. *Trueperella pyogenes* est l'une des bactéries fréquemment isolée lors d'arthrite septique d'origine traumatique (Desrochers et Francoz, 2014), mais *Staphylococcus spp.*, *Streptococcus spp.*, *Fusobacterium necrophorum* et *Escherichia coli* peuvent également être impliquées. Le prélèvement de liquide synovial ne permet pas dans quasiment la moitié des cas de mettre en évidence les agents impliqués. En revanche, l'analyse de ce liquide permet de montrer les conséquences de l'inflammation, en recherchant notamment une

cellularité élevée avec un pourcentage élevé de polynucléaires neutrophiles et un taux de protéines élevé. L'aspect du liquide synovial est également à prendre en compte : la couleur et la viscosité sont modifiées lors d'infection. La pathogénie de l'arthrite septique P2-P3 comprend la réaction inflammatoire initiée par la pénétration de germes dans l'articulation : le système immunitaire s'emballe et cause des dommages dans les structures articulaires, en particulier au niveau du cartilage.

Comme dans la majorité des affections podales, les onglons PE sont le plus souvent atteints lors d'arthrite septique P2-P3 (Starke *et al.*, 2007). Dès le début de la phase inflammatoire, une boiterie sévère est observée : la distension de la capsule articulaire par la réaction inflammatoire est un phénomène très douloureux. Cliniquement, l'arthrite P2-P3 se manifeste par un gonflement asymétrique unilatéral au niveau de la couronne et du paturon (Figure 52), contrairement au panaris qui entraîne un gonflement symétrique de toute cette zone et qui présente une apparition plus brutale. Les zones concernées par cette affection sont les zones 9 et 10 (Figure 23). Quatre signes de l'inflammation sont visibles : rougeur, chaleur, gonflement et douleur. On peut observer en particulier un gonflement et une rougeur de la couronne (Desrochers *et al.*, 2001). La présence d'une plaie en région interdigitée permet également d'orienter le diagnostic, tout comme la présence d'une autre affection podale sévère comme l'ulcère ou l'abcès de sole et la nécrose de l'onglon. Des signes généraux peuvent également être présents se traduisant par une hyperthermie et un abattement. L'arthrite septique P2-P3 peut s'accompagner de diverses complications touchant les structures profondes adjacentes, notamment l'os sésamoïde distal et le tendon fléchisseur profond du doigt (Desrochers *et al.*, 2001).

**Figure 52 : Arthrite P2-P3, gonflement asymétrique de la couronne (Source personnelle)**



En termes de diagnostic, divers examens complémentaires permettent d'aboutir à un diagnostic de certitude, comme la radiographie, l'arthrocentèse et analyse cytologique du liquide synovial recueilli, l'échographie : ils sont très peu réalisés en pratique, le vétérinaire se basant sur l'anamnèse et les signes cliniques (Chamorro *et al.*, 2019). Ces critères sont la présence d'une boiterie sévère, un gonflement asymétrique de la couronne et la présence d'une autre affection podale. Du diagnostic précoce résulte la mise en place d'un traitement précoce, ce qui est essentiel dans cette affection pour laquelle le pronostic de récupération n'est bon que lorsque l'affection est traitée rapidement.

Le traitement dépend de la chronicité de l'affection :

- Dans la phase aiguë, lorsque l'arthrite est prise en charge rapidement, le traitement consiste en l'administration d'antibiotique à spectre large et d'AINS par voie parentérale, associée à un lavage articulaire (Desrochers et Francoz, 2014). L'utilisation de corticoïdes ou d'antibiotique en intra-articulaire est controversé.

- Lors de lésion chronique, le débridement de l'articulation par un lavage articulaire n'est plus efficace : il faut alors envisager une solution chirurgicale définitive, c'est-à-dire une amputation de l'onglon, dont il existe différentes techniques (Heppelmann *et al.*, 2009). La récupération après amputation est satisfaisante dans la plupart des cas.

La mise en place du traitement demande du temps et des soins de la part de l'éleveur, dans la mesure où la durée du traitement d'une arthrite de l'AID est longue, que ce soit lors d'un traitement médical ou après une amputation.

Les mesures de prévention sont celles des affections concomitantes de l'arthrite P2-P3 comme l'ulcère de sole, la MLB, l'abcès de sole et la nécrose de pince. En revanche, le repérage précoce des animaux boiteux dans un cheptel peut être considéré comme une mesure de prévention de l'arthrite septique, permettant un diagnostic et une prise en charge rapide.

### **1.3.3.2. Autres affections des parties profondes du pied**

L'ostéite et la tendinite du fléchisseur profond sont des affections peu fréquentes. La fracture de P3 constitue une complication de l'ostéolyse de P3 à la suite d'une ostéite, qui est elle-même une complication d'une affection podale qui s'étend en profondeur, comme la nécrose de la pince ou un abcès de sole en zone de la pince (Kofler, 1999; Thompson, 1998). Les germes impliqués sont des germes non spécifiques présents dans l'environnement des bovins, comme *Escherichia coli*, *Trueperella pyogenes*, et *Streptococcus spp.* Les affections des parties profondes du pied présentent un niveau de gravité élevé : le traitement consiste souvent en amputation de l'onglon.

#### **Bilan :**

Les affections des structures profondes sont le plus souvent des complications d'autres affections podales. Elles doivent être rapidement identifiées et traitées : très douloureuses, elles impactent la production et le bien-être des bovins. La précocité du traitement détermine sa réussite : en dernier recours, une amputation d'onglon doit être réalisée pour supprimer l'infection et la douleur.

#### **Bilan de la première partie :**

Les rappels d'anatomie, d'histologie et de biomécanique ont permis d'appréhender l'étude des principales lésions podales chez les bovins. Ces affections peuvent être classées selon la localisation des lésions, le type de tissu affecté et leur caractère infectieux ou non infectieux. Excepté pour les affections des structures profondes, le diagnostic des lésions repose essentiellement sur l'observation de l'onglon lors du parage : ceci souligne l'importance de savoir reconnaître les lésions pour établir un diagnostic visuel. Nous avons donc voulu proposer un nouvel outil d'apprentissage pour les étudiants dont l'objectif consiste à améliorer leur pratique de la reconnaissance des lésions : notre réflexion nous a amenés au développement d'un outil numérique. L'élaboration de cet outil d'auto-apprentissage fait donc l'objet de la deuxième partie de ce travail, dans laquelle nous détaillerons l'ensemble du cheminement qui a conduit à la conception de cet outil numérique et sa mise en œuvre concrète, dont la ligne directrice est de permettre de développer les compétences des étudiants sur la reconnaissance des lésions podales des bovins.





## 2. Deuxième partie : élaboration de l'outil d'auto-apprentissage

---

Cette partie a pour objectif de décrire l'élaboration d'un outil d'auto-apprentissage basé sur la reconnaissance des lésions podales : il se veut complémentaire de l'enseignement apporté aux étudiants de l'ENVA, qui sera détaillé dans une première partie. L'ensemble des objectifs de ce projet seront abordés, ainsi que les étapes de sa conception, illustrées à bon escient et guidées par la nécessité de concevoir l'outil le plus adapté possible à l'amélioration de la reconnaissance des lésions podales.

### 2.1. Enseignement des affections podales des bovins à l'ENVA

La première étape de la conception d'un nouvel outil d'apprentissage nécessite de s'intéresser en premier lieu aux outils qui sont déjà présents sur la plateforme numérique de l'ENVA : nous avons fait l'inventaire des ressources accessibles par les étudiants pour développer leurs compétences sur les lésions podales des bovins. Ceci doit nous permettre d'orienter par la suite notre réflexion sur les différentes possibilités de support à utiliser mais également sur le contenu à développer concernant la reconnaissance des lésions podales. Les affections podales sont abordées dans l'enseignement de la médecine bovine à plusieurs reprises, sous divers formats détaillés ci-après.

#### 2.1.1. Cours magistraux

L'enseignement des lésions podales des bovins débute en troisième année, au cours du second semestre, dans l'unité de compétence (UC) 322 : Gestion de la santé des ruminants 2, Epidémiologie et outils et modèles pour le vétérinaire sanitaire 1, dans la partie concernant la médecine externe des ruminants. Un cours magistral est dispensé, avec comme support un diaporama illustré, complété par un polycopié : des rappels d'anatomie, une brève étude biomécanique de la locomotion des bovins puis la présentation des différentes affections podales y sont recensés.

A l'occasion de ce cours, les lésions étudiées sont les suivantes : fourbure, DID, DD, panaris et abcès de la sole. Pour chacune de ces lésions sont décrits la cause, la pathogénie, les signes cliniques, illustrés par des photographies, associées à une description détaillée, le traitement et de possibles mesures de prévention. En termes d'importance, la fourbure est l'affection la plus illustrée, suivie par la DD et la DID. Le polycopié disponible complète et détaille ces mêmes affections, sans clichés des lésions, excepté pour la DD. Une partie spécifique concernant l'ulcère de sole et les bleimes est également ajoutée.

Le diaporama du cours et le polycopié associé permettent donc aux étudiants un accès aux connaissances fondamentales concernant les principales affections podales. Différentes photographies illustrent ce propos : ce sont la base de la reconnaissance des lésions podales pour les étudiants, c'est-à-dire les clichés par lesquels ils associent une affection à sa description.

L'UC 322 comprend également des travaux dirigés : l'un d'entre eux est consacré à la reconnaissance des lésions de « médecine externe », dont les lésions podales. Les étudiants peuvent s'entraîner à reconnaître une dizaine d'affections podales lors d'une activité interactive sur

la plateforme Woodclap. Les lésions présentes correspondent aux trois principales affections podales : la DID (trois clichés dont une image de limace), la DD (deux clichés) et la fourbure (représentée par une seime cerclée, une MLB, une bleime, une cerise et un ulcère de sole). Cette ressource permet une première approche de la reconnaissance des lésions podales sous forme de questions sur clichés, encadrée par un enseignant.

Lors de la quatrième année d'enseignement, les lésions podales sont à nouveau abordées dans le contexte de la médecine de troupeau chez les vaches laitières, dans l'UC 423 : Gestion de la production et de la santé des vaches laitières. Dans le diaporama proposé, seules les affections podales d'allure enzootique sont étudiées, à savoir la DD, la DID et la fourbure. Leurs impacts, leurs diagnostics à l'échelle du troupeau, leurs facteurs de risques et les mesures de lutte de ces trois affections sont amplement détaillés. En ce qui concerne les photographies :

- Fourbure : l'ulcère de sole et la maladie de la ligne blanche sont illustrés par de nouveaux clichés. Les bleimes, le cerclage de la muraille, les seimes cerclées et le dédoublement de sole sont représentés par les mêmes images que dans l'UC 322.
- DID : trois nouveaux clichés complètent ceux déjà présents dans l'UC 322.
- DD : quatre nouvelles images sont présentes, d'autres sont reprises du diaporama et du photocopié de l'UC 322.

Ce même cours est dispensé aux étudiants de dernière année ayant choisi la dominante Animaux de production.

L'ensemble de ces ressources pédagogiques composent donc la base de l'enseignement des lésions podales à l'ENVA : les principales affections podales et leurs caractéristiques y sont décrites, illustrées par 1 à 10 photographies par lésion. L'importance relative de ces affections justifie le nombre de clichés associés : la DID, la DD et la fourbure sont les affections les plus fréquentes, avec un impact économique conséquent, d'où la nécessité de savoir les reconnaître. D'autres supports pédagogiques viennent renforcer cet apprentissage.

### **2.1.2. Test d'auto-évaluations**

Parmi les UC 322 et 423, trois tests d'auto-évaluation sont mis à la disposition des étudiants, sans obligation de réalisation.

L'un des tests porte sur les généralités concernant le pied des bovins, l'analyse des aplombs et les principes de parage. Ce test comporte 8 questions, qui se présentent sous la forme de questionnaires à choix multiple (QCM), ou de question à réponse ouverte courte (QROC), accompagné parfois par une image, en particulier concernant les aplombs. Certaines questions imposent une réponse unique, c'est-à-dire que l'étudiant ne peut cocher qu'une seule bonne réponse, d'autres questions présentent un niveau de difficulté plus important, avec la possibilité de plusieurs bonnes réponses. Aucune question ne concerne la reconnaissance des lésions podales sur photographie.

Le deuxième test disponible sur l'UC 322 comporte des questions sur la reconnaissance de lésions podales sur photos, associé à des questions portant sur la thérapeutique. Ce test a pour objectif de passer en revue l'ensemble des affections abordées dans le cours correspondant, au cours de 19 questions, dont 11 questions avec photographie de lésions podales à identifier (Tableau

7). Trois de ces questions portent sur des photographies de pieds comportant 2 lésions simultanées, laissant le choix aux étudiants de cocher plusieurs bonnes réponses. Les différentes propositions de réponses pour chaque photographie sont quasiment identiques : elles recensent les principales lésions podales, à savoir la DD, la DID, la fourbure, les seimes, les bleimes, l'ulcère de sole, la cerise, l'arthrite P2-P3, le panaris interdigité, la limace et le dédoublement de sole.

Concernant la fourbure, affection s'exprimant par de multiples lésions, les bleimes ne sont pas représentées, de même que l'ouverture de la ligne blanche.

La DID et ses complications sont illustrés dans quatre questions, permettant de visualiser l'érosion de la corne du talon, l'ulcère de sol, la cerise et le développement de limace.

La DD apparaît dans deux questions, dont l'une permet aux étudiants de s'entraîner à repérer les différents stades de la maladie. Parmi les photographies utilisées, trois sur quatre sont présentes dans le polycopié de l'UC 322, et dans le diaporama de l'UC 423.

**Tableau 7 : Contenu du test d'auto-évaluation de l'UC 322**

Type de lésions	Type de question	Autre question associée
Arthrite P2-P3	QCM, une seule réponse possible	/
Cerise + fourchet	QCM, avec plusieurs réponses possibles	/
Dédoublement de sole	QCM, une seule réponse possible	/
Fourbure représentée par des lésions de seime cerclée, de striation et de concavité de la muraille (2 questions)	2 QCM, une seule réponse possible à chaque fois	Facteurs de risque de la fourbure
DID (érosion de la corne du talon)	QCM, une seule réponse possible	Cause de la DD et traitement
Limace + DID	QCM, avec plusieurs réponses possibles	/
DD (2 questions)	1 QCM, une seule réponse possible,  4 photographies pour les lesquelles il faut associer le stade de lésion de DD au bon cliché	Traitement de la DID
Panaris	QCM, une seule réponse possible	Cause et traitement du panaris
Ulcer de sole	QCM, une seule réponse possible	Traitement de cette lésion

L'UC 423 propose deux tests d'auto-évaluation : le premier test constitue un rappel des connaissances qui doivent être acquises par l'étudiant en quatrième année, tandis que le deuxième

test permet de s'entraîner sur les nouvelles notions abordées dans le cours sur les affections podales enzootiques, c'est-à-dire dans le cadre d'un problème de boiterie à l'échelle du troupeau.

Le premier test reprend 28 questions déjà présentes dans les tests de l'UC 322, c'est-à-dire sur les généralités concernant les boiteries et le parage, mais aussi les principales lésions avec la reconnaissance sur photographies. C'est l'occasion d'effectuer un rappel sur le diagnostic des lésions podales, avec les clichés déjà présents dans le test de l'UC 322.

Le deuxième test est constitué de six questions portant sur le diagnostic d'un problème de boiterie à l'échelle du troupeau, notamment avec des questions sur les aplombs, les éléments à étudier pour diagnostiquer la ou les affections à l'échelle du troupeau. Dans ce cadre, seules la DD, la DID et la fourbure sont mises en avant. Une des questions met en jeu des photographies de lésions : il ne s'agit pas pour l'étudiant de déterminer le nom de la lésion, qui est déjà indiqué sous le cliché correspondant, mais de l'apparier à l'une des trois affections enzootiques citées précédemment, soit la DD, la DID ou la fourbure. Ceci présente également l'intérêt de proposer de nouvelles images aux étudiants, en particulier de bleimes et d'ouverture de la ligne blanche. Parmi les dix photos, sont représentées les lésions suivantes : bleime circonscrite, bleime diffuse, cerclage/concavité de la muraille, DID (décollement de la corne du talon), dédoublement de sole, érosion de la corne du talon, limace, DD, ouverture de la ligne blanche et ulcère de sole. Ce test s'inscrit dans une logique de progression dans le diagnostic des affections podales : une fois que l'étudiant est capable de reconnaître individuellement chaque lésion, il doit être capable de les associer aux différentes affections podales enzootiques lorsque ce type de cas se présente.

Ces trois tests d'auto-évaluation sont donc une ressource très intéressante pour les étudiants, leur permettant de visualiser environ une trentaine de photos des principales affections podales. Trois formats de question sont utilisés : QCM avec une seule bonne réponse, QCM avec plusieurs bonnes réponses, ou le choix d'une ou plusieurs des trois affections podales enzootiques à partir du nom d'une lésion associé à un cliché. Ceci permet plusieurs niveaux de difficulté et de réflexion, tout en permettant aux étudiants de mémoriser l'aspect des lésions sur un pied lors du parage. Les affections les plus fréquentes, à savoir la fourbure, la DD et la DID sont les plus représentées, par leur aspect typique mais aussi par leurs possibles complications. Les affections moins fréquentes telles que le panaris ou l'arthrite P2-P3 n'apparaissent qu'une seule fois. Un résumé du contenu photographique des différents tests sont recensés ci-après (Tableau 8).

On notera que l'abcès de sole, les seimes verticales et la nécrose de pince ne sont pas illustrés dans les tests d'auto-évaluation. Par ailleurs la nécrose de pince n'est pas mentionnée dans le diaporama de l'UC 322 présentant les principales affections podales. Les étudiants disposent tout de même de la possibilité de se former à ce sujet par la présence d'autres ressources pédagogiques disponible sur la plateforme éducative EVE.

**Tableau 8 : Résumé des questions portant sur la reconnaissance de lésions sur clichés**

Lésion podale	Nombre de photographies	Type de question associé
Abcès de sole	0	/
Arthrite P2-P3	1	QCM à une seule bonne réponse
Bleime circonscrite	1	Choix entre DD, DID, fourbure
Bleime diffuse	1	Choix entre DD, DID, fourbure
Cerclage/concavité de la muraille	2	Choix entre DD, DID, fourbure + QCM à une seule bonne réponse
Cerise	1	QCM, plusieurs bonnes réponses
Dédoublément de la sole	2	Choix entre DD, DID, fourbure + QCM à une seule bonne réponse
DID (érosion/décollement de la corne du talon)	5	1 QCM à une seule bonne réponse + 2 QCM, plusieurs bonnes réponses + 2 Choix entre DD, DID, fourbure
Limace	1	QCM, plusieurs bonnes réponses
DD	6	1 Choix entre DD, DID, fourbure + 1 QCM à une seule bonne réponse + associer 4 photos au stade de DD
Nécrose de pince	0	/
Ouverture de la ligne blanche	1	Choix entre DD, DID, fourbure
Panaris	1	QCM à une seule bonne réponse
Seime horizontale	2	QCM à une seule bonne réponse
Seime verticale	0	/
Ulcère de sole	2	QCM à une seule bonne réponse + Choix entre DD, DID, fourbure

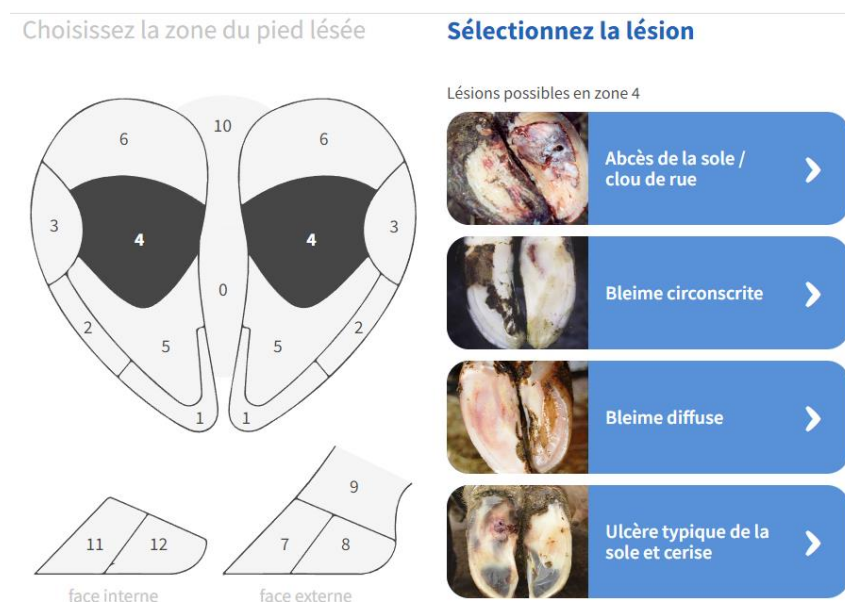
### 2.1.3. Autres formats

Les connaissances des lésions podales des bovins sont complétées par l'accès à trois autres types de format :

- Des articles publiés dans la Semaine Vétérinaire concernant la DID, la DD et le panaris. Ces articles datant de 2008 à 2009 proposent un résumé des principales informations à connaître sur ces trois affections : importance, étiologie, localisation, symptômes, lésions et complications, et traitement. Ils sont illustrés par deux à trois photographies par affection.

- Un lien vers la page boiterie-des-bovins.fr (CNIEL, 2021) est mis à disposition des étudiants dans l'onglet médecine externe de l'UC 322. Cette page internet constitue une ressource pédagogique complémentaire de celles proposées par les cours et les tests d'auto-évaluation de l'ENVA. Les boiteries y sont abordées dans leur globalité : de l'anatomie du pied et sa mécanique, en passant par la reconnaissance en statique et dynamique d'une boiterie, les principes du parage, et bien évidemment les différentes lésions podales. Un onglet de la page est en effet dédié à la reconnaissance et à la gestion des différentes lésions : une ou deux photographies sont proposées pour chaque lésion, complétée si besoin par des clichés des complications pouvant y être associées. Ce site est un outil à but pédagogique, pour les éleveurs et par extension pour les étudiants vétérinaires : il présente l'intérêt de proposer une approche différente des cours dispensés à l'ENVA, à savoir que l'ensemble des lésions sont accessibles à partir de leurs localisations sur le schéma du pied d'un bovin (Figure 53).

**Figure 53 : Capture d'écran du site boiterie-des-bovins.fr (CNIEL, 2021)**



A partir du schéma du pied d'un bovin découpé en 12 zones, l'utilisateur peut cliquer sur la zone d'intérêt : l'ensemble des lésions possibles à cette localisation apparaissent à droite du schéma. En cliquant sur l'une des lésions, il est possible d'avoir accès à la page dédiée à l'affection en question, avec une image et l'ensemble des caractéristiques de l'affection. C'est un outil complémentaire de l'enseignement par son approche basée sur la localisation, permettant d'aborder les lésions avec un autre point de vue. Ceci permet en effet d'offrir des points de repère pour les étudiants en termes de localisation des lésions : connaître les différents sites de chacune des lésions est une aide dans le diagnostic des affections podales lors du parage.

- Des vidéos de révision concernant la DD, la DID, la fourbure, le panaris et l'abcès de sole sont également disponibles à partir de la page de l'UC 423. Elles reprennent l'étiologie, la pathogénie, les facteurs de risque, les symptômes et le traitement de ces différentes affections. Certaines des photographies associées sont présentes dans le test d'auto-évaluation sur les affections podales enzootiques, mais de nouvelles photographies sont également présentes, notamment pour le traitement avec des clichés avant/après parage

des lésions. Ce format permet de revoir les caractéristiques de ces cinq affections podales d'une autre manière, illustrées par de nouvelles images.

Ainsi, les outils de formation mis à disposition des étudiants sont variés et multiples, offrant la possibilité d'un apprentissage global des lésions podales chez le bovin. Les connaissances acquises peuvent être vérifiées par la réalisation des tests d'auto-évaluation : c'est un moyen pour les étudiants de tester leurs connaissances par une application directe et de continuer à apprendre par la même occasion grâce aux corrections proposées. La création d'un nouvel outil d'auto-apprentissage pour les étudiants s'inscrit donc dans cette logique : s'auto-évaluer sur la reconnaissance des lésions podales. Le constat des différents outils déjà proposés nous a permis de définir des objectifs précis concernant ce nouveau format, c'est-à-dire un ensemble de points qui nous semble essentiels à aborder pour concevoir un outil performant et utile pour les étudiants.

## **2.2. Objectif du projet**

La conception d'un nouvel outil d'auto-évaluation sur la reconnaissance des lésions podales des bovins doit constituer une ressource supplémentaire utile pour les étudiants vétérinaires, d'un point de vue théorique dans leur cursus scolaire, mais également dans leur pratique future. Il se veut complémentaire des formats déjà présents, tout en présentant une plus-value dans la formation dispensée. Dans cette partie, sont déclinés l'ensemble des objectifs auxquels l'outil proposé doit répondre : cela constitue une partie importante de notre réflexion sur l'élaboration d'un format d'apprentissage. En effet, avant de commencer sa conception, il est nécessaire de fixer des objectifs en fonction des constats établis en détaillant l'enseignement des lésions podales à l'ENVA : ces objectifs constituent la base des éléments à prendre en compte pour concevoir l'outil souhaité, ils définissent les conditions à remplir pour permettre de créer un format d'apprentissage améliorant la capacité des étudiants à reconnaître les lésions podales.



### 2.2.1. Objectifs à atteindre pour les étudiants

Ce nouvel outil d'auto-évaluation s'inscrit pleinement dans les objectifs qui doivent être atteints par les étudiants vétérinaires lors de la formation de troisième année. En effet, la reconnaissance des lésions podales à partir de photographies fait partie des éléments figurants dans la liste des objectifs à atteindre à la suite du cours sur les affections podales (Figure 54).

**Figure 54 : Objectifs d'apprentissage concernant le cours des affections podales des bovins (d'après le photocopié de l'UC 322, ENVA)**

AFFECTIONS DU PIED ET DES ONGLONS DES BOVINS	
<b>RAPPEL DES OBJECTIFS DU COURS</b>	
<b>Rang A</b>	<ul style="list-style-type: none"><li>• Citer les causes principales de fourbure</li><li>• Citer les causes du fourchet, du panaris et de la maladie de Mortellaro</li><li>• Reconnaître, à partir de photos et d'éléments cliniques, les lésions podales suivantes<ul style="list-style-type: none"><li>○ Ulcère de la sole</li><li>○ Cerise</li><li>○ Erosion de la corne du bulbe (fourchet)</li><li>○ Maladie de Mortellaro</li><li>○ Infection de la ligne blanche</li><li>○ Panaris</li></ul></li><li>• Citer le traitement des lésions podales citées précédemment</li></ul>
<b>Rang B</b>	<ul style="list-style-type: none"><li>• Décrire la physiopathologie de la fourbure et du fourchet</li><li>• Reconnaître, à partir de photos et d'éléments descriptifs, les lésions podales suivantes<ul style="list-style-type: none"><li>○ Dédoublage de la sole</li><li>○ Seime</li><li>○ Bleime</li><li>○ Concavité de la muraille</li><li>○ Limace</li></ul></li></ul>

Les affections d'importance majeure compte tenu de leur prévalence et de leur gravité, c'est-à-dire la fourbure, le fourchet, la maladie de Mortellaro et le panaris, font partie des lésions pour lesquelles les étudiants doivent absolument acquérir les connaissances : leur reconnaissance constitue donc un objectif de rang A, soit un objectif d'importance capitale. Les lésions entraînant une boiterie moins sévère telles que les bleimes ou les seimes font partie des objectifs de rang B, donc secondaires.

Dans cette optique, l'objectif de la création de cet outil d'auto-apprentissage est d'apporter un outil supplémentaire aux étudiants leur permettant de s'entraîner et de s'évaluer sur la reconnaissance des lésions podales sur photographies afin de répondre aux objectifs de rang A et de rang B cités précédemment. Comme nous l'avons décrit dans la partie sur l'enseignement des lésions podales, les étudiants ont accès à des photographies dans les diaporamas de cours, une dizaine de clichés dans les travaux dirigés, une trentaine de photos environ dans les tests d'auto-évaluation déjà disponibles et sur d'autres supports telles que le site internet boiterie-des-bovins.fr. Une nouvelle ressource permettrait de mettre à disposition des étudiants de nouvelles images, qui n'ont jamais été utilisées sur un autre support, afin de développer leur capacité à reconnaître les lésions podales. En revanche, les problématiques concernant l'étiologie, la pathogénie, les facteurs de risques et le traitement ne seront que partiellement mentionnées, puisque cet outil se veut basé principalement sur l'aspect clinique des affections podales.

### **2.2.2. Complémentarité avec l'enseignement dispensé**

L'outil d'auto-évaluation sur la reconnaissance des lésions podales constitue une extension du programme abordé dans l'enseignement des boiteries : il reprend les différentes affections déjà abordées, auxquelles vient s'ajouter la nécrose de pince. Les compétences portant sur les caractéristiques des différentes lésions podales sont considérées comme acquises grâce aux ressources pédagogiques disponibles : l'outil proposé doit être un moyen complémentaire de tester les connaissances qui doivent être acquises, seulement concernant la distinction des lésions sur photographies.

Cet outil reprend donc les affections déjà illustrées dans les tests déjà disponibles sur la plateforme de l'ENVA, en particulier sur les affections les plus importantes, avec de nouvelles photographies, et complètent la formation pour les affections non illustrées dans les tests tels que l'abcès de sole et la nécrose de pince.

Dans l'objectif d'apporter un outil complémentaire de formation aux étudiants, nous proposons d'associer pour chaque photographie la localisation des lésions présentes. Les sites possibles pour chaque type de lésion est en effet un autre moyen d'aborder et de classer les lésions podales : déjà présent sur le site boiterie-des-bovins.fr, cet abord ne figure pas clairement dans les cours magistraux, bien que les localisations possibles soient évoquées. La présence d'un schéma qui rappelle zone par zone les lésions potentiellement présentes est donc un élément supplémentaire facilitant l'apprentissage de la reconnaissance des lésions podales.

### **2.2.3. Intérêts de ce nouveau test d'auto-évaluation**

Le principal intérêt de cet outil d'auto-évaluation portant sur la reconnaissance des lésions podales est de permettre aux étudiants d'avoir accès à une plus grande banque de photographies de lésions podales. Bien que l'expérience nécessaire pour la réalisation de parage en clientèle ne puisse être acquise que par la pratique, la capacité à reconnaître les lésions podales lors du parage peut être déjà améliorée par la visualisation, au cours du cursus scolaire, d'un maximum de photographies différentes de ces affections podales. L'ajout d'un format pédagogique par le biais d'un outil d'auto-évaluation permet aux étudiants de développer leurs compétences en se challengeant.

Outre l'importance de connaître les caractéristiques propres à chaque affection, le diagnostic des lésions podales par leur aspect macroscopique est vraisemblablement un élément essentiel et primordial que le vétérinaire doit maîtriser pour gérer les boiteries dans un troupeau bovin. Contrairement à d'autres affections externes ou internes, le diagnostic des lésions podales repose uniquement sur la reconnaissance visuelle de l'affection, aucun examen complémentaire n'est mis en œuvre dans la pratique courante. Le vétérinaire ne peut donc compter que sur ses compétences à reconnaître les lésions podales pour le diagnostic : c'est pourquoi l'outil d'auto-évaluation proposé ne porte que sur cet aspect des boiteries, élément fondamental à maîtriser. Dans la mesure où les étudiants ont accès via les tests d'auto-évaluations à une trentaine de photos de lésions, la création de ce nouvel outil permet l'augmentation de ce nombre à plus d'une soixantaine, soit plus du double. Ainsi, ceci offre la possibilité d'accroître considérablement le nombre d'exemples de lésion podales sur lesquelles les étudiants peuvent s'entraîner au diagnostic.

Il présente également l'avantage de proposer de compléter les éléments peu présents dans les cours et tests déjà disponibles : en effet, une affection podale, à savoir la nécrose de la pince, n'est pas mentionnée dans l'enseignement actuel. Cette lésion, de plus en plus présente en France, entraîne une boiterie importante, et peut se révéler difficile à traiter lorsqu'elle est prise en charge

tardivement : il semblait donc important de la mentionner et de l'illustrer. D'autres lésions telles que l'abcès de sole et les seimes verticales ne sont pas représentées lors des tests d'auto-évaluation : un des intérêts de ce nouvel outil consiste donc à contribuer à l'apport de ces éléments. Enfin, certaines lésions très fréquentes, comme l'ouverture de la ligne blanche et les bleimes, n'apparaissent qu'une ou deux fois dans les tests déjà disponibles, c'est pourquoi de nouvelles images vont permettre de mettre en avant ces affections.

Parmi les tests d'auto-évaluation déjà disponibles, ne sont proposées que trois questions avec un cliché comprenant deux lésions (Tableau 7) : or, dans la pratique, le vétérinaire rural est souvent confronté à plusieurs affections sur un même pied. L'un des intérêts de cet outil est ainsi de pallier ce problème en incluant un nombre important de photographies de pied avec plusieurs affections. C'est en effet une difficulté supplémentaire que les étudiants doivent apprendre à maîtriser pour le diagnostic des lésions podales. Par ailleurs, ceci suppose d'inclure plusieurs propositions de lésions, comme lorsque le vétérinaire se retrouve face à un onglon lésé : il est donc plus difficile pour les étudiants de déterminer la ou les bonnes réponses, par rapport à une situation où une seule bonne réponse est imposée. Les étudiants devront donc trouver l'entièreté des lésions sans rajouter de réponses supplémentaires ni oublier certaines parties de la réponse, ce qui augmente le niveau de difficulté. De ce fait, l'outil proposé sera donc à effectuer après avoir déjà effectué les autres tests d'auto-évaluation.

Comme cela a déjà été cité ci-dessus, un rappel systématique de la localisation possible des lésions est mis à disposition des étudiants en information complémentaire : l'objectif est d'apporter une plus-value pédagogique. Ceci se base sur l'association entre une localisation et les différentes lésions pouvant s'y développer : le but de ce format est de donner des points de repères aux étudiants face à une difficulté dans l'identification des lésions. En effet, on peut citer deux avantages à se repérer selon la zone : d'une part, lorsqu'un étudiant ne sait pas quelle est la lésion en jeu, le repérage par site lésionnel lui permet d'énumérer l'ensemble des lésions possibles avant de procéder par élimination ; d'autre part, face à un pied très abimé comportant plusieurs affections, il est possible de raisonner par site et donc de passer tous les sites en revue et d'énumérer pour chaque site, l'ensemble des lésions présentes afin de n'en oublier aucune. Il s'agit donc d'un outil supplémentaire facilitant le diagnostic des lésions podales pour les étudiants et jeunes vétérinaires inexpérimentés.

La création d'un outil d'auto-apprentissage sur la reconnaissance des lésions podales à partir de clichés présente donc de multiples intérêts pédagogiques pour les étudiants, en augmentant la quantité de photographies disponibles en test d'auto-évaluation et en proposant un format supplémentaire d'entraînement avec des corrections rappelant les localisations possibles des différentes lésions.

#### Bilan :

La conception de cet outil d'auto-apprentissage est justifiée par de nombreux éléments : ce format permet non seulement de répondre aux objectifs d'apprentissage du cursus vétérinaire, mais aussi d'apporter des informations complémentaires des outils déjà à la disposition des étudiants. La capacité à reconnaître les lésions podales sur photographies constitue une compétence essentielle pour les étudiants vétérinaires : cet outil a pour vocation de permettre aux étudiants de progresser sur ce point.

## **2.3. Création de l'outil d'auto-apprentissage**

La conception de cet outil se base sur les différents intérêts et objectifs cités dans la partie précédente : proposer un ensemble de clichés de lésions podales, qui reprennent les affections podales d'importance majeure mais également les affections secondaires, avec un niveau de difficulté supplémentaire dans les QCM. La création de cet outil a nécessité plusieurs étapes, d'abord de réflexion puis de mise en œuvre, qui sont décrites ci-après. Des captures d'écran du travail réalisé permettent d'illustrer ce propos.

### **2.3.1. Choix du support numérique**

L'objectif de cette thèse est de proposer un outil supplémentaire d'auto-apprentissage aux étudiants : après réflexion sur différentes ressources possibles, le choix d'un format numérique est apparu comme évident dans la mesure où l'utilisation de photographies est mise en jeu, et pour faciliter l'accès aux étudiants. En effet, nous avons pensé à des outils matériels, comme la création d'un jeu de carte sur les lésions podales, ou un atelier intégré dans la salle de simulation VetSims, ou encore sous la forme de travaux pratiques sur des pieds de bovins récupérés en abattoir. Ces formats ne permettent pas de répondre de façon optimale aux objectifs fixés, à savoir proposer un grand nombre de photographies de lésions podales sur lesquels les étudiants peuvent s'entraîner à la reconnaissance des lésions, avec plusieurs niveaux de difficulté et en proposant des corrections basées sur la localisation des lésions. D'un point de vue pratique, il est plus simple d'utiliser un format numérique pour intégrer des photographies, ce qui est le but principal lorsque l'on veut concevoir un outil pour améliorer les compétences sur la reconnaissance des lésions podales. L'accès à un format numérique d'auto-évaluation facilite aussi sa réalisation pour les étudiants, car il peut être consulté à tout moment depuis un ordinateur, sans limite de temps et peut être réutilisé autant de fois que souhaité par les étudiants, contrairement à un format en jeu de cartes par exemple, qui ne serait vu qu'une fois par les étudiants lors de travaux dirigés. Enfin, c'est aussi un format plus « ludique » qu'une version papier et il est possible de modifier ce test plus facilement après sa création. L'objectif consiste à mettre à disposition de tous les étudiants cet outil à partir de la troisième année, une fois que le cours sur les lésions podales a été dispensé.

Ce format numérique se veut reproduire le plus fidèlement possible les conditions de terrain de la reconnaissance des lésions podales : face à la visualisation des onglons d'un bovin, quelles sont les lésions présentes ? La ressource qui nous paraît le mieux répondre à ce besoin est la création d'un test d'auto-apprentissage sous la forme de QCM. En effet, il ne nous a pas paru nécessaire d'utiliser un format de questions plus complexe, comme un « glisser-déposer » par exemple sur une image, ou un texte à trous à compléter : l'objectif est de confronter un étudiant à une photographie de pied, comme il pourrait en voir sur lors de parage, et lui demander de reconnaître les lésions présentes. Un format QCM répond parfaitement à cette nécessité : nous proposons une photographie pour laquelle l'étudiant doit choisir les lésions qu'il reconnaît parmi la liste des lésions podales connues. Ainsi, nous espérons nous approcher au maximum des conditions de terrain : le vétérinaire connaît la liste des affections podales connues et reconnaît lors du parage les lésions présentes sur les onglons.

Différents supports permettent de créer des contenus interactifs sous formes d'enchaînement de questions, en particulier :

- Kahoot : plateforme proposant des jeux d'apprentissage, avec des QCM permettant à plusieurs étudiants de jouer en même temps.

- H5P : logiciel qui permet de créer un contenu interactif avec de multiples formats de questions. Les conceptions H5P peuvent ensuite être intégrés sur la plateforme Moodle.
- Moodle : plateforme en ligne d'apprentissage permettant de créer un ensemble d'activités pédagogiques.
- Socrative : application en ligne permettant de créer des quizz sous forme de QCM, de vrais/faux et de QROC.
- Wooclap : application en ligne permettant de créer des questionnaires, avec différents types de questions interactives.

Il existe bien d'autres applications et outils permettant de créer du contenu pédagogique, la liste proposée n'est donc pas exhaustive. Elle regroupe cependant les 5 formats les plus utilisés dans le cursus scolaire à l'ENVA : il semble important de reprendre un outil familier pour les étudiants, qui sera donc facile à comprendre et utiliser.

Le choix entre ces différents outils est en réalité assez simple, compte tenu de la nécessité d'intégrer le test d'auto-évaluation à la plateforme pédagogique de l'école, à savoir Eve, qui utilise Moodle. Le support numérique choisi doit en effet répondre aux exigences suivantes :

- Permettre de créer une ressource utilisable hors enseignement en présentiel, c'est-à-dire de pouvoir créer un test auxquels les élèves auront accès sur leurs ordinateurs, réalisable à n'importe quel moment.
- Ce format doit pouvoir être accessible depuis la page Eve, c'est-à-dire compatible avec Moodle.
- L'objectif d'un test d'auto-évaluation réside également dans la proposition de corrections : il est donc nécessaire d'utiliser un support permettant des feedbacks ou corrections.

Compte tenu des caractéristiques des différents supports numériques énumérés (Tableau 9), deux possibilités sont envisageables : soit créer un test à partir d'H5P puis l'intégrer à Moodle, soit créer directement un test sur Moodle. En effet, les plateformes interactives telles que Kahoot, Socrative et Wooclap sont surtout adaptées à la réalisation de tests en présentiel avec les élèves. Kahoot et Socrative sont par ailleurs deux applications pour lesquelles le choix du type de questions est limité, en particulier Kahoot qui impose une réponse unique et ne permet donc pas de laisser entrevoir plusieurs bonnes réponses possibles. Au contraire, l'outil H5P semble répondre aux exigences mentionnées ci-dessus : c'est un format parfaitement adapté à l'auto-apprentissage. Ceci a été confirmé par un échange avec Mr. Christophe Dangremont, ingénieur pédagogique à l'ENVA, qui a également communiqué le nom d'une application téléchargeable sur un ordinateur qui permet de créer du contenu H5P pour ensuite l'intégrer à Moodle, c'est-à-dire sur Eve. Cette application, Lumi, permet de concevoir ou d'importer une activité H5P sans recours à un site web : il est ensuite possible d'exporter son contenu pour l'intégrer à Moodle par exemple. De fait, travailler à partir de Lumi s'est avéré la meilleure possibilité pour la création du test d'auto-apprentissage avec l'avantage de ne pas dépendre de Moodle mais de pouvoir l'intégrer sur Eve par la suite. Il sera d'ailleurs possible de modifier et de réutiliser cet outil ultérieurement si nécessaire, en particulier par le corps enseignant.

**Tableau 9 : Résumé des caractéristiques des différents formats numériques**

Outil	Kahoot	H5P	Moodle	Socrative	Wooclap
Éléments en faveur	Créer un ensemble de questions, illustrées avec des photographies. Application accessible facilement.	Ensemble d'activités avec de multiples formats de questions, dont QCM avec photographies. Utilisable en test d'auto-évaluation avec indices et feedbacks. Possibilité d'intégrer le test sur la plateforme Eve.	Quizz avec de multiples formats de questions, dont QCM avec photographies. Utilisable en test d'auto-évaluation. Outil déjà utilisé par l'ENVA.	Application disponible facilement. Utilisable en test d'auto-évaluation avec feedbacks.	Quizz avec de multiples formats de questions, dont QCM avec photographies . Facilement accessible.
Éléments en défaveur	Application à utiliser en direct avec les étudiants. Ne permet pas un usage en auto-évaluation. Diversité des types de questions limitées. Réponse unique seulement.	Application moins intuitive dans son utilisation que Kahoot ou Socrative.	Accès moins facile pour une personne ne faisant pas partie du corps enseignant. Facilité d'utilisation moindre par rapport aux applications telles que Kahoot.	Application à utiliser en direct avec les étudiants. Diversité des types de questions limitées (3 types de questions : QCM, vrais/faux et QROC). Pas de compatibilité Moodle	Application à utiliser en direct avec les étudiants. Ne permet pas un usage en auto-évaluation.

Enfin, ce test pourra également être proposé aux étudiants des autres écoles vétérinaires, en l'intégrant sur les plateformes pédagogiques propres à chaque établissement.

Nous avons donc décidé d'utiliser un format numérique par l'intermédiaire d'un test d'auto-évaluation en QCM : c'est la ressource la plus adaptée à la reconnaissance de lésions podales sur photographies, en respectant la démarche du vétérinaire sur le terrain. Ce test vient compléter ceux

déjà présents sur la plateforme Eve, en apportant de nouvelles images, concernant les affections déjà illustrées mais aussi celles qui sont peu mentionnées : c'est un outil complémentaire qui se base sur l'idée que la visualisation d'un maximum de clichés de lésions podales peut aider les étudiants à développer leurs compétences dans ce domaine. Le fait de se questionner et de s'auto-évaluer sur ces photographies ajoute un aspect pédagogique essentiel, plutôt qu'une simple visualisation de photographies. Notre test d'auto-évaluation nécessite donc de proposer des clichés de lésions podales : leur réalisation est décrite ci-après.

### **2.3.2. Réalisation d'une banque de photographies**

Le point central de cette thèse est de créer un test d'auto-évaluation basés sur la reconnaissance de lésions podales à partir de clichés : le principal objectif consiste à améliorer le diagnostic des affections podales sur photographies. Deux éléments sont à prendre en compte : la volonté de proposer des images que les étudiants n'ont pas à disposition dans les cours et les tests déjà présents, et la volonté de choisir des images les plus représentatives possibles des lésions observées par les vétérinaires en parage.

Dans cette optique, l'ensemble des images utilisées dans ce nouveau test d'auto-évaluation ont été prises au cours de séances de parage avec des vétérinaires praticiens, sur l'année 2021 et 2022. Bien que les clichés aient été pris seulement dans trois clientèles différentes, les affections retrouvées correspondent aux lésions que l'on peut retrouver couramment dans la plupart des cheptels français : en effet, les photographies proviennent d'une clientèle allaitante et de deux clientèles laitières, en stabulation toute l'année ou en haute-montagne. Ainsi, on retrouve des lésions podales diverses, appartenant non seulement au système laitier hors sol hautement productif, mais aussi au système laitier de plus petit effectif avec des races plus rustiques qui pâturent une partie de l'année, sans oublier le système allaitant pour lequel les boiteries sont également un élément impactant sur la santé des vaches et le revenu des éleveurs.

#### **2.3.2.1. Clientèle allaitante :**

Le groupe vétérinaire Omnivet se situe en Bourgogne Franche-Comté, dans la Nièvre (58), sur deux sites : Corbigny et Varzy. L'activité est majoritairement rurale : parmi les cheptels bovins, on compte 95 % de vaches allaitantes, les 5 % restants se partagent entre les petits ruminants et quelques rares troupeaux laitiers. La race charolaise est la plus représentée, bien que l'on retrouve également quelques troupeaux de race Limousine.


Les photographies ont été réalisées auprès du Dr. Bertrand Gibe, du Dr. Pierre-Emmanuel Godard et du Dr. Guillaume Vénisse effectuant du parage dans leur clientèle. Dans le système allaitant, les ateliers de parage se déroulent principalement l'hiver, lorsque les vaches sont en stabulation. De ce fait, les clichés ont été pris durant les mois de Janvier 2021 et Février 2022. Dans cette clientèle, le parage est surtout curatif, les éleveurs contactent le vétérinaire uniquement lorsque plusieurs vaches sont boiteuses. Cette activité ne nécessite pas un vétérinaire à plein temps, on compte en moyenne deux à trois séances de parage par semaine.

La clinique dispose d'une cage de parage (Figure 55) permettant de travailler dans des conditions optimales. Les principales affections observées dans cette clientèle sont la maladie de Mortellaro, le fourchet, la nécrose de pince, ainsi que les abcès de sole, les anomalies de conformation de l'onglon et parfois des arthrites P2-P3 et des panaris. La fourbure est moins représentée que dans

les élevages laitiers. La maladie de Mortellaro, pourtant bien présente en France dans les élevages laitiers depuis plusieurs années, est une préoccupation majeure des éleveurs allaitants de cette clientèle, qui demandent davantage de conseils au vétérinaire concernant les mesures de prévention. Il est essentiel que le vétérinaire sache reconnaître cette affection et la traiter correctement pour limiter la diffusion au sein des cheptels. Des mesures de nettoyage et désinfection sont systématiques après chaque séance de parage pour éviter la transmission inter-troupeaux par le matériel de parage.



**Figure 55 : Cage de parage du groupe vétérinaire Omnivet (Source personnelle)**



### **2.3.2.2. Clientèle laitière, vaches hautes productrices :**

La clinique vétérinaire Menez Ha Mor est située en Bretagne, dans le Finistère (29) sur deux sites : Lanmeur et Pleyber-Christ. La structure est mixte canine-rurale, avec une majorité de vaches laitières dans l'activité rurale. Quelques élevages allaitants sont également présents, représentés par les races Charolaise, Limousine et Blonde d'Aquitaine. Parmi les races laitières, les vaches Prim'Holstein constitue la proportion la plus importante, mais plusieurs cheptels Montbéliard et Normand sont également présents. La clientèle est hétérogène, avec des troupeaux à vaches hautement productrices en hors sol, mais aussi des cheptels dans lesquels les vaches ont accès au pâturage lorsque la saison est favorable.

Les clichés ont été réalisés au cours d'une semaine de décembre 2021 (dédiée spécialement à l'observation du parage), avec le Dr. Philippe Messenger : à cette période, les vaches sont en stabulation quel que soit le type d'élevage. L'activité de parage est importante dans cette clientèle : elle est développée auprès des éleveurs depuis de nombreuses années, en particulier par le Dr. Philippe Messenger. La plupart des séances de parage observées dans cette clientèle sont réalisées à la demande des éleveurs pour des vaches boiteuses. Le vétérinaire est cependant amené à réaliser également du parage préventif, les éleveurs étant sensibilisés à l'importance de la gestion des boiteries de façon précoce. L'activité de parage occupe un vétérinaire à mi-temps : le Dr. Philippe Messenger s'occupe majoritairement du parage, ayant développé l'activité dans la clinique depuis plus de 30 ans.



La cage de la clinique présente la particularité de mettre en jeu deux sangles permettant de soulever complètement la vache : celle-ci est donc en hauteur par rapport au pareur, ce qui lui permet d'avoir les onglons des bovins parfaitement à hauteur de travail (Figure 56). Les principales affections retrouvées correspondent aux affections enzootiques typiques des élevages laitiers : fourbure, fourchet et maladie de Mortellaro. Les clichés montrant les stades les plus sévères de maladie de Mortellaro ont été pris au sein de cette clientèle. Évidemment d'autres affections sporadiques comme l'abcès de sole ou le panaris sont également observés. En revanche, aucune lésion de nécrose de pince n'a été mise en évidence. Compte tenu du caractère enzootique de la fourbure, du fourchet et de la maladie de Mortellaro, le vétérinaire évalue au cours du parage le nombre de lésions différentes traitées, ce qui lui permet de proposer un diagnostic de troupeau aux éleveurs. À chaque séance de parage, le vétérinaire note le numéro de chaque vache passant dans la cage et les lésions présentes sur ses onglons, ce qui permet d'évaluer globalement la prévalence des

**Figure 56 : Cage de parage de la clinique Menez Ha Mor, avec système à deux sangles (Source personnelle)**



lésions et d'effectuer un suivi de l'élevage. Ainsi, lorsque beaucoup de bleimes sont observées lors d'un parage par exemple, le vétérinaire évoque avec l'éleveur la présence de fourbure et ses facteurs de risque, d'autant plus si des ulcères de sole et cerises sont aussi présents. En revanche, il n'effectue pas de visite de l'élevage pour mettre en évidence les facteurs de risque réellement présents, mais ceci peut être réalisé à la demande de l'éleveur, si les problèmes de boiterie sont très importants.

### **2.3.2.3. Clientèle laitière de haute-montagne :**

La structure vétérinaire Ruralp'vet se situe en Auvergne Rhône-Alpes, en Haute-Savoie (74) : anciennement basée à Thonon-les-Bains, elle est désormais située à Vacheresse. Son activité est 100 % rurale depuis plus d'un an maintenant, depuis la séparation d'avec la partie canine. Il n'y a pas de clinique à proprement parler mais un local avec un bureau et un espace de stockage, l'essentiel des activités se déroulant directement en élevage. Le secteur d'action est étendu : il comprend presque trois vallées, un plateau et les alentours du lac Léman : de ce fait, on y retrouve différentes tailles et modes d'élevage. Cependant, la majorité de la clientèle est constitué de vaches

de races Abondance, Tarentaise et Montbéliarde logées en stabulation entravée l'hiver et pâturant en haute-montagne du mois d'avril-mai à octobre. Les vaches sont donc adaptées à ce système d'élevage pour lequel il est nécessaire d'élever des bovins avec de bons aplombs : en hiver, la stabulation entravée limite fortement l'usure normale du pied, tandis qu'au pâturage, les vaches se déplacent davantage, parfois sur un sol dur ou caillouteux.

Les photographies ont été réalisées au cours du mois de mars 2022 avec les Drs. Vivien Genthon et Arthur De Nouel : à cette période les vaches sont en stabulation, entravée dans la plus grande partie des cas bien que certains élevages présentent des stabulations libres. Deux types de visites de parage sont effectuées : certains éleveurs contactent les vétérinaires lorsque plusieurs vaches sont boiteuses, constituant une visite de parage curatif uniquement, d'autres font appel aux vétérinaires pour du parage préventif. La grande majorité des éleveurs de cette clientèle font appel aux vétérinaires pour réaliser du parage préventif sur l'ensemble de leurs troupeaux, sur la période de mars à mai, avant la mise à l'herbe. La taille modérée des troupeaux permet de parer l'ensemble d'un troupeau sur une journée (en moyenne une quarantaine de vaches en lactation et au tarissement). À cette période, au moins une voire deux séances de parage sont réalisées par jour.

Les vétérinaires disposent d'une cage de parage (Figure 57) leur permettant de travailler dans des conditions idéales, bien qu'il arrive exceptionnellement qu'une vache boiteuse soit traitée à l'aide du serre jarret. Les affections podales enzootiques sont les lésions les plus fréquentes : fourchet, fourbure et maladie de Mortellaro, avec leurs complications : bleimes, ulcères de sole, cerise, OLB. L'abcès de sole, le panaris et l'arthrite P2-P3 sont aussi présents. En revanche, comme dans le cas de la clinique Menez Ha Mor, la nécrose de pince n'a pas été observé lors des parages réalisés. Les éleveurs sont sensibilisés à la nécessité de parer chaque année l'ensemble du troupeau et à la nécessité d'un traitement précoce pour les vaches boiteuses.

**Figure 57 : Cage de parage de Ruralp'vet  
(Source personnelle)**

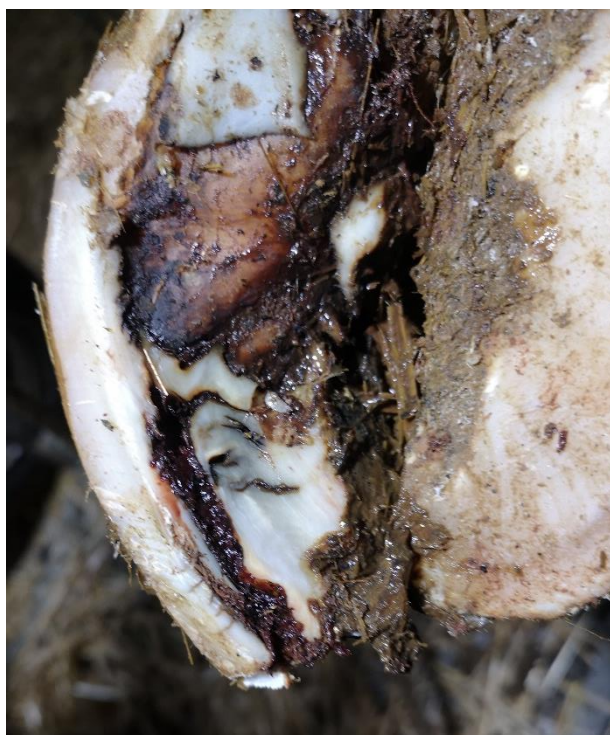

#### 2.3.2.4. Sélection des clichés

Les photographies réalisées dans ces trois clientèles ont permis de créer une banque de photos comprenant 75 clichés, pris lors de sessions de parage, à partir d'environ 200 clichés : un tri dans les photographies a donc été nécessaire compte tenu des conditions de terrain. Les critères suivants ont conduit à l'exclusion de certains clichés :

- Photographie floue, éclairage insuffisant ou trop important ;
- Photographie en double, ou illustrant la même lésion sur le même onglon mais avec une vue différente ;
- Lésion douteuse, qui nécessite une exploration lors du parage pour aboutir à un diagnostic (Figure 58) ;
- Présentation peu typique de la lésion.

**Figure 58 : Exemple de lésion podale douteuse (Source personnelle)**



Le cliché ci-contre par exemple (Figure 58) peut porter à confusion entre une maladie de la ligne blanche et une nécrose de pince. La localisation en pince et au niveau de la ligne blanche est compatible avec les deux lésions ; dans les deux cas, on retrouve un sillon noirâtre. Pour faire la distinction entre ces deux affections, il faudrait continuer le parage pour déterminer si les trajets noirâtres ne correspondent qu'à la ligne blanche, et remontent vers la couronne ou si la lésion atteint également la corne vers la partie axiale de l'onglon. Il est difficile de trancher uniquement en visualisant cette image, hors de son contexte et sans continuer le parage. Ainsi, ce type d'image n'a pas été retenu dans les clichés utilisés pour le test d'auto-évaluation.

Certains critères n'ont pas été considérés réhibitoires mais ont amené à éviter de recourir aux clichés suivants :

- Cliché mal cadré, ne montrant pas l'entièreté de l'onglon (Figure 59) ;
- La présence d'indice concernant la lésion, par exemple la présence de la reinette (Figure 60).

Dans l'objectif de montrer un maximum de lésions différentes aux étudiants, plusieurs photographies ne respectant pas ces deux critères sont tout de même incluses dans le test. Les lésions y sont plus facilement reconnaissables, permettant de proposer des questions de faible difficulté.

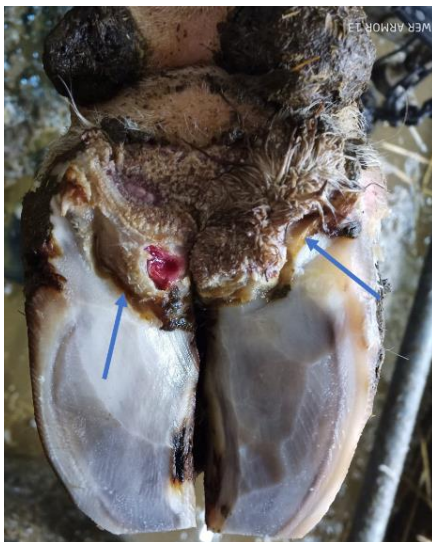**Figure 59 : Cliché cadré sur la lésion, ne montrant pas l'entièreté de l'onglon (Source personnelle)**



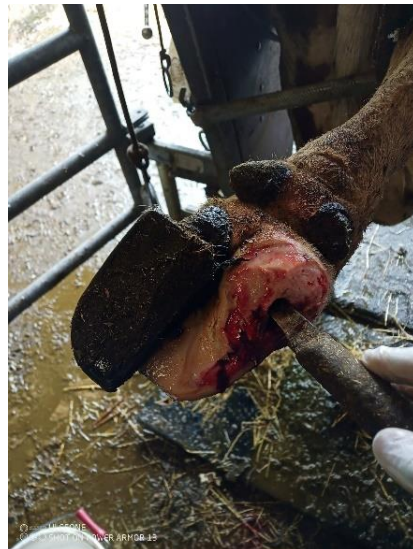
**Figure 60 : Cliché contenant un indice, par la présence de la reinette (Source personnelle)**



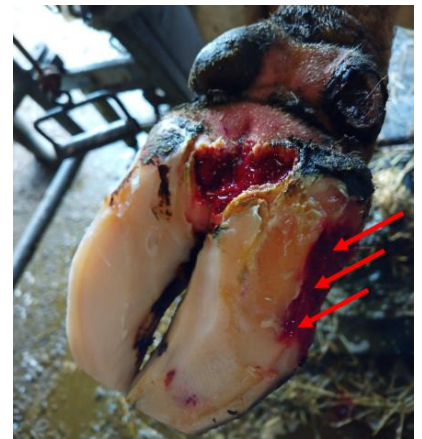
**Figure 61 : Fourchet déjà paré (flèches bleues) et DD (Source : Dr. Vivien Genthon)**



**Figure 62 : Abscès de sole en ligne blanche déjà paré (Source : Dr. Vivien Genthon)**



**Figure 63 : Lésion de la ligne blanche mise en évidence par des flèches rouges (Source : Dr. Vivien Genthon)**



Par ailleurs, certaines photographies montrent une lésion en partie parée, ou lorsque plusieurs lésions coexistent sur la même image, l'une des lésions est parée. Dans ce cas, il s'agit soit du fourchet (un cliché), soit d'un abcès de la sole (un cliché) ou encore d'une MLB (un cliché) : la lésion correspondant au fourchet est reconnaissable même après parage, compte tenu des sillons creusant les talons (Figure 61), le cliché a donc été conservé tel quel. En revanche, pour le cliché sur l'abcès

de sole et celui sur la MLB (Figures 62 et 63), un indice est ajouté dans la question pour permettre aux étudiants de déterminer plus facilement la nature des lésions. L'abcès de sole déjà paré est ajouté comme photographie bonus : il est précisé dans la question qu'il n'y a qu'une seule bonne réponse possible, ce qui facilite le choix pour les étudiants. La lésion est mise en évidence par la reinette. La MLB déjà parée est mise en évidence par les flèches rouges dans l'intitulé de la question, qui précise qu'il y a deux bonnes réponses à trouver (Maladie de Mortellaro et MLB), en sachant que l'une des réponses correspond à la lésion désignée par les flèches rouges qui a déjà été parée.

L'ensemble de ces photographies permet d'illustrer les principales lésions podales touchant les cheptels laitier et allaitant en France : la reconnaissance des lésions est plus ou moins aisée selon les clichés. Il y a non seulement des lésions évidentes à reconnaître, parce que l'onglon présente une unique lésion, d'aspect bien caractéristique, ou encore lorsqu'un indice est présent pour mettre en évidence la lésion, mais aussi des images plus complexes, contenant plusieurs lésions. Les 75 photographies ont été triées par affection/lésion podale : à chaque image a été associée un numéro entre 1 et 75, ce qui permet de nous repérer parmi les différents clichés.

La sélection de ces images nous a permis d'avancer sur la création du test d'auto-évaluation : elles en constituent le fondement. Chaque image est ainsi associée à une question : notre objectif est de proposer un maximum de clichés, mais aussi d'illustrer un maximum de lésions différentes, en prenant aussi en compte la fréquence des affections podales, car il est important de former les étudiants en conséquence sur les lésions les plus retrouvées sur le terrain. Notre réflexion sur ce point est mise en avant dans la partie ci-après, avec les étapes concrètes de la mise en place du test.

### **2.3.3. Conception du test d'auto-évaluation**

Pour répondre à la nécessité d'apporter un outil supplémentaire permettant d'améliorer la reconnaissance des lésions podales, nous avons fait le choix de conserver la totalité des photos, pour présenter un maximum d'exemples différents aux étudiants et leur permettre de se familiariser le plus possible avec l'aspect clinique des lésions podales. Le test comprend donc 71 photos avec des lésions et 4 clichés d'onglon sans lésion, soit 75 questions. À partir de cette base de clichés, nous avons ensuite recensé les caractéristiques des questions proposées : proportion des affections abordées et niveaux de difficulté des questions. Ces deux points doivent correspondre avec les objectifs fixés pour créer un test apportant une plus-value pédagogique sur la reconnaissance des lésions.

#### **2.3.3.1. Proportion des affections abordées**

La proportion des affections podales présentées n'a pas été choisie mais découle du choix que nous avons fait de conserver un maximum de clichés pour améliorer la reconnaissance des lésions podales. Nous avons recensé le nombre de questions portant sur chaque lésion afin de vérifier que le test d'auto-apprentissage proposé réponde bien aux objectifs fixés, à savoir de représenter l'ensemble des lésions, en accentuant les affections podales les plus fréquentes, que les étudiants doivent maîtriser en priorité.

Le tableau suivant (Tableau 10) recense le nombre de questions associées à chacune des lésions : sur les 71 clichés, il y a 103 lésions présentes. Elles ont été déclinées par type d'affection, en sachant que le terme maladie de Mortellaro comporte les 5 stades possibles de lésions de la maladie de Mortellaro, et le terme fourchet regroupe les lésions d'érosion et de décollement de la corne du talon. La fourbure n'est pas mentionnée en elle-même : elle est représentée par l'intermédiaire des

différentes lésions qui en font partie : les bleimes, les ulcères de sole, les cerises, la MLB et les décollements de sole. Ces trois affections enzootiques sont majoritaires sur les clichés proposés, comme c'est le cas dans la pratique du vétérinaire :

- Fourbure (lésions de bleimes, ulcères de sole, cerises, cerclage de la muraille, MLB et décollements de sole : toutes ces lésions ne sont pas obligatoirement la conséquence d'une fourbure, d'autres causes sont possibles mais c'est une approximation) : 43,7 % des lésions ;
- Fourchet (érosion et décollement de la corne du talon) : 20,4 % des lésions ;
- Maladie de Mortellaro : 18,4 % des lésions.

Ces trois affections sont donc largement représentées parmi les images proposées, ce qui fait partie des objectifs souhaités : l'impact de ces trois affections sur la santé des bovins mais aussi économique pour l'éleveur implique que le vétérinaire doit rapidement reconnaître les lésions associées et les traiter, d'où l'importance de savoir les reconnaître. Les photographies proposées permettent d'accroître considérablement le nombre d'images visualisées par les étudiants au cours de leur cursus. En effet, les tests déjà présents ne mettent en relief que deux ou trois images pour chaque lésion associée à la fourbure, cinq images pour le fourchet (érosion/décollement de la corne du talon) et six images pour la maladie de Mortellaro. Ce nouveau test permet de multiplier les exemples d'aspect de lésions et leurs localisations. En revanche, nous n'avons pas intégré de clichés de seimes cerclées, par défaut d'images : c'est un point qu'il faudrait améliorer par la suite, si de nouvelles questions sont rajoutées par la suite.

Certaines affections assez communes mais peu ou non évoquées dans les tests déjà présents sont illustrées dans ce nouveau test : c'est le cas de l'abcès de sole (5 clichés), de la nécrose de la pince (5 clichés) et de la maladie de la ligne blanche (16 clichés). L'abcès de sole et la nécrose de la pince sont deux affections que le vétérinaire doit reconnaître, car leurs conséquences peuvent être considérables : elles peuvent affecter profondément la corne et atteindre le pododerme si elles ne sont pas rapidement prises en charge. Le nouveau test proposé permet de renforcer les compétences des étudiants pour ces affections.

Deux nouvelles images de panaris viennent s'ajouter aux deux clichés déjà présents dans les autres tests d'auto-évaluation : c'est une affection importante à reconnaître car ses conséquences sont importantes, notamment avec un impact sur l'état général de l'animal et peut être retrouvée assez fréquemment en élevage. De la même façon, deux images de limace sont proposées : c'est une affection dont l'aspect est typique, avec une localisation unique : nous avons considéré que deux clichés sont suffisants pour permettre aux étudiants de se familiariser avec cette lésion podale.

Enfin, certaines affections plus rares sont également représentées : l'arthrite P2-P3 et la seime longitudinale. Elles n'apparaissent qu'une fois dans le test : cela permet de donner tout de même un exemple de leur aspect, mais elles ne sont pas majoritaires car peu fréquemment rencontrées.

Nous avons mentionné la rotation de la muraille car cette déformation de l'onglon est présente sur un cliché, mais ce n'est pas la seule lésion présente, c'est pourquoi nous avons conservé cette image. Ceci met en évidence l'importance des aplombs corrects pour éviter le développement de lésions podales.

**Tableau 10 : Nombre de questions portant sur chaque type de lésions**

Affection/Lésion podale	Nombre de questions associées
Abcès de la sole	5
Arthrite P2-P3	1
Bleime circonscrite	6
Bleime diffuse	2
Cerclage/Concavité de la muraille	1
Cerise	7
Décollement de sole	7
Dermatite digitée	19
Dermatite interdigitée	21
Maladie de la ligne blanche	16
Limace	3
Nécrose de la pince	5
Rotation de la muraille	1
Seime longitudinale	1
Panaris	2
Ulcère de sole	6

Hormis les seimes cerclées, les principales lésions podales sont représentées dans le nouvel outil proposé : le choix de garder les 71 clichés corrects nous permet de mettre à la disposition des étudiants un nombre conséquent d'illustrations des affections podales les plus importantes, que ce soit au niveau de leur prévalence ou de leur gravité, mais aussi de mettre en avant des affections moins mises en avant dans les tests existants, mais qui ont leur importance dans la santé du pied. Il y a donc une plus-value pédagogique importante : la reconnaissance des lésions podales passant par un diagnostic visuel, plus les étudiants ont accès à une banque d'images importantes, plus leurs compétences seront renforcées.

#### **2.3.3.2. Niveau de difficulté**

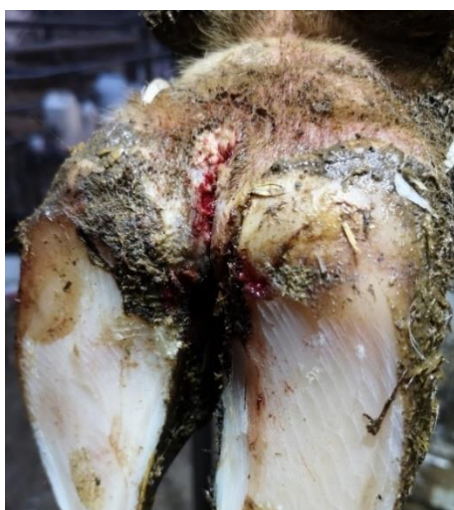Dans sa pratique lors du parage, le vétérinaire peut être confronté à des onglons plus ou moins abimés, à des affections ou lésions podales diverses : pour se rapprocher au maximum de ses conditions, il est important de permettre aux étudiants de se tester en intégrant ces paramètres.

Le premier point à noter concernant le niveau de difficulté du test est le choix que nous avons fait de toujours laisser aux étudiants la possibilité de cocher plusieurs bonnes réponses, même si la photographie en question ne comporte qu'une seule lésion. Il est plus évident de choisir la bonne réponse lorsque l'étudiant sait qu'il n'y a qu'une seule bonne réponse : or sur le terrain, le vétérinaire

ne dispose pas de cette information et doit donc pouvoir reconnaître les différentes lésions présentes. De la même façon, nous avons fait le choix d'harmoniser les propositions de réponses pour toutes les questions : l'étudiant doit choisir la ou les bonne(s) réponse(s) dans la liste de l'ensemble des lésions podales décrites. L'objectif est à nouveau de reproduire les conditions de terrain : face à un onglon en parage, le vétérinaire identifie les lésions présentes parmi l'ensemble des lésions podales connues.

Le deuxième point à aborder est la complexité des clichés : comme pour la proportion des lésions, ceci découle du choix d'avoir gardé l'ensemble des photographies exploitables. Nous avons vérifié que cela permet de varier les niveaux de difficulté, avec d'une part des images avec des lésions qui peuvent être difficiles à reconnaître soit parce l'aspect de la lésion n'est pas typique (Figure 64), soit parce que les images comportent plusieurs lésions simultanées (Figures 65 et 66).

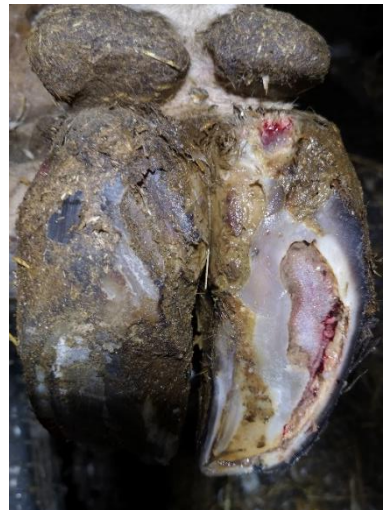**Figure 64 : Lésion stade M1 de DD, aspect non typique (Source personnelle)**



**Figure 65 : Abscès de sole, MLB et rotation de la muraille sur un même onglon (Source personnelle)**



**Figure 66 : Stade 1 de DD, décollement de sole et MLB sur un même onglon (Source personnelle)**



Au total, 15 questions sur 75 comportent une indication aidant les étudiants à déterminer correctement les lésions présentes : pour certaines questions, le nombre de bonnes réponses est indiqué (c'est le cas par exemple pour les clichés des figures 65 et 66, pour lesquels il est précisé qu'il y a trois bonnes réponses), pour d'autres questions, les indications concernent la présence d'une affection, comme par exemple la présence d'un gonflement symétrique de la couronne pour le panaris, ou d'une odeur caractéristique de l'EID pour le fourchet. Même si l'objectif est de se rapprocher des conditions de terrain, la reconnaissance sur image peut être plus difficile que sur le terrain, dans la mesure où l'étudiant n'a accès qu'à un cliché à l'instant donné, alors que le vétérinaire en parage peut explorer les lésions à la reinette. De ce fait, une aide est apportée pour ne pas soumettre aux étudiants un test trop difficile à réaliser.

Le tableau suivant recense le nombre de lésions par cliché (Tableau 11) : les images avec une seule lésion sont majoritaires, mais on compte également une proportion satisfaisante de clichés avec deux lésions. Quelques photographies comportent 3 lésions, permettant d'intensifier le niveau de difficulté pour ces quatre clichés, bien qu'ils restent minoritaires dans le test. Enfin, des images de pied sain ne comportant pas de lésions sont également incluses dans le test : avant de savoir



reconnaitre les lésions podales, il est nécessaire de savoir reconnaître un pied sain et ne pas réaliser de parage excessif, qui peut conduire à des lésions podales. Nous avons donc intégré des photographies sans lésion.

**Tableau 11 : Proportion des questions à 0, 1, 2 ou 3 lésions podales**

Nombre de lésions par cliché	Nombre de questions correspondantes
0	4
1	43
2	24
3	4

Le test proposé permet donc de faire varier la difficulté selon les questions proposées, avec parfois des images très simples comportant une seule lésion bien typique, et parfois des images plus complexes, nécessitant un indice pour trouver les bonnes réponses. Par rapport aux images des tests d'auto-évaluations existants déjà, ces nouveaux clichés permettent de diversifier cette ressource pédagogique, avec un niveau de difficulté supérieur concernant certaines questions. Le choix de conserver un maximum de clichés nous permet ainsi de répondre aux objectifs fixés, à savoir la diversité des lésions représentées et une variation du niveau de difficulté, qui permettent de renforcer les connaissances des étudiants sur la reconnaissance des lésions podales.

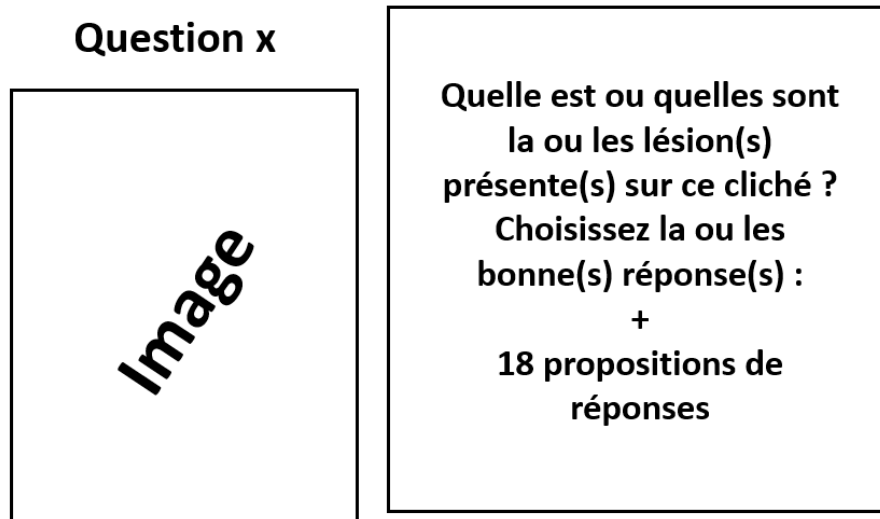
#### **2.3.3.3. Création des questions**

Nos réflexions sur la création du test nous ont permis de déterminer le type de question utilisé, le nombre de clichés donc le nombre de questions et les différentes propositions de réponses. La base du test consiste en 75 questions de type QCM, avec plusieurs possibilités de réponses à chaque fois, même si le cliché en question ne comporte qu'une seule lésion. Les propositions de réponses sont identiques pour toutes les questions et comprennent l'ensemble des lésions podales : abcès de la sole, absence de lésion, arthrite P2-P3, bleime circonscrite, bleime diffuse, cerclage/concavité de la muraille, cerise, dédoublement de sole, fourchet, limace, maladie de la ligne blanche, maladie de Mortellaro, nécrose de la pince, panaris, rotation de la muraille, seime cerclée, seime longitudinale et ulcère de sole. Il y a donc 18 propositions de réponses pour chacune des questions.

Les questions sont quasiment identiques pour toutes les photos, à l'exception d'une vingtaine de questions pour lesquelles une précision est ajoutée pour donner un indice sur la ou les lésions présentes, comme nous l'avons mentionné dans la partie 2.3.3.2. L'intitulé commun à toutes les questions est le suivant :

Quelle est ou quelles sont la ou les lésion(s) présente(s) sur ce cliché ? Choisissez la ou les bonne(s) réponse(s).

**Figure 67 : Organisation d'une diapositive question**



La présentation des questions est imagée ci-après (Figure 67). Le schéma utilisé est assez simple, avec le numéro de la question, l'image à gauche et le texte à droite.

Ce format de question permet de placer l'étudiant dans des conditions s'approchant de la pratique : face à un onglon, il est nécessaire de déterminer quelles sont les lésions présentes parmi l'ensemble des lésions couramment connues. Évidemment, lors du parage, il est plus aisé de lever le doute sur une lésion en l'explorant à la reinette, ce qui n'est pas possible lors de reconnaissance sur photographie.

#### **2.3.3.4. Propositions de correction**

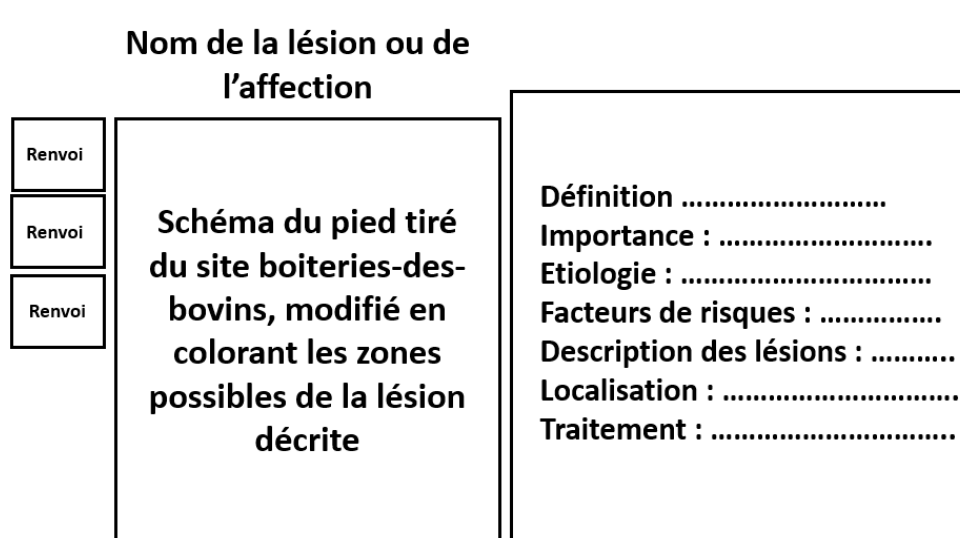
L'ajout de corrections associées à chaque question est une partie importante de notre réflexion dans la conception du test d'auto-évaluation : compte tenu du niveau de difficulté de certaines questions, il est essentiel que les étudiants aient accès à une correction détaillée, qui met en évidence les lésions et proposent un commentaire descriptif. C'est un point essentiel pour permettre de renforcer les compétences des étudiants : décrire et désigner les lésions en correction permet de lever les potentiels doutes des étudiants concernant des réponses et leur permettre de comprendre leurs potentielles erreurs. Nous avons décidé de proposer deux outils de correction : une correction détaillée de chaque image après la question correspondante et des fiches de révision.

Les fiches de révision sont une synthèse pour chaque lésion ou affection podale de ses principales caractéristiques, en particulier de ses possibles localisations. Elles sont complémentaires de l'exercice d'auto-évaluation de reconnaissance des lésions podales et permettent aux étudiants de se remémorer les particularités des lésions à travers 6 catégories :

- Importance ;
- Etiologie ou étiopathogénie ;
- Facteurs de risques ;
- Description des lésions ;
- Localisation ;
- Traitement.

Les informations figurant sur ces fiches de révision sont des résumés succincts des principales connaissances sur les lésions podales. Elles comprennent le schéma du pied du bovin modifié d'après le site boiteries-des-bovins.fr : les zones correspondant à la lésion décrite sont colorées. Ceci permet d'insister sur la localisation possible pour chaque lésion, en donnant des repères aux étudiants s'ils doutent par rapport à la présence d'une lésion. Par exemple, les bleimes circonscrites ne se situent qu'en zone 4 : si une coloration circonscrite est présente en zone 1 par exemple, ça ne peut pas être une bleime circonscrite, mais certainement la coloration naturelle de la corne. L'objectif de ce raisonnement par site lésionnel est de donner des repères supplémentaires aux étudiants lors de la reconnaissance des lésions podales, sur clichés puis sur le terrain. Ces fiches se présentent sous la forme suivante (Figure 68) : le nom de la lésion ou de l'affection podale, le schéma du pied modifié avec coloration des zones d'intérêt à gauche, les différentes caractéristiques de la lésion/affection et différentes zones de renvoi vers les corrections des questions portant sur la

**Figure 68 : Organisation d'une fiche de révision**



lésion podale décrite dans la fiche. Par exemple, si les questions 1, 2 et 3 portent sur la maladie de Mortellaro, la fiche de révision comprend 3 zones de renvoi portant le numéro de chacune des questions concernées par cette affection, permettant aux étudiants de reprendre le test à la question correspondante après avoir cliqué sur la fiche de révision.

L'ensemble des principales lésions ou affections podales font l'objet d'une fiche : abcès de la sole, arthrite P2-P3, bleime circonscrite, bleime diffuse, cerclage/concavité de la muraille, cerise, dédoublement de sole, fourbure, fourchet, limace, maladie de la ligne blanche, maladie de Mortellaro, nécrose de la pince, panaris, seime cerclée, seime longitudinale externe, seime longitudinale interne et ulcère de sole. Ces 18 fiches sont proposées à la fin du test, mais aussi dans un document séparé accessible par les étudiants.

La correction détaillée de chaque cliché fait suite à la question correspondante et comprend :

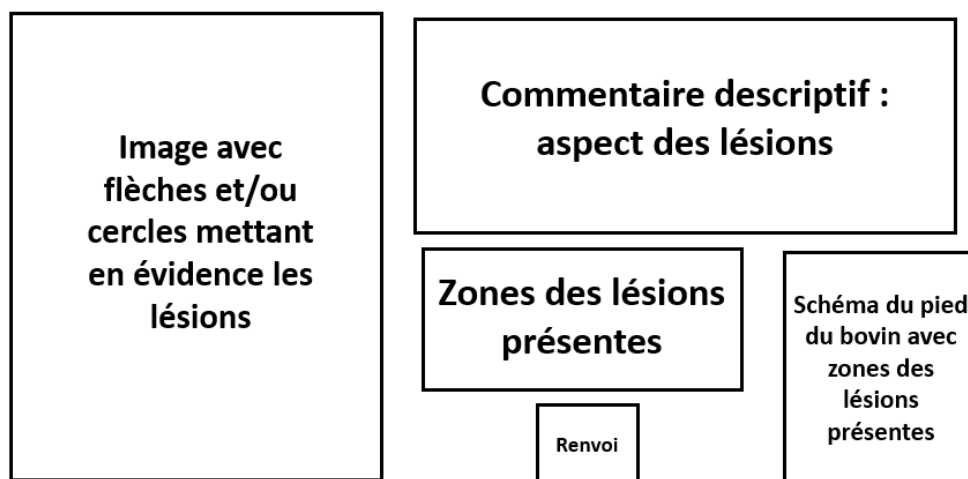
- La photographie de la question annotée par des symboles sous forme de flèches et de cercles mettant en évidence les lésions. Dans quelques cas, ces symboles permettent aussi de mettre en évidence des pièges, par exemple des colorations circonscrites de la corne qui pourraient être confondues avec des bleimes mais qui n'en sont pas ;
- Un commentaire accompagnant chaque cliché corrigé : c'est une description des lésions présentes, de leur aspect ;

- Un rappel sur la localisation possible des lésions par zone du pied. Le schéma du pied tiré du site boiteries-des-bovins.fr est présent sur chacune des diapositives de correction en bas à droite : ceci permet aux étudiants de se repérer par rapport aux zones mentionnées concernant les lésions impliquées sur le cliché correspondant. Les zones correspondantes sont colorées en bleu sur le schéma.
- Une icône de souris d'ordinateur qui permet un renvoi vers la fiche de correction correspondant à la lésion podale : ces fiches se trouvent à la fin de l'ensemble des questions du test. Cette icône se situe à côté du nom de chaque lésion.

Le format d'une diapositive de correction détaillée est présenté ci-après (Figure 69) : la disposition générale est identique pour toutes les diapositives corrections, avec la ou les zones de renvoi située(s) à côté du nom des lésions mentionnées dans les zones des lésions présentes.

**Figure 69 : Organisation de la correction détaillée d'une question**

### Correction question x



#### Bilan :

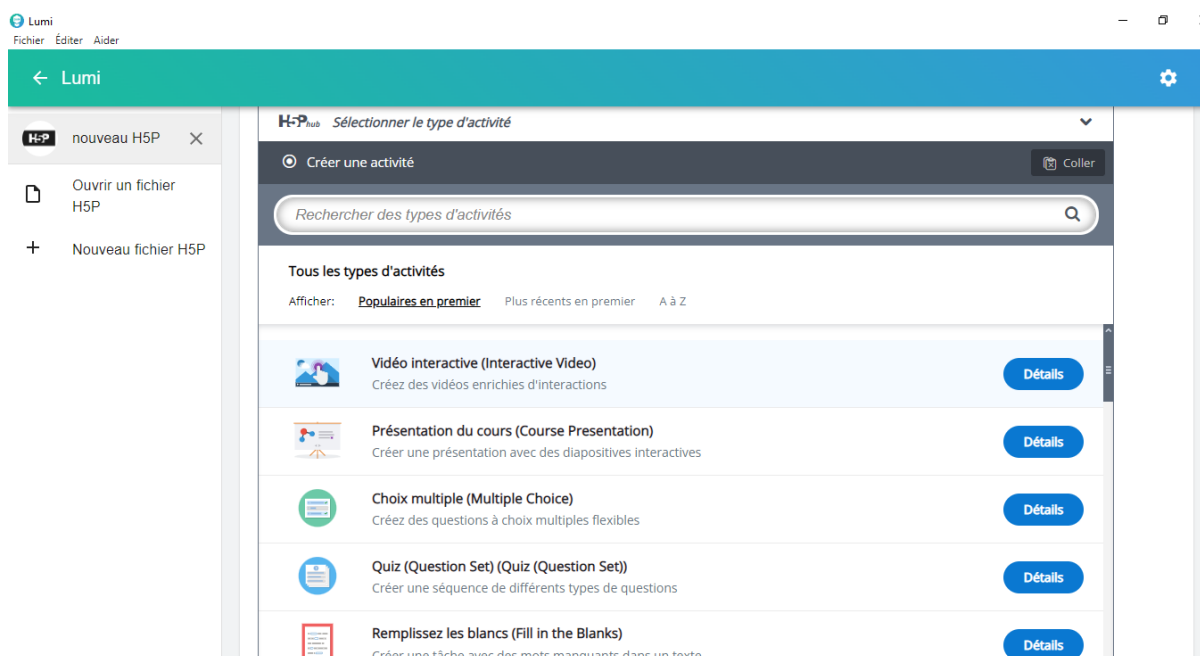
Le format des questions, la mise en place de corrections détaillées et l'ajout de fiches de correction des principales affections et lésions podales nous permettent de proposer un outil d'apprentissage renforçant les compétences des étudiants sur la reconnaissance des lésions podales. Le test d'auto-évaluation augmente considérablement le nombre de clichés sur lesquels les étudiants peuvent s'exercer, en représentant quasiment toutes les lésions podales à des niveaux de difficulté variés, permettant d'améliorer le diagnostic des lésions podales, obligatoirement visuel. Les corrections détaillées désignant clairement les lésions présentes et affublées d'un commentaire descriptif de ces lésions constituent également un élément important pour renforcer les compétences des étudiants dans le diagnostic des lésions podales sur clichés, tout comme le raisonnement par site lésionnel, qui donne des repères aux étudiants face à un pied abimé. Les différents éléments du test d'auto-évaluation sont ainsi développés : un ensemble de diapositives comprenant une question suivie de sa correction et 18 fiches de correction à la fin de toutes les questions. La dernière étape de ce travail consiste à décrire sa création concrète sur la plateforme H5P.

### 2.3.3.5. Mise en œuvre sur Lumi

Lumi est un logiciel proposant différents outils : vidéo interactive, présentation de cours, QCM, quiz (suite de différents formats de questions), glisser-déposer, remplissez les blancs ... (Figure 70). Compte tenu de notre choix d'utiliser des QCM, seuls deux formats peuvent être utilisés, à savoir la présentation de cours ou le QCM :

- Le questionnaire à choix multiples permet de créer un ensemble de questions, avec la possibilité d'inclure des clichés. Il présente l'avantage suivant : il est possible de concevoir un grand nombre de questions puis de n'en sélectionner au hasard qu'un nombre défini à chaque fois que l'étudiant lance le test. Comme nous avons gardé un maximum de photographies, cette fonctionnalité est très intéressante car elle permet de limiter le nombre de questions à chaque tentative : un test avec plus de 70 questions peut sembler trop long à réaliser et démotiver les étudiants, d'où l'intérêt de ne proposer que 20 ou 30 questions par tentative. En revanche, en utilisant l'outil QCM, on ne peut créer que des questions : ce format n'offre pas la possibilité de concevoir des corrections détaillées et des fiches de révision sur les affections et lésions podales. Un feedback peut être ajouté en correction mais sans inclure de photographies ni de bouton renvoi vers les fiches de révision.
- Le mode présentation de cours offre diverses possibilités : créer des QCM avec clichés, des diapositives avec du texte, des images et des boutons renvoi vers les fiches de correction. Cet outil permet donc de répondre à nos exigences : en revanche, contrairement au QCM seul, le mode présentation ne permet pas de sélectionner au hasard un certain nombre de question pour chaque tentative de test.

Figure 70 : Capture d'écran du logiciel Lumi, sélection d'un type d'activité



Notre choix s'est porté sur le mode présentation de cours, dans la mesure où c'est le seul format permettant la mise en place de correction détaillée et de fiches de révision. Le QCM seul ne permet pas de proposer des photographies annotées en correction, élément que nous avons jugé essentiel dans la conception de ce test d'auto-évaluation.


L'inconvénient du mode présentation de cours est de devoir inclure toutes les images car il n'y a pas la fonctionnalité tirage au sort d'un nombre défini de questions parmi une banque de questions. Pour pallier le problème du nombre trop important de question tout en gardant un maximum de photos, nous avons choisi de concevoir plusieurs tests d'auto-évaluation sous forme de présentation H5P : les 75 questions sont réparties par tirage au sort en trois groupes de 25 questions, correspondant à 3 tests. Ceci nous permet d'utiliser toutes les photographies en proposant des tests plus courts et rapides à effectuer pour les étudiants. Par ailleurs, ce découpage en trois tests s'est révélé indispensable lors de la création des diapositives sur Lumi : chaque question est suivie par une diapositive de correction, donc pour 75 questions on compte 150 diapositives, auxquelles il faut rajouter une diapositive de présentation au début du test et les 18 fiches de révision à la fin des questions, pour un total de 169 diapositives. Un test unique avec toutes les questions constituerait un fichier très lourd, plus difficile à intégrer à la plateforme Eve et à modifier par la suite. La répartition des images entre les trois tests s'est effectuée au hasard, de même que l'ordre des questions pour chaque test. Les tableaux présentés en annexe (Annexe 1, annexe 2 et annexe 3) montrent la répartition des lésions dans les différents tests : pour chaque question, le nombre et la nature des lésions ou affections podales sont mentionnées. On notera donc que les images sont numérotées de 1 à 75, réparties au hasard dans 3 tests comprenant des questions numérotées de 1 à 25.

La conception de chaque test est identique et décrit ci-après. Une diapositive de présentation débute chacun des tests : elle comprend le titre du test, une image d'introduction et une explication du déroulé du test (Figure 71).


**Figure 71 : Exemple de page de début d'un des tests d'auto-évaluation**

Fichier Éditer Aider

**Bienvenue dans ce test d'auto-évaluation n°1 dédié à la reconnaissance des lésions podales sur photographies.**



Chaque question consiste à reconnaître la ou les lésion(s) présente(s) sur le cliché. Une diapositive de correction fait suite à chaque question : sur chacune d'entre elles, vous trouverez une ou plusieurs icône(s) à cliquer, qui vous renvoie(nt) directement à la fiche de synthèse de l'affection ou de la lésion correspondante. Vous trouverez aussi un schéma de pied de bovin avec des zones colorées en bleues correspondant aux localisations des lésions indiquées. A partir de chaque fiche de révision, vous pourrez cliquer sur le numéro de la question pour revenir à la diapositive de la correction de la question correspondante.



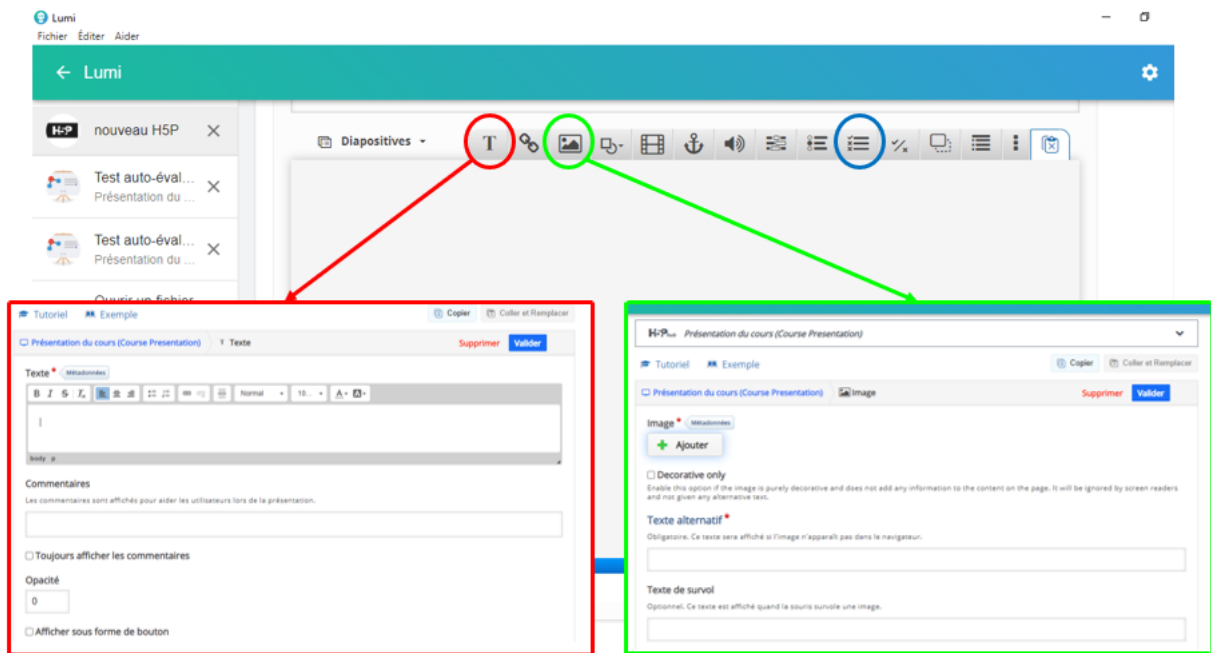
A la fin de ce test (à partir de la diapositive 52), vous trouverez l'ensemble des fiches de synthèse sur les différentes affections et lésions podales, accessibles également sur une autre activité H5P sur Eve.

1 / 71 ▶

#### 2.3.3.5.1. Conception des questions sur Lumi

Les questions sont toutes conçues sur le modèle décrit précédemment (Figure 67) : elles nécessitent l'insertion d'une image, d'une zone de texte et d'un QCM, impliquant trois fonctionnalités du mode présentation (Figure 72).

**Figure 72 : Création d'une zone de texte et ajout d'une image sur Lumi**



L'utilisation de Lumi est assez simple : en cliquant sur le symbole texte, une fenêtre s'ouvre (encadrée en rouge sur la figure 72) et permet de rédiger un titre ou un paragraphe. En cliquant sur valider, le texte apparaît sur la diapositive : il peut ensuite être déplacé, agrandi ou modifié. La fonctionnalité « Commentaires » n'a pas été utilisée. Concernant les clichés, en cliquant sur le symbole image, une fenêtre apparaît (encadrée en vert sur la figure 72) : il est possible d'importer une image depuis l'ordinateur utilisé en cliquant sur le bouton « Ajouter ». Une fois l'image insérée, on peut la modifier sur Lumi en la rognant ou en effectuant une rotation. Un texte alternatif doit être associée à l'image au cas où celle-ci ne s'afficherait pas : nous avons simplement mis le numéro de la lésion correspondante, par exemple « Lésion 35 » pour l'image n°35 de la liste des clichés sélectionnés. Le bouton « Valider » permet d'intégrer l'image à la diapositive : comme pour un texte, il est ensuite possible de la déplacer sur la diapositive et de l'agrandir ou de la rétrécir.

Le QCM est une fonctionnalité intégrée du mode présentation : en cliquant sur le symbole QCM (entouré en bleu sur la figure 72), une fenêtre s'ouvre et permet de créer rapidement et simplement un QCM (Figure 73). Chaque QCM doit contenir un titre, qui correspond au numéro de la question dans le test, donc entre 1 et 25. L'intitulé de la question est rédigé dans le cadre à cet effet, puis l'ensemble des propositions correctes est ajouté : pour chacune, il faut cocher s'il s'agit ou non de la bonne réponse. Au total il y a 18 options de réponses. L'onglet « Aide et feedback » n'est pas renseigné dans la mesure où les étudiants ont accès à une correction détaillée dans la diapositive suivant la question. Après les différentes possibilités de réponses, on peut définir les paramètres du QCM (Figure 74), avec en particulier le type de question parmi trois formats : réponse unique, choix multiples (l'étudiant peut cocher autant de réponses qu'ils le souhaitent) ou automatique (Lumi impose de ne choisir qu'une seule possibilité s'il n'y a qu'une bonne réponse, ou laisse un choix multiple s'il y a plusieurs bonnes réponses). Pour toutes les questions, nous avons sélectionné les choix multiples pour laisser la possibilité aux étudiants de s'interroger sur la présence de diverses lésions (partie 2.3.3.2). Les réponses sont automatiquement mélangées lorsque le test est lancé, et l'étudiant ne peut pas afficher les réponses correctes avant d'avoir fait une proposition de réponse. Ces trois points importants des paramètres du test sont mis en évidence par des flèches rouges sur

la figure 74. Enfin, les étudiants peuvent recommencer la question s'ils n'ont pas trouvé les bonnes réponses et afficher la solution après avoir fait une première proposition de réponses.

Une barre de navigation est présente en bas des diapositives : elle permet de naviguer entre les différentes diapositives, mais aussi d'ajouter une nouvelle diapositive, de dupliquer une diapositive et de déplacer une diapositive vers la droite ou vers la gauche. Ces fonctionnalités sont intéressantes car elles nous ont permis, à partir de la première question, de créer rapidement les autres questions en dupliquant la question précédente au fur et à mesure.

**Figure 73 : Création d'un QCM sur Lumi**

The screenshot shows the 'Titre' (Title) field with 'Question 1' and a 'Média' (Media) section. Below is the 'Question' text: 'Quelles sont les lésions présentes sur ce cliché ? Choisissez la ou les bonne(s) réponse(s) :'. Underneath is the 'Options disponibles' (Available options) section with a dropdown menu showing 'Abcès de sole'. The 'Réponse' (Answer) field contains 'Abcès de sole', and the 'Réponse correcte' (Correct answer) checkbox is checked. There is also an 'Aide et feedback' (Help and feedback) section.

#### 2.3.3.5.2. Conception des réponses sur Lumi

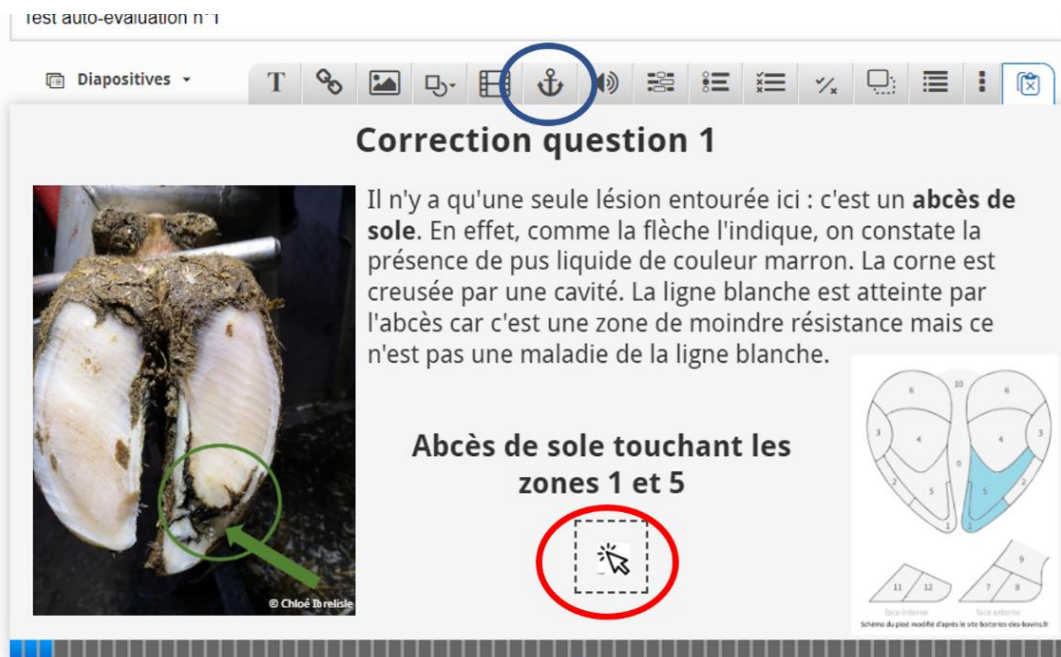
**Figure 74 : Choix des caractéristiques du QCM sur Lumi**

The screenshot shows the 'Paramètres comportementaux' (Behavioral parameters) settings. It includes several checkboxes: 'Activer le bouton "Recommencer"' (checked), 'Activer le bouton "Afficher la Solution"' (checked), 'Donner un point pour l'activité complète' (unchecked), 'Mélanger les réponses' (checked), 'Réponse requise avant que la solution puisse être affichée' (checked), 'Afficher le message de confirmation sur "Vérifier"' (unchecked), 'Afficher le message de confirmation sur "Recommencer"' (unchecked), and 'Vérifier automatiquement les réponses' (unchecked). The 'Type de Question' (Question type) dropdown is set to 'Choix multiples (Cases à cocher)'. Red arrows point to the 'Choix multiples (Cases à cocher)', 'Mélanger les réponses', and 'Réponse requise avant que la solution puisse être affichée' options.



Comme pour la création des questions, le modèle des réponses nécessite d'inclure du texte et des images. En revanche, il n'est pas possible d'intégrer des symboles (flèches et cercles) sur les images à partir de Lumi : les clichés ont donc été modifiés en amont, puis ajoutés sur Lumi. Chaque diapositive de correction comprend l'image annotée du pied et le schéma de pied de bovin modifié avec les zones d'intérêt colorées en bleu. Deux zones de textes sont nécessaires : l'une pour le commentaire descriptif des lésions, l'autre pour le rappel des zones possibles pour chaque affection. Enfin, pour le renvoi vers les diapositives de fiches de révision à la fin des tests, nous avons intégré une image de souris d'ordinateur pour indiquer la zone de clic (entouré en rouge sur la Figure 75).

**Figure 75 : Ajout d'un renvoi (entouré en bleu) vers une autre diapositive sur Lumi**



**Figure 76 : Détermination de la diapositive de renvoi (flèche rouge) sur Lumi**

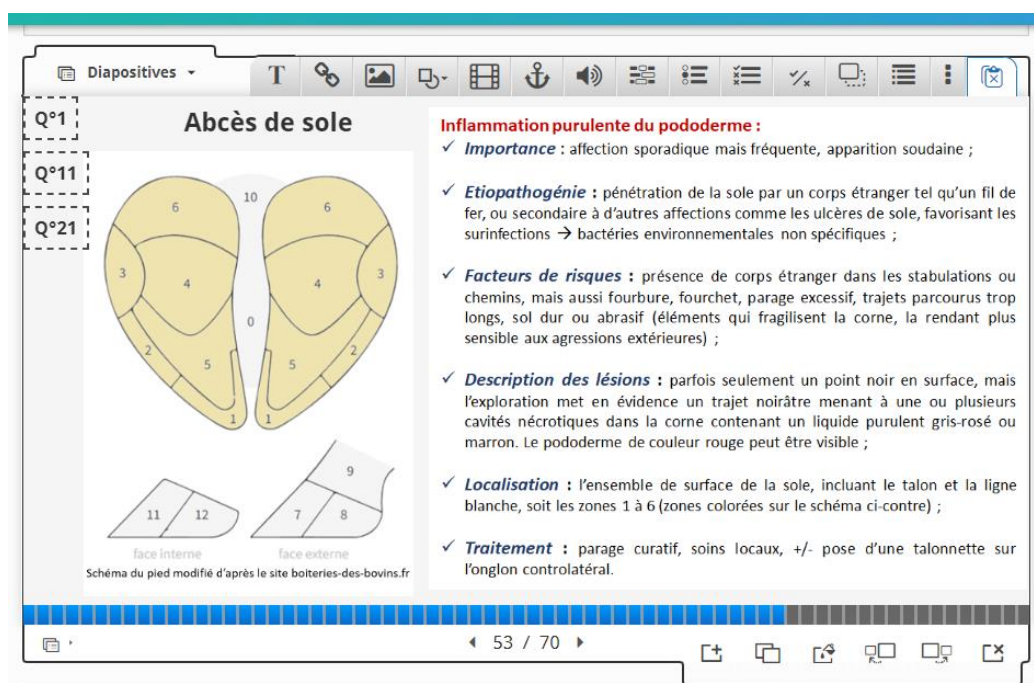
The screenshot shows the "Test auto-évaluation n°1" interface. The title field contains "En savoir plus sur l'abcès de sole". The "Aller vers\*" dropdown menu is set to "Le numéro de diapositive spécifique". Below this, the "Aller à la diapositive" section has a text input field containing the number "53", with a red arrow pointing to it. At the bottom, there are "Valider" and "Supprimer" buttons.

Par-dessus cette image, nous avons intégré la fonctionnalité de renvoi (entourée en bleu sur la Figure 75). Celle-ci permet de définir le numéro de la diapositive vers laquelle on souhaite orienter le renvoi (Figure 76). Si la question comprend 3 affections à reconnaître, la diapositive de correction comprend 3 zones de renvoi, une pour chacune des affections. Grâce à la duplication de diapositives, nous avons pu rapidement reproduire le même modèle pour chacune des diapositives de correction.

### 2.3.3.5.3. Inclusion des fiches de révision sur Lumi

La mise en place des fiches de révision sur Lumi est simple : compte tenu des possibilités réduites de mise en page sur Lumi lors de la création d'une zone de texte, les fiches de révision ont été rédigées sur un document PowerPoint puis intégrées en tant qu'images sur Lumi. Une fiche de révision comprend donc une zone de texte pour le nom de l'affection podale et deux images : l'une comprend le schéma du pied de bovin modifié en colorant les zones d'intérêt en beige, et l'autre correspondant aux caractéristiques de l'affection rédigées en amont (Figure 77).

**Figure 77 : Exemple de fiche de révision mise en place sur Lumi**



Enfin, des zones de renvoi permettent aux étudiants de retourner à la correction de la question en cliquant sur la zone comportant le numéro de la question correspondante. En cliquant sur l'icône « Q°1 », l'étudiant peut revenir directement à la correction de la question 1.

Enfin, ces 18 fiches de révision apparaissent à l'identique dans une présentation H5P qui ne comprend que ces fiches, permettant aux étudiants de réviser les différentes affections podales sans passer par un test d'auto-évaluation.

### Bilan :

La création des trois tests d'auto-évaluation sur Lumi constitue l'aboutissement de notre réflexion sur la conception d'un outil permettant aux étudiants de progresser sur la reconnaissance des lésions podales. L'utilisation de ce logiciel est facilement accessible et nous a permis de mettre à disposition un ensemble de questions avec des corrections détaillées et des fiches de révision.



# Conclusion

---

Un nouvel outil de formation constitué de trois tests d'auto-évaluation portant sur la reconnaissance des lésions podales et des fiches de synthèse sur les principales affections podales peut être mis en ligne à la disposition des étudiants de l'ENVA sur la plateforme pédagogique de l'école. Ces nouvelles ressources résultent d'une réflexion sur les différentes possibilités permettant d'améliorer les capacités des étudiants vétérinaires à reconnaître les lésions podales, compte tenu du fait que le diagnostic d'une boiterie d'origine podale est quasiment exclusivement visuel.

La formation dispensée à l'ENVA permet d'approcher l'ensemble des affections podales et leur reconnaissance à travers des cours magistraux, des tests d'auto-évaluation portant sur divers aspects des affections podales et des ressources complémentaires comme des vidéos de synthèse sur différentes affections. Dans l'objectif d'apporter des ressources supplémentaires de formation sur la reconnaissance des affections podales, un nouvel outil d'auto-apprentissage est proposé, basé exclusivement sur la reconnaissance des affections podales sur photographies. Il repose sur l'ajout de 75 clichés de pied de bovins pris au cours de l'année 2021-2022 dans trois clientèles rurales, répartis en trois tests d'auto-évaluation comprenant 25 clichés chacun. Ces nouveaux tests s'ajoutent à ceux déjà présents et permettent d'augmenter de façon importante le nombre de clichés sur lesquels les étudiants peuvent s'exercer. Sur 75 clichés, 71 comportent au moins une lésion ou affection podale et 4 images correspondent à des pieds sains, sans lésion. Au total, 103 lésions podales sont illustrées, avec une moyenne de 1,45 lésions par cliché. Parmi ces photographies, toutes les principales affections podales sont représentées, à l'exception de la seime cerclée et de la seime longitudinale interne. Les trois affections podales enzootiques sont largement mises en avant : elles concernent 18,4 % (Maladie de Mortellaro), 20,4 % (Fourchet) et 43,7 % (Fourbure) des affections podales présentes sur les clichés. Les différentes photographies ont été réparties au hasard dans les trois tests d'auto-apprentissage proposés. Le choix d'un format numérique se justifie par la facilité d'intégrer des photographies que l'on peut annoter et la mise à disposition rapide pour tous les étudiants depuis la plateforme pédagogique de l'ENVA. Ces tests se présentent sous la forme d'activité H5P, avec des questions de type QCM, des corrections détaillées pour chaque image et des fiches de révision sur les affections podales, insistant sur la localisation possible de chaque affection et sa description.

La finalité de ce travail est l'amélioration du diagnostic des affections podales par les vétérinaires, dans le contexte actuel du nombre important de problème de boiteries dans les élevages français, aussi bien laitier qu'allaitant, secteur dans lequel la nécessité du parage se développe. Le prochain objectif de ce projet serait d'obtenir un retour de la part des étudiants sur ces tests d'auto-évaluation, par exemple sous la forme d'un questionnaire de satisfaction afin d'apporter les modifications nécessaires à l'optimisation de cet outil. De nouveaux clichés pourraient également être proposés, notamment sur les lésions les moins représentées. Les besoins en termes de formation des jeunes vétérinaires praticiens, mais aussi des vétérinaires en général effectuant du parage constituent un point essentiel à prendre en compte : les aides dans la formation des étudiants sur les lésions podales des bovins doit aussi découler des difficultés rencontrés sur le terrain par les praticiens : une enquête sur les outils adaptés à la formation des vétérinaires en parage pourrait être réalisée, dans le but d'améliorer les compétences du vétérinaire dans ce domaine.



# Liste des références bibliographiques

---

- ALBAN, L., AGGER, J.F., LAWSON, L.G. (1996) Lameness in tied Danish dairy cattle: the possible influence of housing systems, management, milk yield, and prior incidents of lameness. *Preventive Veterinary Medicine* vol. 29, n° 2, p. 135-149. [[https://doi.org/10.1016/S0167-5877\(96\)01066-5](https://doi.org/10.1016/S0167-5877(96)01066-5)]
- AMROUSI, S.El., SOLIMAN, M.K., YOUSSEF, L.B. (1966) Studies on the Physiological Chemistry of the Tibio-Tarsal Synovial Fluid of Healthy Bovines. *Canadian Journal of Comparative Medicine and Veterinary Science* vol. 30, n° 9, p. 251-255.
- BARONE, R., SIMOENS, P. (2010) Anatomie comparée des mammifères domestiques. Tome 7. Neurologie II. Système nerveux périphérique. Glandes endocrines. Esthésiologie. Paris, Éditions Vigot.
- BAUER, W., BENNETT, G.A., MARBLE, A., *et al.* (1930) Observations on normal synovial fluid of cattle. *The Journal of Experimental Medicine* vol. 52, n° 6, p. 835-848.
- BECKER, J., STEINER, A., KOHLER, S., *et al.* (2014a) Lameness and foot lesions in Swiss dairy cows: II. Risk factors. *Schweizer Archiv Fur Tierheilkunde* vol. 156, n° 2, p. 79-89. [<https://doi.org/10.1024/0036-7281/a000554>]
- BECKER, J., STEINER, A., KOHLER, S., *et al.* (2014b) Lameness and foot lesions in Swiss dairy cows: I. Prevalence. *Schweizer Archiv für Tierheilkunde* vol. 156, n° 2, p. 71-78. [<https://doi.org/10.1024/0036-7281/a000553>]
- BERRY, S.L. (2001) Diseases of the Digital Soft Tissues. *Veterinary Clinics of North America: Food Animal Practice* vol. 17, n° 1, p. 129-142. [[https://doi.org/10.1016/S0749-0720\(15\)30058-X](https://doi.org/10.1016/S0749-0720(15)30058-X)]
- BERRY, S.L., READ, D.H., FAMULA, T.R., *et al.* (2012) Long-term observations on the dynamics of bovine digital dermatitis lesions on a California dairy after topical treatment with lincomycin HCl. *The Veterinary Journal, Special Issue: Bovine Lameness* vol. 193, n° 3, p. 654-658. [<https://doi.org/10.1016/j.tvjl.2012.06.048>]
- BERRY, S.L., READ, D.H., WALKER, R.L., *et al.* (2010) Clinical, histologic, and bacteriologic findings in dairy cows with digital dermatitis (footwarts) one month after topical treatment with lincomycin hydrochloride or oxytetracycline hydrochloride. *Journal of the American Veterinary Medical Association* vol. 237, n° 5, p. 555-560. [<https://doi.org/10.2460/javma.237.5.555>]
- BIEMANS, F., BIJMA, P., BOOTS, N.M., *et al.* (2018) Digital Dermatitis in dairy cattle: The contribution of different disease classes to transmission. *Epidemics* vol. 23, p. 76-84. [<https://doi.org/10.1016/j.epidem.2017.12.007>]
- BLASER, M., BERTAGNOLI, A., RÄBER, M., *et al.* (2012) Arthroscopic approaches to the fetlock joint of adult cattle: A cadaver study. *The Veterinary Journal* vol. 193, n° 3, p. 701-706. [<https://doi.org/10.1016/j.tvjl.2012.03.007>]
- CAPION, N., THAMSBORG, S.M., ENEVOLDSEN, C. (2008) Prevalence of foot lesions in Danish Holstein cows. *Veterinary Record* vol. 163, n° 3, p. 80-86. [<https://doi.org/10.1136/vr.163.3.80>]

- CEDERLÖF, S.E., HANSEN, T., KLAAS, I.C., *et al.* (2013) An evaluation of the ability of *Dichelobacter nodosus* to survive in soil. *Acta Veterinaria Scandinavica* vol. 55, n° 1, p. 4. [<https://doi.org/10.1186/1751-0147-55-4>]
- CHA, E., HERTL, J.A., BAR, D., *et al.* (2010) The cost of different types of lameness in dairy cows calculated by dynamic programming. *Preventive Veterinary Medicine* vol. 97, n° 1, p. 1-8. [<https://doi.org/10.1016/j.prevetmed.2010.07.011>]
- CHAMORRO, M.F., REPERT, E.J., ROBINSON, L., *et al.* (2019) Factors associated with septic arthritis of the distal interphalangeal joint in beef cattle: A case-control study. *The Veterinary Journal* vol. 244, p. 104-111. [<https://doi.org/10.1016/j.tvjl.2018.12.022>]
- CLARKSON, M.J., DOWNHAM, D.Y., FAULL, W.B., *et al.* (1996) Incidence and prevalence of lameness in dairy cattle. *Veterinary Record* vol. 138, n° 23, p. 563-567. [<https://doi.org/10.1136/vr.138.23.563>]
- CLIFTON, R., GIEBEL, K., LIU, N.L.B.H., *et al.* (2019) Sites of persistence of *Fusobacterium necrophorum* and *Dichelobacter nodosus*: a paradigm shift in understanding the epidemiology of footrot in sheep. *Scientific Reports* vol. 9, p. 14429. [<https://doi.org/10.1038/s41598-019-50822-9>]
- CNIEL (2021) Boiteries des bovins - Prendre soin des pieds des vaches au quotidien ! *In Boiteries des bovins*. [<http://boiteries-des-bovins.fr/>] (consulté le 31/05/2022).
- CONSTABLE, P.D., HINCHCLIFF, K.W., DONE, S.H., *et al.* (2017) *Veterinary medicine: a textbook of the diseases of cattle, horses, sheep, pigs, and goats*, 11th edition. St. Louis, Saunders Elsevier.
- COOK, N.B. (2017) A Review of the Design and Management of Footbaths for Dairy Cattle. *Veterinary Clinics of North America: Food Animal Practice* vol. 33, n° 2, p. 195-225. [<https://doi.org/10.1016/j.cvfa.2017.02.004>]
- COOK, N.B., NORDLUND, K.V., OETZEL, G.R. (2004) Environmental Influences on Claw Horn Lesions Associated with Laminitis and Subacute Ruminant Acidosis in Dairy Cows. *Journal of Dairy Science*, Electronic Supplement vol. 87, p. E36-E46. [[https://doi.org/10.3168/jds.S0022-0302\(04\)70059-4](https://doi.org/10.3168/jds.S0022-0302(04)70059-4)]
- DAIRYNZ LIMITED (2012) Identifying lame cows. *In DairyNZ*. [<https://www.dairynz.co.nz/animal/cow-health/lameness/identifying-lame-cows/>] (consulté le 07/11/2022).
- DANSCHER, A.M., TOELBOELL, T.H., WATTLE, O. (2010) Biomechanics and histology of bovine claw suspensory tissue in early acute laminitis. *Journal of Dairy Science* vol. 93, n° 1, p. 53-62. [<https://doi.org/10.3168/jds.2009-2038>]
- DAVIS-UNGER, J., PAJOR, E.A., SCHWARTZKOPF-GENSWEIN, K., *et al.* (2017) Economic impacts of lameness in feedlot cattle. *Translational Animal Science* vol. 1, n° 4, p. 467-479. [<https://doi.org/10.2527/tas2017.0052>]
- DESROCHERS, A., ANDERSON, D.E. (2001) Anatomy of the Distal Limb. *Veterinary Clinics of North America: Food Animal Practice* vol. 17, n° 1, p. 25-38. [[https://doi.org/10.1016/S0749-0720\(15\)30052-9](https://doi.org/10.1016/S0749-0720(15)30052-9)]

- DESROCHERS, A., ANDERSON, D.E., ST-JEAN, G. (2001) Surgical Treatment of Lameness. *Veterinary Clinics of North America: Food Animal Practice* vol. 17, n° 1, p. 143-158. [[https://doi.org/10.1016/S0749-0720\(15\)30059-1](https://doi.org/10.1016/S0749-0720(15)30059-1)]
- DESROCHERS, A., FRANCOZ, D. (2014) Clinical Management of Septic Arthritis in Cattle. *Veterinary Clinics of North America: Food Animal Practice* vol. 30, n° 1, p. 177-203. [<https://doi.org/10.1016/j.cvfa.2013.11.006>]
- DÖPFER, D., TER HUURNE, A.A.H.M., CORNELISSE, J.L., *et al.* (1997) Histological and bacteriological evaluation of digital dermatitis in cattle, with special reference to spirochaetes and *Campylobacter faecalis*. *Veterinary Record* vol. 140, n° 24, p. 620-623. [<https://doi.org/10.1136/vr.140.24.620>]
- EL-SHAFAY, E.-S., HAMED, M.A., ELFADL, E.A., *et al.* (2021) Phenytoin: A promising non-antibiotic drug for the topical treatment of digital dermatitis in dairy cows. *Veterinary World* vol. 14, n° 11, p. 2907-2912. [<https://doi.org/10.14202/vetworld.2021.2907-2912>]
- EVANS, N.J., BROWN, J.M., DEMIRKAN, I., *et al.* (2009) In vitro susceptibility of bovine digital dermatitis associated spirochaetes to antimicrobial agents. *Veterinary Microbiology* vol. 136, n° 1-2, p. 115-120. [<https://doi.org/10.1016/j.vetmic.2008.10.015>]
- EVANS, N.J., MURRAY, R.D., CARTER, S.D. (2016) Bovine digital dermatitis: Current concepts from laboratory to farm. *The Veterinary Journal* vol. 211, p. 3-13. [<https://doi.org/10.1016/j.tvjl.2015.10.028>]
- FAYE, B., BARNOUIN, J. (1988) Les boiteries chez la vache laitière, Synthèse des résultats de l'enquête Eco-Pathologique continue. *INRAE Productions Animales* vol. 1, n° 4, p. 227-234. [<https://doi.org/10.20870/productions-animales.1988.1.4.4456>]
- FAYE, B., LESCOURRET, F. (1989) Environmental factors associated with lameness in dairy cattle. *Preventive Veterinary Medicine* vol. 7, n° 4, p. 267-287.
- GUO, J., MU, R., LI, S., *et al.* (2021) Characterization of the Bacterial Community of Rumen in Dairy Cows with Laminitis. *Genes* vol. 12, n° 12, p. 1996. [<https://doi.org/10.3390/genes12121996>]
- HEPPELMANN, M., KOFLER, J., MEYER, H., *et al.* (2009) Advances in surgical treatment of septic arthritis of the distal interphalangeal joint in cattle: A review. *The Veterinary Journal* vol. 182, n° 2, p. 162-175. [<https://doi.org/10.1016/j.tvjl.2008.06.009>]
- HOLZHAUER, M., HARDENBERG, C., BARTELS, C.J.M. (2008) Herd and cow-level prevalence of sole ulcers in The Netherlands and associated-risk factors. *Preventive Veterinary Medicine* vol. 85, n° 1-2, p. 125-135. [<https://doi.org/10.1016/j.prevetmed.2008.01.004>]
- HOLZHAUER, M., HARDENBERG, C., BARTELS, C.J.M., *et al.* (2006) Herd- and Cow-Level Prevalence of Digital Dermatitis in The Netherlands and Associated Risk Factors. *Journal of Dairy Science* vol. 89, n° 2, p. 580-588. [[https://doi.org/10.3168/jds.S0022-0302\(06\)72121-X](https://doi.org/10.3168/jds.S0022-0302(06)72121-X)]
- HUND, A., CHIOZZA LOGROÑO, J., OLLHOFF, R.D., *et al.* (2019) Aspects of lameness in pasture based dairy systems. *Veterinary Journal* vol. 244, p. 83-90. [<https://doi.org/10.1016/j.tvjl.2018.12.011>]



IMAIOS (2008) Atlas légendé d'anatomie générale bovine: illustrations du taureau et de la vache - vet-Anatomy. In IMAIOS. [<https://www.imaios.com/fr/vet-Anatomy/Bovins/Taureau-et-vache-Anatomie-generale-Illustrations>] (consulté le 31/05/2022).

INSTITUT DE L'ÉLEVAGE (Éd.) (2000) Maladies des bovins, 3e éd. Paris, Éd. France agricole.

INSTITUT DE L'ÉLEVAGE, G.C. (2013) GDS Centre - Etude de la taille des onglons. [<http://www.gdscentre.fr/index.php/actu-navbar/119-etude-de-la-taille-des-onglons>] (consulté le 23/06/2022).

IPPOLITO, J.A., DUCEY, T., TARKALSON, D. (2010) Copper Impacts on Corn, Soil Extractability, and the Soil Bacterial Community. *Soil Science* vol. 175, n° 12, p. 586-592. [<https://doi.org/10.1097/SS.0b013e3181fe2960>]

JACOBS, C., BENINGER, C., HAZLEWOOD, G.S., *et al.* (2019) Effect of footbath protocols for prevention and treatment of digital dermatitis in dairy cattle: A systematic review and network meta-analysis. *Preventive Veterinary Medicine* vol. 164, p. 56-71. [<https://doi.org/10.1016/j.prevetmed.2019.01.011>]

JELINSKI, M., FENTON, K., PERRETT, T., *et al.* (2016) Epidemiology of toe tip necrosis syndrome (TTNS) of North American feedlot cattle. *The Canadian Veterinary Journal* vol. 57, n° 8, p. 829-834.

JURY, A., SYRING, C., BECKER, J., *et al.* (2021) Prevalence of claw disorders in swiss cattle farms. *Schweizer Archiv Fur Tierheilkunde* vol. 164, n° 11, p. 779-790. [<https://doi.org/10.17236/sat00327>]

KLITGAARD, K., NIELSEN, M.W., INGERSLEV, H.-C., *et al.* (2014) Discovery of Bovine Digital Dermatitis-Associated *Treponema* spp. in the Dairy Herd Environment by a Targeted Deep-Sequencing Approach. *Applied and Environmental Microbiology* vol. 80, n° 14, p. 4427-4432. [<https://doi.org/10.1128/AEM.00873-14>]

KOFLE, J. (2017) Pathogenesis and Treatment of Toe Lesions in Cattle Including "Nonhealing" Toe Lesions. *Veterinary Clinics of North America: Food Animal Practice* vol. 33, n° 2, p. 301-328. [<https://doi.org/10.1016/j.cvfa.2017.02.005>]

KOFLE, J. (1999) Clinical Study of Toe Ulcer and Necrosis of the Apex of the Distal Phalanx in 53 Cattle. *The Veterinary Journal* vol. 157, n° 2, p. 139-147. [<https://doi.org/10.1053/tvjl.1998.0290>]

KONTTURI, M., JUNNI, R., KUJALA-WIRTH, M., *et al.* (2020) Acute phase response and clinical manifestation in outbreaks of interdigital phlegmon in dairy herds. *Comparative Immunology, Microbiology and Infectious Diseases* vol. 68, p. 101375. [<https://doi.org/10.1016/j.cimid.2019.101375>]

KONTTURI, M., JUNNI, R., SIMOJOKI, H., *et al.* (2019) Bacterial species associated with interdigital phlegmon outbreaks in Finnish dairy herds. *BMC Veterinary Research* vol. 15, p. 44. [<https://doi.org/10.1186/s12917-019-1788-x>]

KONTTURI, M., KUJALA, M., JUNNI, R., *et al.* (2017) Survey of interdigital phlegmon outbreaks and their risk factors in free stall dairy herds in Finland. *Acta Veterinaria Scandinavica* vol. 59, p. 46. [<https://doi.org/10.1186/s13028-017-0313-0>]

LANGOVA, L., NOVOTNA, I., NEMCOVA, P., *et al.* (2020) Impact of Nutrients on the Hoof Health in Cattle. *Animals* vol. 10, n° 10, p. 1824. [<https://doi.org/10.3390/ani10101824>]

- LENSINK, J., LERUSTE, H. (2006) L'observation du troupeau bovin. Paris, Éditions France Agricole.
- MANSKE, T., HULTGREN, J., BERGSTEN, C. (2002) Prevalence and interrelationships of hoof lesions and lameness in Swedish dairy cows. *Preventive Veterinary Medicine* vol. 54, n° 3, p. 247-263. [[https://doi.org/10.1016/s0167-5877\(02\)00018-1](https://doi.org/10.1016/s0167-5877(02)00018-1)]
- MGASA, M.N. (1987) Bovine pododermatitis aseptica diffusa (laminitis) aetiology, pathogenesis, treatment and control. *Veterinary Research Communications* vol. 11, n° 3, p. 235-241. [<https://doi.org/10.1007/BF00570921>]
- MORCK, D.W., OLSON, M.E., LOUIE, T.J., *et al.* (1998) Comparison of ceftiofur sodium and oxytetracycline for treatment of acute interdigital phlegmon (foot rot) in feedlot cattle. *Journal of the American Veterinary Medical Association* vol. 212, n° 2, p. 254-257.
- MUZAFAR, M., GREEN, L.E., CALVO-BADO, L.A., *et al.* (2016) Survival of the ovine footrot pathogen *Dichelobacter nodosus* in different soils. *Anaerobe* vol. 38, p. 81-87. [<https://doi.org/10.1016/j.anaerobe.2015.12.010>]
- OLIVEIRA, V.H.S., SØRENSEN, J.T., THOMSEN, P.T. (2017) Associations between biosecurity practices and bovine digital dermatitis in Danish dairy herds. *Journal of Dairy Science* vol. 100, n° 10, p. 8398-8408. [<https://doi.org/10.3168/jds.2017-12815>]
- OSSENT, P., LISCHER, C. (1998) Bovine laminitis: the lesions and their pathogenesis. *In Practice* vol. 20, n° 8, p. 415-427. [<https://doi.org/10.1136/inpract.20.8.415>]
- ROHDE, C., ANDERSON, D.E., DESROCHERS, A., *et al.* (2000) Synovial fluid analysis in cattle: A review of 130 cases. *Veterinary Surgery* vol. 29, n° 4, p. 341-346. [<https://doi.org/10.1053/jvet.2000.5605>]
- SADIQ, M.B., RAMANOON, S.Z., MANSOR, R., *et al.* (2017) Prevalence of lameness, claw lesions, and associated risk factors in dairy farms in Selangor, Malaysia. *Tropical Animal Health and Production* vol. 49, n° 8, p. 1741-1748. [<https://doi.org/10.1007/s11250-017-1387-4>]
- SCOHY, D. (2019) Boiteries Vache boiteuse : comment la repérer, que faire ? *In Web-agri.fr.* [<https://www.web-agri.fr/boiteries/article/152744/vache-boiteuse-comment-la-reperer-que-faire->] (consulté le 07/11/2022).
- SHEARER, J.K., PLUMMER, P.J., SCHLEINING, J.A. (2015) Perspectives on the treatment of claw lesions in cattle. *Veterinary Medicine: Research and Reports* vol. 6, p. 273-292. [<https://doi.org/10.2147/VMRR.S62071>]
- SHEARER, J.K., VAN AMSTEL, S.R. (2017a) Pathogenesis and Treatment of Sole Ulcers and White Line Disease. *Veterinary Clinics of North America: Food Animal Practice* vol. 33, n° 2, p. 283-300. [<https://doi.org/10.1016/j.cvfa.2017.03.001>]
- SHEARER, J.K., VAN AMSTEL, S.R. (2017b) Traumatic Lesions of the Sole. *Veterinary Clinics of North America: Food Animal Practice* vol. 33, n° 2, p. 271-281. [<https://doi.org/10.1016/j.cvfa.2017.02.001>]
- SOLANO, L., BARKEMA, H.W., MASON, S., *et al.* (2016) Prevalence and distribution of foot lesions in dairy cattle in Alberta, Canada. *Journal of Dairy Science* vol. 99, n° 8, p. 6828-6841. [<https://doi.org/10.3168/jds.2016-10941>]

- STARKE, A., HEPPELMANN, M., BEYERBACH, M., *et al.* (2007) Septic Arthritis of the Distal Interphalangeal Joint in Cattle: Comparison of Digital Amputation and Joint Resection by Solar Approach. *Veterinary Surgery* vol. 36, n° 4, p. 350-359. [<https://doi.org/10.1111/j.1532-950X.2007.00257.x>]
- STEEL, C.M. (2008) Equine Synovial Fluid Analysis. *Veterinary Clinics of North America: Equine Practice* vol. 24, n° 2, p. 437-454. [<https://doi.org/10.1016/j.cveq.2008.05.004>]
- SULLIVAN, L.E., BLOWEY, R.W., CARTER, S.D., *et al.* (2014) Presence of digital dermatitis treponemes on cattle and sheep hoof trimming equipment. *Veterinary Record* vol. 175, n° 8, p. 201-201. [<https://doi.org/10.1136/vr.102269>]
- SUMNER, J., DAVIES, R.C. (1984) Footbaths on dairy farms in England and Wales. *The Veterinary Record* vol. 114, n° 4, p. 88. [<https://doi.org/10.1136/vr.114.4.88>]
- TARLTON, J.F., HOLAH, D.E., EVANS, K.M., *et al.* (2002) Biomechanical and histopathological changes in the support structures of bovine hooves around the time of first calving. *Veterinary Journal* vol. 163, n° 2, p. 196-204. [<https://doi.org/10.1053/tvjl.2001.0651>]
- TELEZHENKO, E., BERGSTEN, C., MAGNUSSON, M., *et al.* (2008) Effect of Different Flooring Systems on Weight and Pressure Distribution on Claws of Dairy Cows. *Journal of Dairy Science* vol. 91, n° 5, p. 1874-1884. [<https://doi.org/10.3168/jds.2007-0742>]
- TERRELL, S.P., REINHARDT, C.D., LARSON, C.K., *et al.* (2017) Incidence of lameness and association of cause and severity of lameness on the outcome for cattle on six commercial beef feedlots. *Journal of the American Veterinary Medical Association* vol. 250, n° 4, p. 437-445. [<https://doi.org/10.2460/javma.250.4.437>]
- THOMPSON, P.N. (1998) Osteitis of the apex of the third phalanx following foot trimming in a dairy cow: case report. *Journal of the South African Veterinary Association* vol. 69, n° 1, p. 23-26. [<https://doi.org/10.4102/jsava.v69i1.805>]
- VERGONJEANNE, R. (2022) [Boiteries] L'inventaire illustré des problèmes de pied des bovins. In *Web-agri.fr*. [<https://www.web-agri.fr/boiteries/article/118255/l-inventaire-illustre-des-problemes-de-pied-des-bovins>] (consulté le 04/07/2022).
- VERMUNT, J.J., GREENOUGH, P.R. (1994) Predisposing factors of laminitis in cattle. *British Veterinary Journal* vol. 150, n° 2, p. 151-164. [[https://doi.org/10.1016/S0007-1935\(05\)80223-4](https://doi.org/10.1016/S0007-1935(05)80223-4)]
- VETBOOKS (2022) Dairy Cattle Hoof Lesion Identification. [<https://vetbooks.ir/dairy-cattle-hoof-lesion-identification-android-windows-phone-offline-and-online-versions/>] (consulté le 09/07/2022).
- WELLS, S.J., GARBER, L.P., WAGNER, B.A. (1999) Papillomatous digital dermatitis and associated risk factors in US dairy herds. *Preventive Veterinary Medicine* vol. 38, n° 1, p. 11-24. [[https://doi.org/10.1016/s0167-5877\(98\)00132-9](https://doi.org/10.1016/s0167-5877(98)00132-9)]
- WILSON-WELDER, J.H., ALT, D.P., NALLY, J.E. (2015) The etiology of digital dermatitis in ruminants: recent perspectives. *Veterinary Medicine: Research and Reports* vol. 6, p. 155-164. [<https://doi.org/10.2147/VMRR.S62072>]



# Annexes

**Annexe 1 : Nature et nombre de lésions podales du test d'auto-évaluation n°1**

Question	Nombre de lésion	Nature des lésions
1	1	Abcès de la sole
2	3	DD + Décollement de sole + MLB
3	1	Cerise
4	1	Décollement de sole
5	2	DD + DID
6	2	DID + Limace
7	1	DD
8	1	DID
9	0	Pied sain
10	2	DD + DID
11	2	Abcès de la sole + MLB
12	1	Seime longitudinale externe
13	1	Ulcère de sole
14	1	MLB
15	2	Bleime diffuse + Cerise
16	1	DD
17	0	Pied sain
18	1	DD
19	3	Décollement de sole + DID + MLB
20	1	Panaris
21	3	Abcès de la sole + MLB + Rotation de la muraille
22	2	DD + DID
23	1	Cerise
24	1	Ulcère de sole
25	2	Cerise + DID

## Annexe 2 : Nature et nombre de lésions podales du test d'auto-évaluation n°2

Question	Nombre de lésion	Nature des lésions
1	2	MLB + Ulcère de sole
2	2	DID + MLB
3	0	Pied sain
4	1	Nécrose de la pince
5	1	MLB
6	1	DD
7	2	Cerise + DID
8	1	DD
9	2	DID + Ulcère de sole
10	1	DD
11	1	Nécrose de la pince
12	2	Abcès de la sole + Bleime circonscrite
13	1	MLB
14	2	DD + DID
15	2	DD + MLB
16	1	MLB
17	1	Décollement de sole
18	1	Nécrose de la pince
19	2	DID + Limace
20	1	Décollement de la sole
21	2	Cerise + Décollement de sole
22	1	Cerclage et concavité de la muraille
23	1	DD
24	1	Nécrose de la pince
25	1	MLB

### Annexe 3 : Nature et nombre de lésions podales du test d'auto-évaluation n°3

Question	Nombre de lésion	Nature des lésions
1	1	DD
2	2	Arthrite P2-P3 + DD
3	1	MLB
4	2	Bleime circonscrite + DID
5	3	Bleime circonscrite + Bleime diffuse + DID
6	1	Cerise
7	2	DID + Ulcère de sole
8	2	DID + Ulcère de sole
9	2	Décollement de sole + DID
10	2	DID + MLB
11	1	DD
12	1	DD
13	1	DD
14	1	Nécrose de la pince
15	2	DID + MLB
16	1	DD
17	1	Bleime circonscrite
18	2	Bleime circonscrite + DID
19	1	Panaris
20	1	MLB
21	0	Pied sain
22	1	Bleime circonscrite
23	1	Limace
24	1	DID
25	1	Abcès de la sole

# DÉVELOPPEMENT D'UN OUTIL D'AUTO-APPRENTISSAGE EN LIGNE DÉDIÉ AUX AFFECTIONS PODALES DES BOVINS : RECONNAISSANCE DE LÉSIONS À PARTIR DE CLICHÉS

---

**AUTEUR : Chloé IBRELISLE**

## **RÉSUMÉ :**

Les affections podales constituent une thématique importante pour les éleveurs et pour les vétérinaires compte tenu de leurs multiples impacts, sur la santé des bovins, leur bien-être et par conséquent leur productivité. L'ensemble des caractéristiques des principales affections podales ont été rappelées au cours de ce travail : la prévalence de ces affections et leur impact sur les bovins justifient l'intérêt que le vétérinaire doit porter à la problématique des boiteries. Le diagnostic des affections podales ne met pas en jeu d'examen complémentaires dans la grande majorité des cas : c'est un diagnostic visuel uniquement, que le vétérinaire praticien doit être capable de réaliser lors du parage.

Améliorer les compétences des vétérinaires, en particulier des étudiants vétérinaires, dans le domaine de la reconnaissance des lésions podales constitue l'objectif de ce travail. Pour ce faire, une banque de photographies a été réalisée auprès de trois clientèles, deux laitières et une allaitante au cours de l'année 2021-2022 : elle est constituée de 75 clichés, pris lors de séances de parage réalisées par des vétérinaires praticiens. Ces photographies ont été utilisées comme base pour concevoir une nouvelle ressource pédagogique concernant la reconnaissance des lésions podales chez les bovins. Celle-ci se compose de trois tests d'auto-évaluation au format H5P, comprenant chacun 25 questions de type QCM avec leurs corrections détaillées et des fiches de révision sur les principales affections podales. Cet outil propose également de raisonner selon les localisations possibles des différentes lésions podales, à partir d'un schéma du pied d'un bovin. Il permet aux étudiants vétérinaires de l'ENVA d'avoir accès à un plus grand nombre de clichés pour s'exercer à la reconnaissance des lésions podales, élément essentiel dans la gestion des boiteries d'origine podale chez les bovins.

L'ensemble des fiches de révision dédiée aux principales affections podales est également disponible dans un document mis en ligne sur la plateforme pédagogique de l'ENVA.

## **MOTS CLÉS :**

LÉSIONS PODALES, AFFECTIONS PODALES, BOVIN, OUTIL D'APPRENTISSAGE, TEST D'AUTO-EVALUATION, PHOTOGRAPHIES, DIAGNOSTIC, BOITERIE

## **JURY :**

Présidente : Dr RIVIÈRE Julie

Directeur de thèse : Pr MILLEMANN Yves

Examinatrice : Dr DE PAULA REIS Alline



# DEVELOPMENT OF AN ONLINE SELF-LEARNING TOOL DEDICATED TO FOOT DISEASES OF CATTLE: RECOGNITION OF LESIONS FROM CLICHES

---

**AUTHOR:** Chloé IBRELISLE

## **SUMMARY:**

Foot injuries represent a major issue for cattle breeders and veterinarians, considering the several impacts of lameness on health, well-being and consequently productivity of cattle. Main foot disorders 'characteristics have been mentioned through this document: their prevalence and their impact on cattle justify the veterinarian's interest in lameness issue. For most cases, foot disorders diagnosis includes only a visual recognition, without recourse to additional examinations: the veterinary has to be able to recognize foot disorders during foot trimming.

The improvement of veterinarian's skills, especially vet student's skills in foot injuries recognition constitutes this document's purpose. To reach this objective, a set of photographs has been taken in three cattle clienteles, including two dairy cattle farms and one suckling cattle, during the year 2021-2022. This allows to take a total of 75 pictures during sessions of foot trimming with veterinarians. The new educational resource regarding foot disorders recognition is based on these pictures. This digital tool regroups three self-assessment tests made in H5P format: each one includes 25 multiple-choice questionnaires with detailed answers and revision sheets about the main foot disorders. The different locations of foot injuries are also highlighted through a bovine foot drawing, giving another approach in the resource proposed. The three tests give the chance for vet student of Alfort Veterinary School to have access to a larger number of pictures to practice the recognition of foot lesions, which constitute an essential element in the management of foot lameness in cattle.

All the revision sheets dedicated to the main foot disorders are also available in a document put online on the Alfort Veterinary School educational platform.

## **KEYWORDS:**

FOOT INJURIES, FOOT DISORDERS, CATTLE, LEARNING TOOL, SELF-EVALUATION TEST, PICTURES, DIAGNOSIS, LAMENESS

## **JURY:**

Chairperson: Dr RIVIÈRE Julie

Thesis Director: Pr MILLEMANN Yves

Reviewer: Dr DE PAULA REIS Aline