



**HAL**  
open science

# Tumeur brune du maxillaire à propos de deux cas et revue de la littérature

Kelly Halimi

► **To cite this version:**

Kelly Halimi. Tumeur brune du maxillaire à propos de deux cas et revue de la littérature. Médecine humaine et pathologie. 2022. dumas-04017440

**HAL Id: dumas-04017440**

**<https://dumas.ccsd.cnrs.fr/dumas-04017440>**

Submitted on 7 Mar 2023

**HAL** is a multi-disciplinary open access archive for the deposit and dissemination of scientific research documents, whether they are published or not. The documents may come from teaching and research institutions in France or abroad, or from public or private research centers.

L'archive ouverte pluridisciplinaire **HAL**, est destinée au dépôt et à la diffusion de documents scientifiques de niveau recherche, publiés ou non, émanant des établissements d'enseignement et de recherche français ou étrangers, des laboratoires publics ou privés.



Distributed under a Creative Commons Attribution - NonCommercial - NoDerivatives 4.0 International License

**THÈSE**

***POUR OBTENIR LE DIPLÔME D'ÉTAT  
DE DOCTEUR EN CHIRURGIE DENTAIRE***

Présentée et publiquement soutenue devant

Aix-Marseille Université

(Président : Monsieur le Professeur Éric BERTON)

Faculté des Sciences Médicales et Paramédicales

(Doyen : Monsieur le Professeur Georges LEONETTI)

**Ecole de Médecine Dentaire**

(Directeur : Monsieur le Professeur Bruno FOTI)

***Tumeur brune du maxillaire à propos de deux cas  
et revue de la littérature***

Présentée par

**HALIMI Kelly**

Née le 27/09/1995

A Marseille

Thèse soutenue le **Judi 8 Septembre 2022**

Devant le jury composé de

**Président : Professeur RASKIN Anne**

**Asseseurs : Docteur BELLONI Didier**

**Docteur CATHERINE Jean-Hugues**

**Docteur TERRER Jérémy**



## ADMINISTRATION

### **Doyens Honoraires**

Professeur	Raymond SANGIUOLO†
Professeur	Henry ZATTARA
Professeur	André SALVADORI
Professeur	Jacques DEJOU

### **Directeur**

Professeur	Bruno FOTI
------------	------------

### **Directeurs adjoints**

Professeur	Michel RUQUET
Professeur	Anne RASKIN

### **Chargés de missions**

Formation Initiale

Professeur	Michel RUQUET
------------	---------------

Recherche

Professeur	Anne RASKIN
------------	-------------

Formation Continue

Professeur	Frédéric BUKIET
------------	-----------------

Relations Internationales

Professeur	Hervé TASSERY
------------	---------------

Internat et Diplômes d'Etudes Spécialisées

Professeur	Virginie MONNET-CORTI
------------	-----------------------

Affaires générales

Docteur	Patrick TAVITIAN
---------	------------------

### **Responsable Administrative**

Madame	Katia LEONI
--------	-------------

### PROMOTIONS :

2019 Raymond SANGIUOLO

2020 Gaston BERGER

2021 Joseph MIGOZZI

## LISTE DES ENSEIGNANTS

### **PROFESSEURS DES UNIVERSITÉS – PRATICIENS HOSPITALIERS**

BUKIET Frédéric (58-01)  
FOTI Bruno (58-02)  
LE GALL Michel (56-01)  
MONNET-CORTI Virginie (57-01)  
RASKIN Anne (58-01)  
RUQUET Michel (58-01)  
TARDIEU Corinne (56-01)  
TARDIVO Delphine (56-02)  
TASSERY Hervé (58-01)  
TERRER Elodie (58-01)

### **PROFESSEUR DES UNIVERSITÉS**

ABOUT Imad (65)

### **PROFESSEURS ÉMÉRITES**

DEJOU Jacques (58-01)  
HUE Olivier (58-01)

### **MAITRES DE CONFÉRENCES DES UNIVERSITÉS – PRATICIENS HOSPITALIERS**

ABOUDHARAM Gérard (58-01)	LAN Romain (56-02)
BANDON Daniel (56-01)	LAURENT Michel (58-01)
BELLONI Didier (57-01)	MAILLE Gérald (58-01)
BOHAR Jacques (56-01)	MENSE Chloé (58-01)
CAMOIN Ariane (56-01)	PHILIP-ALLIEZ Camille (56-01)
CAMPANA Fabrice (57-01)	POMMEL Ludovic (58-01)
CATHERINE Jean-Hugues (57-01)	PRECKEL Bernard-Éric (58-01)
GAUBERT Jacques (56-01)	RÉ Jean-Philippe (58-01)
GIRAUD Thomas (58-01)	ROCHE-POGGI Philippe (57-01)
GIRAUDEAU Anne (58-01)	STEPHAN Grégory (58-01)
GUIVARC'H Maud (58-01)	TAVITIAN Patrick (58-01)
JACQUOT Bruno (58-01)	TOSELLO Alain (58-01)
LABORDE Gilles (58-01)	

## **MAITRES DE CONFERENCES DES UNIVERSITÉS ASSOCIÉS**

BALLESTER Benoît (58-01)  
BLANCHET Isabelle (58-01)  
CASAZZA Estelle (58-01)  
SILVESTRI Frédéric (58-01)

## **CHEFS DE CLINIQUE DES UNIVERSITÉS - ASSISTANTS DES HÔPITAUX**

ANTEZACK Angeline (57-01)  
ARNIER Canelle (56-01)  
BAUDINET Thomas (58-01)  
BOREL Guillaume (56-02)  
BRINCAT Arthur (57-01)  
BROS Agnès (56-01)  
CHIARINI Thomas (58-01)  
DUPRAT Florence (56-01)  
FAURE-BRAC Mathias (57-01)  
FERRE Enzo (58-01)  
FOUQUES Agathe (56-01)  
HAMMOUTENE Stéphane (57-01)  
LAFONT Jacinthe (57-01)  
LAURENT Camille (58-01)  
LIOTARD Alicia (58-01)  
MADENIAN Pauline (58-01)  
MANSUY Charlotte (58-01)  
MARCHAL Paul (58-01)  
MARTIN William (56-01)  
ONGHENA Tom (56-01)  
PASCHEL Laura (58-01)  
PILLIOL Virginie (58-01)  
PRINCE Fanny (57-01)  
RAYNAUD Camille (58-01)  
REYNAL Florence (56-01)  
ROMAO Vincent (57-01)  
ROUSCOFF Eva (57-01)  
SADOWSKI Camille (57-01)  
TERRER Jérémy (58-01)  
VEILLARD Pierre (56-01)

## **ASSISTANT DES UNIVERSITÉS ASSOCIÉ**

GRINE Ghilès (57-01)

### **Intitulés des sections CNU :**

**56<sup>ème</sup> section : Développement, croissance et prévention**  
56-01 Odontologie pédiatrique et orthopédie dento-faciale

**Ecole de médecine dentaire**

56-02 : Prévention – Epidémiologie – Economie de la santé – Odontologie légale

**57<sup>ème</sup> section : Chirurgie orale, Parodontologie, Biologie Orale**

57-01 : Chirurgie orale – Parodontologie – Biologie orale

**58<sup>ème</sup> section : Réhabilitation orale**

58-01 : Dentisterie restauratrice – Endodontie – Prothèses – Fonction-Dysfonction – Imagerie – Biomatériaux

**L'auteur s'engage à respecter les droits des tiers, et notamment les droits de propriété intellectuelle. Dans l'hypothèse où la thèse comporterait des éléments protégés par un droit quelconque, l'auteur doit solliciter les autorisations nécessaires à leur utilisation, leur reproduction et leur représentation auprès du ou des titulaires des droits. L'auteur est responsable du contenu de sa thèse. Il garantit l'Université contre tout recours. Elle ne pourra en aucun cas être tenue responsable de l'atteinte aux droits d'un tiers**

## REMERCIEMENTS

A ma Présidente de jury,

Madame le Professeur Anne RASKIN,

*Je vous remercie tout d'abord d'avoir acceptée de présider ce jury. Merci pour votre investissement au sein de la Faculté ainsi que pour votre précieux enseignement en clinique. Je vous témoigne ma profonde et respectueuse reconnaissance.*

A Monsieur le Docteur Didier BELLONI,

*Vous me faites l'honneur d'accepter de siéger dans mon jury de thèse. Je vous prie de recevoir mes sincères remerciements pour le temps accordé à la lecture de ce travail. Veuillez croire en l'expression de ma respectueuse considération.*

A mon Directeur de thèse,

Monsieur le Docteur Jean-Hugues CATHERINE,

*Je vous remercie tout d'abord de m'avoir accompagnée tout au long de ce travail malgré votre emploi du temps chargé. Travailler à vos côtés fut un réel plaisir et très enrichissant pour mon exercice futur. Je vous remercie sincèrement pour votre patience, votre gentillesse ainsi que pour votre investissement qui m'a permis de mener à bien ce travail.*

A Monsieur le Docteur Jérémie TERRER,

*Vous me faites l'honneur de siéger dans mon jury et d'apporter votre expérience à la critique de ce travail. Je vous prie de bien vouloir accepter ma respectueuse considération.*



A mes parents, que je remercie pour leur amour et soutien tout au long de mes études. Je vous témoigne ma plus grande reconnaissance de m'avoir toujours poussé à donner le meilleur de moi-même et surtout de m'en avoir donné les moyens. Merci d'avoir toujours été là pour moi, pour m'amener me raccompagner, me réconforter pendant la P1 et toutes les veilles d'examens.

A mes frères et ma sœur, mes belles-sœurs, mes beaux-frères, mes neveux et nièces merci pour tout l'amour que vous me prodiguiez au quotidien.

A mon mari, pour son soutien sans faille et son amour sans limite. Merci de me chérir au quotidien.

A ma grand-mère mamie Lulu merci d'être toujours si fière de moi.

A ma grand-mère mamie Jeanine qui je sais, aurait aimé être là aujourd'hui.

A ma belle-famille, merci de votre gentillesse et de votre soutien, vous m'avez accueilli avec beaucoup d'amour et bienveillance.

Et enfin, à tous mes amis de la promo, Julien, Laura, Alice, Estelle, Yonathan, la vacation 2, merci pour ces années à vos côtés et pour toutes ces rigolades en clinique.



# SOMMAIRE

1. INTRODUCTION .....	1
2. RAPPEL .....	2
2.1. Epidémiologie .....	2
2.2. Imagerie .....	3
2.3. Histologie.....	5
2.4. Types d'hyperparathyroïdie .....	6
2.5. Influence de la PH sur le métabolisme phosphocalcique .....	7
2.6. Traitement des tumeurs brunes .....	9
3. PRÉSENTATION CAS CLINIQUES .....	10
3.1. Cas clinique n°1 .....	10
3.2. Cas clinique n°2 .....	12
4. MATÉRIEL ET MÉTHODE .....	16
4.1. Stratégie de recherche .....	16
4.2. Critères de sélection des études .....	16
4.3. Critères d'évaluation des études incluses .....	17
4.4. Méthode : Equation de recherche.....	17
5. RÉSULTATS .....	19
5.1. Diagramme de flux .....	19
5.2. Age et répartition Homme/Femme.....	20
5.3. Manifestations cliniques .....	21
5.4. Localisation .....	21
5.5. Type d'hyperparathyroïdie.....	23
5.6. Etiologie de l'hyperparathyroïdie.....	23
5.7. Examens complémentaires réalisés .....	23
5.8. Etat dentaire .....	25
5.9. Aspect de la lésion .....	25
5.10. Traitement des lésions maxillaires .....	26
5.11. Suivi post-opératoire .....	26
5.12. Tableau récapitulatif des cas présentés.....	28
6. DISCUSSION .....	29
7. CONCLUSION .....	33
8. BIBLIOGRAPHIE.....	I
9. TABLE DES FIGURES .....	A
10. ANNEXES	
Annexe 1 : .....	B
Annexe 2 : .....	C
Annexe 3 : Tableau extraction des données .....	D
Annexe 4 : Tableau récapitulatif des articles exclus .....	W

# 1. INTRODUCTION

La tumeur brune est une lésion ostéolytique bénigne rare résultant d'une anomalie du métabolisme osseux en lien avec une hyperparathyroïdie (HPT), pouvant toucher les os de la face.

L'HPT est une atteinte endocrinienne fréquente (3<sup>ème</sup> plus commune des pathologies endocriniennes (1)) qui se caractérise par une hypersécrétion de la parathormone (PH).

On distingue l'HPT primaire due à un trouble des glandes parathyroïdes, secondaire due à des troubles non parathyroïdien induisant une hypersécrétion chronique de PH et tertiaire due à une sécrétion autonome de parathormone chez des patients atteints d'une HPT secondaire de longue date.

La tumeur brune est une des manifestations cliniques de cette hyperparathyroïdie et présente des caractéristiques radiologiques et histologiques particulières permettant l'établissement du diagnostic et sa prise en charge.

L'objectif de ce travail est de présenter deux cas cliniques et au travers d'une revue de la littérature de présenter les caractéristiques permettant le diagnostic et la prise en charge de ces lésions.

## 2. RAPPEL

### 2.1. Epidémiologie

La tumeur brune est une des manifestations squelettique de l'hyperparathyroïdie.

Ces lésions peuvent affectées n'importe quelle structure osseuse et être simple ou multiple. Elles sont généralement localisées sur les os longs (tel que le fémur, tibia), le bassin, les côtes et les clavicules.(2)

De nos jours, de par l'amélioration des techniques d'explorations et la détection précoce d'hyperparathyroïdie, les tumeurs brunes deviennent rares. (3)

La prévalence générale des tumeurs brunes est faible (0,1% approximativement), cependant elles sont majoritairement retrouvées chez des patients atteints d'hyperparathyroïdie primaire et secondaire.

Concernant l'incidence des tumeurs brunes, elle est évaluée à 4,5% chez les patients avec une hyperparathyroïdie primaire et 1,5-1,7% avec une hyperparathyroïdie secondaire. (4)

La localisation faciale est rare et n'est retrouvé que dans 4,5% des tumeurs brunes.(5).

De ce fait, les praticiens peuvent méconnaître cette pathologie et retarder le diagnostic et la prise en charge ceci pouvant conduire à traiter une masse tumorale plus importante.(3)(6)

## 2.2. Imagerie

Les tumeurs brunes se présentent sous la forme de lésions radio-claires, lytiques, rondes bien définies avec un liseré périphérique et/ou plusieurs liserés osseux internes.(7)

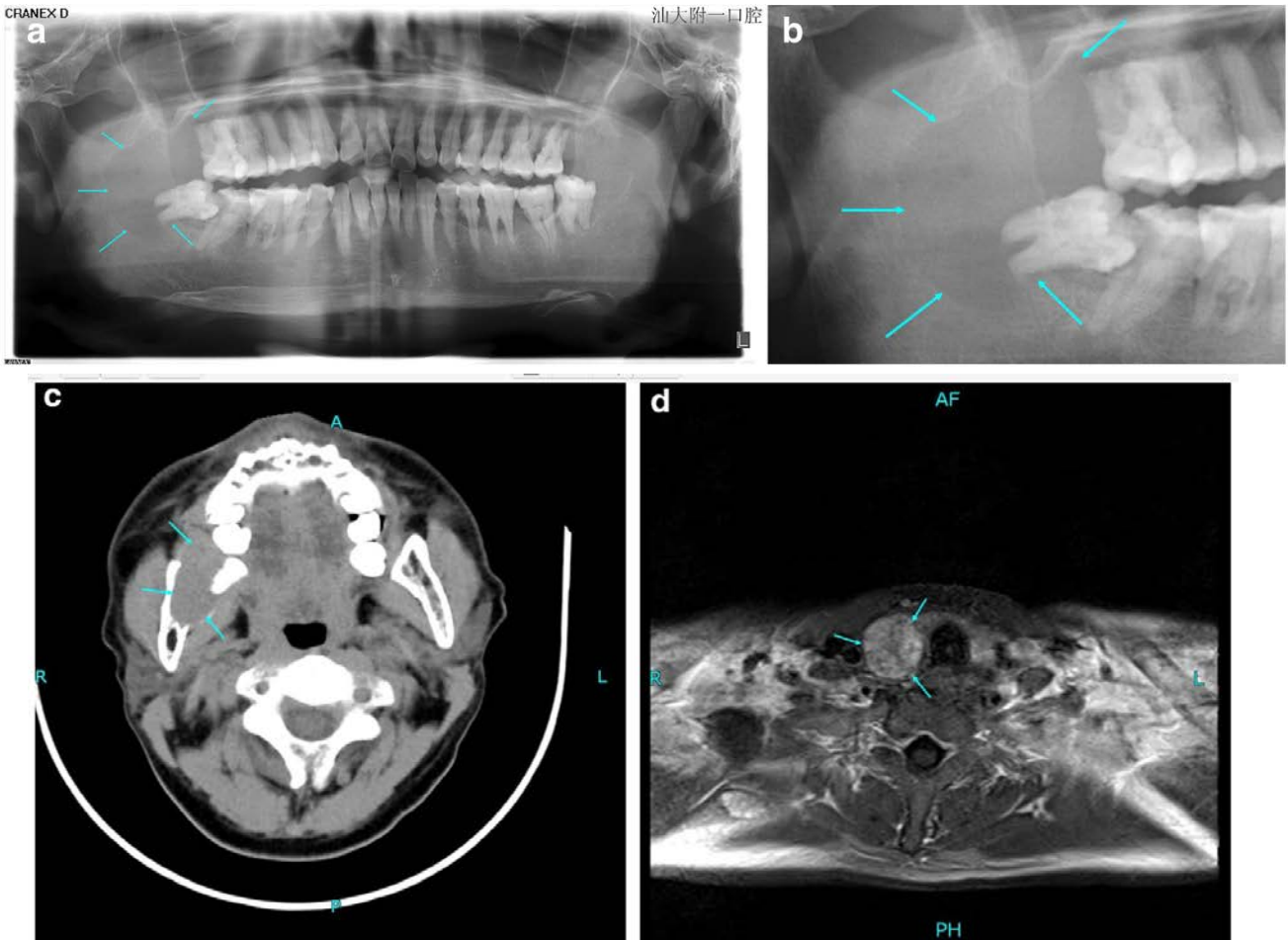
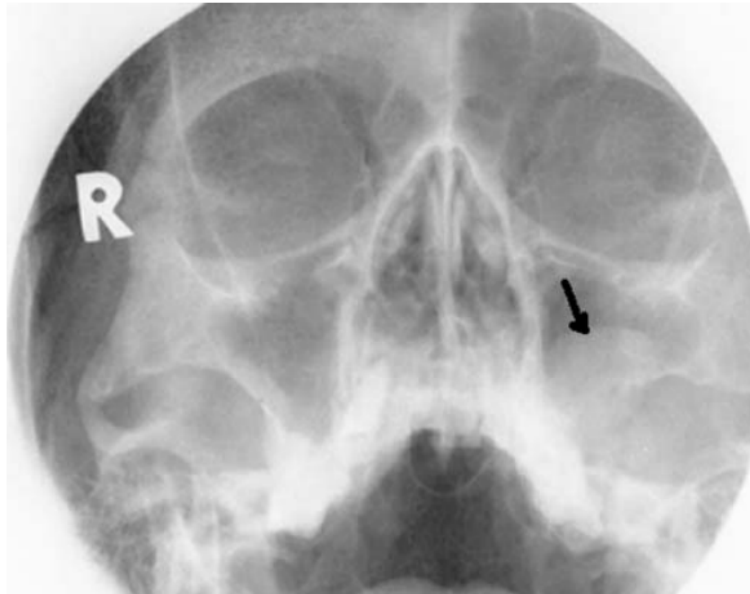


Figure 1 : a,b) Radiographie Panoramique révélant une lésion ostéolytique bien délimitée dans la mandibule droite (c) Tomodensitométrie axiale montrant une lésion ostéolytique expansive au niveau de la mandibule droite, pénétrant le cortex et formant une masse tissulaire périphérique (d) IRM du cou montrant une masse nodulaire de 2,5 cm de diamètre sur la glande parathyroïde droite. D'après Huang R. 2015 (8)

La lésion peut être unie ou multiloculaire bien limitée, avec des contours festonnés pouvant amincir la corticale voire l'interrompre.

Il n'y a pas d'envahissement des tissus mous ni de réaction périostée, cependant une résorption radiculaire est possible ainsi qu'une interruption ou disparition de la lamina dura autour des dents concernées (7)(9).



*Figure 2 : Radiographie parasinusale (incidence de Blondeau) : Coupe transversale du massif facial supérieur révélant une lésion d'opacité homogène avec une limite convexe supérieure dans le sinus gauche, et une rupture de la limite avec la corticale de l'os alvéolaire. D'après Jebasingh F. 2008 (10)*

Il existe d'autres lésions osseuses ostéolytiques présentant des caractéristiques radiologiques proches d'une tumeur brune, rendant le diagnostic différentiel difficile à l'imagerie. (7)

### 2.3. Histologie

La lésion est caractérisée par un tissu réactionnel non néoplasique constitué de cellules ostéoclastiques géantes multinucléées, de fibroblastes, de microfractures osseuses et d'hémorragies avec des dépôts d'hémosidérine (complexe protéique composé de ferritine insoluble). (10)

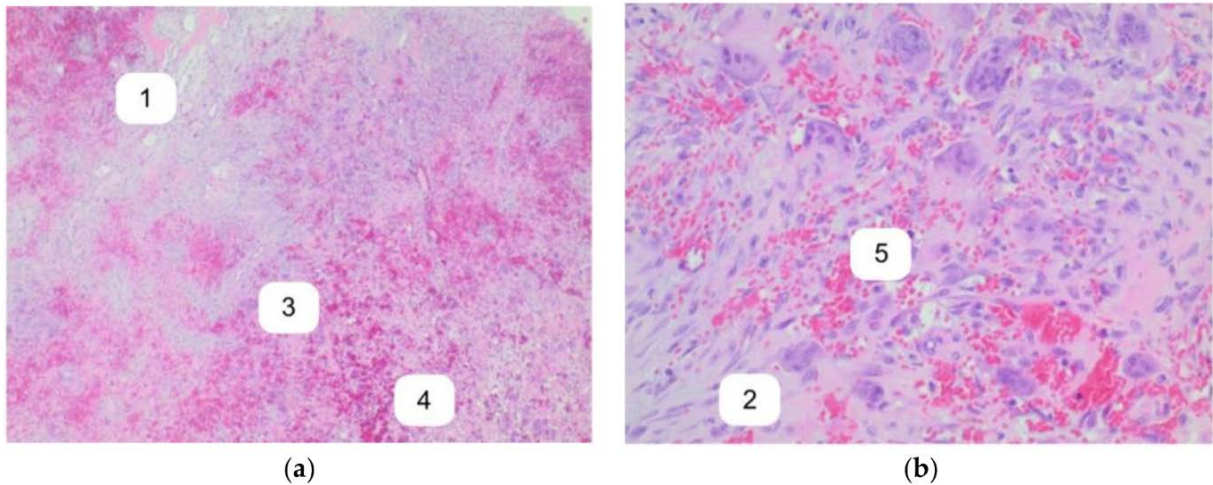


Figure 3 : Coloration à l'hématoxyline et éosine : Lésion à cellules géantes constituée de fibroblastes (1), nombreuses cellules géantes type ostéoclastes (2) entourées d'une formation osseuse réactionnelle (3), hémorragies avec dépôts d'hémosidérine (4), et vaisseaux sanguins (5) D'après Shavlokhova V. 2021(3)

La tumeur brune doit son nom à ces dépôts d'hémosidérine qui donnent à la lésion au niveau macroscopique sa couleur brune caractéristique.(11)

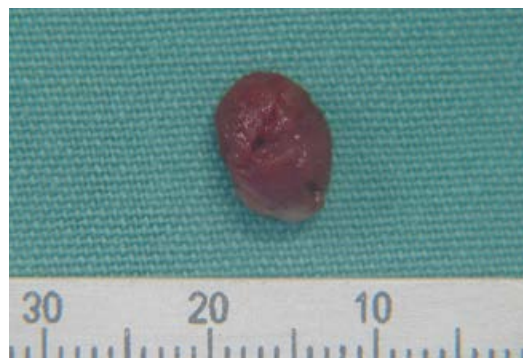

Figure 4 : Lésion tumorale de couleur brune caractéristique après biopsie pour analyse anatomopathologique D'après Dos Santos B. 2018 (12)

Il existe d'autres lésions présentant une structure histologique proche d'une tumeur brune, tel que le granulome à cellules géantes, la tumeur à cellules géantes ostéoclastiques ou encore les kystes anévrismales et le chérubisme rendant le diagnostic différentiel complexe. (3)



## **2.4. Types d'hyperparathyroïdie**

L'HPT est une atteinte endocrinienne se caractérisant par une augmentation de la sécrétion de parathormone.

On distingue différents types de HPT :

- HPT primaire où l'on observe un changement intrinsèque anormal de la sécrétion de la PH entraînant une hypercalcémie, avec plusieurs étiologies : adénome parathyroïdien unique (ou multiple) dans 80% des cas mais également l'hyperplasie ou carcinome parathyroïdien (8) (13)
- HPT secondaire où l'on observe un changement extrinsèque anormal affectant l'homéostasie phosphocalcique avec plusieurs étiologies ; notamment le plus souvent une insuffisance rénale chronique mais aussi une malabsorption due à une maladie cœliaque, une pancréatite, une chirurgie bariatrique de type bypass ; ou encore une carence en vitamine D
- HPT tertiaire où l'on observe une sécrétion autonome anormale de PH dû à une HPT secondaire de longue date (insuffisance rénale chronique datant de plusieurs années) (1)

## 2.5. Influence de la PH sur le métabolisme phosphocalcique

Les glandes parathyroïdes synthétisent la parathormone dont la fonction principale est de réguler l'homéostasie du calcium et du phosphate en coordination avec d'autres hormones. Elles sont au nombre de quatre, localisées au niveau du cou en arrière de la glande thyroïde.

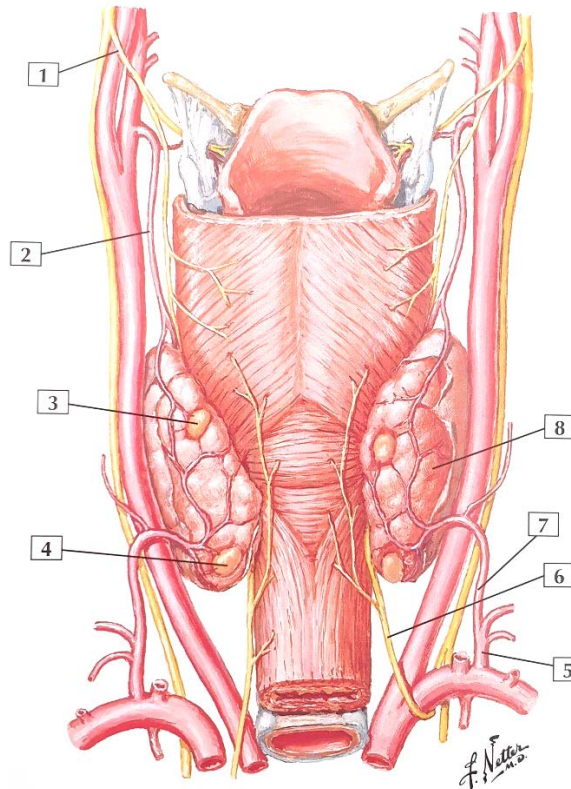


Figure 5 : Vue postérieure Glandes thyroïdes et Parathyroïdes (flèche 3 et 4).  
D'après "Mémofiches Anatomie Netter : tête et cou" de John T. Hansen (14)

La PH agit au niveau des os, du rein et des intestins.(8)

Par l'intermédiaire du CaSR (Calcium Sensing Receptor) localisé sur la membrane cellulaire, la PH maintient les constantes de calcium et phosphate ionisé en stimulant une réponse spécifique des cellules par la médiation des récepteurs. (13)

La concentration plasmatique de calcium est étroitement régulée et varie de 1,1 à 1,3 mmol/L.  
(1) (15)

Si une diminution du niveau de calcium ionisé est détectée, la sécrétion de PH augmente et par l'intermédiaire de 3 mécanismes permet de rétablir un taux normalisé :

- Réabsorption tubulaire de calcium par la médiation d'un récepteur localisé dans le rein (16)
- Stimulation des ostéoclastes. La PH agit directement sur les cellules osseuses où elle provoque la résorption osseuse par stimulation de l'activité ostéoclastique.(17)(13)
- Augmentation de l'activité de l'hydroxylase rénale, produisant la 1,25 dihydroxyvitamine D et augmentant l'absorption du calcium dans les intestins (16)

Ces mécanismes permettent une boucle de rétrocontrôle endocrinien, diminuant la sécrétion de la PH.

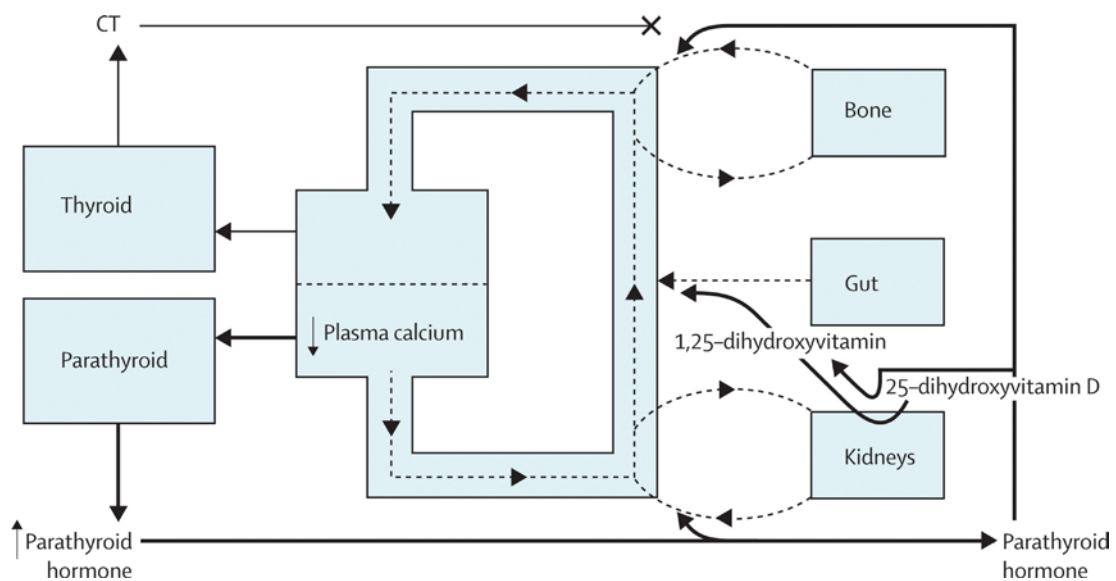


Figure 6 : Les 3 mécanismes régulant la sécrétion de Parathormone. D'après Fraser WD. 2009 (1)

En conclusion, l'hyperparathyroïdie implique un désordre hormonal caractérisé par une augmentation de sécrétion de la PH. Cette augmentation en lien avec le processus tumoral n'est pas inhibée par l'activation de CaSR dans les glandes parathyroïdes. (16)

## **2.6. Traitement des tumeurs brunes**

Il n'y a actuellement pas encore de consensus concernant le traitement des tumeurs brunes. Une résolution de l'hyperparathyroïdie s'accompagnant d'une normalisation des constantes biologiques est essentielle.

Pour se faire, lorsque l'étiologie de l'hyperparathyroïdie implique un adénome ou hyperplasie parathyroïdienne, la parathyroïdectomie est considérée comme un traitement curatif. Lorsqu'un problème de la fonction rénale est la cause de cette hyperparathyroïdie, une résolution de celui-ci est alors nécessaire (greffe rénal, hémodialyse).

De plus, l'exérèse chirurgicale des lésions maxillaires est parfois nécessaire afin d'éviter de léser les structures vitales environnantes. Elle est considérée quand le patient développe des séquelles en lien avec la présence de la masse tumorale dans la zone concernée. (18)

Une supplémentation en calcium et phosphate peut également être nécessaire afin de rétablir des constantes normalisées et éviter l'évolution de la tumeur. (19)

### 3. PRÉSENTATION CAS CLINIQUES

#### 3.1. Cas clinique n°1

G.Robardey<sup>1</sup>, G.Lescaille<sup>1</sup>, V.Descroix<sup>1</sup>, P.Goudot<sup>2</sup>, M.Samama<sup>2</sup>

1. Département de Chirurgie Orale, Service d'Odontologie, Hôpital La Pitié-Salpêtrière

2. Service de Chirurgie Maxillo-Faciale, Hôpital La Pitié-Salpêtrière

Observation : une patiente âgée de 82 ans consultait pour une gêne prothétique. La patiente présentait comme antécédents médicaux une insuffisance rénale chronique terminale dialysée, une hyperparathyroïdie secondaire traitée par calcimimétique, une hypertension artérielle, du diabète, une fibrillation atriale, et une amylose AA.

L'examen clinique montrait une mobilité de la branche horizontale droite de la mandibule, sans trouble sensitif dans le territoire du nerf V3 et sans douleur.

L'examen radiologique a permis la découverte de lésions ostéolytiques mandibulaires parasymphysaires bilatérales avec une fracture parasymphysaire droite sans déplacement.

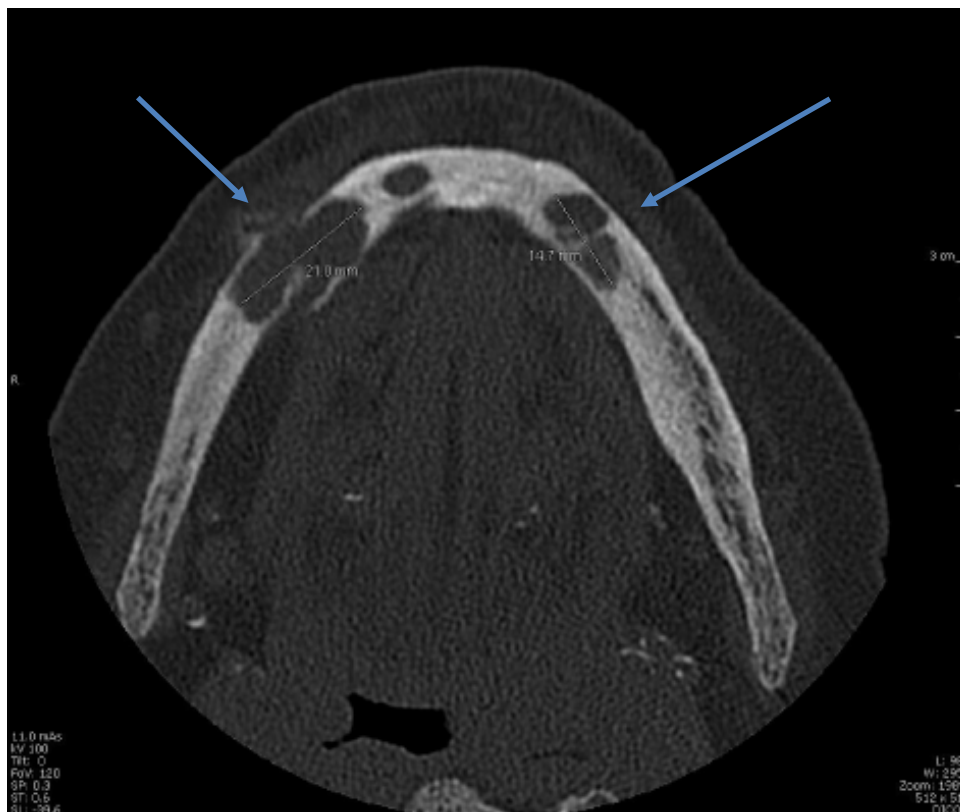
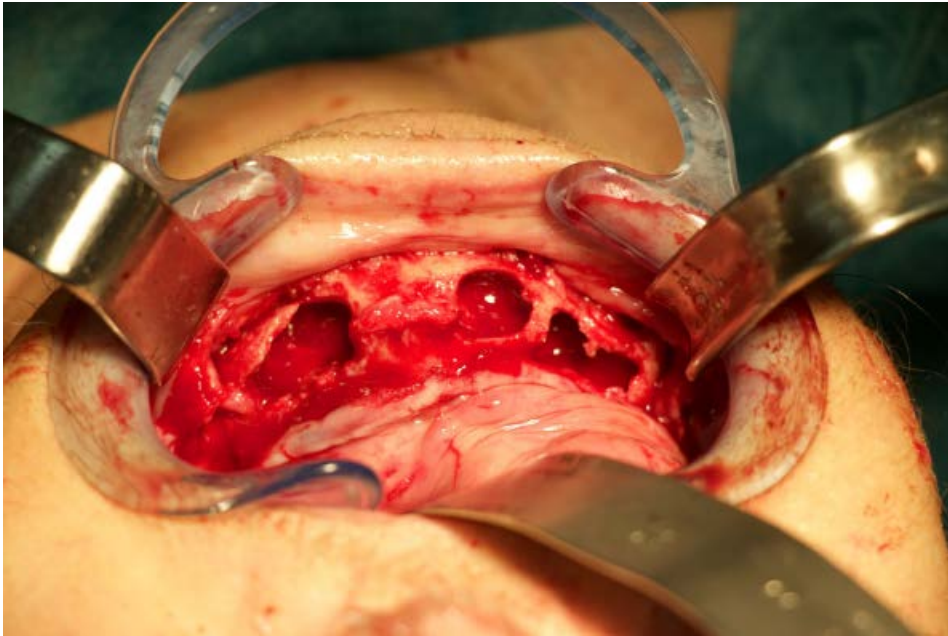


Figure 7 : Cône Beam coupe horizontale de la mandibule mettant en évidence des lésions ostéolytiques bilatérales bien délimitées et aux contours festonnés. D'après Dr Robardey G.

Au vu du tableau clinique, une biopsie a été réalisée. Celle-ci a révélé la présence de granulomes centraux à cellules géantes pouvant évoquer une tumeur brune.

L'examen biologique a révélé une normocalcémie, une absence de déficit vitaminiqque mais une hyperparathyroïdie avec un dosage de parathormone de 690 ng/L (la valeur normale de référence étant comprise entre 15 et 65 ng/L)



*Figure 8: Prise en charge chirurgicale : Premier temps : Enucléation des lésions bilatérales.  
D'après Dr Robardey G.*

De ce fait, la confrontation des examens cliniques et paracliniques, a permis de poser le diagnostic de tumeur brune.

La prise en charge chirurgicale de la patiente a pu s'effectuer en 2 temps : dans un premier temps par l'enucléation des lésions puis dans un second temps, réduction et contention de la fracture pathologique bilatérale avec plaque d'ostéosynthèse.

### 3.2. Cas clinique n°2

Pr L. Guyot<sup>1</sup>, Dr U. Ordioni<sup>2</sup>, Dr M. Guivarch<sup>3</sup>

1. Service de Chirurgie Maxillo-Faciale, Hôpital Conception

2. Service de Chirurgie Orale, Pôle d'Odontologie, Hôpital Timone

3. Service de dentisterie restauratrice et endodontie, Pôle d'Odontologie, Hôpital Timone

Observation : une patiente âgée de 29ans consultait le service d'odontologie hospitalo-universitaire de la Timone, pour une douleur dentaire et tuméfaction jugale maxillaire gauche évolutive depuis 2 mois. L'examen clinique a révélé une tuméfaction vestibulaire secteur 2 avec douleur à la percussion et test de vitalité négatif sur 23.

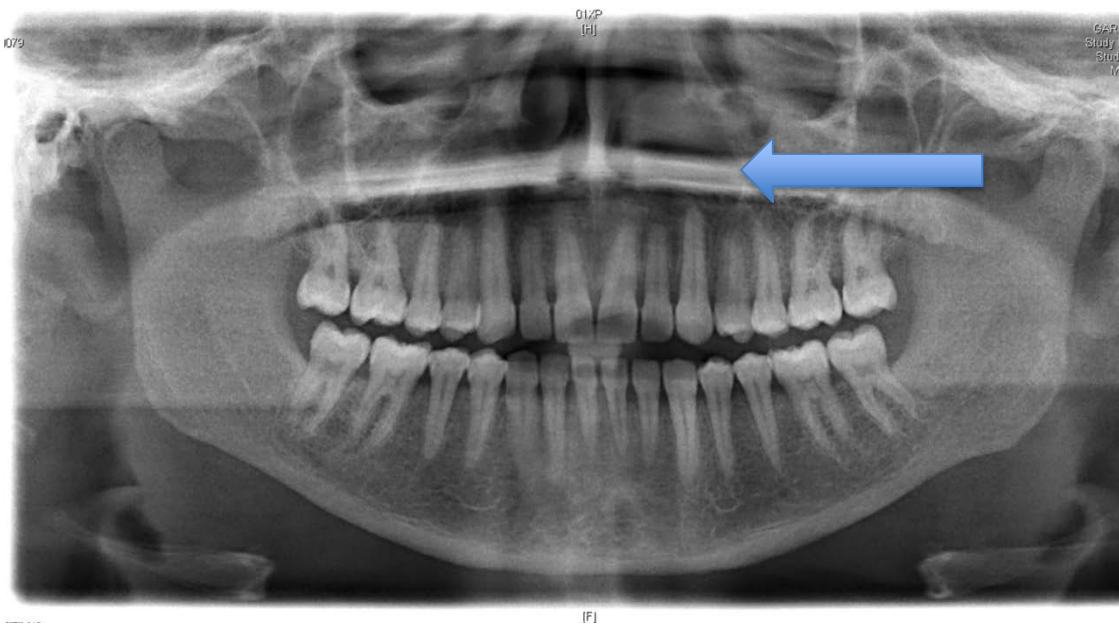


Figure 9: Coupe Panoramique montrant une lésion de 2 cm, uniloculaire remontant vers la fosse nasale infraorbitaire

Le cliché panoramique montrait une lésion radio claire en regard de l'apex de 23 avec légère résorption apicale. La lésion semblait s'étendre vers le sinus.

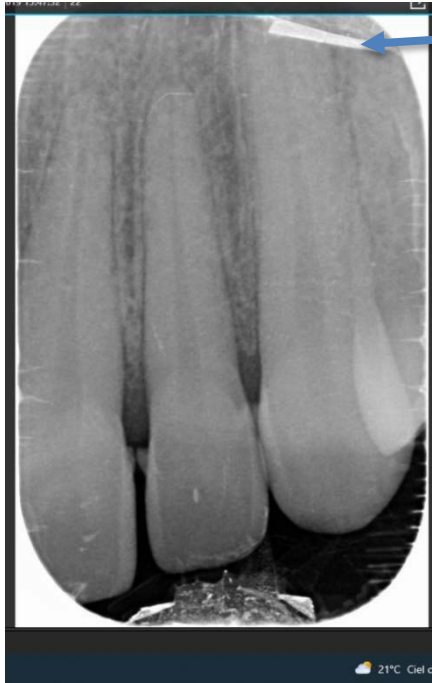

Figure 10 : Cliché rétroalvéolaire 23, légère résorption apicale

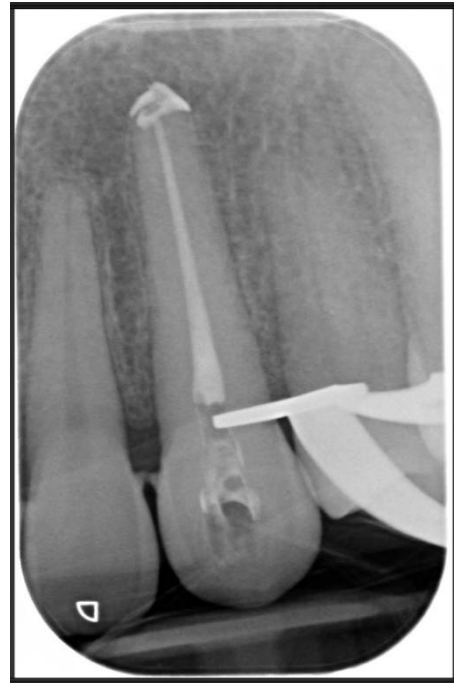

Figure 11 : Cliché rétroalvéolaire 23 après traitement endodontique

Le test de sensibilité était négatif sur 23 sans lésion carieuse ou parodontale associée.

Un cone beam a été réalisé, montrant une lésion ostéolytique gauche avec extension nasale et maxillo-zygomatique.

La patiente a ensuite été orientée en maxillo-faciale pour avis et prise en charge

Une IRM avec injection produit de contraste a été réalisée, la lésion semblait bien circonscrite homogène avec liseré d'ostéocondensation, uniloculaire et encapsulée.

Il a été décidé au vu de la lésion de faire dans un premier temps, le traitement endodontique de la 23 puis ensuite une exérèse chirurgicale de la lésion pour exploration.

L'examen clinique à l'entrée de l'hospitalisation au service de chirurgie maxillo-faciale a révélé :

- un bon état général sans perte de poids ou perte d'appétit récent,
- une polyurie et une polydipsie,
- une tuméfaction zygomatique gauche sans douleur
- pas de douleur ostéo-articulaire



- pas de douleur abdominale ni nausée ni céphalée, ni crampe pouvant indiquer une hypercalcémie
- un ECG normal

Examens complémentaires :

- Une exérèse de la lésion lytique maxillaire gauche (fosse nasale gauche) a ensuite été pratiquée ainsi qu'une biopsie de la tumeur sinusienne infra-zygomatique gauche. Face à l'aspect hémorragique de la lésion un bilan biologique complémentaire a été réalisé montrant une hypercalcémie à 3.74 mmol/L dans un contexte d'insuffisance rénale aiguë DFG 44 à 140  $\mu\text{mol/L}$ , et HPT à 1197 pg/mL
- Cela a nécessité un transfert dans le service de néphrologie pour une prise en charge.

Pendant le séjour dans le service de néphrologie en soin intensif, une baisse de la calcémie à 2,88 mmol/L, après expansion volémique, a été observée. Une supplémentation en phosphate a été mise en place pour palier à l'hypophosphatémie et l'insuffisance rénale aiguë a évolué favorablement après une réhydratation avec de la créatinine à 105  $\mu\text{mol/L}$  (diurèse 4 à 5 L par jour).

Ainsi un tableau clinique d'hyperparathyroïdie primaire avec hypercalcémie et hypophosphatémie a été retrouvé, indiquant une scintigraphie des parathyroïdes afin de rechercher l'étiologie.

Celle-ci a révélé un adénome parathyroïdien dans la loge droite.

Une parathyroïdectomie supérieure droite par abord mini-invasif a été réalisée par le service de chirurgie endocrinienne.

Une analyse anatomopathologique du prélèvement parathyroïdien a été pratiquée. L'aspect histologique du prélèvement était concordant avec le diagnostic chirurgical d'adénome parathyroïdien. (ANNEXE 1)

En parallèle l'analyse histologique de la tumeur maxillaire gauche de 3x2.2x1.7cm montrait une lésion mal limitée, développée au niveau de l'os, constituée d'une double population cellulaire : un fond de cellules fusiformes ou arrondies constituant des faisceaux, de

nombreuses cellules multinucléées de type ostéoclastique ainsi qu'une vascularisation très riche avec quelques flaques hémorragiques, établissant un diagnostic de tumeur brune. (ANNEXE 2)

Conclusion : Au vu des résultats des examens cliniques et paracliniques, il a été conclu qu'il s'agissait d'une tumeur brune maxillaire gauche et infra-orbitaire gauche dans un contexte d'hyperparathyroïdie primaire avec comme étiologie un adénome parathyroïdien droit.

Suivi : Le bilan phosphocalcique post-chirurgical montrait une hypocalcémie réactionnelle (hungry bone syndrome) traité par Calcidia et Rocaltrol (1,25-dihydroxyvitamine D)  
Un nouveau bilan est à réaliser à 1mois et à 6mois post op afin de vérifier la normalisation des constantes.

## 4. MATÉRIEL ET MÉTHODE

Une revue de la littérature a été réalisée dans le but d'identifier les caractéristiques liées aux aspects cliniques et la prise en charge des tumeurs brunes du maxillaire.

### 4.1. Stratégie de recherche

La stratégie de recherche s'est appuyée sur la base de données Pubmed.

Une équation de recherche a été réalisée pour mieux cibler les cas en rapport avec les tumeurs brunes du maxillaire, par l'intermédiaire des mots clés suivants :

- Maxillary (MeSH Terms)
- Jaw (MeSH Terms)
- Mandibular (MeSH Terms)
- Brown tumor (MeSH Terms : Osteitis fibrosa cystica)
- Hyperparathyroidism (MeSH Terms)

Ces termes ont été utilisés séparément et de manière croisée afin d'identifier les articles à analyser.

L'équation de recherche suivante a été soumise dans la base de données :

**(((maxillary[Title/Abstract]) OR (jaw[Title/Abstract])) AND (hyperparathyroidism [Title/Abstract]) AND ((brown tumor[Title/Abstract]) OR (osteitis fibrosa cystica[Title/Abstract])) NOT (hyperparathyroidism jaw tumor syndrome[Title/Abstract]))**

### 4.2. Critères de sélection des études

Afin de déterminer la pertinence de la recherche effectuée, ont été mis en place des critères d'inclusion et d'exclusions :

Critères d'inclusion : ont été inclus, tous les rapports de cas chez l'homme, ainsi que ceux présentant un texte complet accompagné d'un résumé, écrites en langue anglaise ou française,

Critères d'exclusions : les textes intégraux non accessibles via les accréditations universitaires, les études animales, les essais cliniques, les méta-analyses, les revues de la littérature ont été exclus.

La base de données a été interrogée jusqu'au 22 Juin 2022.

### **4.3. Critères d'évaluation des études incluses**

La lecture du titre et du résumé a permis de définir la pertinence de l'article et la nécessité de son inclusion dans la revue de la littérature en se basant sur la présence des mots clés et du format de l'article (rapport de cas et non une étude).

### **4.4. Méthode : Equation de recherche**

La recherche électronique a été affinée au fur et à mesure des résultats obtenus afin de mieux cibler le sujet.

Ainsi les différents mots-clés (MeSH terms) associés ou non par les opérateurs booléens (AND, OR, NOT) ont permis d'obtenir les résultats suivants : tableau page ci-après.

Search	Query	Filters	Item found
#1	osteitis fibrosa cystica		1789
#2	Brown tumor		15 969
#3	hyperparathyroidism		33 059
#4	((maxillary) OR (jaw)) AND ((hyperparathyroidism) OR (brown tumor) OR (osteitis fibrosa cystica))		889
#5	((maxillary) OR (jaw)) AND ((hyperparathyroidism) OR (brown tumor) OR (osteitis fibrosa cystica))	Case reports	414
#6	((maxillary) OR (jaw)) AND ((hyperparathyroidism) OR (brown tumor) OR (osteitis fibrosa cystica))	Case reports, Humans	345
#7	((maxillary) OR (jaw)) AND ((hyperparathyroidism) OR (brown tumor) OR (osteitis fibrosa cystica))	Case reports, Humans, English	276
#8	((maxillary) OR (jaw)) AND ((hyperparathyroidism) OR (brown tumor) OR (osteitis fibrosa cystica))	Case reports, Humans, English, French	299
#9	((maxillary) OR (jaw)) AND ((hyperparathyroidism) OR (brown tumor) OR (osteitis fibrosa cystica))	Case reports, Humans, English, French, in the last five years	36
#10	((maxillary) OR (jaw)) AND ((hyperparathyroidism) OR (brown tumor) OR (osteitis fibrosa cystica)) NOT (meta- analysis)	Case reports, Humans, English, French, in the last five years	36
#11	((maxillary) OR (jaw)) AND ((hyperparathyroidism) OR (brown tumor) OR (osteitis fibrosa cystica)) NOT (meta- analysis) NOT (systematic review)	Case reports, Humans, English, French, in the last five years	34
<b>12</b>	<b>((maxillary[Title/Abstract]) OR (jaw[Title/Abstract])) AND (hyperparathyroidism[Title/Abstract]) AND ((brown tumor[Title/Abstract]) OR (osteitis fibrosa cystica[Title/Abstract])) NOT (hyperparathyroidism jaw tumor syndrome[Title/Abstract]))</b>	<b>Humans, English, French</b>	<b>44</b>

Ainsi, l'équation de recherche finale a permis d'identifier 44 articles pour la revue de la littérature.

## 5. RÉSULTATS

Après avoir identifié les articles répondant aux critères d'inclusion, les études ont ensuite été classées et analysées par l'intermédiaire de tableaux d'extraction de données (ANNEXE 3).

### 5.1. Diagramme de flux

Sur les 44 articles issus de l'équation de recherche, 11 articles n'ont pas été retenus après lecture du titre et/ou résumé car hors sujet et 8 articles non retenus car il n'y avait pas d'accès au fichier.

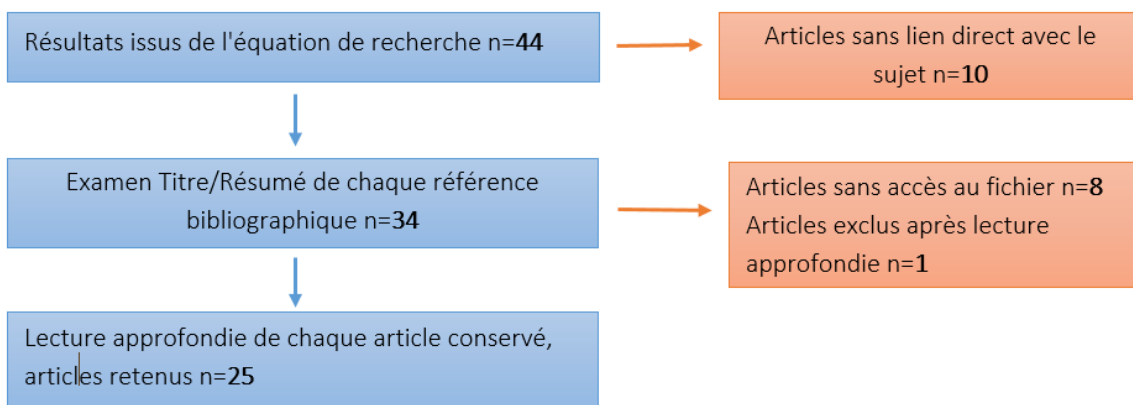


Figure 12: Diagramme de flux

#### Annexe 4 : Tableau récapitulatif des articles exclus

Ainsi 25 articles ont été retenus permettant d'établir un tableau d'extraction des données des cas cliniques. (ANNEXE 3)

Après lectures des 25 articles, 30 cas cliniques ont été identifiés.

## 5.2. Age et répartition Homme/Femme

Parmi les cas cliniques, 9 cas masculins (30%) et 21 féminins (70%) sont dénombrés : ce qui représente une prévalence féminine d'environ 2/3.

De plus, l'âge médian de l'échantillon est de 32 ans et un âge moyen autour de 35 ans. L'échantillon est constitué de patients de 14 mois à 76 ans.

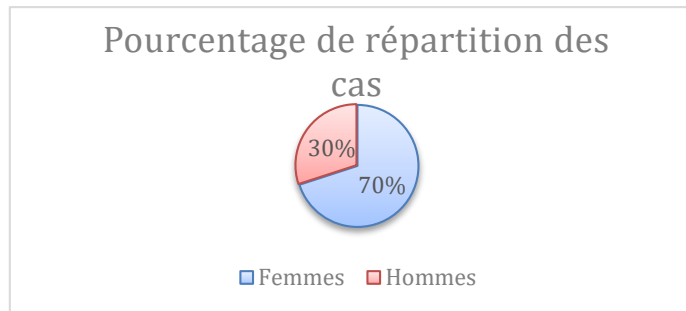


Figure 13: Répartition Homme/Femme des cases reports

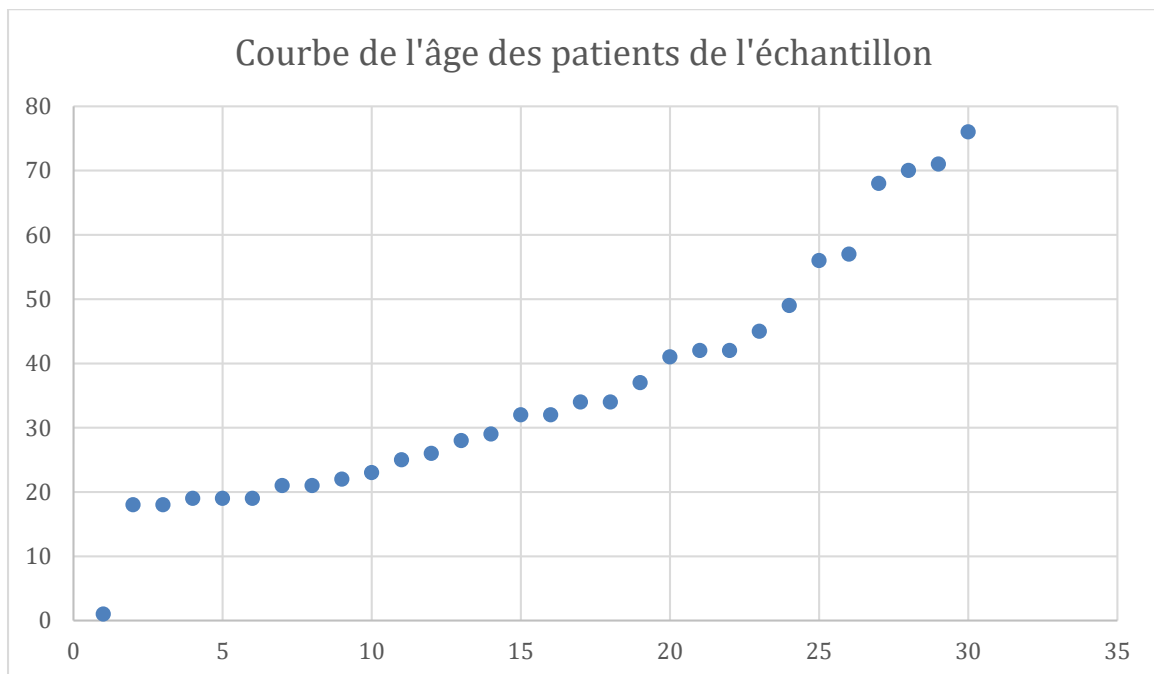


Figure 14 : Courbe de l'âge des patients de l'échantillon

### 5.3. Manifestations cliniques

La manifestation clinique prédominante, à l'origine de la consultation du patient, est la tuméfaction faciale, elle est rapportée dans 20 cas sur 30 (67%) et est à l'origine de la consultation.

Concernant l'aspect algique : la tuméfaction s'accompagne de douleurs dans 12 cas sur 30 (40%), celle-ci est indolore dans 8 sur 30 (26%), et non précisée dans 10 cas sur 30 (34%).

Quand ces douleurs sont décrites elles ne sont pas caractérisées mais 3 cas sur 30 présentent une paresthésie jugale (3/30).

D'autres manifestations peuvent être observées de manière variable pour 1/3 des cas (10/30): des difficultés pour s'alimenter (7/30), à l'élocution (3/30), aux mouvements oculaires (4/30) mais également pour respirer (6/30) (obstruction nasale).

### 5.4. Localisation

Concernant la localisation de la tumeur brune, 15 cas sont recensés au maxillaire, 8 à la mandibule et 7 concernant les deux localisations.

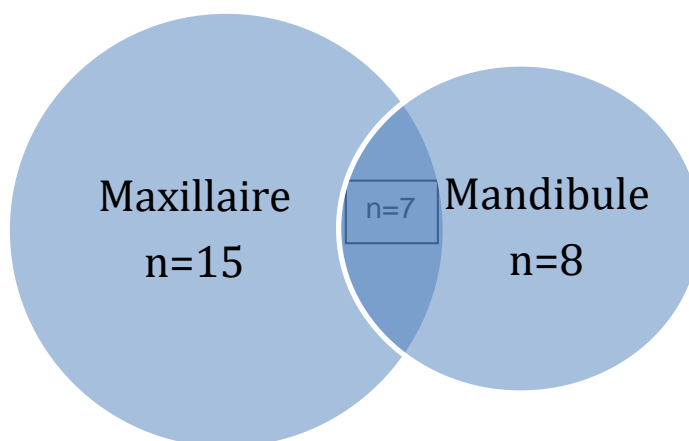


Figure 15: Localisation tumeur



Au maxillaire la localisation préférentielle se situe au niveau du sinus maxillaire avec l'infiltration du sinus et/ou de la cavité nasale (déviation du septum nasal) et dans quelques cas l'implication du plancher de l'orbite (2/30), entraînant une obstruction nasale ou l'impossibilité d'ouvrir l'œil mais également une localisation au palais dur entraînant des difficultés à s'alimenter.

### **5.5. Type d'hyperparathyroïdie**

Sur les 30 cas on dénombre 12 tumeurs brunes dues à une hyperparathyroïdie primaire, 16 tumeurs brunes dues à une hyperparathyroïdie secondaire et 2 tumeurs brunes due à une hyperparathyroïdie tertiaire.

### **5.6. Etiologie de l'hyperparathyroïdie**

L'étiologie prédominante concernant les tumeurs brunes dues à une hyperparathyroïdie primaire est l'adénome parathyroïdien. En effet celui-ci est reporté dans les 12 cas. (100% des cas d'HPT primaire)

Pour les tumeurs brunes dues à une hyperparathyroïdie secondaire, l'étiologie prédominante est l'insuffisance rénale chronique terminale ou non, qu'elle soit due à une glomérulonéphrite, lupus érythémateux, sous hémodialyse ou bien en attente de greffe rénale.

Concernant les tumeurs brunes dues à une hyperparathyroïdie tertiaire, l'étiologie prédominante est l'hyperplasie parathyroïdienne (100% des cas d'HPT tertiaire).

### **5.7. Examens complémentaires réalisés**

De nombreux examens complémentaires sont prescrits aux patients afin d'établir le diagnostic, parmi ceux-ci on remarque une triade composée d'examens radiologiques, biologiques et anatomopathologiques.

- Concernant les examens d'imageries ceux-ci sont précisés dans 26 cas sur 30 : la Tomodensitométrie faciale (20 cas sur 30) permettant de bien localiser et analyser la lésion, la TDM corporelle peut être également réalisée afin de découvrir d'autres localisations des lésions notamment sur les os longs du corps (tibia, humérus, fémur...) (5/30), la radiographie panoramique dentaire (11/30), ainsi qu'une échographie cervicale permettant d'établir une étiologie (adénome parathyroïdien ou bien hyperplasie) (10/30).

La récurrence d'une radiographie des mains et poignets (érosion osseuse caractéristique) (2/30), de l'IRM (8/30), et la scintigraphie osseuse (4/30) est également observée.

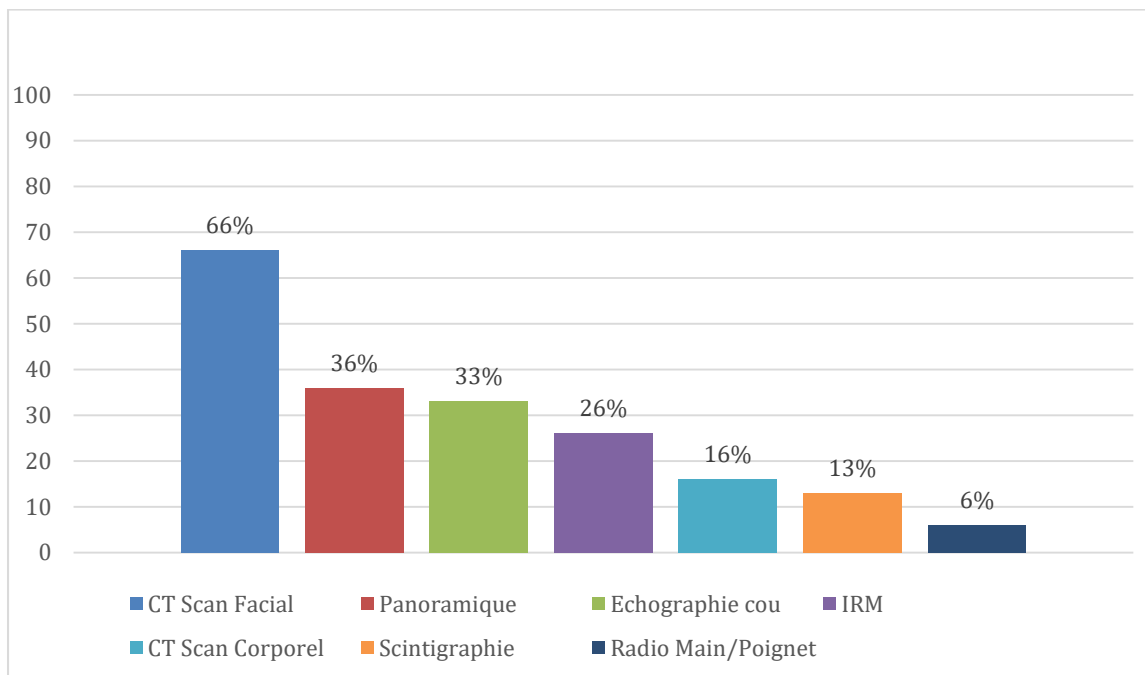


Figure 16 : Histogramme des examens d'imagerie en pourcentage

- des examens biologiques : bilan phosphocalcique avec contrôle de la parathormone, du Calcium et du Phosphate, dans 26 cas sur 30.

Les données biologiques correspondantes sont :

- Hypercalcémie et hypophosphatémie pour les HPT Primaires
- Hypocalcémie et hyperphosphatémie pour les HPT Secondaires
- les phosphatases alcalines augmentées dans les deux cas

- examen anatomopathologique avec biopsie de la tumeur dans 12 cas sur 30

## **5.8. Etat dentaire**

Seulement 15 cas sur 30 font rapport de l'état dentaire du patient malgré la localisation de la tumeur dans la zone faciale.

Concernant l'état dentaire au niveau de la zone lésée, des déplacements dentaires et/ou mobilité dentaire due à la perte de la lamina dura, ainsi qu'une lyse osseuse dans la région péri apicale peuvent être observés.

En fonction de l'importance de l'atteinte ainsi que de la localisation tumorale, son évolution et sa résolution seront plus ou moins rapide. On observera soit une résolution sans séquelle (disparition de la mobilité) ou bien une perte précoce des dents (4/30).

Une perte de vitalité des dents en rapport avec la lésion et/ou calcification des canaux, est également observée, ce qui peut entraîner une erreur de diagnostic. En effet la lésion est alors considérée comme consécutive à la nécrose de la dent et est traité par antibiotique et/ou traitement endodontique ou bien même est diagnostiquée comme cellulite (20).

## **5.9. Aspect de la lésion**

Les caractéristiques de la lésion retrouvées dans l'intégralité des cas sont les suivantes :

- Concernant l'aspect macroscopique : lésion dure type nodulaire, ferme à la palpation, rattachée au plan profond (semble soudé à l'os) avec ou sans muqueuse buccale ulcérée, de couleur grise/brune, et hémorragique.
- Concernant l'aspect microscopique : il s'agit d'un tissu fibreux composé de fibroblastes, de cellules géantes multinucléées type ostéoclastes, entourées d'un stroma composé de nombreux vaisseaux sanguins avec clusters de macrophages remplis de dépôts d'hémosidérine et de zones hémorragiques.
- Concernant l'aspect radiologique : lésion plus ou moins ovale, radioclaire, lésion uni ou multiloculaire aux contours définis et bien délimités, sans envahissement des structures adjacentes mais peut les repousser (ex NAI repoussé ou septum nasal déplacé ou déplacements dentaire), composé de zone locale lytique avec

déminéralisation osseuse (siège de calcification), en verre dépoli caractéristique, zone de remodelage osseux (avec activité ostéoclastique importante)

Il s'agit dans tous les cas d'une lésion ostéolytique, avec plus ou moins une perte de la corticale osseuse à certains endroits et une perte de la lamina dura au niveau des dents impliquées dans la zone lésée.

### **5.10. Traitement des lésions maxillaires**

Afin de traiter les lésions des maxillaires, la prise en charge de l'HPT pour obtenir une normalisation des constantes est primordiale. En cas d'hyperplasie ou adénome parathyroïdien le traitement indiqué est la parathyroïdectomie totale ou subtotale en fonction du nombre de glandes atteintes :

16 parathyroïdectomies subtotaux et 2 parathyroïdectomies totales ont été réalisées, ce qui fait un total de 18 parathyroïdectomie réalisés sur les 30 cas présentés.

Celle-ci est associée ou non à une exérèse de la lésion (18/30) en fonction de l'importance de celle-ci et/ou de sa localisation.

Sinon un traitement médicamenteux (de type supplémentation en Ca et/ou Vitamine D etc...) est nécessaire afin d'obtenir une normalisation des constantes biologiques pour espérer une régression de la tumeur et/ou empêcher une récurrence (8/30).

### **5.11. Suivi post-opératoire**

Concernant le suivi post opératoire, un contrôle régulier de la régression de la lésion ou sa non récurrence, est nécessaire afin de prévenir une rechute. Le suivi n'a été précisé que dans 21 cas sur 30, sur une période s'étendant de 1 semaine jusqu'à 7ans pour certains cas.

Ce contrôle est réalisé par l'intermédiaire d'une TDM pour suivre la réduction de la lésion et un bilan biologique pour surveiller la résolution de l'HPT (normalisation des constantes biologiques).

On observe 6 cas sur 30 de rechute ou de non réduction de la lésion ayant nécessité une (ré)intervention chirurgicale .

Les cas ayant déjà été traités avec parathyroïdectomie subtotale ont subi une réintervention chirurgicale (parathyroïdectomie totale), ceux ayant déjà été traités par une parathyroïdectomie totale ont subi avec exérèse de la lésion tumorale maxillaire ou mandibulaire afin d'obtenir une cicatrisation osseuse de la lésion.

## 5.12. Tableau récapitulatif des cas présentés

Auteurs et références	Année	Age	Sexe	HPT	Localisation tumeur	Etiologie	Traitement	Récidive/Réurrence
Selvi (21)	2009	19	M	3R	Max+Mand	Hyperplasie	Exérèse + PT	
P.Brabyn (22)	2017	42	F	1R	Max+Mand	Adénome	PT	Réurrence : Exérèse
A.Adnane (23)	2021	28	F	2R	Max+Mand	IRC	Med(NR)	
B. DosSantos (12)	2018	26	M	3R	Mand	Hyperplasie	PT + inj	
Triantafillidou (24)	2006	76	F	1R	Max	Adénome	Exérèse + PT	
		71	M	1R	Mand	Adénome	PT + Med (Ca+D)	Réurrence :PT
		21	F	2R	Mand	IRC	Exérèse	Réurrence : TR
		70	F	2R	Mand	IRC	Exérèse+ Med (Ca+D)	
		68	F	2R	Mand	IRC	Exérèse+ Med (Ca+D)	
Shavlokhova (3)	2021	41	F	2R	Mand	IRC	Exérèse	
Fordham (25)	1963	22	M	2R	Max	PBNO	NR	
Guldfred (26)	2011	34	F	1R	Max	Adénome	Exérèse+ PT	
Sia (27)	2012	29	F	1R	Max	Adénome	Exérèse + PT	Nouvelles localisations
Malika (28)	2013	32	F	1R	Max	Adénome	Exérèse + PT	
Hussain (29)	2016	21	F	1R	Max+Mand	Adénome	PT + Med(D)	
Heimburger (30)	2013	37	F	1R	Max+Mand	Adénome	PT + Med(BiP)	
Balon (31)	1998	34	F	2R	Max	IRC	Exérèse + PT (refusé)	
Guney (32)	2001	56	F	1R	Max	Adénome	Exérèse +PT	
Pechalova (9)	2013	19	M	2R	Max+Mand	IRC	Exérèse	
		49	F	2R	Max	IRC	Exérèse	
Daniels (20)	2004	25	F	1R	Max	Adénome	Exérèse + PT	
Leal (33)	2006	32	F	2R	Max	IRC	PT Totale + AutoT	
Pass (34)	2017	42	F	2R	Mand	Lupus/IRC	NR	
Tarrass (19)	2008	18	M	2R	Mand	GloméruloN /IRC	PT + Med(Ca)	
McManus (35)	2000	23	M	1R	Max	Adénome	Exérèse + PT	Réurrence
Weiss (36)	1980	18	F	2R	Max	GloméruloN /IRC	PT+ Exérèse+ Med(Ca)	Réurrence : Exérèse
Vahabzadeh (37)	2017	45	F	1R	Max+Mand	Adénome	PT	
Gurumurthy (38)	1982	1	F	2R	Max		PT totale,autoT,Med(Ca)	
Andreades (39)	2004	57	M	2R	Max	IRC	Exérèse	
Catizone (40)	1984	19	M	2R	Max	IRC	Exérèse	

M= Masculin F= Féminin Max= Maxillaire Mand= Mandibulaire NR= Non renseigné

IRC= Insuffisance rénale chronique

GloméruloN= glomérulonéphrite

PBNO= Primary Bladder Neck Obstruction= Obstruction du col de la vessie

PT= Parathyroïdectomie TR=Transplantation rénale

Exérèse= Exérèse lésion tumorale

Med= traitement médicamenteux= Calcitonine ou Calcium Carbonate, Vitamine D,

BiP= Biphosphonate

Inj= injections intralésion de corticostéroïdes

AutoT= Auto transplantation sous cutanée des glandes parathyroïdes au niveau du poignet du patient

## 6. DISCUSSION

Ce travail a pour but d'identifier les manifestations cliniques des tumeurs afin de dresser un tableau clinique évocateur permettant de poser le diagnostic et les moyens de prise en charge.

Comme retrouvé dans la littérature, les tumeurs brunes ciblent une population plutôt jeune, avec une incidence la plus élevée de 30 à 60 ans, ce qui est retrouvé dans la revue de la littérature avec un âge moyen de 35 ans ce qui correspond à nos résultats.(3) (41)

De plus, la littérature fait état d'une prévalence féminine de l'ordre de 2/3 de femmes pour 1/3 d'homme, ce qui est concordant avec les résultats retrouvés.(41)

Les critères d'âge et de sexe ont été les seules 2 critères retrouvés dans l'intégralité des données.

Les tumeurs brunes de la face sont responsables de déformation faciale. D'autres symptômes y sont associés et dépendent de leur taille et de leur localisation (42). La tuméfaction faciale décrite dans 67% des cas de la revue est donc une manifestation clinique caractéristique. La douleur faciale (mastication, élocution, respiration) évoquée dans 36% des cas en fait le deuxième symptôme le plus courant.

Cliniquement, elles sont le plus souvent asymptomatiques (43). Dans la revue, le caractère indolore n'est précisé que dans 26% des cas présentés, l'absence de données concernant la douleur dans 10 cas sur 30 (34%) pourrait expliquer cette différence observée avec la littérature.

Cependant dans de plus rares cas, elles peuvent être douloureuses mais cette douleur est la conséquence de l'hyperparathyroïdie et des taux élevés de Calcium dans le sang (plus grosse masse tumorale)(41) (12).

Ces douleurs sont alors décrites comme très intenses s'accompagnant parfois de symptômes généraux comme l'asthénie, paresthésie, vague douleur abdominale et état mental légèrement altéré, résumé dans la littérature par la phrase "kidney stones, painful bones, abdominal groans, psychiatric moans, and fatigue overtones" soit "calculs rénaux, algie osseuse, faibles douleurs abdominales, lamentations (état mental légèrement altéré) et



fatigue sous-jacente" (41) (26) (44). Un cas d'un patient ayant eu des pensées suicidaires suites à ces douleurs intenses est décrites dans la littérature (41).

Ceci est concordant avec les résultats obtenus dans la littérature où 36% décrivent des douleurs intenses avec des symptômes généraux associés (asthénie, paresthésie, problèmes d'élocution, mastication, respiration) mais un manque de données et de caractérisation de la douleur est constaté.

Concernant la localisation de la tumeur, les tumeurs brunes ont le plus souvent de nombreuses localisations notamment au niveau des os longs tels que le fémur, le tibia, la clavicule, les côtes et apparaissent plus rarement au niveau maxillo-facial.(45) (27)

Lorsqu'elles se développent dans la région faciale, l'os le plus touché est l'os mandibulaire (22) (30).

Il est rapporté dans la littérature une localisation des tumeurs plus courante à la mandibule (3). Cela n'est cependant pas retrouvé dans la revue réalisée, avec une localisation préférentielle au maxillaire. (30) (45).

Une question se pose quant à la représentativité de l'échantillon ou de possible biais. Parmi les biais possible, une erreur de diagnostic avec les autres tumeurs des maxillaires peut être possible. Cependant les données biologiques avec dosage de l'hormone parathyroïde révélant une HPT est conduite dans 100% des cas présentés, une erreur de diagnostic semble peu probable.

Le diagnostic précoce d'hyperparathyroïdie primaire est due à une utilisation intensive de dépistage biochimique ces dernières décennies, ce qui a rendu la tumeur brune une manifestation rare de l'HPT primaire. (26) (22) (39)

Il est rare de diagnostiquer une tumeur brune avant les premiers signes systémiques d'HPT primaire.(23)

En contrepartie, le nombre de patients sous hémodialyse ayant considérablement augmenté, ainsi que leur longévité, due à l'amélioration des techniques, a eu pour conséquence un nombre de tumeurs brunes dues à l'HPT secondaire beaucoup plus important, comme constaté dans la revue (16 cas HPT secondaire contre 12 pour HPT primaire). (39)

La tumeur brune partage à première vue plusieurs caractéristiques des tumeurs de la sphère oro-faciale, empêchant parfois l'établissement correct du diagnostic et une prise en charge rapide.

Histologiquement, il n'y a pas de signe pathognomonique mais la présence de "clusters" de cellules géantes type ostéoclastes est caractéristique ce qui est retrouvé dans 100% des cas présentés dans la revue (27) (22).

Cliniquement les tumeurs brunes peuvent être très similaires à d'autres pathologies.

Comme diagnostic différentiel on retrouve le chérubisme, le granulome à cellule géante (avec une analyse histologique identique mais l'analyse des constantes biologiques permet de rétablir le bon diagnostic), l'ostéosarcome, le granulome réparateur à cellules géantes... (37) (22) (27).

On peut noter également un point intéressant, la réalisation d'un diagnostic moléculaire réalisé dans un article de la revue concernant un possible réarrangement du USP6 gène ou une amplification du MDM-2 gène, ceci afin d'écartier le diagnostic différentiel de "Hyperparathyroïdism jaw tumor syndrome"(22). Ce syndrome est produit par l'activation de gène HRPT 2 et possède une composante génétique familiale importante.

Concernant l'état dentaire, il est peu rapporté et détaillé dans les cas cliniques de la revue, seulement 50% des cas en font état et ceux malgré une localisation de la tumeur en lien avec cavité buccale (sinus maxillaire, palais, corps mandibulaire).

Les changements dentaires, rapportés dans la littérature, en association avec l'HPT impliquent des chambres pulpaires anormalement étroites, une résorption de la lamina dura autour des racines des dents et une déminéralisation osseuse provoquant un aspect en «verre dépoli» caractéristique. (12) (22) (23).

La perte de lamina dura est décrite dans 4 cas de la revue et l'aspect en verre dépoli dans 3 cas.

Il est intéressant de noter qu'une réhabilitation implantaire a pu être entreprise à un an post-opératoire, dans 2 cas sur 30, signifiant qu'une cicatrisation osseuse optimale est possible. (22) (3)

Concernant le traitement des tumeurs brunes, la résolution de l'hyperparathyroïdie est primordiale afin d'espérer une résorption de la masse tumorale et dans le cas échéant pratiquer une exérèse de cette masse. (9) (32) (20)

Pour se faire, la parathyroïdectomie totale ou subtotale est indiquée notamment en cas d'hyperplasie ou adénome parathyroïdien en fonction du nombre de glandes atteintes et dans les cas d'hyperparathyroïdie secondaire, la résolution de celle-ci passe par une thérapeutique rénale (greffe, transplantation rénale, hémodialyse) et/ou supplémentation en Calcium et vitamine D. (40) (22)

On relève une approche de traitement intéressante, utilisée dans un des cas présenté, ayant pour but de permettre la régression tumorale sans exérèse, il s'agit de l'utilisation d'injections de corticostéroïdes au sein de la lésion. (12)

En effet celles-ci permettent de réduire la taille de la lésion menant ainsi à un traitement chirurgical plus conservateur, utiles notamment dans le cas de lésions importantes ou multiples. Elles sont d'autant plus efficaces qu'elles sont injectées directement dans la zone concernée.

Il apparait évident que le manque de consensus des différentes approches thérapeutiques ne semblent pas délétère à la guérison du patient.

En effet parmi tous les cas présentés, aucun ne semble avoir subi de rechute au-delà de 2 ans, une guérison totale ayant pu être obtenue dans un temps imparti raisonnable.

## 7. CONCLUSION

Cette revue de littérature a permis de dresser un tableau clinique des tumeurs brunes caractéristique, avec un aspect de la lésion macroscopique et microscopique spécifique, accompagné d'une triade d'examen paracliniques nécessaires à l'établissement du diagnostic : un bilan d'imagerie (localisation et caractéristique lésion), un bilan biologique (contrôle des constantes biologiques : la parathormone, le calcium et le phosphate) et une biopsie/anatomo-pathologie (nature histologique de la lésion).

C'est la confluence de tous ces éléments cliniques et paracliniques qui permettent un diagnostic sur et précis, orientant vers les différentes approches thérapeutiques détaillées ci-dessus et permettant une meilleure prise en charge de la pathologie.

La connaissance de ces aspects cliniques pourra guider la pratique du chirurgien-dentiste afin d'établir un diagnostic différentiel avec les lésions d'origine endodontique et les nombreuses lésions tumorales des maxillaires présentant des similarités avec les tumeurs brunes.

## 8. BIBLIOGRAPHIE

1. Fraser WD. Hyperparathyroidism. *The Lancet*. 11 juill 2009;374(9684):145-58.
2. Santini-Araujo E, Kalil RK, Bertoni F, Park YK, éditeurs. *Tumors and Tumor-Like Lesions of Bone* [Internet]. London: Springer London; 2015 [cité 9 févr 2022]. Disponible sur: <http://link.springer.com/10.1007/978-1-4471-6578-1>
3. Shavlokhova V, Goeppert B, Gaida MM, Saravi B, Weichel F, Vollmer A, et al. Mandibular Brown Tumor as a Result of Secondary Hyperparathyroidism: A Case Report with 5 Years Follow-Up and Review of the Literature. *Int J Environ Res Public Health*. janv 2021;18(14):7370.
4. Manjunatha B, Purohit S, Harsh A, Vangala N. A complex case of brown tumors as initial manifestation of primary hyperparathyroidism in a young female. *J Oral Maxillofac Pathol*. 2019;23(3):477.
5. Zou H, Song L, Jia M, Wang L, Sun Y. Brown tumor of multiple facial bones associated with primary hyperparathyroidism: A clinical case report. *Medicine (Baltimore)*. août 2018;97(33):e11877.
6. Bilezikian JP, Bandeira L, Khan A, Cusano NE. Hyperparathyroidism. *The Lancet*. janv 2018;391(10116):168-78.
7. Xie C, Tsakok M, Taylor N, Partington K. Imaging of brown tumours: a pictorial review. *Insights Imaging*. 29 juill 2019;10(1):75.
8. Huang R, Zhuang R, Liu Y, Li T, Huang J. Unusual presentation of primary hyperparathyroidism: report of three cases. *BMC Med Imaging*. déc 2015;15(1):23.
9. Pechalova PF, Poriazova EG. BROWN TUMOR AT THE JAW IN PATIENTS WITH SECONDARY HYPERPARATHYROIDISM DUE TO CHRONIC RENAL FAILURE. *Acta Medica Hradec Kralove Czech Repub*. 2013;56(2):83-6.
10. Jebasingh F, Jacob JJ, Shah A, Paul TV, Seshadri MS. Bilateral maxillary brown tumours as the first presentation of primary hyperparathyroidism. *Oral Maxillofac Surg*. juill 2008;12(2):97-100.
11. Nair PP, Gharote HP, Thomas S, R G, Singh N. Brown tumour of the jaw. *BMJ Case Rep*. 9 déc 2011;2011:bcr0720114465.
12. dos Santos B, Koth VS, Figueiredo MA, Salum FG, Cherubini K. Brown tumor of the jaws as a manifestation of tertiary hyperparathyroidism: A literature review and case report: BROWN TUMOR OF HYPERPARATHYROIDISM. *Spec Care Dentist*. mai 2018;38(3):163-71.

13. Masi L. Primary Hyperparathyroidism. In: Brandi ML, éditeur. *Frontiers of Hormone Research* [Internet]. S. Karger AG; 2019 [cité 19 janv 2022]. p. 1-12. Disponible sur: <https://www.karger.com/Article/FullText/491034>
14. Hansen, John T. *Mémofiches Anatomie Netter - Tête et cou | Livre | 9782294758683* [Internet]. Elsevier Masson. 2020 [cité 26 août 2022]. 192 p. Disponible sur: <https://www.elsevier-masson.fr/memofiches-anatomie-netter-tete-et-cou-9782294758683.html>
15. Martínez Díaz-Guerra G, Jódar Gimeno E, Reyes García R, Gómez Sáez JM, Muñoz-Torres M. Normocalcemic primary hyperparathyroidism: Recommendations for management and follow-up. *Endocrinol Nutr Engl Ed.* oct 2013;60(8):456.e1-456.e6.
16. Muñoz-Torres M, García-Martín A. Primary hyperparathyroidism. *Med Clínica Engl Ed.* mars 2018;150(6):226-32.
17. Bilezikian JP, Cusano NE, Khan AA, Liu JM, Marcocci C, Bandeira F. Primary hyperparathyroidism. *Nat Rev Dis Primer.* 22 déc 2016;2(1):16033.
18. Zwick OM, Vagefi MR, Cockerham KP, McDermott MW. Brown Tumor of Secondary Hyperparathyroidism Involving the Superior Orbit and Frontal Calvarium. *Ophthal Plast Reconstr Surg.* juill 2006;22(4):304-6.
19. Tarrass F, Benjelloun M, Bensaha T. Severe jaw enlargement associated with uremic hyperparathyroidism. *Hemodial Int.* juill 2008;12(3):316-8.
20. Daniels JSM. Primary hyperparathyroidism presenting as a palatal brown tumor. *Oral Surg Oral Med Oral Pathol Oral Radiol Endodontology.* oct 2004;98(4):409-13.
21. Selvi F, Cakarar S, Tanakol R, Guler S, Keskin C. Brown tumour of the maxilla and mandible: a rare complication of tertiary hyperparathyroidism. *Dentomaxillofac Radiol.* janv 2009;38(1):53-8.
22. Brabyn P, Capote A, Belloti M, Zylberberg I. Hyperparathyroidism Diagnosed Due to Brown Tumors of the Jaw: A Case Report and Literature Review. *J Oral Maxillofac Surg.* oct 2017;75(10):2162-9.
23. Adnane A, Merzem A, Harmak M, Belgadir H, Amriss O, Moussali N, et al. Imagerie des tumeurs brunes maxillo-mandibulaires multiples: à propos d'un cas. *Pan Afr Med J.* 5 janv 2021;38:4.
24. Triantafillidou K, Zouloumis L, Karakinaris G, Kalimeras E, Iordanidis F. Brown tumors of the jaws associated with primary or secondary hyperparathyroidism. A clinical study and review of the literature. *Am J Otolaryngol.* juill 2006;27(4):281-6.
25. Fordham CC, Williams TF. Brown Tumor and Secondary Hyperparathyroidism. *N Engl J Med.* 18 juill 1963;269(3):129-31.

26. Guldred LA, Daugaard S, von Buchwald C. Brown tumor mimicking maxillary sinus mucocele as the first manifestation of primary hyperparathyroidism. *Auris Nasus Larynx*. août 2012;39(4):418-21.
27. Sia HK, Hsieh MC, Yang LH, Tu ST. Maxillary brown tumor as initial presentation of parathyroid adenoma: A case report. *Kaohsiung J Med Sci*. juill 2012;28(7):400-3.
28. Malika F, Taali L, Akssim M, Reda A, Rouadi S, Mahtar M, et al. Tumeur brune du maxillaire révélatrice d'hyperparathyroïdie primaire: à propos d'un cas et revue de la littérature. *Pan Afr Med J [Internet]*. 2013 [cité 21 août 2022];2. Disponible sur: <http://www.panafrican-med-journal.com/content/article/14/21/full/>
29. Hussain M, Hammam M. Management challenges with brown tumor of primary hyperparathyroidism masked by severe vitamin D deficiency: a case report. *J Med Case Reports*. déc 2016;10(1):166.
30. Heimbürger C, Andres E, Rust E, Ghiura C, Dakayi Nono C, Hassler S, et al. Imagerie morphologique et fonctionnelle des tumeurs brunes. À propos d'un cas de localisation maxillo-mandibulaire. *Rev Médecine Interne*. juin 2013;34(6):377-81.
31. Balon BP, Kavalari R. Brown Tumor in Association with Secondary Hyperparathyroidism. *Am J Nephrol*. 1998;18(5):460-3.
32. Guney E, Yigitbasi OG, Bayram F, Ozer V, Canoz Ö. Brown tumor of the maxilla associated with primary hyperparathyroidism. *Auris Nasus Larynx*. nov 2001;28(4):369-72.
33. Leal CTS, Lacativa PGS, Gomes EMS, Nunes RC, Costa FLF de S, Gandelmann IHA, et al. Surgical approach and clinical outcome of a deforming brown tumor at the maxilla in a patient with secondary hyperparathyroidism due to chronic renal failure. *Arq Bras Endocrinol Metabol*. oct 2006;50(5):963-7.
34. Pass B, Mercer J, Majd NM, Glascoe A, Brown RS. Oral Radiographic Evidence of Secondary Hyperparathyroidism in an End-Stage Renal Failure Patient: A Case Report. *Northwest Dent*. mars 2017;96(2):33-7.
35. McManus R, BoAbbas Y, Lampe H, Holliday R, Shum D. Maxillary giant cell granuloma, pheochromocytoma, and hyperparathyroidism without medullary thyroid carcinoma. *Ear Nose Throat J*. août 2000;79(8):590-3.
36. Weiss RR, Schoeneman MJ, Primack W, Rozycki D, Bennett B, Greifer I. Maxillary brown tumor of secondary hyperparathyroidism in a hemodialysis patient. *JAMA*. 16 mai 1980;243(19):1929-30.
37. Vahabzadeh-Hagh AM, Zipser BD, Tan HT, Hong AY, Clair JMS, Armin BB. More than just tissue diagnosis in a patient with maxillofacial bony lesions and hypercalcemia. *The Laryngoscope*. juin 2017;127(6):1318-21.

38. Gurumurthy K, Solomon M, Butt KM, Gelfman W, Moel DI. Maxillary brown tumor caused by secondary hyperparathyroidism in an infant. *J Pediatr.* févr 1982;100(2):245-7.
39. Andreades D, Belazi M, Antoniadis D. Diagnosis of a maxillary brown tumor associated with hyperparathyroidism secondary to chronic renal failure--a case report. *Oral Health Prev Dent.* 2004;2(2):143-7.
40. Catizone L, Casolino D, Santoro A, Casanova S, Cerasoli PT, Zucchelli P. An unusual manifestation of renal osteodystrophy. *Nephron.* 1984;37(2):133-6.
41. Palla B, Burian E, Fliefel R, Otto S. Systematic review of oral manifestations related to hyperparathyroidism. *Clin Oral Investig.* janv 2018;22(1):1-27.
42. Andrade GS, de Souza Carvalho ACG, Magalhães TG, Cetira Filho EL, Cavalcante RB, Nogueira RLM. Expansive renal osteitis fibrosa: a case report. *Oral Maxillofac Surg.* sept 2018;22(3):323-7.
43. Morrone LF, Ettore GC, Passavanti G, Tampoia M, Schiavone P, Coratelli P. Maxillary brown tumor in secondary hyperparathyroidism requiring urgent parathyroidectomy. *J Nephrol.* oct 2001;14(5):415-9.
44. Gould CF, Ly JQ, Lattin GE, Beall DP, Sutcliffe JB. Bone tumor mimics: avoiding misdiagnosis. *Curr Probl Diagn Radiol.* juin 2007;36(3):124-41.
45. Hong WS, Sung MS, Chun KA, Kim JY, Park SW, Lee KH, et al. Emphasis on the MR imaging findings of brown tumor: a report of five cases. *Skeletal Radiol.* févr 2011;40(2):205-13.



## 9. TABLE DES FIGURES

Figure 1 :	a,b) Radiographie Panoramique révélant une lésion ostéolytique bien délimitée dans la mandibule droite (c) Tomodensitométrie axiale montrant une lésion ostéolytique expansive au niveau de la mandibule droite, pénétrant le cortex et formant une masse tissulaire périphérique (d) IRM du cou montrant une masse nodulaire de 2,5cm de diamètre sur la glande parathyroïde droite. <i>D'après Huang R. 2015 (8)</i> .....	3
Figure 2 :	Radiographie parasinusale (incidence de Blondeau) : Coupe transversale du massif facial supérieur révélant une lésion d'opacité homogène avec une limite convexe supérieure dans le sinus gauche, et une rupture de la limite avec la corticale de l'os alvéolaire. <i>D'après Jebasingh F. 2008 (10)</i> .....	4
Figure 3 :	Coloration à l'hématoxyline et éosine : Lésion à cellules géantes constituée de fibroblastes (1), nombreuses cellules géantes type ostéoclastes (2) entourées d'une formation osseuse réactionnelle (3), hémorragies avec dépôts d'hémosidérine (4), et vaisseaux sanguins (5) <i>D'après Shavlokhova V. 2021(3)</i> .....	5
Figure 4 :	Lésion tumorale de couleur brune caractéristique après biopsie pour analyse anatomopathologique <i>D'après Dos Santos B. 2018 (12)</i> .....	5
Figure 5 :	Vue postérieure Glandes thyroïdes et Parathyroïdes (flèche 3 et 4). <i>D'après "Mémoires Anatomie Netter : tête et cou" de John T. Hansen (14)</i> .....	7
Figure 6 :	Les 3 mécanismes régulant la sécrétion de Parathormone. <i>D'après Fraser WD. 2009 (1)</i> .....	8
Figure 7 :	Cône Beam coupe horizontale de la mandibule mettant en évidence des lésions ostéolytiques bilatérales bien délimitées et aux contours festonnés. <i>D'après Dr Robardey G.</i> .....	10
Figure 8:	Prise en charge chirurgicale : Premier temps : Enucléation des lésions bilatérales. <i>D'après Dr Robardey G.</i> .....	11
Figure 9:	Coupe Panoramique montrant une lésion de 2 cm, uniloculaire remontant vers la fosse nasale infraorbitaire .....	12
Figure 10 :	Cliché rétroalvéolaire 23 après traitement endodontique .....	13
Figure 11 :	Cliché rétroalvéolaire 23, légère résorption apicale.....	13
Figure 12:	Diagramme de flux (flow chart) .....	19
Figure 13:	Répartition Homme/Femme des cases reports .....	20
Figure 14 :	Courbe de l'âge des patients de l'échantillon .....	20
Figure 15:	Localisation tumeur.....	21
Figure 16 :	Histogramme des examens d'imagerie en pourcentage.....	24

## 10. ANNEXES

### Annexe 1 :

#### **PARATHYROÏDE P4 DROITE**

*Renseignements cliniques : hyperparathyroïdie primaire. Adénome.*

#### **ETUDE MACROSCOPIQUE :**

La pièce mesure 39 x 18 x 12 mm et pèse 3,84 g.

#### **ETUDE HISTOLOGIQUE :**

Il s'agit d'un nodule parathyroïdien compact, dépourvu de tissu adipeux, cerné par une capsule conjonctive fine. L'architecture du nodule est microvésiculaire ou trabéculo-cordonale. Les cellules sont de type principal à cytoplasme tantôt éosinophile, tantôt clair. Un territoire de tissu parathyroïdien normal est visible à l'extérieur de la capsule.

#### **CONCLUSION :**

**Aspect histologique concordant avec le diagnostic chirurgical d'adénome parathyroïdien.**

## Annexe 2 :

### **EXERESE D'UNE TUMEUR MAXILLAIRE GAUCHE ET BIOPSIE D'UNE LESION SOUS ORBITAIRE GAUCHE**

*Renseignements cliniques : Lésion ostéolytique et hémorragique.*

#### **1. TUMEUR MAXILLAIRE GAUCHE :**

Le prélèvement mesure 3 x 2,2 x 1,7 cm.

L'examen histologique montre une lésion mal limitée, développée au niveau de l'os, constituée d'une double population cellulaire. Sur un fond de cellules fusiformes ou arrondies réalisant des faisceaux, on observe des cellules géantes multinucléées de type ostéoclastique. Les cellules allongées ont un cytoplasme amphophile mal défini abondant. Le noyau est arrondi, ovoïde ou allongé avec une chromatine fine et homogène. L'anisocaryose est légère. Un ou plusieurs petits nucléoles sont visibles. Les mitoses sont rares. La vascularisation est très riche avec quelques plaques hémorragiques généralement autour des cellules multinucléées. La qualité de l'exérèse ne peut être précisée.

#### **2. BIOPSIE D'UNE LESION SOUS ORBITAIRE GAUCHE :**

Le prélèvement mesure 5 mm de grand axe. Il a été inclus en totalité et examiné sur plusieurs niveaux de coupes.

Il a intéressé du tissu osseux avec une lésion tout à fait compatible à celle décrite précédemment.

#### **CONCLUSION :**

**Tumeur maxillaire gauche et lésion sous orbitaire gauche : tumeur brune (lésion d'hypercalcémie).**

### Annexe 3 : Tableau extraction des données

ARTICLE	S	AGE	Manifestations cliniques/Examen clinique	LOCALISATION	ATCD	Examens complémentaires	Etat dentaire	Aspect lésion	Retard diag	Chirurgie/Tmt	Suivi
Selvi 2009	M	19	Adressé par endocrinologue au service maxillo car tuméfaction maxillaire et mandibulaire Difficulté élocution et à s'alimenter Asymétrie faciale droite due à la lésion mand Apparu depuis 3ans Asthénie	Lésion mandibulaire de la canine gauche à la 2 <sup>ème</sup> molaire droite entraînant des déplacements dentaires et poussant la langue en arrière avec obstruction voies respiratoires Lésion maxillaire palais droit en regard apex molaires ayant infiltré sinus droit	IRC depuis 10ans et diag HPT 3ans avant Sous Vit D ATCD familiaux reux Déficience gène X	<u>Pararamique</u> montrant lésion radioclaire mandibulaire avec destruction os basal <u>CT Scan</u> confirme lésion <u>Bilan bio</u> (HPT, phosphatase alcaline augmentée, hyperCa légère et hyperP) <u>Echo et scintigraphie</u> Parathyroïdes montrant hyperplasie <u>Biopsie</u> lésions	Déplacements et mobilité dentaires de la zone concernée avec perte lamina dura généralisée	Légère ulcération muqueuse en regard lésion, pas douloureuse et ferme à la palpation, semble soudé à l'os Mand droit: 3.45x5.45x3.46 cm Max : 1.28x1.46x1.36 cm Cellules géantes multinucléées avec dépôts d'hémossidérine dans un stroma fibrovasculaire hémorragique	NR	Parathyroïdectomie et exérèse lésion mandibulaire afin de rétablir alimentation Résolution pb reux (transplantation)	NR

P.Brabyn 2017	F 42 HPT 1R	Consult de son plein gré chir maxillo facial car douleur maxillaire (avec déformation) et mandibule Puis adressé en endocrino pour bilan global	multiples kystes secteur 1 et 4 (ct scan révèle aussi sternum, scapula gauche, 4eme et 7eme vertèbre)	RAS	<u>Pano</u> en 1ere intention puis <u>biopsie</u> (granulome cellule géante) <u>CT scan</u> <u>complet</u> révélant d'autres localisations <u>Bilan bio</u> révélant HPT primaire (hyperCa) <u>Scintigraphie</u> <u>osseuse et</u> <u>écho cou</u> révélant adénome paraT et pb métabolisme osseux diverses localisations	NR	Lésion ostéolytique s	Diagnostiq ué comme granulome cellules géantes après biopsie	Parathyroïdect omie gauche supérieure avec supplémentati on Ca	CT scan 1an post op montrant récession lésions (minéralisatio n tissus osseux) mais service maxillo décide exérèse lésion résiduelle secteur 1 (cicat osseuse trop lente) Réhabilitation implantaire secteur 1, 3 et 4
A.Adhane 2021	F 28 HPT 2R	Tuméfaction max et mand apparu 7mois avant sa consult/ gène mastication pas de douleur	multiples lésions : maxillaire, symphyse et ramus mand,	IRC terminale sur polykystose rénale héréditaire bilatérale	<u>Scanner face</u> (avec et sans injection) <u>Bilan</u> <u>phosphocalci</u> <u>que</u> révélant HPT <b>secondaire</b>	Mobilité incisives mand dû à une lyse de lamina dura et os alvéolaire	Lésions dures et fixes par rapport au plan profond Lésions ostéolytique s ovales	NR	Médicamente ux (chir pas indiqué car pas d'hyperplasie paraT)	NR

Activité Médicale

Dos Santos B 2018	M	26	HPT 3R	Lésions muqueuse asymptomatique non résolue par ATB 45j auparavant	Lésion mandibulaire gauche de la canine à la prémolaire 3x2.5cm et région linguale des incisives 1x1.5cm	Sous hémodialys e	avec hypoCa et hyperP <u>Coupe thoracique</u> pas d'hyperplasie des parathyroïde s	(aspect verre dépoli)	bien délimitées, sans réaction périostée, pas d'envahisse ment structures adjacentes	NR	Parathyroïde ct omie droite sup et inf 8 sessions injections intralesion de corticostéroïd es	6mois post op rémission partielle
Triantafillido u K. 2006	F	76	HPT 1R	Lésion maxillaire droite avec extension dans le sinus	Lésion maxillaire droite avec extension dans le sinus	HPT <b>Primaire</b> Dû à adénome dans les glandes parathyroïd es droites	<u>Bilan bio</u> (HPT, HyperCa, HypoP) <u>Bilan radio</u> (pano, CT scan, IRM...)	NR	NR	NR	Parathyroïde ct omie droite et exérèse totale lésion	3ans post op : rémission totale lésion sans récurrence

M	71	NR	Lésion dans le corps de la mandibule gauche	<b>HPT Primaire</b> Dû a adénome dans les glandes parathyroïdes droites	<u>Bilan bio</u> (HPT, HyperCa, HypoP, phosphatase alcaline élevée) <u>Bilan radio</u> (pano, CT scan, IRM...)	NR	NR	NR	NR	Parathyroïdectomie droite Calcitonine et Vit D	1an post op lésion mandibulaire persistante et apparition nouvelles lésions mandroite : parathyroïdectomie 4 <sup>ème</sup> glande Sous surveillance
F	21	NR	Lésion mandibule gauche entre canine et 1ere molaire	<b>IRC/HPT secondaire</b>	<u>Bilan bio</u> (HPT, HypoCa, HyperP) <u>Bilan radio</u> (pano, CT scan, IRM...)	NR	NR	NR	NR	Exérèse lésion	Récurrence 1an post op Transplantation rénale 2ans post op 7an post op : totale rémission
F	70	NR	Lésion dans le corps mandibulaire droit (prémolaire)	<b>IRC/HPT secondaire</b>	<u>Bilan bio</u> (HPT, HypoCa, HyperP) <u>Bilan radio</u> (pano, CT scan, IRM...)	NR	NR	NR	NR	Exérèse lésion, hémodialyse, Vit D et Ca carbonate	2ans post op pas de récurrence et HPT régulé
F	68	NR	Lésion dans le corps mandibulaire gauche	<b>IRC/HPT secondaire</b>	<u>Bilan bio</u> (HPT, HypoCa, HyperP)	NR	NR	NR	NR	Exérèse lésion, hémodialyse, Vit D et Ca carbonate	1an post op pas de récurrence et HPT régulé

Shavlokhova V. 2021	F	41	<b>HPT 2R</b>	Tuméfaction mandibulaire droite, survenue dans les 4/6 semaines Tuméfaction muqueuse des prémolaires droites au ramus avec effacement du sulcus, mobilité 45	(prémolo/mol aire)	Lésion dans le corps mandibulaire droit avec déplacement caudal du NAI	Lupus érythémate ux, IRC depuis 10ans, ostéoporos e, HTA traité <b>HPT secondaire</b> diagnostiqu ée suite au bilan	<u>Bilan radio</u> (pano, CT scan, IRM...) <u>Pano</u> en 1ere intention <u>CT-Scan</u> tête et cou <u>Bilan radio</u> main, crâne, épaules, genoux, région pelvienne <u>Bilan Bio</u> (HPT avec hypoCa et déficit vit D, créatinine élevé) <u>Biopsie</u> lésion <u>Diagnostic</u> <u>moléculaire</u> ne révélant pas de réarrangeme nt du USP6 gène ni d'amplificati on du MDM- 2 gène	Mobilité 45 avec test de vitalité diminué, résorption radiculaire 45 et 46	Lésion ostéolytique avec perte partielle de corticale osseuse buccale et linguale 38x17x26m	Diagnostic initial clinique de tumeur à cellules géantes	Discussion avec néphrologue : patient jeune et fonction rénale stable favorable à la chirurgie d'exérèse avec reconstruction (DCIA)  Cone beam post op n'a pas révélé de tissus tumoraux restant	Intervention post op 1an après avec réhabilitation implantaire Suivi à 5ans sans récurrence	NR	NR	NR	Lésion ferme	Mobilité des incisives	NR	NR	NR
Fordham C. 1963	M	22		Tuméfaction maxillaire au-dessus du bloc	Tumeur maxillaire de	HTA/Obstr uction col	NR	NR	Mobilité des incisives	Lésion ferme	NR	NR	NR	NR	NR	NR	NR	NR	NR	NR	



Guldfred LA. 2011	F	34	HPT 2R	incisivo-canin, non douloureuse	l'incisive centrale et latérale	vessie (PBNO)		maxillaires centrales et latérales ayant nécessité avulsion			Diagnost initial : mucocèle car opacification sinus	Chirurgie endoscopique du sinus assisté par ordinateur pour exérèse (incomplète) et biopsie masse tumorale Puis 15j après, chirurgie pour exérèse adénome puis suivi des constantes dans le service endocrino	Suivi 1 semaine post op retour à la normale des constantes PTH et calcium Résorption de la masse tumorale restante Suivi à 6mois sans récurrence ni mase tumorale résiduelle
Sia HK 2012	F	29		Consultation de plein gré du à douleur et tuméfaction évolutive côté gauche de la face depuis 3mois (sensibilité au toucher) Douleur en ouvrant oeil gauche sans	Lésion dans le sinus maxillaire gauche avec remodelage osseux et expansion osseuse	Calculs rénaux et dépression traité dans les dernières années (pas de pathologie)		NR	Lésion aux contours bien délimités, ronde 37x43x43mm Lésion tumorale	Histologie oriente le diagnostic vers chérubisme ou granulome ou tumeur osseuse à	Chirurgie endoscopique exérèse lésion afin d'éviter lésion oculaire puis para thyroïdectomie	1 semaine post op baisse du niveau de PH et calcium 2 mois post op, ré augmentation de PH avec mise en	

Activer Windows

							dentaire ou traumatisme)	alcaline élevée) Fonction rénale normale mais <u>échographie rénale</u> révèle néphrocalcinose médullaire bilatérale <u>Radio du crane</u> <u>Echographie du cou</u> révèle adénome parathyroïdien gauche (35x12x11mm)			avec présence de cellules géantes multinucléées, d'un stroma vasculaire avec dépôts d'hémossidérine, et des macrophages	cellules géantes mais les constantes biologiques permettent d'établir le diagnostic	évidence d'autres localisations de tumeurs brunes (cotes, humérus, clavicule) sans symptôme 4mois post op niveau de PH encore élevé, écho de contrôle du cou ne révèle pas de récurrence de la tumeur
Malika F. 2013	F 32						RAS	<u>CT Scan sinus</u> Puis <u>biopsie tumorale Bilan phosphocalci</u> <u>que</u> révélant hyperCa, hypoP et phosphatase alcaline élevée HPT 1R	Des déplacements avec mobilité dentaires ont été observés avec chute de la 12 et 13	Masse tissulaire ostéolytique hétérodense, largement nécrosé, siège de calcifications, mesurant 52 mm/35mm	Biopsie initiale orientant vers ostéosarcome puis avec 2eme biopsie après exérèse et données biologiques	Chirurgie exérèse tumeur en monobloc (maxillectomie droite emportant 2 molaires et 1 incisive) puis 1 mois après parathyroïdectomie	Suivi à 2mois post op normalisation calcémie et phosphorémie 4mois post op normalisation niveau PH

J. CHAVAN VITHANALAGE



Hussain M. 2016	F	21	HPT 1R	Tuméfaction faciale évoluant depuis 3ans (sans douleur mais trismus et impossibilité d'ouvrir oeil droit)	Tuméfaction côté droit de la mandibule et tuméfaction muqueuse buccale et linguale mandibulaire oblitérant le sulcus de la première prémolaire au ramus Tuméfaction maxillaire gauche avec oblitération sulcus	Atcd de fractures récurrentes	<u>Panoramique</u> en 1ere intention <u>Bilan thyroïdien</u> révélant HPT et déficit en vit D <u>Biopsie</u> de la lésion <u>CT scan</u> avec injection <u>IRM</u> genoux <u>Echo parathyroïde</u> révélant adénome droit	18 partiellement impacté et déplacé et mobilité 36/37	Lésion ostéolytique à cellules géantes d'aspect verre dépoli au CT scan dans mandibule droite corps et ramus mesurant 6.4x4.1 cm et maxillaire gauche mesurant 3.6x3.3 cm	NR	Supplémentation en Vit D 5000U hebdomadaire Parathyroïdectomie	Post op bref épisode d'hypocalcémie Ct scan à 5mois post op avec réduction masse maxillaire gauche et a 1,5 ans de la masse mandibulaire droite Suivi à 3ans avec régression globale masse tumorale
Heimburger C. 2013	F	37	HPT 1R	Découverte fortuite d'hypercalcémie	Lésions sur paroi antérieure du sinus droit, de la paroi postérieure du sinus maxillaire gauche et de l'hémimandibule gauche	Diabète type 2 insulinodépendant Lithiases rénales et ostéomyélite opérée avec greffe osseuse	<u>Bilan biologique</u> révélant hyperCa et hypoP et phosphatase alcaline élevée <u>Densitométrie</u> osseuse révélant ostéoporose fémorale	NR	Lésions ostéolytiques	NR	Traitement hypercalcémie par biphosphonates et diurèse forcée Exérèse adénome parathyroïdien gauche	6mois post op normalisation HPT et hypercalcémie, avec régression lésions ostéolytiques Analyse génétique (gène HPT2R) et enquête familiale proposé au vu

Pecovnik B. 1998	F	34	HPT 2R	Tuméfaction faciale gauche sans douleur	Tumeur localisée en partie dans le sinus maxillaire gauche bloquant partiellement la cavité nasale entraînant une difficulté à respirer S'étendant de la muqueuse antérieure et médiale du sinus aux racines de la 2 <sup>ème</sup> molaire	IR terminale dû HTA hémodialysé <b>HPT sévère</b>	<u>Echo</u> <u>abdominale</u> HPT 1R <u>OTP, Cone</u> <u>beam, IRM</u> <u>et écho</u> <u>cervical</u> révèle adénome parathyroïdi en	NR	NR	4x3x2.5cm de couleur gris/brune et d'aspect élastique composé de fibroblastes, des cellules géantes multinucléées ostéoclastiqu es irrégulièrem ent réparties ainsi que des zones hémorragiqu es avec dépôts d'hémosidéri ne avec un os	NR	Exérèse de la lésion tumorale Parathyroïdect omie refusée par la patiente	des valeurs élevées de PH et jeune âge
---------------------	---	----	-----------	--	--	---	--	----	----	--	----	--	--

Guney E. 2001	F	56	Consult de son plein gré pour tuméfaction douloureuse du palais dur survenu 1 mois avant et évoluant Causant difficultés à s'alimenter	Masse de 5x6cm localisée zone médiane os alvéolaire maxillaire avec muqueuse ulcérée	Lithiases rénales et atcd chirurgie pyéolithotomie 4ans et lithotripsie 3ans auparavant	<u>Bilan biologique</u> révélant HPT, hyperCa, hypoP et phosphatase alcalines élevées <u>Scanner osseux</u> révélant lésions ostéolytiques multiples sur les os (cotes pelvis vertèbres humérus fémur tibia...) <u>Echo abdominale</u> <u>CT scan</u> maxillaire <u>Scan parathyroïde</u> révélant adénome PT	NR	trabéculaire moins dense	5x7cm masse tumorale lysant le maxillaire Lésion ostéolytique avec groupes cellules géantes octéoclastiques multinuclées dans un stroma fibreux vascularisé avec hémorragies et cluster de macrophages remplis d'hémosidérine	NR	Parathyroïdectomie inférieure droite Exérèse tumeur dû aux risques par rapport à sa localisation et problèmes fonctionnels	10 mois post op normalisation de HPT, Ca et P Radio et scintigraphie osseuse de contrôle montrent une régression des lésions
------------------	---	----	--	--	---	--	----	--------------------------	---	----	--	--

Pechalova PF. 2013	M	19	HPT 2R	Tuméfaction maxillaire sans douleur et apparence muqueuse normale	Lésion maxillaire localisée sur palais dur avec effacement du vestibule et au niveau mandibulaire de la 1ere prémolaire droite à la 1ere incisive centrale gauche	Sous hémodialys e depuis 6ans pour IRC terminale avec HPT 2R	<u>Bilan</u> <u>biologique</u> révélant HPT avec phosphatase alcaline élevé <u>CT scan</u> crane et maxillofacial	Migration dentaire (dents maxillaire "en éventail") Nécrose incisive centrale gauche et 2 <sup>ème</sup> incisive droite, canine et 1 <sup>ère</sup> prémolaire	5cm de diamètre Lésion ostéolytique avec cellules type ostéoclastes	NR	Exérèse lésion par lambeau mucopériosté révélant perte densité osseuse et masse tumorale poreuse hémorragique sans atteinte des racines dentaires ou du NAI Cicat de 1 <sup>ère</sup> intention avec replacement et suture du lambeau	NR
	F	49	HPT 2R	Tuméfaction sans douleur et muqueuse asymptomatique	Lésions vestibulaires bilatérales au niveau prémolo/mola ires maxillaires	Sous hémodialys e depuis 6ans pour IRC terminale	<u>Bilan</u> <u>biologique</u> révélant HPT <u>CT scan</u> crane et maxillofacial révélant lésions ostéolytiques	Mobilité dentaire dans la zone concernée avec corticales osseuses vestibulaires amincies et avulsion des dents sans support osseux	Lésions ostéolytiques avec cellules type ostéoclastes, hémorragies et fibroblastes	NR	Exérèse lésions révélant perte de densité osseuse corticales vestibulaire amincies et racines dentaires avec ostéolyse Cicat de 1 <sup>ère</sup> intention	NR

Daniels JS. 2004	F	25 <b>HPT</b> <b>1R</b>	Adressé au service Maxillofacial pour tuméfaction douloureuse survenue 20j auparavant accompagnée d'épiphora œil gauche et difficulté à respirer avc narine gauche	Lésion localisée palais dur gauche de la canine à la 2 <sup>ème</sup> molaire gauche et masse tumorale dans sinus maxillaire gauche érodant face antérieure sinus et palais dur	RAS	<u>Radio pano</u> montrant opacité du sinus maxillaire gauche et perte lamina dure incisives centrales mandibulaire s <u>CT scan</u> montrant lésions ostéolytique s <u>Biopsie</u> <u>Bilan</u> <u>biologique</u> avec hyperCa et hypoP et HPT <u>Echo</u> <u>abdominal</u> et larynx confirmé par <u>CT scan cou</u> montre adénome parathyroïdi en	Perte lamina dura incisives centrales mandibulaire	Lésions de constituées de granulome à cellules géantes multinucléées s et stroma avec hémorragies	Traité en 1 <sup>ère</sup> intention comme un abcès avec ouverture chambre pulpaire 1 <sup>ère</sup> et 2 <sup>ème</sup> molaire gauche et drainage avec incision palais ayant abouti à saignement important Diagnostic établi d'hémangio me et adressé au service maxillo	Parathyroïdect omie (3.5x2.5cm) Curetage lésion sinus maxillaire dû aux pb fctiles avec mise en place plaque palatine acrylique en soutien (muqueuse palatine intacte) avec compresses ATB retirées après 1semaine	Bilan bio normalisé 2mois post op sauf HPT à 3mois post op Pas de récurrence à 2ans post op
---------------------	---	-------------------------------	--	---	-----	--	--	---	---	--	--



Leal CT. 2006	F	32	Adressé clinique dialyse pour suspicion de HPT 2R, avec tuméfaction maxillaire depuis 8mois évoluant rapidement (nécessitant une résolution de HPT rapide), difficulté à s'alimenter, parler et respirer par le nez, incapable de se mouvoir sans aide et se plaignant de douleurs osseuses diffuses	NR	IR terminal sous hémodialys e depuis 9ans sans étiologie connu avec <b>HPT depuis 5ans</b> réfractaire au tmt médicamen teux (calcitriol pulsothéra pie) Déformatio n du squelette : kyphoscolio sis et résorption des phalanges distales de la main Biopsie osseuse 2ans auparavant révélant osteitis fibrosa	NR	NR	NR	NR	Parathyroïdectomie totale avec autotransplantation hétérotopique (dans le bras) Intubation orotrachéale obligatoire due à la masse maxillaire empêchant respiration	NR
---------------	---	----	---	----	---	----	----	----	----	--	----

Activar Windows

Pass B. 2017	F	42	HPT 2R	Consult de son plein gré service dentaire afin d'avoir accord pour transplantation rénale, pas de douleur dentaire mais douleur articulaire et gonflement mains et poignets	multiples lésions radio- claires mandibulaires uniloculaires, région péri- apicale de la 2 <sup>ème</sup> molaire gauche et 1 <sup>ère</sup> molaire droite	cystica intense et renouvellement osseux élevé	<u>Pano et</u> <u>rétroalvéolaire</u> <u>ze</u> <u>Bilan bio</u> (HPT)	Perte lamina dura généralisée ainsi que bords corticale mandibulaire et crêtes alvéolaires, multiples canaux dentaires calcifiés, épaississement ligament parodontal des incisives centrales maxillaires (11 nécrosé)	Uniloculaire 2cm de diamètre bien défini avec contours corticaux Certains lésions sont coalescentes (lésions multiloculaires)	NR	NR	Mis sous atb prophylaxie afin de traiter pb dentaire avant greffe (avulsion débris radiculaires et endo 11)	NR	Régression tumorale (calcification osseuse) et retour valeur normale
Tarrass F. 2008	M	18	HPT 2R	Tuméfaction évoluant depuis 2 mois symphyse mandibule, sans douleur mais difficulté élocution et alimentation	Symphise mandibulaire des incisives aux prémolaires	Sous hémodialyse depuis 6ans dû à glomérulon éphrite chronique,	<u>Radio (pas</u> <u>de précision</u> <u>de la nature</u> <u>radio):</u> montrant ostéodystrophie	Déplacement des dentaires, déplacement milieu interincisif de 3mm avec résorption	3x3cm recouvert gencives enflammées, lésion radio- claire, stroma	NR	NR	Subtotal parathyroïdectomie + supplémentation Ca		

McManus R. 2000	M 23 <b>HPT 1R</b>	Tuméfaction douloureuse maxillaire droit depuis 5mois	NR	NR	HPT 2R diagnostiqu ée 1an avant	rénale des os longs <u>CT scan</u> <u>crane</u> <u>Biopsie</u> <u>Bilan Bio</u> (hypoCa, hyperP et phosphatase alcaline augmentée) <u>Echo.cou</u> (nodules paraT)	osseuse incisives mandibulaire s	fibreux avec cellules géantes multinucléées s	Diag tumeur cellule géante centrale bénigne	Maxillectomie partielle Parathyroïdect omie inférieure gauche	CT scan 6mois post op (pas de regression tumeur persistance tuméfaction)
Weiss R. 1980	F 18 <b>HPT 2R</b>	Tuméfaction maxillaire	NR	NR	IRC due à glomérulon éphrite sous hémodialys	<u>Biopsie</u> <u>Bilan Bio</u> (HPT, hypoCa, hyperP, hyperCa, hyperP,	Résorption osseuse	NR	NR	Subtotale Parathyroïdect omie (¾ glandes)	Régression masse tumorale après 3 <sup>ème</sup> chirurgie et

Vahabzadeh-Hagh AM. 2017	F	45	HPT 1R	Tuméfaction maxillaire depuis pls mois, avec douleur et saignement, paresthésie gencive	Lésion crête alvéolaire maxillaire au niveau de la 16 (érythémateux et saigne), mobilité dentaire canine mandibulaire gauche 43	Arthrite	<u>Biopsie CT scan face</u> avec <u>contraste Bilan bio</u> (hyperCa, hypoP, HPT) <u>CT scan parat</u> (adénome)	Mobilité dentaire		phosphatase alcaline élevée)					+ supplémentati on Ca Exérèse masse tumorale 3semaines post op 2 <sup>ème</sup> intervention avec maxillectomie partielle 6semaines post op	retour valeurs normales
Gurumurthy K. 1982	F	14 mois	HPT 2R	Pb de croissance depuis l'âge de 9mois, pb rénal, difficulté à s'alimenter	Lésion maxillaire droit 2.5cm diamètre au-dessus canines	NR	<u>Bilan bio</u> (HPT) <u>Radio</u> <u>Urographie</u> rénale (pb	NR	Lésion verre dépoli avec zone de remodelage osseux		NR	Supplémentati on Ca Parathyroïdectomie totale et auto	1mois post op disparition totale de la lésion			


ACTIVIS MEDICAL

Andreades D. 2004	M	57	Adressé service maxillo pour tuméfaction douloureuse coté vestibulaire crête alvéolaire maxillaire droite avec ulcération muqueuse (12 à 15)	Pan vestibulaire crête alvéolaire maxillaire droite avec ulcération muqueuse (12 à 15)	Dysfonction rénale depuis 20ans sous hémodialyse	<p>factmnt rénale) Résorption osseuse os long (déformation têtes fémorales) <u>Biopsie</u> lésion maxillaire (diag HPT 2R)</p> <p><u>Radio (pas précisé)</u> <u>Bilan Bio</u> (HPT, Hyper Ca et hyperP) : diag HPT 2R</p>	Mobilité dentaire	<p>(activité ostéoclastique importante), spicules osseuse</p> <p>2x1.5cm masse dure douloureuse, lésion ostéolytique multiloculaires, radioclaire de la 12 à 15 avec septa osseux fins séparant lésion Légère déminéralisation osseuse os trabéculaire sur max et mand</p>	NR	Exérèse lésion	NR
----------------------	---	----	--	--	--	---	-------------------	--	----	----------------	----

Catizone L. 1984	M 19 <b>HPT 2R</b>	Tuméfaction faciale du nez à la joue sans douleur mais difficulté à respirer et vision œil droit	Lésion sinus maxillaire droit cavité nasale et déviation septum nasal et palais dur	IRT sous hémodialyse, <b>HPT 2R, supplémentation Ca</b>	<u>CT scan</u> <u>Biopsie</u>	NR	Cellules géantes multinucléées type ostéoclastes dans un stroma fibreux zone hémorragique et dépôts hémossidérine, nb vx sanguins	NR	Exérèse lésion tumorale	14mois post op CT scan pas de reprise tumorale, totale rémission lésion
---------------------	------------------------------	--	---	---	----------------------------------	----	---	----	-------------------------	---

#### **Annexe 4 : Tableau récapitulatif des articles exclus**

1	Palla B. 2018	Revue systématique
2	Okamoto T. 2009	Carcinome
3	Guimaraes LM. 2022	Pas de cas clinique
4	Schweitzer VG. 1986	Concerne le sinus sphénoïde
5	Irie T. 2015	Concerne la patella
6	Yokota N. 1989	Etude sur la paraplégie
7	Jovanovic DB. 2005	Etude cas-témoin
8	Ratner V. 1990	Granulome Réparateur à Cellules Géantes(GCRG)
9	Merkow RL. 1985	GCRG
10	Smith PG. 1990	Granulome
11	Hermann G. 1990	Concerne le Fémur
12	Chowdhury S. 2013	Pas d'accès au texte
13	Pinto LP. 2006	Pas d'accès
14	Taskapan H. 2004	Pas d'accès
15	Yamaga E. 2022	Pas d'accès
16	Morrone LF. 2001	Pas d'accès
17	Shah BV. 1994	Pas d'accès
18	Dusundel R. 2000	Pas d'accès
19	El Kohen A. 2001	Pas d'accès



## SERMENT MEDICAL

En présence des Maîtres de cette Faculté, de mes chers condisciples, devant l'effigie d'HIPPOCRATE.

Je promets et je jure, d'être fidèle aux lois de l'honneur et de la probité dans l'exercice de la Médecine Dentaire.

Je donnerai mes soins à l'indigent et n'exigerai jamais un salaire au-dessus de mon travail, je ne participerai à aucun partage clandestin d'honoraires.

Je ne me laisserai pas influencer par la soif du gain ou la recherche de la gloire.

Admis dans l'intérieur des maisons, mes yeux ne verront pas ce qui s'y passe, ma langue taira les secrets qui me seront confiés et mon état ne servira pas à corrompre les mœurs ni à favoriser le crime.

Je ne permettrai pas que des considérations de religion, de nation, de race, de parti ou de classe sociale viennent s'interposer entre mon devoir et mon patient.

Même sous la menace, je n'admettrai pas de faire usage de mes connaissances médicales contre les lois de l'humanité.

J'informerai mes patients des décisions envisagées, de leurs raisons et de leurs conséquences. Je ne tromperai jamais leur confiance et n'exploiterai pas le pouvoir hérité des connaissances pour forcer les consciences.

Je préserverai l'indépendance nécessaire à l'accomplissement de ma mission. Je n'entreprendrai rien qui dépasse mes compétences. Je les entretiendrai et les perfectionnerai pour assurer au mieux les services qui me seront demandés.

Respectueux et reconnaissant envers mes Maîtres, je rendrai à leurs enfants l'instruction que j'ai reçue de leur père.

Que les hommes m'accordent leur estime si je suis fidèle à mes promesses.

Que je sois déshonoré et méprisé de mes confrères si j'y manque.





**HALIMI Kelly** – Tumeur brune du maxillaire à propos de deux cas et revue de la littérature

Th. : Chir.dent. : Marseille : Aix-Marseille Université : 2022

Rubrique de classement : Chirurgie orale

Résumé : Les tumeurs brunes du maxillaire, connues également sous le nom d'ostéite fibrokystique, sont des lésions ostéolytiques non néoplasiques, caractérisées par une prolifération de cellules géantes multinucléées dans le maxillaire et/ou la mandibule. Les tumeurs brunes constituent le stade terminal du remodelage osseux survenant durant l'hyperparathyroïdie primaire, secondaire ou tertiaire. Le diagnostic précoce et le traitement de l'hyperparathyroïdie a rendu l'apparition clinique de lésions osseuses rare. De nombreux diagnostics différentiels sont rapportés, tel que le granulome central à cellules géantes, une analyse méticuleuse des données cliniques est obligatoire pour établir le bon diagnostic. Ce travail présente deux cas cliniques de patients atteints d'une tumeur brune ainsi que le diagnostic et la prise en charge : un patient avec une tumeur brune mandibulaire associée à une hyperparathyroïdie secondaire et une patiente avec une tumeur brune maxillaire associée à une hyperparathyroïdie primaire. Une revue de la littérature a été réalisée dans le but d'établir les caractéristiques communes des tumeurs brunes, de l'établissement du diagnostic aux moyens de prise en charge.

Mots-clés : Tumeur brune – Ostéite fibrokystique – Hyperparathyroïdie – Maxillaire - Mandibule

**HALIMI Kelly** – Brown tumor of the jaws about two cases and literature review

Abstract: Brown tumor of the jaws, also known as osteitis fibrosa cystica, is a non-neoplastic osteolytic lesion characterized by bony lesions that show proliferation of multinucleated giant cells in the maxilla and/or mandible. Brown tumors represent the terminal stage of the remodeling processes during primary, secondary, or tertiary hyperparathyroidism. Early diagnosis and successful treatment of the hyperparathyroidism have made clinical evidence of bone disease uncommon. Many differential diagnoses of these lesions have been reported, such as local central giant-cell granuloma, therefore a clear analysis of the data is mandatory to establish correct treatment. This work presents two clinical cases with brown tumors, along with the diagnosis and treatment: one case of brown tumor on the mandible associated with secondary hyperparathyroidism and one on the maxilla associated with primary hyperparathyroidism. A review of the literature has also been conducted to report the common features of brown tumor, the establishment of an accurate diagnosis and the different therapeutic management.

Keywords: Brown tumor, Osteitis fibrosa cystica, Hyperparathyroidism, Maxilla, Mandible, Jaw