



HAL
open science

Apport de la technique linguale dans le traitement des agénésies des secondes prémolaires mandibulaires par fermeture d'espace

Julia Simon

► **To cite this version:**

Julia Simon. Apport de la technique linguale dans le traitement des agénésies des secondes prémolaires mandibulaires par fermeture d'espace. Médecine humaine et pathologie. 2022. dumas-04017654

HAL Id: dumas-04017654

<https://dumas.ccsd.cnrs.fr/dumas-04017654v1>

Submitted on 7 Mar 2023

HAL is a multi-disciplinary open access archive for the deposit and dissemination of scientific research documents, whether they are published or not. The documents may come from teaching and research institutions in France or abroad, or from public or private research centers.

L'archive ouverte pluridisciplinaire **HAL**, est destinée au dépôt et à la diffusion de documents scientifiques de niveau recherche, publiés ou non, émanant des établissements d'enseignement et de recherche français ou étrangers, des laboratoires publics ou privés.



Distributed under a Creative Commons Attribution - NonCommercial - NoDerivatives 4.0 International License

THESE

***POUR OBTENIR LE DIPLOME D'ETAT
DE DOCTEUR EN CHIRURGIE DENTAIRE***

Présentée et publiquement soutenue devant

Aix-Marseille Université

(Président : Monsieur le Professeur Éric BERTON)

Faculté des Sciences Médicales et Paramédicales

(Doyen : Monsieur le Professeur Georges LEONETTI)

Ecole de Médecine Dentaire

(Directeur : Monsieur le Professeur Bruno FOTI)

***Apport de la technique linguale dans le traitement des
agénésies des secondes prémolaires mandibulaires par
fermeture d'espace***

Présentée par

Julia Simon

Née le 03/04/1996

A Marseille

Thèse soutenue le **23 Septembre 2022**

Devant le jury composé de

Président : Professeur LE GALL Michel

Assesseurs : Docteur TOSELLO Alain

Docteur PHILIP-ALLIEZ Camille

Docteur AMOUYAL Lucas

Invité : Docteur RAYBAUD Philippe

THESE

***POUR OBTENIR LE DIPLOME D'ETAT
DE DOCTEUR EN CHIRURGIE DENTAIRE***

Présentée et publiquement soutenue devant

Aix-Marseille Université
(Président : Monsieur le Professeur Éric BERTON)

Faculté des Sciences Médicales et Paramédicales
(Doyen : Monsieur le Professeur Georges LEONETTI)

Ecole de Médecine Dentaire
(Directeur : Monsieur le Professeur Bruno FOTI)

***Apport de la technique linguale dans le traitement des
agénésies des secondes prémolaires mandibulaires par
fermeture d'espace***

Présentée par

Julia Simon

Née le 03/04/1996

A Marseille

Thèse soutenue le **23 Septembre 2022**

Devant le jury composé de

Président : Professeur LE GALL Michel

Assesseurs : Docteur TOSELLO Alain

Docteur PHILIP-ALLIEZ Camille

Docteur AMOUYAL Lucas

Invité : Docteur RAYBAUD Philippe

ADMINISTRATION

Doyens Honoraires	Professeur	Raymond SANGIUOLO†
	Professeur	Henry ZATTARA
	Professeur	André SALVADORI
	Professeur	Jacques DEJOU
Directeur	Professeur	Bruno FOTI
Directeurs adjoints	Professeur	Michel RUQUET
	Professeur	Anne RASKIN
Chargés de missions		
	Formation Initiale	Professeur Michel RUQUET
Recherche Formation Continue	Professeur	Anne RASKIN
	Professeur	Frédéric BUKIET
Relations Internationales Internat et Diplômes d'Etudes Spécialisées Affaires générales	Professeur	Hervé TASSERY
	Professeur	Virginie MONNET-CORTI
	Docteur	Patrick TAVITIAN
Responsable Administrative	Madame	Katia LEONI

PROMOTIONS :

2019 Raymond SANGIUOLO

2020 Gaston BERGER

2021 Joseph MIGOZZI

LISTE DES ENSEIGNANTS

PROFESSEURS DES UNIVERSITÉS – PRATICIENS HOSPITALIERS

BUKIET Frédéric (58-01)
FOTI Bruno (58-02)
LE GALL Michel (56-01)
MONNET-CORTI Virginie (57-01)
RASKIN Anne (58-01)
RUQUET Michel (58-01)
TARDIEU Corinne (56-01)
TARDIVO Delphine (56-02)
TASSERY Hervé (58-01)
TERRER Elodie (58-01)

PROFESSEUR DES UNIVERSITÉS

ABOUT Imad (65)

PROFESSEURS ÉMÉRITES

DEJOU Jacques (58-01)
HUE Olivier (58-01)

MAITRES DE CONFÉRENCES DES UNIVERSITÉS – PRATICIENS HOSPITALIERS

ABOUDHARAM Gérard (58-01)	LAN Romain (56-02)
ANTEZACK Angeline (57-01)	LAURENT Michel (58-01)
BANDON Daniel (56-01)	MAILLE Gérald (58-01)
BELLONI Didier (57-01)	MENSE Chloé (58-01)
BOHAR Jacques (56-01)	PHILIP-ALLIEZ Camille (56-01)
CAMOIN Ariane (56-01)	POMMEL Ludovic (58-01)
CAMPANA Fabrice (57-01)	PRECKEL Bernard-Éric (58-01)
CATHERINE Jean-Hugues (57-01)	RÉ Jean-Philippe (58-01)
GAUBERT Jacques (56-01)	ROCHE-POGGI Philippe (57-01)
GIRAUD Thomas (58-01)	SILVESTRI Frédéric (58-01)
GIRAUDEAU Anne (58-01)	STEPHAN Grégory (58-01)
GUIVARC'H Maud (58-01)	TAVITIAN Patrick (58-01)
JACQUOT Bruno (58-01)	TOSELLO Alain (58-01)
LABORDE Gilles (58-01)	

MAITRES DE CONFERENCES DES UNIVERSITÉS ASSOCIÉS

BALLESTER Benoît (58-01)
BLANCHET Isabelle (58-01)
CASAZZA Estelle (58-01)
SILVESTRI Frédéric (58-01)

CHEFS DE CLINIQUE DES UNIVERSITÉS - ASSISTANTS DES HÔPITAUX

ANTEZACK Angeline (57-01)	MADENIAN Pauline (58-01)
ARNIER Canelle (56-01)	MANSUY Charlotte (58-01)
BAUDINET Thomas (58-01)	MARCHAL Paul (58-01)
BOREL Guillaume (56-02)	MARTIN William (56-01)
BRINCAT Arthur (57-01)	ONGHENA Tom (56-01)
BROS Agnès (56-01)	PASCHEL Laura (58-01)
CHIARINI Thomas (58-01)	PILLIOL Virginie (58-01)
DUPRAT Florence (56-01)	PRINCE Fanny (57-01)
FAURE-BRAC Mathias (57-01)	RAYNAUD Camille (58-01)
FERRE Enzo (58-01)	REYNAL Florence (56-01)
FOUQUES Agathe (56-01)	ROMAO Vincent (57-01)
HAMMOUTENE Stéphane (57-01)	ROUSCOFF Eva (57-01)
LAFONT Jacinthe (57-01)	SADOWSKI Camille (57-01)
LAURENT Camille (58-01)	TERRER Jérémy (58-01)
LIOTARD Alicia (58-01)	VIEILLARD Pierre (56-01)

ASSISTANT DES UNIVERSITÉS ASSOCIÉ

BROTON Adèle (56-01)

Intitulés des sections CNU :

56^{ème} section : Développement, croissance et prévention

56-01 Odontologie pédiatrique et orthopédie dento-faciale

56-02 : Prévention – Epidémiologie – Economie de la santé – Odontologie légale

57^{ème} section : Chirurgie orale, Parodontologie, Biologie Orale

57-01 : Chirurgie orale – Parodontologie – Biologie orale

58^{ème} section : Réhabilitation orale

58-01 : Dentisterie restauratrice – Endodontie – Prothèses – Fonction-Dysfonction – Imagerie – Biomatériaux

L'auteur s'engage à respecter les droits des tiers, et notamment les droits de propriété intellectuelle. Dans l'hypothèse où la thèse comporterait des éléments protégés par un droit quelconque, l'auteur doit solliciter les autorisations nécessaires à leur utilisation, leur reproduction et leur représentation auprès du ou des titulaires des droits. L'auteur est responsable du contenu de sa thèse. Il garantit l'Université contre tout recours. Elle ne pourra en aucun cas être tenue responsable de l'atteinte aux droits d'un tiers

Ce travail est dédié

à Monsieur le Professeur Michel Le Gall

Je vous remercie de me faire l'honneur de présider ce jury de thèse. Merci pour vos conseils avisés et votre enseignement de qualité. J'ai pu apprécier l'incroyable facilité avec laquelle vous transmettez cette science à vos étudiants.

Veillez trouver dans cette thèse, l'expression de ma sincère considération et de tout mon respect.

à Monsieur le Docteur Alain Tosello

Je vous remercie de me faire l'honneur de siéger dans ce jury. Merci pour la qualité de votre enseignement, votre grande compétence en prothèse totale et votre sympathie.

Recevez dans ce travail l'expression de tout mon respect et de ma profonde estime.

à Madame le Docteur Camille Philip-Alliez

Je vous remercie de m'avoir fait l'honneur de diriger mon travail de thèse. Merci pour votre implication et votre disponibilité durant cette année. Merci également pour le temps que vous m'avez consacré et pour vos conseils qui m'ont permis de mener à bien ce travail. Recevez ici la preuve de mes sincères remerciements et de tout ma gratitude.

à Monsieur le Docteur Lucas Amouyal

Votre présence en ce jour me procure une joie immense. Votre conscience professionnelle, ce désir permanent de participer à l'évolution de votre spécialité et votre grande simplicité sont un exemple pour moi.

Trouvez ici l'expression de ma reconnaissance et de mon profond attachement.

à Monsieur le Docteur Philippe Raybaud

Je vous remercie d'avoir accepté d'être membre de ce jury. Votre présence était une évidence, tant par vos compétences en orthodontie linguale que par les liens unissant nos deux familles. J'espère qu'avec Louis nous exercerons notre métier avec la même passion qui vous a toujours animée.

Veillez trouver ici le témoignage de tout mon respect.

TABLE DES MATIERES

Introduction.....	2
I. Agénésie des secondes prémolaires mandibulaires.....	4
A. Diagnostic	4
1. <i>Examen clinique endobuccal</i>	4
2. <i>Examens complémentaires</i>	4
B. Diagnostics différentiels.....	5
II. Solutions thérapeutiques en cas d'agénésies de secondes prémolaires mandibulaires	5
A. Fermeture d'espace	5
B. Ouverture d'espace	7
III. Apport général de la technique linguale en orthodontie.....	8
A. Préservation de l'émail pendant le traitement orthodontique	9
B. Patient au paradonte déficient.....	10
C. Demande esthétique : refus du traitement traditionnel en technique vestibulaire et report de début de traitement	11
D. Appareil sur mesure réalisé sur un set up.....	11
E. Contrôle de torque.....	11
IV. Traitement avec fermeture d'espace	12
A. Conséquences mécaniques de la fermeture d'espace	12
B. Les différents moyens pour éviter de créer de la classe II	13
1. <i>Les élastiques de classe II</i>	13
2. <i>Les mini-vis d'ancrage</i>	13
3. <i>Bielles de Herbst</i>	13
C. Utilisation dans le cadre des agénésies.....	19
V. Protocole de traitement avec bielles de Herbst.....	20
A. Collage des coquilles sur les premières prémolaires mandibulaires	25
B. Collage des coquilles sur les premières molaires maxillaires	28
VI. Cas clinique.....	31
Conclusion	42
BIBLIOGRAPHIE.....	I
TABLE DES FIGURES.....	A

Introduction

Une agénésie est l'absence totale ou partielle d'un tissu, d'un organe ou d'une structure dès la vie embryonnaire, due à une cause héréditaire (1). Une agénésie dentaire est l'absence de formation d'une ou plusieurs dents. C'est l'anomalie de développement de la dentition permanente la plus répandue. Elle peut apparaître comme faisant partie d'un syndrome, ou bien non-syndromique, ce qui est la forme la plus commune. Elle est généralement isolée, même si d'autres anomalies peuvent être associées (anomalie de position, de structure, de forme, ou d'éruption) (2).

Le traitement des agénésies dentaires, touche environ 5% de la population, et implique pour le praticien le choix difficile entre une solution de fermeture orthodontique et une solution de remplacement de la dent manquante par une prothèse. Le choix implantaire impose un traitement pluridisciplinaire (omnipraticien, implantologue, parodontiste).

Selon Polder (3), les agénésies sont plus fréquentes en Australie et en Europe qu'aux Etats-Unis. Elles touchent davantage les femmes que les hommes et concernent principalement les dents de fin de série, 3^{èmes} molaires exclues :

- Secondes prémolaires mandibulaires (41%) ;
- Incisives latérales maxillaire (22,9%) ;
- Secondes prémolaires maxillaires (21,2%) .

Les agénésies peuvent être uni ou bilatérales. Dans la majorité des cas (83%), l'agénésie concerne une ou deux dents (4).

Les agénésies sont liées le plus souvent à des facteurs génétiques à fort degré de pénétrance. Des mutations des gènes MSX1 et PAX9 ont été mises en évidence dans certains cas. Cependant, le plus souvent, il n'y a pas d'étiologie précise mais peut-être une conjonction de plusieurs facteurs prédisposants (génétiques, anomalies de développement, troubles endocriniens, pathologies, traumatismes).

La profession cherchant, à juste titre, à proposer des traitements les plus conservateurs, nous devons chercher les meilleures solutions mécaniques pour être en mesure de proposer des traitements par fermeture d'espaces. Le but de ce travail

est de présenter une solution fiable et reproductible dans les traitements de fermeture d'espace des agénésies de secondes prémolaires mandibulaires.

I. Agénésie des secondes prémolaires mandibulaires

C'est l'agénésie la plus fréquente, exceptée celle des 3^{èmes} molaires.

A. Diagnostic

Face à l'absence d'une ou plusieurs prémolaires, il est essentiel de savoir si nous sommes en présence de véritables absences ou de dents retenues.

Le praticien devra réaliser un examen clinique et bien sûr prescrire une radiographie panoramique qui permettra d'établir le diagnostic différentiel.

1. Examen clinique endobuccal

Durant l'examen endobuccal, nous recherchons les signes cliniques qui nous feront suspecter une agénésie :

- La persistance de la seconde molaire temporaire mandibulaire 6 mois ou plus après la date d'éruption normale de la dent permanente, c'est-à-dire 11-12 ans pour les secondes prémolaires mandibulaires ;
- La présence de la dent permanente contro-latérale sur l'arcade ;
- L'absence de mobilité de la dent temporaire ;
- La perte de la seconde molaire temporaire non remplacée et la migration des dents adjacentes vers le site concerné, que ce soit par version, rotation ou gression ;
- L'impression de réingression partielle de la dent temporaire.

2. Examens complémentaires

L'examen de la radiographie panoramique permet de confirmer le diagnostic. A la naissance, toutes les dents temporaires ainsi que les lacunes des premières molaires permanentes sont visibles à la radiographie (5). Le diagnostic peut être clinique et confirmé par l'examen radiographique mais peut aussi être découvert fortuitement lors d'un bilan radiographique. Le cliché de choix est l'orthopantomogramme, ou cliché panoramique permettant d'avoir une vision globale des arcades. Il est important de prendre en compte que le germe de la seconde

prémolaire mandibulaire peut avoir une calcification tardive et ne pas être visible à 9 ans sur une radiographie panoramique.

B. Diagnostics différentiels

Les différents diagnostics différentiels pouvant être évoqués sont :

- Le retard d'éruption : confirmation radiographique ;
- Les dents incluses : confirmation radiographique ;
- Une transposition de germe : confirmation radiographie ;
- Une avulsion : anamnèse ;
- Une expulsion traumatique : anamnèse ;
- Les fusions : examen clinique.

II. Solutions thérapeutiques en cas d'agénésies de secondes prémolaires mandibulaires

Comme dans le cas de l'agénésie des incisives latérales, le praticien est confronté au choix de fermer, d'ouvrir ou de maintenir l'espace pour une éventuelle restauration prothétique.

A. Fermeture d'espace

Le critère de choix originel a été la présence d'une dysharmonie dento-alvéolaire (DDA) imposant des extractions. Les agénésies s'inscrivent alors dans le schéma d'extractions en imposant le site de celles-ci. La solution de fermeture est retenue.

Elles s'apparentent à un traitement avec extractions de prémolaires. Ces cas ne demanderont pas de précautions d'ancrage particulières.

Pour le cas de Classe I sans DDA, les précautions habituelles sont mises en place si nécessaire :

- Solidarisation du secteur antérieur ;
- Torque radiculo-lingual actif sur les incisives mandibulaires ;
- Augmentation du tip forward sur les canines ;
- Mésialisation de la première puis de la deuxième molaire ;

- Utilisation de minivis comme ancrage direct pour la mise en place des secteurs postérieurs ou comme ancrage indirect pour renforcer l'ancrage antérieur. Ces ancrages temporaires facilitent la gestion de ces cas et limitent les risques éventuels sur le profil.

La position des incisives mandibulaires en début de traitement (vestibulo-versées, normo-positionnées ou linguo-versées) déterminera le degré de difficulté dans la gestion de l'ancrage. Plus les dents sont vestibulées, moins nous aurons besoin d'ancrage.

Si le patient est en légère classe II, le traitement devient plus compliqué car il s'agit de gérer un ancrage total et d'y ajouter une correction de la Classe II. Plus la Classe II est importante, plus on s'éloigne de l'indication de la fermeture.

Si le patient présente une classe II sévère (plus de 50%), cela devient une contre-indication. Ce sont ces cas particuliers dont nous développerons la gestion plus loin dans ce travail.

Au niveau occlusal, en l'absence d'extractions compensatrices à l'arcade maxillaire, une équilibration occlusale doit être réalisée pour aménager l'occlusion de classe III thérapeutique. L'utilisation d'un set-up lors de l'élaboration du plan de traitement est une aide précieuse et indispensable. La présence d'un calage vertical de la dernière molaire maxillaire doit être contrôlé.

Outre le critère purement occlusal, l'étude du profil est une aide à la décision. La fermeture ne doit être envisagée que lorsqu'elle ne risque pas de détériorer le profil.

Certains facteurs sont plutôt favorables à cette solution :

- Les profils convexes qui ne pâtiront pas d'une éventuelle rétraction incisive ;
- L'hyperdivergence qui facilite la perte d'ancrage.

A l'inverse, la présence d'une hypodivergence avec une musculature puissante contre-indique la fermeture car le risque de rétraction incisive avec détérioration du profil est important dans ces cas.

Le nombre de secondes prémolaires absentes est aussi à prendre en compte. Lorsque l'agénésie touche au moins 3 prémolaires (2 à l'arcade mandibulaire et 1 à l'arcade maxillaire) la solution de fermeture est plus facilement envisagée. Une extraction complémentaire (prémolaire maxillaire présente) est alors réalisée.

Une anomalie importante de forme d'une ou plusieurs autres prémolaires fait considérer cette ou ces dents comme des dents absentes.

Avantages :

- Pas de prothèse ;
- Correction possible dans un traitement d'orthodontie global ;
- Coût (pas de prothèses ou d'implants plus tard).

Inconvénients :

- Longueur du traitement ;
- Classe III molaire thérapeutique ;
- Effets parasites mécaniques créant ou aggravant la Classe II.

B. Ouverture d'espace

En l'absence d'encombrement et/ou présence de Classe II, le maintien de la dent temporaire dans l'attente d'un implant semble généralement préférable. La solution à long terme est la réalisation d'un implant. En effet, les bridges traditionnels sont trop mutilants pour les dents adjacentes et les bridges collés n'ont pas la même fiabilité que sur le secteur antérieur.

La pose d'un implant nécessite le respect de trois impératifs :

- Attendre que la croissance verticale du patient soit achevée et qu'il n'y ait donc plus d'égression compensatrice ;
- Disposer d'un espace mésio-distal adéquat ;
- Disposer de suffisamment d'os alvéolaire dans le sens mésio-distal mais surtout vestibulo-lingual.

La conservation de la dent temporaire maintient l'os alvéolaire au niveau du futur site d'implantation et joue le rôle du mainteneur d'espace. Il est donc souhaitable de la conserver jusqu'à la réalisation de l'implant.

Trois éléments doivent être pris en compte pour la conservation de la dent temporaire :

- Le diamètre mésiodistal de la molaire temporaire :

Il est significativement supérieur à celui de la seconde prémolaire et empêche donc l'établissement d'une intercuspidation correcte sur les secteurs latéraux. Kokich (6)

recommande de réduire le diamètre mésiodistal de la couronne de la molaire temporaire (jusqu'à 1,5 ou 2mm en fonction des besoins occlusaux et de la taille de la cavité pulpaire) et de la recouvrir de composite fluide avant de la baguer ou de coller une attache.

- L'ankylose de la molaire temporaire :

En cas d'agénésie de la dent permanente, on observe fréquemment une ankylose de la dent temporaire. Dans ce cas, la dent temporaire doit être extraite s'il reste de la croissance verticale afin d'éviter l'apparition d'un défaut osseux vertical qui affecterait la dent adjacente et pourrait nécessiter ultérieurement une greffe.

- Extraction précoce de la molaire temporaire

Lorsque l'extraction précoce de la dent temporaire est nécessaire (carie, ankylose...), Kokich (6) préconise de laisser évoluer la première prémolaire en position de seconde prémolaire afin de créer ultérieurement de l'os par son déplacement mésial.

Dans le cas où les germes des 3^{èmes} molaires sont présents et que l'espace nécessaire pour leur évolution sur l'arcade est insuffisant, le remplacement de la dent absente par un implant n'empêchera pas les germectomies des 3^{èmes} molaires. Cette solution (apport d'un implant et extraction d'une 3^{ème} molaire) n'est pas intellectuellement très satisfaisante.

Sauf dans les cas où 32 dents peuvent être maintenues, on peut dire que la solution de fermeture avec conservation des 3^{èmes} molaires est la plus cohérente. C'est malheureusement la plus difficile mécaniquement.

III. Apport général de la technique linguale en orthodontie

L'orthodontie linguale sur mesure a été développée pour répondre à une demande esthétique de l'adulte (7, 8). La visibilité des appareils multi-attaches vestibulaires est l'un des freins à l'acceptation des traitements. Cette demande essentielle chez le patient adulte existe aussi chez l'enfant et l'adolescent. Nous ne pouvons plus l'ignorer.

La performance technologique des attaches linguales permet de proposer un traitement pour tous les adolescents en denture adulte jeune quel que soit le type de malocclusion. Cependant dans certains cas, nous allons orienter le patient vers cette technique non pas pour des raisons esthétiques mais pour des raisons prophylactiques et/ou mécaniques.

A. Préservation de l'émail pendant le traitement orthodontique

Richer a montré en 2015 (9) que sur 350 patients traités en orthodontie multi-attaches vestibulaire, 72,9% des patients présentent au moins une décalcification en fin de traitement. En 2010, Wiechmann et al (10) ont mené une étude pour comparer les décalcifications après traitement orthodontique par attaches linguales et vestibulaires. La conclusion de cette étude montre que le **nombre** de lésions qui se sont formées ou qui ont progressé pendant le traitement orthodontique est supérieur au niveau des faces vestibulaires qu'au niveau des faces linguales.

Treatment group (bracketed surface, jaw)		No WSL Subjects	Only new WSL		Existing WSL			Total	
			Subjects	New WSL	Subjects	New WSL	Progressing WSL	Subjects	WSL
Buccal	Maxilla	10	1	1	3	5	12	14	18
Lingual	Mandible	13	0	0	1	0	1	14	1
Buccal	Mandible	8	2	4	4	11	9	14	24
Lingual	Maxilla	6	3	3	5	1	6	14	10
Total	Buccal	18	3	5	7	16	21	28	42
	Lingual	19	3	3	6	1	7	28	11
All bracketed surfaces*		15	5	8	8	17	28	28	53

*Please note that not all subjects developing buccal WSL also developed lingual WSL, and vice versa.

Figure 1 : Evolution du nombre de décalcifications en fonction du type d'appareil (lingual ou vestibulaire). (10)

De plus, **l'étendue** des lésions a davantage augmenté au niveau des surfaces vestibulaires comparé aux surfaces linguales. Entre le début du traitement et après la dépose, la perte de fluorescence moyenne est passée de 8,2% mm² à 58,4% mm², pour les surfaces vestibulaires (patients traités en vestibulaire), alors que les valeurs pour les surfaces linguales sont passées de 0,9% mm² à 5,7% mm² (patients traités en lingual) (10).

Nous pouvons conclure que l'émail est mieux protégé lors d'un traitement avec un appareil lingual qu'avec un appareil vestibulaire.

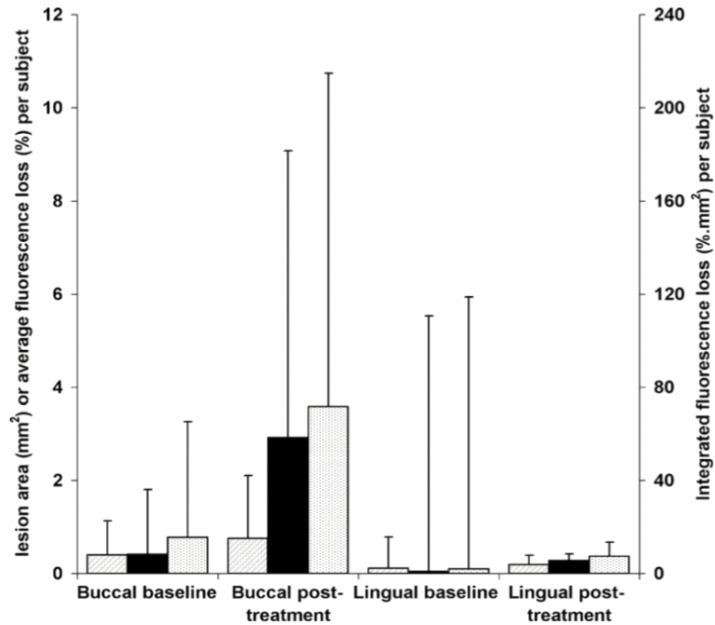


Figure 2 : Evolution de l'étendue de décalcifications en fonction du type d'appareil (lingual ou vestibulaire). (10)

B. Patient au paradonte déficient

Certains adolescents présentent une gencive à tendance hypertrophique. Il est difficile d'éviter le gonflement pendant le traitement même avec une bonne hygiène en présence du système multi-attaches vestibulaire en particulier dans les cas de fermeture d'espace. La présence des attaches du côté lingual est moins traumatisante, car l'hydratation naturelle par la salive des faces internes y est plus importante.

C. Demande esthétique : refus du traitement traditionnel en technique vestibulaire et report de début de traitement

Une consultation tardive du jeune adulte peut entraîner un refus du traitement pour raison esthétique. Le traitement des patients dont l'anomalie squelettique implique un traitement orthodontique avec un temps chirurgical ne pourra pas être débuté pendant « les années collège ». La nécessité de prévoir l'opération en fin de croissance implique un démarrage tardif qui inquiète les jeunes patients. La promesse d'un traitement invisible permet de rassurer le patient et de lui donner la patiente d'attendre le bon moment.

D. Appareil sur mesure réalisé sur un set up

En 2015, Wiechmann a évalué la précision de l'appareil lingual entièrement personnalisé WIN en utilisant une comparaison tridimensionnelle entre le set up et le résultat final. (11)

- En ce qui concerne les incisives, les divergences d'angle entre le set up et le résultat final sont inférieures à 3° (torque 2,96° ; tip 2,04° ; rotation 2,00°). Les divergences pour les mouvements de translations ont montré des valeurs moyennes inférieures à 0,3 mm (mésio distale 0,16 mm ; vestibulo linguale 0,15 mm ; vertical 0,29 mm).
- Dans les segments latéraux, les divergences d'angle entre le set up et le résultat final sont inférieures à 6° (torque 5,18° ; tip 3,10° ; rotation 3,70°). Les divergences pour les mouvements de translations ont montré des valeurs moyennes inférieures à 0,7 mm (mésio distales 0,26 mm ; vestibulolingual 0,64 mm ; vertical 0,36 mm).

En conclusion, en utilisant l'appareil lingual entièrement sur-mesure, il est possible d'obtenir le résultat final prévu par le set up avec un haut degré de précision. Ceci est en grande partie dû à la précision des gorges.

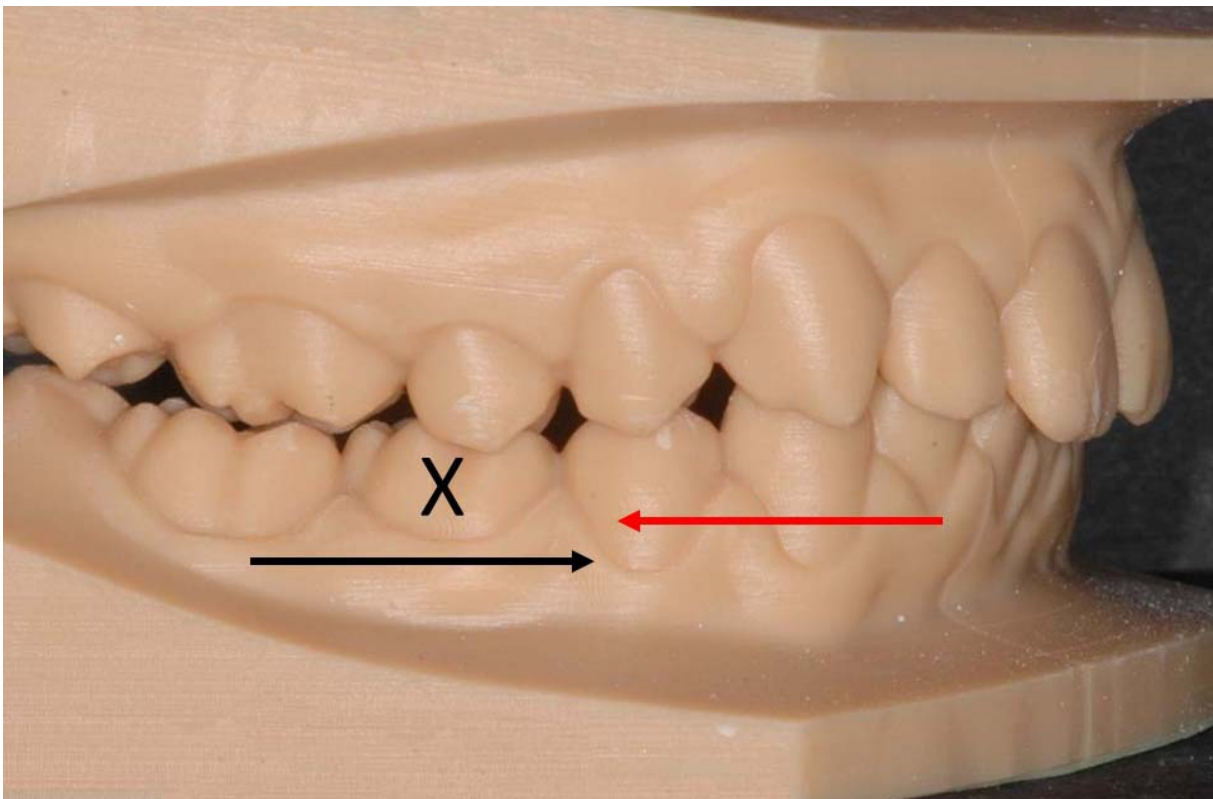
E. Contrôle de torque

La précision de gorges et l'utilisation du set-up contribue à une très bonne expression du torque. C'est la mise en place du torque qui permet la correction complète de la classe II lors de l'utilisation des mécaniques

IV. Traitement avec fermeture d'espace

Comme nous l'avons expliqué plus haut, la fermeture d'espace est indiquée en présence d'encombrement et/ou Classe I. L'utilisation d'un appareil lingual associé à des bielles de Herbst va nous permettre d'étendre le choix de la fermeture aux cas de Classe II réputés contre-indiqués à la fermeture. De fait, un plus grand nombre de patients pourront être traité sans avoir recours à des implants.

A. Conséquences mécaniques de la fermeture d'espace



*Figure 3 : Conséquences mécaniques de la fermeture d'espaces.
Collection personnelle du Dr Jean-Stéphane Simon.*

Chez ce patient déjà en Classe II, une fermeture d'espace est envisagée. Après avulsion de la dent 85, le mouvement de mésialisation des dents 46 et 47 va entraîner un effet réciproque de recul du secteur antérieur qui conduira à une aggravation de la classe II. Pour éviter cette aggravation de la classe II, et lutter contre les effets indésirables, différents moyens doivent être mis en place.

B. Les différents moyens pour éviter de créer de la classe II

1. Les élastiques de classe II

Ils vont diminuer l'aggravation de la classe II due à la fermeture d'espace. Pour arriver à diminuer cette aggravation voire même l'annuler et corriger la classe II, le port des élastiques doit être permanent. Ce moyen est donc fortement patient dépendant, peu fiable pour ce genre de malocclusion.

2. Les mini-vis d'ancrage

On positionne des mini-vis d'ancrage en avant de l'espace d'extraction afin de mésialer les secteurs postérieurs (12). Ce moyen sera très efficace pour éviter de créer de la classe II. Cependant, l'utilisation de ces mini vis ne va pas permettre de corriger la classe II.

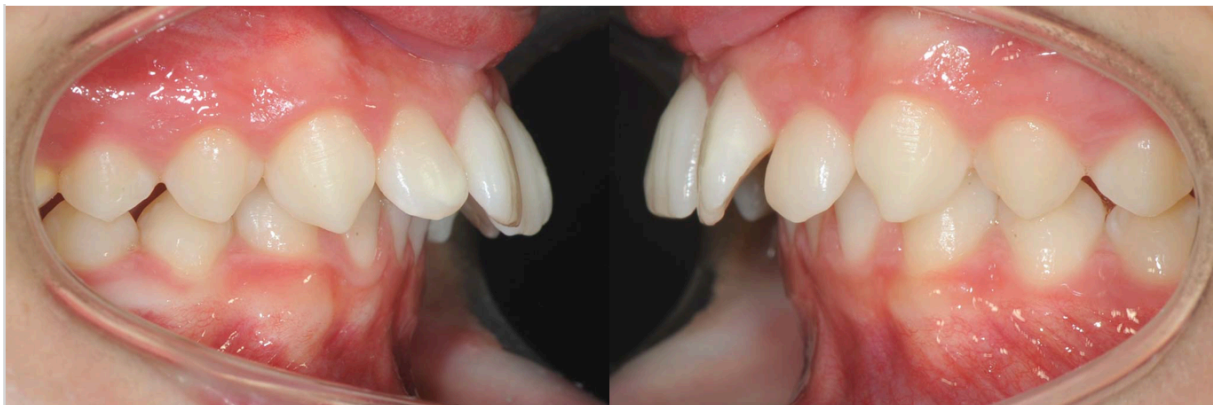Si on souhaite la corriger, il faudra y ajouter des élastiques de classe II. Cette technique sera meilleure que les élastiques seuls mais dépendra encore une fois de la coopération du patient.

3. Bielles de Herbst

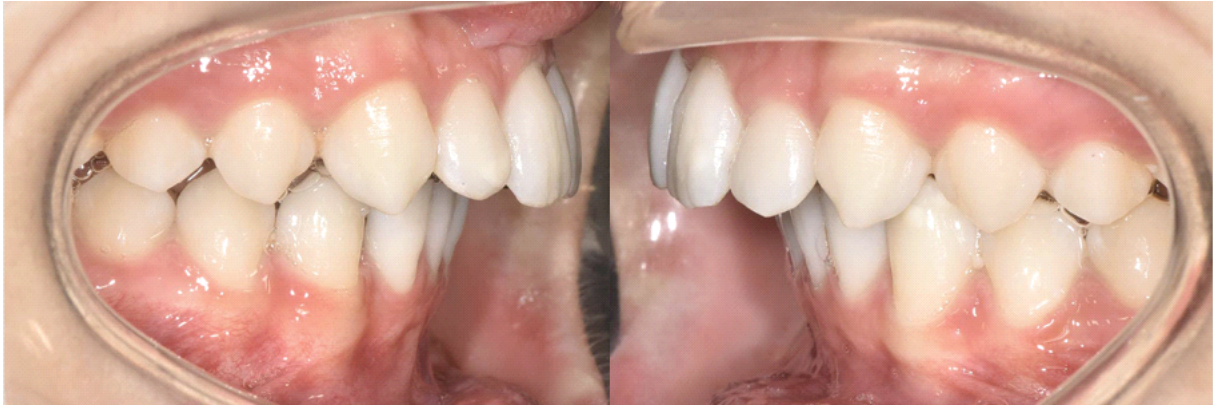Les malocclusions de type Classe II/1 ou Classe II/2 avec un décalage d'origine squelettique relèvent souvent d'un protocole orthodontico-chirurgical. Si on veut éviter cette chirurgie notamment quand le profil le permet, les bielles de Herbst associées à un système multi-attaches sont une des alternatives les plus efficaces (13). L'ancrage nécessaire et la difficulté de positionnement en vestibulaire en font une thérapeutique difficile à maîtriser et à mettre en œuvre avec un appareil classique. Il faut souvent avoir recours à des pièces coulées complexes. Au contraire, en technique linguale individualisée, la mise en œuvre est simple car la bielle et l'appareil ne sont pas du même côté de la dent et les supports de bielles sont préparés par le laboratoire. Le premier avantage est la mise en place de la phase de Herbst pendant le multibagues, ce qui n'est pas possible en vestibulaire (14). De plus, la réduction de la longueur de l'arc, du fait de la situation interne de l'appareil, rend l'arc en acier, à calibre égal, plus rigide et assure donc un ancrage suffisant rendant inutiles les éléments coulés nécessaires à l'ancrage.

La combinaison appareil lingual-Herbst est le premier appareil avec un contrôle total sur le mouvement des incisives mandibulaires. En utilisant ce système, la position finale des incisives est indépendante de leur position d'origine ou de l'importance de la Classe II. Cela dépend uniquement de la position des dents planifiée sur le set-up individuel (13). Concernant le profil, le traitement Herbst/multi-attaches des malocclusions des Classe II/1 affecte favorablement tous les paramètres mandibulaires et réduit les convexités (15). Les Bielles de Herbst permettent à la fois de corriger la Classe II et de contrer les effets mécaniques associés à cette correction.

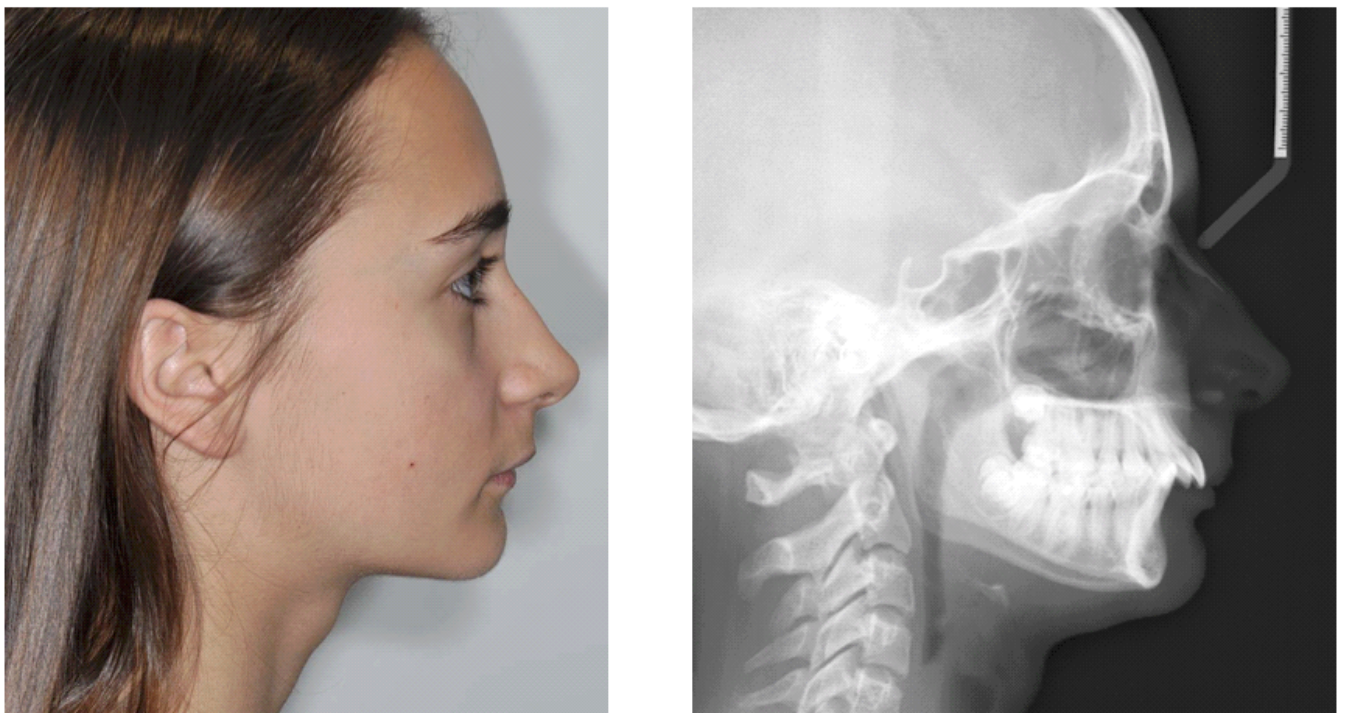
En effet, d'après Mujagic (16), sur 30 patients traités consécutivement avec une combinaison Lingual/Bielles de Herbst, le résultat concernant la classe I canine à la fin du traitement est indépendant de la quantité de Classe II du début du traitement. C'est particulièrement intéressant car dans les cas d'agénésies de prémolaires avec classe II, cet appareil associé à un appareil lingual individualisé va nous donner des résultats totalement indépendants de la quantité de classe II présente au départ.



*Figure 4 : Patient âgé de 16 ans, classe II et surplomb important.
Collection personnelle du Dr Jean-Stéphane Simon.*

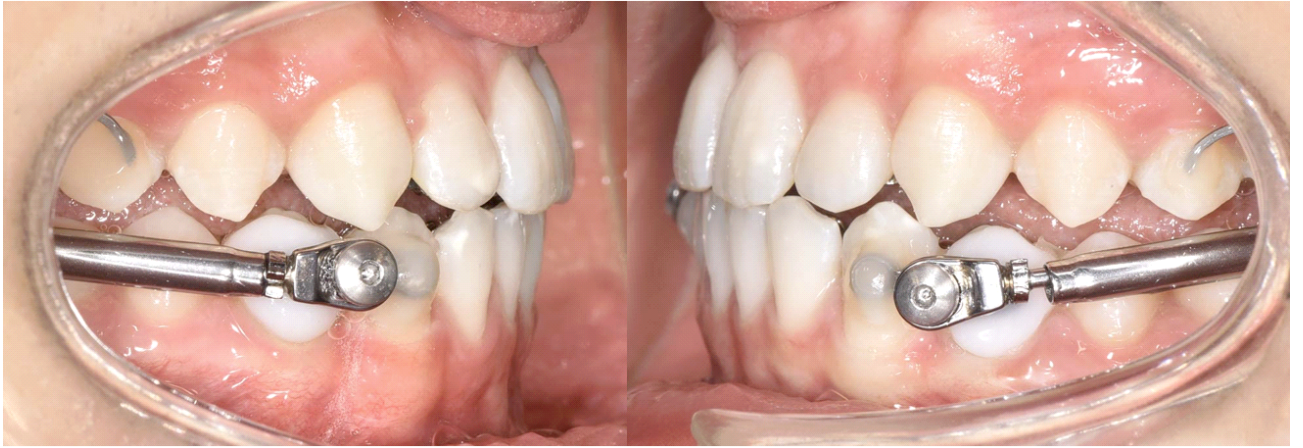

*Figure 5 : Nivellement terminé. Bielles de Herbst en place.
Collection personnelle du Dr Jean-Stéphane Simon.*

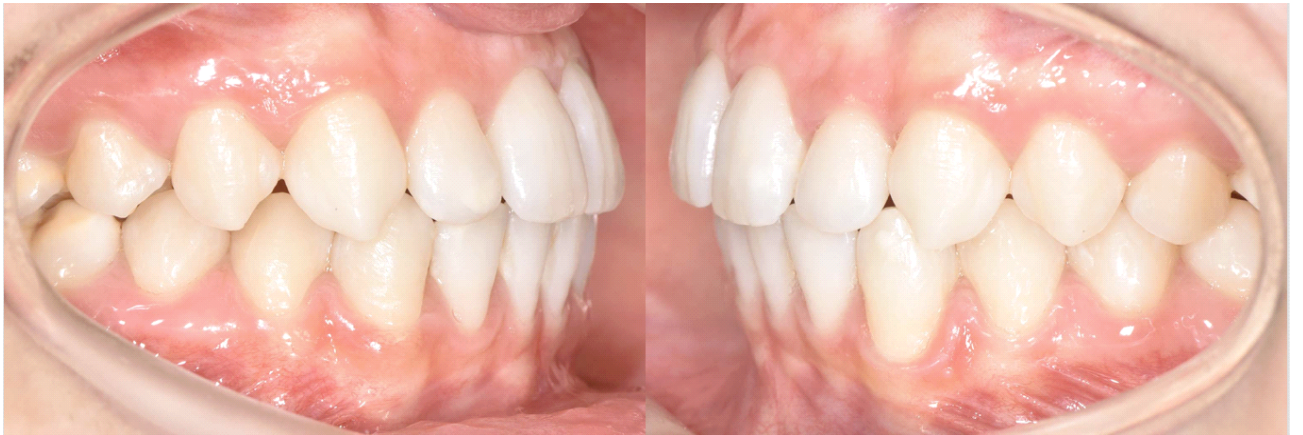

*Figure 6 : Photographie de profil et téléradiographie de profil avant traitement.
Collection personnelle du Dr Jean-Stéphane Simon.*

Ce profil rétrusif, avec une supra-alvéolie des incisives maxillaires et mandibulaires donne une composante encore plus difficile pour le traitement de la classe II.

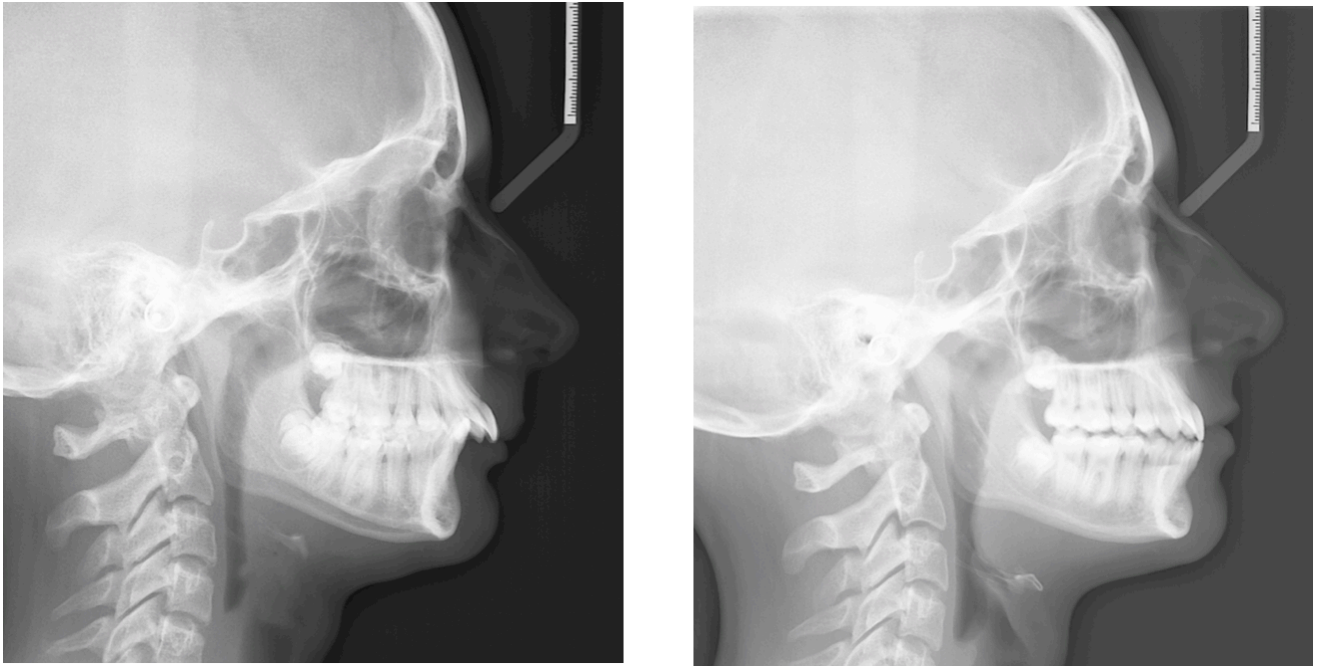


*Figure 7 : Alignement et nivellement, puis mise en place des bielles de Herbst avec les arcs en acier pour une durée de 10 à 12 mois.
Collection personnelle du Dr Jean-Stéphane Simon.*



*Figure 8 : Fin de traitement.
Collection personnelle du Dr Jean-Stéphane Simon.*

La durée du traitement ne dépasse généralement pas deux ans sur ce type de malocclusion. La Classe I canine et molaire a été obtenue sans avoir besoin de coopération de la part de la patiente.



*Figure 9 : Téléradiographie de profil avant traitement (à gauche) et après (à droite).
Collection personnelle du Dr Jean-Stéphane Simon.*

Sur la téléradiographie de profil, on voit la correction importante de la classe II ainsi que le repositionnement des tissus mous : menton et lèvres.

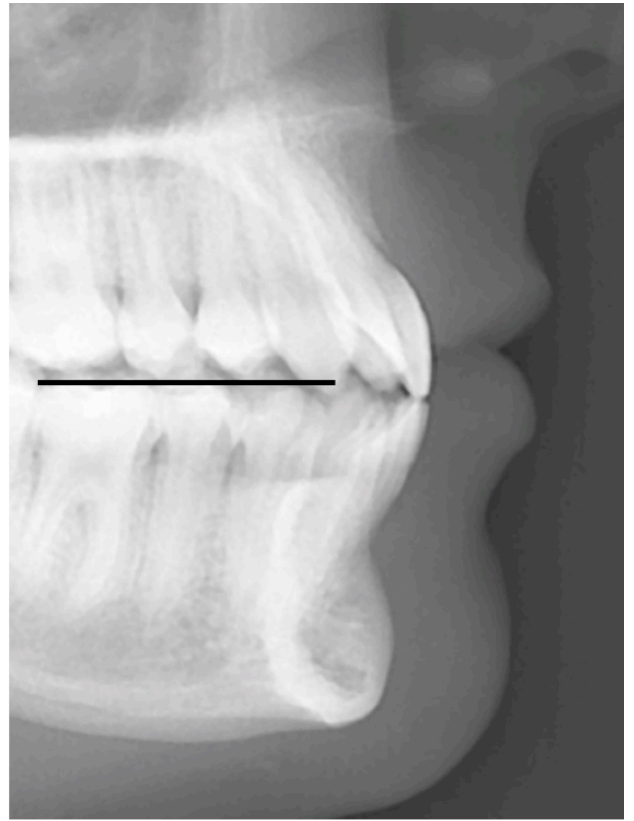
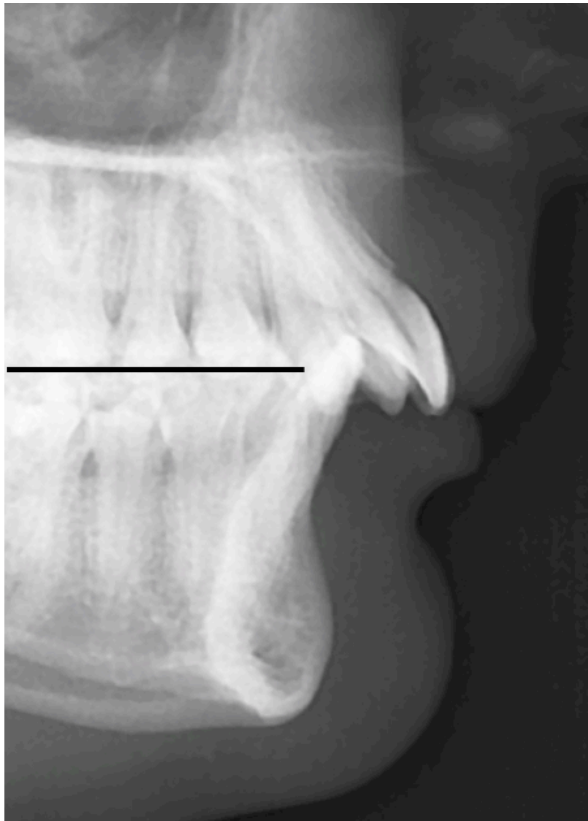


Figure 10 : Le plan d'occlusion: ingression des incisives mandibulaires et maxillaires et correction de la supraocclusion.
Collection personnelle du Dr Jean-Stéphane Simon.

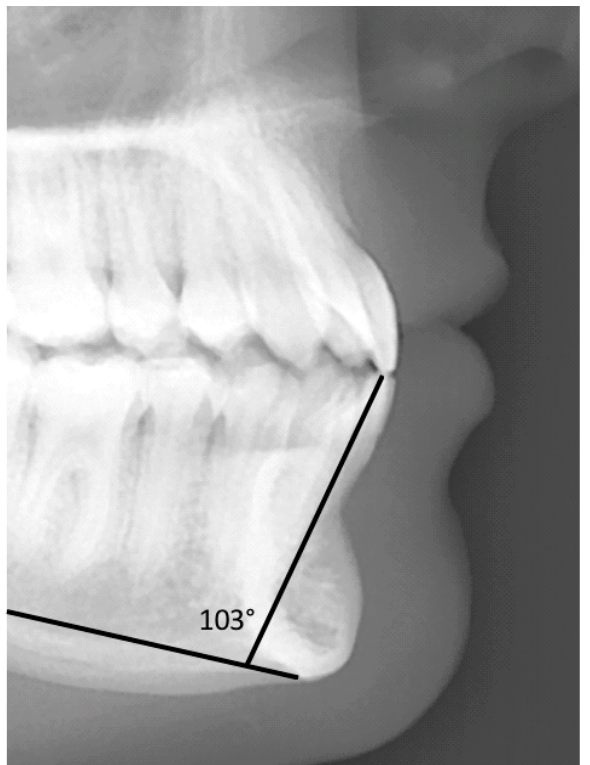
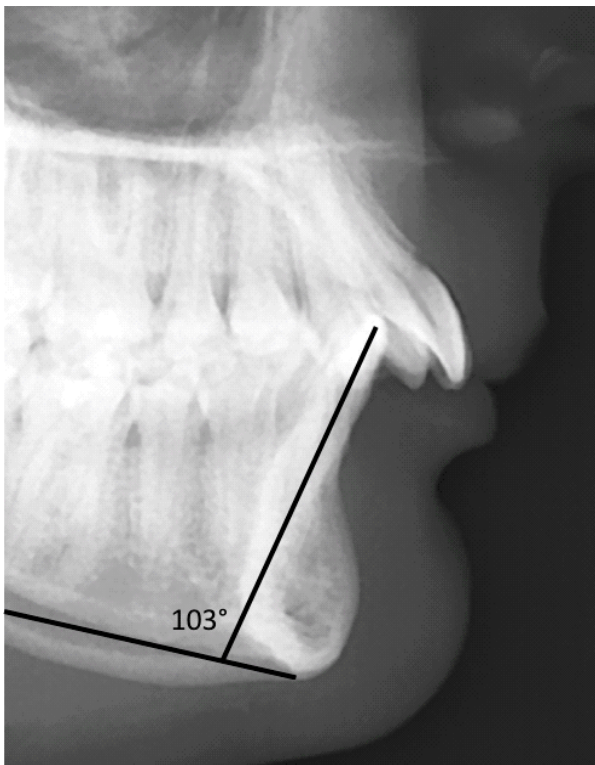


Figure 11 : Respect de l'Angulation de l'incisive mandibulaire.
Collection personnelle du Dr Jean-Stéphane Simon.

L'angulation de l'incisive mandibulaire est inchangée. C'est exactement celle du set up alors que les mécaniques de correction des classes II aggravent la version vestibulaire des incisives mandibulaires. C'est la précision des gorges des attaches et des fils qui permet ce contrôle.

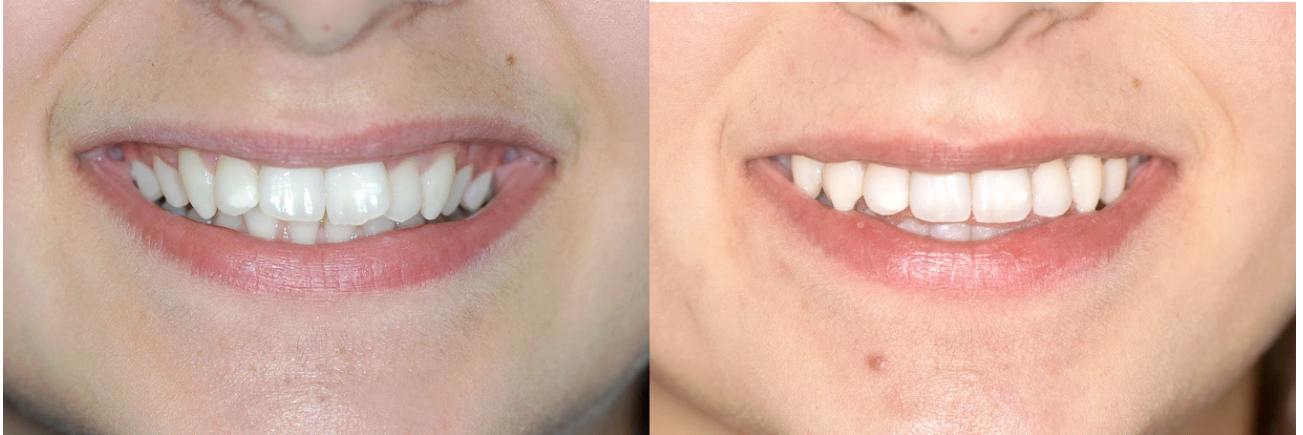

Figure 12 : Photographie du sourire avant traitement (à gauche) et après traitement (à droite).

Collection personnelle du Dr Jean-Stéphane Simon.

On note également une modification des axes des secteurs 1 et 2 qui conduit à un sourire plus élargi, les corridors noirs ont été fermés.

C. Utilisation dans le cadre des agénésies

Elisabeth Klang (17) a réalisé une étude afin d'évaluer la qualité de l'occlusion chez des patients avec agénésies de 35 et 45 après fermeture d'espace avec des bielles de Herbst. 25 patients âgés de 12,3 à 20,6 ans, présentant des agénésies de prémolaires mandibulaires ont été traités consécutivement dans un protocole de fermeture associé à des bielles de Herbst. Les conclusions montrent que l'espace créé par l'extraction des deuxièmes molaires temporaires mandibulaires a été totalement réduit avec un temps de traitement avec bielles de 10 à 12 mois pour fermer des espaces d'extraction en moyenne de 6,5 mm.

mean space dimension at T1: 6.5mm

0.6mm per month

lower molar-mesialisation: 10.9mm

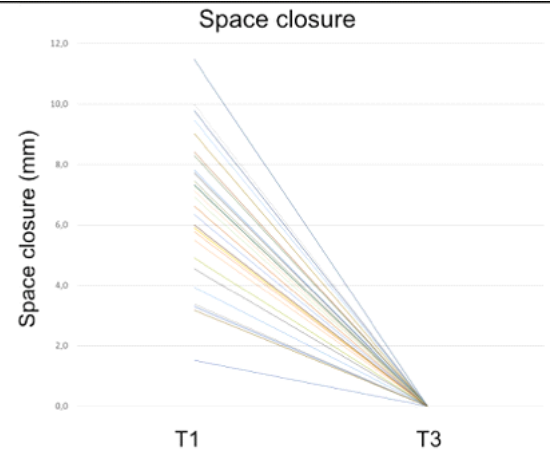


Figure 13 : Réduction de l'espace créé par l'extraction des deuxièmes molaires temporaires mandibulaires avec traitement par bielles de Herbst. (17)

La Classe II de départ est en moyenne de 3,5 mm et en fin de traitement de 0,1mm.

La Classe I canine est donc parfaitement obtenue.

mean distal occlusion on the aplasia side at

T0: 3.5mm range 0.0 - 7.0mm

T1: 4.3mm range 2.2 - 7.7mm

T2: 0.2mm range -1.2 - 3.3mm

T3: 0.1mm range 0.0 - 1.0mm

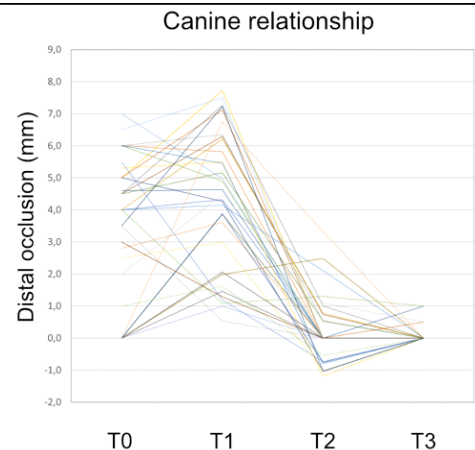


Figure 14 : Relation canine avant et après traitement par bielles de Herbst. (17)

Les résultats sont très satisfaisants : fermeture des espaces 100%, relation canine 97%, surplomb 94%, supraclusion 96%, et racines parallèles 94%.

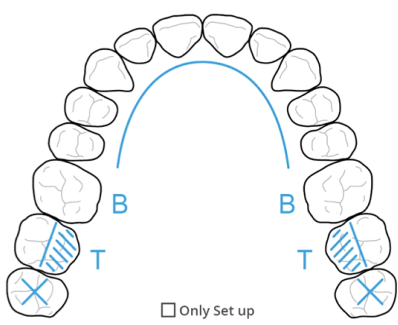
V. Protocole de traitement avec bielles de Herbst

Le matériel nécessaire à un collage d'appareil lingual classique sera indispensable :

- Une sableuse avec oxyde d'alumine à 50 Microns ;
- Acide orthophosphorique ;
- Acétone ;
- Adhésif Excite (Vivadent) ;
- Composite chargé Dual NX3 (Kerr) ;

- Lampe à photopolymériser.

Il faudra cocher l'option « Herbst » sur la fiche de laboratoire. La commande inclura tout le matériel nécessaire pour l'utilisation de bielles de Herbst.



Remarques :	<input type="checkbox"/> 3D Setup	<input type="checkbox"/> Fourreau pour arc transpalatin	<input checked="" type="checkbox"/> Herbst	<input type="checkbox"/> Tube FEO à coller	<input type="checkbox"/> Tube FEO à coller avec coquille	<input type="checkbox"/> Pas de correction de l'occlusion
Veuillez indiquer : Pour des cas d'extraction indiquez fermeture d'espace ou non. B = bracket - TL = Tube allongé - TLH = Tube allongé avec crochet - TR = tube rond - TRH = tube rond avec crochet Ex = à extraire - X = absente - bague coulée = entourez la dent concernée - occlusale pad = rayez surface concernée						Gouttière <input type="checkbox"/> Opaque <input type="checkbox"/> gouttières arquéécuspées 3-3 <input type="checkbox"/> Transparente

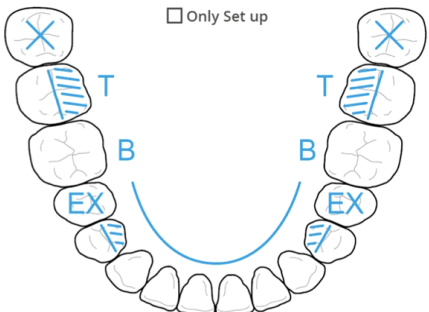



Figure 15 : Fiche de commande au laboratoire.
Provenance : DW Lingual Systems.

Les bielles de Herbst seront collées sur les faces vestibulaires. Elles sont donc indépendantes de l'appareil lingual multi-attaches. Les bielles de Herbst se mettent en place sur un arc 0,016 x 0,024 inch acier au maxillaire avec extra torque de 13° de 13 à 23, un fil 0,016 x 0,024 inch acier ou 0,018 inch acier à la mandibule.

Le matériel nécessaire sera le « kit Herbst » fourni par le laboratoire :

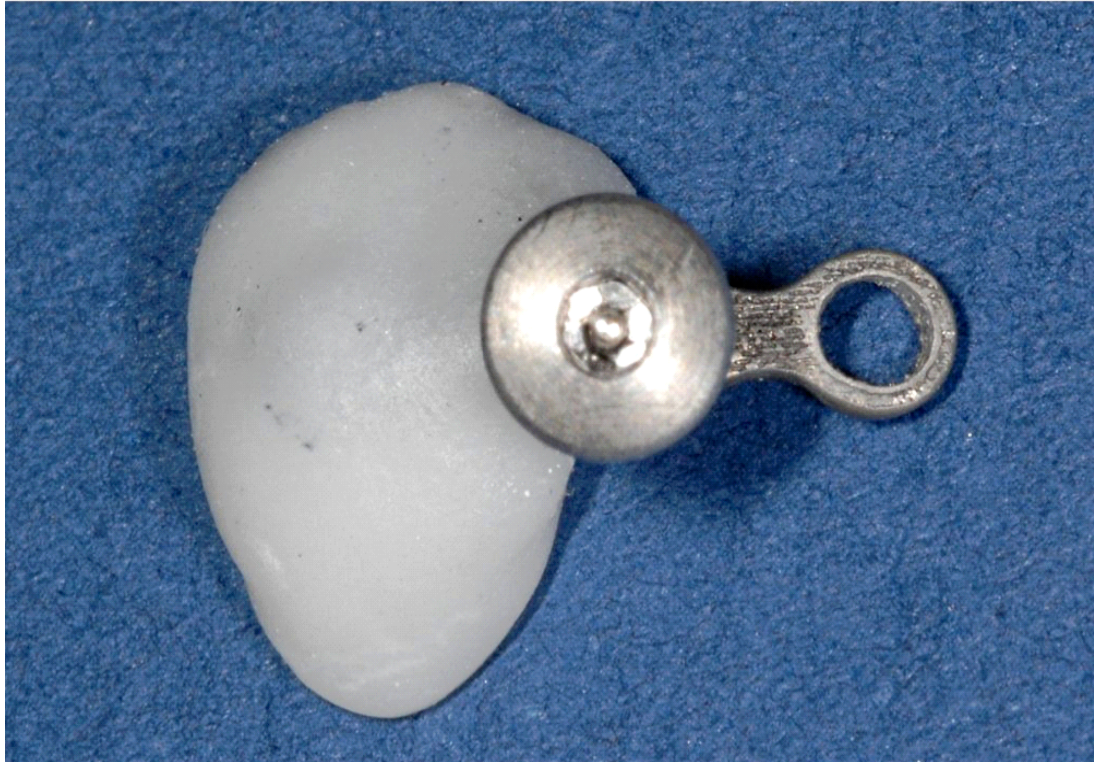- Coquilles à positionner sur les premières prémolaires mandibulaires et les premières molaires maxillaires ;
- Télescope ;
- Vis et L-Pins ;




*Figure 16 : Kit Herbst.
Collection personnelle du Dr Dirk Wiechmann.
Provenance du Kit : DW Lingual Systems.*



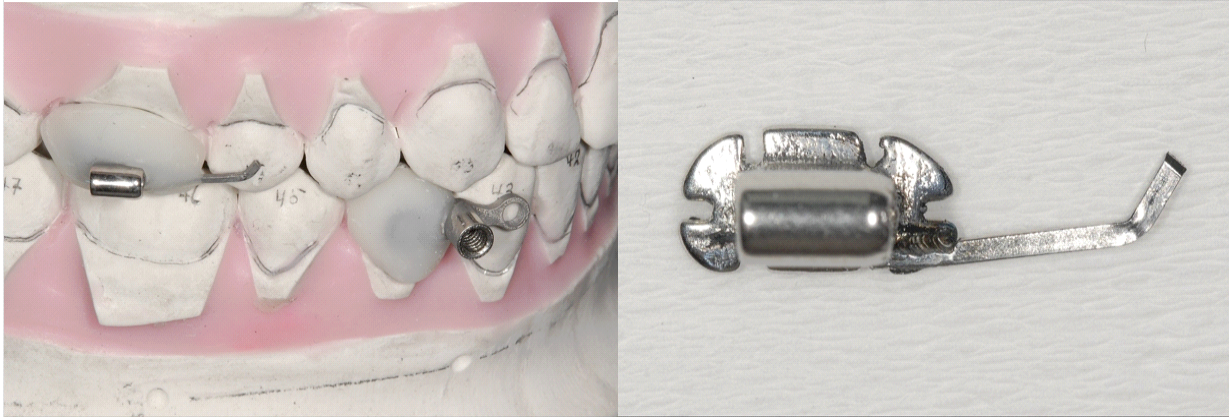*Figure 17 : Coquille à positionner sur les molaires maxillaires.
Collection personnelle du Dr Dirk Wiechmann.
Provenance du Kit : DW Lingual Systems.*



*Figure 18 : Coquille à positionner sur les premières prémolaires mandibulaires.
Collection personnelle du Dr Dirk Wiechmann.
Provenance du Kit : DW Lingual Systems.*



*Figure 19 : Télescope.
Collection personnelle du Dr Dirk Wiechmann.
Provenance du Kit : DW Lingual Systems.*



*Figure 20 : Attachement maxillaire.
Collection personnelle du Dr Dirk Wiechmann.
Provenance du Kit : DW Lingual Systems.*

L'attachement maxillaire est un tube de force extra-orale soudé sur une plaquette, le tout enrobé dans une coquille de composite avec une extension mésiale qui sera collée sur la seconde prémolaire afin d'éviter des mouvements de rotation sur la première molaire.



*Figure 21 : Attachement mandibulaire.
Collection personnelle du Dr Dirk Wiechmann.
Provenance du Kit : DW Lingual Systems.*

A la mandibule, une base métallique avec une coquille à coller sur la première prémolaire mandibulaire, un attachement avec un pas de vis pour accrocher la bielle et une extension sur la canine pour éviter un mouvement de rotation de la première prémolaire.

Le protocole de mise en place des bielles de Herbst est le suivant :

A. Collage des coquilles sur les premières prémolaires mandibulaires

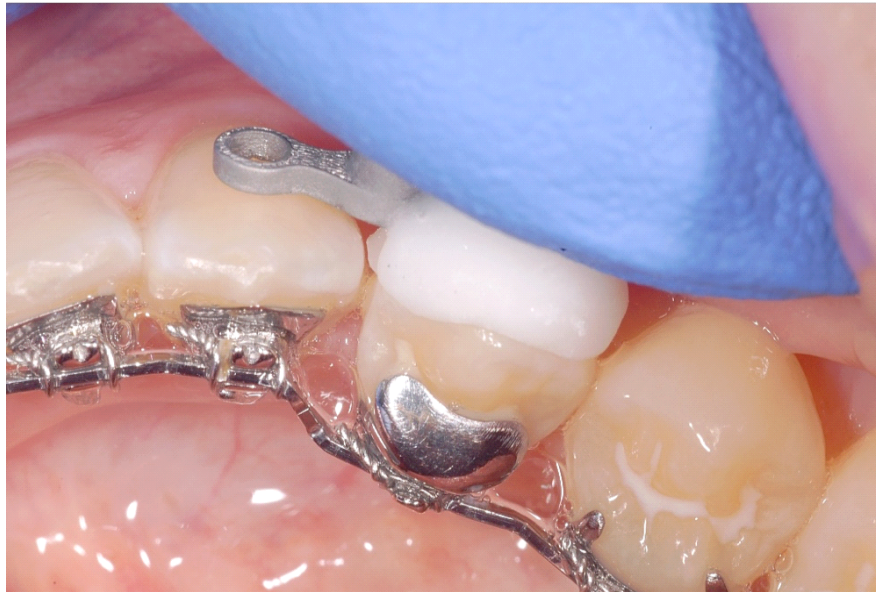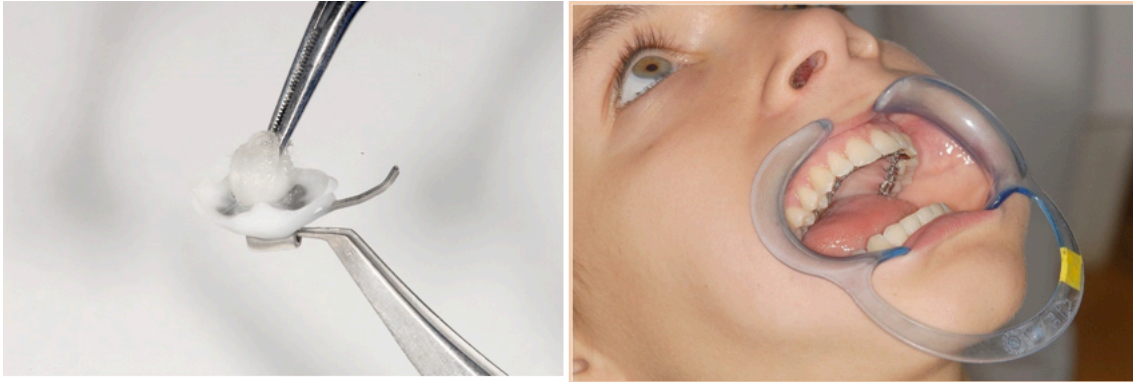


Figure 22 : Essayage des coquilles sur les premières prémolaires mandibulaires et adaptation des extensions.
Collection personnelle du Dr Dirk Wiechmann.

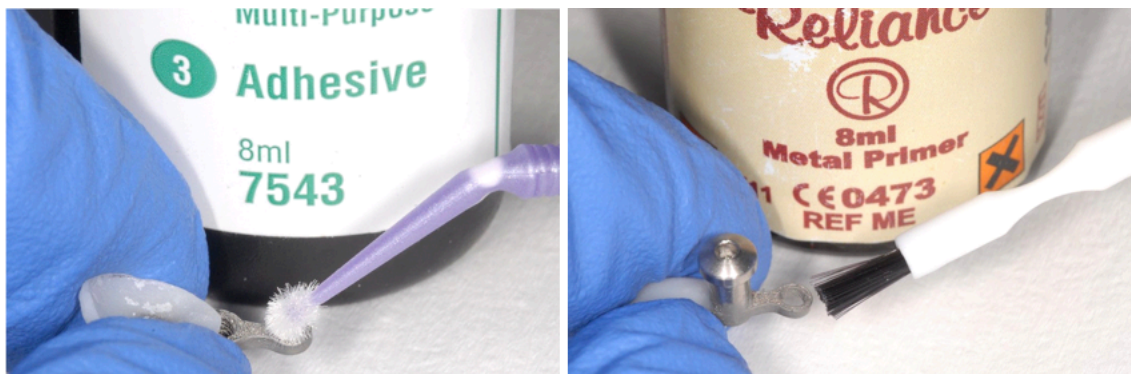

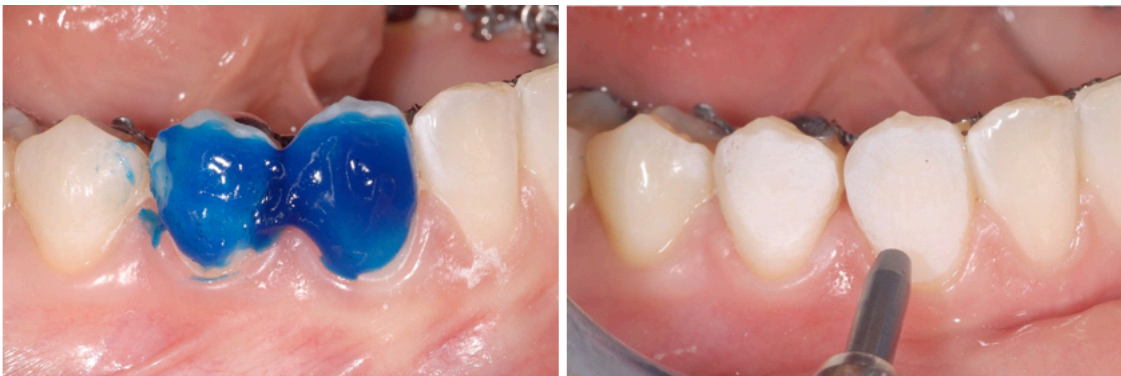Figure 23 : Préparation des extensions.
Collection personnelle du Dr Dirk Wiechmann.

Pour la préparation des extensions, il faut réaliser un sablage de la pièce et rajouter du métal primer sur l'extension, sécher, puis mettre en place de l'adhésif sur la partie métallique, puis sécher.



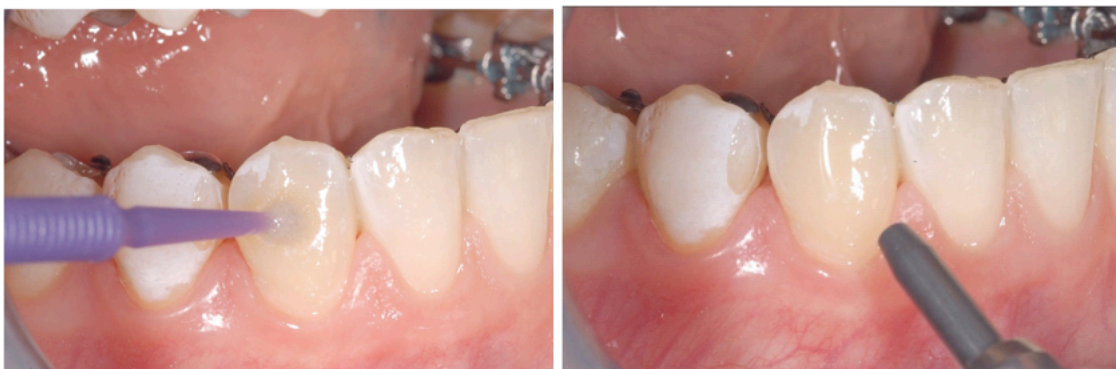*Figure 24 : Préparation de la coquille et mise en place de l'écarteur de bouche.
Collection personnelle du Dr Dirk Wiechmann.*

Pour la préparation de la coquille de composite, il faut les nettoyer avec de l'acétone, mettre en place de l'écarteur de bouche, sabler des 8 dents impliquées (premières molaires et secondes prémolaires maxillaires ainsi que canines et premières prémolaires mandibulaires).




*Figure 25 : Mise en place d'acide orthophosphorique, rinçage et séchage.
Collection personnelle du Dr Dirk Wiechmann.*

Ensuite, il faut appliquer de l'acide orthophosphorique sur les 8 dents concernées par le collage, rincer et sécher.. Nous pouvons noter l'aspect crayeux des dents.



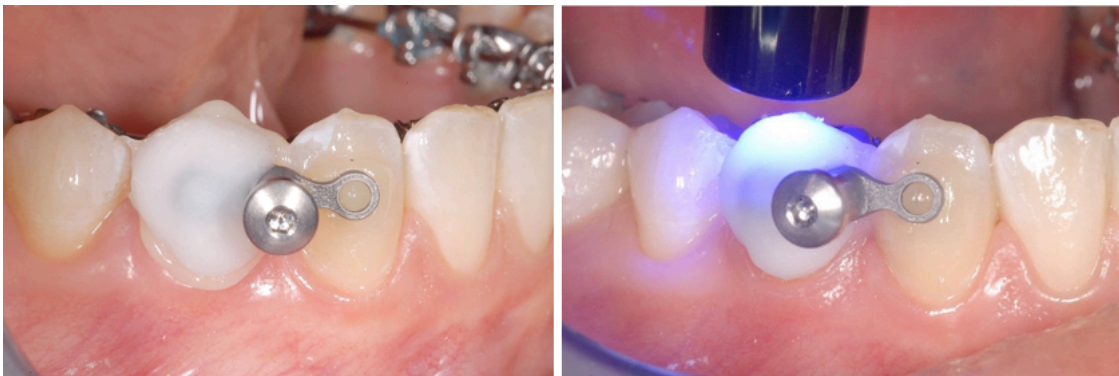*Figure 26 : Mise en place de l'adhésif.
Collection personnelle du Dr Dirk Wiechmann.*

Il faut mettre en place de l'adhésif sur la canine mandibulaire, sécher puis appliquer d'une noisette de Transbond LR (3M) sur cette même canine.

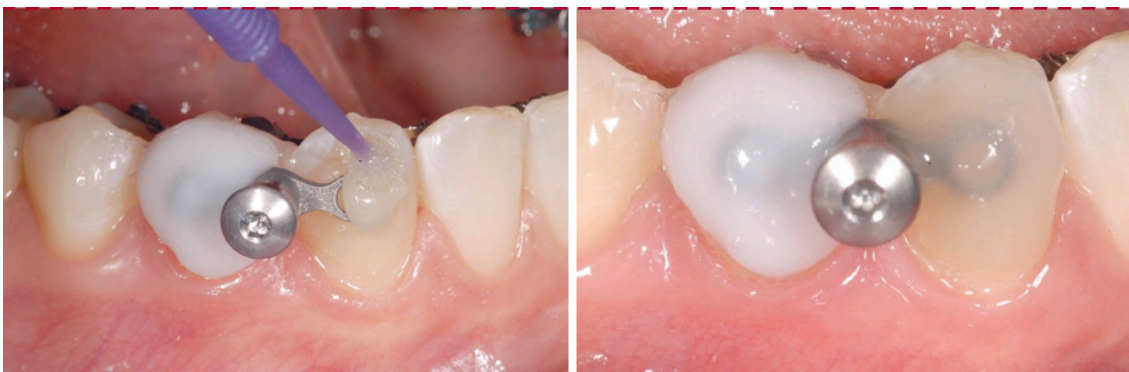

*Figure 27 : Mise en place de composite dual.
Collection personnelle du Dr Dirk Wiechmann.*

Mise en place de composite dual NX3 (Kerr) dans la coquille puis collage sur la première prémolaire. L'extension métallique vient s'appliquer sur la noisette de Transbond LR (3M) que nous avons déjà appliquée sur la canine.



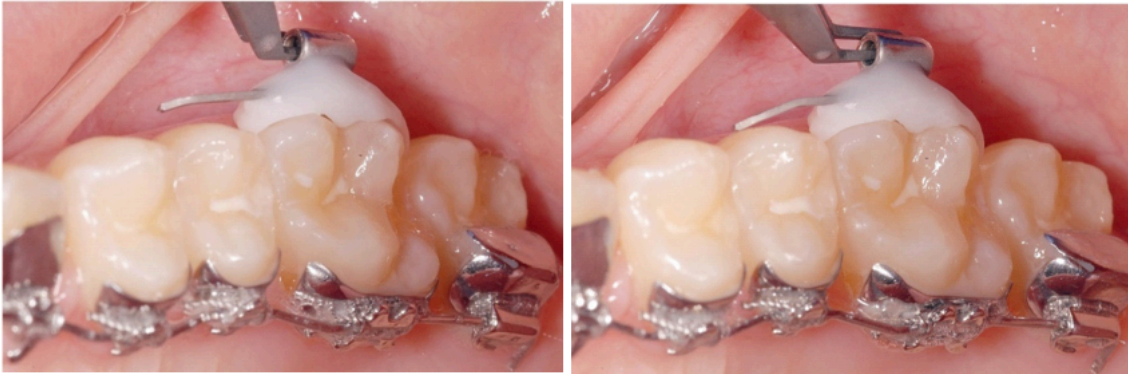*Figure 28 : Retrait des excès et photopolymérisation.
Collection personnelle du Dr Dirk Wiechmann.*



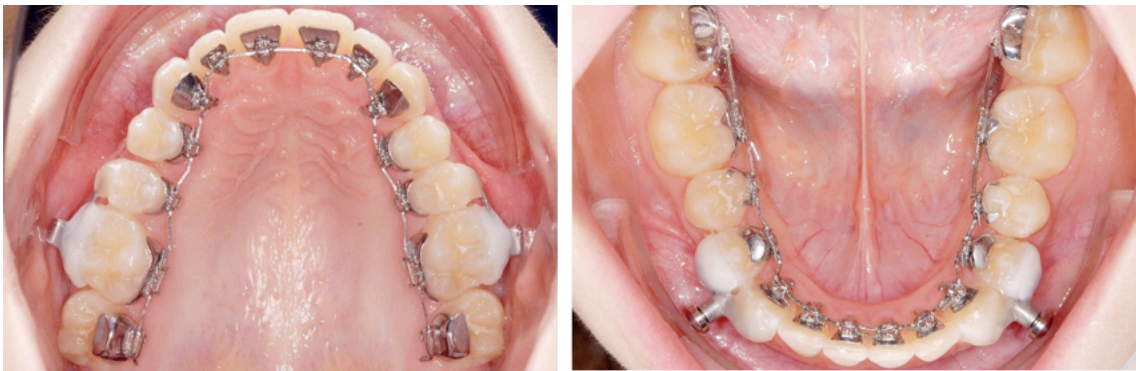*Figure 29 : Recouvrement de l'extension avec du Transbond LR (3M) et
photopolymérisation.
Collection personnelle du Dr Dirk Wiechmann.*

B. Collage des coquilles sur les premières molaires maxillaires

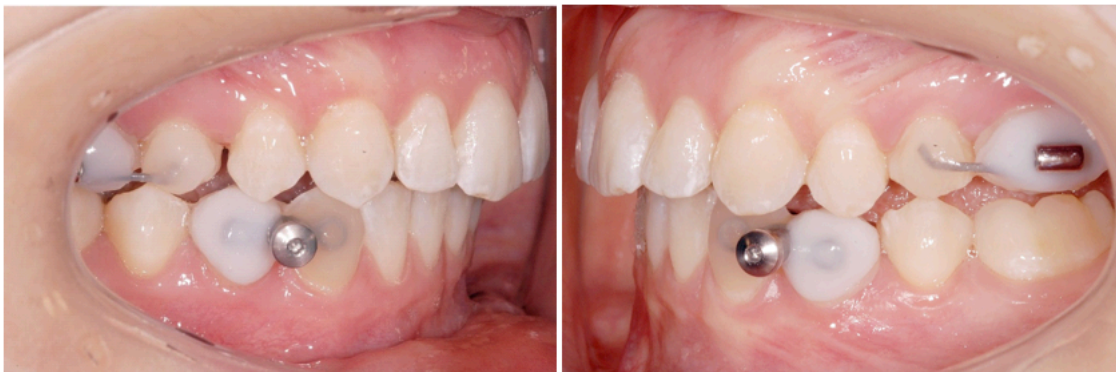Le même protocole sera appliqué à la mandibule.



*Figure 30 : Collage des coquilles sur les premières molaires maxillaires.
Collection personnelle du Dr Dirk Wiechmann.*

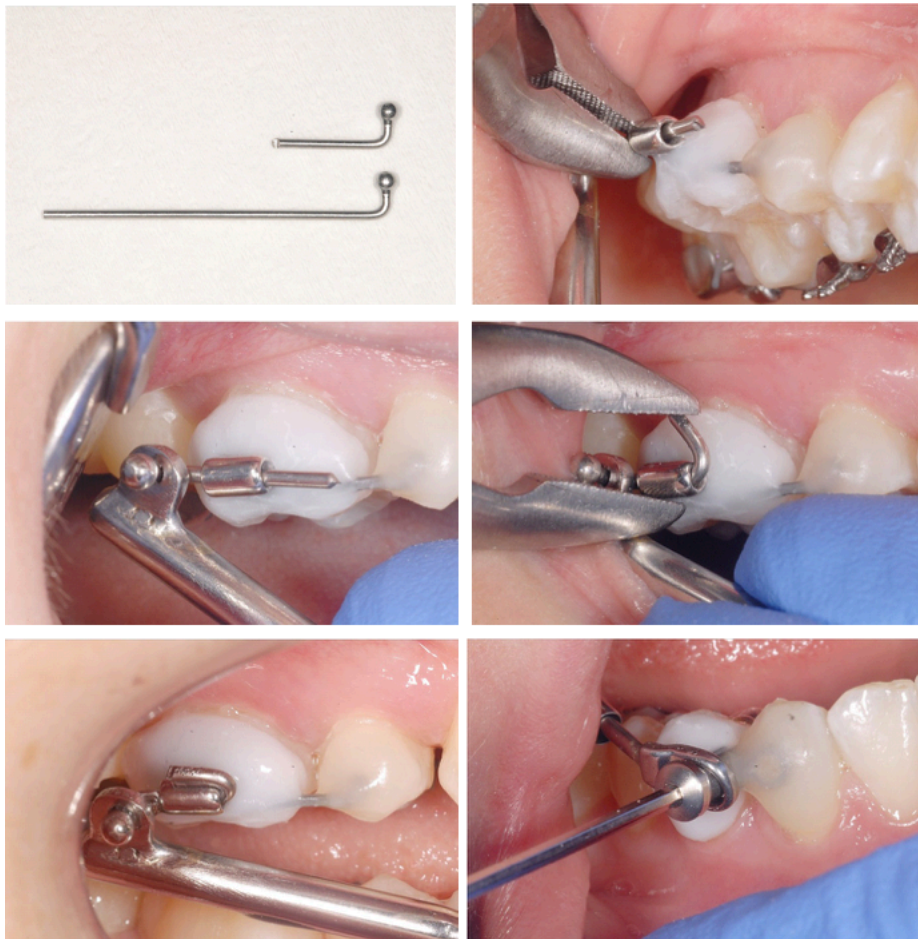

*Figure 31 : Vue occlusale des caches collés avant mise en place des bielles.
Collection personnelle du Dr Dirk Wiechmann.*



*Figure 32 : Vues latérales des caches collés avant mise en place des bielles.
Collection personnelle du Dr Dirk Wiechmann.*

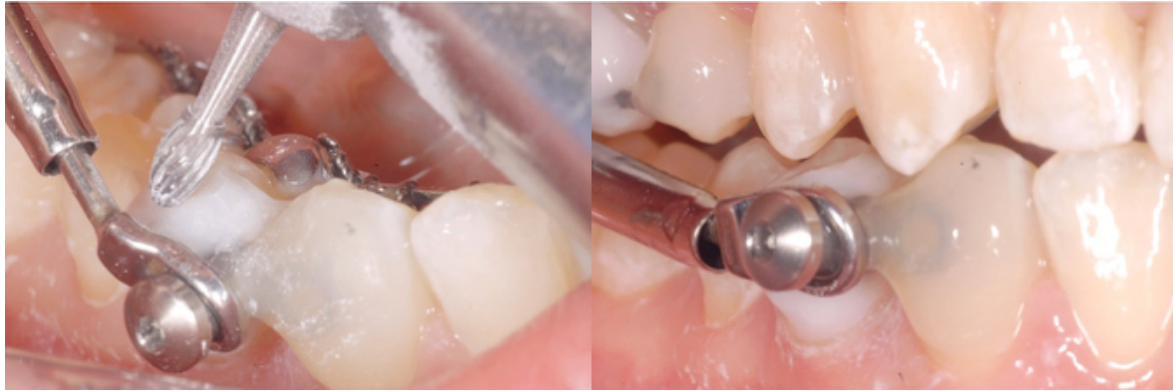- Mise en place du télescope



*Figure 33 : Mise en place du télescope.
Collection personnelle du Dr Dirk Wiechmann.*

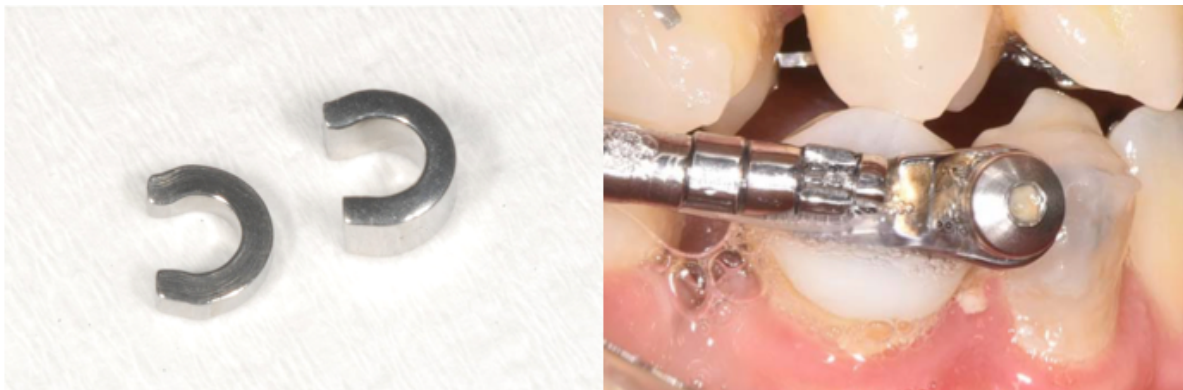Les étapes suivantes sont :

- Rinçage avant de démonter le pas de vis afin d'éliminer l'éventuel sable ;
- Retirer la vis mandibulaire à l'aide de la clé et conserver la vis ;
- Réduire la longueur du L-Pin fourni par le laboratoire d'un tiers (doit mesurer 1,5 cm environ) ;
- Essaie du télescope au niveau prémolaire pour vérifier son angulation, si nécessaire adaptation à la pince ;
- Insérer le L-Pin dans le tube molaire au niveau maxillaire. Le passer dans l'orifice au niveau de la bielle de Herbst, puis dans le tube molaire d'arrière en avant. Laisser 1mm de liberté en arrière du tube molaire ;
- Vérifier la direction de la bielle ;
- Tourner doucement l'extrémité autour du tube et au-dessus de celui-ci ;
- Vérifier l'orientation de la partie inférieure et l'adapter si besoin ;
- Visser sur la canine, s'assurer de la bonne position.



*Figure 34 : Vérification des contacts en occlusion.
Collection personnelle du Dr Dirk Wiechmann.*

De plus, il faut vérifier les contacts en occlusion en demandant au patient de réaliser différents mouvements. S'il y a des contacts sur le composite, les réduire. Cette étape est essentielle pour éviter les casses.



*Figure 35 : Activation.
Collection personnelle du Dr Dirk Wiechmann.*

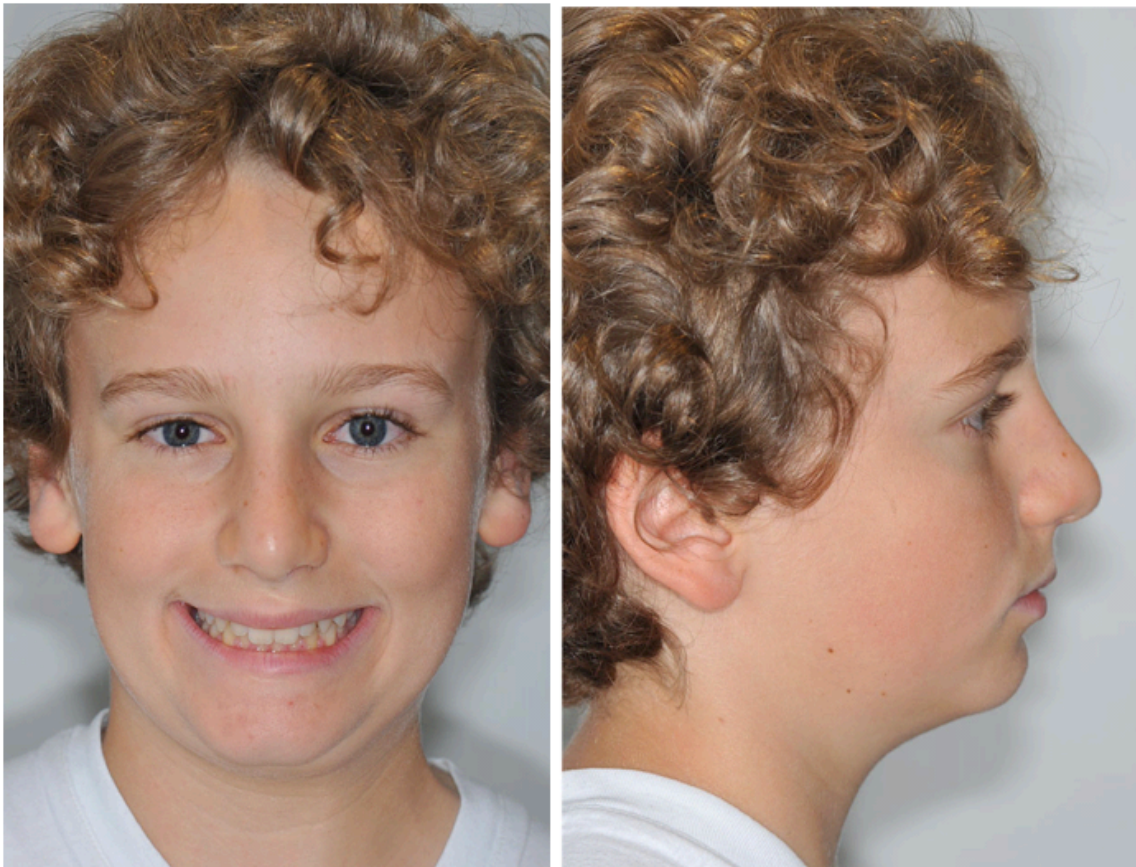Les activations se font avec des anneaux que l'on rajoute au fur et à mesure du traitement pour que le patient soit toujours en bout à bout incisif. Il existe deux tailles d'anneaux fournis par le laboratoire.

Durée du port des bielles :

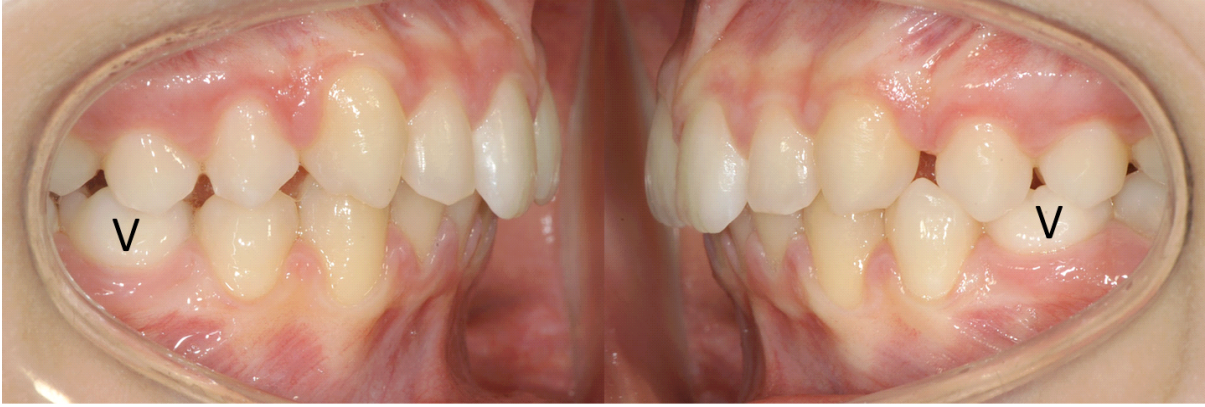Selon l'importance du décalage, la durée devra être plus ou moins longue. Classiquement les bielles sont portées pendant 10 à 12 mois. C'est un élément à prendre en compte car si le traitement est prévu pour 24 mois, il faut que les bielles soient en place au plus tard un an après le début de traitement.

VI. Cas clinique

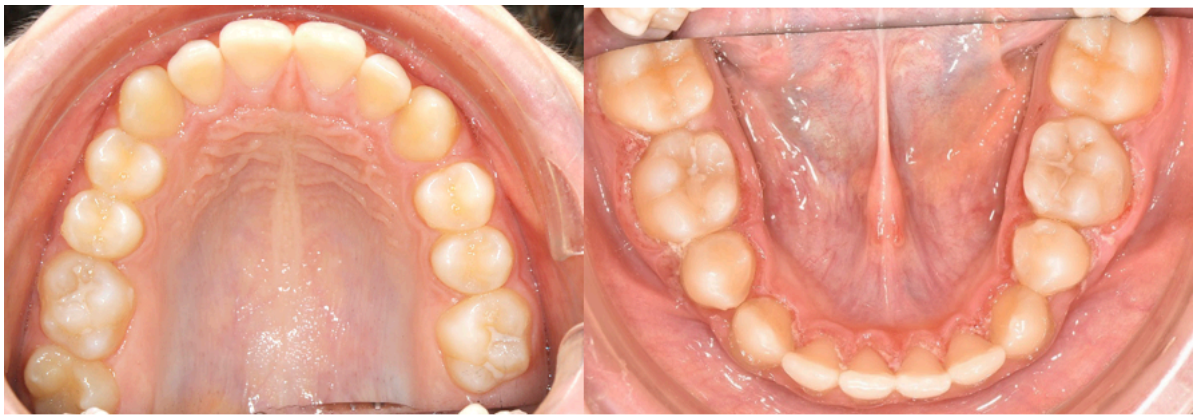Il s'agit d'un patient de 12 ans et 4 mois. Le patient présente des agénésies de 35 et 45. Les 3^{èmes} molaires sont présentes sur la radiographie. Un traitement classique de fermeture aura du mal à fermer les espaces tout en corrigeant la Classe II. Le traitement lingual a été proposé non pour des raisons esthétiques mais afin d'utiliser les bielles de Herbst.



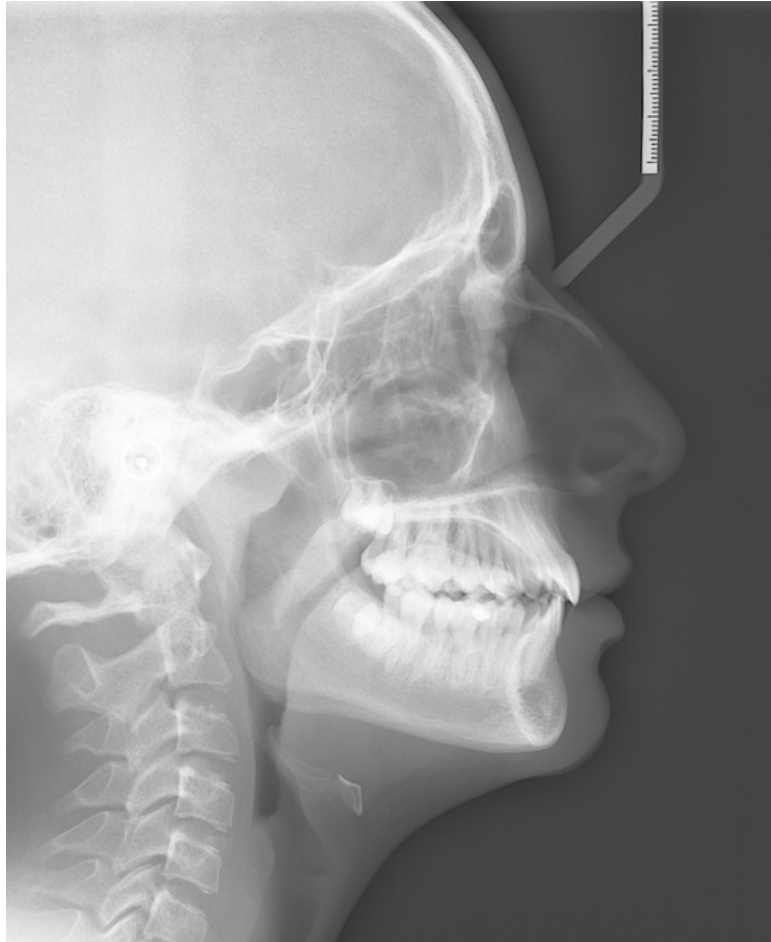
*Figure 36 : Photographies de face et de profil.
Collection personnelle du Dr Jean-Stéphane Simon.*



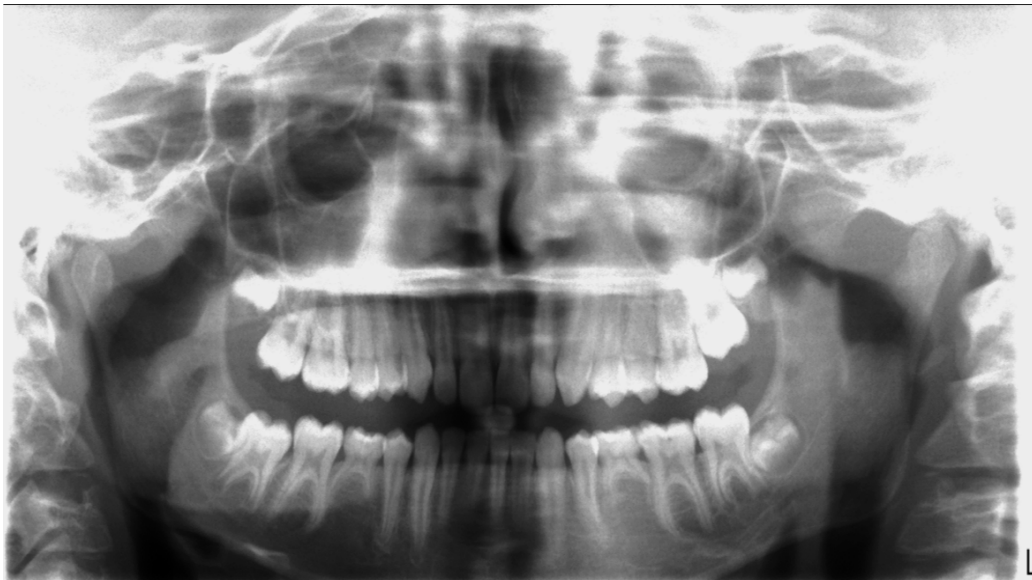*Figure 37 : Vues latérales droites et gauches.
Collection personnelle du Dr Jean-Stéphane Simon.*



*Figure 38 : Vues occlusales.
Collection personnelle du Dr Jean-Stéphane Simon.*



*Figure 39 : Téléradiographie de profil.
Collection personnelle du Dr Jean-Stéphane Simon.*



*Figure 40 : Radiographie panoramique.
Collection personnelle du Dr Jean-Stéphane Simon.*

Les différentes étapes du traitement sont :

Phase 1 : Alignement et nivellement

Maxillaire :

Arcs : 0,014 inch SE-NiTi ;

0,016 x 0,022 inch NiTi ;

Mandibule :

Arcs : 0,012 inch SE-NiTi secteurs latéraux droits (permettant la future mécanique de glissement) ;

0,016 x 0,022 inch SE-NiTi secteurs latéraux droits ;

Phase 2 : Mécanique antéro-postérieure

Bielles de Herbst

Maxillaire :

Arc 0,016 x 0,024 inch Acier avec un extra torque de 13° de 13 à 23. En effet le mouvement de correction de Classe II engendré par les bielles et consommateur de torque. Afin d'éviter tout mouvement de « rabbiting », il faut impérativement mettre en place un torque actif.

Mandibule :

Arc 0,016 x 0,024 inch acier secteurs latéraux droits ;

Phase 3 : Finitions

Arc 0,018 x 0,018 inch β -Ti maxillaire et mandibulaire secteurs latéraux individuels ;

Choix d'arc		Maxillaire		Mandibulaire	
Cochez svp		Sect. Lat. droits	Sect. Lat. indiv.	Sect. Lat. droits	Sect. Lat. indiv.
12	SE-NITI			X	
14			X		
16					
16x22			X	X	
18x25					
16x24	Acier			X	
16x24 ET			X		
18x25					
18x25 (red)					
17,5x17,5	B-TI				
17x25					
18x18			X		X
18x25					

Figure 41 : Séquence d'arcs.

Les différents arcs nécessaires au traitement sont : 4 arcs au maxillaire et 4 à la mandibule.

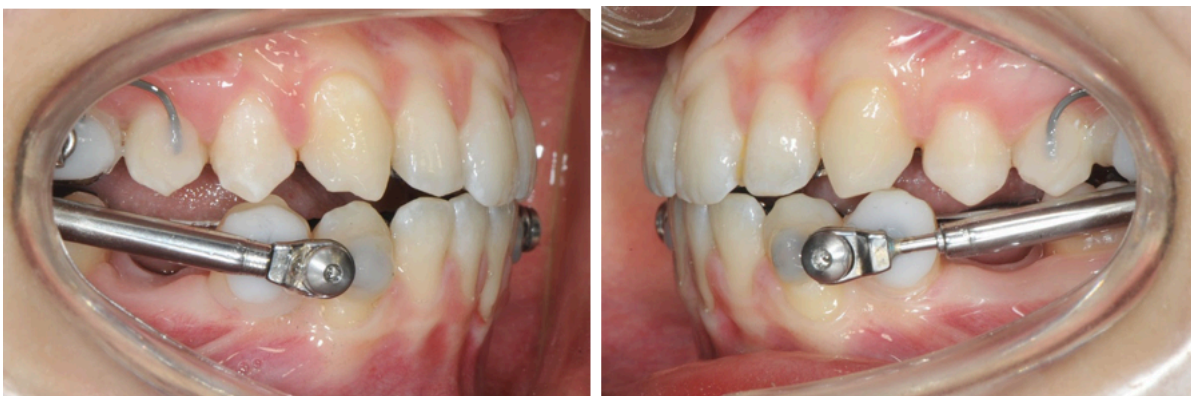
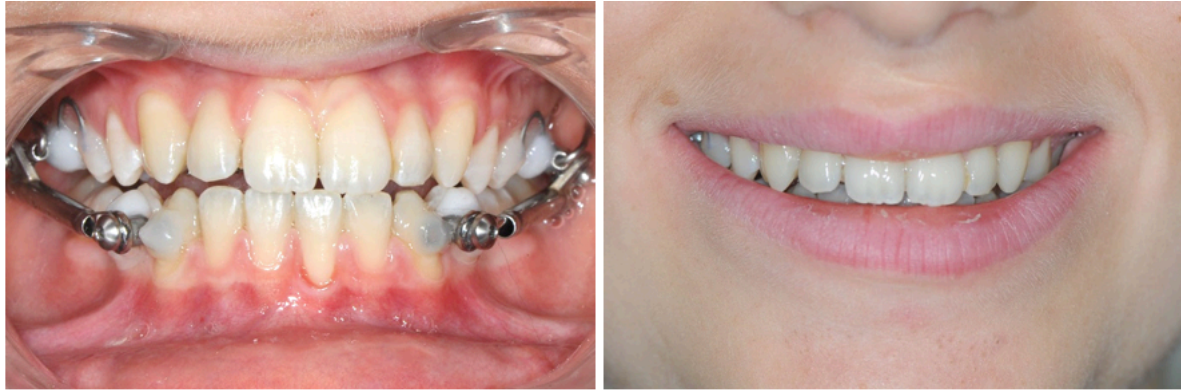
Figure 42 : Vues latérales droite et gauche bielles en place.
Collection personnelle du Dr Jean-Stéphane Simon.



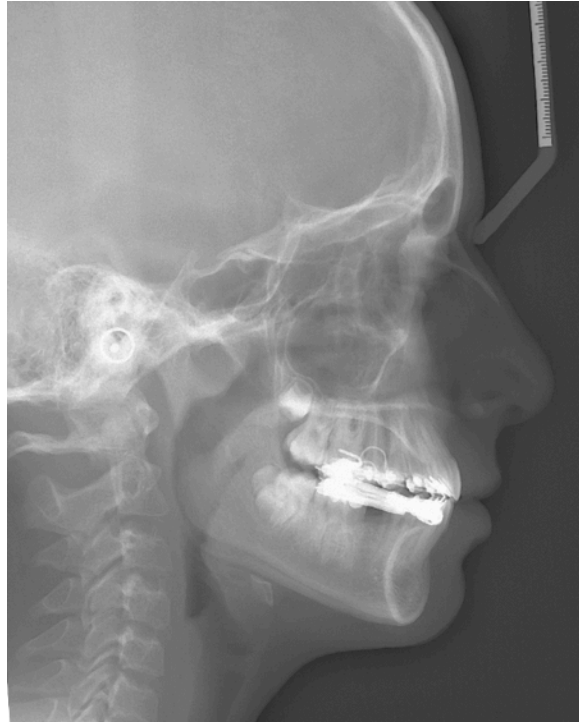*Figure 43 : Vues frontales bielles en place.
Collection personnelle du Dr Jean-Stéphane Simon.*

Après adaptation des tissus mous en une semaine environ, lorsque le patient sourit, on aperçoit légèrement les tubes au niveau des molaires maxillaires mais les télescopes ne sont pas visibles.

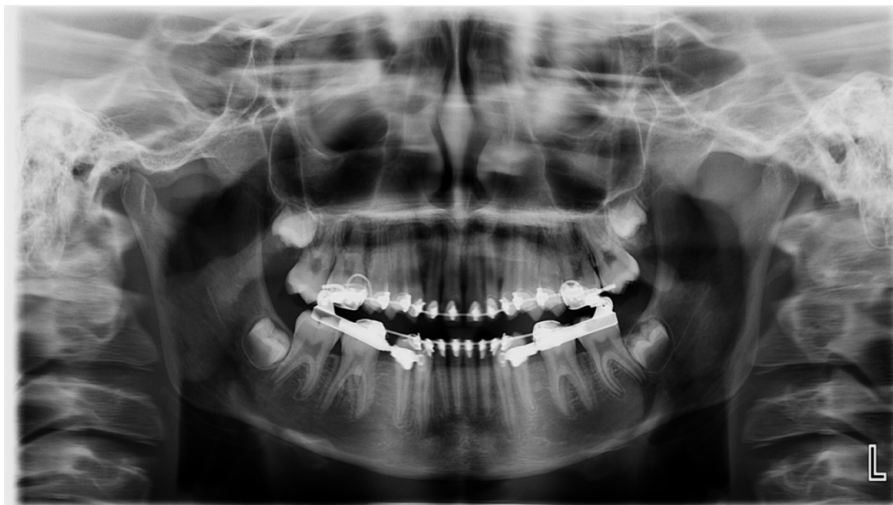Les bielles engendrent un bout à bout incisif et vont à la fois permettre de corriger la classe II et de lutter contre l'aggravation de cette classe II pendant la technique de fermeture. On tracte uniquement les molaires vers l'avant avec des chaînettes. La plupart du temps un système de doubles câbles est utilisé, c'est-à-dire :

- Une chaînette en lingual entre la canine et la deuxième molaire ;
- Une chaînette vestibulaire transparente en utilisant un bouton sur les deuxièmes molaires.

Ceci permet d'obtenir un mouvement de mésialisation et d'éviter les mouvements de rotations des molaires.



*Figure 44 : Téléradiographie de profil après mise en place des bielles.
Collection personnelle du Dr Jean-Stéphane Simon.*



*Figure 45 : Radiographie panoramique après mise en place des bielles.
Collection personnelle du Dr Jean-Stéphane Simon.*

Radiographies en cours de traitement. Les bielles sont en place, la fermeture d'espaces est en cours.

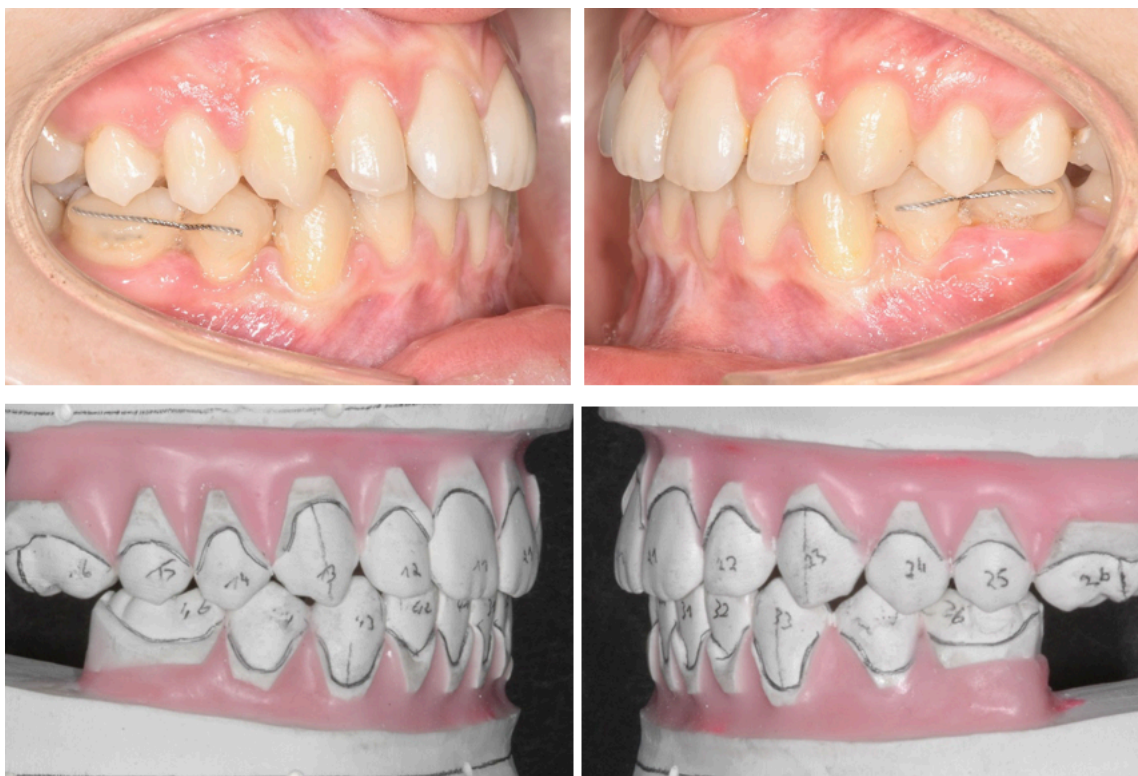

Figure 46 : Occlusion en fin de traitement identique à celle initialement prévue par le set-up.

Collection personnelle du Dr Jean-Stéphane Simon.

En fin de traitement, on observe les premières molaires mandibulaires au contact des premières prémolaires mandibulaires. La réalisation d'une classe III molaire thérapeutique nécessite des ajustements occlusaux et la validation préalable du set-up. Une contention vestibulaire 4-6 est posée de chaque côté pendant au moins une année. Le résultat est fidèle au set-up. Malgré la mécanique de fermeture normalement aggravante, la classe II a été corrigée.

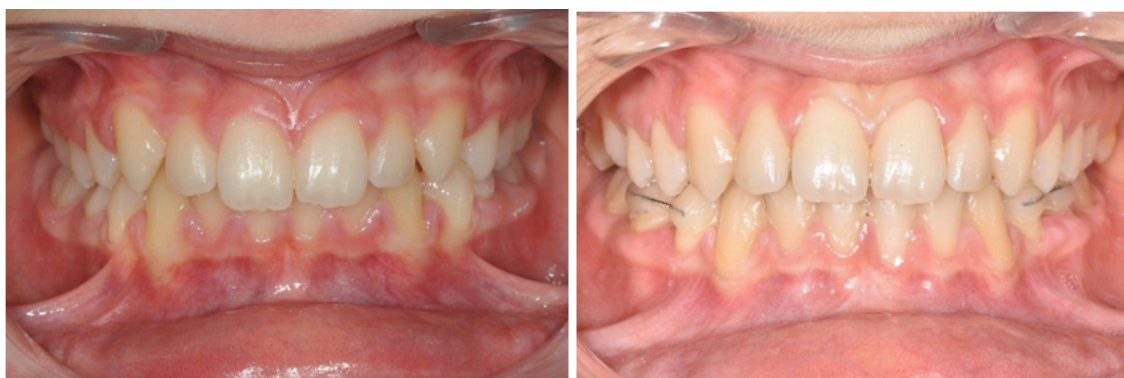
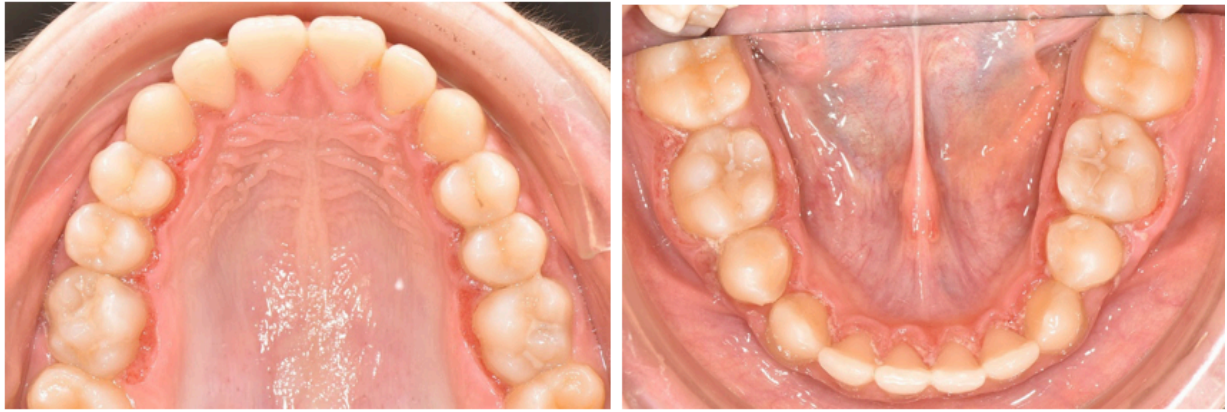
Figure 47 : Vue frontale avant traitement (à gauche) et après traitement (à droite).

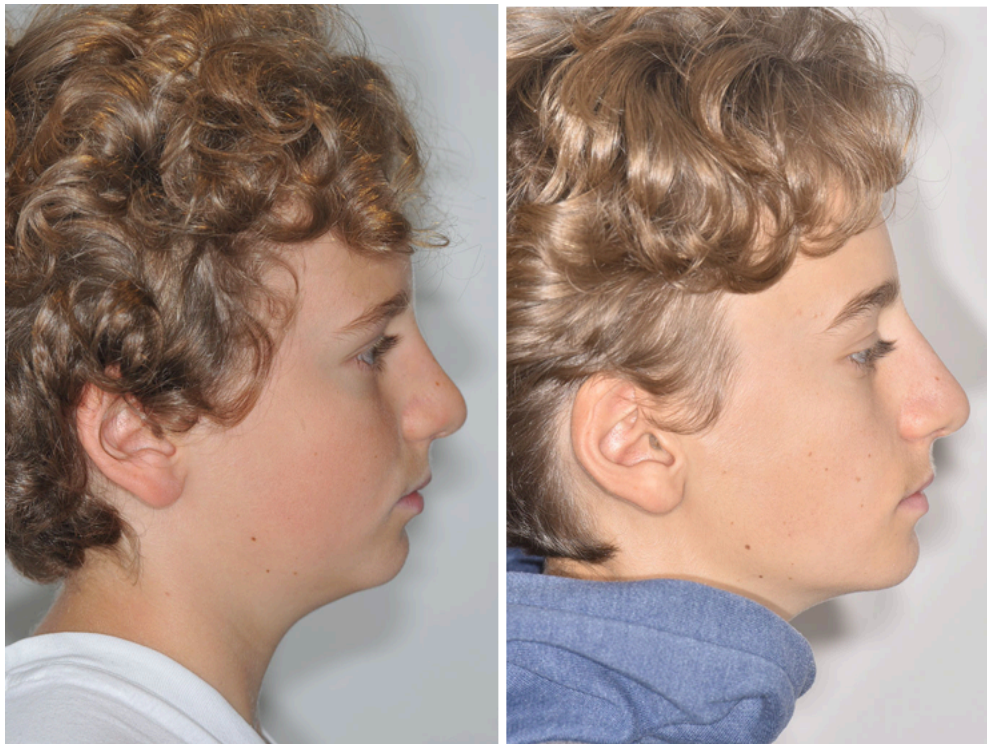Collection personnelle du Dr Jean-Stéphane Simon.

Dans la vue frontale, nous pouvons apprécier la correction de la supraocclusion.



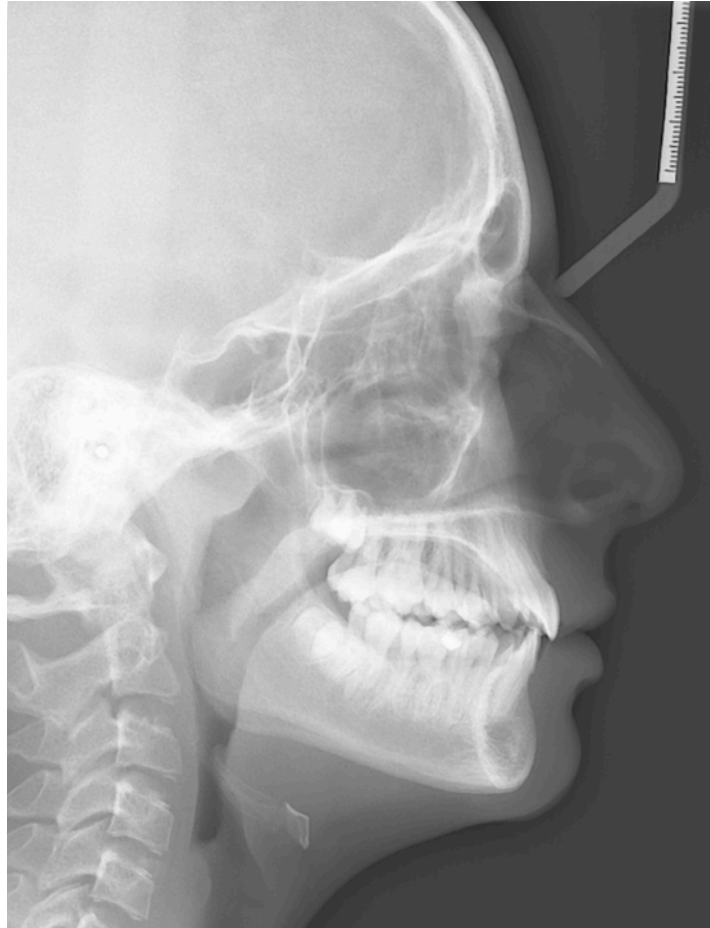*Figure 48 : Vues occlusales maxillaire et mandibulaire.
Collection personnelle du Dr Jean-Stéphane Simon.*

Les espaces d'agénésie ont été totalement fermés à la mandibule.

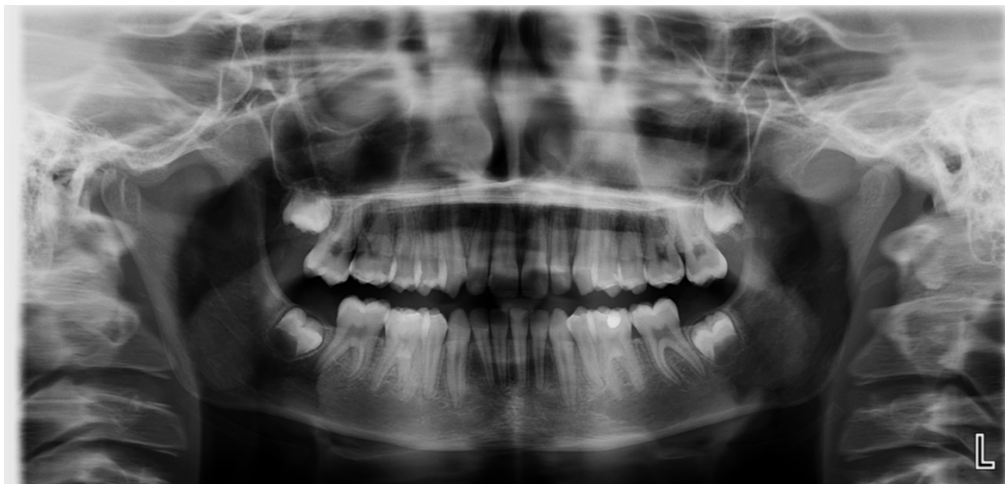

*Figure 49 : Profil avant traitement (à gauche) et après traitement (à droite).
Collection personnelle du Dr Jean-Stéphane Simon.*

D'un point de vue esthétique, le menton est plus marqué dans le profil. L'utilisation des bielles chez un patient en période de croissance provoque un effet activateur.

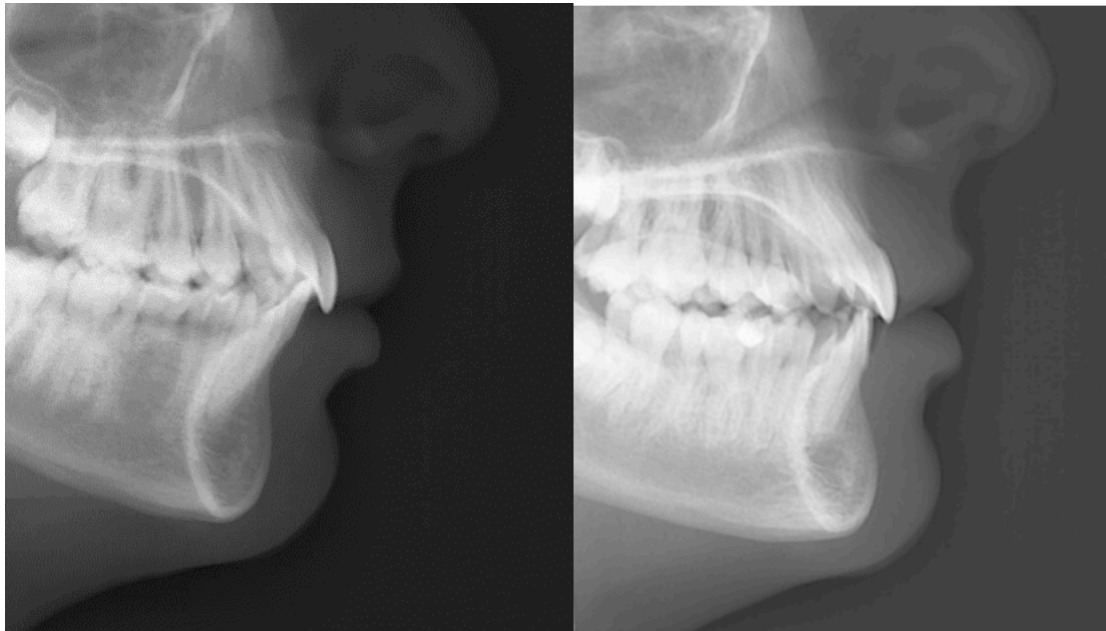


*Figure 50 : Téléradiographie de profil après traitement.
Collection personnelle du Dr Jean-Stéphane Simon.*



*Figure 51: Radiographie panoramique après traitement.
Collection personnelle du Dr Jean-Stéphane Simon.*

Plus tard, l'avulsion des 3^{èmes} molaires maxillaires uniquement sera réalisée afin d'obtenir des arcades symétriques.



*Figure 52 : Position de l'incisive mandibulaire avant traitement (à gauche) et après traitement (à droite).
Collection personnelle du Dr Jean-Stéphane Simon.*

Dans ce cas, un repositionnement des incisives mandibulaires avait été prévu afin de retrouver un overjet égal à la Classe II puis de corriger celle-ci.

Conclusion

Souvent considéré comme un appareil esthétique pour adulte, l'appareil lingual est aussi un outil extrêmement efficace. Il nous permet de mettre en place chez l'adolescent des traitements complexes difficilement réalisables dans d'autres techniques. Encadrés par des procédures simples mais rigoureuses, les praticiens obtiennent des résultats étonnamment reproductibles. Dans un monde orthodontique où il existe une tendance aux traitements de simples alignements par gouttières, la technique linguale représente une porte ouverte sur l'excellence. L'association avec les bielles de Herbst, appareil connu depuis des décennies, en est une parfaite illustration.

BIBLIOGRAPHIE

1. Larousse (2020). Agénésie. Dans *Dictionnaire*.
2. Al-Ani AH, Antoun JS, Thomson WM, Merriman TR, Farella M, Hypodontia: An Update on Its Etiology, Classification, and Clinical Management, *BioMed Res Int*. 2017;9.
3. Polder BJ, van'Hof MA, van der Linden FPGM, Kuijers-Jagtman AM. A meta-analysis of prevalence of dental agenesis of permanent teeth. *Community Dent Oral Epidemiol* 2004;32:217-26.
4. Boileau M-J, Canal P. *Orthodontie de l'enfant et du jeune adulte*. Issy-les-Moulineaux: Elsevier Masson; 2012. (Techniques dentaires).
5. Bailleul-Forestier I, Molla M, Verloes A, Berdal A. The genetic basis of inherited anomalies of the teeth: Part 1: Clinical and molecular aspects of non-syndromic dental disorders. *Eur J Med Genet*. 2008;51(4):273-91.
6. Kokich VG, Kokich VO. Congenitally missing mandibular second premolars : Clinical options. *Am J Orthod Dentofacial Orthop*. 2006;130(4):437-44.
7. Simon J-S, Joseph G. Die Anwendung einer gegossenen Verankerung in der Lingualtechnik – *Inf Orthod Kieferorthop* 2003;35:281-288.
8. Simon J-S, Galletti C, Wiechmann D. Système d'orthodontie linguale individualisée. *Encycl Méd Chir (Elsevier Masson SAS, Paris) Odontologie/Orthopédie dentofaciale*, 23-490-A-09, 2007.
9. Richter AE, Arruda AO, Peters MC, et al. Incidence of caries lesions among patients treated with comprehensive orthodontics. *Am J Orthod Dentofacial Orthop* 2011;139(5):657-64.
10. Wiechmann D, Klang E, Helms H-J, Knösel M. Lingual appliances reduce the incidence of white spot lesions during orthodontic multibracket treatment. *Am J Orthod Dentofacial Orthop*. 2015;148(3):414-22.
11. Pauls A, Nienkemper M, Schwestka-Polly R, Wiechmann D. Therapeutic accuracy of the completely customized lingual appliance WIN : A retrospective cohort study. *J Orofac Orthop Fortschritte Kieferorthopädie*. 2017;78(1):52-61.
12. Simon J-S, Merabet M. Simplification de l'appareil orthodontiques grâce à l'utilisation de mini-vis d'ancrage. *Inf Dent* 2010;92:10-14.
13. Control of mandibular incisors with the combined Herbst and completely customized lingual appliance - a pilot study | *Head & Face Medicine* | Full Text [Internet]. [cité 5 oct 2021].

14. Simon JS, Wiechmann D. Système d'orthodontie linguale individualisé, EMC – Odontologie/Orthopédie Dentofaciale 2018;13(1):1-18 (Article 23-490-A-09).
15. Ruf S. Herbst/multibracket appliance treatment of Class II division 1 malocclusions in early and late adulthood. A prospective cephalometric study of consecutively treated subjects. Eur J Orthod. 2006;28(4):352-60.
16. Mujagic M, Pandis N, Fleming PS, Katsaros C. The Herbst appliance combined with a completely customized lingual appliance: A retrospective cohort study of clinical outcomes using the American Board of Orthodontics Objective Grading System. Int Orthod. 2020;18(4):732-8.
17. Klang E, Beyling F, Knösel M, Wiechmann D. Quality of occlusal outcome following space closure in cases of lower second premolar aplasia using lingual orthodontic molar mesialization without maxillary counterbalancing extraction. Head Face Med. 2018;14(1):17.

TABLE DES FIGURES

Figure 1 : Evolution du nombre de décalcifications en fonction du type d'appareil (lingual ou vestibulaire). (10).....	9
Figure 2 : Evolution de l'étendue de décalcifications en fonction du type d'appareil (lingual ou vestibulaire). (10).....	10
Figure 3 : Conséquences mécaniques de la fermeture d'espaces. Collection personnelle du Dr Jean-Stéphane Simon.....	12
Figure 4 : Patient âgé de 16 ans, classe II et surplomb important. Collection personnelle du Dr Jean-Stéphane Simon.....	14
Figure 5 : Nivellement terminé. Bielles de Herbst en place. Collection personnelle du Dr Jean-Stéphane Simon.....	15
Figure 6 : Photographie de profil et téléradiographie de profil avant traitement. Collection personnelle du Dr Jean-Stéphane Simon.....	15
Figure 7 : Alignement et nivellement, puis mise en place des bielles de Herbst avec les arcs en acier pour une durée de 10 à 12 mois. Collection personnelle du Dr Jean-Stéphane Simon.....	16
Figure 8 : Fin de traitement. Collection personnelle du Dr Jean-Stéphane Simon.....	16
Figure 9 : Téléradiographie de profil avant traitement (à gauche) et après (à droite). Collection personnelle du Dr Jean-Stéphane Simon.....	17
Figure 10 : Le plan d'occlusion: ingression des incisives mandibulaires et maxillaires et correction de la supraclusion. Collection personnelle du Dr Jean-Stéphane Simon.....	18
Figure 11 : Respect de l'Angulation de l'incisive mandibulaire. Collection personnelle du Dr Jean-Stéphane Simon.....	18
Figure 12 : Photographie du sourire avant traitement (à gauche) et après traitement (à droite). Collection personnelle du Dr Jean-Stéphane Simon.....	19
Figure 13 : Réduction de l'espace crée par l'extraction des deuxièmes molaires temporaires mandibulaires avec traitement par bielles de Herbst. (17).....	20
Figure 14 : Relation canine avant et après traitement par bielles de Herbst. (17).....	20
Figure 15 : Fiche de commande au laboratoire. Provenance : DW Lingual Systems.....	21
Figure 16 : Kit Herbst. Collection personnelle du Dr Dirk Wiechmann. Provenance du Kit : DW Lingual Systems.....	22
Figure 17 : Coquille à positionner sur les molaires maxillaires. Collection personnelle du Dr Dirk Wiechman. Provenance du Kit : DW Lingual Systems.....	22
Figure 18 : Coquille à positionner sur les premières prémolaires mandibulaires. Collection personnelle du Dr Dirk Wiechmann. Provenance du Kit : DW Lingual Systems.....	23
Figure 19 : Télescope. Collection personnelle du Dr Dirk Wiechmann. Provenance du Kit : DW Lingual Systems.....	23
Figure 20 : Attachement maxillaire. Collection personnelle du Dr Dirk Wiechmann. Provenance du Kit : DW Lingual Systems.....	24
Figure 21 : Attachement mandibulaire. Collection personnelle du Dr Dirk Wiechmann. Provenance du Kit : DW Lingual Systems.....	24
Figure 22 : Essayage des coquilles sur les premières prémolaires mandibulaires et adaptation des extensions. Collection personnelle du Dr Dirk Wiechmann.....	25
Figure 23 : Préparation des extensions. Collection personnelle du Dr Dirk Wiechmann.....	25

Figure 24 : Préparation de la coquille et mise en place de l'écarteur de bouche. Collection personnelle du Dr Dirk Wiechmann.....	26
Figure 25 : Mise en place d'acide orthophosphorique, rinçage et séchage. Collection personnelle du Dr Dirk Wiechmann.	26
Figure 26 : Mise en place de l'adhésif. Collection personnelle du Dr Dirk Wiechmann.	26
Figure 27 : Mise en place de composite dual. Collection personnelle du Dr Dirk Wiechmann.....	27
Figure 28 : Retrait des excès et photopolymérisation. Collection personnelle du Dr Dirk Wiechmann.	27
Figure 29 : Recouvrement de l'extension avec du Transbond LR (3M) et photopolymérisation. Collection personnelle du Dr Dirk Wiechmann.	27
Figure 30 : Collage des coquilles sur les premières molaires maxillaires. Collection personnelle du Dr Dirk Wiechmann.	28
Figure 31 : Vue occlusale des caches collés avant mise en place des bielles. Collection personnelle du Dr Dirk Wiechmann.....	28
Figure 32 : Vues latérales des caches collés avant mise en place des bielles. Collection personnelle du Dr Dirk Wiechmann.....	28
Figure 33 : Mise en place du télescope. Collection personnelle du Dr Dirk Wiechmann.....	29
Figure 34 : Vérification des contacts en occlusion. Collection personnelle du Dr Dirk Wiechmann.....	30
Figure 35 : Activation. Collection personnelle du Dr Dirk Wiechmann.	30
Figure 36 : Photographies de face et de profil. Collection personnelle du Dr Jean- Stéphane Simon.	31
Figure 37 : Vues latérales droites et gauches. Collection personnelle du Dr Jean- Stéphane Simon.	32
Figure 38 : Vues occlusales. Collection personnelle du Dr Jean-Stéphane Simon. ..	32
Figure 39 : Téléradiographie de profil. Collection personnelle du Dr Jean-Stéphane Simon.	33
Figure 40 : Radiographie panoramique. Collection personnelle du Dr Jean-Stéphane Simon.	33
Figure 41 : Séquence d'arcs.	35
Figure 42 : Vues latérales droite et gauche bielles en place. Collection personnelle du Dr Jean-Stéphane Simon.	35
Figure 43 : Vues frontales bielles en place. Collection personnelle du Dr Jean- Stéphane Simon.	36
Figure 44 : Téléradiographie de profil après mise en place des bielles. Collection personnelle du Dr Jean-Stéphane Simon.	37
Figure 45 : Radiographie panoramique après mise en place des bielles. Collection personnelle du Dr Jean-Stéphane Simon.	37
Figure 46 : Occlusion en fin de traitement identique à celle initialement prévue par le set-up. Collection personnelle du Dr Jean-Stéphane Simon.	38
Figure 47 : Vue frontale avant traitement (à gauche) et après traitement (à droite). Collection personnelle du Dr Jean-Stéphane Simon.	38
Figure 48 : Vues occlusales maxillaire et mandibulaire. Collection personnelle du Dr Jean-Stéphane Simon.	39
Figure 49 : Profil avant traitement (à gauche) et après traitement (à droite). Collection personnelle du Dr Jean-Stéphane Simon.	39


Figure 50 : Téléradiographie de profil après traitement. Collection personnelle du Dr Jean-Stéphane Simon. 40

Figure 51: Radiographie panoramique après traitement. Collection personnelle du Dr Jean-Stéphane Simon. 40

Figure 52 : Position de l'incisive mandibulaire avant traitement (à gauche) et après traitement (à droite). Collection personnelle du Dr Jean-Stéphane Simon..... 41

Photos mise en place de l'appareil de Herbst : Dirk Wiechmann.
wiechmann@lingualsystems.de

Photos des cas cliniques : Jean-Stéphane Simon : simon@orthodontiste.eu



SERMENT MEDICAL

En présence des Maîtres de cette Faculté, de mes chers condisciples, devant l'effigie d'HIPPOCRATE.

Je promets et je jure, d'être fidèle aux lois de l'honneur et de la probité dans l'exercice de la Médecine Dentaire.

Je donnerai mes soins à l'indigent et n'exigerai jamais un salaire au-dessus de mon travail, je ne participerai à aucun partage clandestin d'honoraires.

Je ne me laisserai pas influencer par la soif du gain ou la recherche de la gloire.

Admis dans l'intérieur des maisons, mes yeux ne verront pas ce qui s'y passe, ma langue taira les secrets qui me seront confiés et mon état ne servira pas à corrompre les mœurs ni à favoriser le crime.

Je ne permettrai pas que des considérations de religion, de nation, de race, de parti ou de classe sociale viennent s'interposer entre mon devoir et mon patient.

Même sous la menace, je n'admettrai pas de faire usage de mes connaissances médicales contre les lois de l'humanité.

J'informerai mes patients des décisions envisagées, de leurs raisons et de leurs conséquences. Je ne tromperai jamais leur confiance et n'exploiterai pas le pouvoir hérité des connaissances pour forcer les consciences.

Je préserverai l'indépendance nécessaire à l'accomplissement de ma mission. Je n'entreprendrai rien qui dépasse mes compétences. Je les entretiendrai et les perfectionnerai pour assurer au mieux les services qui me seront demandés.

Respectueux et reconnaissant envers mes Maîtres, je rendrai à leurs enfants l'instruction que j'ai reçue de leur père.

Que les hommes m'accordent leur estime si je suis fidèle à mes promesses.

Que je sois déshonoré et méprisé de mes confrères si j'y manque.

Julia Simon – Apport de la technique linguale dans le traitement des agénésies de secondes prémolaires mandibulaires par fermeture d'espace.

Th. : Chir. dent. : Marseille : Aix-Marseille Université : 2022

Rubrique de classement : Orthopédie-dento-faciale

Résumé :

L'agénésie de la seconde prémolaire est la plus fréquente en dehors de celle des troisièmes molaires. Les possibilités de traitement sont l'ouverture d'espace avec remplacement prothétique ou la fermeture d'espace. Cette dernière a la préférence intellectuelle des praticiens car elle est plus conservatrice. Malheureusement elle est aussi la plus compliquée mécaniquement. En effet, la fermeture d'espace à la mandibule crée de la classe II. Or, dans les cas déjà en Classe II cela devient une contre-indication. L'utilisation de bielles de Herbst associées à un appareil linguale permet de traiter avec succès les cas de fermeture d'agénésies prémolaires mandibulaires en présence de classe II.

Mots clés : Agénésies prémolaires ; Bielles de Herbst ; Orthodontie linguale

Julia Simon – Contribution of the lingual technique in the treatment of mandibular second premolar agenesis by space closure.

Abstract:

Agenesis of the second premolar is the most common, apart from that of the third molars. The treatment options are space opening with prosthetic replacement or space closure. Practitioners prefer the latter method because it is more conservative. Unfortunately, it is also more complicated mechanically. In fact, space closure in the mandible creates class II. In cases already in Class II, this becomes a contraindication. The use of Herbst appliances in combination with a lingual appliance allow for successful treatment of cases of closure of mandibular premolar agenesis in the presence of class II malocclusion.

Keywords : Premolar agenesis ; Herbst appliance ; Lingual orthodontic treatment