



HAL
open science

Pathologie des mustélidés européens et gestion en centre de soins aux animaux sauvages

Aurore Bortot

► **To cite this version:**

Aurore Bortot. Pathologie des mustélidés européens et gestion en centre de soins aux animaux sauvages. Médecine vétérinaire et santé animale. 2023. dumas-04032153

HAL Id: dumas-04032153

<https://dumas.ccsd.cnrs.fr/dumas-04032153>

Submitted on 16 Mar 2023

HAL is a multi-disciplinary open access archive for the deposit and dissemination of scientific research documents, whether they are published or not. The documents may come from teaching and research institutions in France or abroad, or from public or private research centers.

L'archive ouverte pluridisciplinaire **HAL**, est destinée au dépôt et à la diffusion de documents scientifiques de niveau recherche, publiés ou non, émanant des établissements d'enseignement et de recherche français ou étrangers, des laboratoires publics ou privés.



Distributed under a Creative Commons Attribution - NonCommercial 4.0 International License

Année 2023

**PATHOLOGIE DES MUSTÉLIDÉS EUROPÉENS ET
GESTION EN CENTRE DE SOINS AUX ANIMAUX
SAUVAGES**

THÈSE

pour obtenir le diplôme d'État de

DOCTEUR VÉTÉRINAIRE

présentée et soutenue publiquement devant

la Faculté de Médecine de Créteil (UPEC)

le 27 janvier 2023

par

Aurore, Annie, Coline, Dominique BORTOT

sous la direction de

Pascal ARNÉ

JURY

Présidente du jury :	Mme Caroline GILBERT	Professeure à l'EnvA
Directeur de thèse :	M. Pascal ARNÉ	Maître de Conférences à l'EnvA
Examinatrice :	Mme Veronica RISCO-CASTILLO	Maître de Conférences à l'EnvA

Liste des enseignants intervenant dans l'encadrement des thèses de Doctorat vétérinaire



Version du 8 février 2022

Liste des Professeurs et Maîtres de conférences titulaires de l'HDR

M	Adjou	Karim	Professeur	DPASP
M	Audigié	Fabrice	Professeur	DEPEC
M	Bellier	Sylvain	Professeur	DSBP
M	Blaga	Radu	Maître de conférences HDR	DPASP
M	Blot	Stephane	Professeur	DEPEC
M	Boulouis	Henri-Jean	Professeur émérite	DSBP
Mme	Chahory	Sabine	Professeur	DEPEC
M	Chateau	Henry	Professeur	DSBP
Mme	Chetboul	Valerie	Professeur	DEPEC
Mme	Crevier-Denoix	Nathalie	Professeur	DSBP
M	Degueurce	Christophe	Professeur	DSBP
M	Denoix	Jean-Marie	Professeur	DEPEC
M	Desquilbet	Loïc	Professeur	DSBP
Mme	Dufour	Barbara	Professeur émérite	DPASP
M	Eloit	Marc	Professeur	DSBP
M	Fayolle	Pascal	Professeur émérite	DEPEC
M	Fédérighi	Michel	Professeur	DPASP
M	Fontbonne	Alain	Professeur	DEPEC
Mme	Gilbert	Caroline	Professeur	DSBP
M	Grandjean	Dominique	Professeur	DEPEC
Mme	Grimard-Ballif	Bénédicte	Professeur	DPASP
Mme	Haddad-Hoang Xuan	Nadia	Professeur	DPASP
M	Jouvion	Gregory	Professeur	DSBP
M	Kohlhauer	Matthias	Maître de conférences HDR	DSBP
Mme	Le Poder	Sophie	Professeur	DSBP
M	Manassero	Mathieu	Professeur	DEPEC
Mme	Maurey-Guénec	Christelle	Maître de conférences HDR	DEPEC
M	Millemann	Yves	Professeur	DPASP
M	Perrot	Sébastien	Maître de conférences HDR	DSBP
Mme	Pilot-Storck	Fanny	Professeur	DSBP
M	Ponter	Andrew	Professeur	DPASP
Mme	Rivière	Julie	Maître de conférences HDR	DPASP
Mme	Robert	Céline	Professeur	DSBP
M	Tiret	Laurent	Professeur	DSBP
M	Tissier	Renaud	Professeur	DSBP
M	Verwaerde	Patrick	Professeur	DEPEC
Mme	Viateau	Véronique	Professeur	DEPEC

Liste des Maîtres de conférences et Ingénieurs de recherche DMV

M	Arné	Pascal	Maître de conférences	DPASP
Mme	Barassin	Isabelle	Maître de conférences	DPASP
Mme	Benchekroun	Ghita	Maître de conférences	DEPEC
Mme	Bertoni	Lelia	Maître de conférences	DEPEC
M	Bolnot	Francois	Maître de conférences	DPASP
Mme	Canonne-Guibert	Morgane	Maître de conférences	DEPEC
Mme	Chevallier	Lucie	Maître de conférences	DSBP
Mme	Cochet-Faivre	Noëlle	Maître de conférences	DEPEC
Mme	Constant	Fabienne	Maître de conférences	DPASP
Mme	Cordonnier-Lefort	Nathalie	Maître de conférences	DSBP
Mme	Crepeaux	Guillemette	Maître de conférences	DSBP
Mme	De Paula Reis	Alline	Maître de conférences	DPASP
Mme	Decambroun	Adeline	Maître de conférences	DEPEC
M	Delsart	Maxime	Maître de conférences associé	DPASP
M	Desbois	Christophe	Maître de conférences	DEPEC
M	Deshuillers	Pierre	Maître de conférences	DSBP
M	Gauthier	Michel	Maître de conférences associé	DPASP
Mme	Guélin-Poirier	Valentine	Maître de conférences	DPASP
Mme	Jacquet	Sandrine	Ingénieur de recherche (DMV)	DEPEC
Mme	Lagrée	Anne-Claire	Maître de conférences	DSBP
Mme	Le Roux	Delphine	Maître de conférences	DSBP
Mme	Legrand	Chantal	Maître de conférences associé	DSBP
Mme	Marignac	Genevieve	Maître de conférences	DSBP
M	Maufré	Vincent	Maître de conférences	DPASP
Mme	Mtimet	Narjès	Maître de conférences	DPASP
Mme	Mespouilhès-Rivière	Céline	Ingénieur de recherche (DMV)	DEPEC
M	Mortier	Jérémy	Maître de conférences associé	DEPEC
M	Nudemann	Nicolas	Maître de conférences	DEPEC
M	Pignon	Charly	Ingénieur de recherche (DMV)	DEPEC
M	Polack	Bruno	Maître de conférences	DSBP
Mme	Ravary-Plumioën	Bérandère	Maître de conférences	DPASP
M	Reyes-Gomez	Edouard	Maître de conférences	DSBP
Mme	Risco-Castillo	Véronica	Maître de conférences	DSBP
Mme	Rose	Hélène	Maître de conférences associé	DSBP

Remerciements

À Mme Caroline GILBERT, Présidente du Jury de cette thèse, Professeure à l'EnvA,
Pour m'avoir fait l'honneur d'accepter la présidence de ce jury de thèse,
Hommages respectueux.

À M. Pascal ARNÉ, Maître de conférences à l'EnvA,

Pour m'avoir fait l'honneur d'encadrer ce travail de thèse, pour son aide, sa disponibilité et ses conseils, et pour m'avoir proposé ce sujet de thèse très intéressant, qui je l'espère aidera les professionnels et les plus novices à aborder cette famille passionnante que sont les mustélidés.

Sincère reconnaissance.

À Mme Veronica RISCO-CASTILLO, Maître de conférences à l'EnvA,

Pour avoir accepté d'être l'examinatrice de ce travail.
Hommages respectueux.

Merci également à Valérie DALLA ZUANNA, capacitaire du centre de soins Ermus, au Dr CUVEILLIER, vétérinaire référent au centre Ermus, à Laurent LONGCHAMBON, capacitaire du centre Panse-bêtes, à Mireille LATTIER du centre de soins du Tichodrome, ainsi qu'à tous les vétérinaires et autres personnes qui s'occupent chaque jour du bien-être de nos compagnons sous toutes leurs formes, pour avoir gentiment accepté de dédier une partie de leur précieux temps pour répondre à mes questions et me faire partager leur quotidien, permettant à chaque fois de me faire aimer un peu plus ce merveilleux métier.

Enfin, merci à ma maman et le reste de ma famille, mes amis, mon chéri et tous mes proches qui se reconnaîtront, pour avoir été à mes côtés tout au long de mes multiples aventures et péripéties, et pour m'avoir soutenue et accompagnée dans chaque étape importante de ma vie. Je vous aime.

Table des matières

Liste des figures.....	3
Liste des tableaux	5
Liste des abréviations.....	7
Introduction	9
Première partie : Présentation des mustélidés européens	11
1. Présentation générale	11
A. <i>Taxonomie</i>	11
B. <i>Biologie</i>	12
a. Répartition géographique et écologie.....	12
b. Rythme de vie	13
c. Mode de regroupement.....	13
d. Interactions.....	13
C. <i>Anatomie et physiologie</i>	14
a. Anatomie.....	14
b. Dentition.....	14
c. Reproduction.....	16
D. <i>Alimentation</i>	19
2. Etat actuel des populations sauvages et mesures de conservation <i>in situ</i>	19
A. <i>Répartition géographique en France</i>	19
B. <i>Diversité des statuts et principales menaces sur le développement de ces espèces</i>	22
C. <i>Mesures de conservation in situ et surveillance sanitaire</i>	23
Deuxième partie : Principales affections des mustélidés européens.....	25
1. Maladies non infectieuses	25
A. <i>Nutritionnelles</i>	25
a. Déficit en vitamine B1 ou thiamine.....	25
b. Déficit en vitamine E	26
B. <i>Métaboliques</i>	27
a. Maladie surrénalienne.....	27
b. Insulinome chez le furet	30
c. Hyperoestrogénisme primaire (ou anémie aplasique).....	31
d. Urolithiase et néphrolithiase	31
e. L'amyloïdose	34
C. <i>Toxiques</i>	36
a. Les marées noires	36
b. Intoxication aux anticoagulants.....	36
c. La microcystine.....	38
d. L'acide domoïque	38
e. Le botulisme.....	38
f. Les organohalogénés	38
D. <i>Traumatiques</i>	39
E. <i>Congénitales / Génétiques</i>	39
F. <i>Autres maladies non contagieuses : les érosions / ulcères gastriques</i>	41
2. Maladies dégénératives / liées à l'âge	42
A. <i>Inflammatoires non infectieuses</i>	43
a. Maladies liées au système immunitaire.....	43
b. Entéropathie hémorragique	44
B. <i>Néoplasiques</i>	44
3. Maladies infectieuses	46
A. <i>Virales</i>	46

a. Virus à ADN.....	46
b. Quelques virus à ARN.....	48
c. Les virus de l'Influenza.....	51
d. Les virus entériques.....	53
e. Le Coronavirus SARS-CoV-2.....	53
f. La maladie aléoutienne (AMD).....	55
g. L'entérite virale du vison.....	56
h. Autres virus.....	56
i. Cas de la diarrhée de pré-sevrage chez le Vison.....	57
B. Bactériennes.....	59
a. Les mycobactéries.....	59
b. Clostridium perfringens.....	60
c. Streptocoques.....	60
d. Autres bactéries.....	63
C. Fongiques.....	65
D. Parasitaires.....	68
a. Endoparasites.....	68
b. Ectoparasites.....	70
c. Les coccidies.....	72
E. Prions.....	73
Troisième partie : Gestion de la pathologie en centre de soins aux animaux sauvages.....	75
1. Accueil des animaux.....	75
2. Prise en charge des mustélidés.....	81
A. Anesthésie / analgésie.....	81
B. Gestion spécifique de la pathologie des mustélidés.....	87
3. Biosécurité.....	94
Conclusion.....	97
Liste des références bibliographiques.....	99
Annexe 1 : Position taxonomique des mustélidés.....	111
Annexe 2 : Fiche conseils à destination des propriétaires de mustélidés (Cabrit, 2016).....	113
Annexe 3 : Les maladies congénitales chez les mustélidés (Williams <i>et al.</i>, 2018).....	115

Liste des figures

Figure 1 : Blaireau européen (à gauche, Secret World Wildlife Rescue), Loutre d'Europe (au centre gauche, IOSF), Hermine (au centre droit, British Wildlife Centre), Fouine (à droite, LPO)	11
Figure 2 : Putois (à gauche, British Wildlife Centre), Belette d'Europe (au centre gauche, British Wildlife Centre), Martre des pins (au centre droit, British Wildlife Centre), Vison d'Europe (à droite, OFB)	12
Figure 3 : Dentition de la martre des pins (à gauche) et du blaireau d'Europe (à droite) (Cabrit, 2016)	14
Figure 4 : Exemple du cycle biologique annuel de la fouine (Arné, 2021),	17
Figure 5 : Présentation des différentes cartes des indices de densité de 6 espèces de mustélidés obtenus par Petite Région Agricole (Calenge <i>et al.</i> , 2016)	20
Figure 6 : Carte représentant la répartition des niveaux de surveillance de la tuberculose bovine en France en 2017 (Sylvatub)	24
Figure 7 : Coupe histologique d'encéphale d'un bovin mort d'une nécrose du cortex cérébral (d'après le cours « Lésions du système nerveux » de JJ. Fontaine mis à jour par E. Laloy en 2019, ENVA, 4 ^{ème} année).....	26
Figure 8 : Stéatite due à une hypovitaminose A (Williams <i>et al.</i> , 2018).....	27
Figure 9 : Interactions hormonales chez la femelle (cours « Physiologie de la reproduction » de 2 ^{ème} année, premier semestre, à l'Ecole nationale vétérinaire d'Alfort).....	28
Figure 10 : Contrôle hormonal chez le mâle (cours « Physiologie de la reproduction » de 2 ^{ème} année, premier semestre, à l'Ecole nationale vétérinaire d'Alfort)	28
Figure 11 : Alopécie tronculaire causée par la maladie surrénalienne chez un furet (Bakthavatchalu <i>et al.</i> , 2016)	29
Figure 12 : Parésie des postérieurs chez un furet gériatrique atteint d'un insulinome (Hoppes, 2010)	30
Figure 13 : Urolithes chez des mustélidés (Williams <i>et al.</i> , 2018)	32
Figure 14 : Lésions associées à de l'amyloïdose chez des mères (Akdesir <i>et al.</i> , 2018)	35
Figure 15 : Cardiomyopathie chez une loutre de mer <i>Enhydra lutris kenyoni</i> (Williams <i>et al.</i> , 2018)	40
Figure 16 : Multiples ulcères gastriques au niveau du pylore d'une loutre de mer (Williams <i>et al.</i> , 2018).....	41
Figure 17 : Usure des dents très étendue avec exposition de la pulpe dentaire et manque de dents chez une loutre de mer <i>Enhydra lutris kenyoni</i> (Williams <i>et al.</i> , 2018)	42

Figure 18 : Lymphome chez un furet (Williams <i>et al.</i> , 2018)	45
Figure 19 : Peau d'un pékan (<i>Martes pennanti</i>) présentant des lésions ulcératives sur le museau et les coussinets (Gagnon <i>et al.</i> , 2011)	47
Figure 20 : Papillomes gingivaux chez une loutre de mer (Williams <i>et al.</i> , 2018)	47
Figure 21 : Muqueuse orale d'une loutre de mer <i>Enhydra lutris</i> infectée avec le <i>Papillomavirus-1</i> (flèche : koïlocyte avec inclusions intranucléaires) (Williams <i>et al.</i> , 2018).....	48
Figure 22 : Muqueuse orale d'une loutre de mer <i>Enhydra lutris</i> infectée avec le <i>Papillomavirus-1</i> (flèche : koïlocyte avec inclusions intranucléaires) (Williams <i>et al.</i> , 2018).....	48
Figure 23 : Hyperkératose marquée des coussinets et de la peau périoculaire d'une moufette infectée avec le CDV (Williams <i>et al.</i> , 2018)	50
Figure 24 : Lésions associées au virus de la maladie de Carré chez des blaireaux (Akdesir <i>et al.</i> , 2018).....	50
Figure 25 : Endocardite valvulaire due à <i>Streptococcus lutetiensis</i> sp. nov chez une loutre de mer d'Alaska (Williams <i>et al.</i> , 2018).....	62
Figure 26 : Méningite fibrinosuppurée due à <i>Streptococcus phocae</i> chez une loutre de mer d'Alaska (Williams <i>et al.</i> , 2018)	62
Figure 27 : Coccidioïdomycose (granulomes hépatiques et spléniques) chez une loutre de mer de Californie (Williams <i>et al.</i> , 2018)	66
Figure 28 : Lésions dermatologiques associées à une infection par <i>Histoplasma capsulatum</i> chez des blaireaux (Akdesir <i>et al.</i> , 2018)	67
Figure 29 : Lésions osseuses provoquées par <i>Skrjabinogylus nasicola</i> chez une belette d'Europe (Prigioni, 1995).....	68
Figure 30 : Lésions dermatologiques causées par <i>Sarcoptes scabiei</i> chez des fouines (Akdesir <i>et al.</i> , 2018)	70
Figure 31 : Utilisation d'un lasso chez un blaireau (Mullineaux, 2018)	76
Figure 32 : Blaireau sédaté et muselé avec une muselière type Baskerville ® (Mullineaux et Keeble, 2017).....	76

Liste des tableaux

Tableau 1 : Caractéristiques anatomiques et physiologiques des principaux mustélidés en France (d'après Cabrit, 2016 ; Fournier-Chambrillon et al., 2003 ; Hirtzmann, 2011 ; Le Barzic, 2013 ; Mullineaux et Keeble, 2017, l'ONCFS, 2008)	15
Tableau 2 : Paramètres relatifs à la reproduction chez les principales espèces françaises de mustélidés (Le Barzic, 2013 ; Mullineaux et Keeble, 2017 ; Nowak et Nowak, 2005)	18
Tableau 3 : L'urolithiase chez les loutres et les carcajous (Williams <i>et al.</i> , 2018).....	33
Tableau 4 : Principales néoplasies des mustélidés et méphitidés (Williams <i>et al.</i> , 2018).....	45
Tableau 5 : Maladies fongiques chez les mustélidés (Williams <i>et al.</i> , 2018)	66
Tableau 6 : Principaux métazoaires des mustélidés (Williams <i>et al.</i> , 2018)	71
Tableau 7 : Principaux protozoaires et ectoparasites des mustélidés (Williams <i>et al.</i> , 2018)	72
Tableau 8 : Paramètres relatifs à la gestion d'un Blaireau d'Europe et d'une Loutre d'Europe avant et pendant leur arrivée dans un centre de soins (d'après Mullineaux et Keeble, 2017).....	78
Tableau 9 : Paramètres relatifs à la gestion des petits mustélidés avant et pendant leur arrivée dans un centre de soins (d'après Mullineaux et Keeble, 2017).....	79
Tableau 10 : Molécules anesthésiques et analgésiques associées à leur posologie et utilisées classiquement chez les blaireaux (d'après Mullineaux et Keeble, 2017).....	82
Tableau 11 : Molécules anesthésiques et analgésiques associées à leur posologie et utilisées classiquement chez les loutres (d'après Mullineaux et Keeble, 2017)	84
Tableau 12 : Molécules anesthésiques et analgésiques utilisées chez les petits mustélidés (d'après Mullineaux et Keeble, 2017)	86
Tableau 13 : Gestion de certaines affections traumatiques des mustélidés (d'après Mullineaux et Keeble, 2017).....	88
Tableau 14 : Gestion de la pathologie liée aux accidents de la route, aux empoisonnements, et aux affections virales chez les mustélidés (d'après Mullineaux et Keeble, 2017)	89
Tableau 15 : Gestion de la pathologie liée aux affections bactériennes et fongiques chez les mustélidés (d'après Mullineaux et Keeble, 2017).....	90
Tableau 16 : Gestion de la pathologie liée aux affections parasitaires et à d'autres maladies chez les mustélidés (d'après Mullineaux et Keeble, 2017)	91
Tableau 17 : Gestion de la pathologie liée aux marées noires chez les mustélidés (d'après Mullineaux et Keeble, 2017)	92
Tableau 18 : Médicaments couramment utilisés chez les loutres (d'après Mullineaux et Keeble, 2017).....	93

Tableau 19 : Médicaments couramment utilisés chez les petits mustélidés (d'après Mullineaux et Keeble, 2017).....94

Liste des abréviations

AAE : Adrenal-associated endocrinopathy (Maladie surrénalienne)

ACE2 : Angiotensin-Converting Enzyme 2 (Enzyme de conversion de l'angiotensine 2)

ADN : Acide désoxyribonucléique

AINS : Anti-inflammatoire non stéroïdien

AMD : Aleutian mink disease (Maladie aléoutienne)

AMM : Autorisation de mise sur le marché

Amyloïdose de type AL : amyloïdose à chaînes légères

BCG : Bacille de Calmette et Guérin

Bpm : battements par minute

CDV : Canine distemper virus (Virus de la maladie de Carré)

CHL : Chlordane

CHPLR : Carré, hépatite de Rubarth, parvovirose, para-influenza, leptospirose, rage

DCM : Dilated cardiomyopathy (Cardiomyopathie dilatée)

DDCSPP : Direction Départementale de la Cohésion Sociale et de la Protection des Populations

DDT : Dichloro-diphényl-trichloro-éthane

DREAL : Direction Régionale de l'Environnement, de l'Aménagement et du Logement

EIPV-1 : *Enhydra lutris* papillomavirus-1 (Papillomavirus de la loutre de mer de type 1)

ELISA : Enzyme-linked immunosorbent assay (Technique d'immunoabsorption par enzyme liée)

ESOD : Espèce Susceptible d'Occasionner des Dégâts

FSH : Follicle-stimulating hormone (Hormone folliculo-stimulante)

GDS : Groupement de Défense Sanitaire

GGT : Gamma-glutamyl-transpeptidases

GnRH : Gonadotropin-Releasing Hormone (Hormone de libération des gonadotrophines hypophysaires)

GRIFS : Groupe de Recherche et d'Investigation sur la Faune Sauvage

IM : Intra-musculaire

IOSF : International Otter Survival Fund (Fonds international de survie de la loutre)

ITIS : Système d'information taxonomique intégré

IV : Intra-veineux

LDA : Laboratoire Départemental d'Analyses

LH : Luteinising hormone (Hormone lutéinisante)

LPO : Ligue pour la Protection des Oiseaux

Mpm : mouvements par minute

NAC : Nouveaux Animaux de Compagnie

NK : Natural killer (Cellule tueuse naturelle)

OFB : Office français de la biodiversité

OHCs : Composés organohalogénés

OIE : Organisation mondiale de la santé animale (anciennement Office International des Epizooties)

ONCFS : Office national de la chasse et de la faune sauvage

PAM : Phosphate ammoniac-magnésien

PBDE : Poly-bromo-diphényl-éther

PCR : Polymerase chain reaction (Réaction en chaîne par polymérase)

PCB : Poly-chloro-biphényle

PDV : Phocine distemper virus (Virus de la maladie de Carré des phoques)

PIF : Péritonite infectieuse féline

PNA : Plan National d'Actions

PO : Par voie orale

POPs : Polluants organiques persistants

PWD : Pre-weaning diarrhea (Diarrhée de pré-sevrage)

q24h : toutes les 24 heures

SAA : Protéine sérique amyloïde A

SARS-CoV-2 : Severe acute respiratory syndrome CoronaVirus-2 (Coronavirus 2 du syndrome respiratoire aigu sévère)

SC : Sous-cutané

SMS : Shaking mink syndrome (Syndrome du vison qui tremble)

TME : Transmissible mink encephalopathy (Encéphalopathie transmissible du vison)

UICN : Union internationale pour la conservation de la nature

Vaccin BCG : Vaccin bilié de Calmette et Guérin

Introduction

Les mustélidés sont présents sur tous les continents, à l'exception de l'Antarctique, exploitant tant le milieu terrestre que marin. Ce taxon regroupe un large éventail d'espèces, qui diffèrent par leur mode de vie ou encore leur régime alimentaire.

Le Furet (*Mustela putorius furo*) a été domestiqué et tout comme la Tayra ou Martre à tête grise (*Eira barbara*) fait partie des animaux de compagnie, d'autres sont utilisés comme animaux de travail pour la chasse ou le contrôle des espèces susceptibles d'occasionner des dégâts (ex-nuisibles). Certaines à l'instar du Vison d'Amérique (*Neovison vison*) sont élevées pour produire de la fourrure. D'autres encore sont utilisés comme animaux de laboratoire, conservés dans des parcs zoologiques ou pris en charge dans les centres de soins.

La France compte à elle seule 8 espèces de mustélidés autochtones : la Belette d'Europe (*Mustela nivalis*), l'Hermine (*Mustela erminea*), le Putois (*Mustela putorius*), le Vison d'Europe (*Mustela lutreola*), la Loutre d'Europe (*Lutra lutra*), la Martre des pins (*Martes martes*), la Fouine (*Martes foina*) et le Blaireau européen (*Meles meles*).

Bien que le Furet, occupant une place de plus en plus prépondérante dans nos foyers, soit de plus en plus médicalisé, les connaissances sur la pathologie des mustélidés demeurent parcellaires à ce jour.

Ce travail se propose de faire un tour d'horizon des données scientifiques actualisées sur les principales maladies qui touchent les mustélidés européens et d'exposer les modalités de leur gestion dans les centres de soins aux animaux de la faune sauvage.

Nous présenterons tout d'abord les caractéristiques propres à cette famille, puis nous décrirons leurs principales entités cliniques, en nous arrêtant brièvement sur les Nouveaux animaux de Compagnie (*i.e* le furet), avant d'aborder les procédures mises en place dans les centres de soins pour gérer ces carnivores.

Première partie : Présentation des mustélidés européens

1. Présentation générale

A. Taxonomie

La famille des mustélidés (Mustelidae), décrite pour la première fois en 1817 par Gotthelf Fischer von Waldheim, regroupe de nombreuses espèces animales, diverses tant par leur morphologie que par leur mode de vie, et ce y compris à l'échelle de la France métropolitaine (figures 1 et 2). Les mustélidés constituent la plus grande famille au sein des carnivores, comptant plus d'une soixantaine d'espèces (IUCN, 2022), lesquelles se répartissent au sein de 22 genres selon la classification de l'ITIS.

Jusqu'à relativement récemment, les mouffettes étaient incluses dans ce taxon. Elles sont désormais classées dans une famille distincte, les méphitidés, suite à des analyses moléculaires (Nyakatura et Bininda-Emonds, 2012 ; Sato et al., 2004).

Figure 1 : Blaireau européen (à gauche, Secret World Wildlife Rescue), Loutre d'Europe (au centre gauche, IOSF), Hermine (au centre droit, British Wildlife Centre), Fouine (à droite, LPO)



Figure 2 : Putois (à gauche, British Wildlife Centre), Belette d'Europe (au centre gauche, British Wildlife Centre), Martre des pins (au centre droit, British Wildlife Centre), Vison d'Europe (à droite, OFB)



Malgré une importante variabilité, les espèces de mustélidés partagent certaines caractéristiques communes : ce sont des mammifères généralement dotés d'un **corps allongé**, de **pattes courtes**, d'une **tête longue et conique** portant de petites **oreilles rondes**, d'une épaisse fourrure et de **glandes** sécrétant une substance odorante en cas d'attaque (Law *et al.*, 2019). Comme il s'agit de **carnivores**, les principales données anatomiques des mustélidés sont connues de la plupart des pathologistes, à l'exception des reins multilobés, présents chez les Loutres de mer et de rivière (Williams *et al.*, 2018).

La plupart des mustélidés sont **solitaires**, **nocturnes**, et actifs toute l'année.

Leur classification phylogénétique est présentée en annexe 1.

B. Biologie

a. Répartition géographique et écologie

Les mustélidés sont présents partout, **exceptés en Antarctique, en Australie**, à Madagascar ainsi que dans les îles océaniques. Certains comme la Fouine, ont été introduits en Nouvelle-Zélande.

Les membres de ce groupe peuvent être trouvés dans des **habitats variés**, qui comprennent les milieux terrestres (majorité des espèces), aquatiques (Loutre) et marins (Loutre marine). Plusieurs espèces sont semi-aquatiques (comme le Vison d'Amérique, d'après Mullineaux et Keeble, 2017) et fréquentent eaux douces et ruisseaux, ainsi que les eaux marines côtières.

Plusieurs espèces creusent des terriers quand d'autres vivent dans des nids. Des mustélidés pourront être observés dans les forêts, les prairies, les champs, les bocages et dans les zones urbaines et péri-urbaines comme rurales.

Cette famille possède un **rôle majeur dans le réseau trophique**, en permettant de réguler la population de rongeurs ainsi que celle des oiseaux. Cependant, les mustélidés peuvent aussi devenir nuisibles s'ils s'attaquent à des espèces en danger et leur surpopulation devient alors néfaste pour certaines espèces (comme certains oiseaux rares).

b. Rythme de vie

La plupart des mustélidés sont **nocturnes**. D'après Le Barzic (2013), deux tiers de la photopériode chez le Blaireau européen sont ainsi consacrés au repos, le reste du temps étant dédié aux interactions sociales. Une activité diurne, généralement en lien avec la recherche de nourriture, est possible pendant l'été (Mullineaux et Keeble, 2017).

La Fouine et la Martre sont quant à elles plutôt actives pendant la première moitié de la nuit, quand leurs proies sont plus disponibles. En revanche, les nuits étant plus courtes l'été, elles deviennent également crépusculaires et la Martre peut même être observée en journée (Le Barzic, 2013).

c. Mode de regroupement

En dehors des périodes de reproduction, les mustélidés sont essentiellement des animaux **solitaires**, et **territoriaux** (Le Barzic, 2013).

Le comportement social varie entre les espèces, mais aussi en fonction des conditions environnementales locales telles que la disponibilité alimentaire. Par exemple, le Blaireau européen est connu pour former des groupes comptant plusieurs mâles et femelles, tous actifs sexuellement. Dans d'autres zones de son aire de répartition néanmoins, le Blaireau peut vivre en solitaire ou en couple. La loutre géante fait partie quant à elle des rares mustélidés à vivre en groupes familiaux, ceux-ci comprenant trois à huit membres. Ils communiquent entre eux en émettant des cris appartenant à un répertoire vocal élaboré (Mumm et Knörnschild, 2017).

En général, les territoires des mâles chevauchent ceux d'une ou de plusieurs femelles, mais pas ceux d'autres mâles (Mullineaux et Keeble, 2017). Les territoires des femelles sont séparés les uns des autres. La présence de **terriers** sécurisés est également importante. Plusieurs sont utilisés pour le repos et l'élevage des jeunes. Il s'agit souvent de la récupération de nids et de terriers appartenant à leurs proies, les belettes par exemple ne fabriquant jamais leur propre terrier.

d. Interactions

Les mustélidés peuvent selon leur taille être eux-mêmes la proie de canidés, d'ophidiens ou de rapaces diurnes comme nocturnes, tel le Hibou Grand-Duc (*Bubo bubo*).

A l'exception de la Loutre de mer (Kenyon, 1969), les mustélidés produisent des sécrétions malodorantes à l'aide de **glandes olfactives anales** afin de marquer leur territoire et d'attirer des partenaires pour la reproduction.

C. Anatomie et physiologie

a. Anatomie

Leur **taille est variable** même si la plupart des espèces sont de petit format (tableau 1). Leur longueur totale (depuis le museau jusqu'au bout de la queue) varie de 200 mm pour le plus petit représentant (Belette d'Europe) à plus d'un mètre pour la Loutre de mer (*Enhydra lutris*). En parallèle leur poids varie respectivement de 35 à 250 g pour la première à 45 kg pour la seconde. Certaines espèces, à l'instar du Blaireau et du Carcajou (*Gulo gulo*) présentent un corps trapu s'éloignant du modèle longiligne prévalant dans cette famille. Le crâne est allongé et associé à une face relativement aplatie. Un dimorphisme sexuel s'observe chez la plupart des mustélidés, les mâles étant généralement 25 % plus grands que les femelles.

Les membres antérieurs comme postérieurs sont courts et portent chacun cinq griffes, recourbées, non rétractiles, particulièrement robustes chez les espèces fouisseuses (Mullineaux et Keeble, 2017).

La plupart des mustélidés sont **plantigrades**, comme le Blaireau (Le Barzic, 2013).

b. Dentition

Leur dentition de type carnivore compte entre 34 et 38 dents (chez les espèces présentes en France, cf. tableau 1). Les canines sont longues, et les carnassières (retrouvées chez tous les carnivores) sont bien développées (Cabrit, 2016). Les molaires supérieures sont souvent étroites en leur milieu, leur conférant une forme de sablier. Il existe toutefois des particularités propres à chaque espèce (Cabrit, 2016). En effet les mustélidés de petite taille, comme la Martre des pins, présentent des dents fines et longues notamment au niveau des canines (figure 3).

Figure 3 : Dentition de la martre des pins (à gauche) et du blaireau d'Europe (à droite) (Cabrit, 2016)

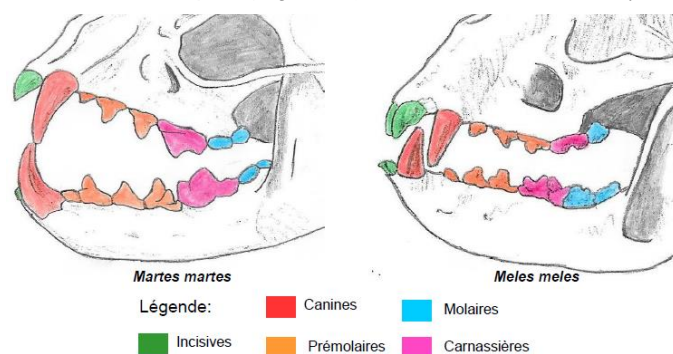


Tableau 1 : Caractéristiques anatomiques et physiologiques des principaux mustélidés en France (d'après Cabrit, 2016 ; Fournier-Chambrillon et al., 2003 ; Hirtzmann, 2011 ; Le Barzic, 2013 ; Mullineaux et Keeble, 2017, l'ONCFS, 2008)

avec m = mâle, f = femelle, fréq = fréquence, respi = respiratoire et temp = température

Espèce	Longueur tête-corps (mm)	Longueur de la queue (mm)	Poids (g)	Formule dentaire	Régime alimentaire	Activité	Longévité (ans)	Fréq. cardiaque (bpm)	Fréq. respi. (mpm)	Temp. corporelle (°C)
Blaireau d'Europe	686-803 (m) 673-787 (f)	20 en moyenne	9100-16700 (m) 6500-13900 (f)	I 3/3 C 1/1 PM 4/4 M 1/2	Omnivore	Nocturne	< 10 ans en moyenne (jusqu'à 15 dans la nature et 19 en captivité)	80-120	10-30	37 environ (peut atteindre 28 l'hiver !)
Loutre d'Europe	80-90 (m) 70-75 (f)	30-40	7500-10000 (m) 5000-7000 (f)	I 3/3 C 1/1 PM 4/3 M 1/2	Piscivore	Mixte (diurne et nocturne)	Jusqu'à 15 dans la nature, mais en général 2-3	130-178	10-60	38,1-38,7
Belette d'Europe	195-248 (m) 175-194 (f)	32-62 (m) 35-46 (f)	81-195 (m) 48-107 (f)	I 3/3 C 1/1 PM 3/3 M 1/2	Carnivore	Mixte	2-3 (> en captivité)	420-480 (m) 420-510 (f)	96-104 (> chez les jeunes)	39-40 (36,6 au repos, 39,5 en activité)
Hermine	260-318 (m) 244-278 (f)	67-119 (m) 69-100 (f)	252-471 (m) 180-303 (f)	I 3/3 C 1/1 PM 3/3 M 1/2	Carnivore	Mixte	6-8 (< dans la nature)	360-480 (m) 360-510 (f)	86-100	38-40
Putois	330-450 (m) 318-388 (f)	125-190 (m) 125-169 (f)	800-1913 (m) 500-1123 (f)	I 3/3 C 1/1 PM 3/3 M 1/2	Carnivore	Nocturne	Jusqu'à 14 ans en captivité Sûrement 4-5 dans la nature	150 environ	85 environ	38-39
Vison d'Europe	330-510 (m) 300-430 (f)	90-120 (m) 80-120 (f)	538-1530 (m) 327-670 (f)	I 3/3 C 1/1 PM 3/3 M 1/2	Carnivore	Nocturne / crépusculaire	En général < 2-3 ans (un cas de 6 ans décrit)	160 environ	75 environ	38 environ
Martre des pins	480-520 (m) 410-460 (f)	225-270 (m) 220-240 (f)	1500-1850 (m) 1100-1450 (f)	I 3/3 C 1/1 PM 4/4 M 1-2/2	Mammifères, oiseaux, charognes, baies, miel	Nocturne / crépusculaire	Jusqu'à 18 dans la nature en Lituanie (mais que 26 % > 3 ans)	116-129	57-71	37,9-40,1
Fouine	43-50 (m) 40-50 (f)	23-27 (m) 23-25 (f)	1700-2500 (m) 1100-1500 (f)	I 3/3 C 1/1 PM 4/4 M 1/2	Mammifères, oiseaux, insectes, fruits, déchets	Nocturne / crépusculaire	10-12 maximum dans la nature	180-250	33-36	37,8-40

c. Reproduction

Comme pour la plupart des espèces de mammifères, l'année est rythmée par la **reproduction** chez les mustélidés. Par exemple, les accouplements ont lieu en juillet chez la Fouine, mais suite au phénomène d'**ovo-implantation différée**, partagé par plusieurs mustélidés, la gestation véritable ne démarre qu'en janvier et les petits naissent au mois de mars ou d'avril (figure 4). Le reste du printemps est dédié à l'élevage des jeunes (Arné, 2021).

En effet, lorsque les zygotes atteignent le stade de blastocystes, ceux-ci suspendent leur développement et demeurent libres dans l'utérus avant de s'implanter dans la muqueuse utérine pour une durée variable entre chaque espèce (tableau 2). La nidation est par ailleurs déclenchée par l'augmentation de la photopériode (Le Barzic, 2013). A noter que ce phénomène n'est pas propre aux mustélidés.

En outre, de nombreuses espèces sont **polygames**. La plupart des mustélidés se reproduisent de façon **saisonnière**, mais la longueur de la période de reproduction varie selon les espèces. La durée de la journée dicte souvent le début de la saison de reproduction, qui dure généralement 3 à 4 mois. La gestation dure en moyenne entre 30 et 65 jours. La placentation des mustélidés est **zonaire**, comme chez les chiens et chats. Les sites d'implantation chez le furet sont **présymplasmiques**, avec des cellules déciduales (cellules hypertrophiées du chorion, riches en glycogène, observées dans l'endomètre des mammifères pendant la gestation) très pléomorphes, pouvant être confondues avec un carcinome endométrial (Williams *et al.*, 2018).

Les femelles donnent en général naissance à une portée unique à chaque saison, dont la taille varie selon les espèces (tableau 2). Les femelles défendent leur territoire pour acquérir suffisamment de ressources afin de s'occuper de leur progéniture et protéger leur terrier. En général, les mustélidés sont **nidicoles** : ils naissent nus, sourds et aveugles (Mullineaux et Keeble, 2017). L'âge au sevrage varie entre les espèces mais la plupart des jeunes sont généralement en mesure de s'occuper d'eux-mêmes et de commencer à chasser quand ils auront atteint l'âge de 2 mois environ.

Les mustélidés mâles possèdent par ailleurs un baculum, ou **os pénien**. L'extrémité de celui-ci est recourbée et l'urètre est relativement petit chez certaines espèces, rendant le passage d'un cathéter difficile (Williams *et al.*, 2018).

Figure 4 : Exemple du cycle biologique annuel de la fouine (Arné, 2021),
d'après Barraquand (2010) et Aulagnié *et al.* (2016)

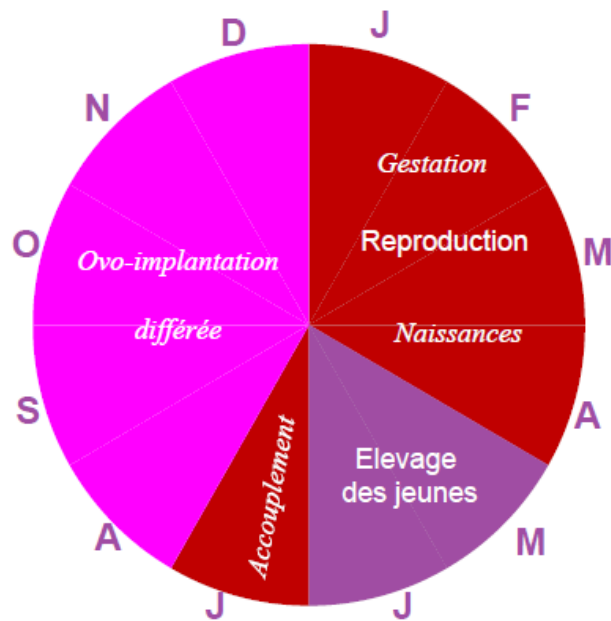


Tableau 2 : Paramètres relatifs à la reproduction chez les principales espèces françaises de mustélidés (Le Barzic, 2013 ; Mullineaux et Keeble, 2017 ; Nowak et Nowak, 2005)

Espèce	Age à la maturité sexuelle	Œstrus	Gestation	Nombre de portées par an	Prolificité
Blaireau européen	12-15 mois (femelles et mâles)	Poly-œstrus	6-7 semaines Ovo-implantation différée d'1 à 11 mois Naissances en février	1	1 à 5
Loutre d'Europe	2 ans	Poly-œstrus	61-63 jours Pas d'ovo-implantation différée	1	2 à 3
Belette d'Europe	3-4 mois : les femelles peuvent se reproduire dans leur 1 ^{ère} année, à la différence des mâles	Mono-œstrus	34-37 jours Pas d'ovo-implantation différée	2	4 à 8
Hermine	10-11 mois (mâles) ; 2-3 mois (femelles)	Mono-œstrus	Ovo-implantation différée de 9-10 mois Gestation active pendant 4 semaines Naissances en avril-mai	1	< 12
Putois	1 an	Mono-œstrus	40-43 jours Pas d'ovo-implantation différée Naissances en mai-juin	1, mais une seconde est possible si la 1 ^{ère} est perdue	2 à 12 en général 5-10
Vison d'Europe	1 an	Poly-œstrus (ovulation induite par coït)	1-2 mois Pas d'ovo-implantation différée	1 à 2	1 à 7 en moyenne 4
Martre des pins	> 2 ans	Poly-œstrus	Accouplement en juin-août Ovo-implantation différée de 5,5-6,5 mois Gestation active pendant 30-35 jours Naissances en mars-avril	1	2 à 6 en moyenne 3
Fouine	2 ans (mâles) ; 2-3 ans (femelles)	Poly-œstrus	2 mois Ovo-implantation différée de 6 mois Naissances en mars-avril	1	3 en moyenne

D. Alimentation

Les mustélidés sont principalement **carnivores**, à l'exception du Blaireau d'Europe qui est omnivore (Mullineaux et Keeble, 2017). Il s'agit en général de mangeurs **opportunistes** plutôt que spécialistes. Ils peuvent consommer lézards, œufs d'oiseaux, poissons, invertébrés voire fruits et végétaux (Mullineaux et Keeble, 2017). Ils s'avèrent particulièrement aptes à capturer des petits mammifères comme des rongeurs, à l'instar de la Belette qui les traque jusque dans leurs terriers. Les loutres sont remarquablement adaptées pour chasser des proies aquatiques, incluant poissons, crustacés et autres invertébrés aquatiques (Mullineaux et Keeble, 2017).

Par ailleurs, la Loutre de mer est l'un des rares mammifères non primates connus pour utiliser un outil afin de s'alimenter. Elle emploie en effet des pierres pour casser et ouvrir les coquillages qui forment une partie importante de son régime alimentaire

Ces différentes espèces ont adopté des stratégies alimentaires diverses conduisant certaines à chasser leurs proies dans les terriers et les crevasses (Putois, Belette...), d'autres à les poursuivre dans les arbres (Martre...) ou encore à les traquer en milieu aquatique (Loutres, Visons...).

2. Etat actuel des populations sauvages et mesures de conservation *in situ*

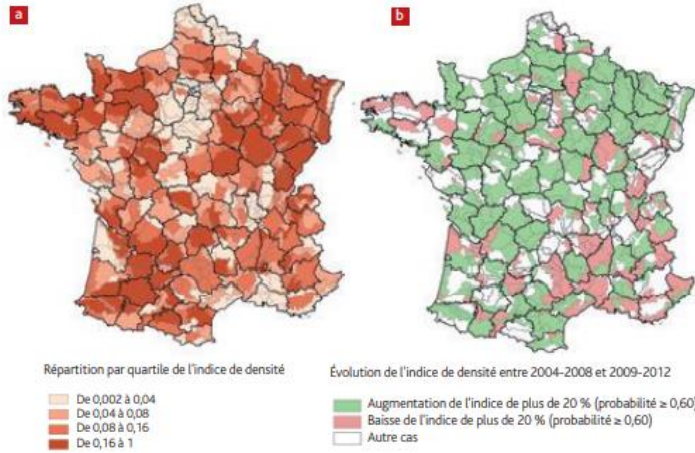
A. Répartition géographique en France

D'après une étude s'intéressant à la répartition géographique de 6 espèces de mustélidés en France à partir des données collectées par l'Agence Nationale de la Chasse et de la Faune Sauvage dans le cadre du programme « Journaux des petites espèces carnivores » entre 2001 et 2010 (Calenge *et al.*, 2015), la Belette est apparue comme plus abondante dans le nord-ouest de la France, et particulièrement en Bretagne (figure 5). L'Hermine est davantage présente dans le Massif central, ainsi que dans l'est et le nord de la France. Le Blaireau est quant à lui retrouvé dans tout le pays, sauf en Corse, avec des densités probablement variables localement. Le Putois est rare dans les Alpes et est plus fréquent dans les régions les plus humides du pays (comme la Bretagne). La Martre des pins est abondante dans le Massif central et en Bretagne. La fouine se rencontre sur tout le territoire, avec des indices toutefois plus faibles en Auvergne, dans les zones montagneuses des Alpes et des Pyrénées, ainsi que dans les régions Champagne-Ardenne, Picardie et Haute-Normandie.

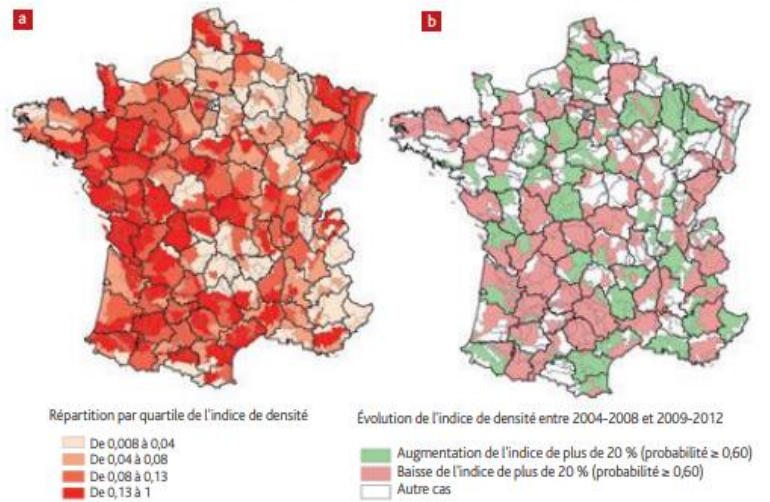
A noter que le Blaireau et la Fouine sont les espèces les plus enregistrées dans les carnets de bord des agents de l'ONCFS (Calenge *et al.*, 2016). Toutefois, Fouine et Putois sont les deux espèces dont les indices de densité relevés sont plus souvent en baisse qu'en augmentation à l'échelle nationale. Enfin, les données récoltées sur la Belette et l'Hermine sont rares et concernent surtout des individus vivants, ce qui génère des possibles biais d'interprétation, des fluctuations locales étant déjà fortement suspectées.

Figure 5 : Présentation des différentes cartes des indices de densité de 6 espèces de mustélidés obtenus par Petite Région Agricole (Calenge *et al.*, 2016)

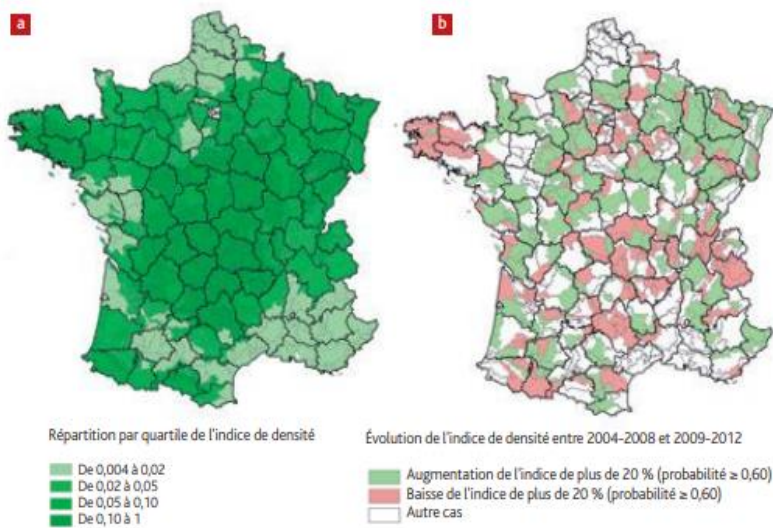
Cartes 1 Indices de densité du blaireau d'après les données « carnets de bord » de l'ONCFS collectées entre 2001 et 2010 (a) et évolution entre 2004-2008 et 2009-2012 (b).



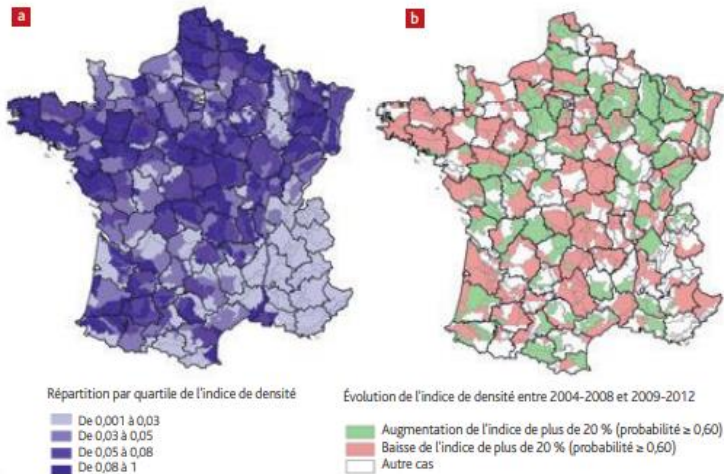
Cartes 2 Indices de densité de la fouine d'après les données « carnets de bord » de l'ONCFS collectées entre 2001 et 2010 (a) et évolution entre 2004-2008 et 2009-2012 (b).



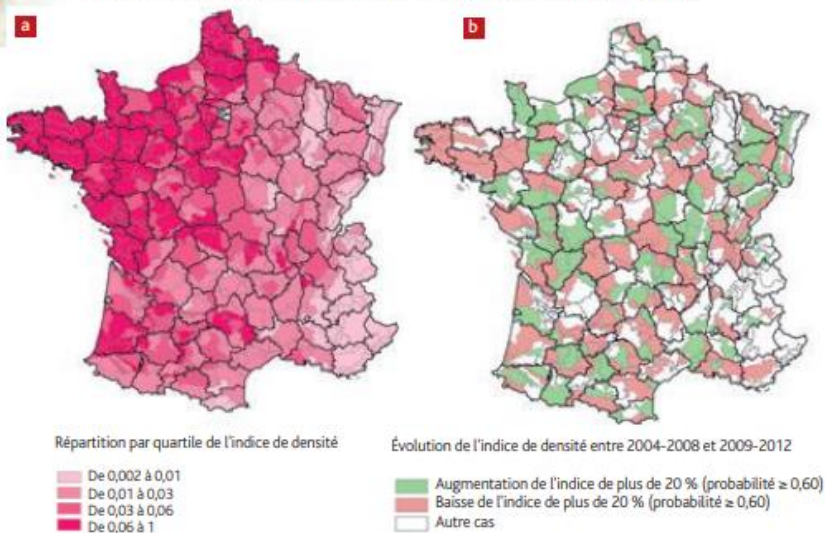
Cartes 3 Indices de densité de la martre d'après les données « carnets de bord » de l'ONCFS collectées entre 2001 et 2010 (a) et évolution entre 2004-2008 et 2009-2012 (b).



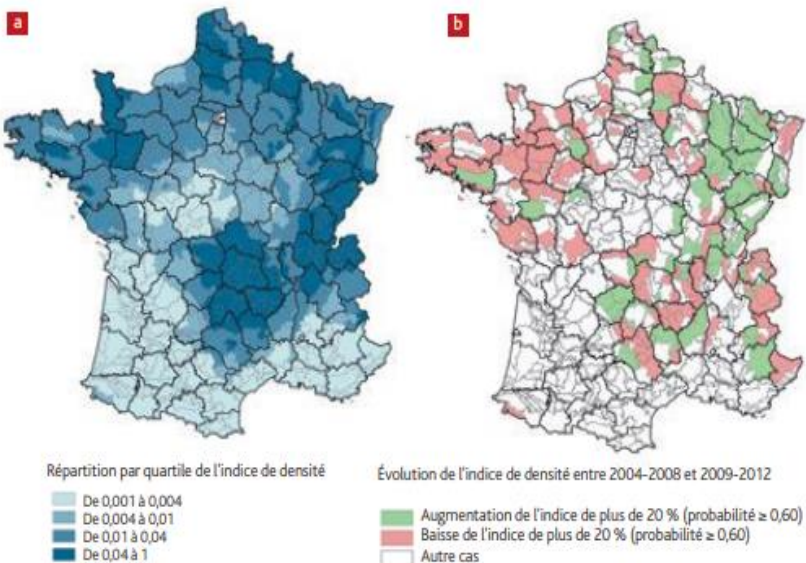
Cartes 4 Indices de densité du putois d'après les données « carnets de bord » de l'ONCFS collectées entre 2001 et 2010 (a) et évolution entre 2004-2008 et 2009-2012 (b).



Cartes 5 Indices de densité de la belette d'après les données « carnets de bord » de l'ONCFS collectées entre 2001 et 2010 (a) et évolution entre 2004-2008 et 2009-2012 (b).



Carte 6 Indices de densité de l'hermine d'après les données « carnets de bord » de l'ONCFS collectées entre 2001 et 2010 (a) et évolution entre 2004-2008 et 2009-2012 (b).



B. Diversité des statuts et principales menaces sur le développement de ces espèces

Les mustélidés présentent une importante diversité de statuts, que ce soit en France ou dans le monde.

Le Blaireau, la Fouine, la Martre, la Belette, l'Hermine et le Putois sont quant à eux classés, d'après l'arrêté du 26 juin 1987, parmi les espèces de gibier dont la chasse est autorisée. L'arrêté du 2 août 2012 classait même la Fouine, la Martre, la Belette et le Putois parmi les **espèces susceptibles d'être classées nuisibles**. C'est au préfet que revenait la décision de classer ou non l'une de ces espèces comme nuisible, à l'échelle du département (Le Barzic, 2013). Depuis 2019, la liste des espèces d'animaux susceptibles d'être classés nuisibles a été remplacée par la **liste des espèces susceptibles d'occasionner des dégâts (ESOD)**. L'arrêté du 3 juillet 2019 du Code de l'Environnement mentionne ainsi la Belette d'Europe, la Fouine et la Martre des pins dans cette liste.

D'après l'UICN, le statut de conservation de la Fouine est de **préoccupation mineure**, tout comme celui du Blaireau, de la Martre, de la Belette, de l'Hermine et du Putois. Ce dernier est toutefois considéré comme « quasi menacé » au niveau national d'après l'INPN (Inventaire National du Patrimoine Naturel).

Le statut de la Loutre d'Europe en France est de préoccupation mineure, alors qu'elle est « quasi menacée » à l'échelle mondiale selon l'UICN. D'après Hirtzmann (2011), la raréfaction de la Loutre en France a commencé à la fin de 19^{ème} siècle car elle était chassée, étant considérée comme « nuisible ». Jusqu'en 1972, la chasse et la destruction de son habitat étaient les premières causes de sa disparition, avant que ne s'y rajoutent la pollution massive des rivières (par les PCB, les métaux lourds...), ou encore les aménagements hydrauliques tels que les barrages, les assèchements et drainages des zones humides (Hirtzmann, 2011). La Loutre est aussi victime de l'expansion massive du Vison d'Amérique sur le territoire français (qui s'échappa de certains élevages commerciaux en 1950) et du Castor d'Europe (*Castor fiber*) notamment, réintroduit dans certaines régions comme en Alsace (Hirtzmann, 2011). De plus, le développement du trafic routier est lui aussi à l'origine d'une mortalité importante chez les loutres.

La Loutre européenne est totalement protégée en France depuis l'arrêté du 24 avril 1979.

Le Vison d'Europe, enfin, est, à l'état sauvage, classé parmi les espèces menacées en **danger critique d'extinction sur les listes rouges française (2017), européenne (2012) et mondiale (2011)** de l'UICN. C'est pourquoi il s'agit d'une espèce intégralement protégée par la législation française. A l'échelle nationale, il s'agit même de la seule espèce de mammifères terrestre **protégée** sur l'ensemble du territoire selon l'arrêté du 23 avril 2007 (Le Barzic, 2013).

Actuellement, en France, les principales menaces qui pèsent sur le Vison d'Europe sont l'assèchement et la dégradation des zones humides, la détérioration de la qualité des eaux, la compétition avec une espèce exotique envahissante, le Vison d'Amérique, et les collisions routières (DREAL et ONCFS, 2019). D'autres causes non négligeables s'y ajoutent comme les maladies, les intoxications secondaires ou encore la destruction accidentelle dans le cadre de la lutte contre les ESOD (d'après le Ministère de la Transition Ecologique, 2021).

C. Mesures de conservation *in situ* et surveillance sanitaire

Le Vison d'Europe est le mammifère le plus menacé de France et le petit carnivore le plus menacé d'Europe. Pour enrayer le déclin de cette espèce, plusieurs **Plans Nationaux d'Actions (PNA)** ont été mis en œuvre. Le programme LIFE VISON est aussi en cours de réalisation (2017-2022). Malgré les efforts réalisés, ces différents programmes n'ont pas permis d'améliorer l'état de conservation de l'espèce en France, d'après le **PNA 2021-2031 en faveur du Vison d'Europe** élaboré par le Ministère de la Transition Ecologique (DREAL *et al.*, 2021). Ce troisième PNA définit les actions à mettre en œuvre en France afin de rétablir l'espèce dans un état de conservation favorable.

Il existe en France des réseaux nationaux de surveillance sanitaire telle que la **plateforme ESA** (Plateforme Nationale d'Epidémiosurveillance en Santé Animale) qui a apporté son appui au dispositif **Sylvatub** en 2011. Celui-ci est un dispositif national de surveillance de la tuberculose bovine au sein de la faune sauvage non captive.

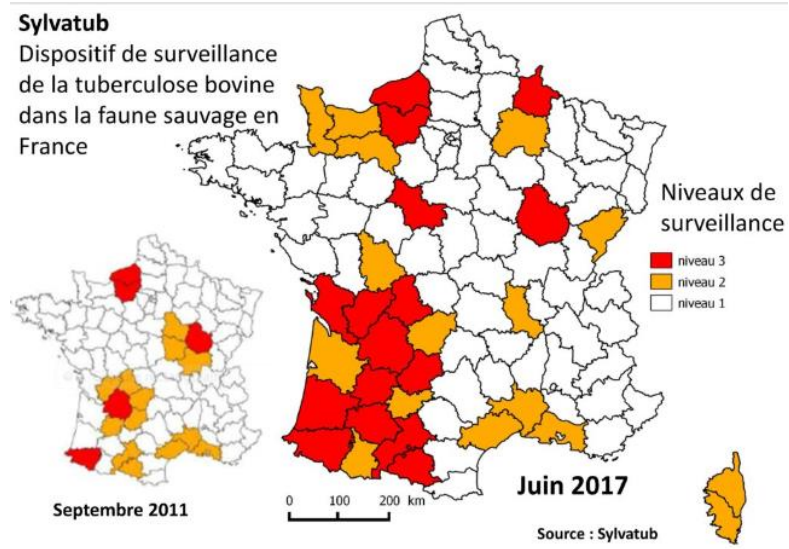
Un autre réseau de surveillance des maladies infectieuses important à connaître est le réseau **SAGIR** ciblant particulièrement les oiseaux et mammifères sauvages terrestres qui résulte d'un partenariat entre Fédérations de chasseurs et OFB.

La réémergence de foyers de tuberculose au sein d'élevages d'animaux domestiques a mis en évidence l'existence de réservoirs potentiels de mycobactéries au sein de la faune sauvage qui a pu être elle-même contaminée à l'origine par le bétail. Les blaireaux notamment pourraient être responsable de recontamination de cheptels bovins C'est pourquoi un suivi de la faune sauvage française est assuré par le réseau Sylvatub qui peut être renforcé par une surveillance départementale (par exemple dans la Creuse avec la Fédération des Chasseurs de la Creuse, la DDCSPP, le LDA et le GDS Creuse) en fonction de l'évaluation des risques locale

Les lésions évocatrices de tuberculose chez les cervidés (Cerf élaphe *Cervus elaphus* et Chevreuil *Capreolus capreolus*) et chez le Sanglier (*Sus scrofa*) doivent être recherchées par l'examen des carcasses dans le cadre d'une pratique de chasse habituelle (d'après l'article « La tuberculose, une menace d'actualité » mis en ligne par le GDS de la Creuse, en 2018).

Plusieurs niveaux ont été définis : le niveau 1, correspondant au niveau le plus faible, implique un dépistage sur les animaux retrouvés morts. Celui-ci peut être associé à une surveillance volontaire sur les chevreuils, les cervidés et les blaireaux (figure 6). Dans les départements de niveau 2, la surveillance est renforcée (recherche systématique au laboratoire de la bactérie responsable de la tuberculose sur les animaux collectés dans le cadre du réseau SAGIR). La collecte de blaireaux sur le bord des routes est réalisée en particulier dans les zones à risque. Dans les départements de niveau 3, la collecte des animaux concerne l'ensemble du département (zones à risque et zones indemnes) ou une partie seulement selon le contexte. Le zonage évolue en fonction des modifications géographiques de mise en évidence de la maladie dans les cheptels bovins.

Figure 6 : Carte représentant la répartition des niveaux de surveillance de la tuberculose bovine en France en 2017 (Sylvatub)



Deuxième partie : Principales affections des mustélidés européens

1. Maladies non infectieuses

A. Nutritionnelles

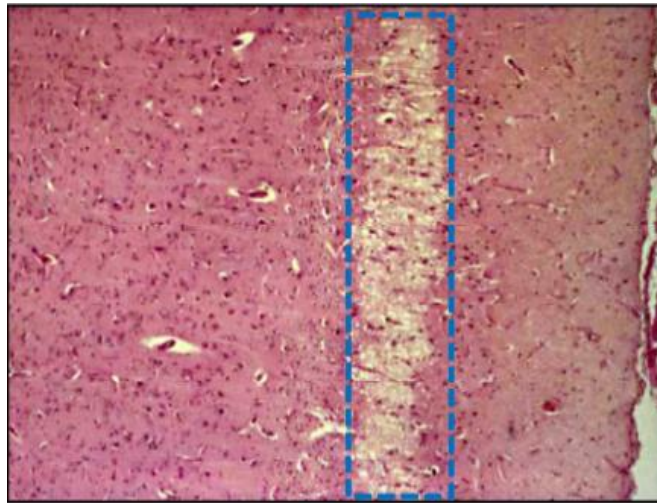
a. Déficit en vitamine B1 ou thiamine

Des associations entre une maladie neurologique et un déficit en thiamine chez le Vison d'Amérique ont été observées pour la première fois dans les années 1940, notamment chez des individus nourris avec un régime à base de poissons riches en thiaminase (Okada et al., 1987). De nouveaux rapports font également état d'un cas chez des furets d'élevage, et chez une seule loutre de mer en captivité. Néanmoins, il est probable que cette affection touche tous les membres de ce taxon lorsque les conditions adéquates sont réunies.

La thiamine est indispensable à la production d'énergie à partir des glucides par l'intermédiaire du cycle de Krebs et est nécessaire au bon fonctionnement du système nerveux et des muscles. La pathogénie du déficit de cette vitamine hydrosoluble est complexe, et probablement liée à son rôle de cofacteur essentiel de la pyruvate-décarboxylase. Elle est en effet indispensable à la transformation du pyruvate produit par la glycolyse et toxique pour le système nerveux.

Le déficit en vitamine B1 entraîne une nécrose neuronale ainsi qu'une dégénérescence vasculaire, un œdème, et une hémorragie. Les lésions macroscopiques associées sont similaires à celles observées chez les autres carnivores, et correspondent à une hémorragie et une nécrose bilatérales de la substance grise périventriculaire, des colliculi caudaux, et des noyaux vestibulaires. Histologiquement, une dégénérescence vacuolaire et une nécrose des neurones, accompagnée d'une gliose, sont les lésions les plus facilement visibles dans les noyaux au sein des corps géniculés latéraux, des colliculi caudaux et des noyaux rouges. Sur les coupes histologiques, les foyers de nécrose du cortex cérébral se traduisent par des lésions de « nécrose parallèle » : il s'agit d'une bande de nécrose parallèle à la surface de l'encéphale (figure 7). Dans une étude, des lésions étaient uniquement rencontrées chez le vison adulte mâle mais pas chez les adultes femelles ni les jeunes (Okada et al., 1987).

Figure 7 : Coupe histologique d'encéphale d'un bovin mort d'une nécrose du cortex cérébral (d'après le cours « Lésions du système nerveux » de JJ. Fontaine mis à jour par E. Laloy en 2019, ENVA, 4^{ème} année)

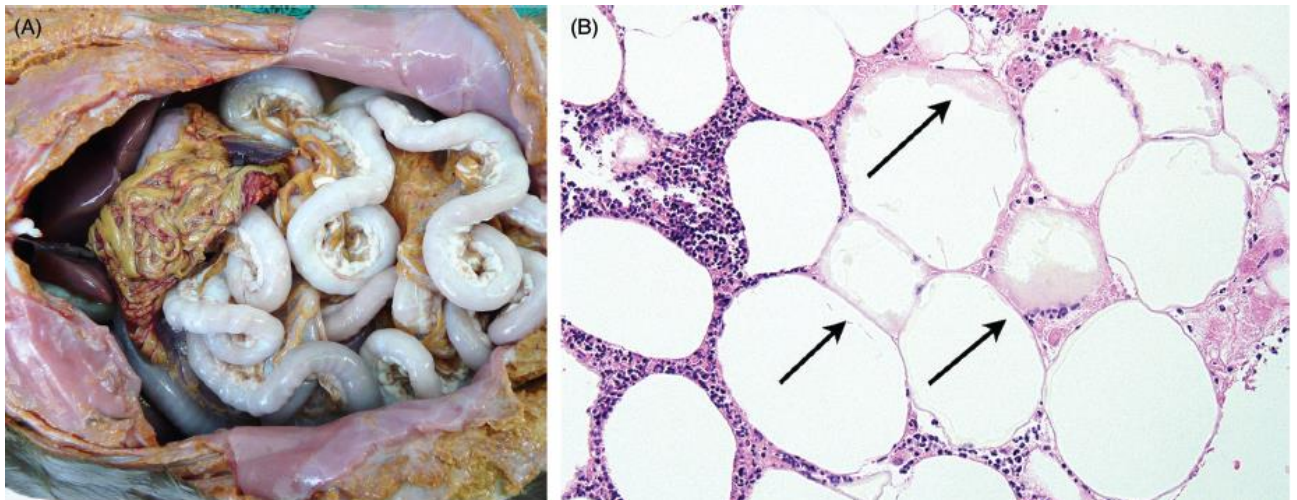


b. Déficit en vitamine E

Le déficit en vitamine E a été décrit pour la première fois chez un vison d'élevage dans les années 1940 (Gorham, 1956). Cette maladie touche essentiellement de jeunes spécimens en bonne santé, durant l'été et l'automne, lesquels peuvent ne présenter aucun prodrome (Gorham, 1956). En tant qu'antioxydant puissant, la vitamine E protège les membranes cellulaires contre les processus oxydatifs causés par les radicaux libres. L'hypovitaminose E est généralement associée à des régimes alimentaires contenant de fortes teneurs en acides gras polyinsaturés (du poisson stocké de manière inappropriée dont les graisses sujettes au rancissement en présence de dioxygène, produisent des radicaux libres et l'oxydation notamment des vitamines). Il convient donc de ne pas intégrer une quantité trop importante de poissons dans la nourriture et de compléter l'animal avec de la vitamine E stabilisée sous forme de poudre ou bien de rajouter des germes de blé (Gorham, 1956). Les mustélidés touchés par cette maladie souffrent de stéatite, et d'une dégénérescence des muscles cardiaque et squelettiques. Le Vison peut aussi développer une anémie microcytaire normochrome (Stowe et Whitehair, 1963). Les lésions macroscopiques associées justifient la dénomination initiale de cette maladie, qualifiée de « **maladie de la graisse jaune** » ou panstéatite. A l'autopsie, la peau abdominale apparaît épaissie et ramollie, et peut exsuder un liquide aqueux. Les graisses abdominale oxydée et sous-cutanée deviennent plus dures, prennent une couleur jaune-brun, et une odeur de poisson peut imprégner le cadavre dans les cas sévères.

Les lésions histologiques incluent une nécrose étendue des adipocytes avec une minéralisation dystrophique et une inflammation à la fois histiocytaire et suppurée (figure 8). Dans des formes graves, des lobules adipeux entiers peuvent être remplacés par des cellules inflammatoires dont le cytoplasme contient un céroïde (pigment positif à la coloration de Ziehl-Neelsen). Les muscles squelettique et cardiaque peuvent présenter divers degrés de dégénérescence des myofibrilles, un gonflement, une vacuolisation cytoplasmique, une fragmentation, une nécrose des bandes de contraction, et une fibrose, associés à la prolifération des noyaux satellites.

Figure 8 : Stéatite due à une hypovitaminose E (Williams *et al.*, 2018)



A : Présentation macroscopique d'une stéatite et nécrose graisseuse abdominale chez une loutre à pelage lisse (*Lutrogale perspicillata*) souffrant d'un déficit en vitamine E

B : Stéatite au sein du mésentère d'un vison souffrant d'hypovitaminose E. Les interstices entre les adipocytes contiennent des lymphocytes, des plasmocytes et des histiocytes. Plusieurs adipocytes présentent une saponification (flèches).

B. Métaboliques

a. Maladie surrénalienne

La maladie surrénalienne (en anglais AAE : adrenal-associated endocrinopathy) est une maladie métabolique très répandue chez les **furets stérilisés d'âge moyen à élevé** (soit supérieur à 3 ans). Chez les furets entiers, une sécrétion saisonnière de la GnRH hypothalamique (hormone de libération des gonadotrophines hypophysaires) provoque la sécrétion de l'hormone lutéinisante (LH) et de l'hormone folliculo-stimulante (FSH), qui préparent l'ovaire ou les testicules à la reproduction, ceux-ci sécrétant les hormones sexuelles, soit respectivement l'œstradiol et la testostérone.

Ces hormones exercent un **rétrocontrôle négatif** (figures 9 et 10) qui inhibe la sécrétion de la GnRH et donc la production des hormones sexuelles.

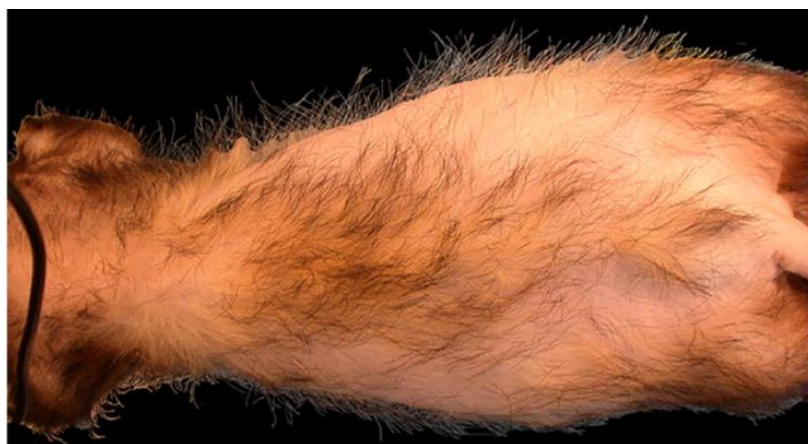Chez le Furet stérilisé, par castration ou ovario-hystérectomie, ce rétrocontrôle disparaît. La GnRH produite en quantité importante stimule la production des hormones hypophysaires. Ces dernières, présentes en grande quantité, stimulent à leur tour les **glandes surrénales** car, contrairement aux chiens et chats, les glandes surrénales du furet présentent des cellules productrices d'hormones sexuelles. La synthèse d'hormones sexuelles par ce tissu, en l'absence de rétrocontrôle négatif, entraîne alors une hyperplasie des cellules corticosurrénales dans la région juxtamédullaire, voire leur tumorigénèse (Bielinska *et al.*, 2006). En général une seule glande surrénale est impliquée, mais une atteinte bilatérale est possible. Des lésions corticosurrénales prolifératives peuvent être observées chez des animaux de moins d'un an, et correspondre aussi bien à de multiples nodules hyperplasiques qu'à un carcinome infiltrant.

Les signes cliniques pathognomoniques incluent divers degrés d'**alopécies tronculaires** symétriques et progressives dues aux effets inhibiteurs d'une sécrétion excessive d'œstrogènes sur les follicules pileux, un **gonflement de la vulve**, avec des sécrétions mucoïdes, associé à une hyperplasie mammaire chez les femelles stérilisées, et l'adoption d'un **comportement sexuel** chez les animaux stérilisés des deux sexes. L'alopecie s'étend de la queue jusqu'aux flancs, au dos, puis à l'abdomen (figure 11). Un prurit peut être présent ; lorsqu'il est rapporté, il s'exerce davantage sur la zone du dos adjacente aux épaules. Prurit et alopecie sont souvent associés à un érythème et une excoriation. Les mâles, quant à eux, présentent une **dysurie**, une **strangurie** ou de l'**anurie** dues à une obstruction urinaire partielle ou complète, elle-même–secondaire à une hyperplasie prostatique ou des kystes prostatiques.

Un tissu surrénalien anormal peut sécréter des œstrogènes, de la testostérone, de la 17-hydroxyprogestérone ou d'autres métabolites intermédiaires ; leur dosage sérique, surtout chez les animaux stérilisés, confirme le diagnostic. Des taux excessifs de cortisol sont uniquement (et rarement) rencontrés chez les furets atteints de cette maladie, donc le terme de « maladie de Cushing » est inapproprié. Une classification précise de ces tumeurs n'est pas toujours possible ou nécessaire. A l'exception d'une variante myxoïde de carcinome, les métastases sont peu fréquentes, et surviennent tardivement au cours du développement de la maladie (Peterson *et al.*, 2003).

A noter qu'une hyperplasie nodulaire surrénalienne est fréquemment retrouvée chez les loutres de mer, et semble reliée à l'âge. Cependant, aucun signe clinique associé n'a été rapporté (Williams *et al.*, 2018).

Figure 11 : Alopecie tronculaire causée par la maladie surrénalienne chez un furet (Bakthavatchalu *et al.*, 2016)



Concernant le furet :

Les **endocrinopathies** sont les maladies non infectieuses les plus fréquentes affectant les furets d'âge moyen à avancé (à partir de 3 ans). La prévalence des néoplasies spontanées touchant le système endocrine des furets semble augmenter, avec une prépondérance des lésions prolifératives dans le cortex surrénalien et les cellules des îlots de Langerhans (Bakthavatchalu *et al.*, 2016). Une composante **alimentaire**, génétique ou la **gonadectomie** pourraient être en cause. Ces lésions prolifératives fonctionnelles provoquent l'hypersécrétion d'hormones qui modifient la physiologie et le métabolisme des furets atteints, d'où un large éventail de manifestations cliniques.

b. Insulinome chez le furet

L'insulinome (ou tumeur des cellules β pancréatiques) est la néoplasie la plus fréquente chez le Furet. Ces cancers sont souvent rapportés chez les furets vivant aux Etats-Unis d'Amérique, au Japon, aux Pays-Bas, et de manière sporadique au Royaume-Uni et en Australie. La médiane d'âge est de **5 ans**, sachant que le diagnostic est généralement établi entre 2 et 7 ans. Une augmentation de l'incidence des insulinomes est désormais rapportée chez les **mâles** (Bakthavatchalu *et al.*, 2016).

Les facteurs prédisposants au développement de cette tumeur seraient un régime **riche en glucides** et l'**hérédité**. Les **carcinomes** semblent être prédominants en comparaison aux adénomes.

Les signes cliniques sont généralement un abattement, une perte de poids, de l'ataxie, de la stupeur, des **crises épileptiques** et une **parésie des postérieurs** (figure 12). Le ptyalisme et le frottement de la gueule avec les antérieurs sont également couramment observés à cause de l'hypoglycémie qui rend le furet nauséeux.

Figure 12 : Parésie des postérieurs chez un furet gériatrique atteint d'un insulinome (Hoppes, 2010)



c. Hyperoestrogénisme primaire (ou anémie aplasique)

Des furets mâles d'âge moyen (environ 3 ans) atteints d'hyperoestrogénisme peuvent développer une oblitération urinaire suite à la formation de **kystes prostatiques**. Les taux élevés d'œstrogènes chez ces derniers proviennent d'une métaplasie squameuse et de la kératinisation de l'épithélium glandulaire prostatique ainsi que de l'accumulation d'un matériel purulent, formant de larges kystes. Les individus atteints ne peuvent déféquer de manière volontaire, et leur vessie se distend. Si cette maladie n'est pas traitée, cette obstruction post-rénale menace la survie des animaux (Williams *et al.*, 2018).

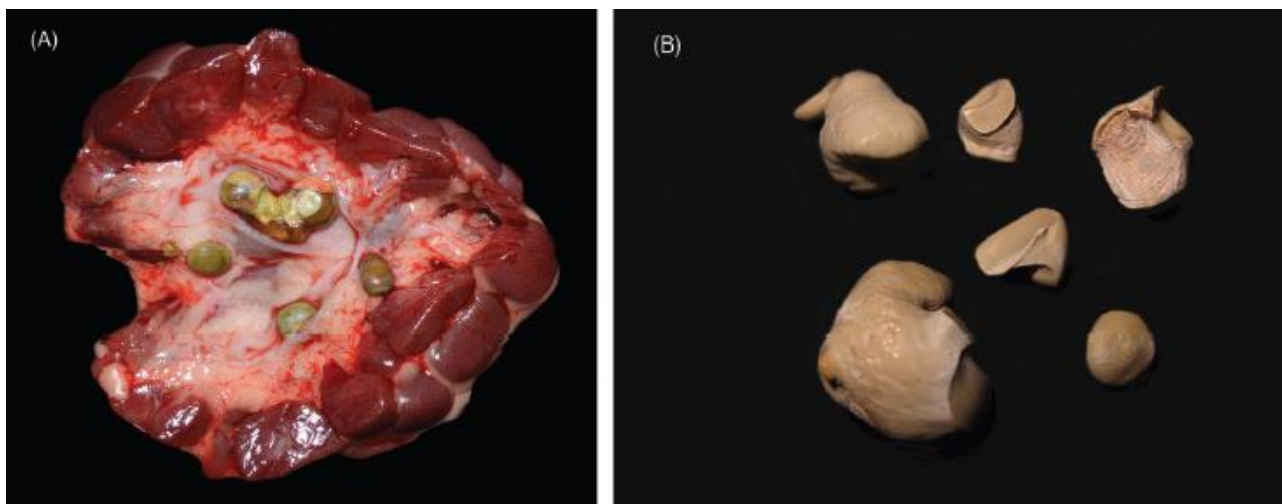
Chez la femelle furet, l'ovulation est induite par le coït et en l'absence d'accouplement, elle demeure en œstrus jusqu'à la fin de la saison de reproduction. L'augmentation du taux circulant d'**œstrogènes** ainsi induit provoque une aplasie médullaire (Bakthavatchalu *et al.*, 2016).

Les signes cliniques rencontrés sont une anorexie, un abattement voire une léthargie, une perte de poids, une **alopécie symétrique bilatérale** de l'abdomen ventral et de la région de la queue, et un élargissement de la vulve associé à des sécrétions séreuses à mucopurulentes. Des muqueuses pâles, des pétéchies et ecchymoses, une hémorragie, du méléna, une coagulopathie, une pneumonie et un pyomètre sont par ailleurs les conséquences de l'anémie aplasique, de la thrombocytopenie et de la leucopénie. L'**hémorragie** est la cause principale de décès, et les furets affectés sont habituellement en œstrus depuis plus de deux mois. Les principales modifications hématologiques sont une thrombocytose et une neutrophilie suivies par une thrombocytopenie, une neutropénie, une lymphopénie et une anémie (Bakthavatchalu *et al.*, 2016).

d. Urolithiase et néphrolithiase

L'**urolithiase** est une maladie bien documentée chez plusieurs espèces de mustélidés, notamment chez le Vison d'Amérique, le Furet, et la Loutre de mer (figure 13). La pathophysiologie est probablement multifactorielle, avec une contribution de facteurs métaboliques, nutritionnels et génétiques. Chez le Vison d'élevage, l'apparition de calculs de struvite est saisonnière : les femelles gestantes sont touchées au printemps, et leur progéniture de sexe mâle plutôt à l'automne. Chez la femelle gravide, les calculs peuvent gêner la parturition, et entraîner une dystocie voire le décès de l'animal. Chez le mâle, une obstruction urétrale peut causer un blocage au niveau de l'os pénien distal (Gorham, 1956). Une infection du tractus urinaire intercurrente par *Staphylococcus intermedius* est courante chez les animaux atteints. Dans une étude portant sur 408 urolithes provenant de furets de compagnie, 202 (67 %) urolithes étaient des struvites, 61 (15 %) étaient composés de cystine, et 43 (11 %) étaient des calculs d'oxalate. Les urolithes étaient détectés majoritairement chez les mâles (73 %), la prévalence augmentant avec l'âge, et la plupart des urolithes (77 %) étaient retirés de la vessie. A la différence du Vison, du Chien (*Canis lupus familiaris*) et du chat (*Felis silvestris catus*), les calculs de struvite chez le Furet n'étaient pas associés à une infection bactérienne concomitante (Nwaokorie *et al.*, 2011).

Figure 13 : Urolithes chez des mustélidés (Williams *et al.*, 2018)



A : Urolithes *in situ* chez une loutre cendrée (*Aonyx cinereus*)

B : Urolithes provenant de la vessie d'une loutre à joues blanches (*Aonyx capensis*)

Des cas de **néphrolithiase** ont été rapportés chez plusieurs mammifères aquatiques, incluant les mustélidés, à savoir chez la Loutre cendrée (*Aonyx cinereus*), la Loutre d'Europe et la Loutre de rivière (*Lontra canadensis*). Il s'agit d'une maladie extrêmement commune et répandue parmi les loutres vivant à l'état libre comme captives et, dans une moindre mesure, chez le Carcajou (tableau 3).

Tableau 3 : L'urolithiase chez les loutres et les carcajous (Williams *et al.*, 2018)

Espèce de mustélide	Statut de l'animal Captif/libre	Type de calcul	Prévalence rapportée	Lésions associées	Possibles facteurs de risque
Loutre cendrée	Captif	Mélange d'urate et d'oxalate de calcium	66-89 %	Non rapportées	Age avancé (> 2 ans)
Loutre d'Europe	Libre	Urate d'ammonium	10,2 %	Néphrolithiase	Régime alimentaire à base de purine, qualité des protéines, digestibilité
Loutre de rivière	Libre	Phosphate de calcium	16,2 %	Non rapportées	Age avancé, lieu de captivité
Loutre de rivière	Libre	Acide urique	0,33 %	Néphrolithiase bilatérale, calice rénal dilaté, hydro-uretère marqué, légère perte médullaire rénale, et atrophie tubulaire corticale	Non rapportés
Loutre géante	Captif	Xanthine	Non rapportée (rare)	Néphrolithiase bilatérale, nécrose tubulaire, minéralisation gastrique	Hérédité, alimentation, consanguinité
Carcajou	Libre	Urate d'ammonium avec PAM et phosphate de calcium	8,9 %	Néphrolithes unilatéraux dans 87,5 % des cas	Age avancé (> 2 ans), mâles

La prévalence et la composition chimique des néphrolithes varient largement entre ces espèces, avec une plus forte occurrence enregistrée chez des loutres cendrées captives.

Il s'agit de manière prépondérante de calculs d'**oxalate de calcium** ou d'**urate d'ammonium**.

Les urolithes de **xanthine** sont quant à eux rares en médecine vétérinaire. Les premiers cas (sans exposition rapportée à des inhibiteurs de la déshydrogénase xanthine) sont apparus dans le cadre d'une xanthinurie héréditaire, bien que la mutation causale ait été seulement mise en évidence dans un faible nombre de cas. Cinq loutres géantes (*Pteronura brasiliensis*) juvéniles vivant en captivité provenant de deux établissements différents ont été diagnostiquées avec une néphrolithiase avec trois malades issus d'une même portée et deux autres d'une autre portée (Barratclough *et al.*, 2020).

L'analyse du sérum a révélé une atteinte rénale sévère chez les individus touchés. La présence d'une néphrolithiase a été confirmée par tomodynamométrie chez un seul individu. Une autopsie a

mis en évidence, à l'examen macroscopique, une néphrolithiase bilatérale très étendue chez quatre des cinq animaux étudiés. L'analyse du calcul a conclu qu'il était composé de xanthine à 100 %.

Une analyse du régime alimentaire incluant la teneur en minéraux et en purine n'a montré aucune association avec la composition analytique. Il s'agit de la première étude évoquant une néphrolithiase provoquée par des calculs de xanthine décrite chez des mammifères aquatiques. Le rôle potentiel de l'alimentation et de la faible diversité génétique au sein de cette petite population captive de loutres géantes obtenues par croisements consanguins, dans la survenue inédite de ces troubles, mériterait des recherches approfondies afin d'évaluer les conséquences éventuelles à long-terme.

Tout comme chez les chiens, les chats et les humains, un **âge avancé** constitue un important facteur de risque de néphrolithiase chez les mustélidés.

Et chez le furet ?

L'expression clinique de la **maladie rénale** est relativement rare chez le Furet, pourtant elle est souvent retrouvée à l'autopsie chez les animaux âgés. Beaucoup de furets de plus de 4 ans présentent à divers degrés une **néphrite chronique interstitielle** à l'autopsie. Des lésions précoces peuvent être notées chez des furets dès l'âge de **2 ans**. La maladie est souvent progressive avec des modifications pathologiques qui peuvent ou non entraîner une insuffisance rénale, et la cause de la mort est en général sans lien avec la maladie rénale. Les modifications pathologiques les plus communes sont une **néphrite interstitielle** et des **kystes rénaux**. D'autres causes de maladie rénale comprennent la maladie aléoutienne, des toxines, l'urolithiase citée précédemment et les néoplasies (Hoppes, 2010).

e. L'amyloïdose

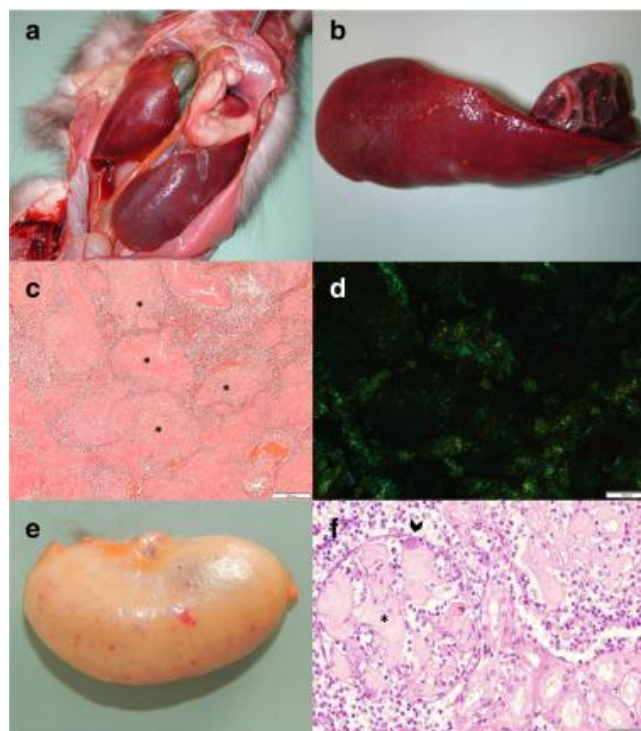
L'amyloïdose est une entité bien connue et fréquente chez la **Fouine**. Son étiologie demeurant inconnue, elle est souvent dénommée « amyloïdose idiopathique » et considérée comme étant une maladie métabolique. Le terme d'amyloïdose fait référence à l'accumulation d'une protéine anormale appelée « **amyloïde** ». Deux types d'amyloïdose sont décrits chez les animaux : le type **AL** (ou amyloïdose primaire) et le type **AA** (ou amyloïdose secondaire). Ce dernier est le plus répandu, et est lié à une inflammation chronique. Quant au type AL, les protéines amyloïdes dérivent des chaînes légères d'immunoglobulines. Ils partagent un même schéma pathologique, et c'est la coloration au rouge Congo avec un pré-traitement au permanganate de potassium qui permet de les distinguer à l'histopathologie. Ils ont tous deux été décrits chez la Fouine. La **génétique** a été évoquée comme un facteur pouvant jouer un rôle chez le Putois à pieds noirs (*Mustela nigripes*) et la Fouine.

Une amyloïdose systémique ou locale a été rapportée chez de nombreux mustélidés, mais les données sont particulièrement consolidées chez le Vison d'Amérique dont le gène de la protéine sérique amyloïde A (SAA) a été séquencé. Dans une étude, 24 % des 68 visons âgés de plus de 3 ans étaient positifs à l'amyloïde, contre 3 % des 68 visons de moins de 3 ans. Il n'existe pas de prédisposition liée au sexe. Cette maladie est **multisystémique** dans la plupart des cas, bien que la rate soit fréquemment atteinte, suivie par les reins, le foie, le cœur et les nœuds lymphatiques mésentériques (Akdesir *et al.*, 2018).

Les lésions macroscopiques sont une **splénomégalie** avec une consistance de caoutchouc (figure 14), un léger élargissement des reins avec parfois des muqueuses pâles et des pétéchies. A l'histologie, des dépôts de matériel homogène, éosinophile et hyalin (amyloïde) sont retrouvés dans les zones périvasculaires de la rate, dans la membrane basale du glomérule rénal, dans la capsule de Bowman et plus rarement dans les tubules rénaux, au sein des espaces de Disse et des espaces portes du foie, des valves cardiaques et dans les zones périvasculaires de plusieurs autres organes. Le cerveau a été étudié chez quatre fouines mais sans qu'aucune lésion n'y soit détectée. L'évaluation rétrospective des sections de tissus de huit autres fouines ont révélé une amyloïdose de type AL dans cinq cas et une amyloïdose de type AA dans trois cas.

La SAA est majoritairement retrouvée dans l'interstitium des glandes salivaires, mais elle est aussi détectée dans le foie, la rate, le rein, le cœur, la glande surrénale, la langue, l'estomac, les intestins, l'hypophyse et le pancréas (Schwartz *et al.*, 1971). Une étude menée chez le Putois à pieds noirs dans huit parcs zoologiques américains a montré la présence de SAA dans les glomérules rénaux et d'autres tissus, associée à une protéinurie et une cachexie (Garner *et al.*, 2007). L'amyloïdose a aussi été rapportée chez la Martre, le Blaireau et la Loutre d'Europe (Akdesir *et al.*, 2018; Elhensheri *et al.*, 2012; Jakob, 1971; Scaglione *et al.*, 2013).

Figure 14 : Lésions associées à de l'amyloïdose chez des martres (Akdesir *et al.*, 2018)



a : martre des pins : organes abdominaux *in situ* : splénomégalie sévère

b : même martre des pins : sévère splénomégalie, consistance augmentée et texture de caoutchouc

c : rate de fouine : importants dépôts d'amyloïde (astérisques) autour des vaisseaux sanguins

d : même rate de fouine : biréfringence vert-pomme sous lumière polarisée

e : rein de martre des pins : décoloration diffuse brune avec hémorragies sous forme de pétéchies

f : section de rein de fouine : les glomérules sont partiellement obstrués par un dépôt abondant d'amyloïde (astérisque) et un embolo bactérien au sein de la lumière du capillaire glomérulaire (tête de flèche)

C. Toxiques

a. Les marées noires

Les marées noires peuvent s'avérer particulièrement dévastatrices pour les mustélidés vivant dans les environnements aquatiques. Celle provoquée en 1989 par l'échouage du pétrolier Exxon Valdez dans la baie du Prince-Guillaume en Alaska (Etats-Unis d'Amérique) fut catastrophique pour les loutres de mer, dont jusqu'à 4000 périrent. Le mélange complexe de composés chimiques entrant dans la composition des produits pétroliers peut générer des lésions et signes cliniques variables. La conséquence la plus commune est la **contamination du pelage**, qui empêche le piégeage naturel de l'air, causant une sévère hypothermie voire la mort de l'animal.

Un large éventail de lésions internes et externes peut être observé, selon la nature du produit, l'étendue de la pollution de l'environnement pendant et après la marée noire, la dose d'exposition et la voie de contamination. En général, les produits pétroliers les plus raffinés, enrichis pour donner des composés pétroliers inflammables, sont beaucoup plus toxiques que les produits bruts et/ou dégradés dont les effets seront davantage liés à l'altération du pelage et la perte de son pouvoir isolant. Des lésions macroscopiques sont fréquemment associées à ce tableau, incluant la peau, des brûlures chimiques oculaires et orales, une obstruction physique des narines et de la gueule, une gastro-entérite et une pneumonie avec emphysème interstitiel ; des ulcérations gastriques et du méléna peuvent survenir secondairement suite au stress (Lipscomb *et al.*, 1993). Les lésions histologiques observables sont une nécrose hépatique centrolobulaire, une lipidose des hépatocytes périportaux et des tubules rénaux. Des troubles neurologiques, endocrines et reproducteurs non-spécifiques, une myélo-suppression ainsi que des processus néoplasiques ont été décrits suite à une exposition aux hydrocarbures chez les mustélidés.

b. Intoxication aux anticoagulants

L'intoxication aux anticoagulants (aussi appelés **anti-vitamines K** car ils inhibent la synthèse hépatique des facteurs de la coagulation vitamine K-dépendants, d'où l'apparition de troubles de la coagulation) est désormais une problématique émergente en matière de conservation et de gestion de la faune sauvage, incluant les mustélidés, qui ne font pas partie des animaux ciblés en première

intention par l'emploi de ces rodenticides. Dans une étude en Californie aux Etats-Unis d'Amérique, 46 des 58 (soit 79 %) pékans (*Pekania pennanti*) sauvages testés étaient positifs aux anticoagulants, et 96 % d'entre eux avaient été exposés à un ou plusieurs composés de seconde génération (Gabriel *et al.*, 2012). Des mortalités chez cette espèce incluant des femelles en lactation, ont été formellement attribuées à la toxicité des anticoagulants, lesquels peuvent contaminer les jeunes par voie transplacentaire et/ou *via* le lait. A l'autopsie, les animaux touchés présentaient des états corporels variables avec des zones multifocales hémorragiques et/ou des collections de sang en nature dans les cavités thoracique et abdominale. Une exposition aux anticoagulants et/ou une intoxication ont été par ailleurs rapportées chez des visons sauvages d'Europe et d'Amérique, ainsi que chez des loutres d'Europe en France, des hermines et des belettes en Nouvelle-Zélande, et enfin chez des blaireaux en Californie (Alterio, 1996; Quinn *et al.*, 2012; Stone *et al.*, 1999).

Afin de réduire l'exposition aux anticoagulants, des mesures de restriction de leur usage ont été renforcées au Danemark en 2011 (Elmeros *et al.*, 2018). Elles incluaient l'interdiction de leur emploi dans le cadre de la protection des végétaux, l'obligation de les utiliser à une distance minimale des bâtiments d'habitation, et des limitations d'accès aux molécules incriminées pour les particuliers. Afin de juger de l'efficacité de ces mesures, le taux d'anticoagulants a été analysé dans les tissus hépatiques de fouines (40 puis 31) et de putois (40 puis 29) collectés respectivement avant et après leur mise en œuvre. Aucun effet sur le nombre d'animaux positifs, toutes espèces confondues, n'a été constaté. Les concentrations totales d'anticoagulants étaient pour chacune des périodes supérieures chez la Fouine, espèce chez laquelle, elle s'est accrue de manière significative après mise en place des mesures restrictives. Dans l'ensemble, la concentration totale en anti-vitamines K était corrélée positivement à la présence d'aires urbaines et à la zone utilisée pour la production d'arbres de Noël sur laquelle ces toxiques étaient régulièrement utilisés avant 2011. Ainsi, les mesures de contrôle n'ont pas permis de réduire l'exposition des fouines et des putois. Les profils temporels et spatiaux des concentrations d'anticoagulants chez les prédateurs démontrent que le contrôle chimique des rongeurs dans et autour des bâtiments représente la principale source d'exposition d'espèces non cibles dans les paysages danois fortement anthropisés.

Il convient donc de privilégier l'utilisation de méthodes non chimiques pour la régulation des populations de rongeurs dans les bâtiments, afin d'éviter les dommages collatéraux (notamment pour la fouine, qui est commensale de l'humain).

Par ailleurs, une autre étude a montré que l'incidence de l'intoxication aux anticoagulants chez les pékans avait, dans les trois dernières années de l'étude (2012-2014), augmenté de 18,7 % (Gabriel *et al.*, 2015) alors qu'elle atteignait 5,6 % par an sur la période de 2007-2011 dans une précédente étude (Gabriel *et al.*, 2012).

Cette étude révèle aussi une augmentation de la mortalité (57 %) et de l'exposition (6 %) aux pesticides chez les pékans dans les trois dernières années, mettant ainsi en lumière la menace que représente la culture de marijuana sur la survie de ces animaux.

c. La microcystine

La microcystine est une puissante **cyanotoxine** (produite par des cyanobactéries présentes en eau douce principalement), identifiée comme responsable d'ictère et d'une nécrose hépatique particulièrement sévère chez les loutres de mer dans le centre de la Californie. Les foies des animaux atteints étaient gonflés, friables et hémorragiques ; les lésions histologiques présentaient une nécrose hépatocellulaire, une apoptose, une vacuolisation hépatocellulaire et des hémorragies (Miller *et al.*, 2010).

d. L'acide domoïque

L'intoxication par l'acide domoïque (acide aminé produit par le phytoplancton et concentré dans des coquillages) est considérée comme étant à l'origine d'une cardiomyopathie toxique et d'une insuffisance cardiaque chez une des deux espèces de loutres de mer (*Enhydra lutris nereis*) vivant aux Etats-Unis d'Amérique (Kreuder *et al.*, 2005). L'exposition à cette phycotoxine semble être un facteur de risque significatif de myocardite et de cardiomyopathie dilatée chez ces mustélidés (Kreuder *et al.*, 2005). Toutefois, des loutres de mer vivant en Alaska ont pu être exposées concomitamment à l'acide domoïque et à des shigatoxines (sécrétée par certaines souches de bactéries *E. coli*) sans présenter de troubles particuliers (Lefebvre *et al.*, 2016).

e. Le botulisme

Le botulisme est une grave maladie d'origine alimentaire chez le Vison d'élevage. Les aliments transformés ou les abats contenant une teneur élevée en toxine botulique de type C ont été mis en cause dans de nombreux épisodes survenus dans de multiples pays, chacun ayant affecté des centaines voire des milliers d'animaux (Lindström *et al.*, 2004). Les visons non vaccinés peuvent mourir très rapidement, dans les 18 à 96 heures après avoir consommé de la nourriture contaminée. Les signes cliniques associés sont une incoordination musculaire aiguë associée à une raideur, menant à une paralysie des membres puis respiratoire conduisant à la mort. Des tests PCR sont actuellement disponibles pour identifier la bactérie *Clostridium botulinum* et la toxine botulique de type C. Certains cas de décès de furets dus au botulisme ont également été rapportés (Williams *et al.*, 2018).

f. Les organohalogénés

La plupart des composés organohalogénés (OHCs), utilisés notamment comme **insecticides**, sont des polluants organiques persistants (POPs) retrouvés en concentrations importantes chez les prédateurs marins. Alors que la production de certains POPs a diminué ou cessé au cours des dernières décennies, leurs capacités de transport et de bioaccumulation expliquent qu'ils soient

encore présents à des concentrations inchangées voire même accrues dans les écosystèmes marins. Les **loutres de mer constituent des sentinelles environnementales** pertinentes vis-à-vis de la contamination par ces polluants, en raison de leur position dans la chaîne trophique, de leur longévité importante, de leur fidélité à un site géographique précis et du fait qu'elles consomment des proies appartenant à des espèces également exploitées par l'Homme. Une étude s'est penchée sur l'analyse d'échantillons de foies s'étalant de 1992 à 2010 et provenant de 50 loutres de mer d'Alaska (*Enhydra lutris kenyoni*) (Harley *et al.*, 2019). Les concentrations de chlordane (CHLs), de poly-chloro-biphényles (PCBs), de dichloro-diphényl-trichloroéthane (DDTs), de poly-bromo-diphényl-éthers (PBDEs) et de leurs métabolites ont été analysées. Cette étude a entériné une diminution des PCBs au cours des 20 dernières années, avec des concentrations en-dessous des seuils toxicologiques dans la plupart des échantillons. Les concentrations hépatiques moyennes de PCBs, PBDEs et DDTs se sont avérées être similaires à celles relevées dans de précédentes études sur d'autres zones en Alaska. Six animaux sur cinquante avaient des concentrations relativement élevées de PCBs, DDTs et de PBDEs, dont quatre présentaient du parasitisme hépatique ou une hépatite. Les concentrations moyennes d'OHCs ont également peu varié sur la période d'étude.

Par ailleurs, aucune différence de teneurs en POPs n'a été notée entre les foies provenant d'animaux chassés *versus* de loutres échouées.

D. Traumatiques

Les traumatismes sont, chez les mustélidés vivant à l'état sauvage, la cause de mortalité la plus fréquente, qu'ils soient imputables aux **accidents de la voie publique** ou à l'usage d'armes à feu notamment. De plus, la **prédation interspécifique** est une cause fréquente de décès par trauma chez les loutres de mer. Une étude récente chez les petits mustélidés au Royaume-Uni a mis en évidence le fait que les collisions routières représentaient la première cause de mortalité chez l'Hermine et le Putois mais pas chez la Belette, pour laquelle la prédation par le Chat domestique s'avérait trois fois plus importante (Simpson *et al.*, 2016).

Le piégeage involontaire dans les lignes de pêche, par les hameçons, les filets, et dans les pièges utilisés pour attraper crabes ou poissons est une cause de mortalité notable chez certains mustélidés exploitant rivières et milieu maritime. La prédation des loutres de mer par le grand requin blanc (*Carcharodon carcharias*) et l'orque (*Orcinus orca*) a par ailleurs été incriminée comme cause de déclin local de populations appartenant respectivement aux espèces *Enhydra lutris nereis* et *Enhydra lutris kenyoni* (Doroff *et al.*, 2003; Tinker *et al.*, 2016).

E. Congénitales / Génétiques

Un grand nombre de maladies supposées être des affections congénitales surviennent de manière sporadique chez diverses espèces de mustélidés (tableau récapitulatif présenté en annexe 3).

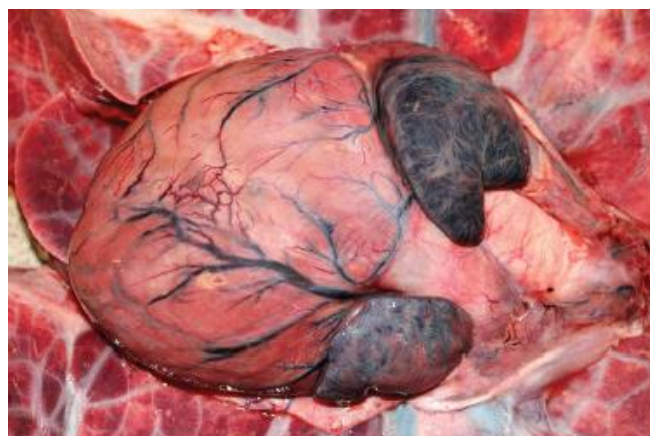
La **cardiomyopathie** est fréquemment rencontrée chez les furets, notamment au sein de certaines lignées (Benato *et al.*, 2014). Chez ceux-ci, il s'agit de la cause la plus commune de pathologie cardiaque, observable tant chez les individus de 6 mois que chez des spécimens âgés (à partir de 3 ans). Il n'existe aucune prédisposition de sexe. Les formes **dilatée** et hypertrophique ont été décrites chez cette espèce, la première étant la plus commune. Les signes cliniques sont une léthargie, une perte de poids, une anorexie, une **toux**, un abdomen distendu et une **intolérance à l'effort**. Des épanchements thoraciques et abdominaux sont possibles. La maladie cardiaque est rarement diagnostiquée précocement chez les furets âgés car les propriétaires attribuent la léthargie ou le fait de beaucoup dormir à l'âge (Hoppes, 2010).

Cette maladie est également souvent diagnostiquée chez les loutres de mer de Californie (*Enhydra lutris nereis*) et correspond à la troisième cause de mortalité d'après une étude visant à décrire les lésions cardiaques de ces mustélidés aquatiques et à identifier les facteurs de risque associés à la myocardite et la cardiomyopathie dilatée ou DCM (Kreuder *et al.*, 2005). A la différence de ces animaux, la cardiomyopathie semble relativement rare chez les loutres de mer d'Alaska (*Enhydra lutris kenyoni*).

Macroscopiquement, le myocarde lésé est tacheté (couleur blanc-orange) et dilaté à un degré variable, souvent avec des signes d'une insuffisance cardiaque gauche et/ou droite (figure 15). La DCM semble être le stade terminal de cette maladie chronique. Cependant, comme chez les furets, l'extension de la dilatation myocardique, de l'inflammation et de la fibrose semblent ne pas toujours correspondre avec la sévérité des signes cliniques.

Les lésions histologiques classiques associées à la cardiomyopathie sont la perte de myofibrilles et la fibrose. Des lésions bénignes sont souvent identifiées en premier lieu dans les zones périvasculaires au sein des ventricules, et dans une moindre mesure, dans le septum interventriculaire. Des foyers de fibrose myocardique sont retrouvés en constante augmentation chez les animaux âgés qui ne manifestent souvent que peu ou pas de signe apparent de maladie cardiaque ; le degré de fibrose n'est généralement pas corrélé précisément à l'état de l'animal. Des signes concomitants tels que la congestion hépatique chronique, la sidérose (infiltration de fer dans les tissus de l'organisme) pulmonaire, ou encore des épanchements peuvent permettre de confirmer le diagnostic histologique de cardiomyopathie. Chez la Loutre de mer la cardiomyopathie se caractérise aussi par une myocardite lymphocytaire à pluricellulaire bénigne à sévère.

Figure 15 : Cardiomyopathie chez une loutre de mer *Enhydra lutris kenyoni* (Williams *et al.*, 2018)



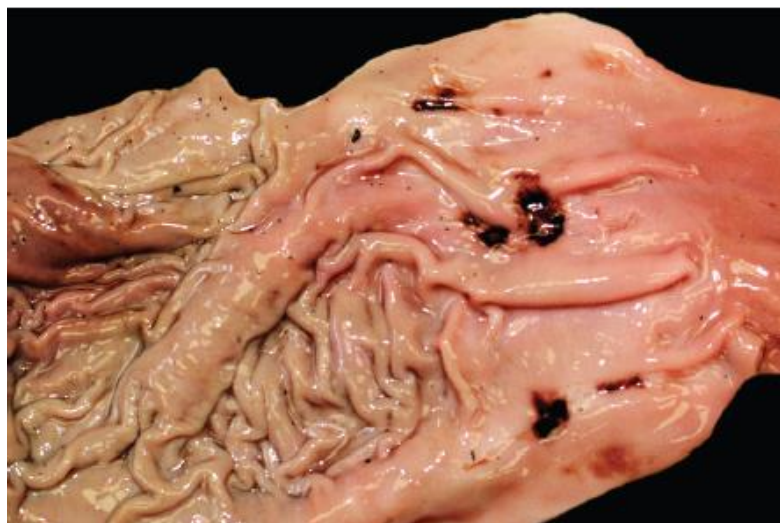Par ailleurs, un panel de lésions kystiques urogénitales présumées d'origine congénitale ont été décrites chez des furets âgés, car mettant un certain temps pour grossir jusqu'à atteindre une taille qui les rend détectables (Li *et al.*, 1996). La distension des glandes urétrales et la formation de kystes surviennent chez le Vison femelle âgé, conduisant à une atrophie due à la pression, et à une dégénérescence de la paroi urétrale (Hadlow et Race, 1981).

F. Autres maladies non contagieuses : les érosions / ulcères gastriques

Les érosions gastriques superficielles de quelques millimètres ou les ulcères hémorragiques de la muqueuse avec émission d'un méléna ayant un aspect de « café moulu » sont communs chez les mustélidés et extrêmement similaires aux descriptions publiées chez l'Homme souffrant de gastrites dues au stress. Chez les animaux atteints, les lésions macroscopiques se concentrent souvent au niveau de la **muqueuse pylorique**, avec une couche adhérente en surface, de couleur marron foncé à noir, correspondant à du sang partiellement digéré (figure 16). A l'histologie, ces lésions chez les loutres de mer sont habituellement des érosions et non des ulcères, caractérisées par des pertes de substance issues de la nécrose et de l'hémorragie de la muqueuse. Un ou plusieurs minuscules thrombi peuvent aussi être visualisés dans les vaisseaux sanguins sous-jacents (Williams *et al.*, 2018). Quand elles sont présentes dans le fundus gastrique, les lésions se concentrent souvent le long des replis muqueux.

Chez le Furet, les ulcères sont souvent pyloriques et résultent de l'ulcération de la muqueuse, occasionnant souvent des saignements létaux. Bien qu'il s'agisse rarement d'une cause primaire de décès, ces ulcères peuvent être à l'origine de signes cliniques voire aboutir au décès de l'animal. En effet, ils peuvent provoquer une **hémorragie chronique**, et conduire plus rarement à une rupture vasculaire aiguë dans la sous-muqueuse.

Figure 16 : Multiples ulcères gastriques au niveau du pylore d'une loutre de mer (Williams *et al.*, 2018)



Quid du furet ?

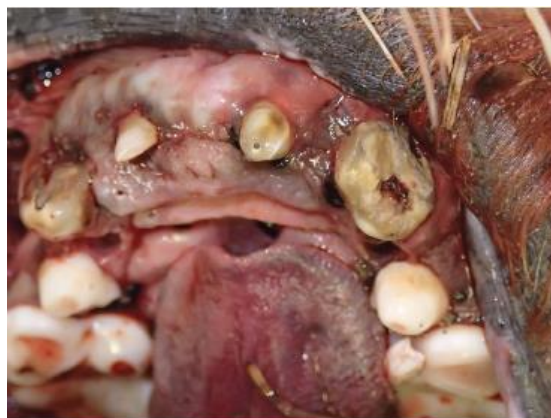Les maladies gastro-intestinales sont fréquentes chez les furets âgés, et regroupent principalement les **trichobézoards**, les **ulcères gastriques**, l'**entérite catarrhale épizootique** et la **maladie inflammatoire chronique de l'intestin** (Hoppes, 2010).

Si les **corps étrangers** sont la cause la plus fréquente d'obstruction gastro-intestinale chez les jeunes furets, les trichobézoards sont les premiers impliqués chez les furets âgés. Les signes cliniques d'obstruction incluent l'anorexie, la léthargie, le ptyalisme et la **douleur à la palpation abdominale**. Les vomissements ne sont pas fréquents mais s'ils sont présents, ils indiquent une maladie obstructive. La perte de poids peut être importante si l'obstruction est chronique. Des **radiographies** abdominales peuvent montrer un estomac rempli de liquide ou de gaz et un pattern gazeux dans le tractus intestinal. Le trichobézoard peut être visible ou non à la radiographie. La thérapie médicale consiste en l'administration de **fluides** et de **laxatone**, mais dans de nombreux cas une **chirurgie** est nécessaire (Hoppes, 2010).

2. Maladies dégénératives / liées à l'âge

Les maladies liées à l'âge sont communes chez les mustélidés. Elles incluent la **maladie parodontale** (figure 17), la **dégénérescence des articulations**, les **fractures d'os** âgés ou consolidés, et plus rarement, la **discopathie**. Chez les loutres de mer mâles appartenant à l'espèce *Enhydra lutris nereis*, les fractures d'os péniens consolidées, les fractures ou luxations des doigts des membres postérieurs constituent des séquelles relativement fréquentes des combats engagés tout au long de leur vie pour défendre un territoire.

Figure 17 : Usure des dents très étendue avec exposition de la pulpe dentaire et manque de dents chez une loutre de mer *Enhydra lutris kenyoni* (Williams *et al.*, 2018)



En outre, les maladies oculaires liées à l'âge ont été décrites chez le Furet et le Vison. La **cataracte** est fréquente chez les furets âgés, et plusieurs études ont décrit son incidence chez des populations d'animaux non apparentés vivant en animalerie de laboratoire. Une vascularisation fœtale persistante a été identifiée comme cause de cette maladie chez les jeunes furets, mais dans la plupart des cas, la cataracte se développe sur la durée, chez des animaux d'âge moyen (Lipsitz *et al.*, 2001). Une **dégénérescence rétinienne centrale** est également retrouvée assez fréquemment chez les furets âgés et les visons. Elle se caractérise par une dégénérescence des bâtonnets, des cônes, et des couches rétinienne externes (Hadlow, 1984). Chez les furets, la dégénérescence rétinienne peut accompagner l'apparition d'une cataracte. Les furets âgés peuvent aussi développer spontanément un glaucome associé à une buphtalmie. Un œdème cornéen chronique observé chez le Vison, a été attribué à **une dégénérescence spontanée de l'endothélium cornéen**. La maladie, bilatérale, perdurait tout en étant rarement associée à une ulcération (Hadlow, 1987).

Quelques informations en plus chez le furet :

La **cataracte** est la maladie ophtalmique la plus répandue chez les furets. Son origine précise est inconnue à ce jour. Cette maladie se déclare occasionnellement chez les jeunes furets mais elle est davantage fréquente chez les individus **âgés**. Comme elle progresse lentement, les furets s'adaptent à leur vision diminuée et les propriétaires peuvent alors ne pas remarquer immédiatement de changement, et croire qu'une cécité aiguë s'est produite après un changement soudain d'environnement du furet. Ces animaux s'adaptent facilement à la cécité induite par la cataracte et gèrent bien cette situation dans leur habitat (Hoppes, 2010).

A. Inflammatoires non infectieuses

a. Maladies liées au système immunitaire

Un certain nombre de maladies inflammatoires qui sont suspectées d'avoir une étiopathogénie liée au système immunitaire a été décrit au cours des 25 dernières années chez le Furet. Il en est ainsi de la **maladie inflammatoire chronique de l'intestin**, courante chez les individus d'âge moyen à avancé (plus de 3 ans). Elle se caractérise par une infiltration lymphocytaire, des lésions de l'épithélium, et une altération marquée des villosités intestinales qui deviennent coalescentes. Elle s'accompagne également d'une **gastro-entérite éosinophilique** avec une hyperéosinophilie systémique et des lésions inflammatoires intéressant le tractus gastro-intestinal, l'abdomen et la cavité thoracique. Des agrégats d'éosinophiles au sein des nœuds lymphatiques et de divers organes peuvent conduire à la formation d'une substance très éosinophile (phénomène de Splendore-Hoeppli), et de très nombreux éosinophiles peuvent alors être mis en évidence dans le sang des animaux touchés.

Dans de rares cas, un **érythème multiforme** et d'autres affections cutanées auto-immunes ont été identifiées chez les furets domestiques (Williams *et al.*, 2018).

Par ailleurs, un syndrome de **myofasciite systémique idiopathique** et/ou de **myosite** a été récemment décrit. Il se caractérise par une fièvre intense, et une neutrophilie associée à une infiltration des muscles squelettiques (l'œsophage est presque toujours concerné car il contient dans son tiers proximal des fibres musculaires squelettiques) par des neutrophiles abondants en l'absence d'agent infectieux visible (M. M. Garner *et al.*, 2007).

Enfin, la **myosite des muscles masticateurs**, supposée être à médiation immunitaire, a été mise en évidence chez le **Vison**. Elle est caractérisée par une dégénérescence et une nécrose des muscles temporaux et masséters combinées à une infiltration éosinophilique importante et un œdème sous-cutané diffus de la partie dorsale de la tête (Needle *et al.*, 2014). Les muscles masticateurs du Vison possèdent des fibres musculaires particulières, appelées **fibres 2M**, qui ne se retrouvent que dans ces muscles, et qui sont la cible des propres anticorps de l'animal atteint. Cette observation suggère une pathogénie similaire à une affection identique décrite chez le chien.

b. Entéropathie hémorragique

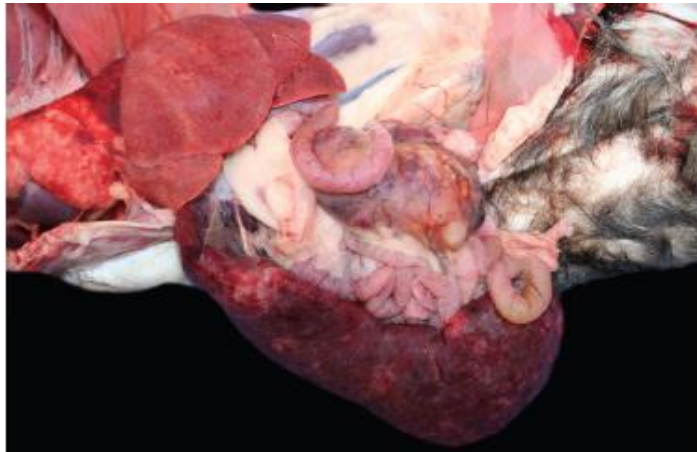
L'entéropathie hémorragique est fréquemment observée chez la Loutre de rivière et la Loutre de mer. Les éléments histologiques pathognomoniques sont une quantité de sang très abondante dans la muqueuse intestinale et la sous-muqueuse, associée à des lésions bénignes de l'épithélium intestinal, sans lien avec une possible infection bactérienne. Un syndrome similaire a été décrit chez les loutres de rivière intoxiquées par du pétrole. En l'absence d'agents pathogènes mis en évidence, l'effet du stress, d'un choc et/ou d'une insuffisance cardiaque devraient être considérés, en tenant compte des constatations faites sur chaque animal.

B. Néoplasiques

L'ampleur et la variété des néoplasies décrites chez les mustélidés sont similaires à celles connues chez les mammifères domestiques. Les publications scientifiques suggèrent que la prévalence des tumeurs varie, même entre espèces proches génétiquement, mais il est possible que cela soit un effet du manque de données disponibles pour certaines d'entre elles. Des études poussées ont été menées notamment chez le Furet, les cas rapportés de cancers chez les mustélidés sauvages étant plus rares et isolés (Williams *et al.*, 2018).

La figure 18 illustre une présentation classique de néoplasie retrouvée chez les mustélidés. Il s'agit d'un **lymphome** caractérisé par une hypertrophie de la rate et des nœuds lymphatiques mésentériques. Le tableau 4 présente la liste des tumeurs les plus communes rapportées chez plusieurs espèces de mustélidés.

Figure 18 : Lymphome chez un furet (Williams *et al.*, 2018)



A savoir chez le furet :

La **splénomégalie** est une découverte commune chez les furets **âgés**. Il existe plusieurs causes potentielles de splénomégalie, dont les néoplasies, l'hypersplénisme, la maladie cardiaque, et l'**hématoïèse extra-médullaire**, cette dernière constituant la principale cause de splénomégalie chez les furets (Hoppes, 2010).

Tableau 4 : Principales néoplasies des mustélidés et méphitidés (Williams *et al.*, 2018)

Espèce	Néoplasie
Furet	Tumeurs endocriniennes pancréatiques ; hyperplasie, adénome et adénocarcinome corticosurrénalien ; tumeur des cellules basales cutanées, mastocytome, adénome et adénocarcinome des glandes apocrines des sacs anaux, chordome
Putois à pieds noirs	Tumeurs des glandes apocrines des sacs anaux, néoplasies des tubules rénaux, cystadénome (-carcinome) biliaire
Vison d'Amérique	Carcinome des sacs anaux, chémodectome
Moufette rayée (<i>Mephitis mephitis</i>)	Lymphome de Hodgkin
Vison de Sibérie (<i>Mustela sibirica</i>)	Fibrosarcome, tumeur des cellules interstitielles
Loutre de mer	Sarcome des tissus mous, léiomyome utérin et cervical, lymphome

3. Maladies infectieuses

Les maladies infectieuses figurent parmi les causes les plus fréquentes de morbidité et de mortalité chez les mustélidés, avec des différences marquées selon les espèces (Akdesir *et al.*, 2018). Les poumons et la peau sont les organes les plus touchés. Certaines maladies contagieuses telles que la maladie de Carré, la gale sarcoptique ou encore la rage évoluent de manière similaire chez les renards roux (*Vulpes vulpes*), suggérant un passage possible des agents pathogènes en cause depuis les renards jusqu'aux mustélidés.

A. Virales

a. Virus à ADN

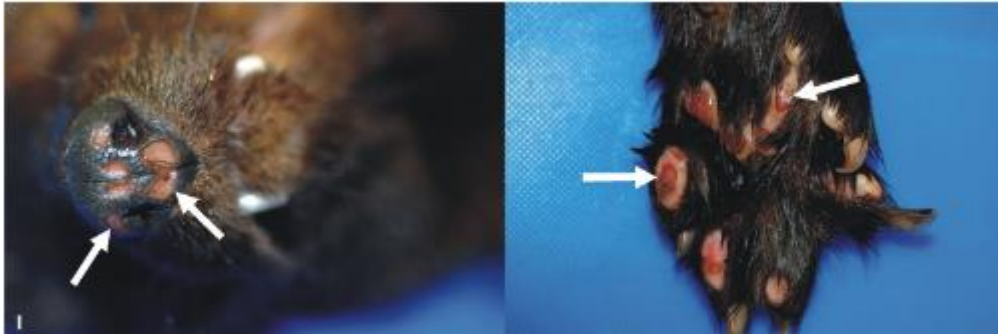
De multiples **herpèsvirus** infectent les mustélidés. Le virus de la **maladie d'Aujeszky** (ou « pseudo-rage ») a été identifié comme agent à l'origine de signes cliniques neurologiques chez le Vison d'Amérique. La période d'incubation est généralement de 3 à 4 jours, et les signes cliniques incluent un ptyalisme, des vomissements, un abattement et le coma. Microscopiquement, cette maladie chez cette espèce est caractérisée par une dégénérescence fibrinoïde des vaisseaux du système nerveux central, du myocarde et de l'oropharynx (Quiroga *et al.*, 1997).

Le **virus herpès simplex** a été décrit comme cause d'encéphalite non suppurée et nécrosante avec des inclusions gliales et neuronales chez une moufette rayée ; une inoculation intraveineuse expérimentale chez d'autres moufettes a entraîné une nécrose systémique qui était plus sévère dans le foie et les glandes surrénales (Charlton *et al.*, 1977).

L'**herpèsvirus-1** a provoqué chez un pékan mâle des ulcères dermiques sur le museau et les coussinets illustrés par les flèches sur la figure 19 (Gagnon *et al.*, 2011). À l'histologie, les bords des ulcères contenaient des amas cellulaires avec des inclusions nucléaires basophiles ou amphiphiles ; une analyse par PCR et un séquençage d'ADN ont confirmé par la suite l'infection. L'herpèsvirus-1 qui touche les mustélidés (MusHV-1) a aussi été identifié dans des échantillons de sang, de rate, de nœuds lymphatiques mésentériques, dans des cultures de macrophages issus de lavages broncho-alvéolaires ainsi que dans les amygdales, et des immunoglobulines G spécifiques de ce virus ont été détectées chez le Blaireau à l'état sauvage, dans les Iles britanniques (King *et al.*, 2004).

Un nouvel **herpèsvirus-2** touchant les mustélidés a été mis en évidence à partir d'ulcères buccaux chez des loutres de mer (*Enhydra lutris kenyoni*) échouées suite à la marée noire provoquée par le pétrolier Exxon Valdez en 1989 en Alaska (Tseng *et al.*, 2012). Toutefois ce virus a par la suite été isolé dans des sécrétions oro-nasales d'individus de la même espèce en bonne santé apparente.

Figure 19 : Peau d'un pékan (*Martes pennanti*) présentant des lésions ulcératives sur le museau et les coussinets (Gagnon *et al.*, 2011)



Des **papillomes** multifocaux, en relief et plus ou moins pigmentés ont été rapportés chez des loutres de mer (*Enhydra lutris nereis*) dont les gencives et les lèvres étaient infectées par le *Papillomavirus-1 Enhydra lutris* (EIPV-1) (Ng *et al.*, 2015), comme l'illustre la figure 20. Nous pouvons ainsi observer des amas de plaques blanchâtres en relief sur les gencives et les lèvres de cet animal, caractéristiques de cette infection. A l'échelle microscopique, les koïlocytes (cellules malpighiennes ayant subi une infection par le *Papillomavirus*, dont le noyau est hyperchromatique et excentré, et présente à sa périphérie une importante vacuole contenant le virus) et des inclusions intranucléaires caractéristiques sont visibles dans les couches granuleuse et épineuse de l'épiderme (figures 21 et 22). La coloration par immunohistochimie utilisant des anticorps dirigés contre le virus du papillome bovin a révélé la présence d'EIPV-1 dans les inclusions intranucléaires et les granules de kératine intracytoplasmiques ; les cellules infectées par le virus étaient bien dispersées au sein de la couche granuleuse et de la couche épineuse.

Figure 20 : Papillomes gingivaux chez une loutre de mer (Williams *et al.*, 2018)

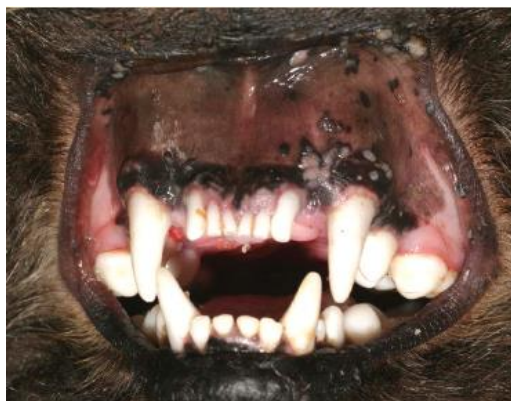

Figure 21 : Muqueuse orale d'une loutre de mer *Enhydra lutris* infectée avec le *Papillomavirus-1* (flèche : koïlocyte avec inclusions intranucléaires) (Williams *et al.*, 2018)

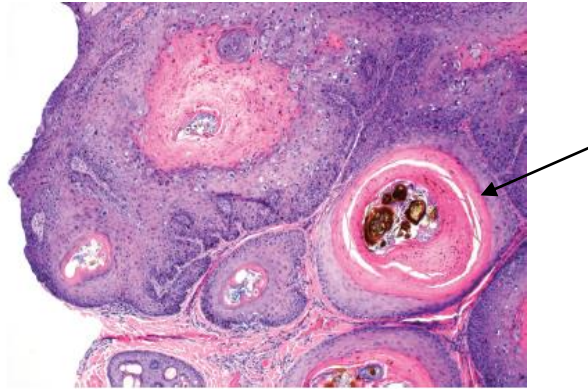
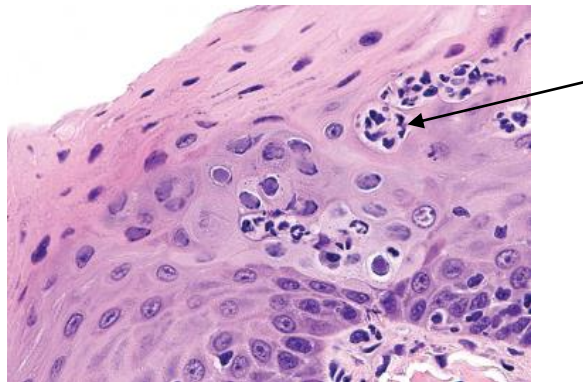


Figure 22 : Muqueuse orale d'une loutre de mer *Enhydra lutris* infectée avec le *Papillomavirus-1* (flèche : koïlocyte avec inclusions intranucléaires) (Williams *et al.*, 2018)



b. Quelques virus à ARN

- *Les Morbillivirus*

Au moins deux souches de **Morbillivirus** (de la famille des Paramyxoviridés) ont été identifiées chez les mustélidés dans le monde entier. Il s'agit du **virus de la maladie de Carré (CDV)** et d'un *Morbillivirus* similaire à celui à l'origine de la maladie de Carré des phoques, le *Phocine morbillivirus* (anciennement appelé le *Phocine distemper virus* ou PDV) qui infecte également les loutres de mer (*Enhydra lutris kenyoni*). Le CDV est davantage connu et les signes cliniques qu'il occasionne sont plus marqués (Goldstein *et al.*, 2009, 2009; Mos *et al.*, 2003; Pavlacik *et al.*, 2008; Tavernier *et al.*, 2012). La sensibilité et le taux de mortalité varient selon les espèces, le Putois à

pieds noirs étant très sensible, et la Moufette rayée relativement résistante (Williams *et al.*, 1988). Les vétérinaires doivent donc rester vigilants quant aux risques de survenue de la maladie de Carré après la vaccination d'animaux sauvages avec un virus vivant atténué (par exemple du Putois à pieds noirs), car ces vaccins développés pour les chiens et chats peuvent se révéler mortels chez d'autres espèces (Carpenter *et al.*, 1976).

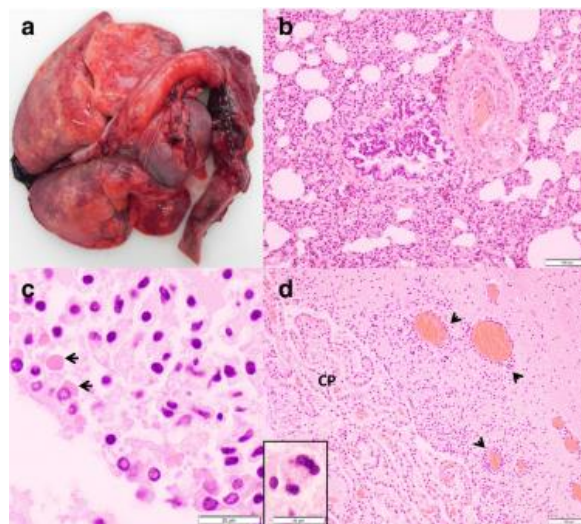
Les signes cliniques imputées au CDV chez les mustélidés sont similaires à ceux rencontrés chez les canidés, et correspondent à de l'anorexie, des sécrétions oculo-nasales mucopurulentes, une hyperkératose dermique multifocale (figure 23), une cachexie, un prurit sévère, de la diarrhée intermittente, une pneumonie et enfin une mort survenant rapidement (Mos *et al.*, 2003; Williams *et al.*, 1988). Ces signes cliniques progressent souvent plus rapidement que chez les chiens, avec des souches qui se sont adaptées au Furet et qui provoquent une issue fatale en l'espace de douze jours. Les lésions macroscopiques correspondent souvent à des zones multifocales marbrées de rouge et noir sur les poumons (70 % d'après Akdesir *et al.*, 2018). Les lésions microscopiques incluent une pneumonie broncho-interstitielle, des syncytia alvéolaires, une méningoencéphalite légère à modérée, et une quantité variable d'inclusions virales intracytoplasmiques et intranucléaires éosinophiles dans les cellules épithéliales (pulmonaires, urinaires, biliaires et gastriques de toutes les espèces) et syncytiales ainsi que dans les neurones et les cellules gliales (figure 24). Une hépatite, une cholangio-hépatite ou une cholangite, peuvent également être observées. Compte tenu de l'évolution rapide de la maladie, les animaux malades peuvent être séronégatifs pour le CDV (Mos *et al.*, 2003; Williams *et al.*, 1988). L'immunohistochimie et la PCR sont maintenant disponibles dans la plupart des laboratoires. Les infections concomitantes sont fréquentes, à cause de l'immunosuppression causée par le CDV (Kubiski *et al.*, 2016). Bien qu'une précédente étude sérologique n'ait trouvé aucune preuve de l'infection par le CDV chez les loutres de mer d'Alaska ou de Californie, une mortalité associée à cet agent pathogène a été rapportée chez une loutre de mer d'Alaska provenant de l'Etat de Washington (Hanni *et al.*, 2003).

Des cas de décès imputables au CDV ont également été décrits chez le Pékan californien (Keller *et al.*, 2012). Dans cette étude, sur quatre pékans retrouvés morts, trois l'avaient été dans la même région et la même temporalité, tandis que le quatrième était mort quatre mois plus tard à 70 km de distance des premiers. Les lésions macroscopiques étaient restreintes à une hyperkératose péri-oculaire et une ulcération des coussinets. Tous les animaux présentaient une bronchite nécrosante et une bronchiolite associées à des syncytia et des corps d'inclusions intracytoplasmiques. Ceux-ci étaient abondants dans l'épithélium de la vessie et de l'épididyme mais non systématiques dans le bassin rénal et l'épithélium génital des femelles. Aucune preuve histopathologique ou immunohistochimique de la présence du virus dans le système nerveux central n'a été trouvée. La source d'infection ainsi que les moyens de transmission demeurent à ce jour obscurs.

Figure 23 : Hyperkératose marquée des coussinets et de la peau périoculaire d'une mouffette infectée avec le CDV (Williams *et al.*, 2018)



Figure 24 : Lésions associées au virus de la maladie de Carré chez des blaireaux (Akdesir *et al.*, 2018)



a : poumons d'apparence « humide », non collabés et avec des zones multifocales marbrées de couleur rouge à rouge foncé

b : section de poumon (coloration à l'hémalun-éosine) : pneumonie interstitielle sévère

c : section du cerveau (coloration à l'hémalun-éosine) : inclusions intracytoplasmiques éosinophiles (flèches) dans l'épithélium épendymaire

d : section du cerveau du même animal (coloration à l'hémalun-éosine) : manchons périvasculaires multifocaux, lymphoplasmocytaires (têtes de flèches), et syncytia neuronaux (encadré), plexus choroïdes (CP)

La prévalence plus importante de la maladie de Carré chez le Blaireau par rapport à la Fouine peut s'expliquer par des modalités de transmission spécifiques : leur organisation sociale diffère, les blaireaux vivant en groupes sociaux alors que les fouines sont solitaires.

De plus, il existe des différences propres à chaque espèce : les lésions périventriculaires et épendymaires dans le système nerveux central ont par exemple été retrouvées seulement chez le Blaireau. Des maladies intercurrentes comme la toxoplasmose et des infections bactériennes secondaires peuvent être favorisées par l'immunosuppression induite par le CDV. Cependant, il peut s'agir là de coïncidences, car ces situations semblent concerner une minorité de cas et ces maladies ont également été retrouvées chez des animaux indemnes de CDV (Akdesir *et al.*, 2018).

Un second *Morbillivirus* similaire au PDV a été détecté par PCR chez les loutres de mer d'Alaska mais le lien avec une maladie s'exprimant cliniquement n'a pas été établi. La séroprévalence de la PDV s'élevait à 41 % des individus testés, issus de différentes régions de la côte de l'Alaska.

- *La rage*

Bien que les données soient rares pour nombre d'espèces, tous les mustélidés sont supposés être réceptifs et sensibles à l'infection par le virus de la rage. Dans plusieurs parties du monde, ils représentent d'importants réservoirs pour les souches rabiques qui peuvent s'adapter à chaque hôte, notamment les moufettes rayées aux Etats-Unis d'Amérique, et le genre *Melogale* en Asie du Sud-Est. Dans la plupart des cas, les animaux atteints sont décrits comme inhabituellement agressifs ou au contraire familiers, et mordent souvent ou approchent les humains avant d'être euthanasiés et testés pour la rage. Dans une étude au Massachusetts (Etats-Unis d'Amérique), trois des huit loutres de rivière testées étaient positives pour la rage, alors qu'une étude rétrospective compilait 24 cas confirmés chez cette même espèce entre 1971 et 1994. La rage a même été diagnostiquée chez une loutre de rivière destinée à un programme de réintroduction, ce qui illustre l'importance du diagnostic dans de tels cas de figure. En outre, la **vaccination** a réduit de manière drastique la prévalence de cette maladie dans les zoos. Tout comportement inattendu ou mort subite, surtout chez des animaux non vaccinés, devrait être sérieusement pris en compte et faire penser à une éventuelle infection par le virus de la rage, notamment en situation d'enzootie et du fait des risques considérables encourus par les humains.

c. Les virus de l'Influenza

Les virus Influenza sont des agents pathogènes potentiellement **zoonotiques** avec un large éventail d'hôtes comprenant les canidés, les chevaux, les mammifères marins, et les mustélidés. Les furets sont sensibles à la fois aux virus Influenza de types A et B, et sont fréquemment utilisés comme modèles d'infections expérimentales (Zitzow *et al.*, 2002). Les moufettes rayées sauvages et les visons d'élevage peuvent se contaminer à partir d'humains et d'autres animaux infectés, héberger

ces virus pendant de longues périodes de temps puis les propager (Britton *et al.*, 2010; Englund *et al.*, 1986; Root *et al.*, 2014). Les signes cliniques chez les mustélidés sont similaires à ceux des humains : malaise, **jetage séreux** et **atteinte de l'appareil respiratoire profond** due à l'infection virale primaire et/ou consécutive à des infections bactériennes opportunistes. Chez les moufettes sauvages infectées avec le virus **H1N1** hautement pathogène, les lésions et signes cliniques correspondent à un exsudat nasal purulent, une splénomégalie et une pneumonie sévère caractérisée par une densification des poumons, de couleur noir-rouge à violet. L'examen microscopique montre une rhinite modérée et une pneumonie broncho-interstitielle sévère (Britton *et al.*, 2010). Une encéphalite diffuse non suppurée à Influenza A a également été rapportée chez une Fouine avec des manchons périvasculaires, une gliose multifocale, une nécrose neuronale associés à une nécrose focale des cellules acineuses pancréatiques (Klopfleisch *et al.*, 2007). Il s'agissait du premier cas rapporté d'infection naturelle par le virus **H5N1** chez un mustélidé. Les loutres de mer d'Alaska et de Californie peuvent être séropositives vis-à-vis de l'influenza A sans qu'aucune pathologie n'ait été mise en évidence (Li *et al.*, 2014).

L'irruption, en 2009, de la pandémie à Influenza H1N1 a entraîné la production rapide de **vaccins** vivants atténués, car ceux dirigés contre les virus saisonniers s'avéraient inefficaces (absence de protection croisée) face à ce risque. Des furets ont été immunisés par voie intranasale avec une seule dose de ce nouveau vaccin (Stittelaar *et al.*, 2011). Tous ont produit une réponse matérialisée par des titres en anticorps inhibant l'hémagglutination et les protégeant contre l'infection intratrachéale de ce virus. La réplication du virus H1N1 dans l'appareil respiratoire supérieur et dans les poumons était réduite et aucun signe de maladie n'a été observé chez chacun des furets vaccinés.

A noter :

Chez les furets, les virus Influenza hautement pathogènes **H7N9** provoquent des signes cliniques sévères, dont une atteinte **neurologique**. Ils provoquent une augmentation de la **léthargie** et de la **mortalité**, associée à un tropisme étendu aux tissus cérébraux chez les furets et les souris grises *Mus musculus* (Sun *et al.*, 2019).

Par ailleurs, le Furet a également été utilisé comme modèle d'étude pour la vaccination contre **H5N1** (Ducatez *et al.*, 2013). Les **vaccins homologues et hétérologues** (lorsqu'ils étaient inactivés et composés du virus en entier) ont protégé à long-terme tous les furets de la mortalité induite par ce virus et ont réduit la morbidité associée. En effet, ils ont survécu à chaque inoculation, soit 5 mois et 1 an après la première vaccination, et aucun des animaux vaccinés n'a montré de signes cliniques de la maladie, alors que les furets du groupe témoin étaient léthargiques et avaient de la diarrhée, et que certains présentaient également du jetage et/ou des complications neurologiques.

d. Les virus entériques

De nombreux virus entériques sont à l'origine de diarrhée chez les mustélidés. Des **Rotavirus** des groupes A et C ont été mis en cause chez le jeune Furet et le Vison (Wise *et al.*, 2009). Le syndrome de diarrhée pré-sevrage des visons en Europe a été attribué à une infection par le **Calicivirus** ou l'**Astrovirus** du Vison (Hammer *et al.*, 2012). Les **Coronavirus** sont davantage décrits chez le Vison et le Furet, chez lesquels ils peuvent être présents sans pathologie associée, ou provoquer des épizooties caractérisées par une propagation rapide de la diarrhée au sein d'un collectif. La maladie clinique associée est appelée « **gastrite catarrhale épizootique** » du Vison, et « **entérite catarrhale épizootique** » (ECE) chez le Furet. La morbidité peut atteindre jusqu'à 100 %, mais le taux de létalité est généralement faible. Les effets cytopathiques sont plus sévères pour les entérocytes situés au sommet des villosités intestinales, provoquant une déformation et une fusion marquées de ces dernières, suivies par une infiltration lymphocytaire de la *lamina propria* sous-jacente. Chez les furets, ces lésions peuvent être visibles jusqu'à 8 mois après l'infection. L'anticorps anti-gp70 du *Coronavirus* félin donne des réactions croisées avec le *Coronavirus* du Furet et peut être utilisé pour des recherches immunohistochimiques dont l'efficacité diminue au cours du temps.

Chez les furets, un **syndrome similaire à la péritonite infectieuse féline** (PIF) a récemment été associé à une infection par le *Coronavirus* entérique du furet. Bien que la pathophysiologie de la PIF n'ait pas été démontrée chez le Chat, une mutation du virus est très certainement en cause, facilitant sa persistance dans les macrophages. Ce mécanisme est probablement identique chez les furets. Les individus atteints développent alors des granulomes multifocaux, notamment dans la rate, le foie et les nœuds lymphatiques qui contiennent l'antigène du *Coronavirus*. La majorité des cas se rapprochent de la forme « sèche » de la PIF, et quelques rares cas sont similaires à la forme « humide » (Garner *et al.*, 2008).

e. Le Coronavirus SARS-CoV-2

La pandémie de la maladie à *Coronavirus* 2019 (COVID-19) a infecté 72,5 millions de personnes à travers le monde (Sharun *et al.*, 2021). Elle est causée par la souche de *Coronavirus* SARS-CoV-2, qui semblerait provenir d'un réservoir se recrutant parmi les chiroptères, bien que son origine exacte demeure encore inconnue. Quant aux hôtes intermédiaires, ils sont en cours d'investigation. Le franchissement de la barrière d'espèces a été rapporté dans des élevages (de visons d'Amérique), chez des animaux domestiques (chats et chiens) et des animaux sauvages (tigres (*Panthera tigris*), pumas (*Puma concolor*), lions (*Panthera leo*)). Récemment, l'expansion rapide du virus a causé la mort d'innombrables individus dans des élevages de visons déclenchant des mesures d'abattage total (Sharun *et al.*, 2021).

Plusieurs cas de SARS-CoV-2 ont effectivement été rapportés dans des élevages de visons à travers l'Europe et les Etats-Unis d'Amérique (Delahay *et al.*, 2021). La transmission virale des humains au Vison, et vice-versa, a été confirmée, tout comme l'émergence d'un nouveau variant de ce virus au Danemark. La sensibilité du Vison d'élevage a été confirmée par les premières infections

naturelles enregistrées aux Pays-Bas le 23 avril 2020 (Logeot *et al.*, 2022). La transmission « humain à Vison » a été identifiée comme la voie la plus probable d'infection chez cette espèce, au lieu d'une transmission d'élevage à élevage. Pour les visons infectés aux Pays-Bas, en plus du développement de signes respiratoires, une légère augmentation de la mortalité a également été détectée dans les élevages (Oreshkova *et al.*, 2020). Au début de l'épizootie chez leurs voisins, les autorités belges, à leur tour, ont réalisé un contrôle sérologique à l'instant « t » et un contrôle virologique hebdomadaire dans leurs huit derniers élevages de visons, tous se révélant négatifs. En décembre 2020, l'industrie du Vison en Belgique a cependant décidé de cesser toute activité.

Le premier cas confirmé d'infection chez un animal en liberté s'est avéré être celui d'un vison d'Amérique capturé dans les environs d'un élevage de visons infectés dans l'Utah (Etats-Unis d'Amérique), en décembre 2020, où plusieurs visons **échappés** ont par ailleurs été retrouvés. Deux cas ont également été rapportés chez des visons d'Amérique capturés au cours des programmes d'éradication de cette espèce en Espagne. De telles situations peuvent survenir suite à la fuite d'animaux d'élevage, ou lorsque des individus libres sont attirés par des sources de nourriture, et se rapprochent ainsi des élevages, entrant en contact avec des matières contaminées ou avec le virus présent en suspension dans l'air et provenant des litières contaminées ou associé à de la poussière. La surveillance des mustélidés sauvages, élargie aux carnivores en périphérie des élevages de visons, est par conséquent un moyen efficace de cibler la faune sauvage à haut risque d'exposition au SARS-CoV-2.

Les furets peuvent aussi être élevés à des fins de commerce d'animaux ou pour la recherche médicale. Leur contamination par des humains et la diffusion du virus au sein de la population captive sont possibles, comme les études expérimentales l'ont montré (Kim *et al.*, 2020; Shi *et al.*, 2020). Leurs résultats montrent une réplication virale au niveau de l'appareil respiratoire supérieur avec la possibilité d'isoler le virus, de détecter son génome dans les fèces comme dans les poumons et une augmentation du taux d'anticorps circulants. Kim *et al.* (2020) suggèrent la possibilité d'une transmission par voie aérienne. Les furets ont le statut d'animaux de compagnie mais dans certaines parties du monde (Royaume-Uni, France ou Espagne), ils sont utilisés pour la chasse aux lapins, ce qui sous-entend un contact rapproché avec les personnes qui s'en occupent, et des possibilités de s'échapper dans la nature et d'interagir avec des animaux sauvages. L'infection par le SARS-CoV-2 a été confirmée chez des furets gardés pour la chasse en Espagne, bien que sa persistance ait été jugée peu probable au sein des petits groupes impliqués (Delahay *et al.*, 2021).

De plus, le Vison présent à l'état sauvage a été considéré comme un réservoir potentiel, bien que la densité de population et la fréquence des contacts inter-individuels soient sans commune mesure avec la situation qui prévaut en élevage. Des études portant sur les épizooties chez des visons d'élevage ont montré une évolution rapide du virus, ainsi qu'une transmission possible du Vison à l'Homme. De telles mutations conduisant à une potentielle émergence de variants adaptés à leur hôte sont sûrement moins probables au sein des populations vivant en milieu naturel, mais ne peuvent être exclues, comme suggéré par l'identification de polymorphismes d'acides aminés qui peuvent affecter la fonction de la protéine « Spike » (clé permettant au virus de pénétrer dans les cellules) chez un faible nombre de furets infectés expérimentalement (Delahay *et al.*, 2021).

L'exploitation des poubelles et la prédation d'autres mammifères potentiellement sensibles à ce virus peuvent également créer les conditions d'une diffusion de la coronavirose chez les populations de mustélidés sauvages en fonction de leur structure sociale. Si la règle commune aux mustélidés consiste en des populations peu denses et des occurrences de contact limitées en dehors de la période de reproduction, le Blaireau européen représente une exception notable, car il vit en groupes sociaux plus ou moins étoffés sur des zones géographiques étendues, mais atteignant de fortes densités localement (jusqu'à 38/km² enregistrés dans le sud de l'Angleterre). Au Royaume-Uni et en Irlande, ils peuvent être sujets à des interventions dans le cadre de programmes de gestion de la tuberculose sylvatique (par exemple leur capture pour abattage, leur vaccination ou la délocalisation de leur tanière), ce qui peut faciliter la transmission du virus à l'humain.

L'enzyme de conversion de l'angiotensine 2 (ACE2) est une protéine membranaire de l'hôte (récepteur) identifiée comme un ligand des *Coronavirus*, surtout au niveau des tractus respiratoire et gastrointestinal (Lean *et al.*, 2022). Des études comparées ont montré que l'ACE2 était présente dans le tractus respiratoire profond du Vison mais pas dans celui du Furet. Ce récepteur a également pu être détecté sur l'épithélium bronchique du Blaireau.

Une étude (Logeot *et al.*, 2022) s'est attachée à évaluer le risque d'infection par le SARS-CoV-2 chez les animaux de la faune sauvage. Il s'avère que le risque qu'un mustélidé sauvage soit infecté par l'Homme est qualifié de « modéré ». Le risque d'infection d'un animal sauvage par un animal domestique ou d'élevage (l'étude ne faisant pas la différence entre ces deux statuts) est évalué comme « très faible » à « faible » mais de « modéré » lorsqu'il s'agit de la possibilité que des visons d'élevage s'échappent et infectent des mustélidés sauvages. Quant au risque de transmission du virus entre mustélidés sauvages, il est qualifié de « modéré » alors qu'il est « très faible » pour les autres espèces.

f. La maladie aléoutienne (AMD)

Cette maladie, importante à connaître, est provoquée par un **Parvovirus** pouvant infecter tous les mustélidés, dont les visons, les furets, les loutres sauvages mais aussi les moufettes. Des anticorps dirigés contre le virus de l'AMD ont été détectés chez le Vison, le Furet, la Loutre, la Belette, le Pékan, la Martre, le Raton-laveur, le Putois, la Genette commune et le Renard (Allender *et al.*, 2008). Si tout Vison peut être affecté, les animaux à **robe diluée** partageant des traits communs avec la **couleur aléoute** (un gris métallisé) s'avèrent particulièrement sensibles à cette maladie extrêmement **contagieuse**. Les signes cliniques sont : une perte de poids, un abattement, une parésie des postérieurs et une anémie. L'infection clinique est souvent associée à des titres élevés en anticorps. Au fil des mois ou des années, l'infection chronique peut induire des taux élevés de complexes antigènes-anticorps circulants qui se déposent dans les membranes basales de l'hôte et provoquent une **artérite** systémique ainsi qu'une **glomérulonéphrite**. Les visons infectés développent souvent une hépatite lympho-plasmocytaire et une néphrite ; c'est la glomérulonéphrite qui peut être la cause de la mort en provoquant une insuffisance rénale. Une hémorragie multifocale peut apparaître, du fait des lésions vasculaires, de la thrombocytopenie, et des troubles de la

coagulation en lien avec une gammapathie monoclonale sévère. Une hématurie importante et aiguë peut distendre la vessie et lui faire prendre l'apparence d'une cerise. Ce virus se transmet par les fluides et sécrétions des animaux, *in utero* ou par contact direct ou indirect avec des animaux infectés. Le virus de l'AMD est très **résistant**, comme tous les *Parvovirus*, et peut survivre deux ans à l'air libre.

La contre-immuno-électrophorèse (technique de laboratoire utilisée pour évaluer la liaison d'un anticorps à son antigène) demeure le test de référence pour le diagnostic de l'AMD, notamment dans les élevages de taille importante, bien que des tests ELISA soient également disponibles. La durée d'évolution clinique de l'AMD chez les souches aléoutiennes de Vison peut atteindre 4 mois ; elle sera d'autant plus rapide chez les animaux soumis à des conditions environnementales **stressantes**. Chez les autres phénotypes de couleur du Vison et chez le Furet, la maladie reste fréquemment **subclinique** jusqu'à une durée de deux ans, les animaux pouvant potentiellement infecter d'autres individus durant cette période (Williams *et al.*, 2018).

g. L'entérite virale du vison

L'entérite virale du vison est causée par un **Parvovirus** proche du virus de la panleucopénie féline ou typhus. Une récente étude classe cette maladie au troisième rang des causes les plus fréquentes de décès chez les visons d'élevage (Wilson *et al.*, 2015). Sa présentation est similaire chez le Chat et le Vison : il provoque une nécrose des cryptes de l'épithélium, des lymphocytes, et des précurseurs des leucocytes dans la moelle osseuse. Comme pour le typhus, les **jeunes** animaux sont plus gravement atteints. Un Vison porteur asymptomatique peut excréter le virus jusqu'à un an après son infection (Bouillant et Hanson, 1965). L'infection inter-espèces a également été rapportée, avec des visons sensibles au virus de la panleucopénie féline, et des ratons-laveurs (*Procyon lotor*) sensibles au virus de l'entérite du Vison (Barker *et al.*, 1983). La **vaccination** protège de cette maladie et est communément réalisée chez les visons ayant environ 6 semaines d'âge.

h. Autres virus

L'infection par le **Parvovirus canin de type 2c** a été mise en évidence dans un zoo hébergeant des loutres cendrées. Elle s'est caractérisée par une dysorexie, une léthargie, des vomissements, de la diarrhée et un décès (Gjeltema *et al.*, 2015). Un *Parvovirus* endémique a été identifié chez des loutres de mer de Californie mais aucune association avec une quelconque maladie n'a été établie (Siqueira *et al.*, 2017).

Une infection par un **Astrovirus** a été à l'origine d'une maladie neurologique chez le Vison d'Amérique, connue sous le nom de « **shaking mink syndrome** », littéralement « le syndrome du vison qui tremble » (Blomström *et al.*, 2010). Cette maladie a émergé en Suède et au Danemark en 2000. Des épizooties se sont par la suite déclarées dans des élevages de visons de multiples

provinces en Chine en 2020. L'association entre l'infection par cet *Astrovirus* et les encéphalites rapportées dans ces élevages a ainsi pu être établie (Lu *et al.*, 2022).

Les animaux atteints manifestent des tremblements, de l'ataxie, et une démarche chancelante et présentent une encéphalomyélite non suppurée. Des homogénats de cerveau provenant de visons infectés reproduisent des signes similaires lorsqu'ils sont administrés à des animaux sains ; le criblage métagénomique a ainsi permis d'identifier l'agent causal comme étant un *Astrovirus*. De plus, ces virus sont également associés à une atteinte neurologique chez les bovins et les humains.

Enfin, l'**hépatite infectieuse canine** (ou hépatite de Rubarth) causée par un **Adenovirus**, a été identifiée chez des moufettes rayées et une loutre de rivière d'Europe captive, provoquant une hépatite qui s'est avérée mortelle (Karstad *et al.*, 1975; Park *et al.*, 2007).

i. Cas de la diarrhée de pré-sevrage chez le Vison

La diarrhée de pré-sevrage (PWD en anglais pour « pre-weaning diarrhea » ou « sticky kits » (« bébés collants »), « wet kits » (« bébés mouillés ») ou encore « greasy kits » (« bébés gras »)) est un syndrome fréquemment observé chez les visons non sevrés dans les fermes d'élevage, notamment celles élevant le Vison d'Amérique. Chaque année des épizooties de PWD surviennent et peuvent affaiblir les jeunes individus, augmenter la mortalité, réduire la croissance comme le bien-être des animaux ainsi qu'occasionner des pertes économiques importantes pour les éleveurs. Ce syndrome affecte en général des portées entières et se caractérise par une **diarrhée jaune à blanche**. En parallèle, un **exsudat gras sur la peau** s'étend depuis le cou jusque sur le dos et le tronc gagnant également les membres, les griffes et la queue. La région anale est érythémateuse et œdématiée, et si la diarrhée est sévère, les individus touchés se déshydratent. Le nombre d'élevages atteints et le nombre comme la sévérité des cas varient selon les années. La morbidité peut atteindre jusqu'à 30 % des portées dans un élevage. Les jeunes atteints semblent stressés et le nombre de mort par portée oscille entre moins d'un à deux.

L'étiologie de ce syndrome est **multifactorielle** et **complexe**. Plusieurs **virus** ont été identifiés chez les spécimens diarrhéiques, incluant des *Astrovirus*, *Calicivirus*, *Coronavirus* et *Rotavirus*, genres toutefois fréquemment retrouvés chez des individus sains d'âges similaires (Englund *et al.*, 2002; Jørgensen *et al.*, 1996).

Escherichia coli et *Staphylococcus* spp. ont également été suspectées (Jørgensen *et al.*, 1996; Vulfson, 2001). Des souches d'*E. coli* hémolytiques et non-hémolytiques ont été isolées à la fois chez des individus réceptifs et sensibles sains et chez des malades en diarrhée. Aucune différence concernant les sérotypes ou les facteurs de virulence n'a permis de distinguer ces deux groupes (Jørgensen *et al.*, 1996; Vulfson, 2001). Par conséquent, ces souches d'*E. coli* sont considérées comme des agents pathogènes opportunistes chez les bébés affaiblis (Jørgensen *et al.*, 1996). De plus, la PWD a été associée à la présence de *Staphylococcus delphini* (Sledge *et al.*, 2010) et *Staphylococcus intermedius*. Cependant, le Vison est un hôte naturel de *S. delphini* et les visons sains non sevrés hébergent des staphylocoques hémolytiques dans leur tractus intestinal, notamment au début de la période d'allaitement (Guardabassi *et al.*, 2012; Vulfson, 2001, 2003).

Des facteurs liés à la mère interviennent également dans le développement de la PWD : une perte de poids importante de la mère et une restriction de nourriture durant l'hiver combinées à une période de gestation tardive augmentent le risque de PWD (Birch *et al.*, 2017). C'est également le cas pour les portées de taille importante et/ou issues de jeunes femelles. Le statut immunitaire de celles-ci pourrait s'avérer crucial (Mathiesen *et al.*, 2018). En outre, les **mammites**, problème récurrent dans les élevages, ont été proposées comme facteur pouvant être associé à ce syndrome, générant notamment un accroissement de la mortalité des femelles comme de leur progéniture durant la période de lactation (Trautwein et Helmboldt, 1966).

Les signes cliniques des mammites chez les mères sont une diminution de l'appétit, une léthargie et un gonflement du tissu mammaire. Les cultures bactériennes mettent souvent en évidence la présence d' *E. coli* ou de *Staphylococcus aureus* (Trautwein et Helmboldt, 1966). Néanmoins d'autres espèces de staphylocoques ont pu être décrites comme jouant un rôle dans ce syndrome. *Staphylococcus* spp. provoque une mammite typique avec inflammation suppurée et abcédation, alors que les *E. coli* induisent une nécrose fibrineuse. Les signes classiques d'inflammation sont cependant rarement visualisés chez le Vison atteint de mammite et aucune méthode n'a été développée pour diagnostiquer une mammite subclinique chez cette espèce (Clausen et Dietz, 2000). Le lien entre PWD et mammite reste à clarifier par des études à plus large échelle (Clausen et Dietz, 2000).

Des études se sont aussi attachées à étudier de potentielles associations entre l'environnement, la conduite d'élevage et les caractéristiques des mères.

L'une d'entre elles a été conduite de mai à juin 2015 et incluait 70 visons d'Amérique et leur portée, dont certaines souffrant de PWD (Birch *et al.*, 2018). Les objectifs de cette étude étaient de déterminer si la PWD était associée ou non à la présence de mammite (infection bactérienne mise en évidence et signes histologiques d'inflammation, ou autres lésions détectées dans la glande mammaire) et si d'autres caractéristiques relatives à la mère (âge, taille de la portée, indice de masse corporelle, poids et nombre de glandes mammaires actives) intervenaient ou pas dans cette maladie.

Cette étude a conclu à une association statistiquement significative entre la PWD et **l'âge de la mère**, la **taille de la portée** et le **nombre de glandes mammaires** actives par petit.

En outre, dans beaucoup d'élevages de visons, les **antibiotiques** sont largement utilisés durant la période de lactation afin de réduire la prévalence et la sévérité de la PWD chez les petits. En effet, bien que l'étiologie primaire soit certainement virale, des surinfections bactériennes sont possibles.

Certains auteurs ont émis l'hypothèse que ce traitement réalisé en routine pouvait affecter le développement naturel et séquentiel du microbiote intestinal, avec des conséquences potentiellement à long-terme. Une étude (Bahl *et al.*, 2020) s'est ainsi intéressée aux effets précoces d'un traitement antibiotique (amoxicilline) administré pendant une semaine (entre 13 et 20 jours d'âge). Deux voies d'administration ont été comparées à un groupe témoin non traité. Les voies d'administration incluait un traitement indirect, à travers le lait provenant des mères ayant reçu des antibiotiques par voie intra-musculaire, et un traitement direct par voie intra-musculaire pour les jeunes.

Ce traitement précoce dans la vie des jeunes visons n'a pas eu de répercussion sur leur gain de poids, et le microbiote intestinal a pu se développer. Toutefois, chez les deux groupes d'animaux traités, des **changements de composition du microbiote** (diminution de la diversité des bactéries rencontrées) ont été observés, jusqu'à huit jours après l'arrêt de l'amoxicilline. De plus, des signes cliniques de PWD ont été observés seulement chez les individus traités et non dans le groupe témoin, ce qui a empêché de conclure sur les effets négatifs potentiels d'un traitement antibiotique.

B. Bactériennes

a. Les mycobactéries

Les mycobactéries sont des agents pathogènes retrouvés fréquemment dans les parcs zoologiques, et notamment chez les mustélidés. En Nouvelle-Zélande, les furets féraux sont des réservoirs identifiés de la **tuberculose bovine**. Bien qu'ils puissent amplifier et transmettre la maladie à d'autres congénères et au bétail, le taux de transmission de la bactérie (soit la proportion du nombre de furets capables de transmettre la bactérie) du Furet au Bovin reste inconnu (Byrom *et al.*, 2015). Une situation similaire existe chez les **blaireaux au Royaume-Uni**, où la **vaccination** notamment orale (à l'aide d'appâts) et l'**abattage** sont les deux stratégies employées pour diminuer le risque de transmission aux ruminants. Les infections des mustélidés par ***Mycobacterium bovis*** ne semblent pas être aussi lourdes de conséquences en comparaison avec d'autres espèces (comme les bovins). En effet, si des **granulomes caséeux** peuvent se développer, les infections peuvent être bénignes ou limitées à des micro-granulomes qui échappent à l'examen macroscopique au cours de l'autopsie. A la différence du Blaireau, chez lequel les granulomes pulmonaires prédominent, les granulomes **hépatiques** (et les micro-granulomes) représentent les lésions les plus fréquentes chez le Furet, tandis que l'on retrouve des granulomes dans les nœuds lymphatiques chez ces deux espèces (Pollock, 2012). *Mycobacterium bovis* a également été décrit chez de multiples espèces de mustélidés présentes dans des zoos ou des élevages, où la transmission de cette bactérie est favorisée par le contact avec des **fèces** d'animaux infectés, ou lorsque les élevages de fourrure utilisent des **aliments** potentiellement contaminés.

Une étude a montré que l'efficacité du **vaccin BCG** était réduite après son administration orale (Williams *et al.*, 2019), car il est pour partie détruit avant d'atteindre le tissu lymphoïde intestinal. Or des arguments économiques sont mis en avant afin de réduire la quantité utilisée pour vacciner les blaireaux par voie orale, nécessitant de protéger les doses contre leur destruction dans le tractus intestinal.

Une autre étude a montré que l'administration aux blaireaux d'une dose élevée de BCG par voie orale était sûre, et n'affectait ni le comportement social ni les habitudes alimentaires des animaux vaccinés (Perrett *et al.*, 2018). Si le BCG a été retrouvé dans les fèces d'un faible nombre d'animaux vaccinés, cela n'a pas été le cas après culture de tissus d'animaux non vaccinés faisant office de sentinelles et en contact avec des animaux vaccinés.

L'abattage des blaireaux en Angleterre a été associé à une diminution du taux d'incidence de la tuberculose dans les cheptels bovins, constaté après quatre ans mais avec des variations en fonction des zones considérées (Downs *et al.*, 2019).

De nombreuses sous-espèces de **mycobactéries atypiques** (*M. avium*) ont été détectées chez des mustélidés, dont les furets. L'infection par *M. celatum* provoque chez ceux-ci des granulomes focaux ou disséminés (Pollock, 2012). La présence de *M. avium* est également rapportée chez les blaireaux européens en Espagne et aux Etats-Unis d'Amérique. Les infections par *M. kumamotoense* et *M. avium* subsp. *avium* ont été signalées chez des hermines et des belettes au Royaume-Uni (Simpson *et al.*, 2016). Au Portugal, plusieurs blaireaux, des loutres d'Europe et des fouines tués par des voitures étaient positifs à *M. avium* subspecies *paratuberculosis*. Cette bactérie a également été isolée chez des mouffettes nord-américaines (Corn *et al.*, 2005).

b. Clostridium perfringens

Clostridium perfringens de type A peut provoquer des signes cliniques de **gastro-entérite** chez le Putois à pieds noirs. Dans une étude menée aux Etats-Unis d'Amérique, trois jeunes animaux sont décédés en présentant une distension abdominale marquée. Deux d'entre eux, morts un an après le premier, montraient également un ballonnement de l'estomac et de la dyspnée (Schulman *et al.*, 1993). A l'histologie, des bacilles à Gram positif étaient alignés le long de la muqueuse gastrique nécrotique.

D'autres cas de dilatation gastrique ont provoqué la mort de deux putois à pieds noirs adultes dans le même établissement, mais aucune bactérie n'a été mise en évidence (Bronson *et al.*, 2007).

Enfin, d'après une étude récente (Ferris *et al.*, 2021) comparant la présence de *Clostridium perfringens* chez des putois à pieds noirs ayant deux régimes alimentaires différents (viande hachée *versus* proie entière), les résultats indiquent que de faibles quantités de ces bactéries sporogènes peuvent être retrouvées dans des échantillons fécaux issus d'animaux cliniquement sains. La **cytologie fécale** révèle une augmentation significative de clostridies chez les putois à pieds noirs cliniquement malades et ceux apparemment sains qui consomment des aliments à base de viande hachée.

c. Streptocoques

Les streptocoques provoquent des infections chez plusieurs espèces de mustélidés et font souvent partie de la flore bactérienne retrouvée dans des **plaies de morsure** ou d'autres lésions. *Streptococcus zooepidemicus* du groupe C de Lancefield est à l'origine d'une endocardite valvulaire chez les furets et *S. bovis* peut provoquer une endocardite verruqueuse chez le Vison (Pedersen *et al.*, 2003).

Ces bactéries aérobies sont typiquement responsables de **bronchopneumonies** mais peuvent aussi générer une pneumonie interstitielle (Akdesir *et al.*, 2018). Dans ce dernier cas, une infection primaire des poumons par inhalation des bactéries est possible, mais il est davantage probable que les bactéries se soient introduites dans l'organisme à partir d'une autre porte d'entrée (comme une plaie cutanée) et aient circulé *via* la circulation sanguine jusqu'à l'interstitium pulmonaire. Par ailleurs, l'observation fréquente de bronchopneumonies bactériennes et d'infestations concomitantes par des **nématodes** pulmonaires suggère que les lésions parasitaires prédisposent aux infections bactériennes.

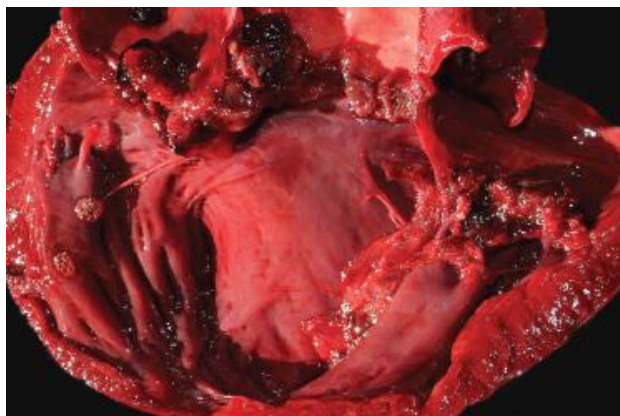
Plusieurs espèces de streptocoques peuvent partager des caractéristiques biochimiques communes, à l'instar de *S. bovis* et *Streptococcus lutetiensis* sp. nov. Une identification moléculaire est donc recommandée. De nombreux cas de discospondylite bactérienne ont été relevés dans des élevages de visons, *Streptococcus* sp. étant la bactérie la plus fréquemment isolée à partir de ces lésions. Les animaux atteints présentaient une parésie des postérieurs associée à une discospondylite suppurée et une myélite, ainsi qu'une lyse ou une prolifération vertébrale.

***Streptococcus lutetiensis* sp. nov.**, (anciennement *S. infantarius* subsp. *coli*) du groupe de *S. bovis/equinus*, a été la cause principale de la mortalité de 30 % des loutres de mer d'Alaska dans une étude menée chez plus de 600 animaux autopsiés entre 2004 et 2010 (Hinse *et al.*, 2011; Poyart *et al.*, 2002).

S. lutetiensis sp. nov. est en effet un agent pathogène important des loutres de mer d'Alaska, responsable de **méningoencéphalites** létales et d'**endocardites** qui surviennent chez les très jeunes animaux sans antécédents morbides (Counihan *et al.*, 2015; Counihan-Edgar *et al.*, 2012). Certains malades souffrant de méningoencéphalite meurent très rapidement dans un état nutritionnel satisfaisant. D'autres succombent suite à une endocardite valvulaire, chronique et sévère à l'origine de végétations siégeant sur les valves aortiques et/ou atrioventriculaires gauches, avec souvent un ventricule gauche dilaté, aux parois amincies associé à une valvulite fibrino-suppurée diffuse (figure 25), un œdème pulmonaire important, un épanchement, et des thrombi multifocaux avec une nécrose de coagulation dans le myocarde, les reins, la rate, ou l'aorte descendante.

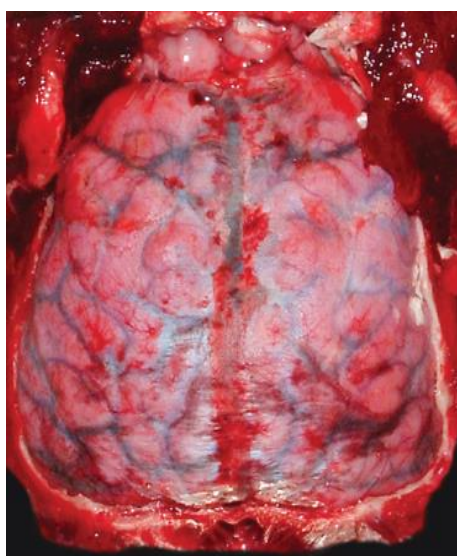Des co-infections avec de multiples espèces de ***Bartonella*** sp. ont été mises au jour chez les loutres de mer d'Alaska et de Californie, qui n'exprimaient pas forcément de maladie (Carrasco *et al.*, 2014a). Jusqu'à un tiers des cœurs issus des carcasses de loutres, retrouvées entre 2004 et 2008, ont présenté une co-infection avec *Bartonella* spp. (Carrasco *et al.*, 2014b). Bien que l'infection par les bartonelles ait été détectée dans 10 à 45 % des valves cardiaques analysées, elle n'était pas associée à des troubles particuliers. Une analyse phylogénétique a permis de mettre en évidence la présence de deux espèces distinctes de *Bartonella*.

Figure 25 : Endocardite valvulaire due à *Streptococcus lutetiensis* sp. nov chez une loutre de mer d'Alaska (Williams *et al.*, 2018)



S. phocae et des streptocoques bêta-hémolytiques apparentés ont été identifiés comme des agents pathogènes opportunistes chez des loutres de mer de Californie (Bartlett *et al.*, 2016). Les lésions incluent un sepsis et la formation d'abcès, et parfois une méningoencéphalite (figure 26). Les effractions cutanées de toutes natures (suite à un accouplement, un combat, des morsures de requin et des blessures anthropogéniques) se sont avérées constituer un facteur de risque significatif d'une infection par *S. phocae*. D'après les données récoltées lors des autopsies, le taux de prévalence atteignait 40,5 % chez les loutres mortes entre 2004 et 2010.

Figure 26 : Méningite fibrinosuppurée due à *Streptococcus phocae* chez une loutre de mer d'Alaska (Williams *et al.*, 2018)



d. Autres bactéries

Les mustélidés peuvent être des hôtes naturels de ***Staphylococcus delphini***, l'un des trois membres du groupe de *S. intermedius*. Les visons, les blaireaux et les furets sont systématiquement positifs pour les bactéries du groupe A de *S. delphini* (Guardabassi *et al.*, 2012). Les infections à *S. delphini* provoquent une **diarrhée hypersécrétoire** chez les furetons, alors que les infections à ***S. intermedius*** entraînent une **adénite cutanée** chez le Vison nouveau-né, et une **mammite** chez le Vison adulte (Hunter et Prescott, 1991; Sledge *et al.*, 2010).

La **pododermatite bactérienne** est une préoccupation fréquente et importante dans les élevages de visons, surtout ceux dont les conditions de vie sont dégradées. Cette maladie aiguë se manifeste par des ulcères multifocaux des coussinets et du lit unguéal. Lorsqu'elle devient chronique, une hyperkératose des coussinets est observée. Les bactéries opportunistes les plus rencontrées sont les suivantes : *Staphylococcus* spp. (dont *S. canis*, *S. intermedius*, et *S. delphini*) et *Arcanobacterium phocae* (en lien avec les établissements qui produisent des aliments à base de viande de phoque) (Chalmers *et al.*, 2015; Jespersen *et al.*, 2016).

Lawsonia intracellularis peut provoquer une **colite proliférative** chez les furets, notamment les jeunes mâles. A la différence des hamsters (*Mesocricetus auratus*), des porcs (*Sus scrofa domesticus*) et des chevaux (*Equus caballus*), chez qui l'iléon est préférentiellement atteint, l'infection chez les furets affecte le côlon. Le tableau clinique est caractérisé par des fèces liquides et sanguinolentes. Macroscopiquement, la muqueuse a une apparence **épaissie** à cause de l'hyperplasie marquée des entérocytes du côlon. Les zones touchées sont en grande partie dépourvues de cellules caliciformes, et un infiltrat lymphocytaire marqué se met en place dans la *lamina propria*. La coloration à l'argent révèle de nombreuses bactéries dans le cytoplasme apical des entérocytes prolifératifs.

Pseudomonas aeruginosa peut provoquer des épizooties de pleuropneumonie hémorragique nécrosante et de septicémie chez les visons d'élevage. Décrite pour la première fois en 1953, cette bactérie hautement contagieuse peut se répandre rapidement dans les élevages touchés. Une mort soudaine est fréquente et les pertes peuvent avoisiner 75 %, c'est pourquoi les visons de 6 à 8 semaines d'âge sont systématiquement vaccinés. L'examen macroscopique à l'autopsie montre une **bronchopneumonie** crânio-ventrale avec du liquide sanguinolent abondant sur la surface incisée. Les anomalies microscopiques correspondent à une vasculite importante, une hémorragie alvéolaire, et la présence de bactéries en grand nombre au sein des alvéoles et des capillaires, avec des lésions similaires dans les nœuds lymphatiques trachéobronchiques et hilaires. Un profil lésionnel identique a été observé chez les visons infectés avec *E. coli*, bien que la pneumonie associée apparaisse plus diffuse (touchant le poumon en entier), avec moins de colonies bactériennes, et davantage d'œdème alvéolaire que d'hémorragie (Salomonsen *et al.*, 2013).

Les moufettes rayées sont fréquemment positives pour les bactéries du genre *Leptospira* aux Etats-Unis d'Amérique et au Canada, mais en général l'infection ne s'exprime pas cliniquement. En Ontario (Canada), c'était le cas pour 42 % des reins testés par immuno-histochimie, démontrant leur rôle de réservoir potentiel (Shearer *et al.*, 2014). La présence de leptospires dans le sérum a également été montré chez une proportion importante (plus de 65 %) de mustélidés européens, que ce soit chez le Vison d'Europe et d'Amérique, le Putois d'Europe, la Martre des pins ou la Fouine. Ce constat reflète probablement la prévalence élevée de cette infection chez les proies des mustélidés que sont des rongeurs (Moinet *et al.*, 2010). De rares décès de loutres de mer dus à la leptospirose ont été rapportés, parfois sous forme de cas regroupés. Les lésions macroscopiques peuvent être absentes ou correspondre à des pétéchies rénales. Microscopiquement, une **néphrite interstitielle** multifocale modérée à sévère est à mettre en lien avec des amas intratubulaires de bactéries spiralées visibles à la coloration à l'argent. La séroprévalence de *L. interrogans* était de 2 % chez les loutres de mer de Californie capturées dans la nature, de 10 % chez les loutres de mer de Californie malades échouées, et nulle chez les loutres de mer d'Alaska (Hanni *et al.*, 2003). Bien que les loutres des rivières soient fréquemment séropositives, la leptospirose clinique en tant que telle est rare. Toutefois une leptospirose chronique peut entraîner des avortements et une maladie rénale chronique.

La peste sylvatique, provoquée par *Yersinia pestis*, est une importante cause de mortalité chez le Putois à pieds noirs, espèce au bord de l'extinction. Leur principale proie est le Chien de prairie à queue blanche (*Cynomys leucurus*). Or les colonies de ce dernier ainsi que leurs puces constituent des réservoirs de *Y. pestis*. Dans le cadre des programmes de conservation *in situ*, les colonies de chiens de prairie localisées dans les zones où les putois à pieds noirs sont présents ou celles où ils sont relâchés, sont traitées par des pesticides pour contrôler les populations de puces afin de réduire le risque de maladie.

A l'autopsie, les furets atteints de la peste présentent des lésions similaires à celles des félidés sauvages infectés, avec une vasculite importante, une inflammation nécrotico-hémorragique et des accumulations périvasculaires de bacilles dans les nœuds lymphatiques sous-mandibulaires et mésentériques (Williams *et al.*, 1994). La vasculite provoque également des hémorragies sous-cutanées et des œdèmes pulmonaires. D'innombrables bacilles péri et intravasculaires peuvent être observés dans d'autres organes. Une bactérie ressemblant à *Y. pestis* a également été détectée par PCR chez des hermines en Nouvelle-Zélande présentant une prévalence élevée de pneumonies idiopathiques (McDonald *et al.*, 2004). La bactérie apparentée *Y. pseudotuberculosis* a par ailleurs été isolée chez des loutres, des martres, des putois et des visons sans lésions associées (Nikolova *et al.*, 2001).

Helicobacter mustelae est une bactérie ubiquitaire pathogène des furets, ceux-ci étant utilisés par ailleurs comme modèles d'infection par *Helicobacter pylori* chez les humains (Fox *et al.*, 1990). Elle est à l'origine d'une **gastrite lympho-plasmocytaire**. Les animaux ont généralement plus de 3,5 ans et présentent une hypochlorhydrie, des vomissements et de la diarrhée. Bien qu'en général elle ne soit pas mortelle, une hélicobactériose chronique contribue à l'affaiblissement des

malades. Les lésions histologiques sont typiquement observées au niveau du pylore, où le pH est optimal pour la colonisation bactérienne, avec une atrophie progressive et marquée des glandes gastriques. Le rôle de *H. mustelae* dans le développement d'ulcères gastriques n'a pas encore été établi.

Une deuxième espèce d'*Helicobacter* a été isolée, chez des loutres de mer de Californie : *H. enhydrae* sp. nov (Shen *et al.*, 2017). En effet, 58 % des animaux testés étaient positifs pour *Helicobacter* spp. après PCR, et cette nouvelle espèce était très proche de *H. mustelae* (à 96-97 %). Les modifications histologiques notables sont une dégradation bénigne des glandes gastriques sous forme de kystes, jusqu'à des érosions et des ulcères sévères de la muqueuse associés à des bacilles positifs à la coloration à l'argent.

Enfin, une étude menée dans l'ouest de la Pologne a montré que les blaireaux pouvaient être atteints de la **borréliose de Lyme**. Cette maladie vectorielle est une zoonose transmise par des tiques qui véhiculent une bactérie appartenant à la famille des Spirochètes, *Borrelia burgdorferi*. Des analyses de sang, des biopsies des oreilles et des échantillons de foie réalisés sur des animaux sans signes cliniques ont montré que 12 des 34 blaireaux testés étaient positifs par PCR pour les borrélioses (Wodecka *et al.*, 2016). Ceux-ci étaient infectés uniquement par *Borrelia afzelii*. L'ADN de *Borrelia*, principalement *B. garinii*, a été détecté chez 81,4% des poux *Trichodectes melis* récoltés sur les blaireaux infectés. Une autre étude a été la première à mettre en évidence la bactérie *B. afzelii* chez des fouines et des martres des pins, qui semblent toutefois moins sensibles que le blaireau à l'infection (Hildebrand *et al.*, 2022). Ainsi ces mustélidés sont des hôtes de plusieurs espèces de tiques et pourraient probablement jouer un rôle dans l'épidémiologie de la maladie de Lyme (Hildebrand *et al.*, 2022).

C. Fongiques

Les infections des mustélidés par des **champignons dimorphes** correspondent essentiellement à des cas isolés, à l'exception de celles imputées à *Coccidioides* spp. (figure 27) et *Emmonsia* spp., qui présentent toutes deux une pathogénicité relativement faible chez les mustélidés. *Emmonsia* spp. à l'origine de l'**adiaspiromycose**, est fréquemment retrouvé dans les poumons des blaireaux à l'autopsie. Chez certains mustélidés, comme les loutres d'Europe, l'infection peut s'avérer mortelle alors que de telles issues ne sont pas rapportées chez les blaireaux (Mullineaux et Keeble, 2017). Les granulomes d'adiaspiromycose peuvent être confondus avec les lésions tuberculeuses à l'autopsie.

Le tableau 5 répertorie des champignons responsables d'affections fongiques chez les mustélidés.

Figure 27 : Coccidioïdomycose (granulomes hépatiques et spléniques) chez une loutre de mer de Californie (Williams *et al.*, 2018)

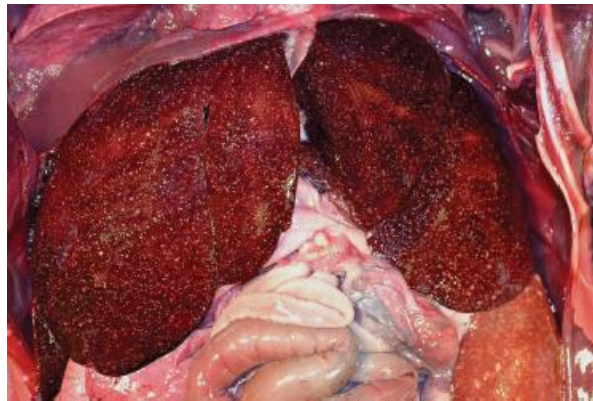


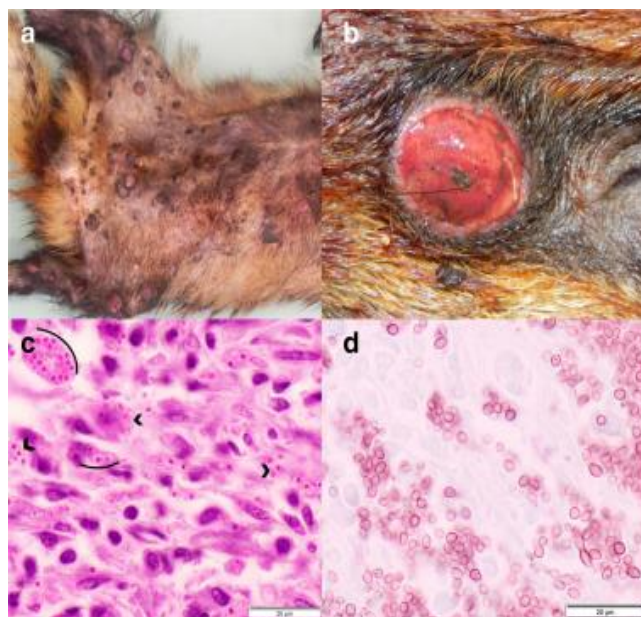
Tableau 5 : Maladies fongiques chez les mustélidés (Williams *et al.*, 2018)

Agent/Pathologie	Espèce atteinte	Lésions
<i>Coccidioides</i> sp.	Loutre de mer, Loutre de rivière	Pleuropneumonie pyogranulomateuse avec épanchement pleural, lymphadénite granulomateuse, encéphalite, dermatite, péricardite et myocardite, ophtalmie
<i>Histoplasma capsulatum</i>	Loutre de mer	Cachexie, lymphadénite pyogranulomateuse, splénite
Adiaspiromycose	Vison, Martre des pins, Hermine, Zibeline, Belette, Loutre d'Europe, Blaireau, Putois	Pneumonie granulomateuse, lymphadénite granulomateuse
<i>Cryptococcus</i> spp.	Furet	Pneumonie granulomateuse, rhinite, ophtalmie
Dermatophytes	Vison	Dermatite hyperplasique chronique avec hyperkératose et furunculose

Un blaireau sauvage avec une importante dermatite nodulaire a été autopsié (Eisenberg *et al.*, 2013). De nombreux **granulomes cutanés** associés à une ulcération superficielle étaient visibles, particulièrement sur la tête, le dos, et les avant-bras. L'examen histologique de la peau a révélé une dermatite granulomateuse sévère avec de nombreuses cellules sphériques lévuriformes à l'intérieur des lésions, de 2 à 5 µm de diamètre, ayant l'apparence d'*Histoplasma farciminosum* (figure 28). L'analyse phylogénétique a montré que le champignon, dans ce cas précis, appartenait au clade européen de *Histoplasma capsulatum*. Il s'agit de la première étude s'intéressant aux aspects moléculaire et phylogénétique de ce champignon, ainsi que la première qui identifie *Histoplasma farciminosum* chez un blaireau, mettant en lumière le rôle de cet agent pathogène en Europe centrale.

Ce champignon se développe dans le sol contaminé par les fientes d'oiseaux et de chiroptères et il affecte principalement les chiens mais également beaucoup d'autres mammifères, dont les humains. La sensibilité du Blaireau à cette maladie **zoonotique** pourrait être liée à leur régime omnivore ou au développement d'une immunodéficience.

Figure 28 : Lésions dermatologiques associées à une infection par *Histoplasma capsulatum* chez des blaireaux (Akdesir *et al.*, 2018)



a : multiples nodules ulcérés, bien délimités disséminés sur la partie ventrale du corps

b : détail d'un nodule

c : section d'un nodule (coloration à l'acide périodique de Schiff) : nombreuses levures de 1 à 3 µm de diamètre, rondes à ovales (arcades)

d : section d'un nodule (coloration de Grocott) : morphologie détaillée d'*Histoplasma capsulatum*

Des cas de **candidose** ont également été rapportés chez les mustélidés. Cette infection fongique est causée par des levures du genre *Candida*. Dans l'étude d'Akdesir *et al* (2018), elle a été mise en évidence chez un blaireau atteint de la maladie de Carré. Le blaireau présentait une candidose pharyngée caractérisée par une pharyngite suppurée et une amygdalite associée à des levures intra-lésionnelles.

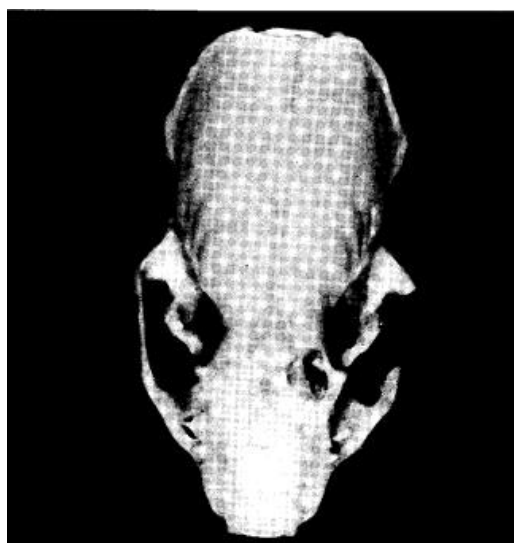
D. Parasitaires

Plusieurs parasites ont été mis en évidence chez les mustélidés. Quelques-uns sont spécifiques de cette famille, et beaucoup sont observés chez d'autres espèces sauvages. Les tableaux 6 et 7 listent les parasites métazoaires et protozoaires les plus fréquents chez cette famille. Il ne s'agit pas d'une énumération exhaustive.

a. Endoparasites

Un parasite métazoaire important à connaître est *Skrjabinogylus nasicola*. Quand les infestations sont modérées à sévères, l'os frontal peut être considérablement remodelé, sans toutefois que le pronostic vital de l'hôte soit mis en jeu. Ce parasite provoque des gonflements et des perforations dans la région supra-orbitaire du sinus frontal (figure 29). Le cycle de vie du parasite inclut un mollusque en tant qu'hôte intermédiaire et une musaraigne (*Soricidae*) ou un rongeur de petite taille comme hôte paraténique. Des vers adultes sont retrouvés dans les sinus nasal et frontal des mustélidés. *Skrjabinogylus lutrae* est un nématode apparenté retrouvé dans les sinus des loutres.

Figure 29 : Lésions osseuses provoquées par *Skrjabinogylus nasicola* chez une belette d'Europe (Prigioni, 1995)



Une infestation systémique par le parasite protozoaire ***Toxoplasma gondii*** (Apicomplexa) peut être à l'origine d'importants taux de morbidité et de mortalité chez les mustélidés, surtout chez les loutres de mer de Californie et les putois à pieds noirs (Burns *et al.*, 2003; Miller *et al.*, 2008a). Les félidés domestiques et sauvages sont les seuls hôtes définitifs connus, et les mustélidés leur servent d'hôtes intermédiaires accidentels. La contamination fécale féline se répand depuis le sol jusqu'à la mer grâce au ruissellement des eaux en surface. Les loutres peuvent alors s'infecter avec *T. gondii* lorsqu'elles consomment des invertébrés marins qui filtrent leurs aliments, comme les bivalves (Arkush *et al.*, 2003; Miller *et al.*, 2008b, 2002). Dans une étude, 52 % des loutres de mer de Californie autopsiées, et 38 % des animaux vivants échantillonnés étaient positifs à *T. gondii* (Conrad *et al.*, 2005). Dans une autre étude (Miller *et al.*, 2004), la toxoplasmose était responsable de 16 % des décès (analyses sur carcasses fraîches). En outre les infections subcliniques ne sont pas rares (Miller *et al.*, 2004). Aucune lésion macroscopique n'est rapportée. Les lésions microscopiques correspondent à une **méningoencéphalite** non suppurée, une **myocardite** et une **lymphadénite**. Les signes lésionnels plus occasionnels sont une placentite, un avortement, et un seul cas de toxoplasmose a été associé à une malformation cérébrale congénitale (Miller *et al.*, 2008b).

Lors d'une épizootie de toxoplasmose chez des putois à pieds noirs captifs, les adultes et leurs progénitures présentaient de l'anorexie, un abattement, un œdème cornéen et une ataxie ; deux adultes et six petits sont morts rapidement (Burns *et al.*, 2003). La toxoplasmose a été confirmée par immunohistochimie et microscopie électronique. Les autres putois adultes ont succombé à une toxoplasmose chronique, caractérisée par le développement d'une parésie postérieure progressive et une ataxie des postérieurs survenues 6 à 69 mois après que l'épisode épizootique a commencé. Une méningoencéphalite ou une méningoencéphalomyélite a été identifiée chez tous les cas. Bien que la source primaire n'ait pas été identifiée, des lapins surgelés non cuisinés ont été suspectés d'être la source d'infection la plus probable. *Toxoplasma* spp. a aussi été signalé chez le Furet, le Putois des steppes et le Vison d'Amérique (Burns *et al.*, 2003).

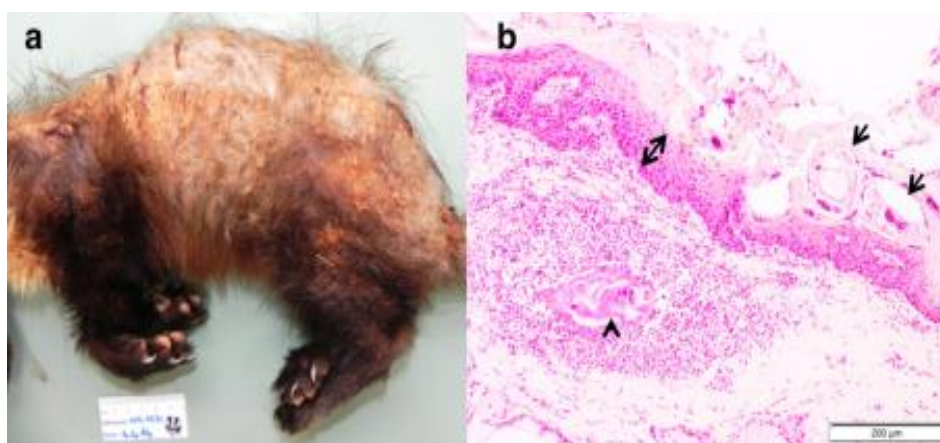
Des premiers cas de mustélidés infestés par ***Angiostrongylus vasorum*** ont été identifiés il y a quelques années dans le sud-ouest de l'Angleterre, et concernaient deux hermines et une belette (Simpson *et al.*, 2016). Chez les hermines, l'infestation était évidente et les lésions pulmonaires devaient probablement être à l'origine de signes cliniques.

L'exposition à un **parasite** (*Sarcocystis neurona*) et à l'**acide domoïque** a été associée à des risques accrus de myocardite chez les loutres de mer, tandis que seule l'exposition à cette phycotoxine a été incriminée pour la DCM (Kreuder *et al.*, 2005).

b. Ectoparasites

Les mustélidés sont souvent infestés par des ectoparasites, dont principalement *Sarcoptes scabiei*, agent de la **gale sarcoptique**. Il s'agit d'une maladie **contagieuse** touchant de nombreuses espèces de mammifères et typiquement associée à une **mortalité** élevée des animaux sauvages. Chez les fouines, cette maladie se caractérise par des lésions **croûteuses** diffuses sur la peau, et une **alopécie** sur la partie dorsale du corps, incluant les oreilles, le dos, la queue et parfois aussi les flancs et/ou les extrémités (figure 30). A l'échelle microscopique nous pouvons observer une **hyperkératose** marquée avec des débris cellulaires et des bactéries emprisonnés dans la kératine épaissie, ainsi qu'une hyperplasie épidermique modérée.

Figure 30 : Lésions dermatologiques causées par *Sarcoptes scabiei* chez des fouines (Akdesir *et al.*, 2018)



a : martre des pins : alopecie et formation de croûtes sur la peau, surtout sur la partie dorsale du corps

b : Fouine (coloration à l'hémalum-éosine) : acariens (flèches) incrustés dans des croûtes séro-cellulaires sur l'épithélium hyperplasique (doubles flèches) ; vestige d'acarien (tête de flèche) dans le derme associé à une dermatite suppurée focale et un œdème dermique

Dans l'étude d'Akdesir *et al.* (2018), le seul blaireau diagnostiqué avec la gale présentait un tableau clinique différent : les lésions cutanées étaient également localisées sur la partie dorsale du corps mais elles étaient caractérisées par une raréfaction des poils et une peau érythémateuse avec seulement des croûtes de taille minime sur le nez, la zone lombo-sacrée et la face latérale des cuisses. A l'échelle microscopique étaient notées une hyperkératose modérée, une hyperplasie épidermique et la présence de quelques acariens dans l'épiderme avec de nombreuses infiltrations lympho-plasmocytaires à histiocytaires dans le derme ; quelques rares éosinophiles et mastocytes étaient également observables. Cette espèce semblerait ainsi moins sensible à *Sarcoptes scabiei* que les autres carnivores.

La présence d'**alopécie focale** et de croûtes chez des blaireaux ou des fouines peut aussi est le témoin de **morsures de poux** ou de **tiques**. Dans ce cas, l'alopecie est davantage marquée sur la partie **ventrale** du corps. En revanche, aucune trace d'infestation par des poux n'a été rapportée chez les fouines.

Tableau 6 : Principaux métazoaires des mustélidés (Williams *et al.*, 2018)

Métazoaire	Espèce affectée	Lésions
<i>Proficollis</i> spp.	Loutre de mer	Perforation intestinale, péritonite
<i>Corynosoma enhydri</i>	Loutre de mer de Californie	Aucun signe clinique connu
<i>Pseudoterranova decipiens</i>	Loutre de mer d'Alaska	Gastrite avec perforation, péritonite
<i>Physaloptera</i> spp.	Blaireau, Petit grison (<i>Galictis cuja</i>)	Gastrite catarrhale, maladie souvent subclinique
<i>Dracunculus insignis</i>	Martre d'Amérique (<i>Martes americana</i>), Loutre de rivière	Cellulite granulomateuse et fasciite
<i>Diocotophyme rénale</i>	Vison d'Amérique	Hématurie, néphrite granulomateuse avec hydronéphrose ; souvent retrouvées dans le rein droit
<i>Skrjabynglus nasicola</i>	Vison, Hermine, Belette, Putois	Sinusite catarrhale à éosinophile, atrophie des os des cavités sinusales avec déformation ; expression clinique apparemment rare
<i>Baylisascaris</i> spp.	Blaireau, Belette, Loutre de mer	Méningoencéphalite à éosinophiles et nécrosante, <i>larva migrans</i> viscérale
<i>Capillaria</i> spp.	Vison d'Amérique, Martre d'Amérique, Hermine, Pékan	Varient, entre aucune lésion et gastrite catarrhale, trachéite à éosinophiles, et œsophagite lymphocytaire
<i>Dirofilaria immitis</i>	Furet, Loutre d'Europe	Insuffisance cardiaque droite, congestion pulmonaire et sidérose, congestion hépatique chronique
<i>Filariataxidea</i>	Blaireau	Dermatite vésiculo-bulleuse sous-épidermique ; lésions plus hyperkératosiques chez les mouffettes
<i>Vesteria</i> sp. (cestode)	Hermine, Vison d'Amérique	Aucune
<i>Trogloremaacutum</i>	Furet, Putois, Martre, Blaireau	Lésions lytiques des sinus nasaux

Tableau 7 : Principaux protozoaires et ectoparasites des mustélidés (Williams *et al.*, 2018)

Protozoaire	Espèce affectée	Lésions
<i>Toxoplasma gondii</i>	Loutre de mer, Putois à pieds noirs, Furet, Putois des steppes, Vison d'Amérique	Méningoencéphalite non suppurée, myocardite et lymphadénite ; placentite, avortement
<i>Sarcocystis neurona</i>	Loutre de mer, Pékan	Hémorragie sous-cutanée, lymphadénopathie, chémosis, myocardite histiocytaire ou lymphoplasmocytaire, méningoencéphalite, et myélite, pneumonie interstitielle, hépatite, splénite, et rétinobulboïdite
<i>Neospora caninum</i>	Putois, Blaireau, Furet, Vison d'Amérique	Méningoencéphalite subclinique
<i>Eimeria</i> spp.	Furet	Entérite nécrosante avec diarrhée sanguinolente, infection de la vésicule biliaire, et de l'épithélium biliaire
<i>Cryptosporidium</i> spp.	Loutre de rivière	Aucune connue
<i>Giardia</i> spp.	Loutre de rivière	Aucune connue
Ectoparasite	Espèce affectée	Lésions
<i>Sarcoptes scabiei</i>	Toutes les espèces de mustélidés	Dermatite proliférative, hyperkératosique et à éosinophiles
<i>Otodectes cynotis</i>	Furet	Otite cérumineuse avec léger prurit

c. Les coccidies

Dans une étude où 445 échantillons fécaux ont été collectés chez 259 blaireaux d'Europe au Royaume-Uni (Anwar *et al.*, 2000), l'examen microscopique a mis en évidence la présence de deux espèces distinctes de coccidies : *Eimeria melis* et *Isospora melis*. L'intensité de l'infection était significativement plus marquée pour la première espèce citée ci-dessus. La distribution de l'infection par ces deux espèces était biaisée à cause de quelques individus excréant la majorité des oocystes. Très peu d'animaux adultes sont morts à cause de ces parasites. En outre, les auteurs ont noté une diminution importante et significative de la prévalence et de l'intensité de l'infection par *Eimeria* entre les blaireautins et les adultes. Les jeunes sembleraient donc développer, après une première exposition à *Eimeria melis*, une immunité contre cette coccidie, et/ou pourraient mourir de cette infestation pour la majorité d'entre eux. Ces observations n'ont pas été retrouvées en cas d'infection par *Isospora*. La prévalence de la co-infection était plus importante que celle attendue, suggérant une éventuelle source commune d'infection, comme les latrines publiques.

Les résultats d'une autre étude (Newman *et al.*, 2001) ont montré une possible association entre une infestation des blaireautins par les coccidies et un défaut de croissance.

E. Prions

L'**encéphalopathie transmissible du vison** (TME) est une maladie spongiforme rare diagnostiquée dans des élevages de visons dans de nombreux pays. Identifiée pour la première fois en 1947, la plus récente épizootie américaine a eu lieu en 1985. Alors que l'origine de la TME reste inconnue, l'**ingestion de prions** à l'origine de la **tremblante du mouton** *via* des **aliments contaminés** reste la principale hypothèse. En effet, les similarités cliniques et pathologiques entre la TME et la tremblante du mouton, ainsi que l'impossibilité de distinguer leurs agents transmissibles sur la base de leurs caractéristiques physico-chimiques suggèrent que le Mouton (*Ovis aries*) pourrait être la source primaire d'infection (Marsh et Hadlow, 1992). Cependant, les tests expérimentaux visant à démontrer la sensibilité du Vison à une contamination par voie orale par différentes sources de tremblante du mouton se sont avérés infructueux. Leurs résultats indiquent que soit l'alimentation à base de tissus de mouton infectés par la tremblante n'est pas la cause de TME, soit qu'il existe une souche de tremblante du mouton ayant une pathogénie élevée pour le Vison mais demeurant inconnue à ce jour.

Chez le Vison, la maladie peut se propager par le biais de **morsures** ou par le **cannibalisme**, avec une période d'incubation s'étalant de 6 à 12 mois, et une évolution clinique sur 2 à 8 semaines avant que la mort ne survienne. Les animaux atteints montrent de l'**ataxie**, de l'**agressivité**, des **souillures** au niveau de leur habitat, et une **auto-mutilation**. A l'histologie, une dégénérescence spongiforme marquée et une astrocytose cérébrale sont observées, notamment dans le cortex frontal et de manière moins prononcée dans le cerveau caudal (Imran et Mahmood, 2011).

Troisième partie : Gestion de la pathologie en centre de soins aux animaux sauvages

D'après le Réseau des centres de soins de la faune sauvage en France, un **centre de soins aux animaux sauvages** est un « établissement officiel autorisé à la détention provisoire d'animaux sauvages dont l'objectif est d'accueillir des animaux sauvages en détresse, de leur prodiguer les soins et la rééducation nécessaires à leur retour dans le milieu naturel ».

Il n'existe pas de mesures particulières ni de protocole spécifique concernant la gestion des affections des mustélidés sauvages dans les centres de soins de faune sauvage. Toutefois, Mullineaux et Keeble (2017) préconisent divers éléments de prise en charge que nous décrivons dans cette partie.

Il est par ailleurs essentiel d'insister sur le risque important lié à la morsure de ces animaux, et le risque zoonotique, que ce soit de l'humain à l'animal ou de l'animal à l'humain. Une fiche de conseils à destination des propriétaires de mustélidés a été réalisée par Nicolas CABRIT dans le cadre de sa thèse et est visible en annexe 1.

Par ailleurs, la thèse réalisée par Cécile LE BARZIC renseigne sur la prise en charge complète des juvéniles de mustélidés dans les centres de soins pour animaux sauvages, à laquelle il convient de se référer pour obtenir des informations complémentaires.

1. Accueil des animaux

Lors de l'admission d'un animal, plusieurs risques sont encourus par celui-ci mais également par l'humain :

- Risque de morsures et griffures graves pour le personnel
- Risque de transmission de zoonoses
- Risque de blessures pour les animaux qui vont chercher à se débattre et s'enfuir.

Dans les parcs zoologiques, quand cela est possible, l'administration d'un sédatif à distance au moyen d'un fléchage est recommandée, notamment pour diminuer le stress des animaux. Cependant dans les centres de soins cet acte est plus difficile à réaliser.

Pour attraper l'animal, il est fortement recommandé de se munir de **gants en cuir** ou d'une **serviette** épaisse si le mustélidé est de taille suffisamment petite, en plaçant ses mains en coupe pour éviter de lui faire peur (Le Barzic, 2013).

La qualité de la contention est essentielle pour intervenir en toute sécurité : les morsures sont très douloureuses et les gants en cuir sont parfois insuffisants. Stocker (2005) préconise l'utilisation d'un **filet**, ou d'un **balai** pour maîtriser la tête avant d'attraper l'animal au niveau du thorax (la préhension par la peau du cou étant si possible à éviter). Les fouines dont la contention est difficile peuvent être attrapées avec une **pince** à chats. Stocker (2005) recommande également de museler l'animal avant tout examen. Une **muselière**, notamment de type **Baskerville**® (figure 32), peut aussi être utilisée (Mullineaux, 2018), tout comme une **cage de contention** (tableau 8).

Pour le Blaireau, un lasso pour chiens est conseillé car leurs dents transpercent les gants (figure 31).

Concernant les loutres, des procédures de capture spécifiques doivent être respectées pour répondre aux contraintes liées à une intervention en milieu aquatique. En règle générale, aucune manipulation manuelle rapprochée ne peut avoir lieu chez ces animaux sans sédation ou anesthésie complémentaire (Cabrit, 2016). En effet, attraper une loutre adulte uniquement à la main avec des gants paraît bien souvent illusoire. Cette technique fonctionne éventuellement dans des locaux de quarantaine où aucun obstacle ne s'offre à l'animal, mais est impossible à mettre en place dans un environnement extérieur ou un enclos.

Figure 31 : Utilisation d'un lasso chez un blaireau (Mullineaux, 2018)



Figure 32 : Blaireau sédaté et muselé avec une muselière type Baskerville® (Mullineaux et Keeble, 2017)



L'examen clinique réalisé à l'entrée de l'animal doit être **le plus complet possible** et doit permettre de déterminer le plus rapidement possible la conduite à tenir, entre relâcher dans la nature immédiat, euthanasie immédiate ou prise en charge dans le centre de soins (Le Barzic, 2013). Il n'est pas censé être différent dans son déroulé de celui des carnivores domestiques (Mullineaux et Keeble, 2017). A cause du risque de tuberculose, il est conseillé de ne pas drainer les cavités de l'animal ou pénétrer par voie chirurgicale dans celles-ci avant d'avoir statué sur l'état de santé de l'animal (à l'aide de l'examen clinique mais aussi d'examens complémentaires comme la radiographie ou l'échographie).

Une **sédation voire une anesthésie** est souvent nécessaire pour examiner l'animal.

Tableau 8 : Paramètres relatifs à la gestion d'un Blaireau d'Europe et d'une Loutre d'Europe avant et pendant leur arrivée dans un centre de soins (d'après Mullineaux et Keeble, 2017)

Espèce	Capture	Contention	Transport	Anesthésie	Gestes de premiers secours
Blaireau d'Europe	<p>*Panneau pour diriger l'animal dans une cage par exemple</p> <p>*Couverture/balai</p> <p>*Cages de capture (de poids connu pour calculer le poids de l'animal en vue de sa sédation)</p>	<p>*Les animaux moribonds peuvent être tenus par la peau du cou</p> <p>* Pince</p> <p>*Gants de contention très résistants !</p> <p>*Gants jetables et masque de protection (zoonoses)</p> <p>*Muselière type Baskerville ® (sinon lien)</p>	<p>*Cages de capture en métal/cages de contention avec couverture sur le dessus</p>	<p>* A éviter chez les jeunes et les animaux comateux</p> <p>* Si blessures à la tête obligeant l'absence de muselière</p>	<p>* Fluidothérapie : 10–20 ml/kg comme bolus initial, à l'aide de solutions isotoniques (Ringer Lactate ou NaCl 0,9 %) (via la veine céphalique notamment)</p> <p>* Bandage des plaies ; membres stabilisés avec une attelle</p> <p>* Anti-douleur</p> <p>*Mesures de réchauffement (petits en couveuse, adultes dans kennels chauffés ou sous lampe)</p>
Loutre d'Europe	<p>* Panneau</p> <p>* Filet</p> <p>* Pince (avec l'une ou les 2 pattes avant dans la corde)</p>	<p>*Gants de protection</p> <p>*Serviette épaisse</p>	<p>Cage de transport (idéalement pré-pesée) avec serviette sur le dessus</p>		<p>*Mesures de réchauffement</p> <p>*Solution orale d'électrolytes réchauffée dans une bouteille avec tétine, avec une quantité égale à 5% du poids du corps par repas (si légère déshydratation des petits) ou injection SC avec solution stérile isotonique</p> <p>*Parage minimal des plaies</p> <p>*Analgésique</p> <p>*Si plaie infectée : antibiotique</p> <p>*Pansement/bandage</p>

Tableau 9 : Paramètres relatifs à la gestion des petits mustélidés avant et pendant leur arrivée dans un centre de soins (d'après Mullineaux et Keeble, 2017)

Groupe d'espèces	Capture	Contention	Transport	Anesthésie	Gestes de premiers secours
Petits mustélidés	*Tenir ses mains éloignées de leur tête *Port du masque	*Gants en cuir ou gants de moto rembourrés * Gants en latex/nitrile + gants en cuir fins *Pince pour les espèces plus grandes (derrière les pattes avant) *Filets *Cages de contention pour injections intramusculaires *Si contention à la main nécessaire, tenir avec la main gantée la peau du cou et les pattes avant et avec l'autre main les pattes arrière et la queue *Serviette * Ne pas attraper par la queue !	* Tuyau dont une extrémité est fermée pour transport de courte durée, par exemple entre deux cages *Pour des transports plus longs, mettre un tuyau conduisant directement à la cage *Cage de transport, avec mailles en métal * Boîtes en plastiques possibles pour la Belette et l'Hermine	Recommandée pour l'examen clinique et le traitement !	*Gestion habituelle des saignements, crises épileptiques... * Fluidothérapie avec dextrose (plus facile par voie sous-cutanée, intra-osseuse ou péritonéale) * Dioxygène si dyspnée * Analgésique *Suivi de la glycémie , surtout chez l'Hermine et la Belette *Nettoyage et désinfection des plaies, pansement

- *Chez le Blaireau*

Il est vivement déconseillé à des personnes n'ayant pas l'habitude de manipuler des mustélidés, d'essayer de les attraper, en raison notamment du risque important de morsure.

De plus, lors de la mise en place d'une fluidothérapie, une sédation légère (avec du diazépam à la dose de 0,25 mg /kg par voie intraveineuse ou intramusculaire) ou le port de la muselière peut être nécessaire pour éviter que les blaireaux ne rongent les tubulures. Néanmoins, en général ces animaux sont indifférents à celles-ci, ainsi qu'à leurs éventuels pansements, bandages et attelles.

Si l'euthanasie du blaireau s'avère nécessaire, il est conseillé de réaliser une injection intra-veineuse de pentobarbital à la dose de 150 mg/kg dans les veines céphalique, saphène ou jugulaire.

Par ailleurs la prise de sang chez le blaireau peut être réalisée facilement à la **veine jugulaire**, voire à la veine céphalique ou bien la veine saphène.

En cas d'hospitalisation courte, les boîtes de transport (type **kennels**) en **acier inoxydable** sont vivement recommandés car les blaireaux peuvent puissamment mordre ou griffer les matériaux autour d'eux au risque de les endommager ou de les fragiliser (Mullineaux et Keeble, 2017).

La litière doit procurer un couchage confortable à l'animal en étant à la fois suffisamment **absorbante** et **isolante**, à base de papier déchiré, de couvertures ou encore de la paille, le tout en quantité suffisante pour qu'il puisse **s'y enfouir**. Une boîte de plus petite dimension peut également être rajoutée pour servir de **cachette**.

Comme ils sont nocturnes et sensibles à une lumière excessive ainsi qu'au bruit et à l'odeur d'autres espèces, il est conseillé de **les isoler le plus possible**, et de notamment mettre une couverture sur la porte de leur cage.

- *Chez la loutre*

Il est conseillé d'examiner ces mustélidés dans une pièce calme, et de prévenir toute fuite éventuelle (Mullineaux et Keeble, 2017). Une sédation voire une anesthésie sont en général indispensables à la réalisation de l'examen clinique complet d'un adulte. La **veine jugulaire** est l'accès le plus facile pour réaliser une prise de sang. Il est préférable pour cela d'**éviter de couper ou de raser les poils** car si la sous-couche de poils vient à être mouillée, une hypothermie peut se développer. La fluidothérapie intraveineuse n'est pas facile à mettre en place, sauf chez des animaux débilisés. Cependant, l'administration d'un **bolus de fluide par voie intraveineuse** est possible au cours de l'anesthésie *via* la veine céphalique ; les voies d'injection intrapéritonéale et intraosseuse peuvent aussi être utilisées chez des animaux très sévèrement déshydratés ou en état de choc.

Dans un premier temps, il faut maintenir l'animal dans une boîte de transport solide et fermant parfaitement car il n'est pas facile de réussir à attraper et à manipuler une loutre dans un espace confiné. Ces animaux doivent être gardés dans une pièce éloignée de tout animal pouvant être assimilé à un prédateur potentiel. Des **serviettes** placées sur le sol du kennel leur permettent de se frotter et de nettoyer leur fourrure. Du matériel pour **se cacher** est également nécessaire, telle qu'une boîte même en carton. Une serviette doit par ailleurs être placée devant la porte du kennel afin de limiter les stimuli visuels et minimiser le stress.

- *Chez les petits mustélidés*

Les petits mustélidés français regroupent la Belette d'Europe, l'Hermine, le Putois, le Vison d'Europe, la Martre des pins et la Fouine.

Ces animaux vont chercher à mordre et pourront soit rester accrochés à leur prise soit desserrer leur mâchoire, mais ils continueront dans ce cas à mordre de manière répétée (Mullineaux et Keeble, 2017). Ces espèces ont des mâchoires très puissantes et les plus grandes d'entre elles peuvent perforer les os des doigts du manipulateur.

Il est important de déterminer **l'espèce** et **l'âge** au cours de l'examen clinique, afin de s'assurer que la contention, le logement et l'alimentation seront adéquats (tableau 9).

Si les blessures constatées compromettent la survie ultérieure de l'animal lors de son retour dans la nature, alors l'**euthanasie** doit être envisagée. Ces lésions incluent la perte fonctionnelle définitive d'un membre, d'un œil, d'une dent ou des blessures de la mâchoire empêchant l'animal de tuer des proies efficacement. Chez les femelles, les lésions localisées au niveau du pelvis et risquant de gêner la parturition peuvent également motiver l'euthanasie de l'animal. Les mustélidés souffrant par ailleurs de sévères blessures nécessitant des soins à long-terme et donc occasionnant un stress prolongé doivent aussi pour des raisons éthiques être euthanasiés. L'euthanasie du Vison d'Amérique, espèce envahissante, est préconisée, à moins qu'un centre agréé puisse le prendre en charge. La procédure consiste classiquement en une anesthésie générale (gazeuse ou fixe) suivie par l'injection intraveineuse, intra-cardiaque ou intra-péritonéale de pentobarbital.

2. Prise en charge des mustélidés

A. Anesthésie / analgésie

- *Chez le Blaireau*

L'utilisation de kétamine seule dans le cadre d'une anesthésie générale par voie intramusculaire n'est pas recommandée car elle ne provoque pas une relaxation musculaire suffisante. Il faut ajouter de l'acépromazine, un alpha2-agoniste ou une benzodiazépine. Les combinaisons les plus courantes en pratique vétérinaire utilisées pour des interventions mineures ou pour effectuer un échantillonnage dans des centres de recherche associent **kétamine et médétomidine**, ou **kétamine, médétomidine et butorphanol** (tableau 10).

Tableau 10 : Molécules anesthésiques et analgésiques associées à leur posologie et utilisées classiquement chez les blaireaux (d'après Mullineaux et Keeble, 2017)

Molécule	Dosage
Kétamine (K) + médétomidine (M)	5–7,5 mg/kg (K) + 40 µg/kg (M) IM
Kétamine (K) + médétomidine (M) + butorphanol (B)	4 mg/kg (K) + 20 µg/kg (M) + 0,4 mg/kg (B) IM
Atipamézole	100–200 µg/kg IM
Diazépam	0,25–1 mg/kg IV, IM
Propofol	4–6,5 mg/kg IV (dose selon la prémédication utilisée)
Carprofène	4 mg/kg IV, IM, SC q24h 4 mg/kg PO q24h (ou 2 mg/kg q12h)
Méloxicam	0,2 mg/kg SC une seule dose 0,1 mg/kg PO q24h, en commençant 24 heures après l'injection
Buprénorphine	0,02 mg/kg IM q6h
Morphine	0,5 mg/kg IM q4h

En général les molécules sont injectées par voie **intra-musculaire** dans le **quadriceps** ou les muscles **lombaires**, à travers les barreaux de la cage.

Comme chez toutes les espèces, la médétomidine provoque une dépression cardio-respiratoire chez le Blaireau. Mullineaux et Keeble (2017) conseillent alors de lui fournir du **dioxygène** (avec un masque ou une sonde endotrachéale) et de monitorer le niveau de saturation en dioxygène ainsi que les fonctions cardiaque et respiratoire. La température corporelle devrait également être surveillée et maintenue à 37°C.

Une **induction intraveineuse avec du propofol** suivie par l'intubation et une **maintenance avec un gaz** anesthésique (isoflurane ou sévoflurane) est le protocole recommandé par l'auteur cité précédemment pour la réalisation de la plupart des actes chirurgicaux. Dans certains cas, une induction au masque après une prémédication effectuée avec de la médétomidine ou de l'acépromazine peut être préférée. L'intubation peut être un peu plus difficile que chez le chien en raison d'une ouverture plus restreinte des mâchoires ; un **laryngoscope** peut ainsi permettre une meilleure visualisation laryngée.

Concernant l'analgésie des blaireaux, la plupart des **AINS** qui sont fréquemment utilisés en pratique canine l'ont également été par Mullineaux et Keeble (2017) sans aucun problème apparent. Ces auteurs privilégient le **carprofène** ou le **méloxicam** en injection pour une intervention courte (par exemple avant une chirurgie) et une solution à base de méloxicam ou des comprimés de carprofène appétents dans la nourriture pour une utilisation à long-terme (tableau 8). Des **opioïdes** comme la buprénorphine ou la morphine peuvent aussi être utilisés, ainsi que des **anesthésiques locaux** (en suivant le même protocole et les mêmes posologies que chez les chiens).

- *Chez la Loutre*

Beaucoup d'agents injectables peuvent être utilisés chez la Loutre d'Europe, comme la kétamine associée à des benzodiazépines ou la médétomidine (tableau 11). L'utilisation seule de kétamine a été mise en cause dans l'apparition d'hyperthermie et n'est plus recommandée. Les injections intramusculaires peuvent être effectuées dans le quadriceps ou bien les muscles lombaires, à travers les barreaux d'une cage à contention si besoin. L'induction avec l'isoflurane ou le sévoflurane est possible après une prémédication adéquate, *via* un masque facial chez les adultes débilisés, et dans une chambre d'induction pour les jeunes individus (Mullineaux et Keeble, 2017). Une **intubation endotrachéale** doit toujours être réalisée.

Tableau 11 : Molécules anesthésiques et analgésiques associées à leur posologie et utilisées classiquement chez les loutres (d'après Mullineaux et Keeble, 2017)

Molécule	Dosage	Notes
<i>Combinaisons d'anesthésiques</i>		
Kétamine (K) + Diazépam (D)	18 mg/kg (K) + 0,5 mg/kg (D) IM	Bonne relaxation Risque d'hyperthermie avec la kétamine
Kétamine (K) + Midazolam (Mi)	10-12 mg/kg (K) + 0,25-0,5 mg/kg (Mi) IM	Induction rapide 20-30 min d'anesthésie Réveil doux Risque d'hyperthermie avec la kétamine
Kétamine (K) + Médétomidine (M)	5 mg/kg (K) + 50 µg/kg (M) IM	Induction rapide Bonne relaxation Réversion possible avec l'atipamézole à la dose de 250 µg/kg IM Risque d'hyperthermie avec la kétamine Risque de bradycardie et de dépression respiratoire avec la médétomidine
Isoflurane/sévoflurane mélangé au dioxygène		Utilisé pour l'induction Utilisé pour la maintenance de l'anesthésie après intubation
<i>Analgésiques</i>		
Méloxicam	0,2 mg/kg SC, PO q24h (dose initiale) 0,1 mg/kg SC, PO q24h (dose de maintenance)	AINS efficace Préparation orale facilement consommée dans la nourriture
Carprofène	2-4 mg/kg IV, SC, PO q24h	AINS efficace
Butorphanol	0,2-0,55 mg/kg IV, IM, SC q4h	Utilisé en général en pré-médication
Buprénorphine	0,02 mg/kg IV, IM, SC q6h	En cas de douleur légère à modérée
Péthidine	2-10 mg/kg IM, SC q1-2h	En cas de douleur légère à modérée
Morphine	0,5 mg/kg IV, IM q2-4h	En cas de douleur modérée à sévère

- *Chez les petits mustélidés*

Bien que l'isoflurane et le sévoflurane puissent être utilisés comme agents anesthésiques pour l'induction et la maintenance d'une anesthésie générale, le **sévoflurane** est moins irritant pour les muqueuses et doit donc être préféré pour l'induction. La méthode d'anesthésie la moins stressante est le recours à une **chambre d'induction** dans laquelle, le mustélide, lui-même contenu dans sa caisse de transport, peut être placé. Une fois qu'il est suffisamment inconscient, il peut être retiré de sa caisse puis maintenu sous anesthésie avec un masque facial. Les agents injectables qui peuvent être utilisés pour l'induction de l'anesthésie sont la kétamine, ou de préférence, la **kétamine associée à une benzodiazépine ou un alpha2-agoniste** (tableau 12). Puis l'animal doit être intubé, cet acte étant relativement facile chez ces espèces. Les plus petites d'entre elles sont davantage sujettes à l'**hypothermie**. Des mesures de réchauffement pendant et après l'anesthésie sont donc à prévoir. Leur taux métabolique élevé permet en outre d'atteindre rapidement un état d'**hypoglycémie** : la nourriture doit donc être rapidement réintroduite post-anesthésie. Pour cette raison la nourriture ne doit pas être retirée plus d'une heure avant une chirurgie facultative (Mullineaux et Keeble, 2017).

Concernant l'analgésie, les molécules et leur posologie sont celles utilisées chez le **Furet** (tableau 12). La buprénorphine peut être utilisée en complément d'un AINS.

Tableau 12 : Molécules anesthésiques et analgésiques utilisées chez les petits mustélidés (d'après Mullineaux et Keeble, 2017)

Molécule	Dosage	Notes
Kétamine	5-10 mg/kg IM	Pour la contention du vison
	20-30 mg/kg IM	Pour les belettes et hermines
Kétamine (K) + Diazépam (D)	25 mg/kg (K) IM + 25 mg/kg (D) IM	Pour les belettes et hermines
	25-35 mg/kg (K) + 2-3 mg/kg (D) IM	Pour les furets ; anesthésie modérée avec faible analgésie
Kétamine (K) + Médétomidine (M)	10 mg/kg (K) + 0,2 mg/kg (M) IM	Pour les putois
	5 mg/kg (K) + 0,1 mg/kg (M) IM	Pour les hermines
	10 mg/kg (K) + 0,2 mg/kg (M) IM	Pour les martres des pins
	5-8 mg/kg (K) + 0,08-0,1 mg/kg (M) IM	Pour les furets
Kétamine (K) + Midazolam (Mi)	0,25 mg/kg (Mi) IM suivi 10 min plus tard par 5-10 mg/kg (K) IM	Chez les furets, pour une sédation/induction forte ; puis utilisation de gaz anesthésiques
Méloxicam	0,2 mg/kg IM, SC, PO q24h	Couplé avec un antihistaminique H2
Carprofène	1 mg/kg PO q12-24h	Couplé avec un antihistaminique H2
Kétoprofène	0,5-1 mg/kg IM, SC, PO q24h	Couplé avec un antihistaminique H2 et pendant moins de 5 jours
Buprénorphine	0,01-0,05 mg/kg IV, IM, SC q8-12h	Peut être utilisé en plus d'un AINS
Atipamézole	1 mg/kg IM (5 fois la dose de médétomidine)	Pour antagoniser la médétomidine administrée à 0,2 mg/kg (par exemple pour les putois et les martres des pins)
	0,5 mg/kg (la moitié en IV, l'autre en IM)	Pour les hermines ayant reçu 0,1 mg/kg de médétomidine en IM

B. Gestion spécifique de la pathologie des mustélidés

Les analyses sanguines et autres examens complémentaires sont peu réalisés en routine dans les centres de soins, en raison notamment du manque de moyens financiers et matériels, du manque de temps ou d'un accès insuffisant à un vétérinaire. Néanmoins, ces analyses peuvent être vivement recommandées (tableaux 13 à 17).

Tableau 13 : Gestion de certaines affections traumatiques des mustélidés (d'après Mullineux et Keeble, 2017)

Pathologie		Espèce / Groupe d'espèces		
		Blaireau	Loutre	Petits mustélidés
Traumatisme	Plaies de morsures intra-spécifiques (« territoriales »)	<p>* Si l'animal est en bon état de santé : soins minimaux et relâcher rapide (tatouage éventuel pour surveillance)</p> <ol style="list-style-type: none"> Anesthésie Eviter de couper les poils autour de la plaie (diminue la protection de la peau) Nettoyage avec une solution de chlorhexidine diluée à 4 % ou saline stérile Cicatrisation par seconde intention (sauf si lèvres, oreilles...) Traitement topique comme gel hydrocolloïde ou pansement semi-perméable AINS +/- antibiotique à spectre large (amoxicilline/ acide clavulanique 8,75 mg/kg IM q24h) Nettoyage topique quotidien et traitement jusqu'à cicatrisation 	<p>*Vérifier d'éventuelles plaies au niveau du périnée</p> <p>*Mouiller le pelage avec de l'alcool ou de l'eau chaude et du liquide vaisselle pour mettre en évidence les plaies</p> <p>*Radiographie pour confirmer la présence et l'étendue d'un trauma interne, comme une fracture de l'os pénien</p> <p>*Tonte et nettoyage</p> <p>*Fluidothérapie</p> <p>*Analgésique</p> <p>*Antibiotique à spectre large</p>	<p>*Plaies de morsures de chiens et chats sont fréquentes</p> <p>*Recherche de lésions internes, même si présentation clinique avec des plaies de morsures en apparence bénignes</p> <p>*Plaies perforantes et abcès : flushés 2 fois/jour avec une solution antiseptique (comme une solution diluée de chlorhexidine)</p> <p>*Laisser une zone de la plaie ouverte pour faciliter l'écoulement du liquide inflammatoire et la cicatrisation de la plaie</p> <p>*Antibiotique à spectre large</p> <p>*Euthanasier les putois avec des dents cassées</p>
	Plaies dues à la vénerie	<p>*Fluidothérapie IV agressive (au début 20 mL/kg en bolus)</p> <p>*Analgésique</p> <p>*Antibiotique à spectre large</p> <p>*Puis anesthésie pour examen clinique complet et radiographie</p>		<p>*Correction de l'hypothermie et de l'hypoglycémie si présentes</p>
	Plaies dues au piégeage et à la capture	<p>*Enlever le piège sous sédation ou anesthésie</p> <p>* Fluidothérapie IV + analgésique + antibiotique</p> <p>*Radiographie si besoin</p> <p>*Surveillance pendant au moins une semaine avant le relâcher (risque de nécrose)</p>	<p>*Euthanasie souvent nécessaire en première intention</p> <p>* Si les plaies ne sont pas trop sévères, garder l'animal pendant une semaine, avec surveillance d'une éventuelle nécrose</p> <p>* Fluidothérapie</p> <p>* Tonte et nettoyage plaie</p> <p>*Analgésique</p> <p>*Antibiotique à spectre large</p>	

Tableau 14 : Gestion de la pathologie liée aux accidents de la route, aux empoisonnements, et aux affections virales chez les mustélidés (d'après Mullineaux et Keeble, 2017)

Pathologie		Espèce / Groupe d'espèces		
		Blaireau	Loutre	Petits mustélidés
Traumatisme	Accidents de la route	<p>*Gestes de premiers secours avant sédation ou anesthésie pour examen clinique complet</p> <p>*Ostéosynthèse selon type et localisation fracture (os longs, mâchoire...)</p> <p>*Euthanasie si fracture complexe, touchant les articulations ou la moelle épinière ou le pelvis</p> <p>*Si trauma thoracique : radiographie et /ou échographie puis drainage</p> <p>*Si trauma abdominal : anesthésie, laparotomie exploratrice -> euthanasie sauf si plaies seulement sur paroi abdominale, et si splénectomie</p>	<p>* Radiographie pour confirmer des fractures potentielles</p> <p>* Fluidothérapie</p> <p>* Analgésique</p> <p>* Soins de plaies après stabilisation</p> <p>*Chirurgie si nécessaire</p> <p>*Chirurgie orthopédique seulement si récupération possible</p> <p>*Retirer les plaques ou broches avant le relâcher</p>	
Empoisonnement		Traitement symptomatique , ou antidote spécifique si toxique connu	Traitement symptomatique , ou antidote spécifique si toxique connu	Traitement symptomatique , ou antidote spécifique si toxique connu
Maladies infectieuses	Virales	<p>*Traitement de l'entérite virale similaire à celui du chiot et du chaton</p> <p>*Vaccin vivant atténué contre le parvovirus canin (Nobivac Parvo-C®) à partir de 6 semaines d'âge (protocole pour les chiots) : deux doses administrées à au moins deux semaines d'intervalle, et la 2ème dose doit être effectuée pour des blaireautins âgés d'au moins 10 semaines.</p> <p>Vaccination habituellement réalisée à un autre moment que celle pour la tuberculose.</p>	<p>Rares !</p> <p>-> euthanasie si diagnostic</p> <p>*Vaccination possible avec vaccins canins, comme le vaccin vivant inactivé contre la maladie de Carré, la parvovirose, la leptospirose, la rage et l'hépatite de Rubarth (Eurican® CHPLR)</p>	<p>*Vaccination contre la maladie de Carré (vaccin autorisé chez le Furet) à envisager chez les orphelins et les animaux gardés longtemps en captivité, sinon euthanasie</p> <p>*Vaccination contre la panleucopénie féline à envisager également avant le relâcher d'un juvénile</p> <p>*Test sérologique du Vison d'Europe pour la maladie aléoutienne, lors de la quarantaine</p>

Tableau 15 : Gestion de la pathologie liée aux affections bactériennes et fongiques chez les mustélidés (d'après Mullineaux et Keeble, 2017)

Pathologie		Espèce / Groupe d'espèces		
		Blaireau	Loutre	Petits mustélidés
Maladies infectieuses	Bactériennes	<p>* Tuberculose :</p> <ul style="list-style-type: none"> -auscultation pulmonaire + imagerie (radiographie ou scanner) -« gold-standard » pour le diagnostic : autopsie + culture bactérienne et coloration de Ziehl-Neelsen - tests antigéniques chez animaux vivants -test à l'interféron-gamma (IFN-γ) ? (pas encore commercialisé) -si pas de test, isoler puis relâcher l'animal à l'endroit exact où il a été trouvé -si blaireautin positif, euthanasie + envoi corps pour autopsie et culture bactérie -vaccin BCG à partir de 12 semaines d'âge, mais en pratique souvent réalisée avant le relâcher des animaux 	<p>*En général, pathogénie peu marquée</p> <p>*Souvent découvertes pendant autopsie</p> <p>* Tuberculose :</p> <p>confirmation souvent difficile, s'appuyer sur radiographie puis examen microscopique après coloration de Ziehl-Neelsen de sécrétions trachéales et/ou examen de la culture bactérienne</p> <p>-> euthanasier les animaux infectés</p> <p>* Salmonellose : seule maladie ayant des chances d'être diagnostiquée chez la loutre vivante</p> <p>->analyses bactériologiques sur fèces</p> <p>-> choix de l'antibiotique selon résultat antibiogramme</p>	<p>*Tuberculose rare</p> <p>*Vaccination contre la leptospirose à envisager chez un juvénile avant son relâcher dans une zone à risque</p>
	Fongiques		<p>* Adiaspiromycose : signes cliniques peu marqués</p> <p>-> pas de traitement approuvé</p>	

Tableau 16 : Gestion de la pathologie liée aux affections parasitaires et à d'autres maladies chez les mustélidés (d'après Mullineaux et Keeble, 2017)

Pathologie		Espèce / Groupe d'espèces		
		Blaireau	Loutre	Petits mustélidés
Maladies infectieuses	Parasitaires	<p>*Ectoparasites : fipronil si infestation importante ou si multiples manipulations humaines</p> <p>*Coccidiose :</p> <p>Toltrazuril par voie orale à 30 mg/kg et répété 10 jours après</p> <p>*Giardiose :</p> <p>Fenbendazole par voie orale à 50 mg/kg trois jours de suite</p>	<p>Peu retrouvées, et si présentes, sont de faible importance clinique</p> <p>*Pseudamphistomum truncatum (parasite biliaire) :</p> <ul style="list-style-type: none"> - Diagnostic avec test de flottation au zinc des fèces - Echographie pour bilan vésicule biliaire et foie - Traitement justifié si ictère ou taux de GGT augmenté - Produits à base de praziquantel a priori efficaces <p>* Peu de données sur les infections à protozoaires</p>	<p>*Rechercher les tiques surtout autour des oreilles et sur les épaules</p> <p>*Utiliser les antiparasitaires standards, comme le fenbendazole et l'ivermectine (tableau 19)</p> <p>*Pas de traitement connu à ce jour contre le nématode <i>Skrjabingylus nasicola</i>, le trématode <i>Troglorema acutum</i> et la sarcocystose</p>
	Calculs rénaux		<p>*Peu d'expression clinique</p> <p>*Echographie ou urographie intraveineuse possible pour confirmer la présence et l'étendue des lésions</p> <p>*Biochimie + ratio protéinurie/créatinurie + culot urinaire pour évaluer conséquences sur fonction rénale</p> <p>*Pas de traitement validé</p>	
	Entérite hémorragique			<p>*Métronidazole ou triméthoprime-sulfaméthoxazole parentéral</p> <p>*Eviter le stress, la suralimentation ou les aliments périmés</p>
Ulcères gastriques			<p>*Gastro-protecteurs si nécessaires</p> <p>*Limiter le stress</p>	

Tableau 17 : Gestion de la pathologie liée aux marées noires chez les mustélidés (d'après Mullineaux et Keeble, 2017)

Pathologie		Espèce / Groupe d'espèces		
		Blaireau	Loutre	Petits mustélidés
Autres maladies	Marées noires		*Après stabilisation, laver l'animal sous sédation légère puis le rincer et le sécher *Surveiller la température * Charbon actif *Gastro-protecteurs et antibiotiques si gastro-entérite hémorragique	

- Mullineaux et Keeble (2017) suggèrent plusieurs précautions à prendre par les vétérinaires afin de prévenir le risque zoonotique que représente la **tuberculose** :
 - Les responsables de centres de soins devraient être au courant du statut vaccinal des personnes au contact des blaireaux ;
 - Le port de **gants en latex** et idéalement d'un **masque** est fortement conseillé ;
 - Eviter si possible le contact direct avec l'urine, les fèces, la salive et les plaies de morsure des blaireaux ;
 - Les surfaces en contact avec les animaux doivent être désinfectées avec un produit homologué, et le temps de pose appliqué celui conseillé pour tuer les mycobactéries ;
 - Ne pas réaliser d'autopsie sur des blaireaux suspectés d'être atteints de tuberculose : envoyer les cadavres aux laboratoires agréés pour réaliser cet examen nécropsique et la culture de la bactérie ;
 - L'autopsie de tout blaireau est formellement déconseillée dans les locaux de travail quotidien du vétérinaire. Si c'est le cas, il faut porter des vêtements de protection et réduire au minimum le nombre de personnes présentes. Dans l'idéal, une zone fermée avec des extracteurs de fumée devrait être utilisée.
 - Les blaireaux **suspectés** d'être infectés par *M. bovis* devraient être **euthanasiés**.

Quand les blaireaux sont relâchés, d'autres mesures de prophylaxie sont à considérer :

- Les adultes doivent être isolés en captivité et relâchés à l'endroit exact où ils ont été trouvés ; en raison de la faible sensibilité d'un seul test sérologique et du manque de temps et de moyens, les blaireaux adultes ne sont en général pas testés pour la tuberculose,
- Si des animaux (souvent des petits) doivent être relâchés dans une zone différente, il faut réaliser des **tests sanguins** en amont ;
- Pour les blaireaux retrouvés dans des zones où les cheptels sont atteints de tuberculose, il ne faut pas les relâcher dans des endroits présentant un risque plus faible,
- Envisager la **vaccination BCG** avant de relâcher les animaux ;
- Les groupes de blaireautins devraient être vaccinés avant d'être relâchés.

- La plupart des médicaments utilisés chez le chien peuvent l'être chez la Loutre, à la même posologie (tableau 18). Afin de diminuer les manipulations de l'animal, il est préférable de recourir à des médicaments oraux appétents pouvant être distribués dans la nourriture.

Tableau 18 : Médicaments couramment utilisés chez les loutres (d'après Mullineaux et Keeble, 2017)

Médicament	Dosage	Commentaires
Antibiotiques		
Amoxicilline/acide clavulanique	8,75 mg/kg IM, SC q24h 12,5-25 mg/kg PO q12h	Spectre large Traitement des plaies de morsures Durée dépendante de la réponse (5 à 7 jours minimum)
Enrofloxacin	5 mg/kg SC, PO q24h	Quand antibiotique de 1 ^{ère} intention se révèle inefficace Durée dépendante de la réponse (5 à 7 jours minimum) Pas chez les animaux en croissance
Marbofloxacin	2 mg/kg SC, PO q24h	Quand antibiotique de 1 ^{ère} intention se révèle inefficace Durée dépendante de la réponse (5 à 7 jours minimum) Pas chez les animaux en croissance
Clindamycine	5,5 mg/kg PO q12h 11 mg/kg PO q24h	Traitement des plaies de morsures, et des infections orales Durée dépendante de la réponse (5 à 7 jours minimum)
Antiparasitaires		
Ivermectine	200 µg/kg SC, PO	Rarement indiqué
Sélamectine	15 mg/jusqu'à 2,5 kg en topique 30 mg/jusqu'à 2,6-5 kg en topique 60 mg/jusqu'à 5,1-10 kg en topique	Rarement indiqué
Fipronil 0,25 % (spray)	3-6 mL/kg en topique	Rarement indiqué Traitement contre les tiques
Fenbendazole	50 mg/kg PO q24h pendant 3 jours	Traitement contre les cestodes et nématodes
Praziquantel	5 mg/kg PO	Traitement contre les trématodes

- Les doses de médicaments utilisés chez les petits mustélidés sont extrapolées de celles proposées pour traiter le Furet (tableau 19). Il n'existe pas d'AMM de ces produits chez ces espèces. Quand cela est possible, il est préférable de mélanger les médicaments à la nourriture afin d'éviter le stress de la manipulation.

Tableau 19 : Médicaments couramment utilisés chez les petits mustélidés (d'après Mullineaux et Keeble, 2017)

Médicament	Dosage	Commentaires
Amoxicilline/acide clavulanique	12,5-25 mg/kg PO q8-12h	Antibiotique à spectre large
Enrofloxacin	10-20 mg/kg IM, SC, PO q12-24h	La forme injectable peut causer une inflammation et une nécrose
Fenbendazole	20 mg/kg PO q24h pendant 3 jours	Traitement contre les cestodes et nématodes
Ivermectine	0,2-0,4 mg/kg SC, PO Répété 14 jours plus tard	Traitement contre les nématodes et les mites
Ranitidine	3,5 mg/kg PO q12h	Antihistaminique H2 Pour la prévention / le traitement des ulcères gastriques
Sucralfate	25-125 mg/kg PO q8-12h	Traitement des ulcères gastriques A donner avant le repas (nécessite un pH acide)

3. Biosécurité

Une **quarantaine** doit être observée lors de l'arrivée d'un nouvel animal, permettant de séparer les petits mustélidés entre eux et des autres carnivores également, pendant les **10 premiers jours** afin de diminuer le risque de transmission des maladies infectieuses (notamment la maladie de Carré). Après cette période initiale de quarantaine, les adultes devraient continuer d'être hébergés individuellement, alors que les juvéniles d'une même espèce peuvent être mélangés s'ils sont sains et compatibles entre eux (surveillance nécessaire lors du regroupement).

Un prélèvement de sang peut être effectué à la veine jugulaire, la veine cave crâniale, la veine céphalique, ou la veine saphène chez un animal anesthésié (ces deux dernières étant seulement utilisées pour obtenir de faibles échantillons et pas chez les espèces les plus petites).

D'après Stocker (2005), tout enclos extérieur hébergeant des mustélidés doit être suffisamment **haut et fermé** par un plafond pour éviter toute tentative de fuite, car ce sont de bons grimpeurs et une de leurs spécificités est leur **grande habileté à savoir s'échapper** ! Leur capacité à fourir requiert par ailleurs l'installation sur un sol en dur (bétonné) ou à défaut renforcé par un grillage enterré. Des dispositifs de double grillage ou des clôtures électriques peuvent également constituer des solutions de sécurisation. Par exemple la Loutre creuse beaucoup, et les fondations doivent atteindre **75 cm de profondeur** (Hirtzmann, 2011).

Ces mesures permettent également d'éviter tout contact avec d'autres animaux sauvages ou errants.

En outre, le renouvellement des litières et la décontamination des cages demeurent essentiels afin d'assurer un contexte sanitaire et une hygiène satisfaisants.

Les mesures médicales de prévention que sont les **vaccins** et les traitements **antiparasitaires** (prophylaxie médicale) doivent toujours être combinées avec les mesures environnementales pour être réellement efficaces (voir partie précédente, « Gestion spécifique de la pathologie »).

Les traitements antiparasitaires représentent un levier efficace de la prévention quand ils sont utilisés à bon escient, en réduisant la pression d'infection dans l'habitat. Il est néanmoins recommandé avant de traiter « à l'aveugle » de réaliser des examens **coproscopiques** : ceci permet de choisir la molécule la mieux adaptée au traitement mais aussi de suivre l'effet du traitement au cours du temps (voir partie précédente, « Gestion spécifique de la pathologie »).

Le **respect de strictes règles d'hygiène** ainsi que l'application d'un **protocole de nettoyage et de désinfection** (parois, équipements et matériels) complet dans les différentes zones d'hébergement sont également indispensables.

Le port **d'équipements de protection individuelle**, c'est-à-dire de blouses (à usage unique ou lavées à 60°C minimum), de gants (jetables), de chaussures dédiées (surtout en cas d'absence de pédiluve) et les cheveux attachés constituent des règles de base à toujours appliquer, tout comme le lavage rigoureux des mains entre chaque animal manipulé (comme mentionné dans le règlement intérieur du Chuv-Faune sauvage de l'Ecole Nationale Vétérinaire d'Alfort (Arné, 2022)). Le port du masque peut être recommandé. L'usage des pédiluves est conditionné à une mise en service et un suivi précis.

Le personnel doit également être à jour de ses vaccins (beaucoup de personnes négligent cet aspect et ne sont pas à jour pour le tétanos par exemple). La vaccination contre la grippe ou le retrait volontaire de tout soignant malade doivent être préconisés dans le cadre de la prise en charge des mustélidés.

Les personnes immunodéprimées ainsi que les femmes enceintes doivent éviter de se rendre dans les centres de soins de faune sauvage, et consulter un médecin si besoin.

Conclusion

Peu d'informations sont disponibles dans la littérature scientifique sur la pathologie dont les mustélidés peuvent souffrir, et la manière dont les centres de soins la prennent en charge. Mullineaux et Keeble (2017) proposent toutefois des solutions de gestion en fonction des différentes espèces ou format de mustélidés.

En outre, des données peuvent être colligées après autopsie des cadavres retrouvés dans la nature, dans le cadre par exemple de programmes de surveillance de la santé de la faune sauvage comme en Suisse, qui a mis en place ce type de dispositif depuis presque 60 ans. La pathologie dominante chez les mustélidés est d'origine traumatique (collisions routières ou prédation), avec un nombre d'individus touchés très certainement sous-estimé. Les maladies infectieuses font partie également des principales causes de morbidité et de mortalité des mustélidés sauvages, notamment celles d'origine bactérienne (à streptocoques) ou virale (maladie de Carré).

Quelques protocoles thérapeutiques applicables aux mustélidés (Mullineaux et Keeble, 2017) existent, mais après discussion avec des intervenants (dont des soigneurs, vétérinaires notamment) en centres de soins français, il s'avère qu'aucun protocole spécifique n'est réellement appliqué. En effet, il s'agit avant tout pour ces personnels de prévenir les risques de morsure et de zoonose, dans un sens comme dans l'autre, en ayant recours à des règles rigoureuses de sécurité, de biosécurité et d'hygiène, mises en place lors de l'accueil de tout animal sauvage, et ce quelle que soit l'espèce. Les moyens matériels, humains et financiers étant très souvent limités, ces établissements ne peuvent pas toujours réaliser des examens complémentaires et établir un diagnostic précis. Des réseaux de surveillance sanitaire comme SAGIR peuvent dans certaines circonstances (morbidités ou mortalités groupées) les soutenir et les aider dans la poursuite de la démarche diagnostique, comme c'est le cas pour le Tichodrome en Isère, où des analyses sont en cours pour déterminer l'origine de fortes convulsions chez des renards et des blaireaux, les premiers résultats mettant en évidence la présence de la maladie de Carré.

Cette famille particulièrement intéressante par bien des aspects de sa biologie, de son écologie voire de sa pathologie, est désormais de plus en plus présente dans notre quotidien et fait l'objet de plus en plus de recherches scientifiques : le Furet, NAC commun, est aussi utilisé comme modèle dans la recherche d'un vaccin contre le virus H5N1 (Ducatez *et al.*, 2013), et la Loutre de mer fait office de sentinelle environnementale (des composés organohalogénés étant retrouvés dans leur organisme), tandis que la Fouine est très présente dans les milieux urbains fortement anthropisés. Toutes ces données nous rappellent l'importance des interactions entre les humains, les animaux et l'environnement, soit le concept « One Health », remis au goût du jour après la pandémie de Covid-19.

Liste des références bibliographiques

- AKDESIR, E., ORIGGI, F.C., WIMMERSHOFF, J., *et al.* (2018) Causes of mortality and morbidity in free-ranging mustelids in Switzerland: necropsy data from over 50 years of general health surveillance. *BMC Veterinary Research* vol. 14, n° 1, p. 195. [<https://doi.org/10.1186/s12917-018-1494-0>]
- ALLENDER, M.C., SCHUMACHER, J., THOMAS, K.V., *et al.* (2008) Infection with Aleutian disease virus-like virus in a captive striped skunk. *Journal of the American Veterinary Medical Association* vol. 232, n° 5, p. 742-746. [<https://doi.org/10.2460/javma.232.5.742>]
- ALTERIO, N. (1996) Secondary poisoning of stoats (*Mustela erminea*), feral ferrets (*Mustela furo*), and feral house cats (*Felis catus*) by the anticoagulant poison, brodifacoum. *New Zealand Journal of Zoology* vol. 23, n° 4, p. 331-338. [<https://doi.org/10.1080/03014223.1996.9518092>]
- ANWAR, M.A., NEWMAN, C., MACDONALD, D.W., *et al.* (2000) Coccidiosis in the European badger (*Meles meles*) from England, an epidemiological study. *Parasitology* vol. 120, n° 3, p. 255-260. [<https://doi.org/10.1017/s0031182099005491>]
- ARKUSH, K.D., MILLER, M.A., LEUTENEGGER, C.M., *et al.* (2003) Molecular and bioassay-based detection of *Toxoplasma gondii* oocyst uptake by mussels (*Mytilus galloprovincialis*). *International Journal for Parasitology* vol. 33, n° 10, p. 1087-1097. [[https://doi.org/10.1016/s0020-7519\(03\)00181-4](https://doi.org/10.1016/s0020-7519(03)00181-4)]
- ARNÉ, P. (2022) Règlement intérieur du Chuv-FS. Maisons-Alfort, École Nationale Vétérinaire d'Alfort, Unité clinique libre Clinique Faune Sauvage.
- ARNÉ, P. (2021) Dominantes pathologiques chez les mammifères terrestres. Maisons-Alfort, École Nationale Vétérinaire d'Alfort, Unité clinique libre Clinique Faune Sauvage.
- BAHL, M.I., HONORÉ, A.L., SKØNAGER, S.T., *et al.* (2020) The microbiota of farmed mink (*Neovison vison*) follows a successional development and is affected by early life antibiotic exposure. *Scientific Reports* vol. 10, n° 1, p. 20434. [<https://doi.org/10.1038/s41598-020-77417-z>]
- BAKTHAVATCHALU, V., MUTHUPALANI, S., MARINI, R.P., *et al.* (2016) Endocrinopathy and Aging in Ferrets. *Veterinary Pathology* vol. 53, n° 2, p. 349-365. [<https://doi.org/10.1177/0300985815623621>]
- BARKER, I.K., POVEY, R.C., VOIGT, D.R. (1983) Response of mink, skunk, red fox and raccoon to inoculation with mink virus enteritis, feline panleukopenia and canine parvovirus and prevalence of antibody to parvovirus in wild carnivores in Ontario. *Canadian Journal of Comparative Medicine* vol. 47, n° 2, p. 188-197.
- BARRATCLOUGH, A., ARDENTE, A.J., BOREN, B., *et al.* (2020) Xanthine nephrolithiasis in juvenile captive giant otters (*Pteronura brasiliensis*). *Journal of Zoo and Wildlife Medicine* vol. 50, n° 4, p. 956. [<https://doi.org/10.1638/2019-0036>]

- BARTLETT, G., SMITH, W., DOMINIK, C., *et al.* (2016) Prevalence, pathology, and risk factors associated with *Streptococcus phocae* infection in southern sea otters (*Enhydra lutris nereis*), 2004–10. *Journal of Wildlife Diseases* vol. 52, n° 1, p. 1-9. [<https://doi.org/10.7589/2015-02-048>]
- BENATO, L., WACK, A., CERVENY, S.N.S., *et al.* (2014) Survey of cardiac pathologies in captive striped skunks (*Mephitis mephitis*). *Journal of Zoo and Wildlife Medicine* vol. 45, n° 2, p. 321-327. [<https://doi.org/10.1638/2013-0172R1.1>]
- BIRCH, J.M., AGGER, J.F., AALBÆK, B., *et al.* (2018) Dam characteristics associated with pre-weaning diarrhea in mink (*Neovison vison*). *Acta Veterinaria Scandinavica* vol. 60, n° 1, p. 73. [<https://doi.org/10.1186/s13028-018-0427-z>]
- BIRCH, J.M., AGGER, J.F., DAHLIN, C., *et al.* (2017) Risk factors associated with diarrhea in Danish commercial mink (*Neovison vison*) during the pre-weaning period. *Acta Veterinaria Scandinavica* vol. 59, n° 1, p. 43. [<https://doi.org/10.1186/s13028-017-0312-1>]
- BLOMSTRÖM, A.-L., WIDÉN, F., HAMMER, A.-S., *et al.* (2010) Detection of a novel astrovirus in brain tissue of mink suffering from shaking mink syndrome by use of viral metagenomics. *Journal of Clinical Microbiology* vol. 48, n° 12, p. 4392-4396. [<https://doi.org/10.1128/JCM.01040-10>]
- BOUILLANT, A., HANSON, R.P. (1965) Epizootiology of mink enteritis: 3. carrier state in mink. *Canadian Journal of Comparative Medicine and Veterinary Science* vol. 29, p. 183-189.
- BRITTON, A.P., SOJONKY, K.R., SCOURAS, A.P., *et al.* (2010) Pandemic (H1N1) 2009 in Skunks, Canada. *Emerging Infectious Diseases* vol. 16, n° 6, p. 1043-1045. [<https://doi.org/10.3201/eid1606.100352>]
- BRONSON, E., BUSH, M., VINER, T., *et al.* (2007) Mortality of captive black-footed ferrets (*Mustela nigripes*) at Smithsonian's National Zoological Park, 1989-2004. *Journal of Zoo and Wildlife Medicine* vol. 38, n° 2, p. 169-176. [[https://doi.org/10.1638/1042-7260\(2007\)038\[0169:MOCBFM\]2.0.CO;2](https://doi.org/10.1638/1042-7260(2007)038[0169:MOCBFM]2.0.CO;2)]
- BURNS, R., WILLIAMS, E.S., O'TOOLE, D., *et al.* (2003) *Toxoplasma gondii* infections in captive black-footed ferrets (*Mustela nigripes*), 1992–1998: clinical signs, serology, pathology, and prevention. *Journal of Wildlife Diseases* vol. 39, n° 4, p. 787-797. [<https://doi.org/10.7589/0090-3558-39.4.787>]
- BYROM, A.E., CALEY, P., PATERSON, B.M., *et al.* (2015) Feral ferrets (*Mustela furo*) as hosts and sentinels of tuberculosis in New Zealand. *New Zealand Veterinary Journal* vol. 63 Suppl 1, p. 42-53. [<https://doi.org/10.1080/00480169.2014.981314>]
- CABRIT, N. (2016) La morsure des mustélidés: données anatomiques, éthologiques et pathologiques. Thèse de médecine vétérinaire. ENVA.
- CALENGE, C., ALBARET, M., LEGER, F., *et al.* (2016) Premières cartes d'abondance relative de six mustélidés en France: Modélisation des données collectées dans les «carnets de bord petits carnivores» de l'ONCFS. *Faune sauvage* n° 310, p. 17-23.
- CALENGE, C., CHADOEUF, J., GIRAUD, C., *et al.* (2015) The Spatial Distribution of Mustelidae in France. *PloS One* vol. 10, n° 3, p. e0121689. [<https://doi.org/10.1371/journal.pone.0121689>]

- CARPENTER, J.W., APPEL, M.J., ERICKSON, R.C., *et al.* (1976) Fatal vaccine-induced canine distemper virus infection in black-footed ferrets. *Journal of the American Veterinary Medical Association* vol. 169, n° 9, p. 961-964.
- CARRASCO, S.E., CHOMEL, B.B., GILL, V.A., *et al.* (2014a) *Bartonella* spp. exposure in northern and southern sea otters in Alaska and California. *Vector Borne and Zoonotic Diseases* vol. 14, n° 12, p. 831-837. [<https://doi.org/10.1089/vbz.2014.1612>]
- CARRASCO, S.E., CHOMEL, B.B., GILL, V.A., *et al.* (2014b) Novel *Bartonella* infection in northern and southern sea otters (*Enhydra lutris kenyoni* and *Enhydra lutris nereis*). *Veterinary Microbiology* vol. 170, n° 3-4, p. 325-334. [<https://doi.org/10.1016/j.vetmic.2014.02.021>]
- CHALMERS, G., MCLEAN, J., HUNTER, D.B., *et al.* (2015) *Staphylococcus* spp., *Streptococcus canis*, and *Arcanobacterium phocae* of healthy Canadian farmed mink and mink with pododermatitis. *Canadian Journal of Veterinary Research* vol. 79, n° 2, p. 129-135.
- CHARLTON, K.M., DULAC, G.C., THOMAS, F.C., *et al.* (1977) Necrotizing encephalitis in skunks caused by Herpes simplex virus. *Canadian Journal of Comparative Medicine* vol. 41, n° 4, p. 460-465.
- CLAUSEN, T.N., DIETZ, H.H. (2000) Mastitis in the lactating mink female (*Mustela vison* S.) and the development of « greasy kits ». *Acta Veterinaria Scandinavica* vol. 41, n° 3, p. 243-247.
- CONRAD, P.A., MILLER, M.A., KREUDER, C., *et al.* (2005) Transmission of *Toxoplasma*: Clues from the study of sea otters as sentinels of *Toxoplasma gondii* flow into the marine environment. *International Journal for Parasitology* vol. 35, n° 11-12, p. 1155-1168. [<https://doi.org/10.1016/j.ijpara.2005.07.002>]
- CORN, J.L., MANNING, E.J.B., SREEVATSAN, S., *et al.* (2005) Isolation of *Mycobacterium avium* subsp. *paratuberculosis* from Free-Ranging Birds and Mammals on Livestock Premises. *Applied and Environmental Microbiology* vol. 71, n° 11, p. 6963-6967. [<https://doi.org/10.1128/AEM.71.11.6963-6967.2005>]
- COUNIHAN, K.L., GILL, V.A., MILLER, M.A., *et al.* (2015) Pathogenesis of *Streptococcus infantarius* subspecies *coli* Isolated from Sea Otters with Infective Endocarditis. *Comparative Immunology, Microbiology and Infectious Diseases* vol. 40, p. 7-17. [<https://doi.org/10.1016/j.cimid.2015.03.002>]
- COUNIHAN-EDGAR, K.L., GILL, V.A., DOROFF, A.M., *et al.* (2012) Genotypic characterization of *Streptococcus infantarius* subsp. *coli* isolates from sea otters with infective endocarditis and/or septicemia and from environmental mussel samples. *Journal of Clinical Microbiology* vol. 50, n° 12, p. 4131-4133. [<https://doi.org/10.1128/JCM.02581-12>]
- DELAHAY, R.J., DE LA FUENTE, J., SMITH, G.C., *et al.* (2021) Assessing the risks of SARS-CoV-2 in wildlife. *One Health Outlook* vol. 3, p. 7. [<https://doi.org/10.1186/s42522-021-00039-6>]
- DOROFF, A.M., ESTES, J.A., TINKER, M.T., *et al.* (2003) Sea otter population declines in the aleutian archipelago. *Journal of Mammalogy* vol. 84, n° 1, p. 55-64. [[https://doi.org/10.1644/1545-1542\(2003\)084<0055:SOPDIT>2.0.CO;2](https://doi.org/10.1644/1545-1542(2003)084<0055:SOPDIT>2.0.CO;2)]

- DOWNS, S.H., PROSSER, A., ASHTON, A., *et al.* (2019) Assessing effects from four years of industry-led badger culling in England on the incidence of bovine tuberculosis in cattle, 2013-2017. *Scientific Reports* vol. 9, n° 1, p. 14666. [<https://doi.org/10.1038/s41598-019-49957-6>]
- DREAL, GRIFS, CISTUDE NATURE, *et al.* (2021) Plan national d'actions en faveur du Vison d'Europe (*Mustela lutreola*) 2021-2031. In *Ministère de la Transition Ecologique*. [https://www.consultations-publiques.developpement-durable.gouv.fr/IMG/pdf/pna_vison.pdf] (consulté le 10/01/2022).
- DUCATEZ, M.F., WEBB, A., CRUMPTON, J.-C., *et al.* (2013) Long-term vaccine-induced heterologous protection against H5N1 influenza viruses in the ferret model. *Influenza and Other Respiratory Viruses* vol. 7, n° 4, p. 506-512. [<https://doi.org/10.1111/j.1750-2659.2012.00423.x>]
- EISENBERG, T., SEEGER, H., KASUGA, T., *et al.* (2013) Detection and characterization of *Histoplasma capsulatum* in a German badger (*Meles meles*) by ITS sequencing and multilocus sequencing analysis. *Medical Mycology* vol. 51, n° 4, p. 337-344. [<https://doi.org/10.3109/13693786.2012.723831>]
- ELHENSHERI, M., LINKE, R.P., BLANKENBURG, A., *et al.* (2012) Idiopathic systemic AA-amyloidosis in a skunk (*Mephitis mephitis*). *Journal of Zoo and Wildlife Medicine* vol. 43, n° 1, p. 181-185. [<https://doi.org/10.1638/2011-0090.1>]
- ELMEROS, M., LASSEN, P., BOSSI, R., *et al.* (2018) Exposure of stone marten (*Martes foina*) and polecat (*Mustela putorius*) to anticoagulant rodenticides: Effects of regulatory restrictions of rodenticide use. *The Science of the Total Environment* vol. 612, p. 1358-1364. [<https://doi.org/10.1016/j.scitotenv.2017.09.034>]
- ENGLUND, L., CHRIÉL, M., DIETZ, H.H., *et al.* (2002) Astrovirus epidemiologically linked to pre-weaning diarrhoea in mink. *Veterinary Microbiology* vol. 85, n° 1, p. 1-11. [[https://doi.org/10.1016/S0378-1135\(01\)00472-2](https://doi.org/10.1016/S0378-1135(01)00472-2)]
- ENGLUND, L., KLINGEBORN, B., MEJERLAND, T. (1986) Avian influenza A virus causing an outbreak of contagious interstitial pneumonia in mink. *Acta Veterinaria Scandinavica* vol. 27, n° 4, p. 497-504.
- FERRIS, R.L., STACY, N., STEIN, A.B., *et al.* (2021) Comparison of fecal cytology and presence of *Clostridium perfringens* enterotoxin in captive black-footed ferrets (*Mustela nigripes*) based on diet and fecal quality. *Journal of Zoo and Wildlife Medicine* vol. 51, n° 4, p. 814-824. [<https://doi.org/10.1638/2019-0208>]
- FOURNIER-CHAMBRILLON, C., CHUSSEAU, J.-P., DUPUCH, J., *et al.* (2003) Immobilization of free-ranging european mink (*Mustela lutreola*) and polecat (*Mustela putorius*) with medetomidine-ketamine and reversal by atipamezole. *Journal of Wildlife Diseases* vol. 39, n° 2, p. 393-399. [<https://doi.org/10.7589/0090-3558-39.2.393>]
- FOX, J.G., CORREA, P., TAYLOR, N.S., *et al.* (1990) *Helicobacter mustelae*-associated gastritis in ferrets. *Gastroenterology* vol. 99, n° 2, p. 352-361. [[https://doi.org/10.1016/0016-5085\(90\)91016-Y](https://doi.org/10.1016/0016-5085(90)91016-Y)]
- GABRIEL, M.W., WOODS, L.W., POPPENGA, R., *et al.* (2012) Anticoagulant rodenticides on our public and community lands: spatial distribution of exposure and poisoning of a rare forest carnivore. *PloS One* vol. 7, n° 7, p. e40163. [<https://doi.org/10.1371/journal.pone.0040163>]

- GABRIEL, M.W., WOODS, L.W., WENGERT, G.M., *et al.* (2015) Patterns of Natural and Human-Caused Mortality Factors of a Rare Forest Carnivore, the Fisher (*Pekania pennanti*) in California. *PLoS One* vol. 10, n° 11, p. e0140640. [<https://doi.org/10.1371/journal.pone.0140640>]
- GAGNON, C.A., TREMBLAY, J., LAROCHELLE, D., *et al.* (2011) Identification of a novel herpesvirus associated with cutaneous ulcers in a fisher (*Martes pennanti*). *Journal of Veterinary Diagnostic Investigation* vol. 23, n° 5, p. 986-990. [<https://doi.org/10.1177/1040638711418615>]
- GARNER, M.M., RAMSELL, K., MORERA, N., *et al.* (2008) Clinicopathologic Features of a Systemic Coronavirus-Associated Disease Resembling Feline Infectious Peritonitis in the Domestic Ferret (*Mustela putorius*). *Veterinary Pathology* vol. 45, n° 2, p. 236-246. [<https://doi.org/10.1354/vp.45-2-236>]
- GARNER, M. M., RAMSELL, K., SCHOEMAKER, N.J., *et al.* (2007) Myofasciitis in the domestic ferret. *Veterinary Pathology* vol. 44, n° 1, p. 25-38. [<https://doi.org/10.1354/vp.44-1-25>]
- GARNER, M.M., RAYMOND, J.T., O'BRIEN, T.D., *et al.* (2007) Amyloidosis in the black-footed ferret (*Mustela nigripes*). *Journal of Zoo and Wildlife Medicine* vol. 38, n° 1, p. 32-41. [<https://doi.org/10.1638/06-023.1>]
- GJELTEMA, J., MURPHY, H., RIVERA, S. (2015) Clinical canine parvovirus type 2C infection in a group of Asian small-clawed otters (*Aonyx cinerea*). *Journal of Zoo and Wildlife Medicine* vol. 46, n° 1, p. 120-123. [<https://doi.org/10.1638/2014-0090R1.1>]
- GOLDSTEIN, T., MAZET, J.A.K., GILL, V.A., *et al.* (2009) Phocine Distemper Virus in Northern Sea Otters in the Pacific Ocean, Alaska, USA. *Emerging Infectious Diseases* vol. 15, n° 6, p. 925-927. [<https://doi.org/10.3201/eid1506.090056>]
- GORHAM, J.R. (1956) Diseases and parasites of minks. *Yearbook of Agriculture* p. 567-573.
- GUARDABASSI, L., SCHMIDT, K.R., PETERSEN, T.S., *et al.* (2012) Mustelidae are natural hosts of *Staphylococcus delphini* group A. *Veterinary Microbiology* vol. 159, n° 3-4, p. 351-353. [<https://doi.org/10.1016/j.vetmic.2012.04.004>]
- HADLOW, W.J. (1987) Chronic corneal edema in aged ranch mink. *Veterinary Pathology* vol. 24, n° 4, p. 323-329. [<https://doi.org/10.1177/030098588702400406>]
- HADLOW, W.J. (1984) Progressive Retinal Degeneration in Ranch Mink. *Veterinary Pathology* vol. 21, n° 1, p. 18-27. [<https://doi.org/10.1177/030098588402100104>]
- HADLOW, W.J., RACE, R.E. (1981) Common occurrence of urethral cysts in older female ranch mink. *Veterinary Pathology* vol. 18, n° 5, p. 599-607. [<https://doi.org/10.1177/030098588101800504>]
- HAMMER, A.S., ULLMAN, K., JENSEN, T.H., *et al.* (2012) Preliminary results of field and experimental investigations of pre-weaning diarrhea in mink. In Larsen, P.F., Møller, S.H., Clausen, T., *et al.* (Éd.), *Proceedings of the Xth International Scientific Congress in Fur Animal Production*. Wageningen, Wageningen Academic Publishers, p. 146-152. [https://doi.org/10.3920/978-90-8686-760-8_20]
- HANNI, K.D., MAZET, J.A.K., GULLAND, F.M.D., *et al.* (2003) Clinical pathology and assessment of pathogen exposure in southern and alaskan sea otters. *Journal of Wildlife Diseases* vol. 39, n° 4, p. 837-850. [<https://doi.org/10.7589/0090-3558-39.4.837>]

- HARLEY, J.R., GILL, V.A., LEE, S., *et al.* (2019) Concentrations of organohalogenes (PCBs, DDTs, PBDEs) in hunted and stranded Northern sea otters (*Enhydra lutris kenyoni*) in Alaska from 1992 to 2010: Links to pathology and feeding ecology. *The Science of the Total Environment* vol. 691, p. 789-798. [<https://doi.org/10.1016/j.scitotenv.2019.07.040>]
- HILDEBRAND, J., JURCZYK, K., POPIOŁEK, M., *et al.* (2022) Occurrence of *Borrelia* sp. among Wild Living Invasive and Native Mesocarnivores in Poland. *Animals* vol. 12, n° 20, p. 2829. [<https://doi.org/10.3390/ani12202829>]
- HINSE, D., VOLLMER, T., ERHARD, M., *et al.* (2011) Differentiation of species of the *Streptococcus bovis/equinus*-complex by MALDI-TOF Mass Spectrometry in comparison to sodA sequence analyses. *Systematic and Applied Microbiology* vol. 34, n° 1, p. 52-57. [<https://doi.org/10.1016/j.syapm.2010.11.010>]
- HIRTZMANN, H. (2011) Besoins et adaptation de la loutre européenne (*Lutra lutra*) à la vie en captivité. Thèse de médecine vétérinaire. ENVA.
- HOPPE, S.M. (2010) The senior ferret (*Mustela putorius furo*). *The Veterinary Clinics of North America. Exotic Animal Practice* vol. 13, n° 1, p. 107-122. [<https://doi.org/10.1016/j.cvex.2009.12.002>]
- HUNTER, D.B., PRESCOTT, J.G. (1991) *Staphylococcal adenitis* in ranch mink in Ontario. *The Canadian Veterinary Journal* vol. 32, n° 6, p. 354-356.
- IMRAN, M., MAHMOOD, S. (2011) An overview of animal prion diseases. *Virology Journal* vol. 8, p. 493. [<https://doi.org/10.1186/1743-422X-8-493>]
- IUCN (2022) Mustelidae. In *IUCN Red List of Threatened Species*. [<https://www.iucnredlist.org/search?taxonomies=101172>] (consulté le 25/09/2022).
- JAKOB, W. (1971) Spontaneous amyloidosis of mammals. *Veterinary Pathology* vol. 8, n° 4, p. 292-306. [<https://doi.org/10.1177/030098587100800402>]
- JESPERSEN, A., HAMMER, A.S., JENSEN, H.E., *et al.* (2016) Foot Lesions in Farmed Mink (*Neovison vison*): Pathologic and Epidemiologic Characteristics on 4 Danish Farms. *Veterinary Pathology* vol. 53, n° 3, p. 666-673. [<https://doi.org/10.1177/0300985815600502>]
- JØRGENSEN, M., SCHEUTZ, F., STRANDBYGAARD, B. (1996) *Escherichia coli* and virus isolated from « sticky kits ». *Acta Veterinaria Scandinavica* vol. 37, n° 2, p. 163-169.
- KARSTAD, L., RAMSDEN, R., BERRY, T.J., *et al.* (1975) Hepatitis in skunks caused by the virus of infectious canine hepatitis. *Journal of Wildlife Diseases* vol. 11, n° 4, p. 494-496. [<https://doi.org/10.7589/0090-3558-11.4.494>]
- KELLER, S.M., GABRIEL, M., TERIO, K.A., *et al.* (2012) Canine Distemper in an Isolated Population of Fishers (*Martes pennanti*) from California. *Journal of Wildlife Diseases* vol. 48, n° 4, p. 1035-1041. [<https://doi.org/10.7589/2011-12-350>]
- KENYON, K.W. (1969) The sea otter in the eastern pacific ocean. *North American Fauna* vol. 68, p. 1-352. [<https://doi.org/10.3996/nafa.68.0001>]

- KIM, Y.-I., KIM, S.-G., KIM, S.-M., *et al.* (2020) Infection and Rapid Transmission of SARS-CoV-2 in Ferrets. *Cell Host & Microbe* vol. 27, n° 5, p. 704-709.e2. [<https://doi.org/10.1016/j.chom.2020.03.023>]
- KING, D.R., MUTUKWA, N., LESELLIER, S., *et al.* (2004) Detection of mustelid herpesvirus-1 infected European badgers (*Meles meles*) in the British Isles. *Journal of Wildlife Diseases* vol. 40, n° 1, p. 99-102. [<https://doi.org/10.7589/0090-3558-40.1.99>]
- KLOPFLEISCH, R., WOLF, P.U., WOLF, C., *et al.* (2007) Encephalitis in a Stone Marten (*Martes foina*) after Natural Infection with Highly Pathogenic Avian Influenza Virus Subtype H5N1. *Journal of Comparative Pathology* vol. 137, n° 2-3, p. 155-159. [<https://doi.org/10.1016/j.jcpa.2007.06.001>]
- KREUDER, C., MILLER, M.A., LOWENSTINE, L.J., *et al.* (2005) Evaluation of cardiac lesions and risk factors associated with myocarditis and dilated cardiomyopathy in southern sea otters (*Enhydra lutris nereis*). *American Journal of Veterinary Research* vol. 66, n° 2, p. 289-299. [<https://doi.org/10.2460/ajvr.2005.66.289>]
- KUBISKI, S.V., SISÓ, S., CHURCH, M.E., *et al.* (2016) Unusual Necrotizing Encephalitis in Raccoons and Skunks Concurrently Infected With Canine Distemper Virus and *Sarcocystis* sp. *Veterinary Pathology* vol. 53, n° 3, p. 674-676. [<https://doi.org/10.1177/0300985815603430>]
- LAW, C.J., SLATER, G.J., MEHTA, R.S. (2019) Shared extremes by ectotherms and endotherms: Body elongation in mustelids is associated with small size and reduced limbs. *Evolution* vol. 73, n° 4, p. 735-749. [<https://doi.org/10.1111/evo.13702>]
- LE BARZIC, C. (2013) Prise en charge des jeunes mammifères de la faune sauvage européenne dans les centres de soins français. Thèse de médecine vétérinaire. ENVA.
- LEAN, F.Z.X., NÚÑEZ, A., SPIRO, S., *et al.* (2022) Differential susceptibility of SARS-CoV-2 in animals: Evidence of ACE2 host receptor distribution in companion animals, livestock and wildlife by immunohistochemical characterisation. *Transboundary and Emerging Diseases* vol. 69, n° 4, p. 2275-2286. [<https://doi.org/10.1111/tbed.14232>]
- LEFEBVRE, K.A., QUAKENBUSH, L., FRAME, E., *et al.* (2016) Prevalence of algal toxins in Alaskan marine mammals foraging in a changing arctic and subarctic environment. *Harmful Algae* vol. 55, p. 13-24. [<https://doi.org/10.1016/j.hal.2016.01.007>]
- LI, X., FOX, J.G., ERDMAN, S.E., *et al.* (1996) Cystic Urogenital Anomalies in Ferrets (*Mustela putorius furo*). *Veterinary Pathology* vol. 33, n° 2, p. 150-158. [<https://doi.org/10.1177/030098589603300204>]
- LI, Z.-N., IP, H.S., TROST, J.F., *et al.* (2014) Serologic evidence of influenza A(H1N1)pdm09 virus infection in northern sea otters. *Emerging Infectious Diseases* vol. 20, n° 5, p. 915-917. [<https://doi.org/10.3201/eid2005.131890>]
- LINDSTRÖM, M., NEVAS, M., KURKI, J., *et al.* (2004) Type C botulism due to toxic feed affecting 52,000 farmed foxes and minks in Finland. *Journal of Clinical Microbiology* vol. 42, n° 10, p. 4718-4725. [<https://doi.org/10.1128/JCM.42.10.4718-4725.2004>]

- LIPSCOMB, T.P., HARRIS, R.K., MOELLER, R.B., *et al.* (1993) Histopathologic lesions in sea otters exposed to crude oil. *Veterinary Pathology* vol. 30, n° 1, p. 1-11. [<https://doi.org/10.1177/030098589303000101>]
- LIPSITZ, L., RAMSEY, D.T., RENDER, J.A., *et al.* (2001) Persistent fetal intraocular vasculature in the European ferret (*Mustela putorius*): clinical and histological aspects. *Veterinary Ophthalmology* vol. 4, n° 1, p. 29-33. [<https://doi.org/10.1046/j.1463-5224.2001.00115.x>]
- LOGEOT, M., MAUROY, A., THIRY, E., *et al.* (2022) Risk assessment of SARS-CoV-2 infection in free-ranging wild animals in Belgium. *Transboundary and Emerging Diseases* vol. 69, n° 3, p. 986-996. [<https://doi.org/10.1111/tbed.14131>]
- LPO (2022) Vison d'Europe. In LPO. [<https://www.lpo.fr/decouvrir-la-nature/fiches-especes/fiches-especes/mammiferes-terrestres/vison-d-europe>] (consulté le 10/01/2022).
- LU, R.-G., LI, S.-S., HU, B., *et al.* (2022) The first evidence of shaking mink syndrome-astrovirus associated encephalitis in farmed minks, China. *Transboundary and Emerging Diseases*. [<https://doi.org/10.1111/tbed.14693>]
- MARSH, R.F., HADLOW, W.J. (1992) Transmissible mink encephalopathy. *Revue Scientifique Et Technique (International Office of Epizootics)* vol. 11, n° 2, p. 539-550. [<https://doi.org/10.20506/rst.11.2.606>]
- MATHIESEN, R., CHRIÉL, M., STRUVE, T., *et al.* (2018) Quantitative immunoassay for mink immunoglobulin in serum and milk. *Acta Veterinaria Scandinavica* vol. 60, n° 1, p. 36. [<https://doi.org/10.1186/s13028-018-0391-7>]
- MCDONALD, R.A., DAY, M.J., BIRTLES, R.J. (2004) Diseases and pathogens of stoats and other wildlife in New Zealand. Wellington, N.Z., Dept. of Conservation.
- MILLER, M., CONRAD, P., JAMES, E.R., *et al.* (2008a) Transplacental toxoplasmosis in a wild southern sea otter (*Enhydra lutris nereis*). *Veterinary Parasitology* vol. 153, n° 1-2, p. 12-18. [<https://doi.org/10.1016/j.vetpar.2008.01.015>]
- MILLER, M., MILLER, W., CONRAD, P., *et al.* (2008b) Type X *Toxoplasma gondii* in a wild mussel and terrestrial carnivores from coastal California: New linkages between terrestrial mammals, runoff and toxoplasmosis of sea otters. *International Journal for Parasitology* vol. 38, n° 11, p. 1319-1328. [<https://doi.org/10.1016/j.ijpara.2008.02.005>]
- MILLER, M.A., GARDNER, I.A., KREUDER, C., *et al.* (2002) Coastal freshwater runoff is a risk factor for *Toxoplasma gondii* infection of southern sea otters (*Enhydra lutris nereis*). *International Journal for Parasitology* vol. 32, n° 8, p. 997-1006. [[https://doi.org/10.1016/s0020-7519\(02\)00069-3](https://doi.org/10.1016/s0020-7519(02)00069-3)]
- MILLER, M.A., GRIGG, M.E., KREUDER, C., *et al.* (2004) An unusual genotype of *Toxoplasma gondii* is common in California sea otters (*Enhydra lutris nereis*) and is a cause of mortality. *International Journal for Parasitology* vol. 34, n° 3, p. 275-284. [<https://doi.org/10.1016/j.ijpara.2003.12.008>]
- MILLER, M.A., KUDELA, R.M., MEKEBRI, A., *et al.* (2010) Evidence for a Novel Marine Harmful Algal Bloom: Cyanotoxin (Microcystin) Transfer from Land to Sea Otters. *PLoS One* vol. 5, n° 9, p. e12576. [<https://doi.org/10.1371/journal.pone.0012576>]

- MOINET, M., FOURNIER-CHAMBRILLON, C., ANDRÉ-FONTAINE, G., *et al.* (2010) Leptospirosis in free-ranging endangered European mink (*Mustela lutreola*) and other small carnivores (Mustelidae, Viverridae) from southwestern France. *Journal of Wildlife Diseases* vol. 46, n° 4, p. 1141-1151. [<https://doi.org/10.7589/0090-3558-46.4.1141>]
- MOS, L., ROSS, P.S., MCINTOSH, D., *et al.* (2003) Canine distemper virus in river otters in British Columbia as an emergent risk for coastal pinnipeds. *The Veterinary Record* vol. 152, n° 8, p. 237-239. [<https://doi.org/10.1136/vr.152.8.237>]
- MULLINEAUX, E. (2018) Badger Rehabilitation Protocol. In *Secret World Wildlife Rescue*. [<https://www.secretworld.org/wp-content/uploads/2018/04/Badger-Rehabilitation-Protocol-Final-Liz-07032018.pdf>] (consulté le 10/01/2022).
- MULLINEAUX, E., KEEBLE, E. (2017) BSAVA Manual of Wildlife Casualties, 2nd ed. Gloucester, British Small Animal Veterinary Association.
- MUMM, C.A.S., KNÖRNSCHILD, M. (2017) Territorial choruses of giant otter groups (*Pteronura brasiliensis*) encode information on group identity. *PloS One* vol. 12, n° 10, p. e0185733. [<https://doi.org/10.1371/journal.pone.0185733>]
- MUSEUM NATIONAL D'HISTOIRE NATURELLE (2022) Loutre d'Europe, Loutre commune, Loutre - *Lutra lutra* (Linnaeus, 1758). In *Inventaire National du Patrimoine Naturel*. [https://inpn.mnhn.fr/espece/cd_nom/60630] (consulté le 10/01/2022).
- NEEDLE, D.B., HOLLINGER, C., SHELTON, G.D., *et al.* (2014) Necrotizing and Eosinophilic Masticatory Myositis in Farmed Mink: a Preliminary Description. *Journal of Comparative Pathology* vol. 151, n° 2-3, p. 217-227. [<https://doi.org/10.1016/j.jcpa.2014.04.017>]
- NEWMAN, C., MACDONALD, D.W., ANWAR, M.A. (2001) Coccidiosis in the European badger, *Meles meles* in Wytham Woods: infection and consequences for growth and survival. *Parasitology* vol. 123, n° 2, p. 133-142. [<https://doi.org/10.1017/s0031182001008265>]
- NG, T.F.F., MILLER, M.A., KONDOV, N.O., *et al.* (2015) Oral papillomatosis caused by *Enhydra lutris* papillomavirus 1 (EIPV-1) in southern sea otters (*Enhydra lutris nereis*) in California, USA. *Journal of Wildlife Diseases* vol. 51, n° 2, p. 446-453. [<https://doi.org/10.7589/2014-06-152>]
- NIKOLOVA, S., TZVETKOV, Y., NAJDENSKI, H., *et al.* (2001) Isolation of pathogenic *Yersiniae* from wild animals in Bulgaria. *Journal of Veterinary Medicine. B, Infectious Diseases and Veterinary Public Health* vol. 48, n° 3, p. 203-209. [<https://doi.org/10.1046/j.1439-0450.2001.00448.x>]
- NOWAK, R.M., NOWAK, R.M. (2005) Walker's carnivores of the world. Baltimore, Johns Hopkins University Press.
- ORESHKOVA, N., MOLENAAR, R.J., VREMAN, S., *et al.* (2020) SARS-CoV-2 infection in farmed minks, the Netherlands, April and May 2020. *Euro Surveillace: Bulletin Europeen Sur Les Maladies Transmissibles = European Communicable Disease Bulletin* vol. 25, n° 23. [<https://doi.org/10.2807/1560-7917.ES.2020.25.23.2001005>]
- PARK, N.Y., LEE, M.C., KURKURE, N.V., *et al.* (2007) Canine Adenovirus Type 1 Infection of a Eurasian River Otter (*Lutra lutra*). *Veterinary Pathology* vol. 44, n° 4, p. 536-539. [<https://doi.org/10.1354/vp.44-4-536>]

- PAVLACIK, L., CELER, V., KOUBEK, P., *et al.* (2008) Prevalence of canine distemper virus in wild mustelids in the Czech Republic and a case of canine distemper in young stone martens. *Veterinární Medicína* vol. 52, n° No. 2, p. 69-73. [<https://doi.org/10.17221/2057-VETMED>]
- PEDERSEN, K., JØRGENSEN, J.C., DIETZ, H.H., *et al.* (2003) Verrucous endocarditis associated with *Streptococcus bovis* in mink (*Mustela vison*). *The Veterinary Record* vol. 153, n° 9, p. 264-268. [<https://doi.org/10.1136/vr.153.9.264>]
- PERRETT, S., LESELLIER, S., ROGERS, F., *et al.* (2018) Assessment of the safety of Bacillus Calmette-Guérin vaccine administered orally to badgers (*Meles meles*). *Vaccine* vol. 36, n° 15, p. 1990-1995. [<https://doi.org/10.1016/j.vaccine.2018.02.101>]
- POLLOCK, C. (2012) Mycobacterial infection in the ferret. *The Veterinary Clinics of North America. Exotic Animal Practice* vol. 15, n° 1, p. 121-129, vii. [<https://doi.org/10.1016/j.cvex.2011.09.002>]
- POYART, C., QUESNE, G., TRIEU-CUOT, P. (2002) Taxonomic dissection of the *Streptococcus bovis* group by analysis of manganese-dependent superoxide dismutase gene (*sodA*) sequences: reclassification of « *Streptococcus infantarius* subsp. *coli* » as *Streptococcus lutetiensis* sp. nov. and of *Streptococcus bovis* biotype 11.2 as *Streptococcus pasteurianus* sp. nov. *International Journal of Systematic and Evolutionary Microbiology* vol. 52, n° 4, p. 1247-1255. [<https://doi.org/10.1099/00207713-52-4-1247>]
- QUINN, J.H., GIRARD, Y.A., GILARDI, K., *et al.* (2012) Pathogen and rodenticide exposure in American badgers (*Taxidea taxus*) in California. *Journal of Wildlife Diseases* vol. 48, n° 2, p. 467-472. [<https://doi.org/10.7589/0090-3558-48.2.467>]
- QUIROGA, M.I., LÓPEZ-PEÑA, M., VÁZQUEZ, S., *et al.* (1997) Distribution of Aujeszky's disease virus in experimentally infected mink (*Mustela vison*). *Deutsche Tierärztliche Wochenschrift* vol. 104, n° 4, p. 147-150.
- ROOT, J.J., SHRINER, S.A., BENTLER, K.T., *et al.* (2014) Extended viral shedding of a low pathogenic avian influenza virus by striped skunks (*Mephitis mephitis*). *PloS One* vol. 9, n° 1, p. e70639. [<https://doi.org/10.1371/journal.pone.0070639>]
- SALOMONSEN, C.M., BOYE, M., HØIBY, N., *et al.* (2013) Comparison of histological lesions in mink with acute hemorrhagic pneumonia associated with *Pseudomonas aeruginosa* or *Escherichia coli*. *Canadian Journal of Veterinary Research* vol. 77, n° 3, p. 199-204.
- SCAGLIONE, F.E., MIGNONE, W., FERRERO, E., *et al.* (2013) Systemic AL amyloidosis in a Beech Marten (*Martes foina*). *Research in Veterinary Science* vol. 95, n° 2, p. 569-571. [<https://doi.org/10.1016/j.rvsc.2013.03.024>]
- SCHULMAN, F.Y., MONTALI, R.J., HAUER, P.J. (1993) Gastroenteritis Associated with *Clostridium perfringens* Type A in Black-footed Ferrets (*Mustela nigripes*). *Veterinary Pathology* vol. 30, n° 3, p. 308-310. [<https://doi.org/10.1177/030098589303000316>]
- SCHWARTZ, P., WOLFE, K.B., BEUTTAS, J.T. (1971) Spontaneous amyloidosis in mink. *Journal of Comparative Pathology* vol. 81, n° 3, p. 437-445. [[https://doi.org/10.1016/0021-9975\(71\)90032-6](https://doi.org/10.1016/0021-9975(71)90032-6)]
- SHARUN, K., TIWARI, R., NATESAN, S., *et al.* (2021) SARS-CoV-2 infection in farmed minks, associated zoonotic concerns, and importance of the One Health approach during the ongoing

- COVID-19 pandemic. *The Veterinary Quarterly* vol. 41, n° 1, p. 50-60. [https://doi.org/10.1080/01652176.2020.1867776]
- SHEARER, K.E., HARTE, M.J., OJKIC, D., *et al.* (2014) Detection of *Leptospira* spp. in wildlife reservoir hosts in Ontario through comparison of immunohistochemical and polymerase chain reaction genotyping methods. *The Canadian Veterinary Journal* vol. 55, n° 3, p. 240-248.
- SHEN, Z., BATAK, F., MANNION, A., *et al.* (2017) Novel urease-negative *Helicobacter* sp. '*H. enhydrae* sp. nov.' isolated from inflamed gastric tissue of southern sea otters. *Diseases of Aquatic Organisms* vol. 123, n° 1, p. 1-11. [https://doi.org/10.3354/dao03082]
- SHI, J., WEN, Z., ZHONG, G., *et al.* (2020) Susceptibility of ferrets, cats, dogs, and other domesticated animals to SARS-coronavirus 2. *Science* vol. 368, n° 6494, p. 1016-1020. [https://doi.org/10.1126/science.abb7015]
- SIMPSON, V.R., TOMLINSON, A.J., STEVENSON, K., *et al.* (2016) A post-mortem study of respiratory disease in small mustelids in south-west England. *BMC Veterinary Research* vol. 12, p. 72. [https://doi.org/10.1186/s12917-016-0693-9]
- SIQUEIRA, J.D., NG, T.F., MILLER, M., *et al.* (2017) Endemic infection of stranded southern sea otters (*Enhydra lutris nereis*) with novel parvovirus, polyomavirus, and adenovirus. *Journal of Wildlife Diseases* vol. 53, n° 3, p. 532-542. [https://doi.org/10.7589/2016-04-082]
- SLEDGE, D.G., DANIEU, P.K., BOLIN, C.A., *et al.* (2010) Outbreak of Neonatal Diarrhea in Farmed Mink Kits (*Mustela vison*) Associated With Enterotoxigenic *Staphylococcus delphini*. *Veterinary Pathology* vol. 47, n° 4, p. 751-757. [https://doi.org/10.1177/0300985810364514]
- STITTELAAR, K.J., VELDHUIS KROEZE, E.J.B., RUDENKO, L., *et al.* (2011) Efficacy of live attenuated vaccines against 2009 pandemic H1N1 influenza in ferrets. *Vaccine* vol. 29, n° 49, p. 9265-9270. [https://doi.org/10.1016/j.vaccine.2011.09.049]
- STONE, W.B., OKONIEWSKI, J.C., STEDELIN, J.R. (1999) Poisoning of wildlife with anticoagulant rodenticides in New York. *Journal of Wildlife Diseases* vol. 35, n° 2, p. 187-193. [https://doi.org/10.7589/0090-3558-35.2.187]
- SUN, X., BELSER, J.A., PAPPAS, C., *et al.* (2019) Risk Assessment of Fifth-Wave H7N9 Influenza A Viruses in Mammalian Models. *Journal of Virology* vol. 93, n° 1, p. e01740-18. [https://doi.org/10.1128/JVI.01740-18]
- TAVERNIER, P., BAERT, K., VAN DE BILDT, M., *et al.* (2012) A distemper outbreak in beech martens (*Martes foina*) in Flanders. *Vlaams Diergeneeskundig Tijdschrift* vol. 81, n° 2, p. 81-87. [https://doi.org/10.21825/vdt.v81i2.18362]
- TINKER, M.T., HATFIELD, B.B., HARRIS, M.D., *et al.* (2016) Dramatic increase in sea otter mortality from white sharks in California. *Marine Mammal Science* vol. 32, n° 1, p. 309-326. [https://doi.org/10.1111/mms.12261]
- TRAUTWEIN, G.W., HELMBOLDT, C.F. (1966) Mastitis in mink due to *Staphylococcus aureus* and *Escherichia coli*. *Journal of the American Veterinary Medical Association* vol. 149, n° 7, p. 924-928.

- TSENG, M., FLEETWOOD, M., REED, A., *et al.* (2012) Mustelid herpesvirus-2, a novel herpes infection in northern sea otters (*Enhydra lutris kenyoni*). *Journal of Wildlife Diseases* vol. 48, n° 1, p. 181-185. [<https://doi.org/10.7589/0090-3558-48.1.181>]
- VULFSON, L. (2003) Assessment of the aerobic faecal microflora in mink (*Mustela vison* Schreiber) with emphasis on *Escherichia coli* and *Staphylococcus intermedius*. *Veterinary Microbiology* vol. 93, n° 3, p. 235-245. [[https://doi.org/10.1016/S0378-1135\(03\)00037-3](https://doi.org/10.1016/S0378-1135(03)00037-3)]
- VULFSON, L. (2001) Serogroups and antimicrobial susceptibility among *Escherichia coli* isolated from farmed mink (*Mustela vison* Schreiber) in Denmark. *Veterinary Microbiology* vol. 79, n° 2, p. 143-153. [[https://doi.org/10.1016/S0378-1135\(00\)00343-6](https://doi.org/10.1016/S0378-1135(00)00343-6)]
- WILLIAMS, B.H., BUREK HUNTINGTON, K., MILLER, M. (2018) Mustelids. *In Pathology of Wildlife and Zoo Animals*. London, Elsevier, p. 287-304. [<https://doi.org/10.1016/B978-0-12-805306-5.00011-0>]
- WILLIAMS, B.H., POPEK, E.J., HART, R.A., *et al.* (1994) Iniencephaly and other neural tube defects in a litter of ferrets (*Mustela putorius furo*). *Veterinary Pathology* vol. 31, n° 2, p. 260-262. [<https://doi.org/10.1177/030098589403100218>]
- WILLIAMS, E.S., THOME, E.T., APPEL, M.J.G., *et al.* (1988) Canine Distemper in Black-Footed Ferrets (*Mustela nigripes*) from Wyoming. *Journal of Wildlife Diseases* vol. 24, n° 3, p. 385-398. [<https://doi.org/10.7589/0090-3558-24.3.385>]
- WILLIAMS, G.A., KOENEN, M.E., HAVENAAR, R., *et al.* (2019) Survival of *Mycobacterium bovis* BCG oral vaccine during transit through a dynamic in vitro model simulating the upper gastrointestinal tract of badgers. *PloS One* vol. 14, n° 4, p. e0214859. [<https://doi.org/10.1371/journal.pone.0214859>]
- WILSON, D.J., BALDWIN, T.J., WHITEHOUSE, C.H., *et al.* (2015) Causes of mortality in farmed mink in the Intermountain West, North America. *Journal of Veterinary Diagnostic Investigation* vol. 27, n° 4, p. 470-475. [<https://doi.org/10.1177/1040638715586438>]
- WISE, A.G., SMEDLEY, R.C., KIUPEL, M., *et al.* (2009) Detection of Group C Rotavirus in Juvenile Ferrets (*Mustela putorius furo*) with Diarrhea by Reverse Transcription Polymerase Chain Reaction: Sequencing and Analysis of the Complete Coding Region of the VP6 Gene. *Veterinary Pathology* vol. 46, n° 5, p. 985-991. [<https://doi.org/10.1354/vp.08-VP-0315-S-FL>]
- WODECKA, B., MICHALIK, J., LANE, R.S., *et al.* (2016) Differential associations of *Borrelia* species with European badgers (*Meles meles*) and raccoon dogs (*Nyctereutes procyonoides*) in western Poland. *Ticks and Tick-Borne Diseases* vol. 7, n° 5, p. 1010-1016. [<https://doi.org/10.1016/j.ttbdis.2016.05.008>]
- ZITZOW, L.A., ROWE, T., MORKEN, T., *et al.* (2002) Pathogenesis of Avian Influenza A (H5N1) Viruses in Ferrets. *Journal of Virology* vol. 76, n° 9, p. 4420-4429. [<https://doi.org/10.1128/JVI.76.9.4420-4429.2002>]

Annexe 1 : Position taxonomique des mustélidés

D'après le site de l'INPN (Museum national d'Histoire naturelle, 2022)

Règne	<i>Animalia</i> (Animaux)
Embranchement	<i>Chordata</i> (Chordés)
Sous-embranchement	<i>Vertebrata</i> (Vertébrés)
Classe	<i>Mammalia</i> (Mammifères)
Sous-classe	<i>Theria</i> (Thériens)
Infra-classe	<i>Eutheria</i> (Euthériens)
Ordre	<i>Carnivora</i> (Carnivores)
Sous-ordre	<i>Caniformia</i> (Caniformes)
Famille	<i>Mustelidae</i> (Mustélidés)

Annexe 2 : Fiche conseils à destination des propriétaires de mustélidés (Cabrit, 2016)

Gestion des morsures

Pour un Homme ou un animal

- Extraction**
 - Rester calme
 - Ne pas mobiliser vivement la partie mordue
 - Emettre des sons à l'encontre de l'animal
 - Extraction : ouverture de la gueule, jet / spray d'eau
- Rinçage + Séchage**
 - A l'eau courante
 - Avec compresses ou tissu propre
- Nettoyages**
 - Multiplés, à l'eau et au savon, au moins 30 secondes chacun
- Désinfection**
 - DAKIN
 - BETADINE
 - Alcool et dérivés
 - Eau oxygénée
- Considérations ultérieures**
 - Ne mettre un pansement qu'en cas de saignement importants ou de plaie pouvant facilement se souiller → Risque important de développement microbien
 - Ne pas faire d'automédication
 - Consulter rapidement un professionnel de santé pour une prise en charge correcte des potentielles complications → Points de suture, antibiotiques éventuels, pansements spécifiques ...

Fiche conseils

La morsure des furets et autres mustélidés

- Dangers de la morsure
- Prévention de la morsure
- Gestion de la morsure

Par Nicolas CABRIT

Dans le cadre de la thèse « La morsure des mustélidés : données anatomiques, éthologiques et pathologiques. Réalisation de fiches pratiques destinées à la prévention et à la gestion du risque »

Dangers de la morsure

Physiques

- Perte de matière
- Hémorragie
- Fracture, contusion
- Atteinte fonctionnelle
- Atteinte esthétique

Affections graves mais rares (en France métropolitaine)

- Rage
- Tuberculose
- Fièvre par morsure de rat
- Tétanos

Affections fréquentes de gravité variable (si correctement prises en charge)

- Pasteurellose
- Infections par les autres bactéries de la gueule: Staphylocoques, Streptocoques

Symptômes courants

- Cœdème, douleur, chaleur de la plaie en quelques heures
- Forme suppurée (abcès, phlegmon)

Attention ! Des complications sont toujours possibles allant d'atteintes localisées de gravité variable (notamment articulaires) à une généralisation de l'affection (septicémie, extension vers les appareils respiratoires, nerveux,...)

Infectieux

Mustélidés

arrêté du 30 juillet 2010

Domestiques	Furet	sans contrainte légale complémentaire
Non protégés spécifiquement respectant les quotas	Hermine, belette, blaireau, ratel, zorille	autorisation préfectorale d'ouverture d'établissement
Sensibles et/ou protégés ou dépassant les quotas	Vison d'Europe et d'Amérique, loutre d'Europe, putois à pieds noirs	autorisation préfectorale ET certificat de capacité

Remarque : Pour la faune sauvage résidant sur le sol français, il est obligatoire de prouver que l'animal ne provient pas d'un prélèvement en milieu naturel et qu'il est issu d'espèces élevées en captivité depuis plus de 2 générations dans un établissement en règle.

Prévention des morsures

Principales causes de morsure

- Agression** Comportement visant à augmenter la distance entre l'agresseur et l'agressé
 - Agression sociale** (même espèce) → but social (hiérarchie ou non)
 - Exemple : agression lors de cohabitation entre FURETS
 - Agression réactionnelle** (même espèce ou non) → défense des ressources, du territoire ou auto-défense
 - Exemple : anxiété du FURET envers son PROPRIETAIRE ou un FURET
- Prédation** Comportement visant à diminuer la distance entre le chasseur et le chassé, souvent à but alimentaire
- Jeu** Comportement « mimant » d'autres comportements (agression, prédation, reproduction), faisant intervenir des individus (même espèce ou non) voire des objets

Apprentissage

Bases de l'apprentissage du furet = CALME PAS DE DOULEUR

HABITUATION
 Récompense plus efficace que punition

Peur, auto-défense	Morsure par anxiété. <u>Eviter de surprendre</u> le furet avant les manipulations. Le <u>laisser s'habituer à la présence humaine</u> et autant que possible répéter les manipulations fréquemment, de façon douce, dans un environnement
Défense de ressource	Morsure par excès de possessivité pour une ressource (jouet, ...). <u>Répéter au maximum les expositions</u> du furet à cette ressource de manière à laisser l'animal (habituation) et/ou <u>détourner l'attention</u> vers un autre objet.
Jeu et dérives	Morsures non inhibées. <u>Eviter de pratiquer de jeux de mains violents</u> de type lutte, roulade, corps-à-corps. <u>Rediriger au maximum l'excitation</u> du
Sur autres animaux et enfants	Chien — chat : Adopter un <u>processus d'habituation avec présentation et rapprochement progressif</u> similaire à celui à effectuer entre deux furets. <u>Ne surtout pas forcer l'interaction</u> (incompatibilité de caractère possible).
	EVITER ABSOLUMENT de mettre en contact un furet avec des proies potentielles (lapins, rongeurs, oiseaux, reptiles) ou des enfants en bas âge,

Annexe 3 : Les maladies congénitales chez les mustélidés (Williams *et al.*, 2018)

Pathologie	Espèce affectée	Mortalité	Lésions	Facteurs prédisposants
Défaut de fermeture du tube neural	Furet	Oui	Spina bifida, cranioschisis, anencéphalie, inencéphalie	Dilution de la couleur
Surdité	Furet	Non	Surdité comparable avec celle associée à la couleur albinos	Dilution de la couleur
Rein polykystique	Vison	Oui	Kystes dans les tubes collecteurs, les furetons meurent avant l'âge de 4 mois	Aucune rapportée
Kystes des canaux de Müller	Loutre	Non	Kystes identifiés sur la séreuse du cordon spermatique (72 %)	Aucune rapportée
Syndrome d'Ehlers-Danlos	Vison	Non	Fragilité de la peau, hyperélasticité, laxité	Récessive autosomale
Hydrocéphalie	Vison	Oui	Distension crâniale, incoordination, grave retard de croissance ; les petits meurent avant 6 semaines d'âge	Aucune rapportée
Tyrosinémie	Vison	Non	Hyperkératose, pododermatite hémorragique, œdème cornéen, néphrite granulomateuse	Récessive autosomale – Manque de tyrosine aminotransférase hépatique
Syndrome de Chediak-Higashi	Vison	Non	Lysosomes géants anormaux dans les leucocytes, les plaquettes, les hépatocytes, l'épithélium tubulaire rénal, les neurones et les cellules endothéliales. Hypopigmentation oculo-cutanée partielle due au regroupement des granulations des mélanocytes. Activité des lymphocytes NK perturbée, neuropathie périphérique	Dilution de la couleur, mutation du gène <i>LYST</i> (régulateur du trafic lysosomal)
Dysplasie rétinienne	Loutre	Non	Plis rétiniens, formation de rosettes, et décollement	Déficit de vitamine A, augmentation de la dieldrine (insecticide)

PATHOLOGIE DES MUSTÉLIDÉS EUROPÉENS ET GESTION EN CENTRE DE SOINS AUX ANIMAUX SAUVAGES

AUTEUR : Aurore BORTOT

RÉSUMÉ :

Les mustélidés représentent la plus grande famille au sein des Carnivores. Ils sont majoritairement de taille petite à modérée avec un corps allongé et de courtes extrémités. Ces animaux sont présents dans le monde entier, sauf en Australie et en Antarctique.

Les quelques données disponibles sur leurs affections sont en général limitées aux infections ayant un impact sanitaire, comme la tuberculose bovine chez le Blaireau européen, la rage chez plusieurs espèces ou encore la maladie de Carré, à l'origine du déclin marqué des populations de Putois à pieds noirs, espèce menacée d'extinction. La maladie aléoutienne et plus récemment la Covid-19 ont fortement impacté les élevages de visons d'Amérique, et font peser une menace non évaluée sur le Vison d'Europe, particulièrement menacé (LPO, 2022). Les causes traumatiques (notamment les chocs routiers) et les maladies infectieuses constituent les causes prédominantes de morbidité et de mortalité des mustélidés sauvages.

Le respect strict des bonnes pratiques d'hygiène et des règles de biosécurité au sein des structures prenant en charge des mustélidés en détresse a pour but de garantir la maîtrise du risque de morsure et de transmission de zoonoses entre humains et animaux, même s'il n'existe pas de protocoles strictement adaptés à leur gestion.

Tandis que certaines espèces de ce taxon s'avèrent prolifiques et sont même considérées comme nuisibles ou potentiellement nuisibles en raison des dégâts qu'on leur impute ou de leur rôle putatif de réservoirs de certains agents pathogènes, d'autres voient leurs populations décroître voire se trouver en danger critique d'extinction, à l'instar du vison d'Europe. Il est donc essentiel d'intégrer les mustélidés dans le cadre de la surveillance sanitaire des animaux sauvages qui soit partie prenante de l'approche « Une seule Santé ».

MOTS CLÉS :

MUSTÉLIDÉ, FURET, PATHOLOGIE, CENTRE DE SOINS, FAUNE SAUVAGE, ZOONOSE, BIOSÉCURITÉ, EUROPE

JURY :

Présidente : Pr Caroline GILBERT

Directeur de thèse : Dr Pascal ARNÉ

Examinatrice : Dr Veronica RISCO-CASTILLO

MUSTELIDS PATHOLOGY AND MANAGEMENT IN WILDLIFE RESCUE CENTRES

AUTHOR : Aurore BORTOT

SUMMARY:

Mustelids represent the largest family within the Carnivora order. They are mostly small to medium size species with a slender body and short extremities. They occur worldwide, except in Australia and Antarctica.

The few data known about their diseases are generally limited to selected infections having a health impact, such as bovine tuberculosis in the Eurasian badger, rabies in several species or canine distemper which has caused a severe population decline in black footed ferrets, from now on endangered species. Aleutian disease, and more recently the Covid-19 pandemic, have been studied mostly in farmed American minks, and should be in the European mink as well, especially threatened (LPO, 2022). Furthermore, it seems that traumatic causes (notably traffic accidents) and infectious diseases prevail within morbidity and mortality causes of wild mustelids.

Strict respect of good personal hygiene practices and biosafety rules in rescue centres which receive in distress mustelids safeguards a decrease of the bite risk and zoonotic transmission between humans and animals, even if no particular protocol is applied for their management.

Last but not least, while some species are prolific and are considered as pests or potential pests because of the physical damage they cause to human property or because of their presumed role as pathogens reserve, others are experiencing population declines or are even listed as endangered species, like the European mink. That's why it is crucial to ensure a health surveillance in wildlife so as to protect them and in the context of the "One Health" concept.

KEYWORDS:

MUSTELID, FERRET, PATHOLOGY, RESCUE CENTRE, WILDLIFE, ZONOSIS, BIOSAFETY, EUROPE

JURY:

Chairperson: Pr Caroline GILBERT

Thesis Director: Dr Pascal ARNÉ

Reviewer: Dr Veronica RISCO-CASTILLO