



**HAL**  
open science

# Gestion de l'ouverture des espaces d'agénésies d'incisives latérales permanentes maxillaires : solutions actuelles

Séverine Peluso

## ► To cite this version:

Séverine Peluso. Gestion de l'ouverture des espaces d'agénésies d'incisives latérales permanentes maxillaires : solutions actuelles. Médecine humaine et pathologie. 2022. dumas-04084447

**HAL Id: dumas-04084447**

**<https://dumas.ccsd.cnrs.fr/dumas-04084447>**

Submitted on 28 Apr 2023

**HAL** is a multi-disciplinary open access archive for the deposit and dissemination of scientific research documents, whether they are published or not. The documents may come from teaching and research institutions in France or abroad, or from public or private research centers.

L'archive ouverte pluridisciplinaire **HAL**, est destinée au dépôt et à la diffusion de documents scientifiques de niveau recherche, publiés ou non, émanant des établissements d'enseignement et de recherche français ou étrangers, des laboratoires publics ou privés.



Distributed under a Creative Commons Attribution - NonCommercial - NoDerivatives 4.0 International License

**THESE**

***POUR OBTENIR LE DIPLOME D'ETAT  
DE DOCTEUR EN CHIRURGIE DENTAIRE***

Présentée et publiquement soutenue devant

Aix-Marseille Université  
(Président : Monsieur le Professeur Éric BERTON)

Faculté des Sciences Médicales et Paramédicales  
(Doyen : Monsieur le Professeur Georges LEONETTI)

**Ecole de Médecine Dentaire**  
(Directeur : Monsieur le Professeur Bruno FOTI)

***Gestion de l'ouverture des espaces d'agénésies d'incisives  
latérales permanentes maxillaires : solutions actuelles***

Présentée par

**PELUSO Séverine**

Née le 20 juillet 1995

A Marseille

Thèse soutenue le **07 octobre 2022**

Devant le jury composé de

**Président : Professeur LE GALL Michel**

**Assesseurs : Docteur CATHERINE Jean-Hugues**

**Docteur PHILIP-ALLIEZ Camille**

**Docteur ROUSCOFF Eva**



**THESE**

***POUR OBTENIR LE DIPLOME D'ETAT  
DE DOCTEUR EN CHIRURGIE DENTAIRE***

Présentée et publiquement soutenue devant

Aix-Marseille Université  
(Président : Monsieur le Professeur Éric BERTON)

Faculté des Sciences Médicales et Paramédicales  
(Doyen : Monsieur le Professeur Georges LEONETTI)

**Ecole de Médecine Dentaire**  
(Directeur : Monsieur le Professeur Bruno FOTI)

***Gestion de l'ouverture des espaces d'agénésies d'incisives  
latérales permanentes maxillaires : solutions actuelles***

Présentée par

**PELUSO Séverine**

Née le 20 juillet 1995

A Marseille

Thèse soutenue le **07 octobre 2022**

Devant le jury composé de

**Président : Professeur LE GALL Michel**

**Assesseurs : Docteur CATHERINE Jean-Hugues**

**Docteur PHILIP-ALLIEZ Camille**

**Docteur ROUSCOFF Eva**

## ADMINISTRATION

### **Doyens Honoraires**

Professeur	Raymond SANGIUOLO†
Professeur	Henry ZATTARA
Professeur	André SALVADORI
Professeur	Jacques DEJOU

### **Directeur**

Professeur	Bruno FOTI
------------	------------

### **Directeurs adjoints**

Professeur	Michel RUQUET
Professeur	Anne RASKIN

### **Chargés de missions**

Formation Initiale

Professeur	Michel RUQUET
------------	---------------

Recherche

Professeur	Anne RASKIN
------------	-------------

Formation Continue

Professeur	Frédéric BUKIET
------------	-----------------

Relations Internationales

Professeur	Hervé TASSERY
------------	---------------

Internat et Diplômes d'études spécialisées

Professeur	Virginie MONNET-CORTI
------------	-----------------------

Affaires générales

Docteur	Patrick TAVITIAN
---------	------------------

### **Responsable Administrative**

Madame	Katia LEONI
--------	-------------

### PROMOTIONS :

2019 Raymond SANGIUOLO

2020 Gaston BERGER

2021 Joseph MIGOZZI

2022 Jérôme GALLION

## LISTE DES ENSEIGNANTS

### **PROFESSEURS DES UNIVERSITÉS – PRATICIENS HOSPITALIERS DES CSERD**

BUKIET Frédéric (58-01)  
FOTI Bruno (58-02)  
LE GALL Michel (56-01)  
MONNET-CORTI Virginie (57-01)  
RASKIN Anne (58-01)  
RUQUET Michel (58-01)  
TARDIEU Corinne (56-01)  
TARDIVO Delphine (56-02)  
TASSERY Hervé (58-01)  
TERRER Elodie (58-01)

### **PROFESSEUR DES UNIVERSITÉS**

ABOUT Imad (65)

### **PROFESSEURS ÉMÉRITES**

DEJOU Jacques (58-01)  
HUE Olivier (58-01)

### **MAITRES DE CONFERENCES DES UNIVERSITÉS – PRATICIENS HOSPITALIERS DES CSERD**

ABOUDHARAM Gérard (58-01)	LAN Romain (56-02)
ANTEZACK Angeline (57-01)	LAURENT Michel (58-01)
BELLONI Didier (57-01)	MAILLE Gérald (58-01)
BOHAR Jacques (56-01)	MENSE Chloé (58-01)
CAMOIN Ariane (56-01)	PHILIP-ALLIEZ Camille (56-01)
CAMPANA Fabrice (57-01)	POMMEL Ludovic (58-01)
CATHERINE Jean-Hugues (57-01)	PRECKEL Bernard-Éric (58-01)
GAUBERT Jacques (56-01)	RÉ Jean-Philippe (58-01)
GIRAUD Thomas (58-01)	ROCHE-POGGI Philippe (57-01)
GIRAUDEAU Anne (58-01)	SILVESTRI Frédéric (58-01)
GUIVARC'H Maud (58-01)	STEPHAN Grégory (58-01)
JACQUOT Bruno (58-01)	TAVITIAN Patrick (58-01)
LABORDE Gilles (58-01)	TOSELLO Alain (58-01)

## MAITRES DE CONFÉRENCES DES UNIVERSITÉS ASSOCIÉS

BALLESTER Benoît (58-01)

BLANCHET Isabelle (58-01)

CASAZZA Estelle (58-01)

## CHEFS DE CLINIQUE DES UNIVERSITÉS - ASSISTANTS DES HÔPITAUX

ARNIER Canelle (56-01)

Borel Guillaume (56-02)

BAUDINET Thomas (58-01)

BRINCAT Arthur (57-01)

BROS Agnès (56-01)

CHIARINI Thomas (58-01)

DUPRAT Florence (56-01)

FAURE-BRAC Mathias (57-01)

FERRE Enzo (58-01)

FOUQUES Agathe (56-01)

HAMMOUTENE Stéphane (57-01)

LAFONT Jacinthe (57-01)

LAURENT Camille (58-01)

LIOTARD Alicia (58-01)

MADENIAN Pauline (58-01)

MANSUY Charlotte (58-01)

MARTIN William (56-01)

ONGHENA Tom (56-01)

PASCHEL Laura (58-01)

PILLIOL Virginie (58-01)

PRINCE Fanny (57-01)

RAYNAUD Camille (58-01)

REYNAL Florence (56-01)

ROMAO Vincent (57-01)

ROUSCOFF Eva (57-01)

SADOWSKI Camille (57-01)

TERRER Jérémy (56-01)

VEILLARD Pierre (56-01)

## ASSISTANTE DES UNIVERSITÉS ASSOCIÉ

BROTON Adèle (56-01)

### Intitulés des sections CNU :

#### 56<sup>ème</sup> section : Développement, croissance et prévention

56-01 Odontologie pédiatrique et orthopédie dento-faciale

56-02 : Prévention – Epidémiologie – Economie de la santé – Odontologie légale

#### 57<sup>ème</sup> section : Chirurgie orale, Parodontologie, Biologie Orale

57-01 : Chirurgie orale – Parodontologie – Biologie orale

#### 58<sup>ème</sup> section : Réhabilitation orale

58-01 : Dentisterie restauratrice – Endodontie – Prothèses – Fonction-Dysfonction – Imagerie – Biomatériaux

L'auteur s'engage à respecter les droits des tiers, et notamment les droits de propriété intellectuelle. Dans l'hypothèse où la thèse comporterait des éléments protégés par un droit quelconque, l'auteur doit solliciter les autorisations nécessaires à leur utilisation, leur reproduction et leur représentation auprès du ou des titulaires des droits. L'auteur est responsable du contenu de sa thèse. Il garantit l'Université contre tout recours. Elle ne pourra en aucun cas être tenue responsable de l'atteinte aux droits d'un tiers

**A Monsieur le Professeur Michel LE GALL**

**Président du jury,**

*Docteur en chirurgie dentaire,*

*Spécialiste qualifié en Orthopédie Dento-Faciale,*

*Professeur des Universités à l'Ecole de Médecine Dentaire de Marseille,*

*Praticien Hospitalier,*

*Chef du Département d'Orthopédie Dento-Faciale de l'Ecole de Médecine Dentaire,*

*Chef de Service d'Orthopédie Dento-Faciale – Hôpital de la Timone à Marseille*

*Chercheur associé UMRT24 IFSTTAR Laboratoire de Biomécanique Appliquée,*

*Coordonnateur interrégion Sud du DES d'Orthopédie Dento-Faciale*

Je vous remercie de me faire l'honneur de présider cette thèse.

Je vous remercie pour toutes les connaissances que vous avez joie à transmettre.

Je vous remercie pour votre disponibilité et votre soutien.

Veillez trouver dans ce travail l'expression de ma sincère reconnaissance.



**A Monsieur le Docteur Jean-Hugues CATHERINE**

**Jury de thèse,**

*Docteur en chirurgie dentaire,*

*Spécialiste qualifié en Chirurgie Orale,*

*Maitre de Conférence des Universités à l'Ecole de Médecine Dentaire de Marseille,*

*Praticien Hospitalier,*

*Coordonnateur régional du DES de Chirurgie Orale*

Je vous remercie pour tout l'investissement que vous mettez au service des étudiants.  
Je vous remercie particulièrement pour votre aide précieuse dans le cadre de la préparation  
au concours de l'internat.

Veillez trouver dans ce travail l'expression de toute ma gratitude.

**A Madame le Docteur Camille PHILIP-ALLIEZ**

**Jury de thèse,**

*Docteur en chirurgie dentaire,*

*Spécialiste qualifié en Orthopédie Dento-Faciale,*

*Maitre de Conférence des Universités à l'Ecole de Médecine Dentaire de Marseille,*

*Praticien Hospitalier,*

*Responsable de l'Unité Fonctionnelle d'Orthopédie Dento-Faciale – Hôpital de la Timone à Marseille,*

*Chercheur associé UMRT24 IFSTTAR – Aix-Marseille Université*

Je vous remercie pour toute l'aide que vous apportez depuis le début des études.

Je vous remercie pour toutes les bonnes ondes et l'énergie positive que vous apportez au quotidien dans le service.

Veillez trouver dans ce travail l'expression de toute ma gratitude.

**A Madame le Docteur Eva ROUSCOFF**

**Directrice de thèse**

*Docteur en chirurgie dentaire,*

*Spécialiste qualifié en Orthopédie Dento-Faciale,*

*Chef de Clinique des Universités à l'Ecole de Médecine Dentaire de Marseille,*

*Assistante des Hôpitaux*

Je vous remercie d'avoir accepté de diriger ce travail.

Je vous remercie pour votre disponibilité, votre écoute et vos conseils.

Je vous remercie pour le soutien et les conseils apportés au quotidien à la clinique.

Veillez trouver dans ce travail l'expression de toute ma gratitude.

# Table des matières

---

Introduction.....	1
I. Généralités .....	2
A. Définition.....	2
B. Fréquence.....	2
C. Etiologie.....	3
D. Diagnostic .....	5
1. Diagnostic positif .....	5
2. Diagnostic différentiel .....	7
II. Les différentes thérapeutiques possibles .....	8
A. Traitement par fermeture d'espace.....	8
1. Principes thérapeutiques.....	8
2. Traitement interceptif .....	8
3. Traitement conventionnel et finitions.....	8
B. Traitement par ouverture d'espace .....	11
1. Principes thérapeutiques.....	11
2. Phase orthodontique .....	12
3. Phase prothétique .....	12
4. Contention .....	29
C. Critères décisionnels entre ouverture et fermeture.....	38
D. L'abstention thérapeutique .....	41
III. Comparaison des différentes thérapeutiques par ouverture d'espace.....	42
A. Critères d'analyse .....	42
B. Cas d'implantologie – taux de succès.....	46
C. Cas de bridge collé cantilever – taux de succès .....	49
D. Synthèse des options thérapeutiques retenues .....	51
IV. Conclusion .....	53
V. Table des figures.....	A
VI. Table des tableaux.....	B
VII. Bibliographie .....	I

# Introduction

---

L'agénésie de l'incisive latérale maxillaire est relativement fréquente dans la population orthodontique, elle concerne de 0,8 à 2% de la population générale.

Les patients touchés sont impactés au niveau esthétique et psychologiques, d'autant plus à l'heure actuelle. La société moderne accorde une place très importante à l'esthétique du sourire.

De nombreux auteurs ont étudié cette problématique mais aucun consensus n'a été trouvé pour le moment.

Le but de cet ouvrage est de réaliser un état des lieux des connaissances actuelles et de dresser les différentes solutions dont le praticien dispose.

Nous allons donc voir dans un premier temps dans quel contexte on peut retrouver des agénésies d'incisives latérales maxillaires permanentes et comment les diagnostiquer. Puis nous détaillerons quelles sont les différentes options thérapeutiques à notre disposition. Enfin, nous comparerons les traitements les plus courants entre eux afin d'avoir tous les critères pour proposer au patient le plan de traitement le plus adapté.

# I. Généralités

---

## A. Définition

D'après le Larousse (36), l'agénésie se définit comme une absence totale ou partielle d'un tissu, d'un organe ou d'une structure dès la vie embryonnaire.

Cette anomalie de nombre par défaut peut toucher divers organes dont l'organe dentaire.

Selon le nombre de dents absentes, on parlera d'hypodontie ( $\leq 6$  dents absentes), d'oligodontie ( $> 6$  dents absentes, à l'exclusion des 3<sup>ème</sup> molaires) ou d'anodontie (absence de toute la denture). L'agénésie peut être uni ou bilatérale.

## B. Fréquence

Dans la population générale, l'incidence de patients présentant tous types d'agénésies dentaires varie de 3,5% à 8,8% sans prendre en compte les 3<sup>ème</sup> molaires (54). La distribution homme/femme varie selon les populations étudiées mais avec le plus souvent une prévalence accrue pour les femmes. La fréquence des agénésies est détaillée par groupe de dents dans la figure 1.

	Prevalence (%)	Sequence
Common	1.5–3.1	$P2_i > I2_s > P2_s$
Less common	0.1–0.3	$I1_i > I2_i \& P1_s > C_s \& M2_i$
Rare	0.01–0.04	$M2_s \& M1_s > C_i > M1_i \& I1_s$

s, maxilla; i, mandible.

Figure 1 : Fréquence des agénésies des dents permanentes par ordre décroissant selon Polder (57)

Cet ouvrage se concentrera sur la problématique de l'agénésie de l'incisive latérale maxillaire permanente qui est commune car présente pour 0,8 à 2% de la population générale (54). En comparaison, l'agénésie de l'incisive latérale maxillaire temporaire est de 0,1 à 0,7%.

Toujours d'après Polder et al (57), l'agénésie de l'incisive latérale permanente maxillaire est la seule agénésie qui est le plus souvent bilatérale (fig. 2).

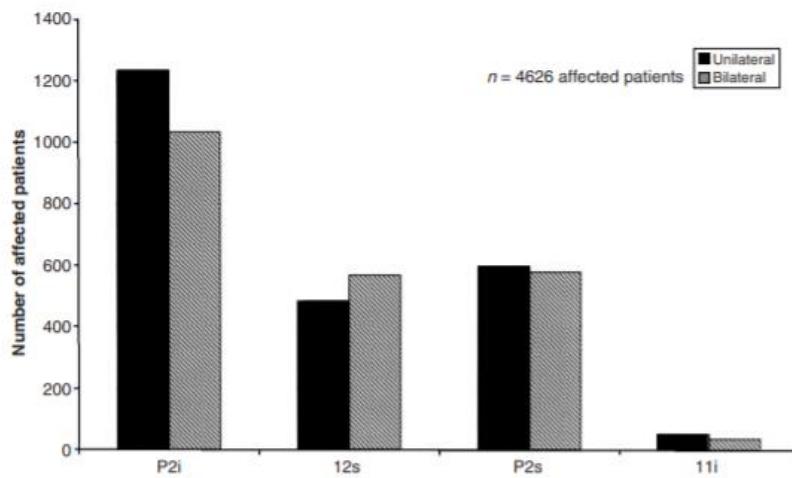


Fig. 3. Unilateral and bilateral occurrence of agenesis for the four most affected teeth in 10 studies (4626 affected patients) (see Table 1 for sources). P2i = mandibular second premolar; I2s, maxillary lateral incisor; P2s, maxillary second premolar; I1i, mandibular central incisor.

Figure 2 : Proportion des agénésies uni ou bilatérales selon Polder et al (57)

Une association est retrouvée entre agénésie d'une dent temporaire et agénésie de la dent permanente successionnelle (2).

### C. Etiologie

L'étiologie des agénésies est mal élucidée mais on retrouve des facteurs héréditaires génétiques (18,54) et des facteurs environnementaux (2). L'agénésie peut être isolée ou syndromique (exemple : associée à une fente labio-alvéolo-palatine).

Pinho et al (54) ont étudié le caractère héréditaire et phénotypique de l'agénésie d'incisives latérales. Dans cette étude, ils démontrent le lien héréditaire en comparant 3 groupes d'individus. Le groupe 1 est constitué de patients présentant une agénésie d'incisive latérale (uni ou bilatérale), le groupe 2, de proches des patients du groupe 1 (famille au 1<sup>er</sup> ou 2<sup>ème</sup> degré) et le groupe 3 contrôle.

Les groupes 1 et 2 présentent plus fréquemment une microdontie d'incisive latérale (respectivement 82,4% et 25%, le groupe contrôle étant à 2%). Le groupe 1 présente plus d'agénésies des 3<sup>ème</sup> molaires (36,2% contre 18,6% pour le groupe 2 et 18,9% pour le groupe 3).

Ceci accroît la difficulté de traitement des patients présentant une agénésie d'incisive latérale par accentuation de la dysharmonie dento-dentaire.

De Coster et al (18) ont étudié également les gènes en cause dans l'hypodontie non syndromique et ont dressé une liste de syndromes associés à l'hypodontie avec les gènes en cause. Les gènes en cause sont notamment des gènes codant pour des facteurs de transcription (PAX 9, MSX 1), ou des gènes médiateurs de la morphogenèse dentaire impliqués dans la chaîne NFκB (IKKγ, NEMO, EDA, EDAR, TNF, ...).

Le gène TGF α est associé à l'agénésie isolée d'incisive latérale ainsi qu'à la présence de fente labiale et palatine.

Les syndromes associés sont très variés : dysplasie ectodermique, syndrome oro-facio-digital, fente labio-alvéolo-palatine (plus la fente est sévère, plus la prévalence d'agénésie augmente), séquence de Pierre Robin, syndrome de Van Der Woude (fig.3), ...

Les fentes sont elles-mêmes associées à plus de 200 syndromes.

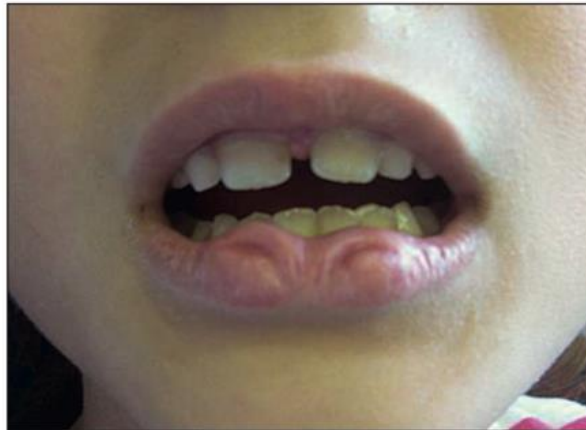

Figure 3 : Enfant de 7 ans présentant un syndrome de Van der Woude (51)

Les gènes en cause sont donc extrêmement variés car chaque syndrome est relié à plusieurs gènes potentiellement impliqués.

Au vu de la complexité des mécanismes mis en jeu dans les agénésies, nous pouvons concevoir qu'elles sont souvent associées à d'autres anomalies (73) :

- Anomalies de position : notamment inclusion de canine car *l'iter dentis* est perturbé, rotations des dents adjacentes ;
- Retard de développement et d'éruption ;
- Réduction de la taille et de la forme coronaire ou radiculaire : microdontie, taurodontisme ;
- Anomalie de structure : dysplasie amélaire ;
- Défaut de croissance squelettique par défaut de stimulation fonctionnelle.



Toutes ces anomalies associées contribuent à la complexification de nos traitements.

Par exemple, sur la figure 4, nous avons une agénésie de la 22 accompagnée d'un défaut de forme de la 12 et une malposition de la 13.

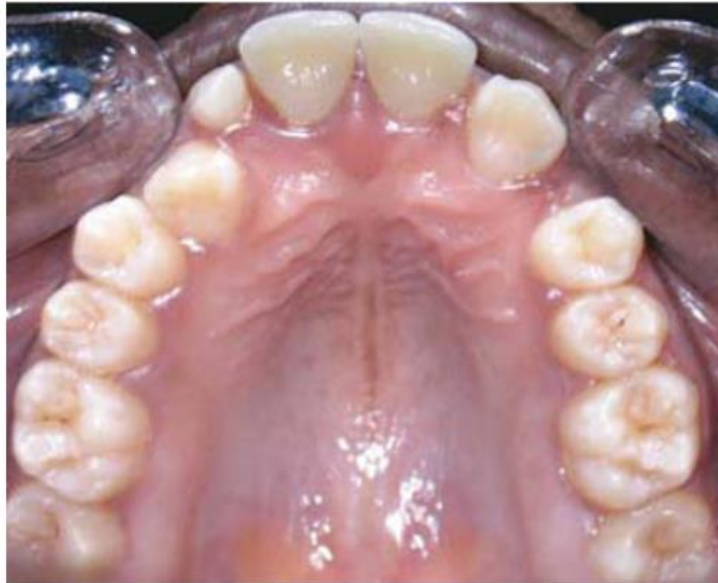

Figure 4 : Cas clinique avec agénésie de 22 et anomalie de forme de 12 (73)

Les facteurs environnementaux selon Al-Ani et al (2,3) sont souvent importants dans la période intra-utérine. Ils peuvent être de plusieurs types :

- Infection : rubella, treponema pallidum ;
- Molécule médicamenteuse : thalidomide, thérapie anti-cancéreuse (chimiothérapie, radiothérapie) ;
- Tabac, alcool sont plus associés à un risque de fente donc par extension à des agénésies ;
- Traumatisme : surtout la fracture du procès alvéolaire ;
- Déséquilibres vitaminés (par défaut ou excès).

## D. Diagnostic

### 1. Diagnostic positif

Un bilan orthodontique complet sera indispensable pour permettre de diagnostiquer une agénésie mais surtout pour diagnostiquer toutes les malocclusions associées afin d'établir un plan de traitement complet et adapté à chaque patient.

Le bilan orthodontique sera composé d'un interrogatoire, d'un examen clinique (statique et dynamique), d'un examen fonctionnel, de la réalisation de photographies extra et intra-orales, de moulages et de radiographies.

Nous allons évoquer les points principaux à rechercher pour diagnostiquer une agénésie dentaire.

L'anamnèse doit particulièrement rechercher les éléments suivants (63) :

- Le motif de consultation, les attentes et demandes du patient et de l'entourage ;
- Réalisation d'un questionnaire médical : pathologies (de l'enfant ou pendant la grossesse), antécédents de traitement (dentaires ou orthodontiques), antécédents familiaux d'agénésie, antécédents fonctionnels, antécédents traumatiques ;
- Evaluer la maturité, la coopération et la motivation du patient (les traitements des agénésies étant complexes, ceci est un pré requis indispensable pour un résultat optimal).

L'examen exobuccal doit permettre d'apprécier le patient de façon globale, d'un point de vue statique et dynamique, de face et de profil. Ceci permettra notamment de diagnostiquer d'autres malocclusions associées à une agénésie.

L'examen du sourire sera important (fig. 5) : présence de diastèmes, classification du sourire (dentaire, parodontal), déviation des points inter-incisifs, gêne du patient pour sourire ?

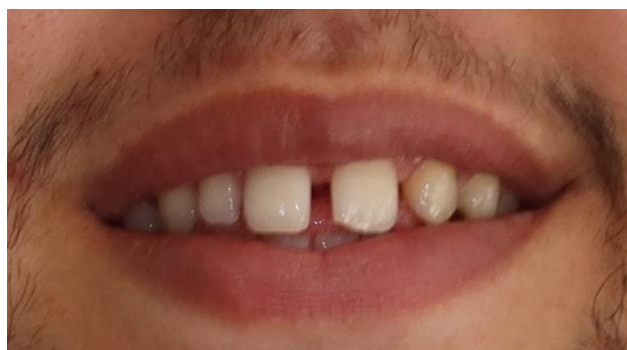

Figure 5 : Photo du sourire chez un patient adulte présentant une agénésie de 22 avec présence de diastèmes et absence de déviation des points inter-incisifs (collection personnelle)

L'examen endobuccal devra rechercher :

- La formule dentaire : absence sur l'arcade d'une (ou deux) incisive(s) latérale(s) permanente(s) maxillaire(s), avec persistance ou non de la dent temporaire associée ;
- Le phénotype parodontal (selon Zweers (84)) : présence d'un défaut osseux ?
- Dystopie des dents adjacentes à la dent absente : version, rotation, déviation du point interincisif maxillaire ;
- La présence d'une dysharmonie dento-arcade (DDA) : encombrement, diastèmes et quantification millimétrique des espaces disponibles et nécessaires (indice de Nance) ;
- La classe d'Angle au niveau canine et molaire, et la corrélation avec la classe squelettique du patient.

Les examens complémentaires sont :

- La radiographie panoramique : elle permet d'exclure une inclusion dentaire, à compléter par des radiographies rétro-alvéolaires ou un cliché occlusal car la dent peut être en dehors du plan de coupe du pantomogramme ;
- Les téléradiographies de profil et de face : permettent de réaliser des mesures céphalométriques des malocclusions associées ;
- Le *cone beam computed tomography* ou CBCT : en cas de doute diagnostique, afin d'obtenir une image tridimensionnelle ;
- Les moulages : pour quantifier une DDA, la dysharmonie dento-dentaire, réaliser un setup.

## 2. Diagnostic différentiel

Le diagnostic de l'agénésie se fait par élimination avec une (45,49) :

- Anomalie d'éruption d'ordre chronologique : retard d'évolution ;
- Anomalie de retard de formation du germe : retard de calcification ;
- Anomalie d'éruption d'ordre topographique :
  - Inclusion, dent retenue ;
  - Ectopie ;
  - Transposition ;
- Avulsion traumatique, thérapeutique ou iatrogène ;
- Folliculite expulsive.

Ce type d'agénésie soulève donc de nombreux challenges dans son traitement : fonction, esthétique, taux de succès, gestion des autres malocclusions associées.

Une prise en charge pluridisciplinaire est donc nécessaire pour un bon traitement des patients.

## II. Les différentes thérapeutiques possibles

---

### A. Traitement par fermeture d'espace

#### 1. Principes thérapeutiques

Le principe de ce traitement est de venir fermer l'espace d'agénésie par mésialisation des secteurs postérieurs. Nous obtenons en général une occlusion de classe II d'Angle (dans les cas d'absence d'extractions mandibulaires associées) : la canine prend donc la place de l'incisive latérale absente, la première prémolaire devient canine et au niveau molaire nous obtenons une classe II thérapeutique (39).

#### 2. Traitement interceptif

Un traitement interceptif permettrait à l'aide d'extractions réfléchies des dents temporaires de minimiser la quantité de mésialisation des secteurs latéraux à réaliser avec les appareillages orthodontiques (11,12,39).

Le principe est d'extraire l'incisive latérale temporaire vers 9 ans afin d'obtenir une éruption plus mésiale de la canine et du reste de l'arcade.

L'avulsion de la seconde molaire temporaire peut également aider à mésialer la première molaire permanente en consommant le lee-way. Mais ceci implique d'avoir pris la décision de la fermeture d'espace de façon précoce dans l'enfance.

#### 3. Traitement conventionnel et finitions

Selon la malocclusion initiale du patient, il sera souhaitable soit de mésialer les secteurs postérieurs, soit de rétracter le bloc incisif (8).

En cas de mésialisation des secteurs latéraux, des renforts d'ancrage sont régulièrement nécessaires pour limiter les effets parasites de ce mouvement (mini-vis, traction inter-arcade, ...)

Dans tous les cas, il faudra veiller à la gestion du 3<sup>ème</sup> ordre des incisives centrales maxillaires. Ceci est particulièrement intéressant en technique par multi-attaches linguales grâce à l'insertion *ribbonwise* de l'arc dans le secteur antérieur (61).

Afin d'améliorer l'intégration esthétique et occlusale dans les cas de fermeture, il faut réaliser un certain nombre de finitions. Ces paramètres ont été détaillés en 1970 par Tuverson (76) et sont toujours d'actualité. Les différentes corrections sont représentées sur la figure 6.

Il faut :

- Sur la canine en place d'incisive latérale :
  - Réaliser une coronoplastie par addition et soustraction amélaire. Toutes les zones de la couronne de la canine sont concernées, notamment la pointe cuspidienne et la face palatine avec son cingulum ;
  - Selon la teinte de la canine (généralement plus saturée), un éclaircissement externe peut être proposé ;
  - Augmenter les trois ordres sur la canine en place d'incisive latérale :
    - Rotation vestibulo-mésiale de +5 à 10° ;
    - Egression de l'ordre de 0.7mm ;
    - Tip forward moyen à +9° ;
    - Torque à +3°.

Ceci améliore l'occlusion, diminue la bosse canine et harmonise la hauteur des collets. Il est possible d'y adjoindre une ingression des incisives centrales.

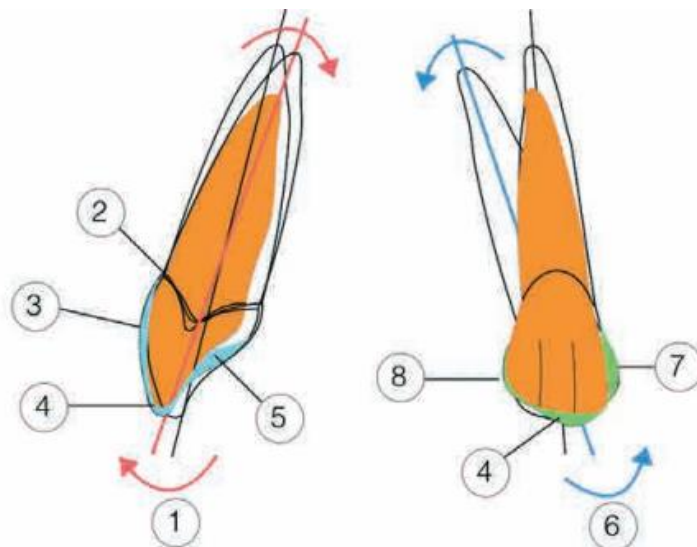


Figure 6 : Les modifications de la position et des formes se fait sur plusieurs plans selon Brézulier et Sorel (10)

- (1) Torque radiculo-palatin (2) Ingression (3) Meulage du bombé vestibulaire (4) Meulage du sommet cuspidien (5) Meulage du cingulum et de la face palatine (6) Tip forward (7) Meulage mésial, plus marqué (8) Meulage distal

- Sur la première prémolaire en place de canine :
  - Réaliser une coronoplastie additive si nécessaire pour augmenter la largeur mésio-distale et éviter une dysharmonie dento-dentaire ;
  - Ajuster les trois ordres de la première prémolaire :
    - Ingresser d'environ 0,56mm.
    - Mettre du torque négatif corono-palatin (pas de valeur précisée) ;
    - Réaliser une rotation mésio-vestibulaire (qui peut éviter la coronoplastie additive pour augmenter son diamètre mésio-distal) ;
  - Veiller à l'absence d'interférences ou de prématurités dans les mouvements de latéralité. Ceci peut passer par la création d'une fonction de groupe.

Cette solution est globalement bien perçue par les patients. Mota et Pinho (46) ont évalué la perception esthétique de ce type de traitement en comparant différents paramètres : fermeture uni ou bilatérale, absence de coronoplastie, coronoplastie de la canine ou coronoplastie associée à un recontourage gingival. Un score supérieur à 5/10 signifie que c'est esthétiquement acceptable.

L'étude a été menée auprès de 1250 diplômés universitaires en dentisterie ainsi qu'auprès de 700 diplômés universitaires hors dentisterie.

La population non professionnelle a donc jugé que la coronoplastie dans le cas d'une agénésie unilatérale a le même rendu esthétique que l'image contrôle ( $7,8 \pm 1,9$ ). La coronoplastie pour une fermeture bilatérale a également un bon score ( $7,3 \pm 2,0$ ).

La coronoplastie associée à un remodelage gingival sont évalués à  $7,5 \pm 1,9$  et  $7,3 \pm 2,0$  (respectivement pour une fermeture unilatérale et bilatérale).

Une coronoplastie de la canine sera donc suffisante pour avoir une bonne intégration esthétique du traitement.

Selon Robertsson (64), cette thérapeutique est plus appréciée des patients (93% contre 65% dans les cas de réouverture) mais cette étude est ancienne (éditée en 2000) et mériterait une réactualisation car les techniques ont évoluées depuis.

Selon Kohaut (33), la fermeture d'espace et donc une mésioposition de la canine en classe II d'Angle n'ont que peu de conséquence occlusale. Ceci ne doit donc pas être un critère décisionnel entre l'ouverture ou la fermeture d'espace.

Sur la figure 7, nous avons un exemple de traitement par fermeture d'espace.

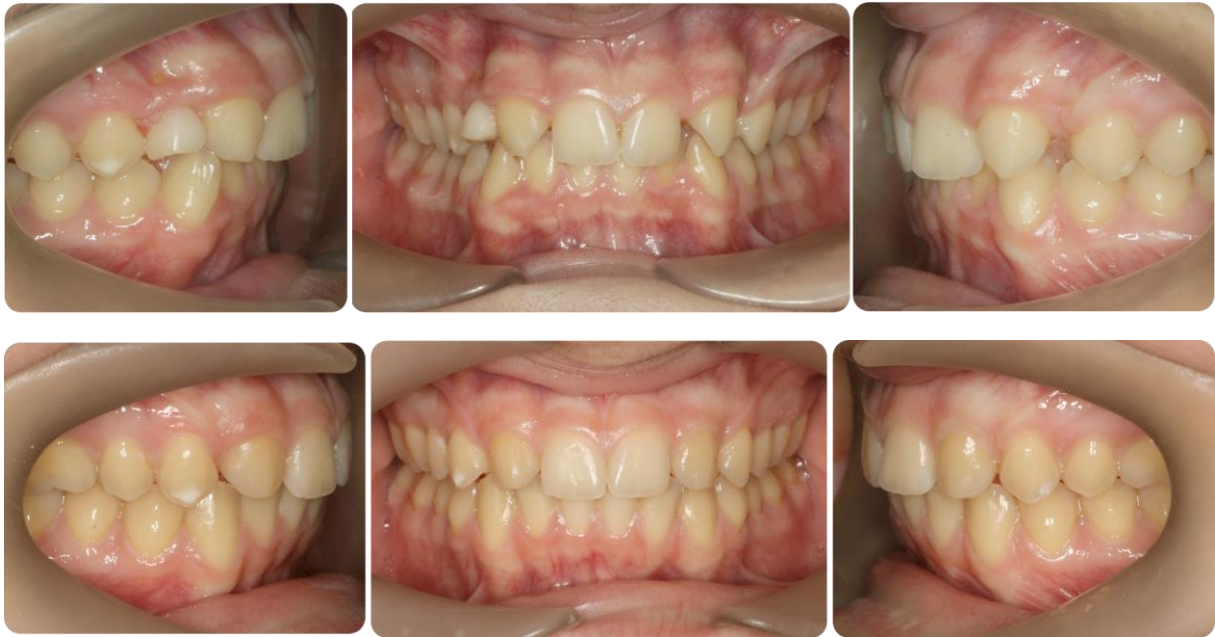

Figure 7 : Photographies intra-orales en début et fin de traitement par fermeture d'espace, courtoisie du Pr M. LE GALL

## B. Traitement par ouverture d'espace

### 1. Principes thérapeutiques

Ici, le principe est d'ouvrir l'espace de la dent absente de manière à pouvoir la remplacer par une restauration prothétique.

Ceci nécessite une interdisciplinarité plus importante que dans les cas de fermeture d'espace.

En règle générale, nous cherchons à obtenir une classe I canine et molaire ainsi qu'un espace mésio-distal compatible avec le remplacement de la dent. Selon Lavergne (38), le diamètre d'une incisive latérale maxillaire est de  $6,718 \pm 0,060$  mm. De plus, l'incisive latérale est dans un rapport de 0,77 par rapport à l'incisive centrale. Il faut garder à l'esprit que, très souvent, les patients présentent une réduction de taille de l'incisive controlatérale au secteur agénésique.

L'ouverture est dite précoce ou tardive chez le sujet en cours de croissance. Dans le cas d'une ouverture précoce, une reprise de traitement orthodontique pré prothétique peut être nécessaire pour optimiser la réalisation prothétique.

## 2. Phase orthodontique

D'après Mandile (45), la séquence thérapeutique de l'orthodontie pré-prothétique est :

- Maintien ou recul molaire en classe I. Différents dispositifs de distalisation molaire sont utilisables (ressort, force extra-orale, pendulum, ...). Il faudra veiller à contrôler les effets parasites et des renforts d'ancrage peuvent constituer une aide précieuse ;
- Recul prémolaire (avec maintien de l'ancrage molaire) par ressort, traction inter-arcade, etc...
- Rétraction canine en classe I et recentrage conjoint du point interincisif maxillaire (à l'aide de chaînette élastomérique, ressort, élastiques ou arc à boucles) ;
- Détermination de l'espace coronaire nécessaire pour la réalisation de la prothèse. Ceci doit être réalisé en concertation avec le praticien qui fera la prothèse, mais il est utile de s'aider du secteur controlatéral ou de l'indice de Bolton. Un setup (manuel ou virtuel) peut également aider à prévisualiser le projet thérapeutique. De manière générale, un espace au niveau du collet de 6.5mm est nécessaire pour l'intégration biologique et esthétique de la restauration prothétique ;
- Aménagement de l'espace radulaire. Il faut étudier la convergence des racines de l'incisive latérale et de la canine et la répercussion dans les 3 ordres sur les couronnes dentaires. Ceci est particulièrement important dans le cas d'une restauration implanto-portée ;
- Finitions. Il faudra veiller à l'obtention de la classe I canine et molaire ainsi qu'aux bons rapports incisifs. Le surplomb et le recouvrement doivent être normalisés et adaptés à la restauration future. Les compensations incisives devront être minimisées pour éviter des forces en cisaillement trop importantes et problématiques pour les restaurations prothétiques.

Pendant la période de traitement actif, une réhabilitation temporaire peut être réalisée à l'aide d'une facette en résine avec un bracket orthodontique rajouté sur l'arc, ou à l'aide d'un cache collé sur la face proximale d'une dent adjacente.

## 3. Phase prothétique

Après avoir ouvert l'espace d'agénésie, plusieurs options de remplacement des dents absentes sont possibles.

Il existe des restaurations provisoires ou d'usage, fixes ou amovibles.



## a) Restauration prothétique implanto-portée (9,40,42,45,72)

La réalisation d'une couronne implanto-portée sur un implant unitaire est intéressante pour remplacer de façon fixe et définitive la dent manquante.

### (1) Description

L'implant est une racine artificielle qui est vissée dans l'os alvéolaire et va s'ostéointégrer.

L'implant est composé d'un col, d'un corps et d'un apex. Plusieurs diamètres existent en fonction de l'espace disponible. Les différences de fabrication de ces parties permettront donc de répondre aux différentes situations cliniques possibles. Le matériau de prédilection est le titane commercialement pur, aussi appelé titane TiAl<sub>6</sub>V<sub>4</sub> ou alliage de grade 5.

Par-dessus l'implant, il y aura la connexion sous forme d'un pilier. Dans les cas de couronne unitaires, cette connexion peut être enlevée. C'est donc une connexion dite « direct implant ».

Selon le pilier utilisé, la couronne supra-implantaire sera vissée ou scellée. La tendance actuelle est préférée au vissage car cela évite la projection de ciment néfaste pour le parodonte et facilite la maintenance.

La couronne supra-implantaire peut être céramo-métallique ou céramo-céramique. L'utilisation d'un matériau biocompatible (comme la zircone) est indispensable pour l'espace supra-crestal.

Il est à noter que la pose d'un implant endo-osseux unitaire ainsi que la réalisation de la couronne implanto-portée ne bénéficient pas actuellement de prise en charge de la sécurité sociale.

La figure 8 illustre les différents éléments constituant un implant endo-osseux.

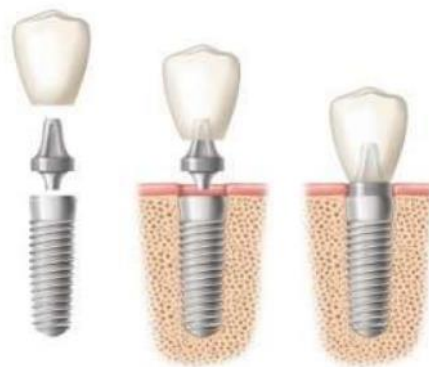

Figure 8 : Les différentes parties d'un implant, note de cadrage HAS 2015 (71)

## (2) Protocole de réalisation (72)

D'un point-de-vue général, l'implant doit être positionné correctement car après ostéointégration, il ne sera plus possible de modifier sa position.

La prothèse doit influencer la chirurgie afin d'avoir un résultat optimal. Une erreur de positionnement aura des conséquences sur la morphologie coronaire de la prothèse ainsi que sur les tissus gingivaux, mais aussi sur le plan fonctionnel avec des surcharges occlusales.

Pour avoir une pérennité du traitement, plusieurs impératifs sont à respecter :

- L'implant doit être le plus centré possible par rapport au volume virtuel de la dent à remplacer, dans les plans mésio-distal et vestibulo-palatin ;
- L'épaisseur osseuse interproximale doit être de 7mm pour un implant de 4mm de diamètre, et il faut 3mm d'os en vestibulaire ;
- L'émergence de l'implant doit être en adéquation avec la réalisation prothétique, c'est-à-dire que l'implant soit centré sur le zénith de la future couronne.

Pour conjuguer les impératifs occluso-fonctionnel et biologique, une seule position implantaire est possible et elle est à déterminer sur une radiographie tridimensionnelle.

La méthode idéale pour l'édentement antérieur pour fusionner la radiographie avec le projet prothétique consiste en l'indexation des moulages. Un jeu de moulage de la situation d'origine est réalisé ainsi qu'un jeu avec le wax up du projet thérapeutique.

Les moulages peuvent être physiques ou numériques à l'origine mais les empreintes physiques doivent être scannés en 3D pour obtenir un fichier *.stl*. Puis il faut *matcher* ces moulages avec la radiographie sur un logiciel de planification. La position implantaire optimale est déterminée en fonction de tous les paramètres évoqués précédemment.

Cette méthode permet ensuite la création d'un guide chirurgical (couramment de type stéréolithographique). Les implants pourront donc être posés dans la situation qui a été planifiée.

Pour revenir sur la problématique des agénésies, comme l'os alvéolaire est stimulé par la fonction, il peut exister une inadéquation entre les impératifs prothétiques et biologiques. Il est alors souvent nécessaire de réaliser des aménagements pré-prothétiques des tissus mous et durs (dont la fréquence est estimée à plus de 77%), ce qui peut complexifier le traitement. La planification précise permettra de déterminer les aménagements nécessaires pour obtenir un site receveur sain.

Après la phase chirurgicale vient l'étape de la temporisation permettant d'attendre l'ostéointégration de l'implant.

Cette période de cicatrisation osseuse est de 4 à 6 mois au maxillaire. Il existe différents protocoles de temporisation qui seront conditionnés par un élément essentiel au moment de la mise en place de l'implant : la stabilité primaire.

Si le couple de serrage de la mise en place de l'implant est à moins de 35 N/cm, la temporisation ne devra pas être connectée à l'implant pour éviter un échec de cicatrisation. Plusieurs prothèses de temporisation sont possibles mais dans les cas d'agénésies nous retiendront le bridge collé sans préparation (à 1 ou 2 ailettes), une gouttière amovible avec une dent prothétique à l'intérieur ou une prothèse partielle amovible (à base résine ou avec un châssis métallique). La mise en charge de l'implant est dite différée et une seconde phase chirurgicale sera nécessaire pour permettre la connexion à l'implant.

Le bridge collé dans cette indication de temporisation courte est plus délicat qu'un bridge collé classique en raison du risque augmenté de décollement. De plus, l'occlusion n'est pas toujours compatible avec la surépaisseur imposée par l'absence de préparation, ou alors ceci peut engendrer un inconfort pour le patient.

Si le couple de serrage est supérieur à 35 N/cm, une temporisation par prothèse connectée à l'implant est indiquée. La connexion à l'implant pourra être uniquement esthétique (aucun contact occlusal, on parle de mise en esthétique immédiate), ou esthétique et fonctionnelle (dans ce cas, c'est une mise en charge immédiate).

La prothèse provisoire connectée à l'implant, qu'elle soit fonctionnelle ou non, immédiate ou différée, aura un rôle essentiel sur le façonnage du profil d'émergence. Un bon profil d'émergence permet d'optimiser le résultat esthétique gingival mais également permet au prothésiste de bien positionner les lignes de transition de la couronne.

Au terme de la cicatrisation, l'étape suivante est la réalisation de l'empreinte permettant la réalisation de la prothèse d'usage.

Afin de correctement enregistrer tous les détails de morphologie des tissus mous et durs ainsi que le positionnement de l'implant, une technique consiste à dupliquer en résine la forme de la dent provisoire. Ceci permet d'obtenir un transfert d'implant personnalisé qui sera vissé à l'implant puis emporté dans l'empreinte. Ce transfert donnera la position de l'implant ainsi que la forme du profil d'émergence. L'empreinte sera réalisée avec un matériau de type silicone ou polyéther.

Sinon, une autre technique consiste à réaliser une empreinte numérique. Le positionnement de l'implant est enregistré grâce à un *scanbody*, et les contours muqueux sont facilement visualisés grâce à l'évolution technologique des caméras.

La prothèse d'usage pourra ensuite être fabriquée par le prothésiste. Elle sera en règle générale composée d'une infrastructure en métal ou en zircone, émaillée par une céramique cosmétique.

En résumé, une bonne planification permet de réduire le nombre de séances avec l'implantologue et d'optimiser la longévité du traitement. L'édentement unitaire est une situation clinique délicate à gérer, d'autant plus dans un secteur esthétique. La chirurgie et la prothèse doivent être réalisées sans approximation pour obtenir un résultat optimal.

### (3) Indications et contre-indications

La restauration implanto-portée trouve son indication générale dans le remplacement des dents absentes, donc par extension pour remplacer une dent agénésique.

Mais il existe des contre-indications multiples à l'acte implantaire (tableau 1) :

Contre-indications absolues	Contre-indications relatives ou temporaires
<b>Locales</b>	
<ul style="list-style-type: none"> <li>- Faible densité osseuse</li> <li>- Maladie buccale évolutive</li> <li>- Obstacle anatomique</li> <li>- Ouverture buccale trop diminuée</li> <li>- Les patients irradiés au niveau de la sphère oro-faciale (contre-indication remise en cause par certaines équipes spécialisées dans le cadre de restaurations prothétiques après reconstruction des maxillaires)</li> </ul>	<ul style="list-style-type: none"> <li>- Infections dentaires ou parodontales</li> <li>- Bruxisme</li> <li>- Articulé défavorable</li> <li>- Défaut d'hygiène orale</li> <li>- Insuffisance de volume osseux</li> </ul>
<b>Générales</b>	
<ul style="list-style-type: none"> <li>- Patient présentant une contre-indication absolue à la chirurgie</li> <li>- Cardiopathie à haut risque d'endocardite infectieuse</li> <li>- Insuffisance cardiaque sévère</li> <li>- Déficit immunitaire sévère (leucémie aiguë, agranulocytose)</li> <li>- Hémopathies</li> <li>- Patient sous bisphosphonates pour raison maligne</li> <li>- Transplantation d'organe</li> <li>- Affection du métabolisme osseux (maladie de paget)</li> <li>- Néoplasie évolutive</li> <li>- Stade Sida</li> </ul>	<ul style="list-style-type: none"> <li>- Grossesse</li> <li>- Âge du patient (enfant/personne très âgée)</li> <li>- Diabète non contrôlé</li> <li>- Patient psychiatriquement instable</li> <li>- Conduites addictives</li> <li>- Traitements immunosuppresseurs de longue durée</li> <li>- Toute pathologie aiguë non stabilisée ou non traitée sera une contre-indication qui pourra être levée après une prise en charge médicale et l'instauration d'un traitement</li> </ul>

Tableau 1 : Contre-indications à la chirurgie implantaire (25)

Il est à noter que la prise de biphosphonates pour raison maligne est un terme réducteur. Il faut considérer comme contre-indications tous les types d'anti-résorptifs osseux pris pour raison maligne à haute dose (68).

De plus, il faut faire attention à l'âge d'implantation car la croissance alvéolaire continue tardivement (24,41,66,75). L'implant se comportant comme une dent ankylosée, le risque est d'aboutir à une perte d'intégration esthétique et fonctionnelle par désynchronisation des hauteurs des collets et des bords libres (fig. 9). La nécessité de différer la prise en charge implantaire conduit à une phase de temporisation longue et délicate.

Il est communément admis d'attendre la fin de la croissance staturale, c'est-à-dire en moyenne 19-20 ans chez la femme et 20-21 ans chez l'homme. Mais cet âge peut être repoussé à 25 ans chez les patients à typologie hyperdivergent car leur potentiel de croissance vertical est important.

Il a été montré que ce phénomène d'éruption résiduelle surviendrait de façon plus marquée chez la femme et serait indépendant de l'âge d'implantation. Ceci signifie que même si l'âge préconisé de 19 ou 20 ans est dépassé, ce phénomène peut quand même avoir lieu (7,82). Ceci implique parfois la réfection de la prothèse supra-implantaire. Une implantation en position plus palatine semble diminuer cet effet.

Il serait donc judicieux, par précaution, de repousser l'âge d'implantation après 25 ans pour tous les patients. Néanmoins, le risque de désynchronisation des collets persiste et doit être clairement expliqué au patient au préalable.

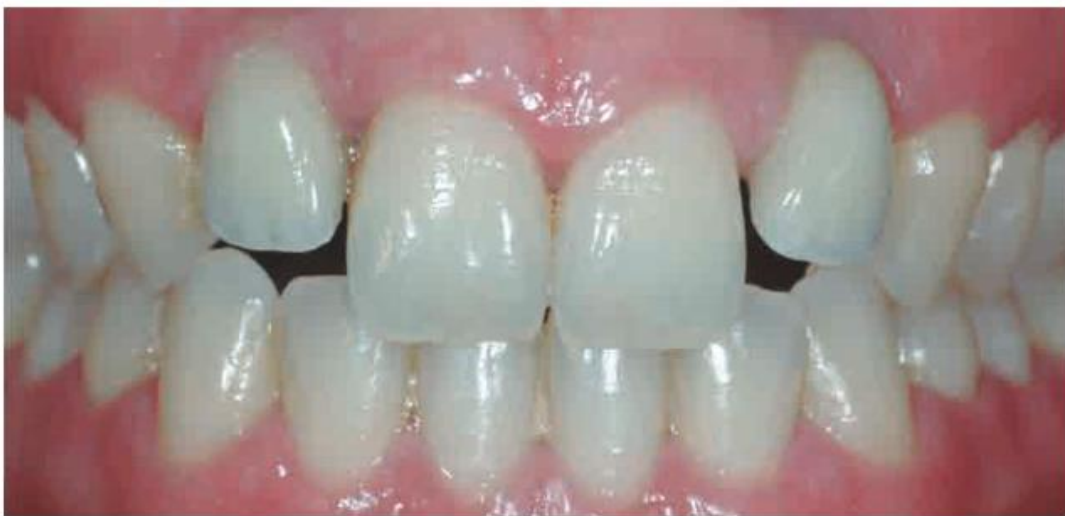

Figure 9 : Perte d'alignement des collets de 12 et 22, 16 ans après implantation (42)

Une alternative au problème de la croissance antérieure résiduelle a été proposée dans la littérature, notamment par Zachrisson et Rosa (65,83) et illustré par la figure 10.

Afin de limiter les répercussions esthétiques, les espaces pour une réhabilitation implantaire sont ouverts plus postérieurement en place de canine ou mieux, au niveau prémolaire. Ces zones sont moins soumises à la croissance alvéolaire continue et présentent en général une épaisseur osseuse vestibulo-palatine plus importante.

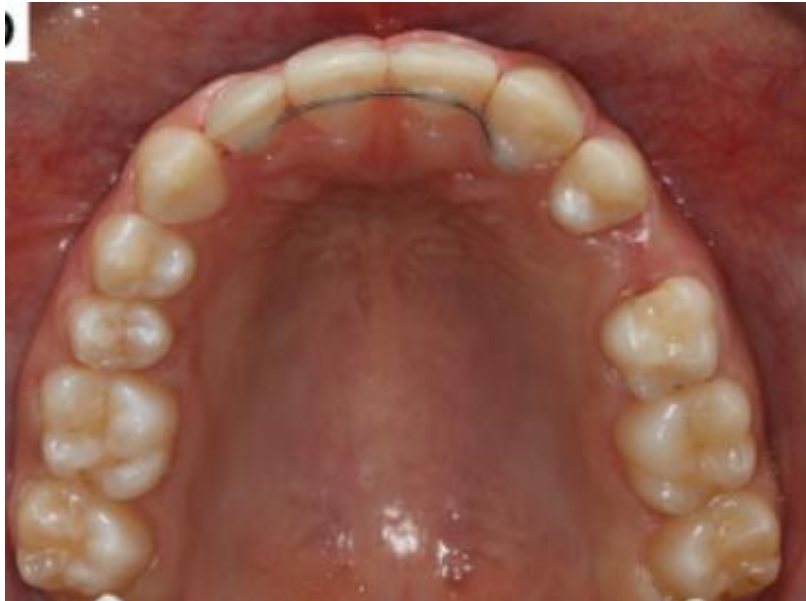

Figure 10 : Vue occlusale d'une arcade maxillaire ayant bénéficié d'une distalisation de l'espace d'agénésie en vue d'un traitement implantaire (69)

#### b) Bridge collé cantilever (BCC)

Le BCC est une prothèse fixe qui permet de réhabiliter un édentement unitaire de façon temporaire ou définitive.

##### (1) Description

Historiquement, les bridges collés étaient conçus avec 2 ailettes métalliques. On peut citer par exemple le bridge Maryland, présenté sur la figure 11 :

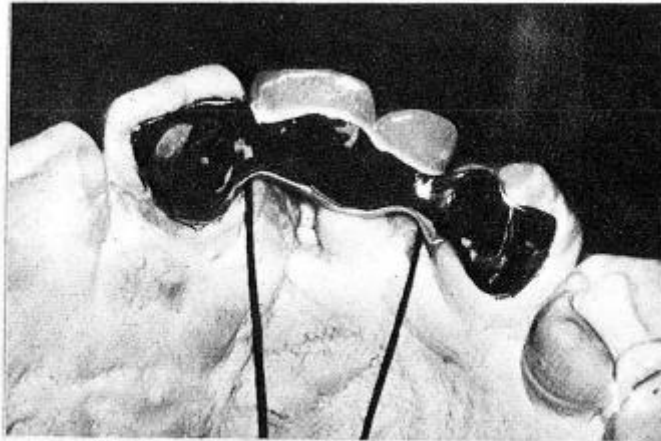


Figure 11 : Bridge collé à deux ailettes métalliques (43)

A l'heure actuelle, il a été montré que les bridges collés à 1 ailette (dits cantilever) ont un meilleur taux de survie. En effet, la position antérieure et curviligne, surtout avec des dents supports vestibulées et mobiles entraînent des forces néfastes pour l'adhésion du bridge collé à 2 ailettes (35).

L'amélioration des matériaux et des techniques permet maintenant l'utilisation de céramique pour l'intermédiaire et l'ailette, ce qui améliore les propriétés optiques des restaurations. (17)

Un BCC à l'heure actuelle se compose donc (22) :

- D'une ailette en céramique qui sera collée sur la dent d'appui adjacente au secteur agénésique (souvent l'incisive centrale, plus rarement la canine) ;
- D'une dent prothétique (élément intermédiaire) en extension ;
- D'un connecteur qui est la zone intermédiaire entre l'ailette et l'extension.

Les matériaux les plus utilisés sont des céramiques : la zircone ou la vitrocéramique renforcée au disilicate de lithium.

La zircone, par sa ténacité, permet des dimensions plus réduites que la vitrocéramique.

L'épaisseur de l'ailette sera de 0,6mm en zircone et le connecteur pourra être de 9mm<sup>2</sup> de section (contre 16mm<sup>2</sup> en disilicate de lithium).

(2) Protocole de réalisation (20,22)

Tout d'abord, l'analyse esthétique du visage est indispensable. Un mock-up transféré en bouche permettra de valider avec le patient l'esthétique de la restauration.

Puis, la réalisation du BCC peut se faire. Elle impose une préparation uniquement amélaire de la face linguale de la dent d'appui, avec pour objectif d'être minimalement invasive.

Il faudra réaliser (fig.12) deux rainures proximales avec une boîte proximale (B) en regard du site édenté, un congé cervical fin (C), une réduction de la face palatine de la dimension nécessaire pour l'ailette, une ligne de finition incisale (S) et un puit de positionnement central (P).

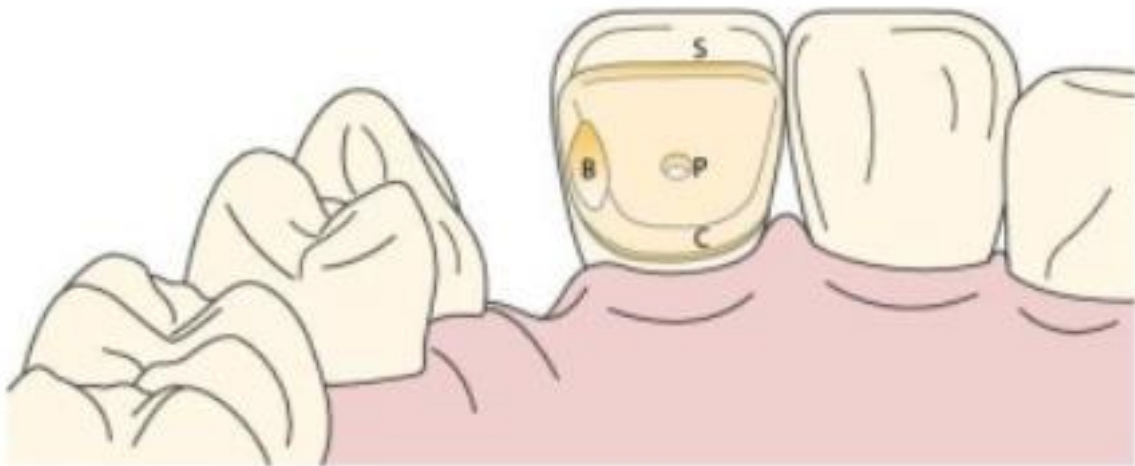


Figure 12 : Principes de préparation pour la réalisation d'un bridge collé cantilever (30)

Ces principes de préparation dentaire sont identiques sans considération du matériau utilisé à la différence que l'épaisseur de la préparation sera différente. Un BCC en vitrocéramique renforcée au disilicate de lithium sera donc plus invasive que pour une restauration en zircone.

Le bridge collé cantilever peut se faire sans préparation mais l'indication est limitée à peu de patients en raison du risque de décollement augmenté et de l'occlusion qui ne permet souvent pas sa réalisation.



Une préparation du site receveur au niveau muqueux peut également être réalisée afin d'optimiser le résultat esthétique (fig. 13). Un « berceau » pour l'intermédiaire de bridge est réalisé à l'aide d'une fraise diamantée (sous irrigation) ou au laser. Cette technique, appelée d'ovalisation, permet de donner une impression visuelle de vraie dent émergeant de son parodonte.

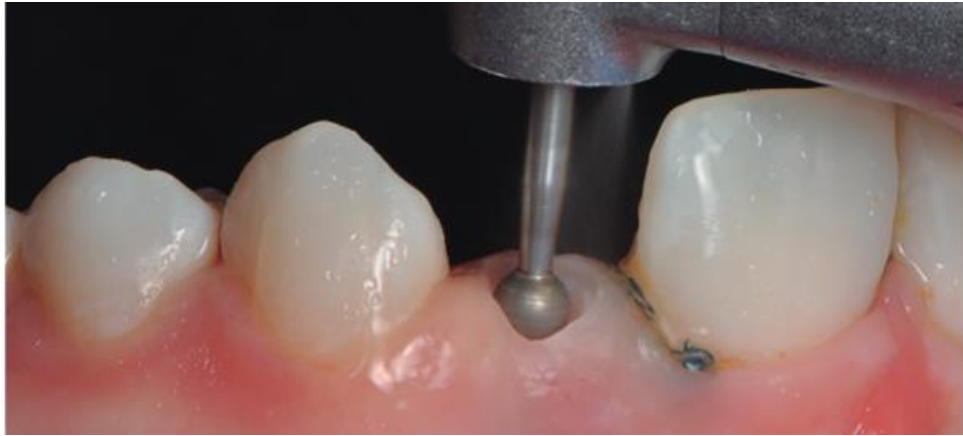


Figure 13 : Illustration clinique de la technique d'ovalisation (20)

Après préparation, il faudra réaliser une empreinte globale de l'arcade. Elle peut être conventionnelle (au silicone par exemple) ou optique.

Dans le cas d'une empreinte conventionnelle, le moulage devra ensuite être scanné car la conception et la fabrication du BCC sont réalisées numériquement. L'utilisation des outils informatiques permet notamment de contrôler la dimension du connecteur afin de prévenir tout risque de fracture à cet endroit.

La prothèse sera ensuite fabriquée par usinage (fig. 14). Dans le cas de la zircone, elle pourra être stratifiée afin d'optimiser les résultats esthétiques mais risque de s'écailler (à l'inverse du disilicate de lithium).

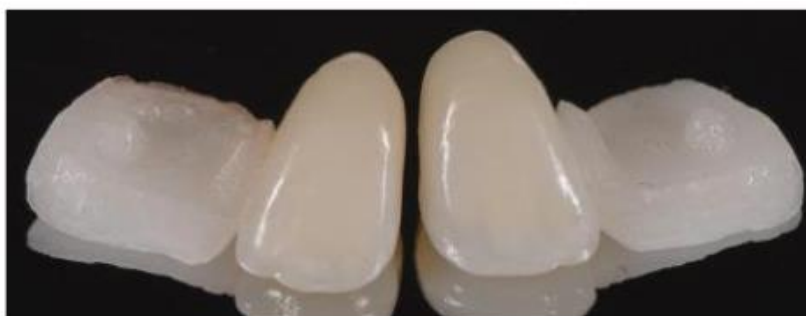

Figure 14 : Exemple de deux bridges collés cantilever dans le cas d'une agénésie bilatérale des incisives maxillaires (vitrocéramique enrichie en disilicate de lithium) (52)

En cas d'exposition dentinaire au cours de la préparation, il faudra réaliser un scellement des tubuli dentinaires (appelé *immediate dentin sealing* ou IDS). Ce scellement sera réalisé par application de primaire d'adhésion séché et polymérisé.

L'IDS permet d'améliorer l'adhésion à la dentine pour le jour de la pose de la prothèse, d'éviter toute contamination bactérienne, de prévenir tout collapsus de la couche hybride et réduit les sensibilités pulpaires (qu'elles soient post-préparation, au moment du collage et par extension diminue la quantité d'anesthésique nécessaire pour la dépose de la restauration provisoire et la pose de la prothèse d'usage).

La dent préparée devra ensuite bénéficier d'une restauration provisoire afin de protéger les surfaces dentaires et d'éviter tout changement occlusal entre l'empreinte et la pose. Il n'est pas nécessaire de rajouter l'extension car le décollement sera obligatoire.

L'utilisation de résine bis-acryl scellée temporairement semble être la méthode la plus aisée et la plus fiable.

De plus, pour maintenir l'esthétique et la distance de l'espace d'agénésie, il semble judicieux de réaliser une prothèse provisoire amovible ou une gouttière de contention avec adjonction de la dent absente. Une telle gouttière sera plus aisée à fabriquer mais impose son retrait au moment des repas.

Pour finir, le collage du BCC doit se faire selon un protocole rigoureux pour prévenir tout risque de décollement. Les dents à coller bénéficieront d'un champ étanche à l'aide d'une digue afin d'optimiser le collage et d'éviter toute contamination bactérienne.

Pour le BCC en zircone, il y aura une préparation de la pièce prothétique par air-abrasion à l'alumine, puis imprégnation du primaire d'adhésion (avec silane et monomères de phosphate). Le BCC sera ensuite enduit d'une colle résineuse à potentiel adhésif (type Panavia®), mis en place sur la dent d'appui et photopolymérisé (28,32).

Pour le BCC en vitrocéramique, il y aura conjointement une préparation de la surface prothétique et une préparation de la surface dentaire :

- La pièce prothétique sera sablée à l'alumine, mordancée à l'acide fluorhydrique, rincée et séchée, puis enduite de silane, séchée et chargée de colle ;
- La surface dentaire bénéficiera d'un protocole Mordançage et Rinçage (dit M&R) avec sablage à l'alumine, mordançage à l'acide orthophosphorique, rinçage et séchage, application d'un primaire d'adhésion (compatible avec la colle), séchage et photopolymérisation.

Puis la pièce prothétique enduite de colle duale sera positionnée sur la surface dentaire et photopolymérisée.

Enfin, que le BCC soit en zircone ou en vitrocéramique, les excès seront soigneusement éliminés et l'occlusion sera contrôlée pour éviter tout décollement. Il faut impérativement éviter que les points d'occlusion se trouvent au niveau de la jonction dent-prothèse et il ne faut pas de surocclusion sur la prothèse.

La figure 15 illustre le résultat esthétique immédiat et à moyen terme de deux BCC :

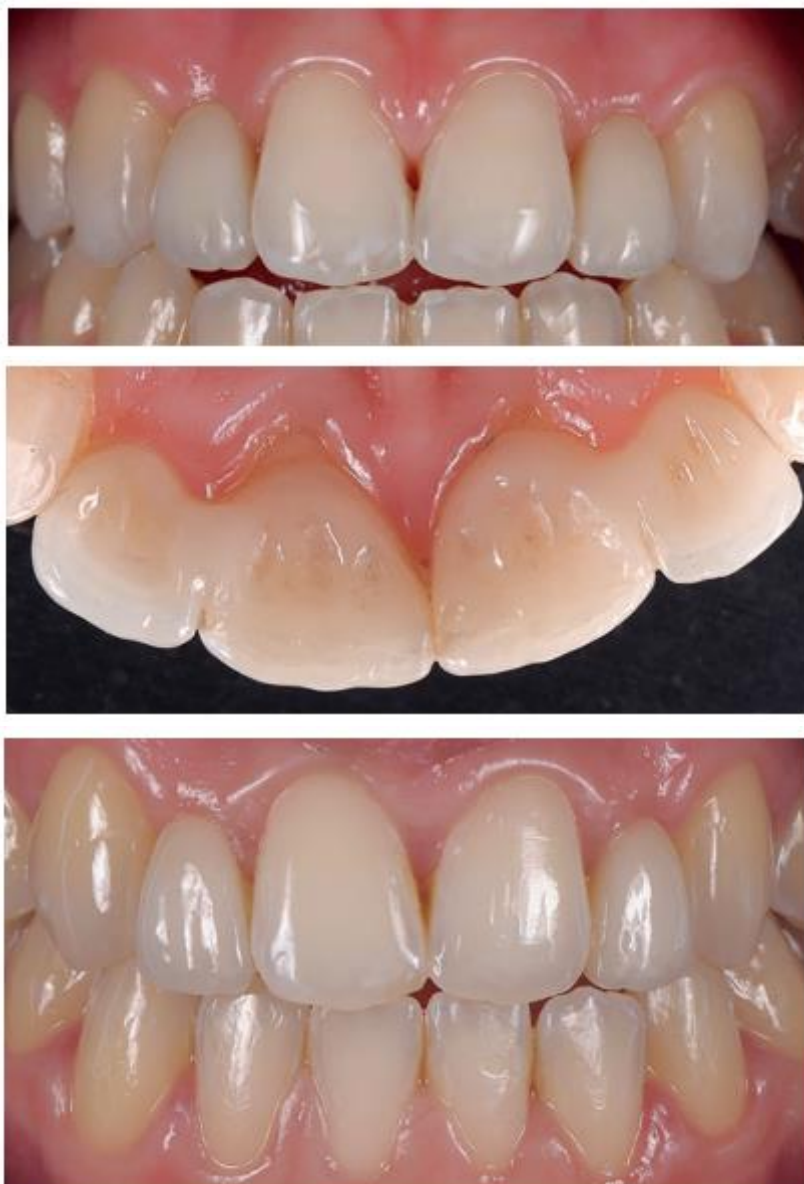

Figure 15 : Vue intra-orale après collage (vue de face et occlusale) et à 5,5 ans de suivi de deux bridges collés (20)

### (3) Indications et contre-indications (22,71)

L'indication principale du BCC est la réhabilitation d'un édentement unitaire chez l'enfant ou l'adolescent.

Mais cette indication peut être étendue aux patients adultes présentant des contre-indications à la pose d'un implant endo-osseux (locales ou générales, absolues ou relatives) ou chez les patients dont les limites financières ne permettent pas un tel traitement.

Actuellement, la sécurité sociale propose une prise en charge du BCC pour remplacer une incisive avec le code HBLD093. (86)

Les contre-indications sont essentiellement d'ordre dimensionnelles. Elles comprennent une insuffisance de dimension de la dent support ou de l'espace dévolu au matériau céramique. Ceci aura un impact sur la surface de collage et sur le dimensionnement du connecteur de l'élément en extension afin d'éviter toute casse.

L'occlusion (avec insuffisance de place en palatin) et les parafunctions peuvent contre-indiquer ce type de traitement. Une bonne gestion du traitement orthodontique sera là encore indispensable pour donner tout le volume nécessaire à la réalisation d'un BCC dans des conditions optimales. Les parafunctions restent un facteur de complexité pour tout traitement et doivent donc être prises en charge au plus tôt dans nos thérapeutiques

#### c) Bridge dento-porté

Les bridges dento-portés étaient décrits avant comme solution de remplacement lorsque les thérapeutiques implantaires ou collées n'existaient pas ou commençaient à émerger.

Cette option est à écarter en raison du coût biologique et financier important.

De plus, le taux de survie d'un bridge dento-porté est inférieur à celui d'un implant. En cas de délabrement des dents adjacentes à l'édentement, il vaut mieux donc réaliser des restaurations unitaires sur les dents adjacentes (directes ou indirectes) et une couronne implanto-portée pour réhabiliter la dent absente ou un bridge collé cantilever. (21)

#### d) Transplantation

L'auto-transplantation permet d'utiliser une dent extraite du patient et de lui réimplanter à un site différent. La littérature reste néanmoins peu détaillée concernant la transplantation et les agénésies d'incisives latérales maxillaires permanentes.

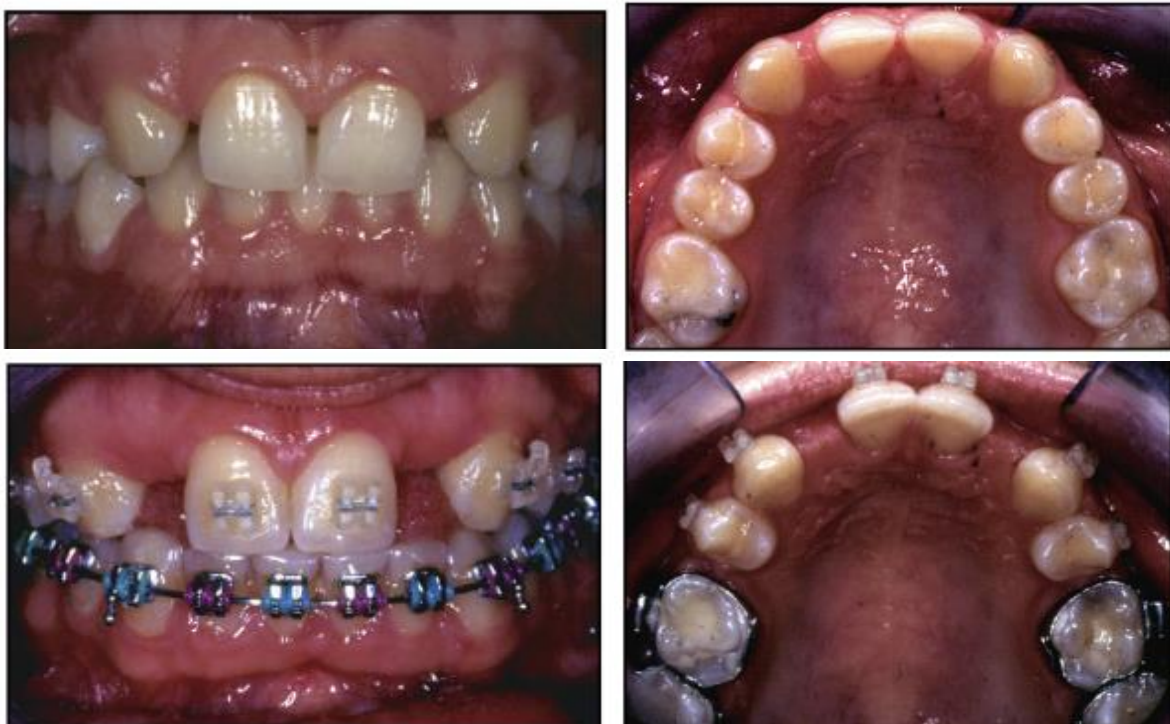Dans cette étude de Czochrowska (15), ils ont évalué sur 4 ans différents critères esthétiques et biologiques après maquillage coronaire de prémolaires mandibulaires transplantées en place d'incisive maxillaire. Les résultats sont encourageants avec un taux de survie de 90% et un taux de succès de 79%.

Mais ils ne font pas de différence précise entre une incisive maxillaire centrale ou latérale. Il faut noter qu'il peut y avoir des incompatibilités entre les dimensions de la dent transplantée et le site receveur. De plus, en l'absence de toute autre extraction ou agénésie, les molaires se retrouvent en classe III thérapeutique. Ceci n'est pas adapté à tous les patients.

L'auto-transplantation est très adaptée chez les adolescents car la solution de remplacement a lieu de façon concomitante au traitement orthodontique. De plus, grâce à la conservation du ligament alvéolo-dentaire, cette solution permet une stimulation de l'os alvéolaire ainsi qu'une conservation de la proprioception (56). Cette croissance osseuse bénéfique facilite une réintervention ultérieure en cas d'échec de survie du transplant à moyen ou long terme.

En 2016, Plakwicz (55) publie un *case-report* avec 9 ans de recul clinique. Une jeune patiente de 19 ans présentant une agénésie bilatérale a bénéficié d'une auto-transplantation d'une troisième molaire pour remplacer la 12 et d'une réhabilitation implantaire pour la 22. Ceci a pu être possible car la 28 était monoradiculée et de petite taille, puis maquillée.

Le cas clinique est illustré par la figure 16. Les photos présentent la situation avant traitement, en cours de traitement, puis après chirurgie à 5 et 9 ans.



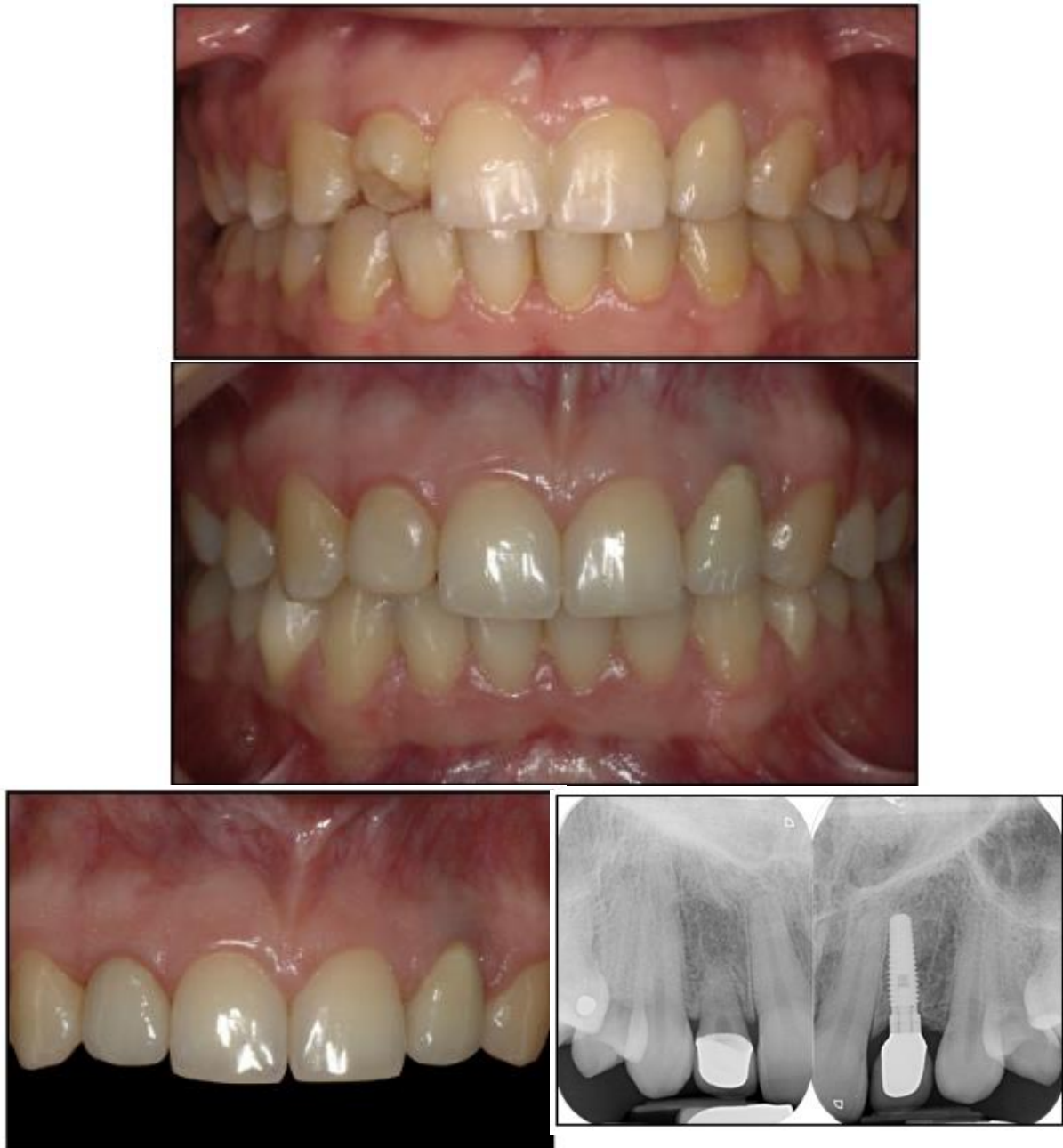

Figure 16 : Illustration du cas clinique de l'article de Plackwiz (55)

Il est à noter que l'intégration esthétique et fonctionnelle est satisfaisante. Au niveau parodontal, l'implant en position de 22 semble même moins bien intégré esthétiquement que le transplant.

De plus, on constate la convergence radiculaire sur la radiographie de 21 avec l'implant de 22.



Par analogie avec le concept de Zachrisson de déplacer l'espace d'agénésie plus postérieurement, nous pouvons imaginer remplacer la dent manquante par une dent auto-transplantée.

Cette option thérapeutique prend d'autant plus de sens si des agénésies d'autres dents sont associées au maxillaire et pas à la mandibule, afin de rééquilibrer le volume dentaire entre les arcades. Ceci est illustré par un cas clinique avec 23 ans de recul post-chirurgie (fig. 17).

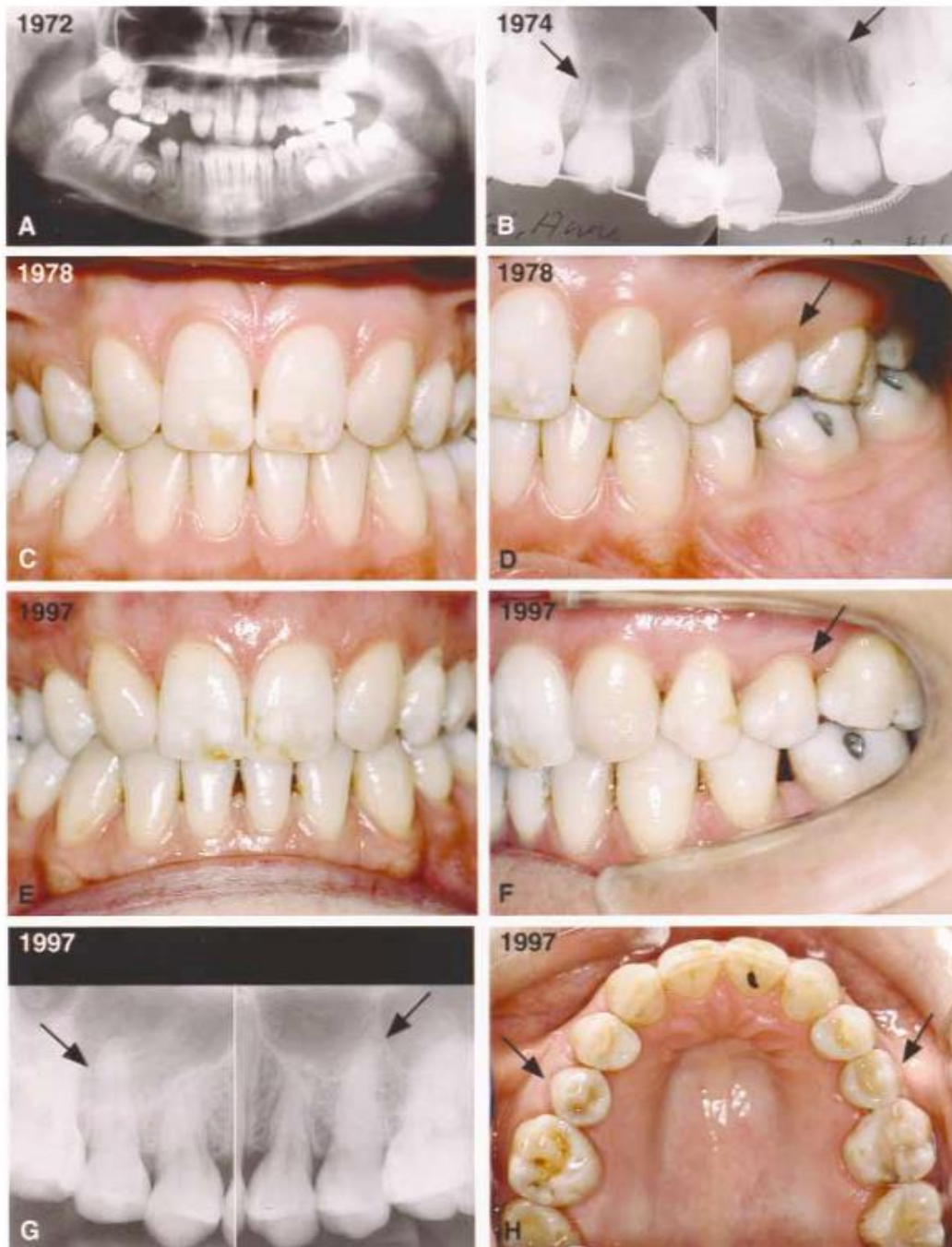


Figure 17 : Cas clinique d'une patiente de 12 ans avec agénésie de 12, 22, 15 et 25. Les dents 35 et 45 ont été transplantées en place de 15 et 25. Aucun signe de pathologie n'a été relevé (16)

Nous voyons ainsi au travers des divers cas cliniques que les dents transplantées peuvent être de natures diverses. Nous pouvons imaginer dans l'idéal une prémolaire mandibulaire devant être extraite pour raison orthodontique de dysharmonie dento-arcade trop sévère ; ou bien une troisième molaire à risque d'inclusion par manque de place.

Néanmoins, le plan de traitement optimal doit être adapté à chaque patient et à chaque malocclusion.

Les résultats à long terme ainsi que le ratio coût-efficacité de la transplantation sont intéressants (16).

L'avantage de la troisième molaire est qu'elle réalise son édification radiculaire plus tardivement, ce qui nous laisse plus de marge de manœuvre. En effet, l'optimal pour transplanter une dent est d'avoir une édification radiculaire avancée et un apex encore ouvert. Grâce au potentiel de régénération vasculaire pulpaire plus important chez une dent à l'apex ouvert, nous avons la possibilité d'avoir une revascularisation pulpaire (70).

Mais il reste possible de transplanter une dent mature à l'apex fermé. Ceci impliquera la réalisation d'un traitement endodontique (avant, pendant ou après transplantation). Le taux de survie reste intéressant. Il est évalué entre 80 et 95% selon le type de geste chirurgical mais sans différence significative entre les différents groupes (extraction et transplantation immédiate ; transplantation différée avec ou sans régénération osseuse). La durée moyenne de suivi était de 9,9 ans (81).

De plus, l'apport du numérique avec la radiologie tridimensionnelle et la réalisation de guide de transfert permet d'améliorer les résultats cliniques en minimisant le sur-forage du site receveur et en diminuant le temps extra-alvéolaire du transplant (5).

Cependant, comme les autres options thérapeutiques, il existe des contre-indications générales et locales.

La technique d'auto-transplantation est contre-indiquée chez les patients présentant une pathologie cardiaque (en raison du risque d'endocardite infectieuse), une hygiène bucco-dentaire défavorable ou une absence de coopération (56).

Le manque d'épaisseur osseuse peut contre-indiquer la transplantation, ou alors indiquer une reconstruction osseuse préalable ou concomitante.



## 4. Contention

Dans les traitements par ouverture d'espace, la phase de contention est une étape cruciale pour la réussite du traitement.

Selon le type de réhabilitation envisagée ainsi que selon l'âge du patient pendant le traitement actif, cette période peut s'avérer plus ou moins longue. Le cas de figure le plus difficile est chez le sujet en cours de croissance qui bénéficiera d'une prothèse implanto-portée.

Il a été préconisé de repousser au maximum la phase de traitement orthodontique afin de limiter la période de contention intermédiaire (48).

Cette option est cependant délicate pour plusieurs raisons :

- En France, la sécurité sociale participe à la prise en charge du traitement orthodontique s'il est débuté avant le 16<sup>ème</sup> anniversaire ;
- Ceci diffère le traitement à un âge où les appareillages orthodontiques sont moins bien tolérés par les adolescents ou jeunes adultes ;
- La problématique reste entière si une solution implanto-portée est choisie car l'âge d'implantation sera toujours à distance de plusieurs années du traitement orthodontique ;
- Si d'autres dysmorphoses sont associées, il peut exister une perte de chance de la prise en charge orthopédique (exemple : une classe II ou III squelettique marquée ne permet pas les mêmes résultats si le traitement est réalisé à 12 ans ou à 17 ans) ;
- Il est délicat de proposer à un enfant consultant pour motif esthétique que le traitement est décalé de plusieurs années.

Par conséquent, il est plus intéressant pour le patient et pour le praticien de minimiser la phase de contention intermédiaire au strict nécessaire.

Il sera présenté ici les différents systèmes de contention permettant de maintenir l'espace ouvert mais il faut garder à l'esprit que d'autres systèmes de contention peuvent être mis en place dans le cadre de la prévention des récurrences des autres malocclusions associées à l'agénésie.

### a) Appareillage amovible

Plusieurs moyens de contention amovibles permettent l'adjonction d'une ou plusieurs dent(s) prothétique(s) en attendant la réalisation de la prothèse d'usage. Ces appareillages doivent être portés de façon diurne et nocturne afin de remplir leur rôle de mainteneur d'espace et de temporisation esthétique. Ils sont donc très dépendants de la compliance du patient.

La plaque de Hawley (fig. 18) a été utilisée mais est maintenant moins indiquée en raison de l'absence de contrôle vertical et du caractère inesthétique du bandeau vestibulaire. De plus, elle peut souvent être vécue comme inconfortable par les patients, voire même avoir un impact psychologique négatif (48).

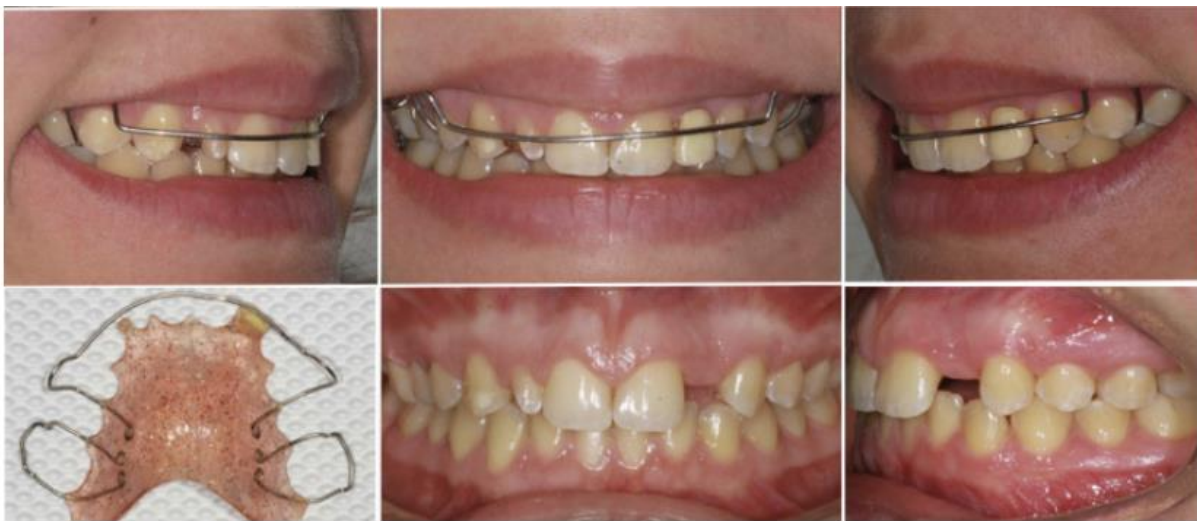

Figure 18 : Exemple d'une contention par plaque de Hawley, portée depuis 5 ans (48)

Il est également possible d'utiliser une prothèse amovible partielle à châssis métallique (fig. 19) ou à base résine afin de compenser l'édentement mais ceci ne répond pas aux critères de contention classique post-orthodontie. Il est fréquent d'avoir recours à un second temps orthodontique pré-prothétique car la taille du site implantaire est réduite, notamment par *tipping* des dents bordant l'espace d'agénésie.

De plus, ces appareils sont inconfortables pour les patients par leur nature amovible, ils peuvent être inesthétiques selon le positionnement des crochets de rétention et ils ont un impact psychologique négatif à chaque fois que le patient le retire.

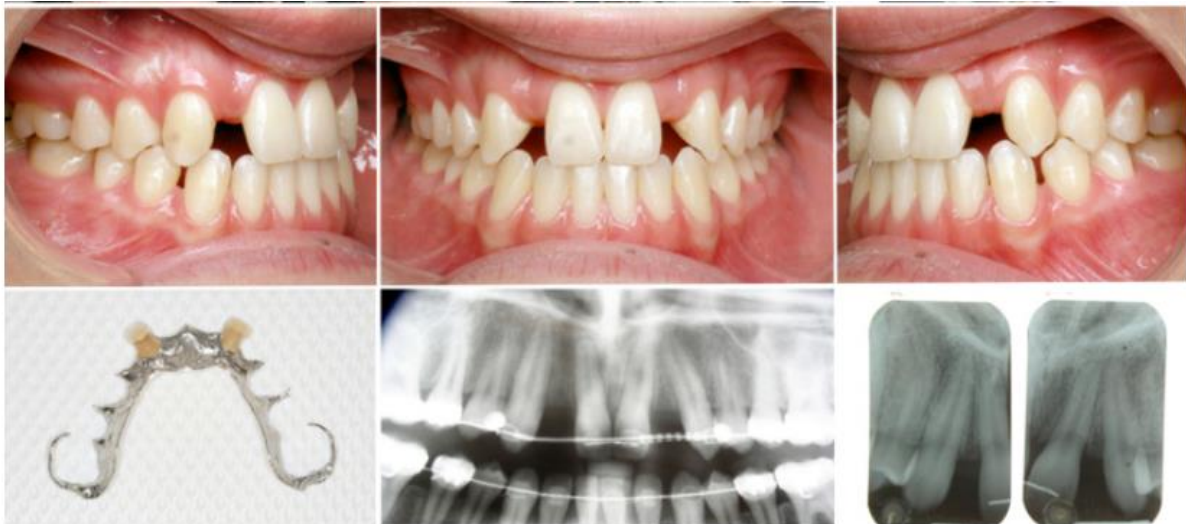

Figure 19 : Exemple d'une contention par prothèse partielle amovible portée depuis 4 ans (48)

Un dernier système amovible est la réalisation d'une gouttière amovible rigide transparente de contention avec aménagement du volume coronaire de la (ou des) dent(s) absente(s) puis rempli à l'aide de composite dans la gouttière. Ce système est pratique et peu onéreux mais il implique une perte esthétique car la gouttière ne peut pas être portée au moment des repas. Ce système devrait être limité à de courtes périodes avant de réaliser une réhabilitation prothétique (58).

Déjà selon Ackermann en 1979 (1), la phase de temporisation d'attente par appareillage amovible (type prothèse partielle en résine ou à châssis métallique) n'est acceptable que si la durée est limitée.

#### b) Bridge collé cantilever (BCC)

La réalisation d'un BCC peut être envisagée comme une restauration définitive ou bien comme une restauration temporaire longue en vue d'une réhabilitation implanto-portée (59).

Il faudra veiller à adjoindre un système de contention post-orthodontique au BCC car il a été rapporté des rotations ou du tip des dents adjacentes à l'édentement.

Certains auteurs tels que Forgie (23) ou Kokich (35) recommandent de placer 2 ailettes sur le bridge collé pour éviter ces mouvements défavorables. Mais cette solution n'est pas souhaitable dans la mesure où la solidarisation de plusieurs dents peut aboutir à une perte d'intégration esthétique due au phénomène de croissance alvéolaire. Ceci est d'autant plus marqué si l'agénésie est unilatérale, et nous fait perdre un des avantages majeurs du bridge collé.

Par ailleurs, la réalisation d'un BCC ayant pour objectif d'être temporaire a comme inconvénient une économie tissulaire faussée. En effet, une préparation de la dent pilier est nécessaire.

Imaginons qu'un patient souhaite une réhabilitation implanto-portée, que faire concernant la dent pilier délabrée ? On peut envisager de couper l'extension et de garder collée l'ailette, ou bien tout déposer et réaliser une restauration directe en composite sur la zone préparée.

Ou sinon nous pouvons anticiper cela dès le départ et ne pas préparer la dent d'appui. Ce concept dit de « *no preparation* » n'est pas possible dans toutes les situations car l'occlusion doit ménager assez d'espace pour l'ailette.

Aucune réponse claire et concrète n'a été retrouvée dans la littérature alors que ces problématiques cliniques sont bien réelles pour le praticien.

### c) Remplacement semi-permanent à l'aide de mini-vis

L'utilisation en quantité grandissante de BCC nous montre que ce moyen thérapeutique ne permet pas d'éviter la résorption osseuse du site édenté après ouverture de l'espace d'agénésie, car il n'existe pas de stimulation osseuse de cette zone. Ceci peut compromettre à moyen ou long terme le résultat esthétique du BCC (défaut osseux vestibulaire et/ou vertical avec désharmonisation des papilles) ou peut impliquer des aménagements osseux pré-implantaires de plus grande étendue.

Uribe (77,78) a montré à l'aide de moulages en plâtre et de cone-beams que nous avons de façon significative :

- Une perte de hauteur (6 à 12% sur les moulages, mais pas sur la radiographie). Le sommet de la crête alvéolaire semble se déplacer en lingual sur le cone-beam, ce qui implique quand même un aménagement du volume de la crête ;
- Une perte d'épaisseur (13 à 15% sur les moulages ; 17 à 25% sur le cone beam). Cette perte d'épaisseur a été quantifiée entre 2 et 10 mm ;
- De plus, la concavité vestibulaire entre l'incisive centrale et la canine augmente, la profondeur de cette zone se retrouve quasiment doublée.

En 2011, Kokich (34) analyse l'utilisation de mini-vis positionnées verticalement sur la crête édentée et reliées à une couronne provisoire.

Dans cette étude, l'auteur ne recommande pas cette option car la mini-vis s'ostéointègre et entraîne les mêmes inconvénients que la mise en place d'un implant précoce (blocage de l'éruption passive antérieure avec infraclusion de la restauration et défaut osseux vertical). De plus, la largeur de la mini-vis étant petite, ceci ne permet pas la réalisation d'un bon profil d'émergence et empêche d'avoir une restauration esthétique. Le risque de fracture de la mini-vis est également majoré en raison de son faible diamètre et de la direction des forces occlusales.

En 2012, Ciarlantini et Melsen (13) corroborent l'analyse de Kokich et proposent l'utilisation de la mini-vis avec une insertion horizontale transcristale. Ceci a pour but le maintien du volume osseux en épaisseur sans blocage de la hauteur.

Ce système est encore à l'étude mais bénéficie déjà de plusieurs publications dont les résultats préliminaires sont encourageants, avec un maintien du niveau osseux sans hypothéquer la réalisation d'une réhabilitation implantaire plus tardive (14,27,50).

Le positionnement de la mini-vis doit être transcristal et bi-cortical avec émergence de la tête en palatin. Le positionnement est illustré sur la figure 20.

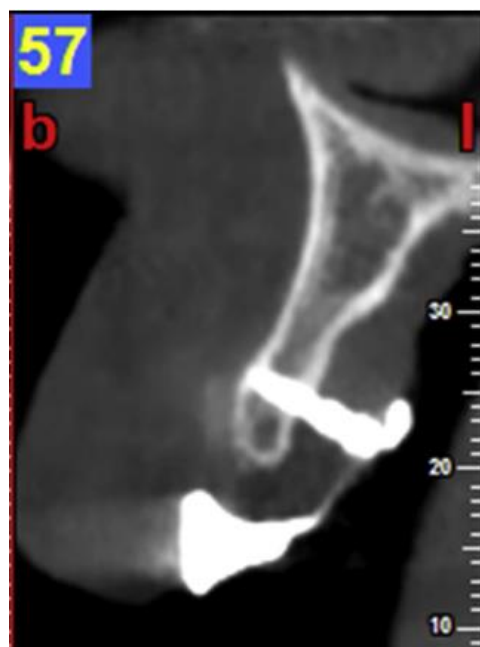


Figure 20 : Coupe de cone-beam montrant le positionnement de la mini-vis (14)

Deux techniques sont envisageables afin de réaliser la restauration coronaire provisoire.

La première consiste à réaliser un sectionnel en acier reliant la couronne provisoire à la tête de la mini-vis.

La mini-vis utilisée doit donc avoir une tête en forme de bracket, de dimension de gorge 0,022 x 0,028 inch. Un sectionnel en alliage d'acier de grande taille (0,021 x 0,025 inch) est ensuite plié à 90° (pour éviter tout glissement du sectionnel) puis orienté pour émerger au niveau de l'espace d'agénésie en finissant par une boucle.

Un moule préformé en polycarboxylate rempli de résine ou du composite déposé couche par couche peuvent être utilisés, tout en noyant le sectionnel à l'intérieur. Pour finir, le sectionnel est ligaturé à la tête de la mini-vis avec une ligature métal puis le tout est recouvert de composite fluide pour le confort du patient.

Les différentes étapes sont reprises sur la figure 21.

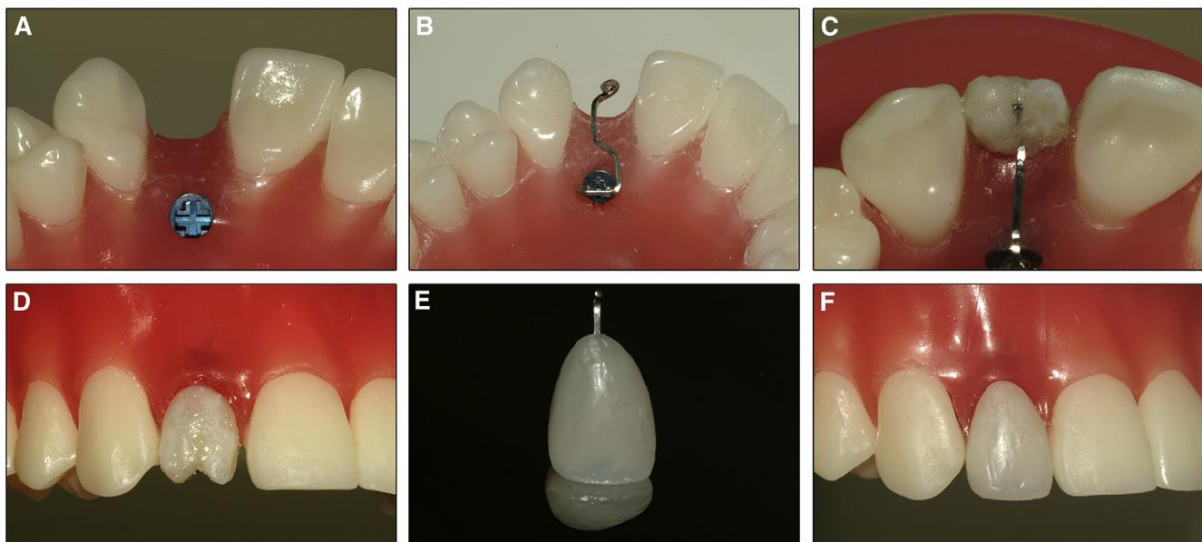


Figure 21 : Présentation étape par étape de la réalisation de la couronne provisoire reliée à la mini-vis (14)

La seconde technique permet de palier aux problèmes d'urgences par casse de ce système.

Dans cette technique, un bridge collé cantilever classique (comme décrit précédemment) est réalisé conjointement à la pose de la mini-vis. Ces deux entités ne sont donc plus reliées.

La stimulation de la mini-vis est réalisée par la langue (lors de l'élocution, la déglutition, etc...) et non plus par la couronne provisoire. Cette technique est plus facile à gérer au quotidien pour le praticien et pour le patient en diminuant les consultations en urgence, et permet une restauration plus esthétique par un laboratoire plutôt que par une technique au fauteuil.

Cette solution pourrait être particulièrement intéressante chez les patients porteurs de fente labio-alvéolo-palatine, car :

- Ces patients sont plus sujets à des agénésies d'incisives latérales ;
- Ils présentent des défauts osseux plus sévères en raison de la fente ;
- Ils bénéficient souvent d'une greffe osseuse, qui doit parfois être renouvelée en raison de l'absence de stimulation fonctionnelle du greffon.

Un autre système appelé *Benefit* selon Wilmes (58,79) a été proposé pour remplacer des dents absentes.

Dans ce cas, 2 mini-vis sont utilisées et placées dans la zone la plus dense du palais. Ces vis sont utilisées conjointement et permettent la réalisation au laboratoire de dispositif sur-mesure.

L'adjonction de dents prothétiques est donc possible et permet conjointement la réalisation du traitement orthodontique (avec utilisation du système *Beneslider* pour distaler un secteur par exemple, comme illustré sur la figure 22). Ce système est intéressant en cours de traitement mais implique une hausse des coûts par rapport au système de Ciarlantini. De plus, les avantages biologiques sont perdus.

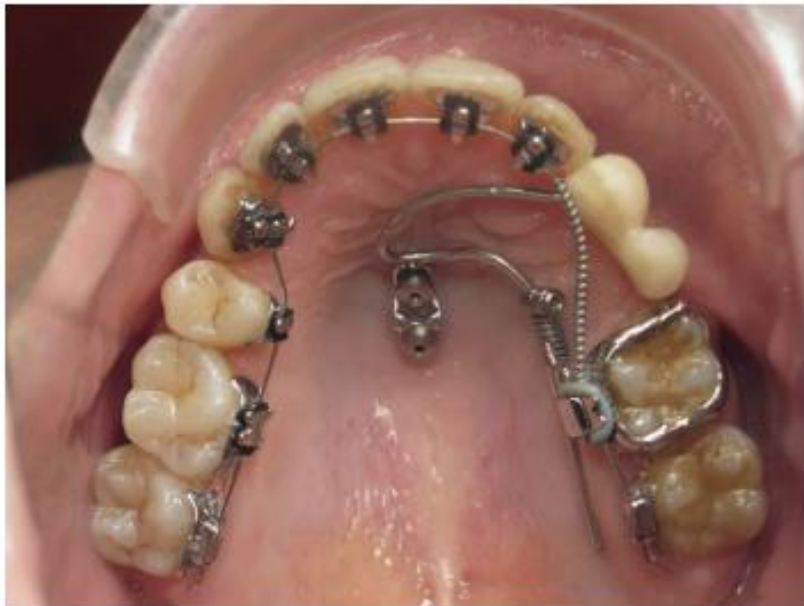

Figure 22 : Présentation du système *Benefit* avec 23 et 24 en extension (58)



d) Autres systèmes fixes

D'autres systèmes fixes sont également envisageables mais sont moins courants en pratique quotidienne (58).

Il existe le *Temporary Orthodontic Bonding Bridge for Implant* (ou TOBBI), variante du bridge collé.

Des bases orthodontiques sans brackets sont reliées entre elles par une armature. Des dents prothétiques peuvent y être adjointes. Ce système fixe utilise le principe de collage classique des brackets et à l'avantage de ne pas nécessiter de préparation amélaire (fig. 23).

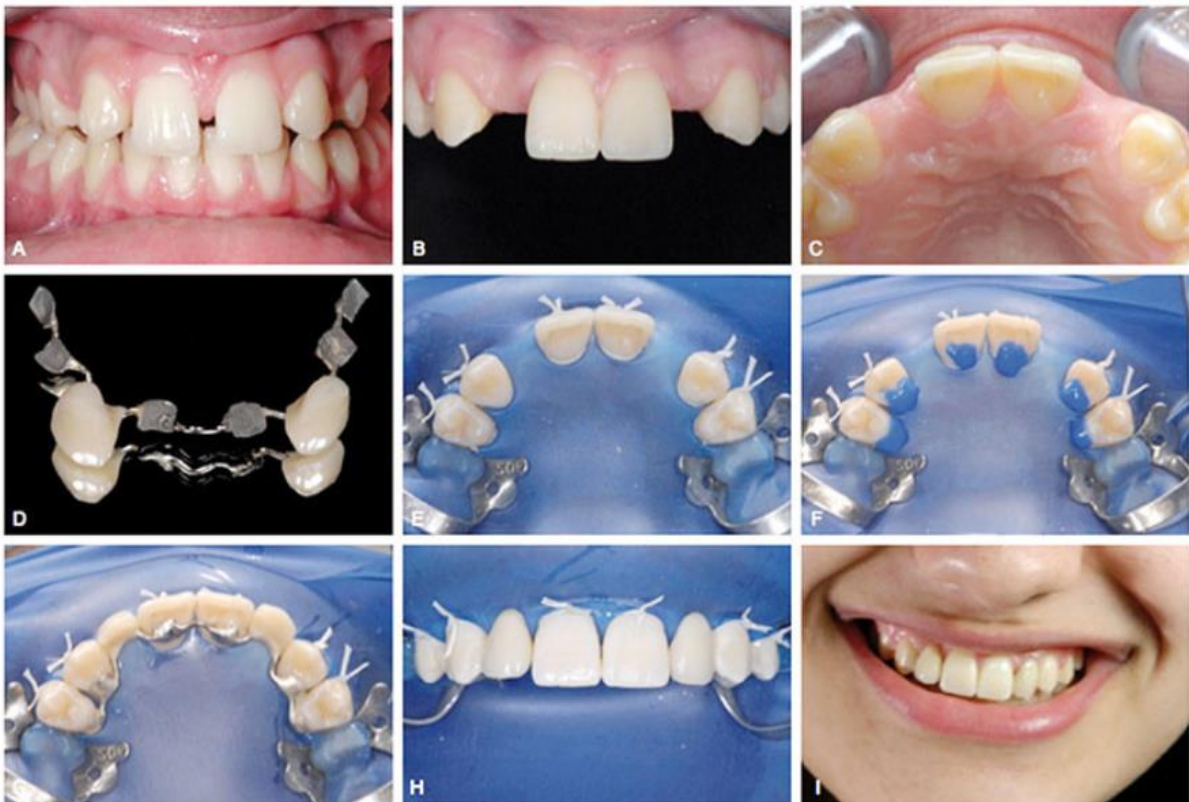

Figure 23 : Illustration d'un TOBBI (62)

Le *Temporary Orthodontic System for Implantology* (ou TOSI) (58) est également un outil dérivé de l'orthodontie. Dans ce cas, deux bagues molaires sont mises en place et sur lesquelles ont été soudées un arc palatin. Les dents prothétiques sont réalisées en extension de cet arc (fig. 24). Cependant, cette solution peut être délicate pour les agénésies antérieures si le bras de levier est trop important ou en présence d'une supraclusion. Le risque de fracture de l'arc palatin est augmenté.



De plus, les auteurs de ce système préconisent une durée maximale d'un an de port. Ce n'est donc pas adapté en cas d'une contention de longue durée. (37)

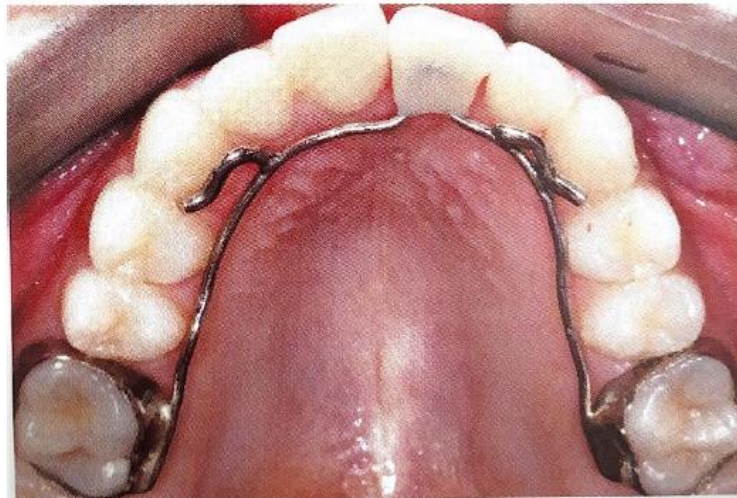


Figure 24 : Exemple d'un système TOSI (37)

Ensuite, il est possible de réaliser une contention fibrée (fig. 25). Cette contention présente les mêmes inconvénients qu'un bridge collé classique à double ailette. De plus, la résistance des matériaux à long terme est limitée ce qui favorise un vieillissement inesthétique et une stase bactérienne délétère.

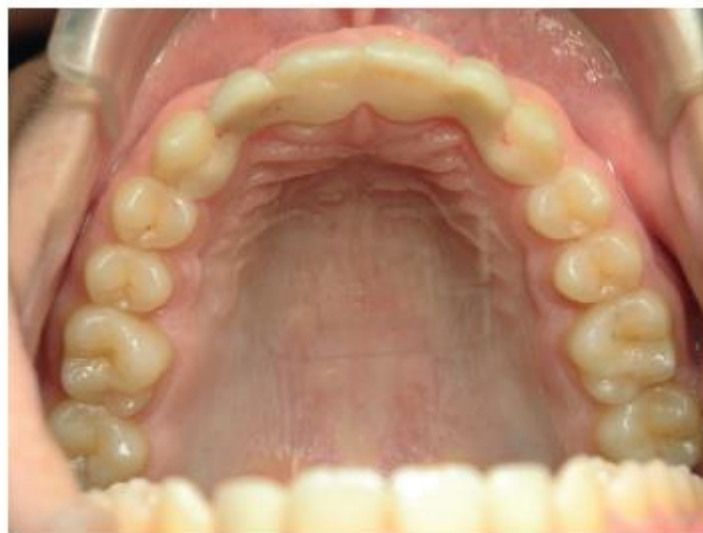

Figure 25 : Contention fibrée remplaçant 12 et 22 (58)

Le dernier système possible est de conserver dans le cas d'un traitement multi-attaches en technique linguale une partie des attaches avec un arc sectionnel. Ce système est fixe tout en étant démontable et repositionnable facilement par le chirurgien-dentiste responsable de la réhabilitation définitive.

## C. Critères décisionnels entre ouverture et fermeture

Comme décrit précédemment, d'autres dysmorphies peuvent être associées à l'agénésie dentaire et donc influencer sur le choix du traitement. L'âge de traitement a également une grande importance.

Plusieurs diagrammes décisionnels (figs 26 à 31) ont été réalisés par Mandile (45) et Philip-Alliez (53) :

	Enfant	Adolescent	Adulte
<b>Ouverture précoce</b>	Contention modifiée au cours de la croissance		
<b>Ouverture tardive</b>	Abstention : maintien du volume osseux	ODF (parallélisme radiculaire + espace suffisant)	
		Contention post-ODF	Bridge/implant
		Bridge/implant	Contention post-ODF
<b>Fermeture</b>	Extraction précoce des dents n°s 52 et 62 : éruption mésiale des dents n°s 13 et 23	Remodelage coronaire de 13 et 23	

ODF : orthopédie dentofaciale.

Figure 26 : Différentes options thérapeutiques en fonction de l'âge (45)

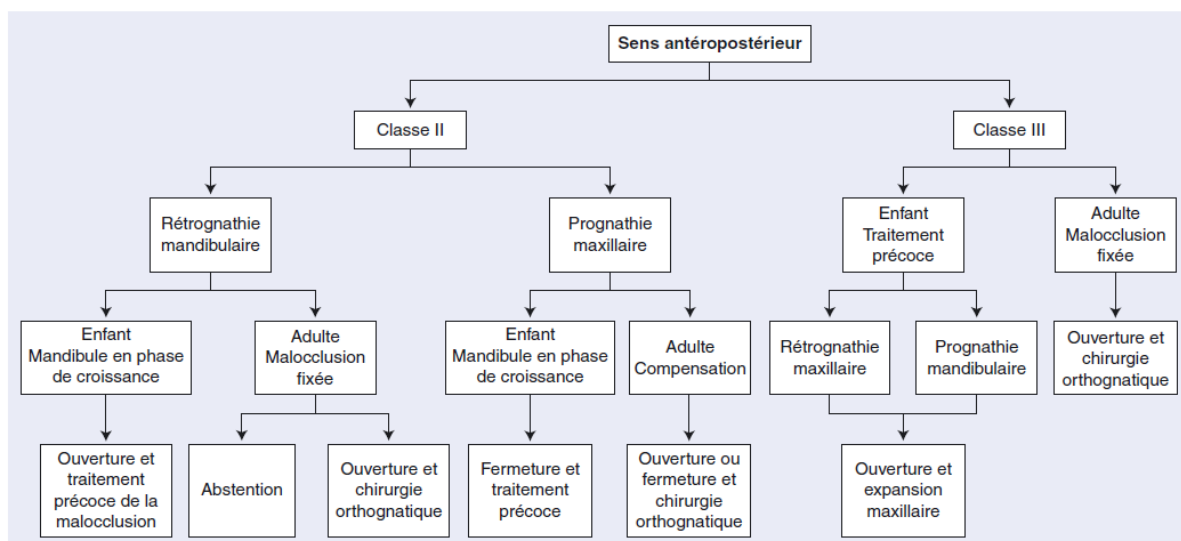


Figure 27 : Arbre décisionnel des différentes attitudes thérapeutiques en fonction du diagnostic de la dimension antéropostérieure (53)

Dans cette figure, il est à noter qu'il faut toujours envisager le traitement de la malocclusion avant de prendre la décision d'ouverture ou de fermeture de l'espace d'agénésie. Cette figure est donc réalisée dans le cadre d'une classe I squelettique avec une classe II ou III dentaire.

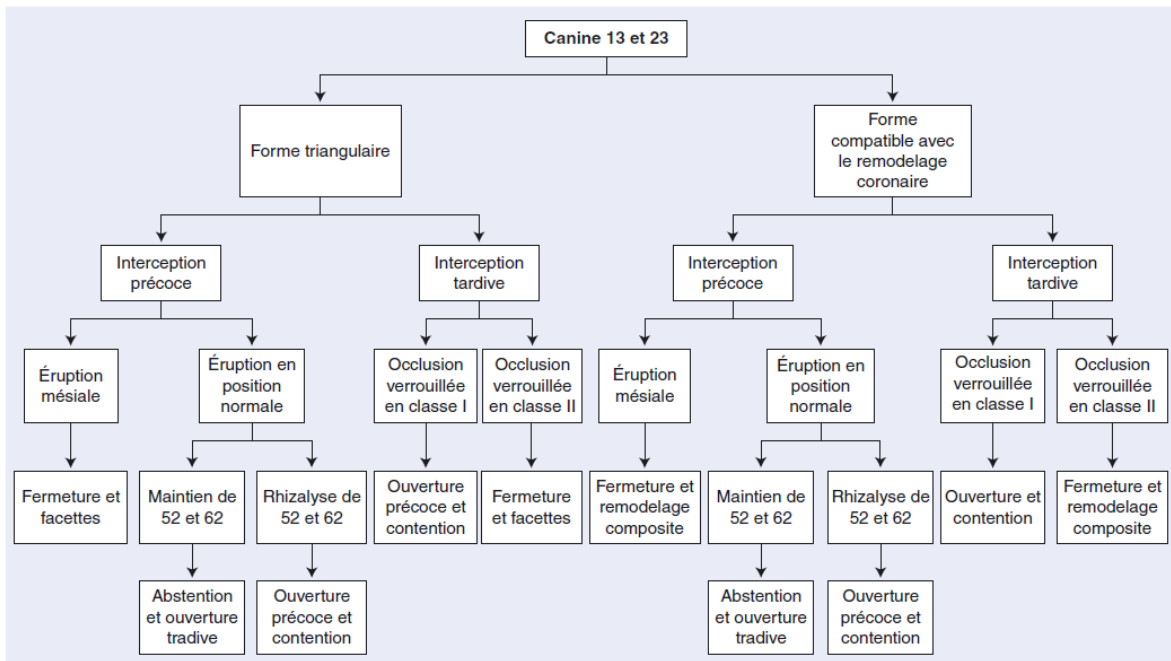


Figure 28 : Arbre décisionnel des différentes attitudes thérapeutiques en fonction des caractéristiques des canines définitives. Situation de classe I squelettique (53)

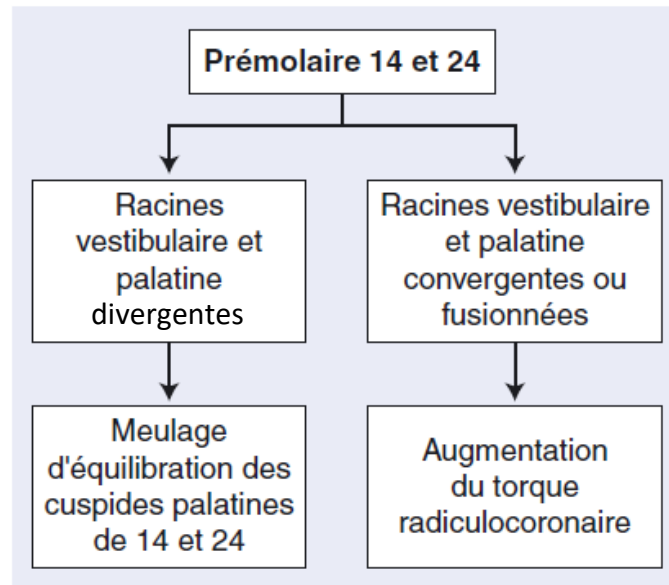


Figure 29 : Arbre décisionnel des différentes attitudes thérapeutiques en fonction des caractéristiques des premières prémolaires maxillaires. Situation de classe I squelettique (53)

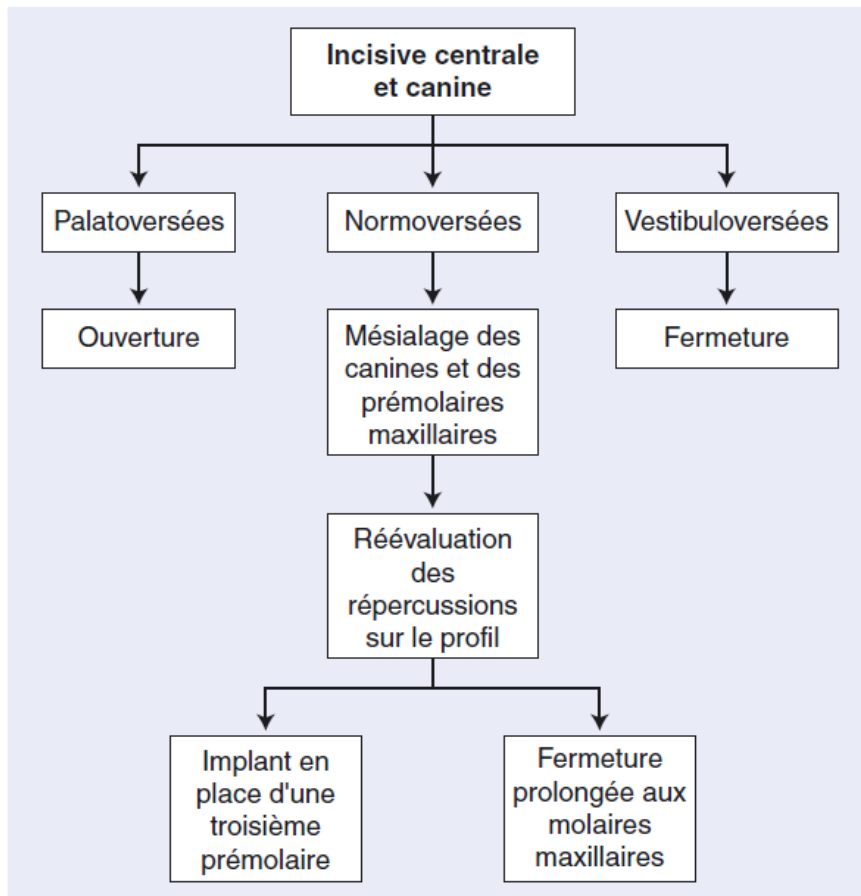


Figure 30 : Arbre décisionnel des différentes attitudes thérapeutiques en fonction de la position antéro-postérieure des incisives centrales maxillaires. Situation de classe I squelettique (53)

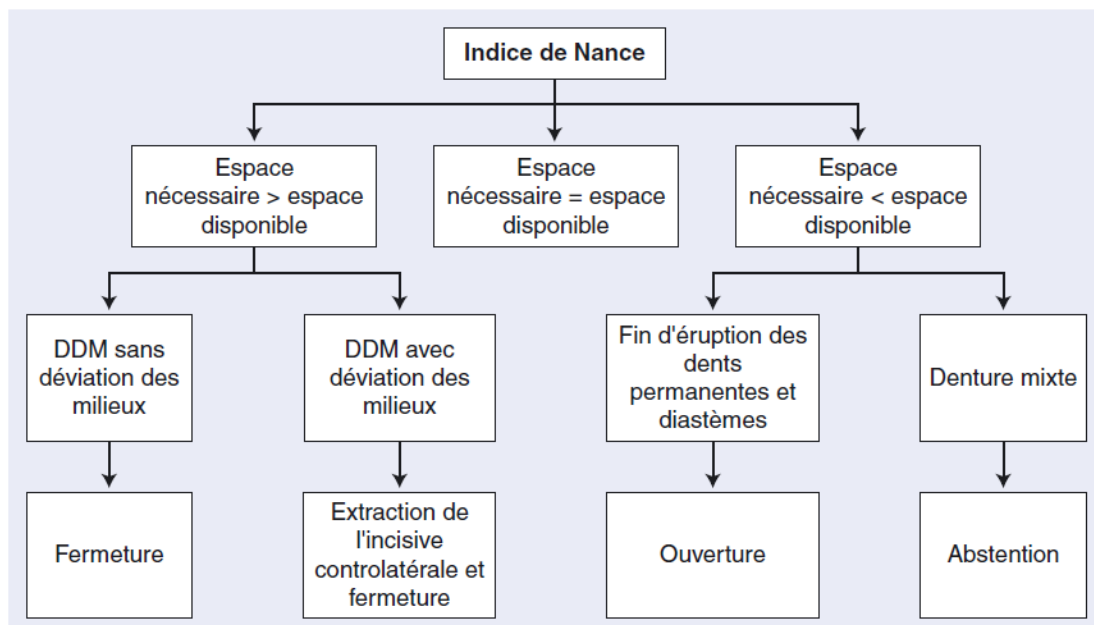


Figure 31 : Arbre décisionnel des différentes attitudes thérapeutiques en fonction de l'indice de Nance. Situation de classe I squelettique (53)

L'abréviation DDM signifie dysharmonie dento-maxillaire. Le terme de DDA ou dysharmonie dento-arcade lui est aujourd'hui préféré.

## D. L'abstention thérapeutique

L'abstention thérapeutique peut être indiquée dans certaines circonstances (39) :

- En denture mixte dans un contexte de malocclusion de classe I avec un bon calage canin et molaire ;
- En denture adulte chez un patient également avec une malocclusion de classe I avec une occlusion stable, hypodivergent, avec les espaces harmonieusement répartis et permettant immédiatement la réalisation d'une prothèse, absence de préjudice esthétique.

Il faudra se méfier de la conservation de l'incisive latérale temporaire car il est impossible de prédire à quel moment se réaliserait la rhyzalyse. De plus, le diamètre mésio-distal de la dent temporaire est inférieur à celui de la dent permanente ce qui nous amènerait éventuellement plus tard à retrouver l'espace nécessaire. Elle peut également présenter une usure coronaire marquée avec un risque de réingression relative.

Un autre paramètre non spécifique aux agénésies peut temporairement préconiser l'abstention : un patient non coopérant, avec une hygiène bucco-dentaire non compatible avec un traitement orthodontique.

### III. Comparaison des différentes thérapeutiques par ouverture d'espace

---

#### A. Critères d'analyse

Nous allons maintenant voir quels sont les critères utilisés dans la littérature qui permettent d'analyser les différentes options thérapeutiques, dans le but de les comparer entre elles.

Les options thérapeutiques retenues sont celles utilisées le plus couramment en pratique quotidienne : le bridge collé cantilever et la couronne implanto-portée.

Tout d'abord, la notion de ratio coût-efficacité est à prendre en compte. Dans son étude de 2014, Antonarakis et al (4) évaluent ce rapport à long terme de 5 options thérapeutiques de remplacement. Ils classent du meilleur ratio au moins bon comme suit :

- Auto transplantation ;
- Prothèse fixée partielle de type bridge collé cantilever ;
- Prothèse fixée partielle de type bridge collé à 2 ailettes ;
- Couronne unitaire implanto-portée ;
- Prothèse fixée partielle de type bridge conventionnel.

Les options amovibles n'étaient pas prises en compte (prothèse partielle amovible ou contention orthodontique avec adjonction d'une dent prothétique).

Le coût évalué était à la fois économique et biologique.

En termes de coût biologique, il y a par exemple la perte de tissu dentaire mais on peut aussi prendre en compte les besoins de régénération tissulaire. Il apparaît donc qu'un défaut osseux vestibulaire peut être camouflé par une greffe de gencive dans le cas d'un bridge collé cantilever. Mais pour une réhabilitation implanto-portée, il faudra plutôt réaliser une greffe osseuse, ce qui complexifie le traitement et augmente le coût biologique (17).

Mais comment évaluer l'efficacité ? Différents paramètres rentrent ici en compte, tels que le taux de survie, le taux de succès, la satisfaction du patient, l'intégration esthétique et fonctionnelle.

Le taux de succès se différencie du taux de survie car il prend en compte les événements négatifs survenus pendant la survie de l'élément étudié.

Il existe des critères d'analyse esthétique communément utilisés dans la littérature : le Pink Esthetic Score (PES), le White Esthetic Score (WES) et le Papilla Index Score (PIS). Ces 3 indices ont de bons résultats inter-examineurs et sont donc fiables et propices à l'utilisation dans des études à haut niveau de preuve (74). Le PES est l'indice le plus fiable et le plus validé de tous.

Le PES de Fürhauser vise à analyser l'esthétique des tissus mous péri-implantaires. Sept critères sont étudiés et peuvent être gradés de 0 à 2 (tableau 2) (26).

Variables		0	1	2
Mesial papilla	Shape vs. reference tooth	Absent	Incomplete	Complete
Distal papilla	Shape vs. reference tooth	Absent	Incomplete	Complete
Level of soft-tissue margin	Level vs. reference tooth	Major discrepancy >2 mm	Minor discrepancy 1-2 mm	No discrepancy <1 mm
Soft-tissue contour	Natural, matching reference tooth	Unnatural	Fairly natural	Natural
Alveolar process	Alveolar process deficiency	Obvious	Slight	None
Soft-tissue color	Color vs. reference tooth	Obvious difference	Moderate difference	No difference
Soft-tissue texture	Texture vs. reference tooth	Obvious difference	Moderate difference	No difference

Tableau 2 : Variables du Pink Esthetic Score (26)

Sur cette base, le PES a été modifié 4 ans plus tard par Belser afin de le simplifier et de le corrélérer à l'esthétique de la restauration implanto-portée (6). Le seuil d'acceptabilité clinique est défini à 6/10 pour chaque indice (tableau 3).

PES			
Parameter	Major Discrepancy	Minor Discrepancy	No Discrepancy
Mesial papilla	0	1	2
Distal papilla	0	1	2
Curvature of facial mucosa	0	1	2
Level of facial mucosa	0	1	2
Root convexity/soft tissue color and texture	0	1	2
Maximum total score			10
WES			
Parameter	Major Discrepancy	Minor Discrepancy	No Discrepancy
Tooth form	0	1	2
Tooth volume/outline	0	1	2
Color (hue/value)	0	1	2
Surface texture	0	1	2
Translucency	0	1	2
Maximum total WES score			10

Tableau 3 : Variables du Pink Esthetic Score modifié et du White Esthetic Score (6)

Le PES et le WES sont des indices largement utilisés dans la littérature mais ils ont été faits pour analyser des restaurations supra-implantaires et idéalement en comparant avec la dent controlatérale naturelle.

Ce cas de figure n'est donc pas complètement adapté aux agénésies d'incisives latérales qui peuvent être bilatérales ou présenter un défaut d'anatomie de l'incisive controlatérale.

De plus, ces indices ne sont pas transposables dans le cas de restauration par bridge collé.

Dans ce cas-là, nous préférons utiliser la check-list de Magne et Belser (fig. 32) qui prend en compte des critères objectifs et des critères subjectifs (44).



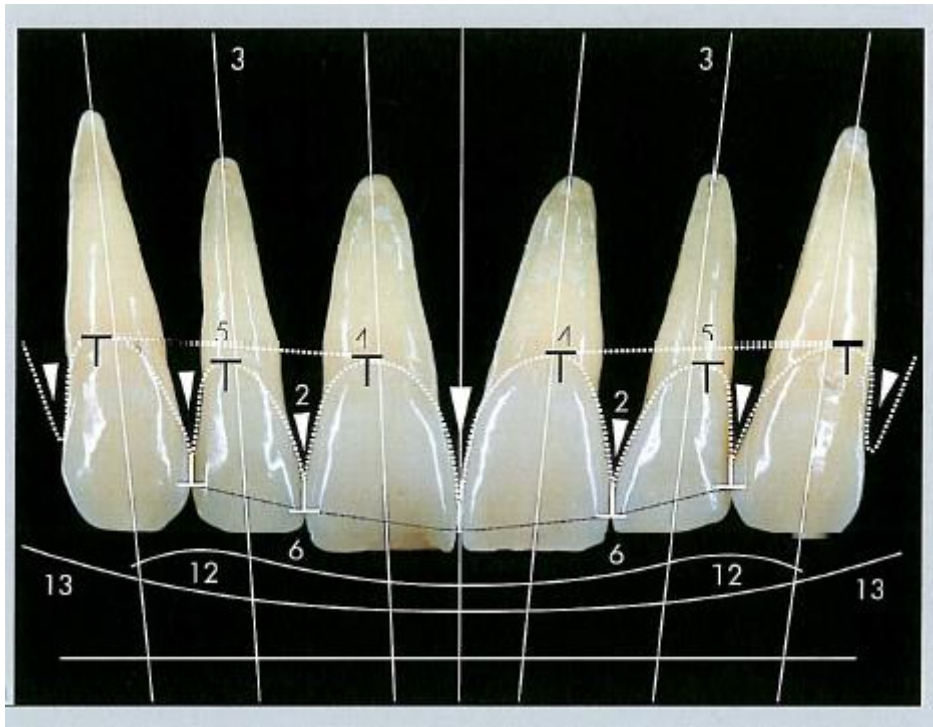


Figure 32 : Critères fondamentaux objectifs selon Magne et Belser

- 1 : Santé gingivale    2 : Fermeture de l'embrasure gingivale    3 : Axes dentaires  
 4 : Zénith du contour gingival    5 : Equilibre des festons gingivaux  
 6 : Niveau du contact interdentaire    7 : Dimensions relatives des dents  
 8 : Eléments de base de la forme dentaire    9 : Caractérisation de la dent  
 10 : Etat de surface    11 : Couleur    12 : Configuration des bords incisifs  
 13 : Ligne de la lèvre inférieure    14 : Symétrie du sourire

Les critères subjectifs sont la variation de la forme des dents, l'arrangement et la position des dents, la hauteur coronaire relative et la présence d'espace négatif.

L'analyse de la littérature ne permet pas de faire ressortir un indice esthétique étant utilisé à la fois pour comparer les restaurations supra-implantaires et les restaurations collées. Aucune étude ne compare donc directement l'esthétique entre ces deux options à court, moyen ou long terme.

## B. Cas d'implantologie – taux de succès

Selon Priest (60), la solution implantaire est une bonne alternative de remplacement des incisives latérales manquantes mais nécessite un protocole opératoire rigoureux, une planification précise et une bonne communication entre les différents praticiens intervenants.

L'avantage principal de cette alternative est que c'est une solution indépendante des autres dents, répondant au principe d'économie tissulaire.

Mais elle présente plusieurs inconvénients (72) :

- La problématique de la croissance résiduelle antérieure avec désharmonisation esthétique de la réhabilitation ;
- La difficulté technique afin d'obtenir un résultat fonctionnel et esthétique optimal ;
- Le cout ;
- Il n'y a aucune possibilité de modifier le positionnement de l'implant une fois l'ostéo intégration obtenue ;
- La maintenance importante, qui peut être négligée par le patient.

La réhabilitation d'une ou deux dents unitaires est difficile pour obtenir un bon résultat. Ceci est d'autant plus vrai chez les patients présentant une ligne du sourire haute.

Comme évoqué précédemment, la réalisation d'une prothèse implanto-portée dans le secteur esthétique se doit d'être optimale afin de répondre aux exigences cliniques et biologiques du praticien comme du patient.

De nombreux protocoles existent et bon nombre d'études se sont intéressées à la survie des implants et des couronnes implanto-portées.

Mais ceci est réducteur dans les cas d'implants dans le secteur antérieur car une survie de l'implant ou de la restauration peut être un échec esthétique et fonctionnel.

Jung (21) en 2012 a réalisé une revue systématique évaluant le taux de survie ainsi que l'incidence de complications biologiques, techniques et esthétiques des implants unitaires.

Cette méta-analyse a rassemblé 46 études et les résultats sont :

- Le taux de survie des implants unitaires est de 97,2% à 5 ans et de 95,2% à 10 ans ;
- Le taux de survie des couronnes implanto-portées est de 96,3% à 5 ans et 89,4% à 10 ans ;
- Les complications biologiques à 5 ans avec perte de tissu mou ont été évaluées à 7,1% et 5,2% des implants avaient une perte osseuse supérieure à 2mm ;
- Les complications techniques à 5 ans sont de 8,8% pour un dévissage, 4,1% pour la perte de rétention et de 3,5% pour la fracture du matériau d'assemblage ;
- Les complications esthétiques à 5 ans sont de 7,1%.

Le taux de survie est donc élevé mais les complications sont fréquentes en à peine 5 ans. De plus, un même patient peut présenter plusieurs complications.

En 2018, Winitsky (80) publie les résultats de son étude ayant le même objectif que la méta-analyse précédente. Cinquante-trois implants unitaires antérieurs maxillaires ont été posés chez 42 patients entre 1996 et 1997, puis les patients ont été revus après un délai de 14 à 20 ans. Le taux de survie cumulé est de 96,1% pour les implants et de 80,4% pour les couronnes implanto-portées. Des complications ont été observées chez 21 des 42 patients, et 2 patients ont été perdus de vue.

Cette étude plus récente rejoint donc les mêmes conclusions que la méta-analyse de Jung.

Par ailleurs, la société européenne pour l'ostéointégration (EAO) établit régulièrement des consensus, le dernier datant de 2021. Les différents groupes d'études se sont intéressés aux différences notables entre les différents protocoles implantaires.

Selon le groupe 1 de consensus de l'EAO de 2021 (19), il n'y aurait pas de différence significative entre une mise en esthétique immédiate, une mise en charge immédiate ou une mise en charge conventionnelle. Mais ceci est évalué sur seulement 1 an.

Le taux de survie des implants unitaires dans la région antérieure du maxillaire, à moyen et long terme (3 à 10 ans selon les études), est élevé. Il est évalué à plus de 95% peu importe le délai d'implantation post-extraction et le délai de connexion à l'implant. Mais dans le cas des agénésies, il n'y a pas de dent extraite donc les effets osseux sont différents.

La perte osseuse a également été évaluée pour les implants unitaires de la région antérieure du maxillaire, et il n'y a pas de différence entre les différents protocoles.

Toujours pour ces mêmes types d'implants, les procédures d'augmentation des tissus péri-implantaires (tissus osseux ou tissus mous) n'influent pas sur le taux de survie (avec des études allant jusqu'à 60 et 120 mois). Mais ceci peut avoir une influence sur d'autres critères.

Il n'y a donc pas une méthode qui se distingue des autres en termes de taux de survie par rapport au délai d'implantation, de mise en charge ou d'aménagements des tissus. La méthode optimale est laissée à l'appréciation du praticien en fonction des contraintes de chaque patient, sans crainte sur la survie à moyen et long terme.

Selon le groupe 2 de consensus de l'EAO (74), l'augmentation des tissus mous péri-implantaires présentent de bons résultats en termes d'amélioration clinique, radiologique et esthétique des réhabilitations implantaires. Mais les données à moyen terme à fort niveau de preuve sont limitées.

Les critères qui sont améliorés avec greffe de tissu mou sont : l'index gingival, les récessions gingivales, le score de plaque, l'épaisseur de la muqueuse, le niveau osseux.

La combinaison de greffe osseuse et de tissus mous améliore d'autant plus l'esthétique en diminuant les récessions gingivales. Mais il n'y a pas de différence sur les changements de niveaux de l'os marginal.

En résumé, les aménagements des tissus mous et durs (en amont de l'implantation ou de façon concomitante) permettent de positionner les implants dans un environnement le plus propice possible et de conserver au maximum de bons paramètres cliniques et esthétiques.

De plus, les facteurs liés au patient sont essentiels et doivent être pris en compte (72):

- Le parodonte : un parodonte sain est un critère important au moment de l'implantation mais il faut qu'il le demeure au long terme pour la survie de l'implant.
- L'hygiène : le contrôle de plaque et la maintenance implantaire sont liés au point précédent afin d'éviter toute parodontite ou péri-implantite. Malheureusement, ce point peut être négligé par les patients qui considèrent que l'hygiène implantaire est identique à l'hygiène dentaire pour 57% d'entre eux (67). De plus, la conception des éléments supra-implantaires, les matériaux utilisés, le profil d'émergence, l'état de surface et le positionnement des limites prothétiques doivent être optimisés pour faciliter le nettoyage.
- Les parafunctions : le bruxisme, les tics de morsure, ou l'onychophagie entraînent des surcharges occlusales sur les implants. L'absence de ligament péri-implantaire et donc l'absence de proprioception peuvent générer des contraintes plus fortes que sur un secteur denté et entraîner des échecs techniques ou mécaniques avec nécessité de réparation prothétique.

### C. Cas de bridge collé cantilever – taux de succès

Les travaux de Kern sur le bridge collé cantilever sont très intéressants car ils ont un bon recul clinique et des échantillons de population importants. Ses études sont régulièrement citées pour appuyer les dires d'autres auteurs.

Selon lui en 2017 (29), le taux de succès de restaurations par bridge collé cantilever est de 95,4% à 10 et à 15 ans.

Dans son étude de 2011 (31), Kern évalue la survie de bridges collés céramiques à une ou deux ailettes.

Dans le groupe à 2 ailettes, ce taux est évalué à 73,9% avec de multiples fractures des connecteurs (uni ou bilatéral). Les prothèses ayant présenté une fracture unilatérale ont ensuite été conservées comme tel. Si ces cas sont exclus en termes de survie, le taux descendrait à 67,3%.

Dans le groupe à une ailette (donc des bridges collés cantilevers), ce taux de survie est de 94,4%.

En 2017 (30), Kern évalue des BCC antérieurs réalisés en zircone. Les résultats montrent que sur 108 BCC, il y a eu 6 décollements en 10 ans. La moitié de ces décollements étaient d'origine traumatique. Les 6 BCC décollés ont pu être recollés sans conséquence. Une restauration a dû être déposée à la demande du patient.

Ainsi, à 10 ans de recul, le taux de survie est de 98,2% et le taux de succès est de 92,0%.

Dans cette étude, ils ont également comparé la raison de perte de la dent (absence congénitale, traumatique ou autre). Il n'a pas été mis en évidence de différence selon la raison donc le BCC, réalisé dans le cadre d'une agénésie, répond bien aux taux de succès et de survie évoqués.

En 2018, la revue de la littérature de Mourshed et *al.* (47) avait pour objectif d'évaluer les BCC. Ils concluent que les taux de survie sont hauts et les résultats très satisfaisants. L'amélioration des matériaux et des techniques a contribué à l'amélioration des taux de décollement et de fracture.

Une autre revue de la littérature en 2020 (85) a analysé les taux de succès et de survie décrits dans différents articles, en fonction du temps. Ainsi, avec l'analyse de 13 études concernant des BCC, le nombre de BCC évalués est de 461. Les taux d'échecs varient de 3 à 18,2% selon les études et selon le recul clinique.

Les meilleurs taux de succès se retrouvent dans les travaux de Kern, il est donc possible que l'expérience du praticien soit un biais dans ces évaluations.

Pour résumer, les avantages du BCC sont une (71) :

- Préservation tissulaire avec préparation *a minima*, avec préservation de la vitalité pulpaire ;
- Simplicité de mise en œuvre, notamment par rapport à la technique implantaire ;
- Procédure de mise en place courte (diminution du nombre de séances au fauteuil avec peu de délai inter-séance), ce qui permet un gain de temps à la fois pour le patient et pour le praticien ;
- Esthétique optimisée avec des matériaux céramiques, les jonctions dento-prothétiques sont déportées en lingual ou en proximal donc non visibles même avec apparition d'une récession gingivale

Il existe des inconvénients mais qui sont attendus et peuvent être facilement réparables dans la plupart des cas (22,59,71) :

- Décollement du bridge, même si c'est un inconvénient relatif car le recollement est souvent possible et même de meilleure qualité que le collage initial ;
- Fracture du connecteur qui doit être anticipé car elle vient souvent d'un non-respect des contraintes dimensionnelles ou de surcharges occlusales ;
- Eclat de céramique, qui peut être recollée ;
- Rotation ou tip de la dent support du BCC ou de l'autre dent adjacente ;
- Fracture de la dent pilier ;
- Mobilité accrue de la dent pilier ;
- Lésion carieuse de la dent pilier.

Les trois derniers points sont plus rares.

Il faut également noter qu'un patient peut avoir un bridge collé cantilever à une période, mais être demandeur ensuite d'un implant. Dans ce cas, la gestion de la transition du bridge collé à l'implant implique une réflexion concernant la dent pilier du BCC.

Il n'a pas été retrouvé dans la littérature de mention de cette problématique mais le praticien peut y être confronté. Il serait envisageable dans ce cas une dépose complète du BCC (grâce à l'utilisation d'ultrasons ou d'un laser), puis la zone préparée sur la dent d'appui serait restaurée à l'aide de résine composite ou bien polie si la préparation amélaire est minime.

## D. Synthèse des options thérapeutiques retenues

Afin de permettre une prise en charge claire et adaptée pour les patients bénéficiant d'une ouverture de l'espace d'agénésie de l'incisive latérale maxillaire permanente, nous proposons le tableau suivant. Il présente les solutions les plus courantes en termes de restauration définitive que nous pouvons proposer au patient.

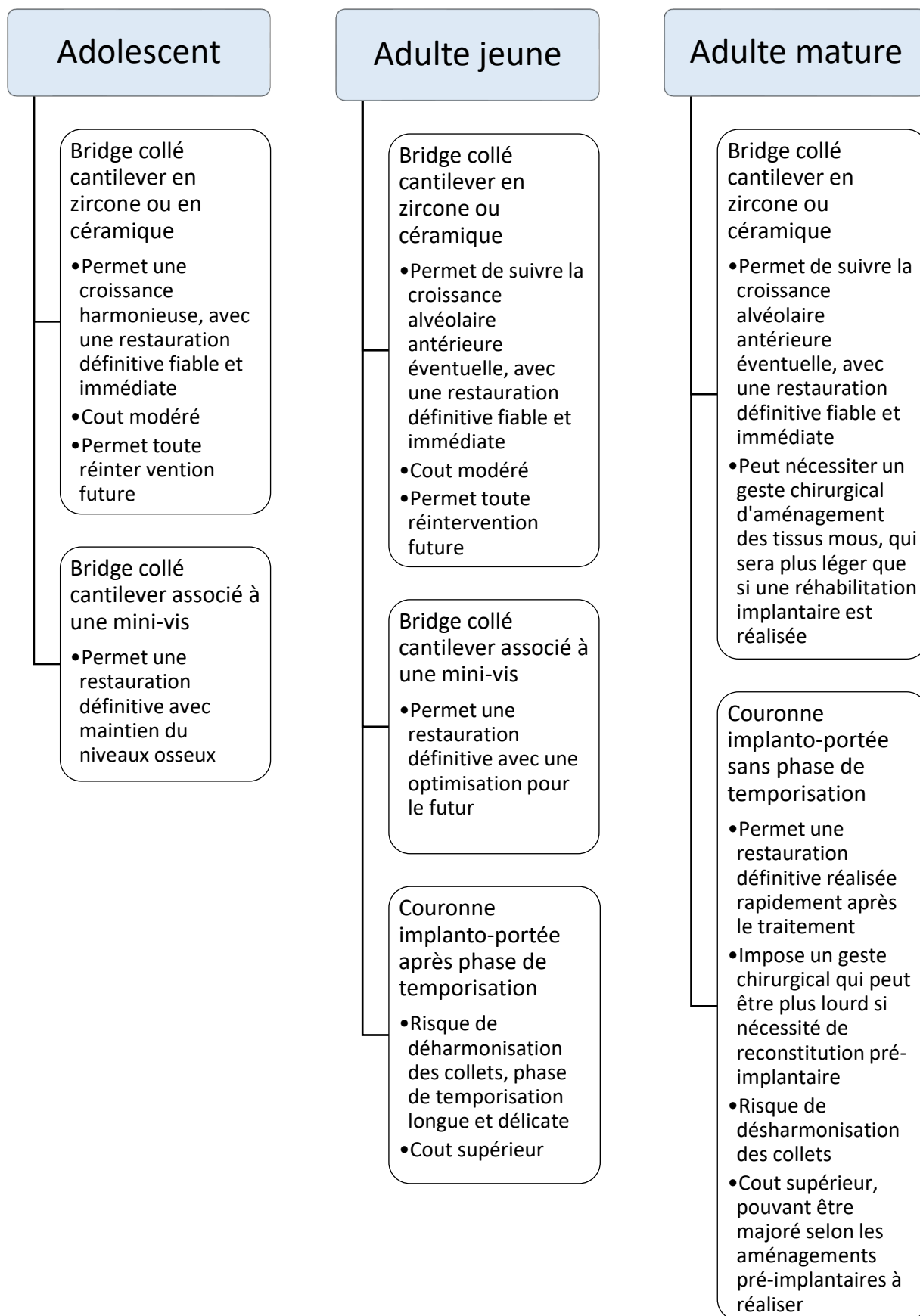


Tableau 4 : Synthèse des différentes options thérapeutiques dans les cas d'ouverture d'espace



## IV. Conclusion

---

Pour conclure, la thérapeutique par fermeture d'espace présente des résultats très satisfaisants en minimisant les désavantages par rapport à une ouverture d'espace :

- Le coût financier de la restauration prothétique qui se surajoute au cout du traitement orthodontique ;
- La gestion de la temporisation délicate.

Mais cette option n'est pas toujours adaptée au patient et à la dysmorphose associée. Il est donc intéressant d'analyser les thérapeutiques s'offrant à nous dans le cadre d'une ouverture d'espace.

L'enjeu pour l'orthodontiste est donc de proposer une solution thérapeutique avec une intégration esthétique et fonctionnelle, immédiate et pérenne. La difficulté est aussi chez l'adolescent d'obtenir une croissance alvéolaire harmonieuse à long terme.

En résumé, dans les cas d'ouverture d'espace chez les patients présentant une agénésie d'une ou de deux incisive(s) latérale(s) maxillaire(s) permanente(s), nous retenons deux thérapeutiques principales afin de réhabiliter l'espace édenté.

Ces deux options sont une réhabilitation implanto-portée ou un bridge collé cantilever. Ces solutions sont toutes les deux minimalement invasives avec un taux de succès et de survie similaire, bon et acceptable.

Néanmoins, la réalisation d'un bridge collé cantilever présente plus d'avantages d'un point de vue biologique, fonctionnel, esthétique (surtout à long terme), pratique et financier. Cette solution est particulièrement pertinente chez l'adolescent ou le jeune adulte.

La pose conjointe d'une mini-vis transcrestale palatine semble être une solution encore plus prometteuse pour l'avenir car elle maintiendrait le volume osseux. Des études plus approfondies sont en cours. Cette thérapeutique pourrait être intéressante notamment chez les patients porteurs de fente labio-alvéolo-palatine.

Pour répondre à tous ces enjeux, la communication avec le patient et ses parents en amont et au cours du traitement constitue l'étape clé. La collaboration pluridisciplinaire entre les différents praticiens aura toute son importance et permettra une prise en charge et un résultat optimal de l'agénésie.

## V. Table des figures

---

Figure 1 : Fréquence des agénésies des dents permanentes par ordre décroissant selon Polder (57) .....	2
Figure 2 : Proportion des agénésies uni ou bilatérales selon Polder et al (57) .....	3
Figure 3 : Enfant de 7 ans présentant un syndrome de Van der Woude (51) .....	4
Figure 4 : Cas clinique avec agénésie de 22 et anomalie de forme de 12 (73).....	5
Figure 5 : Photo du sourire chez un patient adulte présentant une agénésie de 22 avec présence de diastèmes et absence de déviation des points inter-incisifs (collection personnelle).....	6
Figure 6 : Les modifications de la position et des formes se fait sur plusieurs plans selon Brézulier et Sorel (10).....	9
Figure 7 : Photographies intra-orales en début et fin de traitement par fermeture d'espace, courtoisie du Pr M. LE GALL .....	11
Figure 8 : Les différentes parties d'un implant, note de cadrage HAS 2015 (71) .....	13
Figure 9 : Perte d'alignement des collets de 12 et 22, 16 ans après implantation (42) .....	17
Figure 10 : Vue occlusale d'une arcade maxillaire ayant bénéficié d'une distalisation de l'espace d'agénésie en vue d'un traitement implantaire (69) .....	18
Figure 11 : Bridge collé à deux ailettes métalliques (43) .....	19
Figure 12 : Principes de préparation pour la réalisation d'un bridge collé cantilever (30) .....	20
Figure 13 : Illustration clinique de la technique d'ovalisation (20).....	21
Figure 14 : Exemple de deux bridges collés cantilever dans le cas d'une agénésie bilatérale des incisives maxillaires (vitrocéramique enrichie en disilicate de lithium) (52) .....	21
Figure 15 : Vue intra-orale après collage (vue de face et occlusale) et à 5,5 ans de suivi de deux bridges collés (20) .....	23
Figure 16 : Illustration du cas clinique de l'article de Plackwiz (55).....	26
Figure 17 : Cas clinique d'une patiente de 12 ans avec agénésie de 12, 22, 15 et 25. Les dents 35 et 45 ont été transplantées en place de 15 et 25. Aucun signe de pathologie n'a été relevé (16) .....	27
Figure 18 : Exemple d'une contention par plaque de Hawley, portée depuis 5 ans (48).....	30
Figure 19 : Exemple d'une contention par prothèse partielle amovible portée depuis 4 ans (48) .....	31
Figure 20 : Coupe de cone-beam montrant le positionnement de la mini-vis (14).....	33
Figure 21 : Présentation étape par étape de la réalisation de la couronne provisoire reliée à la mini-vis (14).....	34
Figure 22 : Présentation du système <i>Benefit</i> avec 23 et 24 en extension (58).....	35
Figure 23 : Illustration d'un TOBBI (62) .....	36
Figure 24 : Exemple d'un système TOSI (37) .....	37
Figure 25 : Contention fibrée remplaçant 12 et 22 (58) .....	37
Figure 26 : Différentes options thérapeutiques en fonction de l'âge (45) .....	38

Figure 27 : Arbre décisionnel des différentes attitudes thérapeutiques en fonction du diagnostic de la dimension antéropostérieure (53).....	38
Figure 28 : Arbre décisionnel des différentes attitudes thérapeutiques en fonction des caractéristiques des canines définitives. Situation de classe I squelettique (53).....	39
Figure 29 : Arbre décisionnel des différentes attitudes thérapeutiques en fonction des caractéristiques des premières prémolaires maxillaires. Situation de classe I squelettique (53) .....	39
Figure 30 : Arbre décisionnel des différentes attitudes thérapeutiques en fonction de la position antéropostérieure des incisives centrales maxillaires. Situation de classe I squelettique (53).....	40
Figure 31 : Arbre décisionnel des différentes attitudes thérapeutiques en fonction de l'indice de Nance. Situation de classe I squelettique (53).....	40
Figure 32 : Critères fondamentaux objectifs selon Magne et Belser.....	45

## VI. Table des tableaux

---

Tableau 1 : Contre-indications à la chirurgie implantaire (25) .....	16
Tableau 2 : Variables du Pink Esthetic Score (26) .....	43
Tableau 3 : Variables du Pink Esthetic Score modifié et du White Esthetic Score (6).....	44
Tableau 4 : Synthèse des différentes options thérapeutiques dans les cas d'ouverture d'espace .....	52

## VII. Bibliographie

---

1. Ackermann P. Traitement de l'agénésie de l'incisive latérale supérieure [Internet]. Paris: J. Prélat; 1979 [cité 6 déc 2021]. Disponible sur: <https://go.exlibris.link/n69jbk3F>
2. Al-Ani AH, Antoun JS, Thomson WM, Merriman TR, Farella M. Hypodontia: An Update on Its Etiology, Classification, and Clinical Management. *BioMed Res. Int. Hindawi*; 19 mars 2017;2017:e9378325.
3. Al-Ani AH, Antoun JS, Thomson WM, Merriman TR, Farella M. Maternal Smoking during Pregnancy Is Associated with Offspring Hypodontia. *J. Dent. Res.* août 2017;96(9):1014-9.
4. Antonarakis GS, Prevezanos P, Gavric J, Christou P. Agenesis of Maxillary Lateral Incisor and Tooth Replacement: Cost-Effectiveness of Different Treatment Alternatives. *Int. J. Prosthodont. Quintessence Publishing Company Inc.*; mai 2014;27(3):257-63.
5. Ashkenazi M. Computerized three-dimensional design for accurate orienting and dimensioning artificial dental socket for tooth autotransplantation. *Quintessence Int.* 17 août 2018;49(8):663-71.
6. Belser UC, Grütter L, Vailati F, Bornstein MM, Weber H-P, Buser D. Outcome Evaluation of Early Placed Maxillary Anterior Single-Tooth Implants Using Objective Esthetic Criteria: A Cross-Sectional, Retrospective Study in 45 Patients With a 2- to 4-Year Follow-Up Using Pink and White Esthetic Scores. *J. Periodontol.* 2009;80(1):140-51.
7. Bernard JP, Schatz JP, Christou P, Belser U, Kiliaridis S. Long-term vertical changes of the anterior maxillary teeth adjacent to single implants in young and mature adults. *J. Clin. Periodontol.* 2004;31(11):1024-8.
8. Boileau M-J. Orthodontie de l'enfant et du jeune adulte Tome 2. Issy-les-Moulineaux: Elsevier-Masson; 2012.
9. Bouchard P. Parodontologie et Dentisterie Implantaire : Volume 2 Thérapeutiques chirurgicales. Paris: Lavoisier-Médecine sciences; 2015.
10. Brézulier D, Sorel O. Préconisations lors de la fermeture des espaces d'agénésie d'incisives latérales maxillaires : Revue systématique de la littérature. Soyer Y, éditeur. *Rev. Orthopédie Dento-Faciale.* mai 2019;53(2):147-56.
11. Cessot J. Agénésie de l'incisive latérale permanente maxillaire: solutions thérapeutiques. :116.
12. Chateau M. Orthopédie dento-faciale Tome 2. Clinique : Diagnostique, Traitement, Stabilisation. Paris: Editions CdP; 1993.
13. Ciarlantini R, Melsen B. Miniscrew-retained pontics in growing patients: a biological approach. *J. Clin. Orthod. JCO.* oct 2012;46(10):638-40; quiz 632.

14. Ciarlantini R, Melsen B. Semipermanent replacement of missing maxillary lateral incisors by mini-implant retained pontics: A follow-up study. *Am. J. Orthod. Dentofac. Orthop. Off. Publ. Am. Assoc. Orthod. Its Const. Soc. Am. Board Orthod.* mai 2017;151(5):989-94.
15. Czochrowska EM, Stenvik A, Album B, Zachrisson BU. Autotransplantation of premolars to replace maxillary incisors: A comparison with natural incisors. *Am. J. Orthod. Dentofacial Orthop.* 1 déc 2000;118(6):592-600.
16. Czochrowska EM, Stenvik A, Bjercke B, Zachrisson BU. Outcome of tooth transplantation: Survival and success rates 17-41 years posttreatment. *Am. J. Orthod. Dentofacial Orthop.* févr 2002;121(2):110-9.
17. Dagba A, Makhoul R. Bridge collé cantilever : une véritable alternative pour les agénésies d'incisives latérales maxillaires. Soyer Y, éditeur. *Rev. Orthopédie Dento-Faciale.* mai 2019;53(2):195-207.
18. De Coster PJ, Marks LA, Martens LC, Huysseune A. Dental agenesis: genetic and clinical perspectives. *J. Oral Pathol. Med.* 2009;38(1):1-17.
19. Donos N, Asche NV, Akbar AN, Francisco H, Gonzales O, Gotfredsen K, et al. Impact of timing of dental implant placement and loading: Summary and consensus statements of group 1—The 6th EAO Consensus Conference 2021. *Clin. Oral Implants Res.* 2021;32(S21):85-92.
20. Drossart M, Cheron R, Tirlet G. Les bridges collés cantilever en céramique : une alternative thérapeutique dans les cas d'édentements antérieurs. *Rev. Orthopédie Dento-Faciale.* avr 2017;51(2):279-89.
21. E. Jung R, Zembic A, Pjetursson BE, Zwahlen M, S. Thoma D. Systematic review of the survival rate and the incidence of biological, technical, and aesthetic complications of single crowns on implants reported in longitudinal studies with a mean follow-up of 5 years. *Clin. Oral Implants Res.* Wiley-Blackwell; 3 oct 2012;23:2-21.
22. Étienne O, Anckenmann L. Restaurations esthétiques en céramique collée. Malakoff: Éditions CdP; 2016.
23. Forgie AH, Thind BS, Larmour CJ, Mossey PA, Stirrups DR. Management of hypodontia: restorative considerations. Part III. *Quintessence Int. Berl. Ger.* 1985. juin 2005;36(6):437-45.
24. Forsberg CM. Facial morphology and ageing: a longitudinal cephalometric investigation of young adults. *Eur. J. Orthod.* 1 janv 1979;1(1):15-23.
25. Fricain J-C. Chirurgie orale. 2e éd. revue et complétée. Paris: Espace ID; 2019.
26. Fürhauser R, Florescu D, Benesch T, Haas R, Mailath G, Watzek G. Evaluation of soft tissue around single-tooth implant crowns: the pink esthetic score. *Clin. Oral Implants Res.* 2005;16(6):639-44.
27. Karsenti P, Mattout P. L' esthétisme du sourire: du diagnostic au traitement. 2021.

28. Kern M. Bonding to oxide ceramics—Laboratory testing versus clinical outcome. *Dent. Mater.* 1 janv 2015;31(1):8-14.
29. Kern M. Fifteen-year survival of anterior all-ceramic cantilever resin-bonded fixed dental prostheses. *J. Dent.* janv 2017;56:133-5.
30. Kern M, Passia N, Sasse M, Yazigi C. Ten-year outcome of zirconia ceramic cantilever resin-bonded fixed dental prostheses and the influence of the reasons for missing incisors. *J. Dent.* oct 2017;65:51-5.
31. Kern M, Sasse M. Ten-year Survival of Anterior All-ceramic Resin-bonded Fixed Dental Prostheses. *J. Adhes. Dent.* Quintessence Publishing Company Inc.; sept 2011;13(5):407-10.
32. Kern M, Swift JR Edward J. Bonding to Zirconia. *J. Esthet. Restor. Dent.* Wiley-Blackwell; avr 2011;23(2):71-2.
33. Kohaut J-C. Agénésie des incisives latérales supérieures : conséquences occlusales. Soyer Y, éditeur. *Rev. Orthopédie Dento-Faciale.* mai 2019;53(2):157-66.
34. Kokich VG, Swift EJ Jr. Temporary Restoration of Maxillary Lateral Incisor Implant Sites. *J. Esthet. Restor. Dent.* 2011;23(3):136-7.
35. Kokich VO, Kinzer GA, Janakievski J. Congenitally missing maxillary lateral incisors: Restorative replacement. *Am. J. Orthod. Dentofacial Orthop.* 1 avr 2011;139(4):435-45.
36. Larousse É. Définitions : agénésie - Dictionnaire de français Larousse [Internet]. [cité 21 déc 2021]. Disponible sur: <https://www.larousse.fr/dictionnaires/francais/ag%C3%A9n%C3%A9sie/1623>
37. Lautrette E, Séguéla V. Le système TOSI [Internet]. *Inf. Dent.* [cité 20 sept 2022]. Disponible sur: <https://www.information-dentaire.fr/formations/le-systeme-tosi/>
38. Lavergne J. Dimensions mésio-distales et vestibulo-linguales des dents humaines permanentes. *Bull. Mém. Société Anthropol. Paris. Persée - Portail des revues scientifiques en SHS;* 1974;1(3):351-5.
39. Le Gall M, Bachet C, Chevalier E, Dameron C, Philip-Alliez C. Attitudes thérapeutiques dans les cas de fermeture des espaces d'agénésie d'incisives latérales maxillaires chez l'enfant et l'adolescent. Soyer Y, éditeur. *Rev. Orthopédie Dento-Faciale.* mai 2019;53(2):117-45.
40. Le Gall M, Philippart-Rochaix M, Philip-Alliez C. Échec dans la réhabilitation antérieure en cas d'agénésies des incisives latérales maxillaires: Failure in anterior rehabilitation of agenetic maxillary lateral incisors. *Orthod. Fr.* John Libbey Eurotext Ltd.; mars 2016;87(1):59-66.
41. Levers BGH, Darling AI. Continuous eruption of some adult human teeth of ancient populations. *Arch. Oral Biol.* 1 janv 1983;28(5):401-8.


42. Limbour P, Murden K, Le Hebel F, Clipet F. La gestion osseuse des sites d'agénésie d'incisives latérales. Soyer Y, éditeur. Rev. Orthopédie Dento-Faciale. mai 2019;53(2):167-78.
43. Maeda Y, Kawahata N, Okada M, Okuno Y, Maeda S, Sakuda M. Application of adhesion bridge for the treatment of unilateral cleft lip and alveolus. J. Jpn. Cleft Palate Assoc. 1982;7(2):194-9.
44. Magne P, Belser U, Liger F. Restaurations adhésives en céramique sur dents antérieures: approche biomimétique. Paris Berlin Chicago [etc.]: Quintessence international; 2003.
45. Mandile P, Morant F, Canal P. Traitement des agénésies d'incisives latérales maxillaires. 2021;18.
46. Mota A, Pinho T. Perception esthétique du traitement des agénésies d'incisives latérales maxillaires par mésialisations canines. Int. Orthod. Elsevier Masson SAS; 2016;14(1):95-107.
47. Mourshed B, Samran A, Alfagih A, Samran A, Abdulrab S, Kern M. Anterior Cantilever Resin-Bonded Fixed Dental Prostheses: A Review of the Literature. J. Prosthodont. Wiley-Blackwell; mars 2018;27(3):266-75.
48. Muller C. Agénésies des incisives latérales : revoyons nos pratiques. Int. Orthod. Elsevier Masson SAS; 2015;13(4):525-38.
49. Muller-Bolla M. Guide d'odontologie pédiatrique: la clinique par la preuve. 2e éd. Malakoff: Éditions CdP; 2018.
50. Onghena T, Breton O, Leclercq P. Préservation osseuse et temporisation prothétique par mini-vis dans les cas d'agénésies des incisives latérales. Rev Orthop Dento Faciale. :6.
51. Ordioni U, Campana F, Rasmussen N, Catherine J-H. Syndrome de Van der Woude : un cas familial. Médecine Buccale Chir. Buccale. avr 2014;20(2):107-9.
52. Petit J. Apport du bridge cantilever vitrocéramique dans la prise en charge de(s) l'agénésie(s) de(s) l'incisive(s) latérale(s) maxillaire(s). 2020;89.
53. Philip-Alliez C, Freckhaus A, Delsol L, Massif L. Traitement des agénésies des incisives latérales maxillaires. :16.
54. Pinho T, Maciel P, Pollmann C. Developmental disturbances associated with agenesis of the permanent maxillary lateral incisor. Br. Dent. J. Springer Nature; 19 déc 2009;207(12):E25-E25.
55. Plakwicz P, Fudalej P, Czochrowska EM. Transplant vs implant in a patient with agenesis of both maxillary lateral incisors: A 9-year follow-up. Am. J. Orthod. Dentofacial Orthop. Elsevier; 1 mai 2016;149(5):751-6.

56. Plotino G, Abella Sans F, Duggal MS, Grande NM, Krastl G, Nagendrababu V, et al. Clinical procedures and outcome of surgical extrusion, intentional replantation and tooth autotransplantation – a narrative review. *Int. Endod. J.* 2020;53(12):1636-52.
57. Polder BJ, Van't Hof MA, Van der Linder FPGM, Kuijpers-Jagtman AM. A meta-analysis of the prevalence of dental agenesis of permanent teeth. *Community Dent. Oral Epidemiol.* Wiley-Blackwell; juin 2004;32(3):217-26.
58. Pourrat F, Medio M, Pitz M. Temporisation des dents absentes pendant et après le traitement orthodontique. *Rev. Orthopédie Dento-Faciale.* avr 2017;51(2):299-307.
59. Priest G. The treatment dilemma of missing maxillary lateral incisors-Part I: Canine substitution and resin-bonded fixed dental prostheses. *J. Esthet. Restor. Dent.* 2019;31(4):311-8.
60. Priest G. The treatment dilemma of missing maxillary lateral incisors-Part II: Implant restoration. *J. Esthet. Restor. Dent. Off. Publ. Am. Acad. Esthet. Dent. Al.* juill 2019;31(4):319-26.
61. Raybaud P. Chapitre 7 - Traitement des agénésies des incisives latérales maxillaires en technique linguale. *Orthod. Linguale* [Internet]. 2016 [cité 6 déc 2021]. p. 75-89. Disponible sur: <https://go.exlibris.link/ITWyc474>
62. Richelme J. Temporisation des projets implantaire ou prothétiques : la solution T.O.B.B.I. [Internet]. *Inf. Dent.* [cité 18 août 2022]. Disponible sur: <https://www.information-dentaire.fr/formations/temporisation-des-projets-implantaires-ou-prothetiques-la-solution-t-o-b-b-i/>
63. Ritleng O. Examen clinique de la face en orthopédie dentofaciale. :15.
64. Robertsson S, Mohlin B. The congenitally missing upper lateral incisor. A retrospective study of orthodontic space closure versus restorative treatment. :14.
65. Rosa M, Zachrisson BU. The space-closure alternative for missing maxillary lateral incisors: an update. *J. Clin. Orthod. JCO.* sept 2010;44(9):540-9; quiz 561.
66. Russe P, Bert M, Barthelemi S. Incisives implanto-portées: évolution du résultat esthétique. *Titane.* 2011;8(3):179-84.
67. Rustemeyer J, Bremerich A. Patients' knowledge and expectations regarding dental implants: assessment by questionnaire. *Int. J. Oral Maxillofac. Surg.* 1 sept 2007;36(9):814-7.
68. Schliephake H, Sicilia A, Nawas BA, Donos N, Gruber R, Jepsen S, et al. Drugs and diseases: Summary and consensus statements of group 1. The 5thEAO Consensus Conference 2018. *Clin. Oral Implants Res.* Wiley-Blackwell; 6 oct 2018;29:93-9.
69. Schneider UEM, Moser L. Substituting congenitally missing maxillary lateral incisors with implant-borne crowns: A topic still worth a discussion? *Semin. Orthod.* 1 mars 2020;26(1):33-51.



70. Staffoli S, Plotino G, Nunez Torrijos BG, Grande NM, Bossù M, Gambarini G, et al. Regenerative Endodontic Procedures Using Contemporary Endodontic Materials. *Materials*. Multidisciplinary Digital Publishing Institute; janv 2019;12(6):908.
71. Suzie D. Haute Autorité de santé. 2015;24.
72. Tavitian P. Prothèses supra-implantaires: données et conceptions actuelles. Malakoff: Éditions CdP; 2017.
73. Thierry M, Granat J, Vermelin L. Les agénésies dentaires: origine, évolution et orientations thérapeutiques. *Int. Orthod*. 1 juin 2007;5(2):163-82.
74. Thoma DS, Cosyn J, Fickl S, Jensen SS, Jung RE, Raghoobar GM, et al. Soft tissue management at implants: Summary and consensus statements of group 2. The 6th EAO Consensus Conference 2021. *Clin. Oral Implants Res*. 2021;32(S21):174-80.
75. Thompson Jr. JL, Kendrick GS. Changes in the vertical dimensions of the human male skull during the third and fourth decades of life. *Anat. Rec*. 1964;150(2):209-13.
76. Tuverson DL. Orthodontic treatment using canines in place of missing maxillary lateral incisors. *Am. J. Orthod*. 1 août 1970;58(2):109-27.
77. Uribe F, Chau V, Padala S, Neace WP, Cutrera A, Nanda R. Alveolar ridge width and height changes after orthodontic space opening in patients congenitally missing maxillary lateral incisors. *Eur. J. Orthod*. févr 2013;35(1):87-92.
78. Uribe F, Padala S, Allareddy V, Nanda R. Cone-beam computed tomography evaluation of alveolar ridge width and height changes after orthodontic space opening in patients with congenitally missing maxillary lateral incisors. *Am. J. Orthod. Dentofac. Orthop. Off. Publ. Am. Assoc. Orthod. Its Const. Soc. Am. Board Orthod*. déc 2013;144(6):848-59.
79. Wilmes B, Willmann J, Stocker B, Drescher D. The Benefit System and its scope in contemporary orthodontic protocols. *APOS Trends Orthod*. Wolters Kluwer; 24 août 2015;5(5):174-80.
80. Winitsky N, Olgart K, Jemt T, Smedberg J. A retro-prospective long-term follow-up of Brånemark single implants in the anterior maxilla in young adults. Part 1: Clinical and radiographic parameters. *Clin. Implant Dent. Relat. Res*. Wiley-Blackwell; déc 2018;20(6):937-44.
81. Yu HJ, Jia P, Lv Z, Qiu LX. Autotransplantation of third molars with completely formed roots into surgically created sockets and fresh extraction sockets: a 10-year comparative study. *Int. J. Oral Maxillofac. Surg*. 1 avr 2017;46(4):531-8.
82. Zachrisson BU. Single implant-supported crowns in the anterior maxilla--potential esthetic long-term (> 5 years) problems. *World J. Orthod*. 2006;7(3):306-12.
83. Zachrisson BU, Rosa M, Toreskog S. Congenitally missing maxillary lateral incisors: Canine substitution. *Am. J. Orthod. Dentofacial Orthop*. avr 2011;139(4):434-44.

84. Zweers J, Thomas RZ, Slot DE, Weisgold AS, Van der Weijden FGA. Characteristics of periodontal biotype, its dimensions, associations and prevalence: a systematic review. *J. Clin. Periodontol.* Wiley-Blackwell; oct 2014;41(10):958-71.
85. 博文矢谷. オールセラミックカンチレバーブリッジの生存率と合併症：文献的レビュー. *日本補綴歯科学会誌*. 公益社団法人 日本補綴歯科学会; 2020;12(3):209-24.
86. HBLD093 Pose d'une prothèse plurale en extension collée... - Code CCAM [Internet]. [cité 22 mai 2022]. Disponible sur: <https://www.aideaucodage.fr/ccam-hbld093>



## SERMENT MEDICAL

En présence des Maîtres de cette Faculté, de mes chers condisciples, devant l'effigie d'HIPPOCRATE.

Je promets et je jure, d'être fidèle aux lois de l'honneur et de la probité dans l'exercice de la Médecine Dentaire.

Je donnerai mes soins à l'indigent et n'exigerai jamais un salaire au-dessus de mon travail, je ne participerai à aucun partage clandestin d'honoraires.

Je ne me laisserai pas influencer par la soif du gain ou la recherche de la gloire.

Admis dans l'intérieur des maisons, mes yeux ne verront pas ce qui s'y passe, ma langue taira les secrets qui me seront confiés et mon état ne servira pas à corrompre les mœurs ni à favoriser le crime.

Je ne permettrai pas que des considérations de religion, de nation, de race, de parti ou de classe sociale viennent s'interposer entre mon devoir et mon patient.

Même sous la menace, je n'admettrai pas de faire usage de mes connaissances médicales contre les lois de l'humanité.

J'informerai mes patients des décisions envisagées, de leurs raisons et de leurs conséquences. Je ne tromperai jamais leur confiance et n'exploiterai pas le pouvoir hérité des connaissances pour forcer les consciences.

Je préserverai l'indépendance nécessaire à l'accomplissement de ma mission. Je n'entreprendrai rien qui dépasse mes compétences. Je les entretiendrai et les perfectionnerai pour assurer au mieux les services qui me seront demandés.

Respectueux et reconnaissant envers mes Maîtres, je rendrai à leurs enfants l'instruction que j'ai reçue de leur père.

Que les hommes m'accordent leur estime si je suis fidèle à mes promesses.

Que je sois déshonoré et méprisé de mes confrères si j'y manque.



**PELUSO Séverine** - Gestion de l'ouverture des espaces d'agénésies d'incisives latérales permanentes maxillaires : solutions actuelles

Th. : Chir. dent. : Marseille : Aix-Marseille Université : 2022

Rubrique de classement : Orthopédie Dento-Faciale, Odontologie Prothétique

Résumé :

L'agénésie de l'incisive latérale maxillaire est une anomalie fréquente dans la population générale avec un retentissement psychologique, fonctionnel et esthétique.

De nombreux critères sont à prendre en compte que ce soit chez l'adolescent en cours de croissance ou chez l'adulte afin d'établir un plan de traitement adapté.

Trois solutions thérapeutiques sont possibles : l'ouverture d'espace, la fermeture d'espace ou l'abstention. La fermeture d'espace présente de nombreux avantages mais n'est pas toujours adaptée au patient et à sa dysmorphose.

Concernant l'ouverture d'espace, tout l'enjeu sera de trouver une réhabilitation prothétique adaptée à court, moyen et long terme.

Cet ouvrage détaille les critères décisionnels ainsi que les options de réhabilitation prothétique possibles. Deux solutions sont retenues pour notre usage quotidien : le bridge collé cantilever (associé ou non à une mini-vis transcrestale) et la couronne implanto-portée.

La connaissance des toutes les thérapeutiques à disposition permettra à l'équipe soignante de proposer au patient la meilleure option thérapeutique.

Mots-clés : agénésie, incisive latérale maxillaire permanente, mini-vis, bridge collé cantilever, couronne implanto-portée.

**PELUSO Séverine** - Management of space opening for permanent maxillary lateral incisor agenesis: current solutions

Abstract:

The agenesis of the maxillary lateral incisor is a frequent anomaly in the general population. It has a psychological, functional and esthetic impact.

Many criteria need to be taken into account for the teenagers with growing potential or for the adult to establish an adapted treatment plan.

Three therapeutic solutions are possible: space opening, space closure or abstention. The space closure has many advantages but it is not always adapted to the patient and his dysmorphia. About the space opening, the issue will be to find an adapted prosthetic rehabilitation in the short, middle and long term.

This work details the decisional criteria and the possible prosthetic rehabilitation options. Two solutions predominate for our daily use: the cantilever resin-bonded fixed dental prostheses (associated or not to a transcrestal mini-screw) and single-tooth implant supported crown. The knowledge of all the therapeutics will allow to the care team to offer to the patient the best therapeutic option.

Keywords: agenesis, permanent maxillary lateral incisor, mini-screw, cantilever resin-bonded fixed dental prosthesis, single tooth implant supported crown.