



HAL
open science

Comportement biomécanique des implants à plateaux droits et angulés

Lucas Soumeire

► **To cite this version:**

Lucas Soumeire. Comportement biomécanique des implants à plateaux droits et angulés. Médecine humaine et pathologie. 2022. dumas-04084756

HAL Id: dumas-04084756

<https://dumas.ccsd.cnrs.fr/dumas-04084756v1>

Submitted on 28 Apr 2023

HAL is a multi-disciplinary open access archive for the deposit and dissemination of scientific research documents, whether they are published or not. The documents may come from teaching and research institutions in France or abroad, or from public or private research centers.

L'archive ouverte pluridisciplinaire **HAL**, est destinée au dépôt et à la diffusion de documents scientifiques de niveau recherche, publiés ou non, émanant des établissements d'enseignement et de recherche français ou étrangers, des laboratoires publics ou privés.



Distributed under a Creative Commons Attribution - NonCommercial - NoDerivatives 4.0 International License

THESE

***POUR OBTENIR LE DIPLOME D'ETAT
DE DOCTEUR EN CHIRURGIE DENTAIRE***

Présentée et publiquement soutenue devant

Aix-Marseille Université
(Président : Monsieur le Professeur Éric BERTON)

Faculté des Sciences Médicales et Paramédicales
(Doyen : Monsieur le Professeur Georges LEONETTI)

Ecole de Médecine Dentaire
(Directeur : Monsieur le Professeur Bruno FOTI)

***Comportement biomécanique des implants à plateaux
droits et angulés***

Présentée par

SOUMEIRE Lucas

Né(e) le 28/04/1997

A Marseille

Thèse soutenue le **Judi 20 Octobre 2022**

Devant le jury composé de

Président : Professeur RUQUET Michel

Asseseurs : Docteur TAVITIAN Patrick

Docteur LABORDE Gilles

Docteur MENSE Chloé

Invité : Docteur GARDELLA Jean-Pierre

THESE

***POUR OBTENIR LE DIPLOME D'ETAT
DE DOCTEUR EN CHIRURGIE DENTAIRE***

Présentée et publiquement soutenue devant

Aix-Marseille Université
(Président : Monsieur le Professeur Éric BERTON)

Faculté des Sciences Médicales et Paramédicales
(Doyen : Monsieur le Professeur Georges LEONETTI)

Ecole de Médecine Dentaire
(Directeur : Monsieur le Professeur Bruno FOTI)

***Comportement biomécanique des implants à plateaux
droits et angulés***

Présentée par

SOUMEIRE Lucas

Né(e) le 28/04/1997

A Marseille

Thèse soutenue le **Judi 20 Octobre 2022**

Devant le jury composé de

Président : Professeur RUQUET Michel

Assesseurs : Docteur TAVITIAN Patrick

Docteur LABORDE Gilles

Docteur MENSE Chloé

Invité : Docteur GARDELLA Jean-Pierre

ADMINISTRATION

Doyens Honoraires

Professeur	Raymond SANGIUOLO†
Professeur	Henry ZATTARA
Professeur	André SALVADORI
Professeur	Jacques DEJOU

Directeur

Professeur	Bruno FOTI
------------	------------

Directeurs adjoints

Professeur	Michel RUQUET
Professeur	Anne RASKIN

Chargés de missions

Formation Initiale

Professeur	Michel RUQUET
------------	---------------

Recherche

Professeur	Anne RASKIN
------------	-------------

Formation Continue

Professeur	Frédéric BUKIET
------------	-----------------

Relations Internationales

Professeur	Hervé TASSERY
------------	---------------

Internat et Diplômes d'Etudes Spécialisées

Professeur	Virginie MONNET-CORTI
------------	-----------------------

Affaires générales

Docteur	Patrick TAVITIAN
---------	------------------

Responsable Administrative

Madame	Katia LEONI
--------	-------------

PROMOTIONS :

2019 Raymond SANGIUOLO

2020 Gaston BERGER

2021 Joseph MIGOZZI

LISTE DES ENSEIGNANTS

PROFESSEURS DES UNIVERSITÉS – PRATICIENS HOSPITALIERS

BUKIET Frédéric (58-01)
FOTI Bruno (58-02)
LE GALL Michel (56-01)
MONNET-CORTI Virginie (57-01)
RASKIN Anne (58-01)
RUQUET Michel (58-01)
TARDIEU Corinne (56-01)
TARDIVO Delphine (56-02)
TASSERY Hervé (58-01)
TERRER Elodie (58-01)

PROFESSEUR DES UNIVERSITÉS

ABOUT Imad (65)

PROFESSEURS ÉMÉRITES

DEJOU Jacques (58-01)
HUE Olivier (58-01)

MAITRES DE CONFÉRENCES DES UNIVERSITÉS – PRATICIENS HOSPITALIERS

ABOUDHARAM Gérard (58-01)	LAN Romain (56-02)
BANDON Daniel (56-01)	LAURENT Michel (58-01)
BELLONI Didier (57-01)	MAILLE Gérald (58-01)
BOHAR Jacques (56-01)	MENSE Chloé (58-01)
CAMOIN Ariane (56-01)	PHILIP-ALLIEZ Camille (56-01)
CAMPANA Fabrice (57-01)	POMMEL Ludovic (58-01)
CATHERINE Jean-Hugues (57-01)	PRECKEL Bernard-Éric (58-01)
GAUBERT Jacques (56-01)	RÉ Jean-Philippe (58-01)
GIRAUD Thomas (58-01)	ROCHE-POGGI Philippe (57-01)
GIRAudeau Anne (58-01)	STEPHAN Grégory (58-01)
GUIVARC'H Maud (58-01)	TAVITIAN Patrick (58-01)
JACQUOT Bruno (58-01)	TOSELLO Alain (58-01)
LABORDE Gilles (58-01)	

MAITRES DE CONFERENCES DES UNIVERSITÉS ASSOCIÉS

BALLESTER Benoît (58-01)

BLANCHET Isabelle (58-01)

CASAZZA Estelle (58-01)

SILVESTRI Frédéric (58-01)

CHEFS DE CLINIQUE DES UNIVERSITÉS - ASSISTANTS DES HÔPITAUX

ANTEZACK Angeline (57-01)

ARNIER Cannelle (56-01)

BAUDINET Thomas (58-01)

BOREL Guillaume (56-02)

BRINCAT Arthur (57-01)

BROS Agnès (56-01)

CHIARINI Thomas (58-01)

DUPRAT Florence (56-01)

FAURE-BRAC Mathias (57-01)

FERRE Enzo (58-01)

FOUQUES Agathe (56-01)

HAMMOUTENE Stéphane (57-01)

LAFONT Jacinthe (57-01)

LAURENT Camille (58-01)

LIOTARD Alicia (58-01)

MADENIAN Pauline (58-01)

MANSUY Charlotte (58-01)

MARCHAL Paul (58-01)

MARTIN William (56-01)

ONGHENA Tom (56-01)

PASCHEL Laura (58-01)

PILLIOL Virginie (58-01)

PRINCE Fanny (57-01)

RAYNAUD Camille (58-01)

REYNAL Florence (56-01)

ROMAO Vincent (57-01)

ROUSCOFF Eva (57-01)

SADOWSKI Camille (57-01)

TERRER Jérémy (58-01)

VEILLARD Pierre (56-01)

ASSISTANT DES UNIVERSITÉS ASSOCIÉ

GRINE Ghilès (57-01)

Intitulés des sections CNU :

56^{ème} section : Développement, croissance et prévention

56-01 Odontologie pédiatrique et orthopédie dento-faciale

56-02 : Prévention – Epidémiologie – Economie de la santé – Odontologie légale

57^{ème} section : Chirurgie orale, Parodontologie, Biologie Orale

57-01 : Chirurgie orale – Parodontologie – Biologie orale

58^{ème} section : Réhabilitation orale

58-01 : Dentisterie restauratrice – Endodontie – Prothèses – Fonction-Dysfonction – Imagerie – Biomatériaux

L'auteur s'engage à respecter les droits des tiers, et notamment les droits de propriété intellectuelle. Dans l'hypothèse où la thèse comporterait des éléments protégés par un droit quelconque, l'auteur doit solliciter les autorisations nécessaires à leur utilisation, leur reproduction et leur représentation auprès du ou des titulaires des droits. L'auteur est responsable du contenu de sa thèse. Il garantit l'Université contre tout recours. Elle ne pourra en aucun cas être tenue responsable de l'atteinte aux droits d'un tiers

Aux membres du jury,

Au Professeur Michel RUQUET

Je vous suis reconnaissant pour vos qualités humaines et professionnels dont j'ai pu profiter durant l'ensemble de mon cursus. Je tiens à vous remercier chaleureusement de présider mon jury en ce jour si spécial pour moi.

Au Docteur Patrick TAVITIAN

Un grand merci pour la confiance que vous m'avez porté dès le début de ma formation. Votre passion et votre implication professionnel sont un exemple pour ma pratique présente et futur.

Votre authenticité et votre expérience clinique ont su me faire évoluer.

Je tiens à vous remercier de siéger et d'avoir dirigé ma thèse.

Au Docteur Gilles LABORDE

Votre grande expérience clinique et théorique est une source d'inspiration pour mon exercice professionnel. Vous avez su m'accorder votre temps, également votre confiance et je vous en suis reconnaissant.

C'est un honneur que vous siégez parmi mon jury, merci Gilles.

Au Docteur Chloé MENSE

Je tiens à vous remercier chaleureusement pour votre engagement professionnel et vos qualités humaines qui vous définissent. Votre pédagogie et gentillesse au sein du pavillon a été une chance pour moi mais également pour tous les autres étudiants.

Un grand merci Chloé de siéger parmi mon jury.

Au Docteur Jean-Pierre Gardella

Un grand merci pour le temps que vous m'avez accordé pour la réalisation de ce travail.

Votre très grande expérience clinique est une aubaine pour les étudiants, praticiens et professionnels qui vous entourent. Vous trouverez ici l'expression de mon plus grand respect et de ma gratitude.

Merci Jean-Pierre de siéger parmi mon jury.

COMPORTEMENT BIOMECHANIQUE DES IMPLANTS A PLATEAUX DROITS ET ANGULES

INTRODUCTION	1
I. LE TISSU OSSEUX : GENERALITES	2
A. Rappels Anatomiques et structuraux (1–3)	2
1. Définition	2
2. Rappels Anatomiques (4,5)	2
a) Corticale externe	2
b) Corticale interne	2
c) Crête alvéolaire	3
d) Les septas inter-dentaires et inter radiculaires	3
3. Organisation osseuse (6)	3
a) Structure primaire	3
b) Structure secondaire	4
4. Structure et micro-architecture (3,8)	4
5. Densité osseuse	6
a) Classification de Lekholm et Zarb (1985) (9)	7
b) Classification de Trisi et Rao (10)	7
c) Classification de Misch (1990) (12)	8
d) Éléments de diagnostic pour l'évaluation de la densité osseuse	8
B. Modifications morphométriques osseuses post-extractionnelles (20)	10
1. Biologie (24,25)	10
2. Études cliniques	11
3. Classification des résorptions osseuse	12
C. Processus d'ostéointégration	13
1. Réponses osseuses et ostéo-intégration : Définitions (11,35)	14
2. Réponse osseuse et facteurs locaux (23)	14
3. Réponse osseuse et qualité osseuse (11)	15
D. Biomécanique des implants	16
1. Généralité et définitions (41,42)	16
2. Spécificités des implants (43)	17
II. IMPLANTS A PLATEAUX DROITS	22
A. Descriptions (11)	22
1. Col de l'implant	22
2. Corps de l'implant	23
3. Les Spires :	24
4. L'apex	25
B. Connectiques implantaire (11,53)	25
1. Types de connexions implantaire	25
a) Connexions externes	25
b) Connexions internes	26
2. Interface implant-pilier : Piliers droits et angulés	29
3. Connexion recentrée ou concept du platform-switching	30
C. Critères qui influencent la distribution des contraintes : Méthode expérimental des éléments finis	30

1.	Implants unitaires et distributions des contraintes	30
a)	Orientation de la charge et positionnement spatial de l'implant (56)	30
b)	Interface implant-pilier (64)	34
c)	Longueur implant, choix d'un ancrage bi-cortical (68)	38
d)	Densité osseuse et distribution des contraintes (72)	42
e)	Influence du diamètre implantaire (74)	44
2.	Méthodes expérimentales : d'implant pluraux (77)	48
a)	Principes des implants angulés	48
b)	Étude expérimentale par méthode des éléments finis	50
D.	Revue de la littérature : méta analyse (80)	52
III.	LES IMPLANTS A RATTRAPAGE D'AXE SOUS CRESTAL	53
A.	Description	53
1.	Le système Co-Axis®	54
a)	Composants et état de surface du système Co-Axis®	55
b)	Application d'une charge au sein du système Co-Axis®(91)	56
c)	Biologie et système Co-axis (93)	57
2.	Obstacles anatomiques et implants à rattrapage d'axe sous crestal (89,96)	59
a)	Foramens mentonniers	59
b)	Sinus maxillaires	60
c)	Maxillaire Antérieur	61
B.	Revue de la littérature	62
C.	Synthèse	63

CONCLUSION

BIBLIOGRAPHIE

I à VI

Introduction

L'implantologie dentaire est un domaine médical en constante évolution. Depuis de nombreuses années le choix des dispositifs implantaires en odontologie n'a fait que croître.

Les sociétés ont développé des implants avec des formes, des dimensions, des systèmes de connexion, des matériaux totalement différents. Cependant, l'objectif principal de l'implantologie reste inchangé : **obtenir une jonction anatomique et fonctionnelle entre une fixture et l'os afin de remplacer une dent manquante.**

Les moyens pour y parvenir sont variés et peuvent nous interroger sur l'impact de nos prescriptions sur le succès à long terme de nos réhabilitations. Les facteurs biomécaniques sont des éléments importants à prendre en considération. En effet, les charges occlusales sont transmises aux implants dentaires et à l'os environnant par l'intermédiaire de nos prothèses.

Depuis le début des années 2000, des implants avec un dispositif de vissage angulé directement incorporé à l'intérieur de celui-ci permet au praticien de corriger un axe implantaire de 12°, 24° ou 36°.

L'objectif de ce travail a été dans une démarche logique de rappeler l'anatomie et la physiologie osseuse **dans un premier temps** largement décrite. Dans une seconde partie, à l'aide d'études expérimentales par modélisation informatique, nous allons mettre en évidence, l'impact de nos choix implantaires sur les structures osseuses périphériques et prothétiques. A corréler également avec les revues cliniques systématiques actuelles.

Puis dans une dernière partie, nous présenterons le concept d'implant à rattrapage d'axe à travers l'ensemble de la documentation existante sur ce sujet.

I. Le tissu osseux : généralités

A. Rappels Anatomiques et structuraux (1-3)

1. Définition

L'os alvéolaire, procès alvéolaire ou os parodontal est défini comme la portion osseuse maxillaire et mandibulaire qui forme et supporte les alvéoles dentaires. Il fait partie intégrante du système parodontal, c'est-à-dire du complexe d'ancrage péri-radulaire de la dent (constitué de l'os, du cément et du desmodonte).

Sa fonction n'est pas seulement de fournir un support à la dent mais aussi de résister en absorbant les forces transmises par l'occlusion.

L'os alvéolaire peut être considéré comme une extension de l'os basal qui se crée en même temps que le développement dentaire.

On dit que cette entité osseuse « **nait, vit et meurt avec la dent** » car lors de la perte de celle-ci, l'os alvéolaire perd du volume en se résorbant.

Le tissu osseux dispose d'une organisation structurelle similaire dans l'organisme mais l'os alvéolaire a des spécificités qui varient localement.

2. Rappels Anatomiques (4,5)

L'os alvéolaire est un tissu conjonctif minéralisé en continuité avec l'os basal qui ne peut être différencié de celui-ci. Comme toute unité osseuse, les procès alvéolaires sont constitués d'une coque périphérique compact (os cortical) et en son cœur d'un os spongieux moins dense.

L'os alvéolaire est composé **d'une corticale externe** (ou paroi externe), **d'une corticale interne**, **de septas inter dentaires** et **d'une crête alvéolaire**.

a) Corticale externe

La corticale externe est en continuité avec la corticale basale et est recouverte par la gencive adhérente. Son épaisseur globale varie en fonction de position de la dent sur l'arcade ainsi que sa localisation, maxillaire ou mandibulaire, vestibulaire ou linguale. De manière générale la corticale maxillaire est plus fine que celle mandibulaire. Son épaisseur croît de la ligne médiane aux molaires où elle est maximale, et est supérieure du côté lingual par rapport au côté vestibulaire. Elle est constituée histologiquement de systèmes lamellaires appliqués les uns contre les autres et de systèmes de Haver

b) Corticale interne

La corticale interne tapisse l'alvéole dentaire à proprement dite. Elle a une forme en accord avec les racines de la dent supportée. Du point de vue terminologique on parlera de Lamina dura dû à une plus grande radio opacité sur cette plage osseuse ou bien de Plaque cribliforme en raison de pertuis appelés canaux de Volkmann, assurant le passage de la vascularisation et innervation desmodontales. Elle est constituée d'une portion d'os lamellaire et d'os fibreux où s'insèrent les principales fibres ligamentaires

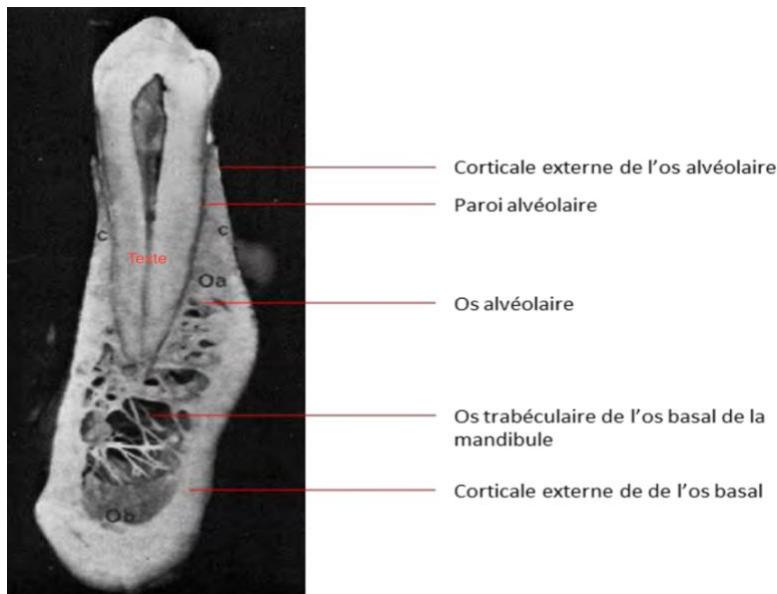


Image 1 : Anatomie de l'os alvéolaire et basal de la mandibule. Coupe sagittale au niveau d'une prémolaire inférieure.

c) Crête alvéolaire

La crête alvéolaire est la structure anatomique définie par la réunion des corticales internes et externes à trajet festonnées. Sur un parodonte non réduit et sain il se situe à environ 1mm verticalement sous la jonction émail-cément.

d) Les septas inter-dentaires et inter radiculaires

Ils délimitent les alvéoles des dents. Ils sont composés d'os spongieux et traversés des canaux de Zuckerkandl et Hirschfeld qui permettent le passage de vaisseaux et de nerfs.

3. Organisation osseuse (6)

a) Structure primaire

On distingue deux types d'os ayant des caractéristiques structurelles différentes selon l'organisation des fibres de collagène et l'état de maturité du tissu osseux : l'**os réticulaire** et l'**os lamellaire**.

L'os réticulaire encore appelé os tissé ou os fibreux, est un os immature. Sa structure est non lamellaire et caractérisée par une disposition anarchique des fibres de collagène. Il s'agit d'un os mécaniquement faible. Il est normalement présent chez l'embryon et chez l'enfant où il est progressivement remplacé par de l'os lamellaire, mais on le trouve également au niveau des calcs de fractures, de certaines tumeurs osseuses et dans la maladie osseuse de Paget.

L'os lamellaire (ou mature) constitue les os des adultes. Sa texture lamellaire confère à l'os sa résistance mécanique. L'os lamellaire est constitué d'os spongieux et d'os compact, qui sont tous les deux structurés de manière lamellaire. L'os spongieux est constitué de lamelles plates tandis que l'os compact est formé de lamelles concentriques disposées autour d'un vaisseau sanguin.

b) Structure secondaire

Les fibres de collagène qui composent les systèmes de Havers sont organisées en structures lamellaires de 5 à 20 couches centrées sur le canal de Havers qui contient un vaisseau sanguin central. Un ostéon a un diamètre compris entre 200 et 300 μm . Entre les ostéons, le tissu osseux est appelé os interstitiel qui, chez l'adulte, est le fruit du remodelage d'anciens ostéons.

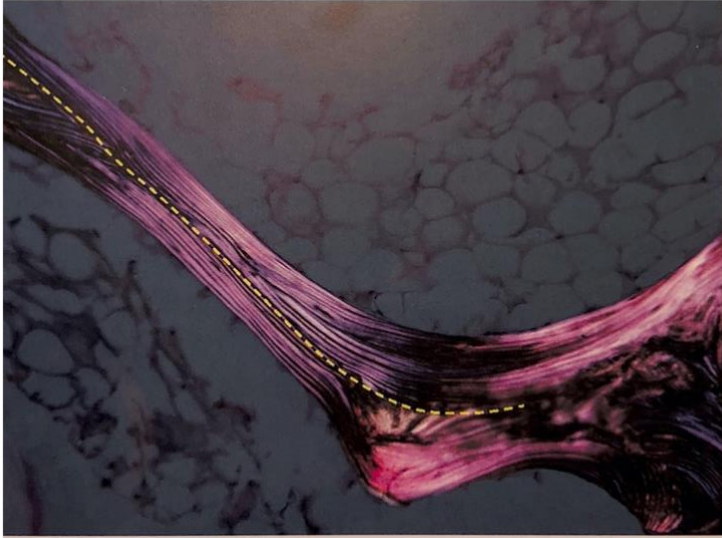


Image 2 : unité de structure dans une travée osseuse examinée en microscopie de polarisation. La ligne en pointillée jaune marque la limite entre cette unité nouvellement fabriquée et les unités plus ancienne.(7)

4. Structure et micro-architecture (3,8)

Elle s'organise en quatre compartiments. On distingue de l'extérieur vers l'intérieur :

◆ Le Périoste

On le retrouve sur les surfaces osseuses sauf articulaires. Il a une fonction d'apport vasculaire et nerveux pour l'os sous-jacent. Il a une capacité ostéogénique, et est composé de deux strates cellulaires :

La couche externe, riche en fibres collagéniques, en éléments vasculaires et nerveux, joue le rôle d'encapsulation sans intervention dans l'ostéogénèse. C'est une zone d'attache pour les fibres musculaires.

La couche interne ou couche ostéogène d'Ollier est formée par plusieurs types cellulaires comprenant des cellules endothéliales vasculaires, des préostéoblastes (capacité de prolifération ostéoblastique) et des ostéoblastes responsables de la prolifération osseuse. (8)

◆ L'os cortical

Également appelé os compact, dur et dense. Son unité structurelle est l'ostéon, un cylindre placé parallèlement à l'axe long de la diaphyse, dans lesquels les lamelles osseuses sont disposées de

façon concentrique autour d'un canal où circulent les éléments vasculaires. Également appelés Système de Havers, chaque canal est entouré de 4 à 20 lamelles de fibres de collagène. Les canaux de Havers ont une section transversale ronde ou ovale et se déploient généralement dans le sens longitudinal.

Chaque ostéon communique avec la cavité médullaire, le périoste et les autres ostéons par des canaux transversaux ou obliques – les canaux de Volkmann. Les couches les plus externes de l'os cortical ne contiennent pas de canaux de Havers et les lamelles longent les surfaces du périoste et de l'endoste pour former ce que l'on appelle les lamelles circonférentielles. Cette disposition particulière permet à l'os de résister à différentes contraintes mécaniques (3)

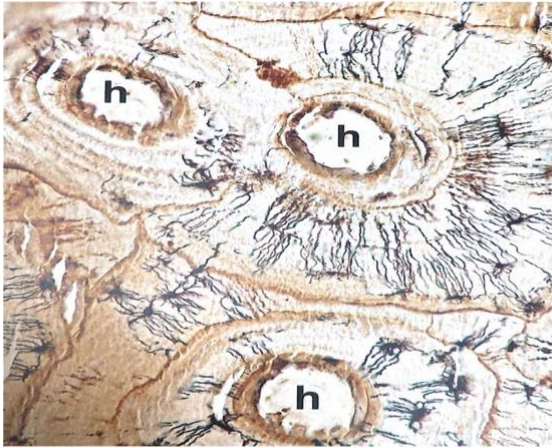

Image 3 : Tissu osseux cortical avec mise en évidence du système lacuno-canaliculaire. Trois canaux de Havers (h) sont visibles. Les ostéocytes ainsi que leurs canalicules sont détectés en noir. Coloration AgNOR mettant en évidence l'ostéopontine. (7)

◆ L'endoste ou tissus osseux endostéal

Situé à la partie profonde de la corticale, à proximité de la cavité médullaire, il est également constitué de lamelles disposées concentriquement à la cavité médullaire et qui se continuent avec les lamelles du tissu osseux trabéculaire.

C'est à ce niveau que des canaux obliques s'ouvrent dans la cavité médullaire, faisant communiquer celle-ci avec les canaux de Havers. (7)

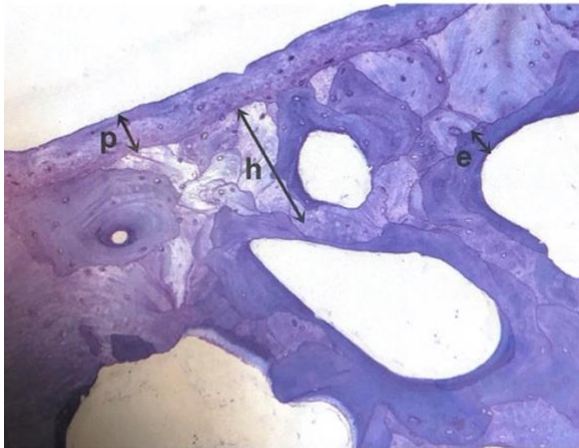


Image 4 : Tissu osseux cortical en section transversale mettant en évidence les 3 différentes régions de la corticale ; P : tissu osseux sous-periosté ; H : tissus osseux haversien avec présence d'ostéons complets récents et de reliquats d'anciens ostéons constituant le tissu interstitiel ; E : tissu endostéal constitué par des systèmes en arche faits de lamelles en contact avec les espaces médullaires.(7)

◆ Le tissu osseux trabéculaire

Dans le tissu osseux trabéculaire, parfois improprement appelé « tissu osseux spongieux », les lamelles osseuses sont regroupées en « paquets » ou unités de structure trabéculaire qui sont limitées par des lignes cimentantes aux contours souvent irréguliers. Les unités superficielles, en contact avec les espaces médullaires, comportent des lamelles qui sont orientées parallèlement à la surface médullaire. En profondeur, ces structures trabéculaires ont des lamelles orientées de façon différente par rapport à la surface médullaire, mais parallèles entre elles. L'étude de la minéralisation montre que les lamelles les plus profondes sont les plus minéralisées, démontrant ainsi que la minéralisation de la matrice osseuse correspond à un processus progressif. (7)

5. Densité osseuse

La densité osseuse est le paramètre le plus important à prendre en compte pour la stabilité implantaire lors de la phase chirurgicale. Cette densité osseuse va être variable d'un individu à l'autre, d'une région anatomique à une autre et sur un site de forage identique.

Anatomiquement cela ne s'explique pas en termes de différence qualitative de l'os mais en termes de différence d'architecture et de distribution d'os cortical et d'os spongieux.

Une classification de la densité osseuse rencontrée lors du placement des implants est indispensable pour catégoriser les diverses applications.

La classification la plus utilisée est celle proposée par **Lekholm et Zarb** en 1985 (9)

a) Classification de Lekholm et Zarb (1985) (9)

Lekholm et Zarb établissent en 1985 une classification qui prend en compte l'épaisseur de l'os compact et la densité de l'os spongieux restant :

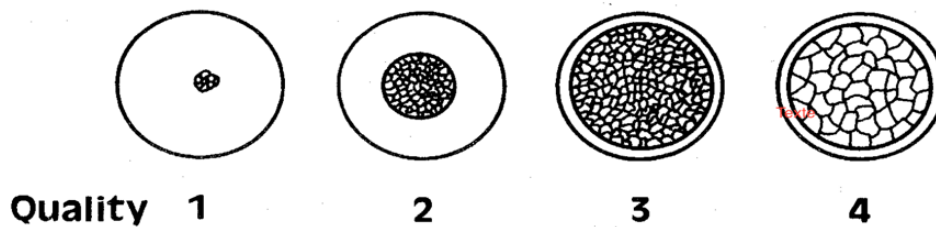


Image 5 : Schéma illustrant la classification de Lekholm et Zarb (9)

Groupe 1 : Un tissu homogène et compact compose essentiellement l'os.

Groupe 2 : Un noyau d'os spongieux dense entouré d'une épaisse couche d'os compact.

Groupe 3 : Un noyau d'os spongieux dense entouré d'une fine couche d'os cortical.

Groupe 4 : Un noyau d'os spongieux de faible densité entouré d'une très fine couche d'os cortical

Cette classification n'est pertinente que lors d'une évaluation histologique. Elle n'est pas appropriée cliniquement car une faible corrélation entre la sensation clinique et l'évidence histologique a été trouvée.

b) Classification de Trisi et Rao (10)

Cliniquement, seule la classification de Trisi et Rao en trois groupes de qualités osseuses distinctes est à retenir.

Classification de Trisi et Rao	Classification de Lekholm et Zarb
Os dense	Type I
Os normal	Types II et III
Os de faible densité	Type IV

Image 6 : Tableau faisant le lien entre la classification de Trisi et Rao et celle de Lekholm et Zarb. (11)

Os dense : le clinicien ne sent pas de délimitation sensible entre une zone corticale et une zone spongieuse ;

Os normal : le clinicien sent nettement le passage de la corticale à une substance osseuse moins résistante ;

Os de faible densité : la corticale et la partie spongieuse offrent peu de résistance, elles sont toutes deux facilement passées

c) Classification de Misch (1990) (12)

Misch en 1990 propose une classification de 4 densités osseuses en fonction de la typologie macroscopique et de leurs localisations anatomiques :

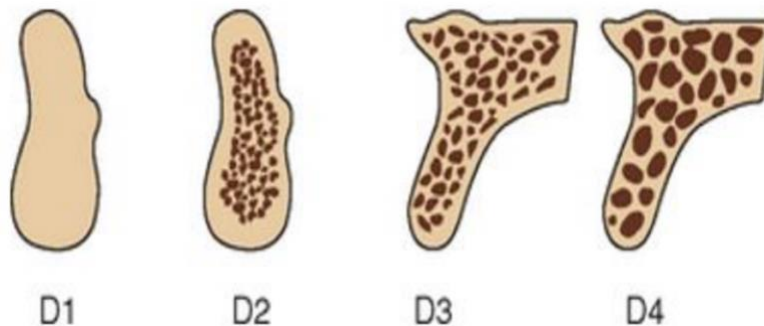


Image 7 : Schéma illustrant la classification de Misch. (11)

Densité 1 (D1) : Os dense, compacte que l'on retrouve dans la partie antérieure de la mandibule. Histologiquement composé d'os lamellaire et hautement minéralisé, il peut supporter des pressions importantes. C'est dans ces types d'os que l'on retrouve le ratio le plus important d'os au contact de l'implant. L'avantage de la densité du système osseux se répercute sur les apports nutritifs endo osseux qui en sont réduits. La vascularisation dépend essentiellement du périoste.

Densité 2 (D2) : Os à corticale épaisse, poreuse, compacte et trabéculations lâches. On peut le retrouver dans la partie antérieure et postérieure mandibulaire ainsi que dans la partie antérieure maxillaire. L'os trabéculaire lâche à l'intérieur assure un apport vasculaire adéquat

Densité 3 (D3) : Os à corticale fine, poreuse, compacte et trabéculations fines. On peut le retrouver dans la partie antérieure au maxillaire et postérieure au maxillaire et à la mandibule. La vascularisation est bonne cependant la surface implant-os est réduite par rapport au type d'os précédent. L'utilisation d'implants longs ou plus nombreux peut être nécessaire.

Densité 4 (D4) : Os sans corticale et à trabéculations fines. On le retrouve principalement dans la partie postérieure du maxillaire. Cet os très poreux accumule les inconvénients mécaniques. Il va falloir avoir des designs implantaires spécifiques, augmenter la longueur ainsi que le nombre d'implants afin de mieux distribuer les forces.

d) Éléments de diagnostic pour l'évaluation de la densité osseuse

L'évaluation de la densité osseuse se déroule lors de l'examen préopératoire et/ou pendant la phase chirurgicale. Les différents outils sont les suivants :

◆ Radiographique pré opératoire (13)

A partir d'une radiographie rétro alvéolaire ou panoramique

L'évaluation de la densité directement sur le film radiographique (scanner ou Scanora) par le chirurgien représente le moyen le plus utilisé à ce jour. Une appréciation subjective des niveaux de gris permet à l'opérateur d'apprécier les différences de densité.

Cependant il peut exister des risques d'erreur : A un même niveau de gris peuvent correspondre des densités différentes en fonction du type de scanner et/ou du niveau de contraste déterminé par le manipulateur radiologique.

De plus, cette évaluation se déroule sur des coupes successives alors que l'implant peut avoir une orientation oblique passant par plusieurs d'entre elles.

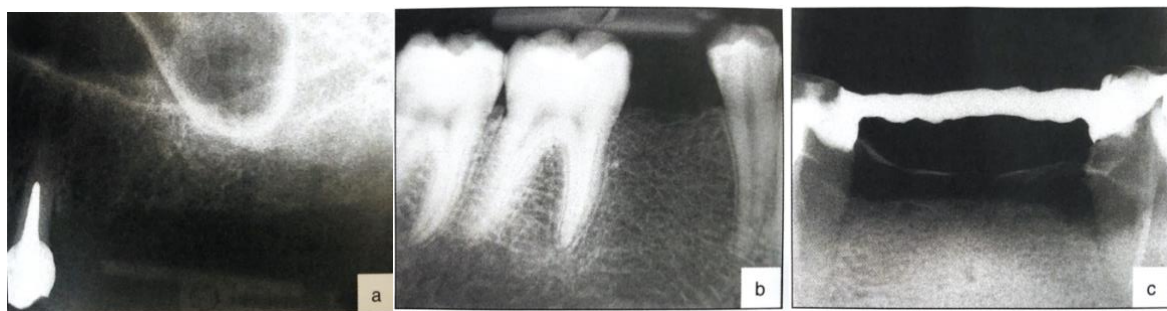

Image 8 : Photos de radiographies argentiques illustrant les différences de densité trabéculaires perceptibles (11)

◆ A partir d'une radiographie tomodensitométrique

La série de coupes prises lors de l'examen permet de reconstruire une image 3D à partir de la succession des coupes 2D. L'image CT est construite de plages de différentes densités optiques (pixels) ; elle représente le degré d'absorption des rayons X par le tissu irradié.

La densité osseuse peut être directement lue sur les coupes. L'os le plus dense donne les nuances de gris les plus claires. L'os de moindre densité correspond aux nuances les plus sombres.

L'information permet de trier la densité des pixels et de leur attribuer des valeurs continues, non discrètes en unités Hounsfield (HU). Pour l'examen scanner, un intervalle d'unités Hounsfield correspond à chaque typologie osseuse.(14)

Ces valeurs sont néanmoins relatives car elles varient en fonction du type de scanner et de l'intensité d'irradiation.

Une corrélation entre les valeurs en HU et le torque d'insertion de l'implant a pu être mise en évidence

Les valeurs en unités Hounsfield obtenues pour l'examen scanner ne sont pas extrapolables à l'examen CBCT du cône beam. (15)

◆ **Analyse de la fréquence de résonance (11,16)**

Meredith (17) a développé un système d'évaluation de la stabilité de l'implant dans l'os appelé système d'Analyse de la Fréquence de Résonance.

Avec cette nouvelle approche, ce n'est pas la densité de l'os ou la résistance d'insertion de l'implant qui est mesurée mais une synthèse de ces deux paramètres.

Une onde électromagnétique fait vibrer la lame d'un transducteur vissé dans l'implant. L'entité os-implant entre en vibration et la fréquence de résonance est analysée. Plus la fréquence de résonance est élevée, plus le système est considéré comme rigide, donc stable.

Il devient possible d'évaluer la qualité de l'ancrage initial de l'implant, puis de suivre ce paramètre durant la phase de cicatrisation puis lors de la mise en fonction.

Dans un souci de simplification, les fréquences de résonance ont été converties en un chiffre arbitraire variant entre 1 et 100, appelé ISQ (Implant Stability quotient) en anglais ou quotient de stabilité implantaire (QSI) en français. Le QSI ne mesure ni la stabilité de l'implant dans sa logette, ni son degré d'ostéo-intégration(18). Il mesure la résilience de l'entité os-implant(19).

B. Modifications morphométriques osseuses post-extractionnelles (20)

Le développement de thérapeutiques implantaire prédictibles pour des résultats esthétiques optimaux nécessite une compréhension approfondie des processus biologiques sous-jacents de la guérison des os et des tissus mous après l'extraction d'une dent. (21)

L'obtention d'une esthétique agréable dans le maxillaire antérieur implique de nombreux paramètres cliniques, mais est principalement liée à l'architecture de la muqueuse péri-implantaire en comparaison avec la dent naturelle controlatérale. (22)

La muqueuse péri-implantaire doit être soutenue par un volume osseux tridimensionnel adéquat de la crête alvéolaire, y compris un mur osseux vestibulaire intact, d'une épaisseur et d'une hauteur suffisantes, en combinaison avec un positionnement correct de l'implant en fonction de la restauration.

Une déficience de l'anatomie de l'os vestibulaire a un impact négatif sur l'esthétique et est un facteur causal critique pour les complications et les échecs des implants esthétiques.(23)

Cependant, l'intégrité des dimensions des tissus durs et mous est mise en péril par les changements physiologiques et structurels qui suivent la perte des dents.

1. Biologie (24,25)

Les altérations dimensionnelles et structurelles consécutives à l'extraction d'une dent ont été étudiées expérimentalement par **Araujo et coll.** sur des sites de prémolaires mandibulaires sur chiens beagle.

Ces changements cataboliques sont initiés par la résorption du faisceau qui tapisse l'alvéole d'extraction consécutive à la rupture de l'apport sanguin parodontal, entraînant une importante activité ostéoclastique.

Ce faisceau osseux, composé d'os lamellaire, a une épaisseur de 0,2-0,4 mm et est une structure dépendante de la dent.

Cet os est progressivement résorbé après l'avulsion dentaire, conduisant à une perte osseuse. En revanche, une résorption osseuse minimale a été observée sur la corticale linguale.

La présence de cet os fasciculaire en plus grand quantité dans la table vestibulaire, ainsi que la plus faible épaisseur de celle-ci peut expliquer ce phénomène.

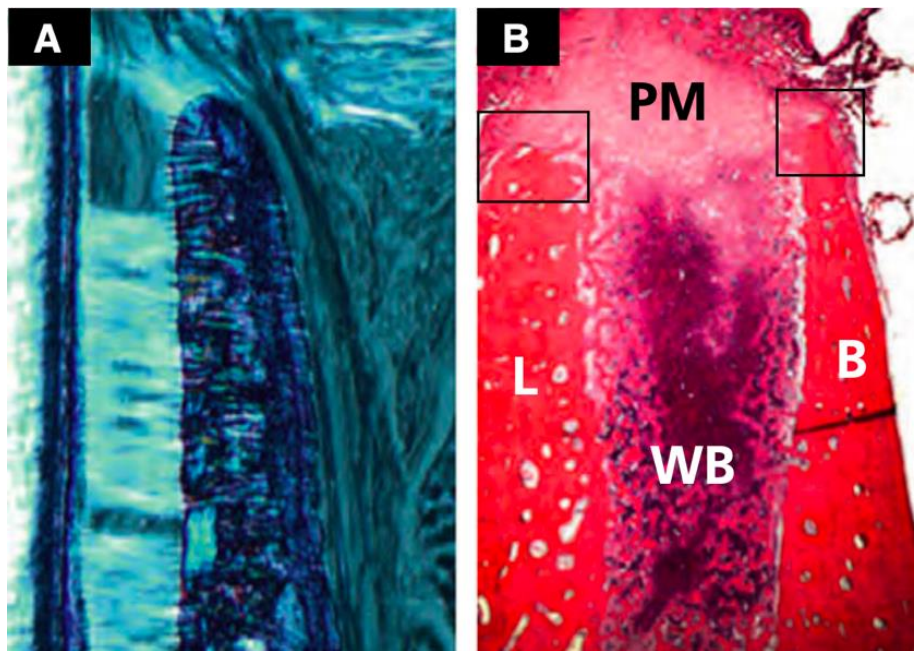


Image 9 : A) Coupe bucco-linguale illustrant la partie la plus coronale de la paroi osseuse buccale. La paroi vestibulaire est constituée principalement d'os fasciculaire. Lumière polarisée. Coloration au bleu de toluidine ; grossissement x50 ; B) Vue d'ensemble du site d'extraction après deux semaines de cicatrisation. Notez que de grandes quantités d'os cicatriciel sont présentes dans les parties latérales et apicales de l'alvéole. B, buccal ; L, lingual ; PM, matrice provisoire ; WB, os cicatriciel. Coloration à l'hématoxyline-éosine ; grossissement x16.(25)

2. Études cliniques

Chez l'homme, il a été rapporté que les altérations dimensionnelles entraînent une réduction de largeur de la crête allant jusqu'à 50 % au cours de la première année suivant la perte de la dent dans les sites pré-molaires et molaires. Les deux tiers des changements volumétriques totaux ont lieu dans les 3 premiers mois suivant l'extraction (26)

Une revue systématique a montré une perte moyenne de 2,6-4,6 mm en largeur et de 0,4-3,9 mm en hauteur des alvéoles cicatrisées dans les régions antérieures et pré molaire. (27).

L'étendue de la perte osseuse après une extraction semble dépendre de facteurs tels que l'épaisseur de la paroi osseuse vestibulaire, l'axe de la dent et d'autres différences anatomiques au niveau des différents sites dentaires. (28)

Il a été démontré que l'épaisseur de la paroi osseuse faciale dans le maxillaire antérieur était inférieure à 1 mm dans 90 % des cas et inférieure à 0,5 mm dans près de 50% des cas. Des parois osseuses faciales aussi minces, constituées principalement d'os en fasciculaires, semblent être sujettes à la résorption après l'extraction d'une dent(29)

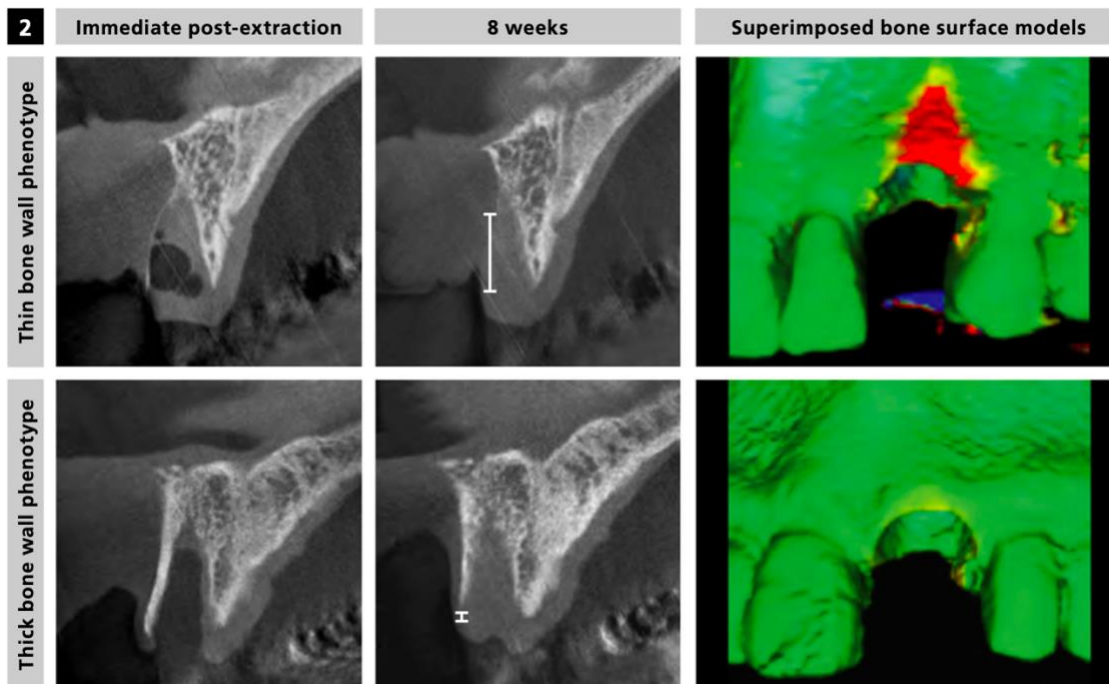


Image 10 : Radiographies et superposition du modèle, illustrant la perte osseuse immédiatement et à 8 semaines pour les phénotypes fins et épais. (20)

Les phénotypes à paroi osseuse mince (l'épaisseur de la paroi osseuse vestibulaire est inférieure ou égale à 1 mm) ont révélé un schéma de résorption conduisant à une perte osseuse verticale médiane de 7,5 mm (62 % de l'ancienne hauteur) après 8 semaines de guérison.

Les phénotypes à paroi épaisse (l'épaisseur de la paroi osseuse faciale est supérieure à 1 mm) affichent une perte osseuse verticale médiane de 1,1 mm (9 % de l'ancienne hauteur).

Indépendamment du phénotype osseux, la résorption c'est produit principalement dans la partie centrale de la paroi alvéolaire ; Les zones interproximales bordantes les dents voisines sont presque restées inchangées. (30)

3. Classification des résorptions osseuse

Un certain nombre de classifications existent pour rationaliser les traitements en fonction des pertes de substance alvéolaire, avec leurs critères respectifs.

Seibert (1983) distingue 3 types en fonction de la direction de la perte osseuses. Cependant aucune appréciation quantitative de la perte osseuse n'est donnée.

Jensen (1999) distingue 4 classes en fonction de la hauteur d'os résiduel.

Gardella et Renouard (1999) classent les défauts osseux dans les trois dimensions de l'espace : en prenant en considération la dimension verticale mais également vestibulo-lingual et mésio-distal

Pour des raisons d'uniformisation nous avons choisi de développer la classification de **Cawood et Howell (1988)** (31) :

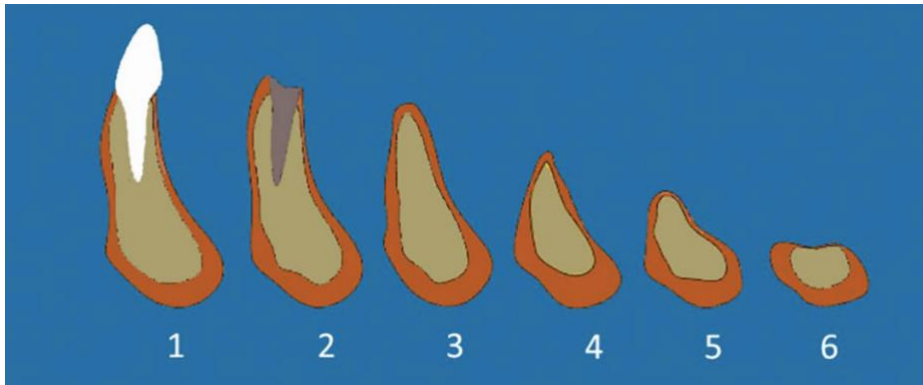


Image 11 : Les stades de résorption selon Cawood et Howell. (32)

Ils distinguent six classes :

Classe I : denté

Classe II : post- extraction

Classe III : crête arrondie, hauteur et largeur suffisantes.

Classe IV : crête en lame de couteau, hauteur suffisante, largeur insuffisante.

Classe V : crête plate, hauteur et largeur insuffisantes.

Classe VI : crête concave (avec perte de l'os basal)

C. Processus d'ostéointégration

Dans les années 1950, Branemark étudie la circulation sanguine et la réparation osseuse.

Il projette alors d'implanter une chambre optique métallique dans un os long, cependant il ne sait quel métal choisir afin que ces chambres soient bien tolérées. Un chirurgien orthopédique, Emneus, étudie divers métaux dans le but de réaliser des prothèses de hanche (Emneus et al. 1960). Le titane lui semble prometteur, c'est un matériel peu connu à l'époque. Branemark parvient à s'en procurer et il implante ses chambres optiques en titane.

Au terme de l'expérimentation animale, elles s'avèrent difficiles à enlever. Lui vient alors l'idée d'utiliser le titane en chirurgie osseuse, plus particulièrement en tant qu'implant dentaire pour stabiliser une prothèse implanto portée (premier patient en 1965).

Une expérimentation sur le chien est réalisée avec des prothèses implanto-portées, elle est publiée en 1969 (34). Elle fait état d'une stabilité à long terme de l'interface os/implant dentaire, jusqu'à 4ans. Avec cette publication, Branemark et ses collaborateurs sont parmi les premiers à défendre l'idée que la pérennité d'un implant dentaire passe par un contact direct, sans interposition fibreuse, entre l'os et l'implant.

En 1977, ils conçoivent un nouveau terme pour rendre compte de cette réalité, résolument nouvelle en implantologie (Branemark et al. 1977).

Ils la nomment osseointegration en anglais, soit en français l'ostéo-intégration.

Leur définition consiste en « **une jonction anatomique et fonctionnelle directe entre l'os vivant et la surface d'un implant mis en charge** ». (11)

Cette définition, donnée à l'échelle du micron, se fonde sur des observations histologiques menées à l'aide du microscope optique. C'est une ankylose qui se traduit par une stabilité clinique.

1. Réponses osseuses et ostéo-intégration : Définitions (11,35)

Le terme « ostéo-intégration » décrit une réponse osseuse fonctionnelle à un implant. Cependant, il ne décrit pas les réactions fort différentes qui peuvent y conduire. C'est pourquoi ces réactions doivent être mieux définies.

◆ Ostéogénèse de contact

Il y a ostéogénèse de contact quand la néoformation osseuse autour d'un implant débute directement à partir de sa surface.

Exemple des surfaces implantaires en titane rugueuses par processus de mordançage, sablage, usinage, anodisées. (36)

◆ Ostéogénèse à distance

Il y a ostéogénèse à distance quand la néoformation osseuse autour d'un implant ne débute pas directement à partir de sa surface car elle ne peut commencer qu'à partir de l'os adjacent préexistant. Exemple des surfaces implantaires lisses.

◆ Ostéoconduction

Un matériau ou une surface sont dits « ostéoconducteurs » quand ils conduisent à une ostéogénèse de contact (37). Cependant, leurs capacités « ostéoconductrices » peuvent être variables. Par exemple, l'hydroxyapatite est plus ostéoconductrice que le titane mordançé

◆ Ostéo-induction

Un matériau ou une surface sont dits « ostéo-inducteurs » quand ils induisent la néoformation de tissu osseux dans un environnement tissulaire non destiné à former de l'os. Par exemple, l'hydroxyapatite poreuse peut induire à son contact immédiat une activité ostéogénique lorsqu'elle est implantée dans un muscle ou dans la paroi abdominale. (38)

2. Réponse osseuse et facteurs locaux (23)

De nombreux facteurs sont susceptibles d'influencer la cicatrisation osseuse. Le pourcentage de contact os/implant (COI) est affecté par :

- La qualité osseuse
- L'état de surface de l'implant
- Le matériau implantaire ainsi que sa forme
- La technique chirurgicale
- Le temps de cicatrisation

Seule la qualité osseuse sera détaillée ici, mais la prise en compte de l'ensemble de ces facteurs est capital avant traitement implantaire

3. Réponse osseuse et qualité osseuse (11)

Il est important de **différencier la densité osseuse de la qualité osseuse**. Une bonne qualité osseuse doit assurer :

- Une bonne stabilité primaire de l'implant
- Une ostéo-intégration à court terme
- Une maintenance de l'ostéo-intégration par remodelage à long terme

Les notions de densité osseuse et de qualité osseuse ne sont pas corrélées.

Par exemple, un os dense permet une bonne stabilité primaire mais les réactions d'ostéo-intégrations seront plus lentes que dans un os possédant des trabéculations plus importantes.

De manière subjective, le clinicien préfère placer un implant dans un os dense (de type I) afin d'assurer une stabilité primaire la plus élevée possible. Il doit cependant garder en mémoire que du point de vue de la dynamique osseuse, l'os spongieux de type III ou même de type IV présente un temps de réparation tissulaire plus court que l'os dense de type I ou II.

De plus, il a été démontré que l'os de type III présente des capacités ostéogéniques supérieures à un os corticalisé de types I.

On sait depuis longtemps qu'avec des implants à surface rugueuse, la réponse osseuse est d'autant plus rapide et efficace que l'os est spongieux.

- ◆ Comment évaluer cette qualité osseuse ? (39)

Le terme de qualité osseuse est utilisé dans l'évaluation de la densité osseuse. Il n'est jamais utilisé pour renseigner sur la réelle qualité de l'os c'est-à-dire **son potentiel de cicatrisation**.

- Certains patients présentent des potentiels de cicatrisation déficients.

Par exemple ceux qui consomment plus de 15 cigarettes par jour ont un taux d'échecs d'ostéointégration supérieur de 10 %. Ces mêmes fumeurs présentent des risques d'échecs significativement augmentés dans les techniques de régénération osseuse.

Jonhson et coll. (40) ont étudié la force de serrage d'implants placés chez le chien. Le fait que l'os ait été irradié diminue de 50 % la force nécessaire à la dépose des implants. Cependant un traitement hyperbarique d'oxygène dans les mêmes conditions augmente la résistance des implants.

Tout ceci tend à prouver que la qualité de l'os est un paramètre important à évaluer lors du plan de traitement implantaire.

Renouard et Rangert en 1999 ont proposé une classification des qualités osseuses en 3 catégories (13): BHP (Bone healing Potentiel) 1, 2 et 3

- BHPI regroupe les patients sans risque,
- BHP2 les patients à risque faible (fumeur faible, diabète équilibré, ostéoporose, os régénéré, greffes osseuses, etc.).
- BHP3 sont inclus tous les patients à haut risque biologique (gros fumeur, patient irradié, diabète mellitus, patient sous traitement antimitotique, etc.).

Il est donc nécessaire de prendre en considération les **deux paramètres** : biologique et mécanique pour évaluer le pronostic implantaire.

D. Biomécanique des implants

1. Généralité et définitions (41,42)

Avant de traiter de la biomécanique appliquée aux piliers de prothèse fixée dentaire ou implantaire, il semble nécessaire de définir certaines notions de base ainsi que le terme de biomécanique.

La biomécanique désigne tout simplement l'application de la mécanique à des systèmes biologiques.

Cela suppose d'une part la compréhension du fonctionnement biologique des systèmes vivants, d'autre part une approche physique incluant l'analyse des contraintes, la détermination des propriétés mécaniques, la dynamique des fluides, le transfert de la chaleur et de la masse, ceci pour décrire la réponse des systèmes vivants étudiés à des forces fonctionnelles ou parafonctionnelles.

Qu'est-ce qu'une contrainte ?

La contrainte est la réponse interne d'un corps à l'application de forces extérieures. En pratique, une contrainte est la force par unité de section, appliquée à un corps qui résiste à une force extérieure.

Selon leurs directions, les contraintes peuvent être classées en trois types :

- **En traction = tension** ; c'est la résistance interne d'un corps à une force tentant de le tracter, de l'étirer.
- **Contrainte de compression=Pression** ; c'est la résistance interne d'un corps à une force tentant de le rendre plus petit.
- **Cisaillement = scission** ; c'est la résistance interne d'un corps à une force essayant de faire glisser une partie d'un corps sur une autre

2. Spécificités des implants (43)

◆ Proprioception

L'absence des mécanorécepteurs du parodonte et leur pauvreté dans les tissus osseux environnants réduisent la capacité proprioceptive et discriminative des implants et ne permettent pas aux mécanismes d'adaptation du système nerveux central de se manifester avec la même efficacité sur les prothèses implantaires que sur les dents naturelles. (44)

Ces mécanismes permettent la régulation des contacts par l'adaptation du jeu musculaire et créent si nécessaire des réflexes d'évitement permettant à l'appareil manducateur d'assurer ses fonctions essentielles de mastication et déglutition, même en présence de surguidage ou d'interférences.

En s'en tenant aux concepts occlusaux habituels, les prothèses sur implant risquent de présenter des incoordinations du guidage fonctionnel, insuffisamment perçues, donc non évitées par le patient, pouvant entraîner une augmentation du risque d'échec implantaire par micro-traumatismes répétés et contraintes latérales excessives.

◆ Conséquences biologiques(45) :

La surcharge occlusale sur un implant, non ou mal perçue par les nerfs entourant l'implant va se maintenir.

Selon les lois de Wolff (1892), si la pression se situe au-dessus des limites physiologiques de l'os, une résorption va se produire, pression dépendant de la force appliquée divisée par la surface de l'implant, selon la formule : $P = F/S$

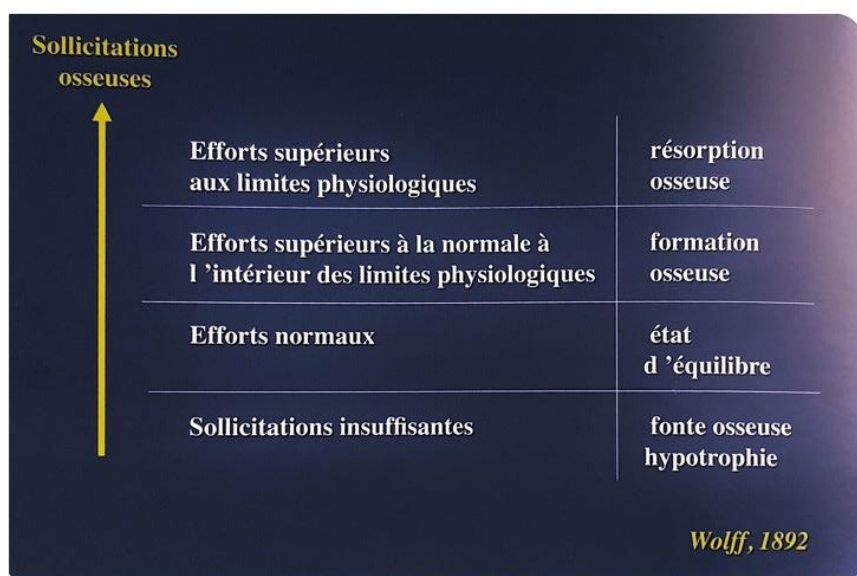


Image 12 : Illustration des lois de Wolff.(45)

Dès 1892, Wolff indiquait que l'os réagissait aux sollicitations, en se résorbant si elles sont trop faibles ou trop importantes, en se maintenant si elles sont fonctionnelles et en se densifiant si elles augmentent tout en restant dans les limites physiologiques.

Hassler et al. (46) ont rapporté que le remodelage osseux sous une charge mécanique dans une expérience animale et ont constaté que la formation osseuse était active sous une contrainte de 0,25-0,4 kgf/mm² et que la formation osseuse diminuait lorsque la force de compression était supérieure à 0,45 kgf/mm².

La clinique montre que, lorsque l'occlusion est défailante, engendrant une surcharge, la résorption de l'os est systématique.

Boghanim (2015) indique que, dans les cas de perte d'intégration osseuse par surcharge occlusale, apparaît systématiquement une mobilité indolore de l'implant ainsi qu'un liseré radio-clair sur la totalité du contour implantaire.

→ L'intensité des forces occlusales a dépassé la capacité de cicatrisation(47).

◆ Conséquences mécaniques : (45)

L'absence de proprioception, surtout lorsque des implants se font face, peut entraîner de nombreux dégâts mécaniques, obligeant, au stade du plan de traitement, à prévoir un nombre d'implants suffisant pour absorber des contraintes élevées et des armatures de prothèse renforcées par rapport à celles adaptées aux dents naturelles.

→ Amortissement

Ce phénomène est aggravé par la mobilité réduite de l'implant due à l'absence de parodonte. Le ligament desmodontal donne une mobilité physiologique aux dents naturelles. La mobilité clinique d'une dent dépend donc de son morphotype et des pathologies qui peuvent l'affecter (parodontales, occlusales...).

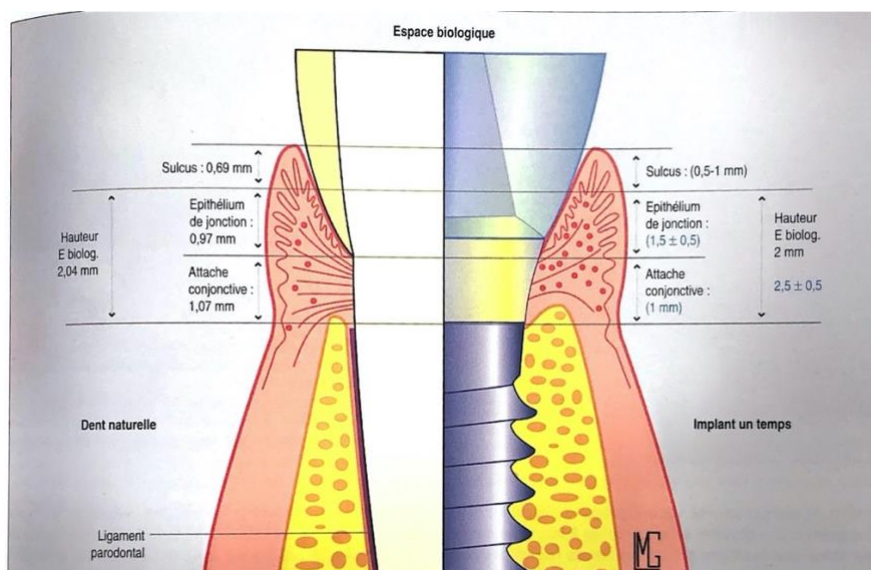


Image 13 : l'absence de ligament fait perdre aux implants ostéo-intégrés la capacité d'amortissement et les mécanorécepteurs parodontaux très impliqués dans la perception et la régulation des forces occlusales. (43)

Les chiffres de mobilité physiologique moyennes, rapportés correspondent à des dents de mobilité 1 et indemnes de pathologies.

La capacité moyenne d'amortissement axial d'une dent naturel de mobilité 1 est de 28 micromètres, alors qu'un implant dans des conditions similaires de charge occlusale a une capacité d'amortissement de l'ordre de 5 micromètres.(48)

Selon la dent concernée, la mobilité clinique transversale moyenne d'une dent varie de 56 micromètres à 108 micromètres alors que la mobilité transversale d'un implant peut varier de 10 micromètres à 50 micromètres pour être en général inférieur, en moyenne, à 25 Micromètres. (48)

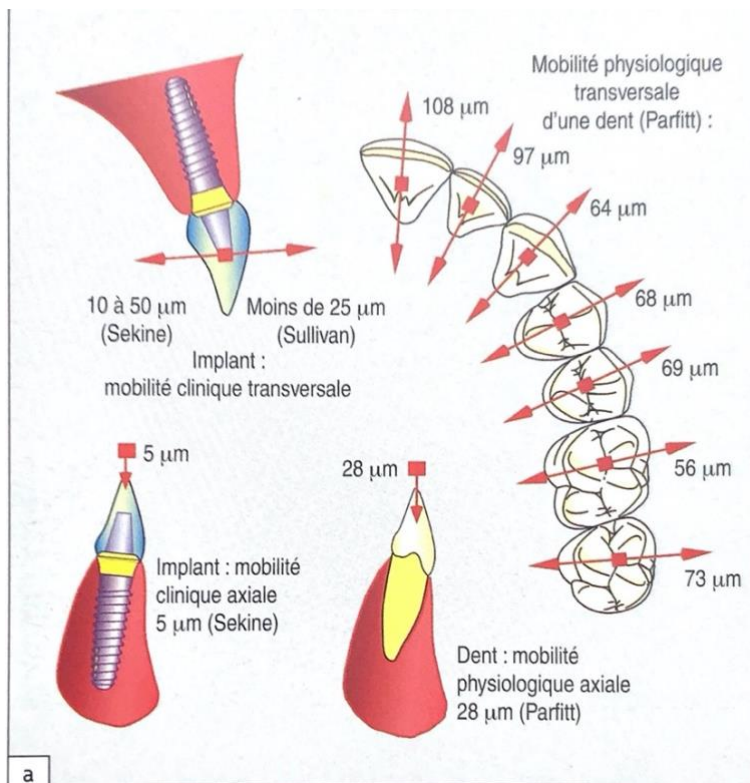


Image 14 : illustrant le différentiel de mobilité dent-implant. (43)

Cependant il faut bien garder à l'esprit que les données habituellement publiées par les auteurs sur les mobilités implantaires ne tiennent pas compte de la nature de l'os environnant. En effet, la dépressibilité sera plus importante pour un implant mis en place dans un os de type IV que dans un os de type I. (45) Également d'autres facteurs comme les matériaux constituant l'implant et la coiffe sont à prendre en considération.

Le type d'os dans lequel il est implanté à une influence sur le comportement biomécanique d'un implant

De plus, le comportement viscoélastique du ligament dentaire permet une réponse en 2 temps à la charge occlusale : (49)

Dans une première phase, des forces faibles peuvent provoquer un déplacement plus ou moins important, dans la limite de la mobilité clinique de la dent.

Dans une 2e phase, en appui direct sur l'os, il faut des forces importantes pour provoquer un faible déplacement.

Cette réponse en deux temps à la charge, permet : (49)

- D'amortir les charges occlusales fonctionnelles ou para-fonctionnelles
- L'augmentation de la mobilité dentaire, lors de surcharges occlusales répétées, avec un retour progressif de la force
- Une meilleure répartition des forces transversales.

Lorsque des charges latérales sont appliquées sur une dent, la forme conique et l'orientation des racines, la présence du ligament et la mobilité physiologique, permettant le déplacement du centre de rotation vers l'apex, la dissipation des forces est relativement éloignée de la crête.

Il en va tout autrement autour d'un implant ou l'absence de ligament entraîne une réponse linéaire direct à la charge comme dans la 2e phase dentaire.

Il faut des forces beaucoup plus importantes pour provoquer le déplacement d'un implant (20 fois supérieur)

Dans ce contexte, la mobilité implantaire induite par une surcharge occlusale est rarement réversible. Ces différences provoquent un transfert plus direct et plus traumatogène des contraintes occlusales au corps de l'implant et au tissu osseux environnant.

La mobilité réduite et la forme généralement cylindrique de l'implant déplacent le centre de rotation vers le col.

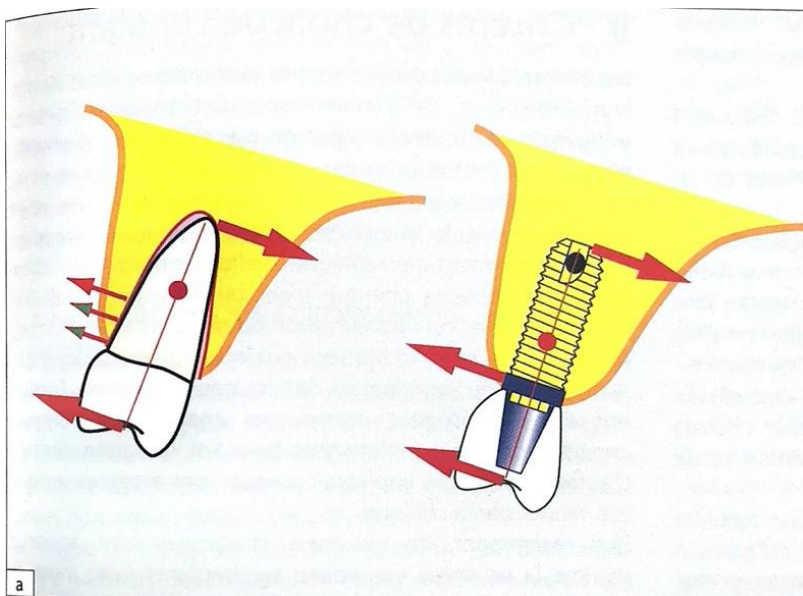


Image 15 : La présence du ligament et la forme conique des racines naturelles déplacent le centre de rotation vers l'apex. (43)

Si l'implant est posé dans une position et une orientation inadéquate et/ou si la conception occlusale est inadaptée, les forces développées se concentrent sur **la crête osseuse marginale** près du col de l'implant.

Il existe un risque important de provoquer, si les contraintes transversales sont excessives, une perte osseuse et/ou une fracture de l'implant. (50)

Il résulte de l'analyse de ces paramètres que les forces axiales sont mieux absorbées par un implant que les forces non axiales. (51)

II. Implants à plateaux droits

Au cours des différentes phases du développement de l'implantologie dentaire, diverses formes d'implants, telles que les lames, cylindres ou vis, ont été préconisées. De nos jours, les implants en forme de vis se sont imposés. Cependant, de nombreuses variantes existent.

A. Descriptions (11)

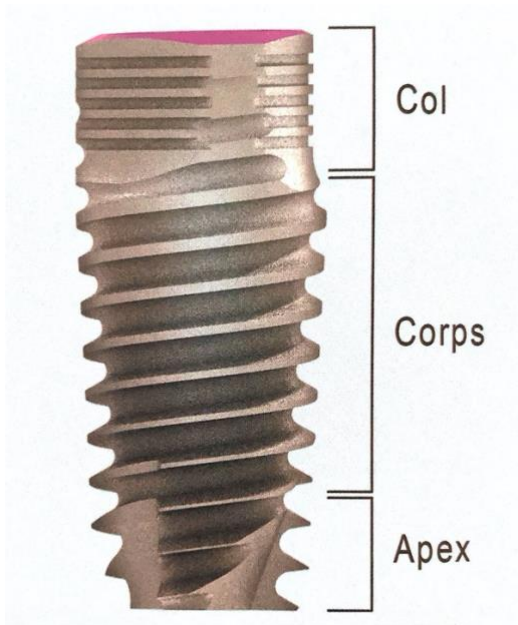


Image 16 : Description des parties constitutives d'un implant. Les trois parties, col, corps et apex. (11)

L'édifice implantaire est généralement constitué de trois parties :

- Une partie endo-osseuse appelée implant ;
- Une partie émergente dans la cavité buccale appelée pilier ; le pilier est relié à l'implant par un système d'attachement
- La partie prothétique à proprement dite, c'est-à-dire la couronne

1. Col de l'implant

Le col est la partie de l'implant qui réalise la connexion avec le pilier prothétique. Son aspect diffère souvent du reste de l'implant, et il peut atteindre quelques millimètres de hauteur. Dans sa position habituelle, c'est-à-dire quand l'implant n'est pas exagérément enfoui, cette portion est au contact de la gencive ainsi que des tissus durs de la crête osseuse. Elle constitue une zone de jonction et sa fonction est d'organiser harmonieusement la transition entre les éléments adjacents.

Le positionnement du col implantaire au niveau de la crête osseuse lui confère un rôle déterminant dans la stabilisation de l'implant. Il est donc possible de jouer sur cette zone pour moduler les propriétés de stabilité primaire de l'implant(52).

Cette zone de l'implant entre en rapport avec une partie au moins du système d'attachement. Elle organise la continuité harmonieuse entre tissus mous et durs ; elle constitue la zone du « profil d'émergence ».

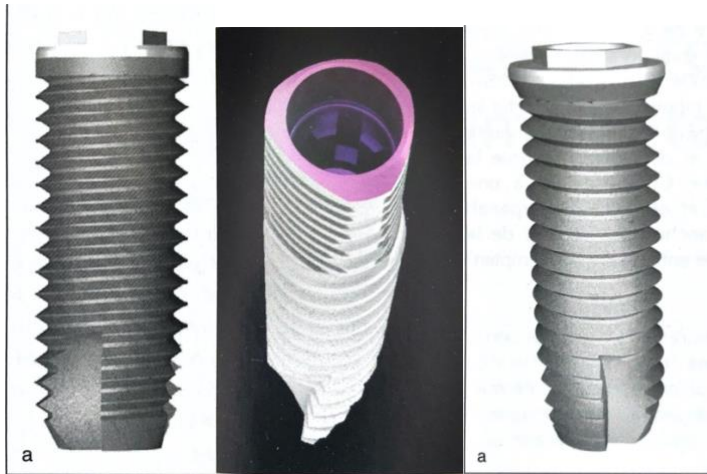


Image 17 : Illustrant différents designs de cols implantaires. De gauche à droite ; un col droit standard, implant au col triangulaire, col légèrement évasé. (11)

2. Corps de l'implant

Le corps implantaire est la partie la plus étendue de l'implant, entre le col et l'apex. Il définit la silhouette de l'implant et comprend les spires qui assurent la stabilité primaire de l'implant. La forme du corps et le pas des spires participent à la spécificité du dessin implantaire.

Différentes formes de corps implantaires :

◆ Corps cylindrique

Il s'agit de la forme la plus ancienne, la plus standard et qui présente le recul clinique le plus important.

Le corps est parfaitement cylindrique et les forets correspondants le sont aussi. Cette forme autorise une marge de manœuvre appréciable lors du forage ainsi que lors du positionnement de l'implant. Un forage plus profond ne nuit pas à la stabilité primaire de l'implant car l'immobilisation du corps implantaire dans l'os se fait par l'intermédiaire des spires. La position de l'implant dans son alvéole est aisément modulable. Un implant trop enfoui peut être dévissé d'un demi-tour si une position plus coronaire est jugée utile, sans porter de préjudice notable à la stabilité primaire.

◆ Corps conique

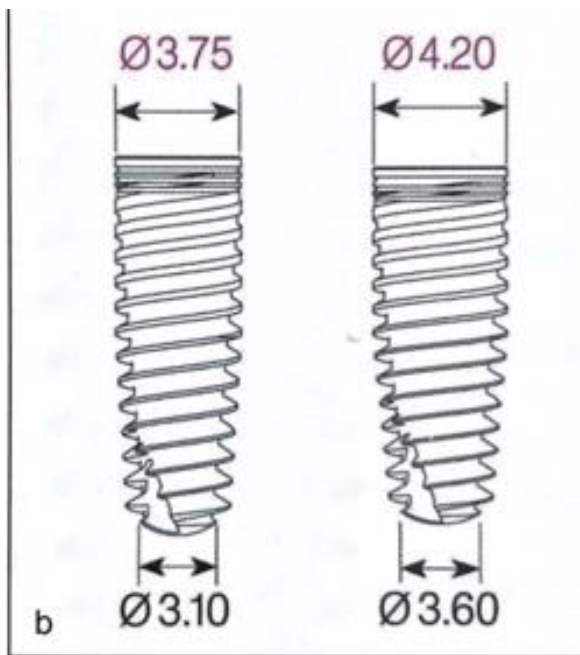


Image 18 : Exemples de dimensions d'implants coniques en fonction du diamètre. (11)

La forme conique s'éloigne de l'implant cylindrique à parois parallèle. Le diamètre du corps implantaire est décroissant dans le sens corono-apical. La conicité est plus ou moins prononcée, sans présenter de rupture géométrique.

Sa conicité peut être purement apicale ou corono-apicale. Cette anatomie présente à la fois les avantages et les inconvénients :

Le premier avantage est lié au **volume de l'implant**. En effet un volume conique s'inscrit plus aisément dans une crête concave ou entre deux racines convergentes. Cette forme élargit donc le champ des indications de traitement implantaire standard.

Le second avantage est **mécanique**. L'implant à conicité apicale permet d'augmenter la stabilité primaire par compression de l'os spongieux sans exercer une compression corticale supplémentaire.

→ Il est particulièrement indiqué dans les cas d'extraction-implantation immédiate

Contrairement à l'implant cylindrique, la tolérance à l'erreur lors du placement est faible

3. Les Spires :

Les spires constituent une partie importante du corps implantaire. Elles se prolongent en général au niveau de l'apex selon un pas de vis identique ou non. Elles participent à la stabilité primaire de l'implant, obtenue par la pression qui s'exerce entre spires et os.

Leur forme dicte le mode d'insertion, auto-taraudant ou non. Le filetage est le plus souvent simple, cependant certains fabricants ont introduit des filetages doubles ou triples dans le but de diminuer le temps d'insertion dans la logette osseuse.

En plus d'assurer une stabilité primaire, la spire constitue un lieu de dispersion des forces.

La géométrie des spires peut varier :

- Dans leur forme, symétrie ou asymétrie
- Dans leur taille, plus ou moins large
- Dans leur fonction, selon leur disposition verticale, coupante dans la partie apicale et condensante dans sa partie coronale

4. L'apex

L'apex est la partie terminale de l'implant, qui se prolonge et termine le corps de l'implant. Cette partie de l'implant peut être active (sécante) ou passive (arrondie).

B. Connectiques implantaires (11,53)

1. Types de connexions implantaires

De façon globale, la connexion au niveau de l'implant comporte un pas de vis destiné à recevoir la vis de prothèse, et une forme géométrique dans laquelle vient s'engager l'élément prothétique (pilier ou prothèse transvissée). Cette forme peut soit émerger de l'implant, constituant **une connexion externe**, soit être usinée en creux, à l'intérieur de l'implant, constituant **une connexion interne**.

De plus, **ces connexions peuvent être indexées** (ou « anti-rotationnelles », ou « engageantes ») si leur forme assure un emboîtement avec la pièce prothétique. Dans ce cas, l'élément prothétique ne peut s'engager sur/dans l'implant que selon une ou plusieurs positions déterminées par la forme de la connexion. A l'opposé, il existe **des connexions non indexées** qui offrent un positionnement libre sur 360°.

Enfin, le type de connexion se distingue encore par son caractère **passif ou actif**. Ainsi, les connexions dites actives, comme la connexion à cône morse, s'insèrent en force et génèrent une force de friction suffisante pour assurer un rôle antirotationnel limitant le dévissage. A l'inverse, les connexions dites passives sont entièrement dépendantes de la vis qui assemble l'élément prothétique à l'implant et du torque qui lui est appliqué.

Les combinaisons de ces différentes options permettent la réalisation d'une grande variété de connexions par les industriels, qu'il n'est pas possible de décrire de façon exhaustive.

a) Connexions externes

Les implants à connexion externe présentent l'avantage d'une résistance mécanique accrue puisque le col implantaire reste massif. En ce sens, ces connexions sont celles qui ont participé à l'essor de l'implantologie, à l'époque où les tentatives de connexion interne se traduisaient par des fractures avec les premiers alliages de titane implantaires. Leur caractère, indexé ou

non, est défini exclusivement au niveau de l'élément prothétique qui, respectivement, reproduit ou non la morphologie de la connexion.

De nos jours la forme **hexagonale** et la forme **conique** sont les deux formes de connexion externes les plus fréquentes.




Image 19 : Photo récupérée sur le catalogue Nobel Biocare. Branemark System MKIII ; De gauche à droite, vue de dessus, vue de profil avec A : hauteur de l'hexagone et B : hauteur du col implantaire.

Dans ce système, un hexagone de 0,7mm de hauteur est disposé au centre du plateau implantaire et le pas de vis le traverse en son centre. La périphérie du plateau implantaire, plat et lisse, reçoit la contrepartie plane du pilier. Cette zone périphérique à l'hexagone externe permet de qualifier cette connexion de « plateau contre plateau » (flat to flat en anglais). Ces connexions sont maintenues uniquement grâce à la vis qui assemble le col implantaire à la prothèse.

b) Connexions internes

Les connexions internes sont aujourd'hui les formes les plus répandues. Elles se sont développées grâce à l'amélioration des qualités mécaniques de l'alliage de titane implantaire et de la précision de son usinage. Ainsi, il existe actuellement de nombreuses morphologies d'assemblages à engagements internes : **polyédriques**, **coniques** ou **mixtes**.

◆ Connexions polyédriques indexées

Les connexions internes polyédriques indexées permettent de contrôler le positionnement du pilier prothétique grâce à leur géométrie particulière. Le polygone interne représente la forme la plus courante de cette famille de connexion. Le nombre d'arrêtes du polygone (trigone, hexagone, octogone etc.) détermine le nombre de positions possibles lors de l'assemblage du pilier prothétique à l'implant. La hauteur de la connexion s'engageant dans l'implant impacte la surface de contact totale. Elle reste néanmoins directement dépendante des axes implantaires en cas de restauration plurale : toute divergence d'axe entre implants entraîne une limitation de la hauteur d'engagement possible.

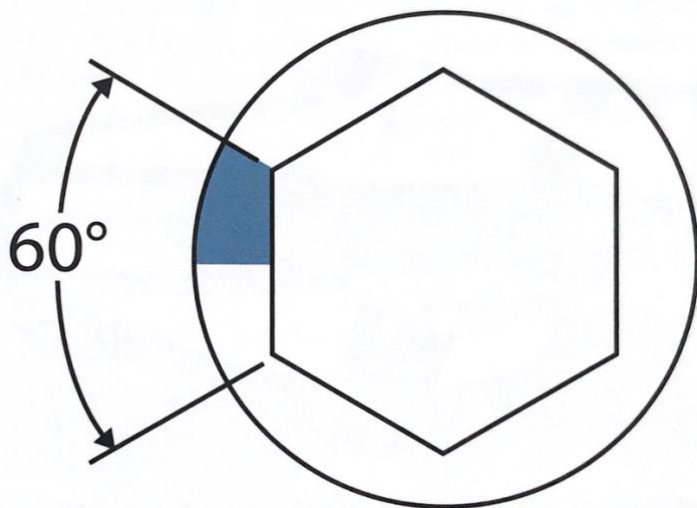


Image 20 : schéma illustrant la morphologie d'une connexion Hexagonale interne (une des formes les plus couramment utilisées par les sociétés implantaires).

◆ **Connexions cylindriques indexées**

Les connexions à cylindre indexé se caractérisent par une conception qui associe un cylindre axial central à plusieurs éléments latéraux.

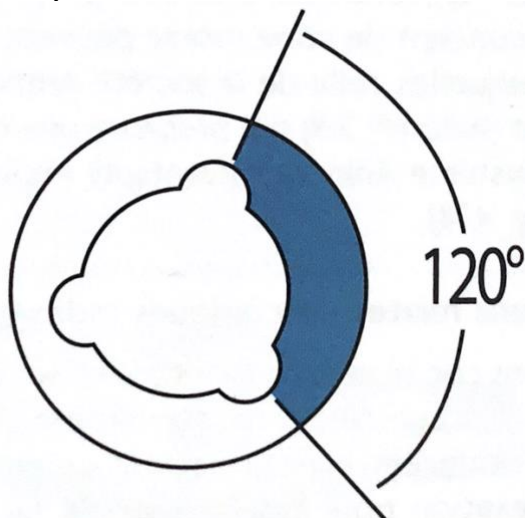


Image 21 : schéma illustrant la morphologie d'une connexion tri-lobe.

◆ **Connexions coniques non indexées : à cône morse**

Pour utiliser la terminologie « cône morse », il convient de définir ses spécificités : une conicité de l'ordre de 5%, soit $2,6^\circ$, sur une hauteur d'au moins 2mm. Cette morphologie est destinée à offrir un maximum de rétention par friction aux pièces assemblées. Dans ce cas, le cône morse s'apparente à une soudure à froid des deux pièces s'emboitant l'une dans l'autre. Ainsi, il ne nécessite pas d'éléments antirotationnels supplémentaires.

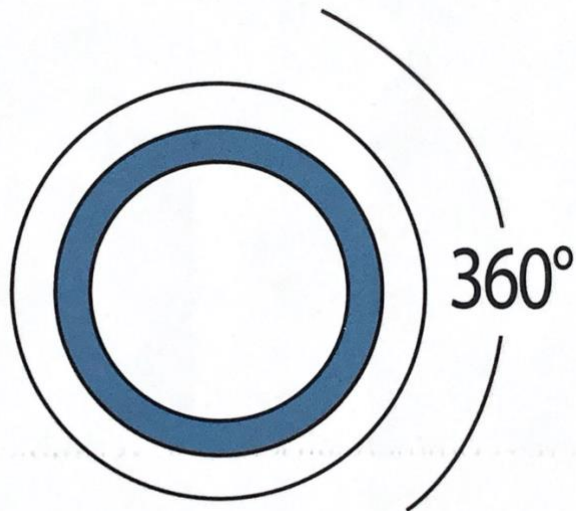


Image 22 : schéma illustrant la morphologie d'une connexion cône morse.

◆ **Connexions mixtes ou coniques indexées**

Les connexions coniques indexées sont relativement simples d'utilisation. Elles constituent une évolution des connexions coniques non indexées, avec une partie supplémentaire destinée à l'indexation pour positionner de façon précise le pilier. Cette forme est dans la plupart des cas un hexagone ou un octogone, bien que d'autres géométries existent. Elle est en général située sur la partie apicale de la connexion. Plusieurs formes de connexions de ce type existent, présentant une portion initiale de conicité plus ou moins marquée et une portion apicale à motif d'indexation variable en nombre, en forme et en positionnement. A notre connaissance, aucune étude ne peut distinguer un avantage particulier à l'une ou à l'autre.

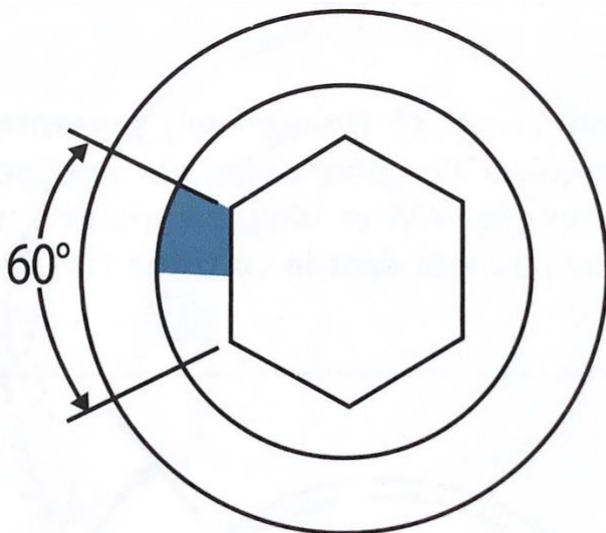


Image 23 : schéma illustrant la morphologie d'une connexion conique hexagonale.

2. Interface implant-pilier : Piliers droits et angulés



Image 24 : Catalogue Nobel Biocare, exemple de piliers conique inversés : pilier MUA droits non indexés, et angulés à 17°/30°.

Ces formes de connexions sont exclusivement mises en œuvre dans les reconstructions plures transvissées, en particulier pour les traitements des édentés totaux. Elles représentent une autre déclinaison du type d'assemblage « plateau contre plateau », différente de l'hexagone externe. Ceux-ci sont d'abord vissés sur l'implant, puis la partie prothétique est ensuite transvissée par-dessus.

Ces piliers préfabriqués standardisés existent en différentes hauteurs transgingivales et différentes angulations (17 et 30° généralement). Les piliers angulés corrigent les axes implantaire qui divergent et permettent d'insérer facilement la suprastructure prothétique.

La connexion pilier intermédiaire/implants peut être non indexée lorsque les piliers sont droits. En revanche, il est nécessaire de faire appel à une connexion indexée en cas de pilier angulé, afin de pouvoir positionner idéalement la connexion et amener « bord à bord », de façon la plus intime possible, les limites périphériques des pièces prothétiques. Cette connexion est en position sous-gingivale et peut soit s'évaser pour donner lieu à une connexion pilier intermédiaire/suprastructure prothétique de taille suffisante soit se recentrer pour créer un platform-switching.

Ces piliers intermédiaires sont donc apparus pour des raisons **prothétiques** exposées précédemment mais également **biologique**.

En effet, la seconde raison du développement de piliers intermédiaires est de ne pas déranger la cicatrisation des tissus mous. Ce pilier transforme un implant « bone level » en un implant « tissue level ».

Le choix du pilier intermédiaire est effectué le plus souvent lors de la chirurgie implantaire. En général, le torque de serrage se situe aux alentours de 30-35 Ncm pour les piliers droits et de 15-20 Ncm pour les piliers angulés (suivant les recommandations du fabricant qui peuvent varier). Une fois en place ces piliers ne sont plus retirés.

3. Connexion recentrée ou concept du platform-switching

Les pièces prothétiques destinées aux connexions internes coniques (indexées ou non) ont une émergence cervicale qui reste toujours en dedans du rebord cervical de l'implant. Cette variation de profil entre l'implant et le pilier est communément appelée platform-switching. A l'origine, ce terme, introduit par Lazzare et Porter (2006), faisait exclusivement référence à l'utilisation d'un pilier de diamètre sous-dimensionné par rapport à celui du col de l'implant. Cliniquement, ce concept prend aujourd'hui différentes formes et différentes appellations par les industriels.

Elles ont toutes en commun la réduction du diamètre d'émergence de la pièce prothétique par rapport à celui du col implantaire, soit par le choix du pilier, soit dans la forme propre de l'implant.

Ce recentrage horizontal permet au tissu conjonctif de prendre appui sur la plateforme implantaire et de s'épaissir, positionnant ainsi horizontalement l'espace biologique. En sertissant le col de l'implant, le tissu conjonctif crée une sorte de joint torique qui contribue à mieux préserver l'os alvéolaire crestal que les autres connexions. De ce fait, la présence de cet os marginal participe à l'absorption des contraintes masticatoires et contribue aux avantages biomécaniques du platform-switching décrits dans la littérature médicale.

C. Critères qui influencent la distribution des contraintes : Méthode expérimental des éléments finis

L'analyse des contraintes par éléments finis est utilisée en implantologie orale depuis 1976 pour mesurer les changements dus à l'application d'une force dans la zone de contact entre l'implant et l'os. FESA est la réalisation d'analyses en divisant un objet à la géométrie complexe, que l'on souhaite examiner en termes de biomécanique, en un certain nombre d'éléments.

Les structures supra-implantaires peuvent être modélisées de manière proche des conditions cliniques grâce à l'analyse FESA. Il est possible de déterminer avec précision la quantité et la localisation des contraintes, des déformations et des déplacements dans les implants et leur environnement. (55)

1. Implants unitaires et distributions des contraintes

- a) Orientation de la charge et positionnement spatial de l'implant (56)

Des forces complexes sont présentes dans la bouche. Leurs études doivent inclure non seulement les forces verticales et horizontales, mais aussi les forces combinées ou obliques(57). Elles représentent des directions d'occlusion réalistes et peuvent produire des forces plus importantes pouvant causer des problèmes prothétiques ou implantaires.

D'un point de vue théorique, la répartition et l'intensité de ces contraintes sont dépendantes de la position et l'orientation de celles-ci selon la position de l'implant.

Une étude expérimental menée par Fumihiko Watanabe et col (56) utilisant la méthode des éléments finies ; étudie la distribution des contraintes au sein de l'os péri-implantaire en variant l'**inclinaison** du corps implantaire ainsi que **la position** et l'**orientation** de la charge.

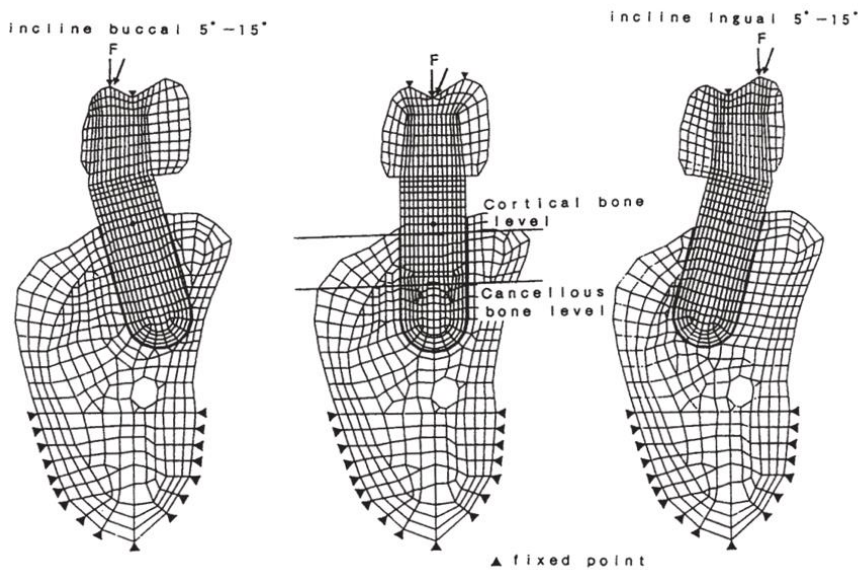


Image 25 : Modèles maillés, montrant les points de charge et leurs vecteurs indiqués par des flèches sur la surface occlusale ; et la zone de mesure des amplitudes de contrainte. (56)

Dans cette analyse par éléments finis en 2D, l'ostéo-intégration a été simulée ; par conséquent, l'interface entre l'implant et l'os était complètement fixe.

Une charge de compression statique de 1 kg a été appliquée en trois points différents de la surface occlusale avec deux directions de charge différentes (verticale et à 45° suivant le grand axe). La dispersion des contraintes ainsi que leurs valeurs maximales ont été enregistrées dans l'os cortical et spongieux.

Malgré l'utilisation d'un modèle informatique en deux dimensions, se limitant à l'analyse des forces uniquement compressives, des résultats ont été tirés :

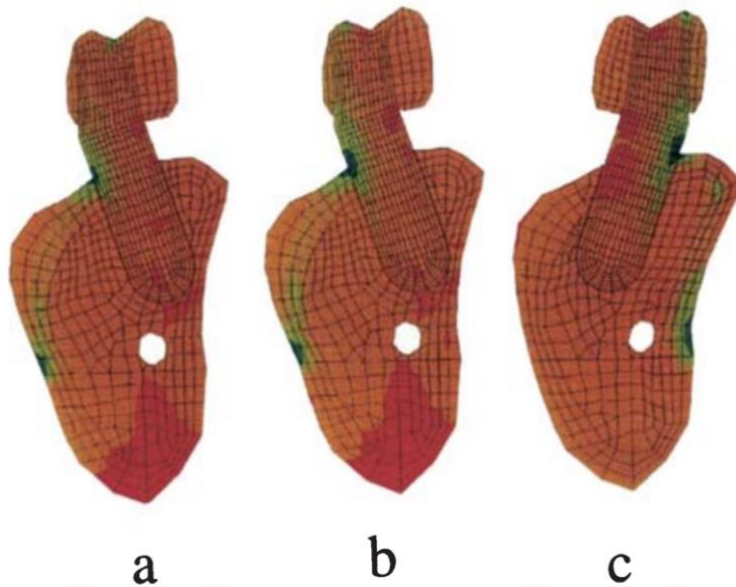


Image 26 : Modélisation des implants inclinés à 15° avec topographie de la distribution du stress péri implantaire ; a) implant incliné à 15° en direction vestibulaire avec une charge orientée à 45° au centre de la couronne ; b) implant incliné à 15° en direction vestibulaire avec une charge orientée à 45° sur la cuspide vestibulaire ; c) implant incliné à 15° en direction vestibulaire avec une charge orientée à 45° sur la cuspide linguale. (56)

Les distributions des contraintes de compression dans diverses conditions sont représentées par des gammes de couleurs

Les contraintes de compression sont représentées par la couleur verte, qui passe au bleu lorsque l'amplitude augmente.

- L'application d'une charge verticale sur le centre d'une couronne d'un implant droit produit une contrainte compressive à la limite os cortical/spongieux
- L'application d'une charge sur les cuspides produit une contrainte compressive osseuse en regard de celle-ci. Avec l'inclinaison de la charge les mêmes résultats sont observés avec une des valeurs plus importantes.
- Pour les modèles d'implant angulés, on relève des valeurs de contrainte plus élevées et plus concentrées au niveau de l'os corticalisé. Le site d'application d'une charge inclinée à produit des contraintes compressives dans le sens de la charge et de traction du côté opposé.

L'intensité de la contrainte osseuse péri-implantaire augmente avec le degré d'inclinaison des implants et de la charge ; Les forces n'étaient pas dirigées suivant le grand axe de l'implant, provoquant une distribution inégale des charges

Lavernia et al.(58) ont comparé les résultats de l'analyse du modèle par éléments finis avec ceux de l'expérimentation animales et sont arrivés aux mêmes conclusions.

Ces résultats sont également en accord avec d'autres rapports indiquant que la présence d'un implant ou d'un pilier incliné est moins favorable pour la distribution des contraintes.(59,60)

La principale complication Bio-mécanique des thérapeutiques utilisant des implants inclinés et des piliers également angulés, est le desserrage et/ou la fracture de la vis de rétention ; une étude in vitro menée par Michelle Paulino Sousa et col (63) en 2019 étudie cette problématique expérimentalement.

Quatre-vingts modèles d'implants ont été inclus avec une connexion cône morse ; la moitié ont reçu des piliers droits et l'autre moitié des piliers angulés (15 degrés).

L'objectif de cette étude est d'évaluer et comparer :

- La perte de couple de serrage après un cycle de contraintes
- La charge de rupture des échantillons (test en compression)
- La topographie et l'intensité des contraintes par une modélisation bi dimensionnelle des échantillons (FSE)

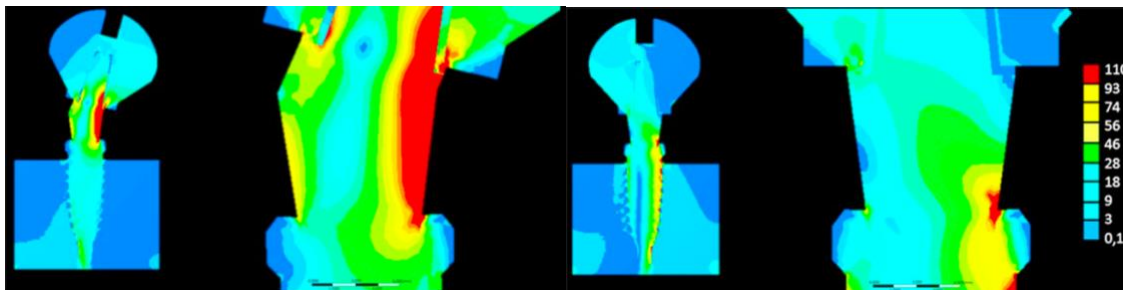


Image 27 : image de gauche, modélisation de l'échantillon avec pilier angulé ; image de droite, modélisation de l'échantillon avec pilier droit.

Distribution des contraintes de von Mises pour chaque groupe après simulation numérique bi dimensionnelle. (63)

- Ces résultats démontrent que les contraintes de von Mises atteignent des seuils d'intensité plus importants dans le groupe de piliers angulés
- Les groupes étudiés et comparés présentaient des pertes de Torque significatifs après un cycle mécanique
- La charge de rupture maximale des composants a montré que les piliers angulés sont également plus sensibles à la rupture car ils ont une résistance mécanique à la compression plus faible que les piliers droits

b) Interface implant-pilier (64)

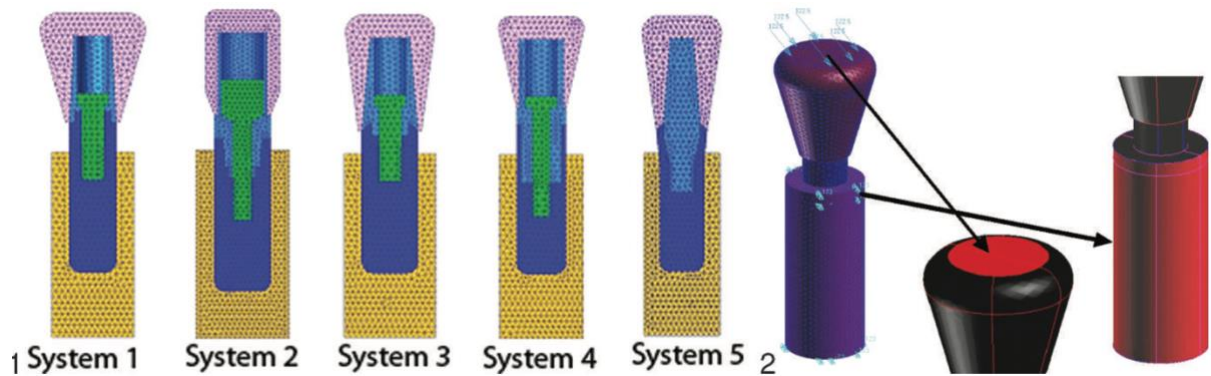


Image 28 : A gauche les différents systèmes implants-piliers ; à droite : illustration de la direction des forces appliqués sur le modèle mathématique.(64)

Dans cette étude expérimentale d'analyse des contraintes par élément finis, cinq systèmes d'implants différents ayant 5 connexions implant-pilier différentes ont été choisis pour l'analyse biomécanique ;

Système-1, a une taille de 4,6 mm x 10,5 mm avec une connexion hexagonale externe

Système-2, a une taille de 4,5 mm x 10 mm avec une connexion hexagonale conique

Système-3, a une taille de 4,1 mm x 10 mm avec une connexion hexagonale interne

Système-4, a une taille de 4,3 mm x 11 mm avec une connexion cône morse vraie

Système-5, a une taille de 4,0 mm x 10 mm avec une connexion cône morse transvissée

Des forces de **100N vertical, 50N horizontal et obliques** sont appliquées sur les nœuds du modèle représentant la surface de la couronne.

Les résultats obtenus correspondent à la distribution du stress dans le pilier, l'implant, l'interface vis-connexion, et l'interface implant-os.

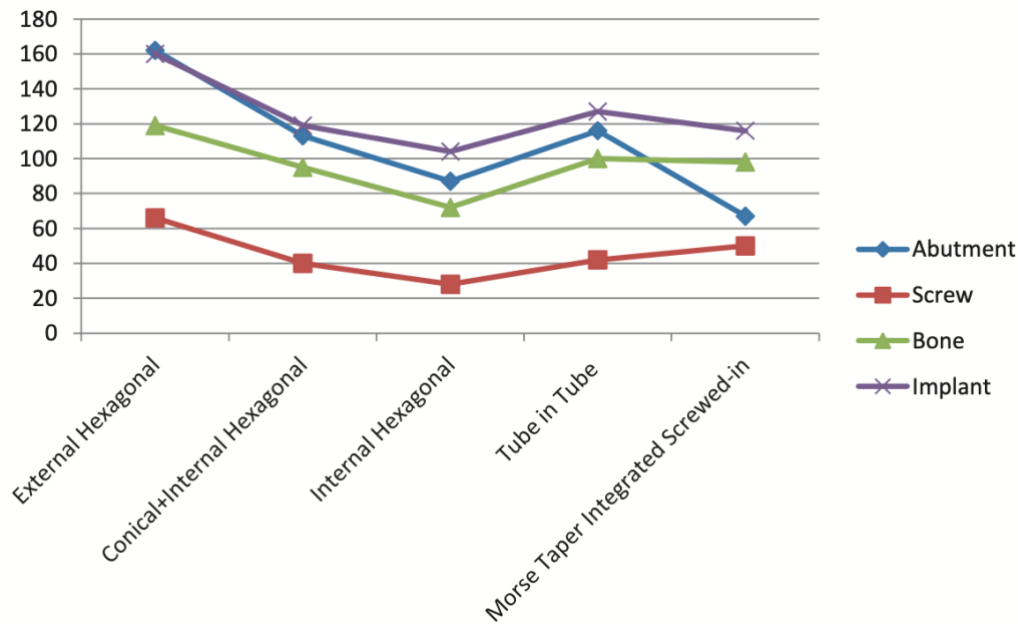


Image 29 : Maximum des valeurs de stress enregistrées pour l'ensemble des composants.(64)

- ◆ La contrainte maximale dans le pilier a été observée pour le système hexagonal externe alors qu'il était minimal pour la connexion cône morse transvisée
- ◆ La vis du type de connexion hexagonale externe présentait les niveaux de contrainte maximaux, tandis que celle du type de connexion hexagonale interne présentait les niveaux minimaux.
- ◆ La contrainte maximale dans l'implant a été observée dans le système de connexion hexagonal externe, tandis que la contrainte minimale a été observée dans le système de connexion conique.
- ◆ La contrainte dans l'os était maximale dans le système de connexion hexagonal externe et minimale dans le système de connexion conique




Image 30 : stress distribution du système hexagonal externe (MPa).(64)

- ◆ Lorsque l'ensemble de la surface de l'implant et du pilier a été évalué, il s'est avéré que le système implantaire hexagonal interne génèrait la contrainte minimale, tandis que la connexion hexagonale externe présentait la contrainte la plus élevée.

- ◆ La contrainte maximale dans la connexion hexagonale externe s'est avérée être concentrée dans la région de contact de l'implant et du pilier




Image 31 : stress distribution du système hexagonal conique (MPa).(64)

Ces résultats indiquent que la distribution des contraintes au niveau de la connexion implant-pilier est fortement associée aux caractéristiques de conception de l'interface

Dans les systèmes de pilier hexagonal externe, les valeurs de contrainte les plus élevées ont été observées comme étant fortement concentrées sur certains points de la surface de la vis, indiquant une possibilité plus élevée de desserrage ou même de fracture dans les régions correspondantes.

Certains auteurs vont également dans le même sens que ces conclusions :

Levine et al(65) ont démontré que le système de connexion hexagonal externe est plus Susceptible de perdre la vis que le système de connexion conique.

Maeda et al(66), in vitro, ont comparé la distribution des contraintes entre la connexion hexagonale interne et hexagonal externe. Ils ont observé que la contrainte sur la vis dans le système de connexion hexagonale externe s'accumulait en un seul point lorsqu'on applique des charges horizontales.

Hansson (67) dans une étude par éléments finis, a modélisé l'application d'une charge verticale de 1000N sur des implants à connexion conique interne et à connexion externe à plat.

Cette étude suppose que le niveau osseux marginal atteint l'interface implant-pilier.

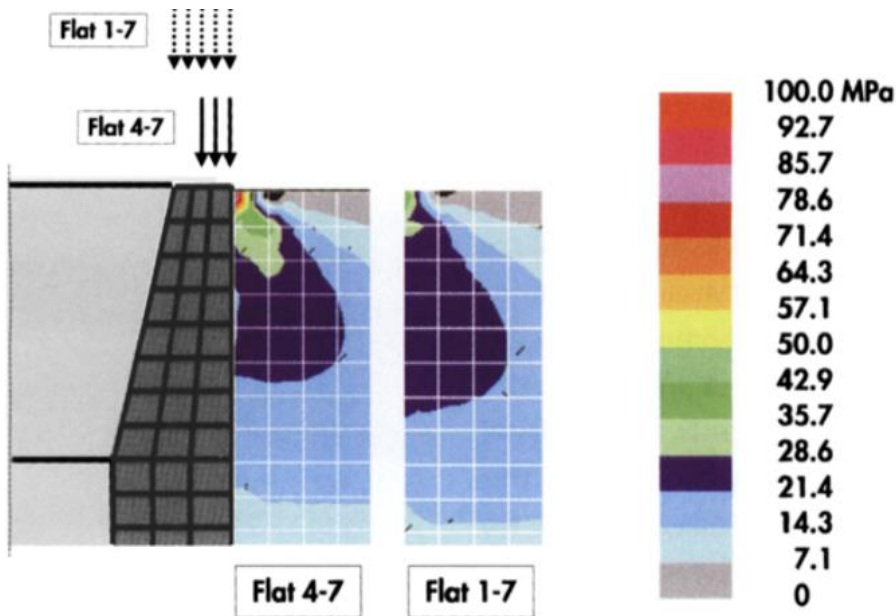


Image 32 : Modélisation de l'intensité des contraintes à l'interface os-implant après application d'une charge pour les connexions à plat.

Remarques : Dans la modélisation Flat 1-7, la charge de 1000N a été également répartie entre l'ensemble des nœuds constituant la connexion implantaire.

Dans la modélisation Flat 4-7, la même charge a été appliquée sur les 4 nœuds latéraux de l'implant. (67)

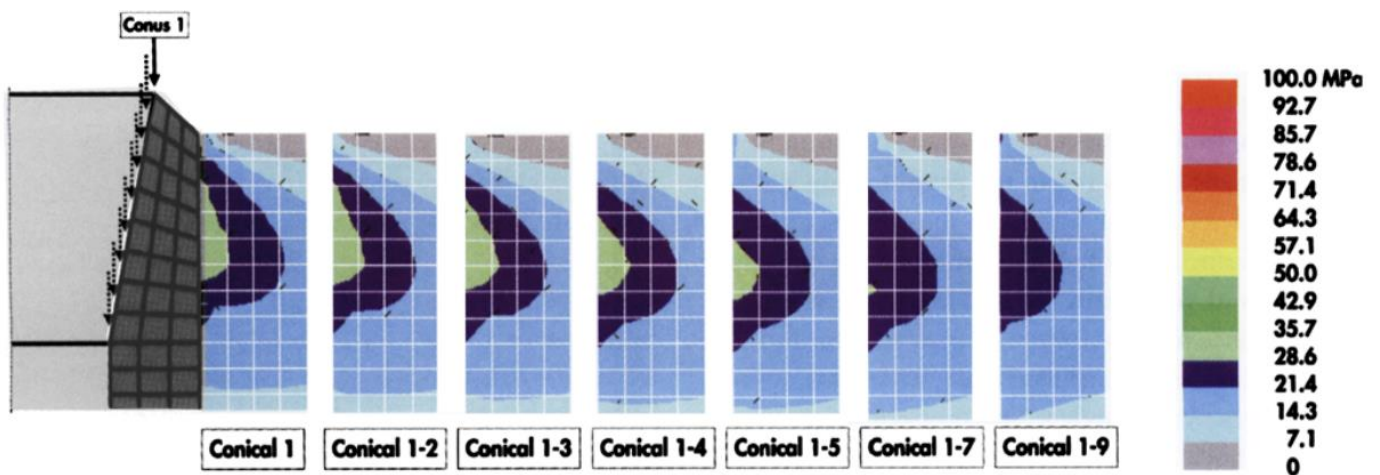


Image 33 : Modélisation de l'intensité des contraintes à l'interface os-implant après application d'une charge pour les connexions coniques.

Remarques : Pour l'interface conique, différents cas de charge ont été utilisés ; Conique 1 signifie qu'une charge de 1000 N était située sur le nœud 1. Conique 1-n signifie que cette charge a été également répartie sur les nœuds 1 à n. (67)

Les résultats relatifs à cette étude sont les suivants :

- **L'intensité des contraintes à l'interface implant-os calculée était inférieure pour les connexions coniques.**
- **La Topographie de cette contrainte maximale différée entre les deux conceptions de connexion. La contrainte maximale enregistrée pour les connexions à plat était située au niveau de l'os cortical supérieur. Pour les connexions coniques la répartition des contraintes était localisée dans l'os spongieux et de façon plus homogène.**

c) Longueur implant, choix d'un ancrage bi-cortical (68)

Dans le passé il a souvent été argumenté que l'utilisation d'implants longs (supérieur à 10mm) est un facteur positif d'ostéointégration.

L'utilisation d'implants longs ne présente probablement pas toujours un avantage biomécanique, en effet, des implants plus courts (6, 7 ou 8,5 mm) peuvent offrir une meilleure performance à long terme dans certaines situations.

Le manque de stabilité initiale a souvent été considéré comme le facteur causal de l'échec précoce des implants.

Cependant, lorsqu'un implant s'est intégré, la perte d'intégration est le plus souvent attribuée à une surcharge.

Dans les situations de surcharge, les composants de l'implant peuvent céder, mais cela ne se produit qu'après plusieurs années. Par conséquent, la résultante de ces contraintes osseuses peut avoir une influence à court et à long terme sur la survie de l'implant.

Une fois l'implant ostéo-intégrée, la contrainte mécanique dans les composants pourrait être le prochain critère à prendre en compte.

L'objectif de cette étude expérimental menée par Pierrisnard L. et col. Utilisant la méthode des éléments finis est d'évaluer dans quelle mesure la longueur de l'implant et l'ancrage bicortical affectent la manière dont les contraintes sont transférées **aux composants de l'implant, à l'implant** lui-même et à **l'os environnant**.

Tous les implants modélisés étaient de même diamètre (3,75 mm) mais variaient en longueur (6, 7, 8, 9, 10, 11 et 12 mm). Les implants et leurs composants ont été modélisés sur la base des dessins fournis par Nobel Biocare®.

Les éléments de l'os et de l'implant étaient fermement fixés les uns aux autres, imitant une ostéointégration complète.

L'implant a été placé dans une structure de support composée d'os cortical et spongieux.

Dans les modélisations, le col des implants sont ancrés dans une couche corticale de 1 mm d'épaisseur et le support apical restant est de l'os spongieux.

Dans le cas d'un ancrage bicortical, l'extrémité apicale de l'implant est ancrée dans la couche corticale.

Une charge occlusale de 100 N a été appliquée sur l'implant à un angle de 30 degrés par rapport au plan bucco-lingual

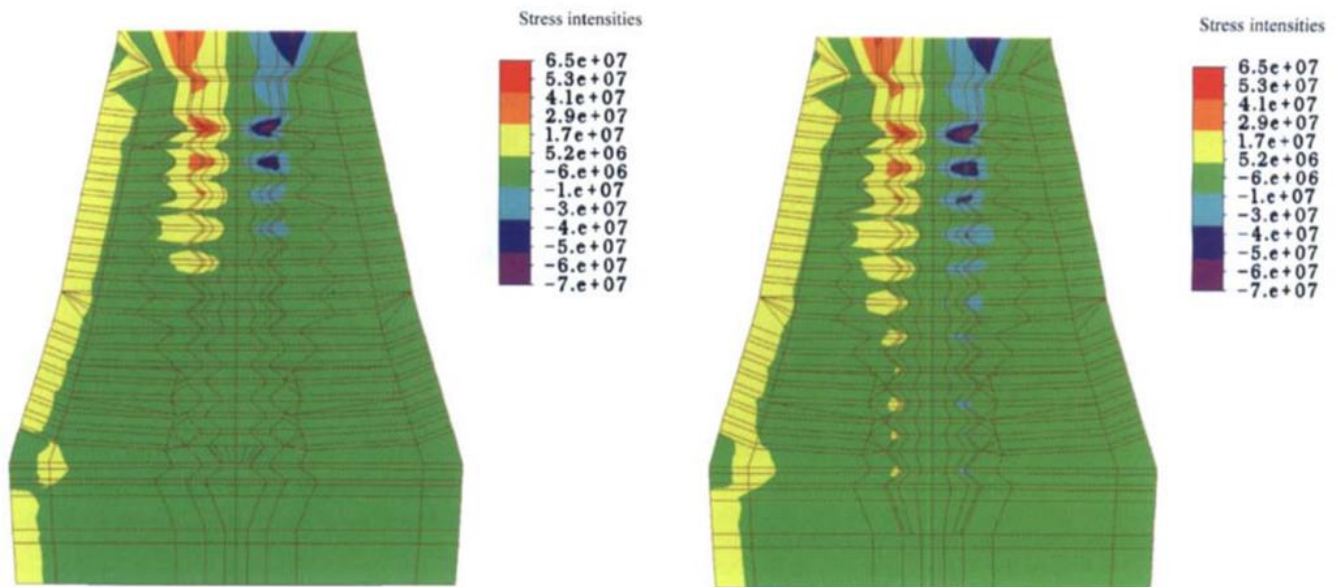


Image 34 : Localisation du stress péri-implantaire. L'image de gauche représente l'os alvéolaire supportant l'implant de 6mm et l'image de droite l'os alvéolaire supportant l'implant de 12mm.

Les valeurs positives correspondent au stress en traction ; les valeurs négatives au stress en compression.(68)

- La longueur de l'implant n'a pas influencé la localisation de la contrainte osseuse
- Quelle que soit la longueur de l'implant, le pic de contrainte était localisé au niveau du col de l'implant
- La contrainte osseuse dans la partie corticale était pratiquement constante

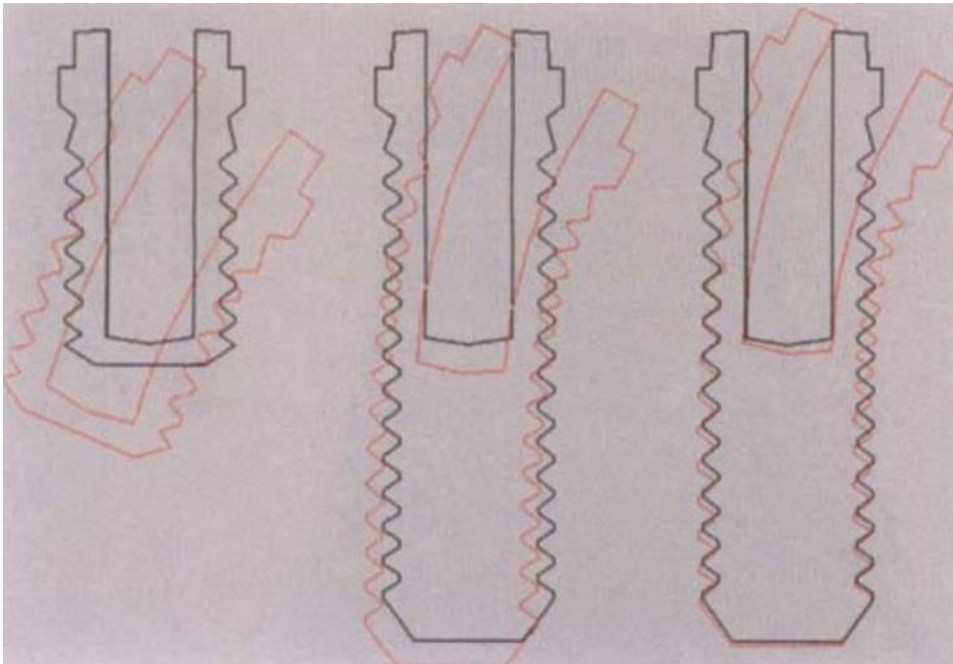


Image 35 : Diagramme montrant le mouvement des implants de différentes tailles dans l'os (amplifié x300). A gauche, un implant de 6mm ; au milieu, un implant de 12mm mono corticalisé ; à droite, un implant de 12mm bi corticalisé.(68)

- Le déplacement de l'implant dans l'os est réduit **en augmentant la longueur de l'implant.**
- Cependant au niveau du col de l'implant la longueur implantaire a peu d'influence

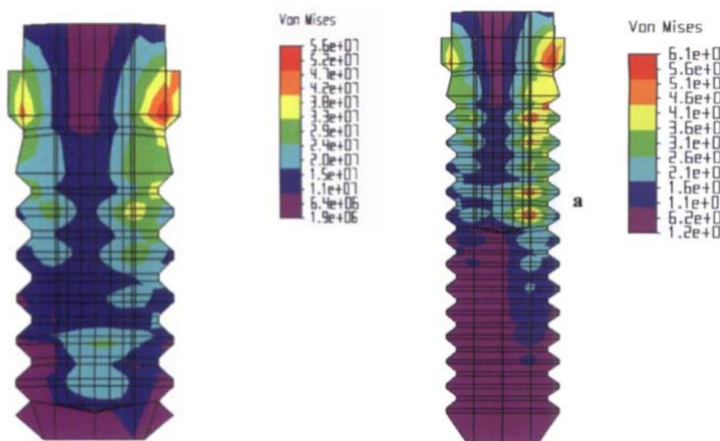


Image 36 : A gauche, vue des différentes intensités de stress dans l'implant de 6 mm. Les contraintes les plus importantes ont été observées dans la zone cervicale ; à droite, vue des différentes intensités de stress dans l'implant de 12mm.(68)

- L'augmentation de la longueur de l'implant ainsi qu'un ancrage bicortical augmente l'intensité des contraintes subis à l'intérieur de l'implant.

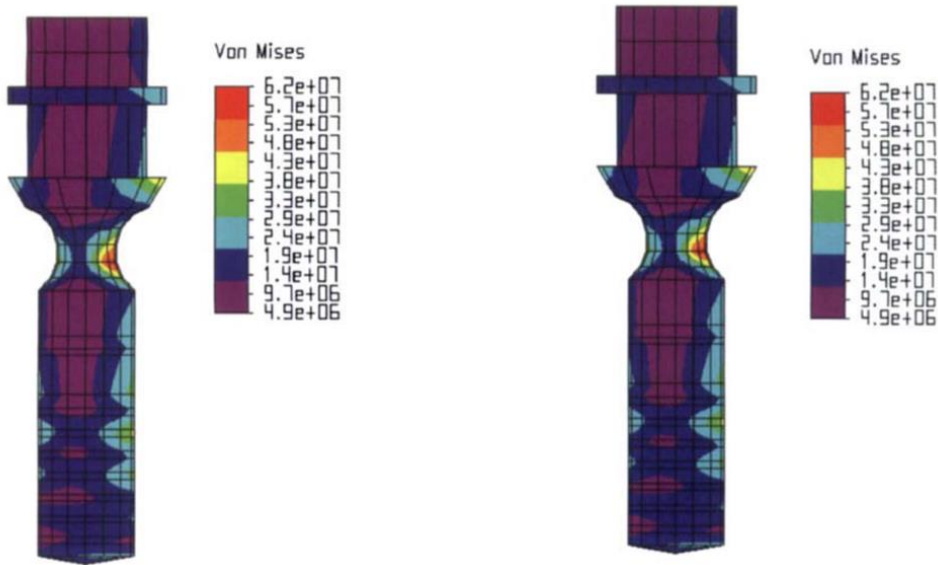


Image 37 : Illustration des contraintes dans les vis de pilier des implants de 6 mm à gauche et 12 mm à droite.(68)

Dans le cas d'implant de 6 mm, la zone de contrainte la plus élevée (zones rouge et orange) se trouve au niveau du rétrécissement de la vis (zones rouge et orange).

→ L'augmentation de la longueur de l'implant a un effet négatif

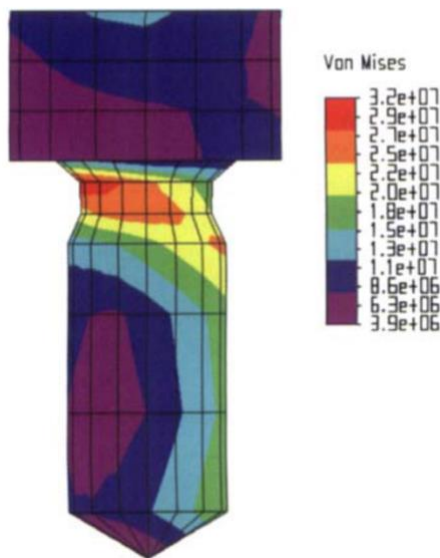


Image 38 : illustration des différents niveaux d'intensités de contraintes dans la vis prothétique en or.(68)

→ Indépendamment du type d'ancrage et la longueur de l'implant, aucune différence n'a été notée dans l'intensité des contraintes subies par la vis en or

Cette constatation d'une concentration des contraintes osseuses dans la région cervicale confirme les travaux antérieurs de plusieurs auteurs ;

Meijer et col.(69) ont montré que le principal pic de contraintes a été dans la couche d'os cortical autour du col implantaire.

Pierrisnard et col(70) en utilisant la méthode des éléments finis, ont montré qu'une plus grande longueur d'implant n'avait pas d'effet positif sur la façon dont les contraintes étaient transférées à l'intérieur de celui-ci.

Cependant, ils ont également constaté que l'augmentation du diamètre de l'implant réduisait l'intensité des contraintes sur la longueur de l'implant.

Par conséquent, pour augmenter la capacité de charge des prothèses sur implants, on pourrait donc suggérer d'utiliser des implants plus larges plutôt que des plus longs.

Dans une étude clinique rétrospective, Ivanoff et col.(71) ont remis en question la théorie selon laquelle l'ancrage bicortical augmente la résistance à long terme des implants à la charge occlusale.

Les auteurs ont mené une étude rétrospective sur 15 ans en analysant le taux de survie des implants de même longueur à ancrage mono ou bicortical. Ils ont constaté que les échecs étaient quatre fois plus fréquents dans les constructions à ancrage bicortical, notamment en ce qui concerne le taux de fractures de l'implant.

Malgré l'utilisation de ces modèles par élément fini qui ne permettent pas d'édifier des protocoles cliniques ; L'analyse des résultats et leurs comparaisons permettent d'expliquer certain comportement biomécanique :

- **La longueur de l'implant et l'ancrage bicortical ont un impact sur l'intensité des contraintes transférées à la vis du pilier et à la structure implantaire.**
- **Les contraintes de cisaillement maximales enregistrées sont pour les implants longs à ancrage bicortical.**
- **Un implant court ancré dans l'os cortical au niveau du col subira moins de réaction de force de la part de l'os spongieux médullaire qu'un implant long ou un implant à ancrage apical.**
- **La longueur de l'implant et l'ancrage apical n'a aucun impact sur l'intensité des contraintes transférées à la vis en or. Cette conclusion est logique car cette vis est totalement au-dessus de la structure osseuse.**

d) Densité osseuse et distribution des contraintes (72)

La corrélation entre la mauvaise qualité de l'os et l'échec des implants a été bien établie cependant la relation précise entre la qualité de l'os et la distribution des contraintes n'est pas bien comprise.

L'analyse par élément fini a été utilisée dans la présente étude pour examiner l'effet de la densité osseuse sur la distribution des contraintes.

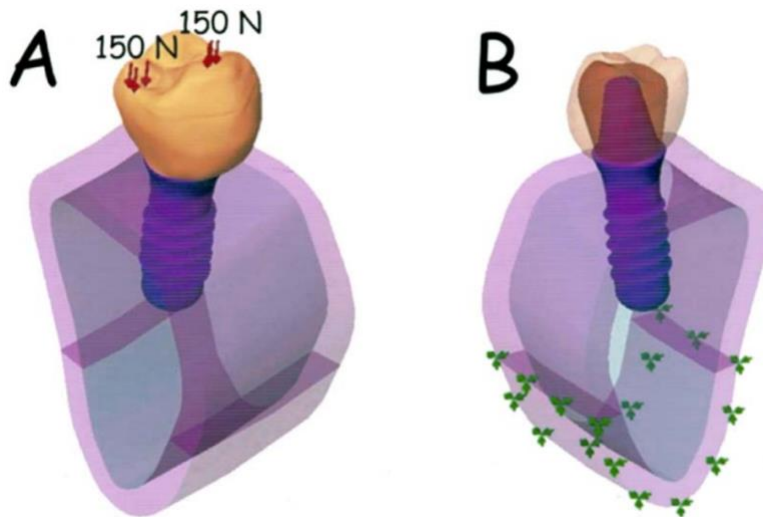


Image 39 : Valeurs et répartition de la charge appliquée au modèle par éléments finis.(72)

Quatre qualités d'os (D1, D2, D3 et D4) suivant la classification de Lekholm et col.(73) ont été modélisé dans le secteur prémolaire mandibulaire.

Les auteurs ont simulé l'ostéointégration du système implant-couronne de dimension 4,1 mm x 10mm dans les 4 situations et ont appliqué une force verticale totale statique de 300 N ; la cuspidé buccale (150 N) et de la fosse distale (150 N) en occlusion centrée.

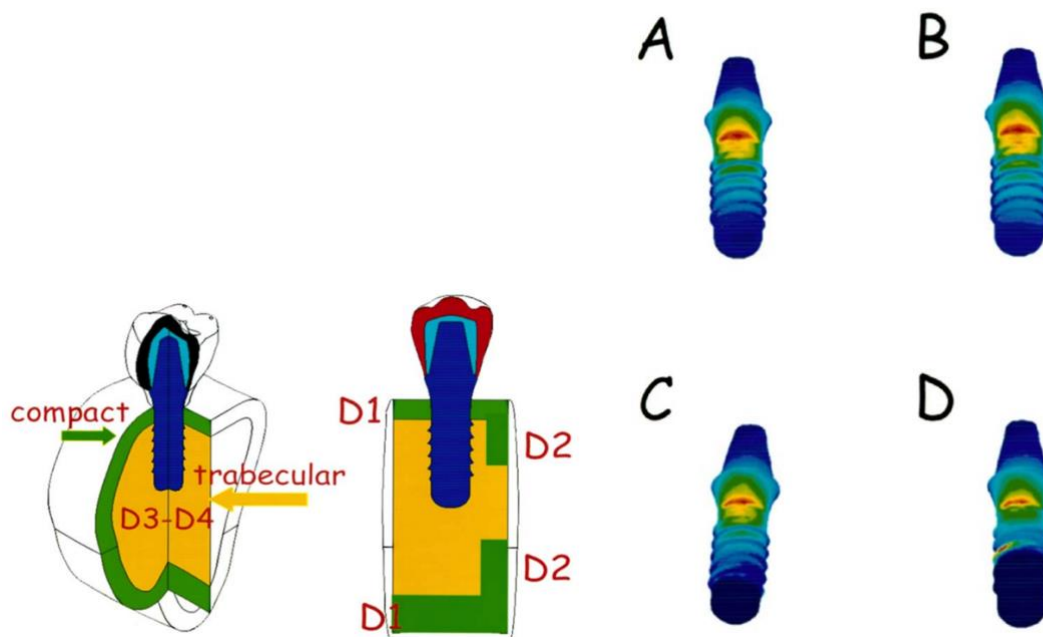


Image 40 : Coupe du modèle illustrant les différentes densités osseuses ; Distribution des contraintes dans l'implant et le pilier ; Valeurs des contraintes maximales enregistrées dans l'implant et le pilier. A : os D1, 150 MPa ; B : os D2, 152 MPa ; C : os D3, 163MPa ; D : os D4, 180 MPa.(72)

Les résultats de l'étude actuelle, utilisant 4 différentes qualités d'os (D1, D2, D3 et D4), ont montré des contraintes maximales dans la qualité d'os D4 au niveau du col de l'implant et au milieu du corps de l'implant.

Pour les qualités d'os D1, D2 et D3, la contrainte maximale était concentrée sur le col de l'implant.

Des facteurs tels que le contact avec l'os, le module d'élasticité, et la distribution des contraintes autour d'un implant sont tous affectés par la densité de l'os.

Par conséquent, cela peut influencer la maintenance de l'ostéo-intégration et la survie à long terme des implants.

Malgré les nombreuses limitations de cette modélisation, les valeurs relatives de ces résultats permettent de tirer des conclusions :

- **La simulation de différentes qualités d'os pour une couronne implanto-portée a affecté la distribution et les valeurs des contraintes à l'intérieur de l'implant mais également à l'intérieur de l'os alvéolaire.**
- **Les contraintes de Von Mises dans les qualités d'os D3 et D4 ont atteint les valeurs les plus élevées au niveau du col de l'implant et étaient distribuées localement. Une distribution plus homogène dans l'ensemble de l'os pour les groupes osseux D1 et D2 a été observée.**

e) Influence du diamètre implantaire (74)

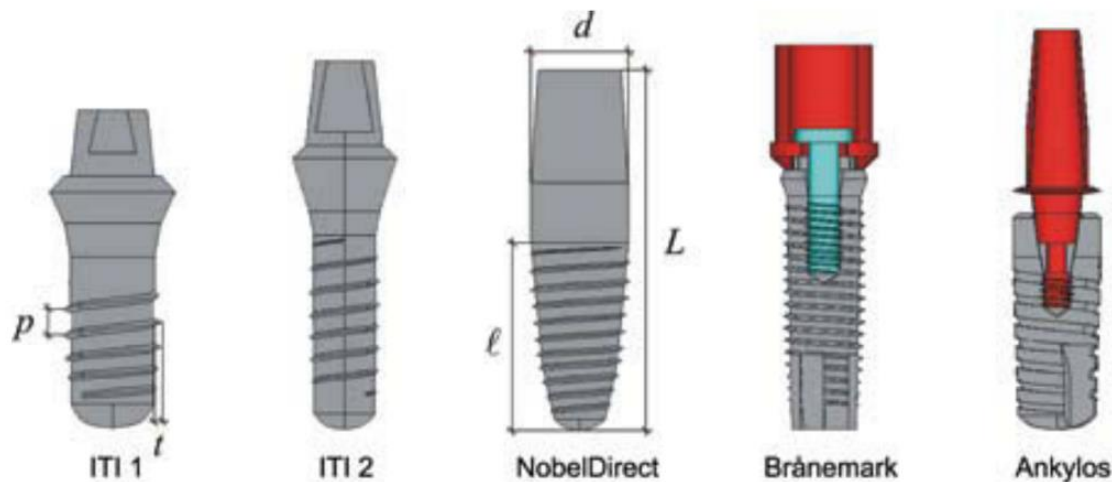


Image 41 : Modèles de 5 systèmes d'implants analysés.(74) Les implants ITI® et NobelDirect® sont monolithiques ; Le système Brånemark® et Ankylos® possèdent des piliers prothétiques transvissés en accord avec un switching-platform ; Le système Ankylos® possède un filetage implantaire trapézoïdal ; Les autres systèmes possèdent un filetage implantaire triangulaire.

Implant	L (mm)	l (mm)	d (mm)	p (mm)	t (mm)	Manufacturer
ITI Standard (1)	16	7.5	4.10	1.15	0.24	Institut Straumann AG, Basel, Switzerland
ITI Standard (2)	17	9.0	3.30	0.98	0.20	
NobelDirect	16	9.0	4.50	0.73	0.21	Nobel Biocare AB, Göteborg, Sweden
Brånemark System	14	12.0	3.75	0.60	0.27	
Ankylos	11	11.0	4.50	1.06	0.20	Dentsply Friadent, Mannheim, Germany

Image : Propriétés géométriques de 5 implants analysés dans cette étude ; L : longueur totale de l'implant ; l : longueur de l'interface os-implant ; d : diamètre maximal de l'implant ; p : pas moyen du filetage ; t : profondeur moyenne du filetage. (74)

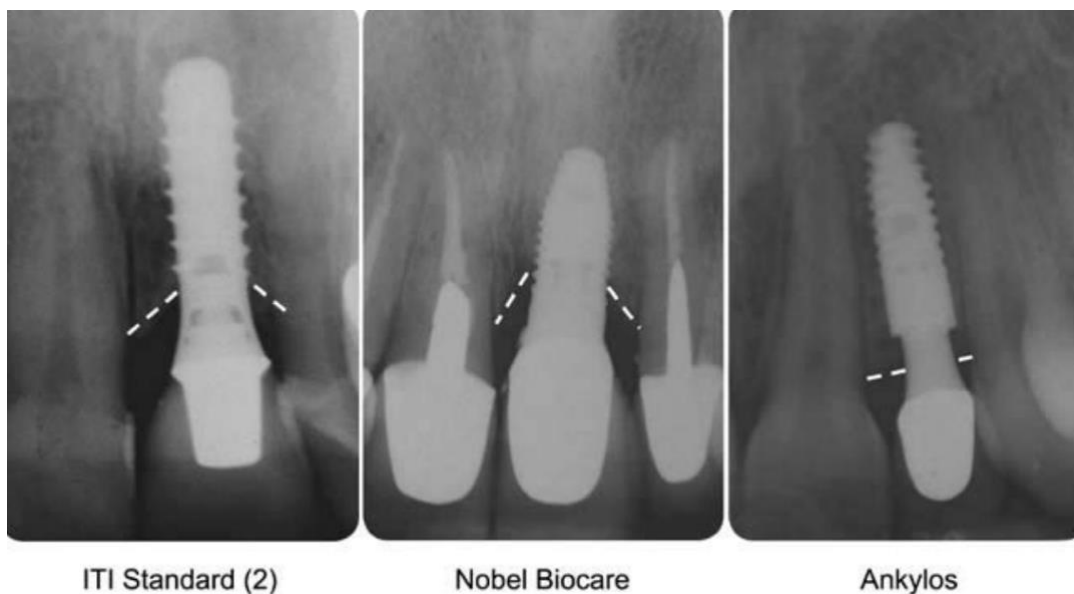


Image 42 : Modélisation géométrique de la perte osseuse crestale induite par la forme de l'implant. (74) Radiographies péri apicales montrant la perte osseuse crestale pour les implants ITI Standard® (2), Nobel Biocare® et Ankylos® après une période de mise en charge d'environ 1 an.

Pour reproduire de manière réaliste la structure physiologique de l'os compact qui se forme autour d'un implant fonctionnel après une période de cicatrisation, différentes géométries de la crête péri-implantaire ont été modélisées.

En fonction de la forme de l'implant et en accord avec des preuves cliniques bien établies, 2 types de géométries de la crête osseuse ont été considérées : une forme " évasée " a été modélisée pour ITI® et Nobel Biocare®, en tenant compte d'un effet de cratérisation avec une perte osseuse crestale moyenne d'environ 45 % en épaisseur.

Pour l'implant Ankylos®, la configuration de la plate-forme a indiqué une faible perte osseuse crestale (supposée être d'environ 20 % d'épaisseur). La géométrie crestale va être modélisée avec une apposition horizontale d'environ 0,3 mm d'épaisseur.

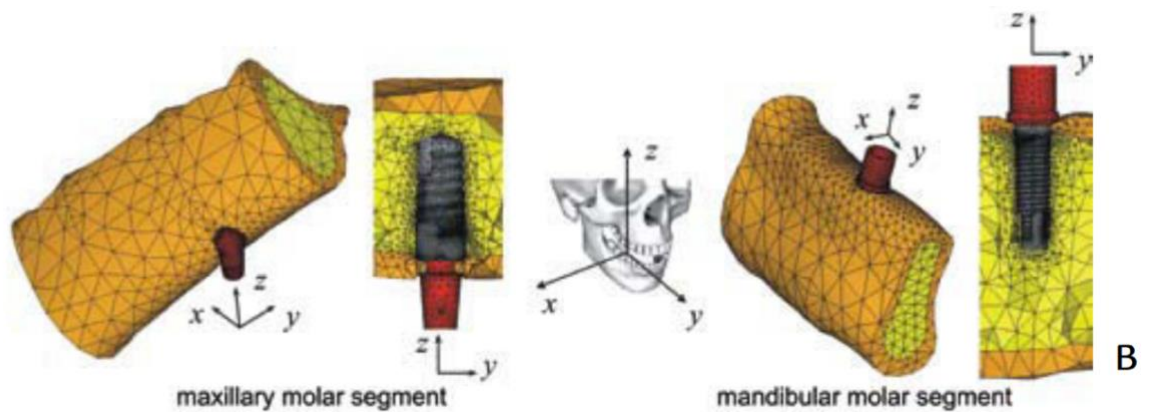


Image 43 : Maillage détails du système os-implant global pour les segments osseux maxillaires et mandibulaires. (74)

Les 5 modèles d'implants ont été développées en considérant une charge statique appliquée au sommet des piliers sans aucune excentricité par rapport à l'axe de l'implant et avec un angle d'environ 22 degrés par rapport à z. La force latérale le long de l'axe vestibulo-lingual (opposé à la direction de l'axe x) a été supposée être de 100 N, et la composante verticale était de 250 N.

Les modèles os-implant ont été analysés numériquement pour évaluer la distribution des contraintes sur l'os compact et l'os spongieux au niveau des régions péri-implantaire.

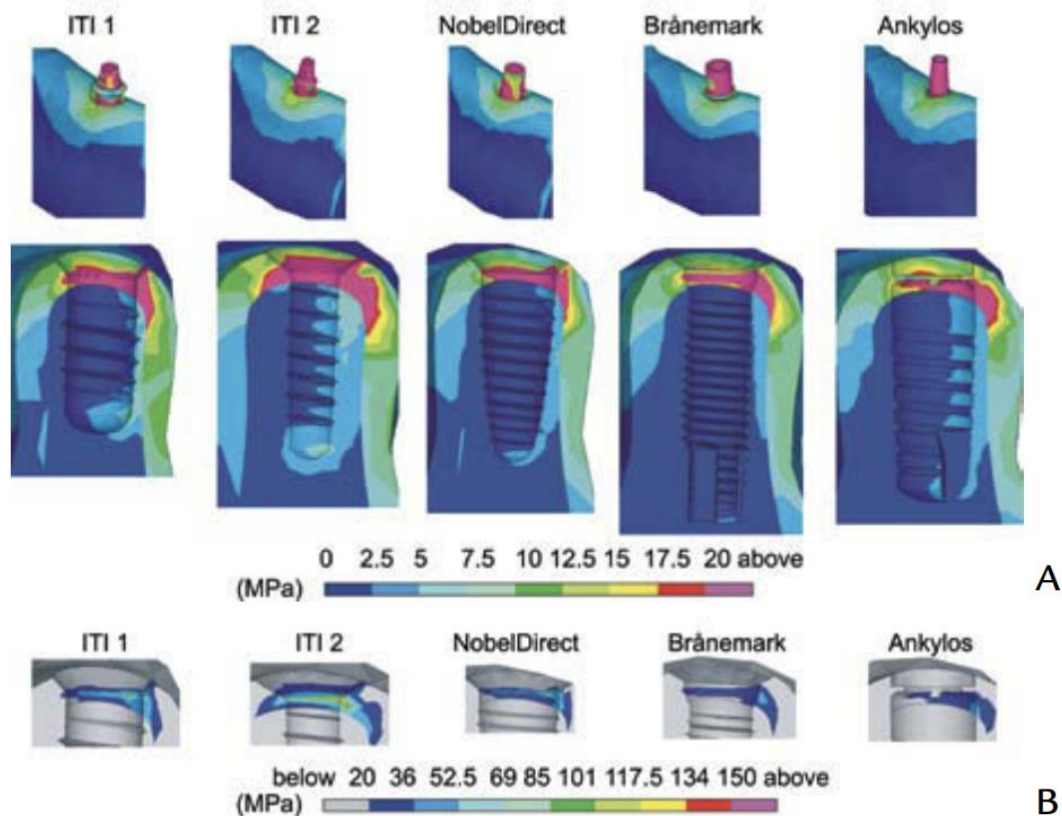


Image 44 : A ; contours de la contrainte de von Mises (bleu : 0 ; rouge : 20 MPa) à la vue en coupe $y=0$ pour les implants du segment molaire mandibulaire. B ; détails des contours à l'interface de l'os cortical (bleu : 20 ; rouge : 150 MPa).(74)

Ces résultats ont pu mettre en évidence l'influence du diamètre de l'implant sur les mécanismes de transfert de charge.

En accord avec les conclusions expérimentales proposées respectivement par Himmlova et col (75), Holmgren et col. (57), et Bozkaya et col (76), **le diamètre maximal de l'implant semble affecter le transfert de charge au niveau de l'os cortical mais pas dans la région trabéculaire.**

L'augmentation du diamètre de l'implant permet de mieux dissiper la force masticatoire et de réduire la contrainte au niveau de l'os cortical et notamment autour du col de l'implant.

Les valeurs et la distribution des contraintes au niveau de l'interface os spongieux-implant sont principalement influencées par la longueur de l'implant.

Les résultats numériques de l'étude actuelle suggèrent que le diamètre de l'implant peut être considéré comme un paramètre de conception plus efficace que la longueur de l'implant. Les simulations numériques de la présente étude ont confirmé que le risque de surcharge osseuse affecte essentiellement les régions situées autour du col de l'implant.

L'analyse des contraintes des implants de diamètres similaires (tels que NobelDirect, ITI 1 et Ankylos) met en évidence le concept selon lequel le risque de surcharge de l'os compact augmente fortement lorsque la perte d'os crestal est importante.

Par conséquent, la modélisation sous-crestal (comme cela a été le cas avec l'implant Ankylos), a obtenu les meilleures performances en matière de contraintes pour l'os compact, ainsi que des valeurs de contraintes acceptables à l'interface spongieuse.

Il est intéressant de noter que, dans un certain nombre d'études numériques récentes, l'influence de la perte osseuse crestale autour des implants mis en fonction et la modélisation géométrique détaillée du site opératoire n'ont pas été prises en compte.

Les implants ostéo-intégrés doivent être choisis et/ou conçus en tenant compte de deux facteurs : Le risque de surcharge dans les régions péri-implantaires dépend des dimensions de l'implant (diamètre et longueur) et que les performances biomécaniques des implants s'améliorent pour des conceptions sous-crestal.

2. Méthodes expérimentales : d'implant pluraux (77)

a) Principes des implants angulés

Les maxillaires édentés présentent certaines caractéristiques anatomiques qui ne sont pas présentes dans les mandibules édentées.

Les cavités nasales et les sinus maxillaires, combinés à l'os trabéculaire mou sont des éléments impliquant des difficultés lors de la chirurgie implantaire mais également lors de la phase prothétique.

La perte d'os alvéolaire secondairement à une maladie parodontale, la perte de dents ou bien une maladie péri apicale réduisent encore la quantité d'os disponible pour la pose d'implants

Pour les mâchoires édentées, les implants doivent être placés par rapport au positionnement des plus grandes dents sur l'arcade (canine et première molaire) mais également aux volumes osseux disponibles. Cette disposition des implants permet aux cliniciens d'obtenir une biomécanique favorable avec une stabilisation transversale des arcs pour la prothèse.

Ces impératifs topographiques ne permettent pas toujours de réaliser la pose d'implants implants verticaux, d'une longueur supérieure à 10 mm dans les zones distales des maxillaires résorbés.

Si le but d'un traitement prothétique maxillaire spécifique est de fabriquer une prothèse complète fixe avec 10 à 12 unités masticatoires les cliniciens doivent généralement envisager une des deux stratégies de pose d'implants dans les maxillaires antérieurs :

La première option, traditionnelle, prévoit la pose d'implants verticaux, associés à une prothèse fixe placée selon un protocole implantaire conventionnel.

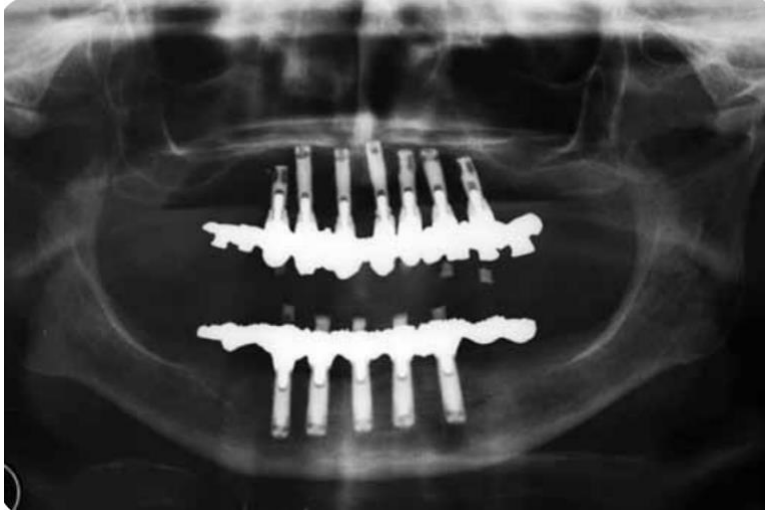

Image 45 : Radiographie panoramique des mâchoires édentées restaurées avec 2 prothèses complètes fixes soutenues par des implants verticaux placés dans les régions interforaminales mandibulaires (5 implants) et dans les régions prémolaires maxillaires (7 implants). Notez les longueurs des cantilevers postérieurs.(77)

Ce type de prothèse est généralement réalisé avec des cantilevers postérieurs pour fournir au patient des dents molaires.

Les implants les plus distaux sont généralement placés dans les régions prémolaires en raison des sinus maxillaires et sont généralement relativement courts (<10 mm) à cause des impératifs anatomiques évoqués précédemment.

Les réhabilitations totales par des implants courts nécessitent souvent l'utilisation de 6 implants ou plus pour fournir un support satisfaisant aux prothèses.

→ Bio mécaniquement, des implants courts associé à un cantilever distal en porte-à-faux, sont associés à une **augmentation des problèmes** ; tels que le dévissage ou fracture des vis prothétiques, également des fractures de dents prothétique ou d'armature.

Suite à la publication de ces complications biomécaniques, plusieurs auteurs ont étudié et rapporté l'utilisation **d'implants distaux inclinés**.

La pose d'un implant oblique (jusqu'à 45 degrés), parallèle à la paroi antérieure du sinus maxillaire, optimise la diffusion des contraintes, minimise les longueurs de cantilever et fournit un support molaire satisfaisant.

Les implants inclinés permettent l'utilisation d'implants nettement plus longs, ce qui évite de devoir recourir à une greffe du sinus maxillaire. (78)

Les implants inclinés peuvent être particulièrement utiles pour assurer la stabilité en vue d'une mise en charge immédiate dans un os maxillaire moins dense que l'os mandibulaire.

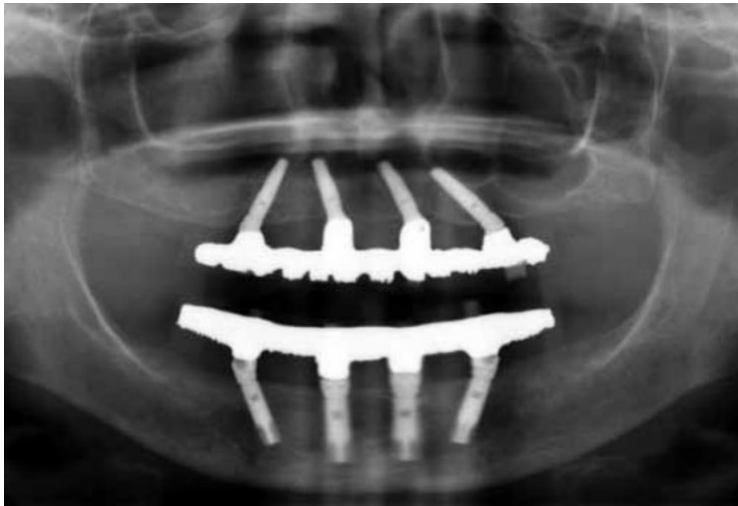


Image 46 : Radiographie panoramique de mâchoires édentées restaurées avec 2 prothèses complètes fixes supportées par des implants dentaires ; 4 maxillaires, 4 mandibulaires.(77)

Notez la réduction de la longueur des cantilevers postérieurs sans réduction significative de la surface occlusale des prothèses.

Des études cliniques ont rapporté des taux de survie élevés pour les implants inclinés supportant des réhabilitations totales fixes maxillaires avec des protocoles de mise en charge occlusale immédiate.

L'objectif de la présente étude est d'évaluer la transmission de la charge à l'os péri-implantaire maxillaire, en utilisant différentes inclinaisons d'implant et longueurs de porte-à-faux à l'aide d'un modèle numérique, en simulant la pose d'implants dans des maxillaires édentés.

b) Étude expérimentale par méthode des éléments finis



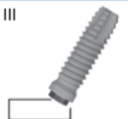

FD Configuration	Implants Length (mm)		Implant Angulation		Posterior Cantilever Length (mm)
	Distal	Mesial	Distal	Mesial	
I 	13	13	0	0	13
II 	15	13	15	0	9
III 	15	13	30	0	5
IV 	18	13	45	0	0

Image 47 : Illustration des 4 différentes configurations.(77) Dans la première configuration, les cantilevers distaux ont été modélisés pour avoir une longueur de 13 mm. Dans la deuxième, troisième et quatrième configuration, les implants postérieurs étaient inclinés de 15, 30 et 45 degrés en direction distale ; Les extensions étaient respectivement de 9, 5 et 0 mm de longueur, respectivement. Les longueurs distales des implants ont également été modifiées : 15 mm dans les configurations à 15 et à 30 degrés ; 18 mm dans la configuration à 45 degrés.

Une charge verticale (150 N) a été appliquée au cantilever postérieur, droit de la prothèse.

Les valeurs les plus élevées de la contrainte de von Mises dans l'os péri-implantaire et les armatures métalliques ont été enregistrées après l'application de la charge.


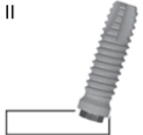


FD Configuration	Compact Bone			Cancellous Bone		
	Distal Implant (MPa)	Anterior Implant (MPa)	Metal Framework (MPa)	Distal Implant (MPa)	Anterior Implant (MPa)	Metal Framework (Mpa)
I 	75.0	35.0	95.0	68.6	30.0	103.9
II 	65.3 - 12.9%	28.6 - 18.3%	84.1 - 11.5%	56.8 - 17.2%	24.5 - 18.3%	93.2 - 10.3%
III 	39.4 - 47.5%	16.6 - 52.6%	65.3 - 31.3%	31.0 - 54.8%	13.7 - 54.3%	73.1 - 29.6%
IV 	19.9 - 73.5%	7.8 - 77.7%	13.7 - 85.6%	15.5 - 77.4%	5.7 - 81.0%	16.3 - 84.3%

Image 48 : Valeurs de contrainte maximales (MPa) enregistrées pendant l'analyse par éléments finis avec 4 implants maxillaires suivant différentes configurations dans l'os cortical et trabéculaire ; Pourcentage de variation de la contrainte par rapport à la configuration I (MPa).(77)

- Les contraintes au niveau de **l'os péri-implantaire** et **des armatures prothétiques** ont diminué au niveau des implants distaux et mésiaux alors que l'inclinaison des implants distaux augmentait et que la longueur des cantilevers était réduite.
- Dans l'os compact, les contraintes les plus élevées étaient limitées à l'os autour des 3 ou 4 premières spires de l'implant ; Dans l'os trabéculaire, les contraintes étaient réparties le long d'un plus grand nombre de spires jusqu'à la partie apicale de l'os péri-implantaire.

Zampelis et col. (79) ont tiré des conclusions similaires dans une étude bidimensionnelle, signalant que les contraintes osseuses péri-implantaires étaient réduites lorsque les segments en porte-à-faux étaient éliminés et que les implants distaux étaient inclinés pour soutenir l'extrémité distale des cantilevers.

La réduction de la longueur du cantilever associée à une conception prothétique fixe solidarisée, utilisant des implants inclinés a probablement joué rôle clé dans la diminution des contraintes péri-implantaires

→ Le point de contrainte maximale de l'armature métallique était au niveau de la jonction de l'armature et de l'implant distal.

Suivant l'avis des auteurs, et dans le même sens que ce qui a été évoqué précédemment, les cantilevers plus courts associés à des implants à inclinaison distale protégerait les composants prothétiques des surcharges.

D. Revues de la littérature : méta analyse (80)

L'objectif de la présente étude était d'évaluer les complications **biologiques** et **mécaniques** des piliers angulés dans les réhabilitations de mâchoires complètes et partielles avec un suivi d'au moins un an.

Neuf études, trois études de cohorte prospectives et six rétrospectives, ont été incluses. Elles ont porté sur 797 patients qui ont reçu 4127 implants. Le nombre total de piliers était de 4079, dont 1673 étaient angulés et 2406 étaient droits. Tous les piliers étaient préfabriqués.

	Implants			Abutments			Angulated abutments			
	Total	Tilted	Axial	Total	Angulated	Straight	Screw*	Prefabricated	17° Angle	30° Angle
Aires 2016	1657	1061	585	1646	1061	585	NR	1646	972	89
Aparicio 2001	101	42	59	101	38	63	101	101	0	38
Araujo 2018	916	NR	NR	916	117	799	916	916	NR	NR
Eger 2000	81	NR	NR	81	56	25	81	NR	NR	NR
Malo 2016	189	96	93	189	96	93	189	189	48	48
McGlumphy 2003	429	NR	NR	392	18	374	392	392	NR	NR
Mozzati 2012	334	130	204	334	145	189	334	334	25	120
Sannino 2016	340	170	170	340	102	238	340	340	18	84
Weinstein 2012	80	40	40	80	40	40	80	80	NR	NR
Total	4127	1539	1151	4079	1673	2406	2433	3998	1063	379

Image 49 : Caractéristiques des études incluses relatives au nombre/type d'implants et de piliers.(80)

Cependant, dans la majorité des études incluses dans la présente revue, les auteurs n'ont pas fourni de données clairement séparées sur la perte d'implant en fonction du type de pilier, ce qui a empêché de les utiliser formellement dans la méta-analyse.

Seules deux études présentant des données éligibles ont été regroupées par méta-analyse. (81,82)

→ Après un an de mise en charge, le risque d'échec de l'implant était considérablement plus élevé pour les piliers angulés que pour les piliers droits (11,7 % et 1,6 %, respectivement) ; ces résultats sont statistiquement significatifs.

Trois études (82,84,85) ont rapporté des données différentes pour les complications prothétiques à 1 an de suivi, étant principalement liées au dévissage de la vis de rétention ou à la fracture de la vis. Cependant aucune différence significative n'a été trouvée entre l'utilisation de pilier angulé ou droit et la survenue de complication mécanique.

Cependant dans cette méta analyse comme dans celle publiée par Karol Alí Apaza Alccayhuaman et col (83) ; dans la plupart des études, il n'a pas été possible d'extraire les données comparant les complications techniques séparément pour les implants inclinés et droits, car la plupart des patients ont reçu des restaurations soutenues par une combinaison d'implants (droits et inclinés).

De même qu'il n'a pas été rapporté si les complications se produisaient au niveau des implants axiaux ou inclinés, de sorte qu'une comparaison n'était pas possible. Il s'agit d'une limitation de l'analyse ainsi que le suivi à 1 an qui ne nous donne pas d'information sur le plus long terme.

Après un an de suivi, les implants supportant des piliers angulés présentaient une perte d'os marginal significativement plus importante que ceux supportant des piliers droits. Les données relatives à cette perte osseuse marginale, après 1 an ont été extraites de trois études (86–88) dont deux se rapportaient à des implants mis en charge immédiatement et une selon un protocole de mise en charge conventionnelle.

Dans le même sens que les conclusions des auteurs cités précédemment (77), une revue systématique publiée en 2018 sur les complications biologiques et techniques des implants inclinés par rapport aux implants droit portant sur 7 568 implants posés chez 1 849 patients **ne montre aucune différence significative entre les taux de survie.** (83) Cette revue comprenait 17 études non randomisées portant sur 7 568 implants posés chez 1 849 patients pour soutenir des prothèses complètes ou des prothèses amovibles.

III. Les implants à rattrapage d'axe sous crestal

A. Description

La pose d'implant unitaire ou pluraux ainsi que la conception et réalisation prothétique dans les maxillaires sont confrontées à des problématiques d'ordre anatomiques et esthétiques.

Malgré la possibilité de greffes osseuses, de planification assistée par ordinateur et la réalisation de guides chirurgicaux ; Ces phénomènes de résorption physiologiques rendent difficiles la pose verticale d'implants et oblige souvent le praticien à avoir recours à des piliers personnalisés scellés ou préfabriqués angulés transvissés.

L'utilisation clinique de ces piliers angulés préfabriqués présente un inconvénient majeur :

→ Les piliers angulés exigent une hauteur prothétique supplémentaire pouvant créer des problèmes esthétiques (89) mais également des **compromis d'ordre bio mécaniques** avec l'utilisation d'un couple de serrage à **15Ncm** (63)

Il faut distinguer l'inclinaison des implants droits avec un rattrapage **d'axe en supra crestal** au moyen de piliers angulés et les implants avec une correction angulaire en **sous crestal**, dans le col implantaire.

Le premier implant angulé a été l'implant zygomatique, mis au point par Brånemark et posé en 1991 ; il a été conçu avec une correction angulaire directement dans la tête de l'implant.(90)

Depuis le début des années 2000, un nouveau design d'implant permet de corriger l'axe de la future restauration prothétique sans avoir recours à des piliers angulés.

On parle d'implant à rattrapage d'axe sous crestal.

1. Le système Co-Axis®

Selon la **géométrie implantaire**, l'**interface de connexion** ainsi que le **diamètre** ; des **corrections de plate-forme de 12°, 24° ou 36°** sont proposées pour l'implant dentaire Co-Axis®.

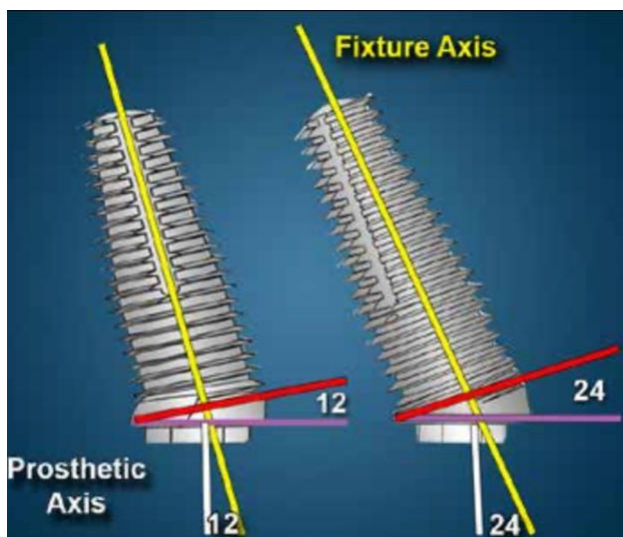


Image 50 : Schéma illustrant des implants avec une plateforme prothétique orientée respectivement à 12 et 24 degrés. (89)

Les différentes interfaces de connexion proposées par le fabricant sont :

- Une **connexion Hexagonale externe** (0,70mm de hauteur) permettant un rattrapage d'axe prothétique de 12° pour des implants de forme conique ou « body-shift » ; 24° et allant jusqu'à 36° permis uniquement par l'implant external Hex (Southern Implant) de diamètre 5mm et de forme conique.




Image 51 : Catalogue Southern Implant® ; Implant External HEX 5mm diamètre Co Axis 36°.

- **Une connexion interne conique (11°) indexée (double hexagone)** permettant un rattrapage d'axe de 12° pour des implants de forme cylindriques ou coniques.
- **Une connexion hexagonale interne** permettant un rattrapage d'axe de 12° pour des implants de forme conique.
- **Une connexion hexagonale interne tri-rainures** permettant un rattrapage d'axe de 12° pour des implants de forme conique
- **Une connexion octogonale interne** permettant un rattrapage d'axe de 12°

a) Composants et état de surface du système Co-Axis®

Les implants sont composés exclusivement de Titane de grade 4 ASTM 67.




Image 52 : site internet officiel Southern implant® ; Illustration de l'état de surface rugueux SInergy.

Cet état de surface rugueux est obtenu par procédé soustractif ; En projetant des particules d'alumines (110 microns) sur la surface implantaire.

b) Application d'une charge au sein du système Co-Axis®(91)

Une étude in Vitro menée par Elena Hotinski et James Dudley publiée en 2018 ; a modélisé expérimentalement l'application d'un cycle de charge de 1 000 000 d'unités (1 an de cycle masticatoire) non axial (30° par rapport au grand axe implantaire) sur des implants « droits » et à rattrapage d'axe sous cristaux.



Image 53 : Implants à connectiques externes utilisés pour l'étude ; à plateau droit (gauche) et avec un plateau angulé de 12° (droite).(91)

L'objectif de cette étude était de **mesurer la perte de couple du serrage de la vis prothétique** (respectivement à 250 000, 500 000, 750 000 et 1 000 000 de cycles) et de comparer ces valeurs entre **les implants droits et angulés.**




Image 54 : Modélisation du système implant-pilier expérimentalement ; Images reconstituées des angulations de mise en charge, pour des implants droits et des implants à correction d'angulation (à gauche) ; Implant avec plateforme angulé de 12° (B). A noter que la charge initialement de 30° est « rattrapée » par la plateforme implantaire et sera donc désaxée de 18° suivant le grand axe prothétique. (91)

Après 1 000 000 de cycles, un couple moyen de retrait des vis de pilier statistiquement supérieur a été observé dans le groupe des implants à **rattrapage d'axe** par rapport au groupe **des implants droits.**

La perte de couple moyenne des vis de pilier était de 59,8 % et 68,7 % respectivement pour les implants angulés et droits.

Ces résultats peuvent s'expliquer par l'angle réduit de charge sur la vis de pilier, conséquence de la conception de l'implant. Comme pour la plupart des études in vitro, l'étude actuelle est limitée dans son application par les biais inhérents aux conditions expérimentales et notamment par les méthodes de mesure.

Sur la base des résultats de cette étude, **les conclusions suivantes ont été tirées :**

- Une perte significative du couple de la vis de pilier a été constatée dans les deux groupes d'implants.
- Les implants à rattrapage d'axe ont mieux résisté au desserrage que les implants droits après 1 an de fonction occlusale simulée

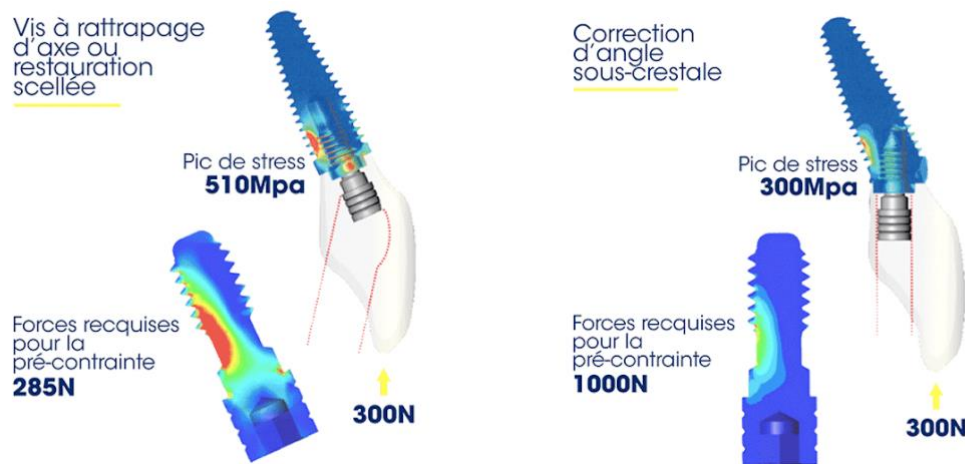


Image 55 : Modélisation par élément fini de la distribution des contraintes dans l'implant avec un système à rattrapage d'axe sous crestal et avec un système de vis angulé. Image catalogue Southern Implant®.

Howes et al.(92) ont modélisé dans une études par éléments finis non publiée, une charge hors axe sur des implants positionnés dans le maxillaire antérieur. Les résultats ont montré que les contraintes développées dans l'implant à rattrapage d'axe sous crestal étaient bien inférieures à la limite d'élasticité de 483 MPa du titane de grade 4. En revanche, la simulation a montré que l'implant uniaxial subirait des déformations bien supérieures à ce seuil

c) Biologie et système Co-axis (93)

Canullo et al (94) ont démontré que plus la disparité entre le diamètre de l'implant et du pilier est grande, plus le maintien de l'os marginal est favorable.

L'utilisation d'implant à rattrapage d'axe sous crestal a permis d'augmenter encore ce gap entre la plateforme de l'implant et l'os crestal vestibulaire comparé à un implant uniaxial ;

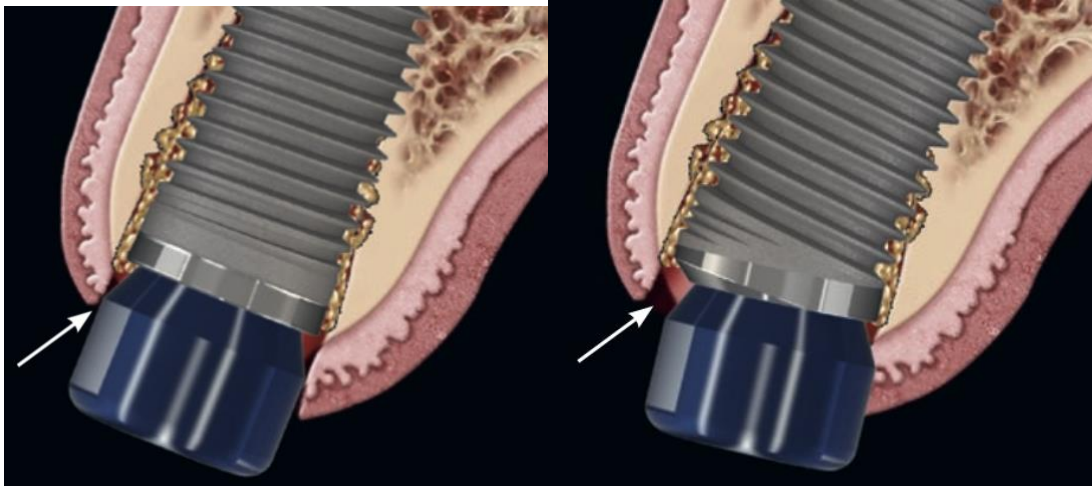


Image 56 : Photo de gauche implant uniaxial ; photo de droite implant bi axial.(93)

Cette caractéristique de macro-conception de l'implant comprend un switching platform variable appelé switching Shift en anglais, caractérisée par un déplacement horizontal plus important de la jonction implant-pilier par rapport aux implants uni axiaux.

En conséquence, cela pourrait permettre de placer une plus grande quantité de matériau de greffe dur ou mou, dans cette "chambre" au-dessus de la connexion du pilier, par rapport aux conceptions conventionnelles d'implants droits, ce qui pourrait améliorer l'augmentation du complexe de tissus mous péri-implantaires.

L'effet de l'utilisation de ce design implantaire et prothétique pourrait avoir un effet sur :

- La stabilité de la dimension de la crête
- L'épaisseur des tissus mous péri-implantaires

Des études antérieures ont montré que l'utilisation d'implants switching platform est associée à une épaisseur de tissu mou péri implantaires significativement plus importante que l'utilisation de greffe osseuse seule sur des implants non platform switching dans les thérapeutiques d'extraction implantation immédiate. Les implants avec un switching platform conventionnels contribuent à augmenter l'épaisseur des tissus mous vestibulaires ; cependant, l'impact sur les phénotypes minces n'est pas concluant (95)

Une étude prospective menée par Chu et col pendant 12 mois sur 29 patients examine l'effet du platform switching variable des implants à rattrapage d'axe sous crestal sur la stabilité des tissus durs et mous péri-implantaires lors d'un protocole d'extraction et d'implantation immédiate.

La mesure volumétrique des tissus mous et durs a été réalisée, et deux groupes ont été comparés ; Des implants droits avec un Platform switching conventionnel (groupe contrôle) et un groupe avec implants à rattrapage d'axe sous crestale avec un platform switching variable.

- Le groupe SAC a présenté une plus grande épaisseur du tissu mou buccal après traitement, indépendamment du phénotype

A la fin de l'étude les sous-groupes PS avec phénotype épais et SAC avec phénotype fin présentaient tous deux une épaisseur de tissus mous buccaux de 2,65 mm ; cela peut indiquer

que la caractéristique **SAC contribue davantage à épaissir les tissus mous chez les patients à phénotype mince.**

2. Obstacles anatomiques et implants à rattrapage d'axe sous crestal (89,96)

a) Foramens mentonniers

Fréquemment, les dents postérieures de la mandibule sont perdues avant les dents antérieures. Il en résulte des niveaux de résorption plus importants dans la partie postérieure et moins d'os en regard du canal mandibulaire. La greffe seule corrige rarement cette situation clinique et est imprévisible quant à l'obtention des résultats souhaités ; pour placer des implants dans la partie postérieure un repositionnement du nerf alvéolaire inférieur peut être nécessaire. Avec des risques importants de complications post-chirurgicales (paresthésie), cette option thérapeutique peut ne pas être choisie par le patient.

Si des implants parallèles non inclinés sont placés en mésial des foramens en prévision d'une prothèse complète, la portance de l'extension distale induite étant trop importante, le raccourcissement de l'armature devient nécessaire avec une élimination des 2nd molaires.

Si un implant incliné en distal est placé en postérieur pour contourner l'obstacle anatomique le trou d'accès à la vis émergera en distal de la prothèse, créant des complications d'ordre mécanique. Un pilier sur mesure peut être utilisé, mais l'angulation sévère requise pour la tête du pilier peut créer des contre-dépouilles qui se traduisent par des pièges à nourriture ou des zones difficiles à entretenir.

Les auteurs estiment que l'utilisation d'implants à plateforme prothétiques angulées permettent d'augmenter la portée prothétique ; en plaçant les plates-formes d'implants au-dessus du foramen mental.

L'orientation du trou d'accès aux vis peut être positionnée au centre de la table occlusale.

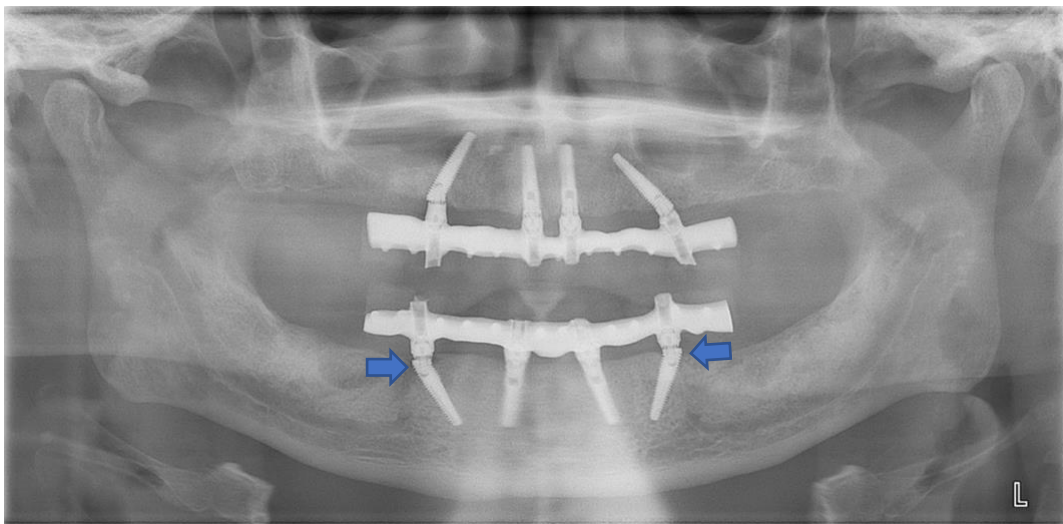


Image 57 : Implants Co-Axis® External HEX 12° placés en avant des foramens mentonniers. A noter le platform shift distal à l'interface implant-pilier bien visible sur cette radiographie et caractéristique de ce système (flèches). Remerciements au Dr Jean-Pierre Gardella.

b) Sinus maxillaires

La pose d'implants hors axe ou "inclinés" est utilisée depuis de nombreuses années pour contourner l'anatomie du patient.

Ces protocoles permettent de placer des implants dans le maxillaire postérieur sans avoir recours à des procédures d'augmentation du sinus ou à d'autres types de greffes osseuses.

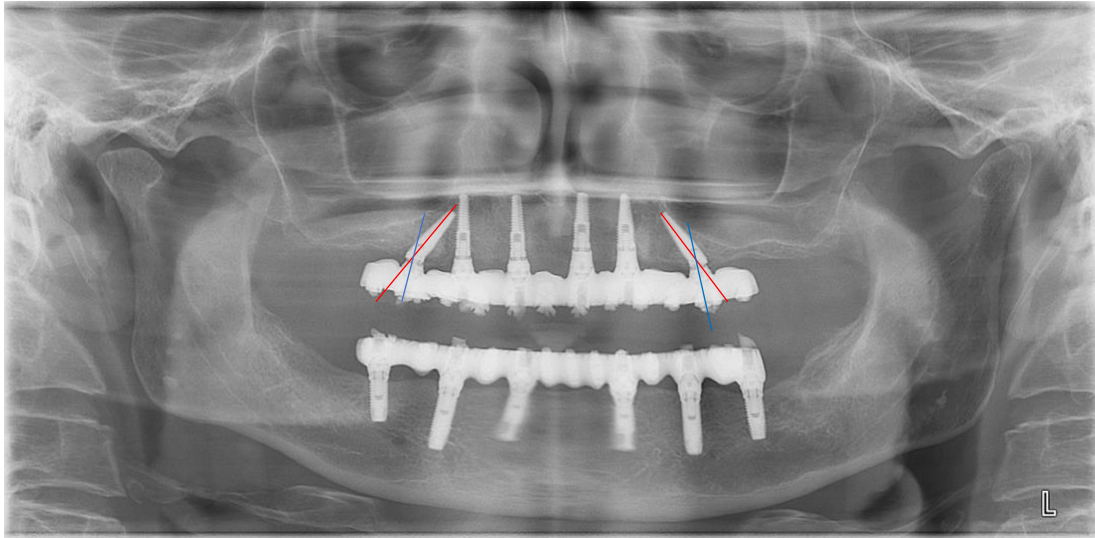


Image 58 : Implants Co-Axis® External HEX 12° placés dans les zones distales ptérygoides et orientés vers l'avant pour éviter le sinus maxillaire (ligne rouge : grand axe de l'implant ; ligne bleue : axe de la plateforme). Remerciements au Dr Jean-Pierre Gardella.

c) Maxillaire Antérieur

La mise en place d'implants dans le prémaxillaire présente des difficultés anatomiques qui lui sont propres. Contrairement aux arcs postérieurs ou aux antérieurs inférieurs, l'os du prémaxillaire présente une inclinaison qui fait basculer l'implant vestibulairement lorsqu'il est placé dans l'enveloppe osseuse disponible.

Un examen anatomique des dents antérieures maxillaires révèle un angle corono-radicaire marqué ; Elles ont un changement d'angulation au niveau cervical, de sorte que la racine suit l'angulation du prémaxillaire mais que la coronaire s'oriente plus verticalement.

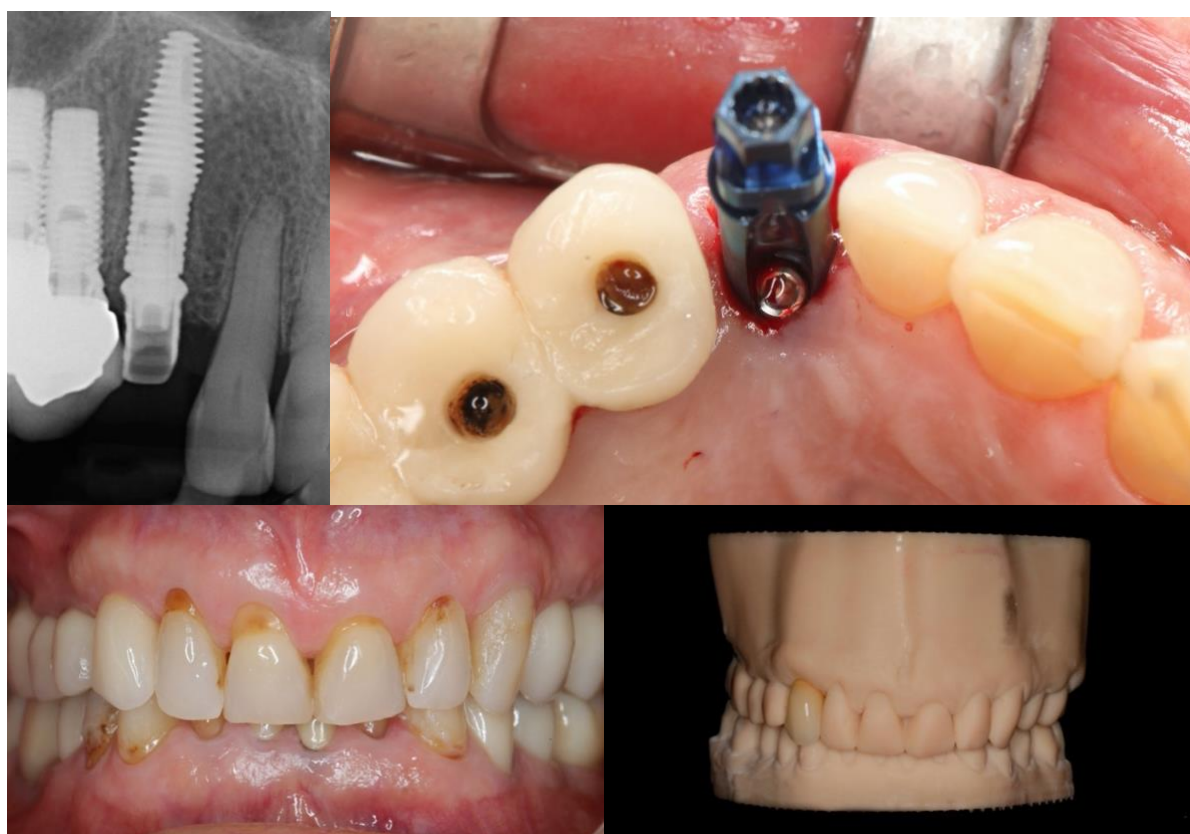


Image 59 : Placement d'un implant body shift à rattrapage de 12° en place de la dent 13 ; A noter le trou d'accès de vis qui sort en palatin. Système à rattrapage d'axe intéressant pour les classes II division 2 illustrée dans ce cas clinique afin de s'insérer dans l'enveloppe osseuse disponible. Remerciements au Dr Jean-Pierre Gardella.

Face à ces limitations anatomiques, la correction de l'angle sous-crestal (SAC) diminue le risque de fenestration vestibulaire, et permet d'engager plus d'os apical.

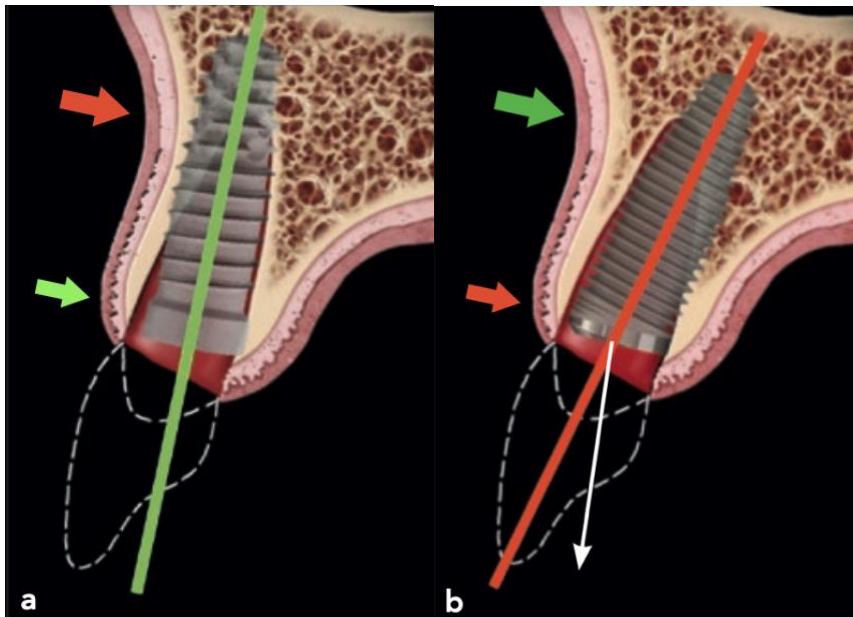


Image 60 : A gauche implant droit, localisé en fonction de la planification prothétique ; A droite, implant à rattrapage d'axe sous-crestal ; La correction de l'angle sous-crestal réduit le risque de perforation apicale (flèche verte) au prix d'une réduction de la distance coronaire (flèche rouge) (97)

B. Revues de la littérature

L'ensemble de la documentation scientifiques actuelles ne révèle **aucune différence significative sur la survenue d'échec implantaire ou prothétique précoce** par rapport aux implants conventionnels.

Une étude prospective menée par Van Weehaeghe et col (99) ne relève pas de différence significative en terme de perte osseuse marginal, entre des implants droits et à rattrapage d'axe pour des cas de **réhabilitation complètes**.

De même, les études actuelles sur les traitements du maxillaire antérieur ne mettent en évidence aucune différence significative sur **la survenue d'échec biologique ou prothétique sur le court terme**. Les travaux sur les protocoles d'implantation immédiate (98,100) ou différé (101) révèlent **des taux de succès biologique et mécanique** identiques avec l'utilisation d'implants à rattrapage d'axe sous crestal ou supra crestal.

C. Synthèse

Comme nous l'avons cité le système Co-Axis® va donner un outil supplémentaire au chirurgien pour des réhabilitations unitaires mais également plurales afin de contourner certains obstacles anatomiques et d'éviter des compromis d'ordre bio-mécaniques (l'utilisation de pilier angulé supra-implantaire) ; responsables d'échecs d'après les résultats de la méta-analyse évoqués précédemment.

Biologiquement la géométrie de l'implant permet la mise en place d'une plus grande quantité de substitues osseux dans les thérapeutiques d'extraction et implantation immédiate. Les résultats à 12 mois semblent concluants en direction d'une augmentation de tissu mou et dur péri-implantaire pour certains phénotypes gingivaux.

Mécaniquement en gardant un regard critique, il existe peu d'études expérimentales permettant de conclure sur l'effet bénéfique de l'utilisation d'un implant à plateforme angulés sur la transmission des contraintes aux différentes structures. Les études expérimentales existantes tendent à conclure sur une meilleure répartition des contraintes au sein de l'implant et des composants prothétiques en comparaison à des implants conventionnels utilisant des systèmes de vissage désaxés ou droits.

CONCLUSION

Les facteurs biomécaniques sont des éléments importants dans le succès à long terme de nos réhabilitations implantaire. Les charges occlusales sont transmises aux implants dentaires et à l'os environnant par l'intermédiaire de nos restaurations prothétiques. Des charges excessives dépassant la capacité d'adaptation osseuse définie par des lois biologiques peuvent affecter le remodelage osseux et provoquer une résorption osseuse pathologique.

Les charges transmises sur les implants provoquent **des contraintes à l'interface implant-os** en fonction du **type de charge** (en intensité et direction) et de **la position spatiale de l'implant**. D'autres facteurs ont également des conséquences biomécaniques comme la dimension des implants, le type de prothèse, les caractéristiques de l'os ; la liste est non exhaustive.

Ce travail s'appuie principalement sur des études expérimentales par modélisation informatique ayant un faible niveau de preuve scientifique. Cependant les résultats de ces études sont à corrélés avec d'autres revues systématiques cliniques allant dans le même sens que ces conclusions.

L'utilisation d'implants inclinés dans les reconstructions complètes est une bonne alternative thérapeutique lorsque le contexte anatomique n'est pas favorable à la mise en place d'implants droits mais la prothèse doit être réfléchi pour réduire au maximum le porte à faux délétère mécaniquement.

Lorsque l'inclinaison seule de l'implant ne permet pas d'avoir une émergence du puit d'accès idéale, on pourra avoir recours à des piliers intermédiaires eux même angulés à 17° ou 30°. Or l'utilisation de ces composants peut être responsable, plus fréquemment, de dévissage et de résorption autour de ces implants.

L'implant à rattrapage d'axe sous crestal est un outil intéressant pour permettre au clinicien de rattraper des axes de 12°, 24° ou 32° directement dans le col implantaire. L'utilisation de pilier droit est ainsi envisageable.

Le recul clinique de plus de 20ans et les études actuelles vont en faveur de l'utilisation de ces dispositifs médicaux dans le cadre de leur indication.

Références bibliographiques

1. Goldberg M. In: *Munel d'histologie et de biologie buccale*. Elsevier-Masson. 1997. p. 34-69.
2. Triller monique. In: *Histologie Dentaire*. 1987. p. 47-86. (Masson; vol. 2).
3. Barone A, Nannmark U, Palacci P. In: *Bone, Biomaterials and Beyond*. edra. 2020. p. 46-87.
4. Berkovitz BKB, Holland GR, Moxahal BJ. In: *Oral Anatomy, Histology and Embryology*. 4^e éd. New York: Mosby Elsevier; 2009. p. 56-97.
5. Marieb E, Katja H. In: *Anatomie et Physiologie Humaines*. Pearson. Paris; 2010. p. 125-58.
6. Fawcett W, Jensch RP. In: *Histologie: l'essentiel*. Maloine. 2002. p. 178-87.
7. Audran M, Guillaume B, Chappard D. In: *Tissu osseux et biomatériaux en chirurgie dentaire*. 2017. p. 128-76. (Quintessence; vol. 1).
8. Pr. Nataf S. Enseignement d'Histologie humaine.
9. Lindh C, Petersson A, Rohlin M. Assessment of the trabecular pattern before endosseous implant treatment: Diagnostic outcome of periapical radiography in the mandible. *Oral Surgery, Oral Medicine, Oral Pathology, Oral Radiology, and Endodontology*. 1 sept 1996;82(3):335-43.
10. Trisi P, Rao W. Bone classification: clinical-histomorphometric comparison. *Clin Oral Implants Res*. 1 févr 1999;10(1):1-7.
11. Davarpanah M, Szmukler-Moncler S, Rajzbaum P, Davarpanah K, Murat T, Demurashvili G. In: *Manuel d'implantologie clinique*. 4^e éd. CdP; 2014. p. 257-97. (JPIO; vol. 1).
12. Misch CE. In: *Contemporary Implant Dentistry*. I: Elsevier Health Sciences; 2007. p. 132-87.
13. Renouard F. Evaluation de la densité et de la qualité osseuse. 1999;
14. Norton M, Gamble C. Bone classification: an objective scale of bone density using the computerized tomography scan. *Clin Oral Implants*. 2001;79-84.
15. Ikumi N, Tsutsumi S. Assessment of correlation between computerized tomography values of the bone and cutting torque values at implant placement: a clinical study. *Int J Oral Maxillofac Implants*. 2005;253-60.
16. Sennerby L, Meredith N. Resonance frequency analysis: measuring implant stability and osseointegration. *Compend Contin Educ Dent*. 1 mai 1998;19(5):493-8, 500, 502; quiz 504.
17. Sennerby L, Meredith N. Implant stability measurements using resonance frequency analysis: biological and biomechanical aspects and clinical implications. *Periodontol* 2000. 2008;47:51-66.
18. Manresa C, Bosch M, Echeverría JJ. The comparison between implant stability quotient and bone-implant contact revisited: an experiment in Beagle dog. *Clinical Oral Implants Research*. 2014;25(11):1213-21.
19. Bischof M, Nedir R, Szmukler-Moncler S, Bernard J-P, Samson J. Implant stability measurement of delayed and immediately loaded implants during healing. *Clinical Oral Implants Research*. 2004;15(5):529-39.
20. Chappuis V, Araújo MG, Buser D. Clinical relevance of dimensional bone and soft tissue alterations post-extraction in esthetic sites. *Periodontology* 2000. 2017;73(1):73-83.
21. Berglundh T, Giannobile WV. Investigational Clinical Research in Implant Dentistry: Beyond Observational and Descriptive Studies. *J Dent Res*. déc 2013;92(12_suppl):107S-108S.
22. Cooper LF. Objective Criteria: Guiding and Evaluating Dental Implant Esthetics. *J Esthet Restor Dent*. juin 2008;20(3):195-205.

23. Chen ST, Buser D. Clinical and Esthetic Outcomes of Implants Placed in Postextraction Sites. *International Journal of Oral & Maxillofacial Implants*. 2 oct 2009;24:186-217.
24. Cardaropoli G, Araújo M, Lindhe J. Dynamics of bone tissue formation in tooth extraction sites. An experimental study in dogs. *J Clin Periodontol*. sept 2003;30(9):809-18.
25. Araújo MG, Lindhe J. Dimensional ridge alterations following tooth extraction. An experimental study in the dog. *J Clin Periodontol*. févr 2005;32(2):212-8.
26. Schropp L, Wenzel A, Kostopoulos L, Karring T. Bone Healing and Soft Tissue Contour Changes Following Single-Tooth Extraction: A Clinical and Radiographic 12-Month Prospective Study. *International Journal of Periodontics & Restorative Dentistry*. août 2003;23(4):313-23.
27. Ten Heggeler JM a. G, Slot DE, Van der Weijden GA. Effect of socket preservation therapies following tooth extraction in non-molar regions in humans: a systematic review. *Clinical Oral Implants Research*. 2011;22(8):779-88.
28. Misawa M, Lindhe J, Araújo MG. The alveolar process following single-tooth extraction: a study of maxillary incisor and premolar sites in man. *Clinical Oral Implants Research*. juill 2016;27(7):884-9.
29. Braut V, Bornstein MM, Belser U, Buser D. Thickness of the Anterior Maxillary Facial Bone Wall--A Retrospective Radiographic Study Using Cone Beam Computed Tomography. *International Journal of Periodontics & Restorative Dentistry*. mars 2011;31(2):124-31.
30. Chappuis V, Engel O, Reyes M, Shahim K, Nolte L-P, Buser D. Ridge Alterations Post-extraction in the Esthetic Zone: A 3D Analysis with CBCT. *Journal of Dental Research*. 2 déc 2013;92:195S-201S.
31. Cawood JI, Howell RA. A classification of the edentulous jaws. *Int J Oral Maxillofac Surg*. août 1988;17(4):232-6.
32. Sikkou K, Abdelkoui A, Merzouk N, Berrada S. Prévenir la résorption osseuse pour une meilleure intégration des réhabilitations prothétiques amovibles complètes. *Actual Odonto-Stomatol*. déc 2016;(280):2.
33. Buser D, Chappuis V, Belser UC, Chen S. Implant placement post extraction in esthetic single tooth sites: when immediate, when early, when late? *Periodontology* 2000. 2017;73(1):84-102.
34. Brånemark P-I, Breine U, Adell R, Hansson BO, Lindström J, Ohlsson Å. Intra-Osseous Anchorage of Dental Prostheses:I. Experimental Studies. *Scandinavian Journal of Plastic and Reconstructive Surgery*. 1 janv 1969;3(2):81-100.
35. Davies JE. Understanding Peri-Implant Endosseous Healing. *Journal of Dental Education*. 2003;67(8):932-49.
36. Albrektsson T, Wennerberg A. On osseointegration in relation to implant surfaces. *Clinical Implant Dentistry and Related Research*. 2019;21(S1):4-7.
37. Allegrini S, Rumpel E, Kauschke E, Fanghänel J, König B. Hydroxyapatite grafting promotes new bone formation and osseointegration of smooth titanium implants. *Annals of Anatomy - Anatomischer Anzeiger*. 1 mars 2006;188(2):143-51.
38. Ripamonti U, Roden LC, Renton LF. Osteoinductive hydroxyapatite-coated titanium implants. *Biomaterials*. 1 mai 2012;33(15):3813-23.
39. Richard O. Aspects biomécaniques de la prothèse implantaire fixée. :151.
40. Johnsson K, Hansson Å, Granström G, Jacobsson M. The Effects of Hyperbaric Oxygenation on Bone-Titanium Implant Interface Strength With and Without Preceding Irradiation. 1993;10.
41. Caputo A. Biomechanics in clinical dentistry. In 1985. p. 124-45. (Quintessence).
42. Skinner EW. In: sciences des matériaux dentaires. 6^e éd. Paris; 1971. p. 158-79. (Prélat).
43. Le Gall M, Lauret J-F. In: la fonction occlusale: implication cliniques. CdP. Paris; 2011. p. 128-85. (JPIO; vol. 3).

44. Comparative evaluation of the oral tactile function by means of teeth or implant-supported prostheses - Jacobs - 1991 - Clinical Oral Implants Research - Wiley Online Library [Internet]. [cité 27 sept 2021]. Disponible sur: <https://onlinelibrary.wiley.com/doi/abs/10.1034/j.1600-0501.1991.020205.x>
45. Bert M, Leclercq P, Martinez J-F. *l'occlusion en implantologie*. France: edp sciences; 2015. (Repères).
46. Hassler CR, Rybicki EF, Simonen FA, Weis EB. Measurements of healing at an osteotomy in a rabbit calvarium: The influence of applied compressive stress on collagen synthesis and calcification. *Journal of Biomechanics*. 1 nov 1974;7(6):545-50.
47. Frost HM. A 2003 Update of Bone Physiology and Wolff's Law for Clinicians. *The Angle Orthodontist*. 1 févr 2004;74(1):3-15.
48. Parfitt GJ. Measurement of the Physiological Mobility of Individual Teeth in an Axial Direction. *J Dent Res*. 1 mai 1960;39(3):608-18.
49. Misch CE, Bides MW. Implant-protected occlusion. *Int J Dent Symp*. 1 janv 1994;2(1):32-7.
50. Meijer HJA, Starmans FJM, Steen WHA, Bosman F. A three-dimensional, finite-element analysis of bone around dental implants in an edentulous human mandible. *Archives of Oral Biology*. 1 juin 1993;38(6):491-6.
51. Chapman RJ. Principles of occlusion for implant prostheses: guidelines for position, timing, and force of occlusal contacts. *Quintessence International*. juill 1989;20(7):473-80.
52. Glauser R, Schüpbach P, Gottlow J, Hämmerle CHF. Periimplant Soft Tissue Barrier at Experimental One-Piece Mini-implants with Different Surface Topography in Humans: A Light-Microscopic Overview and Histometric Analysis. *Clinical Implant Dentistry and Related Research*. 2005;7(s1):s44-51.
53. TAVITIAN P. Prothèses supra-implantaire: Données et conceptions actuelles. In: Cdp. 2017. p. 61-85. (JPIO).
54. Bidez MW, Misch CE. Force transfer in implant dentistry: basic concepts and principles. *J Oral Implantol*. 1 janv 1992;18(3):264-74.
55. Geng J-P, Tan KBC, Liu G-R. Application of finite element analysis in implant dentistry: A review of the literature. *The Journal of Prosthetic Dentistry*. 1 juin 2001;85(6):585-98.
56. Watanabe F, Hata Y, Komatsu S, Ramos TC, Fukuda H. Finite element analysis of the influence of implant inclination, loading position, and load direction on stress distribution. *Odontology*. 1 sept 2003;91(1):31-6.
57. Holmgren EP, Seckinger RJ, Kilgren LM, Mante F. Evaluating Parameters of Osseointegrated Dental Implants Using Finite Element Analysis—A Two-Dimensional Comparative Study Examining the Effects of Implant Diameter, Implant Shape, and Load Direction. *Journal of Oral Implantology*. 1 avr 1998;24(2):80-8.
58. LAVERNIA CJ. The effect of implant elastic modulus on the stress distribution surrounding dental implant. *Proc, Int, Conf Finite elements in biomechanics, Tucson 1980*. 1980;1:179-92.
59. Brosh T, Pilo R, Sudai D. The influence of abutment angulation on strains and stresses along the implant/bone interface: Comparison between two experimental techniques. *The Journal of Prosthetic Dentistry*. 1 mars 1998;79(3):328-34.
60. Federick DR, Caputo AA. Effects of overdenture retention designs and implant orientations on load transfer characteristics. *The Journal of Prosthetic Dentistry*. 1 déc 1996;76(6):624-32.
61. Stoiber B. *Biomechanische Grundlagen enossaler Schraubenimplantate*. Wien: Universitätsklinik für Zahn; 1988.
62. Mailath G, Stoiber B, Watzek G, Matejka M. *Die Knochenresorption an der*

Eintrittsstelle osseointegrierter Implantate – ein biomechanisches Phänomen. Eine Finite-Element-Studie. *Zeitschrift für Stomatologie*. 1989;207-16.

63. Sousa M, Tribst J, de Oliveira Dal Piva A, Borges A, de Oliveira S, César da Cruz P. Capacity to Maintain Placement Torque at Removal, Single Load-to-Failure, and Stress Concentration of Straight and Angled Abutments. *Int J Periodontics Restorative Dent*. févr 2019;39(2):213-8.

64. Balik A, Karatas MO, Keskin H. Effects of Different Abutment Connection Designs on the Stress Distribution Around Five Different Implants: A 3-Dimensional Finite Element Analysis. *Journal of Oral Implantology*. 1 oct 2012;38(S1):491-6.

65. Jemt T, Book K, Linden, Urde G. Failures and complications in 92 consecutively inserted overdentures supported by Branemark implants in severely resorbed edentulous maxillary. *Int J Oral MaxillofacImplants*. 1992;162-7.

66. Maeda Y, Satoh T, Sogo M. In vitro differences of stress concentrations for internal and external hex implant–abutment connections: a short communication. *Journal of Oral Rehabilitation*. 2006;33(1):75-8.

67. Hansson S. Implant-Abutment Interface: Biomechanical Study of Flat Top versus Conical. *Clinical Implant Dentistry and Related Research*. 2000;2(1):33-41.

68. Pierrisnard L, Renouard F, Renault P, Barquins M. Influence of Implant Length and Bicortical Anchorage on Implant Stress Distribution. *Clinical Implant Dentistry & Related Research*. oct 2003;5(4):254-62.

69. Meijer HJA, Kuiper JH, Starman FJM, Bosman F. Stress distribution around dental implants: Influence of superstructure, length of implants, and height of mandible. *The Journal of Prosthetic Dentistry*. juill 1992;68(1):96-102.

70. Pierrisnard L, Augereau D, Barquin M. Analyse comparative par la méthode des éléments finis des contraintes osseuses induites par des implants de géométrie variée. 2ème partie: influence relative de la longueur et de l'orientation des implants. *Implants*. 2000;93-105.

71. Ivanoff C-J, Gröndahl K, Bergström C, Lekholm U, Brånemark P-I. Influence of Bicortical or Monocortical Anchorage on Maxillary Implant Stability: A 15-Year Retrospective Study of Brånemark System Implants. *International Journal of Oral & Maxillofacial Implants*. 1 févr 2000;15(1):103-10.

72. Sevimay M, Turhan F, Kiliçarslan MA, Eskitascioglu G. Three-dimensional finite element analysis of the effect of different bone quality on stress distribution in an implant-supported crown. *The Journal of Prosthetic Dentistry*. 1 mars 2005;93(3):227-34.

73. Lekholm U, Zarb GA. Patient selection and preparation. ALBREKTSSON, T., BRÅNEMARK, PI, eds., *Tissue-integrated prosthesis: osseointegration in clinical dentistry*. Quintessence Publishing, Co., Chicago; 1985.

74. Baggi L, Cappelloni I, Di Girolamo M, Maceri F, Vairo G. The influence of implant diameter and length on stress distribution of osseointegrated implants related to crestal bone geometry: A three-dimensional finite element analysis. *The Journal of Prosthetic Dentistry*. 1 déc 2008;100(6):422-31.

75. Himmlová L, Dostálová T, Kácovský A, Konvičková S. Influence of implant length and diameter on stress distribution: A finite element analysis. *The Journal of Prosthetic Dentistry*. 1 janv 2004;91(1):20-5.

76. Bozkaya D, Muftu S, Muftu A. Evaluation of load transfer characteristics of five different implants in compact bone at different load levels by finite elements analysis. *The Journal of Prosthetic Dentistry*. 1 déc 2004;92(6):523-30.

77. Bevilacqua M, Tealdo T, Menini M, Pera F, Mossolov A, Drago C, et al. The influence of cantilever length and implant inclination on stress distribution in maxillary implant-supported fixed dentures. *The Journal of Prosthetic Dentistry*. 1 janv 2011;105(1):5-13.

78. Fermergård R, Åstrand P. Osteotome Sinus Floor Elevation and Simultaneous

Placement of Implants – A 1-Year Retrospective Study with Astra Tech Implants. *Clinical Implant Dentistry and Related Research*. 2008;10(1):62-9.

79. Zampelis A, Rangert B, Heijl L. Tilting of splinted implants for improved prosthodontic support: A two-dimensional finite element analysis. *The Journal of Prosthetic Dentistry*. 1 juin 2007;97(6, Supplement):S35-43.

80. Omori Y, Lang NP, Botticelli D, Papageorgiou SN, Baba S. Biological and mechanical complications of angulated abutments connected to fixed dental prostheses: A systematic review with meta-analysis. *J Oral Rehabil*. janv 2020;47(1):101-11.

81. McGlumphy EA, Peterson LJ, Larsen PE, Jeffcoat MK. Prospective Study of 429 Hydroxyapatite-coated Cylindric Omniloc Implants Placed in 121 Patients. *International Journal of Oral & Maxillofacial Implants*. 1 févr 2003;18(1):82-92.

82. Maló P, de Araújo Nobre M, Lopes A, Ferro A, Gravito I. Complete Edentulous Rehabilitation Using an Immediate Function Protocol and an Implant Design Featuring a Straight Body, Anodically Oxidized Surface, and Narrow Tip with Engaging Threads Extending to the Apex of the Implant: A 5-year Retrospective Clinical Study. *Int J Oral Maxillofac Implants*. janv 2016;31(1):153-61.

83. Apaza Alccayhuaman KA, Soto-Peñaloza D, Nakajima Y, Papageorgiou SN, Botticelli D, Lang NP. Biological and technical complications of tilted implants in comparison with straight implants supporting fixed dental prostheses. A systematic review and meta-analysis. *Clin Oral Impl Res*. oct 2018;29:295-308.

84. Mozzati M, Arata V, Gallesio G, Mussano F, Carossa S. Immediate postextraction implant placement with immediate loading for maxillary full-arch rehabilitation: A two-year retrospective analysis. *The Journal of the American Dental Association*. 1 févr 2012;143(2):124-33.

85. Araújo PM, Filho GS, Ferreira CF, Magalhães Benfatti CA, Cagna DR, Bianchini MA. Mechanical Complications Related to the Retention Screws of Prefabricated Metal Abutments With Different Angulations: A Retrospective Study With 916 Implants. *Implant Dentistry*. avr 2018;27(2):209-12.

86. Sannino G, Barlattani A. Straight Versus Angulated Abutments on Tilted Implants in Immediate Fixed Rehabilitation of the Edentulous Mandible: A 3-Year Retrospective Comparative Study. *Int J Prosthodont*. mai 2016;29(3):219-26.

87. Weinstein R, Agliardi E, Fabbro MD, Romeo D, Francetti L. Immediate Rehabilitation of the Extremely Atrophic Mandible with Fixed Full-Prosthesis Supported by Four Implants: Immediate Implant Therapy for the Atrophic Mandible. *Clinical Implant Dentistry and Related Research*. juin 2012;14(3):434-41.

88. Aparicio C, Perales P, Rangert B. Tilted Implants as an Alternative to Maxillary Sinus Grafting: A Clinical, Radiologic, and Periotest Study. *Clin Implant Dent Rel Res*. janv 2001;3(1):39-49.

89. Kurtzmann G, Dompkowski D, Mahler B, Howes D. Off-axis implant placement for anatomical considerations using the Co-axis implant. *Inside Dentistry*. 2008;96-102.

90. Howes D. Angled Implant Design to Accommodate Screw-retained Implant-supported Prostheses. *Compend Contin Educ Dent*. juill 2017;38(7):458-63; quiz 464.

91. Hotinski E, Dudley J. Abutment screw loosening in angulation-correcting implants: An in vitro study. *J Prosthet Dent*. janv 2019;121(1):151-5.

92. Howes D, Boyes-Varley J, Blackbeard G, Boschoff C. An angulated implant for the anterior maxilla: development and evaluation. Poster Presentation. European Association for Osseointegration Meeting. In Paris, France; 2004.

93. Chu S, Saito H, Östman P-O, Levin B, Reynolds M, Tarnow D. Immediate Tooth Replacement Therapy in Postextraction Sockets: A Comparative Prospective Study on the Effect of Variable Platform-Switched Subcrestal Angle Correction Implants. *Int J Periodontics*

Restorative Dent. juill 2020;40(4):509-17.

94. Canullo L, Fedele GR, Iannello G, Jepsen S. Platform switching and marginal bone-level alterations: the results of a randomized-controlled trial: Platform switching. *Clinical Oral Implants Research*. janv 2010;21(1):115-21.

95. Hanae S, Chu S, Zamzok J, Brown M, Smith R. Flapless Postextraction Socket Implant Placement: The effects of a Platform Switch-Designed Implant on Peri-implant Soft Tissue Thickness- A Prospective Study. *International Journal of Periodontics&Restorative Dentistry*. 2018;8.

96. Kurtzman G, Dompkowski D. Using the Co-Axis Dental Implant to Avoid sinus Grafting. *The journal of Implant&Advanced Clinical Dentistry*. oct 2015;


97. Chu SJ, Östman P-O, Nicolopoulos C, Yuvanoglu P, Chow J, Nevins M, et al. Prospective Multicenter Clinical Cohort Study of a Novel Macro Hybrid Implant in Maxillary Anterior Postextraction Sockets: 1-Year Results. *International Journal of Periodontics & Restorative Dentistry*. 2 juill 2018;s17-27.

98. Pietro F, Giovanni N, Federico N. Carico immediato di elementi singoli in siti postestrattivi in zona estetica utilizzando impianti a piattaforma protesica angolata. *Considerazioni chirurgiche e protesiche*. *Implantologia*. 2015;

99. Van Weehaeghe M, De Bruyn H, Vandeweghe S. A prospective, split-mouth study comparing tilted implants with angulated connection versus conventional implants with angulated abutment. *Clin Implant Dent Relat Res*. déc 2017;19(6):989-96.

100. Brown SDK, Payne AGT. Immediately restored single implants in the aesthetic zone of the maxilla using a novel design: 1-year report: Immediately restored single implants in the aesthetic zone. *Clinical Oral Implants Research*. avr 2011;22(4):445-54.

101. Vandeweghe S, Cosyn J, Thevissen E, Van den Berghe L, De Bruyn H. A 1-Year Prospective Study on Co-Axis® Implants Immediately Loaded with a Full Ceramic Crown: A 1-Year Prospective Study on Co-Axis® Implants. *Clinical Implant Dentistry and Related Research*. mai 2012;14:e126-38.



SERMENT MEDICAL

En présence des Maîtres de cette Faculté, de mes chers condisciples, devant l'effigie d'HIPPOCRATE.

Je promets et je jure, d'être fidèle aux lois de l'honneur et de la probité dans l'exercice de la Médecine Dentaire.

Je donnerai mes soins à l'indigent et n'exigerai jamais un salaire au-dessus de mon travail, je ne participerai à aucun partage clandestin d'honoraires.

Je ne me laisserai pas influencer par la soif du gain ou la recherche de la gloire.

Admis dans l'intérieur des maisons, mes yeux ne verront pas ce qui s'y passe, ma langue taira les secrets qui me seront confiés et mon état ne servira pas à corrompre les mœurs ni à favoriser le crime.

Je ne permettrai pas que des considérations de religion, de nation, de race, de parti ou de classe sociale viennent s'interposer entre mon devoir et mon patient.

Même sous la menace, je n'admettrai pas de faire usage de mes connaissances médicales contre les lois de l'humanité.

J'informerai mes patients des décisions envisagées, de leurs raisons et de leurs conséquences. Je ne tromperai jamais leur confiance et n'exploiterai pas le pouvoir hérité des connaissances pour forcer les consciences.

Je préserverai l'indépendance nécessaire à l'accomplissement de ma mission. Je n'entreprendrai rien qui dépasse mes compétences. Je les entretiendrai et les perfectionnerai pour assurer au mieux les services qui me seront demandés.

Respectueux et reconnaissant envers mes Maîtres, je rendrai à leurs enfants l'instruction que j'ai reçue de leur père.

Que les hommes m'accordent leur estime si je suis fidèle à mes promesses.

Que je sois déshonoré et méprisé de mes confrères si j'y manque.

SOUMEIRE Lucas – Comportement biomécanique des implants à plateaux droits et angulés

Th. : Chir. dent. : Marseille : Aix –Marseille Université : 2022

Rubrique de classement : Implantologie Orale / Prothèse dentaires implanto-portées

Résumé :

L'implantologie dentaire est un domaine médical en constante évolution. Depuis de nombreuses années le choix des dispositifs implantaires en odontologie n'a fait que croître.

Les sociétés ont développé des implants avec des formes, des dimensions, des systèmes de connexion, des matériaux totalement différents. Cependant, l'objectif principal de l'implantologie reste inchangé : obtenir une jonction anatomique et fonctionnelle entre une fixture et l'os afin de remplacer une dent manquante.

Les moyens pour y parvenir sont variés et peuvent nous interroger sur l'impact de nos prescriptions sur le succès à long terme de nos réhabilitations. Les facteurs biomécaniques sont des éléments importants à prendre en considération. En effet, les charges occlusales sont transmises aux implants dentaires et à l'os environnant par l'intermédiaire de nos prothèses.

Depuis le début des années 2000, des implants avec un dispositif de vissage angulé directement incorporé à l'intérieur de celui-ci permet au praticien de corriger un axe implantaire de 12°,24° ou 36°.

L'objectif de ce travail a été dans une démarche logique de rappeler l'anatomie et la physiologie osseuse dans un premier temps largement décrite. Dans une seconde partie, à l'aide d'études expérimentales par modélisation informatique, nous allons mettre en évidence, l'impact de nos choix implantaires sur les structures osseuses périphériques et prothétiques. A corrélérer également avec les revues cliniques systématiques actuelles.

Puis dans une dernière partie, nous présenterons le concept d'implant à rattrapage d'axe à travers l'ensemble de la documentation existante sur ce sujet.

Mots clés : Implants droits- Implant angulés- Implants à rattrapage d'axe sous crestal- Contraintes

SOUMEIRE LUCAS – Biomechanical behavior of implant with straight and angulated prosthetic platform

Abstract:

Dental implantology is an evolutionary medical practice. For many years the choice of device implants in Odontology has developed.

The companies have developed implants' system with totally different shapes, dimensions, connections, materials. However, the fundamental objective of implantology remains unchanged: **an anatomical and functional joint between fixture and bone to replace a missing tooth.**

Various methods of doing so can possibly raise issues concerning the impact of our prescription on a long term success. Biomechanical factors are important to consider. In fact, occlusal loads are transmitted to implants and bones through ours prothesis.

It is important to take into account that since the year 2000, implants with an off axis correction within the implant platform, enable the practioner to correct 12°,24° or 36°.

The objective was a logical approach to make reminders about bone's anatomy and physiology **initially**. In a second part, we use finites elements studies to exhibit the impact of implant choices on bone structure and prosthetic. We also use medical reviews existing.

Finally, to introduce the concept of subcrestal angle correction through the reports on the topic.

Key words : Straight implant- tilted implant- implant with an angled prosthetic platform-stress