



**HAL**  
open science

## ”One step no prep” : une nouvelle approche dans le traitement des usures dentaires

Zakaria Megherfi

► **To cite this version:**

Zakaria Megherfi. ”One step no prep” : une nouvelle approche dans le traitement des usures dentaires. Chirurgie. 2022. dumas-04099165

**HAL Id: dumas-04099165**

**<https://dumas.ccsd.cnrs.fr/dumas-04099165v1>**

Submitted on 16 May 2023

**HAL** is a multi-disciplinary open access archive for the deposit and dissemination of scientific research documents, whether they are published or not. The documents may come from teaching and research institutions in France or abroad, or from public or private research centers.

L’archive ouverte pluridisciplinaire **HAL**, est destinée au dépôt et à la diffusion de documents scientifiques de niveau recherche, publiés ou non, émanant des établissements d’enseignement et de recherche français ou étrangers, des laboratoires publics ou privés.



Distributed under a Creative Commons Attribution - NonCommercial - NoDerivatives 4.0 International License

**THESE**

***POUR OBTENIR LE DIPLOME D'ETAT  
DE DOCTEUR EN CHIRURGIE DENTAIRE***

Présentée et publiquement soutenue devant

Aix-Marseille Université  
(Président : Monsieur le Professeur Éric BERTON)

Faculté des Sciences Médicales et Paramédicales  
(Doyen : Monsieur le Professeur Georges LEONETTI)

Ecole de Médecine Dentaire  
(Directeur : Monsieur le Professeur Bruno FOTI)

***« One step no prep » : Une nouvelle approche dans le  
traitement des usures dentaires.***

Présentée par

**MEGHERFI Zakaria**

Né le 27 Mai 1996

A Aïn El Thurck

Thèse soutenue le **Judi 17 novembre 2022**

Devant le jury composé de

**Président : Professeur TERRER Elodie**

**Assesseurs : Docteur ABOUDHARAM Gérard**

**Docteur RE Jean-Philippe**

**Docteur BAUDINET Thomas**

**Invitée : Docteur CASAZZA Estelle**



**THESE**

***POUR OBTENIR LE DIPLOME D'ETAT  
DE DOCTEUR EN CHIRURGIE DENTAIRE***

Présentée et publiquement soutenue devant

Aix-Marseille Université  
(Président : Monsieur le Professeur **Éric BERTON**)

Faculté des Sciences Médicales et Paramédicales  
(Doyen : Monsieur le Professeur **Georges LEONETTI**)

**Ecole de Médecine Dentaire**  
(Directeur : Monsieur le Professeur **Bruno FOTI**)

***« One step no prep » : Une nouvelle approche dans le  
traitement des usures dentaires.***

Présentée par

**MEGHERFI Zakaria**

Né le 27 Mai 1996

A Aïn El Thurck

Thèse soutenue le **Judi 17 novembre 2022**

Devant le jury composé de

**Président : Professeur TERRER Elodie**

**Assesseurs : Docteur RE Jean-Philippe**

**Docteur ABOUDHARAM Gérard**

**Docteur BAUDINET Thomas**

**Invitée : Docteur CASAZZA Estelle**

## ADMINISTRATION

### **Doyens Honoraires**

Professeur	Raymond SANGIUOLO†
Professeur	Henry ZATTARA
Professeur	André SALVADORI
Professeur	Jacques DEJOU

### **Directeur**

Professeur	Bruno FOTI
------------	------------

### **Directeurs adjoints**

Professeur	Michel RUQUET
Professeur	Anne RASKIN

### **Chargés de missions**

Formation Initiale	Professeur	Michel RUQUET
Recherche	Professeur	Anne RASKIN
Formation Continue	Professeur	Frédéric BUKIET

Relations Internationales  
Internat et Diplômes d'études spécialisées  
Affaires générales

Professeur	Hervé TASSERY
Professeur	Virginie MONNET-CORTI
Docteur	Patrick TAVITIAN

### **Responsable Administrative**

Madame	Katia LEONI
--------	-------------

### PROMOTIONS :

2019 Raymond SANGIUOLO  
2020 Gaston BERGER  
2021 Joseph MIGOZZI  
2022 Jérôme GALLION

## LISTE DES ENSEIGNANTS

### **PROFESSEURS DES UNIVERSITÉS – PRATICIENS HOSPITALIERS DES CSERD**

BUKIET Frédéric (58-01)  
FOTI Bruno (58-02)  
LE GALL Michel (56-01)  
MONNET-CORTI Virginie (57-01)  
RASKIN Anne (58-01)  
RUQUET Michel (58-01)  
TARDIEU Corinne (56-01)  
TARDIVO Delphine (56-02)  
TASSERY Hervé (58-01)  
TERRER Elodie (58-01)

### **PROFESSEUR DES UNIVERSITÉS**

ABOUT Imad (65)

### **PROFESSEURS ÉMÉRITES**

DEJOU Jacques (58-01)  
HUE Olivier (58-01)

### **MAITRES DE CONFERENCES DES UNIVERSITÉS – PRATICIENS HOSPITALIERS DES CSERD**

ABOUDHARAM Gérard (58-01)	LAN Romain (56-02)
ANTEZACK Angeline (57-01)	LAURENT Michel (58-01)
BELLONI Didier (57-01)	MAILLE Gérald (58-01)
BOHAR Jacques (56-01)	MENSE Chloé (58-01)
CAMOIN Ariane (56-01)	PHILIP-ALLIEZ Camille (56-01)
CAMPANA Fabrice (57-01)	POMMEL Ludovic (58-01)
CATHERINE Jean-Hugues (57-01)	PRECKEL Bernard-Éric (58-01)
GAUBERT Jacques (56-01)	RÉ Jean-Philippe (58-01)
GIRAUD Thomas (58-01)	ROCHE-POGGI Philippe (57-01)
GIRAUDEAU Anne (58-01)	SILVESTRI Frédéric (58-01)
GUIVARC'H Maud (58-01)	STEPHAN Grégory (58-01)
JACQUOT Bruno (58-01)	TAVITIAN Patrick (58-01)
LABORDE Gilles (58-01)	TOSELLO Alain (58-01)

## MAITRES DE CONFÉRENCES DES UNIVERSITÉS ASSOCIÉS

BALLESTER Benoît (58-01)  
BLANCHET Isabelle (58-01)  
CASAZZA Estelle (58-01)

## CHEFS DE CLINIQUE DES UNIVERSITÉS - ASSISTANTS DES HÔPITAUX

ARNIER Canelle (56-01)	MADENIAN Pauline (58-01)
BOREL Guillaume (56-02)	MANSUY Charlotte (58-01)
BAUDINET Thomas (58-01)	MARTIN William (56-01)
BRINCAT Arthur (57-01)	ONGHENA Tom (56-01)
BROS Agnès (56-01)	PASCHEL Laura (58-01)
CHIARINI Thomas (58-01)	PILLIOL Virginie (58-01)
DUPRAT Florence (56-01)	PRINCE Fanny (57-01)
FAURE-BRAC Mathias (57-01)	RAYNAUD Camille (58-01)
FERRE Enzo (58-01)	REYNAL Florence (56-01)
FOUQUES Agathe (56-01)	ROMAO Vincent (57-01)
HAMMOUTENE Stéphane (57-01)	ROUSCOFF Eva (57-01)
LAFONT Jacinthe (57-01)	SADOWSKI Camille (57-01)
LAURENT Camille (58-01)	TERRER Jérémy (56-01)
LIOTARD Alicia (58-01)	VEILLARD Pierre (56-01)

## ASSISTANTE DES UNIVERSITÉS ASSOCIÉ

BROTON Adèle (56-01)

### Intitulés des sections CNU :

#### 56<sup>ème</sup> section : Développement, croissance et prévention

56-01 Odontologie pédiatrique et orthopédie dento-faciale

56-02 : Prévention – Epidémiologie – Economie de la santé – Odontologie légale

#### 57<sup>ème</sup> section : Chirurgie orale, Parodontologie, Biologie Orale

57-01 : Chirurgie orale – Parodontologie – Biologie orale

#### 58<sup>ème</sup> section : Réhabilitation orale

58-01 : Dentisterie restauratrice – Endodontie – Prothèses – Fonction-Dysfonction – Imagerie – Biomatériaux

L'auteur s'engage à respecter les droits des tiers, et notamment les droits de propriété intellectuelle. Dans l'hypothèse où la thèse comporterait des éléments protégés par un droit quelconque, l'auteur doit solliciter les autorisations nécessaires à leur utilisation, leur reproduction et leur représentation auprès du ou des titulaires des droits. L'auteur est responsable du contenu de sa thèse. Il garantit l'Université contre tout recours. Elle ne pourra en aucun cas être tenue responsable de l'atteinte aux droits d'un tiers

**A Madame la présidente du jury, le professeur TERRER Elodie,**

*Merci de me faire l'honneur d'accepter la présidence de ce jury.*

*Je souhaite également vous remercier pour votre enseignement clinique et théorique ainsi que pour votre gentillesse et votre bienveillance.*

*Veillez trouver en ces mots l'expression de mon plus grand respect et de ma gratitude.*



**A Monsieur le Docteur RE Jean-Phillipe,**

*Je vous suis très reconnaissant d'avoir accepté de juger ce travail.*

*Merci de transmettre votre savoir avec tant de passion, de gentillesse et de professionnalisme.*

*Veillez trouver en celui-ci l'expression de ma plus grande considération pour la qualité de votre enseignement.*

**A Monsieur le Docteur ABOUDHARAM Gérard**

*Soyez sincèrement remercié de l'honneur que vous me faite en acceptant de siéger à ce jury.*

*Je vous remercie pour votre enseignement, pour le partage de vos connaissances et de votre expérience.*

*Veillez trouver en ce travail l'expression de ma profonde gratitude.*

**A Monsieur le directeur de thèse, le Docteur BAUDINET Thomas,**

*Je vous remercie d'avoir accepté la direction de cette thèse, ce fut un réel plaisir d'avoir pu la réaliser avec vous.*

*Merci pour votre implication au cours de mes études, ainsi que de m'avoir permis de réaliser mon stage actif à vos côtés, ce fut très enrichissant, j'ai beaucoup appris auprès de vous.*

*Veillez trouver en ce travail la marque de ma gratitude et de mon profond respect.*

**A Madame le Docteur CASAZZA Estelle,**

*Je tiens sincèrement à vous remercier d'avoir accepté mon invitation.*

*Je vous remercie pour votre implication et votre engagement ainsi que pour votre enseignement, vos conseils et votre disponibilité tout au long de mon parcours universitaire.*

*Merci de me faire l'honneur de votre présence.*

## Table des matières

<b>I.</b>	<b>INTRODUCTION.....</b>	<b>1</b>
<b>II.</b>	<b>LES USURES DE L'ORGANE DENTAIRE .....</b>	<b>4</b>
A.	RAPPELS HISTOLOGIQUES .....	4
1.	<i>L'émail</i> .....	5
a)	Composition de l'émail (5).....	5
b)	Propriétés physiques de l'émail.....	7
c)	Propriétés chimiques de l'émail .....	8
2.	<i>La dentine</i> .....	9
a)	Composition de la dentine.....	10
b)	Les différents types de dentine (9) (10).....	10
c)	Les canalicules dentinaires .....	14
3.	<i>La jonction amélo-dentinaire</i> .....	16
B.	LES DIFFERENTS TYPES D'USURES.....	17
1.	<i>Attrition</i> .....	17
2.	<i>Abrasion</i> .....	20
3.	<i>Abfraction</i> .....	23
4.	<i>Érosion</i> .....	24
a)	Étiologies intrinsèques et extrinsèques des lésions érosives .....	27
C.	CLASSIFICATION DES USURES DENTAIRES.....	33
1.	<i>Tooth Wear Index (TWI) (29) (30) (31)</i> .....	33
2.	<i>BEWE : Basic Erosive Wear Examination (32)</i> .....	35
3.	<i>ACE : Anterior Classification of Erosion (33)</i> .....	37
<b>III.</b>	<b>CONCEPTS THERAPEUTIQUES DE TRAITEMENTS DES USURES DENTAIRES.....</b>	<b>43</b>
A.	TRAITEMENTS PREVENTIFS : CIBLER L'ÉTILOGIE .....	44
B.	CONCEPTUALISATION DU PROJET THERAPEUTIQUE.....	46
1.	<i>Documentation</i> .....	46
a)	Réalisation de photographies .....	46
b)	Empreintes et moulages d'étude.....	50
(1)	L'empreinte physique : .....	50
(2)	L'empreinte Numérique : .....	51
c)	Le Ditramax.....	52
d)	Articulateur.....	53
2.	<i>Analyse et diagnostic esthétique</i> .....	55
a)	Les références esthétiques.....	56
(1)	Les références horizontales.....	56
(2)	Les références sagittales .....	57
(3)	Les références verticales .....	58
b)	Check-list esthétique de Pascal magne et Belser.....	60
(1)	Santé parodontale.....	61
(2)	Fermeture de l'embrasure gingivale .....	62
(3)	Axes dentaires .....	63
(4)	Zénith du contour gingival.....	63
(5)	Équilibre des festons gingivaux .....	64
(6)	Niveau du contact inter-dentaire .....	65
(7)	Dimensions relatives des dents.....	66
(8)	Forme dentaire.....	68
(9)	Caractérisations de la dent.....	69
(10)	État de surface .....	71
(11)	Couleur.....	73
(12)	Configuration des bords incisifs .....	75
(13)	Ligne de la lèvre inférieure.....	75
(14)	Symétrie du sourire.....	76
3.	<i>Projet thérapeutique numérique : le Digital Smile design</i> .....	77

4.	<i>Modélisation et mise en situation : Intérêts du Wax-up et du Mock-up</i> .....	83
a)	Wax-up conventionnel .....	83
b)	Wax-up digital par CFAO.....	84
c)	Mock-up.....	85
(1)	Les trois avantages fondamentaux du mock-up :.....	86
5.	<i>Validation du projet thérapeutique</i> .....	88
C.	CHOIX D'UNE APPROCHE THERAPEUTIQUE .....	89
1.	<i>Méthode directe ou semi directe</i> .....	90
a)	Résine composite directe photopolymérisable .....	90
b)	Résine composite injectée en méthode semi directe.....	91
2.	<i>Méthode indirecte assistée par ordinateur</i> .....	92
a)	Les restaurations partielles collées antérieures .....	95
(1)	Les Chips.....	95
(2)	Les Facettes.....	96
b)	Les restaurations partielles collées postérieures .....	97
(1)	Les Inlays, Onlays, Overlays.....	97
(2)	Les Veneerlays.....	98
(3)	Les Tables Tops (66) .....	99
3.	<i>Un exemple : la « Three-step technique »</i> .....	100
a)	Étape 1 : Validation de l'esthétique antérieur et du plan d'occlusion.....	101
b)	Étape 2 : Rétablissement du calage postérieur .....	102
c)	Étape 3 : Rétablissement du guidage antérieur.....	103
<b>IV.</b>	<b>UNE APPROCHE MODERNE : LA "ONE STEP NO PREP"</b> .....	<b>106</b>
A.	PRESENTATION.....	106
1.	<i>Protocole clinique : "One step no prep"</i> .....	107
a)	Approche multidisciplinaire.....	107
b)	Bilan bucco-dentaire complet.....	107
c)	Enregistrement de la relation intermaxillaire et montage en articulateur.....	108
d)	Wax up.....	109
e)	Conception et usinage des pièces en PICN par procédé CAD CAM .....	110
f)	Mise en bouche des restaurations collées.....	112
g)	Finalisation de la face vestibulaire des dents antérieures maxillaires.....	114
B.	« ONE STEP NO PREP » ASSOCIEE A UN TRAITEMENT ORTHODONTIQUE .....	115
1.	<i>Le concept de Dahl</i> .....	115
2.	<i>Protocole clinique "One step no prep" associée à un traitement orthodontique</i> .....	117
C.	LE PICN : POLYMER-INFILTRATED CERAMIC NETWORK .....	119
D.	RESULTATS .....	123
1.	<i>Données cliniques sur les patients :</i> .....	123
2.	<i>Mesures des résultats rapportés par les patients :</i> .....	124
3.	<i>Données cliniques sur les restaurations en PICN :</i> .....	125
4.	<i>Évaluation clinique des restaurations en PICN :</i> .....	125
<b>V.</b>	<b>CAS CLINIQUE</b> .....	<b>127</b>
A.	CAS CLINIQUE N°1 : "ONE STEP NO PREP" .....	127
B.	CAS CLINIQUE N°2 : « ONE STEP NO PREP » ASSOCIEE A UN TRAITEMENT ORTHODONTIQUE. ....	134
<b>VI.</b>	<b>CONCLUSION</b> .....	<b>139</b>
<b>VII.</b>	<b>BIBLIOGRAPHIE</b> .....	<b>I</b>

## I. Introduction

L'usure dentaire est un terme générique utilisé par le chirurgien-dentiste pour décrire des lésions de type attrition, abrasion, abfraction ou érosion.

Il s'agit de phénomènes physico-chimiques conduisant à une perte de tissus durs dentaires d'origine non carieuse. Ils peuvent interagir entre eux, ce qui potentialise leurs effets et rend leur diagnostic différentiel d'autant plus compliqué pour le praticien.

L'usure se définit comme étant la détérioration que produit l'usage (1). L'usure dentaire n'est pas synonyme de pathologie.

Pour être considérée comme pathologique l'usure doit avoir des répercussions néfastes sur la biologie, la fonction ou encore l'esthétique.

Il s'agit donc le plus souvent de phénomènes adaptatifs et physiologiques, en rapport avec l'usage que nous faisons de nos dents.

Les usures dentaires constituent un motif de consultation de plus en plus fréquent pour le chirurgien-dentiste. Leur prévalence est en augmentation et on remarque que, bien qu'il s'agisse d'un processus relativement lent, de plus en plus de jeunes patients sont touchés par des formes plus ou moins sévères.

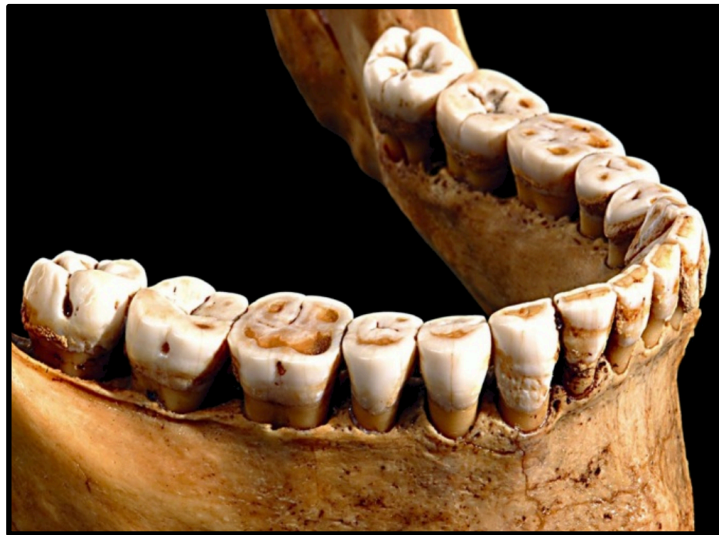
**L'usure dentaire chez les jeunes patients, notamment l'érosion, est un véritable enjeu de santé publique.**

Selon une étude publiée en 2014, ayant pour objectif d'étudier la prévalence des lésions érosives chez les adolescents en France, sur 331 enfants des Alpes-Maritimes âgés en moyenne de 14 ans, la prévalence des usures érosives est estimée à 39% (2). 56,8% d'entre eux possèdent au moins une surface dentaire atteinte (score BEWE  $\geq 1$ ).

## Les usures dentaires, un phénomène nouveau ? (1)

L'usure dentaire existe depuis l'origine de l'humanité, elle est présente dans toutes les civilisations.

Dans les populations actuelles les lésions sont majoritairement représentées par des facteurs attritifs ou érosifs. Cependant dans les populations du passé l'abrasion apparaît comme le facteur principal d'usure.



*Collection Mirgissa – Soudan (1890 – 1580 avant J.C) – PACEA*

L'usure est intense et physiologique dans les populations du passé essentiellement liée à l'incorporation de particules abrasives (phytolithes, quartz, silice amorphe) dans l'alimentation (3).

Les mécanismes d'usures, l'état des lésions et leur étiologie ont fortement changés au fil des années. Les changements alimentaires constituent le principal facteur, avec une alimentation du passé beaucoup plus dure, plus abrasive et une alimentation moderne plus molle et de plus en plus acide. L'usure dentaire n'est donc pas un phénomène nouveau.



## Le traitement des usures dentaires

Autrefois, les thérapeutiques mises en place dans le traitement des lésions d'usures étaient basées sur des principes de rétention mécanique par la réalisation de restaurations prothétiques périphériques très invasives et coûteuses en tissus dentaires sains.

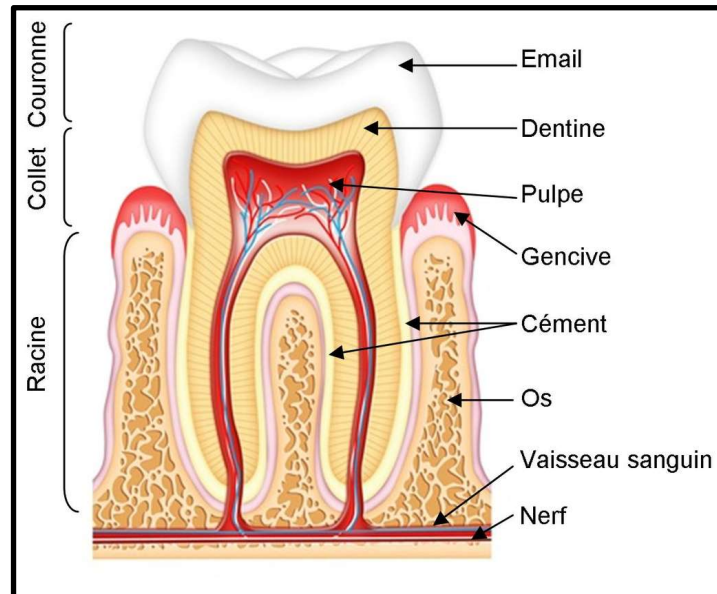
Depuis le développement de la dentisterie adhésive avec l'avènement des techniques de collage, le traitement des usures a bien évolué. Les thérapeutiques minimalement invasives font aujourd'hui l'unanimité. Les résultats esthétiques obtenus avec des restaurations collées sont supérieurs à ceux obtenus avec des restaurations scellées tout en préservant une quantité de structure dentaire maximale.

Face à ce nouvel enjeu de santé publique, la rédaction de cette thèse a pour objectif de s'intéresser à une approche moderne, respectueuse des structures dentaires et sans phase provisoire, dans le traitement des usures : la « **One step no prep technique** ».

## II. Les usures de l'organe dentaire

### A. Rappels histologiques

L'organe dentaire est un système complexe constitué de différents tissus.



*Schéma illustrant l'organisation tissulaire d'une dent.*

Chacune de nos dents est composée d'un tissu mou ectomesenchymateux vivant, la pulpe dentaire. La dentine qui entoure et protège la pulpe est le composant majoritaire de chaque dent. Cette dentine est recouverte d'émail au niveau de la couronne et de cément au niveau radiculaire.

La gencive, le cément, le desmodonte et l'os alvéolaire forment le parodonte et entourent chacune de nos dents.

Les phénomènes d'usures touchent principalement l'émail. Lorsque l'usure est particulièrement sévère la dentine est également atteinte et des sensibilités peuvent apparaître.

Les deux tissus durs majoritaires constituant la dent, l'émail et la dentine, sont assez différents du fait de leur composition chimique et leurs propriétés physiques (4).

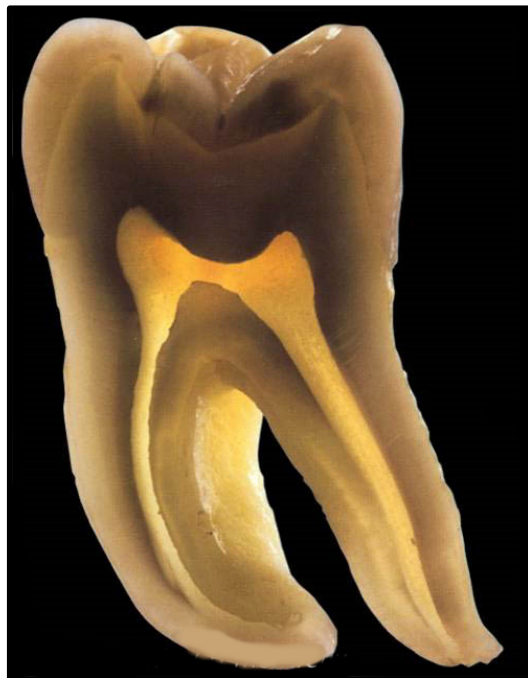L'émail est un tissu dur et cassant, alors que la dentine est plus tendre et souple. Cette dualité tissulaire confère à la dent une résistance mécanique très importante. L'émail et la dentine sont reliés entre eux par la jonction amélo-dentinaire.

## 1. L'émail

### a) *Composition de l'émail (5)*


L'émail est le tissu le plus dur et le plus minéralisé du corps humain. C'est un tissu calcifié d'origine épithéliale qui recouvre la couronne dentaire. Il résulte de la minéralisation du substrat organique synthétisé et sécrété par les améloblastes.

L'émail n'a pas la même épaisseur partout. C'est au niveau des cuspides qu'il est le plus épais avec environ **2,5 mm d'épaisseur**. Au niveau du collet, il se termine en lame mince de **quelques microns**.

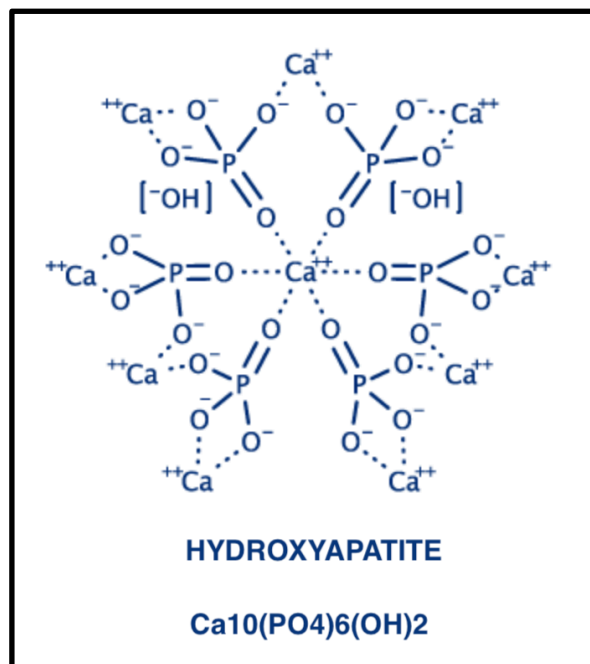


*Coupe transversale d'une molaire mandibulaire.*

Sa partie minérale représente 96 % de son poids, elle est principalement constituée de cristaux d'hydroxyapatite organisés en rubans ovoïde voire hexagonaux : les cristallites. Ces cristaux regroupés en faisceaux de prismes hexagonaux ont un diamètre de 4 à 8 µm. Au sein de ces prismes, les cristaux d'hydroxyapatite sont orientés parallèlement au grand axe du faisceau. La substance interprismatique permet la cohésion des prismes entre eux. Les prismes prennent leur origine au niveau de la jonction amélo-dentinaire et se terminent au niveau de la surface coronaire.



*Coupe transversale des prismes d'émail visibles au microscope électronique.*



*Formule chimique de l'hydroxyapatite.*

La partie minérale est également composée d'ions. Ce sont majoritairement des ions bicarbonate mais d'autres ions tels que Na, Mg, K, Cl, S Zn..., sont également présent en quantité minime.

Les 4 % restant de la partie organique sont constitués d'eau, de glycoprotéines et de polysaccharides. La matrice organique de l'émail est localisée dans les espaces intercrystallins. La majeure partie est repoussée lors de la croissance cristalline et réabsorbée par les améloblastes lors de la phase de maturation.

### *b) Propriétés physiques de l'émail*

Les propriétés physiques de l'émail résultent en grande partie de sa très forte teneur en éléments minéraux.

L'émail est :

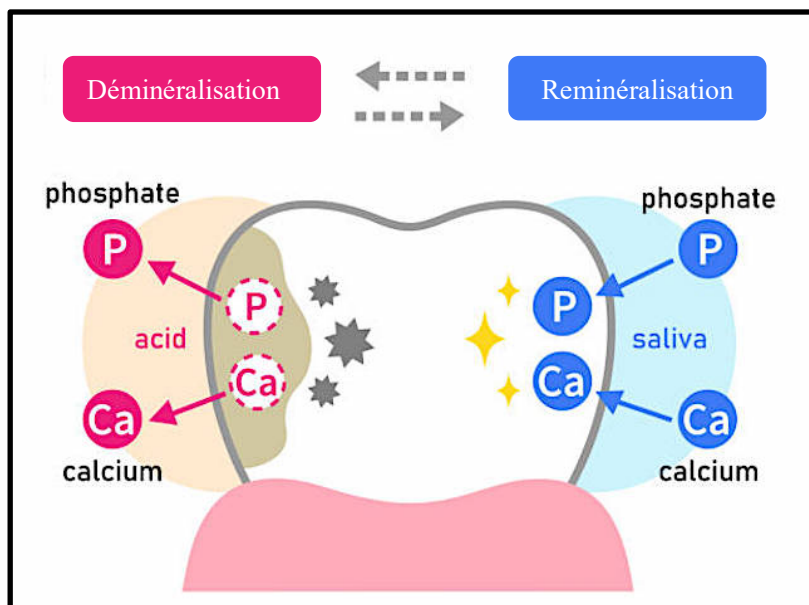
- La structure la plus dure et la plus densifiée de l'organisme :
  - 5 à 8 sur l'échelle de Mohs
  - 260 à 360 sur l'échelle de Knoop
  - 300 à 400 sur l'échelle de Vickers
- Translucide lorsqu'il est sain et parfaitement minéralisé
- Très vulnérable aux attaques acides
- Radio-opaque
- Anisotropique : lorsqu'il est soumis à de fortes variations de pression et/ou de température il ne se modifie pas. Cette caractéristique est importante car l'émail est soumis à de multiples chocs thermique dans la cavité buccale lors de l'alimentation entre autres. Des chocs de pressions peuvent aussi avoir lieux, quand on sert les dents ou ors de la mastication.

### c) Propriétés chimiques de l'émail

L'émail est un tissu acellulaire, non innervée et non vascularisée, cependant il ne s'agit pas pour autant d'un tissu inerte. Des échanges ioniques sont constamment réalisés entre la surface amélaire et l'environnement buccal (6).

Ces échanges sont grandement influencés par le pH intrabuccal. En présence d'un pH buccal acide, les cristaux d'hydroxyapatite qui forment la trame amélaire sont dissouts et les ions Phosphate et Calcium sont alors relargués au sein de la cavité orale. A contrario, dans un environnement buccal alcalin, les ions Phosphate et Calcium sont capable de précipiter au contact de l'émail afin d'induire une reminéralisation.

Les ions fluor ont la capacité de pouvoir s'incorporer aux cristaux d'hydroxyapatite afin de former des cristaux de fluorohydroxyapatite, plus résistant aux attaques acides de l'émail (7) .

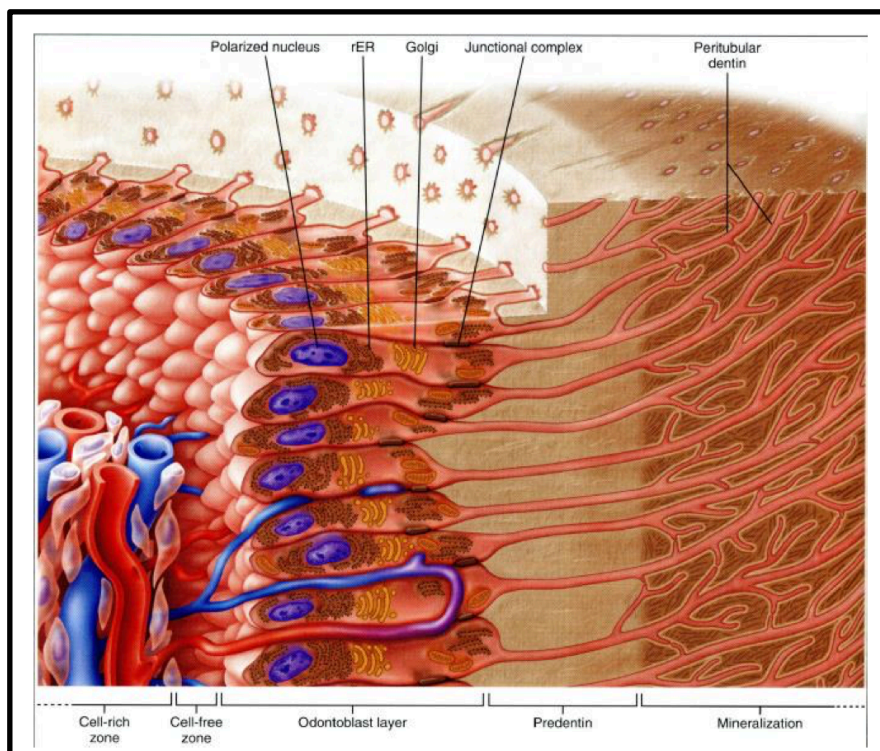


Cycle de minéralisation ou de déminéralisation de l'émail en fonction du pH intra buccal.

## 2. La dentine

La dentine est le tissu dentaire le plus représenté, elle constitue un véritable squelette qui circonscrit en son cœur la pulpe dentaire. La pulpe et la dentine entretiennent des relations très étroites du fait de leur structure histologique commune. Cette relation d'interdépendance s'illustre, par ailleurs, par l'appellation « complexe pulpo-dentinaire » (8).

La dentine est coiffée par l'émail au niveau coronaire et par le cément au niveau radiculaire. Sa caractéristique histologique la plus notable est la présence en son sein d'un véritable réseau de canalicules. Ces derniers la traversent de part en part depuis la pulpe jusqu'à la jonction amélo-dentinaire et sont responsables de sa perméabilité, mais également de sa sensibilité.



*Représentation du complexe pulpo-dentinaire. Extrait du ten cate's oral histology, nanci 2013*

### *a) Composition de la dentine*

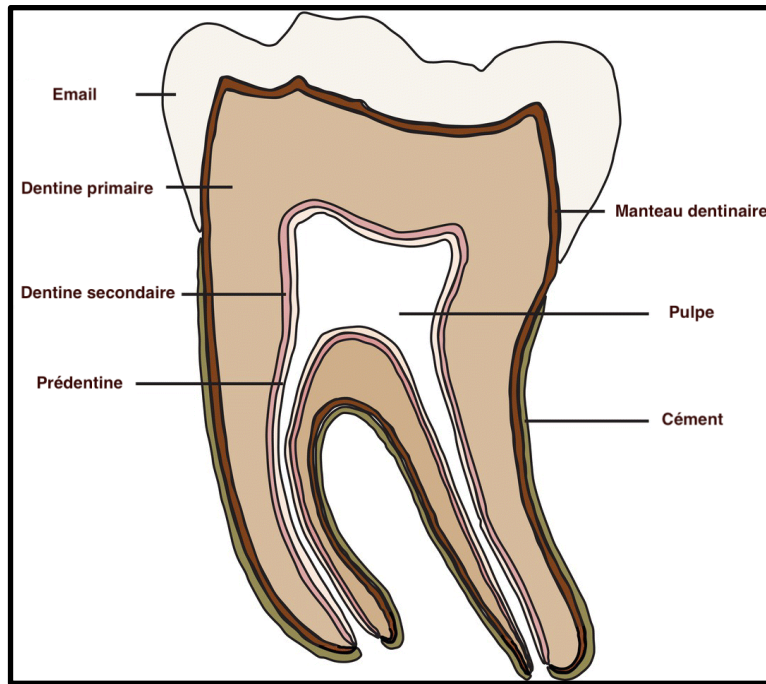
La dentine contient environ 70 % d'éléments minéraux, il s'agit d'une matrice extracellulaire sécrétée par les odontoblastes qui se calcifie par l'accumulation de cristaux d'hydroxyapatite. Elle est moins minéralisée que l'émail. La composition dentinaire varie en fonction de l'âge, en effet la dentine se minéralise tout au long de la vie. La phase minérale est surtout composée de cristaux d'hydroxyapatite, plus petits que ceux présents dans l'émail. La dentine est un tissu cellulaire, avasculaire et non innervé.

Elle contient également 13 % d'eau et 17 % de matrice organique. L'eau est essentiellement présente dans les prolongements odontoblastiques et dans les tubuli. La phase organique est constituée en grande partie de collagène de type I, qui représente la fraction protéique. La fraction hydrocarbonée est constituée de chondroïtine sulfate 4 et 6. Le cholestérol, les phospholipides et les mono-, di-, ou triglycérides constituent la fraction lipidique.

### *b) Les différents types de dentine (9) (10)*

Contrairement à l'émail, la dentine est un tissu qui va évoluer et réagir tout au long de la vie. Sous l'action de sollicitations chimiques et mécaniques, de nombreuses modifications peuvent être mises en évidence, qu'elles soient induites par des processus physiologiques ou pathologiques.





*Schéma d'une dent en coupe transversale. Nous pouvons apercevoir les différents types de dentines.*

De façon générale, trois types de dentine sont habituellement décrits :

- Le manteau dentinaire :

La dentine coronaire périphérique aussi appelé manteau dentinaire, s'inscrit dans la continuité de la jonction amélo-dentinaire sur une épaisseur d'environ 15 à 30 microns (9).

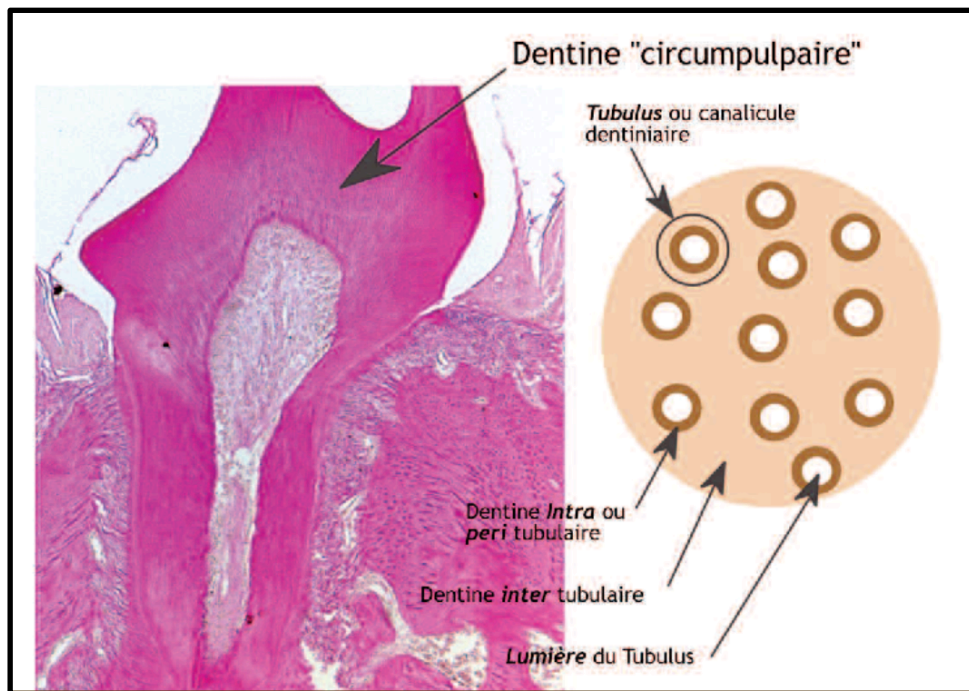
Peu minéralisée et pratiquement dépourvue de canalicules, cette couche de dentine secrétée lors des premiers stades de l'odontogénèse joue elle joue un rôle « d'amortisseur » permettant la dissipation des forces masticatrices transmises depuis l'émail (11) (8).

- La dentine circumpulpaire :

Elle se trouve entre le manteau dentinaire et la pulpe.

Elle est dite « primaire » durant toute la période de formation de l'organe dentaire jusqu'à la mise en occlusion et l'achèvement de l'édification radiculaire. Une fois l'apexogénèse terminée, est alors dite « secondaire ».

Elle est constituée de trois éléments principaux : les tubuli dentinaires, la dentine péri tubulaire et la dentine intertubulaire.



*Description schématique de la structure de la dentine circumpulpaire*

La dentine, contrairement à l'émail, est continuellement renouvelée, à raison de 0,4 microns/jour.(9) Cette formation journalière, illustré par la présence de lignes de Von Ebner se fait au dépend du volume pulpaire et permet de compenser les phénomènes naturels d'attrition (11).

La dentine intercanaliculaire est sécrétée avant la dentine péricanaliculaire. Elle correspond à la transformation de la prédentine en dentine et constitue la majeure partie de la dentine circumpulpaire.

La dentine péricanaliculaire se situe en regard de la lumière des tubuli et son développement se fait plus tardivement. Elle est dépourvue de collagène et sa structure est plus minéralisée afin de renforcer le réseau tubulaire. Cependant, sa forte teneur en minéraux la rend plus sensible aux attaques acides entraînant une déminéralisation (9).

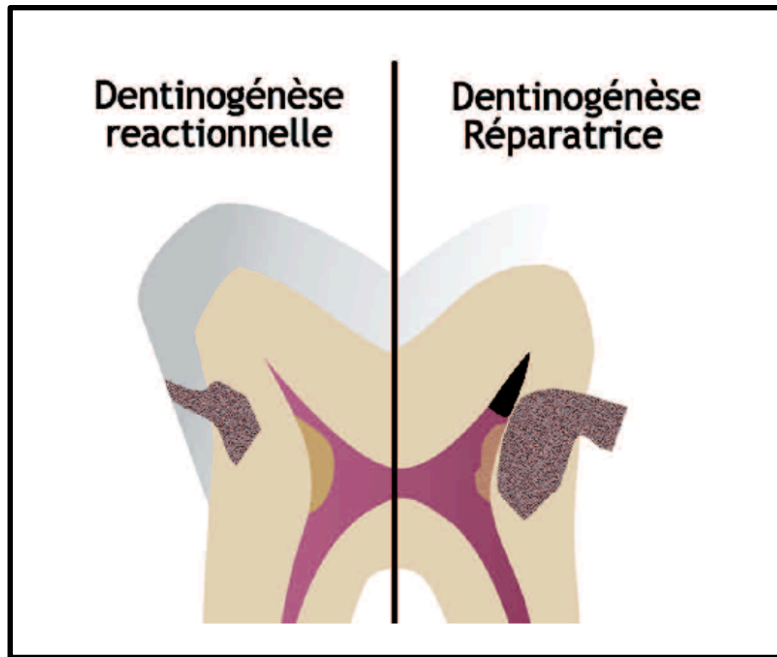
- La dentine tertiaire :

Lors d'un processus pathologique, tel que le développement de lésions carieuses ou lorsque la dentine se trouve exposée par un processus d'usure dentaire, un troisième type de dentine est secrété afin de protéger la pulpe : la dentine tertiaire. Elle symbolise la capacité du complexe pulpo-dentinaire à s'adapter et à se défendre face à des facteurs d'agression (11).

Selon l'intensité de l'agression, la dentine tertiaire sécrétée sera réactionnelle ou réparatrice et sera produite par des types cellulaires différents.

La dentine réactionnelle : Elle est sécrétée par les odontoblastes en réponse à une agression.

La dentine réparatrice : Lorsque l'agression est importante ou rapide, certaines cellules du compartiment pulpaire sont alors recrutées et différenciées en odontoblastes like afin de sécrétée cette dentine réparatrice et de protéger la pulpe.



*Les deux types de dentinogénèse tertiaire*

### *c) Les canalicules dentinaires*


La dentine est une structure poreuse parcourue par des dizaines de milliers de tubules ou canalicules. Il s'agit de cavités cylindriques creusées dans l'épaisseur de la dentine minéralisée.

Véritable réseau interconnecté, les canalicules communiquent entre eux par de nombreuses ramifications, les tubuli constituent une véritable voie de passage des bactéries vers la pulpe lorsque la dentine est atteinte.

Les tubuli dentinaires prennent naissance au niveau de la partie pulpaire de la dentine. Ils renferment les prolongements odontoblastiques et leurs permettent de cheminer tout au long de la dentine, leurs corps cellulaires étant situés en regard de la pulpe. Le fluide tubulaire, circule librement dans les canalicules.

La densité de canalicules est plus importante en regard de la pulpe avec 50 000 canalicules/mm<sup>2</sup>, elle passe à 10 000/mm<sup>2</sup> au niveau du tiers interne dentinaire. Le diamètre des canalicules varie également selon la localisation dentinaire, on observe

un diamètre tubulaire équivalent à 3 microns en regard de la pulpe. Cependant, en regard de la jonction amélo-dentinaire le diamètre tubulaire est moins important avec une section de 0,5 microns (11).




*Diamètres de canalicules dentinaires de bœuf visibles au microscope électronique à balayage.*

Cette configuration confère à la dentine une grande sensibilité aux stimuli extérieurs, qu'ils soient thermiques ou physico-chimiques.

### 3. La jonction amélo-dentinaire

La zone de contact entre la dentine et l'émail, aussi appelée jonction amélo-dentinaire a un rôle important d'absorption des contraintes. En effet la jonction entre ces deux tissus aux propriétés physico-chimiques bien différentes possède une dureté intermédiaire entre l'émail et la dentine et tend à atténuer les contraintes occlusales lors de la mastication (12).

L'émail en contact avec la dentine est un émail aprismatique. Cet émail de jonction d'une épaisseur de 30 à 50 microns correspond à la première couche d'émail synthétisée par les améloblastes.



*Délimitation entre la dentine et l'émail par la jonction amélo-dentinaire.*

## B. Les différents types d'usures

Afin de pouvoir s'exprimer dans un langage scientifique commun, il est important de pouvoir classer les différents types d'usures, chaque type d'usure possède une étiologie et une typologie bien particulière (13).

Il existe 4 différents types d'usures dentaire : l'attrition, l'abrasion et l'abfraction, qui correspondent à des mécanismes physiques, ainsi que l'érosion qui s'effectue selon un mécanisme chimique.

Dans le but de prévenir l'initiation ou le développement de lésions pathologiques, il est indispensable pour le praticien de connaître leur origine ainsi que leur forme clinique.

### 1. Attrition

L'attrition se caractérise par à un contact direct dento-dentaire, il s'agit d'un phénomène physiologique qui se retrouve chez l'homme depuis que l'Homme existe. En effet les lésions attritives tout comme les lésions abrasives sont inévitables et se forment au fil du temps par l'usage que nous faisons de nos dents. On parle plus couramment de facettes d'usures.

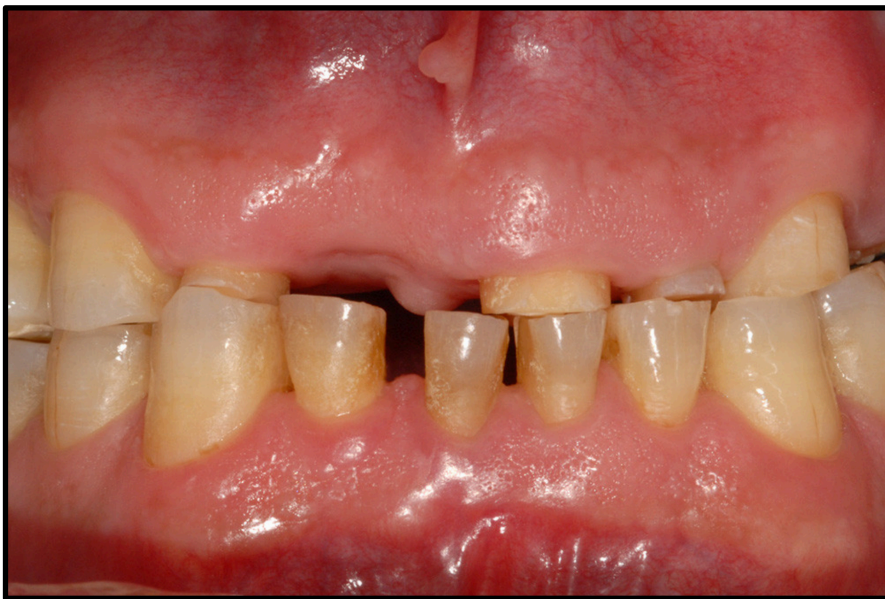Le taux moyen d'usure attritive (14) sur les zones de contact occlusales est de :

- 29 micron/an sur les molaires
- 15 micron/an sur les prémolaires

Au niveau occlusal l'attrition est physiologique lorsqu'elle est peu représentée ou en rapport avec l'âge de l'individu. Elle est principalement liée à la déglutition et certains contacts masticatoires inconstants. Lorsqu'elle prédomine, elle se caractérise par des lésions planes, bien délimitées, à angle net et parfois brillantes (15).

Les lésions retrouvées au niveau dentaire entre les deux arcades se complètent. On retrouve des facettes d'usure qui s'emboîtent entre le maxillaire et la mandibule. L'émail et la dentine s'usent à la même vitesse, lorsque la dentine est exposée elle est au même niveau que l'émail, sans marge, sans concavité.

De ce fait, s'il existe une différence de cinétique d'usure entre une des deux arcades ou entre l'émail et la dentine, alors il existe un ou plusieurs autres mécanismes physico chimiques qui interagissent.

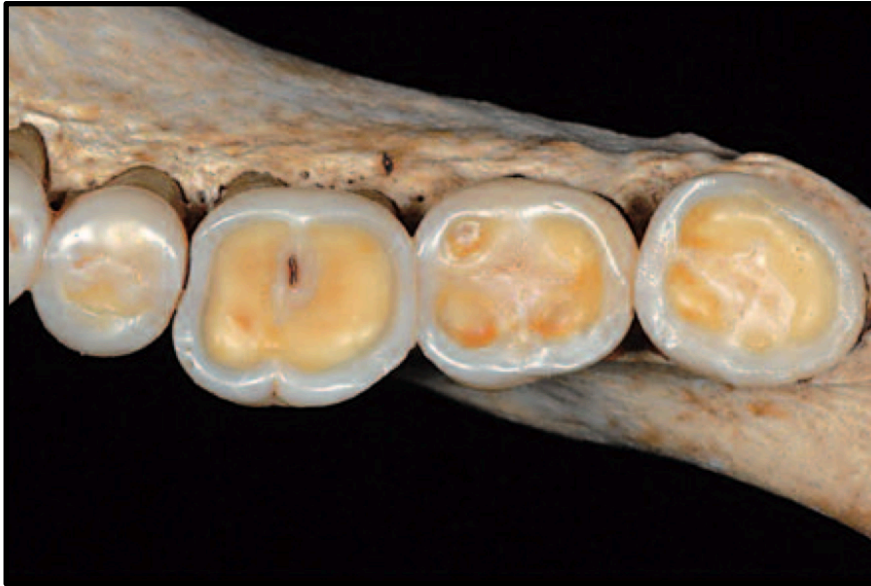

*Photographie d'un patient bruxomane atteint de lésion d'attrition.*

L'attrition ne concerne pas seulement les bords libres des dents antérieurs ou les faces occlusales des dents postérieures, elle touche aussi les faces proximales.

Lorsqu'elle est couplée à la dérive mésiale physiologique des dents postérieures, cela entraîne une réduction de longueur des arcades, notamment dans les populations du passé.





*Lésions attritives interproximales visibles sur cette arcade datant du 15eme siècle. Les points de contact deviennent des surfaces de contact.*

*Source : (Coll. Sains-en-Gohelle, 7-15e s.)*

Alors qu'une certaine quantité d'attrition est physiologique, une destruction excessive des structures dentaires ne l'est pas. Chez certains patients atteints d'attrition sévère, on remarque également la présence d'un bruxisme sévère.

Le bruxisme se définit comme une parafonction orale caractérisée par des affrontements occlusaux résultant d'activités motrices manducatrices non nutritives, répétitives, involontaires, le plus souvent inconscientes. On distingue des formes d'éveil ou de sommeil, et des types de bruxisme avec serrement, balancement, grincement, tapotements des dents (16).


Cependant il convient toutefois de noter que la présence d'une usure importante ne doit pas systématiquement présumer du diagnostic de bruxisme.

Certains patients présentant un bruxisme de sommeil confirmé ne possèdent pas d'usures dentaires importantes et inversement un patient avec des usures attritives sévères n'est pas forcément bruxomane.

## 2. Abrasion

L'abrasion dentaire correspond à une détérioration de la surface dentaire par un procédé mécanique qui n'implique pas seulement les dents. Un troisième corps est impliqué dans cette usure.

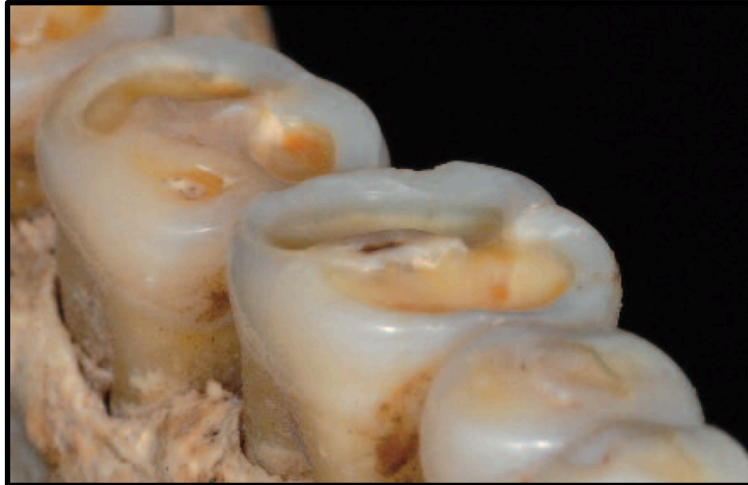
A l'échelle microscopique, aucune surface n'est parfaitement lisse. Les microrugosités présentes à la surface de tout corps pouvant entrer en contact avec nos dents constituent une source abrasive plus ou moins agressive pour les surfaces dentaires. Son importance est principalement liée à la taille, la forme et la dureté des particules interstitielles (17).



*Schématisme de l'usure abrasive entre le solide 1, le solide 2 et les particules abrasives interstitielles 3.*

Lorsque les deux corps solides représentant les dents sont distants, les particules abrasives interstitielles se déplacent librement sans trop les user. Cependant lorsque les deux corps se rapprochent suffisamment, les particules sont progressivement piégées provoquant une usure.

Le corps abrasif le plus commun correspond à l'action du bol alimentaire. Lors de la mastication les charges abrasives du bol alimentaire affectent toutes les surfaces dentaires et en particulier les surfaces occlusales. L'effet cumulatif de ce mécanisme, c'est à dire la répétition des cycles masticatoires, produit des surfaces d'émail émoussées, satinées, avec des limites de contour arrondies.



*Lésions abrasives occlusales visibles sur cette arcade datant du 15eme siècle.*

*Source : (Coll. Sains-en-Gohelle, 7-15e s.)*

Lorsque la dentine est directement exposée, sa faible dureté provoque un différentiel d'usure avec l'émail. Une marge sépare alors ces deux tissus car les surfaces de dentine s'usent plus rapidement que les surfaces d'émail. On remarque alors la formation de lésions amelo-dentinaires de forme concave, en cupule et de couleur brun orangé.

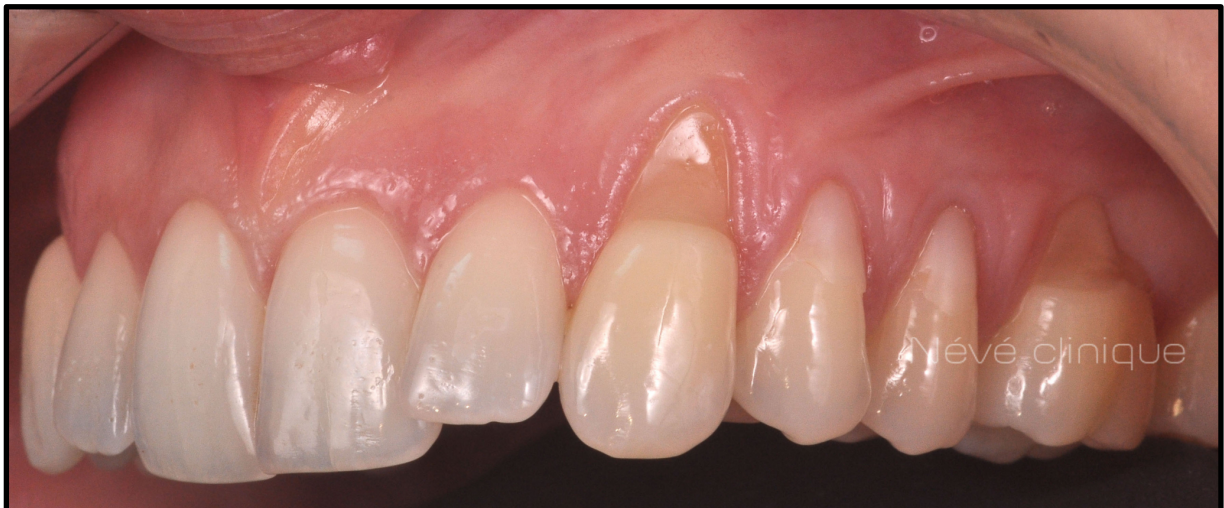Paradoxalement, depuis quelques années est apparu une nouvelle forme d'abrasion dentaire qui n'est pas en relation avec la mastication du bol alimentaire.

Le brossage iatrogène est une nouvelle piste à explorer par le chirurgien-dentiste face à la détection d'usures abrasives cervico vestibulaires.

En effet les charges abrasives contenues dans certains dentifrices, comme les dentifrices dits blancheur, ainsi que les brosses à dents à poils durs, constituent un nouvel élément à prendre en compte dans les phénomènes d'abrasions.

De plus, un brossage horizontal et puissant est également un élément abrasif pouvant altérer les surfaces dentaires.

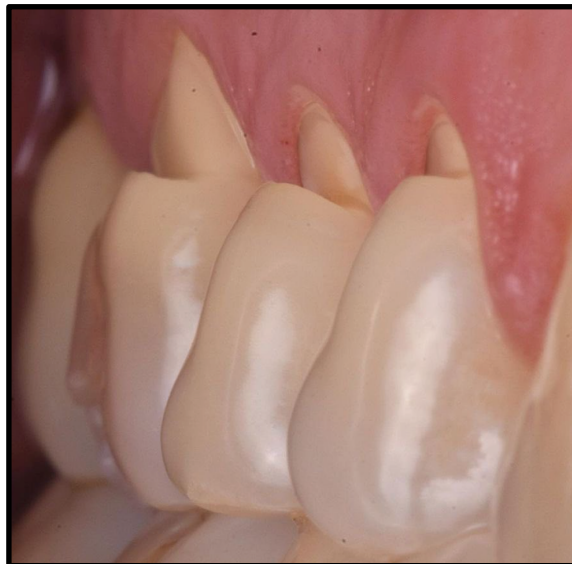Dans le cas de lésions cervicales non carieuses en rapport avec un brossage iatrogène, les lésions sont cunéiformes, abrupt, aux bords nets, d'aspect dures, lisses et brillantes comme « polie ». Ces lésions sont généralement retrouvées sur plusieurs dents au sein d'un même secteur.



*Lésions abrasives associées à des recessions gingivales induites par un brossage iatrogène.*

### 3. Abfraction

L'abfraction est une théorie évoquée pour la première fois par Grippo dans les années 1990 selon laquelle : « En raison des contraintes résultant des forces biomécaniques exercées sur les dents (statiques, comme lors de la déglutition et du serrement ou cycliques, comme lors de la mastication), l'émail et la dentine peuvent s'écailler ou se détacher. Cette perte de substance dentaire, qui sera appelée Abfraction, dépend de l'amplitude, de la durée, de la direction, de la fréquence et de l'emplacement des forces. » (18).



*Lésions supposées abfractionnelles.*

Il s'agirait d'une perte pathologique de tissus durs dentaires causée par des forces de charge biomécaniques. Ces lésions seraient dues à des phénomènes de flexion cuspidienne et de fatigue ultime de l'émail et de la dentine qui conduirait à une fragilisation de la zone cervicale de la dent (18).

A l'heure actuelle l'abfraction reste avant tout une théorie, les preuves scientifiques sont beaucoup trop faibles pour affirmer qu'il s'agisse d'un facteur prépondérant dans les phénomènes d'usures (19).

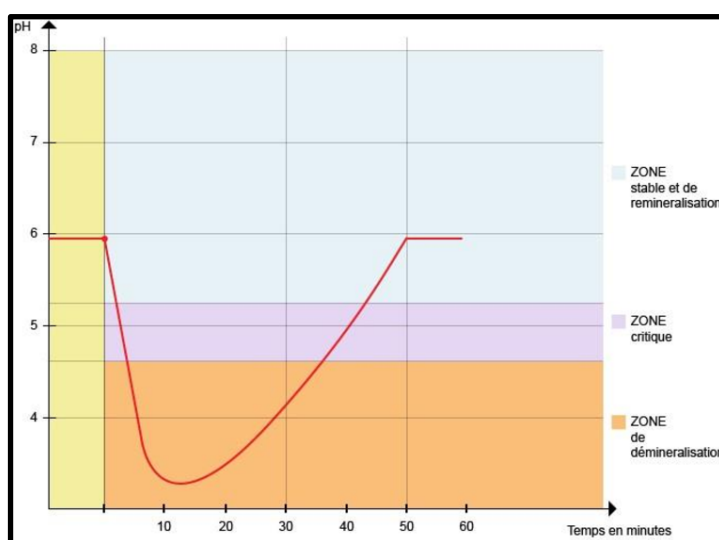
## 4. Érosion

L'érosion est un processus chimique conduisant à une dissolution des tissus durs de la dent par des acides non issu de bactéries orales. Ce type d'usure, pratiquement inexistant dans les populations du passé, voit sa prévalence augmenter, notamment chez les jeunes (2) (15).

L'érosion se potentialise avec les autres types d'usure.

En effet, l'attaque acide des tissus durs dentaires provoque une rupture des liaisons intermoléculaires. Au fur et à mesure de ces attaques acides, les surfaces exposées sont dissoutes, les tissus nouvellement exposés sont eux aussi victimes de cette attaque acide et l'épaisseur de tissus dentaire s'amointrit.

Le pH critique de l'émail est évalué à 5,5 c'est à dire que toute solution en contact avec de l'émail ayant un pH inférieur à 5,5 provoque une déminéralisation, et donc potentiellement de l'érosion, particulièrement si l'attaque est longue et répétée au fil du temps (2) (6).

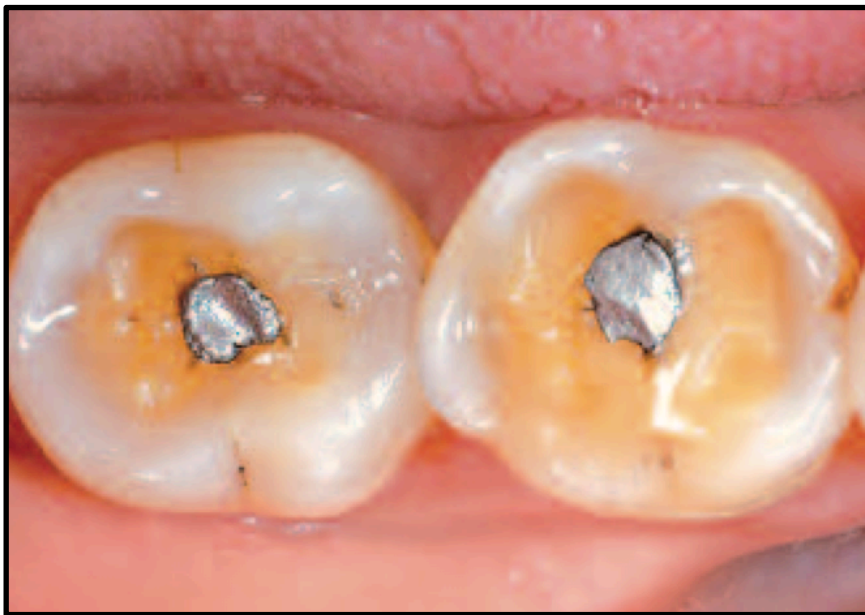

*Courbe de Stephan (évolution du pH en fonction du temps après consommation de sucre ou exposition à l'acide) Source : Université de Rennes 1 selon C. Mouton et J.C. Robert*

L'émail est en équilibre constant avec les fluides environnants. Ainsi, les processus de déminéralisation et de reminéralisation à la surface de l'émail sont médiés par des échanges ionique continu entre l'émail et l'environnement buccal.

La salive, grâce à son effet tampon joue un rôle prépondérant dans les phénomènes d'érosion. Elle constitue un facteur protecteur indispensable au bon équilibre du pH intra buccal (20).

Contrairement à l'abrasion ou à l'attrition, les matériaux de restauration comme l'amalgame ou les résines composites ne sont généralement pas endommagés, on observe alors un différentiel qui se créer entre la dent et le matériau utilisé.



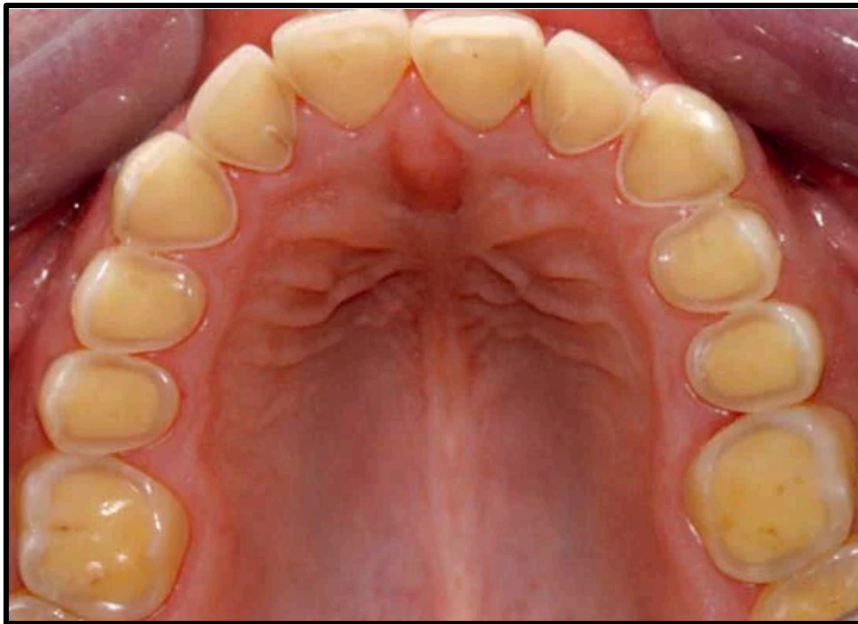
*Lésions érosives visibles sur ces deux molaires mandibulaires. On remarque un différentiel d'usure entre la dent et l'amalgame.*

Comme pour les lésions abrasives, lorsque la dentine est atteinte on observe une usure dentinaire plus rapide que celle de l'émail, avec la formation de concavités.

Au niveau prémolo-molaire on observe une fonte des cuspidés avec formation de cupules.

L'aspect des tissus durs dentaires se caractérise par une perte progressive et irréversible de l'anatomie et de la micro géographie de surface de la dent.

Les bordures d'émail sont généralement intactes au niveau gingival, car le fluide sulculaire et la pellicule acquise les protègent. On observe des lésions semblables à des préparations pour facettes.



*Usures érosives chez une patiente anorexique. On remarque la disparition des reliefs dentaires avec préservation des bordures d'émail gingival.*



## a) *Étiologies intrinsèques et extrinsèques des lésions érosives*

Il existe de multiples sources possibles d'érosions dentaires, il peut s'agir d'acides d'origines intrinsèques ou extrinsèques :

### - Acides d'origine extrinsèque :

L'alimentation représente la principale source d'acide extrinsèque responsable d'érosion dentaire. Nos habitudes alimentaires ont énormément changé au fil des siècles. Notre alimentation devient de plus en plus molle et acide. Chez les adolescents et les jeunes adultes, la consommation excessive de sodas, boissons énergisantes, alcool etc.. bien souvent consommés en dehors des repas, représente un réel facteur de risque d'érosion dentaire.

Deux revues systématiques, par Li et al. (21) et par Salas et al. (22), ont permis de rapporter l'association entre régime alimentaire et érosion. Les deux études ont identifié les boissons gazeuses comme le principal facteur alimentaire associé à l'érosion. Dans la méta-analyse de Li et al. (21), les auteurs ont montré une multiplication par deux du risque d'érosion associé à la consommation de boissons gazeuses.

Dans l'étude de Salas et al. (22), les auteurs ont pu démontrer que la consommation fréquente de jus de fruits naturels et de collations ou sucreries acides est également significativement associée à un plus grand risque d'érosion dentaire, alors que la consommation plus élevée de produits laitiers, comme le lait et le yaourt peut être considérée comme un facteur protecteur.

Il a été démontré que les boissons acides, lorsqu'elles sont complétées par du calcium, du phosphate et du fluorure, ont un potentiel érosif réduit (23). En outre, le yaourt, qui a un pH relativement faible, a un faible potentiel érosif en raison de sa forte teneur en calcium et en phosphate (24).

De plus la consommation d'une seule boisson acide n'a normalement que peu d'incidence sur l'érosion dentaire. Bien que le pH de la salive diminue lorsqu'elle est avalée, celle-ci possède généralement une capacité tampon suffisante pour rétablir rapidement un pH neutre.

La probabilité de problèmes dentaires est beaucoup plus élevée si les consommateurs sirotent leurs boissons ou s'ils les consomment sur de longues périodes. Une façon de minimiser le risque de contact prolongé des boissons acides avec les dents est de boire à l'aide d'une paille, car cela diminue le contact avec les dents (25).

La consommation de boissons rafraîchissantes sans alcool est évaluée à **60 litres par français et par an** et les ventes sont en constante progression. (+ 32 % de 1994 à 2004, + 224 % pour les versions light) (26).

Type de boisson	Nom commercial	pH
SODAS	COCA-COLA	2,3
	COCA-COLA LIGHT	2,3
	FANTA ORANGE	2,5
	PEPSI	2,3
	SEVEN UP	2,3
BOISSONS « SPORTIVES »	GATORADE	2,9
	POWERADE	3,3
BOISSONS « ENERGETIQUES »	RED BULL	3,4
	SPEED	2,3
BOISSON REFERENTIELLES	EAU PLATE	7.2
	JUS DE CITRON	1.8
	JUS D'ORANGE	2.8
	LAIT ENTIER	7
	CAFE	5
	VIN ROUGE	3,4

*pH de certaines boissons couramment consommées (d'après Paesani DA. Dental erosion. In: Paesani DA, ed. Bruxism: theory and practice. London: Quintessence publishing, 2010:149-86).*

En plus de l'alimentation, il existe de nombreuses autres causes possibles d'origines extrinsèques (27) :

L'érosion due à des facteurs chimiques environnementaux se produit lorsque des individus sont exposés aux acides dans leur lieu de travail ou pendant les activités de loisirs. Les facteurs environnementaux impliquent principalement une exposition à des vapeurs acides par des travailleurs dans des usines (travailleurs d'usine de batterie exposés à l'acide sulfurique, des travailleurs d'usine de galvanisation exposés à l'acide chlorhydrique...)

Les travailleurs exposés aux vapeurs acides et aux aérosols ont un risque d'érosion dentaire plus important.

Certains médicaments très acides peuvent également jouer un rôle dans les phénomènes d'érosion (l'acide acétylsalicylique, la vitamine C, les suppléments en fer...).

Signalons également que certaines drogues (ecstasy) et certains médicaments (antidépresseurs, antihistaminiques, antiémétiques, antiparkinsoniens, etc.) sont également incriminés de manière directe ou indirecte, car ils diminuent le débit du flux salivaire.

ACIDES ALIMENTAIRES	SODAS	
	JUS DE FRUITS	
	VINAIGRE	
	VIN	
	CAFE	
MEDICAMENTS ACIDES	ASPIRINE : ACIDE ACETYLSALICILYQUE	
	TABLETTE DE FER	
	VITAMINE C	
EXPOSITIONS PROFESSIONELLES	VAPEURS ACIDES	USINES DE BATTERIES
		USINES DE GALVANISATION
		USINES DE MUNITIONS
	ACIDES LIQUIDES	OENOLOGUE
		NAGEURS

*Exemples d'acides d'origines extrinsèques.*

- Acides d'origine intrinsèque :

Le reflux gastro-oesophagien (RGO) correspond au passage du contenu gastrique par l'oesophage pour finir dans la cavité buccale. Le reflux gastrique a un pH inférieur à 2. Le pH de l'acide gastrique est bien inférieur au pH critique de dissolution de l'émail, par conséquent, le reflux du contenu de l'estomac dans la cavité buccale sur une longue période peut entraîner une grave perte de structure dentaire.

Selon la Société Nationale Française de Gastro-Entérologie (SNFGE), 5 à 10 % des adultes souffrent de reflux gastro-oesophagien au quotidien et 30 à 40 % se plaignent occasionnellement de pyrosis (sensation de brûlure acide dans le thorax) et/ou de régurgitations intra orale.

Dans une étude de Wilder-Smith et al, les patients qui avaient des érosions dentaires identifiées comme des lésions actives en rapport avec un RGO se sont vu prescrire des inhibiteurs de la pompe à protons (IPP) pour les aider à gérer leurs problèmes de reflux gastrique. Dans 86 % des cas, la progression des lésions érosives a été arrêtée (28).

Les vomissement fréquents, spontanée dans le cas de l'alcoolisme sévère ou provoqué dans certains troubles de l'alimentation comme l'anorexie et la boulimie sont également à prendre en compte comme facteur intrinsèque d'érosion dentaire.

Les chirurgien dentistes doivent maintenir un degré élevé de suspicion d'érosion chaque fois qu'un patient présente des symptômes de reflux acide ou de vomissement.

## C. Classification des usures dentaires

### 1. Tooth Wear Index (TWI) (29) (30) (31)

En 1984, Smith et Knight ont introduit le « tooth wear index » : TWI, un système complet de mesure de l'usure dentaire.

Les faces occlusales, vestibulaires, linguales, cervicales et le bord incisif de l'ensemble des dents présentes sont analysées avec un score d'usure.

Le TWI est le premier indice de mesure de l'usure multifactorielle.

Ce score d'usure est attribué indépendamment de l'étiologie afin d'éviter de possibles confusions liées à la terminologie, la traduction ou les différences d'opinions entre praticien concernant le diagnostic de l'étiologie basé sur des critères cliniques.

Le TWI permet également de distinguer l'usure physiologique de l'usure pathologique, grâce à la comparaison avec des valeurs seuils normales pour chaque groupe d'âge étudié.

Score	Surface	Critères
0	O/L/V/I	Pas de perte amélaire
	C	Pas de perte de forme de contour
1	O/L/V/I	Perte de substance amélaire
	C	Perte minime de forme de contour
2	O/V/L	Perte de substance amélaire exposant la dentine sur moins d'un tiers de la surface
	I	Perte de substance amélaire exposant peu la dentine
	C	Défaut de moins d'1 mm de profondeur
3	O/V/L	Perte de substance amélaire exposant la dentine sur plus d'un tiers de la surface
	I	Perte de substance amélaire et perte considérable de substance dentinaire
	C	Défaut de moins de 1-2 mm de profondeur
4	/L/O	Perte amélaire totale, exposition pulpaire, exposition de dentine secondaire
	I	Exposition pulpaire ou exposition de dentine secondaire
	C	Défaut de plus de 2 mm de profondeur, exposition pulpaire, exposition de dentine secondaire

*Tooth Wear Index, Smith et Knight (1984)*

*V: Vestibulaire L: linguale O: Occlusale I: bord Incisif C: Cervical*

Certains inconvénients ont été identifiés dans l'utilisation du TWI :

- Le temps nécessaire pour analyser une dentition complète
- La quantité de données générées
- Des seuils élevés pour chaque tranche d'âge, entraînant une sous-estimation de l'usure pathologique
- L'utilisation complète de l'indice comme outil de recherche est impossible sans l'aide d'un ordinateur



## 2. BEWE : Basic Erosive Wear Examination (32)

Le BEWE est un examen clinique simple et rapide développé par Bartlett, Ganss et Lussi en 2008, permettant de classer les usures érosives.

Score	Signes cliniques
0	Pas de perte de tissus dentaires
1	Perte débutante de la structure superficielle
2*	Perte prononcée de tissus dentaires durs ; < 50% de la surface
3*	Perte grave de tissus dentaires durs ; ≥ 50 % de la surface
* dans les degrés 2 et 3, la dentine est souvent exposée.	

Les dents sont examinées les unes après les autres, sauf les dents de sagesse, sur leurs faces vestibulaires, occlusales et linguales afin d'identifier et de classer les lésions par score.

La valeur la plus élevée de chaque sextant est retenue. La somme des valeurs retenues pour chacun des sextants définit alors le degré de sévérité des lésions dues aux attaques acides et permet de formuler des recommandations pour la prise en charge du patient.

Sévérité de l'érosion	Somme de tous les sextants	Recommandation de prise en charge
Absence d'érosion	≤2	<ul style="list-style-type: none"> <li>- Maintenance et suivi normal</li> <li>- Répétition du BEWE tous les 3 ans</li> </ul>
Faible	3-8	<ul style="list-style-type: none"> <li>- Maintenance et suivi normal</li> <li>- Recommandations d'hygiène bucco-dentaire, bilan alimentaire et conseils</li> <li>- Répétition du BEWE tous les 2 ans</li> </ul>
Moyenne	9-13	<ul style="list-style-type: none"> <li>- Recommandations d'hygiène bucco-dentaire, bilan alimentaire et conseils</li> <li>- Identifier le ou les principaux facteurs étiologiques de la perte de tissu et développer des stratégies pour éliminer leurs impacts.</li> <li>- Recommandation de mesures de fluoruration ou d'autres stratégies pour augmenter la résistance des tissus dentaires durs.</li> <li>- Si possible, éviter les mesures de restauration.</li> <li>- Enregistrer ou noter la situation actuelle avec des modèles d'étude, des prises d'empreinte en silicone et des photographies.</li> <li>- Répétition du BEWE tous les 6 à 12 mois.</li> </ul>
Élevée	≥ 14	<ul style="list-style-type: none"> <li>- Idem sévérité moyenne</li> <li>- En cas de progression rapide des érosions. Éventuellement, envisager des mesures de restauration.</li> <li>- Répétition du BEWE tous les 6 à 12 mois.</li> </ul>

*Recommandations cliniques en fonction du degré de sévérité de l'usure érosive obtenu selon le score BEWE.*

### 3. ACE : Anterior Classification of Erosion (33)

Vaillati et Belser ont développé en 2010 une nouvelle classification basée sur l'état des dents antérieures maxillaire. Cette classification a pour objectif de classer rapidement chaque patient et décider du plan de traitement le plus approprié.

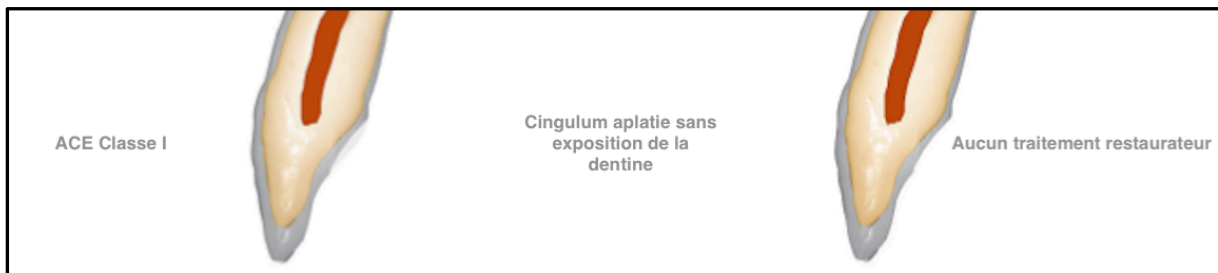La classification est basée sur cinq paramètres pertinents pour le choix du traitement et l'évaluation du pronostic :

- L'exposition de la dentine dans les zones de contact
- La préservation des bords incisifs
- La longueur de la couronne clinique restante
- La présence d'émail sur la surface vestibulaires
- La vitalité pulpaire.

La classification ACE est strictement liée à l'observation clinique de l'état des dents maxillaires antérieures, qui sont généralement les plus endommagées.

Les patients sont regroupés en six classes, et pour chaque classe, un plan de traitement dentaire est proposé :

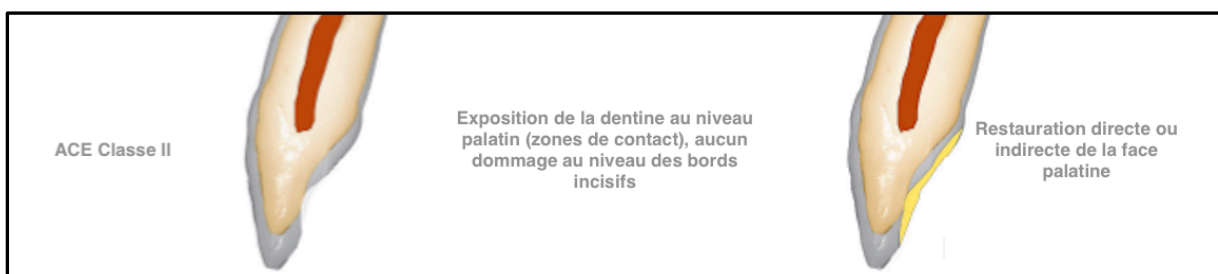- Classe I ACE : Cingulum aplati sans exposition dentinaire



Il s'agit du stade le plus précoce de l'érosion dentaire. L'émail est présent en tout point mais moins épais. L'émail palatin est légèrement aminci, la dent prend un aspect jaunâtre car la dentine devient plus visible par transparence.

Pour les patients en classe I ACE, aucun traitement de restauration n'est recommandé. Cependant, il est impératif de mettre en place des mesures préventives et un suivi clinique doit être instauré. L'étiologie doit être recherchée et la cause de l'érosion dentaire éliminée. Une récupération à 100 % est possible à ce stade.

- Classe II ACE : Exposition dentinaire modérée en palatin sans perte du bord libre.



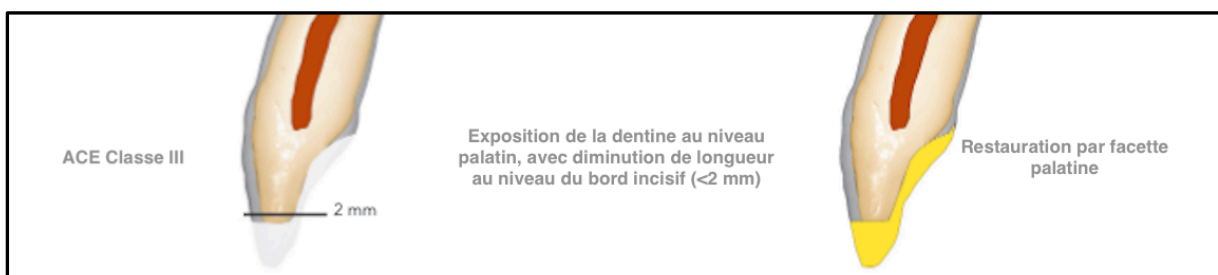Dans ce groupe de patients, l'émail au niveau de la face palatine des dents maxillaires est atteint et de petites zones de dentine sont exposées, généralement en lien avec les points de contact des dents opposées. Les dents antérieures mandibulaires sont rarement affectées par l'érosion, leurs bords incisifs, encore intacts, agissent comme des lames qui endommagent les dents antérieures maxillaires de manière très agressive. Contrairement à la classe I, les contacts occlusaux sont ici composés de dentine plus molle. La perte de structure dentaire s'aggrave à un rythme élevé, surtout si la cause de l'érosion n'est pas maîtrisée.

C'est la raison pour laquelle l'état dentaire d'un patient atteint d'érosion dentaire peut se détériorer très rapidement malgré un démarrage lent.

Un traitement restaurateur est absolument nécessaire à ce stade. L'exposition dentinaire augmente le risque carieux et l'érosion dentaire et très souvent exacerbée par d'autres facteurs tels que l'abrasion ou l'attrition ce qui accélère la perte de substance.

La réalisation d'une restauration en résine composite direct est préconisée. Si la perte de substance dentaire est importante il est possible de réaliser un onlay palatin en méthode indirecte.

- Classe III ACE : Exposition dentinaire sévère en palatin avec diminution du bord incisif < 2mm.



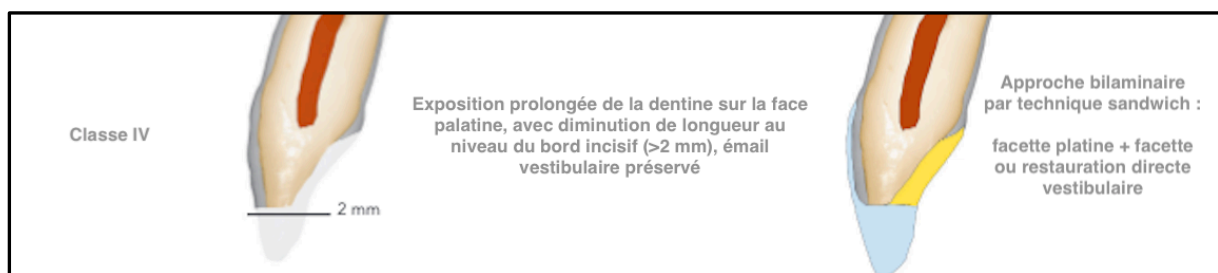
Lorsque les patients de classe II ACE ne sont pas traités, l'exposition dentinaire s'aggrave et les bords incisifs commencent à être touchés. C'est généralement à ce

moment-là que les patients les plus attentifs se posent des questions et viennent consulter pour des raisons esthétiques.

A ce stade, les dents postérieures sont généralement atteintes et les cuspides sont souvent aplaties. On remarque alors une diminution de la dimension verticale. Le patient nécessite une prise en charge globale.

La dimension verticale peut être augmentée à l'aide d'onlay au niveau des dents postérieures ce qui va permettre de ménager un espace palatin suffisant pour le collage d'onlay en composite au niveau des dents antérieures maxillaire.

- Classe IV ACE : Exposition dentinaire sévère en palatin avec diminution du bord incisif > 2mm et émail vestibulaire préservé.



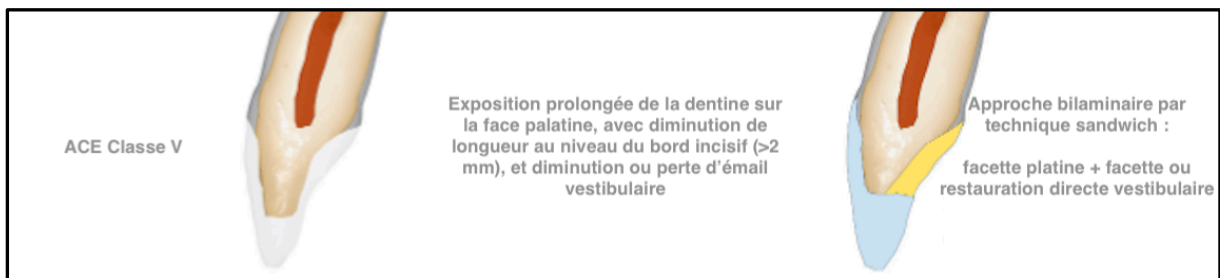
Le stade IV correspond à la suite logique du stade précédant, avec une atteinte du bord incisif plus importante (>2mm) et un aplanissement sévère des cuspides. Néanmoins, l'émail vestibulaire est toujours préservé.

Les dents postérieures seront restaurées à l'aide d'onlays en composites ou en céramiques afin d'augmenter la dimension verticale.

Les dents antérieures seront restaurées selon une approche bilaminaire par technique sandwich avec la réalisation d'une facette palatine permettant de rétablir la dimension verticale. La face vestibulaire sera quant à elle restaurée soit en méthode directe par

la réalisation d'une restauration en résine composite, soit en méthode indirecte par la réalisation d'une facette vestibulaire.

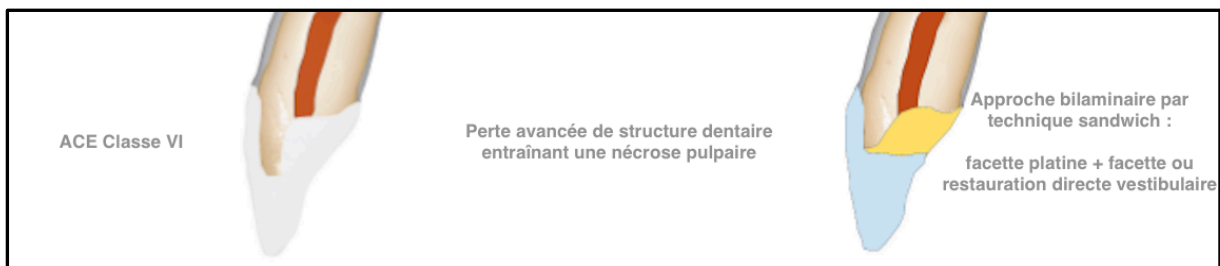
- Classe V ACE : Exposition dentinaire sévère en palatin avec diminution du bord incisif > 2mm avec atteinte de l'émail vestibulaire.



Le niveau d'usure dentaire est très important, à ce stade la pulpe est toujours vivante, l'esthétique est très endommagée et les fonctions orales sont compromises.

Une réhabilitation complète est nécessaire, cependant à ce stade le pronostic est engagé et une réhabilitation à long terme n'est pas garantie.

- Classe VI ACE : Exposition dentinaire sévère avec diminution du bord incisif > 2mm avec atteinte de l'émail vestibulaire et nécrose pulpaire.



Il s'agit du stade terminal de la classification ACE avec une perte avancée de structure dentaires ayant entraîné une nécrose pulpaire. La perte de tissus est quasi-totale et la réhabilitation prothétique s'annonce très complexe.

Concernant les classes V et VI, l'approche « sandwich » est considérée comme expérimentale à cause de l'importante perte de substance dentaire, qui diminue la surface de collage et la résistance mécanique.

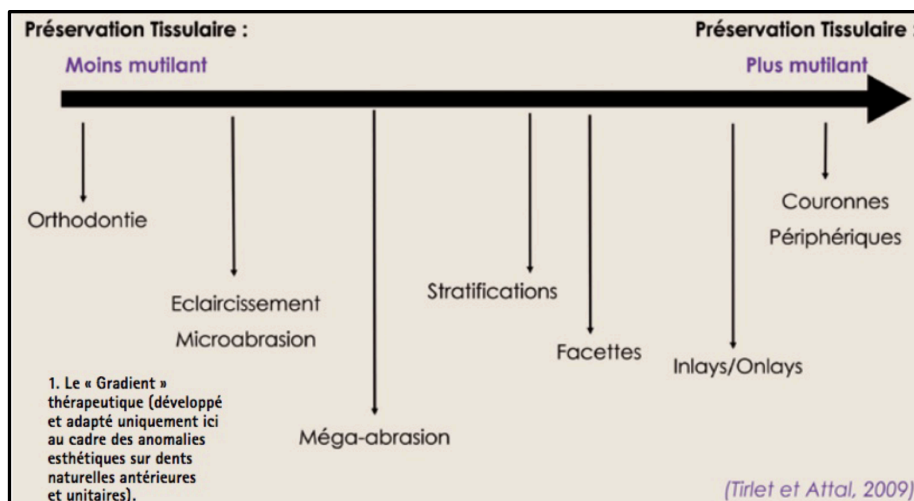


### III. Concepts thérapeutiques de traitements des usures dentaires

Dans les cas de réhabilitation d'usure sévère, l'objectif est de pouvoir conserver un maximum de structures dentaires possibles tout en préservant la vitalité pulpaire. Cette approche minimalement invasive et respectueuse des structures dentaires est possible depuis plusieurs années maintenant grâce aux progrès réalisés en termes de dentisterie adhésive.

Depuis bien trop d'années, les cas d'usures sévères étaient traités par l'utilisation de procédés de recouvrement total de la dent avec préparation corono-périphérique, afin d'optimiser la rétention prothétique, généralement en association avec des thérapeutiques endodontiques et de ce fait des reconstitutions corono-radicaux. Désormais, grâce au développement de la dentisterie adhésive, biomimétique et des thérapeutiques à minima, il est possible de réhabiliter prophétiquement nos patients par des restaurations partielles collées dans la majorité des cas.

Ce changement de paradigme, en faveur d'une dentisterie adhésive, économe en tissu dentaire et respectueuse des structures dentaire est illustré par le « gradient thérapeutique » (34) développé par Gil Tirlet et Jean Pierre Attal qui classe les différentes thérapeutiques de la moins mutilantes à la plus mutilantes.



Le gradient thérapeutique de Tirlet et Attal, 2009.

## A. Traitements préventifs : Cibler l'étiologie

L'usure dentaire et sa gestion posent actuellement de nouveaux défis en dentisterie.

Le diagnostic étiologique est un élément indispensable pour le chirurgien-dentiste afin de pouvoir détecter, contrôler et traiter les lésions d'usures. L'usure dentaire est bien trop souvent associée au bruxisme, et pourtant ce dernier ne concerne qu'un faible pourcentage de patients.

Selon les recommandations européennes issues d'un consensus d'experts sur la prise en charge de l'usure dentaire sévère (35).

Le diagnostic étiologique, la prévention et le suivi sont des éléments indispensables de prise en charge des patients.

Les traitements restaurateurs ne sont pas toujours indiqués. Si le patient est préoccupé par son apparence et se plaint de considérations esthétiques, les options de restauration doivent être examinées de manière critique avec le patient. Lorsqu'une intervention est indiquée et convenue avec le patient, une approche conservatrice et peu invasive est recommandée. Des mesures préventives doivent être conseillées et des dispositions de suivi des patients doivent être prises, quelle que soit la gravité de l'usure des dents.

Une description des usures observées en bouche dent par dent, l'utilisation d'indices tels que le BEWE, le TWI, l'ACE, la prise de photographies et l'anamnèse du patient sont des éléments cruciaux du dossier clinique.

Si l'usure dentaire est considérée comme progressive, avec un rythme préoccupant, il est urgent d'établir un diagnostic des principaux facteurs étiologiques et de mettre en place un programme de mesures préventives. La prise en charge de l'étiologie est primordiale, et fait partie intégrante du processus de soin.

L'anamnèse du patient est un élément clé dans la prise de décision. Plus l'interception des facteurs étiologiques sera précoce et adaptée au patient, plus grandes seront les

chances de conserver un patrimoine tissulaire dans un état fonctionnel et esthétique optimal (36).

Les thérapeutiques de restaurations définitives ne doivent pas être conseillées en présence d'une usure jugée active. En effet les restaurations telles que les composites, les couronnes, les facettes... n'empêchent pas les processus d'usures. Ils modifient simplement le taux, l'emplacement et la nature de l'usure. De plus, la plupart des restaurations considérées comme "définitives" peuvent s'avérer avoir une durée de vie limitée chez les patients présentant une usure dentaire sévère due au bruxisme ou à l'érosion.

Il est important de pouvoir cibler et contrôler l'étiologie avant d'entreprendre le moindre traitement restaurateur, sans quoi le praticien s'expose à un risque d'échec et de récurrence.

## B. Conceptualisation du projet thérapeutique

Dans les cas de réhabilitations d'usures, notamment lorsqu'il s'agit d'une usure sévère, la réalisation d'un projet thérapeutique est une étape préalable indispensable afin de guider la thérapeutique d'un point de vue esthétique et fonctionnel.

La première étape nécessaire à la conception du projet thérapeutique correspond à l'examen clinique précis et complet du patient.

Chaque dent est examinée et des clichés radiologiques sont réalisés.

### 1. Documentation

Il est primordial de pouvoir mener une documentation précise et complète du patient afin de posséder toutes les données analogiques nécessaires à notre thérapeutique.

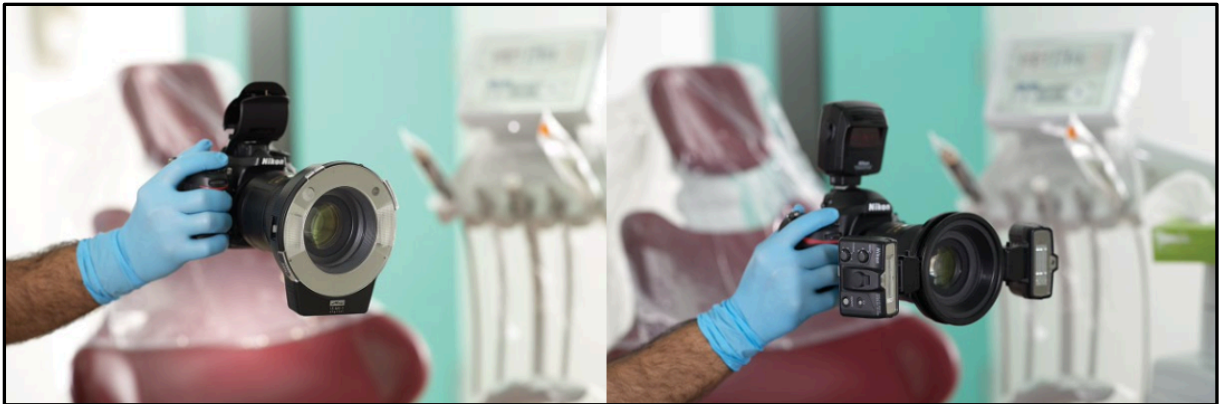
#### a) *Réalisation de photographies*

Le recueil de données biométriques par la réalisation de photographies et éventuellement de vidéos est devenu un outil indispensable pour le chirurgien-dentiste dans les cas de réhabilitations esthétiques.

La meilleure qualité de photographie est obtenue avec des appareils photographiques reflex qui permettent une grande diversité de paramétrage et l'adjonction d'accessoires annexes tel qu'un objectif macro ou un flash annulaire (37).

La prise de photographies à l'aide de smartphone ou bien d'appareil photographique compacte pourra néanmoins être envisagée, au prix d'une qualité amoindrie.

La vidéo est un outil de plus en plus utilisé, elle permet un enregistrement de la dynamique labial lors de la parole et du sourire.







*Appareils photographiques reflex munis d'un flash macro annulaire à gauche et d'un flash macro à deux têtes à droite.*






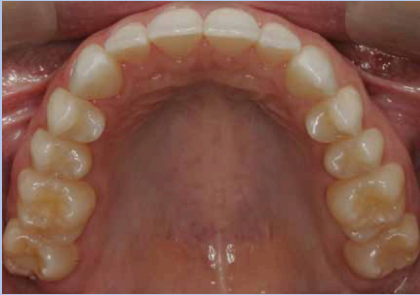

L'iconographie apporte un réel bénéfice en termes de diagnostic, notamment lors de réhabilitations esthétiques.

Le partage de photographies avec le laboratoire de prothèse permet une meilleure communication avec le prothésiste afin de le guider au mieux dans la thérapeutique. Le zoom et les différents réglages de la caméra permettent une analyse très fine de certaines caractéristiques esthétiques telles que la couleur, la forme, les caractérisations de la dent...

Il n'existe pas vraiment de consensus concernant le nombre de photographies nécessaires. Il conviendra au chirurgien-dentiste de sélectionner le nombre de photographies qu'il juge nécessaire à sa thérapeutique.

L'AACD (American Academy of Cosmetic Dentistry), préconise un protocole photographique complet comprenant douze clichés (38).

<b>Photographies sourire naturel sans écarteurs</b>	
Portrait vue de face	
Sourire vue de face	
Sourire vue latérale droite et gauche	
<b>Photographies avec écarteurs</b>	
Arcades légèrement ouvertes vue de face	

<p>Arcades légèrement ouvertes vue latérale droite et gauche</p>		
<p>Dents antérieures maxillaires vue de face</p>		
<p>Dents antérieures maxillaire vue latérale droite et gauche</p>		
<p><b>Photographies occlusales avec miroir</b></p>		
<p>Arcade maxillaire</p>		
<p>Arcade mandibulaire</p>		

*Protocole photographique en 12 clichés selon l'AACD (American Academy of Cosmetic Dentistry)*

## b) Empreintes et moulages d'étude

### (1) L'empreinte physique :

L'empreinte constitue une étape capitale, elle permet l'enregistrement en négatif des surfaces dentaires et muqueuses présentes en bouche.

Les matériaux d'empreinte sont divers et variés et chacun présente des caractéristiques qui le différencient des autres matériaux.

	Temps de prise	Hydrophilie	Fidélité	Élasticité	Stabilité dimensionnelle	Coulée
Alginate	3 à 4 mn	++	++	+	+	15 mn
Pâte Zno	6 à 7 mn	+++	++	-	+++	24 h
Polysulfures	8 à 12 mn	-	++	++	++	1 h
Silicones par condensation	4 à 5 mn	-	+	++	++	15 mn
Silicones par addition	3 à 4 mn	++	+++	++	+++	12 h
Polyéthers	4 à 5 mn	+++	+++	+++	+++	24 h

*Comparaison des principales propriétés des matériaux à empreintes utilisés en odontologie.*

La réalisation d'une empreinte qualitative repose notamment sur le choix du matériau le plus approprié ainsi que sur la mise en œuvre rigoureuse par l'opérateur, qui doit connaître les indications et les limites des matériaux utilisables.

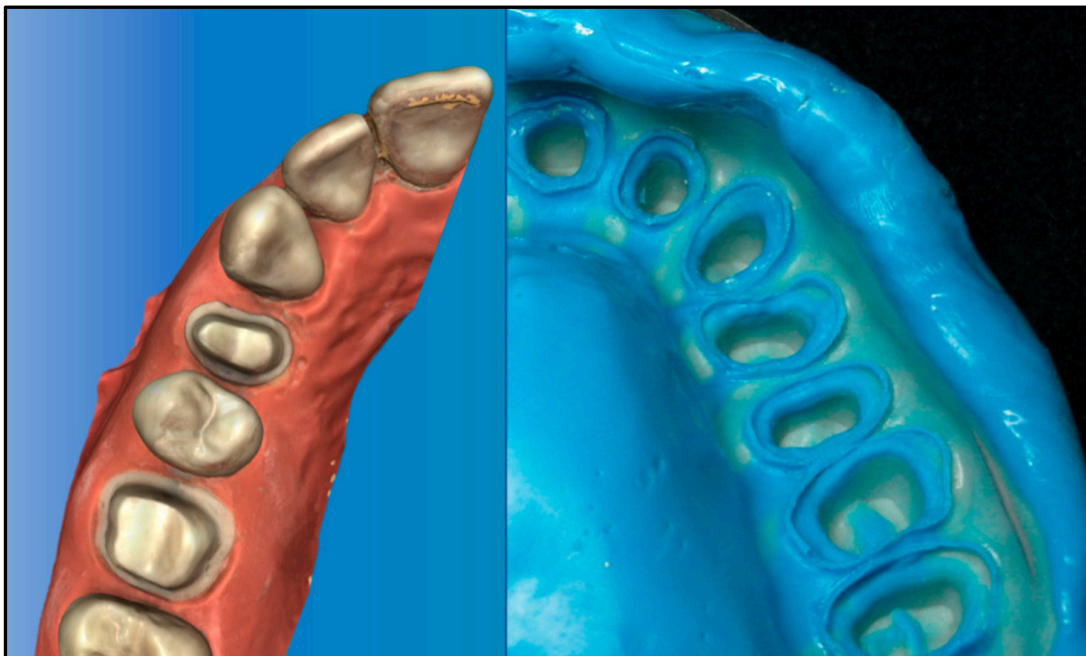
Le choix du matériau se fera notamment en fonction de la définition souhaitée. Généralement l'utilisation d'un hydrocolloïde réversible, tel que l'alginate, permet la réalisation d'une empreinte et d'un moulage d'étude suffisamment précis. Les élastomères de silicone tel que les polyvinylsiloxanes, plus précis, sont utilisés dans l'enregistrement des dents préparées, notamment lors de cas esthétiques.



## (2) L'empreinte Numérique :

L'empreinte optique répond aux mêmes objectifs que l'empreinte physique en termes d'enregistrement des surfaces dentaires et muqueuses. L'empreinte optique permet d'obtenir une reconstitution en trois dimensions d'une ou de plusieurs dents, scannées en bouche à l'aide d'une caméra intra-orale couplée à un ordinateur. Elle permet d'obtenir un modèle d'étude numérique.

Avec une empreinte optique, le fichier numérique obtenu est directement utilisé pour la mise en œuvre des pièces prothétiques, alors qu'avec une empreinte physique conventionnelle, il faudra passer par une série d'étapes de laboratoires qui s'enchaînent et qui sont susceptibles d'induire des erreurs cumulées pouvant aboutir in fine à de plus grands défauts d'adaptation (39).



*Empreinte numérique VS empreinte physique.*

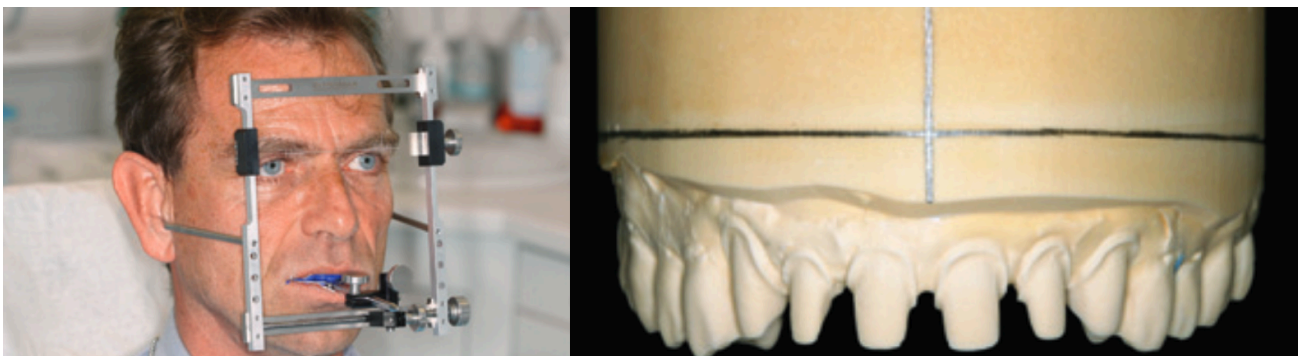
### c) *Le Ditramax*

Le Ditramax est un dispositif de transfert des données esthétiques du patient entre le praticien et le laboratoire. Ainsi, le travail du prothésiste pourra être guidé par l'enregistrement réalisé grâce au Ditramax des références esthétiques du patient (40).

Il permet d'enregistrer et de marquer sur les modèles d'études trois lignes de références esthétiques :

- La ligne bipupillaire
- Le plan sagittal médian
- Le plan de camper

Cette communication entre le praticien et le prothésiste permet d'accroître la prévisibilité du résultat obtenu.

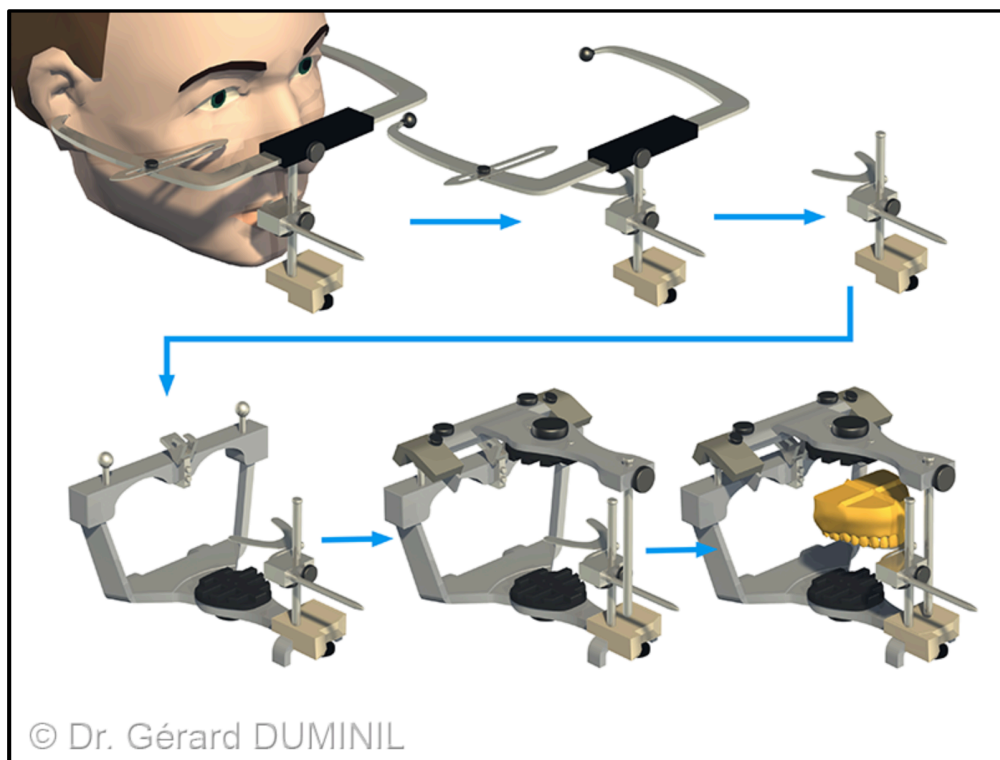


*Indexation des lignes esthétiques du patient à l'aide du Ditramax*

d) *Articulateur*

L'utilisation d'un articulateur permet d'étudier la mise en relation des arcades du patient. L'articulateur est un dispositif extra-oral qui permet de reproduire le plus fidèlement la cinématique mandibulaire.

Le montage du modèle maxillaire en articulateur et précédé d'un enregistrement de sa position spatiale par rapport au massif crâniofacial à l'aide d'un arc facial.



*Montage du model maxillaire en articulateur à l'aide d'un arc facial.*

Il existe différents types d'articulateurs :

- Articulateurs non adaptables : Ils ne sont pas paramétrables, les boîtiers condyliens sont fixés par le constructeur et ne reproduisent que la relation statique dans laquelle les modèles ont été montés.
- Articulateurs semi adaptables : Ils sont partiellement paramétrables, et permettent une gestion des mouvements de propulsion, de latéralité et de diduction par modification de l'angle de Bennet et de la pente condylienne.
- Articulateurs adaptables : Ils sont entièrement réglables et permettent d'appréhender les mouvements masticatoires. Un condyle peut être réglé indépendamment de l'autre.

Les articulateur semi adaptables, permettent de réaliser la majorité des traitements. Ils représentent un compromis entre facilité d'utilisation et possibilités de paramétrages.

## 2. Analyse et diagnostic esthétique

L'esthétique est un terme souvent utilisé en dentisterie, notamment lors de réhabilitation du secteur antérieur. Les patients sont de plus en plus demandeurs, même en secteur postérieur.

Selon le dictionnaire Larousse un traitement esthétique est défini comme un traitement « qui a une certaine beauté, de la grâce, de l'élégance ; agréable à voir, artistique, harmonieux », « qui a rapport au sentiment du beau, à sa perception »

L'esthétisme est un objectif à atteindre pour tout praticien et un désir de chaque patient, cependant cela reste un terme subjectif et complexe tant la beauté est propre à chaque individu.

Dans une société de plus en plus connectée aux réseaux sociaux et portée sur le « paraître », l'exigence et les demandes esthétiques des patients sont de plus en plus importantes.

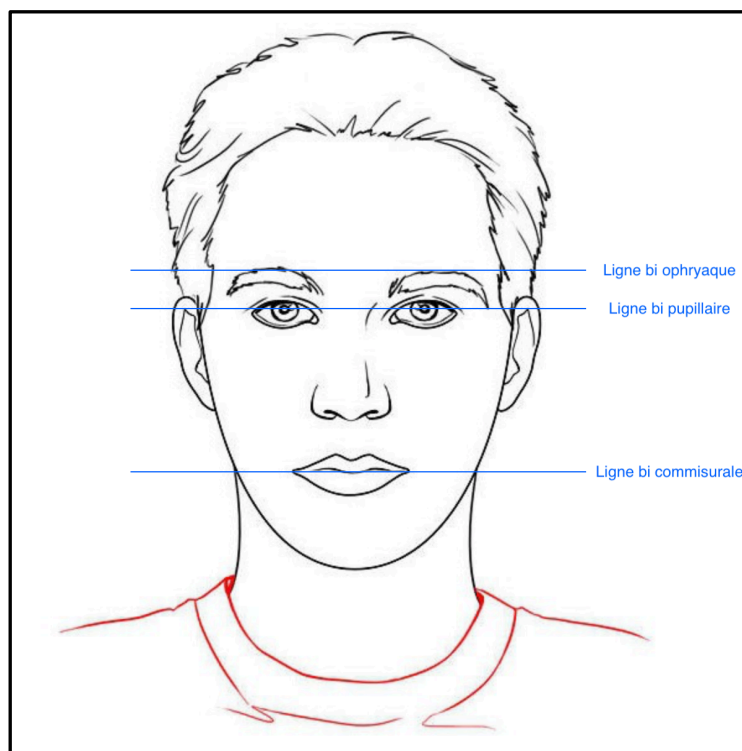
Un sourire esthétique se caractérise par une harmonie globale entre les dents, la gencive, les lèvres et le visage.

Cependant l'esthétique du sourire et l'intégration de ce sourire au niveau facial répondent à certains critères fondamentaux bien définis.

a) *Les références esthétiques*

(1) *Les références horizontales*

La ligne bi-pupillaire, la ligne bi-ophryaque et la ligne bi-commisurale sont les 3 références horizontales au niveau du visage. Lorsqu'elles sont parallèles, elles donnent une sensation d'harmonie.



*Les références horizontales au niveau du visage.*

L'analyse biométrique des symétries/asymétries faciales nous montre que la ligne bi-pupillaire est la ligne de référence horizontale à utiliser pour la majorité des patients.

En effet, la ligne bi-pupillaire est la référence horizontale pour 88,4 % des patients. Dans 11,6% des cas (asymétries verticaux ou asymétries mixtes), il faudra se référer à la ligne bi-commisurale (41).

La ligne de référence horizontale permet d'évaluer la direction de la courbure du plan incisif maxillaire, du contour gingival et du maxillaire.

Dans un visage harmonieux, le plan incisif est parallèle à la ligne bi-pupillaire et le milieu inter incisif est quant à lui parallèle au plan sagittal médian, sans obligatoirement être confondu avec celui-ci (42).

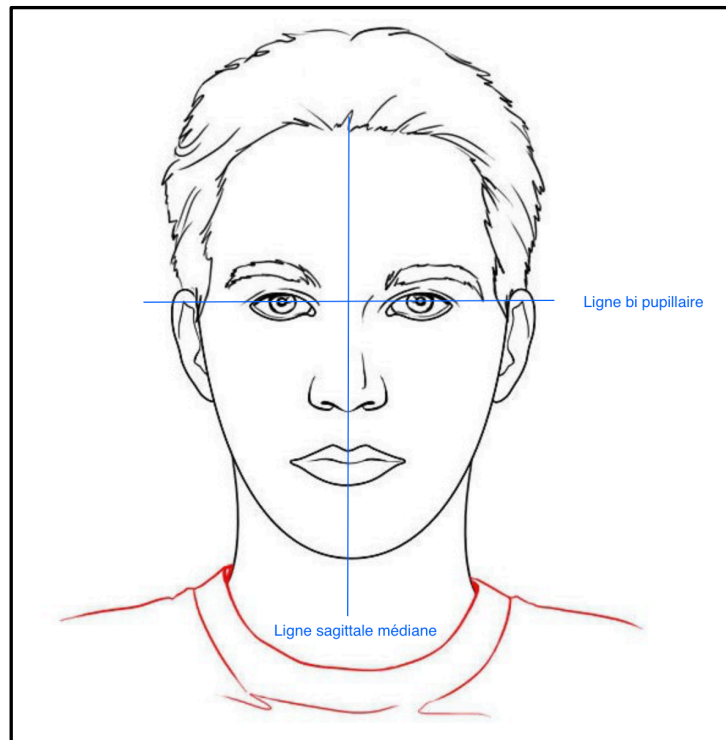
## (2) Les références sagittales

La disposition des lèvres supérieures et inférieures est un élément d'appréciation du profil qui doit permettre de guider la position des dents. Le soutien de la lèvre supérieure est principalement contrôlé par la position des deux tiers cervicaux des dents maxillaires

Les bords incisifs des dents maxillaires doivent être en contact avec le vermillon au niveau du bord interne de la lèvre inférieure lors de la prononciation du "F" et du "V" (43). Ces rapports dento-labiaux permettent de définir la position du bord incisif de l'incisive centrale maxillaire compatible avec le trajet de fermeture de la lèvre inférieure.

### (3) Les références verticales

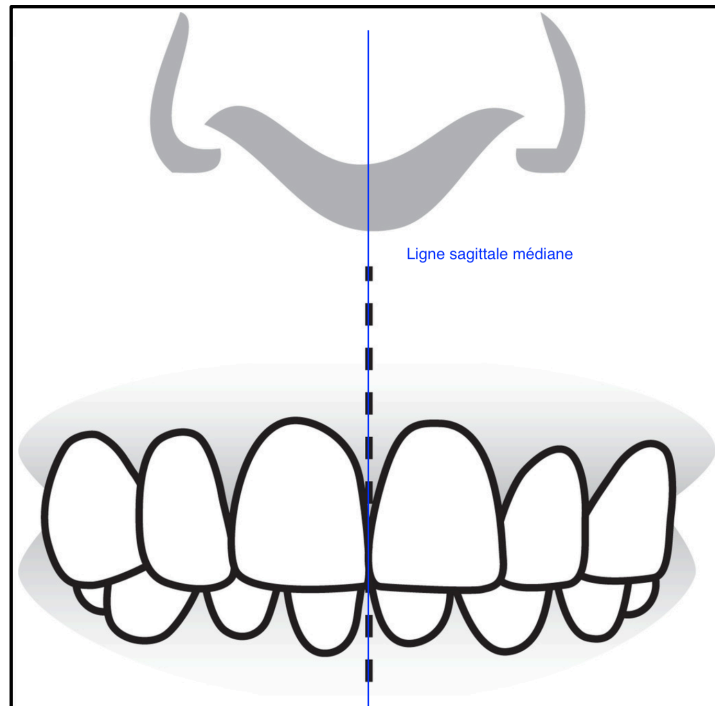
La ligne sagittale médiane correspond à la médiane de l'axe bi pupillaire. Elle est perpendiculaire à la ligne bi-pupillaire et forme avec elle un « T » (44).



*La ligne sagittale médiane perpendiculaire à la ligne bi pupillaire.*

Elle permet de déterminer la position et l'orientation de la ligne inter-incisive. Idéalement, le milieu inter incisif doit coïncider avec la ligne sagittale médiane, cependant un écart minime peut être accepté sans grande incidence sur l'esthétique du sourire.





*Milieux inters incisifs maxillaire et mandibulaire parallèles et alignés avec la ligne sagittale médiane.*

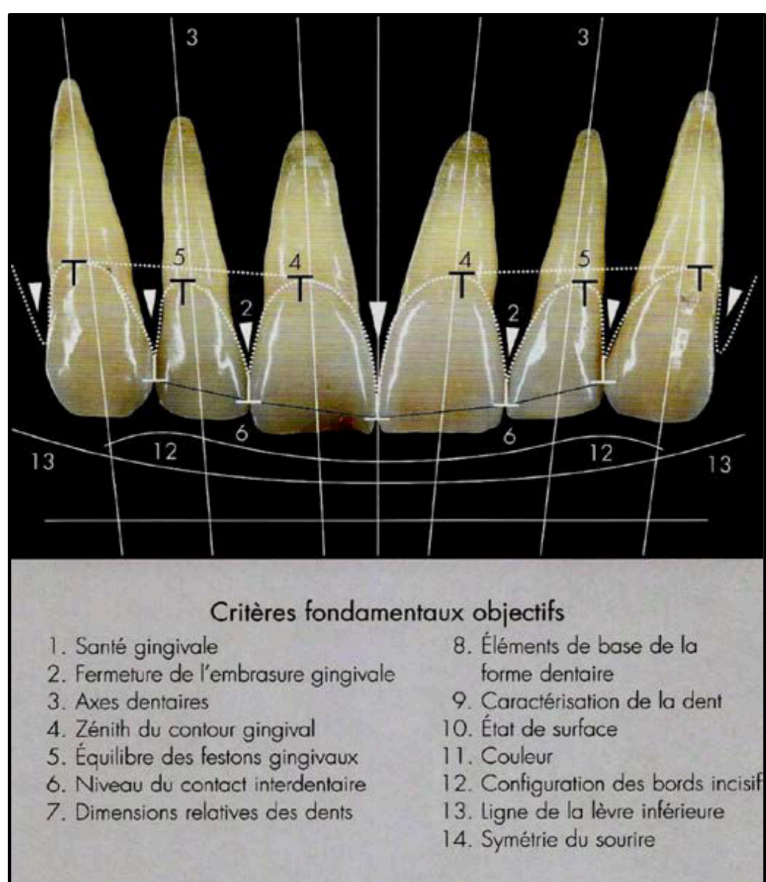En revanche l'orientation du milieu inter incisif est plus discriminant esthétiquement. Le grand axe du milieu inter incisif doit être parallèle à la ligne sagittale médiane (42).

b) *Check-list esthétique de Pascal magne et Belser*

Afin de pouvoir classer les différents critères fondamentaux en esthétique dentaire, de nombreuses « check-lists » esthétiques ont été proposées dans la littérature odontologique. Cependant, la plupart de ces checks-listes ne sont orientées uniquement que sur des critères purement dentaires.

Or, il est maintenant établi que l'esthétique du sourire ne repose pas uniquement sur les dents mais qu'il s'agit d'une harmonie globale entre les dents, le parodonte, les lèvres et le visage (45).

La check-list de Belser (46) actualisée par le Pr Pascal Magne (47) apparaît comme la référence actuelle, elle se compose de 14 critères dentaires et parodontaux classés par ordre d'importance. La principale caractéristique de cette check-list est qu'elle accorde une importance capitale au parodonte.



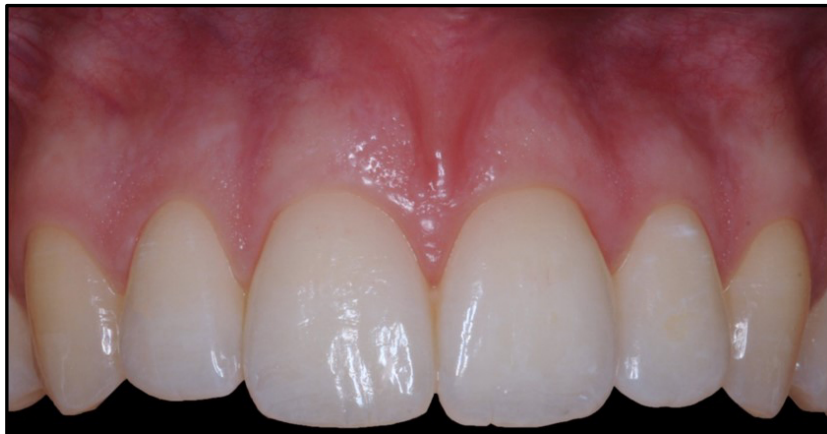*Les 14 critères fondamentaux de la check-list esthétique de Magne et Belser.*

## (1) Santé parodontale

Un parodonte en bonne santé se caractérise par une absence de symptomatologie, tels que des saignements, une inflammation ou la présence de poches parodontales.

La gencive attachée est de couleur rose pâle, voire corail, elle possède un état de surface texturé, en peau d'orange. La gencive libre est quant à elle plutôt mate et de couleur rosée.

La muqueuse alvéolaire, de couleur rouge est séparée de la gencive attachée par la ligne mucco-gingivale.



*Parodonte en bonne santé*

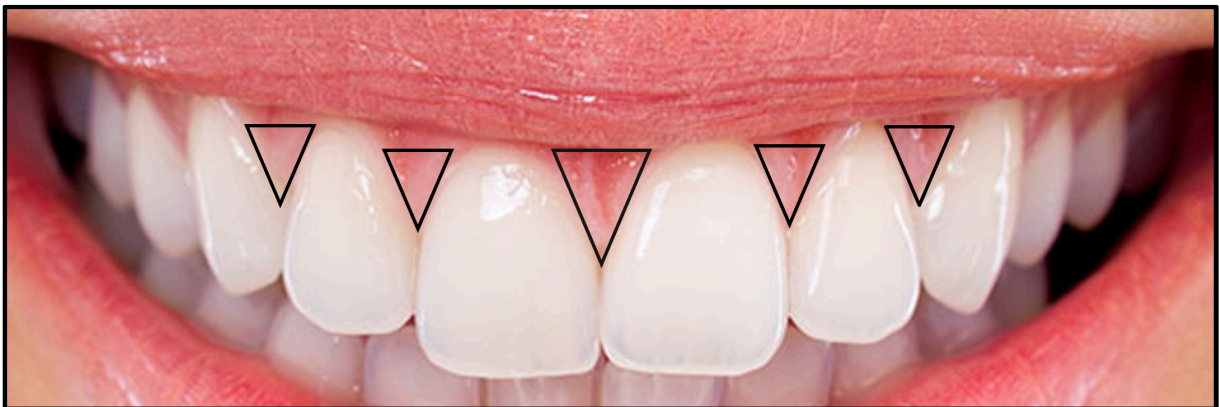La qualité de l'attache épithéliale est validée par un sondage parodontal, la profondeur de sondage normale doit se trouver entre 1 et 4 millimètres.

## (2) Fermeture de l'embrasure gingivale

Lorsque qu'il existe un contact inter dentaire et que la gencive est saine, la papille vient remplir cet espace inter proximal et prend une forme pyramidale.

Lorsque la distance qui sépare la crête osseuse du point de contact inter dentaire est inférieure ou égale à 5mm, la paille inter dentaire est présente et comble cet espace dans 100% des cas (48).

La présence d'une papille qui comble entièrement l'espace inter dentaire est conditionné par la présence d'un point de contact inférieur ou égal à 5mm ainsi que par une gencive en bonne santé.



*Papilles inter dentaires en bonne santé représentées par les triangles noirs.*

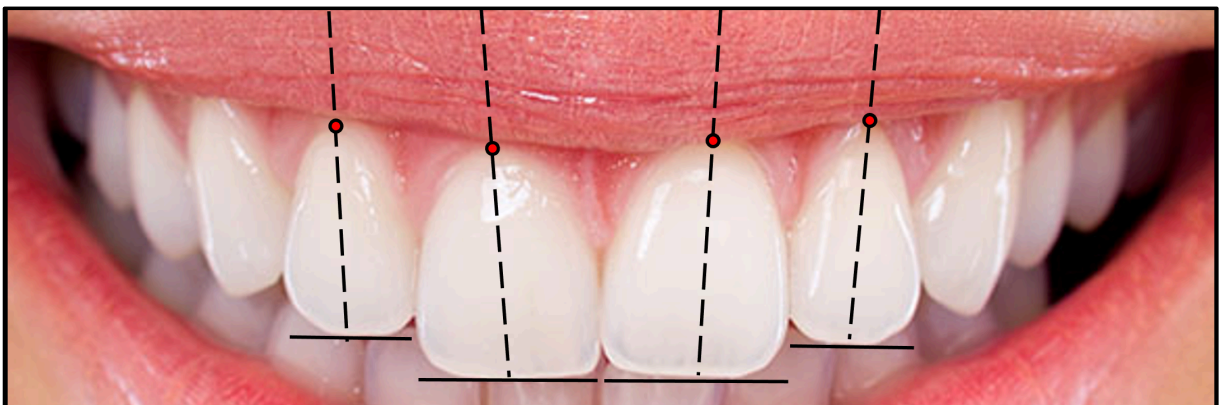
### (3) Axes dentaires

L'axe dentaire au niveau des dents antérieures est représenté par la droite passant par le zénith du contour gingival et le sommet du bord incisif.

L'axe des dents antérieures maxillaires est généralement incliné avec une convergence légèrement en mésial.

### (4) Zénith du contour gingival

Le zénith du contour gingival correspond au point le plus déclive de la courbure gingivale au niveau du collet. Il est généralement décalé en distale et participe à l'inclinaison mésiale des axes dentaires antérieurs. Cependant cela ne s'applique pas forcément pour toutes les dents, il n'est pas rare que le zénith gingival au niveau des incisives latérales maxillaires soit centré et que de ce fait l'axe dentaire soit vertical. Tout comme les incisives latérales maxillaires, le zénith gingival des incisives mandibulaires est souvent centré sur le grand axe de la dent.

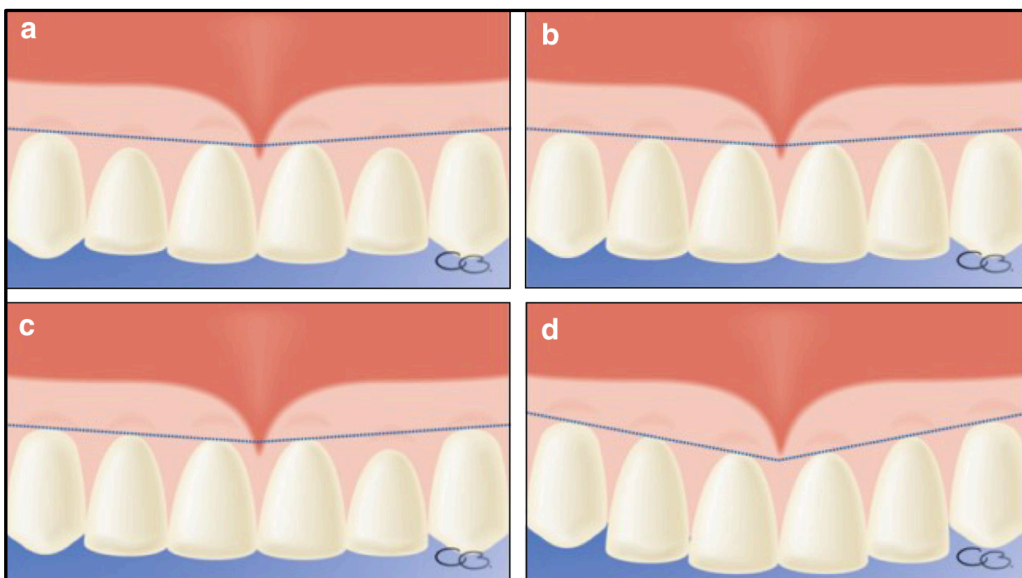


*Les axes dentaires (en pointillés) passent par le zénith gingival (point rouge) et le sommet du bord libre (ligne noire).*

## (5) Équilibre des festons gingivaux

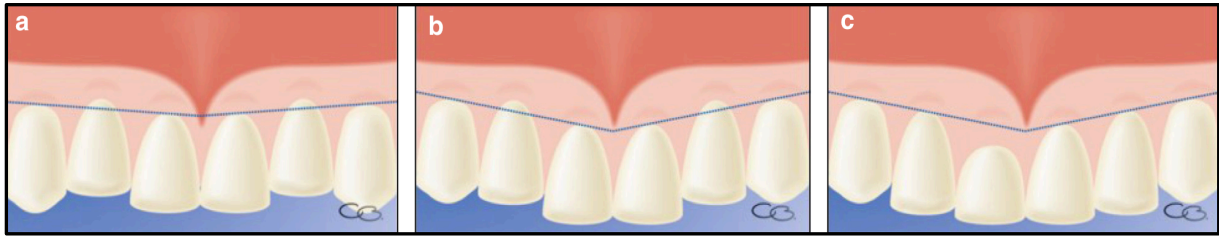
La ligne esthétique gingivale est une droite passant par les zéniths gingivaux des incisives centrales et des canines (49).

Quatre types de contours des festons gingivaux esthétiques et trois types inesthétiques ont été décrits par Caudil et Chill (50) :



Configurations des festons gingivaux considérés comme **esthétiques** par Caudill et chich.

- A : Les collets des incisives latérales se trouvent en position coronaire par rapport à la tangente entre les collets des incisives centrales et des canines.
- B : Les collets des incisives latérales sont sur la tangente entre les collets des incisives centrales et des canines.
- C : Le collet d'une incisive latérale est sur la tangente d'un côté et en position coronaire de l'autre côté.
- D : Un des côtés est plus oblique que l'autre.



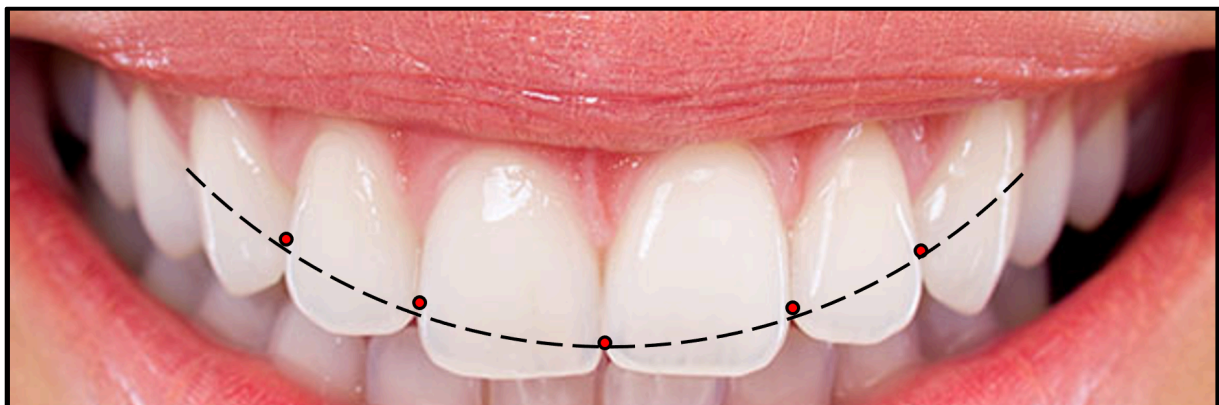
Configurations des festons gingivaux considérés comme **inesthétiques** par Caudill et Chich.

- A : Les collets des incisives latérales dépassent apicalement, d'un ou des deux côtés la tangente entre les collets des incisives centrales et des canines.
- B : Les incisives centrales sont égressées et les collets des incisives latérales dépassent apicalement la tangente.
- C : Une asymétrie des collets des incisives centrales.

#### (6) Niveau du contact inter-dentaire

Le point de contact mésial est plus coronaire que le point de contact distal en partant de l'incisive centrale jusqu'à la deuxième molaire.

Lorsque les surfaces proximales ne sont plus convexes mais plates, le point de contact devient alors une surface de contact.

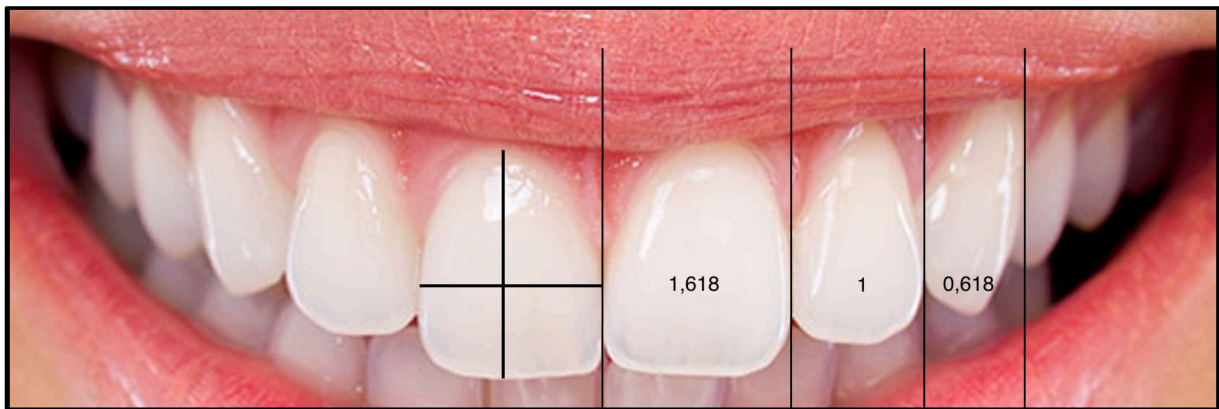

Points de contacts de plus en plus apicaux d'avant en arrière.

## (7) Dimensions relatives des dents

En raison de fortes variations individuelles et populationnelles, il paraît difficile de définir des dimensions à respecter afin de restaurer les dents.

Historiquement, par observation de la nature et inspiration artistique, de nombreux auteurs ont proposé un rapport longueur/largeur idéal au niveau des dents antérieures proche du nombre d'or égal à 1,618 (51,52).



*Dimension relative des dents. Rapport longueur/largeur proche du nombre d'or.*

Cependant ces rapports sont à utiliser comme des outils lors de réhabilitation du bloc incisivo-canin et non pas comme des objectifs à atteindre. En effet selon Preston, l'application directe du nombre d'or conduit à une étroitesse de l'arcade dans le sens méso-distal (53).



Les travaux de Sterrett et al (54) permettent d'énoncer que :

- Les rapports largeur/hauteur coronaires sont identiques pour les incisives et les canines d'un même sexe.
- Il n'y a pas de différence significative entre les hommes et les femmes, sauf pour les canines, qui ont tendance à être plus longues chez les hommes
- Pour des dents de taille égale, la dent la plus claire apparaîtra plus grande que la dent la plus foncée
- La dimension des dents n'est pas corrélée à la stature (hauteur) du sujet.




Des résultats supplémentaires de Sterrett conduisent aux lignes directrices suivantes pour les dents antérieures maxillaires :

- Les rapports coronaires largeur/longueur des incisives et des canines sont identiques (entre 77% et 86%).
- Les incisives centrales sont plus larges que les incisives latérales d'environ 2 à 3 mm.
- Les incisives centrales sont plus larges que les canines de 1 à 1.5 mm.
- Les incisives centrales sont plus longues de 1 à 1.5 mm en moyenne que les incisives latérales.
- Les canines sont plus larges que les incisives latérales de 1 à 1.5 mm.

## (8) Forme dentaire

D'un point de vue esthétique, lors du sourire, la forme de l'incisive centrale à une importance capitale.

Il existe 3 types de forme pour l'incisive centrale :



Carrée ou rectangulaire	Faces proximales plates et parallèles.  Lignes de transitions marquées	
Ovoïdes	Faces proximales convexe  Lignes de transitions douces et arrondies	
Triangulaires	Faces proximales divergentes  Lignes de transitions marquées	


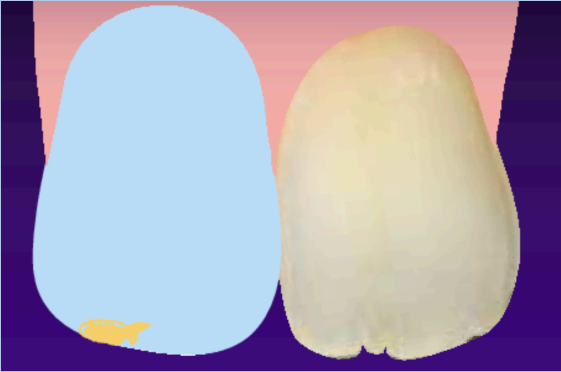
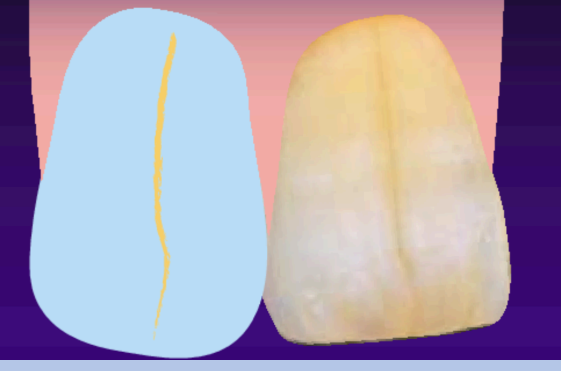
De manière générale, l'angle incisif distal est plus arrondi que l'angle incisif mésial au niveau des incisives centrales.

## (9) Caractérisations de la dent

Selon Vanini (55), il existe 5 types de caractérisations que l'on peut retrouver au niveau dentaire.

Il s'agit d'aspects colorés particuliers et localisés comme des taches blanches opaques de déminéralisation, des effets nuageux et laiteux en surface, des fissures de l'émail claires ou infiltrées, des colorations dorées de la trame dentinaire visibles en transparence ou des infiltrations caramel, chocolat ou jaune/or des sillons des tables occlusales des molaires et des prémolaires.

Mamelon	 The image shows two views of a tooth. On the left is a schematic diagram of a tooth with a white, irregularly shaped area at the cervical margin (neck of the tooth). On the right is a photograph of a real tooth with a similar white spot at the neck.
Bande	 The image shows two views of a tooth. On the left is a schematic diagram of a tooth with a horizontal white band across the middle of the enamel surface. On the right is a photograph of a real tooth with a similar horizontal white band.

Marge	
Tâche	
Fêlure	

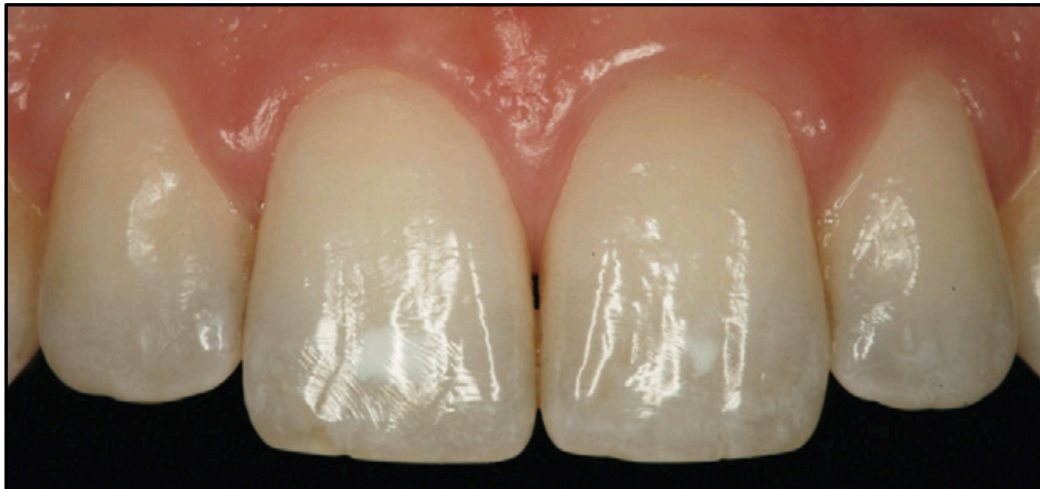*Les 5 types de caractérisations selon Vanini. Le premier concerne la dentine alors que les 4 suivants concernent l'émail.*

## (10) État de surface

La **macro-géographie** de surface correspond aux reliefs créés par les lobes, les lobules, les sillons, les stries verticales et participe à donner un aspect « cannelé » à l'incisive centrale.

La **micro-géographie** de surface quant à elle, correspond aux dépressions et reliefs se trouvant à la surface de l'émail.

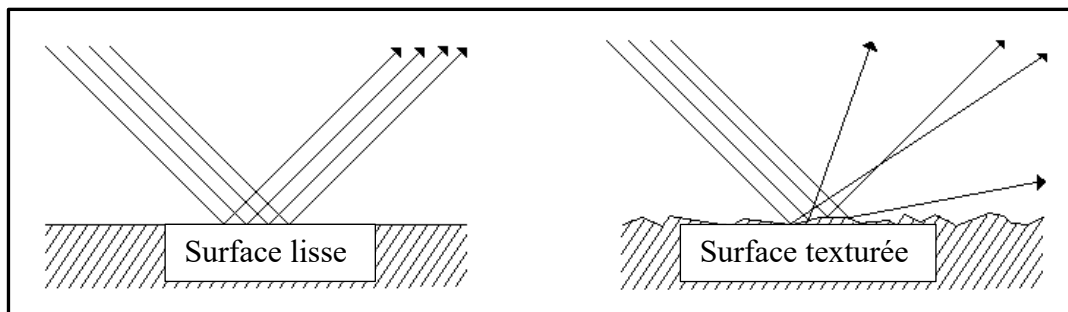
Les lignes de croissances de l'émail ou perikématie sont des lignes horizontales visibles à fort grossissement et qui donnent un aspect rayuré à l'émail.



*État de surface macro et micro géographique visible sur cette photographie. Présence de lobes, lobules, perikématies.*

L'état de surface exerce une influence sur la perception de la dent. Les macro-géographies et micro-géographies de surface vont avoir une action sur la réflexion de la lumière.

- Plus la surface d'une dent est texturée (patient jeune, dent peu usée), plus les rayons lumineux incidents vont être réfléchis dans tous les sens. Cela donne alors un aspect brillant et lumineux à la dent.
- En revanche, plus une dent est usée et lisse (patient âgé ou jeune patient avec usure sévère), moins les rayons lumineux incidents vont être réfléchis, les rayons vont tous être réfléchis dans la même direction. Cela diminue alors la luminosité émise par la dent et donne un aspect plus terne à la dent.



*Les rayons lumineux sont réfléchis différemment en fonction de la surface dentaire.*

## (11) Couleur

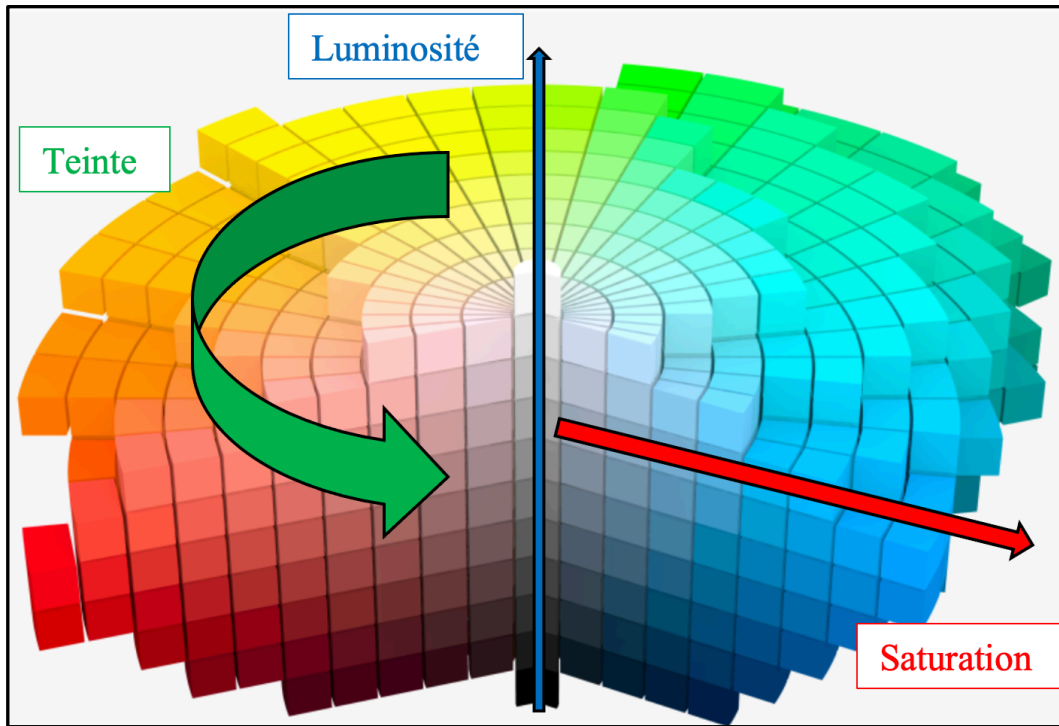
La couleur est très souvent considérée comme le critère de réussite esthétique le plus important, que ce soit par le praticien comme par les patients.

Cependant, selon Pascal Magne, la couleur des dents arrive en fin de classement dans cette check list.

Il s'agit néanmoins d'un critère important à prendre en compte dans nos restaurations esthétiques.

La couleur peut se définir par trois paramètres (56) :

- La saturation : La saturation, encore appelée densité de couleur correspond à la quantité de teinte contenue dans une couleur, on parle d'intensité de couleur. Elle conditionne la pureté d'une teinte. Une couleur peut être éclaircie par adjonction de blanc, ce qui donnera un ton pastel. A l'inverse, par adjonction de noir, cela la rendra plus terne. De manière générale, la saturation augmente en allant du bord libre jusqu'au collet des dents.
- La teinte : La teinte ou tonalité chromatique est caractérisée par la longueur d'onde dominante de la lumière réfléchie par l'objet. Elle correspond aux différentes sensations colorées (rouge, vert, bleu, jaune...).
- La luminosité : Il existe de nombreux synonymes comme la brillance, la luminance ou la clarté. Tous ces termes signifient la quantité de blanc contenu dans une couleur ou de manière plus générale la quantité de lumière réfléchie. L'œil a une sensibilité très fine dans l'évaluation de la luminosité qui est incontestablement le facteur colorimétrique primordial de réussite d'une prothèse esthétique.



*Diagramme de Munsell schématisant les 3 dimensions de la couleur*

La saturation et la teinte sont des paramètres qui vont être principalement influencés par la dentine. A contrario, l'émail va jouer un rôle prépondérant dans la réflexion lumineuse c'est à dire dans la luminosité de la dent.

L'opacité et la translucidité correspondent à la capacité d'un corps à laisser pénétrer les rayons lumineux. L'émail permet une grande pénétration de la lumière on parle de translucidité. La dentine a plutôt tendance à bloquer les longueurs d'ondes on parle d'opacité.



## (12) Configuration des bords incisifs

Chez les jeunes patients, les bords incisifs ont une forme lobulée et présentent très souvent des mamelons. Avec l'âge et l'usure dentaire, les bords incisifs vont avoir tendance à s'uniformiser pour devenir rectiligne.

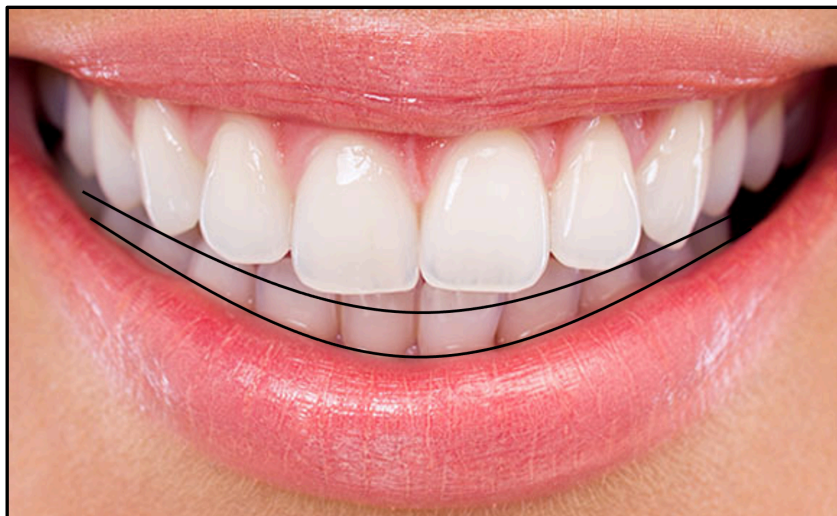Les angles inter incisifs s'ouvrent et deviennent de plus en plus obtus, de l'incisive centrale aux prémolaires.

Pour avoir un ressenti harmonieux et naturel, les incisives doivent présenter un bord fin et délicat. Des bords incisifs épais peuvent donner une impression de dent âgée ou artificielles.

## (13) Ligne de la lèvre inférieure

Une concordance entre la courbure de la lèvre inférieure et la courbure des bords libres des dents antérieures est primordial pour créer une harmonie lors du sourire.

Les incisives centrales et les canines doivent effleurer la lèvre inférieure lors du sourire alors que les incisives latérales doivent être à distance de la lèvre inférieure de 0,5 à 1,5mm.



*Concordance entre la courbure de la lèvre inférieure et la courbure des bords incisifs des dents antérieures maxillaires.*

#### (14) Symétrie du sourire

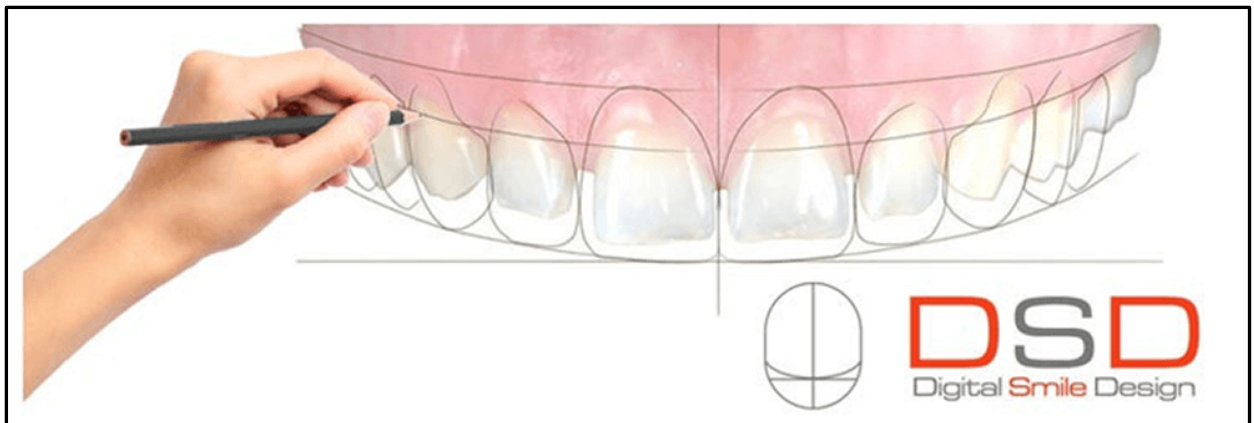
Les bords libres des incisives centrales sont parallèles à la ligne bi-pupillaire et de manière idéale la ligne inter-incisive est parfaitement verticale et centrée sur la ligne sagittale médiane.

### 3. Projet thérapeutique numérique : le Digital Smile design

Un des objectifs fondamentaux d'un traitement esthétique est la satisfaction du patient. Le résultat du traitement doit répondre à l'attente du patient en termes d'amélioration de l'esthétique.

Il est normal que les patients aient des doutes sur le résultat final, il s'agit d'une procédure irréversible, parfois très coûteuse, et les patients appréhendent ce moment.

Le Digital Smile Design (DSD) est un concept mis au point par Christian Coachman, chirurgien-dentiste et prothésiste et par Livio Yoshinaga, architecte (57).



*Digital smile design.*

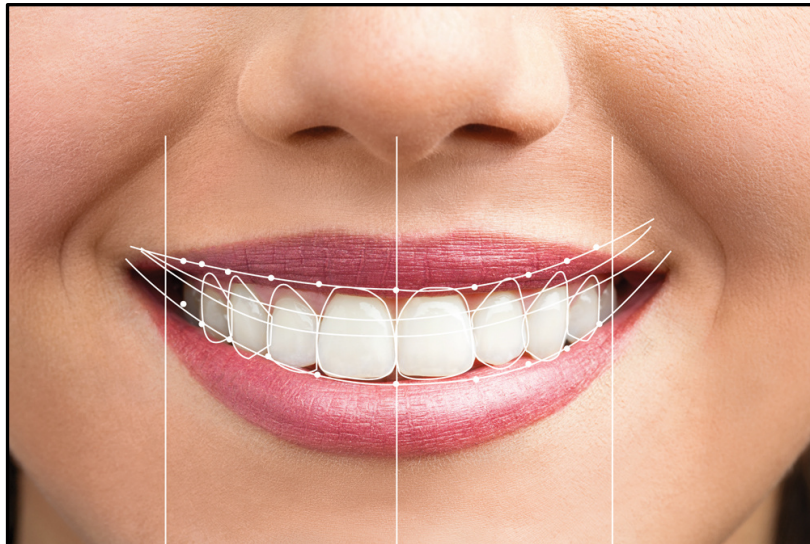
Le DSD est un outil technique qui permet de modifier et de concevoir numériquement le sourire de nos patients et de les aider à le visualiser au préalable, en créant et en présentant une maquette numérique de leur nouveau design de sourire avant le début du traitement. Il aide à la communication visuelle et à l'implication des patients dans le processus de conception de leur propre sourire, garantissant ainsi un résultat esthétique prévisible et augmentant l'acceptation des cas (58).

Après avoir enregistré les données biométriques du patient, notamment par la prise de photographies, et ainsi évaluer les éléments d'harmonie et de dysharmonie du sourire lors de l'analyse et du diagnostic esthétique, vient l'étape de conception du nouveau sourire.

Les données photographiques sont transmises au logiciel de smile design. Il existe à l'heure actuelle de nombreux logiciels de smile design permettant une conception numérique du sourire :

- Photoshop CS6 (Adobe Systems Incorporated)
- Microsoft PowerPoint (Microsoft Office, Microsoft, Redmond, Washington, USA).
- Smile Designer Pro (SDP) (Tasty Tech Ltd)
- Aesthetic Digital Smile Design (ADSD - Dr. Valerio Bini)
- Cerec SW 4.2 (Sirona Dental Systems Inc.)
- Planmeca Romexis Smile Design (PRSD) (Planmeca Romexis®)
- VisagiSMile (Web Motion LTD)
- DSD App by Coachman (DSDApp LLC)
- Keynote (iWork, Apple, Cupertino, California, USA)
- Guided Positioning System (GPS)
- DSS (EGSolution)
- NemoDSD (3D)
- Exocad DentalCAD 2.3

Tous les logiciels de smile design permettent une conception esthétique par le même principe de base. Des repères sont positionnés sur les photographies extra et intra-orales afin de permettre au logiciel de marquer les lignes de références esthétiques.

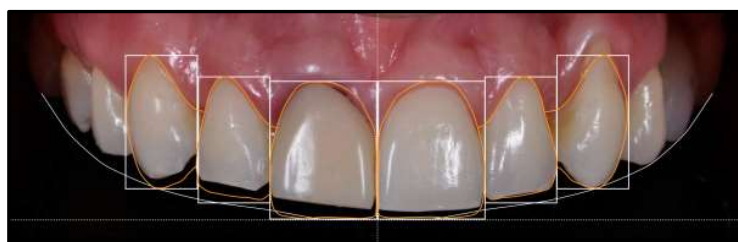

*Modélisation du nouveau sourire obtenu par le concept de digital smile design.*

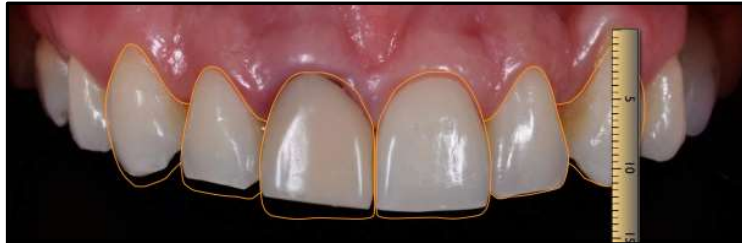Les lignes de référence horizontales se composent des lignes inter-pupillaires et inter-commissurales, tandis que la ligne de référence verticale comprend la ligne médiane du visage, passant la glabelle, le nez et le menton.

Après l'analyse faciale, une analyse dento-gingivale est effectuée. La dynamique de la lèvre supérieure au repos et lors du sourire forcé est vérifiée afin de déterminer le positionnement idéal des festons gingivaux et du bord libre des incisives maxillaires.

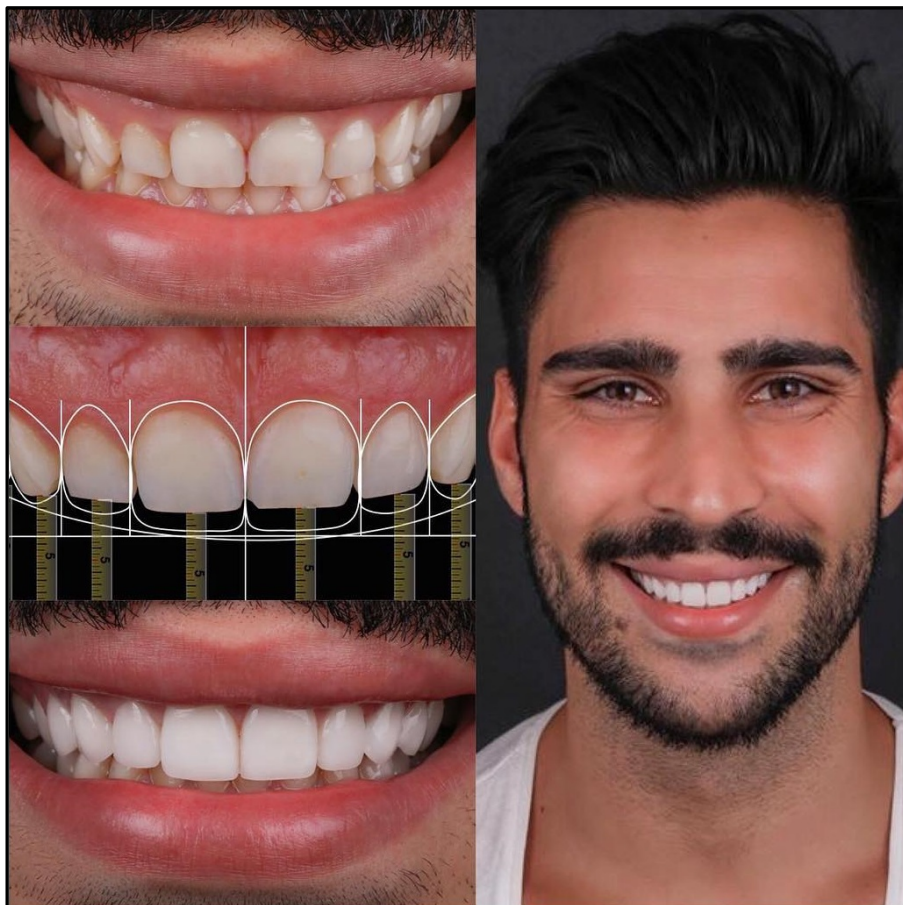
Des rectangles simulant les rapport longueur et la largeur des futures incisives centrales et latérales et des canines sont créés et positionnés sur les photographies.



À l'intérieur de ces rectangles, le dessin du contour externe des futures dents est réalisé. Les rectangles sont ensuite supprimés, ne laissant place qu'à la simulation du futur sourire.



La courbe du sourire est établie en corrélant la courbure des bords incisifs des dents antérieures maxillaires avec la courbure de la lèvre inférieure lors du sourire.



*Résultat obtenu avec l'utilisation d'un digital smile design chez ce patient initialement atteint d'usure dentaire.*

## Le Digital Smile Design présente de nombreux avantages :

- Prévisualisation du résultat final :

La conception numérique du projet thérapeutique permet aux patients de pouvoir visualiser le résultat final attendu et ce, avant même le début du traitement. Cela permet au clinicien de pouvoir répondre aux préoccupations des patients et d'augmenter leur motivation en les éduquant sur les avantages du traitement.

- Amélioration du diagnostic :

L'analyse numérique des paramètres faciaux, gingivaux et dentaires permet un diagnostic esthétique précis. Le sourire et le visage sont analysés de manière objective et standardisée.

- Amélioration de la communication avec le patient :

L'utilisation du protocole DSD permet une participation active du patient dans la conception de son sourire. Cette personnalisation du soin augmente la participation, la motivation et la satisfaction du patient. Le patient peut évaluer, donner son avis et approuver la forme finale du nouveau sourire avant toute procédure de traitement. Il ne laisse aucune marge de regret après le traitement où les procédures irréversibles une fois effectuées ne peuvent être annulées.

- Amélioration de la communication avec le prothésiste :

Le DSD améliore non seulement la communication entre le clinicien et le patient, mais également entre le clinicien et le technicien de laboratoire. Cela améliore la communication visuelle, la transparence, et créer un meilleur travail d'équipe pour une

planification de traitement plus précise. Le technicien de laboratoire reçoit également des commentaires sur les attentes des patients concernant la forme, la disposition et la couleur des dents pour permettre les modifications souhaitées. Cette double vérification permanente garantit la qualité du résultat final.



#### 4. Modélisation et mise en situation : Intérêts du Wax-up et du Mock-up

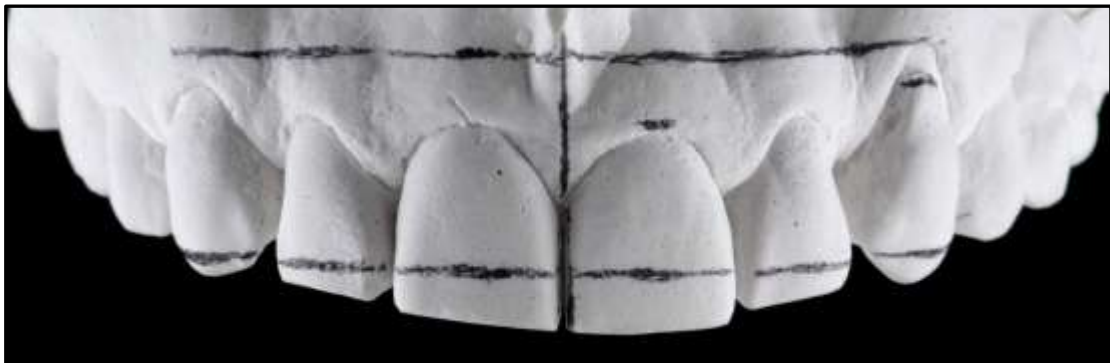
La conception du nouveau sourire du patient étant validée par l'étape de smile design, le wax-up permet de passer d'une conception 2D sur photographies à une conception 3D.

Le projet numérique 2D est traduit en un projet 3D, analogue par la réalisation d'un wax-up conventionnel directement sur le modèle en plâtre, ou numérique grâce à un logiciel de numérisation 3D.

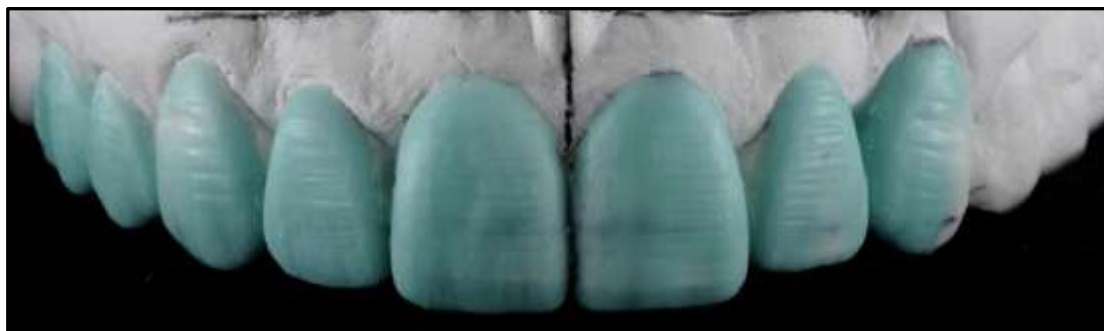##### *a) Wax-up conventionnel*

Les wax-up sont réalisés dent par dent par le prothésiste dentaire par ajouts successifs de cire sur le modèle en plâtre dans les mêmes proportions que le projet numérique réalisé précédemment.

Pour ce faire, les mesures enregistrées par la réglette lors de l'étape précédente sont transférées au laboratoire de prothèse. Les lignes de références horizontales et verticales sont marquées sur le modèle en plâtre. Cette communication avec le prothésiste est primordiale, elle n'est possible qu'en respectant strictement le protocole de calibrations des photos.



*Les lignes de références horizontales et verticales sont marquées sur le modèle en plâtre.*



*Wax-up final obtenu par céroplastie conventionnelle.*

*b) Wax-up digital par CFAO*

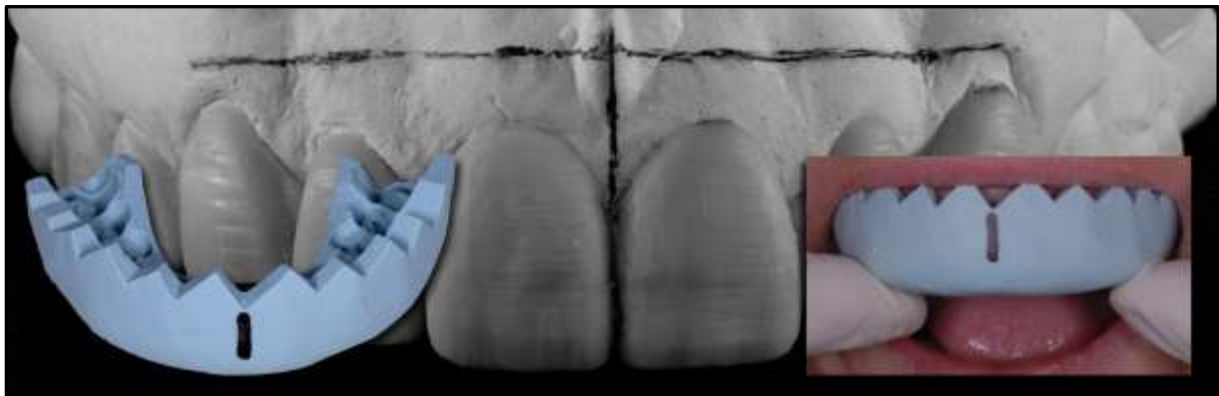
La réalisation du projet thérapeutique en 3D s'effectue grâce à un logiciel permettant la création du nouveau sourire sur les arcades du patient précédemment scannées. Les données du logiciel seront par la suite reportées sur un modèle physique afin de réaliser une maquette permettant la prévisualisation du résultat final.

La maquette peut être directement fabriquée à partir de polyméthacrylate de méthyle (PMMA) par le biais d'une imprimante 3D. Cette méthode n'est possible qu'avec certains logiciels compatibles. Il est également possible d'usiner directement la maquette par soustraction dans des blocs de résine.

Les principaux avantages d'utiliser un flux de travail purement numérique par l'utilisation de procédés CFAO sont la reproductibilité et la précision de la maquette obtenue, contrairement à la méthode conventionnelle, plus aléatoire et prothésiste dépendante.

### c) *Mock-up*

L'étape du mock-up permet la mise en application clinique du projet thérapeutique numérique. Une fois les wax up terminés, le prothésiste réalise une clé en silicone marquée d'un repère indiquant le milieu inter incisif afin de faciliter sa réinsertion. Une résine bis-acrylique est injectée dans la clé en silicone puis insérée en bouche et les excès de résines sont retirés. Ce masque de diagnostic obtenu préfigure le résultat prothétique final sur des dents encore non préparées.



*Insertion de la clé en silicone garnie de résine bis-acrylique afin de réaliser un mock-up du wax-up précédemment obtenu.*

Le patient peut alors prévisualiser et tester le résultat final du traitement esthétique directement en bouche. Cette maquette permet également au chirurgien-dentiste de s'assurer que le projet prothétique est réalisable au niveau technique. Des modifications peuvent être faites avant de commencer la réhabilitation prothétique.

Une fois le mock-up validé esthétiquement et fonctionnellement par le praticien et le patient, l'étape de préparation prothétique peut alors débuter dans les meilleures conditions.

(1) Les trois avantages fondamentaux du mock-up :

- La prévisualisation et la mise en situation clinique du projet thérapeutique :

Le mock-up permet non seulement de visualiser la forme des futures dents, l'intégration à la gencive, aux lèvres, au visage, mais aussi la phonétique et la fonction. Ainsi, le patient peut évaluer, donner son avis et approuver le schéma final de son nouveau sourire avant toute intervention irréversible.

De plus, dans les cas de réhabilitation d'usures sévères avec perte de DVO, le mock-up permet un rétablissement de l'occlusion et une préfiguration de la nouvelle DVO.

Pour certains patients la modification du sourire peut parfois être perturbante, notamment lorsque la DVO a été augmentée. Un temps d'adaptation est nécessaire. Le mock-up peut alors être laissé en bouche plusieurs jours. Le patient va pouvoir montrer son nouveau sourire à ses proches, s'approprier sa nouvelle DVO et noter les points qu'il souhaite modifier.

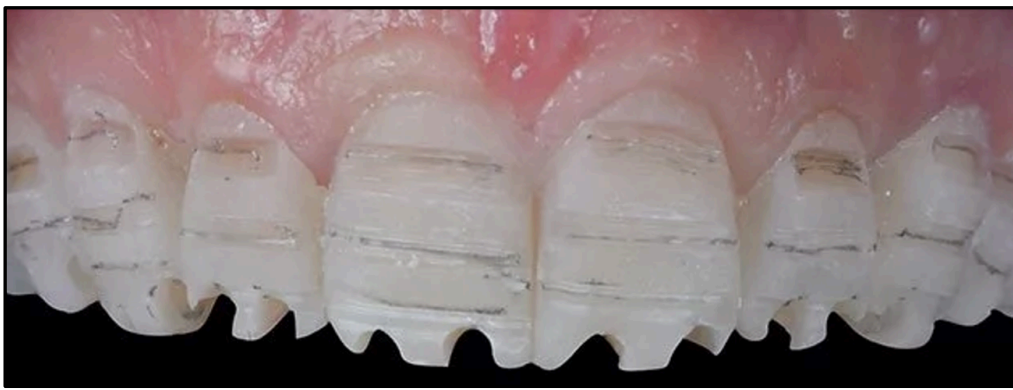

*Sourire vu de face chez un patient avant et après insertion du mock up.*

- L'utilisation du mock-up comme guide de coupe lors de la préparation des dents :

Les préparations dentaires sont calibrées et réalisées à travers le mock-up afin d'être le moins invasif possible en tissu dentaire (59). Des gorges de calibrations sont réalisées à travers le mock up comme si c'était une dent naturelle avec une fraise dont le diamètre est connu, dans le but de préparer l'espace requis pour la future restauration.

Les gorges de calibrations sont marquées avec un crayon et les restes de résines sont retirées. Ainsi le praticien est en mesure de visualiser les zones qui nécessitent d'être préparées et celles qui ne nécessitent pas de préparation et ainsi réduire le coût biologique.



*Gorges de calibrations pour facettes réalisées à travers le mock-up.*

- L'utilisation du mock-up comme provisoire :

Après avoir réalisé les préparations dentaires à travers le mock-up, le praticien pourra se servir de la clé en silicone comme isomoulage afin de permettre la réalisation de prothèses provisoires identiques au mock-up.

## 5. Validation du projet thérapeutique

La conception numérique du projet thérapeutique puis la mise en situation clinique par le mock-up sont des outils pédagogiques très efficaces qui permettent au patient de prendre connaissance des ses problèmes bucco dentaires.

L'utilisation de photographies ou de vidéos sont des outils de marketing qui permettent de motiver le patient. Le mock-up permet au patient de se projeter et de participer à la démarche thérapeutique, le patient est pleinement impliqué et se place au centre du processus de soin.

Le praticien peut alors proposer son plan de traitement et clairement exposer au patient quelles seront les étapes cliniques, introduire une stratégie de traitement, discuter du pronostic et discuter du résultat final attendu.

## C. Choix d'une approche thérapeutique

Les recommandations actuelles en matière de traitement des usures dentaires impliquent la nécessité de développer des stratégies de traitement minimalement invasives, qui incluent, autant que possible, la conservation des tissus dentaires résiduels (60).

Le gradient thérapeutique développé par Tirlet et Attal a pour but de guider le praticien dans le choix de la thérapeutique la moins invasive possible en première intention (34).

La révolution adhésive, maintenant en place depuis plusieurs années, autorise des préparations dentaires conservant un maximum de tissus sains. En effet, la possibilité de coller sur de l'émail ou de la dentine permet de s'affranchir des moyens de rétention mécanique (61).

Les restaurations colées directes ou indirectes permettent de rétablir l'esthétique mais pas seulement. Elles répondent également à des principes bioéconomiques et biomécanique par le renforcement de la structure dentaire restante (62).

Ainsi, la dentisterie adhésive évite une destruction coronaire inutile et aboutit à la préservation de la vitalité pulpaire.

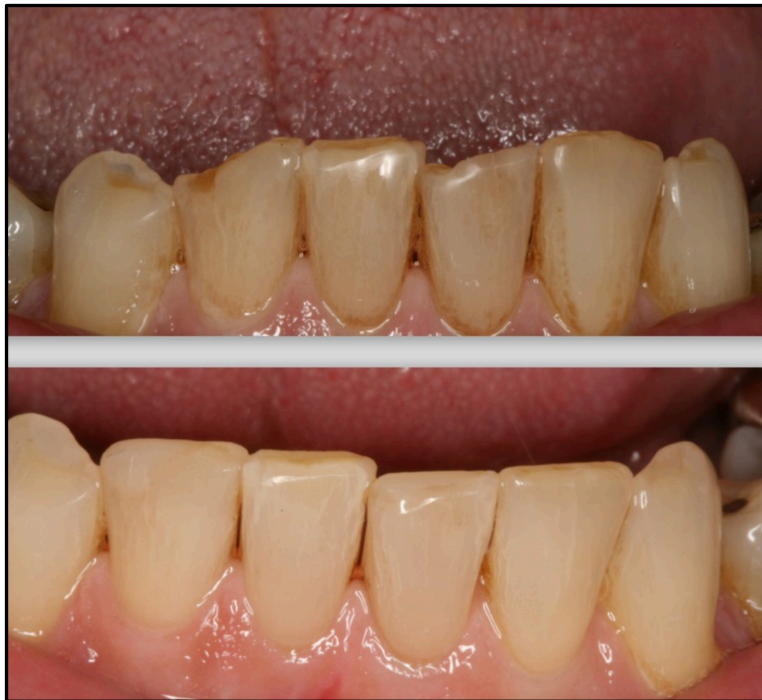Différentes options de traitement minimalement invasifs sont proposées dans la littérature scientifique. Le recours à des techniques de restaurations directes ou semi-directes par l'utilisation de composites photopolymérisables dans les cas les moins sévères ou sur les dents les moins endommagées.

Dans les cas plus complexes, les réhabilitations par techniques indirectes avec l'utilisation de restaurations partielles collées en céramique ou en composite.

## 1. Méthode directe ou semi directe

### a) *Résine composite directe photopolymérisable*

Les restaurations additives en résines composites photopolymérisables font parties des options thérapeutiques indispensables pour les praticiens, notamment dans les cas d'usures faibles à modérées. Il s'agit d'une thérapeutique particulièrement minimalement invasive en tissus sains mais très chronophage lorsque qu'un grand nombre de dents est concerné. De plus, la nécessité de maintenance et de réintervention doit être prise en compte, particulièrement en cas de bruxisme.



*Les incisives mandibulaires de ce patient atteint d'usure ont été restaurées par adjonction de résine composite en méthode directe.*

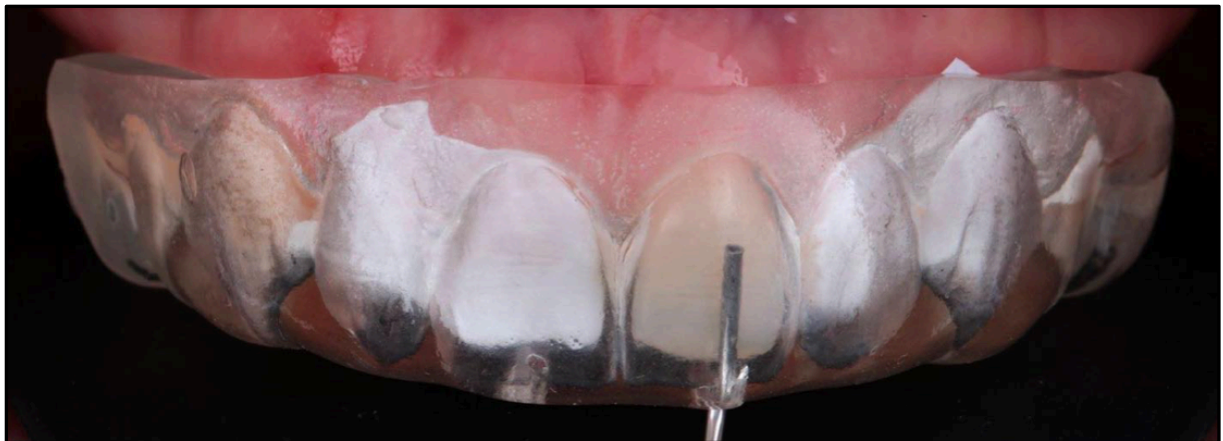Les résines composites en méthode directes présentent l'avantages de ne nécessiter qu'une seule séance clinique sans prise d'empreinte. Cependant les résultats obtenus ne sont pas prévisibles et sont opérateur dépendant.



*b) Résine composite injectée en méthode semi directe*

La technique de restauration par injection de résine composite est un nouveau procédé à intégrer dans notre arsenal thérapeutique. Elle permet de transposer de manière prévisible un montage en cire réalisé par le prothésiste en une réhabilitation esthétique en résine composite.

Cette technique fait appel à une résine composite fluide fortement chargée injectée au travers d'une clé en silicone transparent puis photopolymérisée à travers celle-ci.



## 2. Méthode indirecte assistée par ordinateur

L'évolution des techniques de restaurations en odontologie conservatrice au cours des dernières décennies, avec l'utilisation de restaurations partielles collées (RCP), permet une meilleure prise en charge esthétique, biologiques et biomécaniques des patients.

Les restaurations partielles indirectes se composent de l'ensemble des pièces fabriquées au laboratoire de prothèse suite à une préparation et à une prise d'empreinte par le praticien, afin de restaurer la partie manquante d'une dent.

Les RPC antérieures comprennent essentiellement les facettes et les chips. Les RPC postérieures quant à elles sont composées des inlays, onlays, overlays, veneerlays et tables tops.

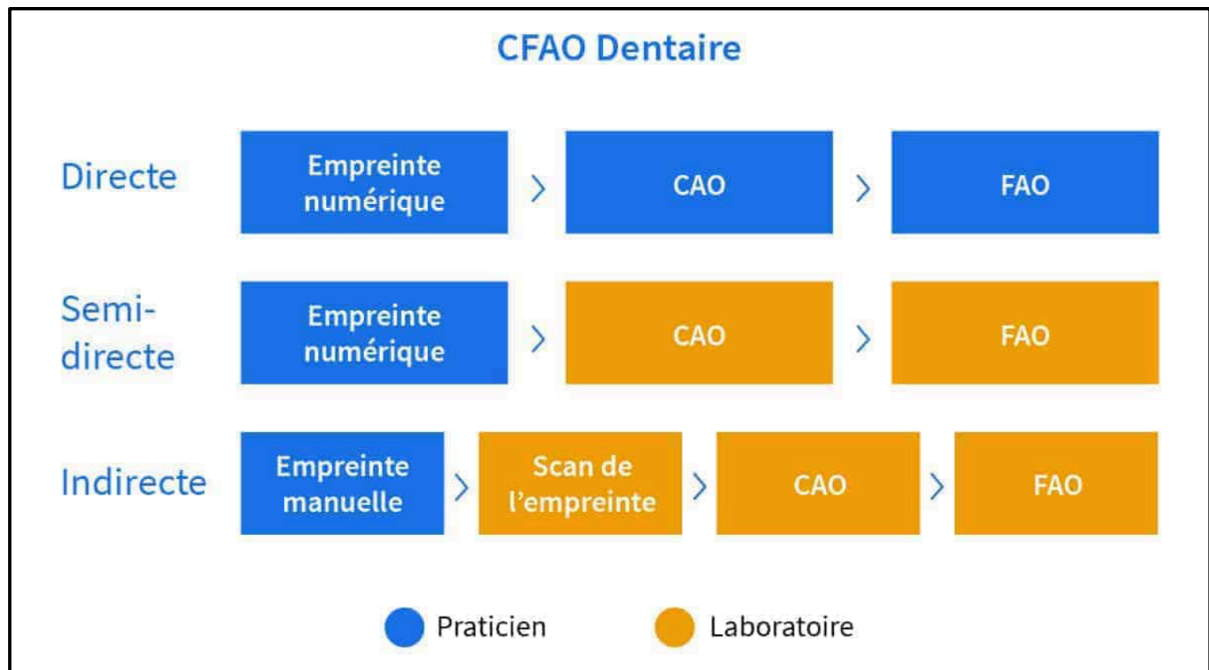
L'utilisation de restaurations partielles collées représente une alternative plus mutilante que les restaurations par stratification en résine composite directe mais restent tout de même plus économes en tissus dentaires que les couronnes périphériques.

De nos jours ces restaurations partielles peuvent également être réalisées de manière directe, au fauteuil, par conception et fabrication assistée par ordinateur (CFAO).

La CFAO correspond à la Conception et Fabrication Assistée par Ordinateur de pièces prothétiques.

Il existe trois types de flux en CFAO :

- La CFAO indirecte : Le praticien réalise une empreinte conventionnelle au cabinet dentaire qu'il transmettra au laboratoire de prothèse. Le modèle obtenu à partir de cette empreinte est scanné et les étapes de conception et de fabrication par ordinateur peuvent alors être réalisées.
  
- La CFAO semi directe : La prise d'empreinte est réalisée à l'aide d'un scanner intra oral par le praticien. Cette empreinte est transmise au laboratoire de prothèse pour les étapes de conception et de fabrication.
  
- La CFAO directe : La prise d'empreinte est réalisée à l'aide d'un scanner intra oral par le praticien. Les étapes de conception et de fabrication sont directement réalisées au sein du cabinet dentaire sans passer par un laboratoire de prothèse.



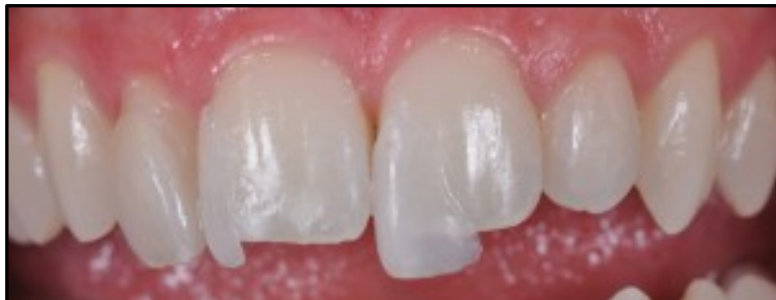*Les 3 types de CFAO en odontologie : directe, semi-directe et indirecte.*

a) *Les restaurations partielles collées antérieures*

En secteur antérieur, l'intégration esthétique des restaurations est un élément primordial. Le biomimétisme des pièces prothétiques utilisées est essentiel (63).

(1) *Les Chips*

Les « Chips » ou « no-prep veneers », sont des restaurations indirectes en céramique extrêmement fines. Elles intéressent généralement la face vestibulaire des dents antérieures et sont particulièrement économes en tissus dentaires car elles ne nécessitent aucune préparation invasive.



*Essayage de chips en céramiques sur 11 et 21.*

Le collage se fait directement sur l'émail. L'absence de préparation permet d'éviter tout risque de sensibilités post opératoires.

La manipulation de ces véritables dentelles de céramique est souvent délicate. Il faudra s'assurer du bon positionnement sur la dent lors du collage.

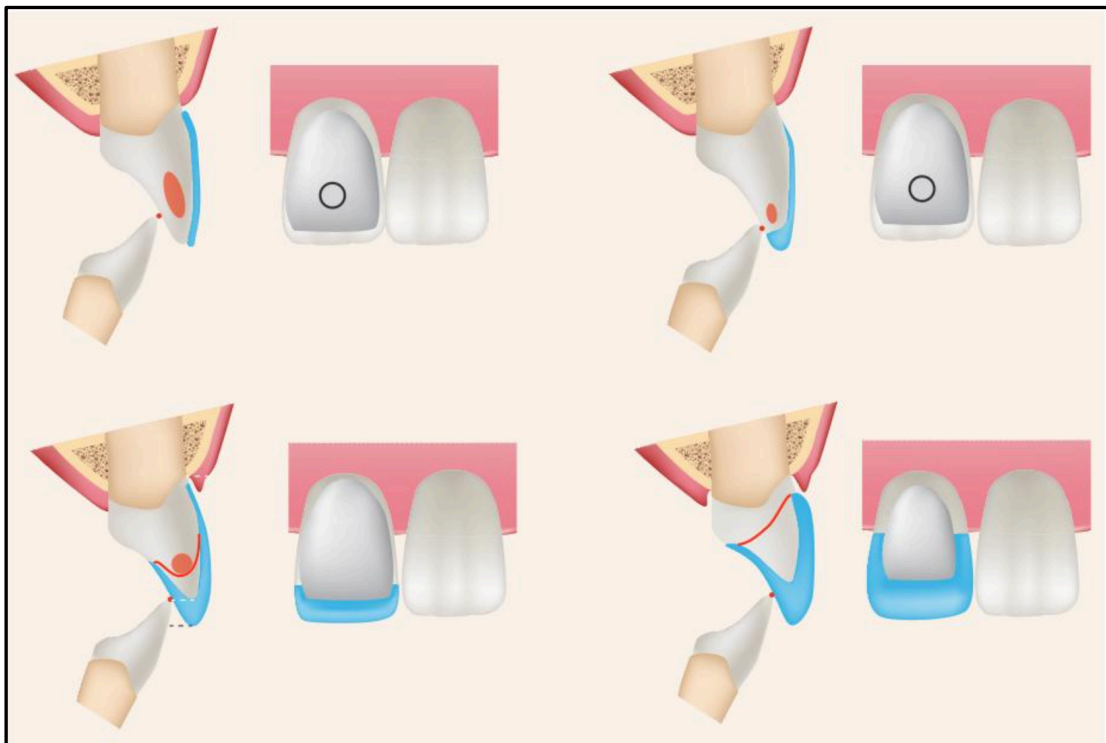
Le joint de collage vestibulaire qui se situe dans une zone de grande visibilité nous oblige à un mimétisme et une intégration parfaite de l'interface céramique/dent.

## (2) Les Facettes

Les facettes correspondent à des restaurations partielles collées antérieures intéressant principalement la face vestibulaire. Cependant dans les cas d'usures sévères avec perte de l'anatomie palatine, il est également possible de réaliser des facettes palatines.

On distingue 4 formes de préparations possibles pour des facettes vestibulaires décrites par J.F. Lasserre (64) :

- - La facette pelliculaire simple
- - La facette à retour palatin
- - La facette à bord net ou « butt margin »
- - La facette à recouvrement total



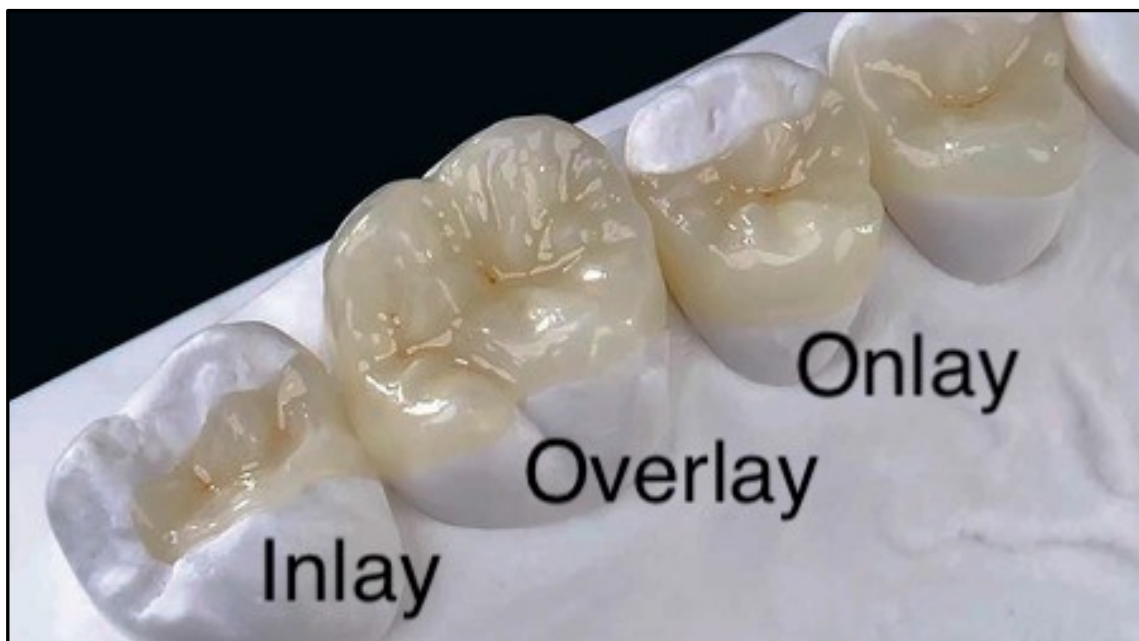*Les 4 formes de préparation pour facettes vestibulaires décrites par Jean François Lasserre.*

b) *Les restaurations partielles collées postérieures*

(1) *Les Inlays, Onlays, Overlays*

Selon le dictionnaire francophone des termes d'odontologie conservatrice, « un inlay est une pièce prothétique assemblée par collage ou scellement, destinée à restaurer une perte de substance dentaire ne nécessitant pas de recouvrement de cuspide. Un onlay restaure quant à lui une ou plusieurs cuspides. » (65).

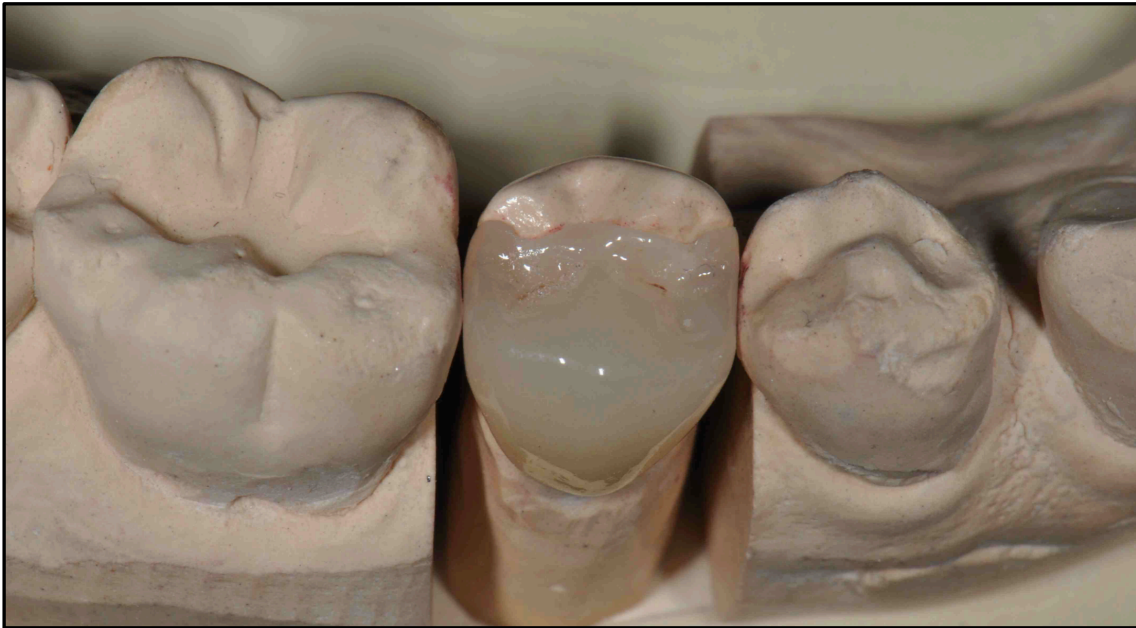Lorsque l'ensemble des cuspides est recouvert par la pièce prothétique, la dénomination d'overlay est employée. La préparation pour un overlay reste néanmoins bien moins invasive que pour une couronne périphérique et les limites cervicales peuvent être situées plus ou moins basses.



*Inlay sur 17, Overlay sur 16, Onlay sur 15.*

## (2) Les Veneerlays

Le veneerlay est un mixte entre la préparation d'un onlay au niveau de la face occlusale et d'une facette au niveau de la face vestibulaire.



*Veneerlay en céramique.*

Les veneerlays pourront être utilisés lorsque les indications d'un recouvrement occlusale et vestibulaire se présentent, notamment dans les cas d'usures cervico-vestibulaire associées à une perte de DVO.

Cependant, les veneerlays ne disposent pas d'indication type. Comme pour toutes les restaurations partielles, il conviendra au praticien de décider si cette forme de préparation s'impose, en fonction du contexte clinique.

Les veneerlays sont fréquemment utilisés sur les prémolaires maxillaires, afin de parfaire l'esthétique et de rétablir la fonction.



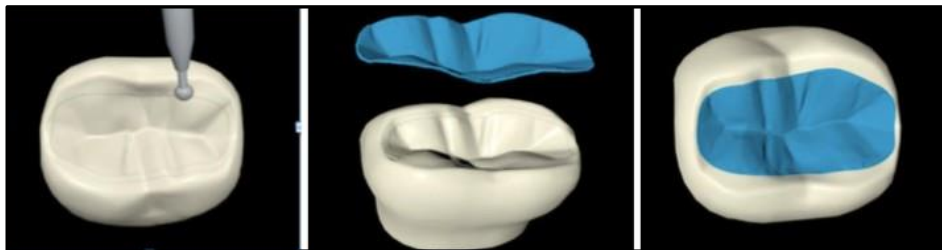
### (3) Les Tables Tops (66)

Les tables tops sont des restaurations ultra fines, généralement réalisées en céramique dont l'originalité réside dans la préservation des crêtes proximales. Les préparations sont très peu invasives sur une profondeur de 0,5mm à 0,8mm.

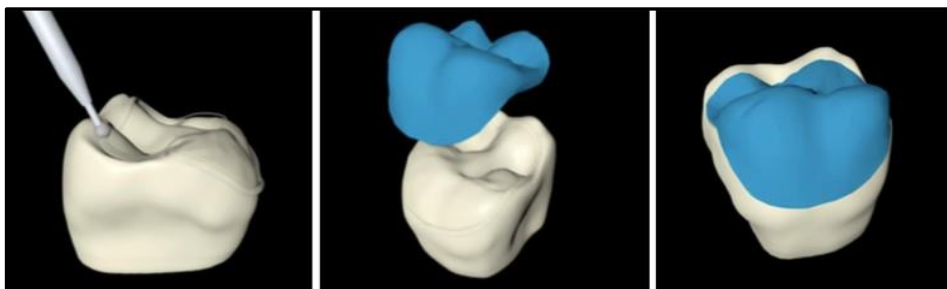
La préservation des crêtes proximales permet une approche moins invasive que les overlays tout en conservant une forte résistance mécanique.

Il existe 3 types de Table Top à utiliser en fonction de la détérioration de la dent :

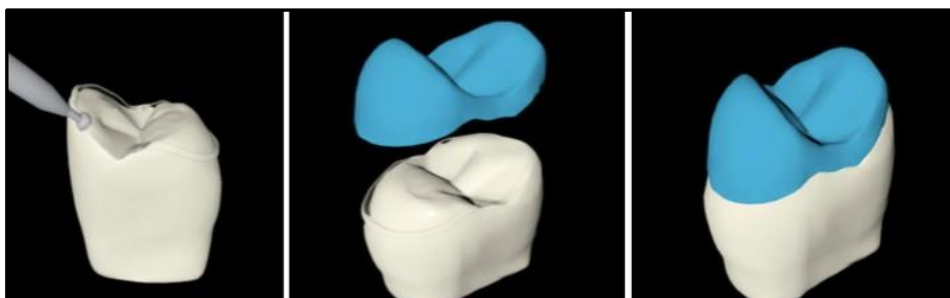
- Le table top Intra cuspidien :



- Le table top cuspidien :

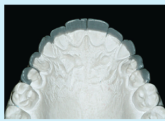

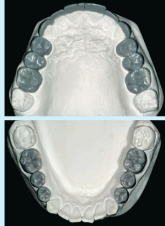

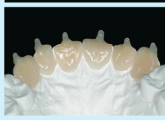



- Le table top occluso-vestibulaire :



### 3. Un exemple : la « Three-step technique »

La three-step technique (67) (68) (69) est un concept de traitement des usures dentaires développé par le Dr Francesca Vailati en 2008, qui repose sur 3 grandes étapes cliniques et de laboratoires.

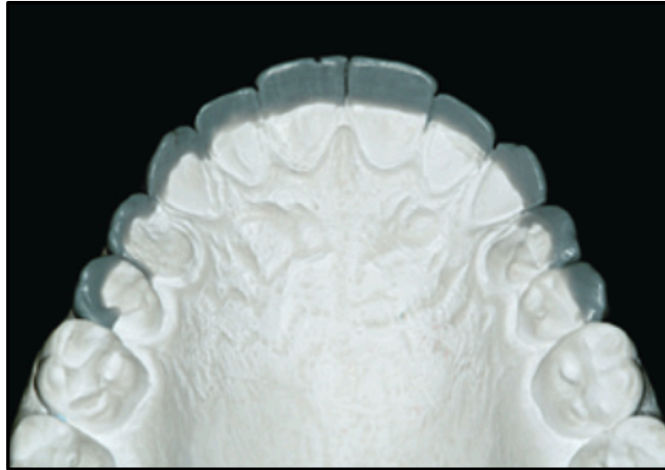
	Laboratoire		Clinique	
	Cire de diagnostic vestibulaire au maxillaire	<b>Étape 1 :</b> esthétique	Évaluation du plan d'occlusion	
	Cire de diagnostic occlusale postérieure	<b>Étape 2 :</b> support postérieur	Création d'une occlusion postérieure à une dimension verticale d'occlusion augmentée	
	Onlays linguaux antérieurs au maxillaire	<b>Étape 3 :</b> guidage antérieur	Rétablissement d'un guidage antérieur définitif	

*Les 3 grandes étapes de la « Three-step technique ».*

La première étape correspond à simulation et la validation de l'esthétique antérieure et du plan d'occlusion. Après validation de l'esthétique, la deuxième étape consiste à rétablir un calage postérieur, avec augmentation de la dimension verticale d'occlusion (DVO) si celle-ci est insuffisante. Pour finir la troisième étape aura pour objectif de rétablir le guidage antérieur.

a) *Étape 1 : Validation de l'esthétique antérieure et du plan d'occlusion*

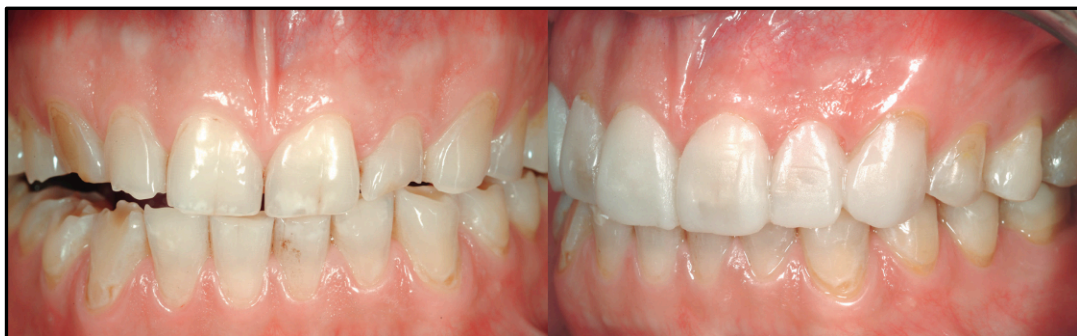Laboratoire : Les empreintes maxillaires et mandibulaires ainsi que le bilan photographique sont envoyés au laboratoire de prothèse afin de réaliser un wax up vestibulaire des dents antérieures maxillaire et des prémolaires.



*Wax up vestibulaire des dents antérieures et des prémolaires maxillaires.*

Clinique : Le wax up est essayé sur le patient par la réalisation d'un mock up. Cette première étape clinique permet de visualiser le résultat esthétique, cela va permettre au patient de pouvoir participer à la validation de certains critères comme la forme, la position des bords libres, la courbure du plan d'occlusion antérieur.

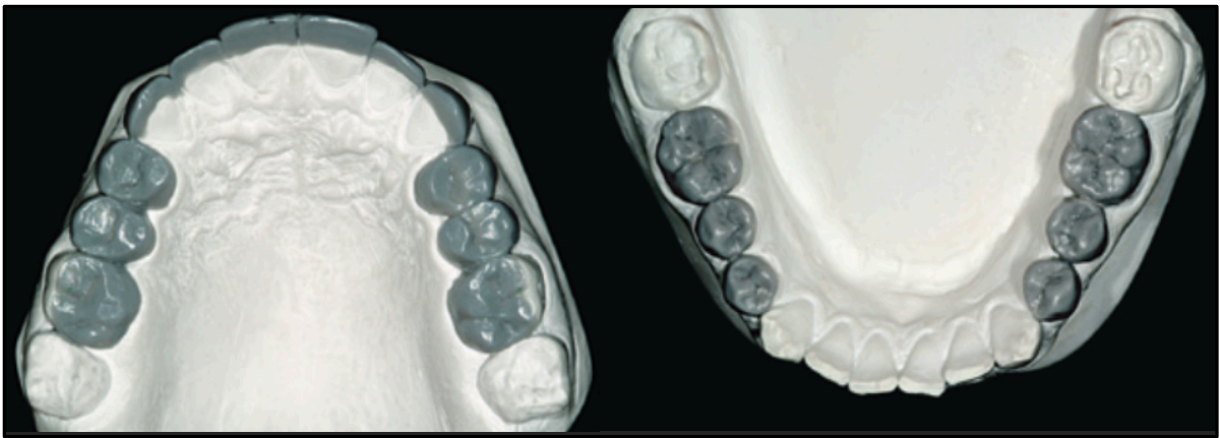
L'orientation du plan d'occlusion postérieur est évaluée par le mock up des prémolaires.



*Transfert du projet esthétique directement en bouche par la mise en place du mock up.*

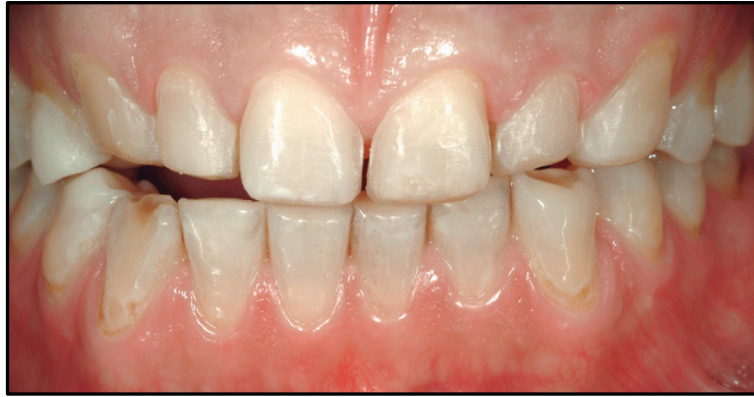*b) Étape 2 : Rétablissement du calage postérieur*

Laboratoire : Après validation clinique du plan d'occlusion, la deuxième étape de laboratoire consiste à réaliser le wax up des dents postérieures. Le prothésiste possède alors assez d'information pour pouvoir simuler le futur plan d'occlusion et réaliser l'augmentation de la DVO sur les moulages par céroplastie.



*Le prothésiste complète son wax up par ajout de cire sur les faces occlusales des prémolaires et des premières molaires afin de rétablir un calage postérieur.*

Clinique : Avant de se lancer directement dans la réalisation des prothèses définitives, il est nécessaire de pouvoir tester et valider cliniquement la nouvelle DVO. Lors de cette deuxième étape clinique, l'utilisation de gouttière en silicone transparent au niveau des dents postérieures va permettre la réalisation d'onlay provisoires en composite à la nouvelle DVO.



*Les wax up sur les dents postérieures sont transférés en bouche afin de tester la nouvelle DVO.*

Il faudra informer le patient qu'il est normal d'avoir une béance antérieure car les dents postérieures ont été rehaussées.

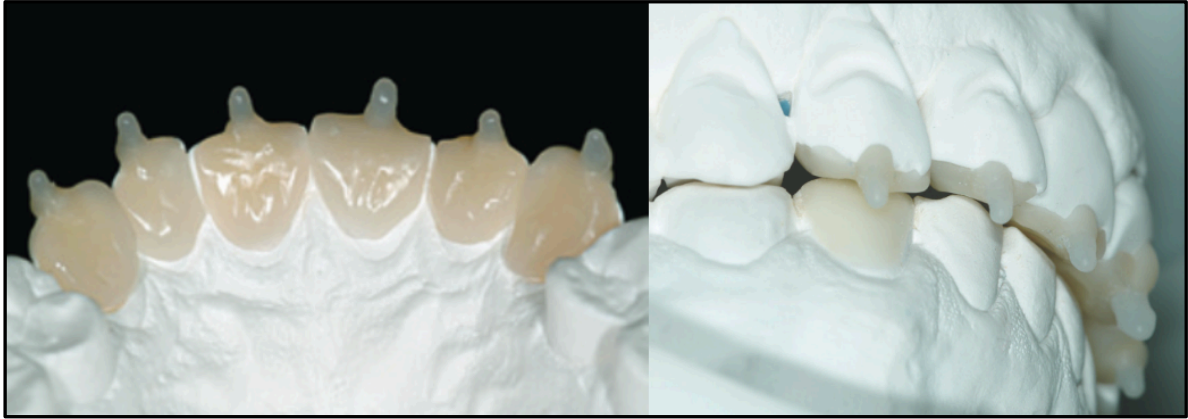Cette étape permet au praticien de pouvoir tester cliniquement la DVO, il n'existe pas de consensus à ce jour concernant la durée de ce test. Le protocole mis en place par Vailati préconise un délai d'un mois. Si le patient ne présente aucun signe au niveau de l'articulation temporo-mandibulaire et qu'il valide sa nouvelle DVO, le protocole three-step pourra se poursuivre.

### *c) Étape 3 : Rétablissement du guidage antérieur*

La dernière étape de la three-step technique a pour objectif le rétablissement du guidage antérieur. Dans les cas d'usures sévères, les dents antérieures sont souvent les dents les plus atteintes. Afin de pouvoir conserver un maximum de structure dentaire, lors de cette étape la décision thérapeutique concernant les dents antérieures sera basée sur la classification ACE (33).

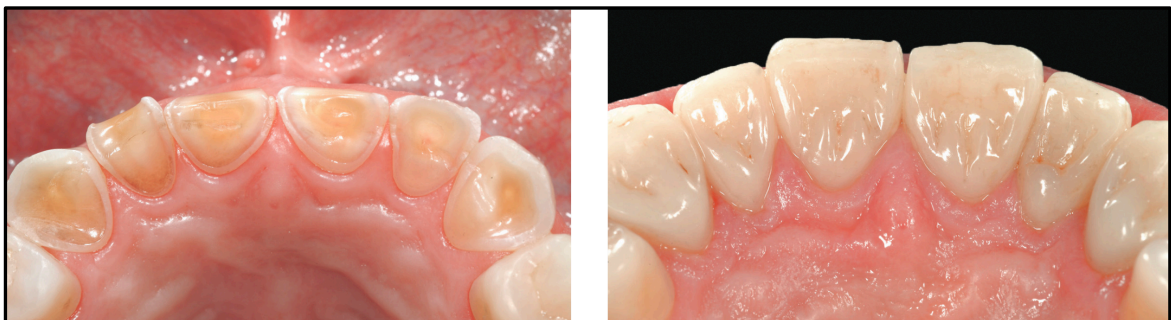
Pour les usures de classe ACE II et III, seules les faces palatines seront traitées. Cependant pour les patients atteints d'usures plus importantes avec une classification ACE IV, V et VI une approche bilaminaire dite en « sandwich » avec des facettes palatine et vestibulaire sera nécessaire.

Laboratoire : La dernière étape de laboratoire par le prothésiste correspond à la réalisation de facettes palatines dans le but de rétablir le calage et le guidage antérieur.



*Facettes palatines en céramique réalisées par le prothésiste à la nouvelle DVO.*

Clinique : Le collage des facettes palatines par le praticien vient conclure le protocole de la three-step technique.



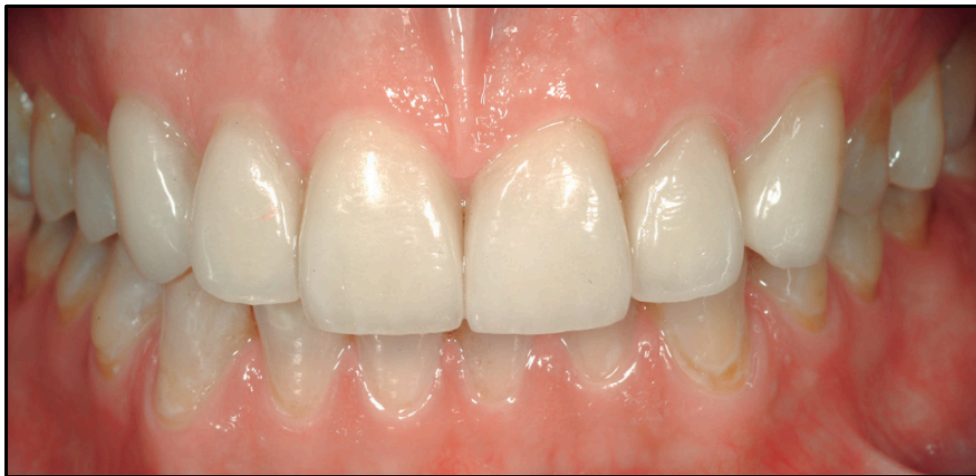*Vue intra buccale du résultat obtenu avant et après collage des facettes palatines de 13 à 23 selon le protocole de la « Three-step technique ».*

La 3 steps technique permet de passer d'une situation complexe d'usure sévère avec perte de DVO à une situation simple ou le calage postérieur, la DVO et le guidage antérieur ont pu être rétablis.

Cependant, le traitement n'est quant à lui pas terminé.

Les restaurations en résine composite réalisées à l'étape 2, au niveau des dents postérieures permettent le maintien de la nouvelle DVO. Cela donne au praticien la possibilité de réaliser les restaurations prothétiques de façon séquentielle, quadrant par quadrant afin de maintenir la DVO et le calage entre chaque séance.

De plus les dents antérieures vont pouvoir être restaurées sur leur faces vestibulaires selon 2 options, par adjonction de résine composite directe ou par la réalisation de facettes en composite ou céramique.



*Résultat final obtenu par le protocole de la « Three-step technique » lorsque les faces vestibulaires des dents antérieures ont été restaurées par des facettes en céramique.*

## IV. Une approche moderne : La “One step no prep”

### A. Présentation

La « One step no prep » (70) est une nouvelle approche dans le traitement des usures dentaires proposée par A.Mainjot et son équipe de l'université d'odontologie de Liège en 2018, qui a pour objectif la réhabilitation d'arcade complète dans les cas d'usures sévères généralisée. Les principales caractéristiques de cette technique correspondent à l'absence de préparation des tissus durs dentaire ainsi que l'absence de phase provisoires.

Il s'agit d'une approche qui se veut minimalement invasive en tissus dentaires et orientée vers une dentisterie adhésive, par l'utilisation de restaurations indirectes CAD-CAM de type PICN (Polymer Infiltrated Ceramic Network).

Les PICNs ont la particularité de pouvoir s'usiner en très faible épaisseur et présentent des propriétés d'adhésion aux colles supérieures aux autres composites CFAO.

De plus, une démarche multidisciplinaire est mise en place, par la collaboration avec un occlusodontiste, un kinésithérapeute maxillo-facial, ainsi qu'un physiothérapeute.



## 1. Protocole clinique : «One step no prep»

### a) *Approche multidisciplinaire*

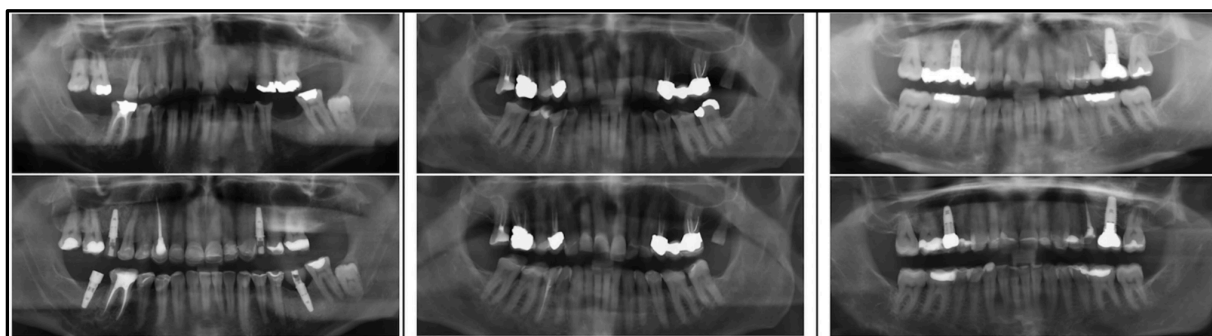
Avant de débiter le protocole de réhabilitation par la technique « One step no prep », les patients sont orientés vers un kinésithérapeute et un physiothérapeute maxillo-facial.

L'équilibre des chaînes musculaires est vérifié et une éventuelle équilibration posturale est réalisée.

Dans un deuxième temps, les patients sont orientés vers un occlusodontiste dans le but d'éliminer la présence de trouble de l'articulation temporo mandibulaire (ATM) ainsi que la prise en charge cognitivo-comportementale de leur bruxisme.

### b) *Bilan bucco-dentaire complet*

La première étape du protocole consiste à réaliser un bilan bucco-dentaire complet. Des examens complémentaires sont réalisés avec la prise d'une radiographie panoramique et d'un bilan photographique du patient.



*Radiographies panoramiques réalisées sur 3 patients avant et après le traitement par la technique « One step no prep ».*

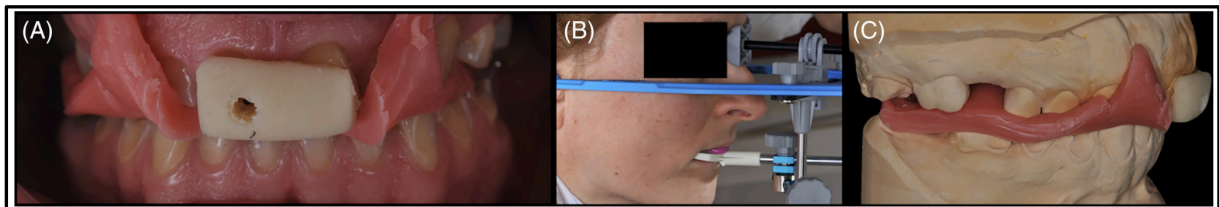
*c) Enregistrement de la relation intermaxillaire et montage en articulateur*

Lors de cette première étape clinique, le praticien procède à l'enregistrement des arcades du patient par la réalisation d'une empreinte en silicone de type polyvinyl siloxane en technique dite de double mélange.

Un JIG est ensuite mis en place pendant 5 minutes afin d'aboutir à un relâchement musculaire et un repositionnement articulaire.

Puis un enregistrement occlusal est réalisé par la mise en place d'une double bande de cire Moyco entre les arcades maxillaires et mandibulaires.

La position intermaxillaire ainsi enregistrée est ensuite montée sur articulateur à l'aide d'un arc facial.



*A : Mise en place du JIG au niveau des incisives centrales maxillaires ainsi que d'une bande de cire Moyco au niveau des secteurs latéraux. B : La position du maxillaire est enregistrée à l'aide d'un arc facial. C : Les arcades en plâtre sont montées en articulateur par grâce aux enregistrements réalisés précédemment.*

d) *Wax up*

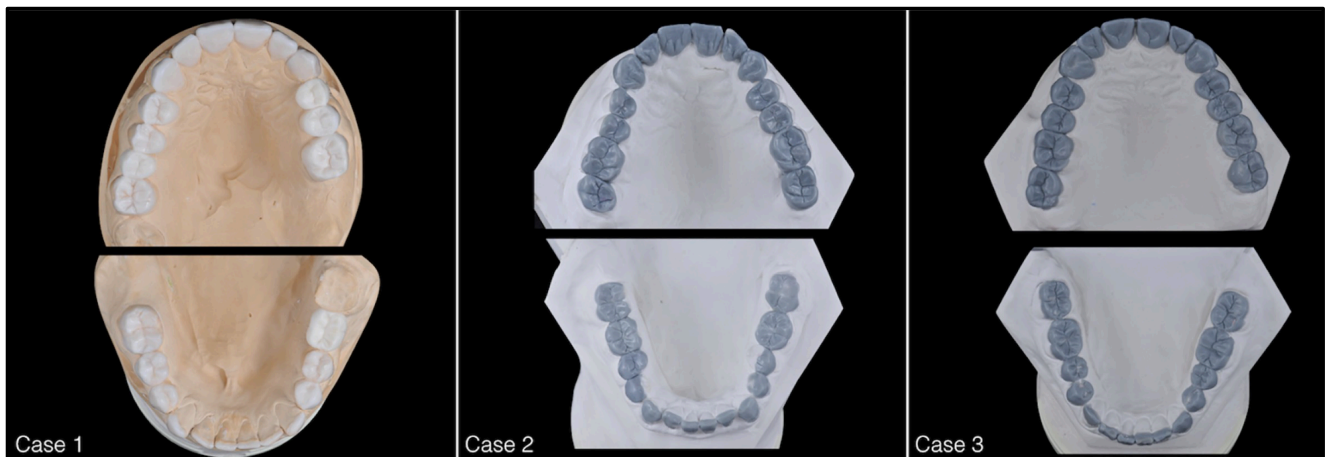
Lors de cette étape de laboratoire, un wax up est réalisé par le prothésiste directement sur les modèles en plâtre précédemment montés en articulateur.

Ce wax up est conçu sur la base des relations occlusales enregistrées et sur la base de la quantité estimée de perte de tissu dentaire.

Le prothésiste commence par déposer de la cire sur les dents les moins endommagées pour se laisser guider par les tissus résiduels afin de reconstituer l'anatomie de la dent.

Cela entraîne une très faible épaisseur de cire sur certaines dents, notamment en postérieures, ou sur les dents les moins usées.

Ces dents reconstituées par ajout de cire vont servir de référence pour la détermination de la nouvelle DVO, avec cette approche biomimétique "guidée par les tissus".



*Wax up réalisés sur les modèles en plâtre de 3 patients participants au traitement par la technique « One step no prep ».*

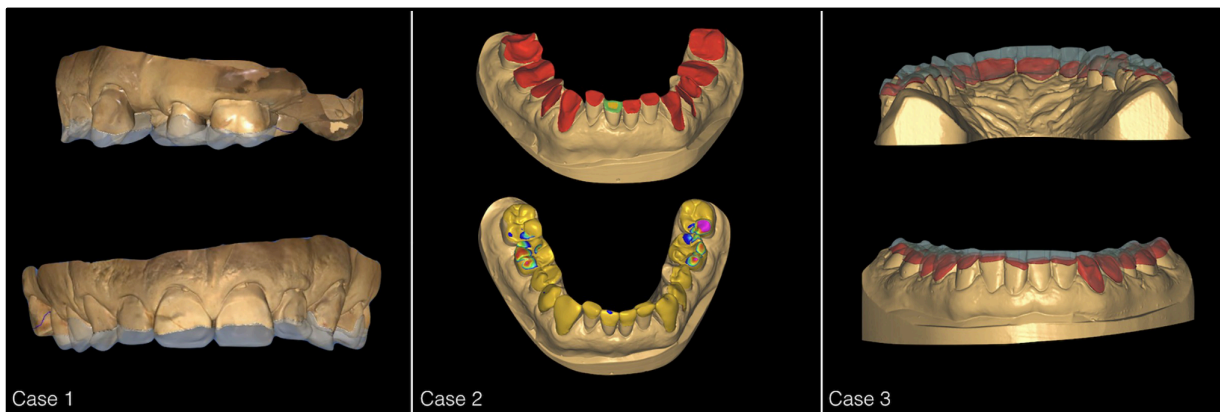
e) *Conception et usinage des pièces en PICN par procédé CAD  
CAM*

Une fois les Wax up validés, les amalgames et les restaurations défectueuses ainsi que toutes les lésions carieuses sont déposées et remplacées par de nouvelles restaurations en résines composites.

De nouvelles empreintes sont ensuite réalisées et coulées en plâtre.

Les nouveaux modèles de travail ainsi obtenus et les wax up précédemment réalisés sont scannés au laboratoire de prothèse puis superposés à l'aide d'un système CAD CAM.

Cette superposition va permettre au prothésiste de visualiser l'espace disponible entre les dents et le projet thérapeutique souhaité modélisé par le wax up.



*Superposition des scans des modèles et des wax up.*

Les restaurations correspondant à la perte tissulaire estimée peuvent alors être réalisées. Elles sont fraisées à partir de blocs de PICN selon un procédé CAD-CAM. L'épaisseur de certaines pièces, notamment en postérieur peut atteindre 0,2mm.

Les pièces prothétiques ainsi réalisées correspondent donc à un duplicata du wax-up, selon l'espace disponible entre celui-ci et les dents non préparées du patient.

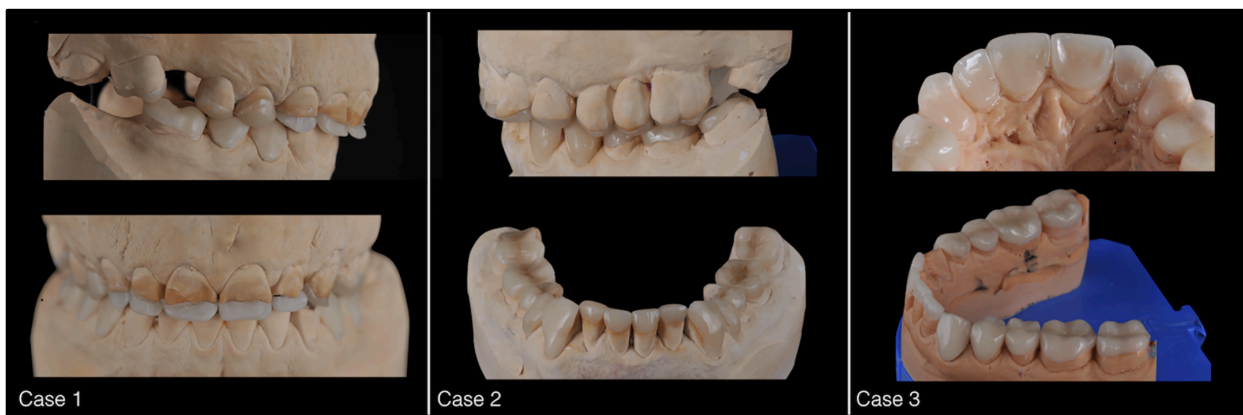

*A-C : Table top d'une épaisseur de 0,2mm obtenu par fraisage d'un bloc de PICN.*

f) *Mise en bouche des restaurations collées*

Les restaurations obtenues sont essayées puis assemblées en bouche en deux rendez-vous consécutifs d'une demi-journée.

Les restaurations en PICN correspondant à la mâchoire supérieure sont collées le premier jour après-midi. Les restaurations correspondant à la mâchoire inférieure quant à elles sont collées le deuxième jour le matin.



*Après essayage et validation, les restaurations en PICN sont prêtes à être assemblées en bouche.*

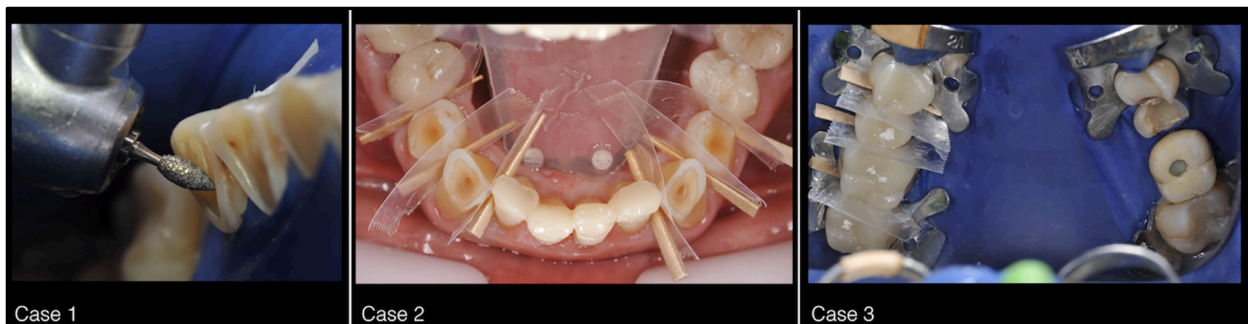
Protocole de collage des pièces en PICN :

Les pièces en PICN sont traitées selon les recommandations du fabricant :

- Mordançage à l'acide fluorhydrique (HF) pendant 60 secondes.
- Nettoyage dans un bain à ultrasons dans de l'éthanol.
- Application d'une couche de silane au niveau de l'intrados prothétique.

Au niveau des tissus dentaires :

- Mise en place de la digue.
- Nettoyage des dents à l'aide d'une fraise à polir.
- La dentine sclérosée est dépolie en surface à l'aide d'une fraise diamantée à faible vitesse afin d'ouvrir les tubuli.
- Mordançage à l'acide orthophosphorique des dents.
- Mordançage à l'acide fluorhydrique au niveau des céramiques feldspathiques des couronnes et bridges suivi d'une application de silane.
- Rinçage.
- Application de l'adhésif.
- Collage des restaurations en PICN à l'aide d'une colle de résine composite dual.
- Élimination des excès de résine composite.
- Photopolymérisation sous film de glycérine afin d'éviter la persistance d'une couche d'inhibition par l'oxygène.



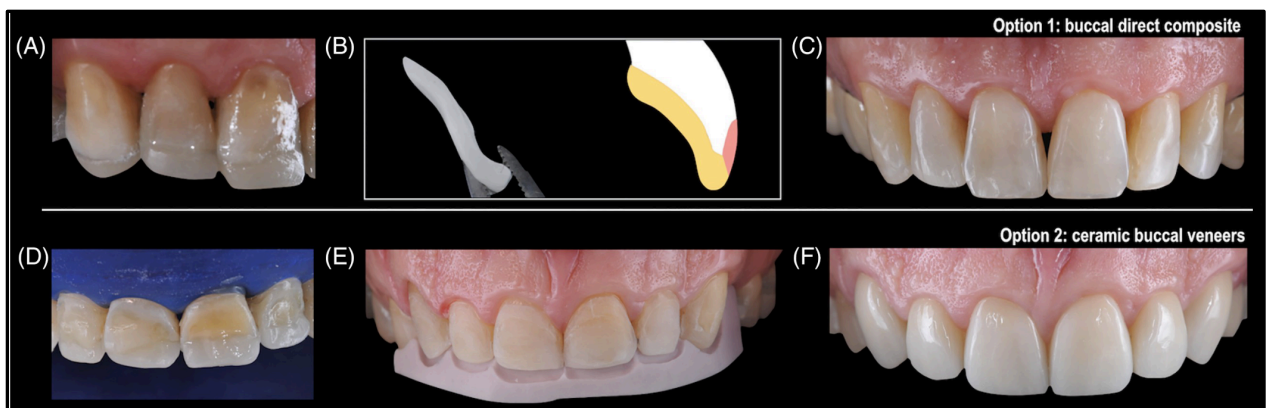
*Vues cliniques de la procédure de collage. Cas 1 : Dépolissage de la dentine sclérosée avec une fraise diamantée à basse vitesse. Cas n° 2 : Collage des restaurations antérieures à l'aide d'un système de champ sec orthodontique Nola et non de la digue, afin d'éviter les erreurs de positionnement de la restauration dues à la position du bord de la restauration. Cas n° 3 : Collage des restaurations postérieures à l'aide de la digue.*

Les ajustements occlusaux sont réalisés juste après le collage des restaurations inférieures et sont suivi d'un polissage.

*g) Finalisation de la face vestibulaire des dents antérieures maxillaires*

Pour masquer la jonction entre la facette palatine et la face vestibulaire des dents antérieures maxillaires, deux options sont possibles en fonction de la demande du patient et du budget.

La première option consiste à réaliser des facettes en résine composite directe par stratification. La seconde option, plus esthétique mais aussi plus onéreuse, consiste à réaliser des facettes en céramique avec préparation des dents à travers le mock up obtenu du wax up. Cette approche bilaminaire en sandwich et également retrouvée dans la « three-step technique » de Vailati.



*Illustration des deux options utilisées pour restaurer les faces vestibulaires des incisives supérieures. Option 1 : A-C : un composite direct a été ajouté sur un léger chanfrein réalisé à travers la jonction entre la dent et la facette palatine. Option 2 : D-F : Des facettes vestibulaires en disilicate de lithium ont été réalisées.*

Enfin, une gouttière occlusale est réalisée pour tous les patients et un contrôle du bruxisme est mis en place.



## B. « One step no prep » associée à un traitement orthodontique

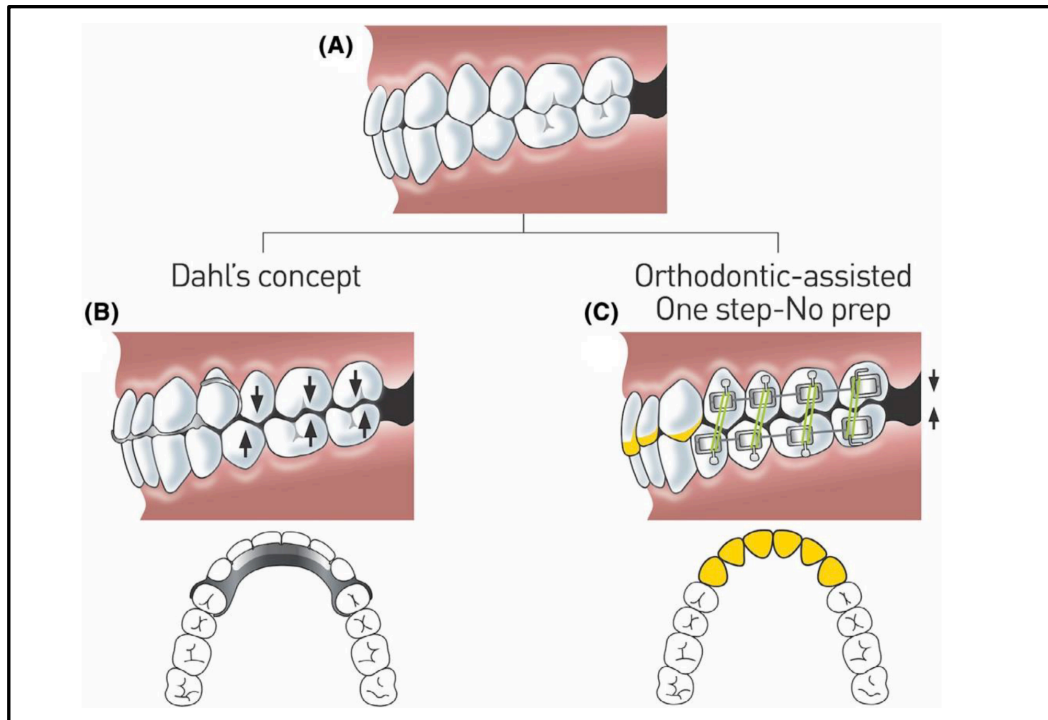
Les traitements de réhabilitation des lésions d'usures doivent être adaptés à la localisation de l'usure dentaire. Il est important de distinguer l'usure dentaire sévère généralisée, qui affecte toutes les dents, de l'usure dentaire localisée, qui est limitée à certaines dents. Dans les cas d'usure localisée en secteur antérieur, les effets de l'usure sont compensés par l'éruption passive des dents. Il en résulte une perte de substance en secteur antérieur alors que les dents postérieures sont épargnées.

### 1. Le concept de Dahl

Dans les cas d'usures exclusivement localisées en secteur antérieur, la création d'un espace inter occlusal par augmentation de la DVO avec l'utilisation de table top pourrait être une autre option, mais cette option est loin d'être idéale puisque les dents postérieures sont intactes.

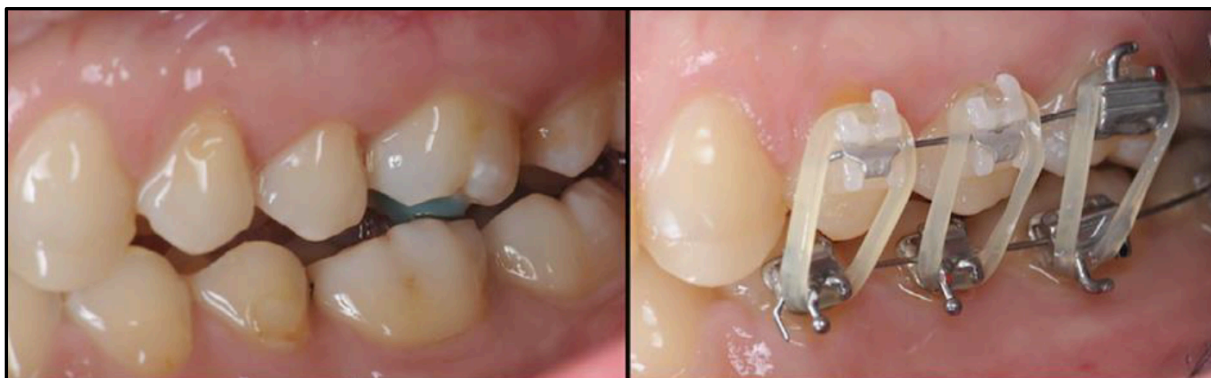La « One step no prep » associée à un traitement orthodontique est une nouvelle technique proposée par Mainjot (71) et son équipe dans le traitement de l'usure dentaire localisée au secteur antérieur. Cette technique constitue une évolution du concept de Dahl, qui utilise des restaurations en PICN CAD-CAM sans préparation dentaire associée à un système orthodontique simple pour assurer une extrusion rapide, correcte et prévisible des dents postérieures.

En 1975, Dahl et al (72,73) ont proposés une approche remarquablement intéressante et conservatrice pour créer un espace inter occlusal antéro-postérieur. Le concept de Dahl se base sur le mouvement axial relatif des dents postérieures qui est observé lorsqu'un appareil ou des restaurations sont placés en supracclusion au niveau des dents antérieures.



*Illustration schématique du concept de Dahl et de la one step no prep associée à un traitement orthodontique. A : Usure dentaire sévère localisée aux dents antérieures maxillaires compensée par une éruption passive. B : Concept de Dahl. C : one step no prep associée à un traitement orthodontique.*

L'approche de la « one step no prep » technique assistée par un traitement orthodontique est une évolution directe du concept de Dahl. Il s'agit d'un approche multidisciplinaire innovante et minimalement invasive. Des facettes palatines en PICN sont placées en supracclusion pour restaurer les dents antérieures. L'extrusion des dents postérieures est accélérée et contrôlée par un traitement orthodontique partiel.



*Après mise en place des restaurations antérieures, l'espace inter occlusal est refermé à l'aide d'un système orthodontique partiel. Ici des brackets métalliques sont collés sur les faces vestibulaires des dents postérieures et des élastiques sont mis en place.*

## 2. Protocole clinique “ One step no prep “ associée à un traitement orthodontique

Le protocole clinique est identique au protocole « One step no prep » présenté précédemment :

- Approche multidisciplinaire
- Bilan bucco-dentaire complet
- Enregistrement de la relation inter maxillaire et montage en articulateur
- Wax-up
- Conception et usinage des pièces en PICN par procédé CAD-CAM
- Mise en bouche des restaurations collées
- Finalisation de la face vestibulaire des dents antérieures maxillaires

Concernant la préparation des dents, seuls les arêtes et angles trop vifs sont légèrement arrondis.

Les pièces en PICN réalisées sur les dents antérieures sont volontairement en supracclusion. Ces restaurations provoquent une béance verticale au niveau des secteurs cuspidés.

L'utilisation d'un système orthodontique permet d'assurer un rétablissement rapide et prédictible de l'occlusion postérieure. Le système orthodontique est placé la même semaine que les restaurations. Lorsqu'une simple extrusion est nécessaire, une durée de traitement de seulement 2 mois est suffisante.

Différents systèmes orthodontiques peuvent être utilisés, en fonction de la situation clinique initiale. Un petit écart inter-occlusal postérieur peut être résolu à l'aide de boutons en composite combinés à des élastiques intermaxillaires, tandis qu'un écart postérieur plus grand est plus facile à traiter avec un système de brackets afin d'assurer une meilleure prévisibilité des mouvements d'extrusions des dents postérieure. Les boutons en composite restent plus fragiles que ceux en métal, ce qui peut donc être préféré si l'exigence esthétique du patient n'est pas trop élevée. Les boutons palatins associés à des brackets vestibulaires permettent la mise en place d'élastiques de crossbite si un décalage horizontal supplémentaire est nécessaire.

Enfin, il est conseillé aux patients de porter les élastiques intermaxillaires 24 heures sur 24 pendant toute la phase active de fermeture de l'espace inter-occlusal. Après l'obtention d'une occlusion postérieure, la phase active est suivie d'une phase de rétention, au cours de laquelle les élastiques intermaxillaires doivent être portés 16 heures par jour pour assurer une stabilité du traitement.

Un système orthodontique complet n'est conseillé que lorsque le patient présente des situations de dysharmonies dento-dentaires plus complexes comme dans les cas d'encombrements antérieurs, qui nécessitent des traitements plus longs avec l'utilisation d'appareils multi-attaches. Il faut noter que, dans ces cas, les restaurations antérieures sont réalisées après et non avant le traitement orthodontique.

## C. Le PICN : Polymer-Infiltrated Ceramic Network

Il existe aujourd'hui un large panel de matériaux de restauration disponibles sur le marché, cependant malgré les progrès et les avancées scientifiques réalisées depuis plusieurs années, aucun biomatériau ne peut être considéré comme le biomatériau parfait.

La céramique et les résines composites CAD-CAM font partis des matériaux dits « esthétiques » les plus utilisés dans les réhabilitations prothétiques dentaires (74).

Il est nécessaire de sélectionner le matériau le plus adapté à chaque situation clinique, avec toujours pour objectif une stratégie de traitement peu invasive visant à préserver au maximum les tissus dentaires résiduels.

Les céramiques présentent de bonnes propriétés mécaniques et optiques et une excellente biocompatibilité. Cependant, une fois en place, les interventions ultérieures peuvent être problématiques. Les résines composites sont plus faciles à retoucher, mais leur résistance à l'usure, leurs propriétés mécaniques et leur biocompatibilité sont inférieures à celles des céramiques (75).


Récemment, les caractéristiques de ces deux matériaux ont été combinés dans le but d'obtenir un matériau hybride.

Le développement de nouveaux composites CAD-CAM a conduit à l'émergence d'une nouvelle génération de matériaux hybride, dont les PICNs : « polymer-infiltrated ceramic-network », réseau de céramique infiltré de polymères.

Les PICN représentent une nouvelle classe de biomatériaux innovants et prometteurs. Ils sont constitués d'un réseau de vitrocéramiques frittés, qui est ensuite infiltré par un mélange de monomères avant d'être polymérisé selon un procédé spécifique combinant haute température et haute pression (HT-HP).

Le premier PICN a été commercialisé par Vita en 2013 sous l'appellation de « Vita Enamic », il est encore à ce jour le seul PICN disponible sur le marché.

Le « Vita Enamic » est composé d'un réseau de vitrocéramique préalablement fritté (86 % en poids, 75 % en volume ; céramique feldspathique Vita Mark II), infiltré par un mélange de monomères d'UDMA et de TEGDMA (14 % en poids, 25 % en volume) (76).



*Composition du PICN Vita ENAMIC*



*Bloc de PICN : Vita ENAMIC*

Les résultats de recherches récents sur les composites CAD/CAM, et en particulier sur les PICNs, ont montrés des résultats impressionnants en termes de propriétés mécaniques. La ténacité et la résistance à la flexion sont comparables à la vitrocéramique renforcée de disilicate de lithium et supérieures aux autres composites CAD/CAM à charges dispersées. Le module d'élasticité et la dureté se situent entre celui de la dentine et de l'émail.

En termes de collage, ils présentent des propriétés d'adhésion significativement supérieures aux autres composites CFAO (77) et similaires au disilicate de lithium après préparation de l'intrados par mordantage à l'acide fluorhydrique. Élément fondamentale dans le cadre d'une dentisterie minimalement invasive.

De plus, les PICNs ne nécessitent pas de procédure de cuisson après usinage et sont alors particulièrement adaptés au concept de CFAO directe, ils permettant ainsi de réduire le temps global du traitement.

Il a également été rapporté une faible toxicité et une plus faible libération de monomères, par rapport aux composites photopolymérisables, notamment par un haut degré de conversion des monomères améliorant leur stabilité chimique. De plus la biocompatibilité des PICNs a été comparée à celle des disilicates de lithium et les résultats montrent une supériorité des PICNs en termes d'attachement cellulaire aux kératinocytes gingivaux (78) et un attachement équivalent concernant les fibroblastes gingivaux (79).

Les PICNs présentent de meilleures caractéristiques d'usinage que la vitrocéramique en termes de temps d'usinage, de tolérance à l'endommagement, ainsi que la capacité à être usiné dans de très faibles épaisseurs (80).

De plus, en raison de leur capacité à absorber les chocs, ils sont particulièrement intéressants chez les patients bruxomanes, présentant un haut niveau de stress occlusal.

Les PICNs sont maintenant en grande concurrence avec les céramiques pour la réalisation de restaurations unitaires collées.

Ce biomatériau combine à la fois les caractéristiques et les avantages des composites CAD/CAM et des vitrocéramiques. D'un point de vue biomécanique (81) : une résistance à la flexion similaire au disilicate de lithium, un module d'élasticité et une dureté similaires aux tissus dentaires, une rupture en flexion et une capacité à amortir les chocs supérieure au disilicate de lithium et à la zircone.

Par conséquent, les composites CAD/CAM hautes performances, en particulier les PICNs, pourraient être particulièrement adaptés au développement de stratégies de traitements minimalement invasives telles que les thérapeutiques " sans préparation " sur dents usées (82).



## D. Résultats

Sept patients ont pu bénéficier du protocole « One step no prep » proposé par Mainjot et son équipe. Les patients présentaient tous une usure dentaire sévère. L'étiologie principale de l'usure dentaire était liée au bruxisme. Des lésions érosives induites par une consommation excessive de boissons gazeuses ont également été reportées.

A l'issue de leur traitement, plusieurs critères ont été évalués et un suivi a été mis en place. Les résultats de cette étude prospective à 2 ans ont été rapportés (83) :

### 1. Données cliniques sur les patients :

Sept patients ont été inclus dans cette étude. Parmi eux, 6 étaient des hommes. L'âge moyen était de  $37,7 \pm 12,8$  ans.

Six patients étaient en classe I, et un patient était en classe II.2. Parmi les patients, 57,2 % (n = 2) présentaient une fonction de groupe, 14,3 % (n = 1) une fonction canine, et 28,5 % (n = 2) les deux types de fonction.

En ce qui concerne l'examen de base d'évaluation de l'usure érosive BEWE, 6 patients présentaient un niveau de risque élevé (score BEWE > 14), et un patient présentait un niveau de risque moyen (score BEWE = 13).

Concernant l'étiologie de l'usure, tous les patients présentaient des signes d'usures attritives induites par un bruxisme et érosives par la consommation de boissons gazeuses.

Tous les patients ont signalé des habitudes de grincement ou de serrement de dents pendant la nuit ou le jour.

La plupart des patients (71,4 %, n = 5) ont déclaré boire 1 à 2 litres de soda par jour, et 28,6 % (n = 2) avaient des signes de reflux gastro-œsophagien.

## 2. Mesures des résultats rapportés par les patients :

Développé en 1994 par Slade et Spencer (84), le questionnaire Oral-Health-Impact-Profile-49 (OHIP-49) est l'instrument le plus complet et le plus largement utilisé actuellement disponible pour mesurer la qualité de vie liée à la santé bucco-dentaire (OHQoL : Oral Health-related Quality of Life).

Il se compose de 49 items organisés en 7 sous-catégories (limitation fonctionnelle, douleur, inconfort psychologique, incapacité physique, incapacité psychologique, incapacité sociale et handicap). Les patients sont invités à répondre au questionnaire avant et après le traitement.

Un score global élevé identifie une mauvaise qualité de vie liée à la santé bucco-dentaire.

	Avant le traitement (moyenne ± SD)	1 mois (moyenne ± SD)	Valeur p (Avant traitement- 1 mois)	2 ans (moyenne ± SD)	Valeur p (Avant traitement-2 ans)
Score global	1.88 ± 1.26	1.54 ± 0.92	0.0010***	1.36 ± 0.92	< 0.0001***
Limitation fonctionnelle	2.02 ± 1.34	1.79 ± 1.03	0,5235 ns	1.56 ± 1.09	0.02*
Douleur physique	2.56 ± 1.41	1.84 ± 1.06	0.0035**	1.70 ± 1.21	0.0003***
Malaise psychologique	2.49 ± 1.36	1.71 ± 1.15	0.0006***	1.49 ± 1.7	≤0.0001***
Handicap physique	1.66 ± 1.15	1.52 ± 0.89	0,7753 ns	1.17 ± 0.52	0.0055**
Handicap psychologique	1.79 ± 1.12	1.38 ± 0.73	0.0462*	1.33 ± 0.93	≤0.0002***
Invalidité sociale	1.09 ± 0.37	1.09 ± 0.28	1 ns	1.09 ± 0.37	1 ns
Handicap	1.34 ± 0.94	1.14 ± 0.47	0,4345 ns	1.02 ± 0.15	0.0431*

SD : écart-type, \* Significant (p ≤ 0,05), \*\* Significant (p ≤ 0,01), \*\*\* Significant (p ≤ 0,001), ns Insignifiant.

*Comparaison du score global de l'OHIP et des sous-scores avant le traitement et un mois après le traitement, et avant le traitement et deux ans après le traitement, respectivement.*

Le score global OHIP-49 a été significativement amélioré déjà un mois après le traitement. Tandis que toutes les sous-catégories, à l'exception de celle de l'invalidité sociale, étaient significativement améliorés après deux ans. L'analyse détaillée des sous-catégories montre que, du point de vue de la fonction et de la douleur, la qualité de vie des patients s'améliore avec le temps. Les patients se sont rapidement adaptés à leurs nouvelles relations occlusales, et seuls des troubles de la prononciation étaient présents à un mois et ont fini par disparaître dans le temps.

### 3. Données cliniques sur les restaurations en PICN :

Au total, sur les sept patients, 192 restaurations PICN ont été réalisées et évaluées. Six patients ont reçu des restaurations PICN sur toutes leurs dents. Tandis qu'un patient n'a été que partiellement réhabilité par des restaurations PICN, ses incisives et canines mandibulaires ont été restaurées par composite direct car très peu endommagées.

Par conséquent, 96,36 % (n = 185) des restaurations PICN étaient en contact avec une autre restauration PICN et 3,64 % (n = 7) avec le composite direct.

L'épaisseur moyenne enregistrée au point le plus fin des restaurations en PICN était de  $1,2 \pm 0,4$  mm pour les incisives supérieures (n = 28),  $1,1 \pm 0,5$  mm pour les incisives inférieures (n = 24),  $1,0 \pm 0,5$  mm pour les canines (n = 26),  $0,7 \pm 0,3$  mm pour les prémolaires (n = 56) et  $0,5 \pm 0,2$  mm pour les molaires (n = 58).

L'épaisseur la plus faible enregistrée était de 0,11 mm sur une molaire. L'augmentation moyenne de la DVO était de  $5,09 \pm 0,85$  mm au niveau de la tige incisive

### 4. Évaluation clinique des restaurations en PICN :

Deux évaluateurs indépendants et étalonnés ont évalués les restaurations selon les critères de la Fédération Dentaire Internationale (FDI) (85) après un mois, six mois, un an et deux ans. Trois catégories, présentant 18 items, ont été évaluées : esthétique, fonction et biologie.

La fonction et l'esthétique incluent la satisfaction rapportée par le patient. Chaque item est évalué sur une échelle en 5 points (1 correspondant à une excellente restauration et 5 à une restauration devant être remplacée). En cas de divergences, un accord a été trouvé entre les évaluateurs pour déterminer le score final.

Après des périodes de 1 et 2 ans, les taux de survie des restaurations PICN (n = 192) étaient de 100 % et les taux de réussite étaient de 100 % et 93,75 % respectivement.

	Cliniquement excellent % (n)	Cliniquement bonne % (n)	Cliniquement Suffisant % (n)	Cliniquement insatisfaisante % (n)	Acceptable (%)	Inacceptable (%)
<i>A. Propriétés esthétiques</i>					100 (192)	
1. Brillance de la surface		100 (192)				
2. Coloration						
a. surface	100 (192)					
b. la marge	90.6 (174)	9.4 (18)				
3. Correspondance des couleurs et translucidité	16.7 (32)	67.7 (130)	15.6 (30)			
4. Forme anatomique esthétique	97.4 (187)	1.6 (3)	1.0 (2)			
<i>B. Propriétés fonctionnelles</i>					100 (192)	
5. Fracture du matériau/rétention	94.3 (181)	3.6 (7)	2.1 (4)			
6. Adaptation marginale		100 (192)				
7. Contour occlusal et usure						
a. Sur le plan qualitatif	100 (192)					
b. Quantitativement	100 (192)					
8. Forme anatomique approximative						
a. point de contact	93.2 (179)	1 (2)	5.8 (11)			
b. contour	99.5 (191)	0.5 (1)				
9. Examen radiographique	100 (192)					
10. Le point de vue du patient	100 (192)					
<i>C. Propriétés biologiques</i>					100 (192)	
11. Sensibilité postopératoire / dent vitalité	96.9 (186)	3.1 (6)				
12. Récidive de caries, érosion, abfraction	100 (192)					
13. Intégrité des dents	100 (192)					
14. Réponse parodontale	94.3 (181)	5.7 (11)				
15. Muqueuse adjacente	100 (192)					
16. Santé bucco-dentaire et générale	100 (192)					

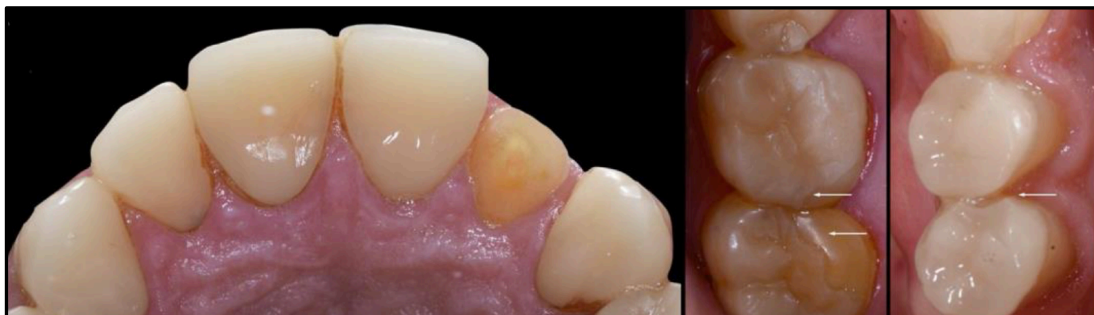*Taux de réussite des restaurations à 2 ans selon les critères définis par la FDI.*

L'évaluation de la FDI des restaurations à 2 ans permet d'établir les résultats suivants. 100% des restaurations ont été évaluées comme cliniquement acceptables à 2 ans pour tous les critères.

Les résultats ont montré 11 cas d'écaillages mineurs des restaurations en PICN et un cas de décollement.

Les restaurations présentant un écaillage mineur ont été polies ou réparées selon le protocole suivant : mise en place d'une digue, sablage, application de silane, adhésif et pose d'un composite direct photopolymérisable.

La restauration décollée a été remise en place selon ce procédé : élimination de la couche de dentine sclérosée, sablage, application de silane, application d'un adhésif MR3 et collage de la restauration.



*A gauche : Décollement de la restauration sur la dent n°22.*

*A droite : Éclats mineurs typiques des fines bordures des restaurations en contact occlusal.*

## V. CAS CLINIQUE

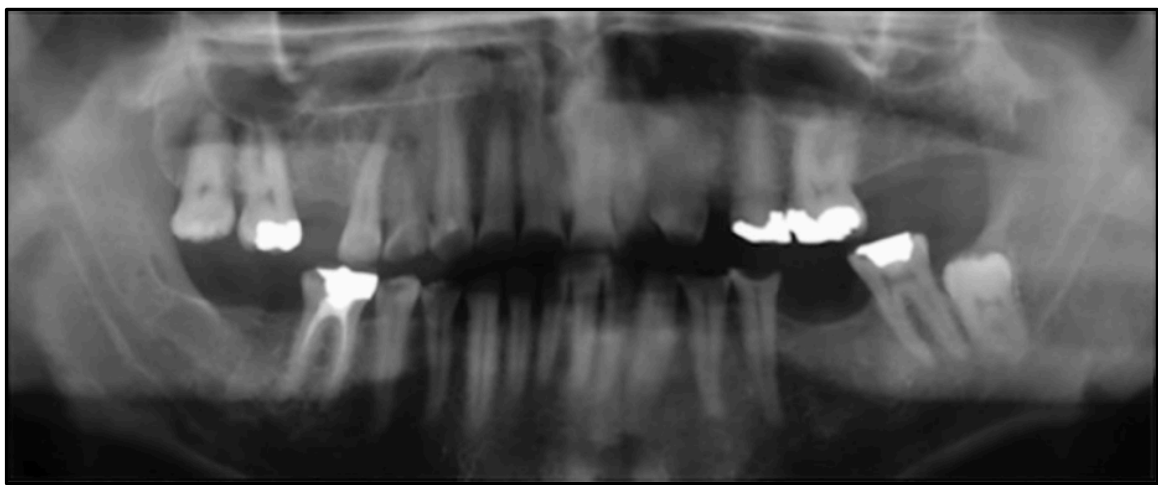
### A. Cas clinique n°1 : “One step no prep”

Voici le cas d'un patient de 41 ans atteint de bruxisme sévère et qui souffre de reflux gastro-œsophagien. Il s'agit d'un patient complexé par son sourire qui se plaint de douleurs dentaires et de dysfonctionnements masticatoires. On note également une consommation importante de boissons gazeuses de type soda.

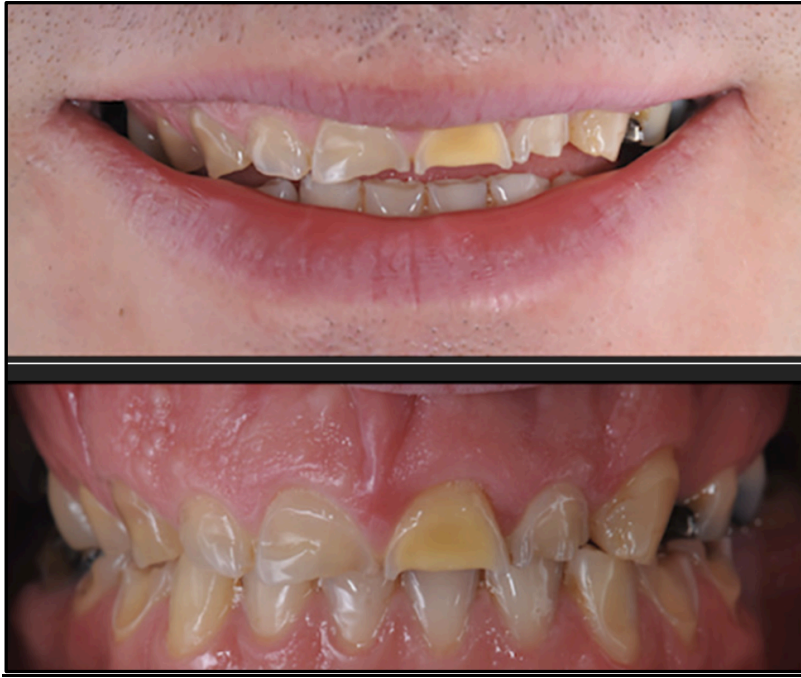Avant de débuter le traitement, une consultation chez un occlusodontiste et un bilan avec un kinésithérapeute spécialiste de la posture et des chaînes musculaires a pu mettre en évidence l'absence de pathologie au niveau de ses articulations temporo-mandibulaires.

L'interception de son bruxisme, la prise en charge de son reflux gastro-œsophagien et le contrôle de sa consommation de boissons gazeuses sont des éléments indispensables avant de débuter les soins.

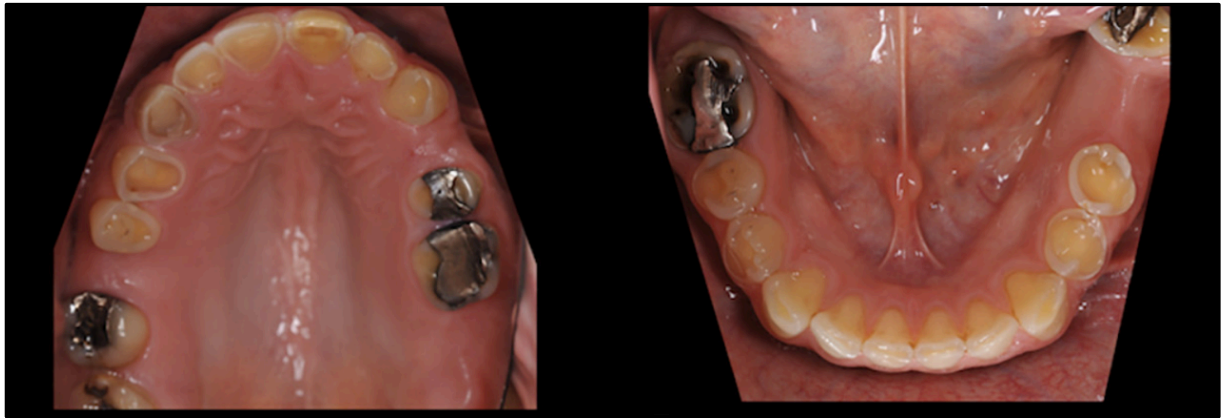Situation clinique pré-opératoire :



*Radiographie panoramique pré-opératoire.*



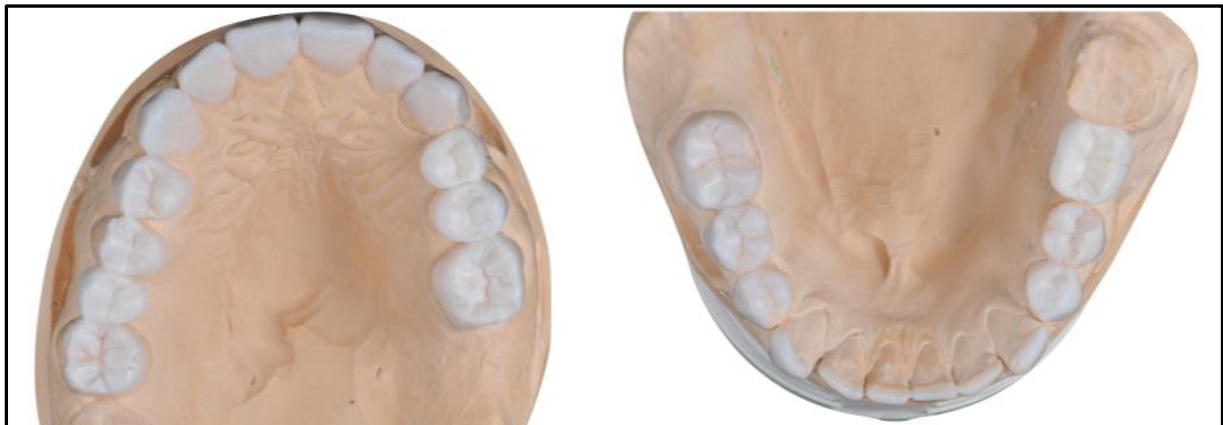*Photographies pré-opératoires en vue de face : On note la présence d'une usure érosive amélo-dentinaire sévère.*



*Photographies pré-opératoires en vue occlusale : On note la présence d'une usure érosive amélo-dentinaire sévère généralisée, avec atteinte de toutes les faces dentaires.*

Un bilan photographique est réalisé, la radiographie panoramique permet de compléter le recueil des données du patient. Des empreintes en silicone par la technique du double mélange sont réalisées ainsi qu'un enregistrement occlusal par l'utilisation d'un JIG et d'un arc facial.

Les empreintes sont ensuite envoyées au prothésiste dentaire afin qu'il puisse monter les modèles en articulateur et réaliser un wax-up complet sur la base des relations occlusales enregistrées et de la perte tissulaire estimée.



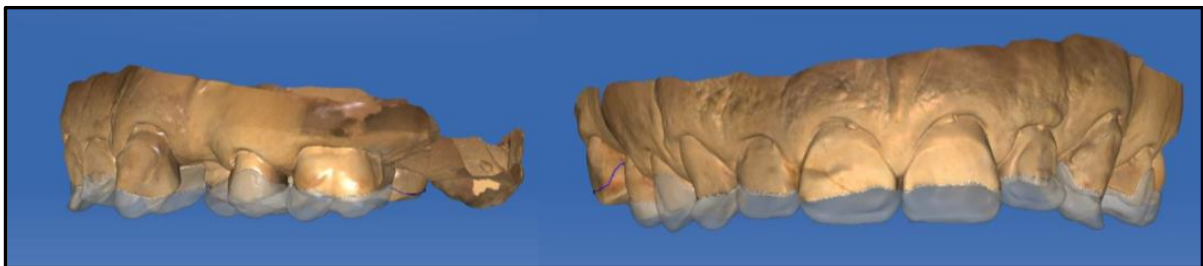
*Wax-up complet des deux arcades, guidé par la perte tissulaire (« tissue-guided wax-up »).*

Le prothésiste commence par déposer de la cire sur les dents les moins endommagées et se laisse guidé par les tissus sains restants pour restaurer l'anatomie dentaire. Ainsi, selon cette approche dites « tissue guided », l'estimation de la nouvelle DVO se fait de manière empirique. Il en résulte de très faibles épaisseurs de cire sur certaines dents postérieures.

Concernant le cas présent, le prothésiste a commencé par déposer de la cire sur les cuspides des canines et des prémolaires. Une fois ces deux dents reconstruites elles vont servir de référence pour l'estimation de la nouvelle DVO et la céroplastie des dents restantes.

Le praticien procède à la dépose des restaurations en amalgames ainsi que des restaurations déficientes en composite. Elles sont ensuite remplacées par des restaurations en composite direct. Aucune préparation tissulaire n'est réalisée.

Une nouvelle empreinte en silicone double mélange est ensuite prise et envoyée au laboratoire de prothèse. Les modèles obtenus ainsi que les wax-up sont scannés et superposés à l'aide d'un logiciel CAD-CAM.

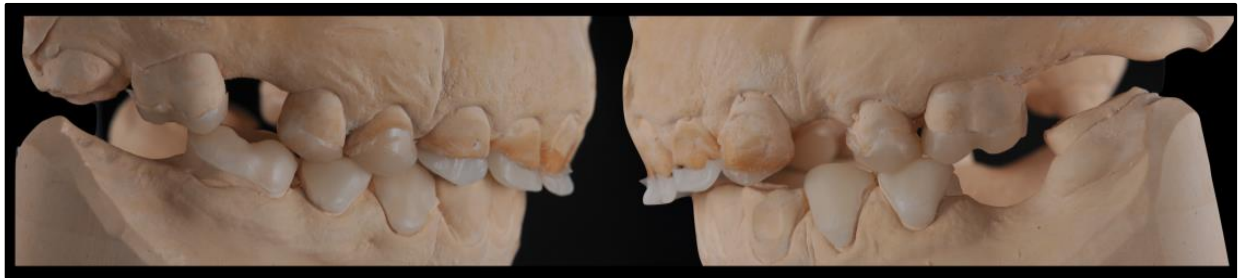
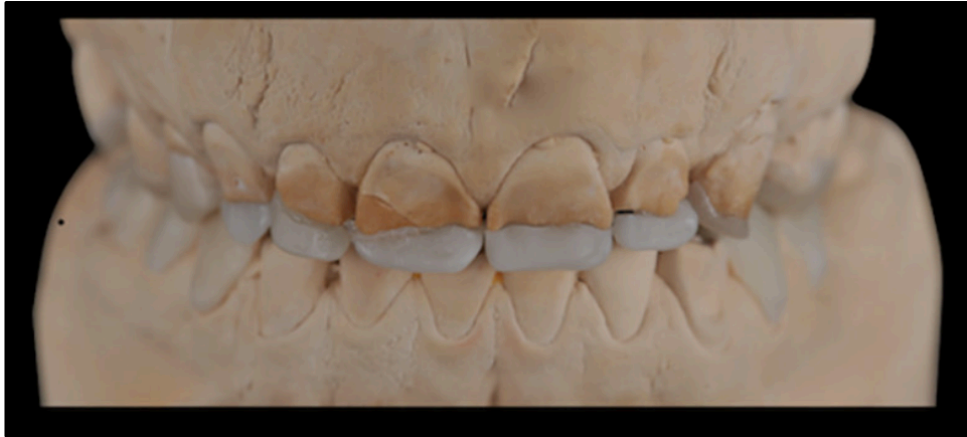
*Superposition des modèles et wax-up scannés.*

Les restaurations définitives correspondant aux facettes palatines et aux table-tops occlusaux postérieurs sont ensuite usinées dans des blocs de PICN Vita Enamic.

Les pièces usinées correspondent à la perte tissulaire estimée par la superposition des scans des arcades et des wax up. Les restaurations usinées ont atteint dans ce cas les 0,2mm d'épaisseur au niveau de certaines faces occlusales postérieures.





*Vues frontale et latérales des restaurations finales en PICN sur les modèles de travail.*

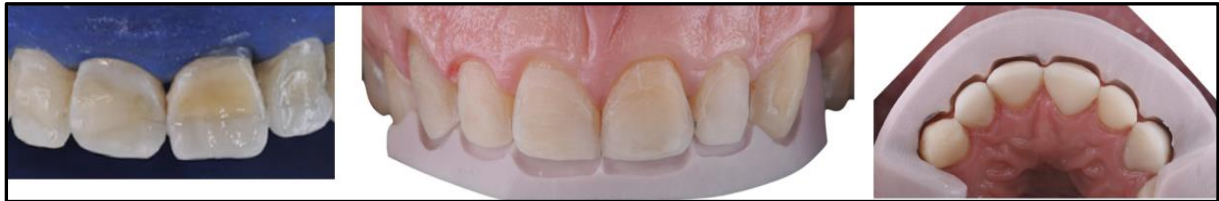Dans ce cas-ci, les dents antérieures mandibulaires seront restaurées avec du composite direct et les édentements postérieurs seront réhabilités à l'aide de couronnes implanto-portées en PICN.

Les restaurations définitives en PICN sont ensuite essayées en bouche puis collées définitivement lors de deux demi-journées consécutives.

Les réglages occlusaux majeurs sont réalisés à la suite du collage, tandis ce que les ajustements plus fins seront effectués durant les semaines qui suivent.

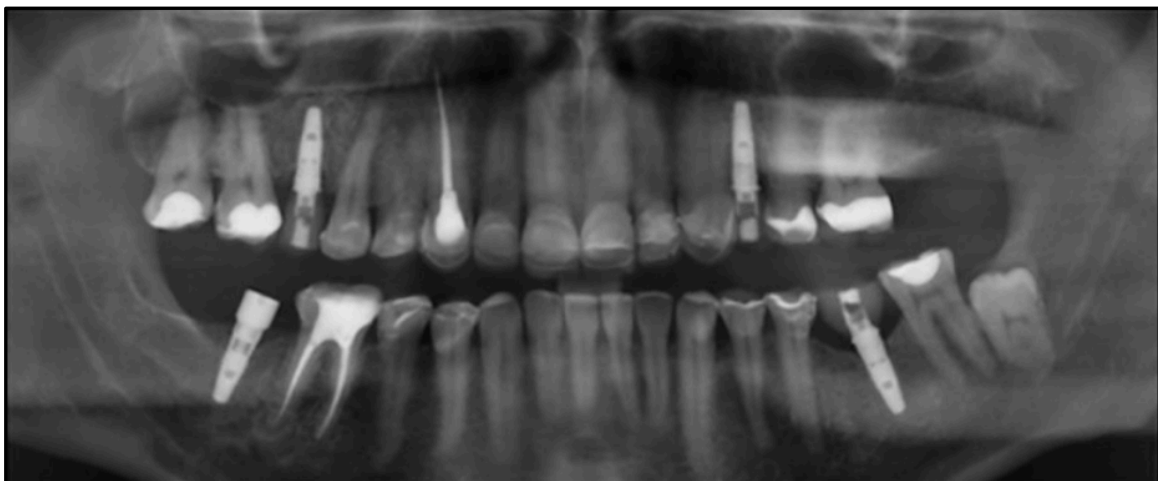
Afin de rétablir l'esthétique vestibulaire des dents antérieures maxillaires, le patient a opté pour des facettes en céramique en disilicate de lithium.

Les préparations pour facettes sont réalisées à travers le mock up obtenu par le wax up initialement réalisé par le prothésiste.

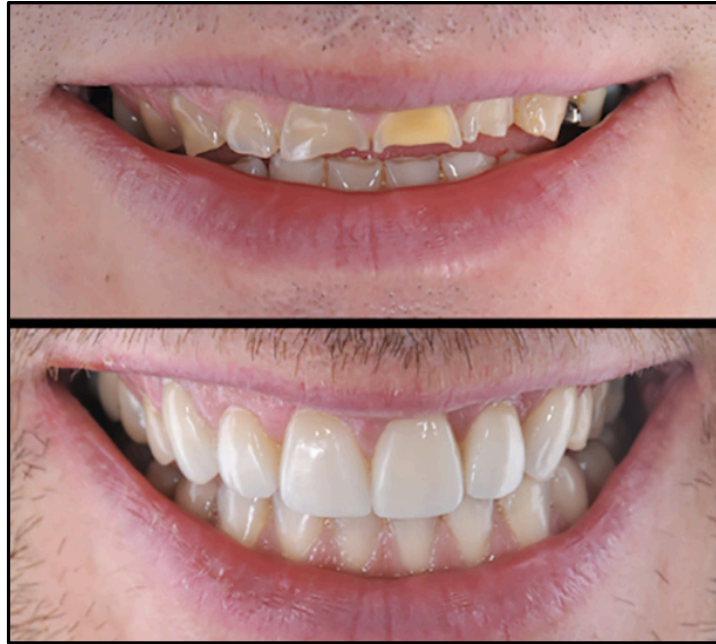

*Préparations à minima pour facettes vestibulaires maxillaires en céramique. Le wax up permet la réalisation d'une clé en silicone qui sert de guide pour la préparation des facettes.*

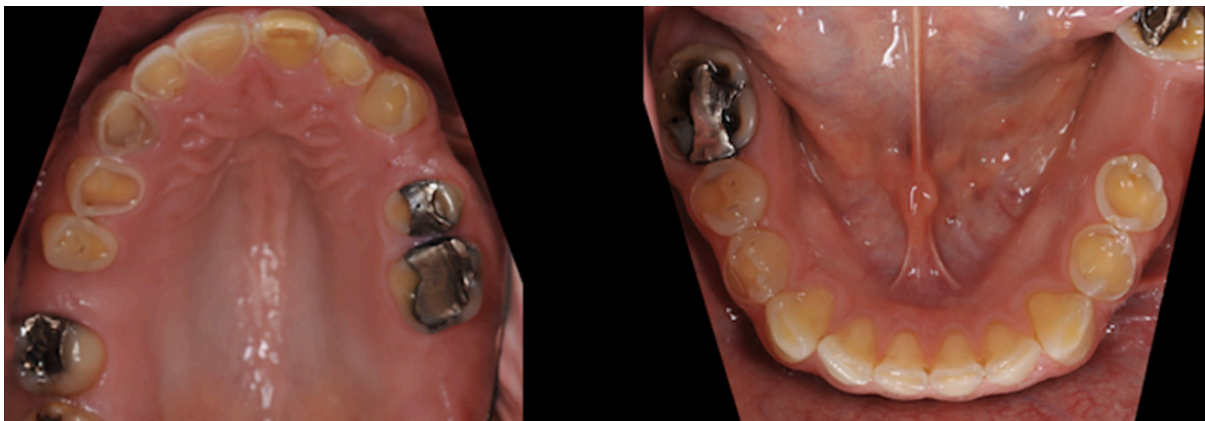Situation clinique post-opératoire :



*Radiographie panoramique post-opératoire*



*Photographie en vue de face avant et après traitement par la « One step no prep » technique.*



*Photographie en vue occlusale avant et après traitement par la « One step no prep » technique.*

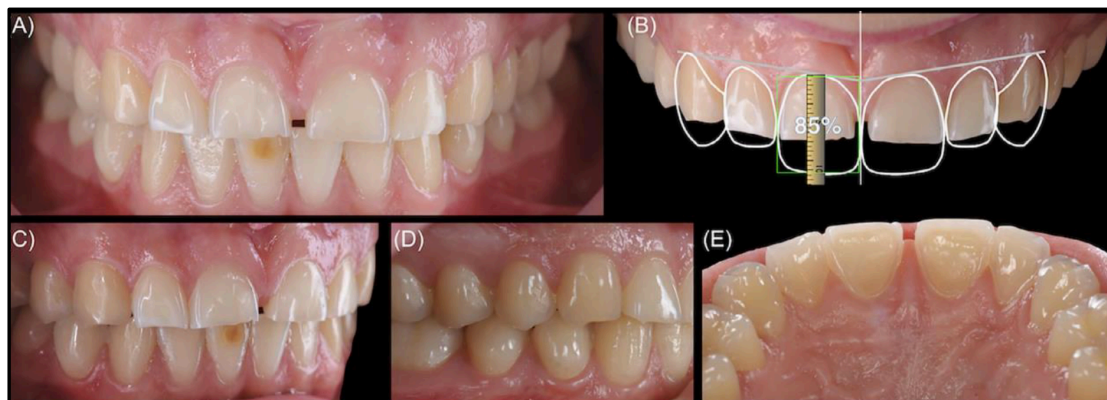
A l'issue du traitement, la satisfaction du patient a été évaluée par un formulaire de satisfaction. Le patient rapporte une réduction significative de ses douleurs cervicales et dorsales ainsi qu'une augmentation importante de son bien-être par rapport au résultat esthétique obtenu. Aucune douleur post opératoire n'a été rapportée.

L'absence de phase provisoire et le traitement en deux jours consécutifs ont été également très appréciés par le patient.

B. Cas clinique n°2 : « One step no prep » associée à un traitement orthodontique.

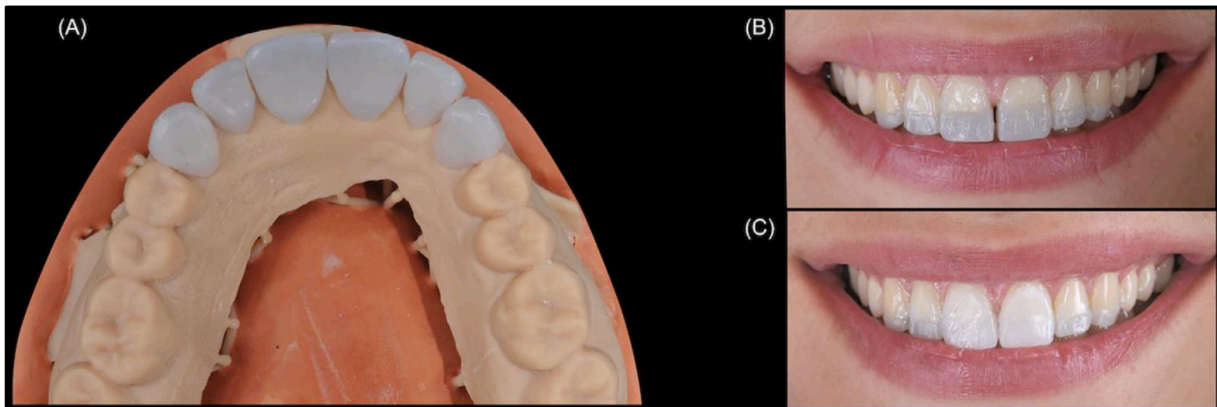
Patiente de 21ans bruxomane, dans ce cas, seules les dents antérieures maxillaires présentent une usure tissulaire sévère, tandis qu'une très légère usure dentaire a été observée sur les incisives mandibulaires, qui n'ont pas nécessité de traitement.

Situation clinique pré-opératoire :



*Photographies cliniques pré-opératoires. A : Vue frontale avant traitement : seules les dents antérieures maxillaires présentent une usure tissulaire sévère. B : Analyse numérique du sourire mettant en évidence la perte de tissu. C et D : Vues latérales montrant l'absence d'espace interocclusal pour placer des restaurations. E : Vue occlusale des dents antérieures montrant la perte de tissu au niveau palatin.*

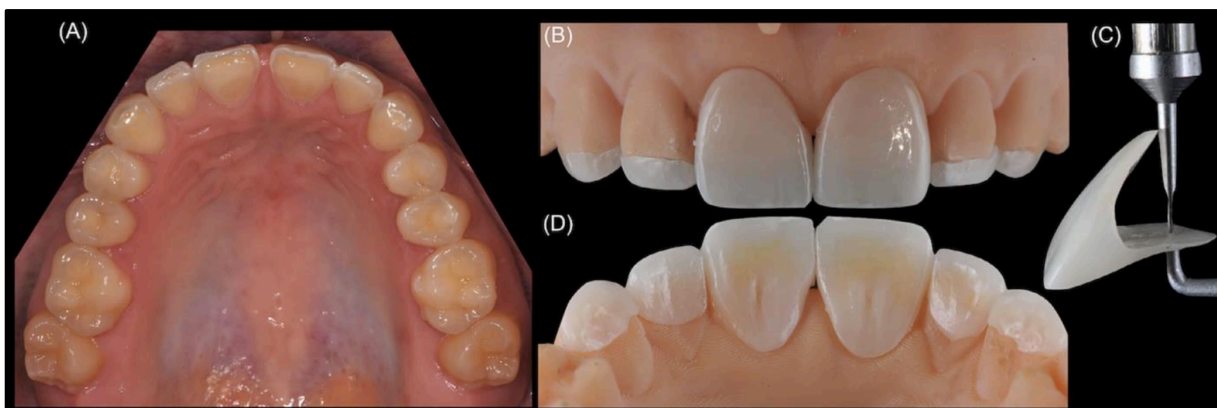
Dans ce cas 2 wax-up ont été réalisés par procédés CAD-CAM. Le premier wax-up est constitué de facettes palatines et conserve le diastème entre 11 et 21. Le deuxième wax-up referme le diastème inter-incisif avec l'utilisation de facettes à recouvrement total sur les incisives centrales et de facettes palatines sur les latérales et canines. Après essayage des mock up, la patiente opte pour la fermeture du diastème.



*A : Wax-up CAD-CAM sur les dents antérieures maxillaires. B : Mise en bouche du premier mock up constitué de facettes palatines, qui ne ferment pas le diastème. C : Essai du deuxième mock up, ici, le diastème a été fermé, en étendant les facettes palatines à la surface vestibulaire des incisives centrales.*

Aucune préparation dentaire n'a été effectuée, seule la dentine sclérosée est dépolie avec une fraise diamantée et les angles trop vifs et trop fins ont été adouci.

Les pièces usinées en PICN sont conçues sur la base du wax up précédemment validé.

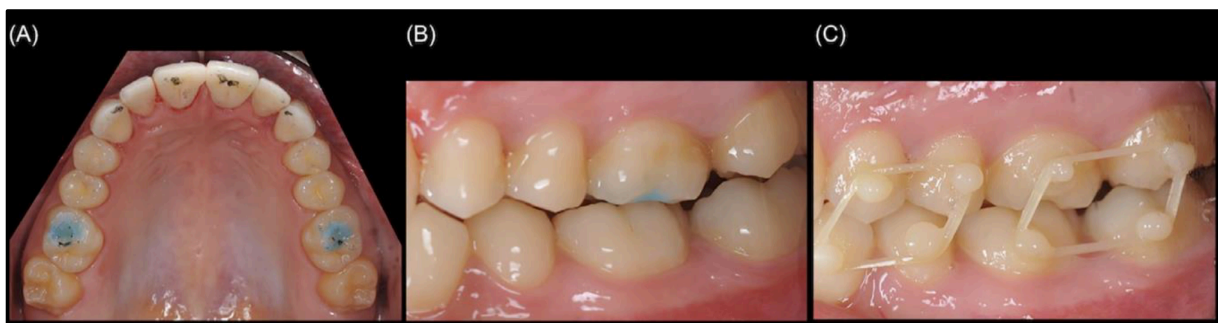

*A : Vue occlusale maxillaire avant la mise en place des restaurations. B et C : facettes palatines PICN (Vita Enamic) sur les incisives latérales et les canines et facettes à recouvrement total sur les incisives centrales. D : Facette PICN à recouvrement total.*

Après la mise en place des restaurations antérieures, l'occlusion est vérifiée, le contact occlusal n'est présent que sur les restaurations.

Par conséquent, un système orthodontique est mis en place. Il est composé de boutons en composite direct collés sur les surfaces vestibulaires et reliés par des élastiques intermaxillaires.

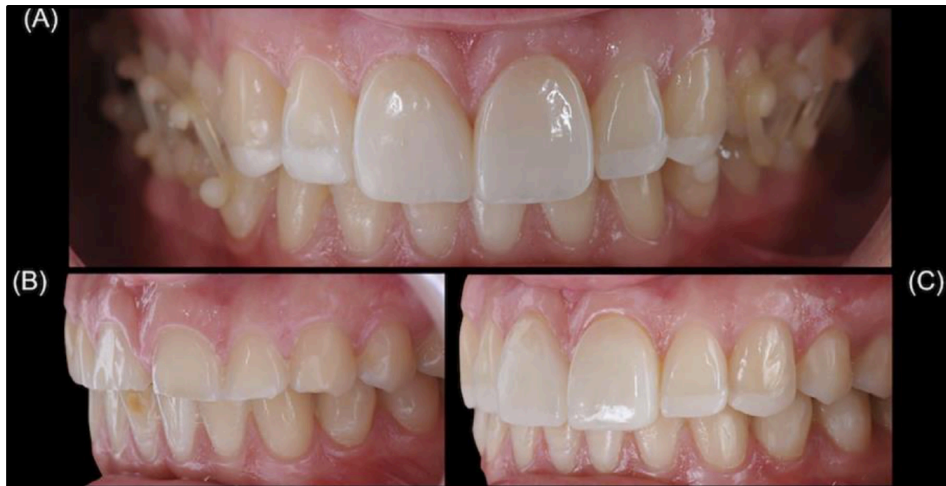Dans ce cas, près seulement 13 jours, l'espace intermaxillaire était déjà fermé. Le système orthodontique sera laissé en bouche pendant 2 mois.



*A : Vue occlusale maxillaire après collage des restaurations : on note que le contact occlusal n'est présent que sur les restaurations. B : Vue latérale montrant l'innocclusion postérieure induite par les facettes antérieures. C : Mise en place du système orthodontique latéral, composé de boutons en composite direct collés sur les surfaces vestibulaires et reliés par des élastiques intermaxillaires.*


#### Situation clinique Post-opératoire :

La teinte des restaurations est volontairement plus claire que les dents car une procédure de blanchiment est prévue ultérieurement, ce qui n'était pas possible lorsque la dentine était encore exposée.

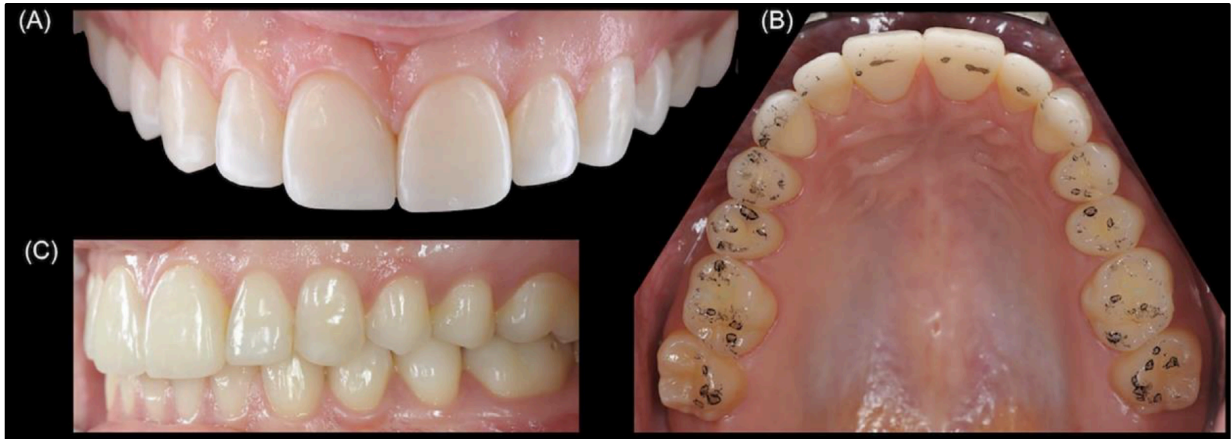

*A : Vue frontale après collage des restaurations et avec système orthodontique latéral.  
B et C : Vues latérales avant et après le collage des restaurations et le traitement orthodontique, respectivement.*

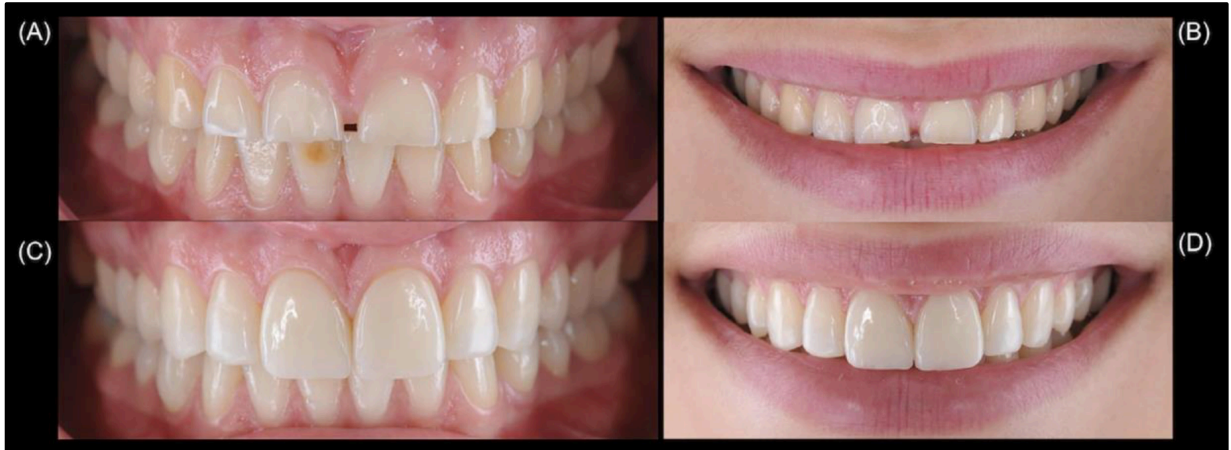La jonction entre les facettes palatine et la surface vestibulaire des incisives latérales et des canines est masquée par la mise en place d'un composite direct photopolymérisable, à travers un léger chanfrein.



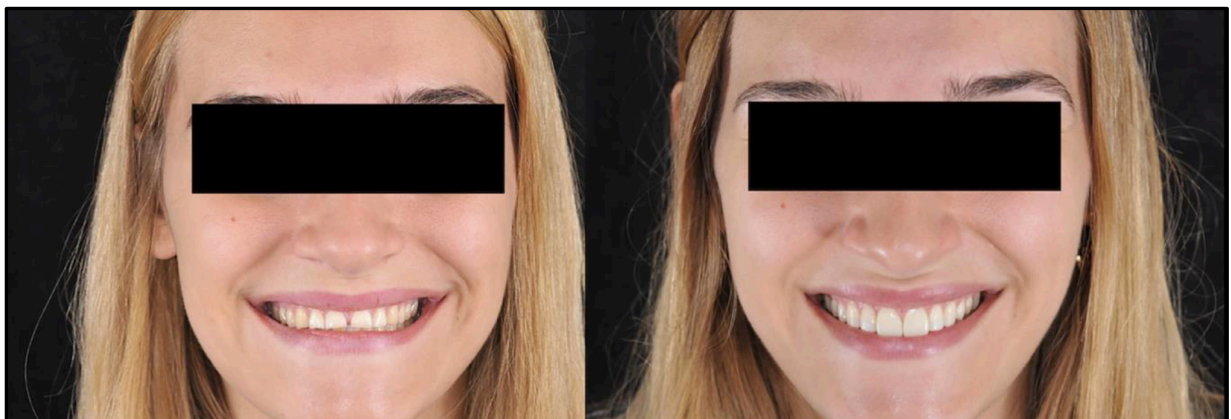*A et B, après la mise en place de la digue, un léger chanfrein est réalisé au niveau de la jonction.  
C : Sablage à l'alumine. D : Mordançage de l'émail à l'acide orthophosphorique. E : Après rinçage à l'eau, application de silane. F : Application de l'adhésif qui sera suivi d'une stratification en composite direct.*



*A : Vue frontale après blanchiment et masquage de la jonction avec un composite direct. B : Vue occlusale à la fin du traitement. On note la présence de contacts occlusaux appropriés sur toutes les dents. C : vue latérale à la fin du traitement.*



*A et B : Vue frontale et photographie du sourire avant le traitement.  
C et D : Vue frontale et photographie du sourire 9 mois après le traitement par la « One step no prep » associée à un traitement orthodontique.*



*Photographies du visage avant et après le traitement mettant en évidence l'amélioration de l'esthétique du sourire.*



## VI. Conclusion

Face à ce nouvel enjeu de santé publique, la « One step no prep » est une approche originale et moderne de prise en charge des usures sévères généralisées.

Elle se distingue notamment par l'absence de phase provisoire et par l'utilisation d'un matériau hybride de type PICN pour la réalisation des restaurations indirectes collées.

En effet, les PICNs présentent de nombreux avantages d'utilisation en comparaison aux céramiques et aux résines composites : la possibilité d'être usinés en très faible épaisseur, la facilité des retouches occlusales en bouche, leurs excellentes propriétés mécaniques, biologiques et d'adhésions aux tissus dentaires.

Avec l'utilisation de procédés CAD-CAM associés à un matériau aux propriétés innovantes, la « One step no prep » représente une amélioration dans la prise en charge de situations cliniques particulièrement complexes que sont les usures sévères. Elle permet une amélioration notable du bien-être du patient et une réduction du temps de traitement. De plus, sans préparation tissulaire, cette approche s'inscrit dans une dentisterie moderne, minimalement invasive et biomimétique.

Le diagnostic étiologique et la prise en charge multidisciplinaire d'éventuels troubles temporo-mandibulaires ou de troubles de la posture en amont du traitement est sans doute également un élément indispensable du succès.

Un suivi à plus long terme et sur un plus grand nombre de cas reste néanmoins nécessaire pour conclure sur l'opportunité de cette approche thérapeutique très prometteuse. En effet, il existe à l'heure actuelle un manque de recul sur le comportement clinique à long terme des restaurations partielle en PICN (86).



## VII. Bibliographie

1. Emmanuel D. Approche anthropologique de l'usure dentaire. Cah Prothèse. 1 juin 2004;126:19-32.
2. Muller-Bolla M, Courson F, Smail-Faugeron V, Bernardin T, Lupi-Pégurier L. Dental erosion in French adolescents. BMC Oral Health. 19 nov 2015;15:147.
3. Puech PF, Prone A. [Experimental reproduction of the mechanical process of dental attrition by abrasion: paleoecological implications to fossil man]. C R Seances Acad Sci D. 19 nov 1979;289(13):895-8.
4. Arola DD, Gao S, Zhang H, Masri R. The Tooth: Its Structure and Properties. Dent Clin North Am. oct 2017;61(4):651-68.
5. M. Goldberg. Histologie de l'émail. EM-Consulte [Internet]. [cité 2 juin 2022]; Disponible sur: <https://www.em-consulte.com/article/65700/histologie-de-l-email>
6. Weatherell JA. Composition of dental enamel. Br Med Bull. mai 1975;31(2):115-9.
7. Lignon G, Dure-Molla M de la, Dessombz A, Berdal A, Babajko S. L'émail - Un autoassemblage unique dans le monde du minéral. médecine/sciences. 1 mai 2015;31(5):515-21.
8. M. Goldberg. Histologie du complexe dentinopulpaire. EM-Consulte [Internet]. [cité 2 juin 2022]; Disponible sur: <https://www.em-consulte.com/article/165193/histologie-du-complexe-dentinopulpaire>
9. M. Goldberg. Histologie du complexe dentinaire. EM-Consulte [Internet]. [cité 2 juin 2022]; Disponible sur: <https://www.em-consulte.com/article/1098395/histologie-du-complexe-dentinaire>
10. Simon S, Cooper PR, Berdal A, Machtou P, Smith AJ. Biologie pulpaire : comprendre pour appliquer au quotidien. undefined [Internet]. 2008 [cité 3 août 2022]; Disponible sur: <https://www.semanticscholar.org/paper/Biologie-pulpaire-%3A-comprendre-pour-appliquer-au-Simon-Cooper/dc16a095a301bde287ebe88b400828716fdd62f9>
11. Jean-Jacques Lasfargues, Pierre Colon. Odontologie conservatrice et restauratrice - Tome 1 : une approche médicale globale [Internet]. CDP Cahiers de prothèses. CDP Cahiers de prothèses; 2009 [cité 3 août 2022]. 480 p. (JPIO).

Disponible sur: <https://www.sop.asso.fr/les-services/livres-a-lire/22-odontologie-conservatrice-et-restauratrice-tome-1-une-approche-medicale-globale>

12. Bakhsh TA. Ultrastructural features of dentinoenamel junction revealed by focused gallium ion beam milling. *J Microsc.* 2016;264(1):14-21.
13. Schlueter N, Amaechi BT, Bartlett D, Buzalaf MAR, Carvalho TS, Ganss C, et al. Terminology of Erosive Tooth Wear: Consensus Report of a Workshop Organized by the ORCA and the Cariology Research Group of the IADR. *Caries Res.* 2020;54(1):2-6.
14. Lambrechts P, Braem M, Vuylsteke-Wauters M, Vanherle G. Quantitative in vivo Wear of Human Enamel. *J Dent Res.* déc 1989;68(12):1752-4.
15. d'Incau E, Saulue P. Comprendre les usures dentaires. *Rev Orthopédie Dento-Faciale.* déc 2011;45(4):405-22.
16. Orthlieb JD, Ré JP, Jeany M, Giraudeau A. Articulation temporo-mandibulaire, occlusion et bruxisme. *Rev Stomatol Chir Maxillo-Faciale Chir Orale.* 1 sept 2016;117(4):207-11.
17. d'Incau E, Couture C, Maureille B. Human tooth wear in the past and the present: Tribological mechanisms, scoring systems, dental and skeletal compensations. *Arch Oral Biol.* mars 2012;57(3):214-29.
18. Grippo JO. Abrasions: A New Classification of Hard Tissue Lesions of Teeth. *J Esthet Restor Dent.* 1991;3(1):14-9.
19. Michael JA, Townsend GC, Greenwood LF, Kaidonis JA. Abrasion: separating fact from fiction. *Aust Dent J.* mars 2009;54(1):2-8.
20. Buzalaf MAR, Hannas AR, Kato MT. Saliva and dental erosion. *J Appl Oral Sci Rev FOB.* oct 2012;20(5):493-502.
21. Li H, Zou Y, Ding G. Dietary Factors Associated with Dental Erosion: A Meta-Analysis. Glogauer M, éditeur. *PLoS ONE.* 31 août 2012;7(8):e42626.
22. Salas MMS, Nascimento GG, Vargas-Ferreira F, Tarquinio SBC, Huysmans MCDNJM, Demarco FF. Diet influenced tooth erosion prevalence in children and adolescents: Results of a meta-analysis and meta-regression. *J Dent.* août 2015;43(8):865-75.
23. Magalhães AC, Moraes SM, Rios D, Buzalaf MAR. Effect of ion supplementation of a commercial soft drink on tooth enamel erosion. *Food Addit Contam Part A.* 1 févr 2009;26(2):152-6.

24. Richards D. Impact of diet on tooth erosion. *Evid Based Dent.* juin 2016;17(2):40-40.
25. Zero DT, Lussi A. Behavioral factors. *Monogr Oral Sci Monogr Oral Sci.* 2006;20:100-5.
26. Pellae M. Évolution des consommations et des comportements alimentaires en France - Dossier alimentation et érosion dentaire. *Médecine Nutr.* 2011;47(1):15-8.
27. Kanzow P, Wegehaupt FJ, Attin T, Wiegand A. Etiology and pathogenesis of dental erosion. *Quintessence Int.* avr 2016;47(4):275-8.
28. Wilder-Smith CH, Wilder-Smith P, Kawakami-Wong H, Voronets J, Osann K, Lussi A. Quantification of Dental Erosions in Patients With GERD Using Optical Coherence Tomography Before and After Double-Blind, Randomized Treatment With Esomeprazole or Placebo. *Off J Am Coll Gastroenterol ACG.* nov 2009;104(11):2788-95.
29. Donachie MA, Walls AWG. Assessment of tooth wear in an ageing population. *J Dent.* 1 juin 1995;23(3):157-64.
30. Bardsley PF. The evolution of tooth wear indices. [cité 9 févr 2022]; Disponible sur: [https://core.ac.uk/reader/191137673?utm\\_source=linkout](https://core.ac.uk/reader/191137673?utm_source=linkout)
31. Donachie MA, Walls AWG. The tooth wear index: a flawed epidemiological tool in an ageing population group. *Community Dent Oral Epidemiol.* avr 1996;24(2):152-8.
32. Bartlett D, Ganss C, Lussi A. Basic Erosive Wear Examination (BEWE): a new scoring system for scientific and clinical needs. *Clin Oral Investig.* mars 2008;12(S1):65-8.
33. Vailati F, Belser U. Classification and treatment of the anterior maxillary dentition affected by dental erosion: the ACE classification. *Int J Periodontics Restorative Dent.* 1 déc 2010;30:559-71.
34. Gil Tirlet et Jean Pierre Attal. Le gradient thérapeutique un concept médical pour les traitements esthétiques. *Inf Dent.* 25 nov 2009;(41/42).
35. Loomans B, Opdam N, Attin T, Bartlett D, Edelhoff D, Frankenberger R, et al. Severe Tooth Wear: European Consensus Statement on Management Guidelines. *J Adhes Dent.* mars 2017;19(2):111-9.

36. Dietschi D, Saratti CM. Interceptive treatment of tooth wear: a revised protocol for the full molding technique. *Int J Esthet Dent*. sept 2020;15(3):264-86.
37. Barthélémy H, Emmanuel D, Etienne O. La photographie numérique dentaire 1 re partie : la prise de vue. *Cah Prothèse*. 1 janv 2011;19-33.
38. AACD\_2013\_Photo\_Guide(1).pdf [Internet]. [cité 6 juin 2022]. Disponible sur: [https://aacd.com/proxy/files/Students%20and%20Faculty/AACD\\_2013\\_Photo\\_Guide\(1\).pdf](https://aacd.com/proxy/files/Students%20and%20Faculty/AACD_2013_Photo_Guide(1).pdf)
39. Tabesh M, Nejatidanesh F, Savabi G, Davoudi A, Savabi O, Mirmohammadi H. Marginal adaptation of zirconia complete-coverage fixed dental restorations made from digital scans or conventional impressions: A systematic review and meta-analysis. *J Prosthet Dent*. 1 avr 2021;125(4):603-10.
40. Margossian P, Laborde G, Koubi S, Couderc G, Mariani P. Use of the Ditramax System to Communicate Esthetic Specifications to the Laboratory. *Eur J Esthet Dent*. juin 2011;6(2):188-96.
41. Sette A, Laborde G, Dodds M, Maille G, Margossian P. Analyse biométrique des symétries/asymétries faciales. 2014;14:7.
42. Margossian P. Les références esthétiques et fonctionnelles en prothèse fixée. 2010;31:4.
43. Fradeani M. Evaluation of Dentolabial Parameters As Part of a Comprehensive Esthetic Analysis. *Eur J Esthet Dent*. mars 2006;1(1):62-9.
44. Dodds M, Laborde G, Devictor A, Maille G, Sette A, Margossian P. Les références esthétiques : la pertinence du diagnostic au traitement. 2014;14:8.
45. Monnet-Corti V, Antezack A, Pignoly M. Comment parfaire l'esthétique du sourire : toujours en rose ! *Orthod Fr*. mars 2018;89(1):71-80.
46. Esthetics checklist for the fixed prosthesis. Part II: Biscuit-bake try-in. In: Shärer P., Rinn L.A., Kopp F.R., eds. *Esthetic Guidelines for Restorative Dentistry*. Carol Stream, Ill: Quintessence Publishing Co. 1982; pp 188-192.
47. Magne P, Belser U, Liger F. *Restaurations adhésives en céramique sur dents antérieures: approche biomimétique*. Paris, France: Quintessence International; 2003. 405 p.
48. The Effect of the Distance From the Contact Point to the Crest of Bone on the Presence or Absence of the Interproximal Dental Papilla - Tarnow - 1992 - *Journal of Periodontology* - Wiley Online Library [Internet]. [cité 30 mars 2022]. Disponible sur:

<https://aap-onlinelibrary-wiley-com.lama.univ>

[amu.fr/doi/abs/10.1902/jop.1992.63.12.995](http://amu.fr/doi/abs/10.1902/jop.1992.63.12.995)

49. Charruel S, Perez C, Foti B, Camps J, Monnet-Corti V. Gingival Contour Assessment: Clinical Parameters Useful for Esthetic Diagnosis and Treatment. *J Periodontol.* mai 2008;79(5):795-801.
50. Caudill R, Chiche G. Esthétique et gencive. In: Chiche G., Pinault A. *Esthétique et restauration des dents antérieures.* Paris. CdP. 1995 : 177-198.
51. Lombardi RE. The principles of visual perception and their clinical application to denture esthetics. *J Prosthet Dent.* 1 avr 1973;29(4):358-82.
52. Levin EI. Dental esthetics and the golden proportion. *J Prosthet Dent.* sept 1978;40(3):244-52.
53. Preston JD. The Golden Proportion Revisited. *J Esthet Restor Dent.* 1993;5(6):247-51.
54. Sterrett JD, Oliver T, Robinson F, Fortson W, Knaak B, Russell CM. Width/length ratios of normal clinical crowns of the maxillary anterior dentition in man. *J Clin Periodontol.* 1999;26(3):153-7.
55. Vanini L, Mangani FM. Determination and communication of color using the five color dimensions of teeth. *Pract Proced Aesthetic Dent PPAD.* févr 2001;13(1):19-26; quiz 28.
56. Jean-François L, Sophia P, Emmanuel D. La couleur en Odontologie. *Cah Prothèse.* 1 sept 2006;25-39.
57. Coachman C, Calamita M. Digital Smile Design: A Tool for Treatment Planning and Communication in Esthetic Dentistry. :10.
58. Jafri Z, Ahmad N, Sawai M, Sultan N, Bhardwaj A. Digital Smile Design-An innovative tool in aesthetic dentistry. *J Oral Biol Craniofacial Res.* 1 avr 2020;10(2):194-8.
59. Magne P, Magne M. Use of Additive Waxup and Direct Intraoral Mock-up for Enamel Preservation with Porcelain Laminate Veneers. 2006;1(1):10.
60. Belser U. Changement de paradigmes en prothèse conjointe. *Réal Clin.* 21:7.
61. Masson E. Restauration partielle collée en technique indirecte de la dent postérieure pulpée [Internet]. *EM-Consulte.* [cité 3 sept 2022]. Disponible sur: <https://www.em-consulte.com/article/1495449/restauration-partielle-collee-en-technique-indirec>


62. Veneziani M. Posterior indirect adhesive restorations: updated indications and the Morphology Driven Preparation Technique. *Int J Esthet Dent*. Summer 2017;12(2):204-30.
63. Tirlet G, Crescenzo H, Crescenzo D, Bazos P. Ceramic adhesive restorations and biomimetic dentistry: tissue preservation and adhesion. *Int J Esthet Dent*. sept 2014;9(3):354-68.
64. Lasserre J, Laborde G, Koubi S, Lafargue H, Couderc G, Maille G, et al. Restaurations céramiques antérieures (2) : préparations partielles et adhésion. *Réal Clin*. 21:13.
65. CNEOC (Collège National des Enseignants en Odontologie Conservatrice et Endodontie). Dictionnaire francophone des termes d'Odontologie Conservatrice. Espace ID.
66. Koubi S, Gurel G, Margossian P, Chabrand M, Massihi R, Kuday H, et al. Aspects cliniques et biomécaniques des restaurations partielles collées dans le traitement de l'usure: les tables tops. *Réal Clin*. 25:10.
67. Vailati F, Belser UC. Full-Mouth Adhesive Rehabilitation of a Severely Eroded Dentition: The Three-Step Technique. Part 1. *Eur J Esthet Dent*. mars 2008;3(1):30-44.
68. Vailati F, Belser UC. Full-Mouth Adhesive Rehabilitation of a Severely Eroded Dentition: The Three-Step Technique. Part 2. *Eur J Esthet Dent*. juin 2008;3(2):128-46.
69. Vailati F, Belser UC. Full-Mouth Adhesive Rehabilitation of a Severely Eroded Dentition: The Three-Step Technique. Part 3. *Eur J Esthet Dent*. sept 2008;3(3):236-57.
70. Mainjot AKJ. The One step-No prep technique: A straightforward and minimally invasive approach for full-mouth rehabilitation of worn dentition using polymer-infiltrated ceramic network (PICN) CAD-CAM prostheses. *J Esthet Restor Dent Off Publ Am Acad Esthet Dent Al*. mars 2020;32(2):141-9.
71. Mainjot AKJ, Charavet C. Orthodontic-assisted one step- no prep technique: A straightforward and minimally-invasive approach for localized tooth wear treatment using polymer-infiltrated ceramic network CAD-CAM prostheses. *J Esthet Restor Dent Off Publ Am Acad Esthet Dent Al*. oct 2020;32(7):645-61.
72. Dahl BL, Kroftstad O, Karlsen K. An alternative treatment in cases with advanced localized attrition. *J Oral Rehabil*. juill 1975;2(3):209-14.



73. Dahl BL, Krogstad O. The effect of a partial bite raising splint on the occlusal face height: An x-ray cephalometric study in human adults. *Acta Odontol Scand.* 1 janv 1982;40(1):17-24.
74. Facenda JC, Borba M, Corazza PH. A literature review on the new polymer-infiltrated ceramic-network material (PICN). *J Esthet Restor Dent.* juill 2018;30(4):281-6.
75. Nguyen J f., Ruse D, Phan A c., Sadoun M j. High-temperature-pressure Polymerized Resin-infiltrated Ceramic Networks. *J Dent Res.* janv 2014;93(1):62-7.
76. Composition VITA ENAMIC.
77. Eldafrawy M, Nguyen JF, Mainjot AK, Sadoun MJ. A Functionally Graded PICN Material for Biomimetic CAD-CAM Blocks. *J Dent Res.* nov 2018;97(12):1324-30.
78. Grenade C, De Pauw-Gillet MC, Pirard C, Bertrand V, Charlier C, Vanheusden A, et al. Biocompatibility of polymer-infiltrated-ceramic-network (PICN) materials with Human Gingival Keratinocytes (HGKs). *Dent Mater.* 1 mars 2017;33(3):333-43.
79. Grenade C, De Pauw-Gillet MC, Gailly P, Vanheusden A, Mainjot A. Biocompatibility of polymer-infiltrated-ceramic-network (PICN) materials with Human Gingival Fibroblasts (HGFs). *Dent Mater.* 1 sept 2016;32(9):1152-64.
80. Albero A, Pascual A, Camps I, Grau-Benitez M. Comparative characterization of a novel cad-cam polymer-infiltrated-ceramic-network. *J Clin Exp Dent.* 2015;e495-500.
81. Awada A, Nathanson D. Mechanical properties of resin-ceramic CAD/CAM restorative materials. *J Prosthet Dent.* 1 oct 2015;114(4):587-93.
82. Mainjot A. Recent advances in composite CAD/CAM blocks. *Int J Esthet Dent.* Summer 2016;11(2):275-80.
83. Oudkerk J, Eldafrawy M, Bekaert S, Grenade C, Vanheusden A, Mainjot A. The one-step no-prep approach for full-mouth rehabilitation of worn dentition using PICN CAD-CAM restorations: 2-yr results of a prospective clinical study. *J Dent.* janv 2020;92:103245.
84. Slade GD, Spencer AJ. Development and evaluation of the Oral Health Impact Profile. *Community Dent Health.* mars 1994;11(1):3-11.
85. Hickel R, Peschke A, Tyas M, Mjör I, Bayne S, Peters M, et al. FDI World Dental Federation: clinical criteria for the evaluation of direct and indirect

restorations-update and clinical examples. Clin Oral Investig. août  
2010;14(4):349-66.

86. Spitznagel FA, Scholz KJ, Strub JR, Vach K, Gierthmuehlen PC. Polymer-  
infiltrated ceramic CAD/CAM inlays and partial coverage restorations: 3-year results  
of a prospective clinical study over 5 years. Clin Oral Investig. juin  
2018;22(5):1973-83.



## SERMENT MEDICAL

En présence des Maîtres de cette Faculté, de mes chers condisciples, devant l'effigie d'HIPPOCRATE.

Je promets et je jure, d'être fidèle aux lois de l'honneur et de la probité dans l'exercice de la Médecine Dentaire.

Je donnerai mes soins à l'indigent et n'exigerai jamais un salaire au-dessus de mon travail, je ne participerai à aucun partage clandestin d'honoraires.

Je ne me laisserai pas influencer par la soif du gain ou la recherche de la gloire.

Admis dans l'intérieur des maisons, mes yeux ne verront pas ce qui s'y passe, ma langue taira les secrets qui me seront confiés et mon état ne servira pas à corrompre les mœurs ni à favoriser le crime.

Je ne permettrai pas que des considérations de religion, de nation, de race, de parti ou de classe sociale viennent s'interposer entre mon devoir et mon patient.

Même sous la menace, je n'admettrai pas de faire usage de mes connaissances médicales contre les lois de l'humanité.

J'informerai mes patients des décisions envisagées, de leurs raisons et de leurs conséquences. Je ne tromperai jamais leur confiance et n'exploiterai pas le pouvoir hérité des connaissances pour forcer les consciences.

Je préserverai l'indépendance nécessaire à l'accomplissement de ma mission. Je n'entreprendrai rien qui dépasse mes compétences. Je les entretiendrai et les perfectionnerai pour assurer au mieux les services qui me seront demandés.

Respectueux et reconnaissant envers mes Maîtres, je rendrai à leurs enfants l'instruction que j'ai reçue de leur père.

Que les hommes m'accordent leur estime si je suis fidèle à mes promesses.

Que je sois déshonoré et méprisé de mes confrères si j'y manque.



**MEGHERFI Zakaria** – « One step no prep » : Une nouvelle approche dans le traitement des usures dentaires.

Th. : Chir. dent. : Marseille : Aix –Marseille Université : 2022

Rubrique de classement : Odontologie Conservatrice

Résumé :

L'usure dentaire existe depuis l'origine de l'humanité, elle est présente dans toutes les civilisations. L'usure se définit comme étant la détérioration que produit l'usage. Cependant depuis quelques années, l'usure dentaire chez les jeunes patients, notamment l'érosion, est devenue un véritable enjeu de santé publique. Pour être considérée comme pathologique l'usure doit avoir des répercussions néfastes sur la biologie, la fonction ou encore l'esthétique. Autrefois, les thérapeutiques mises en place dans le traitement des lésions d'usures étaient basées sur des principes de rétention mécanique par la réalisation de restaurations prothétiques périphériques très invasives et coûteuses en tissus dentaires sains. Depuis le développement de la dentisterie adhésive avec l'avènement des techniques de collage, le traitement des usures a bien évolué. Les thérapeutiques minimalement invasives font aujourd'hui l'unanimité. Les résultats esthétiques obtenue avec des restaurations collées sont supérieurs à ceux obtenues avec des restaurations scellées tout en préservant une quantité de structure dentaire maximale. Face à ce nouvel enjeu de santé publique, la rédaction de cette thèse a pour objectif de s'intéresser à une approche moderne, respectueuse des structures dentaires et sans phase provisoire, dans le traitement des usures : la « One step no prep technique ».

Mots clés : Usure dentaire, one step no prep, PICN, gradient thérapeutique, restaurations partielles collées, esthétique.

**MEGHERFI Zakaria** – “One step no prep” : A new approach in the treatment of dental wear.

Abstract:

Dental wear has existed since the origin of humanity, it is present in all civilizations. Wear is defined as the deterioration produced by use. However, in recent years, dental wear in young patients, especially erosion, has become a real public health issue. To be considered pathological, wear must have harmful repercussions on biology, function or aesthetics. In the past, the therapies implemented in the treatment of wear lesions were based on the principles of mechanical retention by performing highly invasive and costly peripheral prosthetic restorations in healthy dental tissue. Since the development of adhesive dentistry with the advent of bonding techniques, the treatment of wear has evolved. Minimally invasive therapies are now unanimous. The esthetic results obtained with bonded restorations are superior to those obtained with cement-retained restorations while preserving a maximum amount of tooth structure. Faced with this new public health challenge, the writing of this thesis aims to focus on a modern approach, respectful of dental structures and without a temporary phase, in the treatment of wear: the "One step no prep technique".

Key words : Tooth wear, one step no prep, PICN, therapeutic gradient, partial bonded restorations, aesthetics.