



**HAL**  
open science

## Les douleurs orofaciales d'origine vasculaire

Adam Rivarel

► **To cite this version:**

Adam Rivarel. Les douleurs orofaciales d'origine vasculaire. Médecine humaine et pathologie. 2022. dumas-04119261

**HAL Id: dumas-04119261**

**<https://dumas.ccsd.cnrs.fr/dumas-04119261>**

Submitted on 6 Jun 2023

**HAL** is a multi-disciplinary open access archive for the deposit and dissemination of scientific research documents, whether they are published or not. The documents may come from teaching and research institutions in France or abroad, or from public or private research centers.

L'archive ouverte pluridisciplinaire **HAL**, est destinée au dépôt et à la diffusion de documents scientifiques de niveau recherche, publiés ou non, émanant des établissements d'enseignement et de recherche français ou étrangers, des laboratoires publics ou privés.



Distributed under a Creative Commons Attribution - NonCommercial - NoDerivatives 4.0 International License

**THESE**

***POUR OBTENIR LE DIPLOME D'ETAT  
DE DOCTEUR EN CHIRURGIE DENTAIRE***

Présentée et publiquement soutenue devant

Aix-Marseille Université  
(Président : Monsieur le Professeur Éric BERTON)

Faculté des Sciences Médicales et Paramédicales  
(Doyen : Monsieur le Professeur Georges LEONETTI)

**Ecole de Médecine Dentaire**  
(Directeur : Monsieur le Professeur Bruno FOTI)

***Les douleurs orofaciales d'origine vasculaire***

Présentée par

**RIVAREL Adam**

Né le 31/08/1996

A Cavaillon

Thèse soutenue le **Mardi 6 décembre 2022**

Devant le jury composé de

**Président : Docteur RUQUET Michel**

**Assesseurs : Docteur ROCHE-POGGI Philippe**

**Docteur GIRAudeau Anne**

**Docteur ROMAO Vincent**



**THESE**

***POUR OBTENIR LE DIPLOME D'ETAT  
DE DOCTEUR EN CHIRURGIE DENTAIRE***

Présentée et publiquement soutenue devant

Aix-Marseille Université  
(Président : Monsieur le Professeur Éric BERTON)

Faculté des Sciences Médicales et Paramédicales  
(Doyen : Monsieur le Professeur Georges LEONETTI)

**Ecole de Médecine Dentaire**  
(Directeur : Monsieur le Professeur Bruno FOTI)

***Les douleurs orofaciales d'origine vasculaire***

Présentée par

**RIVAREL Adam**

Né le 31/08/1996

A Cavaillon

Thèse soutenue le **Mardi 6 décembre 2022**

Devant le jury composé de

**Président : Docteur RUQUET Michel**

**Assesseurs : Docteur ROCHE-POGGI Philippe**

**Docteur GIRAUDEAU Anne**

**Docteur ROMAOU Vincent**

## ADMINISTRATION

### **Doyens Honoraires**

Professeur	Raymond SANGIUOLO†
Professeur	Henry ZATTARA
Professeur	André SALVADORI
Professeur	Jacques DEJOU

### **Directeur**

Professeur	Bruno FOTI
------------	------------

### **Directeurs adjoints**

Professeur	Michel RUQUET
Professeur	Anne RASKIN

### **Chargés de missions**

Formation Initiale

Professeur	Michel RUQUET
------------	---------------

Recherche

Professeur	Anne RASKIN
------------	-------------

Formation Continue

Professeur	Frédéric BUKIET
------------	-----------------

Relations Internationales

Professeur	Hervé TASSERY
------------	---------------

Internat et Diplômes d'études spécialisées

Professeur	Virginie MONNET-CORTI
------------	-----------------------

Affaires générales

Docteur	Patrick TAVITIAN
---------	------------------

### **Responsable Administrative**

Madame	Katia LEONI
--------	-------------

### PROMOTIONS :

2019 Raymond SANGIUOLO

2020 Gaston BERGER

2021 Joseph MIGOZZI

2022 Jérôme GALLION

## LISTE DES ENSEIGNANTS

### **PROFESSEURS DES UNIVERSITÉS – PRATICIENS HOSPITALIERS DES CSERD**

BUKIET Frédéric (58-01)  
FOTI Bruno (58-02)  
LE GALL Michel (56-01)  
MONNET-CORTI Virginie (57-01)  
RASKIN Anne (58-01)  
RUQUET Michel (58-01)  
TARDIEU Corinne (56-01)  
TARDIVO Delphine (56-02)  
TASSERY Hervé (58-01)  
TERRER Elodie (58-01)

### **PROFESSEUR DES UNIVERSITÉS**

ABOUT Imad (65)

### **PROFESSEURS ÉMÉRITES**

DEJOU Jacques (58-01)  
HUE Olivier (58-01)

### **MAITRES DE CONFERENCES DES UNIVERSITÉS – PRATICIENS HOSPITALIERS DES CSERD**

ABOUDHARAM Gérard (58-01)	LAN Romain (56-02)
ANTEZACK Angeline (57-01)	LAURENT Michel (58-01)
BELLONI Didier (57-01)	MAILLE Gérald (58-01)
BOHAR Jacques (56-01)	MENSE Chloé (58-01)
CAMOIN Ariane (56-01)	PHILIP-ALLIEZ Camille (56-01)
CAMPANA Fabrice (57-01)	POMMEL Ludovic (58-01)
CATHERINE Jean-Hugues (57-01)	PRECKEL Bernard-Éric (58-01)
GAUBERT Jacques (56-01)	RÉ Jean-Philippe (58-01)
GIRAUD Thomas (58-01)	ROCHE-POGGI Philippe (57-01)
GIRAUDEAU Anne (58-01)	SILVESTRI Frédéric (58-01)
GUIVARC'H Maud (58-01)	STEPHAN Grégory (58-01)
JACQUOT Bruno (58-01)	TAVITIAN Patrick (58-01)
LABORDE Gilles (58-01)	TOSELLO Alain (58-01)

## MAITRES DE CONFÉRENCES DES UNIVERSITÉS ASSOCIÉS

BALLESTER Benoît (58-01)

BLANCHET Isabelle (58-01)

CASAZZA Estelle (58-01)

## CHEFS DE CLINIQUE DES UNIVERSITÉS - ASSISTANTS DES HÔPITAUX

ARNIER Canelle (56-01)

BOREL Guillaume (56-02)

BAUDINET Thomas (58-01)

BRINCAT Arthur (57-01)

BROS Agnès (56-01)

CHIARINI Thomas (58-01)

DUPRAT Florence (56-01)

FAURE-BRAC Mathias (57-01)

FERRE Enzo (58-01)

FOUQUES Agathe (56-01)

HAMMOUTENE Stéphane (57-01)

LAFONT Jacinthe (57-01)

LAURENT Camille (58-01)

LIOTARD Alicia (58-01)

MADENIAN Pauline (58-01)

MANSUY Charlotte (58-01)

MARTIN William (56-01)

ONGHENA Tom (56-01)

PASCHEL Laura (58-01)

PILLIOL Virginie (58-01)

PRINCE Fanny (57-01)

RAYNAUD Camille (58-01)

REYNAL Florence (56-01)

ROMAO Vincent (57-01)

ROUSCOFF Eva (57-01)

SADOWSKI Camille (57-01)

TERRER Jérémy (56-01)

VIEILLARD Pierre (56-01)

## ASSISTANTE DES UNIVERSITÉS ASSOCIÉ

BROTON Adèle (56-01)

### Intitulés des sections CNU :

#### 56<sup>ème</sup> section : Développement, croissance et prévention

56-01 Odontologie pédiatrique et orthopédie dento-faciale

56-02 : Prévention – Epidémiologie – Economie de la santé – Odontologie légale

#### 57<sup>ème</sup> section : Chirurgie orale, Parodontologie, Biologie Orale

57-01 : Chirurgie orale – Parodontologie – Biologie orale

#### 58<sup>ème</sup> section : Réhabilitation orale

58-01 : Dentisterie restauratrice – Endodontie – Prothèses – Fonction-Dysfonction – Imagerie – Biomatériaux

L'auteur s'engage à respecter les droits des tiers, et notamment les droits de propriété intellectuelle. Dans l'hypothèse où la thèse comporterait des éléments protégés par un droit quelconque, l'auteur doit solliciter les autorisations nécessaires à leur utilisation, leur reproduction et leur représentation auprès du ou des titulaires des droits. L'auteur est responsable du contenu de sa thèse. Il garantit l'Université contre tout recours. Elle ne pourra en aucun cas être tenue responsable de l'atteinte aux droits d'un tiers

## Remerciements

### **Au président du jury, Monsieur le Professeur Michel RUQUET**

Je vous remercie de l'honneur que vous me faites d'accepter de présider le jury de thèse.

Je tiens également à vous remercier pour la pédagogie dont vous avez su faire preuve tout au long de mes études, ainsi que pour votre bienveillance et la qualité de votre accompagnement lors des vacances de prothèse.

Pour ces qualités, vous avez mon admiration et toute ma reconnaissance.

### **Au directeur de thèse, Monsieur le Docteur Philippe ROCHE-POGGI**

Je vous remercie d'avoir dirigé la réalisation de cette thèse d'exercice, vos conseils et directions m'ont été d'une aide infiniment précieuse.

Votre disponibilité lors des vacances de chirurgie m'a permis d'y travailler sereinement, et l'enseignement que vous avez su me prodiguer, aussi bien pratique que théorique, m'accompagne chaque jour dans ma pratique.

J'espère que mon investissement dans ce travail saura vous exprimer ma reconnaissance.

### **À Madame le Docteur Anne GIRAUDEAU,**

Je vous remercie de m'avoir fait l'honneur d'accepter de participer à mon jury de thèse.

Votre passion pour l'occlusodontie s'est toujours reflétée dans la clarté des cours que vous nous avez dispensés. Vos enseignements m'ont permis, dans cette première année d'exercice, de recevoir et traiter nombre de patients sans m'égarer en examens diagnostiques.

Je vous remercie tout particulièrement pour votre bonté et votre pédagogie.

### **À Monsieur le Docteur Vincent ROMAO,**

Je vous remercie de m'avoir fait l'honneur d'accepter de participer à mon jury de thèse.

Je vous suis reconnaissant pour votre accompagnement lors de mes années au pavillon dentaire, et pour tous les bons conseils que vous avez su me donner. J'espère que le traitement ici fait des algies d'origine vasculaire saura susciter votre intérêt.



# Remerciements

## **À Giulia**

Je te remercie pour ton soutien indéfectible pendant ces six années, et pour la patience dont tu as fait preuve tandis que nous ne pouvions nous retrouver aussi souvent que nous l'aurions aimé.

Vivre maintenant à tes côtés me comble de joie, et je me languis déjà des belles choses qui nous attendent. Enfin, merci pour l'amour inconditionnel que tu m'as prodigué et que j'espère avoir su te rendre.

## **À ma famille et à mes amis**

Je ne saurai jamais assez vous exprimer à quel point je vous suis reconnaissant d'avoir cru en mes efforts et de m'avoir soutenu pendant toutes ces années à étudier.

Votre pensée m'a toujours accompagné et elle continuera à m'accompagner à l'avenir, et même si l'aboutissement de ces années passées à Marseille m'emplit de nostalgie, je suis infiniment heureux de revenir enfin auprès de vous.

Vous avez toute ma gratitude, comme j'ai eu le bonheur d'avoir votre soutien.

## **À mes camarades de promotion**

Je suis immensément heureux d'avoir pu passer ces années avec vous. Je n'aurais pu espérer m'entourer mieux pour progresser dans ces études, et je peux dire sans en douter que vous m'avez tiré vers le haut.

J'espère avoir la chance de partager encore de longues années avec vous.

## Sommaire :

1	Introduction.....	1
1.1	Rappels anatomiques .....	1
1.2	Retentissements sur la qualité de vie .....	3
2	Diagnostic positif des algies vasculaires.....	4
2.1	Algie vasculaire de la face .....	4
2.1.1	Diagnostic.....	5
2.1.2	Examen paraclinique .....	6
2.1.3	Physiopathogénie .....	6
2.2	Hémicrânie paroxystique .....	8
2.3	SUNCT / SUNA .....	9
2.4	Hemicrania continua .....	11
2.5	Artérite à cellules géantes .....	12
2.5.1	Diagnostic.....	13
2.5.2	Manifestations cliniques .....	13
2.5.3	Signes biologiques .....	14
2.5.4	Biopsie d'artère temporale .....	14
2.5.5	Physiopathogénie .....	16
2.6	Carotidodynie .....	18
2.6.1	Examen clinique.....	19
2.6.2	Examen paraclinique .....	19
2.7	Dissection de la carotide interne.....	19
3	Diagnostic différentiel .....	21
3.1	Les algies d'origine nerveuse.....	21
3.1.1	Néuralgie symptomatique du trijumeau .....	21
3.1.2	Néuralgie essentielle du trijumeau.....	21
3.2	Les algies d'origine inflammatoire .....	22
3.2.1	Les algies d'origine dentaire .....	22
3.2.2	Les sinusites maxillaires aiguës .....	22
3.2.3	Les ostéites des maxillaires .....	23
3.3	Les dysfonctions temporo-mandibulaires.....	23
3.4	Les lésions tumorales .....	23
3.5	La stomatodynie .....	24
3.6	Les douleurs dento-alvéolaires persistantes.....	24
3.7	Tableau décisionnel d'aide au diagnostic .....	25

4	Prise en charge des algies orofaciales d'origine vasculaire.....	26
4.1	Traitement de la crise d'AVF .....	26
4.1.1	Triptans.....	26
4.1.2	Oxygénothérapie .....	27
4.1.3	Octréotide .....	27
4.2	Prophylaxie transitionnelle .....	27
4.2.1	Corticothérapie.....	28
4.2.2	Triptans.....	29
4.2.3	Dihydroergotamine injectable.....	29
4.3	Traitement de fond .....	29
4.3.1	Vérapamil .....	30
4.3.2	Lithium.....	30
4.3.3	Méthysergide.....	31
4.3.4	Galcanézumab .....	31
4.3.5	Autres traitements .....	32
4.4	Traitement chirurgical de l'AVF réfractaire.....	32
4.4.1	Stimulation de la région hypothalamique postérieure .....	32
4.4.2	Stimulation du nerf grand occipital.....	33
4.4.3	Thérapeutiques ciblant le ganglion sphéno-palatine .....	33
4.4.4	La radiochirurgie stéréotaxique .....	35
4.5	Traitement des autres algies d'origine vasculaire.....	36
4.5.1	L'hémicrânie paroxystique .....	36
4.5.2	SUNCT / SUNA .....	37
4.5.3	Hemicrania continua .....	39
4.5.4	Artérite à cellules géantes .....	42
4.5.5	Carotidodynie .....	43
4.5.6	Dissection carotidienne .....	44
5	Conclusion .....	44
6	Bibliographie.....	I

# 1 Introduction

La sphère orofaciale constitue le siège de nombreuses douleurs que le chirurgien-dentiste est amené à traiter quotidiennement dans son exercice. Toutefois, de par la richesse de la vascularisation et de l'innervation de cette région anatomique, le praticien peut se retrouver dans une situation d'incertitude diagnostique devant des pathologies aux manifestations très diverses.

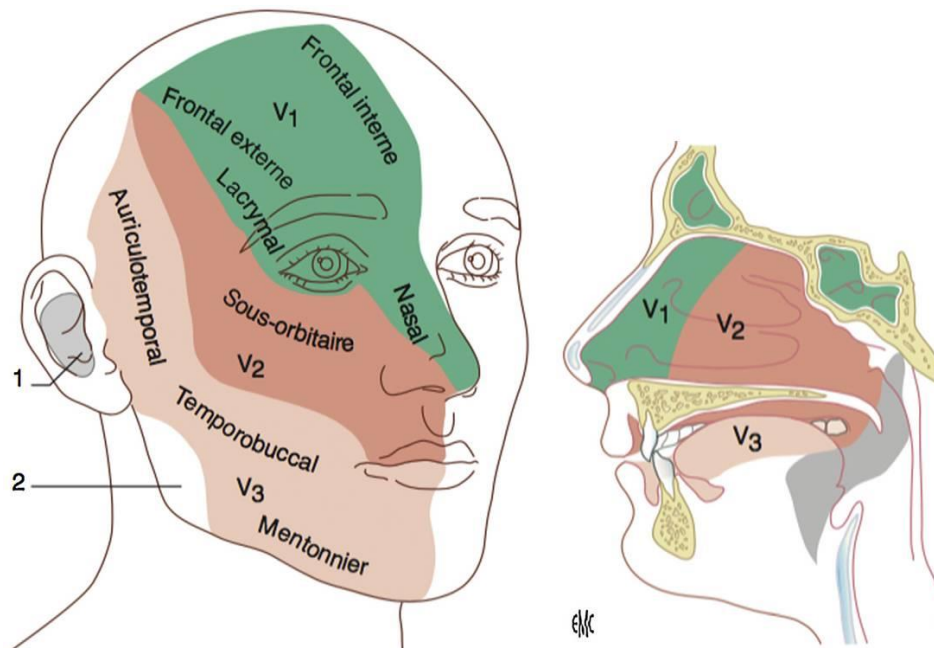
Les algies d'origine vasculaire constituent une catégorie de pathologies assez méconnues pouvant être responsables de douleurs insupportables. Alors, faute d'une orientation satisfaisante, le patient peut se trouver en situation d'errance thérapeutique, entraînant une dégradation importante de sa qualité de vie.

Il est donc important que face à une incohérence par rapport aux tableaux cliniques classiques, le praticien soit suffisamment informé concernant les algies vasculaires pour pouvoir les discriminer de douleurs neurogènes, musculosquelettiques, inflammatoires, idiopathiques, ou déceler un processus évolutif bénin ou malin.

Le travail bibliographique réalisé ici présente une description des céphalées trigémino-autonomiques, de l'artérite à cellules géantes, la carotidodynie et la dissection carotidienne, ainsi que les orientations thérapeutiques actuelles permettant leur prise en charge.

## 1.1 Rappels anatomiques

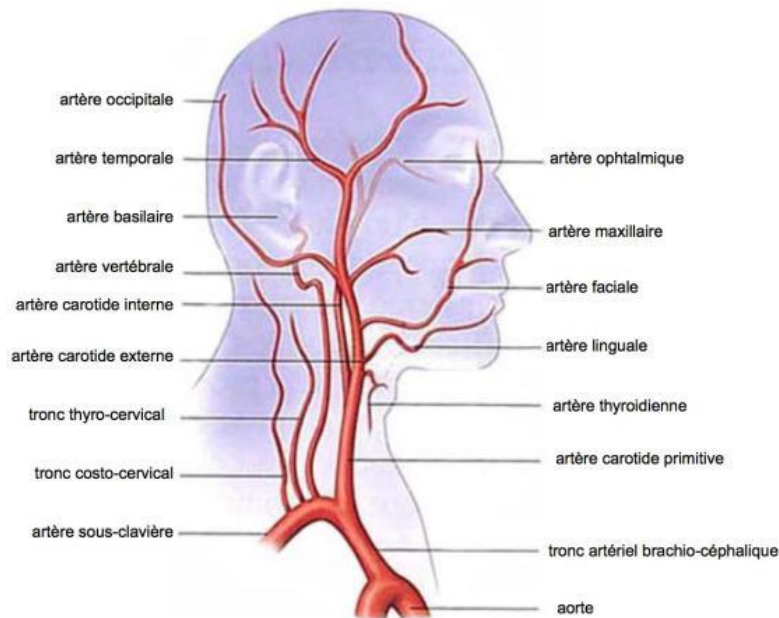
Le **nerf trijumeau** joue un rôle essentiel dans l'innervation sensitive et motrice de la sphère orofaciale. Il s'agit de la cinquième paire de nerfs crâniens (V), laquelle se divise, au niveau du ganglion de Gasser, en nerf ophtalmique (V1), en nerf maxillaire (V2) et en nerf mandibulaire (V3).



**Figure 1 : Territoires cutanéomuqueux des branches de division du trijumeau** « Sindou M, Keravel Y, Simon E, Mertens P. Névralgie du trijumeau et neurochirurgie. EMC (Elsevier Masson SAS, Paris), Neurochirurgie, 17-023-A-85, 2012]. Copyright © année Elsevier Masson SAS. Tous droits réservés ».

La répartition des territoires innervés par ces trois branches s'effectue comme schématisé sur la **Figure 1**. Celles-ci sont responsables de la sensibilité cutanée de la face, de la sensibilité des muqueuses et de la sensibilité proprioceptive de l'articulation temporo-mandibulaire et des muscles de l'appareil manducateur. L'innervation motrice cervicofaciale dépend cependant essentiellement du nerf facial.

La sensibilité cutanée du pavillon de l'oreille et du conduit auditif (**Fig 1 [1]**) est assurée par le rameau auriculaire du nerf vague, et la sensibilité cutanée de l'encoche massétérine (**Fig 1 [2]**) est assurée par des ramifications du plexus cervical.



**Figure 2 : Trajet et divisions de l'artère carotide commune** « J.G. KRETZ et al. *Artériopathie oblitérante des membres inférieurs*, p34. 07/2005. »

**L'artère carotide commune** est responsable de la vascularisation d'une grande partie de l'encéphale et de la sphère orofaciale. L'artère carotide commune gauche naît directement de la crosse aortique tandis que l'artère carotide droite naît du tronc artériel brachio-céphalique. Leur trajet cervical passe en avant du muscle sterno-cléido-mastoïdien, au sein de la gaine carotidienne, et s'achève en regard de la quatrième vertèbre cervicale où l'artère carotide commune se divise en artère carotide externe et artère carotide interne.

La vascularisation artérielle cervicofaciale provient de **l'artère carotide externe**. Sur son trajet, elle donne naissance à l'artère thyroïdienne supérieure, l'artère linguale, l'artère faciale, l'artère pharyngienne ascendante et l'artère occipitale, avant de se diviser en deux artères : l'artère temporelle superficielle et l'artère maxillaire. La vascularisation veineuse est quant à elle assurée par le système jugulaire externe.

**L'artère carotide interne** est grandement impliquée dans la vascularisation de l'encéphale, mais aussi de l'oreille interne et de l'œil. Après sa pénétration intracrânienne par le canal carotidien de l'os temporal, elle donnera sur son trajet trois artères collatérales : l'artère carotico-tympanique, puis l'artère ophtalmique et l'artère choroïdienne antérieure, avant de se diviser en deux artères terminales : l'artère cérébrale antérieure et l'artère cérébrale moyenne. L'artère carotide interne est également anastomosée à l'artère cérébrale postérieure, issue du tronc basilaire, par l'artère communicante postérieure.

L'innervation de l'artère carotide commune et des artères carotides interne et externe relève de la participation de plusieurs groupes nerveux et se présente sous la forme de plexus périvasculaires anastomotiques.

Le ganglion cervical supérieur (GCS) du tronc sympathique émet des rameaux carotidiens qui descendent le long de l'artère carotide interne et s'anastomosent avec les rameaux carotidiens ou inter-carotidiens du nerf glosso-pharyngien (IX) et du nerf vague (X), formant le **plexus carotidien**, responsable de l'innervation propre de l'artère carotide commune, de l'artère carotide interne, de l'artère carotide externe et de ses collatérales.

Le **plexus nerveux inter-carotidien** est formé par l'anastomose de fibres nerveuses du GCS du tronc sympathique, du rameau carotidien du nerf glossopharyngien (IX) et du rameau carotidien du nerf vague (X). Il est particulièrement impliqué dans l'innervation du sinus carotidien et du glomus carotidien.

## **1.2 Retentissements sur la qualité de vie**

Si les céphalées trigémino-autonomiques ne représentent pas directement un risque vital pour les patients, par opposition à l'artérite à cellules géantes ou la dissection carotidienne, elles sont cependant bien plus douloureuses, avec des estimations de la douleur par les patients essentiellement comprises entre 8 et 10 sur l'échelle visuelle analogique de la douleur. Cette douleur, se manifestant ou s'exacerbant par crises, est d'ailleurs décrite par la majorité des patients comme étant l'expérience douloureuse la plus désagréable de leur vie, cet inconfort s'expliquant non seulement par la sévérité des crises, mais aussi par leur récurrence, avec des crises pouvant être rapprochées selon la pathologie concernée.

Dans le cas de **l'algie vasculaire de la face (AVF)**, des études ont permis de mettre en évidence une perte importante de la productivité professionnelle des patients atteints. En effet, selon une étude allemande (1), 13,4% des patients souffrant d'AVF chronique ou épisodique se retrouvent en incapacité de travailler. Dans une étude danoise (2), on observe même jusqu'à 30% d'absentéisme professionnel chez les patients atteints d'AVF et aux États-Unis (3), ce sont près de 20% des patients qui déclarent avoir perdu leur emploi suite à cette pathologie.

Au-delà des conséquences sur la vie professionnelle des patients, l'AVF entraîne des comorbidités psychiatriques. Les patients atteints d'AVF sont ainsi 5,6 fois plus concernés par la dépression que la population générale, et particulièrement les patients souffrant d'AVF chronique (4). Une étude nord-américaine (3) montre même que 55% des patients souffrant d'AVF admettent avoir déjà eu des idées suicidaires. Il est d'ailleurs courant de voir l'AVF qualifiée de « suicide headache ».

Une étude cas-témoin a été conduite en 2021 (5), avec pour objectif de déterminer la fréquence des idées et risques suicidaires chez les patients atteints d'AVF. Une comparaison a pu être réalisée entre un groupe de patients AVF (100 personnes) et un groupe témoin (135 personnes) comparables en termes d'âge, de sexe, de revenus et de statut marital entre autres. Il en ressort que le groupe des patients atteints d'AVF présente davantage de troubles psychologiques, avec notamment une fréquence plus élevée de troubles paniques et de troubles bipolaires. De plus, plus de deux tiers des patients atteints d'AVF déclarent avoir vécu au moins un épisode dépressif, soit plus du double du groupe contrôle. Les idées suicidaires sont également plus fréquentes dans le groupe AVF, mais il faut toutefois noter l'absence de différence significative concernant les tentatives de suicide entre les deux groupes.

L'AVF est donc une pathologie qui va fortement dégrader la qualité de vie des individus atteints, non seulement par l'incapacité qu'elle peut entraîner, mais également pour les troubles qu'elle peut entraîner, notamment la dépression et l'idéation suicidaire.

L'absence d'études cas témoins menées à ce sujet concernant les autres céphalées trigémino-autonomiques ne permet pas de leur conférer les mêmes qualités, malgré des symptomatologies douloureuses sensiblement similaires.

## 2 Diagnostic positif des algies vasculaires

### 2.1 Algie vasculaire de la face (6)

L'**algie vasculaire de la face** est la plus fréquente des céphalées trigémino-autonomiques (CTA). Il s'agit d'une pathologie qui atteint principalement les hommes, avec un ratio homme/femme de 4,3:1, même si cet écart tend à se réduire pour des raisons encore incertaines, comme l'augmentation du tabagisme féminin, où l'amélioration du diagnostic d'AVF chez les femmes. L'AVF débute généralement chez le sujet jeune, soit avant 20 ans chez 35% des cas, et entre 20 et 40 ans chez 40% des cas.

Son incidence annuelle est la plus élevée parmi les CTA, estimée entre 2 et 10/100 000, et sa prévalence vie entière est de 124/100 000.

L'AVF comporte à ce jour des facteurs de risques bien reconnus, comme le tabagisme. En effet, une étude montre que près des trois quarts des patients nord-américains atteints d'AVF présentent un tabagisme actif ou des antécédents de tabagisme. Il est même suggéré que le tabagisme passif représente également un facteur de risque d'AVF. La consommation de cannabis ou de cocaïne constitue aussi un facteur de risque.

L'AVF se caractérise par des crises de douleurs sévères, associées à une symptomatologie dysautonomique. Lors des crises, la douleur est unilatérale fixe et siège dans la région fronto-orbitaire, frontale ou temporale. Il est cependant à noter que la douleur peut également se diffuser au niveau de l'hémicrâne, des joues, du cou ou de l'épaule. Elle peut également, dans 15% des cas, changer de côté d'une période à l'autre. Son intensité est très sévère et est toujours décrite comme maximale sur les échelles validées de douleur.

Ces accès de douleurs se répètent d'une crise un jour sur deux jusqu'à huit crises par jour, et souvent à heure fixe. Ce caractère circadien doit alerter le praticien car il est très suggestif de cette pathologie. On peut également observer des périodes douloureuses annuelles ou pluriannuelles, avec des périodicités circannuelles stéréotypées selon les individus.

Les crises douloureuses s'accompagnent d'une agitation motrice et/ou d'un dysfonctionnement du système nerveux autonome, duquel découlent des symptômes végétatifs unilatéraux et ipsilatéraux à l'hémiface douloureuse.

On peut donc observer une injection conjonctivale et/ou un larmoiement, une congestion nasale et/ou une rhinorrhée, un œdème palpébral, une sudation ou rougeur du front et de la face, un myosis et/ou un ptosis. Ces signes peuvent cependant être discrets, voir absents, mais cela n'exclue par le diagnostic d'AVF puisque des AVF sans signes végétatifs sont possibles. La présence d'une agitation avec

déambulation, voire agressivité lors des crises, observable dans 80% des cas, remplace alors les symptômes végétatifs.

En dehors des crises, la persistance d'un signe de Claude Bernard-Horner incomplet peut être notée. Son caractère inhabituel conduit néanmoins à exclure une dissection aortique avant de la considérer comme liée à l'AVF.

### 2.1.1 Diagnostic

Une liste de critères de diagnostic a été publiée en 2018 dans la 3<sup>e</sup> édition de « The International Classification of Headache Disorders » ou « ICHD-3 ».

Cette liste définit cinq critères :

- A. Au moins 5 crises réunissant les critères B à D
- B. Douleur unilatérale sévère ou très sévère, orbitaire, supraorbitaire et/ou temporale durant 15 à 180 minutes (sans traitement)
- C. Soit l'un ou les deux :
  - 1. La céphalée est associée à au moins un des signes survenant du côté de la douleur :
    - Injection conjonctivale et/ou larmoiement
    - Congestion nasale et/ou rhinorrhée
    - Œdème palpébral
    - Sudation du front et de la face
    - Rougeur du front et de la face
    - Sensation de plénitude de l'oreille
    - Myosis et/ou ptosis
  - 2. Sensation d'impatience ou agitation motrice
- D. La fréquence des crises varie de 1 crise à 8 crises par jour dans plus de la moitié du temps durant la période d'activité de la maladie
- E. La symptomatologie n'est pas mieux expliquée par un autre diagnostic de l'ICHD-3

La fréquence des crises permet de distinguer deux formes d'AVF :

- **L'AVF épisodique** se définit par la survenue de crises par périodes durant entre 7 jours et un an sans traitement, ce avec des périodes de rémission durant au moins un mois.
- **L'AVF chronique**, quant à elle, se distingue par la survenue de crises sur une période d'au moins un an sans traitement, et ce avec des périodes de rémission de moins d'un mois, voir l'absence totale de périodes de rémission. Il est assez fréquent, chez les patients souffrant d'une forme chronique d'AVF, d'observer la persistance d'un fond douloureux entre les crises.

Les deux formes peuvent néanmoins se manifester chez un même patient à différents moments de sa vie, par exemple lorsqu'une forme épisodique s'aggrave en forme chronique, ou à l'inverse, lorsque l'instauration d'un traitement permet de passer d'une forme chronique à une forme épisodique d'AVF.



### 2.1.2 Examen paraclinique

Les examens d'imagerie ont pour intérêt principal d'exclure une possible **AVF secondaire**. En effet, si l'AVF est une céphalée primaire, des lésions vasculaires, comme la dissection carotidienne, ainsi que des pathologies tumorales, notamment au niveau de la selle turcique, peuvent entraîner une symptomatologie évocatrice de l'AVF.

Un consensus est donc actuellement adopté, admettant que pour tout patient souffrant d'AVF (hors cas d'urgence) une **IRM encéphalique** doit être réalisée. Par ailleurs, s'il s'agit d'une première crise, cet examen doit s'accompagner d'une **angiographie cérébrale** et cervicale par angiographie par résonance magnétique ou par angioscanner.

Le diagnostic positif de l'AVF reposant fortement sur la symptomatologie et l'histoire de la maladie, les examens d'imagerie s'inscrivent essentiellement dans la démarche diagnostique différentielle.

### 2.1.3 Physiopathogénie

Les CTA constituent un groupe de pathologies composé de l'AVF, l'hémicrânie paroxystique, l'hemicrania continua et le SUNCT/SUNA.

Ces pathologies se démarquent par une activation crânienne unilatérale parasymphatique en réponse à l'activation nociceptive du nerf ophtalmique ipsilatéral, branche du nerf trijumeau. Les symptômes sont classiquement dominés par des **manifestations faciales autonomes** unilatérales, à savoir larmoiements, injection conjonctivale, rougeur, sudation, myosis, ptosis, ainsi que par une **douleur** dans les territoires trigéminaux, notamment rétro-orbitaire, qui peut être particulièrement sévère.

Il s'agit de pathologies aux symptomatologies très proches dont la différence essentielle réside dans la rythmicité et la durée des crises douloureuses.

Il est donc intéressant de comprendre les différentes composantes et causes possibles des CTA.

#### **Une origine hypothalamique :**

Dans une étude de 1998 (7), neuf patients souffrant d'AVF chronique non traitée ont suivi un protocole visant à mettre en évidence une cause cérébrale profonde à la crise d'AVF. Une crise d'AVF était alors induite par inhalation de nitroglycérine, et l'activité vasculaire cérébrale était suivie par PET scan.

Les données recueillies lors des crises ont permis d'observer une augmentation du débit sanguin dans des zones connues pour être impliquées dans le traitement de la douleur, à savoir le cortex cingulaire, le cortex insulaire et le thalamus, mais surtout, dans une zone qui ne s'est activée que chez les patients en crise aiguë d'AVF et non dans le groupe contrôle : **l'hypothalamus postérieur**, facteur alors vraisemblable des crises d'AVF.

L'activation de l'hypothalamus postérieur a d'ailleurs été observée dans les différentes CTA, avec une activation de l'hypothalamus ipsilatéral à la douleur dans le cas de l'AVF et du SUNCT/SUNA, et une activation de l'hypothalamus controlatéral dans le cas de l'hémicrânie paroxystique et de l'hemicrania

continua (8). Cette activation n'est cependant pas spécifique des CTA puisqu'elle est aussi observée dans le cas de patients atteints de névralgie essentielle du trijumeau ou de migraine (9).

À ce jour, la thérapeutique de stimulation hypothalamique par implantation d'électrodes chez les patients atteints d'AVF réfractaire dispose d'un recul important, avec des résultats satisfaisants, puisque 60% des patients traités ont observé une réduction significative de leur symptomatologie (6). Ces résultats tendent donc à confirmer son implication dans l'AVF.

S'il était initialement supposé que l'électrostimulation de l'hypothalamus postérieur doit son efficacité à l'inhibition de neurones hypothalamiques, une étude publiée en 2006 (10) a permis d'observer par PET scan que la stimulation hypothalamique entraîne en réalité une activation de l'hypothalamus postérieur, du système trigéminal ipsilatéral, ainsi que de zones cérébrales impliquées dans la douleur. De plus, l'efficacité de l'électrostimulation hypothalamique survient au bout de plusieurs semaines d'électrostimulation, indiquant un processus à la mise en place lente, et non une inhibition localisée de neurones.

Il est suggéré, selon une étude publiée en 2009 (9), que l'efficacité de l'électrostimulation chez les patients atteints d'AVF puisse être due à une restauration progressive d'une fonction et d'un métabolisme normal dans des zones jusqu'alors hypométaboliques. Par ailleurs, le fait qu'une stimulation hypothalamique, et donc son activation, n'entraîne pas de crises d'AVF tend à écarter l'hypothèse d'un rôle déclencheur de l'hypothalamus. Il est même proposé que l'hypothalamus joue davantage un rôle dans la résolution des crises, mais aussi dans la régulation de leur durée. Or, les CTA sont essentiellement différenciées par la durée et la fréquence des crises : une différence interindividuelle de régulation pourrait alors entraîner l'expression des différentes CTA.

### **Une composante périphérique : (9)**

Le nerf trijumeau est responsable pour l'innervation d'une partie importante du visage. Sa branche ophtalmique assure d'ailleurs l'innervation des zones les plus fréquemment douloureuses dans les différentes CTA, en particulier l'orbite.

Le nerf trijumeau transmet ensuite les signaux nociceptifs vers le complexe trigémino-cervical, lequel comprend le noyau caudal du trijumeau et les racines dorsales de C1 et C2, puis vers le noyau ventro-postéro-médian du thalamus et les autres zones cérébrales impliquées dans la perception nociceptive.

Le rôle du nerf trijumeau dans l'AVF et l'hémicrânie paroxystique est suspecté notamment en raison de l'augmentation de concentration sanguine de peptide relié au gène de la calcitonine (CGRP) au niveau de la veine jugulaire ipsilatérale lors des crises, ce qui constitue un marqueur d'activation trigéminal. De plus, la section complète ou partielle du nerf trijumeau a montré un soulagement chez la majorité des patients atteints d'AVF chronique ayant eu recours à un tel traitement (11). Cependant, l'efficacité de cette thérapeutique n'est pas observée pour l'ensemble des patients, et une concentration augmentée de CGRP au niveau de la veine jugulaire peut aussi s'observer lors des crises de migraine et lors de la thermocoagulation du ganglion du trijumeau. L'activation du trijumeau seule ne suffit donc pas à expliquer la survenue des crises d'AVF

Le rôle du système trigéminal est toutefois soutenu par l'efficacité de la stimulation du nerf grand occipital chez la majorité des patients atteints d'AVF y ayant recours (12), puisque cette stimulation entraîne l'activation des racines dorsales de C1 et C2 dans le complexe trigémino-cervical.

L'existence des CTA secondaires suggère également une origine périphérique à l'origine des douleurs des CTA. Les CTA secondaires provoquent souvent des symptômes pratiquement indistinguables de ceux provoqués par les CTA primaires, et les lésions responsables siègent généralement au niveau de la selle turcique ou du sinus caverneux. Le traitement de ces lésions entraîne par ailleurs la résolution de la symptomatologie : il est donc vraisemblable que le mécanisme d'action des CTA secondaires repose sur l'activation du nerf trijumeau dans des structures sensibles irritées.

### **Le système nerveux autonome :**

Les CTA sont notamment caractérisées par la présence de manifestations crâniennes dysautonomiques, provoquées par une hyperactivation parasympathique.

L'innervation parasympathique du visage, et notamment des glandes lacrymales, est assurée par le ganglion sphéno-palatin, lui-même efférent du noyau salivaire supérieur, situé dans le tegmentum pontique du tronc cérébral. Ainsi, le ganglion sphéno-palatin a fait l'objet de plusieurs thérapies chirurgicales dans le traitement des CTA avec des taux de succès satisfaisants (12).

Le complexe trigémino-cervical est relié au noyau salivaire supérieur, formant le réflexe trigémino-autonomique, avec le nerf trijumeau comme afférent, et des efférences vers le nerf facial et le nerf grand pétreux. Ce réflexe serait donc responsable des symptômes autonomiques crâniens associés aux CTA (9).

## **2.2 Hémicrânie paroxystique (13)**

**L'hémicrânie paroxystique** est une céphalée primaire rare appartenant au groupe des céphalées trigémino-autonomiques. Cette pathologie se manifeste par des douleurs unilatérales fixe siégeant dans les régions orbitaires, périorbitaires, temporales ou frontales. La sévérité de ces douleurs est décrite par les patients comme très élevée, généralement comprise entre 8 et 10 sur l'EVA.

Les douleurs s'accompagnent de symptômes dysautonomiques ipsilatéraux à la douleur. Les plus couramment rencontrés sont l'injection conjonctivale et les larmoiements. On observe aussi de façon variable : congestion nasale, rhinorrhée, myosis, ptosis, œdème palpébral et sudation du front et de la face.

Les douleurs et les manifestations dysautonomiques se manifestent par crises de courte durée, n'excédant que rarement 30 minutes. Les crises peuvent se montrer d'une fréquence variable, allant de 2 à 50 crises par jour. Il est possible d'observer, bien plus rarement, des crises d'à peine une minute, ou à l'inverse, des crises longues de plusieurs heures, ce qui complique le diagnostic différentiel avec un SUNCT, une névralgie du trijumeau ou une AVF.

L'hémicrânie paroxystique n'a fait l'objet d'aucune étude épidémiologique sur la population générale. La seule estimation de cas réalisée a consisté à comparer le nombre de cas rapportés d'hémicrânie paroxystique au nombre de cas rapportés d'AVF (14). Il en ressort que l'hémicrânie paroxystique ne représente une prévalence vie entière que de 1 à 3% de celle de l'AVF, soit une prévalence estimée à 1/50 000.

L'hémicrânie paroxystique tend plutôt à atteindre les femmes avec un ratio femme/homme de 2,36:1, pour un âge moyen de survenue à 34,1 ± 16,7 ans.

## Diagnostic :

La troisième édition de l'ICHD établit des critères précis afin de faciliter le diagnostic de l'hémicrânie paroxystique :

- A. Au moins 20 crises réunissant les critères B à E
- B. Douleur unilatérale sévère orbitaire, supraorbitaire et/ou temporale durant 2 à 30 minutes
- C. Soit l'un ou les deux :
  - 1. La céphalée est associée à au moins un des signes survenant du côté de la douleur :
    - Injection conjonctivale et/ou larmolement
    - Congestion nasale et/ou rhinorrhée
    - Œdème palpébral
    - Sudation du front et de la face
    - Myosis et/ou ptosis
  - 2. Sensation d'impatience ou agitation motrice
- D. La fréquence des crises est supérieure à 5 crises par jour
- E. Prévenue de façon complète par des doses thérapeutiques d'indométacine
- F. La symptomatologie n'est pas mieux expliquée par un autre diagnostic de l'ICHD-3

Lors des crises, le patient présente une agitation et une sensation d'impatience. Les attaques peuvent par ailleurs être déclenchées par la consommation d'alcool. On peut observer à de rares occurrences un changement de côté ou une manifestation bilatérale de la douleur et des symptômes dysautonomiques.

Selon la fréquence des crises, on peut distinguer deux formes d'hémicrânie paroxystique :

- La **forme épisodique** se distingue par l'existence d'au moins deux périodes de crises d'une durée de 7 jours à un an (sans traitement) séparées de périodes de rémission d'au moins 3 mois.
- La **forme chronique**, plus fréquente, présente des périodes de rémission inférieures à 3 mois, voir l'absence complète de périodes prolongées de rémission, et ce pendant au moins un an.

On ne dénote cependant pas de caractère circadien ou circannuel précis pour cette pathologie, par opposition à l'AVF.

## 2.3 SUNCT / SUNA (15)

Les **SUNHA (Short-lasting Unilateral Neuralgiform Headache Attacks)** sont des céphalées primaires trigémino-autonomiques regroupant deux entités :

- Le **SUNCT** (Short-lasting Unilateral Neuralgiform headache attack with Conjunctival injection and Tearing), soit une céphalée névralgique unilatérale brève avec injection conjonctivale et larmolement
- Le **SUNA** (Short-lasting Unilateral Neuralgiform headache attack with Autonomic symptoms), soit une céphalée névralgique unilatérale brève avec signes autonomiques

Le SUNCT a été décrit en 1978, mais l'observation de patients souffrant de SUNCT sans toutefois manifester d'injection conjonctivale ou de larmoiement a, par la suite, amené à décrire le SUNA, lequel n'est pas spécifiquement défini par ces symptômes.

La faible différence de symptomatologie entre les deux entités cliniques a amené à les rassembler comme sous-catégories de SUNHA dans l'ICHD-3.

Le SUNCT/SUNA est une pathologie rare dont la prévalence est estimée, d'après des séries de cas, à 6,6/100 000 pour une incidence annuelle de 1,2/100 000. Il tend à se présenter davantage chez les femmes, avec un ratio femme/homme de 1,2:1 pour le SUNCT, et de 2,48:1 pour le SUNA.

Le SUNCT/SUNA peut débuter à tout âge, avec des cas observés de survenue à 3 et 88 ans, mais il débute préférentiellement entre 40 et 70 ans, pour un âge moyen de 57 ans.

### **Diagnostic :**

L'ICHD-3 définit les critères diagnostiques de SUNHA comme suit :

- A. Au moins 20 crises de céphalée remplissant les critères B-D
- B. Céphalée unilatérale modérée ou sévère avec localisation orbitaire, supraorbitaire, temporale, ou autre localisation trigéminal, d'une durée de 1 à 600 secondes avec une douleur de type coup de poignard simple, multiple, ou douleurs en dents de scie.
- C. Au moins l'une des manifestations autonomes suivantes, survenant du côté de la douleur :
  1. Injection conjonctivale et/ou larmoiement
  2. Congestion nasale et/ou rhinorrhée
  3. Œdème palpébral
  4. Sudation du front et de la face
  5. Rougeur du front et de la face
  6. Sensation de plénitude de l'oreille
  7. Myosis et/ou ptosis
- D. Fréquence d'au moins une crise par jour
- E. La symptomatologie n'est pas mieux expliquée par un autre diagnostic de l'ICHD-3

Le SUNCT et le SUNA se manifestent par des douleurs survenant en crises brèves avec une distribution trigéminal (souvent ophtalmique) et accompagnées par des symptômes autonomes ipsilatéraux aux douleurs. La fréquence moyenne des crises est de 20 par jour pour le SUNA contre 30 pour le SUNCT, et leur périodicité ne met en évidence aucun caractère circadien clair.

Les manifestations autonomes permettent de différencier un SUNCT d'un SUNA :

- Pour le SUNCT, le sujet présente nécessairement lors des crises une injection conjonctivale et un larmoiement, et ce avec ou sans autres signes autonomes.
- Dans le cas d'un SUNA, le sujet présentera soit l'un soit aucun de ces deux symptômes en plus d'autres signes autonomes.

Concernant les autres manifestations autonomes, une étude comparative a conclu que seuls le ptosis et la rhinorrhée sont plus fréquentes chez les cas de SUNCT que chez les cas de SUNA.

Il est également à noter que chez 15% des cas de SUNCT et de SUNA, les manifestations autonomiques peuvent être bilatérales, de façon simultanée ou alternative. On rapporte également des localisations atypiques de la douleur, notamment dans les territoires innervés par C2 et C3.

Les douleurs entraînées par les crises sont décrites comme sévères, généralement placées de 8 à 10 sur l'EVA, et peuvent être déclenchées par la stimulation d'une zone gâchette, généralement ipsilatérale à la douleur. La plupart des patients (70%) préfèrent rester immobiles lors des crises.

La plupart des patients n'ont pas de période réfractaire : une nouvelle crise peut donc se déclencher immédiatement après la fin de la précédente crise.

La douleur peut se manifester selon plusieurs schémas. Le plus fréquent est une douleur survenant en coups de poignard, d'une durée comprise entre 1 et 600s, pour une moyenne de 58s. Moins fréquemment, les douleurs peuvent être en coups de poignards se succédant rapidement, avec une durée comprise entre 1 et 600s pour chaque coup, mais dont la succession peut prolonger la douleur jusqu'à 20 minutes. Enfin, certains patients souffrent de douleurs en dents de scie, avec un plateau douloureux d'une durée pouvant atteindre jusqu'à plus de 3h (1160s en moyenne), entrecoupé d'exacerbations en coups de poignard d'intensité sévère, mais de courte durée (1-2s).

Il est par ailleurs fréquent que les patients souffrent de plusieurs schémas douloureux, avec des crises de fréquences et de durées variables. Les patients peuvent également souffrir de douleurs intercritiques sans manifestations autonomiques.

Le SUNCT et le SUNA se retrouvent sous forme chronique ou épisodique.

- La forme chronique représente la majorité (90%) des cas et se définit par des périodes de crises s'étendant sur au moins un an, avec des périodes de rémission inférieures à 3 mois, voir, sans périodes de rémission.
- La forme épisodique, plus rare, se définit par des périodes de crises s'étendant de 7 jours à un an sans traitement, séparées par des périodes de rémission d'au moins 3 mois.

## **2.4 Hemicrania continua (16)**

L'**hemicrania continua** est une céphalée primaire appartenant au groupe des céphalées trigémino-autonomiques. Elle a une incidence plus élevée chez les femmes que chez les hommes (ratio de 1 : 1.8) et survient typiquement entre 30 et 50 ans. L'incidence et la prévalence de l'hemicrania continua sont à ce jour mal connues. La seule étude conduite visant à établir ces paramètres (17) est ancienne et ne présentait pas de critères diagnostics suffisamment précis, comme la réponse à l'indométacine, pour assurer un diagnostic positif d'hemicrania continua. De plus, il s'agit d'une pathologie encore mal diagnostiquée, avec la plupart des cas présentant des erreurs de diagnostic malgré une consultation en neurologie. Le délai diagnostic moyen est estimé à  $8 \pm 7,2$  ans.

Les manifestations cliniques de cette pathologie consistent en un fond douloureux permanent d'intensité légère à modérée, classiquement décrite entre 3,3 et 5,2 sur l'EVA, sans caractère invalidant.

Cette douleur est exacerbée lors des crises d'intensité sévère, avec une intensité comprise entre 5 et 10, pour un score moyen de 9 sur l'EVA. Elle reste unilatérale dans 98% des cas et est décrite comme lancinante ou en coups de poignard. Elle siège généralement en région orbitaire, supraorbitaire et/ou

temporale, mais elles peuvent également se manifester sur d'autres zones, notamment le maxillaire, la mandibule, la cavité buccale, la zone périauriculaire, l'occiput, le cou, les épaules ou les membres supérieurs.

Une symptomatologie dysautonomique survient du côté douloureux avec les symptômes classiques des céphalées trigéminales dysautonomiques : injection conjonctivale et larmoiement le plus souvent, ainsi que congestion nasale ou rhinorrhée, œdème palpébral, sudation du front et de la face, myosis ou ptosis.

L'intensité et la survenue des symptômes dysautonomiques est corrélée à la sévérité de la douleur. Ainsi une crise particulièrement douloureuse pourra être associée à des symptômes dysautonomiques plus intenses, mais qui auront généralement tendance à être plus discrets que dans les cas d'AVF ou d'hémicrânie paroxystique.

Peu d'études ont été réalisées concernant les facteurs de risques de l'hemicrania continua, mais des cas d'hemicrania continua familiale ont été mis en évidence, notamment chez un frère et une sœur, mais aussi chez une mère et une fille. Le diagnostic a par ailleurs été confirmé par la réponse à l'indométacine.

### **Diagnostic :**

La troisième édition de l'ICHD définit l'hemicrania continua selon les critères suivants :

- A. Céphalée unilatérale réunissant les critères B à D
- B. Présence depuis plus de 3 mois, avec exacerbations d'intensité modérée à sévère
- C. Soit l'un ou les deux :
  - 1. La céphalée est associée à au moins un des signes survenant du côté de la douleur :
    - Injection conjonctivale et/ou larmoiement
    - Congestion nasale et/ou rhinorrhée
    - Œdème palpébral
    - Sudation du front et de la face
    - Myosis et/ou ptosis
  - 2. Sensation d'impatience ou agitation motrice, ou aggravation de la douleur par le mouvement
- D. Prévenue de façon complète par des doses thérapeutiques d'indométacine
- E. La symptomatologie n'est pas mieux expliquée par un autre diagnostic de l'ICHD-3

La fréquence des crises est difficile à définir puisqu'elle peut varier de 20 crises par jour à une crise tous les 4 mois. De la même façon, la durée des crises est très variable et peut varier d'une durée de quelques secondes à plusieurs semaines. On ne décrit par ailleurs de caractère circadien ou circannuel que dans de rares cas, avec absence des crises selon les saisons.

## **2.5 Artérite à cellules géantes (18)**

L'artérite à cellules géantes (ACG) est une vascularite pouvant s'étendre à toutes les artères de gros calibre de l'organisme. Elle est localisée préférentiellement aux branches des artères carotides

externes, aux artères ophtalmiques et leurs branches et aux artères vertébrales et cette particularité explique ses principales manifestations cliniques céphaliques. Dans un cas sur trois, l'ACG s'accompagne d'une **aortite** qui est le plus souvent infraclinique et certaines ACG se présentent comme une aortite isolée.

L'ACG (avec ou sans aorto-artérite) survient le plus souvent après 50 ans, mais l'incidence spécifique pour l'âge est maximale pour la tranche d'âge de 70 à 80 ans. Elle touche 2 à 3 fois plus fréquemment les femmes que les hommes.

Il s'agit de la plus fréquente des vascularites systémiques dans les pays occidentaux. Son incidence annuelle est estimée à 9,4/100 000 habitants d'au moins 50 ans dans le département de la Loire Atlantique pour la période de 1970 à 1979 (19).

### 2.5.1 Diagnostic

L'ICHD-3 propose les critères diagnostics suivants afin d'établir l'imputabilité d'une céphalée à une ACG :

- A. Toute nouvelle céphalée répondant au critère C
- B. Une ACG a été diagnostiquée
- C. Lien de causalité démontré par au moins deux des éléments suivants :
  1. La céphalée s'est développée en relation temporelle étroite avec d'autres symptômes et/ou des signes cliniques ou biologiques de l'apparition de l'ACG ou a conduit son diagnostic
  2. L'un des éléments suivants ou les deux :
    - a) La céphalée s'est significativement aggravée parallèlement à l'aggravation de l'ACG
    - b) La céphalée s'est significativement améliorée ou est résolutive après 3 jours de corticothérapie à forte dose
  3. La céphalée est associée à une sensibilité du cuir chevelu et/ou à une claudication de la mâchoire.
- D. La symptomatologie n'est pas mieux expliquée par un autre diagnostic de l'ICHD-3

Il est toutefois à noter que ces critères diagnostics ne permettent pas le diagnostic d'une ACG, mais seulement d'établir son lien avec une céphalée dans un contexte où l'ACG est déjà diagnostiquée. Après avoir décrit les manifestations cliniques de l'ACG, un arbre décisionnel d'aide au diagnostic sera proposé.

De nombreux professionnels de santé peuvent être amenés à suspecter ou diagnostiquer une ACG. La confirmation diagnostique doit cependant être coordonnée par un médecin ayant une expertise dans l'ACG, généralement un médecin interniste ou un rhumatologue

### 2.5.2 Manifestations cliniques

L'ACG peut se manifester par des signes **généraux, céphaliques**, une atteinte de l'**appareil locomoteur** ou en rapport avec une **aortite** ou **artérite de branches de l'aorte**.



Les signes **généraux** regroupent l'amaigrissement, l'anorexie, l'asthénie et la fièvre qui peut se présenter comme une fébricule ou une fièvre persistante. Ces signes sont fréquents et constituent parfois le motif principal de consultation.

Les signes **céphaliques** sont plus caractéristiques et peuvent se manifester de plusieurs façons. Les céphalées temporales, occipitales, héli ou holocrâniennes inhabituelles et d'installation récente doivent alerter le praticien. L'hyperesthésie du cuir chevelu, la claudication (ou douleurs) de la mâchoire sont moins fréquentes mais plus spécifiques de l'ACG que les céphalées. Enfin, une nécrose linguale, du voile du palais ou du scalp sont exceptionnelles, mais très fortement évocatrices. Il faut rechercher des anomalies uni- ou bilatérales de l'artère temporale qui peut être turgescente, sensible, indurée, irrégulière, hypo-pulsatile ou sans pouls.

Les signes **ophtalmologiques** déterminent la gravité immédiate d'une ACG. Ils se manifestent soit par un trouble visuel monoculaire ou bilatéral transitoire ou permanent à type de voile noir, scotome central ou déficit du champ visuel partiel souvent altitudinal, soit d'une diplopie transitoire ou permanente.

En cas de baisse de vision permanente, l'examen ophtalmologique conduit 9 fois sur 10 à la mise en évidence d'une neuropathie optique ischémique antérieure, ou plus rarement d'une occlusion de l'artère centrale de la rétine ou d'une neuropathie optique ischémique postérieure.

Concernant l'atteinte de l'**appareil locomoteur**, environ 50% des ACG s'accompagnent d'une pseudopolyarthrite rhizomélique (PPR). Des arthralgies périphériques d'aspect œdémateux ou des myalgies diffuses peuvent être observées. L'atteinte des artères de plus gros calibre destinées aux membres peut se manifester par une claudication ou exceptionnellement une ischémie.

### 2.5.3 Signes biologiques

Lors de l'**examen biologique**, on recherche les marqueurs de la réaction inflammatoire, celle-ci étant quasi-constante dans l'ACG. Les valeurs habituellement observées lors du bilan inflammatoire sont une CRP (protéine C-réactive) d'au moins 25mg/L et une vitesse de sédimentation d'au moins 50mm par heure.

Les autres tests biologiques ne présentent pas d'utilité pour le diagnostic positif ou le pronostic, mais peuvent s'avérer utile pour éliminer des diagnostics différentiels de l'ACG.

### 2.5.4 Biopsie d'artère temporale

La biopsie de l'artère temporale (BAT) est l'examen de référence pour confirmer une ACG. Elle se réalise sous anesthésie locale, éventuellement en ambulatoire, et ne se complique qu'exceptionnellement.

Pour avoir valeur de preuve histologique d'une ACG, l'analyse histologique de la biopsie doit nécessairement montrer un infiltrat inflammatoire mononucléé de la média et/ou de l'intima. La présence surajoutée d'une élastophagie de la limitante élastique interne et/ou de cellules géantes est pathognomonique mais inconstante.

Environ 60 à 80 % des cas d'ACG présentent une biopsie d'artère temporale positive, mais une biopsie sans signes inflammatoires nets n'écarte pas nécessairement ce diagnostic.

Comparativement à la BAT, les **examens d'imagerie** ne semblent pas actuellement apporter de bénéfices supplémentaires pour le diagnostic d'une ACG. La place de l'écho-Doppler des artères temporales est toujours en cours d'évaluation et nécessite un opérateur très entraîné pour être contributive. Une étude publiée en 2016 (20) suggère que l'écho-Doppler des artères temporales en tant que test diagnostique de première intention pourrait confirmer ou infirmer un diagnostic d'ACG dans les formes respectivement peu ou très fortement évocatrices mais avec une sensibilité et une spécificité très médiocres (54 % et 81 %).

L'IRM des artères temporales est onéreuse et d'accès plus limité. La principale limite de l'imagerie de l'aorte thoracique ou abdominale par scanner, IRM ou PET scan pour diagnostiquer une ACG réside dans la difficulté de distinguer, dans certains cas, une atteinte inflammatoire d'une athérosclérose, fréquente dans cette tranche d'âge. En revanche, dans une situation d'incertitude diagnostique et de BAT non contributive, l'imagerie de l'aorte a une utilité comme exploration de deuxième intention.

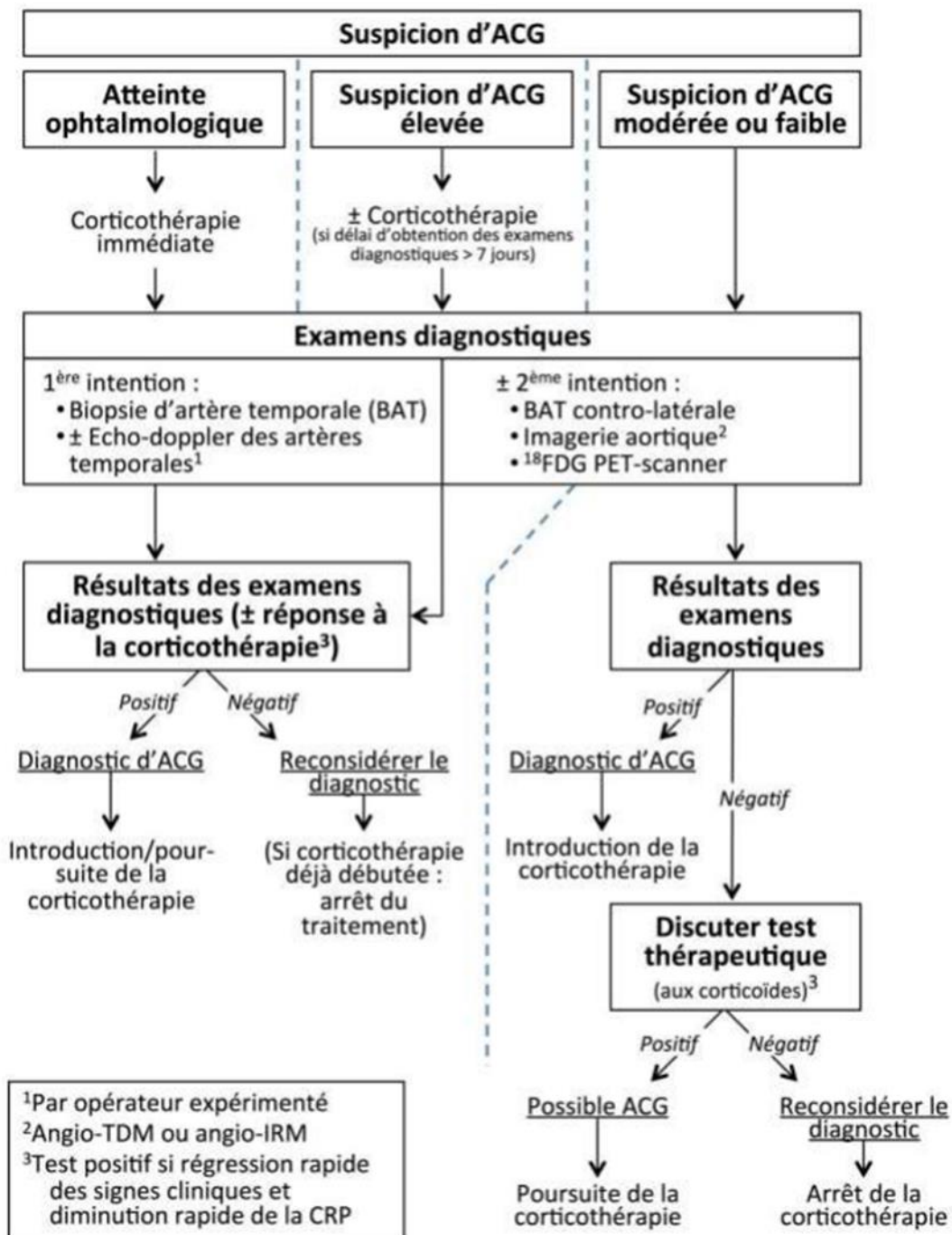


Figure 3 : Algorithme diagnostique de l'ACG « MAHR Alfred et al, Protocole National de Diagnostic et de Soins de l'Artérite à Cellules Géantes, avril 2020 » (18)

### 2.5.5 Physiopathogénie (21,22)

Le mécanisme physiopathologique de l'ACG est assez bien connu et implique des mécanismes immunitaires innés et acquis.

Les **cellules dendritiques** (CD) jouent un rôle majeur dans le déclenchement de l'ACG. En effet, les CD résidentes de l'adventice artérielle, physiologiquement à l'état immature, sont alors activées via leurs TLR (Toll Like Receptors) par un facteur à ce jour incertain, et acquièrent un phénotype mature. Une

fois activées, les CD vont produire des chémokines, des cytokines et des CMH-II, entraînant le recrutement et l'activation de lymphocytes T CD4<sup>+</sup> (LT CD4<sup>+</sup>) et de macrophages.

Les **LT CD4<sup>+</sup>**, sélectionnés par les CD, envahissent ensuite l'adventice via les vasa vasorum et vont se polariser soit en lymphocytes Th1, soit en lymphocytes Th17, selon leur microenvironnement.

- Les **lymphocytes Th1** produisent de l'IFN- $\gamma$ , entraînant le recrutement des macrophages qui vont pérenniser l'inflammation par la formation de granulomes. Ils produisent également de l'IL-2, facteur de croissance des LT, installant alors une boucle de signalisation qui stabilise l'immunité Th1.
- Les **lymphocytes Th17** produisent différents composés, dont l'IL-17, mais leur rôle dans l'ACG est assez mal connu. On note néanmoins que leur présence dans la circulation sanguine est augmentée chez les patients atteints.

Les **macrophages** sont des cellules de l'immunité innée dérivées des monocytes. Chez les patients souffrant d'ACG, 60 à 80% des monocytes circulants sont capables de produire des cytokines inflammatoires, ce qui montre une anomalie des monocytes et ne limite donc plus l'origine de l'ACG à une activation anormale des cellules dendritiques. Les monocytes passent ensuite dans les tissus et se différencient en macrophages qui vont, sous l'effet de l'IFN- $\gamma$  présent dans leur microenvironnement, fusionner en cellules géantes multinucléées (CGM), formant des granulomes produisant des cytokines pro-inflammatoires.

Les monocytes et les macrophages produisent également l'enzyme MMP-9, laquelle entraîne la migration des LT dans la paroi artérielle.

Il est suggéré que le fonctionnement des cellules dendritiques et des macrophages constitue la cible des glucocorticoïdes, classiquement utilisés dans le traitement de l'ACG, ce qui expliquerait l'efficacité rapide de cette thérapeutique.

Les cellules de la paroi artérielle jouent également un rôle important dans le remodelage vasculaire à l'origine de la complication redoutée de l'ACG qu'est la sténose artérielle. En effet, la production d'IFN- $\gamma$  entraîne également l'activation des **cellules musculaires lisses** (CML) de la media qui se différencient alors en **myofibroblastes** et migrent vers l'intima. Les CML activées sont capables de produire CCL-2, qui entraîne la différenciation des monocytes en macrophages, ainsi que CXCL9, CXCL10 et CXCL11 qui conduisent au recrutement des lymphocytes Th1 et des LT CD8<sup>+</sup>, lesquels produisent de l'IFN- $\gamma$ , amplifiant la réaction inflammatoire. Les CML vont également produire des métalloprotéases, enzymes capables de digérer la matrice extracellulaire.

Les CML activées, avec les macrophages et les CGM, produisent notamment deux facteurs de croissance : le VEGF et le PDGF.

- Le **VEGF** (Vascular Endothelial Growth Factor) active l'angiogénèse, entraînant la formation de néovaisseaux.
- Le **PDGF** (Platelet-Derived Growth Factor) entraîne la prolifération des CML, leur différenciation en myofibroblastes et leur migration dans l'intima.

L'invasion de l'intima par les myofibroblastes cause une hyperplasie intimale, laquelle entraîne la sténose, puis l'occlusion de la lumière artérielle et les complications ischémiques qui en découlent.

Les **LT CD8<sup>+</sup>** recrutés vont, après infiltration de la paroi artérielle, produire des molécules cytotoxiques (granzymes et perforines), de l'IL-17 et de l'IFN- $\gamma$ .

En plus de la forte activité pro-inflammatoire, on observe chez les patients atteints d'ACG un déficit important en **lymphocytes T régulateurs**, lesquels ont physiologiquement une activité anti-inflammatoire. Ce déficit contribue vraisemblablement à la persistance de la réaction inflammatoire.

On peut noter que l'IFN- $\gamma$  joue un rôle clé dans l'installation et la pérennité de l'artérite. Toutefois, il ne s'agit pas d'une cible thérapeutique privilégiée. En effet, son rôle dans l'immunité innée, notamment antivirale, implique qu'une thérapeutique ciblant IFN- $\gamma$  entraînerait une immunodépression qui représenterait alors un risque contrebalançant de façon trop importante le bénéfice apporté par le traitement de l'ACG.

Des facteurs génétiques de risque ont été mis en évidence, notamment dans des études cas-témoins (23) concernant l'allèle HLA-DRB1\*04, présent chez 40 à 60% des cas d'ACG contre 20 à 35% des témoins, ainsi que pour des gènes codant pour différents facteurs de la réaction inflammatoire. Ces facteurs sont toutefois à mitiger par le fait que l'ACG n'a pas tendance à concerner plusieurs membres d'une même famille, impliquant que d'autres facteurs jouent davantage sur la survenue d'ACG.

Des facteurs de risque environnementaux sont également suggérés, comme le tabagisme, mais aussi la possibilité d'une cause infectieuse. Le virus varicelle-zona (VZV) est tout particulièrement suspecté d'intervenir dans le déclenchement de l'ACG puisque dans une étude cas témoin de 2015 (24), la présence de VZV dans les artères temporales a été mise en évidence chez 74% des patients atteints d'ACG, contre seulement 8% chez les témoins sans ACG. La validité de cette étude est néanmoins discutée et il serait souhaitable que l'implication du VZV dans la survenue de l'ACG soit confirmée par d'autres études.

## **2.6 Carotidodynie (25,26)**

La carotidodynie est depuis 1994 décrite par l'International Headache Society (IHS) comme étant un **syndrome de douleurs cervicales unilatérales**. Il s'agit cependant d'un sujet controversé et certains auteurs utilisent toujours ce terme pour parler d'une entité clinique à part entière, telle qu'elle avait été décrite en 1988 par l'IHS, avec quatre critères cliniques diagnostics :

- Une des caractéristiques suivantes concernant la région carotidienne : douleur, tuméfaction, pulsatilité augmentée
- Des investigations appropriées ne démontrent pas d'autre étiologie
- Douleurs unilatérales du cou pouvant irradier au niveau de la face
- Régression spontanée en moins de deux semaines

La douleur est le plus souvent décrite comme étant unilatérale et irradiante au niveau de l'oreille. Dans la moitié des cas, celle-ci est aggravée par des mouvements de la tête, la déglutition, la mastication, la toux, le bâillement ou l'éternuement. On peut également observer des cas de douleurs bilatérales ou irradiantes au niveau du visage.

### **2.6.1 Examen clinique**

L'examen consiste à chercher les symptômes classiques de la carotidodynie, tout en éliminant les autres causes possibles. Il s'agit donc de palper l'entièreté de la région céphalique et cervicale.

On peut inclure à ces symptômes l'anxiété, la sensibilité exquise en regard de la furcation carotidienne et une sensation d'œdème du côté affecté, avec ou sans souffle cervical.

Il faut noter les adénomégalies, la sensibilité carotidienne et thyroïdienne, et la présence d'une masse pulsatile ou non pulsatile. La thyroïdite et la sialadénite sous maxillaire sont des causes de douleurs cervicales occasionnelles, et une ACG peut provoquer une sensibilité de l'artère temporale avec augmentation de la VS ou de la CRP. Il faut donc réaliser si nécessaire des examens complémentaires afin d'affiner le diagnostic.

On cherche également des causes moins habituelles de douleurs cervicales, dont les tumeurs cervicales, les douleurs temporo-mandibulaires, les myosites, abcès péri tonsillaires, pharyngites, trachéites, le syndrome d'Eagle et les pathologies dentaires.

### **2.6.2 Examen paraclinique**

L'examen hématologique ne présente pas de particularité chez le patient présentant une carotidodynie, mais est généralement réalisé afin d'exclure d'autres pathologies.

Concernant l'imagerie, l'échographie Doppler des artères carotides constitue le test diagnostique initial et permet de discriminer la majorité des entités diagnostiques. On retrouve typiquement un épaississement hypoéchogène de la paroi de la carotide primitive distale avec peu ou pas de réduction du diamètre.

L'IRM permet d'objectiver un épaississement tissulaire diffus autour de la bifurcation carotidienne, suggérant la présence d'un tissu inflammatoire péri-adventiciel, sans anomalie de la paroi ou de la lumière artérielle. Une IRM de contrôle réalisé après disparition de la symptomatologie permettra d'observer une résolution complète ou partielle du processus inflammatoire.

## **2.7 Dissection de la carotide interne**

La dissection de la carotide interne est une pathologie pouvant entraîner une ischémie cérébrale et des complications locales : douleur, Syndrome de Claude Bernard-Horner (ptosis, myosis, pseudo-énophtalmie, vasodilatation et anhidrose : elle est consécutive à l'atteinte du Système nerveux sympathique innervant l'œil ou l'orbite) et la paralysie de nerfs crâniens.

Des céphalées sont observées chez deux tiers des patients, avec des douleurs continues ou pulsatiles unilatérales du côté de la dissection, prédominantes dans la région fronto-temporale. La moitié des patients présente une algie faciale ou orbitaire, et un quart présente une douleur cervicale antérieure et latérale du côté de la dissection. Le début de la céphalée précède l'apparition des autres troubles neurologiques de quelques heures à quelques jours.

Le syndrome de Claude Bernard-Horner, observé entre un quart et la moitié des cas, est causé par la compression des fibres orthosympathiques péri-carotidiennes du fait de l'augmentation du calibre de

la carotide interne. Un Syndrome de Claude Bernard-Horner doit faire rechercher une dissection de la carotide interne d'autant plus qu'il existe une céphalée, une algie faciale ou une douleur cervicale associée.

La dissection de la carotide est une pathologie intéressant plutôt l'homme, avec un pic d'incidence entre 40 et 45 ans. L'incidence annuelle est estimée entre 2 et 3/100 000, mais il peut s'agir d'une estimation basse puisque celle-ci risque d'exclure les formes légères ou asymptomatiques, souvent non diagnostiquées (27).

### **L'imagerie :**

L'IRM constitue l'examen de choix dans la recherche d'une dissection carotidienne. Selon les séquences utilisées, elle permet d'objectiver un hématome de paroi, une sténose, une occlusion ou un anévrisme disséquant.

L'ultrasonographie est également utile dans l'exploration d'une éventuelle dissection carotidienne car elle permet d'objectiver la sténose, l'occlusion ou l'élargissement de l'artère, ainsi qu'un éventuel hématome. Cette méthode ne permet toutefois pas d'observer un anévrisme disséquant, ce qui constitue un risque de faux négatif. Il s'agit toutefois d'une technique d'imagerie très utile dans ce contexte clinique, notamment pour le suivi des patients.

### **Physiopathogénie : (28)**

La dissection de l'artère carotide interne est une pathologie caractérisée par la formation d'un hématome au sein de la paroi artérielle. Elle survient préférentiellement chez des patients présentant une pathologie prédisposante atteignant les tissus conjonctifs, comme le syndrome d'Ehlers-Danlos type IV ou la maladie de Marfan, entre autres. Une prédisposition génétique est également suggérée du fait de la fréquente survenue de plusieurs cas de dissection artérielle dans une même famille. Des facteurs locaux sont également possibles, tels qu'une infection ou un traumatisme, ou bien des tortuosités vasculaires ou une proximité avec des processus osseux.

Les dissections surviennent d'ailleurs préférentiellement sur les portions mobiles de l'artère, généralement 2cm en aval du bulbe carotidien, mais ne s'étendent que très rarement au-delà de la région pétreuse, c'est-à-dire dans la portion intracrânienne de la carotide interne.

Selon la cause de la dissection, l'hématome pourra être sous-intimal ou sous-adventiciel.

- Un hématome sous-intimal est provoqué par une déchirure de l'intima permettant l'invasion sous-intimale du sang artériel. Cet hématome communique donc avec la lumière vasculaire et pourra être responsable d'une réduction de la lumière artérielle.
- Il est suggéré que la formation d'un hématome sous-adventiciel est provoquée par un saignement des vasa vasorum de l'adventice dans un contexte de modifications tissulaires néoangiogéniques, entraînant la formation de micro-hématomes entre la média et l'adventice. Ces micro-hématomes seront ensuite responsables de la rupture de vasa vasorum et de capillaires néoformés, aboutissant à une véritable dissection sous-adventicielle. Une telle dissection tend à provoquer une dilatation anévrysmale (soit un anévrisme disséquant), augmentant le diamètre externe de l'artère.

La réduction de la lumière artérielle pourra entraîner la formation de thrombus et de manifestations ischémiques, et l'augmentation du diamètre externe de l'artère pourra faire pression sur les fibres sympathiques péri-carotidiennes, causant l'apparition d'un syndrome de Claude-Bernard Horner.

### **3 Diagnostic différentiel (29)**

#### **3.1 Les algies d'origine nerveuse**

Les algies orofaciales d'origine nerveuse, ou névralgies, peuvent concerner plusieurs territoires nerveux. La plus fréquente est la névralgie du trijumeau, qui pourra être soit essentielle, soit secondaire à une pathologie sous-jacente.

##### **3.1.1 Névralgie symptomatique du trijumeau**

La névralgie symptomatique du trijumeau est une algie nerveuse du sujet jeune pouvant intéresser les trois divisions du nerf trijumeau. Par définition, elle est secondaire à une cause sous-jacente, comme la sclérose en plaque ou une lésion tumorale expansive, qu'il convient donc d'explorer en premier lieu.

Elle se manifeste par des douleurs à type de brûlures, d'arrachement ou de dysesthésie d'intensités variées. Ces douleurs se manifestent par des exacerbations et persistent entre les crises sous forme de fond douloureux. Cette douleur intéresse plusieurs territoires du nerf trijumeau, y compris de façon bilatérale.

La symptomatologie, ainsi que l'absence de causes sous-jacentes, peuvent conduire à envisager une névralgie essentielle du trijumeau.

##### **3.1.2 Névralgie essentielle du trijumeau**

La névralgie essentielle du trijumeau est une pathologie du sujet âgé plutôt féminin. Elle se manifeste par des crises brèves de douleurs à type de choc électrique, déclenchées par la stimulation d'une zone gâchette. Les crises sont suivies d'une période réfractaire durant laquelle la stimulation de la zone gâchette ne provoque aucune symptomatologie.

Par opposition à la névralgie symptomatique du trijumeau, la douleur est ici strictement unilatérale et le patient présentera un examen neurologique normal. L'étiologie de la névralgie essentielle du trijumeau est encore discutée à ce jour.

S'il s'agit d'algies nerveuses bien connues de la sphère orofaciale, il faut noter l'existence d'autres algies de ce type, notamment la névralgie essentielle ou secondaire du glossopharyngien, ainsi que la névralgie géciculée, située cependant davantage au niveau de l'oreille que du visage



## 3.2 Les algies d'origine inflammatoire

La sphère orofaciale constitue le siège de nombre de pathologies inflammatoires dont on évoquera ici les principales.

### 3.2.1 Les algies d'origine dentaire (29,30)

La lésion carieuse est le point de départ d'une cascade de pathologies inflammatoires. Non traitée, elle représente la cause principale des complications pulpaires :

- La **pulpite réversible** débute après l'infiltration dans la pulpe des toxines bactériennes. L'inflammation se manifeste alors par une hyperhémie pulpaire et des douleurs provoquées par les changements de température de l'environnement buccal.
- La **pulpite irréversible** se manifeste ensuite par la présence d'une inflammation pulpaire importante et une nécrose partielle des tissus pulpaires à proximité de la lésion carieuse. Les douleurs sont alors spontanées, pulsatiles, irradiantes et d'une intensité sévère.

Une fois le stade de la pulpite franchi, la pulpe dégénère et nécrose, constituant alors un réservoir bactérien et une porte d'entrée vers le péri-apex. Une résorption osseuse se produit alors et l'inflammation donne lieu à de nouvelles symptomatologies :

- La **parodontite apicale** provoque des douleurs à la percussion de la dent affectée, mais peut également se montrer asymptomatique.
- L'**abcès apical** peut être aigu, entraînant des douleurs spontanées modérées à sévères ainsi qu'un gonflement de la gencive attachée. Il peut également évoluer vers la chronicité en se drainant via une fistule dans la cavité buccale. Dans ce dernier cas, la douleur tend à rester modérée, voire absente.

Enfin, le passage de l'infection dans les tissus mous cellulo-graisseux de la face peut entraîner l'apparition d'une **cellulite faciale odontogène**. Sa propagation peut se faire dans les différents tissus cellulo-graisseux de la face, selon la localisation de la dent causale, dans des espaces délimités par les insertions musculaires sur les corticales osseuses. Au **stade séreux**, elle est essentiellement inflammatoire et provoque une tuméfaction faciale ferme et douloureuse. En l'absence d'un traitement adapté, elle évolue vers le **stade suppuré**, marqué par une abcédation de la tuméfaction. Le patient présente à ce stade une fièvre et une altération de l'état général.

D'autres pathologies concernent davantage le parodonte et peuvent s'avérer douloureuses, notamment les gingivites ulcéro-nécrotiques, les parodontites ulcéro-nécrotiques ou le syndrome du septum.

### 3.2.2 Les sinusites maxillaires aiguës

La sinusite maxillaire aiguë se définit comme une infection aiguë de la muqueuse du sinus maxillaire. Elle se manifeste par des douleurs rétro-orbitaires unilatérales pulsatiles aggravées lorsque le patient se penche en avant, et survient généralement lors d'une rhinite aiguë. Elle est alors associée à une obstruction nasale homolatérale à la sinusite, un mouchage épais et peut être associée à de la fièvre.

Une sinusite maxillaire peut également avoir une origine dentaire lors de la propagation de l'infection d'une dent ayant des contacts étroits avec celui-ci (10 à 15% des causes de sinusites), le plus souvent suite à une parodontite apicale aiguë ou chronique.

### 3.2.3 Les ostéites des maxillaires

Les ostéites sont des atteintes inflammatoires des tissus osseux dont les causes peuvent varier. La cause la plus fréquente est iatrogène : c'est le cas des ostéo-radio-nécroses et des ostéo-chimio-nécroses.

- L'ostéo-radio-nécrose des maxillaires peut faire suite à un traitement par radiothérapie en cas d'agression inflammatoires, traumatiques ou infectieuses. On pourra alors observer une exposition osseuse d'étendue plus ou moins importante, des douleurs au niveau des plages osseuses atteintes, et la formation de séquestres osseux nécrotiques.
- L'ostéo-chimio-nécrose des maxillaires peut survenir suite à un traitement visant à réduire la résorption osseuse, notamment les biphosphonates, de façon provoquée ou spontanée. On pourra alors observer une exposition osseuse en bouche.

Les ostéites peuvent également être causées par des infections, notamment chez les patients immunodéprimés, ou des traumatismes.

Les algies orofaciales d'origine inflammatoire ont de nombreuses autres causes, notamment dermatologiques, et il convient de les connaître au mieux afin de pouvoir apporter une réponse adaptée au patient algique.

### 3.3 Les dysfonctions temporo-mandibulaires

Une dysfonction temporo-mandibulaire (DTM) correspond à l'expression d'une atteinte musculaire et/ou articulaire de l'appareil manducateur. La symptomatologie associée dépend de la cause de la DTM ainsi que des structures atteintes.

Une **dysfonction d'origine musculaire** est provoquée par la contracture des muscles masticateurs et peut entraîner des douleurs cervico-faciales diffuses, sourdes, profondes et continues. Elle se manifeste également par une fatigue musculaire et des spasmes.

La cause d'une DTM d'origine musculaire est souvent la suroclusion provoquée par une restauration dentaire iatrogène, mais aussi l'ouverture buccale prolongée ou une anomalie de position condylienne. En l'absence de traitement adapté, une dysfonction musculaire pourra entraîner l'apparition d'une dysfonction articulaire.

Une **dysfonction d'origine articulaire** peut correspondre à une luxation condylo-discale, réductible ou non, ou à des anomalies articulaires dégénératives ou inflammatoires entre autres. Elle peut se manifester par des douleurs articulaires, des claquements ou des crépitations, selon la cause de la dysfonction, et s'accompagne d'une anomalie de la cinématique mandibulaire.

### 3.4 Les lésions tumorales

Les **lésions tumorales bénignes** de la sphère orofaciale ne représentent qu'un faible risque d'évolution vers la malignité. Elles ont une croissance lente et sont généralement bien délimitées par rapport au tissu sain.

Les **cancers des voies aérodigestives supérieures**, en revanche, peuvent entraîner la formation de métastases et sont responsables de douleurs térébrantes au niveau des structures atteintes. Dans la

sphère orofaciale, ils sont largement représentés par les carcinomes, mais d'autres types de lésions sont possibles, comme les mélanomes, les lymphomes et les sarcomes. Ces lésions peuvent être découvertes à l'examen clinique ou lors d'un examen radiographique. Il s'agit de processus évolutifs pour lesquels la symptomatologie va dépendre des structures anatomiques impliquées.

Dans le cas des AVF secondaires, la symptomatologie d'une AVF primaire peut être reproduite par une tumeur localisée au niveau de la selle turcique ou une tumeur de la glande pituitaire notamment. Ainsi, lorsque le diagnostic d'AVF est suspecté à l'examen clinique, un bilan clinique spécialisé et un examen d'imagerie sont nécessaires pour écarter une lésion tumorale maligne primitive ou métastatique.

### **3.5 La stomatodynie**

La **stomatodynie primitive** est une douleur neuropathique chronique caractérisée par une sensation de brûlure, particulièrement au niveau de la pointe et des bords latéraux de la langue. La douleur diminue au cours des repas, mais augmente progressivement au cours de la journée pour atteindre une intensité maximale le soir. Le patient peut également présenter une xérostomie ou une dysgueusie.

La **stomatodynie secondaire** est provoquée par une lésion de la muqueuse buccale. On pourra donc mettre en évidence des lésions muqueuses au niveau des zones douloureuses, et les douleurs seront accentuées pendant les repas, du fait de la stimulation de ces zones irritées. La lésion de la muqueuse buccale peut avoir une étiologie locale, comme une langue géographique ou un lichen plan, ou bien une étiologie générale, comme une carence en fer ou en vitamines B9 ou B12.

### **3.6 Les douleurs dento-alvéolaires persistantes**

Les douleurs dento-alvéolaires persistantes se manifestent par des douleurs persistantes et continues dans la région dento-alvéolaire. Les examens clinique et radiologique ne permettent toutefois pas, dans le cadre de cette pathologie, de mettre en évidence une cause dentaire ou parodontale à cette symptomatologie. Le praticien doit donc être attentif au tableau clinique dressé lors de l'examen afin de ne pas réaliser d'actes délabrants non indiqués.

### 3.7 Tableau décisionnel d'aide au diagnostic (31–33)

	AVF	Hémicrânie paroxystique	SUNCT SUNA	Hemicrania continua	ACG	Migraine	Névralgie essentielle du trijumeau
Intensité de la douleur	Très sévère	Très sévère	Sévère	<ul style="list-style-type: none"> <li>• Sévère lors des crises</li> <li>• Légère douleur intercritique</li> </ul>	Sévère	Modérée à sévère	Sévère
Type de douleur	Térébrante	Térébrante	Chocs électriques, coups de poignard ou fulgurante	Lancinante ou en coups de poignard	/	Lancinante, rythmée en battements de cœur	Chocs électriques, coups de poignard ou fulgurante
Siège de la douleur	Unilatérale Orbitaire, supraorbitaire ou temporale	Unilatérale Orbitaire, supraorbitaire ou temporale	Unilatérale Orbitaire, supraorbitaire ou temporale	Unilatérale Orbitaire, supraorbitaire ou temporale		Céphalée temporale, Hémi ou holo-crânienne	Céphalées unilatérales ou bilatérales
Durée et fréquence des crises	<ul style="list-style-type: none"> <li>• 15-180 min par crise</li> <li>• 1-8 crises/j</li> </ul>	<ul style="list-style-type: none"> <li>• 2-30 min par crise</li> <li>• 2-50 crises/j</li> </ul>	<ul style="list-style-type: none"> <li>• 1-600 s par crise</li> <li>• 3-200 crises/j</li> </ul>	<ul style="list-style-type: none"> <li>• 1 min à plusieurs semaines par crise</li> <li>• 1 en plusieurs mois à 20 crises/j</li> </ul>	Ne se manifeste pas par crises	<ul style="list-style-type: none"> <li>• 4-72 h par crise</li> <li>• De plusieurs par mois à quelques crises par an</li> </ul>	<ul style="list-style-type: none"> <li>• D'une fraction de seconde à 2 min par crise</li> <li>• Variable, autour de 10 crises/j</li> </ul>
Manifestations dysautonomiques	+	+	+	+	-	-	Inconstantes et d'intensité modérée
Éléments diagnostiques	Périodicité circadienne et circannuelle	Réponse absolue à l'indométacine	Crises spontanées ou provoquées par zone gâchette	Réponse absolue à l'indométacine	Cortico-sensibilité rapide	Douleurs aggravées au mouvement, repli du patient	<ul style="list-style-type: none"> <li>• Période réfractaire intercritique</li> <li>• Crises provoquées par zone gâchette</li> </ul>

## 4 Prise en charge des algies orofaciales d'origine vasculaire

### 4.1 Traitement de la crise d'AVF

La stratégie de traitement de la crise d'AVF repose sur le nombre de crises, les antécédents médicaux et le désir du patient.

- Si le patient a 2 crises par jour ou moins, il est proposé d'utiliser le sumatriptan seul, l'oxygénothérapie seule, ou l'association des deux traitements.
- Si le patient a plus de 2 crises par jour, il est proposé d'utiliser soit l'association sumatriptan et oxygène, soit l'oxygène seul.

Les autres traitements de crise envisageables, ayant fait l'objet de peu d'études ou faisant preuve d'une moindre efficacité comparativement aux triptans, sont plus anecdotiques.

#### 4.1.1 Triptans

Plusieurs triptans ont été évalués sur leur efficacité dans le traitement de la crise d'AVF en se basant sur le soulagement de la céphalée et des symptômes dysautonomiques qu'ils peuvent provoquer à 15 ou 30 minutes. Ainsi, l'efficacité du sumatriptan et du zolmitriptan ont été retenus et étudiés selon différentes voies d'administration.

Le **sumatriptan** sous-cutané 6mg entraîne un soulagement à 15 minutes, avec une efficacité démontrée. Dans des essais réalisés (34,35), près de 75% des patients ont obtenu un soulagement total en 20 minutes. L'efficacité est cependant souvent plus rapide, permettant de contrôler la crise en 5 à 10 minutes. Le sumatriptan SC 6 mg peut être utilisé quotidiennement sans l'apparition d'accoutumance ou d'effet rebond à l'arrêt. Ce traitement dispose par ailleurs d'une AMM dans le traitement de la crise d'AVF et constitue son traitement de première intention.

Le sumatriptan en spray nasal 20mg est également efficace avec un soulagement à 30 minutes (36). Sous cette voie d'administration, il ne dispose cependant pas d'AMM pour le traitement de la crise d'AVF, mais peut être proposé aux patients ayant des crises de plus de 45 minutes, réticents aux injections ou intolérants envers le sumatriptan SC 6 mg.

Le **zolmitriptan** en spray nasal 5 et 10mg entraîne un soulagement à 30 minutes (37,38). Il n'est pas disponible en France mais possède cependant une AMM européenne dans le traitement de la crise d'AVF.

Le zolmitriptan oral 5 et 10 mg est aussi efficace avec soulagement à 30 minutes (39). Les essais cliniques ont démontré la supériorité du zolmitriptan oral au placebo chez les patients d'AVF épisodique, mais pas chez les patients atteints d'AVF chronique.

Une analyse Cochrane de 2013 (40) recommande l'utilisation du sumatriptan SC et du zolmitriptan par voie nasale, mais exclut l'administration par voie orale en raison de sa faible rapidité d'action.

### 4.1.2 Oxygénothérapie

Lors d'une étude publiée en 2009 (41) concernant 109 patients, l'oxygénothérapie à 12L/min pendant 15 minutes sur 4 crises d'AVF a montré son efficacité avec un soulagement total à 15 minutes chez 78% des patients, contre 20% sous air ambiant.

L'oxygénothérapie dispose d'une AMM dans le traitement de la crise d'AVF et représente un traitement de première intention. Il est recommandé de prescrire un débit d'oxygène de 12 à 15L/min pendant 15 à 20 minutes.

Il est cependant à noter que si la tolérance à l'oxygénothérapie est correcte, les patients rencontrent souvent un effet rebond qu'ils vivent comme un échec du traitement (6).

### 4.1.3 Octréotide

L'octréotide a été étudiée en 2004 (42) dans l'optique d'établir un traitement de crise de l'AVF sans effet vasoconstricteur afin de pouvoir traiter sans risque les patients présentant des facteurs de risques cardio-vasculaires. Cette étude randomisée contrôlée en double aveugle a donc permis d'évaluer l'efficacité de l'octréotide 100µg sous-cutané. Au total, 46 crises ont été traitées avec l'octréotide, et 45 avec un placebo.

Pour les crises traitées avec l'octréotide, 24 patients (52%) ont ressenti une amélioration à 30 minutes contre 16 (36%) dans les crises traitées par placebo, et 15 patients (33%) ont ressenti un soulagement complet à 30 minutes contre 6 (13%) pour les crises traitées par placebo.

L'octréotide présente donc une efficacité significativement supérieure au placebo dans le traitement des crises d'AVF et des effets indésirables mineurs en durée et en intensité. En raison de sa moindre efficacité comparativement au sumatriptan, les auteurs le décrivent comme étant une alternative envisageable essentiellement pour les patients dont l'état de santé contre-indique la prise de sumatriptan.

## 4.2 Prophylaxie transitionnelle

L'intérêt du traitement de prophylaxie transitionnelle est de réduire rapidement la fréquence des crises. Il s'agit de traitements temporaires proposés soit en monothérapie, soit de façon concomitante avec la mise en place ou le maintien d'un traitement de fond.

La prophylaxie transitionnelle peut être proposée dans deux situations :

- Une période d'AVF épisodique avec un nombre de crises élevé (> 2 par jour depuis 3 jours), le temps d'atteindre une posologie efficace du traitement de fond
- Une phase d'exacerbation d'AVF chronique avec un nombre de crises élevé (>2 par jour depuis 3 jours).

Actuellement, le traitement transitionnel repose essentiellement sur la corticothérapie orale ou les injections sous-occipitales de corticoïdes.

### 4.2.1 Corticothérapie

La corticothérapie a été étudiée dans le traitement transitionnel de l'AVF selon plusieurs molécules et différentes voies d'administration.

La corticothérapie par **voie orale** a été étudiée dès 1975 (43) chez 19 patients présentant une AVF résistante aux thérapies habituelles, avec un soulagement d'en moyenne 10 jours de 89% des patients traités avec de la **prednisolone 20 mg/j**.

Deux autres études ont été menées en 1978 (44,45) afin d'étudier l'efficacité de la **prednisone** chez 19 patients, avec des dosages allant de 10 à 80 mg/j. S'il en est ressorti que la prednisone par voie orale est efficace, notamment pour des doses supérieures à 40 mg/j, les auteurs insistent sur la récurrence des crises lors de la réduction des doses de corticoïdes.

Une étude allemande de 2021 (46) concernant 116 patients a démontré l'efficacité de la **prednisone** par voie orale dans le traitement des AVF épisodiques, avec un dosage de 120 mg/j pendant 5 jours puis diminution progressive de la posologie jusqu'à arrêt du traitement. Les auteurs recommandent l'utilisation en traitement de première intention la prednisone conjointement à l'augmentation de la posologie du **vérapamil** utilisé en traitement de fond.

La corticothérapie par **voie intraveineuse** a fait l'objet d'une étude en 2005 (47) ayant consisté en l'injection d'un bolus de **méthylprednisolone** chez 13 patients au 8<sup>e</sup> jour de leur épisode douloureux. Seuls 3 patients ont réalisé une rémission complète dans les 7 jours. Cette étude montre également que pour la plupart des patients, l'administration du bolus intraveineux a interrompu l'épisode douloureux pendant plusieurs jours, mais s'est avérée inefficace dans le maintien de la rémission. Les auteurs suggèrent donc que l'administration d'un bolus intraveineux de méthylprednisolone ne présente pas d'avantage par rapport à la prednisone par voie orale.

Une étude publiée en 2005 (48) a permis d'évaluer l'intérêt de la corticothérapie par **injections du nerf grand occipital** en alternative à la corticothérapie orale. L'essai a inclus 23 patients, distribués en un groupe de 13 patients recevant une injection sous-occipitale de bétaméthasone et de xylocaïne à 2%, et un groupe placebo de 10 patients recevant une injection de solution saline et de xylocaïne à 2%. 85% des patients ayant reçu l'injection de bétaméthasone n'avaient plus de crises à une semaine, contre aucun des patients ayant reçu l'injection de solution saline.

D'autres essais ont depuis permis d'étudier la corticothérapie par injection du nerf grand occipital. Une méta-analyse indienne publiée en 2021 (49) a recoupé les résultats de 72 études concernant le bloc du nerf grand occipital dans différents types de céphalées, dont deux études en ouvert et cinq essais randomisés contrôlés concernant son rôle dans le traitement de l'AVF. Il en ressort que dans la large majorité des cas, le soulagement est obtenu dans les deux premières semaines et persiste entre 3 et 4 semaines. Deux des études ont par ailleurs utilisé l'injection de stéroïdes sans anesthésiant local et ont obtenu des résultats positifs.

Les auteurs en déduisent que l'injection du nerf grand occipital est très utile dans le traitement préventif des AVF épisodiques et dans la réduction des crises dans les cas d'AVF chroniques, et permettrait par ailleurs d'éviter les effets indésirables associés à la corticothérapie par voie orale.

## 4.2.2 Triptans

Malgré son efficacité dans le traitement de crise, le **sumatriptan** a fait l'objet, en 1995, d'un essai randomisé contrôlé en double aveugle sur 169 patients concluant à son inefficacité en prévention de l'AVF (50). En effet, le groupe des patients ayant reçu du sumatriptan 100mg n'a pas obtenu de résultats significativement différents de ceux des patients ayant reçu le placebo.

L'**élétriptan**, le **naratriptan** et le **frovatriptan** ont également fait l'objet d'études dont les résultats se sont avérés négatifs ou douteux en raison de biais médicamenteux ou d'un faible nombre de patients notamment (6). Il est d'ailleurs à noter que leur utilisation contre-indique l'usage concomitant du sumatriptan SC 6mg.

## 4.2.3 Dihydroergotamine injectable

L'efficacité de l'injection par voie intraveineuse de **dihydroergotamine** sur des céphalées primaires, dont l'AVF, a fait l'objet d'une étude rétrospective publiée en 2011 (51). Sur les 38 patients ayant été traités pour une AVF réfractaire entre 2001 et 2006, 32 rapportent avoir eu un soulagement complet pendant le traitement par dihydroergotamine. Le temps moyen de retour des crises est de 17 jours avec une réduction de la douleur d'en moyenne 1 sur l'échelle visuelle analogique. Le temps moyen avant le retour à la fréquence de crises avant le traitement est en moyenne de 66 jours, allant de 1 jour au minimum, jusqu'à plus de 12 mois.

Cette possibilité thérapeutique fait cependant encore l'objet de peu d'études. Il serait donc intéressant que son efficacité soit éventuellement confirmée par des études récentes.

## 4.3 Traitement de fond

Le traitement de fond a pour objectif de réduire la fréquence, l'intensité et la durée des crises d'AVF, voire de les faire disparaître. Il est indiqué chez les patients souffrant d'une AVF de forme épisodique avec des cycles de longue durée (soit de deux semaines ou plus) et chez les patients souffrant d'une AVF de forme chronique.

Dans le cas d'un patient souffrant d'**AVF épisodique**, l'instauration du traitement de fond doit se faire dès le début des crises et peut être assorti d'une prophylaxie transitionnelle. Son maintien se basera alors sur la durée de l'épisode précédent d'AVF, avec un arrêt progressif au moins deux semaines après la disparition des crises.

Dans le cas d'un patient souffrant d'**AVF chronique**, le traitement doit être progressivement réduit une fois la stabilisation des crises obtenue, ce afin de vérifier si le patient est repassé sur une forme épisodique. S'il s'agit du premier épisode d'AVF du patient, l'arrêt se fera progressivement, suivant le modèle de l'AVF épisodique.

Le traitement de première intention est le **vérapamil**, tandis que le traitement de deuxième intention est le **lithium**. D'autres traitements ont été étudiés dans le cadre du traitement de fond de l'AVF, avec des résultats variables.



### 4.3.1 Vérapamil

Le vérapamil est un inhibiteur calcique classiquement utilisé en cardiologie. Prescrit à des doses supérieures, il s'avère cependant efficace dans le traitement de fond de l'AVF. Son mode d'action dans cette indication reste à ce jour incertain, mais fait l'objet de recherches.

Une étude en double aveugle publiée en 2000 (52) a porté sur 30 patients présentant une AVF épisodique, séparés en deux groupes de 15 personnes : l'un recevant du vérapamil 360mg/j, l'autre recevant un placebo. Dans le groupe vérapamil, 80% des patients ont répondu au traitement, dont la moitié dans la première semaine, tandis qu'aucun patient n'a vu d'amélioration dans le groupe placebo.

On note cependant une efficacité moindre du vérapamil chez les patients souffrant d'AVF chronique. En effet, un essai en ouvert publié en 2004 (53) a traité 52 patients pour AVF épisodique et 18 patients pour AVF chronique avec des doses de vérapamil progressivement adaptées à leur réponse. 46 (94%) des patients traités pour AVF épisodique ont ressenti un soulagement complet contre 10 (55%) des patients traités pour AVF chronique, pour des doses majoritairement comprises entre 200 et 480mg par jour.

La posologie, généralement autour de 360mg/j peut être augmentée jusqu'à l'obtention d'une efficacité thérapeutique sous réserve d'une bonne tolérance, en particulier électrocardiographique, en raison du risque de troubles de la conduction auriculo-ventriculaire. La prescription du vérapamil dans le traitement de fond de l'AVF indique la réalisation préalable d'un électrocardiogramme. Par ailleurs, si la surveillance ECG en cours de traitement ne fait pas l'objet d'un consensus, il est proposé d'en réaliser tous les 6 mois, ainsi que lors des augmentations de posologie (6).

Par ailleurs, des interactions médicamenteuses sont relevées, notamment avec le lithium, également utilisé en traitement de fond de l'AVF. Leur association indique une surveillance ECG plus étroite.

Bien qu'étant le traitement de fond de première intention de l'AVF, le vérapamil ne possède pas d'AMM concernant cette indication, mais fait actuellement l'objet d'un Cadre de Prescription Compassionnelle.

### 4.3.2 Lithium

Le lithium est classiquement utilisé dans le traitement des troubles bipolaires et de la schizophrénie. Il est également utilisé dans le traitement de fond de l'AVF de forme chronique, parfois épisodique. Si de nombreuses études ouvertes tendent à valider son efficacité dans la prévention des crises d'AVF, deux études en double insu avec placebo ont eu des résultats contradictoires.

En effet, la première étude en double insu, publiée en 1990 (54), a conclu à une efficacité comparable du vérapamil (360mg/j) et du lithium (900mg/j), avec toutefois une action plus rapide et moins d'effets indésirables pour le vérapamil.

Une deuxième étude, publiée en 1997 (55), a conclu à une efficacité du lithium (800mg/j) non supérieure au placebo. Le niveau de preuve de l'efficacité du lithium reste aujourd'hui faible.

Le lithium ne bénéficie pas d'AMM dans le cadre du traitement de l'AVF. Il peut être utilisé soit en libération rapide (Téralithe 250mg), soit en libération prolongée (Téralithe 400mg). La lithiémie plasmatique doit rester inférieure à 12 mEq/L, et sa concentration minimale efficace oscille entre 0,5 et 0,8 mEq/L (6).

Parmi les effets indésirables du lithium, on note des tremblements, diarrhée, polyurie, dysfonctionnements rénaux et thyroïdiens. Il faut d'ailleurs surveiller la survenue de symptômes de neurotoxicité, incluant les paresthésies, l'ataxie, les tremblements et altérations cognitives.

### **4.3.3 Méthysergide**

Il s'agit du seul traitement bénéficiant d'une AMM dans le cadre du traitement de fond de l'AVF à ce jour, mais son efficacité n'est jusqu'ici suggérée que par des études ouvertes dans des doses entre 4 et 16mg (56).

Son utilisation reste exceptionnelle en raison de sa contre-indication d'utilisation avec le sumatriptan, traitement de référence de la crise d'AVF, et de ses effets indésirables potentiellement sévères comme la fibrose rétropéritonéale et la fibrose des valves cardiaques. Son utilisation implique donc une surveillance clinique et paraclinique régulière par des professionnels habitués à cette prescription.

### **4.3.4 Galcanézumab**

Le galcanézumab est un anticorps monoclonal classiquement utilisé dans le traitement préventif de la migraine.

Une première étude publiée en 2019 (57) a étudié son efficacité dans le traitement préventif de l'AVF épisodique. Cette étude a inclus 106 patients distribués en deux groupes : l'un recevant une injection sous-cutanée de 300mg de galcanézumab au premier jour, puis à un mois, et l'autre groupe recevant un placebo aux mêmes périodes. Il a été observé une efficacité du traitement significativement supérieure au placebo dans la réduction de l'incidence des crises pendant les trois premières semaines, avec une réduction d'au moins 50% de la fréquence des crises chez 71% des patients du groupe galcanézumab, contre 53% des patients du groupe placebo.

Une seconde étude publiée en 2020 (58) a étudié son efficacité, cette fois dans le traitement préventif de l'AVF chronique. L'étude a inclus 237 patients répartis dans deux groupes : l'un recevant une injection sous-cutanée de 300mg de galcanézumab au premier jour, à un mois et à deux mois, et l'autre groupe recevant un placebo aux mêmes périodes. L'efficacité du traitement ne s'est avérée significativement supérieure au placebo que pendant les deux premières semaines, mais n'a ensuite pas montré de supériorité significative au placebo pendant les 10 semaines suivantes. 32,6% des patients ayant reçu le galcanézumab ont eu une réduction d'au moins 50% de l'incidence des crises contre 27,1% des patients du groupe placebo.

Il ressort de ces études que si le galcanézumab se révèle efficace dans la prévention de l'AVF épisodique, il n'est cependant que peu efficace concernant le traitement de la forme chronique.

Il est également à noter que dans les deux études, le galcanézumab a été bien toléré, avec des effets indésirables généralement décrits comme faibles à modérés. L'effet indésirable le plus fréquent est la douleur au niveau du site d'injection, et seuls trois patients ont rapporté des effets indésirables sévères (méléna, dépression et douleurs thoraciques non cardiaques), tous résolus à la date de publication.

Faisant l'objet d'encre peu d'études, le galcanézumab ne possède pas d'AMM dans le cadre de la prévention des crises d'AVF.

#### **4.3.5 Autres traitements**

Des **traitements antiépileptiques** ont été étudiés dans le cadre du traitement de l'AVF, avec des résultats mitigés. Le valproate de sodium, bien qu'ayant une efficacité suggérée par des essais en ouvert, n'a fait l'objet que d'une étude en double insu contre placebo, laquelle a présenté un résultat négatif (59). La gabapentine et le topiramate n'ont fait l'objet que d'études ouvertes, ayant par ailleurs eu des résultats divergents dans le cas du topiramate (60–63).

L'indométacine, classiquement utilisée dans le traitement de l'hémicrania continua et de l'hémicrânie paroxystique, a une efficacité suggérée par des études ouvertes sur les formes chroniques et épisodiques de l'AVF (64,65).

La warfarine est un antivitamine K dont l'efficacité a été observée dans un cas clinique (66). Un essai en double insu contre placebo a ensuite confirmé son efficacité dans le traitement de fond de la forme chronique réfractaire de l'AVF avec une réduction de l'incidence des crises chez 50% des patients ayant reçu de la warfarine contre 11,8% dans le groupe placebo (67).

La mélatonine a une efficacité dans le traitement de fond de l'AVF épisodique démontrée par une étude en double insu contre placebo, mais a présenté des résultats négatifs chez les patients souffrant d'AVF chronique (68,69).

### **4.4 Traitement chirurgical de l'AVF réfractaire**

L'AVF réfractaire se définit selon des critères validés par l'Afssaps : il s'agit d'une AVF en forme chronique depuis au moins trois ans, avec des crises quotidiennes et une pharmacorésistance définie par une efficacité insuffisante du vérapamil utilisé en l'absence d'effets indésirables à une posologie quotidienne de 960mg, du lithium avec une lithiémie dans la marge thérapeutique et l'association de ces deux traitements.

Cette forme d'AVF, de par son caractère invalidant, peut conduire à envisager des traitements chirurgicaux si le rapport bénéfice risque le justifie.

#### **4.4.1 Stimulation de la région hypothalamique postérieure**

Une étude publiée en 1998 (7) a permis de mettre en évidence une augmentation du flux sanguin au niveau de l'hypothalamus lors de la crise d'AVF, associée à des modifications morphologiques dans

cette zone. Cette piste a donc été étudiée chez un premier patient, souffrant d'AVF chronique réfractaire, en lui proposant une stimulation cérébrale profonde de l'hypothalamus par implantation d'une électrode intracrânienne (70). La procédure s'est avérée très efficace, le patient n'ayant plus subi de crises au cours des treize mois suivant la mise en fonction de l'électrode, et ce sans effets indésirables notables.

Une étude italienne (71) réalisée chez seize patients atteints d'AVF chronique réfractaire a également rapporté des résultats encourageants sur le long terme. Lors du suivi à 18 mois, dix des patients n'ont plus subi aucune crise, trois ont vu leur AVF chronique passer en forme épisodique, et les trois patients présentant une forme atypique d'AVF n'ont pas répondu au traitement.

Il est à noter que la seule étude contrôlée (72) (stimulation active vs stimulation sham) n'a pas permis de confirmer l'efficacité de ce traitement à un mois chez les onze patients inclus. Toutefois, le suivi de ces mêmes patients à 10 mois a mis en évidence une amélioration des résultats puisque six des onze patients se sont montrés répondeurs. Ces résultats suggèrent une efficacité de la stimulation de la région hypothalamique postérieure sur le long terme, mais pas pour des périodes réduites.

La tolérance à ce traitement sur le long terme est bonne, mais on retient tout de même le risque hémorragique lors de l'implantation de l'électrode.

#### **4.4.2 Stimulation du nerf grand occipital**

La stimulation du nerf grand occipital est une méthode alternative permettant un traitement chirurgical peu invasif de l'AVF réfractaire. Cette technique est par ailleurs employée pour le traitement de la migraine chronique, le SUNCT ou l'hémicrania continua, ce qui en fait une technique aspécifique dont le mode d'action dans le cas de l'AVF reste imprécis. Elle reste cependant la thérapeutique de première intention dans le traitement chirurgical de l'AVF réfractaire.

Une étude publiée en 2013 (71) a revu les résultats de 60 patients souffrant d'AVF chronique réfractaire traités par stimulation du nerf grand occipital : 70% des patients ont vu une réduction d'au moins 50% de la fréquence des crises.

Si les résultats sont encourageants, il faut cependant noter que la thérapeutique peut entraîner des complications, comme la migration de l'électrode. Par ailleurs, le stimulateur s'épuise assez rapidement, nécessitant son changement dans les deux premières années.

#### **4.4.3 Thérapeutiques ciblant le ganglion sphéno-palatin**

Le rationnel du ciblage thérapeutique du ganglion sphéno-palatin (GSP) tient à sa composante parasympathique (6). En effet, les afférences parasympathiques pré-ganglionnaires du GSP proviennent du noyau salivaire supérieur du nerf facial, et les fibres parasympathiques post-ganglionnaires rejoignent des branches du nerf maxillaire.

Par ailleurs, des traitements par injection de cocaïne, d'alcool ou plus récemment, de lidocaïne, au niveau du GSP dans le but de réaliser un bloc anesthésique se sont montrées d'efficacité variables

avec une tendance à la résolution totale ou partielle de la symptomatologie parasympathique, avec ou sans efficacité concomitante sur les douleurs (73).

#### **4.4.3.1 Stimulation du GSP**

La stimulation du GSP a fait l'objet d'une étude publiée en 2013 (74). Sa mise en œuvre consiste en la pose d'un neurostimulateur dans la fissure ptérygopalatine, laquelle sera ensuite activée lors des crises par le patient lui-même à l'aide d'une télécommande pouvant également servir, pour le personnel soignant, à programmer le neurostimulateur.

Cette étude a comparé la réponse des patients aux stimulations actives, infra-thérapeutiques et sham. Sur 566 crises traitées chez 28 patients, un soulagement à 15 minutes a été observé pour 67,1% des crises traitées par stimulation active, pour 7,3% des crises traitées par stimulation infra-thérapeutique et pour 7,4% des crises traitées par stimulation sham.

Par ailleurs, 68% des patients traités ont répondu au traitement par une réduction de la sévérité des crises, une réduction de la fréquence des crises, voir les deux.

#### **4.4.3.2 Traitement par radiofréquence du GSP**

Une étude prospective publiée en 2019 (75) a permis de comparer l'efficacité de deux traitements neurolytiques par radiofréquence du GSP chez 37 patients souffrant d'AVF chronique réfractaire :

- L'ablation par radiofréquence chez 13 patients
- La radiofréquence pulsée chez 24 patients

Il s'agit de traitements destinés à induire un bloc du GSP à long terme.

Sur l'ensemble des patients, 13,5% ont bénéficié d'une rémission complète, au niveau de la douleur comme des manifestations parasympathiques, 56,8% ont eu une rémission partielle, et 29,7% n'ont pas ressenti d'amélioration de leur condition. L'étude n'a pas mis en évidence de différence significative entre les deux types de traitement.

Les patients ont eu une très bonne tolérance au traitement puisqu'aucun n'a perçu d'effets secondaires indésirables lors du suivi à 68 mois. Il s'agit donc d'une méthode intéressante puisqu'elle montre une bonne tolérance assortie d'une efficacité partielle. Il s'agit de plus d'une opération rapide et présentant, comparativement à la chirurgie de neurostimulation du GSP, un faible coût économique.

#### **4.4.3.3 Décompression microvasculaire du GSP**

Le rationnel de ce traitement repose sur l'observation d'une proximité importante entre le GSP et une portion particulièrement tortueuse de l'artère ptérygopalatine dans la fosse ptérygopalatine, suggérant une compression vasculaire du GSP comme facteur causal de l'AVF. La décompression microvasculaire consiste à éloigner physiquement la boucle vasculaire de la structure d'intérêt (ici, le GSP). Cette procédure est déjà utilisée dans le traitement d'autres troubles comme la névralgie du trijumeau ou la névralgie du glossopharyngien.

Une étude publiée en 2011 (76) a examiné les résultats de cette procédure, réalisée de façon unilatérale, chez 3 patients souffrant d'AVF chronique réfractaire. Bien que l'étude ait regroupé peu de participants, les résultats se sont montrés décevants puisqu'aucun patient n'a perçu d'amélioration de sa condition. L'un des patients a même vu une aggravation passagère de la fréquence des crises pendant le premier mois.

Cette thérapeutique ne peut donc pas être envisagée sur la base de ces premiers résultats, et le manque de résultats positifs a conduit à l'arrêt de l'inclusion de nouveaux participants dans l'étude, ne permettant pas de poursuivre les essais cliniques.

#### 4.4.3.4 Neurotomie du nerf Vidien

Reposant sur le même rationnel que les thérapies de bloc du GSP, la neurotomie du **nerf Vidien** (afférent du GSP) a été étudiée.

Une étude publiée en 2018 (77) a examiné les résultats d'une chirurgie de neurotomie du nerf Vidien chez 9 patients souffrant d'AVF chronique réfractaire. Le nerf Vidien gauche ou droit était sectionné (section unilatérale) selon la localisation des douleurs lors des crises.

Sur les 9 patients, 7 ont ressenti une amélioration immédiate avec réduction de l'intensité et de la fréquence des crises, 1 n'a ressenti l'amélioration qu'au bout d'un mois, et 1 n'a jamais perçu d'amélioration. Pour 2 des patients soulagés, le soulagement s'est maintenu sans médication pour toute la durée du suivi (29 mois). Pour les 6 autres, le retour à une forme épisodique d'AVF s'est manifesté en moyenne à 25 mois.

Les effets indésirables se sont limités à une sécheresse oculaire chez l'ensemble des patients, avec résolution à trois semaines sans nécessité d'utilisation de collyres sur le long terme.

De la même façon, une étude de 2020 (78) a étudié les résultats d'une chirurgie de neurotomie du **nerf grand pétreux superficiel** et du **nerf pétreux profond**, afférents du nerf Vidien, chez 6 patients souffrant de la même condition.

L'évaluation de la satisfaction des patients s'est basée sur un questionnaire dans lequel les patients pouvaient se déclarer « Complètement satisfait », « Satisfait », « Peu satisfait » ou « Insatisfait ».

À un an post-opératoire, les six patients se sont déclarés comme étant complètement satisfaits. Lors des visites suivantes, un des patients s'est déclaré comme satisfait, avec le retour de crises de faible intensité, tandis que l'avis des cinq autres patients est resté inchangé. Aucun des patients n'a perçu d'effets indésirables après la chirurgie.

#### 4.4.4 La radiochirurgie stéréotaxique

La radiochirurgie stéréotaxique consiste à focaliser plusieurs faisceaux de rayons gamma en un point de convergence, au niveau duquel une irradiation est délivrée, correspondant au cumul des rayonnements des faisceaux. On peut ainsi procéder à une irradiation très sélective de certaines zones anatomiques. Cette méthode chirurgicale faiblement invasive est essentiellement utilisée en neurochirurgie.

L'utilisation de la radiochirurgie, ou gamma knife, a été étudiée plusieurs fois dans le cadre du traitement de l'AVF chronique réfractaire, avec pour cibles anatomiques le GSP et le nerf trijumeau.

Une première étude (79) a examiné les résultats des interventions chez 17 patients entre 1996 et 2008, et a constaté une efficacité partielle du traitement. Les 17 patients ayant reçu le traitement chirurgical par gamma knife ont fait l'objet de différentes cibles thérapeutiques : le trijumeau et le GSP (8), le trijumeau seul (8) et le GSP seul (1). Une amélioration a été observée chez 10 patients lors du suivi, réalisé en moyenne à 34 mois.

Selon une revue de littérature publiée en 2011 (80), chez une série de 16 patients ayant reçu une irradiation ciblant le trijumeau, 8 ont développé des dysfonctions sensorielles faciales. Les effets indésirables de ces traitements ne sont donc pas à négliger.

À l'heure actuelle, peu d'étude ont étudié le traitement de l'AVF par radiochirurgie stéréotaxique. Il serait donc intéressant d'obtenir des données permettant de comparer l'efficacité des traitements selon qu'ils visent le GSP et le trijumeau, le GSP seul ou le trijumeau seul.

## **4.5 Traitement des autres algies d'origine vasculaire**

### **4.5.1 L'hémicrânie paroxystique**

#### **Indométacine :**

L'indométacine est le traitement classiquement utilisé pour le traitement de l'hémicrânie paroxystique, avec une efficacité prolongée et une tachyphylaxie rare. Son efficacité dans cette indication en fait d'ailleurs un critère diagnostique de cette pathologie.

La mise en place du traitement se fait généralement en débutant avec une posologie de 25mg trois fois par jour, avec une augmentation progressive jusqu'à 75 ou 100mg par prise, trois fois par jour. La majorité des patients obtient un soulagement satisfaisant avec des doses inférieures à 150mg d'indométacine, mais certains requièrent des doses allant jusqu'à 300mg en début de traitement (13).

Il est envisageable de réduire progressivement la posologie une fois le patient soulagé afin de trouver une dose thérapeutique efficace minimale, ce afin d'obtenir une meilleure observance du traitement et une réduction des effets secondaires de l'indométacine, notamment gastro-intestinaux.

L'indométacine peut être utilisée à des fins diagnostiques et a également été étudiée dans le cadre de l'élaboration d'un « indotest », soit une ou deux injections intramusculaires d'indométacine espacées d'un jour chez des patients suspectés de souffrir d'hémicrânie paroxystique. Une étude a été réalisée en 1998 (81) avec des résultats montrant une efficacité significativement meilleure chez les patients recevant les injections d'indométacine que chez les patients sous placebo.

Une autre étude publiée en 2003 (82) a permis d'étudier l'efficacité de l'indométacine en traitement de l'AVF en période de crise. L'étude conclut à une inefficacité de l'indométacine dans cette indication et permet donc de concevoir l'indotest comme une méthode efficace de diagnostic différentiel entre l'AVF et l'hémicrânie paroxystique dans la mesure où les symptomatologies respectives des deux pathologies sont proches. Il est toutefois à noter que quelques cas d'AVF épisodiques répondant à l'indométacine ont été rapportés, la réponse survenant généralement pour des posologies plus élevées que pour l'hémicrânie paroxystique, et après un temps de traitement plus long.

### **Autres traitements :**

Si la majorité des patients montre une bonne tolérance à l'indométacine, certains souffrent d'avantage des effets secondaires, à tel point que d'autres thérapeutiques doivent être envisagées.

L'**aspirine** et le **vérapamil** se sont avérés être les traitements de deuxième intention avec la meilleure efficacité dans le traitement de l'hémicrânie paroxystique, tandis que le **sumatriptan** a montré une efficacité partielle (83).

D'autres traitements partiellement efficaces, les inhibiteurs de la cyclooxygénase 2, ont montrés des effets secondaires sévères. En effet, le **celecoxib** et le **rofecoxib** peuvent entraîner des complications cardio-vasculaires dont l'induction ou l'aggravation d'une hypertension artérielle, et l'augmentation du risque d'infarctus du myocarde (13).

À la différence de l'AVF, l'**oxygène** s'est avéré inefficace en traitement de crise.

### **Traitement chirurgical :**

Le **traitement chirurgical** de l'hémicrânie paroxystique est peu envisagé. Un cas clinique, publié en 2009 (84), présente une patiente souffrant d'hémicrânie paroxystique chronique traitée par stimulation cérébrale profonde de l'hypothalamus postérieur. La chirurgie n'a pas entraîné de complication et a permis un soulagement durable de la patiente.

Malgré le manque de cas cliniques, cette publication donne des résultats encourageants pour le traitement des patients ne supportant pas les effets secondaires de l'indométacine.

## **4.5.2 SUNCT / SUNA**

La stratégie thérapeutique du SUNCT/SUNA repose sur une thérapeutique transitionnelle ayant pour objectif de réduire le nombre de crises dans un premier temps, ainsi que sur un traitement préventif à long terme visant à éviter une réaugmentation de la fréquence des crises.

### **Thérapeutique transitionnelle :**

Une revue de littérature publiée en 2017 (85) a recoupé les résultats de 56 études concernant le traitement de patients souffrant de SUNCT/SUNA. Il en ressort que le traitement le plus utilisé en thérapeutique transitionnelle est la **lidocaïne**, administrée en perfusion par voie intraveineuse ou sous-cutanée. Celle-ci s'est révélée efficace dans la réduction de la fréquence et de l'intensité des crises dans 94% des cas, et 80% des patients ont perçu un soulagement complet, pouvant persister jusqu'à six mois après l'arrêt du traitement.

Malgré cette efficacité, une perfusion de lidocaïne requière une surveillance par électrocardiogramme et est contre-indiquée chez les patients souffrant de pathologies cardiaques, d'épilepsie ou de pathologie psychiatrique. Il peut donc être envisageable d'utiliser la **méthylprednisolone** en thérapeutique transitionnelle malgré qu'elle présente une efficacité moindre que la lidocaïne.

Il est toutefois à noter que ces traitements ont tous deux des effets secondaires pouvant se révéler sévères : la lidocaïne peut entraîner nausée, diarrhée, nervosité, crises d'épilepsie, dépression et



paranoïa, tandis que la méthylprednisolone peut entraîner nausée, vomissement, gastrite, nécrose avasculaire et psychose.

Plusieurs publications ont permis d'observer l'efficacité du **bloc nerveux du nerf grand occipital** (86,87), avec des résultats variables oscillant entre 28 et 68%. Il s'agit toutefois d'une thérapeutique qui peut s'avérer intéressante de par ses effets secondaires modérés (douleur sur le site d'injection, perte localisée de cheveux, vertiges, rare aggravation de la douleur) mais également par sa rapidité d'action qui permettrait d'interrompre une crise sévère et de durée prolongée.

#### **Traitement préventif :**

La **lamotrigine** est un antiépileptique utilisé classiquement pour le traitement du SUNCT/SUNA, avec une posologie quotidienne pouvant atteindre 400mg. Si plusieurs études mettent en lumière leur efficacité, une étude comparative publiée en 2007 (87) suggère une efficacité supérieure de la lamotrigine sur le SUNCT avec 68% d'efficacité, comparativement au SUNA pour lequel l'efficacité est de 25%. Il s'agit d'un traitement de première ligne pour le SUNCT et le SUNA.

La **gabapentine** est régulièrement utilisée dans le traitement du SUNCT/SUNA à une posologie progressivement croissante pouvant atteindre 3600mg par jour. Le taux d'efficacité est compris entre 27 et 48% avec une efficacité considérée meilleure dans le traitement du SUNA que dans le traitement du SUNCT (15).

Le **topiramate** peut être envisagé à des posologies de 50 à 300mg par jour. Plusieurs études ouvertes lui ont démontré une efficacité d'en moyenne 50% (15). La **carbamazépine** est occasionnellement utilisée dans le traitement du SUNCT/SUNA, vraisemblablement en raison de son efficacité dans le traitement de la névralgie du trijumeau. Son efficacité est cependant assez faible, avec une moyenne de 33% de patients répondant au traitement, et son utilisation reste donc modérée (88). L'**oxcarbazépine** s'est avérée plus efficace (59%) dans une série de cas (89), mais d'autres essais lui ont montré une efficacité plus modeste.

Il est à noter que le traitement du SUNCT et du SUNA sont à adapter en fonction des réponses des divers patients, et que chacun des traitements évoqués peut montrer une utilité, seul ou combiné à un autre traitement.

#### **Traitement chirurgical :**

La **décompression microvasculaire du trijumeau** a été étudiée chez des patients réfractaires aux traitements médicamenteux et pour lesquels un examen IRM révèle une compression vasculaire du nerf trijumeau par des anastomoses veineuses ou artérielles aberrantes. La décompression microvasculaire consiste alors à libérer les adhérences entre les vaisseaux et le trijumeau. Une méta-analyse publiée en 2013 (90) a mis en évidence que sur 19 patients ayant bénéficié de cette intervention, et à un suivi médian de 14 mois, 63% des cas ont eu une résolution complète des crises. Chez les patients restants, la chirurgie n'a eu que peu d'effet sur la fréquence ou la sévérité des crises.

Des complications ont cependant été observées chez 5 patients (infection au niveau du site d'accès, infection de la poitrine, vertiges, douleur des maxillaires et saignement sinusien de longue durée).

La **stimulation du nerf grand occipital** a été envisagée en raison de son efficacité dans le traitement préventif de la migraine, et également pour l'efficacité du bloc du nerf grand occipital en traitement transitionnel du SUNCT/SUNA. L'intervention consiste en l'implantation de deux électrodes au niveau de la vertèbre C1, bilatéralement, à proximité du nerf grand occipital.

Une étude publiée en 2018 (91) concernant 31 patients souffrant de SUNCT/SUNA traités par stimulation du nerf grand occipital a montré que lors d'un suivi moyen à 44 mois, la réduction moyenne de la fréquence des crises est de 69%, avec une réduction d'au moins 50% de la fréquence des crises chez 77% des patients.

Des complications de sévérité modérée ont été observées chez 20 patients, dont un seul a nécessité une explantation pour inefficacité au bout de deux ans.

La **stimulation cérébrale profonde** a été étudiée dans le cadre du traitement du SUNCT/SUNA avec différentes cibles thérapeutiques : l'hypothalamus postérieur et l'aire tegmentaire ventrale.

La stimulation de l'hypothalamus postérieure a donné de bons résultats, mais n'a été étudiée que chez peu de patients (15). Une étude de 2016 (92) a cependant pu étudier la stimulation de l'aire tegmentaire ventrale chez 11 patients, et a permis d'observer une réponse positive chez 82% des patients. Lors du dernier rendez-vous de suivi, médian à 29 mois, la diminution médiane de la fréquence des crises est de 78%, avec une réduction médiane de la sévérité de ces crises de 50%.

Il s'agit donc d'une intervention efficace, mais le risque de complications opératoires potentiellement graves, notamment l'hémorragie cérébrale, conduit à envisager d'autres chirurgies en premier lieu.

Le traitement par **radiofréquence pulsée du ganglion sphéno-palatinal** a fait l'objet d'une étude publiée en 2020 (93) concernant 9 patients. Lors du suivi à 30 mois, 7 des patients (77%) ont été considérés comme répondant à l'intervention, 1 a perçu une amélioration de 40% pendant deux mois, et 1 n'a perçu aucune amélioration.

Cette méthode s'avère prometteuse malgré un faible nombre de cas, d'autant qu'aucun effet adverse n'a été rapporté. 4 des patients répondant à l'intervention ont néanmoins eu besoin de répéter l'intervention, ce qui a permis d'obtenir à nouveau une réponse chez deux d'entre eux.

### 4.5.3 Hemicrania continua

#### **Indométacine :**

L'indométacine est la prescription de choix dans le traitement de l'hemicrania continua, avec une réponse généralement rapide, une tachyphylaxie rare et un soulagement complet une fois la dose thérapeutique atteinte. La dose thérapeutique moyenne d'indométacine est le plus souvent comprise entre 75 et 200mg par jour, avec une titration maximale admise de 225mg par jour (16).

Le traitement débute avec une posologie de 25mg trois fois par jour, suivi d'une augmentation progressive jusqu'à 75mg trois fois par jour. Le soulagement complet est généralement atteint en moins d'une semaine, mais chez 20% des patients, le soulagement complet n'arrive qu'après quatre semaines de traitement par indométacine.

Il est recommandable de tenter une réduction de la posologie tous les 3 à 6 mois, à un rythme de 25mg tous les 3 à 5 jours jusqu'à une réapparition des symptômes, jusqu'au choix d'une posologie minimale efficace. L'arrêt de traitement est parfois envisageable du fait de la disparition des symptômes. Cependant, la symptomatologie a tendance à réapparaître en quelques mois et donc à induire une reprise du traitement. Certains auteurs suggèrent donc qu'il s'agit d'une pathologie qui affecte le patient durant toute sa vie.

De la même façon que pour l'hémicrânie paroxystique, l'utilisation de l'**indotest** comme méthode diagnostique est envisageable. En effet, une étude publiée en 2008 (94) concernant trois patients présentant des symptômes imputables à l'hemicrania continua (critères ICHD) a démontrée chez ces patients une réponse partielle ou complète à une injection intramusculaire unique d'indométacine, alors que l'injection de placebo réalisée en amont n'a eu aucun effet. Le traitement chronique d'indométacine sur ces mêmes patients par la suite a permis d'obtenir un soulagement complet et durable.

### **Le topiramate :**

Le topiramate a été étudié en traitement de l'hemicrania continua chez deux cas cliniques publiés en 2019 (95). Malgré la bonne réponse à un traitement de 75mg par jour d'indométacine, les patients souffraient d'effets secondaires gastro-intestinaux sévères, avec vomissements chez l'un des deux patients. La posologie quotidienne d'indométacine a donc été réduite jusqu'à 25mg, ce qui a provoqué une réponse partielle au traitement avec réapparition de douleurs, ainsi qu'une suppression des effets secondaires gastro-intestinaux.

L'addition de topiramate à un faible dosage d'indométacine (25mg/j) a permis de supprimer complètement les douleurs provoquées par l'hemicrania continua, avec une posologie de 25mg/j chez le premier patient, et de 50mg/j chez le second.

Toutefois, l'utilisation de topiramate seul, même à une posologie élevée (200mg/j) n'a pu entraîner qu'un soulagement partiel. Le topiramate pourrait donc être un traitement intéressant puisqu'il pourrait permettre, combiné à une faible posologie d'indométacine, de soulager les patients souffrant d'hemicrania continua tout en évitant les effets indésirables provoqués par l'indométacine à des posologies plus élevées. L'efficacité du topiramate dans le traitement de l'hemicrania continua n'est encore que peu étudié.

### **Autres traitements : (96)**

Le **celecoxib** est parfois prescrit dans le cadre du traitement de l'hemicrania continua, avec une efficacité satisfaisante. Ses effets adverses, notamment cardio-vasculaires, conduisent toutefois à éviter une utilisation prolongée du celecoxib hors des périodes d'exacerbation de la douleur. Un autre traitement ayant été envisagé, le **rofecoxib**, a d'ailleurs été retiré du marché pour des effets adverses similaires.

La **gabapentine** a aussi été étudiée dans cette indication, avec des résultats encourageants, notamment en cas d'association avec un autre traitement, comme l'indométacine à faible posologie, ou le topiramate. La **mélatonine**, en revanche, s'est montrée peu efficace.

Une efficacité a également été démontrée concernant la **méthylprednisolone, l'ibuprofène et l'acide acétylsalicylique** avec une partie des patients présentant un soulagement complet.

Si la réponse à l'indométacine est un critère diagnostique de l'hémicrania continua, l'efficacité des traitements alternatifs peut souvent s'avérer partielle. Il est donc envisageable d'allier plusieurs traitements chez un même patient afin d'obtenir un soulagement satisfaisant.

#### **Traitements chirurgicaux :**

Les **blocs nerveux périphériques** ont été étudiés chez de nombreux patients atteints d'hémicrania continua avec des résultats hétérogènes.

Une étude récente, publiée en 2019 (97), a permis d'observer l'efficacité de plusieurs blocs nerveux (nerf petit occipital, nerf auriculo-temporal, nerf supratrochléaire, nerf supraorbitaire et nerf grand occipital) chez 6 patients n'ayant pas répondu à une tentative préalable de bloc nerveux grand occipital.

Les résultats se sont montrés encourageants avec un taux de réponse de 83.3% à deux semaines, pour un soulagement total de 41,8 jours, et une efficacité d'au moins 50% sur 61,8 jours en moyenne.

Il est néanmoins à noter que cette étude ne concerne que peu de cas et présente de bien meilleurs résultats que la plupart des autres études réalisées sur les blocs nerveux périphériques dans le traitement de l'hémicrania continua, avec des résultats souvent compris entre 30 et 70% de patients répondant au traitement.

**L'ablation par radiofréquence** est une méthode chirurgicale étudiée dans le cas de l'hémicrania continua pour plusieurs cibles thérapeutiques.

Dans une étude publiée en 2015 (98) concernant 4 patients répondeurs à l'indométacine, une ablation par radiofréquence a été réalisée avec pour cibles thérapeutiques le rameau ventral du C2, le ganglion sphéno-palatinal et le ganglion spinal du C2.

L'un des patients a nécessité un total de 3 interventions, avec réintervention à 12 et 33 mois. Les trois autres patients ont été soulagés jusqu'à leur dernier contrôle, entre 14 mois et 2,5 ans après l'intervention. L'un des patients a néanmoins toujours besoin d'un traitement par indométacine, entre 3 et 4 jours par mois à une posologie de 25 à 50mg par jour, contre une posologie pré-chirurgicale quotidienne de 125mg. L'intervention lui aura donc permis de réduire grandement la fréquence des crises, établissant une posologie d'indométacine n'entraînant plus d'effets secondaires indésirables.

La **stimulation du nerf occipital** par implantation bilatérale d'électrodes a fait l'objet de plusieurs études, dont la plus récente, publiée en 2017 (99), a permis d'en mesurer l'efficacité sur 16 patients pour lesquels l'indométacine s'est révélée efficace, mais dont les effets indésirables ou des contre-indications à long terme ont conduit à interrompre la prise.

Sur les 16 patients, 8 ont perçu une réduction d'au moins 50% de la fréquence des douleurs, et aucune complication sérieuse n'a été observée.

La **stimulation du nerf vague** a été étudiée chez un faible nombre de patients. L'étude regroupant le plus de cas est une étude prospective publiée en 2018 (100) concernant 41 patients, dont seulement 4 atteints d'hémicrania continua. Sur ces 4 patients, 2 ont perçu une amélioration significative de leur condition, ce après trois mois de stimulation et la poursuite, en parallèle, d'un traitement

médicamenteux. Cette amélioration s'est caractérisée par la diminution de l'intensité des douleurs, ainsi que par une réduction de leur fréquence.

L'utilisation de **l'OnabotulinumtoxinA** dans le traitement de l'hémicrania continua a fait l'objet d'un nombre limité de publications. La plus récente, qui regroupe également le plus de cas, a été publiée en 2015 (101) et concerne 9 patients. Après des injections répétées d'OnabotulinumtoxinA sur une période limitée, 5 des 9 patients se sont montrés répondeurs au traitement, avec une réduction des douleurs « modérées à sévères » vers des douleurs « légères » ou l'absence de douleur, pour une durée moyenne de 12 semaines.

#### **4.5.4 Artérite à cellules géantes (18)**

Le traitement médicamenteux de l'ACG repose sur la gravité des symptômes, mais aussi sur l'évolution de la pathologie. En effet, le traitement d'une ACG nouvellement diagnostiquée est à différencier du traitement d'une récurrence ou d'une rechute d'ACG.

##### **Premier diagnostic d'ACG :**

###### **Corticothérapie :**

La corticothérapie, réalisée principalement avec de la prednisone, est le traitement de choix en cas de diagnostic d'ACG. Son efficacité est rapide et fréquente, à tel point qu'une cortico-résistance fait remettre en question le diagnostic. La posologie sera toutefois à adapter selon le contexte clinique. Dans le cas d'une ACG non compliquée, la posologie est généralement de 0,7 mg/kg/jour.

En revanche, dans le cas où l'on pourrait observer une complication ophtalmique, la posologie doit être portée à 1mg/kg/jour. Si le patient est hospitalisé, il est classique d'administrer un bolus intraveineux de 500 à 1000 mg/jour de méthylprednisolone pendant 3 jours, avec un relais de prednisone à 1 mg/kg/jour. Il est également recommandé d'associer à la corticothérapie une prescription d'aspirine à une posologie de 75 à 300 mg/jour.

Dans le cas d'une ACG avec atteinte des vaisseaux de gros calibres, et particulièrement en cas d'aorto-artérite compliquée ou symptomatique, il est recommandé d'administrer la prednisone à une posologie de 1mg/kg/jour. Cependant, une ACG avec aorto-artérite non compliquée se traitera de la même façon qu'une ACG non compliquée.

###### **Immunosuppresseurs :**

Chez les patients pour lesquels une telle posologie de cortisone peut entraîner des effets secondaires sévères, notamment lors de certaines comorbidités, il peut être envisageable de prescrire un traitement adjuvant à la corticothérapie. En France, une AMM existe dans cette indication pour le **tocilizumab**. Le **méthotrexate** peut également être prescrit mais ne dispose pas d'AMM dans ce cas.

### **Récidives et rechutes d'ACG :**

Une fois les signes de l'ACG disparus ou réduits, il faut chercher à réduire puis arrêter la corticothérapie. Lors de ces deux étapes, dans 40% des cas, on peut observer une réapparition des symptômes, le plus souvent associée à une réapparition du syndrome inflammatoire.

On distingue la **rechute**, laquelle se déclenche lors de la réduction progressive de la posologie de corticoïdes, de la **récidive** qui peut survenir plus ou moins longtemps après l'arrêt complet de la corticothérapie.

Les rechutes permettent de mettre en évidence une corticodépendance qui peut être de faible niveau (posologie de prednisone inférieure à 7,5 mg/j) ou de haut niveau (posologie de prednisone d'au moins 7,5 mg/j). Le traitement dépendra ainsi du nombre de rechutes et du niveau de corticodépendance de l'ACG.

- Dans le cas d'une première rechute sans complication et sous une faible dose de prednisone, il est généralement suffisant de rétablir le dosage précédent de prednisone. Il est également possible d'observer des rechutes multiples pour une corticodépendance de faible niveau, auquel cas il est envisageable d'indiquer un maintien prolongé d'une faible posologie de prednisone, sous réserve que le traitement soit bien toléré par le patient.
- Dans le cas de rechutes multiples et sous un haut niveau de corticodépendance, il est recommandé d'administrer un traitement adjuvant, généralement le tocilizumab (162 mg/semaine) ou le méthotrexate (7,5 à 15 g/semaine).

### **Prévention des accidents ischémiques :**

D'après une étude canadienne publiée en 2016 (102), sur une population de 809 individus atteints d'ACG, 83 ont eu un infarctus du myocarde et 60 ont eu un AVC entre 1996 et 2010, correspondant à une incidence plus élevée que dans la population générale.

Toutefois, les études concernant la réduction de ces complications ischémiques chez les patients atteints d'ACG aux moyens d'une prescription d'**aspirine** (de 75 à 300 mg/jour) sont partagées, et cette incertitude conduit à ne recommander la prescription d'aspirine qu'aux patients atteints d'ACG avec atteinte ophtalmique, ce afin de prévenir une récurrence d'ischémie oculaire.

La prescription systématique d'anticoagulants n'est pas recommandée car son bénéfice n'est pas établi.

## **4.5.5 Carotidodynie**

Depuis sa description en 1927, le traitement de la carotidodynie est resté anecdotique, symptomatique et sans essai contrôlé contre placebo. Dans un cas clinique décrit d'association apparente de la carotidodynie à des migraines, un bénéfice a été observé avec l'utilisation d'almotriptan (103). D'autres auteurs ont montré une résolution des symptômes avec des corticostéroïdes, des AINS, des

bloqueurs de canaux calciques, et d'autres auteurs rapportent une amélioration symptomatique en une à deux semaines (25).

#### **4.5.6 Dissection carotidienne (104)**

##### **Traitements médicamenteux :**

Afin d'éliminer le thrombus formé lors de la dissection carotidienne, il est courant de procéder à une thrombolyse par injection intraveineuse d'activateur tissulaire recombinant du plasminogène (rtPA). Cette enzyme conduit à la fibrinolyse des caillots sanguins et donc, à leur dissolution. Plusieurs études indiquent par ailleurs que ce traitement, utilisé dans le cadre d'une dissection carotidienne, n'entraîne pas de risque supplémentaire d'hémorragie (105,106).

Un traitement antithrombotique peut être instauré afin de prévenir une éventuelle récurrence de dissection artérielle. À ce jour, il n'a été démontré aucune supériorité dans l'efficacité des anticoagulants ou des antiagrégants plaquettaires (107). Les deux peuvent donc être envisagés, le choix reposant donc sur les éventuelles contre-indications liées à l'état général du patient.

##### **Traitement chirurgical :**

Le traitement interventionnel endovasculaire n'est pas systématiquement envisagé. En effet, le stenting peut s'envisager en cas de sténose ou occlusion s'aggravant malgré un traitement médicamenteux, ou lorsqu'il est nécessaire de recourir à une thrombectomie dans une artère cérébrale.

## **5 Conclusion**

Notre travail bibliographique nous a permis de mieux appréhender les algies vasculaires au sein des douleurs orofaciales afin d'éliminer des douleurs neurogènes, musculosquelettiques, idiopathiques, un processus infectieux ou prolifératif, malin ou bénin. Un examen clinique précis doit orienter le praticien spécialiste vers un diagnostic d'AVF, d'hémicrânie paroxystique, de SUNCT/SUNA, d'hemicrania continua, d'artérite à cellules géantes, de carotidodynie ou de dissection carotidienne. Devant la multiplicité de ces pathologies, nous proposons dans ce travail un tableau reprenant les caractéristiques principales des douleurs d'origine vasculaire qui y sont décrites.

Le diagnostic posé permettra la prise en charge efficace et urgente de la douleur. Les traitements sont multiples et doivent être régulièrement réévalués afin d'être modulés ou modifiés selon la réponse clinique. Nous présentons les dernières publications à ce sujet.

Comme nous l'avons vu, l'intensité de ces douleurs peut s'avérer totalement invalidante. L'enjeu pour le praticien est donc de permettre à son patient de reprendre le cours de sa vie professionnelle et sociale. Cela paraît d'autant plus nécessaire que l'idéation suicidaire est bien plus élevée chez ces patients que dans la population générale, et qu'un traitement tardif, notamment dans le cas de l'ACG, peut avoir des conséquences délétères sur leur état de santé.

S'il n'est effectivement pas de la responsabilité du chirurgien-dentiste de poser le diagnostic de telles pathologies ou d'en établir le plan de traitement, il est en revanche en sa capacité de pouvoir les distinguer des pathologies qu'il lui est habituel de traiter, notamment les odontalgies et les dysfonctions temporo-mandibulaires.

En facilitant l'identification des algies d'origine vasculaire, cette thèse soutient l'ambition de permettre aux odontologistes l'intégration du patient algique dans un parcours de soins adapté, évitant autant que possible l'errance thérapeutique dans un contexte de douleurs pouvant se montrer particulièrement sévères.



## 6 Bibliographie

1. Gaul C, Finken J, Biermann J, Mostardt S, Diener HC, Müller O, et al. Treatment costs and indirect costs of cluster headache: A health economics analysis. *Cephalalgia*. 1 déc 2011;31(16):1664-72.
2. Jensen R, Lyngberg A, Jensen R. Burden of Cluster Headache. *Cephalalgia*. 1 juin 2007;27(6):535-41.
3. Rozen TD, Fishman RS. Cluster Headache in the United States of America: Demographics, Clinical Characteristics, Triggers, Suicidality, and Personal Burden\*. *Headache: The Journal of Head and Face Pain*. 1 janv 2012;52(1):99-113.
4. Liang JF, Chen YT, Fuh JL, Li SY, Liu CJ, Chen TJ, et al. Cluster headache is associated with an increased risk of depression: A nationwide population-based cohort study. *Cephalalgia*. 1 févr 2013;33(3):182-9.
5. Koo BB, Bayoumi A, Albanna A, Abusuliman M, Burrone L, Sico JJ, et al. Demoralization predicts suicidality in patients with cluster headache. *J Headache Pain*. déc 2021;22(1):28.
6. Donnet A, Demarquay G, Ducros A, Geraud G, Giraud P, Guegan-Massardier E, et al. Recommandations pour le diagnostic et le traitement de l'algie vasculaire de la face. *Douleurs : Evaluation - Diagnostic - Traitement*. févr 2015;16(1):3-20.
7. May A, Bahra A, Büchel C, Frackowiak RS, Goadsby PJ. Hypothalamic activation in cluster headache attacks. *The Lancet*. 25 juill 1998;352(9124):275-8.
8. Burish MJ, Rozen TD. Trigeminal Autonomic Cephalalgias. *Neurologic Clinics*. nov 2019;37(4):847-69.
9. Leone M, Bussone G. Pathophysiology of trigeminal autonomic cephalalgias. *The Lancet Neurology*. août 2009;8(8):755-64.
10. May A. Hypothalamic Deep Brain Stimulation in Positron Emission Tomography. *Journal of Neuroscience*. 29 mars 2006;26(13):3589-93.
11. Jarrar RG, Black DF, Dodick DW, Davis DH. Outcome of trigeminal nerve section in the treatment of chronic cluster headache. *Neurology*. 22 avr 2003;60(8):1360-2.
12. Magis D, Schoenen J. Advances and challenges in neurostimulation for headaches. *The Lancet Neurology*. août 2012;11(8):708-19.
13. Paliwal VK, Uniyal R. Paroxysmal Hemicrania: An Update. :8.
14. Antonaci F, Sjaastad O. Chronic Paroxysmal Hemicrania (CPH): A Review of the Clinical Manifestations. *Headache: The Journal of Head and Face Pain*. 1 nov 1989;29(10):648-56.
15. Duggal A, Chowdhury D. SUNCT and SUNA: An Update. *Neurol India*. 2021;69(7):144.
16. Prakash S, Rawat K. Hemicrania Continua: An Update. *Neurol India*. 2021;69(7):160.
17. Sjaastad O, Bakkeiteig LS. The rare, unilateral headaches. Vågå study of headache epidemiology. *The Journal of Headache and Pain*. 1 févr 2007;8(1):19-27.

18. Haute Autorité de Santé HAS. Artérite à Cellules Géantes (Horton) [Internet]. Saint-Denis La Plaine; 2017. Disponible sur: [https://www.has-sante.fr/jcms/c\\_2789359/fr/arterite-a-cellules-geantes-horton](https://www.has-sante.fr/jcms/c_2789359/fr/arterite-a-cellules-geantes-horton)
19. Mahr A, Aouba A, Richebé P, Gonzalez-Chiappe S. Épidémiologie et histoire naturelle de l'artérite à cellules géantes (Horton). *La Revue de Médecine Interne*. oct 2017;38(10):663-9.
20. Luqmani R, Lee E, Singh S, Gillett M, Schmidt W, Bradburn M, et al. The Role of Ultrasound Compared to Biopsy of Temporal Arteries in the Diagnosis and Treatment of Giant Cell Arteritis (TABUL): a diagnostic accuracy and cost-effectiveness study. *Health Technol Assess*. 7 déc 2016;20(90):313.
21. Samson M, Greigert H, Ghesquiere T, Bonnotte B. Artérite à cellules géantes : de la physiopathologie aux nouvelles cibles thérapeutiques. *Bulletin de l'Académie Nationale de Médecine*. janv 2020;204(1):18-28.
22. Watanabe R, Goronzy JJ, Berry G, Liao YJ, Weyand CM. Giant Cell Arteritis: From Pathogenesis to Therapeutic Management. *Curr Treat Options in Rheum*. juin 2016;2(2):126-37.
23. Carmona FD, Vaglio A, Mackie SL, Hernández-Rodríguez J, Monach PA, Castañeda S, et al. A Genome-wide Association Study Identifies Risk Alleles in Plasminogen and P4HA2 Associated with Giant Cell Arteritis. *The American Journal of Human Genetics*. janv 2017;100(1):64-74.
24. Gilden D, White T, Khmeleva N, Heintzman A, Choe A, Boyer PJ, et al. Prevalence and distribution of VZV in temporal arteries of patients with giant cell arteritis. *Neurology*. 12 mai 2015;84(19):1948-55.
25. Stanbro M, Gray BH, Kellicut DC. Carotidodynie : Une entité peu familière revisitée. *Annales de Chirurgie Vasculaire*. nov 2011;25(8):1218-29.
26. Dulguerov P, Kohler R, Becker M. Carotidynie et syndrome d'Eagle : deux syndromes classiques à redécouvrir. :6.
27. Dissections carotidiennes [Internet]. 2018. Disponible sur: <https://www.cardiologie-pratique.com/journal/article/dissections-carotidiennes>
28. Dissections carotidiennes extracrâniennes : du diagnostic aux traitements | Page 2 | Neurologie Pratique [Internet]. [cité 19 sept 2022]. Disponible sur: <https://www.neurologie-pratique.com/journal/article/dissections-carotidiennes-extracrâniennes-du-diagnostic-aux-traitements?page=1>
29. J.C. F Jean Christophe, S. BG Sylvie, A.G. CB Anne Gaëlle, S. C Sarah, L. D, P. L, et al. *Chirurgie orale*. Editions Espace id; 2019.
30. Sedgley C. 1 – Pathogenesis of Pulp and Periapical Diseases. :23.
31. Gribbin C, Dani K, Tyagi A. Chronic Migraine: An Update on Diagnosis and Management. *Neurol India*. 2021;69(7):67.
32. Migraine · Inserm, La science pour la santé [Internet]. Inserm. [cité 1 janv 2022]. Disponible sur: <https://www.inserm.fr/dossier/migraine/#:~:text=La%20fr%C3%A9quence%20des%20crises%20peut>
33. Lambrou G, Zakrzewska J, Matharu M. Trigeminal neuralgia: a practical guide. *Pract Neurol*. oct 2021;21(5):392-402.


34. Ekbohm K, Monstad I, Prusinski A, Cole JA, Pilgrim AJ, Noronha D, et al. Subcutaneous sumatriptan in the acute treatment of cluster headache: a dose comparison study. *Acta Neurologica Scandinavica*. 1 juill 1993;88(1):63-9.
35. Treatment of Acute Cluster Headache with Sumatriptan. *N Engl J Med*. 1 août 1991;325(5):322-6.
36. van Vliet JA, Bahra A, Martin V, Ramadan N, Aurora SK, Mathew NT, et al. Intranasal sumatriptan in cluster headache. *Neurology*. 25 févr 2003;60(4):630.
37. Cittadini E, May A, Straube A, Evers S, Bussone G, Goadsby PJ. Effectiveness of Intranasal Zolmitriptan in Acute Cluster Headache: A Randomized, Placebo-Controlled, Double-blind Crossover Study. *Archives of Neurology*. 1 nov 2006;63(11):1537-42.
38. Rapoport AM, Mathew NT, Silberstein SD, Dodick D, Tepper SJ, Sheftell FD, et al. Zolmitriptan nasal spray in the acute treatment of cluster headache. *Neurology*. 28 août 2007;69(9):821.
39. Bahra A, Gawel MJ, Hardebo JE, Millson D, Breen SA, Goadsby PJ. Oral zolmitriptan is effective in the acute treatment of cluster headache. *Neurology*. 9 mai 2000;54(9):1832.
40. Law S, Derry S, Moore RA. Triptans for acute cluster headache. *Cochrane Pain, Palliative and Supportive Care Group, éditeur. Cochrane Database of Systematic Reviews [Internet]*. 17 juill 2013 [cité 19 sept 2022];2018(5). Disponible sur: <http://doi.wiley.com/10.1002/14651858.CD008042.pub3>
41. Cohen AS, Burns B, Goadsby PJ. High-Flow Oxygen for Treatment of Cluster Headache: A Randomized Trial. *JAMA*. 9 déc 2009;302(22):2451-7.
42. Matharu MS, Levy MJ, Meeran K, Goadsby PJ. Subcutaneous octreotide in cluster headache: Randomized placebo-controlled double-blind crossover study. *Ann Neurol*. oct 2004;56(4):488-94.
43. Jammes J. The treatment of cluster headaches with prednisone. *Dis Nerv Syst*. juill 1975;36(7):375-6.
44. Couch Jr. JR, Ziegler DK. Prednisone Therapy for Cluster Headache. *Headache: The Journal of Head and Face Pain*. 1 sept 1978;18(4):219-21.
45. Kudrow L. Comparative results of prednisone, methysergide and lithium therapy in cluster headache. In: Greene R, editor. *Current concepts in migraine research*. New York: Raven Press; 1978. p. 159—63.
46. Obermann M, Nägel S, Ose C, Sonuc N, Scherag A, Storch P, et al. Safety and efficacy of prednisone versus placebo in short-term prevention of episodic cluster headache: a multicentre, double-blind, randomised controlled trial. *The Lancet Neurology*. janv 2021;20(1):29-37.
47. Antonaci F, Costa A, Candeloro E, Sjaastad O, Nappi G. Single High-Dose Steroid Treatment in Episodic Cluster Headache. *Cephalalgia*. 1 avr 2005;25(4):290-5.
48. Ambrosini A, Vandenheede M, Rossi P, Aloj F, Sauli E, Pierelli F, et al. Suboccipital injection with a mixture of rapid- and long-acting steroids in cluster headache: A double-blind placebo-controlled study. *Pain*. nov 2005;118(1):92-6.
49. Chowdhury D, Datta D, Mundra A. Role of Greater Occipital Nerve Block in Headache Disorders: A Narrative Review. *Neurol India*. 2021;69(7):228.

50. Monstad I, Krabbe A, Micieli G, Prusinski A, Cole J, Pilgrim A, et al. Preemptive Oral Treatment With Sumatriptan During a Cluster Period. *Headache: The Journal of Head and Face Pain*. 1 nov 1995;35(10):607-13.
51. Nagy AJ, Gandhi S, Bholra R, Goadsby PJ. Intravenous dihydroergotamine for inpatient management of refractory primary headaches. *Neurology*. 15 nov 2011;77(20):1827-32.
52. Leone M, D'Amico D, Frediani F, Moschiano F, Grazi L, Attanasio A, et al. Verapamil in the prophylaxis of episodic cluster headache: A double-blind study versus placebo. *Neurology*. 28 mars 2000;54(6):1382.
53. Blau JN, Engel HO. Individualizing Treatment With Verapamil for Cluster Headache Patients. *Headache: The Journal of Head and Face Pain*. nov 2004;44(10):1013-8.
54. Bussone G, Leone M, Peccarisi C, Micieli G, Granella F, Magri M, et al. Double Blind Comparison of Lithium and Verapamil in Cluster Headache Prophylaxis. *Headache*. juin 1990;30(7):411-7.
55. Steiner T, Hering R, Couturier E, Davies P, Whitmarsh T. Double-Blind Placebo-Controlled Trial of Lithium in Episodic Cluster Headache. *Cephalalgia*. 1 oct 1997;17(6):673-5.
56. May A. Cluster headache: pathogenesis, diagnosis, and management. *The Lancet*. 3 sept 2005;366(9488):843-55.
57. Goadsby PJ, Dodick DW, Leone M, Bardos JN, Oakes TM, Millen BA, et al. Trial of Galcanezumab in Prevention of Episodic Cluster Headache. *N Engl J Med*. 11 juill 2019;381(2):132-41.
58. Dodick DW, Goadsby PJ, Lucas C, Jensen R, Bardos JN, Martinez JM, et al. Phase 3 randomized, placebo-controlled study of galcanezumab in patients with chronic cluster headache: Results from 3-month double-blind treatment. *Cephalalgia*. août 2020;40(9):935-48.
59. Amrani ME, Massiou H, Bousser M. A Negative Trial of Sodium Valproate in Cluster Headache: Methodological Issues. *Cephalalgia*. 1 avr 2002;22(3):205-8.
60. Leone M, Dodick D, Rigamonti A, D'Amico D, Grazi L, Mea E, et al. Topiramate in Cluster Headache Prophylaxis: an Open Trial. *Cephalalgia*. 1 déc 2003;23(10):1001-2.
61. Láinez MJA, Pascual J, Pascual AM, Santonja JM, Ponz A, Salvador A. Topiramate in the Prophylactic Treatment of Cluster Headache. *Headache: The Journal of Head and Face Pain*. 1 juill 2003;43(7):784-9.
62. Leandri M, Luzzani M, Cruccu G, Gottlieb A. Drug-Resistant Cluster Headache Responding to Gabapentin: A Pilot Study. *Cephalalgia*. 1 sept 2001;21(7):744-6.
63. Schuh-Hofer S, Israel H, Neeb L, Reuter U, Arnold G. The use of gabapentin in chronic cluster headache patients refractory to first-line therapy. *European Journal of Neurology*. 1 juin 2007;14(6):694-6.
64. Geaney DP. Indomethacin-responsive episodic cluster headache. *J Neurol Neurosurg Psychiatry*. 1 sept 1983;46(9):860.
65. Prakash S, Shah ND, Chavda BV. Cluster headache responsive to indomethacin: Case reports and a critical review of the literature. *Cephalalgia*. 1 août 2010;30(8):975-82.

66. Kowacs PA, Piovesan EJ, de Campos RWGR, Lange MC, Zetola VF, Werneck LC. Warfarin as a therapeutic option in the control of chronic cluster headache: a report of three cases. *J Headache Pain*. oct 2005;6(5):417-9.
67. Hakim SM. Warfarin for Refractory Chronic Cluster Headache: A Randomized Pilot Study. *Headache: The Journal of Head and Face Pain*. 1 mai 2011;51(5):713-25.
68. Leone M, D'Amico D, Moschiano F, Fraschini F, Bussone G. Melatonin Versus Placebo in the Prophylaxis of Cluster Headache: A Double-Blind Pilot Study with Parallel Groups. *Cephalalgia*. 1 nov 1996;16(7):494-6.
69. Pringsheim T, Magnoux E, Dobson CF, Hamel E, Aubé M. Melatonin as Adjunctive Therapy in the Prophylaxis of Cluster Headache: A Pilot Study. *Headache: The Journal of Head and Face Pain*. 1 sept 2002;42(8):787-92.
70. Leone M, Franzini A, Bussone G. Stereotactic Stimulation of Posterior Hypothalamic Gray Matter in a Patient with Intractable Cluster Headache. *N Engl J Med*. 8 nov 2001;345(19):1428-9.
71. Pedersen JL, Barloese M, Jensen RH. Neurostimulation in cluster headache: A review of current progress. *Cephalalgia*. oct 2013;33(14):1179-93.
72. Fontaine D, Lazorthes Y, Mertens P, Blond S, Géraud G, Fabre N, et al. Safety and efficacy of deep brain stimulation in refractory cluster headache: a randomized placebo-controlled double-blind trial followed by a 1-year open extension. *The Journal of Headache and Pain*. 1 févr 2010;11(1):23-31.
73. Pipolo C, Bussone G, Leone M, Lozza P, Felisati G. Sphenopalatine endoscopic ganglion block in cluster headache: a reevaluation of the procedure after 5 years. *Neurological Sciences*. 1 juin 2010;31(1):197-9.
74. Schoenen J, Jensen RH, Lantéri-Minet M, Láinez MJ, Gaul C, Goodman AM, et al. Stimulation of the sphenopalatine ganglion (SPG) for cluster headache treatment. *Pathway CH-1: A randomized, sham-controlled study*. *Cephalalgia*. juill 2013;33(10):816-30.
75. Salgado-López L, de Quintana-Schmidt C, Belvis Nieto R, Roig Arnall C, Rodríguez Rodríguez R, Álvarez Holzapfel MJ, et al. Efficacy of Sphenopalatine Ganglion Radiofrequency in Refractory Chronic Cluster Headache. *World Neurosurgery*. févr 2019;122:e262-9.
76. Oomen K, Wijck A van, Hordijk G, Ru J de. Microvascular decompression of the pterygopalatine ganglion in patients with refractory cluster headache. *Cephalalgia*. août 2011;31(11):1236-9.
77. Liu SC, Kao MC, Huang YC, Su WF. Vidian Neurectomy for Management of Chronic Cluster Headache. :6.
78. Kasimu M, Paerhati H, Lei J, Abudujielili A, Maimaitituerxun Y, Kai Z. Surgical Treatment for the Cluster Headache: Clinical Experience. *World Neurosurgery*. mai 2021;149:e1134-9.
79. Kano H, Kondziolka D, Niranjana A, Flickinger JC, Lunsford LD. Gamma Knife Stereotactic Radiosurgery in the Management of Cluster Headache. *Curr Pain Headache Rep*. avr 2011;15(2):118-23.
80. Kano H, Kondziolka D, Mathieu D, Stafford SL, Flannery TJ, Niranjana A, et al. Stereotactic radiosurgery for intractable cluster headache: an initial report from the North American Gamma Knife Consortium: Clinical article. *JNS*. juin 2011;114(6):1736-43.

81. Paroxysmal hemicrania Osman C, Bahra A - Ann Indian Acad Neurol [Internet]. [cité 19 sept 2022]. Disponible sur: <https://www.annalsofian.org/article.asp?issn=0972-2327;year=2018;volume=21;issue=5;spage=16;epage=22;aulast=Osman>
82. Antonaci F, Costa A, Ghirmai S, Sances G, Sjaastad O, Nappi G. Parenteral Indomethacin (The Indotest) in Cluster Headache. *Cephalalgia*. avr 2003;23(3):193-6.
83. Evers S, Husstedt IW. Alternatives in Drug Treatment of Chronic Paroxysmal Hemicrania. *Headache*. août 1996;36(7):429-32.
84. Walcott BP, Bamber NI, Anderson DE. SUCCESSFUL TREATMENT OF CHRONIC PAROXYSMAL HEMICRANIA WITH POSTERIOR HYPOTHALAMIC STIMULATION: TECHNICAL CASE REPORT. *Neurosurgery*. nov 2009;65(5):E997.
85. Baraldi C, Pellesi L, Guerzoni S, Cainazzo MM, Pini LA. Therapeutical approaches to paroxysmal hemicrania, hemicrania continua and short lasting unilateral neuralgiform headache attacks: a critical appraisal. *J Headache Pain*. déc 2017;18(1):71.
86. Favoni V, Grimaldi D, Pierangeli G, Cortelli P, Cevoli S. SUNCT/SUNA and neurovascular compression: New cases and critical literature review. *Cephalalgia*. 1 déc 2013;33(16):1337-48.
87. Cohen A. Short-Lasting Unilateral Neuralgiform Headache Attacks with Conjunctival Injection and Tearing. *Cephalalgia*. juill 2007;27(7):824-32.
88. Matharu MS, Cohen AS, Boes CJ, Goadsby PJ. Short-lasting unilateral neuralgiform headache with conjunctival injection and tearing syndrome: a review. *Current Pain and Headache Reports*. 1 août 2003;7(4):308-18.
89. Lambru G, Matharu MS. SUNCT and SUNA: medical and surgical treatments. *Neurological Sciences*. 1 mai 2013;34(1):75-81.
90. Sebastian S, Schweitzer D, Tan L, Broadley SA. Role of Trigeminal Microvascular Decompression in the Treatment of SUNCT and SUNA. *Curr Pain Headache Rep*. mai 2013;17(5):332.
91. Miller S, Watkins L, Matharu M. Long-term follow up of intractable chronic short lasting unilateral neuralgiform headache disorders treated with occipital nerve stimulation. *Cephalalgia*. avr 2018;38(5):933-42.
92. Miller S, Akram H, Lagrata S, Hariz M, Zrinzo L, Matharu M. Ventral tegmental area deep brain stimulation in refractory short-lasting unilateral neuralgiform headache attacks. *Brain*. oct 2016;139(10):2631-40.
93. Ornello R, Palmisani S, Murphy M, Sacco S, Al-Kaisy A, Lambru G. Sphenopalatine Ganglion Pulsed Radiofrequency for the Treatment of Refractory Chronic SUNCT and SUNA: A Prospective Case Series. *Headache: The Journal of Head and Face Pain*. mai 2020;60(5):938-45.
94. Baldacci F, Nuti A, Cafforio G, Lucetti C, Logi C, Cipriani G, et al. 'Indotest' in Atypical Hemicrania Continua. *Cephalalgia*. mars 2008;28(3):300-1.
95. Prakash S, Rana K. Topiramate as an Indomethacin-Sparing Agent in Hemicrania Continua: A Report of 2 Cases. *Headache: The Journal of Head and Face Pain*. mars 2019;59(3):444-5.
96. Prakash S, Patel P. Hemicrania continua: clinical review, diagnosis and management. *JPR*. juin 2017;Volume 10:1493-509.

97. Miller S, Lagrata S, Matharu M. Multiple cranial nerve blocks for the transitional treatment of chronic headaches. *Cephalalgia*. oct 2019;39(12):1488-99.
98. Beams JL, Kline MT, Rozen TD. Treatment of hemicrania continua with radiofrequency ablation and long-term follow-up. *Cephalalgia*. nov 2015;35(13):1208-13.
99. Miller S, Watkins L, Matharu MS. Treatment of intractable hemicrania continua by occipital nerve stimulation. *J Neurol Neurosurg Psychiatry*. sept 2017;88(9):805-6.
100. Trimboli M, Al-Kaisy A, Andreou AP, Murphy M, Lambru G. Non-invasive vagus nerve stimulation for the management of refractory primary chronic headaches: A real-world experience. *Cephalalgia*. juin 2018;38(7):1276-85.
101. Miller S, Correia F, Lagrata S, Matharu MS. OnabotulinumtoxinA for Hemicrania Continua: open label experience in 9 patients. *J Headache Pain*. déc 2015;16(1):19.
102. Amiri N, De Vera M, Choi HK, Sayre EC, Avina-Zubieta JA. Increased risk of cardiovascular disease in giant cell arteritis: a general population-based study. *Rheumatology*. janv 2016;55(1):33-40.
103. Valle N, González-Mandly A, Oterino A, Pascual J. A Case of Carotidynia with Response To Almotriptan. *Cephalalgia*. 1 mars 2003;23(2):155-6.
104. Sztajzel R, Perren F, Michel P. Dissections carotidiennes et vertébrales spontanées. *Revue Médicale Suisse*. 2017;13(560):900-6.
105. Fuentes B, Masjuan J, de Leciñana MA, Simal P, Egado J, Díaz-Otero F, et al. Benefits of Intravenous Thrombolysis in Acute Ischemic Stroke Related to Extra Cranial Internal Carotid Dissection. Dream or Reality? *International Journal of Stroke*. janv 2012;7(1):7-13.
106. Derex L, Nighoghossian N, Turjman F, Hermier M, Honnorat J, Neuschwander P, et al. Intravenous tPA in acute ischemic stroke related to internal carotid artery dissection. *Neurology*. 13 juin 2000;54(11):2159-61.
107. Lyrer P, Engelter S. Antithrombotic drugs for carotid artery dissection. In: The Cochrane Collaboration, éditeur. *The Cochrane Database of Systematic Reviews* [Internet]. Chichester, UK: John Wiley & Sons, Ltd; 2003 [cité 1 nov 2022]. p. CD000255. Disponible sur: <https://doi.wiley.com/10.1002/14651858.CD000255>



## SERMENT MEDICAL

En présence des Maîtres de cette Faculté, de mes chers condisciples, devant l'effigie d'HIPPOCRATE.

Je promets et je jure, d'être fidèle aux lois de l'honneur et de la probité dans l'exercice de la Médecine Dentaire.

Je donnerai mes soins à l'indigent et n'exigerai jamais un salaire au-dessus de mon travail, je ne participerai à aucun partage clandestin d'honoraires.

Je ne me laisserai pas influencer par la soif du gain ou la recherche de la gloire.

Admis dans l'intérieur des maisons, mes yeux ne verront pas ce qui s'y passe, ma langue taira les secrets qui me seront confiés et mon état ne servira pas à corrompre les mœurs ni à favoriser le crime.

Je ne permettrai pas que des considérations de religion, de nation, de race, de parti ou de classe sociale viennent s'interposer entre mon devoir et mon patient.

Même sous la menace, je n'admettrai pas de faire usage de mes connaissances médicales contre les lois de l'humanité.

J'informerai mes patients des décisions envisagées, de leurs raisons et de leurs conséquences. Je ne tromperai jamais leur confiance et n'exploiterai pas le pouvoir hérité des connaissances pour forcer les consciences.

Je préserverai l'indépendance nécessaire à l'accomplissement de ma mission. Je n'entreprendrai rien qui dépasse mes compétences. Je les entretiendrai et les perfectionnerai pour assurer au mieux les services qui me seront demandés.

Respectueux et reconnaissant envers mes Maîtres, je rendrai à leurs enfants l'instruction que j'ai reçue de leur père.

Que les hommes m'accordent leur estime si je suis fidèle à mes promesses.

Que je sois déshonoré et méprisé de mes confrères si j'y manque.





**RIVAREL Adam** – Les douleurs orofaciales d’origine vasculaire

Th. : Chir. dent. : Marseille : Aix –Marseille Université : 2022

Rubrique de classement : Médecine orale

Résumé :

Les douleurs orofaciales d’origine vasculaire peuvent être provoquées par un ensemble de pathologies pouvant grandement altérer la qualité de vie des patients ou présenter un risque vital. Dans ce travail bibliographique, ces algies seront abordées en trois parties principales.

Dans la première partie, nous nous attacherons à décrire les manifestations cliniques des différentes algies d’origine vasculaire, ainsi que leurs aspects paracliniques.

Dans la deuxième partie, nous traiterons des diagnostics différentiels des algies d’origine vasculaire, notamment les douleurs d’origine neurogène, infectieuse, musculosquelettique, tumorales et idiopathiques. Un tableau décisionnel d’aide au diagnostic sera également proposé.

Dans la troisième partie, nous aborderons le traitement de ces pathologies en prenant pour référence les dernières publications à ce sujet.

Mots clés : Algie vasculaire de la face, SUNCT, SUNA, hémicrânie paroxystique, hemicrania continua, céphalée trigémino-autonomique, artérite à cellules géantes, carotidodynie, dissection, artère carotide interne

**RIVAREL Adam** – Vascular orofacial pain

Abstract:

Vascular orofacial pain can be caused by several pathologies, which can greatly alter the patients quality of life, or even represent a vital risk. In this bibliographic work, those algias will be presented in three main parts.

In the first part, we’ll describe the clinical features of the different vascular algias, as well as their paraclinical aspects.

In the second part, we’ll see the differentiel diagnosis of vascular algias, including pains of neurogenic, infectious, musculoskeletal, tumor and idiopathic origin. A diagnostic aid decision table will also be provided.

In the third part, we’ll describe the management of those pathologies by taking the last publications on this subject as reference.

Key words : Cluster headache, SUNCT, SUNA, paroxysmal hemicrania, hemicrania continua, trigeminal autonomic cephalgia, giant cell arteritis, carotidynia, dissection, internal carotid artery