



HAL
open science

Nettoyage des surfaces amélares après dépose des dispositifs orthodontiques fixes

Léane Gertschen

► **To cite this version:**

Léane Gertschen. Nettoyage des surfaces amélares après dépose des dispositifs orthodontiques fixes. Médecine humaine et pathologie. 2022. dumas-04119436

HAL Id: dumas-04119436

<https://dumas.ccsd.cnrs.fr/dumas-04119436>

Submitted on 6 Jun 2023

HAL is a multi-disciplinary open access archive for the deposit and dissemination of scientific research documents, whether they are published or not. The documents may come from teaching and research institutions in France or abroad, or from public or private research centers.

L'archive ouverte pluridisciplinaire **HAL**, est destinée au dépôt et à la diffusion de documents scientifiques de niveau recherche, publiés ou non, émanant des établissements d'enseignement et de recherche français ou étrangers, des laboratoires publics ou privés.



Distributed under a Creative Commons Attribution - NonCommercial - NoDerivatives 4.0 International License

THESE

***POUR OBTENIR LE DIPLOME D'ÉTAT
DE DOCTEUR EN CHIRURGIE DENTAIRE***

Présentée et publiquement soutenue devant

Aix-Marseille Université
(Président : Monsieur le Professeur Éric BERTON)

Faculté des Sciences Médicales et Paramédicales
(Doyen : Monsieur le Professeur Georges LEONETTI)

Ecole de Médecine Dentaire
(Directeur : Monsieur le Professeur Bruno FOTI)

***NETTOYAGE DES SURFACES AMÉLAIRES APRÈS DÉPOSE DES
DISPOSITIFS ORTHODONTIQUES FIXES***

Présentée par

GERTSCHEN Léane

Né(e) le 28/05/1996

A Aix-en-Provence

Thèse soutenue le **Vendredi 9 décembre 2022**

Devant le jury composé de

Président : Professeur Le GALL Michel

Assesseurs : Professeur FOTI Bruno

Docteur GIRAUD Thomas

Docteur BAUDINET Thomas

Invité : Docteur BALLESTER Benoît

THESE

***POUR OBTENIR LE DIPLOME D'ÉTAT
DE DOCTEUR EN CHIRURGIE DENTAIRE***

Présentée et publiquement soutenue devant

Aix-Marseille Université
(Président : Monsieur le Professeur Éric BERTON)

Faculté des Sciences Médicales et Paramédicales
(Doyen : Monsieur le Professeur Georges LEONETTI)

Ecole de Médecine Dentaire
(Directeur : Monsieur le Professeur Bruno FOTI)

***NETTOYAGE DES SURFACES AMÉLAIRES APRÈS DÉPOSE DES
DISPOSITIFS ORTHODONTIQUES FIXES***

Présentée par

GERTSCHEN Léane

Né(e) le 28/05/1996

A Aix-en-Provence

Thèse soutenue le **Vendredi 9 décembre 2022**

Devant le jury composé de

Président : Professeur Le GALL Michel

Assesseurs : Professeur FOTI Bruno

Docteur GIRAUD Thomas

Docteur BAUDINET Thomas

Invité : Docteur BALLESTER Benoît

ADMINISTRATION

Doyens Honoraires	Professeur	Raymond SANGIUOLO†
	Professeur	Henry ZATTARA
	Professeur	André SALVADORI
	Professeur	Jacques DEJOU
Directeur	Professeur	Bruno FOTI
Directeurs adjoints	Professeur	Michel RUQUET
	Professeur	Anne RASKIN
Chargés de missions Formation Initiale Recherche Formation Continue	Professeur	Michel RUQUET
	Professeur	Anne RASKIN
	Professeur	Frédéric BUKIET
Relations Internationales Internat et Diplômes d'Études Spécialisées Affaires générales	Professeur	Hervé TASSERY
	Professeur	Virginie MONNET-CORTI
	Docteur	Patrick TAVITIAN
Responsable Administrative	Madame	Katia LEONI

PROMOTIONS :

2019 Raymond SANGIUOLO
2020 Gaston BERGER
2021 Joseph MIGOZZI

LISTE DES ENSEIGNANTS

PROFESSEURS DES UNIVERSITÉS – PRATICIENS HOSPITALIERS

BUKIET Frédéric (58-01)
FOTI Bruno (58-02)
LE GALL Michel (56-01)
MONNET-CORTI Virginie (57-01)
RASKIN Anne (58-01)
RUQUET Michel (58-01)
TARDIEU Corinne (56-01)
TARDIVO Delphine (56-02)
TASSERY Hervé (58-01)
TERRER Elodie (58-01)

PROFESSEUR DES UNIVERSITÉS

ABOUT Imad (65)

PROFESSEURS ÉMÉRITES

DEJOU Jacques (58-01)
HUE Olivier (58-01)

MAITRES DE CONFÉRENCES DES UNIVERSITÉS – PRATICIENS HOSPITALIERS

ABOUDHARAM Gérard (58-01)	LAN Romain (56-02)
BANDON Daniel (56-01)	LAURENT Michel (58-01)
BELLONI Didier (57-01)	MAILLE Gérald (58-01)
BOHAR Jacques (56-01)	MENSE Chloé (58-01)
CAMOIN Ariane (56-01)	PHILIP-ALLIEZ Camille (56-01)
CAMPANA Fabrice (57-01)	POMMEL Ludovic (58-01)
CATHERINE Jean-Hugues (57-01)	PRECKEL Bernard-Éric (58-01)
GAUBERT Jacques (56-01)	RÉ Jean-Philippe (58-01)
GIRAUD Thomas (58-01)	ROCHE-POGGI Philippe (57-01)
GIRAUDEAU Anne (58-01)	STEPHAN Grégory (58-01)
GUIVARC'H Maud (58-01)	TAVITIAN Patrick (58-01)
JACQUOT Bruno (58-01)	TOSELLO Alain (58-01)
LABORDE Gilles (58-01)	

MAITRES DE CONFÉRENCES DES UNIVERSITÉS ASSOCIÉS

BALLESTER Benoît (58-01)
BLANCHET Isabelle (58-01)
CASAZZA Estelle (58-01)
SILVESTRI Frédéric (58-01)

CHEFS DE CLINIQUE DES UNIVERSITÉS - ASSISTANTS DES HÔPITAUX

ANTEZACK Angeline (57-01)
ARNIER Canelle (56-01)
BAUDINET Thomas (58-01)
BOREL Guillaume (56-02)
BRINCAT Arthur (57-01)
BROS Agnès (56-01)
CHIARINI Thomas (58-01)
DUPRAT Florence (56-01)
FAURE-BRAC Mathias (57-01)
FERRE Enzo (58-01)
FOUQUES Agathe (56-01)
HAMMOUTENE Stéphane (57-01)
LAFONT Jacinthe (57-01)
LAURENT Camille (58-01)
LIOTARD Alicia (58-01)
MADENIAN Pauline (58-01)
MANSUY Charlotte (58-01)
MARCHAL Paul (58-01)
MARTIN William (56-01)
ONGHENA Tom (56-01)
PASCHEL Laura (58-01)
PILLIOL Virginie (58-01)
PRINCE Fanny (57-01)
RAYNAUD Camille (58-01)
REYNAL Florence (56-01)
ROMAO Vincent (57-01)
ROUSCOFF Eva (57-01)
SADOWSKI Camille (57-01)
TERRER Jérémy (58-01)
VEILLARD Pierre (56-01)

ASSISTANT DES UNIVERSITÉS ASSOCIÉ

GRINE Ghilès (57-01)

Intitulés des sections CNU :

56^{ème} section : Développement, croissance et prévention

56-01 Odontologie pédiatrique et orthopédie dento-faciale

56-02 : Prévention – Epidémiologie – Économie de la santé – Odontologie légale

57^{ème} section : Chirurgie orale, Parodontologie, Biologie Orale

57-01 : Chirurgie orale – Parodontologie – Biologie orale

58^{ème} section : Réhabilitation orale

58-01 : Dentisterie restauratrice – Endodontie – Prothèses – Fonction-Dysfonction – Imagerie – Biomatériaux

L'auteur s'engage à respecter les droits des tiers, et notamment les droits de propriété intellectuelle. Dans l'hypothèse où la thèse comporterait des éléments protégés par un droit quelconque, l'auteur doit solliciter les autorisations nécessaires à leur utilisation, leur reproduction et leur représentation auprès du ou des titulaires des droits. L'auteur est responsable du contenu de sa thèse. Il garantit l'Université contre tout recours. Elle ne pourra en aucun cas être tenue responsable de l'atteinte aux droits d'un tiers

Je dédie cette thèse :

A mon grand-père, qui serait infiniment fier de sa « grande petite fille »

A ma famille, pour votre soutien et votre amour inconditionnels depuis toujours

A mes amis, vous rendez ma vie plus belle tous les jours

A mes enseignants d'Omnipratique et d'Orthopédie Dento-Faciale qui ont rendu ces années si intéressantes

Au personnel administratif et hospitalier de la Timone, pour votre gentillesse

Aux Docteurs COHEN Thierry et Carole, Docteur CUCURELLA Gérard, Docteur KAROUBY Joëlle, pour mes premiers remplacements et votre confiance

Au Centre Dentaire Sourire du Cœur, qui m'accorde sa confiance et me permet de m'épanouir au quotidien et durablement dans cette profession

Aux assistantes, Chrystel, Isabelle, Sabrina, Christelle et Anaïs qui m'ont aussi appris mon métier et avec qui j'ai apprécié travailler chaque jour

REMERCIEMENTS

A Monsieur Le Professeur Le GALL,

Professeurs Des Universités – Praticiens Hospitaliers

Merci de me faire l'honneur de présider ce jury.

Merci de l'honneur que vous me faites en acceptant la présidence de ce jury. Je suis sincèrement reconnaissante d'avoir pu bénéficier de votre enseignement, de votre pédagogie et de votre bienveillance tout au long de ces années d'études.

Merci de partager votre passion pour ce métier et de nous pousser vers l'excellence.

Je vous fais part de mon profond respect et vous témoigne toute ma gratitude.

A Monsieur Le Professeur FOTI Bruno,

Professeurs Des Universités – Praticiens Hospitaliers

Merci de l'honneur que vous me faites de siéger parmi mon jury.

Merci pour le travail de Doyen que vous accomplissez au quotidien à la faculté afin que nos études soient les meilleures possibles.

Je tenais à vous témoigner, à travers ce travail, ma reconnaissance et mon profond respect.

A Monsieur Le Docteur GIRAUD Thomas,

Maitres De Conférences Des Universités – Praticiens Hospitaliers

Merci avant tout d'être présent pour faire partie de mon jury de thèse.

Votre enseignement et votre approche de l'endodontie, une spécialité exigeante et parfois complexe, m'ont accompagnée depuis les premiers travaux pratiques, jusqu'à la pratique clinique. Je vous suis reconnaissante pour votre disponibilité et votre pédagogie lors des vacances cliniques au Pavillon.

Veuillez trouver ici l'expression de ma gratitude et de mon respect.

A Monsieur Le Docteur BAUDINET Thomas,

Chefs De Clinique Des Universités - Assistants Des Hôpitaux

*Merci d'avoir accepté m'épauler pour ce travail d'écriture tout au long de l'année
Merci de m'avoir autant appris sur l'odontologie conservatrice, notamment durant ma
dernière année d'étude.*

Je vous suis très reconnaissante du temps que vous m'avez accordé pour cette thèse.

Je vous exprime ici ma sincère gratitude et mon profond respect.

A Monsieur Le Docteur BALLESTER Benoît,

Maîtres De Conférences Des Universités Associés

Je remercie d'avoir accepté de siéger dans mon jury,

*Vous m'avez beaucoup appris tout au long de mon externat, autant d'un point de vue pratique
que d'un point de vue théorique.*

*Vous partagez votre expérience et vos compétences aux étudiants avec bienveillance, patience
et compréhension. Votre passion pour la chirurgie dentaire est accompagnée d'une passion
pour la transmission de vos connaissances aux étudiants.*

Vous m'avez beaucoup apporté.

Je tenais à vous témoigner, ma reconnaissance et mon profond respect.

Table des matières

<i>Liste des abréviations</i>	7
<i>Liste des figures</i>	8
<i>INDEX des tableaux</i>	10
INTRODUCTION	1
I. IMPACT DES DISPOSITIFS ORTHODONTIQUES FIXES SUR LES PERTES MINERALES AMELAIRES	2
1) Histologie de l'émail	2
a. Qu'est-ce que l'émail ?	2
b. Composition de l'émail	2
c. Structure de l'émail	3
2) Minéralisation de l'émail.....	5
a. Le stade sécrétoire	6
b. Le stade de maturation	6
3) Étiologie de l'usure de l'émail.....	7
a. Les lésions carieuses	9
b. Les 4 types d'usures pathologiques de l'émail.....	10
⇒ Érosion	10
⇒ Abfraction	12
⇒ Abrasion.....	13
⇒ Attrition.....	14
c. Les traitements orthodontiques	16
d. Rétention de plaque accrue lors de traitement orthodontique	17
4) Les colles orthodontiques	18
a. Les colles traditionnelles hydrophobes	21
b. Les colles hydrocompatibles	22
c. Les colles auto-mordançantes	22
d. Les CVIMAR (ciments verre ionomères modifiés par adjonction de résine).....	22
5) Protocole de collage orthodontique	24
II. DEPOSE DES DISPOSITIFS ORTHODONTIQUES FIXES	25
1) Technique de dépose des attaches orthodontiques	26
2) Élimination de l'adhésif résiduel.....	29
3) Procédure de dépose de la colle résiduelle dans la littérature	30
4) Polissage des surfaces amélares	32
a. Techniques de polissage.....	33
b. Atteintes tissulaires lors du polissage.....	35
III. PRISE EN CHARGE DES COLORATIONS AMELAIRES RESIDUELLES INDUITES PAR LES DISPOSITIFS ORTHODONTIQUES FIXES	36
1) Demande esthétique du patient.....	36
2) Technique d'élimination des colorations par le chirurgien-dentiste omnipraticien	37
a. Le principe de reminéralisation.....	38
b. Éclaircissement dentaire.....	40
c. Micro-abrasion	43
d. Restaurations par résine composite	46
e. Érosion-infiltration	47
3) Succès de ces techniques – Cas clinique	49
a. Cas clinique n°1 : technique d'érosion infiltration	49
b. Cas clinique n°2 : technique de micro-abrasion.....	54
CONCLUSION	58
Bibliographie	1

Liste des abréviations

ODF : orthopédie dento-faciale

pH : potentiel hydrogène

H₂O₂ : Peroxyde d'Hydrogène

CO₂ : Dioxyde de Carbone

CVIMAR : ciment verre ionomère modifié par adjonction de résine

DIN : Deutsches Institut für Normung

IR : indice de réfraction

MPa : mégapascal (1 million de Pascal)

UV : ultra-violet

QLF : Fluorescence Laser Quantitative

LED : light emitting-diode

Liste des figures

<i>Figure 1 Schématisation de la composition de l'émail (2)</i>	2
<i>Figure 2 Représentation schématique des primes de l'émail (2)</i>	3
<i>Figure 3 Email en microscopie électronique à transmission (MET)</i>	4
<i>Figure 4 Stries de Retzius</i>	4
<i>Figure 5 Bandes de Hunter-Shreger</i>	5
<i>Figure 6 Facteurs d'usure de l'émail (4)</i>	7
<i>Figure 7 Exemple de « white-spots » post-orthodontiques (Bahoum A, Bahije L, Zaoui F. Utilisation raisonnée du fluor dans la prévention et le traitement)</i>	8
<i>Figure 8 Cycle de Déminéralisation-reminéralisation (Dr Matteo Basso)</i>	9
<i>Figure 9 Lésions érosives sur la face palatine des dents d'un patient atteint de reflux gastriques (8)</i>	11
<i>Figure 10 Effets combinés de l'érosion de l'émail vestibulaire des dents antérieures maxillaires d'origine alimentaire et brossage traumatique</i>	12
<i>Figure 11 Abrasion dentaire (Cliché de Studio Dentaire)</i>	12
<i>Figure 12 Surface d'abrasion dentaire sur les faces vestibulaires et occlusales (Source : travel to dentist)</i>	14
<i>Figure 13 Lésions d'usure type attrition (Dr. E d'Incau)</i>	15
<i>Figure 14 Gauche : zones de déminéralisation apparues à la fin du traitement orthodontique / Droite : accumulation de plaque autour de l'appareillage</i>	18
<i>Figure 15 : coupe longitudinale d'un assemblage collé (bracket/colle/substrat). C : colle, B : Bracket, S : substrat (Hitmi et coll., 2002)</i>	19
<i>Figure 16 Arrachement amélaire macroscopique sur une prémolaire à la dépose (20)</i>	20
<i>Figure 17 Exemple de colle hydrocompatible</i>	22
<i>Figure 18 Kit de CVI pour scellement définitif et collage de brackets</i>	24
<i>Figure 19 Cas d'inflammation gingivale due à une accumulation de plaque bactérienne liée à une mauvaise hygiène bucco-dentaire (Cliché Dr Sylvain Chamberland)</i>	25
<i>Figure 20 Imagine d'une pince à débayer</i>	28
<i>Figure 21 a. Rotation frontale, b. Rotation Latérale, C. Compression, D. Cisaillement (29)</i> . 28	
<i>Figure 22 Disques Sof-Lex</i>	29
<i>Figure 23 Insert ultra-sons</i>	30
<i>Figure 24 Élimination de l'adhésif résiduel avec une fraise en carbure de tungstène sur contre-angle bague rouge (30)</i>	30

<i>Figure 25 Fraise boule tungstène sur contre-angle bleu</i>	31
<i>Figure 26 a. Sof-Lex Disc®, b. Polissoirs en cupule, c. ZrO2 Komet ® (cliché Dr Marche-Soligni)</i>	34
<i>Figure 27 Matériel de polissage (pâte fluorée + cupule caoutchouc) selon Chabre (40)</i>	34
<i>Figure 28 gradient thérapeutique d'après ATTAL et TIRLET, 2009 (47)</i>	36
<i>Figure 29 Confection d'une gouttière de blanchiment au laboratoire (50)</i>	41
<i>Figure 30 Port d'une gouttière de blanchiment</i>	41
<i>Figure 31 KIT D'ECLAIRCISSEMENT DENTAIRE : GOUTTIERES ET SERINGUES DE PRODUIT D'ECLAIRCISSEMENT</i>	42
<i>Figure 32 Technique d'éclaircissement au fauteuil : digue liquide recouvrant les gencives autour des collets (Cliché : Dr Meldas Mazeika)</i>	43
<i>Figure 33 Cas clinique de restauration de lésion du bord libre de incisives centrale maxillaire 11 (Cliche du Dr Grégory Camaléonte)</i>	47
<i>Figure 34 Indication de l'utilisation de l'Icon® (donnée du fabricant) (55)</i>	48
<i>Figure 35 Photographies cliniques préopératoires d'une patiente présentant des lésions amélares post-traitement orthodontique</i>	50
<i>Figure 36 Application de l'acide chlorhydrique Icon-etch® sous digue</i>	51
<i>Figure 37 Rinçage du produit Icon-etch®</i>	52
<i>Figure 38 Infiltration de résine Icon® et polymérisation</i>	52
<i>Figure 39 Résultats post-opératoires après trois incrustations de résine</i>	53
<i>Figure 40 Images comparatives pré et post-opératoires après 2 séances de traitement à l'Icon®</i>	53
<i>Figure 41 Photographie préopératoire montrant les lésions pré-cariées sur les dents maxillaires antérieures d'une patiente ayant eu recours à un traitement orthodontique (51)</i> .	55
<i>Figure 42 Application du matériau de micro-abrasion (51)</i>	55
<i>Figure 43 Réalisation d'un polissage à l'aide d'une pâte fluorée après rinçage (51)</i>	56
<i>Figure 44 Résultat de la micro-abrasion (51)</i>	56
<i>Figure 45 Résultat post-opératoire de la micro-abrasion couplée à un éclaircissement externe (51)</i>	57

INDEX des tableaux

Tableau 1 Tableau récapitulatif des conséquences du mordantage	33
Tableau 2 Les différentes techniques d'élimination des colorations	37
Tableau 3 Indications et contre-indications de la reminéralisation.....	38
Tableau 4 Avantages et inconvénients de l'Icon®.....	48

INTRODUCTION

L'orthodontie est une discipline de la chirurgie dentaire qui corrige les malpositions dentaires et osseuses. Les dents en malposition sont plus difficiles à nettoyer et risquent d'être délabrées prématurément par suite de lésions carieuses et/ou de maladie parodontale. Ces malpositions peuvent entraîner des tensions musculaires responsables de maux de tête, de troubles de l'articulation temporo-mandibulaire et de douleurs cervicales, de l'épaule, du dos etc. Des dents mal alignées peuvent aussi gravement nuire à l'esthétique d'un sourire.

De nos jours, l'orthodontie est devenue une étape quasi-incontournable pour chaque enfant, et adolescent. Et même, depuis plusieurs années, nous assistons à une démocratisation des traitements orthodontiques chez l'adulte avec l'essor de techniques de moins en moins contraignantes et inesthétiques. Cette tendance entraîne un attrait grandissant pour les traitements esthétiques, en particulier les traitements par les aligneurs « invisibles ».

Cependant, ces traitements peuvent être accompagnés de leurs effets iatrogènes. Ainsi, l'orthodontiste a un devoir de préservation des risques inhérents à la mise en place de ses appareillages, vis-à-vis des organes dentaires et des structures environnantes.

A la suite des traitements orthodontiques, il est courant de constater des lésions de l'émail, dues notamment à une hygiène bucco-dentaire insuffisante et plus difficile à effectuer. L'esthétique du sourire post-traitement orthodontique est très important, c'est pourquoi le chirurgien-dentiste prend le relais de l'orthodontiste afin de pouvoir corriger au mieux ces lésions disgracieuses.

Au cours de cette thèse, la problématique qui se pose est de savoir comment satisfaire la demande esthétique d'un patient ayant des colorations résiduelles post-traitement orthodontique. Elle s'articule donc en trois parties, nous présenterons tout d'abord les différents substrats rencontrés lors des traitements orthodontiques, puis, nous aborderons les divers matériaux et systèmes de collage mis à notre disposition en odontologie. Pour finir, dans une partie plus pratique, nous étudierons les différents protocoles utilisés pour palier au rendu parfois inesthétique du traitement orthodontique, illustrés par des cas cliniques.

I. IMPACT DES DISPOSITIFS ORTHODONTIQUES FIXES SUR LES PERTES MINÉRALES AMÉLAIRES

1) Histologie de l'émail

a. Qu'est-ce que l'émail ?

L'émail dentaire est la couche dure, externe et normalement visible qui recouvre la couronne des dents, d'origine épithéliale. Il s'agit de la structure dentaire, et non d'un tissu car celui-ci n'est ni vascularisé ni innervé mais bien minéralisé. (1)

La couleur d'un émail sain varie d'un jaune clair à un gris ou un blanc bleuté. Comme l'émail est semi-translucide et opalescent, la couleur jaune-orangé de la dentine (ou de tout matériau de réparation dentaire) sous l'émail affecte fortement l'apparence de la dent.

L'émail varie en épaisseur sur la surface de la dent. Il est plus épais au niveau du sommet de la couronne dentaire (plus de 2,5 mm) et plus mince sur la jonction émail-cément (JEC).

b. Composition de l'émail

Ce tissu est le plus minéralisé du corps humain, soit environ 95% de minéraux : essentiellement du phosphate de calcium et du carbonate de calcium, le reste étant composé d'eau (4%) et de matières organiques (1%).

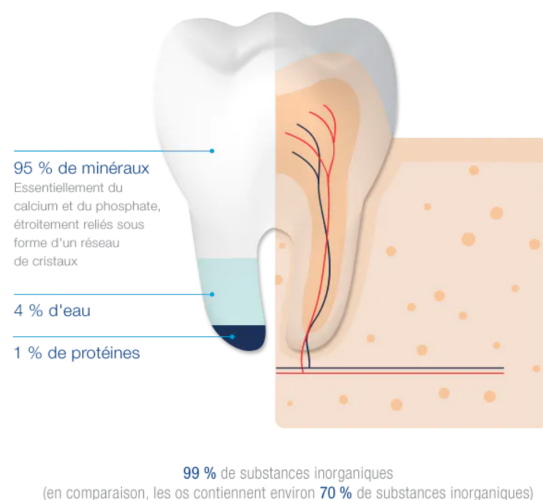


FIGURE 1 SCHEMATISATION DE LA COMPOSITION DE L'EMAIL (2)

Sa partie minérale est principalement composée d'un réseau de cristaux d'hydroxyapatite de calcium dont la formule est notée $(Ca_{10}(PO_4)_6(OH)_2)$. Le fort pourcentage de minéraux dans l'émail est responsable non seulement de sa force et de sa dureté, supérieure au tissu osseux, mais aussi de sa friabilité. La dentine, moins minéralisée et moins friable, est indispensable comme support et compense les faiblesses de l'émail.

Contrairement au ciment et aux os, la matrice organique de l'émail ne contient pas de collagène ni de kératine ; il possède à la place glycoprotéines riches en tyrosine (amélogénines, énamélines et « tuft protein ») dont le rôle serait d'aider à la croissance de l'émail en servant de cadre de construction. Cette matrice organique contient aussi des polysaccharides.

Les protéines de la matrice amélaire sont synthétisées et sécrétées par les améloblastes sécréteurs. Après dégradation enzymatique, elles sont largement réabsorbées par les améloblastes post-sécréteurs. Ces protéines passent alors de 20% à 0,4-0,6% du poids total protéique. Elles initient et orientent les processus de nucléation extracellulaire (96% de charge minérale finale).

c. Structure de l'émail

Les monocristaux d'hydroxyapatite, nanostructures de l'émail, sont assemblés au sein de microstructures, appelées cristallites. Dans l'émail prismatique, des milliers de cristallites constituent un prisme (diamètre 3 à 5 μm), limité par une gaine d'un réseau continu d'émail interprismatique, dont l'épaisseur des travées varie entre 0,5 et 1 μm . Ce sont les sous-unités structurales de l'émail.

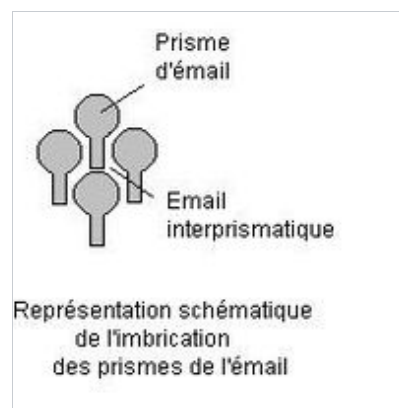


FIGURE 2 REPRÉSENTATION SCHEMATIQUE DES PRIMES DE L'EMAIL (2)

Chaque prisme traverse l'émail, de la jonction émail-dentine jusqu'à la surface de la dent. En coupe transversale, ils ressemblent à un trou de serrure, avec la partie supérieure orientée vers la couronne de la dent et la base orientée vers la racine.

L'émail interprismatique a la même composition que l'émail prismatique ; seule l'orientation des cristaux change. La limite où les cristaux d'émail prismatique et les cristaux d'émail interprismatique se touchent est appelée gaine prismatique.

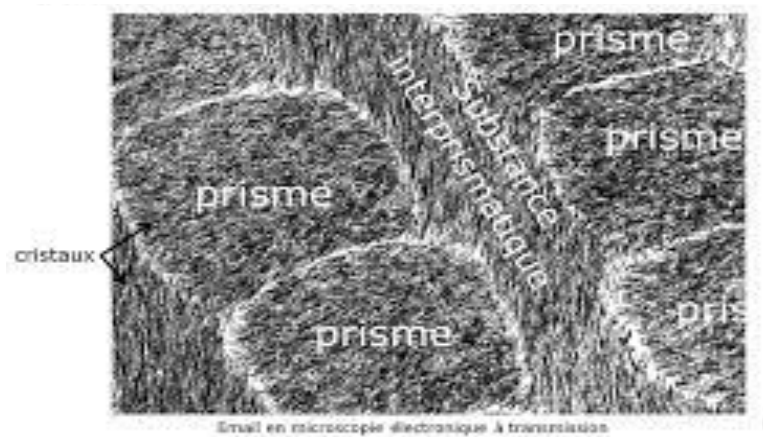


FIGURE 3 EMAIL EN MICROSCOPIE ELECTRONIQUE A TRANSMISSION (MET)

L'étude des caractéristiques des microstructures de l'émail dentaire (stries de Retzius, bandes de Hunter-Schreger) permet d'évaluer les modalités du développement dentaire.

Les stries de Retzius sont des bandes qui apparaissent sur l'émail quand il est observé en coupe transversale au microscope.

Formées par la variation du diamètre des prolongements de Tomes, ces bandes attestent de la croissance de l'émail de façon similaire aux anneaux de croissance d'un arbre.

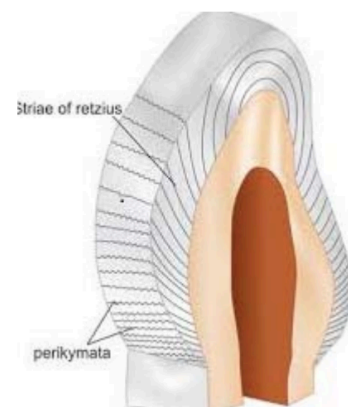


FIGURE 4 STRIES DE RETZIUS RIKYMATIES (UNIVERSITE D'ORAN)

Les périkyaties sont des sillons peu profonds correspondant à la ligne formée par les stries de Retzius à la surface de l'émail. Plus sombre que les autres bandes, la ligne néonatale sépare l'émail formé avant et après la naissance.

Les bandes de Hunter-Shreger sont marquées par la succession de bandes parallèles transversales claires (diazonies) et sombres (parazonies) dues à l'orientation des prismes dans la coupe. (3)

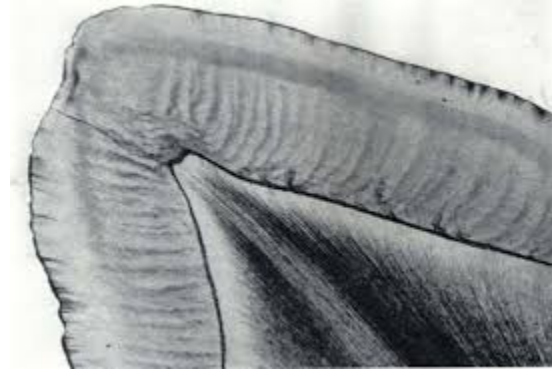

FIGURE 5 BANDES DE HUNTER-SHREGER

2) Minéralisation de l'émail

La formation de l'émail est l'une des étapes du processus global de formation d'une dent. Quand on observe les tissus dentaires en développement au microscope, on peut distinguer différents amas de cellules, comme l'organe adamantin, la lame dentaire et la papille dentaire.

Les étapes généralement reconnues du développement de la dent sont le stade bourgeon, le stade capuchon, le stade cloche et le stade couronne (ou de calcification). L'émail en formation n'est visible qu'à partir du stade couronne.

L'amélogénèse a lieu après le début de l'apparition de la dentine (dentinogénèse), grâce à des cellules appelées améloblastes. L'émail humain se forme à un taux d'environ 4 μm par jour, débutant au niveau de la future localisation des cuspides de la dent, au 3^e ou 4^e mois de grossesse environ.

La création de l'émail est complexe, mais passe par grandes deux étapes :

- Le stade sécrétoire, impliquant des protéines et une matrice organique formant un émail partiellement minéralisé
- Le stade de maturation, qui complète la minéralisation de l'émail.

a. Le stade sécrétoire

Les améloblastes sont des cellules polarisées en forme de colonne. Les protéines de l'émail sont produites au niveau du réticulum endoplasmique granuleux de ces cellules, puis relâchées dans le milieu extracellulaire où elles forment ce que l'on appelle la matrice de l'émail. Cette matrice sera alors partiellement minéralisée par une enzyme, la phosphatase alcaline.

Quand cette première couche est formée, les améloblastes s'éloignent de la dentine, permettant le développement des prolongements de Tomes sur la partie apicale de la cellule. La formation de l'émail continue autour des améloblastes adjacents (induisant la création d'une surface cloisonnée, dits « puits », qui abrite les prolongements de Tomes) et aussi autour de l'extrémité de chaque prolongement de Tomes (induisant le dépôt d'une matrice de l'émail à l'intérieur de chaque puits). La matrice à l'intérieur du puits deviendra à terme le prisme d'émail, et les cloisons deviendront à terme l'émail interprismatique.

b. Le stade de maturation

Les améloblastes transportent des substances utilisées dans la formation de l'émail. L'aspect le plus notable de la phase de maturation au niveau tissulaire est que ces cellules deviennent striées, ou ont une bordure ondulée. Ceci prouve que les améloblastes ont changé leur fonction : de productrice (cf. la phase de sécrétion), elles deviennent transporteuses.

Les protéines utilisées pour le processus final de minéralisation composent la majorité du matériel transporté. Les protéines impliquées les plus notables sont les amélogénines, améloblastines, énamélines et « tuft proteins ». Pendant ce processus, les amélogénines et améloblastines sont éliminées après usage, mais les énamélines et « tuft proteins » sont laissées dans l'émail. À la fin de cette phase, la minéralisation de l'émail est achevée.

En fin de maturation, avant que la dent apparaisse dans la bouche, les améloblastes se décomposent.

Par conséquent l'émail, contrairement à la plupart des autres tissus du corps, n'a aucun moyen de se renouveler. Après une destruction de l'émail par action des bactéries ou par blessure, ni l'organisme, ni le dentiste ne pourront réparer le tissu de l'émail.

L'émail peut de plus être affecté par des processus non pathologiques. La coloration des dents avec le temps peut résulter de l'exposition à des substances telles que le tabac, le café et le thé, mais la couleur de la dent peut aussi s'assombrir graduellement avec l'âge. En effet, l'assombrissement est en partie dû aux matériaux qui s'accumulent au niveau de l'émail, mais est aussi un des effets de la sclérotisation de la dentine sous-jacente. En outre, l'émail devient avec l'âge moins perméable aux fluides, moins soluble dans l'acide, et contient moins d'eau.

3) Étiologie de l'usure de l'émail

La déminéralisation de l'émail se produit lorsque l'émail perd ses minéraux et s'érode. La haute minéralisation de l'émail, qui fait de ce tissu le plus dur de tous les tissus humains, le rend aussi susceptible de subir un processus de déminéralisation.

Il existe plusieurs causes de déminéralisation, physiologiques ou pathologiques.

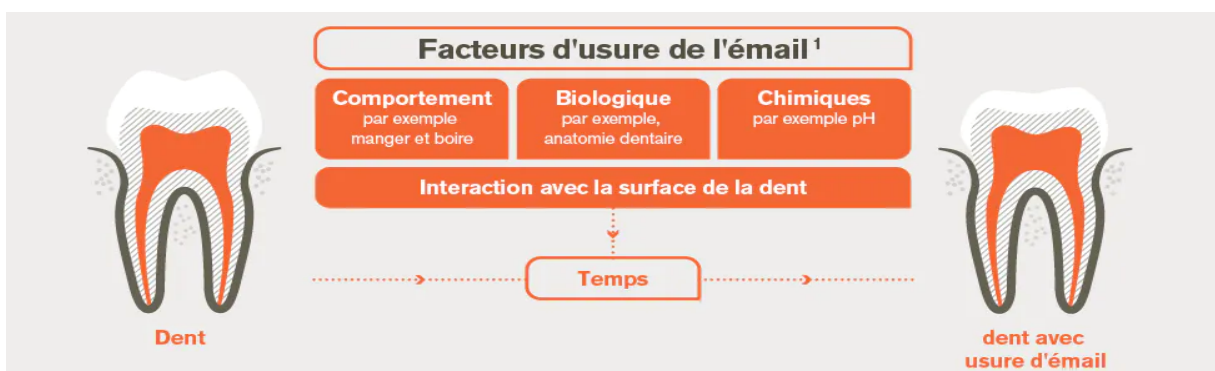


FIGURE 6 FACTEURS D'USURE DE L'EMAIL (4)

La déminéralisation de l'émail est due à :

- Des attaques acides telles que les aliments et boissons acides et/ou sucrées ;
- Une mauvaise hygiène dentaire, laissant place à la formation de plaque bactérienne ;

- Un bruxisme correspondant au grincement des dents nocturne et même parfois diurne ;
- Un brossage des dents traumatique et bien souvent mal effectué ;
- Une insuffisance salivaire pouvant être multifactorielle (prise de médicaments, l'âge, déshydratation, maladies chroniques...)

Les lésions amélares appelées « white spots » sont les signes avant-coureurs de la maladie carieuse, visibles à l'œil nu à la surface de l'émail. Ces lésions blanches consistent en une porosité de surface de l'émail et se présentent sous la forme d'une lésion opaque blanche laiteuse, lorsqu'elles sont situées sur des surfaces lisses, contrastant avec un émail sain qui est brillant. Ce contraste est augmenté si l'émail est préalablement séché.

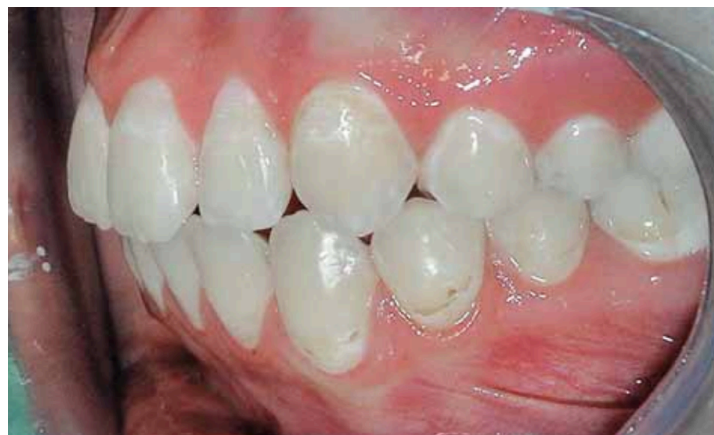

FIGURE 7 EXEMPLE DE « WHITE-SPOTS » POST-ORTHODONTIQUES (BAHOUM A, BAHJE L, ZAOUI F. UTILISATION RAISONNEE DU FLUOR DANS LA PREVENTION ET LE TRAITEMENT)

Ces lésions initiales se retrouvent généralement :

- Au niveau du collet des dents
- Sur les faces proximales (non visibles car masquées par la dent adjacente)
- Sur les surfaces lisses : faces vestibulaires des dents antérieures. Elles sont indétectables radiographiquement.

a. Les lésions carieuses

En l'absence d'élimination régulière par manœuvres d'hygiène bucco-dentaires, le biofilm bactérien (5) fournit, à chaque étape de son développement, un nouvel environnement favorable à la croissance de bactéries responsables de pathologies bucco-dentaires.

La lésion carieuse amélaire initiale se caractérise par 4 zones histopathologiques définies, illustrées par un cône, dont la pointe est dirigée vers la jonction amélo-dentinaire :

- La zone translucide : zone de progression de la lésion où la perte minérale est très faible (1%)
- La zone sombre/opaque : zone de reminéralisation spontanée. Sa microporosité est comprise entre 2-4 %
- Le corps de la lésion : partie la plus importante de la lésion située à 15-30 μm de profondeur sous l'émail intact. Sa microporosité est comprise entre 5-25%
- La zone de surface : partie intacte de la lésion, avec une microporosité inférieure à 5%. Cette zone sera plus importante en présence d'une carie arrêtée, car il y aura eu une re-précipitation des minéraux (6)

Parmi ces 4 zones, on distingue ainsi deux zones de déminéralisation (la zone translucide, le corps de la lésion) et deux de reminéralisation (la zone sombre/opaque, la zone de surface).

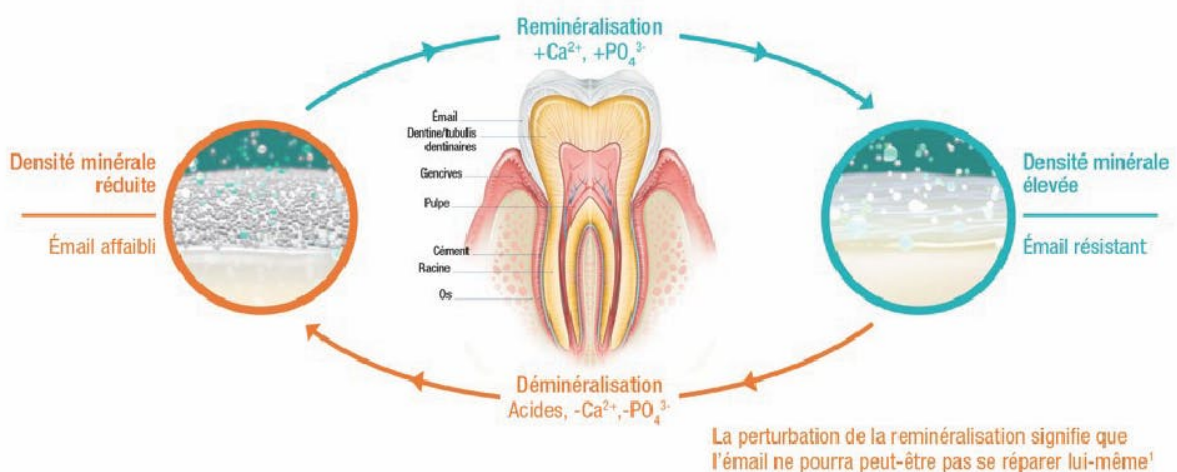


FIGURE 8 CYCLE DE DEMINERALISATION-REMINERALISATION (DR MATTEO BASSO)

L'équilibre entre déminéralisation et reminéralisation doit être maintenu pour éviter l'apparition de lésions carieuses. La principale cause déminéralisante est ce qui communément appelé la carie, perte minérale qui se caractérise par des aspects visuels bien définis.

Elle résulte majoritairement d'une alimentation riche en sucres simples (bonbons, boissons sucrées et même des jus de fruits). La bouche contient un grand nombre et une grande variété de bactéries, et quand le glucose et le saccharose, les plus communs des sucres alimentaires se solubilisent dans le biofilm bactérien qui couvre la surface des gencives et des dents, certaines bactéries buccales interagissent avec lui pour former de l'acide lactique, qui diminue le pH dans la bouche. Les cristaux d'hydroxyapatite de l'émail sont alors solubilisés puis déminéralisés, permettant une invasion bactérienne plus importante et plus en profondeur dans la dent.

Le risque carieux est accru lors des traitements orthodontiques, notamment lié à la difficulté de réalisation des gestes d'hygiène bucco-dentaires. (7)

b. Les 4 types d'usures pathologiques de l'émail

⇒ Érosion

L'érosion dentaire est une perte progressive des tissus dentaires durs, causée par un processus chimique de dissolution par acides, qui ne provient pas d'une activité bactérienne. L'érosion est considérée comme la principale cause d'usure dentaire, en raison de la prévalence accrue résultant du changement de mode de vie entraînant des régimes acides et l'utilisation de boissons gazeuses.

L'usure par érosion se produit de manière lente. Pour que le processus d'érosion existe, un pH acide est nécessaire. Un pH inférieur à 5,5 provoque une libération d'ions calcium et phosphate qui détruisent des cristaux d'hydroxyapatite constituant l'émail, brisant ainsi la structure de ce dernier et provoquant alors une érosion.

Elles apparaissent autant sur les faces linguales que sur les faces vestibulaires, généralement dans la région cervicale. Elles peuvent apparaître dans les faces occlusales en forme de petits puits. Ce sont de petites dépressions étendues, peu profondes et irrégulières, avec les marges lisses et mal définies. Elles sont d'apparence mate. Les facteurs qui causent l'érosion peuvent être produits par l'individu (intrinsèque) ou provenir de l'extérieur (extrinsèque).

- Intrinsèque : les acides gastriques atteignent la cavité buccale chez les personnes atteintes de troubles de l'alimentation, d'anorexie et de boulimie, présentant des problèmes gastriques tels que le reflux œsophagien et des vomissements. Ces lésions occupent une grande surface, touchent plusieurs dents, sont opaques et leurs bords sont marqués. L'emplacement est généralement situé dans les zones palatines du secteur antérosupérieur et dans les faces occlusales des molaires.

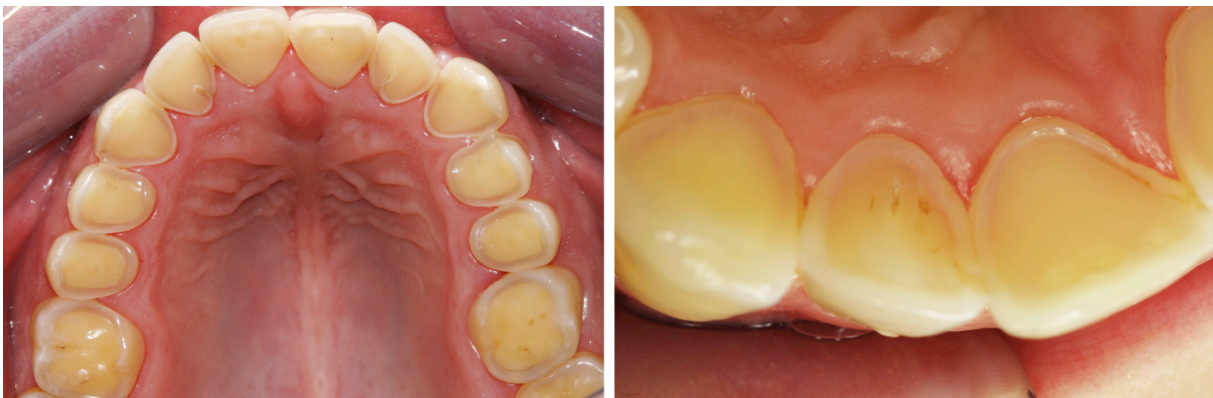

FIGURE 9 LESIONS EROSIVES SUR LA FACE PALATINE DES DENTS D'UN PATIENT ATTEINT DE REFLUX GASTRIQUES (8)

- Extrinsèque : l'usure est produite par des agents externes à l'individu. Ils entrent en contact avec la dent de différentes manières
 - Facteurs environnementaux et liés à la profession : travailleurs des industries chimiques des colorants, des minéraux, des métaux ; dégustateurs de vin et nageurs professionnels
 - Modes de vie et régime alimentaire : plats cuisinés rapides et précuits est l'une des raisons de l'augmentation du nombre de lésions dues à l'érosion, car de nombreux acides sont utilisés comme additifs et agents de conservation dans les aliments et les boissons, comme l'acide acétique (vinaigre), l'acide

phosphorique, agrumes (fruits), ascorbique (vitamine C). Les boissons gazeuses constituent également un problème majeur, la prévalence des usures chez les jeunes a augmenté en raison de la consommation élevée de sodas.

- Médications telles que l'aspirine et la vitamine C

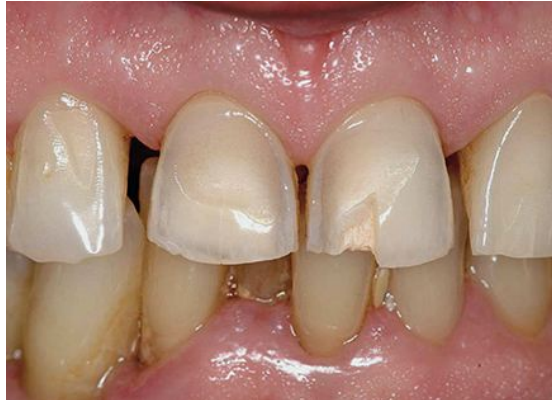

FIGURE 10 EFFETS COMBINES DE L'EROSION DE L'EMAIL VESTIBULAIRE DES DENTS ANTERIEURES MAXILLAIRES D'ORIGINE ALIMENTAIRE ET BROSSAGE TRAUMATIQUE

⇒ Abfraction

L'abfraction se caractérise par une usure produite par des forces excentriques (non axiales) sur le tissu dentaire.

Ces forces provoquent une flexion au collet de la dent, générant une tension qui, si elle dépasse l'union chimique des cristaux d'hydroxyapatite, provoque la déstructuration des liaisons moléculaires, formant ainsi des micro-fractures de l'émail et de la dentine.

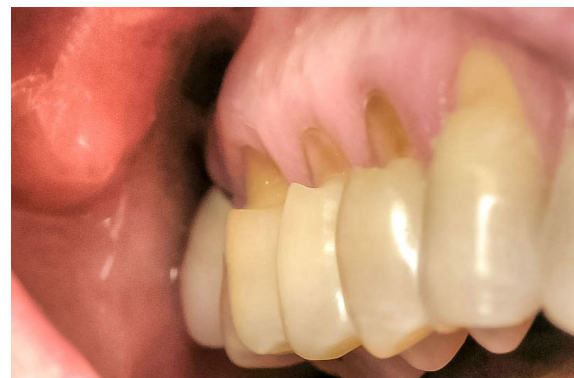


FIGURE 11 ABFRACTION DENTAIRE (CLICHE DE STUDIO DENTAIRE)

La salive pénètre entre les cristaux et des phénomènes érosifs tels que l'abrasion et l'érosion accélèrent le processus de destruction en formant une lésion en forme de coup de hache située dans la jonction amélo-cémentaire avec des angles internes et externes marqués. Les lésions

d'usure apparaissent majoritairement sur les faces vestibulaires des prémolaires, bien que nous puissions en retrouver sur les premières molaires, canines et incisives.

L'hypersensibilité dentinaire est un symptôme courant de ces lésions. Il est conseillé de prendre des mesures de restauration (comblement au composite par exemple) afin d'éviter la progression de la lésion, ainsi que de contrôler l'hypersensibilité (par un dentifrice adapté par exemple).

L'abfraction peut entraîner également une insensibilité de certaines dents. Son origine a plusieurs causes. Le plus souvent, elle est due au bruxisme et au clenching (serrement de dents). Cependant, une malposition dentaire, le mordillement fréquent d'un objet, une abrasion causée par un brossage traumatique ou une restauration inadaptée peuvent également l'expliquer.

⇒ Abrasion

C'est une usure provoquée par un frottement répétitif, un grattage des dents avec des agents externes (objets ou substances introduits dans la bouche). La lésion présente un contour indéfini, avec une surface dure et polie. Aucune plaque bactérienne ou taches n'apparaissent.

L'émail est lisse, plat et brillant ; et la dentine exposée est polie. La forme de la lésion est large, avec des bords non définis et est accompagnée d'une récession gingivale. Elle affecte généralement les zones vestibulaires et les dents les plus touchées sont les prémolaires, les canines et les premières molaires.

Elle peut affecter l'émail, le cément et la dentine si le processus est avancé. Les facteurs étiologiques sont :

- Brossage traumatique, ajouté au potentiel abrasif des dentifrices, et l'utilisation de brosses à dents medium et dures.
- Habitudes comme se ronger les ongles (onychophagie), mordre des stylos ou des objets durs, fumer la pipe, les piercings
- Métiers comme les couturières et les tailleurs, les menuisiers, qui maintiennent des épingles ou des clous entre leurs dents

- Prothèses partielles amovibles : les dispositifs de rétention comme les crochets sont en contact direct avec des dents et de mouvements lors de la mastication provoquent des frottements qui aboutissent à une abrasion.

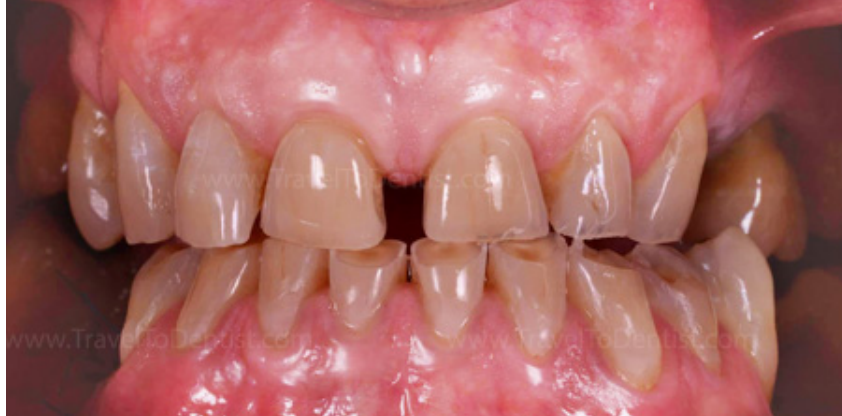

FIGURE 12 SURFACE D'ABRASION DENTAIRE SUR LES FACES VESTIBULAIRES ET OCCLUSALES (SOURCE : TRAVEL TO DENTIST)

⇒ Attrition

C'est une usure des tissus dentaires des bords incisifs, des faces occlusales ainsi que des zones de contact interproximales. C'est la conséquence de contacts répétés des dents entre elles par le phénomène masticatoire physiologique, sans intervention de substances extrinsèques.

Outre les invasions bactériennes, l'émail est soumis à d'autres forces destructrices. Le bruxisme (grincement de dents compulsif) détruit l'émail très rapidement. Le taux d'usure de l'émail, appelé attrition, est de 8 μm par an en temps normal.

C'est une erreur commune de croire que l'émail s'use principalement par mastication. En fait, les dents se touchent peu lors de la mastication. De plus, le contact normal des dents est compensé physiologiquement par ligament parodontal et la disposition des dents quand la bouche est fermée.

Si les dents d'une personne sont en mal-occlusion, cette dernière pourrait commencer à bruxer par agacement. Les dents maxillaires et mandibulaires doivent pouvoir entrer en contact sans

difficulté, cela demande une précision qui n'est pas toujours acquise naturellement, c'est pour cela qu'on a de plus en plus recours aux traitements orthodontiques, afin de rectifier l'occlusion dentaire.

Les forces réellement destructrices sont les mouvements de para-fonction (tels que la succion, digitale (le plus souvent le pouce) ou d'un objet (tétine ou linge), ou le bruxisme), qui peuvent causer à l'émail des dommages irréversibles.

L'attrition ressemble beaucoup à l'abrasion. Ce qui les distingue est que l'attrition se produit sur toutes les dents, tandis que l'abrasion est fréquemment rencontrée au groupe des dents frontales qui ont plus de contact avec les objets de l'extérieur.

Comme tous les quatre types d'usure (attrition, abrasion, abfraction, érosion), l'attrition se produit de manière lente, au fil des années. Cependant, chez certaines personnes, le taux d'usure est plus accéléré et l'attrition est plus prononcée.

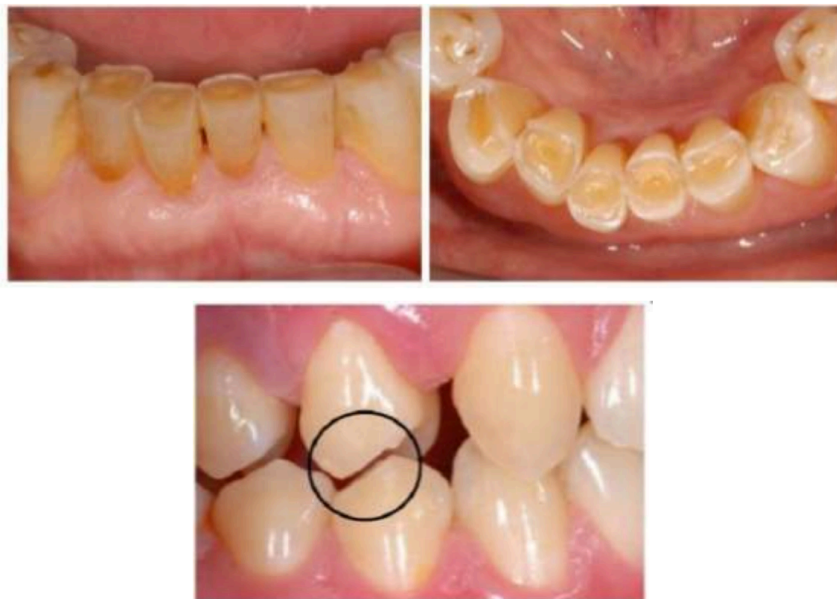

FIGURE 13 LESIONS D'USURE TYPE ATTRITION (DR. E D'INCAU)

c. Les traitements orthodontiques

L'Orthopédie Dento-Faciale (ODF), ou orthodontie (du grec *orthos* « droit » et *odontos* « dent ») a pour objectif l'amélioration de la position des dents, de la forme des arcades dentaires et de l'occlusion. Elle vise donc à corriger les malpositions et dysmorphoses dentaires, alvéolaires et basales, ainsi que les dysfonctions pouvant éventuellement être présentées par les patients. D'autre part, en corrigeant cela, elle apparaît bénéfique à long terme pour le parodonte, en permettant d'obtenir un brossage dentaire plus facile et efficace.

L'orthodontie peut être réalisée à tout âge : chez les enfants (en denture mixte), chez les adolescents en cours de croissance, et chez les adultes, de plus en plus, dans certaines conditions.

Différents moyens thérapeutiques sont à la disposition de l'orthodontiste, ayant des buts distincts notamment la prévention, l'interception ou la correction : appareillages amovibles, forces extra-orales, appareils fonctionnels, appareillages fixes, bi-bagues, appareils multi-attaches, ou chirurgies (nécessaires lors de traitements de pathologies plus sévères).

La configuration des brackets, la présence des fils, élastiques, ressorts et autres attachements, rendent le maintien d'une bonne hygiène bucco-dentaire difficile pour le patient. L'accumulation de plaque dentaire autour de ces dispositifs constitue un facteur étiologique du développement de la carie.

Plusieurs études, dont celles de Chatterjee & Kleinberg 1979(9) ; et de Scheie et coll. 1984(10), ont montré que les traitements orthodontiques favorisent un changement dans l'écologie buccale en faveur d'une augmentation des sites rétentifs aux bactéries, notamment les streptocoques mutans qui jouent un rôle majeur dans l'initiation du processus carieux, ainsi qu'une diminution du pH. Tout ceci expliquerait l'incidence élevée de la carie chez les porteurs d'appareils orthodontiques par rapport aux patients non-appareillés (Zachrisson & Zachrisson 1971(11)).

La modification de la salive est également un facteur important intervenant lors du processus carieux. Trois paramètres sont à prendre en considération : le flux, le pH, et le pouvoir tampon salivaire.

Une étude menée en 2010 par Lara-Carrillo et coll (12), a permis de déterminer l'effet d'un traitement orthodontique fixe sur ces différents paramètres salivaires. Les résultats ont montré une augmentation significative du débit salivaire et du pouvoir tampon après un mois de traitement (temps nécessaire pour observer les premiers changements dans l'écologie buccale). Prenant ces éléments en considération, ainsi que le rôle cario-protecteur joué par la salive, il est possible d'affirmer que l'augmentation rapide du niveau de *Streptococcus mutans* et de *Lactobacillus* chez les patients porteurs d'appareils orthodontiques fixes est due à l'augmentation des sites rétentifs de plaque (associée à une hygiène orale plus difficile).

d. Rétention de plaque accrue lors de traitement orthodontique

Les bactéries sont probablement les premiers micro-organismes vivants apparus sur Terre, il y a entre 2,5 et 3,4 milliards d'années, et les seuls qui soient restés identiques à eux-mêmes.

Depuis tout temps, elles s'associent en biofilms pour coloniser tous les environnements, naturels ou façonnés par l'homme. Cette forme de vie en regroupement leur a permis de répondre aux conditions environnementales fortement défavorables liées à la formation de la Terre : températures et pH extrêmes, exposition aux rayonnements ultraviolets...

Leur existence a été révélée en 1668 par Anthony Van Leeuwenhoek (13), naturaliste hollandais, qui mit au point la microscopie, et qui écrit une description des «animalcules» présents à la surface de ses dents, publiant ses observations dans une série de lettres envoyées à la Royal Society.

Par la suite, en 1898, Black (14), considéré comme « Le père de la dentisterie moderne », utilisa le mot de « plaque dentaire » pour décrire une masse microbienne à la surface dentaire, qui a longtemps été considérée comme une simple accumulation de cellules bactériennes, sans structure organisée.

Avec l'avancée scientifique et l'apparition de nouveaux microscopes plus sophistiqués, William Costerton (5) a pu démontrer que la masse microbienne observée sur les surfaces dentaires était constituée de populations hétérogènes, sous forme de structure bien architecturée. Il fut donc justifié de changer la dénomination « plaque dentaire » au profit de «biofilm bactérien».

Les attaches orthodontiques et les résines de collage favorisent la rétention de plaque au niveau des surfaces lisses généralement non atteintes par la carie (Øgaard, 2008(15)). De ce fait, l'hygiène orale est rendue plus difficile, et cette difficulté à obtenir une élimination totale de la plaque bactérienne peut engendrer un déséquilibre du processus de déminéralisation-reminéralisation, qui va conduire à l'apparition de zones de dissolution de l'émail ou white spots (Chang et coll. 1997 (16)).

Il n'est pas rare de constater, à la fin d'un traitement orthodontique, l'existence, sur les couronnes dentaires de lésions blanches, appelées « white spots » qui signent une déminéralisation de l'émail et représentent les formes initiales de caries. (17)

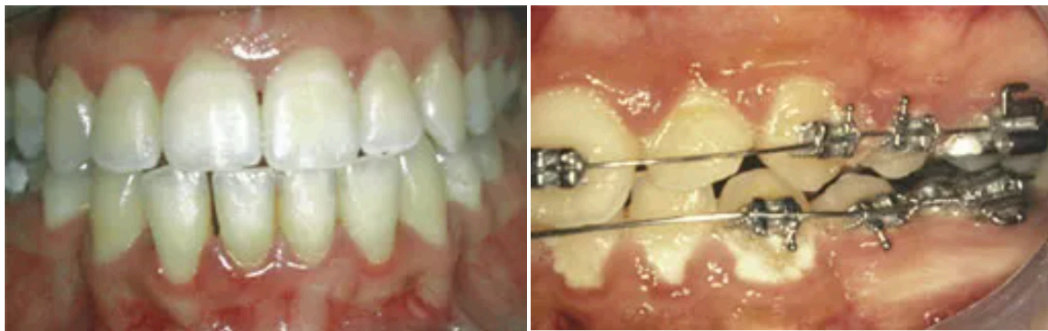

FIGURE 14 GAUCHE : ZONES DE DEMINERALISATION APPARUES A LA FIN DU TRAITEMENT ORTHODONTIQUE / DROITE : ACCUMULATION DE PLAQUE AUTOUR DE L'APPAREILLAGE

4) Les colles orthodontiques

Le terme « colle » est défini selon le Deutsches Institut für Normung (DIN, organisme allemand de normalisation) comme une « matière non métallique capable d'assembler des pièces par adhésion de surface et cohésion interne ».

En orthodontie, le terme de « colle » définit tout matériau permettant de créer une liaison entre l'émail et le bracket. Ainsi, trois éléments interviennent dans le collage soient : bracket/colle/substrat, constituant deux interfaces : dent/colle et colle/attache. (18)

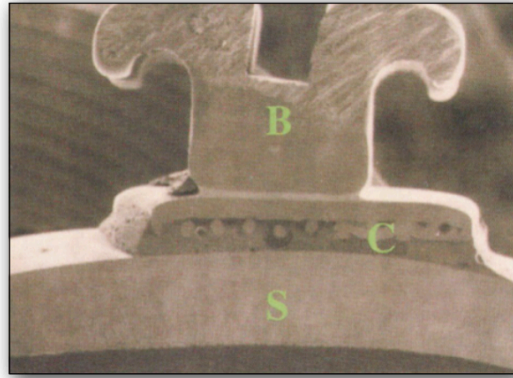


FIGURE 15 : COUPE LONGITUDINALE D'UN ASSEMBLAGE COLLE (BRACKET/COLLE/SUBSTRAT). C : COLLE, B : BRACKET, S : SUBSTRAT (HITMI ET COLL., 2002)

Le collage est une composante majeure de notre arsenal thérapeutique. L'orthodontiste, comme l'omnipraticien, est amené à assembler différents matériaux sur de nombreux substrats (émail, dentine, céramique, résine, acier, amalgame, or...) de façon routinière.

En 1965, Newman (19) a proposé, pour la première fois, le collage direct des brackets orthodontiques à l'aide d'une résine époxy, en remplacement des systèmes de scellement des bagues. Le collage des brackets est devenu depuis, un acte quotidien en orthodontie.

Comme tout matériau introduit dans la cavité buccale, les systèmes de collage orthodontiques doivent présenter différentes propriétés générales :

- Résistance aux agressions chimiques et physico-chimiques du milieu buccal (variations du pH et de la température liées au régime alimentaire)
- Résistance à la solubilité à cause de la présence permanente de fluides dans le milieu buccal
- Bonne biocompatibilité et, si possible, une bio-activité par libération de produits bactériostatiques (CVIMAR) et cario-protecteurs

Tout système de collage en orthodontie doit présenter du fait de son utilisation spécifique :

- Adhésion suffisante pendant toute la durée du traitement pour éviter le que les brackets se décollent
- Bonne étanchéité immédiate, qui doit aussi être pérenne dans le temps pour éviter tout problème de tâches de déminéralisation ou de lésions carieuses sous la colle

- Propriétés mécaniques suffisantes pour résister aux contraintes liées au traitement, aux fonctions et aux parafunctions ; ces propriétés mécaniques ne doivent pas être excessives pour faciliter la dépose des attaches sans altération tissulaire ;
- Respect de l'intégrité tissulaire ;
- Temps de travail suffisant pour permettre le multi-collage des brackets ;
- Élimination aisée des excès pour les résines composites colorées avant polymérisation ;
- Dépose facile des attaches sans dommage pour la surface amélaire ;
- Nettoyage aisé de la colle après la dépose des attaches ;
- Tolérance à la manipulation dans un milieu où une contamination humide ou salivaire accidentelle est possible.

Malheureusement, il n'existe aucun système de collage qui réponde à l'ensemble de ce cahier des charges. C'est pourquoi l'orthodontiste est conduit à faire un choix entre les différents systèmes de collage en fonction de la situation (du patient et du praticien).

Il existe quatre familles différentes de colles utilisées en orthodontie :

- Les colles traditionnelles hydrophobes ;
- Les colles hydro-compatibles ;
- Les colles auto-mordançantes ;
- Les ciments verres ionomères modifiés par adjonction de résine (CVIMAR)

La facilité de dépose des attaches orthodontiques est fonction des valeurs d'adhérence du système de collage. L'adhérence correspond à la force nécessaire à la séparation d'un assemblage collé.

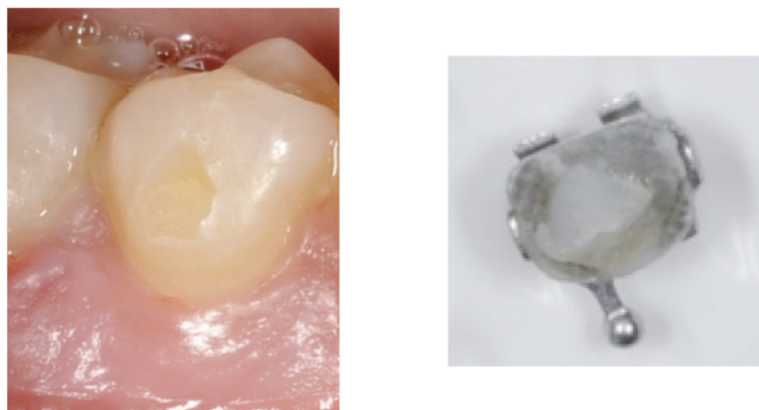


FIGURE 16 ARRACHEMENT AMÉLAIRE MACROSCOPIQUE SUR UNE PREMOLAIRE A LA DEPOSE (20)

Les valeurs d'adhérence oscillent entre 12 et 29 MPa pour les résines composites et sont de 19,6 MPa pour les CVIMAR.

Pour Murray et al (21), la valeur d'adhérence suffisante à la bonne tenue de ces attaches se situe entre 5,0 et 7,8MPa.

Hitmi, quant à elle, a montré que les valeurs d'adhérence diffèrent en fonction de la colle et donc la force nécessaire à sa dépose également (18).

a. Les colles traditionnelles hydrophobes

Les différents systèmes des colles hydrophobes traditionnelles sont variés et sont classés en fonction leur mode de polymérisation. Les colles chémo-polymérisables se présentent soit en conditionnement pâte-pâte, soit en activateur-pâte.

La dépose des systèmes pâte-pâte est difficile avec un risque d'altération de l'émail, notamment pour les attaches rigides que sont les céramiques.

Quant à eux, l'inconvénient majeur des systèmes activateur-pâte est leur taux de conversion, fonction de la quantité de colle et de la qualité d'adaptation de l'attache sur la dent (d'où un décollement plus important dans le secteur postérieur car les attaches sont moins bien adaptées à la morphologie des prémolaires).

Il existe d'autre part un risque majeur de déminéralisation autour des attaches lorsque la surface mordancée est supérieure à la taille de l'attache : la résine pénétrant à ce niveau ne sera pas polymérisée, ce qui devient un rétenteur bactérien du fait de la porosité locale de l'émail.

Les systèmes les plus utilisés en orthodontie sont les systèmes photo-polymérisables, notamment car ils disposent d'un bon recul clinique. Cependant, leurs valeurs d'adhérence étant élevées, le traitement de l'émail au préalable étant agressif et la rigidité du composite peuvent provoquer des altérations amélaire lors de la dépose des attaches.

b. Les colles hydrocompatibles

Dans les colles hydrocompatibles, la modification se trouve au niveau de l'adhésif, on pourrait donc parler "d'adhésif hydrocompatible". La résine qui le constitue est toujours hydrophobe mais des monomères hydrophiles sont présents, ainsi qu'un solvant tel que l'acétone ou l'alcool, permettant d'éliminer l'humidité de la surf

Ces monomères améliorent le mouillage et l'infiltration de la résine sur une surface humide, rendant ce système moins sensible à l'humidité. Ces adhésifs peuvent alors être associés à un composite chémo ou photopolymérisable.

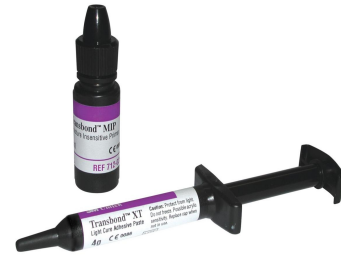

FIGURE 17 EXEMPLE DE COLLE HYDROCOMPATIBLE

c. Les colles auto-mordançantes

De même que pour les colles hydrophobes, ici, seul l'adhésif est auto-mordançant. Il a pour effet une déminéralisation et une infiltration concomitante de la résine. Ces systèmes diminuent le nombre d'étapes nécessaires au protocole de collage (22) et donc le risque d'erreurs opératoires.

L'attaque est moins agressive que dans les systèmes classiques avec un mordantage à l'acide orthophosphorique et les valeurs d'adhérence semblent compatibles avec les impératifs de nos traitements orthodontiques. (23)

d. Les CVIMAR (ciments verre ionomères modifiés par adjonction de résine)

Les CVI sont principalement utilisés en dentisterie restauratrice, ou en restauration des pertes de substances cervicales et en prothèse dans le cadre de l'assemblage définitif des éléments périphériques (24).

Les CVI traditionnels sont composés d'une poudre et d'un liquide à mélanger. Comme tous les ciments utilisés en odontologie, ils sont le résultat d'une réaction acide/base où l'acide est le liquide et la base est la poudre. Une bonne connaissance de la réaction de prise permet au praticien d'optimiser la manipulation et l'efficacité clinique de ces biomatériaux.

Existant en version chémo- et photo-polymérisable, les CVIMAR relarguent des ions fluor et supportent bien l'humidité résiduelle.

De plus, l'absence de mordantage acide agressif permet de respecter l'intégrité de l'émail, leur potentiel d'adhésion résultant d'interactions physico-chimiques entre le matériau et la surface amélaire.

Cela étant dit, pour une utilisation optimale, il est conseillé de réaliser un traitement de la surface amélaire à l'acide polyacrylique 10% pendant 20 secondes (25) (mais ceci est controversé par certains auteurs (26)). Cet acide faible permet d'une part de dépolluer la surface amélaire, et d'autre part d'augmenter la mouillabilité du CVIMAR qui contient la même molécule.

Même si les valeurs d'adhérence sont nettement inférieures à celles des résines composites, il semble que les CVIMAR permettent une adhésion compatible avec les impératifs des traitements orthodontiques.

L'adaptation précise de la bague sur la dent est recommandée, mais elle est parfois insuffisante pour maintenir la protection du ciment si les pressions et les chocs de la mastication sont importants.

Utilisé depuis quelques années en orthodontie, le CVI est une bonne alternative à cette situation. Il adhère à la fois au métal mais aussi et surtout à l'émail, libère du fluor, et constitue donc ainsi une protection de la dent de par son pouvoir bactériostatique. Son emploi marque un progrès essentiel qui a fortement diminué la fréquence des zones déminéralisées sous les bagues.

En effet, les résultats montrent une diminution significative de lésions carieuses et « white spots » avec l'utilisation d'un CVI de collage pour les bagues orthodontiques après dépose de l'appareillage. Ces résultats sont obtenus grâce à leur pouvoir anti-cariogène (bactériostatique),

réduisant l'incidence de zones de déminéralisation autour du matériel orthodontique de par un relargage du fluor dans des sites spécifiques.



FIGURE 18 KIT DE CVI POUR SCellement DEFINITIF ET COLLAGE DE BRACKETS

Le CVI peut être conditionné sous différentes formes. Il est souvent présenté sous forme de capsules clipsables. Pour l'utiliser il suffit de clipser la capsule, l'agiter par un vibreur une dizaine de secondes puis la positionner sur le pistolet à CVI.

5) Protocole de collage orthodontique

Les résines composites sont les matériaux de choix de l'orthodontiste. Avec ces matériaux il faut respecter un certain nombre d'étapes avec précision afin d'obtenir un collage efficace et durable dans le temps :

1. Nettoyage des surfaces amélaire
2. Mordançage à l'acide orthophosphorique
3. Rinçage et séchage
4. Mise en place de l'adhésif
5. Séchage
6. Polymérisation
7. Positionnement de l'attache orthodontique enduite de résine composite
8. Polymérisation

Les recherches sur les nouveaux produits de collage ont pour but de diminuer le nombre d'étapes et donc de diminuer le risque d'erreur dans le protocole.

II. DEPOSE DES DISPOSITIFS ORTHODONTIQUES FIXES

La dépose de l'appareillage orthodontique peut être divisée en trois grandes étapes : la dépose à proprement parler, l'élimination de l'adhésif résiduel et enfin le polissage de la surface amélaire. Il s'agit de trois étapes au cours desquelles peuvent survenir des altérations de l'émail (27) à plusieurs niveaux : son intégrité, son épaisseur, sa brillance, sa teinte...

La dépose des attaches orthodontiques peut être prématurée, ou survenir lors de la fin du traitement prévu initialement.

Cas de la dépose précoce des dispositifs orthodontiques :

Dans certains cas particulièrement défavorables, où la qualité de l'hygiène bucco-dentaire devient insuffisante voire catastrophique, il ne faut pas hésiter à interrompre le traitement orthodontique, de façon transitoire ou non, selon des possibilités de remise en état de la cavité buccale, de la réévaluation de la motivation du patient et des résultats sur les habitudes d'hygiène et d'alimentation.

Cette démarche de surveillance permet de prévenir la survenue de caries, mais aussi d'atteintes parodontales qui peuvent prendre différentes formes (gingivites hyperplasiques, récessions gingivales...) (28)

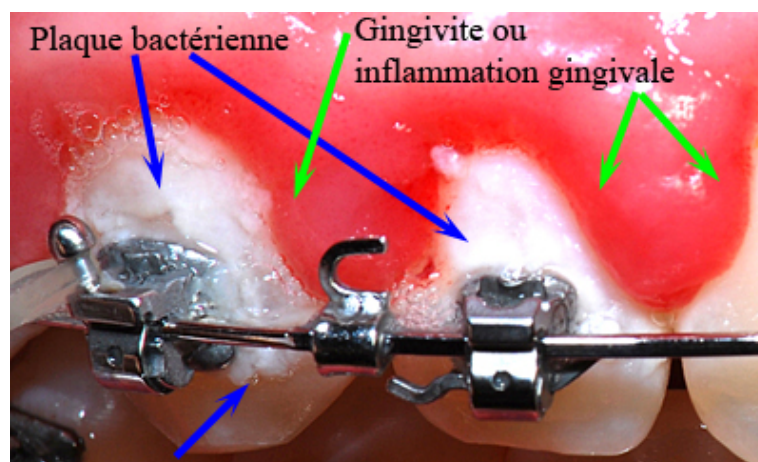


FIGURE 19 CAS D'INFLAMMATION GINGIVALE DUE A UNE ACCUMULATION DE PLAQUE BACTERIENNE LIEE A UNE MAUVAISE HYGIENE BUCCO-DENTAIRE (CLICHE DR SYLVAIN CHAMBERLAND)

Légalement, le praticien est tenu à une obligation de moyens et de sécurité de résultat. Selon l'arrêt du 17 mars 1967 de la Cour de Cassation, il est responsable des suites dommageables des soins s'il s'est rendu coupable d'une négligence : « Le contrat qui se forme entre le chirurgien-dentiste et son patient entraîne, pour le premier, l'obligation de donner au second des soins conformes aux règles consacrées par la pratique dentaire et les données acquises de la science. Le praticien est responsable des suites dommageables des soins si, eu égard à cette obligation de moyens, il s'est rendu coupable d'une imprudence, d'une inattention ou d'une négligence révélant la méconnaissance de ses devoirs. »

Ainsi, sous-estimer les contraintes et les risques thérapeutiques est répréhensible. Ces risques seront portés à la connaissance du patient (et de ses parents s'il est mineur) grâce à une information adaptée reportée dans un document, le consentement éclairé, à signer avant le début du traitement. Toute tâche préexistante devra être signalée, et un bilan photographique de qualité sera réalisé avant le traitement.

Cas de la dépose des dispositifs en fin de traitement orthodontique :

La dépose des appareillages fixes a lieu lorsque les résultats obtenus grâce au traitement orthodontique sont conformes aux exigences initiales du praticien et du patient.

1) Technique de dépose des attaches orthodontiques

En pratique quotidienne, les matériaux de collage doivent permettre une rétention des attaches pour éviter les décollements incessants tout en permettant une dépose relativement facile, sans dommages amélaire ou pulpaire. Les altérations de l'émail peuvent donc survenir en cas d'échec du collage ou d'excès de rétention.

Les risques sont essentiellement iatrogènes, donc opérateurs-dépendants et peuvent survenir :

- ⇒ Lors du retrait de l'attache à la pince à débager :
 - Rayures de l'émail par frottement de la pince à débager ;
 - Arrachements de prismes ou fracture coronaire :

- Par un mauvais positionnement de la pince ;
- Par application d'une force trop importante sur l'attache ;
- Par adhérence trop importante du système de collage à l'émail ;
- Par usure ou pré-fragilisation carieuse (leucomes pré-carieux).

⇒ Lors du retrait de la colle à la fraise :

- Atteinte mécanique par la fraise provoquant des rayures de l'émail ;
- Atteinte thermique par échauffement : l'utilisation des fraises devra toujours se faire sous spray eau/air pour réduire l'augmentation de température générée à haute vitesse.

Cependant, une dépose aisée sans conséquences amélaire peut être anticipée dans le choix :

- Du type de préparation de la dent (sablage, acide orthophosphorique, adhésif automordançant...) ;
- Du type de colle (colles traditionnelles, auto-mordançantes ou CVIMAR) ;
- Du type d'attache et de l'architecture de sa base (métallique, céramique)

Un choix raisonné par l'orthodontiste de l'association mode liaison/système d'attache participe ainsi à la diminution des risques.

Le but est d'obtenir une rupture adhésive ou cohésive de la colle. Lorsque le praticien estime la correction optimale, ou qu'il décide d'interrompre le traitement orthodontique, il procède alors à la dépose de l'appareillage.

L'application d'une force permet d'initier une fissure à partir d'un défaut pré-existant, aboutissant à une rupture pouvant être de deux types : cohésive (à l'intérieur du matériaux de collage ou du matériau collé), ou adhésive (à l'interface colle/matériau collé).

Habituellement, la dépose est effectuée grâce à une pince coupante, une pince à débager ou une pince de Weingart. Il s'agit d'appliquer une force douce de levier à la base de l'attache avec une rupture du joint collé faite de préférence au niveau de la colle.

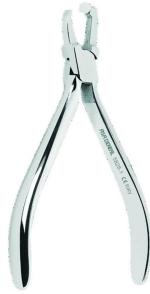

FIGURE 20 IMAGINE D'UNE PINCE A DEBAGUER

Il existe quatre techniques différentes de débagueage. Celles-ci ont été étudiées notamment par Holberg (29) afin de les comparer et d'opter pour celle présentant le moins de risque pour les tissus dentaires. La rotation frontale, la rotation latérale, la compression et le cisaillement sont les quatre techniques de dépose des attaches orthodontiques étudiées par Holberg et illustrées ci-dessous :

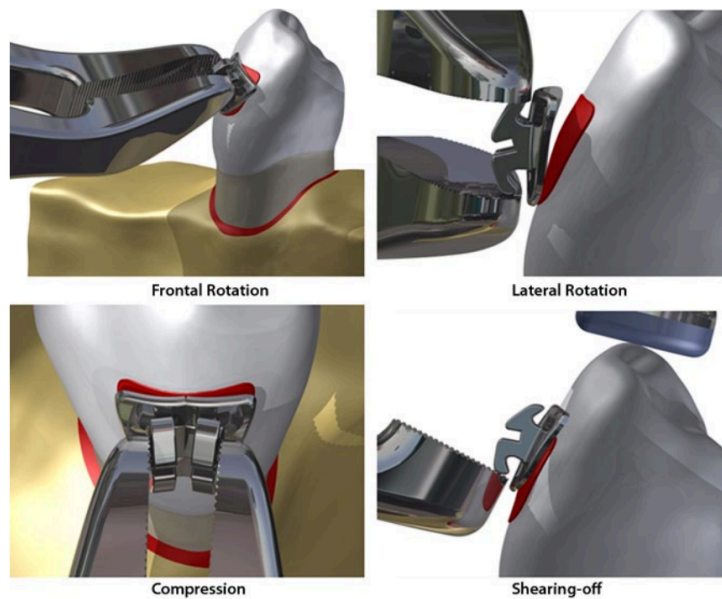


FIGURE 21 A. ROTATION FRONTALE, B. ROTATION LATÉRALE, C. COMPRESSION, D. CISAILLEMENT (29)

De cette étude menée en 2014 (29), Holberg en a conclu que les effets les moins traumatiques sur le ligament parodontal ont été trouvés par l'association de la technique de compression des ailes de support, et la technique de cisaillement. En conséquence, ces deux procédures semblent particulièrement bien adaptées à une application clinique quant aux patients atteints de parodontopathies.

2) Élimination de l'adhésif résiduel

Suite à la dépose des attaches orthodontiques fixes, il reste généralement des résidus d'adhésif à la surface amélaire. Le plus difficile est de bien les repérer afin de mieux les éliminer et redonner à l'émail son aspect initial. Dans certaines conditions, ils captent la lumière, donnant une impression de « zébrures » disgracieuses. Un séchage excessif permet le plus souvent de les mettre en évidence.

De tous les protocoles de dépose de l'adhésif résiduel, aucun ne permet de récupérer une surface amélaire intacte. En effet, un problème majeur se pose : grâce au mordantage, l'adhésif a pu pénétrer à l'intérieur de l'émail, et aucun instrument n'est capable d'enlever ces résidus de colle sans léser l'émail.

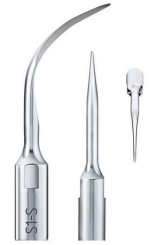Cependant, la littérature énumère une grande variété de méthodes d'élimination de l'adhésif résiduel :

- Pince pour retirer la colle : il s'agit d'une technique obtenant de bons résultats car elle est moins invasive et apporte plus de confort pour le patient puisqu'il n'y a pas de vibrations comme avec les ultra-sons ou utilisation de rotatifs. De plus, elle est rapide d'utilisation. En revanche, elle est décrite par certains auteurs comme « la pire méthode » car elle cause une usure de l'épaisseur de l'émail.
- Laser : les dommages amélaire causés par le laser à radiations de CO₂ dépendent de la puissance utilisée, des brûlures peuvent être causées, cette méthode peut être plus dangereuse que les autres. Le Yag Laser cause significativement plus de lésions sévères de l'émail que les fraises en carbure de tungstène.
- Disques Sof-Lex : permettent de conserver les caractéristiques initiales de l'émail dans 50% des cas. Cependant, il s'agit d'une méthode chronophage, dû au passage de 4 disques différents, et n'élimine pas l'adhésif en totalité.



FIGURE 22
DISQUES SOF-LEX

- Fraises en fibres de verre : utilisation recommandée dans l'élimination des restes d'adhésifs car c'est une méthode rapide et possède une capacité de distinction entre l'adhésif et l'émail, entraînant donc une absence de lésion de l'émail à son contact.
- Ultrasons : ils sont considérés comme nuisibles, entraînant des surfaces amélares fragilisées. Cette méthode est difficile à utiliser car les inserts ne couvrent pas toute la surface de travail. Elle requiert donc plus de temps et de passage sur l'émail. La dureté de l'instrument est aussi responsable de ces effets secondaires. De plus, les vibrations causent une rupture des prismes de l'émail.
- Fraises en carbures de tungstène à faible ou grande vitesse : c'est une méthode efficace qui cause moins de dommages et présente une plus grande rapidité d'utilisation.



**FIGURE 23 INSERT
ULTRA-SONS**

3) Procédure de dépose de la colle résiduelle dans la littérature

Dans la littérature, plusieurs auteurs ont proposé leur protocole de dépose de la colle post-traitement orthodontique.

Selon Campbell (30), la technique la plus appropriée est l'utilisation de fraises en carbure de tungstène à grande vitesse. Elles entraînent l'apparition de micro-rayures à la surface de l'émail, pouvant être éliminées par un polissage rigoureux. Pour cela, il préconise l'utilisation de pointes et cupules en caoutchouc avec une pâte à polir, puis finir avec des cupules vertes et marron.

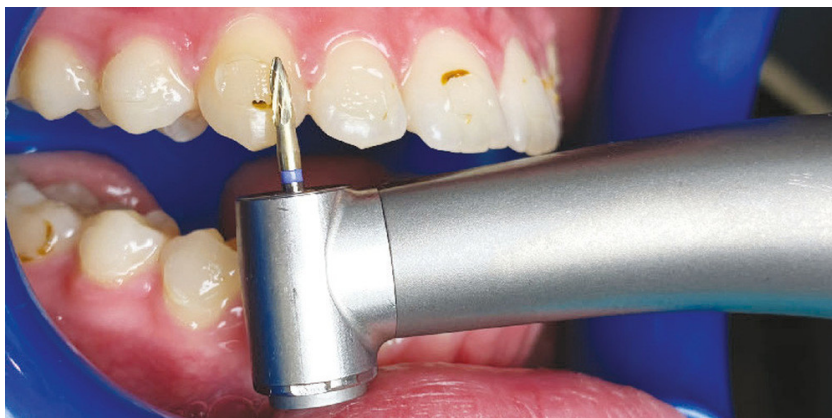

FIGURE 24 ÉLIMINATION DE L'ADHESIF RESIDUEL AVEC UNE FRAISE EN CARBURE DE TUNGSTENE SUR CONTRE-ANGLE BAGUE ROUGE (30)

Pour Hitmi (20), l'élimination de la colle superficielle doit se faire à l'aide de fraises boules en carbures de tungstène ou en céramique montées sur contre-angle bleu (6000 tours/min), sans irrigation.

La colle au contact de l'émail sera quant à elle déposée avec des fraises en composite sans lames (Stainbusters®, Carbotech), montées sur un contre-angle bague bleue utilisé à très faible vitesse, sous irrigation.

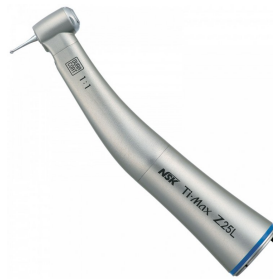

FIGURE 25 FRAISE BOULE TUNGSTENE SUR CONTRE-ANGLE BLEU

De plus, Ireland et Coll. En 2005 (31), ont également rapporté une perte plus faible d'épaisseur d'émail lors de l'utilisation de fraises en carbure de tungstène à faible vitesse.

Knösel et al. (2010) (32) et Zachrisson et Coll (1980) (33) ont observé que le maintien de l'intégrité amélaire après le débagueage coïncide avec la présence d'une large quantité d'adhésif résiduel. La clé de la préservation de l'émail peut être l'utilisation de techniques de débagueage qui préviennent le développement des fractures de l'adhésif au niveau de l'interface émail-adhésif, laissant le plus possible d'adhésif sur la surface dentaire.

Gwinnet et Gorelick en 1977 (34) montrent une efficacité supérieure des disques verts en caoutchouc pour la dépose de la colle par rapport à la fraise en carbure de tungstène, contredits dès 1979 par Zachrisson et Arthun (35) qui, eux mettent en évidence le contraire.

Zarrinnia, en 1995, a proposé comme protocole (36) :

- Utilisation d'une pince à débagueur
- Utilisation d'une fraise carbure de tungstène 12 lames à vitesse 200 000 tours/minute pour éliminer le surplus de résine
- Utilisation de disques Sof-Lex® avec une séquence médium, fins et ultra-fins à une vitesse de 10 000 tours/minute pour l'élimination de la résine résiduelle et le polissage
- Utilisation d'une cupule en caoutchouc avec une pâte Zircate ® pour finir le polissage

En 2014, Janiszewka-Olszowka a réalisé une revue de littérature dont le but était d'étudier les différentes procédures de dépose des attaches orthodontiques fixes : 44 articles ont été étudiés dont 41 ont été inclus.

Parmi eux, l'étude s'est portée sur 28 études qualitatives, dont 13 basées sur des indices de surface amélaire, et 13 études quantitatives. L'auteur a cependant souligné la difficulté de comparer les différentes études entre elles, en raison de l'importante diversité des mesures et des résultats :

- Des nombreux matériaux testés, la fraise carbure de tungstène est la plus populaire
- Les principales dents étudiées sont les prémolaires
- La pierre d'Arkansas, les fraises diamantées, les fraises aciers, les lasers ne devraient pas être utilisées pour la dépose de l'adhésif résiduel
- Les fraises carbure de tungstène sont plus efficaces et rapides que les disques Sof Lex®, les instruments ultrasons, les instruments manuels, en caoutchouc ou les fraises composites
- Tous les auteurs utilisant la fraise carbure de tungstène ont recommandé une étape de polissage
- Les disques Sof-Lex® et la pâte ponce sont la technique de polissage la plus fiable

Cette revue a également mis l'accent sur les dommages irréversibles causés par les systèmes orthodontiques fixés à l'émail dentaire et sur le fait que d'autres matériaux et méthodes doivent être trouvés. Ces nouveaux matériaux doivent permettre, d'une part une dépose complète de l'adhésif résiduel en minimisant la perte amélaire et d'autre part, de retrouver une surface lisse.

4) Polissage des surfaces amélaire

Après la dépose des dispositifs orthodontiques, la troisième phase est le polissage, qui nécessite plusieurs étapes. Il vise à rendre la surface de l'émail la plus lisse et brillante possible, tout en évitant les lésions abrasives. Les matériaux abrasifs sont, par ailleurs, les plus utilisés par les praticiens pour le polissage.

En effet, après le mordantage et la dépose des attaches, la surface amélaire est rugueuse. L'émail est plus poreux et donc plus sensible aux décalcifications et aux colorations. De plus,

d'après Zachrisson (11), l'émail est plus sensible aux fissures après un traitement orthodontique. Le polissage permet alors d'éliminer ou d'atténuer les rayures pour les plus importantes.

CONSEQUENCES DU MORDANÇAGE	<u>AUTEURS</u>		
<u>PERTE D'EMAIL</u>	Silverstone et al (1975) (37) : 8 à 15 µm	Diedrich (1981) (38), Gwinett et Gorelick (34), Hosein (2004) (39) : 10 à 20 µm	Ireland et al (2005) (31): 1,11 à 4,57 µm
<u>COLORATION AMELAIRE</u>	Diedrich : Pénétration de spicules de résine sur 80 µm et plus (jusqu'à 170 µm) : ainsi de possibles dyschromies post-traitement		

TABLEAU 1 TABLEAU RECAPITULATIF DES CONSEQUENCES DU MORDANÇAGE

a. Techniques de polissage

Il existe une multitude de matériaux abrasifs tels que les disques, polissoirs (en caoutchouc, avec des particules d'oxyde de zircon, en silicone, ...) mais aussi des fraises à finir en carbure de tungstène par exemple.

Le polissage débute par l'utilisation d'une fraise à gros grains sur contre-angle bague bleue (6000 tours/min). Puis on réalise le lustrage, phase durant laquelle on privilégiera la cupule en caoutchouc, toujours sous spray et sur contre-angle bague bleue. À ce stade, on cherche à polir et faire briller l'émail.




FIGURE 26 A. SOF-LEX DISC®, B. POLISSOIRS EN CUPULE, C. ZRO2 KOMET ® (CLICHE DR MARCHE-SOLIGNI)

Cependant, même si la phase de polissage est essentielle, elle ne suffit pas à rendre l'émail ad integrum en cas d'altération. Il arrive qu'il reste des résidus de colle malgré les étapes menées précédemment. Il faut alors répéter méticuleusement et dans l'ordre le passage des polissoirs.

Enfin, un brillantage de surface est obtenu par l'application d'une pâte de polissage sur une cupule.

Pour terminer le polissage, selon Chabre, il est recommandé d'utiliser d'une pâte à polir prophylactique fluorée associée à une cupule en caoutchouc (40)

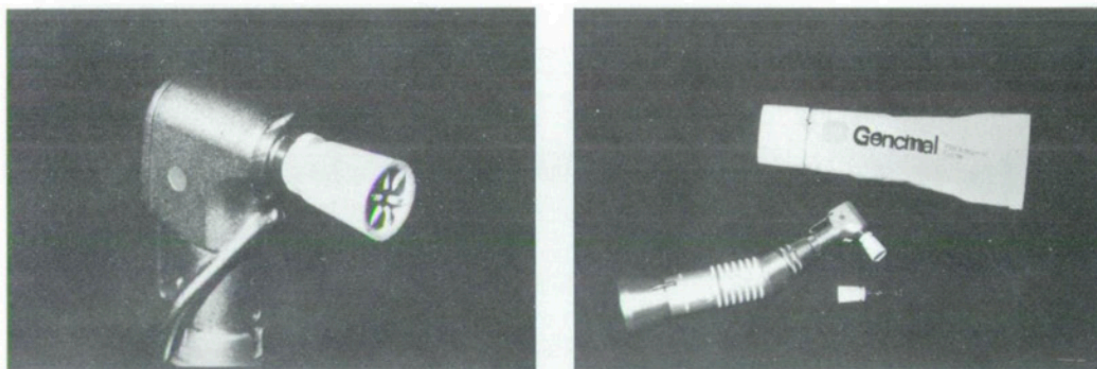


FIGURE 27 MATERIEL DE POLISSAGE (PATE FLUOREE + CUPULE CAOUTCHOUC) SELON CHABRE (40)

b. Atteintes tissulaires lors du polissage

Lors du polissage, le risque de lésion amélaire est plus limité que lors des étapes de déposes des attaches ou de l'élimination de l'adhésif résiduel. Toutefois, il s'agit rester vigilant quant aux matériaux utilisés et à leurs propriétés abrasives, notamment bien vérifier les différentes granulométries pour ne pas être trop abrasif et risquer de créer une facette d'abrasion sur la surface dentaire. Il est important de suivre à la lettre des recommandations des fabricants, comme lors de toutes les étapes post-orthodontiques d'ailleurs. (41)

D'après plusieurs auteurs tels que Ahrari F. (42) , Burapavong V. (43), Vieira AC. (44) et bien d'autres, l'étape de polissage est une étape indispensable au protocole de débague.

En effet, pour Ryf et al. (45), l'utilisation d'une fraise seule expose à une perte amélaire plus importante et le rendu final est moins bon. Les différents systèmes de polissage comparés dans son étude comportent des différences d'efficacité, cependant non statistiquement significatives.

III. PRISE EN CHARGE DES COLORATIONS AMELAIRES RESIDUELLES INDUITES PAR LES DISPOSITIFS ORTHODONTIQUES FIXES

1) Demande esthétique du patient

Zachrisson a dit « L'excellence n'est pas seulement une bonne occlusion et une bonne fonction, c'est aussi une bonne esthétique » (46)

Bien que le problème des tâches de déminéralisation soit connu depuis longtemps par les orthodontistes, il n'en reste pas moins un effet secondaire fréquent et gênant pour une spécialité dont le but est, entre autres, d'améliorer l'esthétique.

Devant les lésions déjà installées, des solutions thérapeutiques palliatives sont à notre disposition. Attal et Tirlet (47) ont développé en 2009 la notion de « gradient thérapeutique » qui permet d'adapter notre pratique à la demande esthétique du patient, tout en respectant au mieux la politique de conservation tissulaire. Il sera souvent nécessaire d'associer plusieurs thérapeutiques, mais il faudra toujours veiller à commencer par la moins invasive.

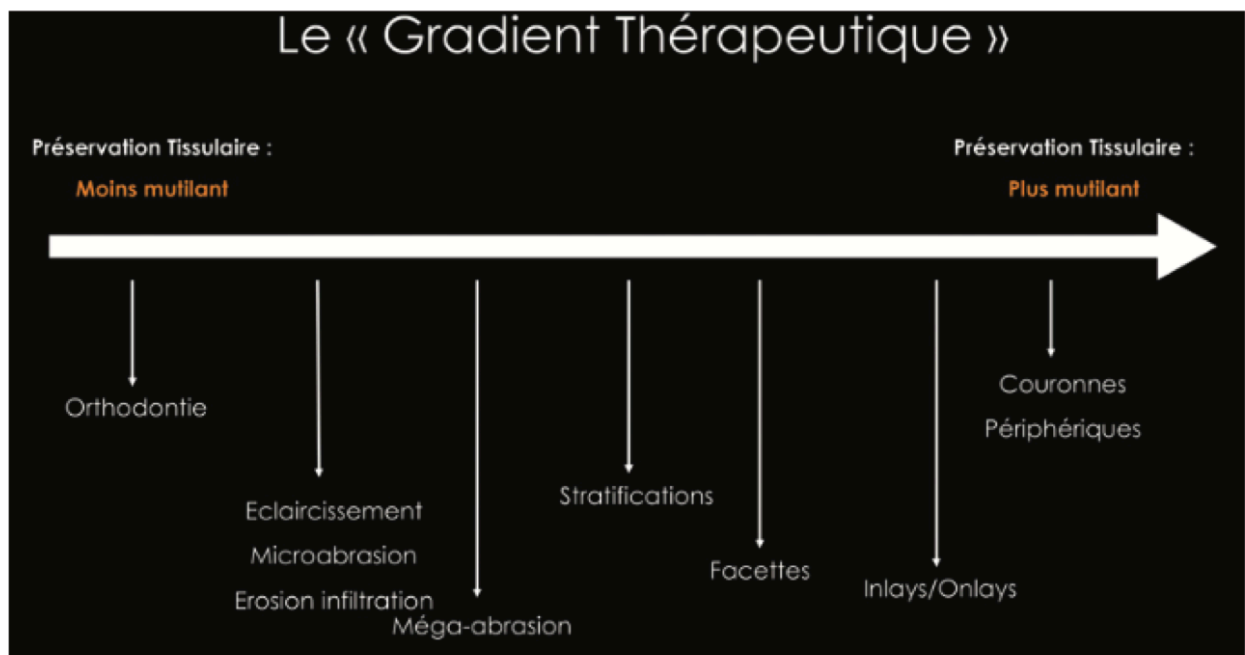


FIGURE 28 GRADIENT THERAPEUTIQUE D'APRES ATTAL ET TIRLET, 2009 (47)

Les principales lésions amélares post-débrassage sont des atteintes de l'émail par fraisage intempestif. Elles peuvent s'étendre de la simple rayure, jusqu'à la destruction totale de l'émail avec exposition dentinaire.

Le traitement des lésions amélares doit être rapide et respecter les principes de l'économie tissulaire et du gradient thérapeutique :

- Les rayures doivent être polies soigneusement afin d'éviter la rétention de plaque et les colorations disgracieuses ultérieures.
- L'atteinte amélaire dans son épaisseur est la plupart du temps compensée par la réalisation d'une restauration par composite collé, de teinte émail. Sa réalisation vise à compenser les modifications de forme (bombé, bord libre) et de teinte (translucidité) occasionnées.
- La destruction totale de l'émail (en épaisseur, pointe cuspidienne ou angle) est une faute technique aux conséquences irréversibles. Elle est souvent accompagnée de sensibilités thermiques et au brossage. Sa restauration doit être faite en fonction de la perte de substance par composite collé ou facette.

2) Technique d'élimination des colorations par le chirurgien-dentiste omnipraticien

THÉRAPEUTIQUE	MÉCANISME D'ACTION	PRINCIPE
Éclaircissement dentaire	Accroît la luminosité générale de la dent. La tâche blanche sera camouflée par effet de contraste	Optique
Infiltration	Consiste à atteindre la lésion par une phase érosive avec l'acide chlorhydrique, puis à infiltrer l'émail avec une résine fluide possédant un indice de réfraction proche de celui de l'émail sain (IR = 1,62), amenant au camouflage de la lésion	
Micro-abrasion	Traitement physique et chimique de l'émail consistant à éliminer les couches superficielles de l'émail lésées	Mécanique
Restauration à la résine composite	Consiste au remplacement de la lésion par apport de résine composite après élimination totale de celle-ci par action mécanique (fraise)	
Reminéralisation amélaire	Consiste en l'apport de calcium et phosphore comblant le déficit minéral provoquant une précipitation cristalline et une reconstitution normale de l'architecture de l'émail	Biologique

TABLEAU 2 LES DIFFERENTES TECHNIQUES D'ELIMINATION DES COLORATIONS

a. Le principe de reminéralisation

Il existe un véritable potentiel de reminéralisation des lésions carieuses initiales (lésions amélares et réversibles). Lorsque l'hypominéralisation est faible, il est possible d'entreprendre une re précipitation cristalline adéquate avec le retour à la normalité de l'émail. (48)

Lorsque la dissolution des cristaux est arrêtée, les ions phosphates et calcium, contenus dans la salive, peuvent précipiter à la surface de l'émail et ainsi le reminéraliser. La présence d'ions fluorures dans la cavité buccale, provenant d'un dentifrice par exemple, limite la déminéralisation mais participe également à la reminéralisation de l'émail. Les ions fluorures s'insèrent dans les cristaux de phosphates de calcium en cours de précipitation à la surface de l'émail, et forment alors de l'hydroxyapatite fluorée, plus résistante aux attaques acides. (49)

Dans le processus de déminéralisation, chacun des composants des structures cristallines de l'émail se répand dans la cavité buccale une fois dissout. Le procédé est inverse dans la reminéralisation. Le composant minéral diffuse depuis la salive ou la plaque, traversant la trame organique jusqu'à entrer en contact avec les structures cristallines endommagées qui seront ainsi réparées.

La reminéralisation ne signifie pas une reconstruction complète des tissus endommagés, mais le dépôt de nouvelles structures cristallines à l'intérieur de ce tissu. C'est une réparation qui ne sera jamais identique dans les détails aux structures détériorées. Le terme de reminéralisation est valable d'un point de vue macroscopique car l'aspect crayeux est réduit, la résistance de l'émail est restaurée mais pas du point de vue microscopique.

La lésion réparée peut être comparée à une « cicatrice ».

INDICATIONS	CONTRE-INDICATIONS
Classification ICDAS : score 1 et 2 Classification SiSta : lésion amélaire de stade 0	RCI élevé

TABLEAU 3 INDICATIONS ET CONTRE-INDICATIONS DE LA REMINERALISATION

Grâce à des applications topiques de fluor appropriées et une bonne hygiène bucco-dentaire post-traitement orthodontique, ces lésions carieuses initiales peuvent se reminéraliser.

Suite à la déminéralisation, la surface de l'émail devient poreuse et absorbe plus rapidement les colorants alimentaires, créant ainsi des taches disgracieuses (Øgaard 2008 (15)). Le devenir de ces taches après dépose de l'appareillage orthodontique dépend de l'ampleur de la lésion initiale.

Willmot (17), en 2004, a étudié l'évolution de ces lésions blanches nommées « white-spots » après traitement orthodontique. Il a montré que la taille de ces déminéralisations post-orthodontie diminuait durant les six mois suivant la dépose des attaches, approximativement de 50% par rapport à la taille de la lésion initiale. Cependant, l'utilisation de dentifrice à base de fluor ou de rinçage fluoré durant cette période ne semble pas influencer les résultats.

Øgaard (15), en 2008, a étudié l'évolution des lésions blanches six ans après la fin du traitement orthodontique. Il a montré une persistance de 25% pour les taches les plus sévères et une régression de 75% pour les taches de petite taille. Cette régression est plus attribuée à l'abrasion de surface générée par le brossage qu'à la reminéralisation.

Les principales molécules de reminéralisation sont les fluorures. Le fluor fait partie de la famille des halogènes. Ses ions sont considérés comme les plus réactifs et ont une grande rapidité d'action. Les fluorures inorganiques les plus courants sont le fluorure de sodium (NaF), le fluorure d'étain (SnF₂), le fluorure de calcium (CaF₂), et le mono-fluorophosphate de sodium (SMPF).

Le fluor présente une triple action :

- Limitation de la prolifération bactérienne par blocage des systèmes enzymatiques à pH acide au sein de la plaque
- Limitation de la déminéralisation par formation d'une couche de fluorure de calcium à la surface des tissus dentaires. Ce fluorure de calcium constitue une réserve disponible lors des chutes de pH car ces cristaux sont stables à pH neutre et se dissocient à pH acide permettant de rendre disponibles des ions fluorures et calcium

- Stimulation de la reminéralisation : il inhibe la progression des lésions carieuses. Les ions fluor s'insèrent dans les cristaux en cours de reformation de la surface et de la sous-surface de l'émail pendant la phase de reminéralisation. Cela contribue à la formation de cristaux enrichis en hydroxyapatite fluorée. Le fluor confère, au sein des cristallites, une plus grande stabilité et par conséquent une meilleure résistance à l'attaque acide.

Le fluor est commercialisé et administré sous plusieurs formes : dentifrice, bain de bouche, vernis, gel, chewing-gum, comprimés...

b. Éclaircissement dentaire

L'éclaircissement dentaire est le processus par lequel l'omnipraticien diminue la saturation de la teinte des dents naturelles grâce à des produits oxydants, souvent utilisés sous la forme d'un gel placé dans une gouttière souple en plastique fin, au fauteuil au sein du cabinet, ou à domicile selon les protocoles et les techniques.

Le principe actif utilisé pour les éclaircissements dentaires est le Peroxyde d'Hydrogène (H_2O_2). Il peut être dangereux à forte concentration. C'est l'oxygène libéré lors de la dégradation du Peroxyde d'Hydrogène qui va avoir un pouvoir blanchissant sur les pigments dentinaires.

En odontologie, il est souvent utilisé sous forme de Peroxyde de Carbamide qui est un mélange contenant : 1/3 de H_2O_2 et 2/3 d'urée.

La présence d'urée permet une dégradation plus lente que le principe actif pur. Au vu des proportions, un Peroxyde de Carbamide à 18% ne contient en réalité que 6% de H_2O_2 . L'oxygène contenu dans le Peroxyde va traverser l'émail entre 5 et 15 minutes, qui se trouve être le temps minimum avant de pouvoir observer un blanchiment dentinaire.

L'éclaircissement dentaire est une alternative intéressante dans les cas esthétiques car il évite de mutiler inutilement les tissus durs, comme le ferait une préparation pelliculaire (facette) ou corono-périphérique (coiffe). En effet, plus nos interventions invasives seront tardives, et meilleur sera le pronostic de conservation de la dent sur le long terme.

Pour le réaliser, il existe trois techniques différentes :

- Technique ambulatoire :

C'est la technique de Haywood et Heymann (50), encore utilisée de nos jours. Il s'agit de l'utilisation de gouttières souples, maxillaire et mandibulaire, en plastique, réalisées par le prothésiste après la prise d'empreintes au cabinet.

De petits réservoirs appelés « logettes » peuvent être aménagés sur la gouttière afin de majorer la quantité de Peroxyde de Carbamide en bouche. Ils sont réalisés sur le maître modèle par l'ajout de petites surfaces de cire ou de résine sur les faces vestibulaires des dents à éclaircir.

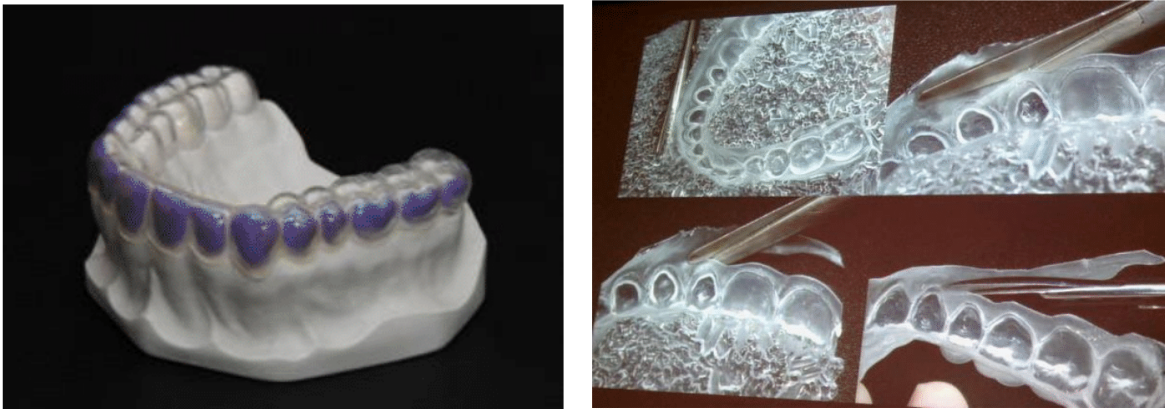


FIGURE 29 CONFECTION D'UNE GOUTTIERE DE BLANCHIMENT AU LABORATOIRE (50)

La gouttière doit être bien adaptée : elle ne doit pas comporter d'angle vif, elle doit déborder de 2-3 mm des collets dentaires en direction de la muqueuse, être relativement étanche, et ne pas blesser le patient.

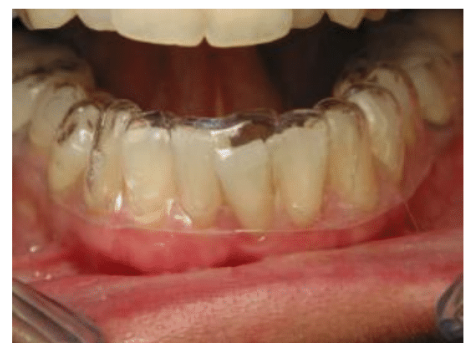
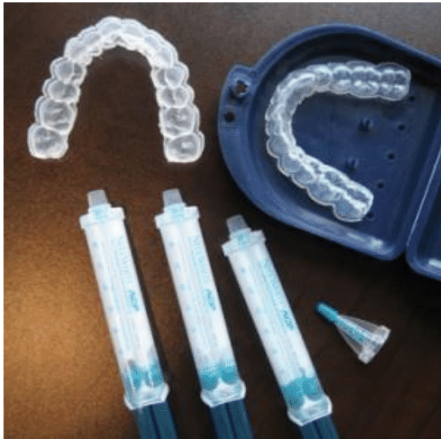
FIGURE 30 PORT D'UNE GOUTTIERE DE BLANCHIMENT

Le chirurgien-dentiste montre au patient comment placer le Peroxyde de Carbamide à 10%. Ce gel ne contient donc que 3% de H₂O₂ et a un pH de 6,9 afin d'éviter la déminéralisation amélaire et l'agression muqueuse durant le port de la gouttière. Celle-ci sera portée pendant 7 heures consécutives, la nuit de préférence. Le traitement dure 15 nuits consécutives par arcade. Il est possible de traiter une arcade après l'autre afin de montrer au patient l'efficacité du soin.



**FIGURE 31 KIT D'ECLAIRCISSEMENT DENTAIRE :
GOUTTIERES ET SERINGUES DE PRODUIT**

- Technique au fauteuil

Avec cette technique, le praticien va privilégier l'utilisation de Peroxyde d'Hydrogène à forte concentration : 35-38%. Il est conditionné sous forme de gel à activer (lampe LED, halogène, laser, UV) qui accélère la réaction de dégradation, et donc l'action oxydative et blanchissante.

De par la forte concentration du gel, il est nécessaire de protéger les tissus mous avec une digue liquide photo-polymérisable (mélange de silicone et résine) à placer au collet des dents pour protéger le parodonte. Il arrive que la digue recouvre partiellement le collet, mais c'est la seule solution pour obtenir une isolation correcte. Il est important de bien protéger le patient mais de ne pas l'anesthésier afin de cesser le soin dès les premiers signes de brûlure chimique. Le praticien va réaliser trois applications de 15 minutes chacune avec rinçage entre chaque pose. Il est possible de recommencer le processus lors d'une nouvelle séance pour tenter d'atteindre la teinte désirée.

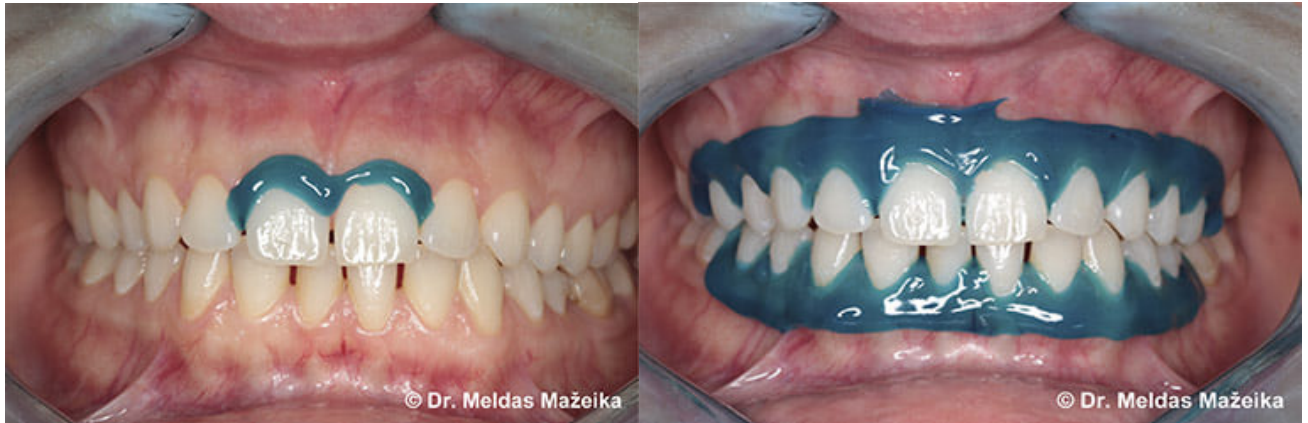

FIGURE 32 TECHNIQUE D'ECLAIRCISSEMENT AU FAUTEUIL : DIGUE LIQUIDE RECOUVRANT LES GENCIVES AUTOUR DES COLLETS (CLICHE : DR MELDAS MAZEIKA)

- Technique mixte

Elle consiste en l'association des deux techniques précédentes afin d'en cumuler les avantages.

- Premier temps : technique au fauteuil
- Deuxième temps : technique ambulatoire pendant 5 à 6 jours

En cas de sensibilité après le soin, il existe des gels à base de d'ACP, de fluor, ou de nitrate de potassium qui peuvent permettre de diminuer voire supprimer ces inconvénients post-opératoires en reminéralisant l'émail. Ils sont appliqués sur les dents à l'aide de la gouttière.

c. Micro-abrasion

⇒ DESCRIPTION DE LA MICRO-ABRASION

La micro-abrasion est un traitement chimio-mécanique qui consiste à appliquer un acide et un agent abrasif sur la surface de la dent affectée. Elle a pour but d'améliorer, voire éliminer les dyschromies, limitées à la couche superficielle de l'émail.

L'épaisseur éliminée varie, selon les études, de 20 à 200 μm en fonction de la concentration en acide et de la durée de l'application. Il est à noter aussi que les taches brunes sont généralement

plus superficielles que les taches blanches. Ces dernières cèdent à la micro-abrasion amélaire dans environ 75% des cas en moyenne, contre une réussite proche de 100% des cas pour les taches brunes.

Pendant la procédure de micro-abrasion, l'érosion acide et l'action abrasive des particules exercent un effet sur l'émail appelé l'effet d'«abrosion» attribuant à l'émail des caractéristiques histologiques et optiques particulières.

Sur le plan histologique, l'action érosive de l'acide aboutit à la désorganisation de la structure prismatique de l'émail. Lors de sa réorganisation, il y a production d'une matrice minérale en périphérie, ce qui permet la formation d'une couche amélaire de surface correspondant à un émail aprismatique hautement compressé renforcée de particules issues du matériau de micro-abrasion (comme la silice) et/ou des pâtes de polissage (comme les fluorures) et qui se reminéralise progressivement au contact de la salive.

Sur le plan optique, l'effet d'« abrosion» permet d'obtenir une surface amélaire plus lisse sans irrégularités d'où l'aspect dit « glacé » ou « vernis ». En effet, la surface amélaire étant formée d'émail aprismatique en périphérie, permet la réflexion et la réfraction de la lumière incidente, améliorant ainsi le rendu esthétique de l'émail, encore plus après hydratation de la dent par la salive. Ceci est expliqué par le fait que l'émail hypominéralisé est caractérisé par la présence de multiples interfaces séparant deux milieux d'indices de réfraction (IR) différents, respectivement $IR=1,62$ pour l'hydroxyapatite et $IR=1,33$ pour l'eau. Si la différence d'indice de réfraction est accentuée, la dispersion l'est aussi. C'est le cas lors du séchage des surfaces dentaires, chassant et remplaçant l'eau contenu dans une lésion par de l'air, d'indice de réfraction encore plus bas (IR proche de 1), l'hypominéralisation initialement non visible en milieu humide apparaît. (51)

Il existe plusieurs matériaux utilisés pour le traitement par micro-abrasion comme :

- Prema® : Premier Dental Company (Philadelphia, États-Unis) contenant 10% d'acide chlorhydrique et des particules abrasives de carbure de silicium dont la granulométrie est de 30 à 60 μm
- Opalustre® : (Ultradent, South Jordan, États-Unis), contenant 6,6% d'acide chlorhydrique et de micro-particules de carbure de silicium d'une granulométrie comprise entre 20 à 160 μm

Il s'agit de produits les plus largement disponibles et les plus utilisés. Le traitement de micro-abrasion s'effectue à l'aide de cupules spéciales en caoutchouc, montées sur contre-angle à basse vitesse de 300 tours/min, à raison de 10 secondes par dent et une force normalisée de 100 grammes, équivalente à 2 bars.

⇒ INDICATIONS ET LIMITES DE LA MICRO-ABRASION

Décrite à l'origine par Croll et al. en 1989 (52), la micro-abrasion est réservée aux dyschromies limitées à la couche externe du tissu amélaire, sans implication de la dentine. Ainsi, la micro-abrasion amélaire peut être indiquée :

- Pour traiter la fluorose légère à modérée ;
- Pour corriger les irrégularités de la surface amélaire pouvant être secondaires à un traitement orthodontique, après retrait des matériaux de collage résiduels ;
- Pour traiter les différentes dyschromies de l'émail, blanches ou opaques, même avec des porosités, résultant du processus de déminéralisation/reminéralisation. Cet aspect est commun aux lésions amélaire initiales retrouvées tout autour des brackets orthodontiques. Quoique ces tâches devront être traitées tout d'abord avec des agents de reminéralisation.

Les facteurs les plus importants contribuant au succès de la micro-abrasion de l'émail sont la localisation et la profondeur des dyschromies de l'émail. Cependant, il n'est pas évident de déterminer la profondeur des dyschromies car les moyens disponibles à l'heure actuelle sont très limités et fournissent peu de renseignements à ce sujet.

Une source lumineuse de type LED placée au niveau de la face palatine ou linguale de la dent peut aider le clinicien à examiner l'émail. Ceci peut être utilisé pour estimer la profondeur de la lésion, car une couleur plus foncée indique une coloration plus profonde.

Park et al. (53) ont proposé un autre moyen, concernant l'utilisation de la Fluorescence Laser Quantitative (QLF), un dispositif de diagnostic permettant de détecter les lésions carieuses précoces, car il peut analyser les lésions amélaire initiales (white spots) et donc aider à évaluer les limites de la micro-abrasion, mais ce moyen reste limité pour les autres cas de dyschromies.

Les tâches opaques plus profondes, telles que celles résultant d'une hypoplasie ou des colorations d'origine génétique ou congénitale, ne peuvent pas être traitées par micro-abrasion et nécessitent une approche restauratrice, d'où les limites de cette thérapeutique.

d. Restaurations par résine composite

Suite à la déminéralisation, la surface de l'émail devient poreuse et absorbe plus rapidement les colorants alimentaires, créant ainsi des tâches disgracieuses. Le devenir de ces tâches après dépose de l'appareil orthodontique dépend de l'ampleur de la lésion initiale.

Willmot, en 2004, (17) a mesuré l'évolution de ces white-spots après traitement orthodontique. Il a montré que la taille de ces déminéralisations post-orthodontiques diminuait durant les six mois suivant la dépose des attaches, approximativement de moitié par rapport à la taille d'origine. L'utilisation de dentifrice à base de fluor ou de rinçages fluorés durant cette période ne semble pas influencer les résultats.

Øgaard, en 2001, (54) a étudié l'évolution des tâches blanches six ans après la fin du traitement orthodontique. Il a montré une persistance de 25% pour les tâches les plus sévères et une régression de 75% pour les tâches de petite taille. Cette régression est plus attribuée à l'abrasion de surface générée par le brossage qu'à la reminéralisation.

Pour les lésions persistantes et relativement profondes, que l'on appelle cavitaires, on utilisera la technique de restaurations par résine composite appelée stratification.

La stratification fait partie de la dentisterie dernière génération, adhésive et biomimétique en ce qu'elle mime au plus près le comportement physiologique de la dent.

Le traitement nécessite plusieurs outils, matériaux et de nombreuses étapes. Ces étapes varient en fonction de l'adhésif et du composite utilisé. Nous développerons ci-dessous le protocole de restauration par résine composite photopolymérisable et adhésif type MR2 :

- Elle s'effectue dans des conditions d'asepsie strictes sous champs opératoire, la digue. Elle protège l'environnement buccal et évite ainsi que la salive soit en contact avec la dent au cours de traitement.

- Le praticien fait l'exérèse des tissus abîmés de la dent à l'aide d'une fraise (boule généralement, diamantée ou multi-lames). Une fois la zone parfaitement saine, le praticien peut débuter le travail de stratification.
- Avec une « brochette » appelée micro-broche, le praticien applique sur toute la cavité un adhésif. Un séchage bref à la soufflette avant que celui-ci sera polymérisé 30 secondes.
- Le praticien peut commencer l'apport de résine composite dans la cavité. A chaque apport de matériau, le composite est polymérisé 20 secondes. Plusieurs teintes peuvent être utilisés en fonction de la localisation de la cavité (teinte dentine, émail, A1, A2, A3...)

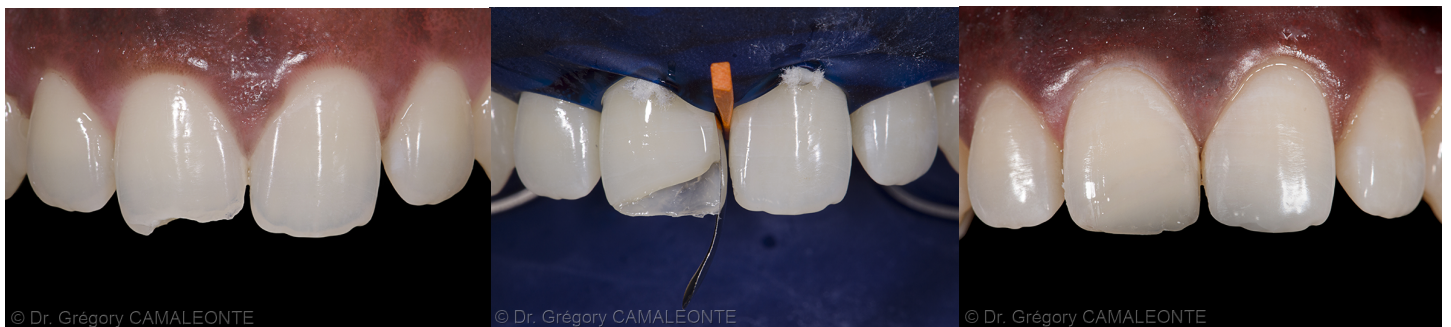

FIGURE 33 CAS CLINIQUE DE RESTAURATION DE LESION DU BORD LIBRE DE INCISIVES CENTRALE MAXILLAIRE 11 (CLICHE DU DR GREGORY CAMALEONTE)

e. Érosion-infiltration

Le principe du produit Icon® est d'infiltrer en profondeur une résine extra-fluide, par capillarité, à travers les pores de l'émail. Le processus carieux est ainsi stoppé en bloquant la pénétration des acides cariogènes et la structure dentaire est préservée (25).

L'indication principale de l'Icon® est le traitement des lésions carieuses débutantes des surfaces lisses, non cavitaires, communément appelées « white spots », du fait de leur coloration blanche à la surface de l'émail. Ces lésions peuvent concerner les surfaces proximales ou vestibulaires de la dent, mais ne doivent pas dépasser la jonction amélo-dentinaire, voire le tiers externe de la dentine.

L'une des conséquences de l'infiltration de résine dans les pores de l'émail est le masquage optique des taches blanches de l'émail, caractéristiques du processus initial de déminéralisation. (26). Cette découverte a permis d'étendre le domaine d'utilisation de cette résine, en esthétique

notamment, dans le masquage des défauts d'hypominéralisation de l'émail, qu'ils soient dus à une fluorose ou bien d'origine traumatique.

AVANTAGES	INCONVENIENTS
<ul style="list-style-type: none"> ○ Stoppe le processus carieux à un stade précoce ○ Préserve les tissus dentaires sains sans utilisation de rotatifs ○ Indolore, sans anesthésie ○ Rapide : peut se faire en une séance, renouvelable ○ Bons résultats esthétiques, bon masque optique des taches de l'émail 	<ul style="list-style-type: none"> ○ Protocole relativement long à mettre en place ○ Protocole nécessitant une observance stricte ○ Utilisation de la digue obligatoire pour protéger les tissus adjacents

TABLEAU 4 AVANTAGES ET INCONVENIENTS DE L'ICON®

Cette résine ne peut être utilisée que sur des lésions carieuses débutantes, non cavitaires. Au-delà il faudra se tourner vers les techniques classiques d'obturation (résine composite, ciment verre ionomère, amalgame...).

L'érosion-infiltration est une technique micro-abrasive, située entre l'orthodontie d'un côté et la méga-abrasion de l'autre dans le tableau du gradient thérapeutique d'Attal et Tirlet (47).

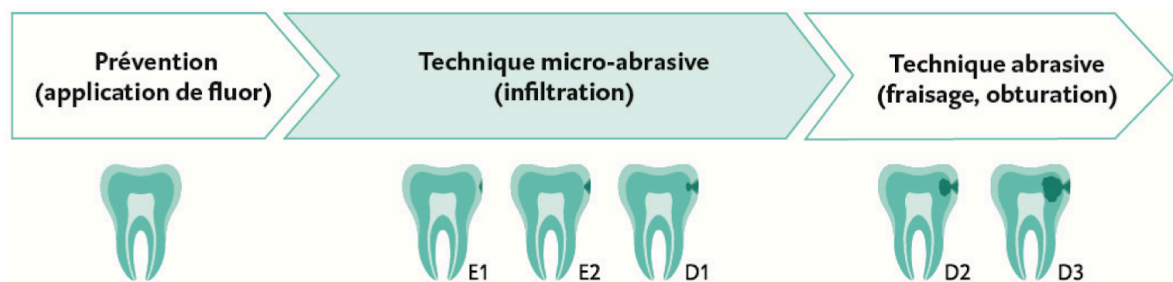


FIGURE 34 INDICATION DE L'UTILISATION DE L'ICON® (DONNEE DU FABRICANT) (55)

Protocole opératoire de l'utilisation de l'Icon® sur une surface vestibulaire :

1. Nettoyage des dents concernées ainsi que des dents adjacentes, et enlever tous les résidus de nettoyage à l'aide d'un jet d'eau ou d'une brosette.
2. Mise en place de la digue conventionnelle ou d'une digue liquide (Liquid Dam) s'il s'agit d'un traitement antérieur
3. Application d'une quantité excédentaire l'Icon-Etch® sur la zone à traiter et laisser agir pendant 2 minutes en brossant la surface à l'aide de l'embout. Enlever les excès grossiers de matériau en utilisant un rouleau de coton ou micro-broche.
4. Aspirez l'Icon-Etch® avant de rincer afin d'éviter toute projection de matériau sur les tissus environnants et rincez au moins 30 secondes à l'eau puis sécher sans humidité.
5. Appliquer l'Icon-Dry® pendant 30 secondes sur la zone, et sécher sans humidité. Après cette étape, si l'émail ne modifie pas de coloration, c'est à dire que s'il n'est pas blanc opaque, il faudra réitérer l'étape « 3-4-5 » encore une à deux fois.
6. Appliquer l'Icon® infiltrant en quantité excédentaire sur la zone mordancée et laissez agir pendant 3 minutes à l'abris de la lumière opératoire directe qui pourrait provoquer un durcissement anticipé du matériau. La résine fluide pénètre dans la lésion et scelle les pores grâce à ses caractéristiques adhésives.
7. Photopolymérisation de l'Icon® infiltrant pendant au moins 40 secondes.
8. Appliquer une deuxième fois l'Icon® infiltrant en laissant agir 1 minute.
9. Photopolymérisation du matériau pendant au moins 40 secondes.
10. Retirer la digue, et procéder au polissage des surfaces dentaires traitées à l'aide de polissoires adaptés tel que des cupules et/ou brosettes diamantées.

3) Succès de ces techniques – Cas clinique

a. Cas clinique n°1 : technique d'érosion infiltration

Dans le premier cas clinique traité ci-dessous, nous mettrons en avant le cas d'une patiente présentant des lésions carieuses et white-spots post-traitement orthodontique, avec une prédominance de ces lésions notamment sur les dents antérieures maxillaires.

Après réflexion et discussion avec la patiente, nous avons opté pour la technique d'érosion-infiltration avec de la résine infiltrante type Icon®. Nous allons décrire et illustrer le protocole d'érosion-infiltration étape par étape à l'aide des photographies ci-dessous prises au pavillon de la clinique dentaire de la Timone.

Avant de réaliser le traitement, le consentement éclairé de la patiente (ou de ses parents s'il est mineur) est requis, de préférence sous forme écrite étant donné le caractère purement esthétique de ces actes.

La patiente est informée du bénéfice attendu, des risques et du possible échec du traitement. Un examen clinique et éventuellement radiographique est réalisé pour s'assurer que les dents à traiter sont saines.

En réalité, il s'agit plutôt de déceler en amont une pathologie ou une nécrose pulpaire préalable afin que celle-ci ne puisse pas ensuite être imputable au traitement réalisé (Wray et Welbury, 2001) (56).

En règle générale, lorsqu'il s'agit d'odontologie restauratrice-conservatrice, de plus, esthétique, il est conseillé de toujours photographier le cas en pré-opératoire afin de pouvoir faire le comparatif avant/après.

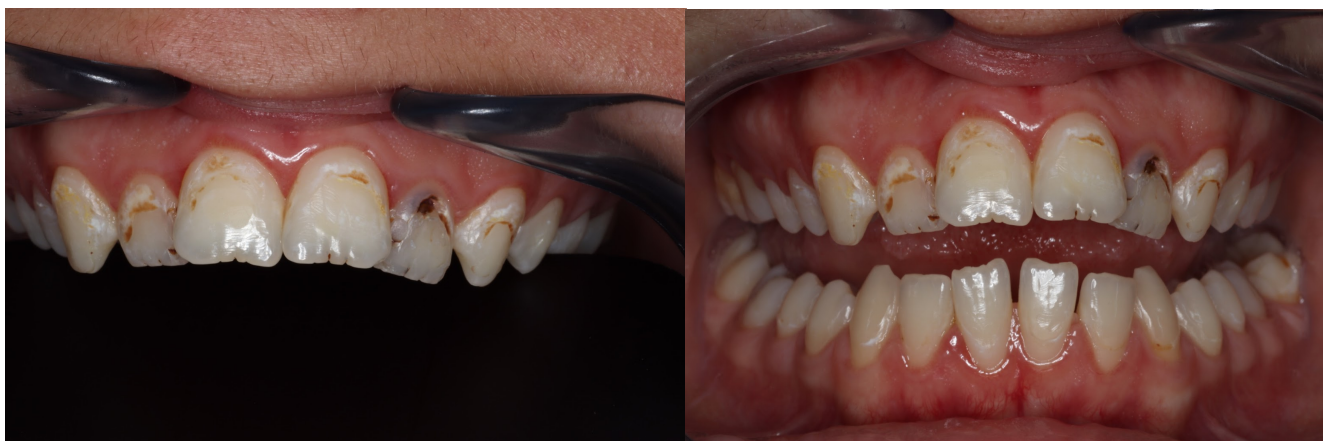

FIGURE 35 PHOTOGRAPHIES CLINIQUES PREOPERATOIRES D'UNE PATIENTE PRESENTANT DES LESIONS AMELAIRES POST-TRAITEMENT ORTHODONTIQUE

Voici donc les clichés pré-opératoires d'une patiente âgée de 22 ans, insatisfaite de l'esthétique de son sourire après un traitement orthodontique durant son adolescence. D'après ses dires, le

traitement orthodontique qu'elle a reçu a duré entre deux et trois ans. Outre le fait que l'alignement des dents souhaité initialement n'a pas été obtenu, elle se plaint des lésions persistantes sur son émail, notamment sur les dents antérieures maxillaires.

Ces lésions sont de plusieurs type avec des profondeurs différentes :

- Nous pouvons observer des lésions brunes foncées, apparentées à des caries arrêtées, lésions les plus profondes visibles
- Ainsi que des lésions jaunâtres, moins profondes
- Des lésions blanches, que nous pouvons qualifier de « White spots », qui sont donc des lésions de surface amélaire

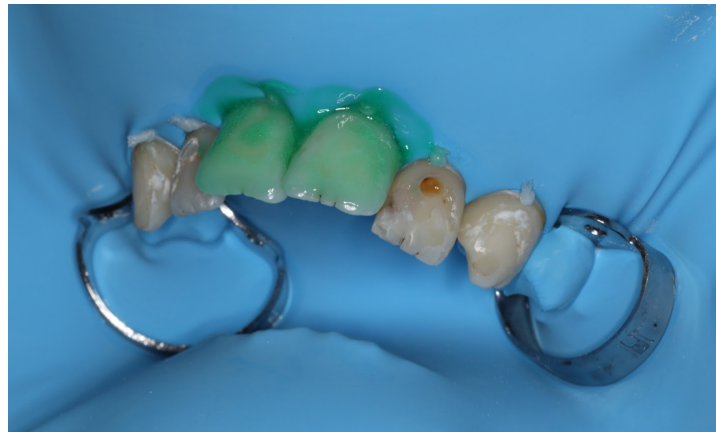

FIGURE 36 APPLICATION DE L'ACIDE CHLORHYDRIQUE ICON-ETCH® SOUS DIGUE

La première étape consiste à effectuer trois applications du produit de mordantage Icon-Etch® pendant deux minutes. Il s'agit d'un acide chlorhydrique concentré à 15% utilisé sous forme de gel, pour éviter l'écoulement sur les muqueuses. L'acide chlorhydrique permet une micro-abrasion de la surface de la dent qui va faciliter l'infiltration de la résine.

Cette étape se fait bien évidemment sous digue, perforée de 13 à 23 avec deux crampons sur 14 et 24. Ce champ opératoire est complété par des ligatures au Teflon au collet de chaque dent traitée afin d'éviter les écoulements salivaires et permet de garder la digue au niveau du sulcus.

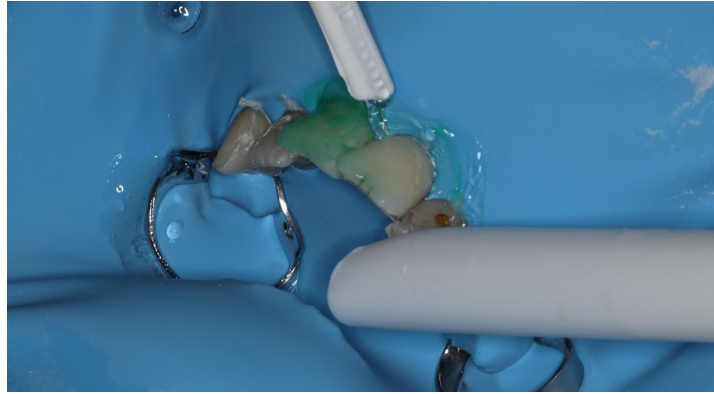


FIGURE 37 RINÇAGE DU PRODUIT ICON-ETCH®

Nous avons aspiré le produit Icon-Etch® puis rincé la lésion pendant trente secondes avec l'éthanol Icon-dry® et la sèche avec de l'air non humide.

Après rinçage et séchage, la tache blanche est encore plus visible. L'éthanol produit un effet optique qui se rapproche de celui de la résine et permet au praticien d'estimer le résultat final. S'il n'y a pas de modification de l'apparence des lésions, nous avons refait un mordantage avec Icon-Etch®.

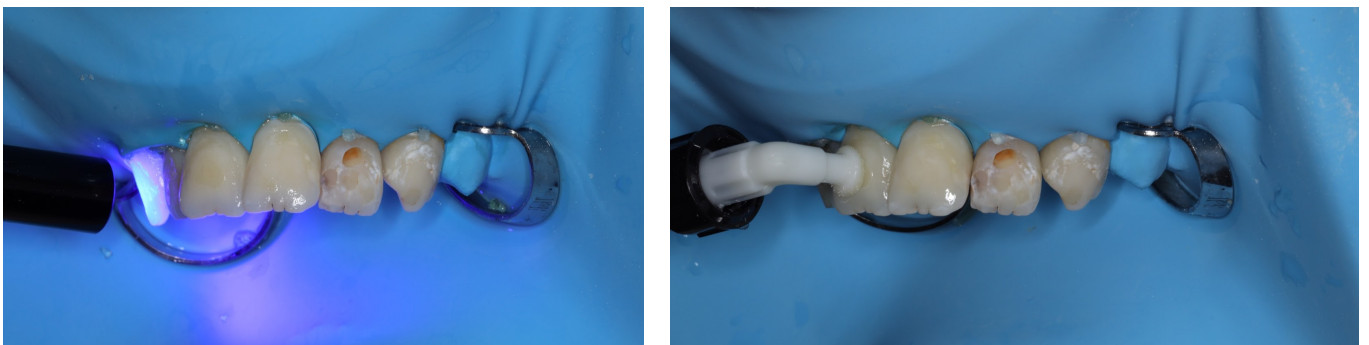


FIGURE 38 INFILTRATION DE RESINE ICON® ET POLYMERISATION

La résine est infiltrée pendant trois minutes. Il s'agit d'une matière hautement fluide qui pénètre dans l'émail poreux de la dent pour le sceller.

La résine est ensuite exposée à une lampe spéciale pendant quarante secondes pour durcir la matière dans la dent (phénomène de polymérisation). Les zones poreuses sont alors comblées et les tâches ne sont plus visibles.

Selon l'indication à traiter, il y a deux techniques d'infiltration de la résine : superficielle ou profonde.

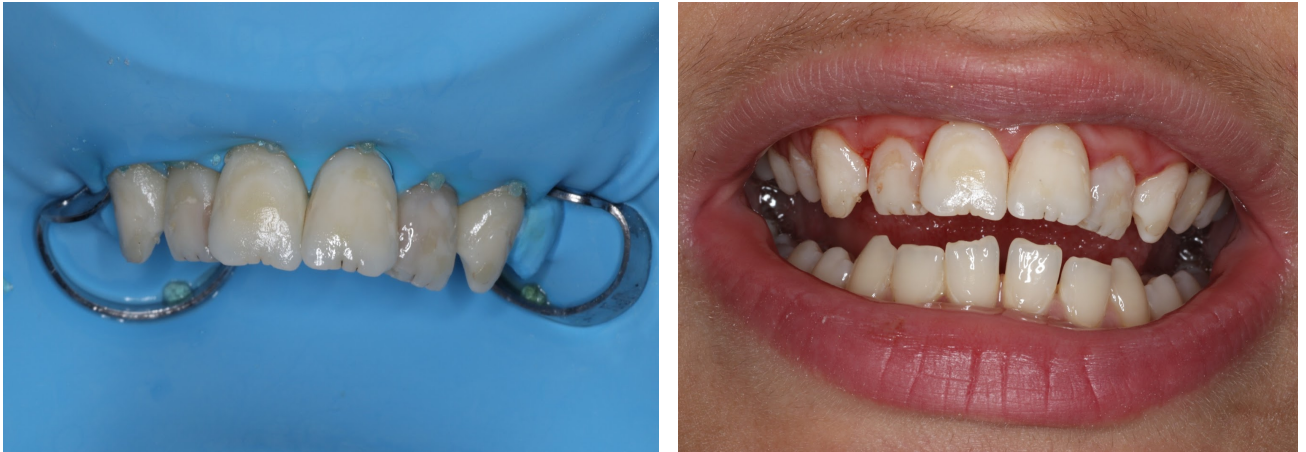

FIGURE 39 RESULTATS POST-OPERATOIRES APRES TROIS INCRUSTATIONS DE RESINE

Après dépose de la digue, on constate une nette amélioration des taches, notamment celles qui étaient le plus profondes au début du traitement. Il s'agissait donc de procéder à un combiné de plusieurs techniques disponibles dans l'arsenal thérapeutique.

L'utilisation de l'Icon® a permis l'élimination de la majorité des dyschromies, des « white spots » et des lésions peu profondes.

A la fin du protocole, nous pouvons faire une comparaison « avant-après ».

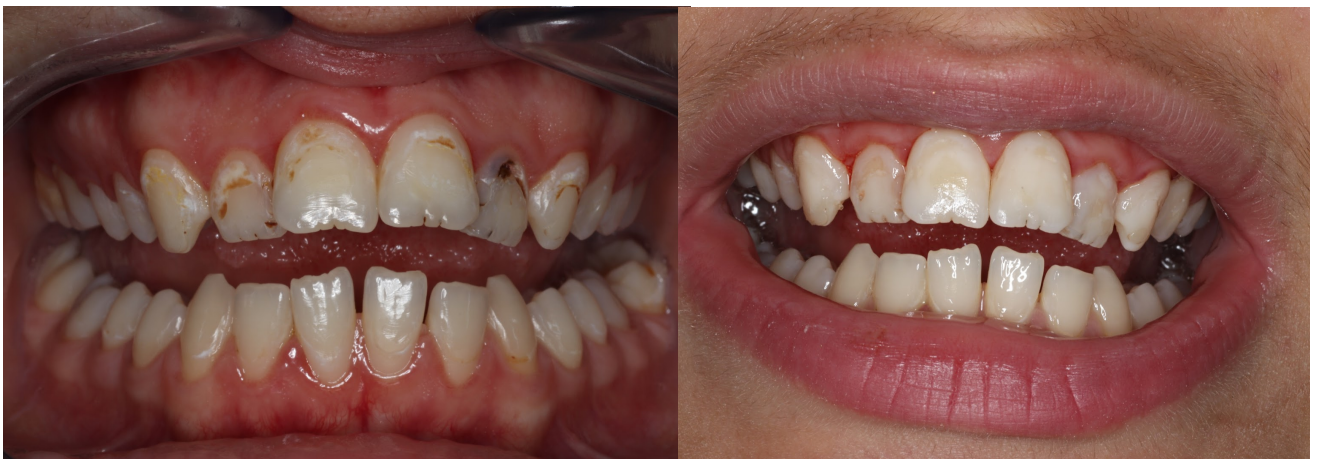

FIGURE 40 IMAGES COMPARATIVES PRE ET POST-OPERATOIRES APRES 2 SEANCES DE TRAITEMENT A L'ICON®

b. Cas clinique n°2 : technique de micro-abrasion

Le deuxième cas clinique détaillé ci-dessous présente une patiente atteinte de taches blanches et brunes post-traitement orthodontique sur les faces vestibulaires des dents maxillaires antérieures. La figure 40 illustre son état bucco-dentaire avant la mise en œuvre de technique de micro-abrasion.

De même que décrit dans le cas clinique précédent, il est important d'obtenir le consentement éclairé du patient au préalable, que celui-ci soit informé du bénéfice, des potentiels risques et échec du traitement.

On pourra également se renseigner sur une possible sensibilité de la patiente au chaud et au froid dans sa vie quotidienne. Le traitement de micro-abrasion peut en effet augmenter momentanément ces sensibilités.

Un test de vitalité sera notamment entrepris, par exemple un test de sensibilité au froid, bien qu'aucune réaction pulpaire irréversible n'ait été observée après traitement par micro-abrasion.

Pour pouvoir débiter le traitement, un champ opératoire est installé afin d'assurer la pérennité du traitement, la protection des tissus alentours, ainsi que le bien-être du patient lors du traitement. Dans notre cas clinique de micro-abrasion, il s'agit d'une isolation à l'aide d'un champ opératoire type digue multiple de 14 à 24 avec fils de ligatures intra-sulculaire.

La digue sera donc perforée, positionnée sur les dents et stabilisée à l'aide de crampons ou de systèmes type Wedjets®. Pour éviter les fuites, il est conseillé d'appliquer de la vaseline sur les

marges gingivales (Nahsan et coll., 12 2011) et/ou de sceller la limite dent-digue avec un vernis dentaire type Copalite® qui présente un séchage très rapide (Da Silva et coll., 2002).

Ci-dessous, voici l'illustration de la micro-abrasion par un cas clinique d'une patiente ayant eu recours à un traitement orthodontique :

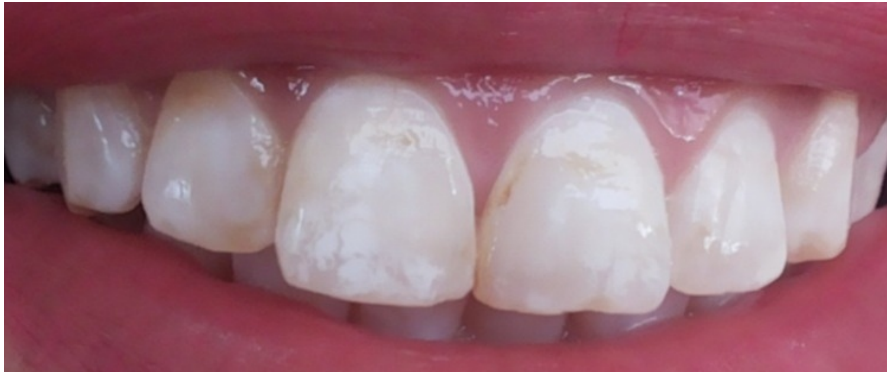

FIGURE 41 PHOTOGRAPHIE PREOPERATOIRE MONTRANT LES LESIONS PRE-CARIEUSES SUR LES DENTS MAXILLAIRES ANTERIEURES D'UNE PATIENTE AYANT EU RECOURS A UN TRAITEMENT ORTHODONTIQUE (51)

Le traitement orthodontique réalisé sur cette patiente a provoqué des lésions de déminéralisations sur la surface vestibulaires de ses dents maxillaires antérieures type des lésions blanches « white-spots », créant une dyschromie inesthétique et une fragilité de l'émail.



FIGURE 42 APPLICATION DU MATERIAU DE MICRO-ABRASION (51)

Une fois la digue posée et les fils dentaires noués au collet, le chirurgien-dentiste applique le matériau de micro-abrasion. Comme indiqué précédemment dans la description de la micro-abrasion, les matériaux les plus utilisés sont Prema® et Opalustre® (57)

Le traitement de micro-abrasion s'effectue à l'aide de cupules spéciales en caoutchouc, montées sur contre-angle à basse vitesse de 300 tours/minute, à raison de 10 secondes par dent et une force normalisée de 100 grammes, équivalente à 2 bars (58)

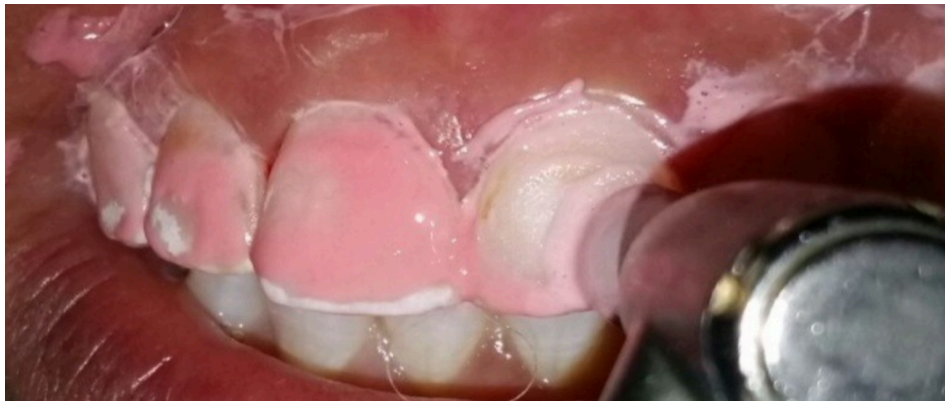

FIGURE 43 REALISATION D'UN POLISSAGE A L'AIDE D'UNE PATE FLUOREE APRES RINÇAGE (51)

Le polissage est réalisé avec une brosette hissée sur contre-angle bleu à basse vitesse. Il permet l'élimination des matériaux résiduels et une harmonisation de la surface vestibulaire.

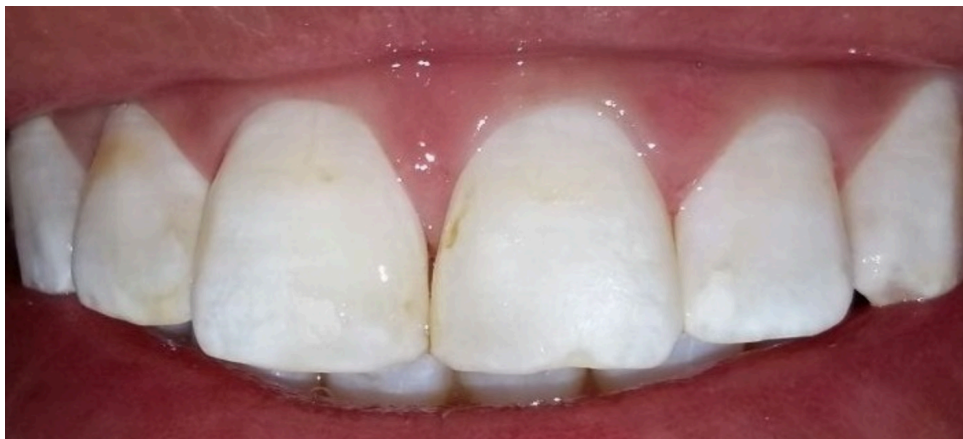

FIGURE 44 RESULTAT DE LA MICRO-ABRASION (51)

Les lésions amélares ont déjà largement diminué suite à la micro-abrasion seule comme le montre la figure 43. Sur cette image, les dents ont été séchées, mettant davantage les dyschromies de l'émail en évidence.

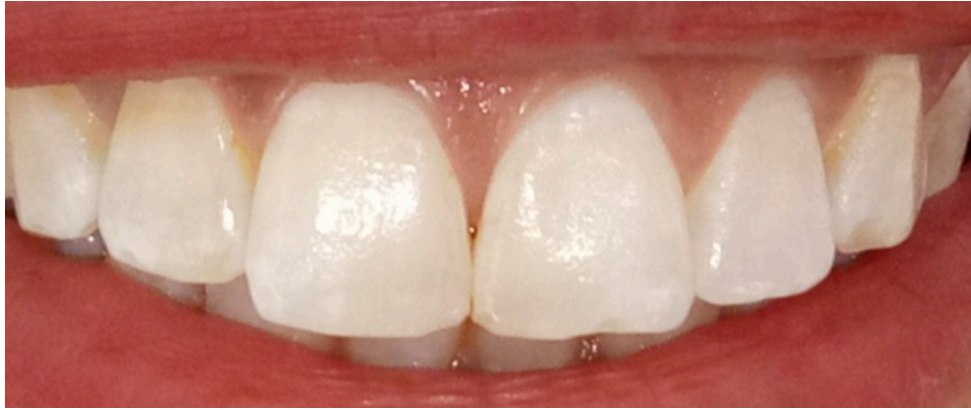

FIGURE 45 RESULTAT POST-OPERATOIRE DE LA MICRO-ABRASION COUPLEE A UN ECLAIRCISSEMENT EXTERNE (51)

Les résultats obtenus par cette technique de micro-abrasion couplée à l'éclaircissement externe sont plutôt satisfaisants lorsque les lésions initiales se trouvent en surface de l'émail. Les lésions sont en grande majorité éliminées et le sourire de la patiente a retrouvé un esthétique du sourire satisfaisant pour elle.

Di Giovanni et al. (2018) (59) rapportent que l'infiltration résineuse semble être plus efficace dans le traitement esthétique des dents atteintes de fluorose ou de « white-spots » que la micro-abrasion et l'éclaircissement externe, seuls ou combinés.

La micro-abrasion/éclaircissement externe peut être un compromis raisonnable entre aspect esthétique acceptable, perte de substance minimale, effets secondaires transitoires et coût abordable (60). C'est le cas de la situation clinique illustrée dans ce travail, où le résultat de la micro-abrasion seule n'a pas répondu totalement à la demande esthétique de la patiente. Cependant, l'association de la micro-abrasion à l'éclaircissement externe a permis d'améliorer l'aspect esthétique et de satisfaire la patiente.

CONCLUSION

La dépose des attaches orthodontiques présente un risque de délabrement important pour l'émail, mais cette étape demeure incontournable pour signer la fin du traitement. Il s'agit de tout mettre en œuvre pour respecter l'intégrité amélaire tout en rendant cette étape moins contraignante pour le patient.

Depuis plusieurs années, les chirurgiens-dentistes s'orientent vers la réalisation de traitements micro-invasifs s'opposant progressivement aux concepts chirurgicaux invasifs connus de nos pères. Cette approche moderne développe peu à peu la dentisterie *a minima*, permettant de traiter la lésion carieuse à un stade précoce.

Jusque-là invasive, l'odontologie demande désormais aux chirurgiens-dentistes une grande conservation des structures dentaires. La dentisterie restauratrice *a minima* requiert l'emploi de techniques opératoires sophistiquées nécessitant des outils adaptés. Elle permet à l'omnipraticien de concilier service rendu et haut niveau de technicité tout en préservant au maximum la structure dentaire.

Aujourd'hui, aucun matériau ni matériel ne nous permet de restaurer la surface amélaire vestibulaire de collage « *ad integrum* ». Cependant, l'utilisation d'une fraise en carbure de tungstène à basse vitesse semble être la technique la plus adaptée afin de retrouver l'état de surface le plus satisfaisant. L'adhésif résiduel étant éliminé en grande majorité par cette technique, il est ensuite possible d'utiliser le protocole d'érosion-infiltration avec de la résine type Icon® pour restaurer les lésions persistantes.

Pour finir, le nettoyage des surfaces amélares post-traitement orthodontique par le chirurgien-dentiste omnipraticien est une étape indispensable afin d'obtenir l'esthétique du sourire et les fonctions dentaires recherchés initialement. Pour ce faire, il existe plusieurs techniques adaptables en fonction du type de lésions amélares. Dans la plupart des cas où l'observance du patient quant à l'hygiène bucco-dentaire est respectée, les résultats post-traitements orthodontiques sont satisfaisants pour lui et pour le praticien.

Bibliographie


1. Novak M, Howcroft R, Pinhasi R. Child Health in Five Early Medieval Irish Sites: A Multidisciplinary Approach. *Int J Osteoarchaeol*. 2017;27(3):398-408.
2. Bowes JH, Murray MM. The chemical composition of teeth: The composition of human enamel and dentine. *Biochem J*. 1935;29(12):2721-7.
3. Clark AL, Tayles N, Halcrow SE. Aspects of health in prehistoric mainland Southeast Asia: Indicators of stress in response to the intensification of rice agriculture. *Am J Phys Anthropol*. 2014;153(3):484-95.
4. Lussi A, Jaeggi T, Zero D. The Role of Diet in the Aetiology of Dental Erosion. *Caries Res*. 2004 2003;38(1):34-44.
5. Palsdottir H, Remis JP, Schaudinn C, O'Toole E, Lux R, Shi W, et al. Three-Dimensional Macromolecular Organization of Cryofixed *Myxococcus xanthus* Biofilms as Revealed by Electron Microscopic Tomography. *J Bacteriol*. avr 2009;191(7):2077-82.
6. Lasfargues JJ, Colon P, Vanherle G, Lambrechts P. *Odontologie conservatrice et restauratrice*. Paris: Éditions CdP; 2009.
7. Ousehal L, Lazrak L, Es-said R, Hamdoune H, Elquars F, Khadija A. Évaluation du contrôle de la plaque dentaire chez des patients porteurs d'appareillages orthodontiques fixes : étude clinique. *Int Orthod*. 2011;9(1):140-55.
8. Buxeraud J. Érosion dentaire : réduisons les facteurs de risque. *Actual Pharm*. 1 sept 2015;54(548):45-8.
9. Chatterjee R, Kleinberg I. Effect of orthodontic band placement on the chemical composition of human incisor tooth plaque. *Arch Oral Biol*. 1979;24(2):97-100.
10. Scheie AA, Arneberg P, Krogstad O. Effect of orthodontic treatment on prevalence of *Streptococcus mutans* in plaque and saliva. *Scand J Dent Res*. juin 1984;92(3):211-7.
11. Zachrisson BU, Zachrisson S. Caries incidence and orthodontic treatment with fixed appliances. *Scand J Dent Res*. mai 1971;79(3):183-92.
12. Edith LC, Montiel-Bastida NM, Leonor SP, Jorge AT. Changes in the oral environment during four stages of orthodontic treatment. *Korean J Orthod Daehan Cigwa Gyojeong Haghoeji*. avr 2010;40(2):95-105.
13. Van Leeuwenhoek A. Microscopical Observations upon the Tongue; In a Letter to the Royal Society from Mr. Anthony Van Leeuwenhoek, F. R. S. *Philos Trans* 1683-1775. 1708;26:111-23.

14. Suddick RP, Harris NO. Historical Perspectives of Oral Biology: A Series. *Crit Rev Oral Biol Med.* 1 avr 1990;1(2):135-51.
15. Øgaard B. White Spot Lesions During Orthodontic Treatment: Mechanisms and Fluoride Preventive Aspects. *Semin Orthod.* 1 sept 2008;14(3):183-93.
16. Chang HS, Walsh LJ, Freer TJ. Enamel demineralization during orthodontic treatment. Aetiology and prevention. *Aust Dent J.* 1997;42(5):322-7.
17. Willmot DR. White Lesions after Orthodontic Treatment: Does Low Fluoride Make a Difference? *J Orthod.* 1 sept 2004;31(3):235-42.
18. Hitmi L, Attal JP, Degrange M. Les différentes familles de colles composites : présentation et expérimentation. *Orthod Fr.* 2002;73(1):39-58.
19. Newman GV. Epoxy adhesives for orthodontic attachments: Progress report. *Am J Orthod.* 1965;51(12):901-12.
20. Hitmi L. Risque iatrogène sur l'émail de la dépose des attaches orthodontiques et du nettoyage de la colle. *L'Information Dentaire.* Publié le 26.10.2015. Paru dans *L'Orthodontiste n°4 - 15 septembre 2015 (page 26-32)*
21. Murray SD, Hobson RS. Comparison of in vivo and in vitro shear bond strength. *Am J Orthod Dentofacial Orthop.* 2003;123(1):2-9.
22. Mano MC, Mehdi S. Les systèmes de collage à l'émail en orthodontie. *Orthod Fr.* juin 2009;80(2):153-65.
23. Hitmi L, Degrange M, Université Paris Diderot Paris 7 (1970 2019). Étude et optimisation de l'adhésion de l'émail et de la dentine: du laboratoire à la clinique : approche physico-chimique : approche mécanique : approche morphologique. 2004.
24. Tyas MJ. Milestones in adhesion: glass-ionomer cements. *J Adhes Dent.* 2003;5(4):259-66.
25. Meehan MP, Foley TF, Mamandras AH. A comparison of the shear bond strengths of two glass ionomer cements. *Am J Orthod Dentofacial Orthop.* 1 févr 1999;115(2):125-32.
26. Tirlet G, Chabouis HF, Attal JP. Infiltration, a new therapy for masking enamel white spots: a 19-month follow-up case series. *Eur J Esthet Dent.* 2013;8(2):180-90.
27. Arhun N, Arman A. Effects of Orthodontic Mechanics on Tooth Enamel: A Review. *Semin Orthod.* 2007;13(4):281-91.
28. M. Hamza, s. Fassy-fehry, l. Ousehal, s. El Arabi. Faculté de médecine dentaire de Casablanca. Université Hassan II. Traitement orthodontique et prévention du risque carieux. *Le courrier du dentiste.* 26 avril 2010
29. Holberg C, Rudzki-Janson I, Wichelhaus A, Winterhalder P. Periodontal ligament strain

- induced by different orthodontic bracket removal techniques: Nonlinear finite-element comparison study. *J Orofac Orthop Fortschritte Kieferorthopädie*. juill 2014;75(4):287-98.
30. Campbell PM. Enamel surfaces after orthodontic bracket debonding. *Angle Orthod*. 1995;65(2):103-10.
 31. Ireland AJ, Hosein I, Sherriff M. Enamel loss at bond-up, debond and clean-up following the use of a conventional light-cured composite and a resin-modified glass polyalkenoate cement. *Eur J Orthod*. 2005;27(4):413-9.
 32. Knösel M, Mattysek S, Jung K, Sadat-Khonsari R, Kubein-Meesenburg D, Bauss O, et al. Impulse debracketing compared to conventional debonding. *Angle Orthod*. 2010;80(6):1036-44.
 33. Zachrisson BU, Skogan Ö, Höymyhr S. Enamel cracks in debonded, debanded, and orthodontically untreated teeth. *Am J Orthod*. 1980;77(3):307-19.
 34. Gwinnett AJ, Gorelick L. Microscopic evaluation of enamel after debonding: Clinical application. *Am J Orthod*. 1977;71(6):651-65.
 35. Zachrisson BU, Årthun J. Enamel surface appearance after various debonding techniques. *Am J Orthod*. 1979;75(2):121-37.
 36. Zarrinnia K, Eid NM, Kehoe MJ. The effect of different debonding techniques on the enamel surface: An in vitro qualitative study. *Am J Orthod Dentofacial Orthop*. 1995;108(3):284-93.
 37. Silverstone LM, Saxton CA, Dogon IL, Fejerskov O. Variation in the Pattern of Acid Etching of Human Dental Enamel Examined by Scanning Electron Microscopy. *Caries Res*. 1975;9(5):373-87.
 38. Diedrich P. Enamel alterations from bracket bonding and debonding: A study with the scanning electron microscope. *Am J Orthod*. 1981;79(5):500-22.
 39. Hosein I, Sherriff M, Ireland AJ. Enamel loss during bonding, debonding, and cleanup with use of a self-etching primer. *Am J Orthod Dentofacial Orthop*. 2004;126(6):717-24.
 40. Chabre C. La dépose des attaches collées. *Rev Orthopédie Dento-Faciale*. sept 1986;20(3):415-25.
 41. Tüfekçi E, Merrill TE, Pintado MR, Beyer JP, Brantley WA. Enamel loss associated with orthodontic adhesive removal on teeth with white spot lesions: an in vitro study. *Am J Orthod Dentofacial Orthop*. juin 2004;125(6):733-9.
 42. Ahrari F, Akbari M, Akbari J, Dabiri G. Enamel Surface Roughness after Debonding of Orthodontic Brackets and Various Clean-Up Techniques. *J Dent Tehran Iran*. janv 2013;10(1):82-93.
 43. Burapavong V, Marshall GW, Apfel DA, Perry HT. Enamel surface characteristics on

- removal of bonded orthodontic brackets. *Am J Orthod.* 1978;74(2):176-87.
44. Vieira AC, Pinto RA, Chevitarese O, Almeida MA. Polishing after debracketing: its influence upon enamel surface. *J Clin Pediatr Dent.* 1993;18(1):7-11.
 45. Ryf S, Flury S, Palaniappan S, Lussi A, van Meerbeek B, Zimmerli B. Enamel loss and adhesive remnants following bracket removal and various clean-up procedures in vitro. *Eur J Orthod.* 2012;34(1):25-32.
 46. Zachrisson BU, Amat P. La recherche de l'excellence en orthodontie de l'adulte: entretien avec Bjørn U. Zachrisson. *Orthod Fr.* déc 2014;85(4):301-26.
 47. Tirlet G, Attal JP. Le gradient thérapeutique un concept médical pour les traitements esthétiques. *Info Dent.* 1 janv 2009;41:2561-8.
 48. Attal JP, Atlan A, Denis M, Vennat E, Tirlet G. White spots on enamel: Treatment protocol by superficial or deep infiltration (part 2). *Int Orthod.* mars 2014;12(1):1-31.
 49. Moulis E, Chabadel O, Goldsmith MC, Canal P. Prévention des caries dentaires et orthodontie. *EMC - Pédiatrie - Mal Infect.* 2008;3(1):1-9.
 50. Haywood VB, Heymann HO. Nightguard vital bleaching. *Quintessence Int.* mars 1989;20(3):173-6.
 51. Azzahim L, Chala S, Abdallaoui F. La micro-abrasion amélaire associée à l'éclaircissement externe: intérêt dans la prise en charge de la fluorose. *Pan Afr Med J.* 2019;34(72)
 52. Croll TP. Enamel microabrasion: the technique. *Quintessence Int.* juin 1989;20(6):395-400.
 53. Park SW, Kang SM, Lee HS, Kim SK, Lee ES, Kim BR, et al. Lesion activity assessment of early caries using dye-enhanced quantitative light-induced fluorescence. *Sci Rep.* 13 juill 2022;12(1):11848.
 54. Øgaard B, Larsson E, Henriksson T, Birkhed D, Bishara SE. Effects of combined application of antimicrobial and fluoride varnishes in orthodontic patients. *Am J Orthod Dentofacial Orthop.* juill 2001;120(1):28-35.
 55. Wachenheim J. Intérêts de la technique d'érosion-infiltration sur un émail déminéralisé lors d'un traitement orthodontique fixe. :71.
 56. Wray A, Welbury R. Treatment of intrinsic discoloration in permanent anterior teeth in children and adolescents. Vol. 11, *International Journal of Paediatric Dentistry.* Oxford, UK: Blackwell Science Ltd; 2001 p. 309-15.
 57. Pini NIP, Sundfeld-Neto D, Aguiar FHB, Sundfeld RH, Martins LRM, Lovadino JR, et al. Enamel microabrasion: An overview of clinical and scientific considerations. *World J Clin Cases.* 2015;3(1):34-41.

58. Deshpande A, Joshi N, Pradhan N, Raol R. Microabrasion-remineralization (MAb-Re): An innovative approach for dental fluorosis. *J Indian Soc Pedod Prev Dent.* 2017;35(4):384-7.
59. Di Giovanni T, Eliades T, Papageorgiou SN. Interventions for dental fluorosis: A systematic review. *J Esthet Restor Dent Off Publ Am Acad Esthet Dent Al.* nov 2018;30(6):502-8.
60. Perete-de-Freitas CE, Silva PD, Faria-E-Silva AL. Impact of Microabrasion on the Effectiveness of Tooth Bleaching. *Braz Dent J.* 2017;28(5):612-7.



SERMENT MEDICAL

En présence des Maîtres de cette Faculté, de mes chers condisciples, devant l'effigie d'HIPPOCRATE.

Je promets et je jure, d'être fidèle aux lois de l'honneur et de la probité dans l'exercice de la Médecine Dentaire.

Je donnerai mes soins à l'indigent et n'exigerai jamais un salaire au-dessus de mon travail, je ne participerai à aucun partage clandestin d'honoraires.

Je ne me laisserai pas influencer par la soif du gain ou la recherche de la gloire.

Admis dans l'intérieur des maisons, mes yeux ne verront pas ce qui s'y passe, ma langue taira les secrets qui me seront confiés et mon état ne servira pas à corrompre les mœurs ni à favoriser le crime.

Je ne permettrai pas que des considérations de religion, de nation, de race, de parti ou de classe sociale viennent s'interposer entre mon devoir et mon patient.

Même sous la menace, je n'admettrai pas de faire usage de mes connaissances médicales contre les lois de l'humanité.

J'informerai mes patients des décisions envisagées, de leurs raisons et de leurs conséquences. Je ne tromperai jamais leur confiance et n'exploiterai pas le pouvoir hérité des connaissances pour forcer les consciences.

Je préserverai l'indépendance nécessaire à l'accomplissement de ma mission. Je n'entreprendrai rien qui dépasse mes compétences. Je les entretiendrai et les perfectionnerai pour assurer au mieux les services qui me seront demandés.

Respectueux et reconnaissant envers mes Maîtres, je rendrai à leurs enfants l'instruction que j'ai reçue de leur père.

Que les hommes m'accordent leur estime si je suis fidèle à mes promesses.

Que je sois déshonoré et méprisé de mes confrères si j'y manque.

GERTSCHEN Léane – NETTOYAGE DES SURFACES AMÉLAIRES APRÈS DÉPOSE DES DISPOSITIFS ORTHODONTIQUES FIXES

Th. : Chir. dent. : Marseille : Aix –Marseille Université : 2022

Rubrique de classement : Odontologie restauratrice

Résumé : Cette thèse recense les différentes techniques utilisables par le chirurgien-dentiste palliant aux lésions amélares résiduelles post-traitement orthodontique. Le débagage ainsi que l'élimination de l'adhésif résiduel par l'orthodontiste est une étape très importante et relativement traumatique pour les tissus durs dentaires, ce pourquoi ces gestes nécessitent une extrême précaution. Si malgré cela des lésions inesthétiques persistent, il existe des techniques telles que l'éclaircissement dentaire, la micro-abrasion, l'érosion-infiltration et les restaurations classique par résine composite pour l'élimination de celles-ci.

Nous illustrons ici la technique d'érosion-infiltration via la résine infiltrante Icon® par la présentation d'un cas clinique réalisé au Pavillon dentaire de l'Hôpital de la Timone.

Mots clés : Nettoyage amélaire, débagage, attaches orthodontiques, adhésif résiduel, dommage amélaire, white-spots

GERTSCHEN Léane – ENAMEL CLEAN-UP AFTER BRACKETS DEBONDING

Abstract: This thesis covers dental procedures that palliate the residual amelar lesions after orthodontic treatment. Orthodontic debonding and removal of adhesive can be traumatic for dental har tissues. Techniques such as dental thinning, micro-abrasion, erosion-infiltration and traditional composite resin restorations help eliminate unsightly white spot lesions.

We focus on the erosion-infiltration technique with Icon® resin infiltration, demonstrated by a clinical case carried out at the Dental Center of La Timone Hospital (Marseille, France).

Key words: debonding, infiltration, orthodontic treatment