



HAL
open science

Restauration prothétique et retraitement endodontique : interrelations

Chloé Bagdassarian

► **To cite this version:**

Chloé Bagdassarian. Restauration prothétique et retraitement endodontique : interrelations. Chirurgie. 2022. dumas-04119554

HAL Id: dumas-04119554

<https://dumas.ccsd.cnrs.fr/dumas-04119554>

Submitted on 6 Jun 2023

HAL is a multi-disciplinary open access archive for the deposit and dissemination of scientific research documents, whether they are published or not. The documents may come from teaching and research institutions in France or abroad, or from public or private research centers.

L'archive ouverte pluridisciplinaire **HAL**, est destinée au dépôt et à la diffusion de documents scientifiques de niveau recherche, publiés ou non, émanant des établissements d'enseignement et de recherche français ou étrangers, des laboratoires publics ou privés.



Distributed under a Creative Commons Attribution - NonCommercial - NoDerivatives 4.0
International License

THESE

***POUR OBTENIR LE DIPLOME D'ÉTAT
DE DOCTEUR EN CHIRURGIE DENTAIRE***

Présentée et publiquement soutenue devant

Aix-Marseille Université
(Président : Monsieur le Professeur Éric BERTON)

Faculté des Sciences Médicales et Paramédicales
(Doyen : Monsieur le Professeur Georges LEONETTI)

Ecole de Médecine Dentaire
(Directeur : Monsieur le Professeur Bruno FOTI)

***Restauration prothétique et retraitement
endodontique : interrelations.***

Présentée par

BAGDASSARIAN Chloé

08 novembre 1996

A Marseille

Thèse soutenue le **12 décembre 2022**

Devant le jury composé de

Président : Professeur BUKIET Frédéric

Assesseurs : Professeur RASKIN Anne

Docteur POMMEL Ludovic

Docteur MADENIAN Pauline

THESE

***POUR OBTENIR LE DIPLOME D'ÉTAT
DE DOCTEUR EN CHIRURGIE DENTAIRE***

Présentée et publiquement soutenue devant

Aix-Marseille Université
(Président : Monsieur le Professeur Éric BERTON)

Faculté des Sciences Médicales et Paramédicales
(Doyen : Monsieur le Professeur Georges LEONETTI)

Ecole de Médecine Dentaire
(Directeur : Monsieur le Professeur Bruno FOTI)

***Restauration prothétique et retraitement
endodontique : interrelations.***

Présentée par

BAGDASSARIAN Chloé

08 novembre 1996

A Marseille

Thèse soutenue le **12 décembre 2022**

Devant le jury composé de

Président : Professeur BUKIET Frédéric

Assesseurs : Professeur RASKIN Anne

Docteur POMMEL Ludovic

Docteur MADENIAN Pauline

ADMINISTRATION

Doyens Honoraires

Professeur	Raymond SANGIUOLO†
Professeur	Henry ZATTARA
Professeur	André SALVADORI
Professeur	Jacques DEJOU

Directeur

Professeur	Bruno FOTI
------------	------------

Directeurs adjoints

Professeur	Michel RUQUET
Professeur	Anne RASKIN

Chargés de missions

Formation Initiale

Professeur	Michel RUQUET
------------	---------------

Recherche

Professeur	Anne RASKIN
------------	-------------

Formation Continue

Professeur	Frédéric BUKIET
------------	-----------------

Relations Internationales

Professeur	Hervé TASSERY
------------	---------------

Internat et Diplômes d'études spécialisées

Professeur	Virginie MONNET-CORTI
------------	-----------------------

Affaires générales

Docteur	Patrick TAVITIAN
---------	------------------

Responsable Administrative

Madame	Katia LEONI
--------	-------------

PROMOTIONS :

2019 Raymond SANGIUOLO

2020 Gaston BERGER

2021 Joseph MIGOZZI

2022 Jérôme GALLION

LISTE DES ENSEIGNANTS

PROFESSEURS DES UNIVERSITÉS – PRATICIENS HOSPITALIERS DES CSERD

BUKIET Frédéric (58-01)
FOTI Bruno (58-02)
LE GALL Michel (56-01)
MONNET-CORTI Virginie (57-01)
RASKIN Anne (58-01)
RUQUET Michel (58-01)
TARDIEU Corinne (56-01)
TARDIVO Delphine (56-02)
TASSERY Hervé (58-01)|
TERRER Elodie (58-01)

PROFESSEUR DES UNIVERSITÉS

ABOUT Imad (65)

PROFESSEURS ÉMÉRITES

DEJOU Jacques (58-01)
HUE Olivier (58-01)

MAITRES DE CONFERENCES DES UNIVERSITÉS – PRATICIENS HOSPITALIERS DES CSERD

ABOUDHARAM Gérard (58-01)	LAN Romain (56-02)
ANTEZACK Angeline (57-01)	LAURENT Michel (58-01)
BELLONI Didier (57-01)	MAILLE Gérald (58-01)
BOHAR Jacques (56-01)	MENSE Chloé (58-01)
CAMOIN Ariane (56-01)	PHILIP-ALLIEZ Camille (56-01)
CAMPANA Fabrice (57-01)	POMMEL Ludovic (58-01)
CATHERINE Jean-Hugues (57-01)	PRECKEL Bernard-Éric (58-01)
GAUBERT Jacques (56-01)	RÉ Jean-Philippe (58-01)
GIRAUD Thomas (58-01)	ROCHE-POGGI Philippe (57-01)
GIRAUDEAU Anne (58-01)	SILVESTRI Frédéric (58-01)
GUIVARC'H Maud (58-01)	STEPHAN Grégory (58-01)
JACQUOT Bruno (58-01)	TAVITIAN Patrick (58-01)
LABORDE Gilles (58-01)	TOSELLO Alain (58-01)

MAITRES DE CONFÉRENCES DES UNIVERSITÉS ASSOCIÉS

BALLESTER Benoît (58-01)

BLANCHET Isabelle (58-01)

CASAZZA Estelle (58-01)

CHEFS DE CLINIQUE DES UNIVERSITÉS - ASSISTANTS DES HÔPITAUX

ARNIER Cannelle (56-01)

BOREL Guillaume (56-02)

BAUDINET Thomas (58-01)

BRINCAT Arthur (57-01)

BROS Agnès (56-01)

CHIARINI Thomas (58-01)

DUPRAT Florence (56-01)

FAURE-BRAC Mathias (57-01)

FERRE Enzo (58-01)

FOUQUES Agathe (56-01)

HAMMOUTENE Stéphane (57-01)

LAFONT Jacinthe (57-01)

LAURENT Camille (58-01)

LIOTARD Alicia (58-01)

MADENIAN Pauline (58-01)

MANSUY Charlotte (58-01)

MARTIN William (56-01)

ONGHENA Tom (56-01)

PASCHEL Laura (58-01)

PILLIOL Virginie (58-01)

PRINCE Fanny (57-01)

RAYNAUD Camille (58-01)

REYNAL Florence (56-01)

ROMAO Vincent (57-01)

ROUSCOFF Eva (57-01)

SADOWSKI Camille (57-01)

TERRER Jérémy (56-01)

VIEILLARD Pierre (56-01)

CHEF DE CLINIQUE DES UNIVERSITÉS ASSOCIÉ

BROTONS Adèle (56-01)

Intitulés des sections CNU :

56^{ème} section : Développement, croissance et prévention

56-01 Odontologie pédiatrique et orthopédie dento-faciale

56-02 : Prévention – Epidémiologie – Economie de la santé – Odontologie légale

57^{ème} section : Chirurgie orale, Parodontologie, Biologie Orale

57-01 : Chirurgie orale – Parodontologie – Biologie orale

58^{ème} section : Réhabilitation orale

58-01 : Dentisterie restauratrice – Endodontie – Prothèses – Fonction-Dysfonction – Imagerie – Biomatériaux

L'auteur s'engage à respecter les droits des tiers, et notamment les droits de propriété intellectuelle. Dans l'hypothèse où la thèse comporterait des éléments protégés par un droit quelconque, l'auteur doit solliciter les autorisations nécessaires à leur utilisation, leur reproduction et leur représentation auprès du ou des titulaires des droits. L'auteur est responsable du contenu de sa thèse. Il garantit l'Université contre tout recours. Elle ne pourra en aucun cas être tenue responsable de l'atteinte aux droits d'un tiers

A Monsieur le Professeur Frédéric Bukiet,

Je vous remercie d'avoir accepté de présider cette soutenance.
Je vous remercie également d'avoir su apporter un peu de vie pendant cette période délicate qu'a pu être le confinement. J'attendais vos lives avec impatience !
Vos prouesses techniques associées à votre réactivité et votre disponibilité font de vous quelqu'un d'investi auprès de qui nous avons envie d'apprendre.

Respectueusement

A Madame la Professeure Anne Raskin

Je vous remercie sincèrement pour tout ce que vous m'avez apporté. Merci d'avoir été présente dans les moments difficiles mais également dans les moments plus cocasses, même si cela implique que vous ayez dû vous armer de beaucoup de patience.

Bien que l'odontologie hospitalière ne soit pas quelque chose de facile tous les jours, je ne reteindrai de ces mercredis matin que du positif, tant sur le plan professionnel que personnel. Je suis heureuse d'avoir choisi cette spécialité qui m'a permis de grandir auprès de vous.

Affectueusement

A Monsieur le Docteur Ludovic Pommel,

Malgré votre accessibilité, je n'ai pas eu la chance de pouvoir vous suivre et progresser auprès de vous.

Votre gentillesse a fait que mes questions ne sont jamais restées sans réponses, et je vous en remercie.

En préparant cette thèse, j'ai pu mesurer l'importance de vos travaux hospitalo-universitaires qui sont à mes yeux une source d'inspiration. Merci d'être présent en ce jour si important pour moi. En espérant pouvoir continuer à me former et à apprendre à vos côtés dans les années à venir.

Respectueusement

A Madame le Docteur Pauline Madénian,

Merci d'avoir accepté d'encadrer ce travail qui me tenait à cœur, et d'avoir toujours su trouver des moments à m'accorder, malgré un temps disponible restreint avec l'arrivée de ta petite Lucia. Ton sérieux et ton implication sont pour moi un exemple à suivre dans la vie de tous les jours.

Je te souhaite une vie remplie de bonheur, tu le mérites sincèrement.

Amicalement

Restauration prothétique et retraitement endodontique : interrelations.

1	Introduction	2
1.1	Objectif du traitement endodontique	2
1.2	Objectif du retraitement endodontique	4
1.3	Définition de l'étanchéité	5
1.4	Déduction clinique	7
2	Critères de réintervention prothétique	8
2.1	Critères biologiques	8
2.2	Critères mécaniques	11
2.3	Critères esthétiques	11
2.4	Problématique	12
3	Critères de qualité d'un traitement endodontique	13
3.1	Critères cliniques de qualité d'un traitement endodontique	13
3.2	Critères radiographiques de qualité d'un traitement endodontique	13
3.3	Confrontation clinique et radiologique	17
3.4	Déduction clinique	19
4	Critères décisionnels complémentaires pour la réintervention endodontique dans l'optique d'une réfection coronaire	20
4.1	Liés au patient	20
4.1.1	Lié à l'âge	20
4.1.2	Lié à la santé	21
4.1.3	Lié à l'anatomie	21
4.1.4	Lié au contexte psycho-social	22
4.2	Liés à l'interprétation des symptômes et de la radiographie	23
4.2.1	Symptômes et signes cliniques	23
4.2.2	Aspects radiographiques	23
4.3	Liés au type de soin présent	25
4.3.1	Absence de restauration coronaire étanche	25
4.3.2	Présence de tenon	26
4.3.3	Présence d'obstacle endodontique	27
4.4	Examens complémentaires le Cone-Beam Computed Tomography (CBCT)	30
4.5	Lié à l'opérateur [26]	32
5	Discussion	34

1 Introduction

En tant que chirurgien-dentiste nous sommes souvent confrontés à la réfection de couronne. La réalisation d'une nouvelle prothèse dentaire ou d'une nouvelle restauration coronaire sur une dent déjà traitée endodontiquement soulève la question de la réintervention endodontique : faut-il systématiquement indiquer le retraitement endodontique préalable ?

L'endodontie est une science médicale rattachée à l'odontologie, ce qui sous-entend, comme dans beaucoup de domaines de la médecine, de nombreuses incertitudes. Les principes de bienfaisances et de non-malfaisances font partie intégrante de notre métier. La médecine n'étant pas une science exacte, il est souvent difficile d'être catégorique. La balance bénéfique-risque ainsi que le patient dans toute sa complexité seront donc à la base de l'élaboration de notre plan de traitement.

L'objectif de ce travail est donc de donner des guides de réflexion qui nous permettent d'identifier les moments où il est nécessaire de réintervenir ainsi que les moments où il est préférable de s'abstenir.

Dans un premier temps après avoir évoqué les critères de réintervention prothétique, nous nous attarderons sur les critères de qualité d'un traitement endodontique ainsi que les critères décisionnels qui peuvent orienter notre prise en charge dans le choix d'un retraitement.

1.1 Objectif du traitement endodontique

L'endodontie est la branche des sciences dentaires traitant de la santé, des blessures et des maladies de la pulpe, de la région périradiculaire, et de leur relation avec la santé et le bien-être systémique. Cette spécialité englobe à la fois les sciences fondamentales et cliniques, y compris l'étiologie, le diagnostic, la prévention et le traitement des affections pulpaires et périradicaux. La recherche en endodontie couvre une grande variété de sujets cliniques, biologiques, microbiologiques, mécaniques et matériels qui visent à améliorer le diagnostic, la compréhension des processus pathologiques et la gestion des pulpes dentaires et des tissus périradicaux normaux et lésés (Ordinola-Zapata et al., 2020). [1]

D'après la Haute Autorité de Santé (HAS), le traitement endodontique a pour objectif de traiter les maladies de la pulpe et du périapex et ainsi de transformer une dent pathologique en une entité saine, asymptomatique et fonctionnelle sur l'arcade.

Le traitement endodontique a pour but d'éliminer les bactéries et leurs toxines de la pulpe et des canaux dentaires par action mécanique et chimique.

Malheureusement, les nombreuses anfractuosités du système canalaire empêchent toutes techniques connues, qu'elles soient mécaniques ou chimiques, de le rendre totalement stérile. L'objectif du traitement endodontique est donc de réduire autant que possible le niveau de contamination microbienne et d'enfermer les micro-organismes restants avec un joint tridimensionnel efficace. [2]

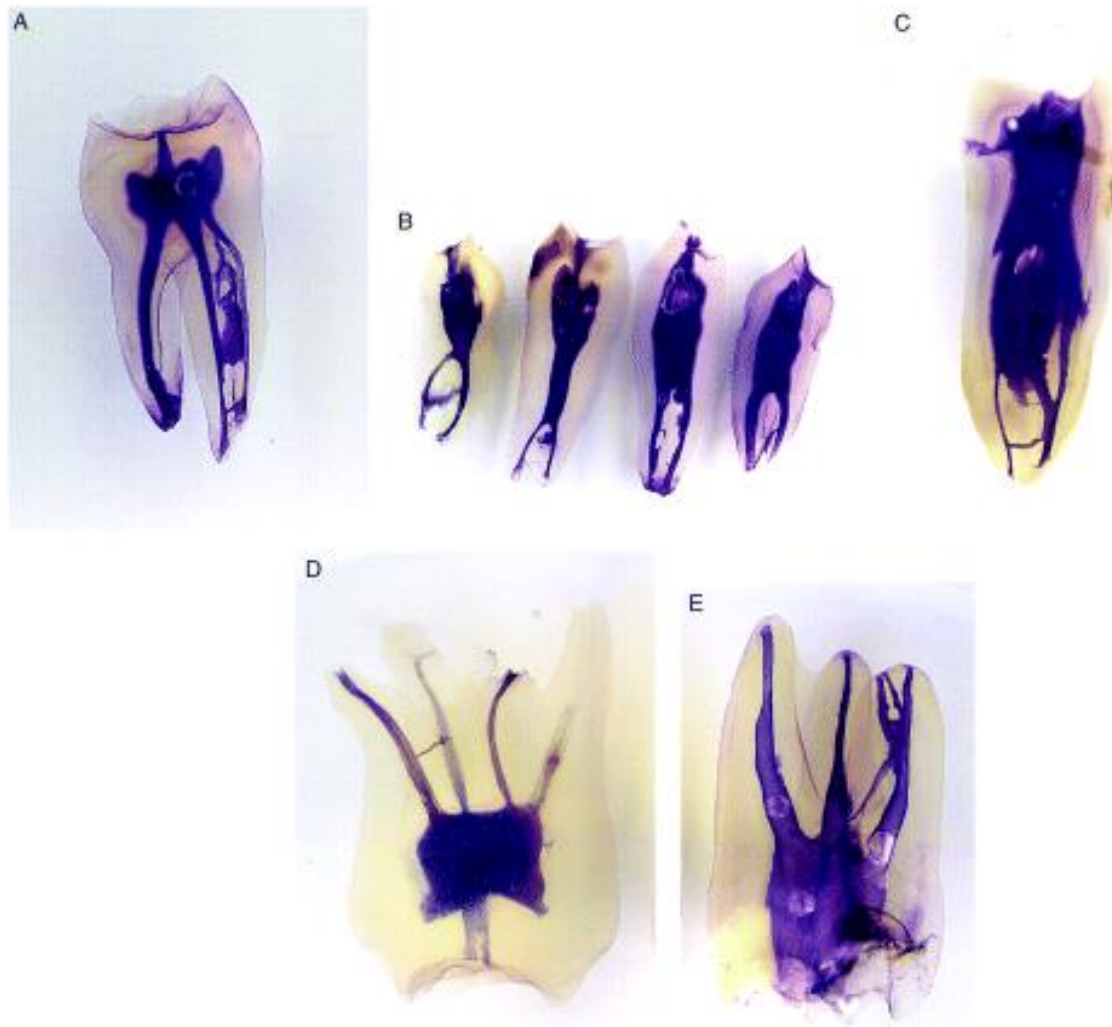

Figure 1 : Différentes anatomies endodontiques après coloration du réseau canalaire et diaphanisation des dents. A : Molaire inférieure, B et C : prémolaires, D et E : Molaires supérieures [Vertucci 2005] [3]

Cet acte doit être réalisé dans des conditions aseptiques afin d'éviter toute nouvelle pénétration microbienne, en particulier celle de la salive. L'isolement de la dent avec l'utilisation d'un champ opératoire tel que la digue sera donc nécessaire. Celle-ci est essentielle, non seulement pour des raisons médico-légales afin de protéger les voies respiratoires et pour permettre l'utilisation de solvant intra canaux puissants, mais plus importante encore pour éviter une contamination supplémentaire du système canalaire. [2]

Après la mise en forme et le nettoyage, les canaux seront remplis en trois dimensions dans un processus que l'on appelle l'obturation. Cela crée un joint hermétique au niveau de l'apex, empêchant ainsi l'entrée de micro-organismes dans le système canalaire depuis le système sanguin ou via la cavité buccale grâce à une restauration étanche. [2]

Bien que la procédure endodontique, réalisée en première intention sur une dent à pulpe vitale ou nécrosée, soit parfaitement codifiée depuis plusieurs décennies ; le nombre de traitements inadéquats reste paradoxalement important. Les études épidémiologiques publiées ces 20 dernières années montrent un nombre de traitements inadéquats oscillant entre 50 et 79%, avec des taux d'échecs avérés variant de 22 à 63% (symptômes cliniques et/ou lésions périapicales). (Boucher et coll.,2002). [4]

Quelles que soient les insuffisances techniques ou les erreurs commises, tous les échecs sont directement liés à la présence des bactéries et de leurs toxines dans le réseau canalaire, ces irritants diffusent vers les tissus par toutes les voies de communications disponibles (foramen principal, canaux latéraux, canaux secondaires...).

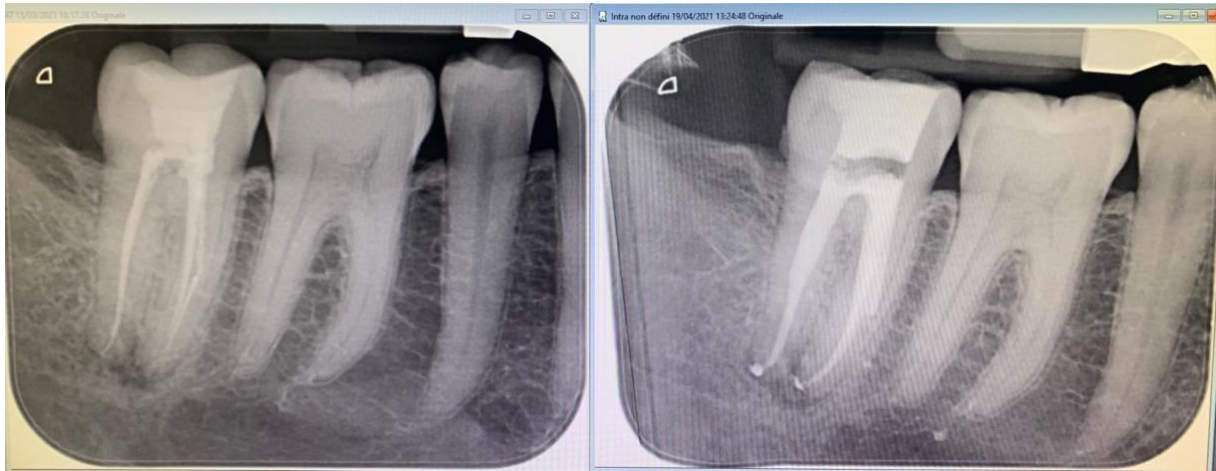1.2 Objectif du retraitement endodontique

Selon l'ANDEM, « L'objectif du retraitement endodontique est de supprimer tout foyer infectieux potentiel ou déclaré et prévenir les récurrences par une obturation hermétique du réseau canalaire. Le retraitement endodontique se distingue du traitement endodontique initial par le fait que la dent à traiter est porteuse d'une restauration coronaire ou coronoradiculaire et que le réseau canalaire est obstrué. » [5]

Le retraitement endodontique orthograde représente un peu moins de 40% de tous les actes endodontiques. C'est une procédure qui concerne des dents pour lesquelles un traitement endodontique a précédemment été effectué et dont le réseau canalaire a déjà été obturé de manière complète, partielle ou excédentaire. [5]. Le retraitement est envisagé lorsque que le traitement endodontique précédent n'a pas atteint les objectifs définis afin d'améliorer la situation initiale.

Le traitement endodontique et le retraitement endodontique ont des points communs. Nous devons également retrouver la perméabilité apicale lors du retraitement endodontique afin d'atteindre les mêmes objectifs que pour le traitement endodontique. L'objectif essentiel du traitement/retraitement endodontique est de traiter ou prévenir l'apparition d'une parodontite apicale. (Haapasalo et coll.2003)

En plus des difficultés anatomiques originelles, il s'ajoute la présence de matériaux intra-canalaire laissés par le traitement initial, ce qui complique le RTE. Les ancrages, colles, ciments, matériaux, butées, bris d'instruments, fausses routes, restaurations coronoradiculaire complexes, rendent plus difficiles l'accès au réseau canalaire ce qui augmente la difficulté.



*Figure 2 : Exemple de complication dans le retraitement endodontique d'une 47 : dans la racine mésio-linguale présence d'une butée, début de fausse route et instrument fracturé au-delà de la courbure de la racine. Dépose de tuteurs de thermafil dans les 3 canaux.
Iconographie Dr Madenian*

1.3 Définition de l'étanchéité

La qualité de l'obturation canalaire est un facteur essentiel impliqué dans le pronostic du traitement endodontique, toutefois, des défauts d'étanchéité coronaire, propice à la colonisation bactérienne sont également des facteurs contribuant à la survenue et l'aggravation des pathologies apicales [6].

Une fois le traitement endodontique réalisé, il est nécessaire de protéger l'endodonte par une restauration coronaire étanche afin de prévenir toute infiltration de salive, de bactéries et des sous-produits bactériens de la cavité buccale d'envahir le système canalaire et d'accéder aux tissus péri-radicaux.

La forte prévalence de la parodontite apicale lorsque la dent est traitée endodontiquement conduit à souligner l'importance de la qualité du traitement endodontique. Celle-ci est cependant, fortement conditionnée aussi bien par le délai de mise en place mais également par la qualité de la reconstitution coronaire.[7]

La perte d'étanchéité, ou percolation, a été défini d'après l'AAE (American Association of Endodontists) comme le mouvement de fluides tissulaires périradicaux, de microorganismes et de leurs toxines le long de l'interface entre les parois dentinaires et les matériaux d'obturation canalaire.

En effet, des études in vitro (Carratu et coll., 2002) ont montré, à partir de bactéries, que ces dernières peuvent migrer jusqu'à l'apex en partant d'une restauration coronaire non étanche, bien que le canal ait été nettoyé, préparé et correctement obturé. [8]

L'interface entre une paroi dentaire et un matériau d'obturation est dite étanche lorsque le joint matériau / dent s'oppose à toute infiltration de fluides et de bactéries. (Lasfargues et Machtou, 2004).

Pour certains la qualité de la restauration coronaire serait significativement plus importante que la qualité du traitement endodontique. Plusieurs études ont démontré que les dents traitées endodontiquement avec une mauvaise obturation canalaire radiographique mais une bonne restauration coronaire avaient un meilleur pronostic que les dents avec une bonne obturation canalaire et une mauvaise restauration. Il a été relevé que ces dents, présentant une mauvaise obturation et une bonne restauration, entraîneraient moins de lésions inflammatoires périapicales. [9][10]

En effet l'absence d'étanchéité fait partie des voies d'infections par lesquelles les micro-organismes peuvent atteindre le réseau endodontique. Des études ont prouvé que la contamination salivaire dans des canaux obturés avec de la gutta et un ciment peut atteindre la zone apicale en moins de 6 semaines. Si cette étanchéité est rompue : étanchéité du provisoire absent, si la structure dentaire se fracture avant la restauration définitive, ou si la restauration finale est inadéquate, les bactéries peuvent accéder au tissu périapical et peuvent potentiellement entraîner une infection.[11].

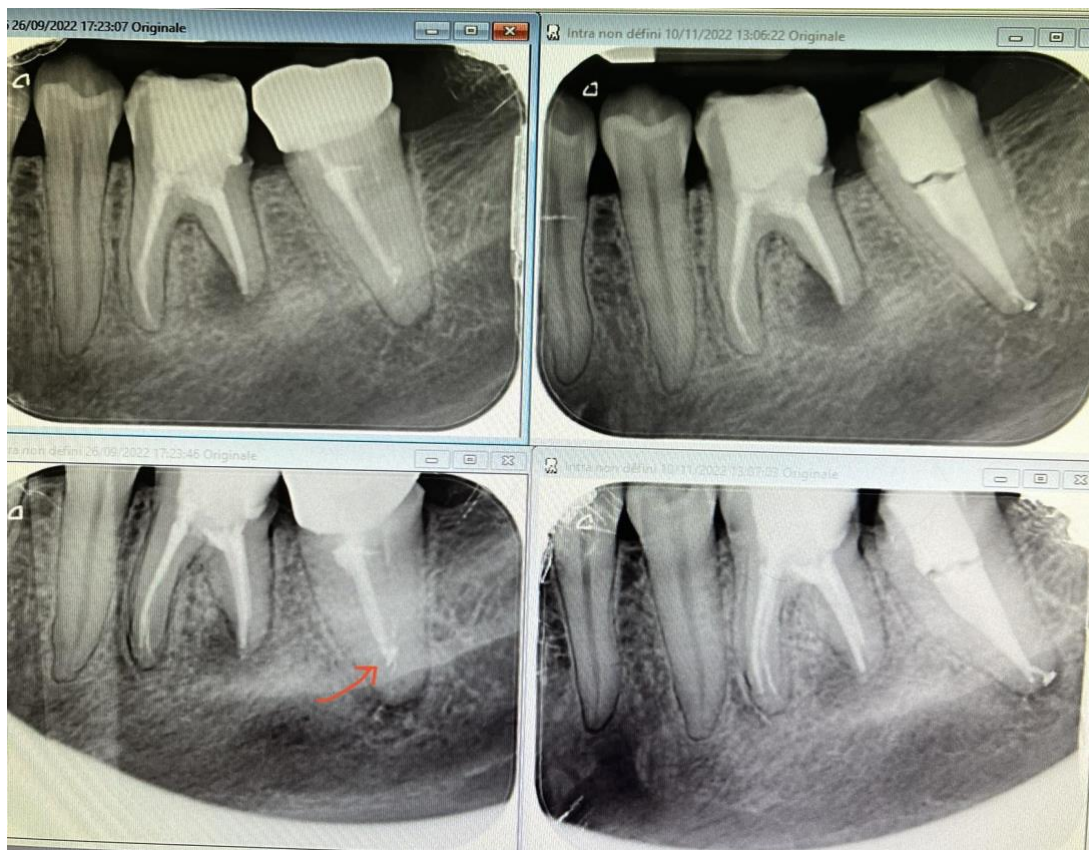

Figure 3 : perte d'étanchéité des deux restaurations de 36 et 37 à la consultation pré opératoire. RTE 37 dans un premier temps, puis la RTE de 36 sera réalisée. 36 et 37 seront coiffées - Iconographie Dr Madenian

1.4 Dédution clinique

Au cours des vingt dernières années, les procédures techniques se sont considérablement améliorées. Toutefois, la stérilisation complète d'un canal demeure toujours impossible à réaliser. En préparant le canal et en assurant une désinfection chimique et mécanique aussi pointilleuse que possible, nous n'arrivons pas à éradiquer toutes les bactéries présentes au sein du système canalaire, nous ne pouvons que réduire la charge bactérienne.

Nous pouvons donc en conclure que l'objectif du traitement endodontique est d'éliminer autant que possible la charge microbienne de notre endodonte et d'enfermer les micro-organismes restants dans un joint tridimensionnel que l'on appelle l'obturation. Malheureusement lorsque le traitement endodontique n'a pas atteint les objectifs biologiques définis, un retraitement endodontique sera nécessaire afin d'améliorer l'intégrité fonctionnelle de la dent (absence de symptomatologie et de foyers infectieux actifs). Ces échecs sont directement liés à la présence de bactéries et de leurs toxines dans le réseau canalaire.

D'après la littérature, cette contamination issue de l'environnement buccal pourrait diffuser via des restaurations coronaires défectueuses. Une restauration coronaire étanche permettrait alors d'isoler l'endodonte de cet environnement septique, et donc de limiter de nouvelles contaminations endodontiques.[12]

Par ailleurs, Il est intéressant de souligner que malgré un nombre important de traitements inadéquats (50 à 79%), le nombre de complications constaté semble significativement inférieur (22 à 63%). Nous pouvons donc en déduire l'existence d'un facteur protecteur minimisant les complications endodontiques qui pourrait correspondre à la mise en place d'une étanchéité coronaire. [2]

Ainsi, dans le cas de réfection prothétique, si nous sommes confrontés à une dent traitée endodontiquement qui ne présente aucun signe clinique ni radiologique d'infection mais dont les critères d'évaluation radiographique ne sont pas respectés, devons-nous considérer ce traitement comme insuffisant et nécessitant un retraitement ? ou pouvons-nous maintenir l'équilibre endodontique en place ?

2 Critères de réintervention prothétique

La reprise de traitements prothétiques est un acte courant de notre exercice en tant que chirurgien-dentiste. En effet, plusieurs situations cliniques peuvent nous conduire à la réfection de couronnes qu'elles soient d'ordres esthétiques, fonctionnelles ou biologiques.

La durée de vie des couronnes prothétiques est quelque chose de difficile à évaluer car elle dépend de plusieurs facteurs variés tels que le patient (son hygiène bucco-dentaire, son occlusion, son alimentation), le praticien (son habilité dans le domaine, ses connaissances) ou encore la couronne en elle-même (son matériau, son mode d'assemblage, etc.).

Nous traiterons ici des cas où nous sommes face à un terrain parodontal favorable avec une dent conservable et restaurable sans contre-indication.

2.1 Critères biologiques

Bien que la percolation apicale soit toujours reconnue comme un facteur d'échec du traitement endodontique, au cours de la dernière décennie une plus grande attention a été portée sur la contamination au niveau coronaire due à des prothèses inadéquates.

En effet, une infiltration bactérienne au niveau du joint odonto-prothétique, souvent identifié comme une reprise carieuse sous une restauration peut mettre en danger le système endodontique ainsi que l'intégrité de la dent, il est alors nécessaire de réintervenir au niveau coronaire.

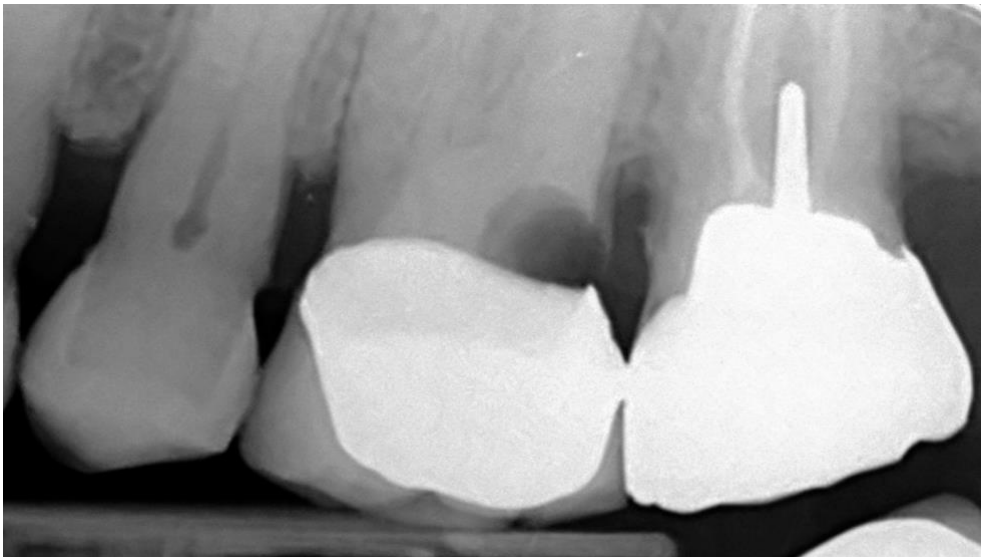

Figure 4 : image extraite d'un cliché rétro coronaire montrant une reprise carieuse en distal de 26 sous une coiffe céramo-métallique. Iconographie personnelle.

D'un point de vue biologique, l'allergie à certains métaux peut également justifier une réintervention prothétique. Parmi les métaux présents en odontologie, nous pouvons retrouver le nickel, le chrome ou le cobalt, dont certains interviennent dans la composition des couronnes métalliques ou dans l'armature de couronnes céramo-métallique. [13].

Lorsqu'une couronne n'est pas parfaitement ajustée (sur ou sous contour), ou lorsqu'elle ne respecte pas l'attache supra-crestale, cela créera inmanquablement des effets défavorables sur le parodonte. [14].

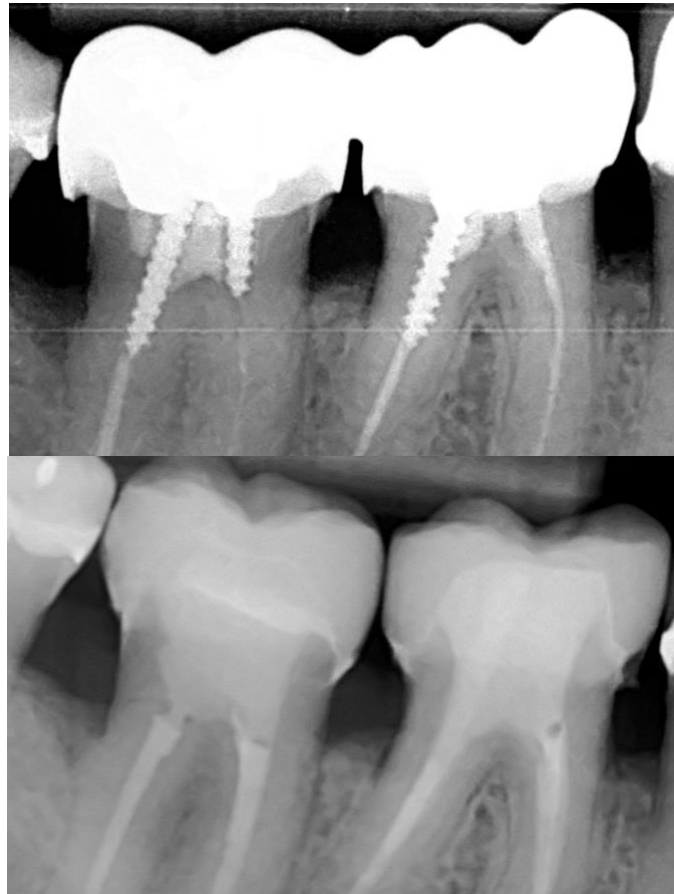
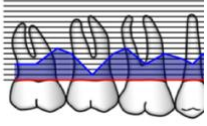
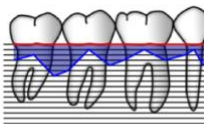
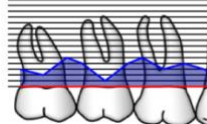

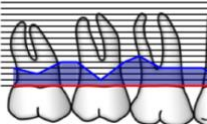
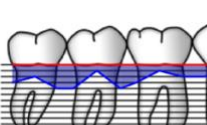
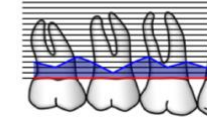
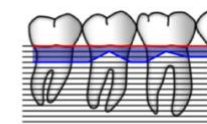


Figure 5 : Images extraites de radiographies rétro-alvéolaires et du sondage associé, montrant initialement un sur contour en distale des coiffes solidarisées 47-46 en lien avec une perte d'attache persistante au surfaçage, qui diminue significativement après réfection prothétique.

Chronologie	Image correspondante																																								
Sondage initial	<p>Niveau gingival Profondeur de sondage (poche)</p> <table border="1"> <tr><td>0</td><td>0</td><td>0</td><td>0</td><td>0</td><td>0</td><td>0</td><td>0</td><td>0</td><td>0</td></tr> <tr><td>3</td><td>3</td><td>6</td><td>5</td><td>1</td><td>5</td><td>6</td><td>3</td><td>5</td><td>4</td></tr> </table> <p>Lingual</p>  <p>Vestibulaire</p>  <p>Niveau gingival Profondeur de sondage (poche)</p> <table border="1"> <tr><td>0</td><td>0</td><td>0</td><td>0</td><td>0</td><td>0</td><td>0</td><td>0</td><td>0</td><td>0</td></tr> <tr><td>3</td><td>2</td><td>6</td><td>5</td><td>1</td><td>4</td><td>3</td><td>1</td><td>3</td><td>2</td></tr> </table>	0	0	0	0	0	0	0	0	0	0	3	3	6	5	1	5	6	3	5	4	0	0	0	0	0	0	0	0	0	0	3	2	6	5	1	4	3	1	3	2
0	0	0	0	0	0	0	0	0	0																																
3	3	6	5	1	5	6	3	5	4																																
0	0	0	0	0	0	0	0	0	0																																
3	2	6	5	1	4	3	1	3	2																																
Surfaçage 1																																									
Sondage J+90	<p>Niveau gingival Profondeur de sondage (poche)</p> <table border="1"> <tr><td>0</td><td>0</td><td>0</td><td>0</td><td>0</td><td>0</td><td>0</td><td>0</td><td>0</td><td>0</td></tr> <tr><td>3</td><td>2</td><td>5</td><td>4</td><td>1</td><td>4</td><td>5</td><td>3</td><td>4</td><td>3</td></tr> </table> <p>Lingual</p>  <p>Vestibulaire</p>  <p>Niveau gingival Profondeur de sondage (poche)</p> <table border="1"> <tr><td>0</td><td>0</td><td>0</td><td>0</td><td>0</td><td>0</td><td>0</td><td>0</td><td>0</td><td>0</td></tr> <tr><td>3</td><td>2</td><td>5</td><td>5</td><td>1</td><td>4</td><td>3</td><td>1</td><td>2</td><td>2</td></tr> </table>	0	0	0	0	0	0	0	0	0	0	3	2	5	4	1	4	5	3	4	3	0	0	0	0	0	0	0	0	0	0	3	2	5	5	1	4	3	1	2	2
0	0	0	0	0	0	0	0	0	0																																
3	2	5	4	1	4	5	3	4	3																																
0	0	0	0	0	0	0	0	0	0																																
3	2	5	5	1	4	3	1	2	2																																
Surfaçage 2																																									
Sondage J+90, après deuxième surfaçage	<p>Niveau gingival Profondeur de sondage (poche)</p> <table border="1"> <tr><td>0</td><td>0</td><td>0</td><td>0</td><td>0</td><td>0</td><td>0</td><td>0</td><td>0</td><td>0</td></tr> <tr><td>3</td><td>2</td><td>4</td><td>4</td><td>1</td><td>4</td><td>5</td><td>3</td><td>3</td><td>3</td></tr> </table> <p>Lingual</p>  <p>Vestibulaire</p>  <p>Niveau gingival Profondeur de sondage (poche)</p> <table border="1"> <tr><td>0</td><td>0</td><td>0</td><td>0</td><td>0</td><td>0</td><td>0</td><td>0</td><td>0</td><td>0</td></tr> <tr><td>3</td><td>2</td><td>4</td><td>4</td><td>1</td><td>4</td><td>3</td><td>1</td><td>2</td><td>2</td></tr> </table>	0	0	0	0	0	0	0	0	0	0	3	2	4	4	1	4	5	3	3	3	0	0	0	0	0	0	0	0	0	0	3	2	4	4	1	4	3	1	2	2
0	0	0	0	0	0	0	0	0	0																																
3	2	4	4	1	4	5	3	3	3																																
0	0	0	0	0	0	0	0	0	0																																
3	2	4	4	1	4	3	1	2	2																																
Réfection couronne et surfaçage 3																																									
Sondage J+90 après réfection des couronnes	<p>Niveau gingival Profondeur de sondage (poche)</p> <table border="1"> <tr><td>0</td><td>0</td><td>0</td><td>0</td><td>0</td><td>0</td><td>0</td><td>0</td><td>0</td><td>0</td></tr> <tr><td>3</td><td>2</td><td>4</td><td>3</td><td>1</td><td>3</td><td>4</td><td>2</td><td>3</td><td>2</td></tr> </table> <p>Lingual</p>  <p>Vestibulaire</p>  <p>Niveau gingival Profondeur de sondage (poche)</p> <table border="1"> <tr><td>0</td><td>0</td><td>0</td><td>0</td><td>0</td><td>0</td><td>0</td><td>0</td><td>0</td><td>0</td></tr> <tr><td>3</td><td>3</td><td>3</td><td>3</td><td>1</td><td>3</td><td>3</td><td>1</td><td>2</td><td>2</td></tr> </table>	0	0	0	0	0	0	0	0	0	0	3	2	4	3	1	3	4	2	3	2	0	0	0	0	0	0	0	0	0	0	3	3	3	3	1	3	3	1	2	2
0	0	0	0	0	0	0	0	0	0																																
3	2	4	3	1	3	4	2	3	2																																
0	0	0	0	0	0	0	0	0	0																																
3	3	3	3	1	3	3	1	2	2																																

2.2 Critères mécaniques

Le schéma occluso-fonctionnel de notre patient peut nous orienter vers une réfection d'une ou plusieurs couronnes. C'est le cas notamment lorsque les critères de réhabilitations prothétiques (calage, guidage, centrage) ne sont pas respectés. Cliniquement, cela peut être identifiable par la présence : d'interférences, d'occlusions inversées, d'anomalies de centrage (prématurité), de sous occlusions, etc.

Une réintervention prothétique peut également avoir lieu lorsqu'une dent couronnée, bordant un édentement, est sollicitée dans la réalisation d'un bridge.

2.3 Critères esthétiques

L'esthétique est l'une des raisons qui peuvent nous pousser à la réfection coronaire. Dans ces critères nous pouvons retrouver :

- un défaut d'anatomie
- une teinte / matériau non esthétique
- un joint disgracieux
- un défaut de surface
- une usure esthétique créant des lacunes de céramique

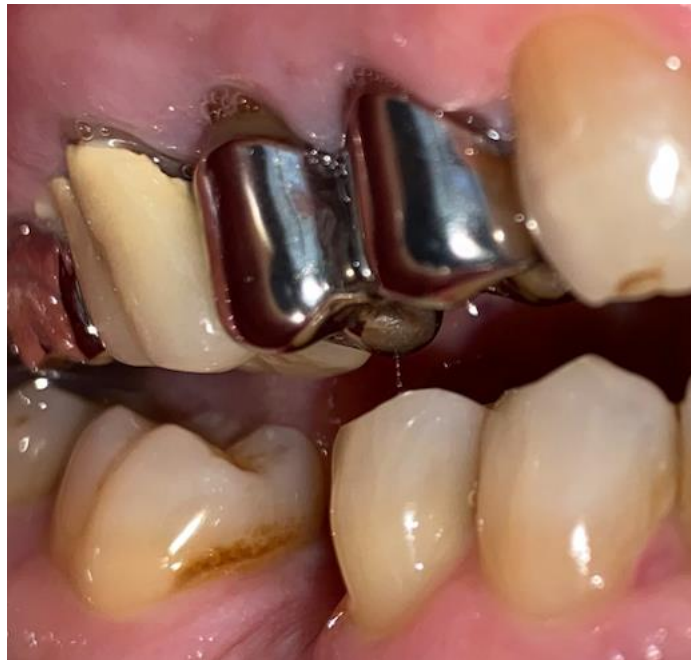

Figure 6 : Photographie intrabuccale de restaurations coronaires métalliques inesthétiques avec présence de récessions et de joints disgracieux. Iconographie personnelle.

2.4 Problématique

L'organe dentaire est une entité à part entière. Par conséquent, une réfection coronaire doit être envisagée en incluant une évaluation du continuum endo-prothétique et de l'endodonte sous-jacent.

Cela soulève plusieurs interrogations : la dent est-elle déjà traitée endodontiquement ? La dépose aura-t-elle une influence sur l'équilibre endo-prothétique présent ? Cette réfection coronaire devra-t-elle entraîner un retraitement endodontique préalable ?

Comme nous avons pu le constater, les critères décisionnels concernant la réintervention prothétique sont nombreux et semblent bien définis. Qu'en est-il de la réintervention endodontique ?

Afin de juger de la nécessité de la réintervention endodontique, plusieurs critères sont à évaluer.

3 Critères de qualité d'un traitement endodontique

3.1 Critères cliniques de qualité d'un traitement endodontique

Le taux de réussite d'un traitement endodontique est relativement prévisible, il est compris entre 86% et 98%. Au niveau clinique et symptomatologique, l'échec ou le succès de ce traitement est régi par [15] :

- L'absence de signes subjectifs d'inconfort ou de douleur
- La disparition de l'inflammation
- La disparition des fistules (si présence avant le traitement)
- Un maintien fonctionnel de la dent dans l'alvéole
- Absence de sensibilité à la percussion et à la palpation

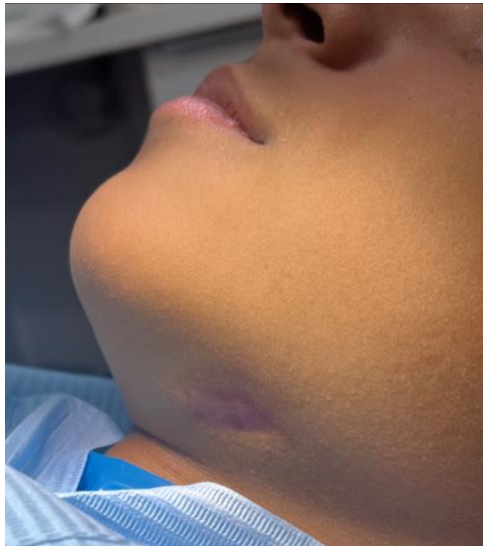

Figure 7 : Photographie exobuccale d'une fermeture de fistule cutanée sous mentonnière suite à la cicatrisation du traitement endodontique d'une 36 sur un jeune patient de 13ans. Iconographie Dr Madenian

3.2 Critères radiographiques de qualité d'un traitement endodontique

La qualité du traitement endodontique passe par une vérification radiographique. D'après l'European Society Of Endodontology Quality Guideline, sur cette dernière nous devons pouvoir observer la ou les racines complètes et environs 2 à 3mm de la région péri apicale clairement identifiable.

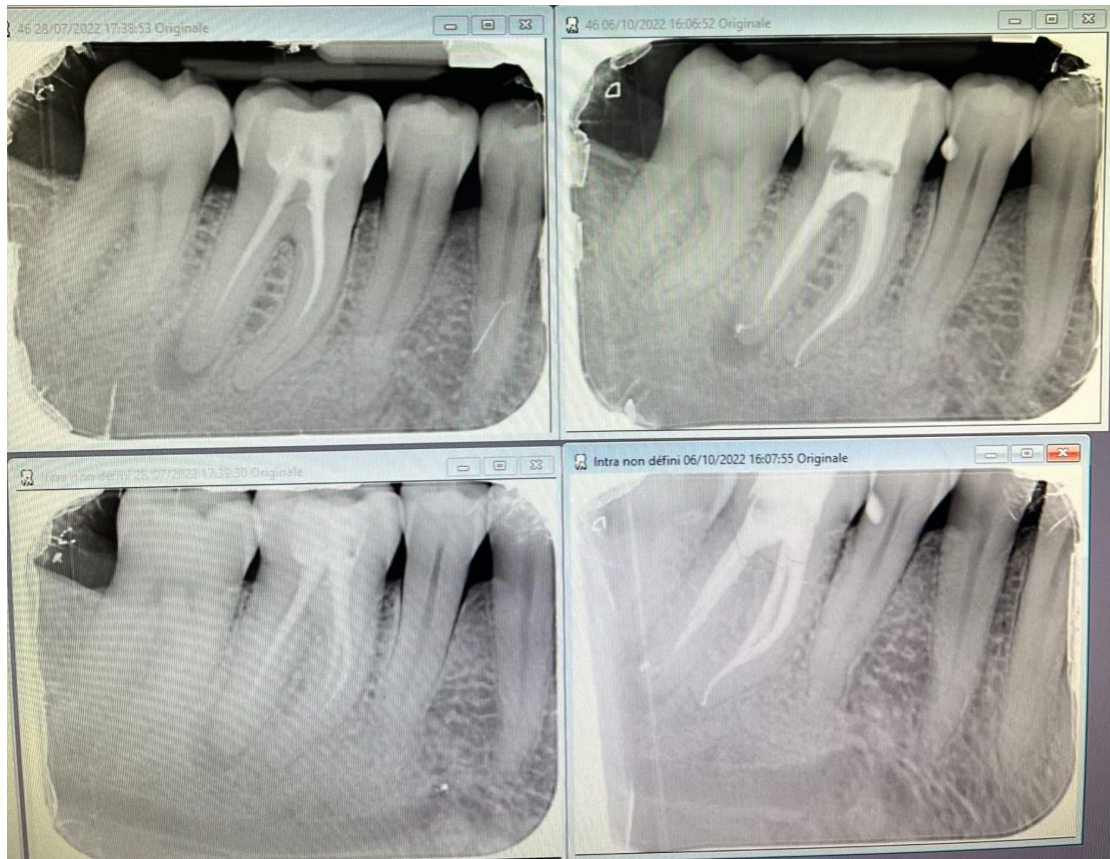

Figure 8 : Radiographies de vérification radiologique suite au RTE de 46. Iconographie Dr Madenian

Le canal radiculaire doit être préparé et entièrement obturé. Il ne doit y avoir aucun espace visible entre l'obturation canalaire et la paroi du canal. Aucun espace canalaire ne doit être visible au-delà de l'obturation du canal. Une obturation tridimensionnelle étanche soit réalisée aussi proche que possible de la jonction cémento-dentinaire, permettant d'éviter une infiltration bactérienne à l'origine d'une pathologie apicale secondaire.

Toutefois un espace pourra être laissé pour un tendon. [16]

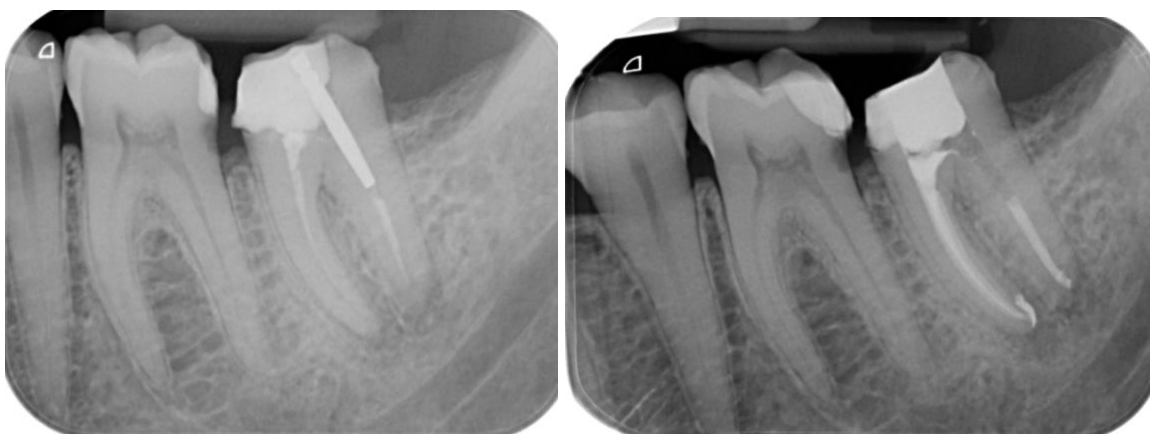


Figure 9 : Radiographie d'une 37 : retraitement endodontique avec désobturation pour la mise en place du futur tendon. Iconographie Dr Madenian

L'American Association of Endodontists (A.A.E), en 1994, a précisé que " la présence d'importants dépassements du matériau d'obturation dans le périapex, des sous-obturations ou des obturations insuffisamment condensées est indésirable ".

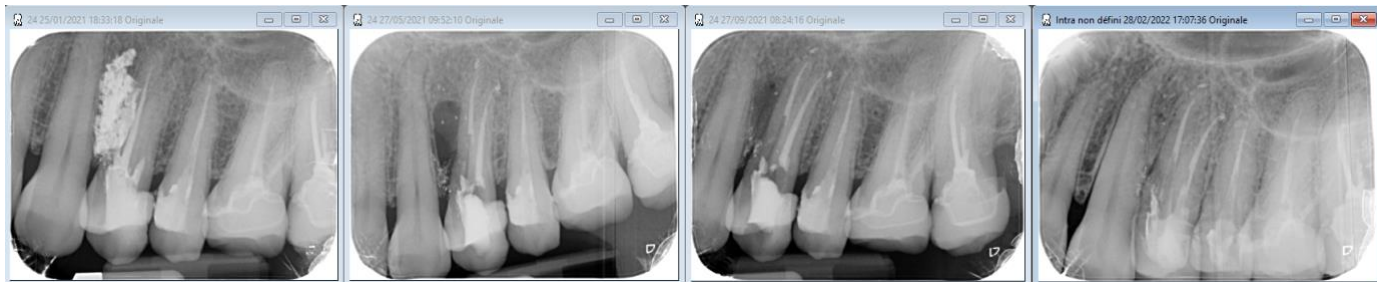

Figure 10 : Radiographie rétroalvéolaire de 24 : Important dépassement de matériau avec présence d'une perforation. Traitement orthograde et rétrograde. Cicatrisation à 5 mois et à 13 mois post opératoires avec mise en place de tenons fibrés par le praticien correspondant et coiffe céramique. Iconographie Dr Pauline Madenian

En effet, le pronostic endodontique est lié à la qualité de l'obturation radiculaire. Une dent obturée avec une présence de vide et un remplissage radiculaire non homogène aura un taux de réussite significativement plus faible qu'une dent obturée sans aucune présence de vide radiographique.

Malheureusement, il n'y a pas de standardisation pour ce type de mesure. Cependant, parmi les obturations radiographiquement insatisfaisantes, des taux de réussite significativement plus faibles ont été démontrés. [6]

La radiographie postopératoire sert également de base pour comparer les futures radiographies, afin d'évaluer la guérison des lésions péri apicales. En effet le succès du traitement endodontique passe aussi par la guérison complète de la lésion osseuse périapicale existante. En l'espace de 6 à 24 mois, la lamina dura devra retrouver un aspect normal. [15]

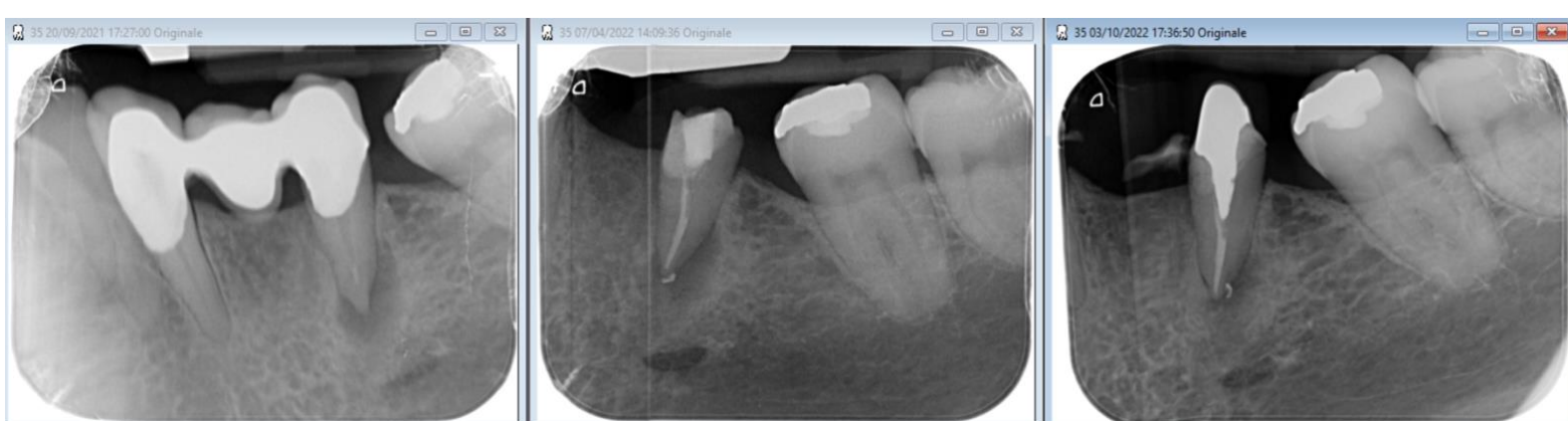

Figure 11 : Suivi radiographique d'une cicatrisation apicale après retraitement endodontique sur 6 mois et 12 mois. Contrôle à réaliser à 24 mois post opératoires. Iconographie Dr Pauline Madenian

Malheureusement, certaines caractéristiques faisant partie intégrante de la réussite d'une obturation radiculaire ne peuvent être visibles ni cliniquement ni sur une radiographie prise à distance du traitement endodontique, telles que : la qualité de la désinfection (durée de l'irrigation, irrigants utilisés, perméabilité obtenue), présence d'une parodontite apicale préopératoire, condition d'utilisation de la digue (mise en place d'un champ opératoire et étanchéité de ce dernier) pour éviter la contamination des canaux radiculaires par la salive, ainsi que la qualité de la temporisation post-endodontique qui aura été utilisée. [17]

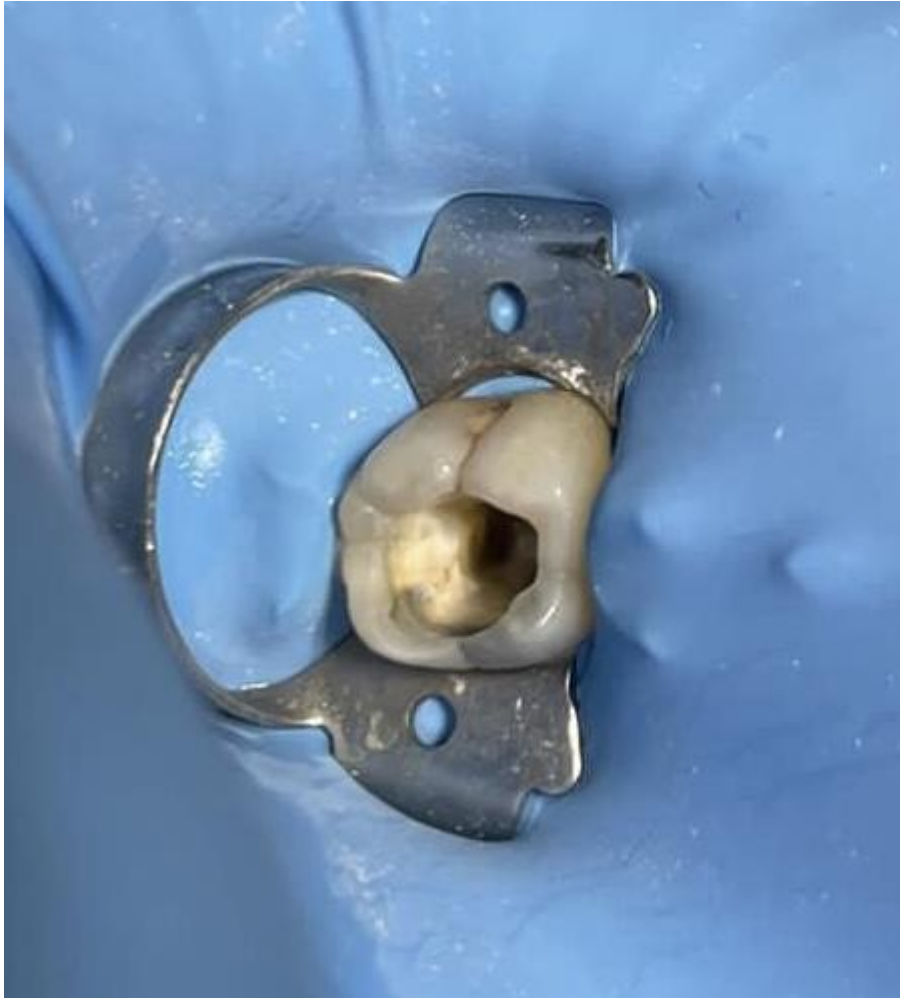

Figure 12 : photographie d'un champ opératoire (digue) étanche. Iconographie Dr Bachour Sara.

Si l'obturation radiculaire semble radiographiquement insatisfaisante mais réussit, il serait alors avantageux de surveiller davantage cela étant donné que la qualité de la mise en forme et de l'obturation des canaux ne sont pas les seules caractéristiques déterminantes du succès endodontique, bien qu'elles puissent être les seules caractéristiques présentées sur une radiographie endodontique.

Le succès du traitement endodontique dépend presque entièrement de la façon dont le canal radiculaire est façonné et nettoyé.

En pratique, l'évaluation radiologique d'une dent traitée endodontiquement qui présente une radio clarté apicale peut être simple ; si le patient présente des symptômes, le clinicien supposera l'existence d'une maladie infectieuse qui nécessite un retraitement.

Mais, lorsque le patient ne présente aucun symptôme malgré une radio clarté apicale, dans quelle mesure le praticien peut-il juger la nécessité d'une réintervention endodontique ?

Une analyse clinique et radiologique rigoureuse est donc nécessaire.

3.3 Confrontation clinique et radiologique

Si une lésion osseuse péri apicale est considérée comme une indication au retraitement endodontique, il y aura un important nombre de dents qui seront candidates au retraitement. Nous pouvons calculer qu'en Europe seulement, plusieurs millions de dents peuvent être touchées.

Pourtant, l'étude des routines de pratique implique que les dents présentant des processus inflammatoires asymptomatiques sont souvent laissées sans intervention. Que cela puisse être effectué sans risque de poussée aiguë ou d'effets systémiques indésirables n'a pas encore été confirmé. Les preuves scientifiques décrivant le cours naturel des événements et le pronostic des dents obturées sont insuffisantes et nécessitent une documentation plus approfondie. [18]

D'après la ESS (European Society of Endodontology), nous pouvons considérer dans ces situations que le traitement déjà réalisé a eu un résultat défavorable et nécessite donc un RTE quand :

- La dent est associée à des signes et symptômes d'infection
- Une lésion radiologiquement visible est apparue suite au traitement ou une lésion préexistante a grossi.
- Une lésion est restée de même taille ou a seulement diminué de taille au cours de la période d'évaluation de 4ans.
- Des signes de résorption radiculaire continue sont présents.

Exception, une lésion radiologique étendue peut cicatriser, mais laisser une zone localement visible et irrégulièrement minéralisée. Ce défaut peut être la formation de tissu cicatriciel plutôt qu'un signe de parodontite apicale persistante. La dent doit continuer à être évaluée. [16]

Dans le dernier référentiel d'internat de Dentisterie restauratrice / endodontie (2021) nous pouvons observer le tableau suivant :

TEI	SUCCÈS	ÉCHEC RELATIF	ÉCHEC
SIGNES CLINIQUES	<ul style="list-style-type: none"> • Dent fonctionnelle • Inspection: RAS • Palpation: RAS • Mobilité: physiologique • Absence de symptomatologie 	<ul style="list-style-type: none"> • Symptômes intermittents non reproductibles • Sensation de tension ou impression de plénitude • Léger inconfort à la percussion, palpation et mastication • Inconfort à la pression linguale • Besoin occasionnel de médication antalgique 	<ul style="list-style-type: none"> • Persistance des symptômes • Douleurs à la percussion, palpation, mastication • Fracture dentaire non réparable • Mobilité excessive ou destruction des tissus de soutien • Impotence fonctionnelle de la dent • Sinusite en rapport avec la dent traitée • Adénopathie, fièvre
SIGNES RADIO-GRAPHIQUES	<ul style="list-style-type: none"> • Image de cicatrisation osseuse • Obturation dense, confinée à l'espace endodontique et atteignant la JCD 	<ul style="list-style-type: none"> • Augmentation de l'espace desmodontal (1 mm/< 2 mm) • Raréfaction osseuse stationnaire ou en légère régression • Augmentation d'épaisseur de la lamina dura par rapport à celles des dents adjacentes • Signes de résorption • Densité de l'obturation avec des vides (particulièrement dans le tiers apical) • Longueur et conicité insuffisantes • Extension de l'obturation au-delà de l'apex anatomique 	<ul style="list-style-type: none"> • Augmentation de la largeur de l'espace desmodontal (> 2 mm) • Absence de réparation osseuse ou augmentation de taille de la raréfaction osseuse • Absence de nouvelle <i>lamina dura</i> ou augmentation significative de la densité osseuse des tissus péri-radicaux • Apparition de nouvelles zones de raréfaction osseuse péri-radicaux (raréfactions latérales) • Espace canalaire visiblement non obturé ou présence de vides au sein de l'obturation • Extrusion excessive de matériau d'obturation dans le péri-apex avec des vides manifestes dans la portion apicale du canal • Signes de résorption active associés à d'autres signes d'échecs radiographiques

Figure 13 : Tableau de synthèse d'évaluation du traitement endodontique initial (TEI) [19]

L'analyse de ce tableau nous permet de conclure qu'après réalisation d'un traitement endodontique initial, lorsque les signes cliniques et radiographiques se rapportent au **succès**, nous pouvons en conclure que les objectifs ont été atteints et que le traitement endodontique est une réussite.

Il en est de même lorsqu'un traitement endodontique initial révèle des signes cliniques et radiographiques **d'échec**, nous pouvons en conclure que les objectifs du traitement n'ont pas été atteints. Dans ce cas, un retraitement endodontique sera donc envisageable, voire nécessaire.

Mais quand est-il lorsque nous sommes face à des signes radiographiques de succès associés à des signes cliniques d'échec relatif ? Ou lorsque nous avons des signes cliniques de succès associés à des signes radiographiques d'échecs relatifs ? Quand devons-nous poser l'indication du retraitement ? Poser l'indication du retraitement endodontique réside dans l'analyse de la situation, au cas par cas.

3.4 Dédution clinique

La combinaison de l'analyse des signes cliniques et radiologiques nous permet d'orienter notre choix concernant la nécessité d'une prise en charge endodontique lors de la réalisation d'un plan de traitement.

Pour évaluer le résultat d'un traitement endodontique, Wu et coll (2011) proposent de remplacer les termes habituels de « succès » et « échec » par « **efficace** » et « **inefficace** ».

Un **traitement efficace** est défini par l'absence de symptômes et la guérison complète ou partielle de la radio clarté péri apicale préopératoire à un an après le traitement. Dans le cas où il n'y a pas de lésion péri-apicale avant le traitement, le traitement efficace signifierait qu'aucune lésion ni aucun symptôme ne se sont développés 1 an après le traitement.

Un **traitement inefficace** est défini par le développement ou l'élargissement de la radio clarté péri apicale et/ou à la persistance ou l'apparition de symptômes un an après le traitement. Dans ce cas, un retraitement devrait être suggéré aux patients.

Par ailleurs, une dent asymptomatique où la taille de la radio clarté n'a pas changé un an après aura un traitement qui sera considéré comme **un traitement incertain** et une surveillance pendant une nouvelle période d'un an sera nécessaire. [20]

Ainsi, les termes efficaces et inefficaces se rapportent directement à une indication thérapeutique.

Lors de la réfection d'une couronne, la question du retraitement est imminente. Une surveillance d'un an paraît alors inadaptée. Nous pouvons donc nous demander quels critères complémentaires avons-nous à notre disposition afin de nous orienter dans notre décision thérapeutique de réintervention endodontique.

4 Critères décisionnels complémentaires pour la réintervention endodontique dans l'optique d'une réfection coronaire

4.1 Liés au patient

4.1.1 Lié à l'âge

En tant que professionnels, nous sommes appelés à préserver ou rétablir une denture fonctionnelle, en utilisant les techniques et les matériaux disponibles les plus appropriés. Notre objectif est donc de maintenir ou d'améliorer la fonction orale, tout en minimisant le traumatisme pour le patient.

En raison des progrès des soins de santé, l'espérance de vie a augmenté. Le maintien d'une denture saine et en bonne santé est important pour le bien être des patients. Le désir croissant des patients âgés à entretenir leurs dents a conduit à la réalisation de traitements dentaires de plus en plus complexes chez cette population afin de rester le plus conservateur possible.

Le traitement endodontique fait partie de ces traitements qui permettent le maintien d'une dent sur l'arcade.

En vieillissant, les patients présentent des modifications physiologiques liées à l'âge qui peuvent être associées ou non à des troubles systémiques. Ces changements, variables d'un patient à l'autre, font du traitement canalaire chez les patients âgés un grand défi.

Nous pouvons constater des différences biologiques et anatomiques des tissus dentaires entre un jeune patient et un patient plus âgé. Ces différences doivent être comprises et prises en compte dans la planification et la réalisation du traitement afin de proposer une procédure endodontique appropriée.

Cependant, certains patients âgés ont des opinions négatives concernant le retraitement endodontique, notamment : la durée prolongée de la visite chez le dentiste, la durée prolongée pendant laquelle la bouche doit rester ouverte, la sécheresse de la bouche due à la durée de la visite, et l'inconvénient de l'isolement procuré par la digue dentaire. [21]

Les principales causes d'évitement des soins dentaires par les personnes âgées sont : le coût élevé, la peur de la douleur, le manque de connaissances ou de compréhension des exigences des soins dentaires, la capacité cognitive réduite, la capacité réduite à tolérer les étapes du traitement et la mobilité limitée. [22]

La prise en charge devra être adaptée, il faut prendre en compte le bénéfice/risque du retraitement endodontique et tenir compte de la difficulté du soin pour le patient. Il est donc important d'évaluer, au cas par cas, la possibilité, pour le patient, de supporter ou non ces contraintes.

4.1.2 Lié à la santé

En ce qui concerne l'état de santé général, la seule contre-indication absolue s'applique à l'ensemble des pathologies présentant un risque d'endocardite infectieuse.

Cardiopathie à risque d'endocardite infectieuse :

- Prothèses valvulaires
- Cardiopathies congénitales cyanogènes
- Antécédent d'endocardite infectieuse

Selon les recommandations en vigueur, bien que le traitement endodontique initial soit parfois réalisable, le retraitement endodontique lui, est strictement contre-indiqué.

Nous pouvons donc conclure qu'en cas de risque d'endocardite infectieuse, la réfection coronaire sera possible seulement si le traitement endodontique associé est jugé comme efficace. Dans le cas où la dent nécessite un retraitement, la seule thérapeutique envisageable sera l'extraction.

Bien que ne faisant pas partie des contre-indications absolues, d'autres facteurs liés aux patients peuvent directement influencer notre prise en charge en orientant notre choix vers le retraitement endodontique, l'abstention endodontique ou l'avulsion.

Par exemple, la prise en charge des patients atteints d'une maladie évolutive ne sera pas la même que pour un patient en bonne santé. Les soins apportés à ces patients sont axés sur l'amélioration de la qualité de vie immédiate. Ainsi, un compromis endodontique pourra être accepté dès lors que la balance bénéfice-risque est favorable.

Dans ces cas, l'objectif sera de soulager l'inconfort buccal, augmenter l'apport alimentaire et augmenter les chances de communication entre les patients en fin de vie et leurs familles.

4.1.3 Lié à l'anatomie

Il est important de souligner qu'une ouverture buccale insuffisante pourra également contre indiquer le retraitement. En l'absence de trismus, certains patients présentent une ouverture buccale limitée (exemple : cas d'hypertrophie coronoïde dans la maladie de Langenbeck) ce qui rend difficile, voire impossible, un retraitement endodontique correct surtout au niveau des dents postérieures. [23]

Comme nous avons pu l'évoquer en introduction, d'un point de vue tridimensionnel l'anatomie radiculaire « de base » est déjà quelque chose de complexe. Comme a pu le souligner Weine dès 1969. A ces difficultés peuvent s'ajouter certaines particularités rendant d'autant plus difficile la réintervention endodontique. (canaux surnuméraires, canal accessoire ou latéral, radix radicularis, les canaux en « C », les « dens in dente » etc.) [24]

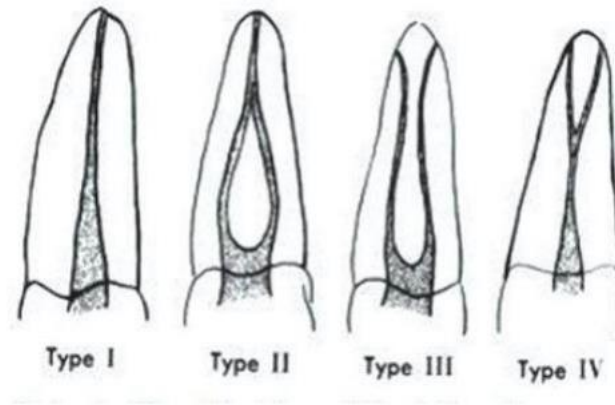


Figure 14 : schéma représentant la classification de Weine

4.1.4 Lié au contexte psycho-social

Les actes endodontiques sont des actes complexes à réaliser, mais aussi à présenter aux patients (description des objectifs, des protocoles, etc.). De plus, la plupart des actes liés à la réintervention endodontique ne sont pas pris en charge par la sécurité sociale et font partie des actes qui ne sont pas plafonnés. [25].

La difficulté est donc de faire comprendre la nécessité d'un traitement qui semble ne pas être « reconnu » par notre système de santé étant donné qu'il n'est pas remboursé par ce dernier.

Code CCAM	Libellé CCAM	Tarif CCAM
HBGD030	Désobturation endodontique d'une incisive ou d'une canine	NPC
HBGD233	Désobturation endodontique d'une première prémolaire maxillaire	NPC
HBGD001	Désobturation endodontique autre que la première prémolaire maxillaire	NPC
HBGD033	Désobturation endodontique d'une molaire	NPC
HBGD012	Ablation de corps étranger d'un canal radiculaire d'une dent à l'exclusion de : ablation d'une obturation endodontique	NPC

NPC = Non Pris en Charge

La présentation du plan de traitement permet une bonne compréhension de l'acte proposé et a pour but d'induire une motivation suffisante pour accepter un traitement long et coûteux.

4.2 Liés à l'interprétation des symptômes et de la radiographie

4.2.1 Symptômes et signes cliniques

Un examen clinique rigoureux doit être réalisé afin d'éliminer les causes de symptomatologie clinique d'origines non endodontique comme : les fêlures ou fractures, le syndrome du septum, une suroclusion, sinusite d'origine non dentaire, une névralgie essentielle du trijumeau, etc.

Après un traitement initial, un retraitement endodontique peut être indiqué dans le cas où une **symptomatologie clinique apparaît ou persiste durablement**. Le patient aura tendance à se plaindre de douleurs spontanées, d'intensités variables, récurrentes ou provoquées, à l'occlusion ou à la mastication. Nous pouvons parfois également observer une tuméfaction, un abcès ou bien la présence d'un ostium fistulaire.

Cette symptomatologie ne s'accompagne pas toujours d'une lésion visible radiographiquement. [4]

4.2.2 Aspects radiographiques

Pour anticiper les difficultés éventuelles et pour évaluer le pronostic du traitement, un ensemble de critères radiographiques doit être analysé pour comprendre les raisons de l'échec du traitement endodontique initial : [26]

- Présence d'une LIPOE
- Présence d'une pathologie parodontale associée
- Présence d'obstacle ou d'ancrage radiculaire à déposer avant le retraitement
- Évaluation de l'anatomie radiculaire.
- Évaluation de la qualité du traitement initial : densité et longueur de l'obturation, nombre de canaux traités, éléments iatrogènes: butée, perforation, altération de la zone apicale, etc.

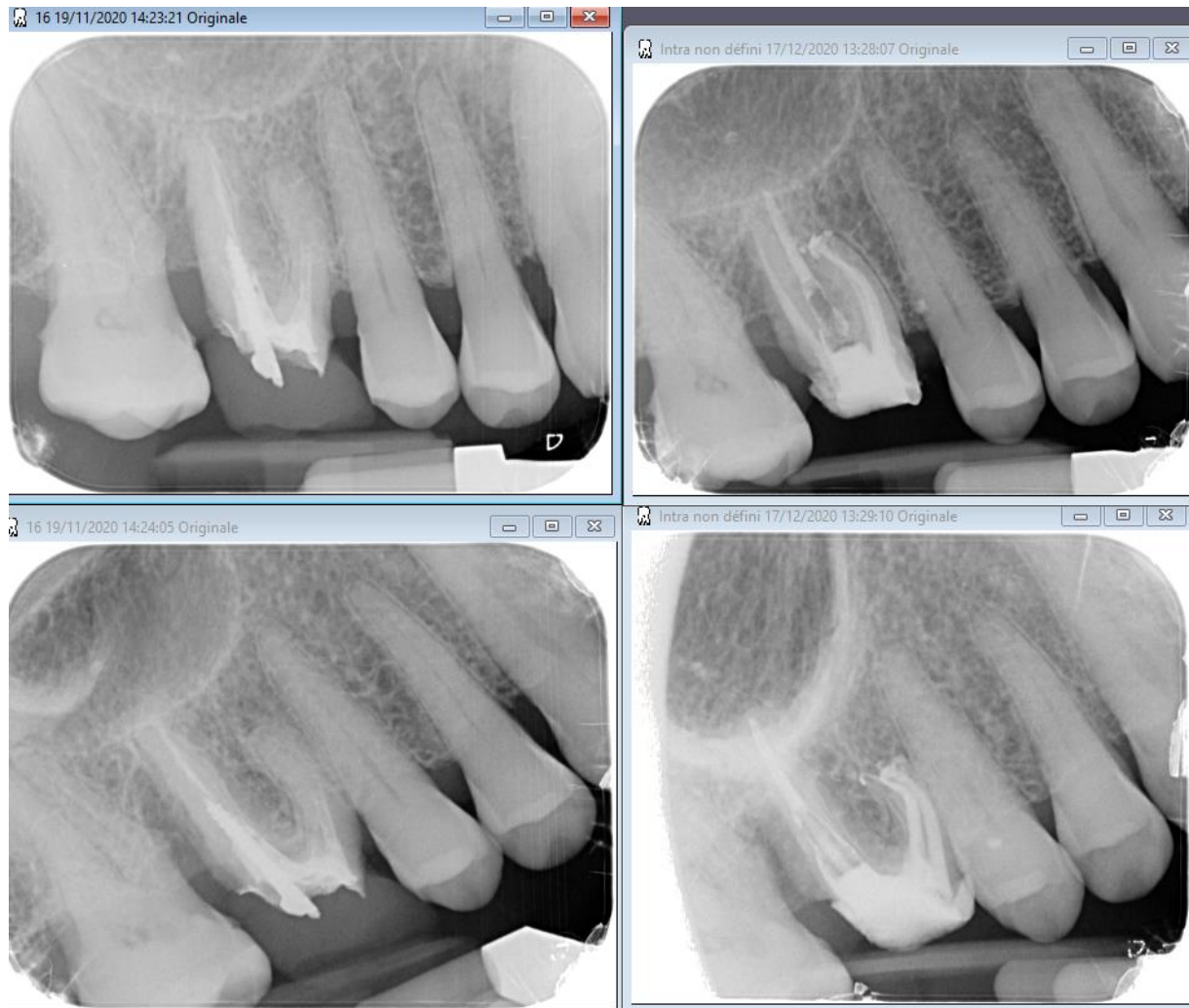


Figure 15 : Radiographies rétroalvéolaire de 16 : Présence d'instruments fracturés, densité d'obturation insuffisante, longueur d'obturation insuffisante, nombre de canaux traités insuffisant, butée dans la racine MV. Obturation réalisée avec un espace pour le tendon dans la racine palatine. Iconographie Dr Madenian

Chacun de ces éléments radiographiques peut influencer le choix du praticien selon ses connaissances dans le domaine. Il sera donc nécessaire de rester objectif dans la conduite à tenir afin de ne pas être à l'origine d'une perte de chance pour le patient. En dehors de l'urgence, le retraitement endodontique s'intègre dans un plan de traitement global adapté aux besoins et à la demande de chaque patient. Le retraitement endodontique n'est indiqué que si la dent peut être ensuite restaurée ou reconstituée de manière durable. L'état général et l'âge du patient peuvent contre-indiquer un retraitement endodontique, considéré comme plus complexe, plus contraignant et plus aléatoire qu'un traitement endodontique. [5]

4.3 Liés au type de soin présent

4.3.1 Absence de restauration coronaire étanche

L'absence de restauration coronaire étanche soulève la question de savoir à quelle vitesse l'ensemble du système canalaire est contaminé de nouveau au point qu'un retraitement canalaire soit nécessaire.

En 1990, Torabinejad et al. [27] étudient la pénétration de *Staphylococcus epidermidis* et *Proteus vulgaris* sur 45 dents monoradiculées extraites, nettoyées et obturées en technique de condensation latérale avec de la gutta-percha. Au niveau coronaire il n'y avait pas de restauration et les matériaux d'obturation canaux étaient directement en contact avec *Staphylococcus epidermidis* et *Proteus vulgaris*.

19 jours d'expositions ont suffi pour que *Staphylococcus epidermidis* contamine sur toute leur longueur plus de 50% des canaux radiculaires. Il aura fallu 42 jours pour obtenir le même résultat avec *Proteus vulgaris*.

Une étude sur la pénétration salivaire a montré que cette dernière était considérée comme cliniquement significative au bout de **3 mois**. Les résultats suggèrent fortement que si des canaux radiculaires obturés sont exposés à la cavité buccale pendant au moins 3 mois, ces derniers doivent être retraités avant la mise en place d'une future restauration coronaire. [28]

Donc selon la durée d'exposition de l'endodonte à l'environnement buccal, un retraitement sera nécessaire afin d'éviter les complications futures.

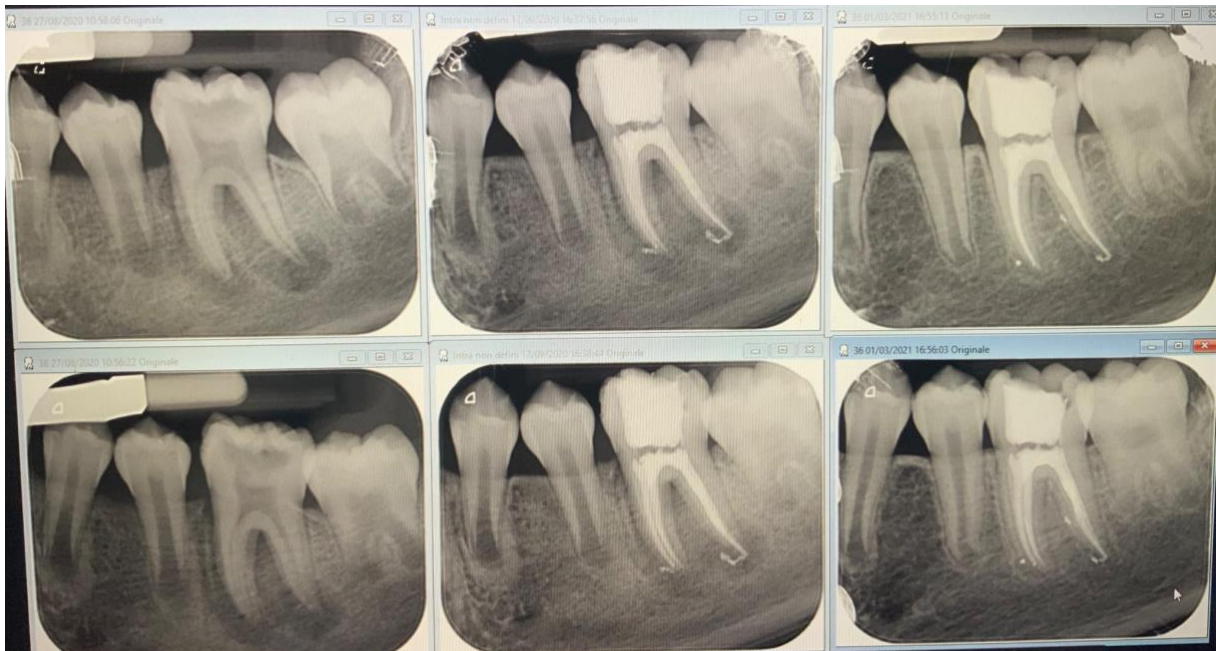


Figure 16 : Radiographie rétroalvéolaire de 36 : Réalisation d'un TE sur dent nécrosée et absence de reconstitution au contrôle à 6 mois post opératoire, présence du cavit. Cicatrisation radiologique et clinique obtenues malgré cela mais le cavit n'est plus étanche donc réalisation de la restauration coronaire de toute urgence et surveillance car recontamination probable. Iconographie Dr Madenian

4.3.2 Présence de tenon

Afin de pouvoir initier le retraitement endodontique d'une dent, nous devons nous assurer de l'accessibilité du système canalaire. La dépose de tenon est souvent une procédure difficile et fastidieuse. Des facteurs tels que le type de tenon, le ciment utilisé ou encore l'accessibilité du tenon affectent le succès final. Pour un traitement orthograde, la dépose des reconstitutions corono-radiculaires et des ancrages canalaires est indispensable, il faudra donc les éliminer sans détruire ni fragiliser les structures dentaires résiduelles aux risques de compromettre la résistance et l'intégrité de la dent.

En effet, la présence d'un tenon très long et large, ou d'un tenon dans un mauvais axe pourrait créer la fracture de la racine lors de sa dépose. Il est donc important d'analyser la faisabilité, la difficulté et les complications éventuelles de l'acte. [29]

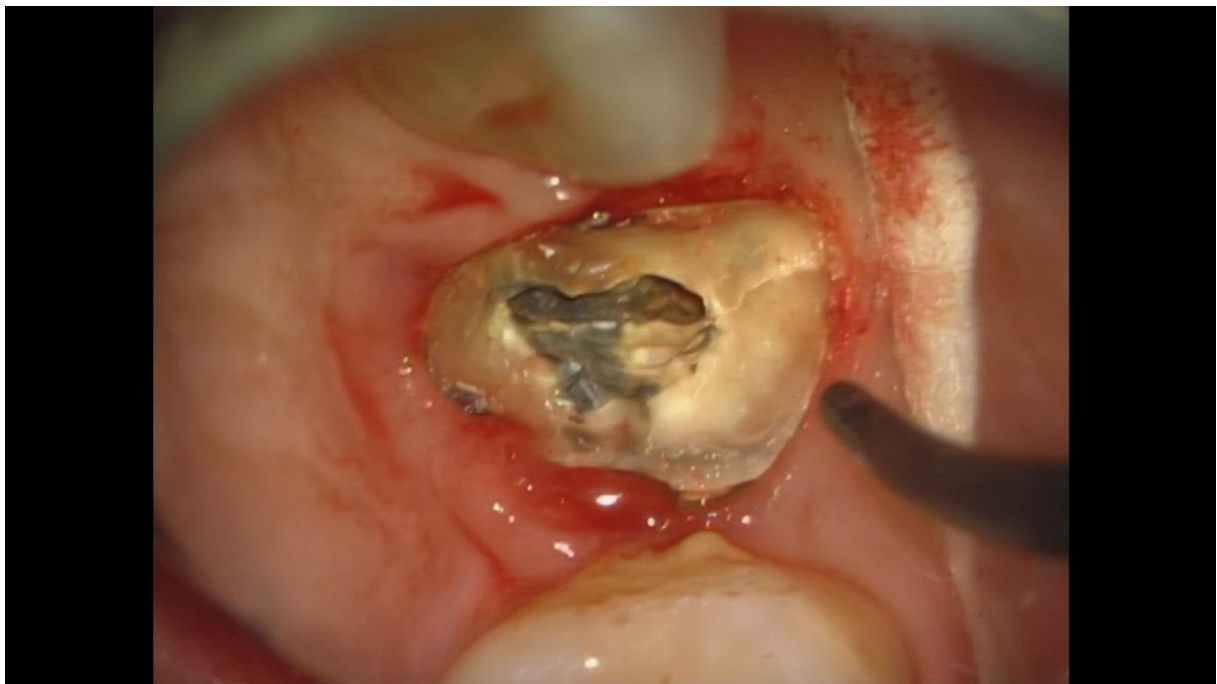

Figure 17 : Photographie au microscope d'une fracture suite à la dépose d'un inlay core volumineux. Iconographie Dr Madenian

C'est pourquoi lors d'une réfection coronaire ; la notion de rapport bénéfice-risque est à prendre en considération dans notre décision thérapeutique.

Est-il préférable de réintervenir endodontiquement aux risques d'être trop délabrant lors de la dépose ou ne vaut mieux-t-il pas s'abstenir ? Une troisième possibilité est à intégrer à notre réflexion : la possibilité ou non traiter par voie rétrograde.

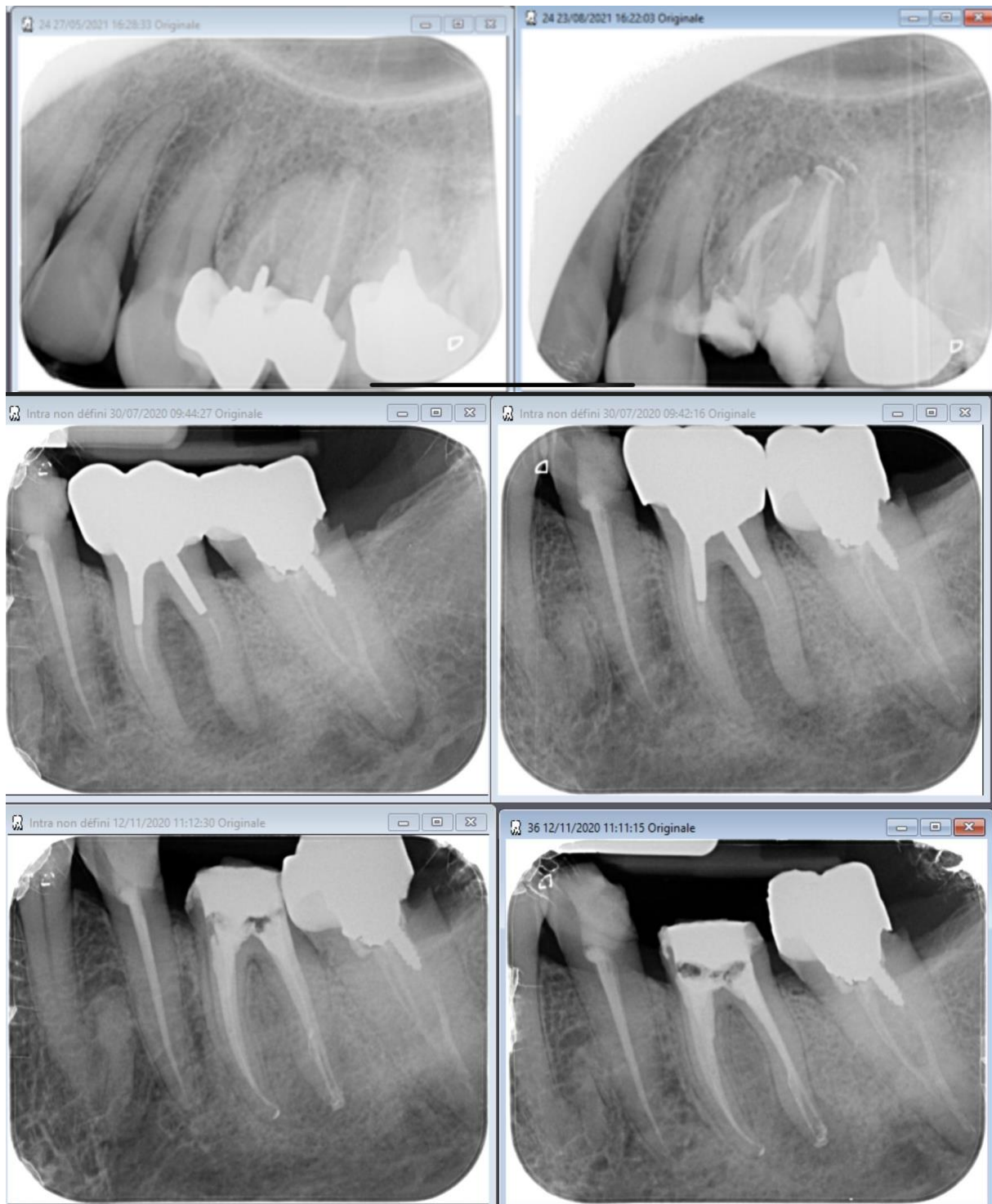


Figure 18 : Radiographie de 24, 25 et 46 avec dépose des inlay core : Réalisation des RTE avec espaces réservés aux futurs tenons - Iconographie Dr Madenian

4.3.3 Présence d'obstacle endodontique

Bien que la présence d'un obstacle (un bris d'instrument, cône d'argent, résine bakélite, etc.) peut être synonyme de complexité, il ne doit pas justifier à lui seul l'abstention ou la réintervention endodontique.

Le praticien est souvent induit en erreur lorsqu'il fait face à un instrument cassé, une fausse route, un remplissage excessif ou insuffisant, etc., en reliant ces erreurs de procédure avec la cause de l'échec endodontique. Le plus souvent, ces erreurs de procédure ne compromettent pas le résultat du traitement endodontique, à moins qu'une infection concomitante ne soit présente. [30]

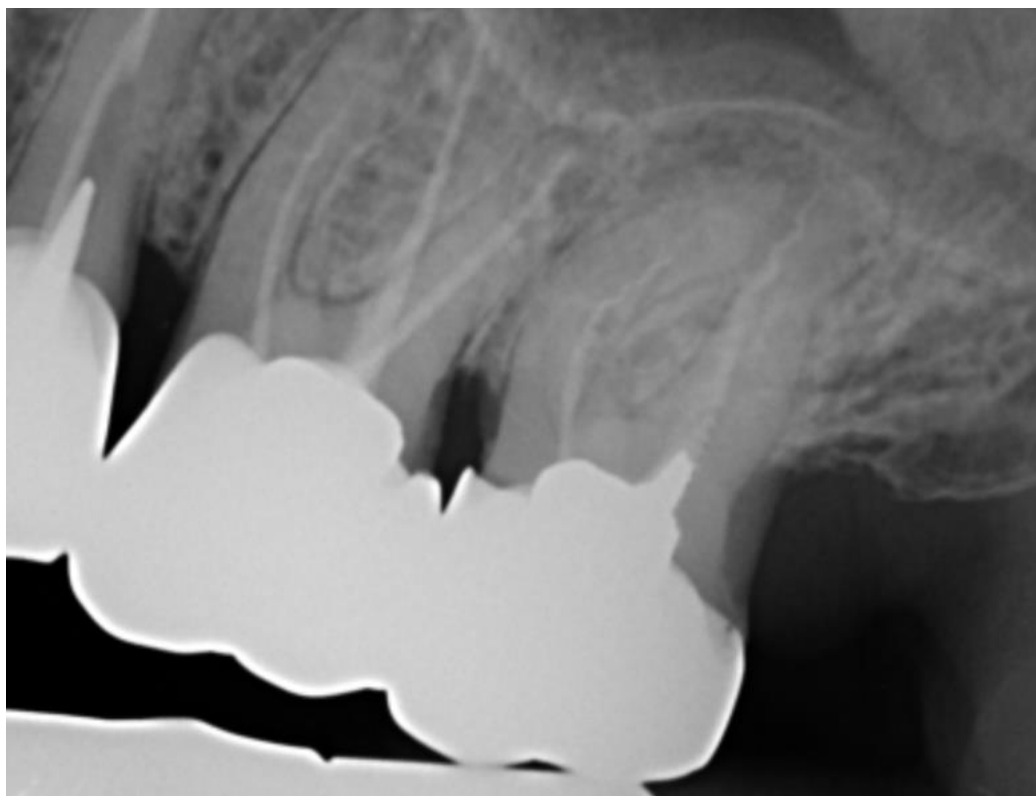


Figure 19 : radiographie rétro-alvéolaire montrant des instruments fracturés dans les canaux mésiaux et distaux d'une 27. Iconographie du Dr Madénian.

L'examen radiologique peut révéler des dents traitées endodontiquement et obturées selon des techniques obsolètes, abandonnées depuis plusieurs années. Il peut s'agir d'obturation endodontique avec des cônes d'argents qui compliquent le retraitement endodontique ou à la résine bakélite, quasiment impossible à désobturer.[19]

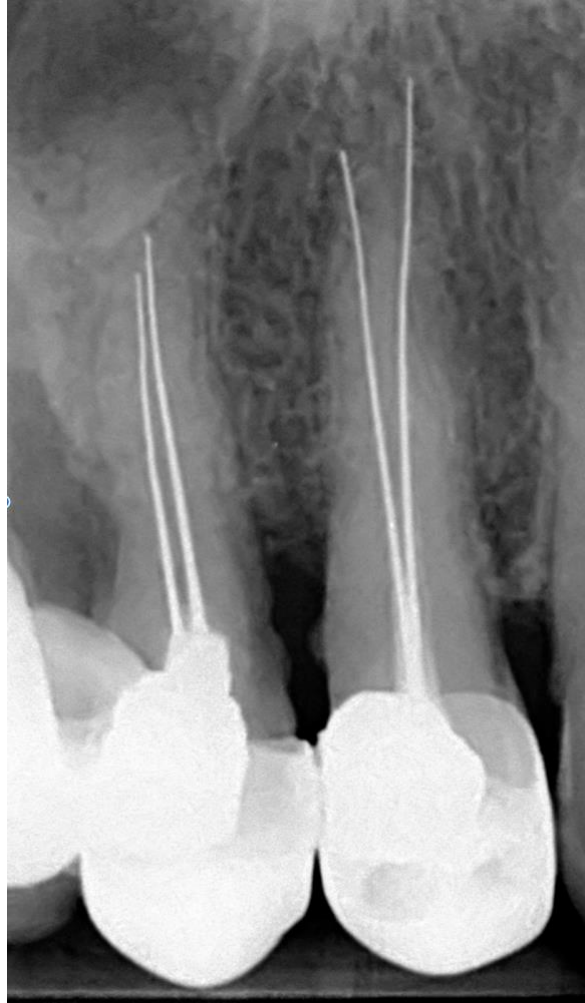

Figure 20 : image issue d'une radiographie rétro-alvéolaire montrant les dents 14 et 15 obturées avec des cônes d'argents. Iconographie personnelle.

Quel que soit l'obstacle rencontré, la prise de décision doit donc se baser sur l'ensemble des signes cliniques et radiologiques. Dans ces cas complexes, **l'auto-évaluation de ses compétences** est nécessaire en tant que praticien afin de ne pas être à l'origine d'une perte de chance pour le patient.

De plus, lors de notre réflexion thérapeutique, nous devons évaluer la **possibilité d'un traitement rétrograde** et donc, analyser les structures anatomiques avoisinantes (sinus, nerf alvéolaire inférieur etc.).

4.4 Examens complémentaires le Cone-Beam Computed Tomography (CBCT)

Une planification de traitement précise et fiable est un élément essentiel de la pratique endodontique. Les radiographies périapicales rétro alvéolaires ont été utilisées pour faciliter le diagnostic de la pathologie et pour aider à établir un traitement approprié. Récemment, une nouvelle modalité d'imagerie, l'imagerie tomographique volumétrique à faisceau conique (CBCT), s'est révélée être un outil utile dans un certain nombre d'applications endodontiques.

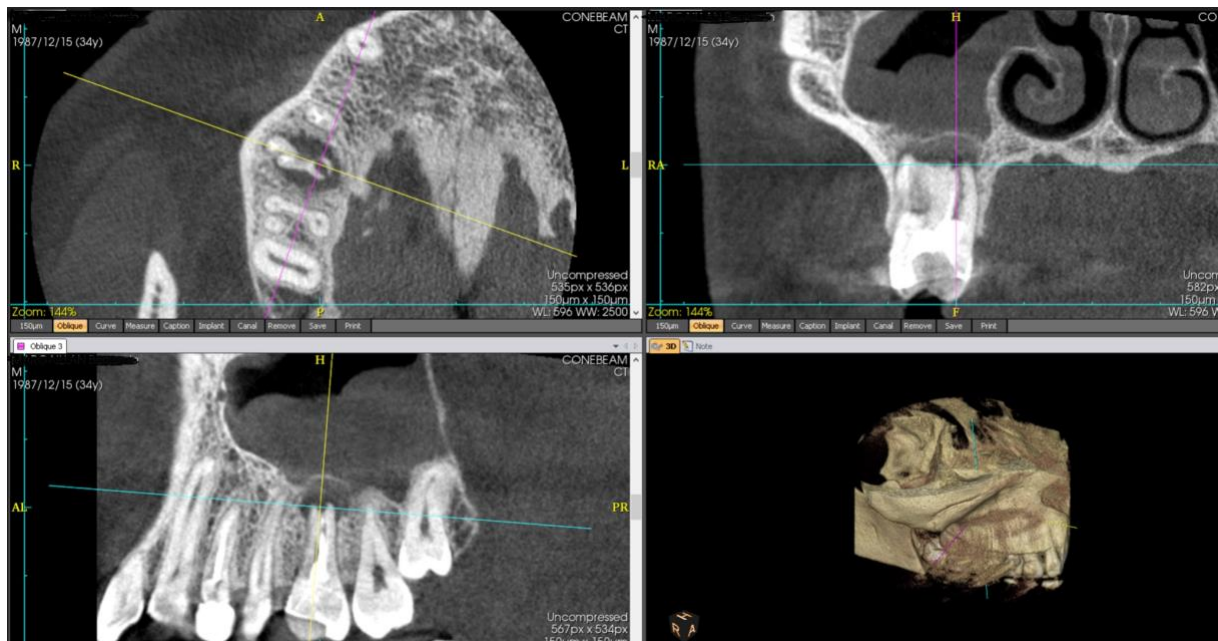


Figure 21 : CBCT d'une 16 : visualisation d'une résorption apicale de l'apex palatin avec communication avec le sinus maxillaire droit. Sinus maxillaire droit infecté. Iconographie Dr Madenian

Une étude de Lofthag-Hansen *et coll.* visait à comparer la radiographie rétroalvéolaire aux images 3D pour le diagnostic de la pathologie périapicale. Avec le CBCT, 62% de lésions supplémentaires ont été identifiées. Il a en outre montré que des lésions avec une largeur mésio-distale moyenne de 2,8 mm et une dimension vestibulo linguale moyenne de 4,4 mm n'étaient pas détectées sur les radiographies rétroalvéolaires mais étaient remarquées sur le CBCT. [31]

Une seconde étude basée sur 110 patients et 128 examens CBCT a été réalisée. Aucun examen CBCT n'a été effectué plus d'une fois sur la même dent. Dans l'ensemble, 76 % des examens CBCT ont été effectués sur des **dents précédemment obturées**.

Les images CBCT ont révélé une incidence significativement plus élevée de lésions périapicales ($P = 0,002$), de canaux manqués ($P < 0,001$), de fractures radiculaire verticales ($P = 0,004$) et d'anatomie complexe ($P = 0,008$) que les radiographies périapicales.

Le plus souvent, le CBCT a été prescrit pour aider à la planification du traitement chirurgical (62 %) plutôt que pour générer un diagnostic (9 %) ou confirmer des diagnostics (29 %).

Le diagnostic ($P = 0,001$) et le plan de traitement ($P = 0,005$) initialement établis en examinant les radiographies périapicales ont été considérablement modifiés par l'examen CBCT ultérieur en révélant des informations telles que de **nouvelles lésions périapicales, Les informations supplémentaires obtenues à partir des scanners CBCT ont entraîné la modification des diagnostics initiaux ainsi que des plans de traitement ultérieurs dans 59 cas sur 128.** [32]

Une autre étude a été réalisée dont le but était de comparer la valeur relative des radiographies périapicales préopératoires et du scanner CBCT dans le processus de prise de décision dans la planification du traitement endodontique.

Trente cas d'endodontie réalisés dans un cabinet d'endodontie privé ont été sélectionnés au hasard pour être inclus dans cette étude. Chaque cas devait avoir une radiographie périapicale numérique préopératoire et un scanner CBCT.

Trois endodontistes certifiés ont examiné les 30 radiographies périapicales préopératoires. Deux semaines plus tard, les CBCT ont été examinés dans un ordre aléatoire par les mêmes évaluateurs. Les évaluateurs ont été invités à sélectionner un diagnostic préliminaire et un plan de traitement basés uniquement sur leur interprétation des images périapicales et CBCT. Les choix de diagnostic et de planification du traitement ont ensuite été comparés pour déterminer s'il y avait un changement entre la radiographie périapicale et l'examen CBCT.

Les résultats sont les suivants : une différence de plan de traitement entre les 2 modalités d'imagerie a été enregistrée **dans 19 cas sur 30** (63,3 %, $P = 0,001$) pour l'examineur 1, **17 cas sur 30** (56,6 %, $P = 0,012$) pour l'examineur 2 et **20 cas sur 30** (66,7 %, $P = 0,008$) pour l'examineur 3.

Dans les conditions de cette étude, l'imagerie CBCT préopératoire apporte des informations supplémentaires par rapport aux radiographies périapicales préopératoires, ce qui peut entraîner des modifications du plan de traitement dans environ **62 % des cas.** [33]

En 2019, une autre étude a été conduite avec pour objectif d'évaluer la précision diagnostique de la tomographie à faisceau conique (CBCT) pour diagnostiquer la parodontite apicale (PA) en utilisant l'histopathologie des mâchoires humaines ex vivo comme norme de référence.

Méthodologie de cette étude : Sur la base de radiographies périapicales de mâchoires de corps humains donnés pour la science, un échantillon de 223 dents avec 340 racines comprenant tous les groupes de dents, et différents statuts de maladie et de traitement a été sélectionné. Un CBCT a été réalisé à l'aide de Cranex[®] 3Dx (Soredex Oy, Tuusula, Finlande), d'un petit champ de vision (5×5 cm) et d'une résolution isotrope de 0,085 mm. Trois observateurs ont évalué la présence de PA à l'aide d'un indice de probabilité. L'examen histopathologique de la zone périapicale a été utilisé comme norme de référence pour calculer les estimations de la précision du diagnostic.

Résultats : Pour les dents sans obturation radiculaire, toutes les estimations de la précision du diagnostic ; la sensibilité (SENS), la spécificité (SPEC), la valeur prédictive positive (VPP) et la valeur prédictive négative (VPN) étaient élevées. Toutes les estimations étaient inférieures pour les dents obturées endodontiquement. Lorsque la PA légère était classée comme «PA», SENS, SPEC et NPV étaient significativement plus faibles dans les racines obturées ($P < 0,001$ dans tous les cas). La même tendance a été observée lorsque la PA légère était classée comme « Pas de PA », mais ici, seule la différence de SPEC était significative ($P < 0,001$).

Conclusion : La précision diagnostique du CBCT utilisé pour le diagnostic de la PA dépend du traitement présent dans la dent. Pour les dents sans obturation canalair, la précision diagnostique du CBCT est élevée et presque tous les cas de PA peuvent être diagnostiqués correctement avec seulement un très faible risque de surdiagnostic. Tous les paramètres de précision du diagnostic étaient inférieurs pour les racines obturées, par conséquent, le diagnostic de PA sur les racines obturées à l'aide du CBCT était moins précis. [34]

La présence de lésions périapicales peut déterminer le résultat du traitement d'une dent. Le CBCT s'est avéré bénéfique dans le diagnostic des lésions périapicales que les radiographies périapicales intrabuccales n'ont pas montrées. [35][32][33]

Mais, il a été suggéré que le CBCT pourrait surestimer la fréquence des maladies post-traitement. En effet, ce dernier est moins précis pour détecter la destruction osseuse périapicale associée aux dents déjà traitées endodontiquement, avec une sensibilité et une spécificité plus faibles que lorsqu'elle est appliquée à des dents non traitées (Kruse et al., 2019).[36]. La faible valeur prédictive positive (0,48 à 0,65) suggère que la présence de parodontite apicale dans les dents obturées peut être systématiquement surestimée lorsque le CBCT est utilisé. [34]

Cela souligne la nécessité d'examiner attentivement si une mesure diagnostique supplémentaire disponible a le potentiel de réduire l'incertitude ou si elle peut l'augmenter.

4.5 Lié à l'opérateur [26]

En 2011, le Pr Bukiet et les Dr Pommel et Couderc ont mis en évidence plusieurs facteurs liés au praticien dans la prise de décision endodontique.

En effet, le fait de retraiter une dent pourra être orienté par la formation et l'expérience du praticien, son plateau technique, son habilité dans le domaine ainsi que ses échecs.

Les recherches montrent que les endodontistes ont tendance à plus retraiter que les praticiens généralistes. La décision peut également varier pour un même praticien et pour une même situation clinique. L'acquisition de nouveaux équipements ou de nouveaux matériaux, l'effet des modes thérapeutiques peuvent également biaiser la réflexion du praticien. La notion de compétence de ce dernier peut donc influencer la décision d'indication ou de contre-indication du retraitement.

Pouvons-nous considérer comme acceptable de ne pas poser l'indication d'un retraitement en pensant ne pas pouvoir faire mieux, alors que ce retraitement pourrait être réalisé par un praticien compétent en endodontie ?

Il est important d'être capable d'adresser un patient en cas de nécessité. Cela repose sur la capacité de chacun à autodélimiter son domaine de compétence et à ne pas confondre ses limites avec celles de l'endodontie. Malheureusement il est important de souligner qu'en France, en dehors des grandes métropoles, se rapprocher d'un endodontiste n'est pas chose facile.

De plus, la rentabilité de l'acte thérapeutique est un critère qui ne peut malheureusement pas être ignoré, bien qu'il ne puisse pas tout justifier. En effet, les honoraires des soins endodontiques permettent rarement d'amortir le temps nécessaire à la réalisation d'un travail de qualité ainsi que le cout du plateau technique.

5 Discussion

À l'issue de l'anamnèse, de l'examen clinique et radiographique, il convient d'apprécier les facteurs favorables et défavorables sur le plan du pronostic et de la faisabilité.

Les obstacles coronaires et intra canaux rencontrés, la compétence de l'opérateur et sa capacité à améliorer la situation initiale, le plateau technique et de la coopération du patient, sont des facteurs qui influenceront la décision.

Ainsi l'abstention se présente comme un choix thérapeutique qui doit être justifié et assumé. En effet, le patient doit participer à cette prise de décision. Ceci sous-entend que l'ensemble des risques et des complications éventuelles ont été envisagés, définis et clairement expliqués. Cette démarche implique d'avoir réfléchi à des alternatives thérapeutiques qui seraient applicables ultérieurement. Nous pouvons par exemple mettre en place une surveillance radiologique qui permettrait d'identifier une lésion naissante ou évolutive et proposer ainsi une intervention par voie rétrograde. De même que lors de la restauration coronaire, nous pouvons décider d'utiliser un matériau et une technique favorisant une réintervention par voie orthograde. (Exemple : passage au d'une restauration adhésive collée sans ancrage radiculaire).

Par ailleurs, lors de notre réflexion, nous devons être conscients que l'information disponible est incomplète. En endodontie, il est bien établi qu'il n'y a un manquement de preuves scientifiques, y compris dans les diagnostics concernant l'état périapical en général, et en particulier, en ce qui concerne les dents obturées. [37]. L'incertitude existe dans de nombreux domaines de la médecine et de la dentisterie, et l'endodontie ne fait pas exception.

Avec le temps et l'expérience, nous évoluons dans notre pratique. Pour une même situation, nous pourrions être amenés à réaliser des choix différents.

Certaines décisions thérapeutiques sont praticiens dépendants et sont donc différentes pour un même cas clinique, ce qui occasionne des disparités dans les traitements qui peuvent être proposés au patient.

Nous sommes donc confrontés à des limites techniques auxquelles s'ajoutent des limites humaines, tant pour l'opérateur que pour le patient. Comme à tendance à dire le Dr Stéphane Simon lors de ses nombreuses conférences : « *une décision thérapeutique est la bonne à partir du moment où elle est prise pour de bonnes raisons.* »

BIBLIOGRAPHIE

- [1] R. Ordinola-Zapata, O. A. Peters, V. Nagendrababu, B. Azevedo, P. M. H. Dummer, et P. Neelakantan, « What is of interest in Endodontology? A bibliometric review of research published in the International Endodontic Journal and the Journal of Endodontics from 1980 to 2019 », *Int Endod J*, vol. 53, n° 1, p. 36-52, janv. 2020, doi: 10.1111/iej.13210.
- [2] P. Carrotte, « Endodontics: Part 1 The modern concept of root canal treatment », *Br Dent J*, vol. 197, n° 4, Art. n° 4, août 2004, doi: 10.1038/sj.bdj.4811565.
- [3] « Morphologie du canal radiculaire et sa relation avec les procédures endodontiques - Vertucci - 2005 - Endodontic Topics - Wiley Online Library ». <https://onlinelibrary.wiley.com/doi/10.1111/j.1601-1546.2005.00129.x> (consulté le 30 octobre 2022).
- [4] S. SIMON et W.-J. PERTOT, *La reprise du traitement endodontique*. Quintessence international, 2007.
- [5] « ANAES_refdentaires.pdf ». Consulté le: 15 juin 2022. [En ligne]. Disponible sur: http://cnsd77.fr/dossiers/infos_medic/ANAES_refdentaires.pdf?OpenElement
- [6] A. Sritharan, « Discuss that the coronal seal is more important than the apical seal for endodontic success. », *Australian Endodontic Journal*, vol. 28, déc. 2002, [En ligne]. Disponible sur: <https://onlinelibrary-wiley-com.lama.univ-amu.fr/doi/epdf/10.1111/j.1747-4477.2002.tb00404.x>
- [7] B. Ureyen Kaya, A. D. Kececi, H. E. Guldaz, et H. Orhan, « A retrospective radiographic study of coronal-periapical status and root canal filling quality in a selected adult Turkish population », *Med Princ Pract*, vol. 22, n° 4, p. 334-339, 2013, doi: 10.1159/000346940.
- [8] P. Carratù, M. Amato, F. Riccitiello, et S. Rengo, « Evaluation of leakage of bacteria and endotoxins in teeth treated endodontically by two different techniques », *J Endod*, vol. 28, n° 4, p. 272-275, avr. 2002, doi: 10.1097/00004770-200204000-00003.
- [9] H. A. Ray et M. Trope, « Periapical status of endodontically treated teeth in relation to the technical quality of the root filling and the coronal restoration », *International Endodontic Journal*, vol. 28, n° 1, p. 12-18, 1995, doi: 10.1111/j.1365-2591.1995.tb00150.x.
- [10] I. Heling, C. Gorfil, H. Slutzky, K. Kopolovic, M. Zalkind, et I. Slutzky-Goldberg, « Endodontic failure caused by inadequate restorative procedures: Review and treatment recommendations », *Journal of Prosthetic Dentistry*, vol. 87, n° 6, p. 674-678, juin 2002, doi: 10.1067/mpr.2002.124453.
- [11] L. L. Narayanan et C. Vaishnavi, « Endodontic microbiology », *J Conserv Dent*, vol. 13, n° 4, p. 233-239, 2010, doi: 10.4103/0972-0707.73386.
- [12] P. Machtou, « ÉTANCHÉITÉ APICALE VERSUS ETANCHEITÉ CORONAIRE », vol. 15, p. 14, 2004.
- [13] N. Roussel, « Allergies et intolérances aux métaux en odontologie », p. 51, 2021.
- [14] O. El-Mowafy, « Réactions des gencives aux couronnes : Rapport d'une étude de 3 ans », vol. 73, n° 10, p. 3, 2008.
- [15] S. Tabassum et F. R. Khan, « Failure of endodontic treatment: The usual suspects », *Eur J Dent*, vol. 10, n° 1, p. 144-147, mars 2016, doi: 10.4103/1305-7456.175682.
- [16] European Society of Endodontology, « Quality guidelines for endodontic treatment: consensus report of the European Society of Endodontology », *Int Endod J*, vol. 39, n° 12, p. 921-930, déc. 2006, doi: 10.1111/j.1365-2591.2006.01180.x.

- [17] V. Hansrani, « Assessing root canal fillings on a radiograph – an overview », *Br Dent J*, vol. 219, n° 10, Art. n° 10, nov. 2015, doi: 10.1038/sj.bdj.2015.882.
- [18] G. Bergenholtz et T. Kvist, « Call for improved research efforts on clinical procedures in endodontics », *International Endodontic Journal*, vol. 46, n° 8, p. 697-699, 2013, doi: 10.1111/iej.12138.
- [19] R. Arbab-Chirani, P. Colon, E. Mortier, et D. Seux, *Dentisterie restauratrice Endodontie – Référentiel Internat*. Informaton dentaire, 2021.
- [20] M.-K. Wu, P. Wesselink, et H. Shemesh, « New terms for categorizing the outcome of root canal treatment », *International Endodontic Journal*, vol. 44, n° 11, p. 1079-1080, 2011, doi: 10.1111/j.1365-2591.2011.01954.x.
- [21] A. Bochelen, « La prise en charge bucco-dentaire de la personne âgée dépendante », p. 190, 2003.
- [22] Y. Liu, A. E. While, I. J. Norman, et W. Ye, « Health professionals' attitudes toward older people and older patients: a systematic review », *J Interprof Care*, vol. 26, n° 5, p. 397-409, sept. 2012, doi: 10.3109/13561820.2012.702146.
- [23] A. This, « Abords préventifs et thérapeutiques des échecs en endodontie », p. 189.
- [24] K. Baroudi, M. Kazkaz, S. Sakka, et B. Tarakji, « Morphology of root canals in lower human premolars », *Niger Med J*, vol. 53, n° 4, p. 206-209, 2012, doi: 10.4103/0300-1652.107554.
- [25] « CCAM en ligne - CCAM ». <https://www.ameli.fr/accueil-de-la-ccam/index.php> (consulté le 29 octobre 2022).
- [26] L. Pommel, F. Bukiet, et C. G., « Retraitement orthograde : une première solution souvent satisfaisante. », *L'Information dentaire*, vol. 22, p. 99-106, janv. 2010.
- [27] M. Torabinejad, B. Ung, et J. D. Kettering, « In vitro bacterial penetration of coronally unsealed endodontically treated teeth », *Journal of Endodontics*, vol. 16, n° 12, p. 566-569, déc. 1990, doi: 10.1016/S0099-2399(07)80198-1.
- [28] M. E. Magura, A. H. Kafrawy, C. E. Brown, et C. W. Newton, « Human saliva coronal microleakage in obturated root canals: An in vitro study », *Journal of Endodontics*, vol. 17, n° 7, p. 324-331, juill. 1991, doi: 10.1016/S0099-2399(06)81700-0.
- [29] J. Zerbib, « Dépose des ancrages radiculaires: méthodologie », p. 92.
- [30] J. F. Siqueira Jr, « Aetiology of root canal treatment failure: why well-treated teeth can fail », *International Endodontic Journal*, vol. 34, n° 1, p. 1-10, 2001, doi: 10.1046/j.1365-2591.2001.00396.x.
- [31] S. Lofthag-Hansen, S. Huuonen, K. Gröndahl, et H.-G. Gröndahl, « Limited cone-beam CT and intraoral radiography for the diagnosis of periapical pathology », *Oral Surgery, Oral Medicine, Oral Pathology, Oral Radiology and Endodontics*, vol. 103, n° 1, p. 114-119, janv. 2007, doi: 10.1016/j.tripleo.2006.01.001.
- [32] M. Bhatt, J. Coil, B. Chehroudi, A. Esteves, J. Aleksejuniene, et D. MacDonald, « Clinical decision-making and importance of the AAE/AAOMR position statement for CBCT examination in endodontic cases », *Int Endod J*, vol. 54, n° 1, p. 26-37, janv. 2021, doi: 10.1111/iej.13397.
- [33] J. Ee, M. I. Fayad, et B. R. Johnson, « Comparison of Endodontic Diagnosis and Treatment Planning Decisions Using Cone-beam Volumetric Tomography Versus Periapical Radiography », *Journal of Endodontics*, vol. 40, n° 7, p. 910-916, juill. 2014, doi: 10.1016/j.joen.2014.03.002.
- [34] C. Kruse, R. Spin-Neto, D. C. Evar Kraft, M. Vaeth, et L.-L. Kirkevang, « Diagnostic accuracy of cone beam computed tomography used for assessment of apical periodontitis: an ex vivo histopathological study on human cadavers », *Int Endod J*, vol. 52, n° 4, p. 439-450, avr. 2019, doi: 10.1111/iej.13020.
- [35] D. Tyndall et H. Kohlfarber, « Application of cone beam volumetric tomography in

endodontics », *Australian Dental Journal*, vol. 57, n° s1, p. 72-81, 2012, doi: 10.1111/j.1834-7819.2011.01654.x.

[36] « How do we and how should we deal with uncertainty in endodontics? - Pigg - 2022 - International Endodontic Journal - Wiley Online Library ». <https://onlinelibrary.wiley.com/doi/10.1111/iej.13679#iej13679-bib-0021> (consulté le 22 septembre 2022).

[37] M. Pigg *et al.*, « Preferred Reporting Items for Diagnostic Accuracy Studies in Endodontics (PRIDASE): Guidance to improve manuscripts assessing the diagnostic accuracy of procedures, techniques and devices », *International Endodontic Journal*, vol. 54, n° 7, p. 1005-1007, 2021, doi: 10.1111/iej.13539.

ANNEXES

Figure 1 : Différentes anatomies endodontiques après coloration du réseau canalaire et diaphanisation des dents. A : Molaire inférieure, B et C : prémolaires, D et E : Molaires supérieures [Vertucci 2005] [3]

Figure 2 : Exemple de complication dans le retraitement endodontique d'une 47 : dans la racine mésio-linguale présence d'une butée, début de fausse route et instrument fracturé au-delà de la courbure de la racine. Dépose de tuteurs de thermafil dans les 3 canaux.
Iconographie Dr Madenian

Figure 3 : perte d'étanchéité des deux restaurations de 36 et 37 à la consultation pré opératoire. RTE 37 dans un premier temps, puis la RTE de 36 sera réalisée. 36 et 37 seront coiffées - Iconographie Dr Madenian

Figure 4 : image extraite d'un cliché rétro coronaire montrant une reprise carieuse en distal de 26 sous une coiffe céramo-métallique. Iconographie personnelle.

Figure 5 : Images extraites de radiographies rétro-alvéolaires et du sondage associé, montrant initialement un sur contour en distale des coiffes solidarisées 47-46 en lien avec une perte d'attache persistante au surfaçage, qui diminue significativement après réfection prothétique.

Figure 6 : Photographie intrabuccale de restaurations coronaires métalliques inesthétiques avec présence de récessions et de joints disgracieux. Iconographie personnelle.

Figure 7 : Photographie exobuccale d'une fermeture de fistule cutanée sous mentonnière suite à la cicatrisation du traitement endodontique d'une 36 sur un jeune patient de 13ans.
Iconographie Dr Madenian

Figure 8 : Radiographies de vérification radiologique suite au RTE de 46. Iconographie Dr Madenian

Figure 9 : Radiographie d'une 37 : retraitement endodontique avec désobturation pour la mise en place du futur tenon. Iconographie Dr Madenian

Figure 10 : Radiographie rétroalvéolaire de 24 : Important dépassement de matériau avec présence d'une perforation. Traitement orthograde et rétrograde. Cicatrisation à 5 mois et à 13 mois post opératoires avec mise en place de tenons fibrés par le praticien correspondant et coiffe céramique. Iconographie Dr Pauline Madenian

Figure 11 : Suivi radiographique d'une cicatrisation apicale après retraitement endodontique sur 6 mois et 12 mois. Contrôle à réaliser à 24 mois post opératoires.
Iconographie Dr Pauline Madenian

Figure 12 : photographie d'un champ opératoire (digue) étanche. Iconographie Dr Bachour Sara.

Figure 13 : Tableau de synthèse d'évaluation du traitement endodontique initial (TEI)[19]

Figure 14 : schéma représentant la classification de Weine

Figure 15 : Radiographies rétroalvéolaire de 16 : Présence d'instruments fracturés, densité d'obturation insuffisante, longueur d'obturation insuffisante, nombre de canaux traités insuffisant, butée dans la racine MV. Obturation réalisée avec un espace pour le tenon dans la racine palatine. Iconographie Dr Madenian

Figure 16 : Radiographie rétroalvéolaire de 36 : Réalisation d'un TE sur dent nécrosée et absence de reconstitution au contrôle à 6 mois post opératoires, présence du cavit. Cicatrisation radiologique et clinique obtenues malgré cela mais le cavit n'est plus étanche donc réalisation de la restauration coronaire de toute urgence et surveillance car recontamination probable. Iconographie Dr Madenian


Figure 17 : Photographie au microscope d'une fracture suite à la dépose d'un inlay core volumineux. Iconographie Dr Madenian

Figure 18 : Radiographie de 24, 25 et 46 avec dépose des inlay core : Réalisation des RTE avec espaces réservés aux futurs tenons - Iconographie Dr Madenian

Figure 19 : radiographie rétro-alvéolaire montrant des instruments fracturés dans les canaux mésiaux et distaux d'une 27. Iconographie du Dr Madénian.

Figure 20 : image issue d'une radiographie rétro-alvéolaire montrant les dents 14 et 15 obturées avec des cônes d'argents. Iconographie personnelle.

Figure 21 : CBCT d'une 16 : visualisation d'une résorption apicale de l'apex palatin avec communication avec le sinus maxillaire droit. Sinus maxillaire droit infecté. Iconographie Dr Madenian.



SERMENT MEDICAL

En présence des Maîtres de cette Faculté, de mes chers condisciples, devant l'effigie d'HIPPOCRATE.

Je promets et je jure, d'être fidèle aux lois de l'honneur et de la probité dans l'exercice de la Médecine Dentaire.

Je donnerai mes soins à l'indigent et n'exigerai jamais un salaire au-dessus de mon travail, je ne participerai à aucun partage clandestin d'honoraires.

Je ne me laisserai pas influencer par la soif du gain ou la recherche de la gloire.

Admis dans l'intérieur des maisons, mes yeux ne verront pas ce qui s'y passe, ma langue taira les secrets qui me seront confiés et mon état ne servira pas à corrompre les mœurs ni à favoriser le crime.

Je ne permettrai pas que des considérations de religion, de nation, de race, de parti ou de classe sociale viennent s'interposer entre mon devoir et mon patient.

Même sous la menace, je n'admettrai pas de faire usage de mes connaissances médicales contre les lois de l'humanité.

J'informerai mes patients des décisions envisagées, de leurs raisons et de leurs conséquences. Je ne tromperai jamais leur confiance et n'exploiterai pas le pouvoir hérité des connaissances pour forcer les consciences.

Je préserverai l'indépendance nécessaire à l'accomplissement de ma mission. Je n'entreprendrai rien qui dépasse mes compétences. Je les entretiendrai et les perfectionnerai pour assurer au mieux les services qui me seront demandés.

Respectueux et reconnaissant envers mes Maîtres, je rendrai à leurs enfants l'instruction que j'ai reçue de leur père.

Que les hommes m'accordent leur estime si je suis fidèle à mes promesses.

Que je sois déshonoré et méprisé de mes confrères si j'y manque.

BAGDASSARIAN Chloé – Restauration prothétique et retraitement endodontique : interrelations.

Th. : Chir. dent. : Marseille : Aix –Marseille Université : 2022

Rubrique de classement : OCE

Résumé : En tant que chirurgien-dentiste nous sommes souvent confrontés à la réfection de couronnes dentaires. La réalisation d'une nouvelle prothèse dentaire ou d'une nouvelle restauration coronaire sur une dent déjà traitée endodontiquement soulève la question de la réintervention endodontique : faut-il systématiquement indiquer le retraitement endodontique préalable ? Dans un premier temps après avoir évoqué les critères de réintervention prothétique, nous nous attarderons sur les critères de qualité d'un traitement endodontique ainsi que les critères décisionnels qui peuvent orienter notre prise en charge dans le choix d'un retraitement.

Mots clés :

Couronne dentaire
Réintervention prothétique
Endodontie
Retraitement
Abstention endodontique

BAGDASSARIAN Chloé – Prosthetic restoration and endodontic retreatment: interrelationships.

Abstract: As a dental surgeon, we are often confronted with dental crown repair. The realization of a new dental prosthesis or a new coronal restoration on a tooth that has already been endodontically treated raises the question of endodontic reintervention: should we systematically indicate prior endodontic retreatment? After having discussed the criteria for prosthetic reintervention, we will first look at the quality criteria for endodontic treatment and the decision-making criteria that can guide our management in the choice of retreatment.

Key words :

Dental crown
Prosthetic re-intervention
Endodontics
Retreatment
Endodontic abstention