



**HAL**  
open science

# Les endomorphoses transversales : quelle thérapeutique adopter ?

Marie-Charlotte Saint-Lebe

► **To cite this version:**

Marie-Charlotte Saint-Lebe. Les endomorphoses transversales : quelle thérapeutique adopter ?. Médecine humaine et pathologie. 2022. dumas-04119578

**HAL Id: dumas-04119578**

**<https://dumas.ccsd.cnrs.fr/dumas-04119578v1>**

Submitted on 6 Jun 2023

**HAL** is a multi-disciplinary open access archive for the deposit and dissemination of scientific research documents, whether they are published or not. The documents may come from teaching and research institutions in France or abroad, or from public or private research centers.

L'archive ouverte pluridisciplinaire **HAL**, est destinée au dépôt et à la diffusion de documents scientifiques de niveau recherche, publiés ou non, émanant des établissements d'enseignement et de recherche français ou étrangers, des laboratoires publics ou privés.



Distributed under a Creative Commons Attribution - NonCommercial - NoDerivatives 4.0 International License

**THESE**

***POUR OBTENIR LE DIPLOME D'ETAT  
DE DOCTEUR EN CHIRURGIE DENTAIRE***

Présentée et publiquement soutenue devant

Aix-Marseille Université  
(Président : Monsieur le Professeur Éric BERTON)

Faculté des Sciences Médicales et Paramédicales  
(Doyen : Monsieur le Professeur Georges LEONETTI)

**Ecole de Médecine Dentaire**  
(Directeur : Monsieur le Professeur Bruno FOTI)

***Les endomorphoses transversales : quelle thérapeutique  
adopter ?***

Présentée par

**SAINT-LEBE Marie-  
Charlotte**

Née le 20/01/1995

A Marseille

Thèse soutenue le **Vendredi 16 décembre 2022**

Devant le jury composé de

**Président : Professeur LE GALL Michel**

**Assesseurs : Docteur GIRAUDEAU Anne**

**Docteur PHILIP-ALLIEZ Camille**

**Docteur FOUQUES Agathe**



**THESE**

***POUR OBTENIR LE DIPLOME D'ETAT  
DE DOCTEUR EN CHIRURGIE DENTAIRE***

Présentée et publiquement soutenue devant

Aix-Marseille Université  
(Président : Monsieur le Professeur Éric BERTON)

Faculté des Sciences Médicales et Paramédicales  
(Doyen : Monsieur le Professeur Georges LEONETTI)

**Ecole de Médecine Dentaire**  
(Directeur : Monsieur le Professeur Bruno FOTI)

***Les endomorphoses transversales : quelle thérapeutique  
adopter ?***

Présentée par

**SAINT-LEBE Marie-  
Charlotte**

Née le 20/01/1995

A Marseille

Thèse soutenue le **Vendredi 16 décembre 2022**

Devant le jury composé de

**Président : Professeur LE GALL Michel**

**Assesseurs : Docteur GIRAUDEAU Anne**

**Docteur PHILIP-ALLIEZ Camille**

**Docteur FOUQUES Agathe**

## ADMINISTRATION

### **Doyens Honoraires**

Professeur	Raymond SANGIUOLO†
Professeur	Henry ZATTARA
Professeur	André SALVADORI
Professeur	Jacques DEJOU

### **Directeur**

Professeur	Bruno FOTI
------------	------------

### **Directeurs adjoints**

Professeur	Michel RUQUET
Professeur	Anne RASKIN

### **Chargés de missions**

Formation Initiale	Professeur	Michel RUQUET
Recherche	Professeur	Anne RASKIN
Formation Continue	Professeur	Frédéric BUKIET

Relations Internationales	Professeur	Hervé TASSERY
Internat et Diplômes d'études spécialisées	Professeur	Virginie MONNET-CORTI
Affaires générales	Docteur	Patrick TAVITIAN

### **Responsable Administrative**

Madame	Katia LEONI
--------	-------------

### PROMOTIONS :

2019 Raymond SANGIUOLO  
2020 Gaston BERGER  
2021 Joseph MIGOZZI  
2022 Jérôme GALLION

## LISTE DES ENSEIGNANTS

### **PROFESSEURS DES UNIVERSITÉS – PRATICIENS HOSPITALIERS DES CSERD**

BUKIET Frédéric (58-01)  
FOTI Bruno (58-02)  
LE GALL Michel (56-01)  
MONNET-CORTI Virginie (57-01)  
RASKIN Anne (58-01)  
RUQUET Michel (58-01)  
TARDIEU Corinne (56-01)  
TARDIVO Delphine (56-02)  
TASSERY Hervé (58-01)  
TERRER Elodie (58-01)

### **PROFESSEUR DES UNIVERSITÉS**

ABOUT Imad (65)

### **PROFESSEURS ÉMÉRITES**

DEJOU Jacques (58-01)  
HUE Olivier (58-01)

### **MAITRES DE CONFERENCES DES UNIVERSITÉS – PRATICIENS HOSPITALIERS DES CSERD**

ABOUDHARAM Gérard (58-01)	LAN Romain (56-02)
ANTEZACK Angeline (57-01)	LAURENT Michel (58-01)
BELLONI Didier (57-01)	MAILLE Gérald (58-01)
BOHAR Jacques (56-01)	MENSE Chloé (58-01)
CAMOIN Ariane (56-01)	PHILIP-ALLIEZ Camille (56-01)
CAMPANA Fabrice (57-01)	POMMEL Ludovic (58-01)
CATHERINE Jean-Hugues (57-01)	PRECKEL Bernard-Éric (58-01)
GAUBERT Jacques (56-01)	RÉ Jean-Philippe (58-01)
GIRAUD Thomas (58-01)	ROCHE-POGGI Philippe (57-01)
GIRAUDEAU Anne (58-01)	SILVESTRI Frédéric (58-01)
GUIVARC'H Maud (58-01)	STEPHAN Grégory (58-01)
JACQUOT Bruno (58-01)	TAVITIAN Patrick (58-01)
LABORDE Gilles (58-01)	TOSELLO Alain (58-01)

## MAITRES DE CONFÉRENCES DES UNIVERSITÉS ASSOCIÉS

BALLESTER Benoît (58-01)  
BLANCHET Isabelle (58-01)  
CASAZZA Estelle (58-01)

## CHEFS DE CLINIQUE DES UNIVERSITÉS - ASSISTANTS DES HÔPITAUX

ARNIER Canelle (56-01)	MADENIAN Pauline (58-01)
BOREL Guillaume (56-02)	MANSUY Charlotte (58-01)
BAUDINET Thomas (58-01)	MARTIN William (56-01)
BRINCAT Arthur (57-01)	ONGHENA Tom (56-01)
BROS Agnès (56-01)	PASCHEL Laura (58-01)
CHIARINI Thomas (58-01)	PILLIOL Virginie (58-01)
DUPRAT Florence (56-01)	PRINCE Fanny (57-01)
FAURE-BRAC Mathias (57-01)	RAYNAUD Camille (58-01)
FERRE Enzo (58-01)	REYNAL Florence (56-01)
FOUQUES Agathe (56-01)	ROMAO Vincent (57-01)
HAMMOUTENE Stéphane (57-01)	ROUSCOFF Eva (57-01)
LAFONT Jacinthe (57-01)	SADOWSKI Camille (57-01)
LAURENT Camille (58-01)	TERRER Jérémy (56-01)
LIOTARD Alicia (58-01)	VIEILLARD Pierre (56-01)

## ASSISTANTE DES UNIVERSITÉS ASSOCIÉ

BROTON Adèle (56-01)

### Intitulés des sections CNU :

#### 56<sup>ème</sup> section : Développement, croissance et prévention

56-01 Odontologie pédiatrique et orthopédie dento-faciale

56-02 : Prévention – Epidémiologie – Economie de la santé – Odontologie légale

#### 57<sup>ème</sup> section : Chirurgie orale, Parodontologie, Biologie Orale

57-01 : Chirurgie orale – Parodontologie – Biologie orale

#### 58<sup>ème</sup> section : Réhabilitation orale

58-01 : Dentisterie restauratrice – Endodontie – Prothèses – Fonction-Dysfonction – Imagerie – Biomatériaux

L'auteur s'engage à respecter les droits des tiers, et notamment les droits de propriété intellectuelle. Dans l'hypothèse où la thèse comporterait des éléments protégés par un droit quelconque, l'auteur doit solliciter les autorisations nécessaires à leur utilisation, leur reproduction et leur représentation auprès du ou des titulaires des droits. L'auteur est responsable du contenu de sa thèse. Il garantit l'Université contre tout recours. Elle ne pourra en aucun cas être tenue responsable de l'atteinte aux droits d'un tiers

*REMERCIEMENTS*



**À Monsieur le Professeur Michel LE GALL,**

**Président du jury,**

*Docteur en Chirurgie Dentaire,  
Spécialiste qualifié en Orthopédie-Dento-Faciale,  
Professeur des Universités à l'École de Médecine Dentaire de Marseille,  
Praticien Hospitalier,  
Chef du Département d'Orthopédie Dento-Faciale à l'École de Médecine Dentaire,  
Chef de Service d'Orthopédie Dento-Faciale – Hôpital de la Timone Marseille,  
Chercheur associé UMRT24 IFSTTAR Laboratoire de Biomécanique Appliquée,  
Coordonnateur interrégion Sud du DES d'ODF.*

*Vous me faites l'honneur de présider ce jury.*

*Merci pour la qualité de votre enseignement que vous transmettez avec passion.  
Veuillez trouver dans ce travail, l'expression de ma sincère considération et de tout  
mon respect.*

**A Madame le Docteur Anne GIRAUDEAU,**

**Jury de thèse,**

*Docteur en Chirurgie Dentaire,  
Maître de Conférences des Universités à l'École de Médecine Dentaire,  
Praticien Hospitalier*

*C'est un réel plaisir de vous compter parmi ce jury.  
Merci de m'avoir encadrée lors de mes vacances cliniques d'occlusodontologie. J'ai  
beaucoup appris à vos côtés et vous exprime ici toute ma gratitude pour votre  
sympathie et pour votre professionnalisme.*

**A Madame le Docteur Camille PHILIP-ALLIEZ,**

**Jury de thèse**

*Docteur en Chirurgie Dentaire,  
Spécialiste qualifié en Orthopédie-Dento-Faciale,  
Maître de Conférences des Universités à l'École de Médecine Dentaire,  
Praticien Hospitalier,  
Responsable de l'Unité Fonctionnelle d'Orthopédie Dento-Faciale – Hôpital de la  
Timone,  
Chercheur associé UMRT24 IFSTTAR - Aix-Marseille Université.*

*Je vous remercie d'avoir accepté de siéger au sein de ce jury.  
Merci pour la qualité de l'enseignement et le partage de vos connaissances en  
orthodontie durant les cours dispensés à la faculté.  
Veuillez recevoir par ce travail, l'expression de mes remerciements les plus sincères.*

**A Madame le Docteur Agathe FOUQUES,**

**Directeur de thèse,**

*Docteur en Chirurgie Dentaire,  
Spécialiste qualifié en Orthopédie-Dento-Faciale,  
Assistant Hospitalo-Universitaire à l'École de Médecine Dentaire de Marseille.*

*Merci de m'avoir fait l'honneur de diriger ce travail. Je tenais sincèrement à vous remercier pour votre implication et votre disponibilité. Votre aide et vos connaissances m'ont été très précieuses dans l'élaboration de celui-ci. Veuillez retrouver ici l'expression de ma profonde sympathie.*

# TABLE DES MATIERES

<b>1. INTRODUCTION</b>	<b>1</b>
<b>2. SPÉCIFICITÉS DE LA CROISSANCE TRANSVERSALE</b>	<b>2</b>
<b>2.1. Maxillaire</b>	<b>2</b>
2.1.1. Rappels embryologiques	2
2.1.2. Ossification du maxillaire	2
2.1.3. Mécanismes de croissance du maxillaire	3
2.1.4. Suture médio-palatine	5
<b>2.2. Mandibulaire</b>	<b>9</b>
2.2.1. Symphyse mentonnière	9
2.2.2. Rappels embryologiques	10
2.2.3. Croissance transversale de la mandibule	11
<b>3. ENDOMORPHOSES DE LA DIMENSION TRANSVERSALE</b>	<b>14</b>
<b>3.1. D'origine maxillaire</b>	<b>14</b>
3.1.1. Endognathie maxillaire	14
3.1.1.1. Définition	14
3.1.1.2. Étiologies	14
3.1.1.3. Diagnostic positif	16
3.1.2. Endoalvéolie maxillaire	20
3.1.2.1. Définition	20
3.1.2.2. Étiologies	20
3.1.2.3. Diagnostic positif	20
3.1.2.4. Diagnostic différentiel entre endognathie et endoalvéolie	21
<b>3.2. D'origine mandibulaire</b>	<b>21</b>
3.2.1. Endognathie mandibulaire	21
3.2.2. Endoalvéolie mandibulaire	22
<b>4. MOYENS THÉRAPEUTIQUES</b>	<b>23</b>
<b>4.1. Traitements précoces</b>	<b>23</b>
4.1.1. Éducation fonctionnelle	23
4.1.2. Meulages sélectifs	26
4.1.3. Expansion au maxillaire	27
4.1.3.1. Expansion rapide au maxillaire (ERM) ou disjonction maxillaire	27
4.1.3.1.1. Principes généraux	28
4.1.3.1.2. Indications	29
4.1.3.1.3. Contre-indications	32
4.1.3.1.4. Dispositifs utilisés	32
4.1.3.1.5. Effets de l'ERM	37
4.1.3.2. Expansion lente	46
4.1.3.2.1. Dispositifs utilisés	46
4.1.3.2.2. Stabilité	56
4.1.4. Expansion à la mandibule	56
4.1.4.1. Effets de l'ERM	56
4.1.4.2. Dispositifs utilisés	57
4.1.4.3. Stabilité	59
4.1.5. Appareils multi-attaches	60
4.1.6. Aligneurs	60
<b>4.2. Traitements tardifs</b>	<b>61</b>
4.2.1. ERM conventionnelle	61

4.2.2.	ERM assistée par mini-implants (MARPE)	62
4.2.2.1.	Dispositifs utilisés	62
4.2.2.2.	Considérations cliniques, anatomiques et biologiques	65
4.2.2.3.	Protocole d'activation	66
4.2.2.4.	Avantages	66
4.2.2.5.	Complications possibles	69
4.2.2.6.	Contention	71
4.2.3.	Traitements chirurgicaux	71
4.2.3.1.	Au maxillaire	71
4.2.3.1.1.	Expansion rapide au maxillaire assistée par chirurgie ou SARPE	73
4.2.3.2.	A la mandibule : La distraction ostéogénique symphysaire.	78
4.2.3.2.1.	Définition	78
4.2.3.2.2.	Indications	79
4.2.3.2.3.	Protocole	80
4.2.3.2.4.	Distracteurs	83
4.2.3.2.5.	Calendrier post chirurgical	88
4.2.3.2.6.	Effets	89
4.2.3.2.7.	Contention	92
4.2.3.2.8.	Stabilité	92
<b>5.</b>	<b>CONCLUSION</b>	<b>93</b>
<b>6.</b>	<b>TABLE DES ILLUSTRATIONS</b>	<b>I</b>
<b>7.</b>	<b>BIBLIOGRAPHIE</b>	<b>III</b>

# 1. INTRODUCTION

Les anomalies maxillo-mandibulaires de la dimension transversale sont une composante majeure de nombreuses malocclusions. Elles toucheraient jusqu'à 60% de la population orthodontique.

Caractérisées par un excès ou un défaut de développement transversal, ces anomalies peuvent, comme toutes les anomalies orthodontiques, concerner les différentes structures du complexe crânio-facial :

- Les bases osseuses maxillaires et mandibulaires
- Les zones alvéolaires
- Les arcades dentaires

Ce sont principalement leurs conséquences sur les relations occlusales qui déclenchent leur prise en charge thérapeutique.(21)

Lors de ce travail, on s'intéressera uniquement aux dysmorphoses transversales par défaut.

Les étiologies sont diverses et vont d'une origine para ou dysfonctionnelle à une origine cinétique.(67)

Étroitement liées au contexte fonctionnel et en particulier aux troubles ventilatoires, les dysmorphoses transversales nécessitent une prise en charge précoce et sont très récidivantes.

L'objet de ce travail est de référencer les options thérapeutiques dont nous disposons en 2022.

Nous verrons dans un premier temps les modalités spécifiques de la croissance transversale tant au maxillaire qu'à la mandibule, puis nous définirons les différentes dysmorphoses transversales par défaut pour enfin déterminer les options thérapeutiques dont nous disposons.

## 2. SPÉCIFICITÉS DE LA CROISSANCE TRANSVERSALE

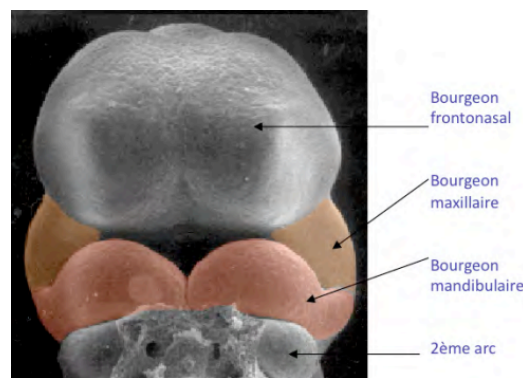
### 2.1. Maxillaire

#### 2.1.1. Rappels embryologiques

Le développement et la fusion de cinq bourgeons issus de la première paire d'arcs pharyngiens permet la mise en place des structures osseuses de la face. Ces changements s'effectuent entre la 4<sup>ème</sup> et la 10<sup>ème</sup> semaine de développement intra-utérin.

Il s'agit :

- D'un bourgeon impair : le processus fronto-nasal qui constitue le plafond du stomodeum. Le stomodeum donnera naissance à la bouche ;
- De deux bourgeons maxillaires qui s'insèrent entre le bourgeon fronto-nasal et les bourgeons mandibulaires ;
- De deux bourgeons mandibulaires qui se rejoignent et forment le plancher du stomodeum.



**Figure 1** : LES CINQ BOURGEONS FACIAUX PRIMORDIAUX PENDANT LA 4<sup>ÈME</sup> SEMAINE DE DÉVELOPPEMENT INTRA-UTÉRIN (20)

#### 2.1.2. Ossification du maxillaire

Le maxillaire est un os de membrane c'est-à-dire issu du mésenchyme.

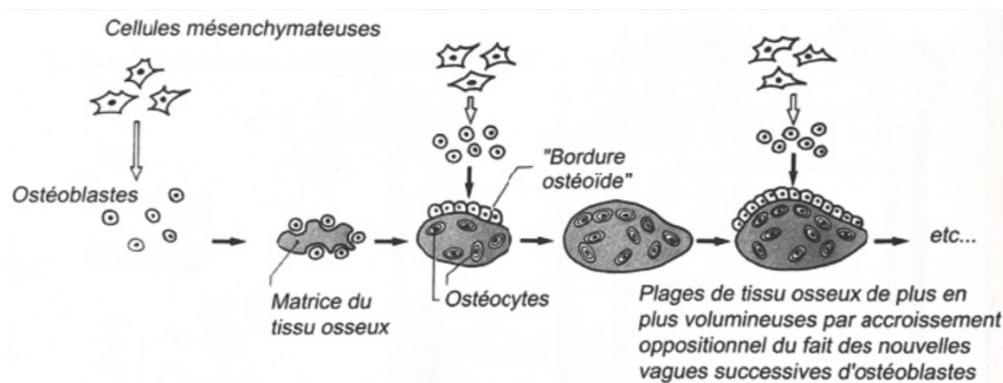
Il subit une ossification endoconjonctive. Elle se caractérise par une métaplasie directe du tissu cartilagineux en tissu osseux.



Les cellules mésenchymateuses prolifèrent autour des vaisseaux ; elles deviennent des ostéoblastes élaborant une matrice extracellulaire comportant des faisceaux entrecroisés de fibres de collagène.

La matrice se minéralise constituant un centre d'ossification primaire. C'est une mince travée d'os réticulaire renfermant des ostéocytes et entourée de cellules mésenchymateuses dont certaines deviennent de nouveaux ostéoblastes. Ces ostéoblastes périphériques donnent naissance à un nouveau réseau d'os réticulaire dont les cavités contiennent les vaisseaux sanguins.

Le centre d'ossification d'accroît de façon centrifuge par apposition successive de substance pré-osseuse.(4)



**Figure 2 : MÉCANISMES DE L'OSSIFICATION ENDOCONJONCTIVE (4)**

### 2.1.3. Mécanismes de croissance du maxillaire

#### ◆ Système sutural et croissance du maxillaire :

Les sutures assurent une double fonction au sein du système crânio-facial :

- Elles réalisent l'union des pièces osseuses ;
- Elles participent à la croissance de la face.

Le système sutural péri-maxillaire regroupe les sutures séparant le maxillaire des os de la face qui avoisinent. On distingue :

- La suture maxillo-malaire ;
- Les sutures maxillo-palatines ;
- La suture maxillo-lacrymal ;
- La suture naso-maxillaire.

◆ Physiologie des sutures :

Lors du stade de croissance suturale active, la suture est le siège de remaniements structuraux importants, conséquence d'une rapide extension marginale des os adjacents. Il existe au niveau de la couche ostéogénique une intense activité métabolique avec la présence de phosphatase alcaline et un stockage important de glycogène au sein des cellules.

On observe, à ce stade, de l'os néoformé au niveau de chaque berge suturale et une maturation progressive des fibres de collagène. Pendant ce temps, l'os s'épaissit par dépôt sous périoste et endosté.

Il faut noter que l'extension marginale peut être différente au niveau des deux berges osseuses selon les forces auxquelles la suture est soumise. On peut trouver des zones de résorption et des zones d'apposition au même moment.

Par la suite, les berges osseuses deviennent plus épaisses et plus compactes, leur surface est plus lisse pour finalement ne plus trouver de croissance active au niveau des berges de la suture.

La couche ostéogène est réduite à une simple couche de cellules conjonctives sans caractères particuliers mais conservant un potentiel ostéogénique en cas de fracture osseuse.

La synostose est le stade final, définitif ; la lame conjonctive suturale a complètement disparu. Les pièces osseuses sont en continuité, seul un discret sillon marque l'emplacement de l'articulation.

La synostose marque la fin de la croissance suturale mais pas celle de la croissance modelante.

La croissance suturale est secondaire, adaptative et nécessite la présence de « stimulateurs » de croissance.

Cette croissance dépend des tensions auxquelles la suture est soumise.

Delaire les décrit comme de « merveilleux joints de dilatation à rattrapage automatique et ossification marginale ».

◆ Facteurs de croissance :

○ Facteurs génétiques :

L'hérédité détermine non seulement les potentialités intrinsèques du développement des cartilages, du périoste et des tissus suturaux, mais aussi, les possibilités de réaction de ces tissus aux stimuli spécifiques mécaniques.

Les gènes vont avoir différents niveaux de contrôle sur les cellules, ils régulent les multiplications cellulaires, les migrations, et l'engagement vers la différenciation.

○ Facteurs environnants :

Ils n'influencent le développement que secondairement. On distingue :

- Les facteurs généraux : l'état de santé, la nutrition, le contexte psychoaffectif ;
- Les facteurs locaux : les structures cartilagineuses, les structures osseuses, les tissus mous et les fonctions.

◆ Croissance modelante :

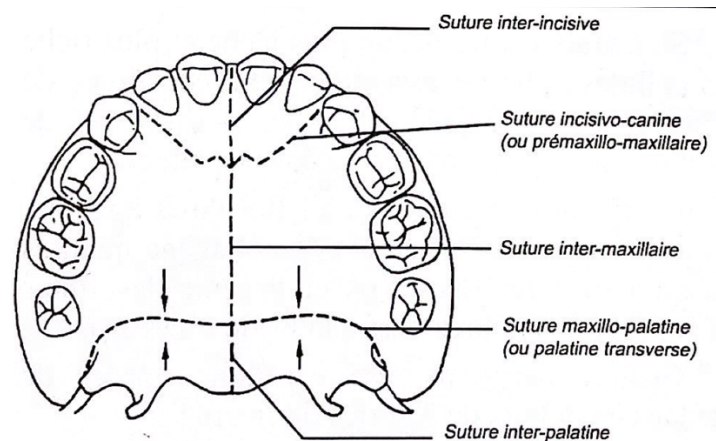
Pendant la croissance, dans la partie antérieure de la face, nous pouvons observer des territoires de croissance bien précis qui sont le siège d'une apposition osseuse ou d'une résorption qui contribue à sculpter le visage et à rendre le profil plus droit.(122)

#### 2.1.4. Suture médio-palatine

La suture médio-palatine constitue le joint d'union des pièces osseuses constituant la voûte palatine et le siège de la croissance active et de l'ossification du maxillaire.

Elle est formée par la réunion des apophyses palatines du maxillaire dans sa partie antérieure (suture inter-maxillaire) et par celle des lames horizontales des os palatins dans sa partie postérieure (suture inter-palatine).

Il s'agit d'une suture de type harmonique. C'est le type de suture le plus simple. Les surfaces articulaires d'affrontent bord à bord par des aspérités qui s'enchevêtrent. (4)



**Figure 3 : ANATOMIE DE LA SUTURE MÉDIO-PALATINE EN VUE OCCLUSALE**  
(4)

Il est primordial d'appréhender l'état de maturation de la suture médio-palatine afin de proposer la thérapeutique adéquate à nos patients.

De nombreuses études ont été proposées dans le passé pour évaluer l'état histologique de la suture médio-palatine à partir de matériels d'autopsie et des clichés occlusaux.(80,91,116)

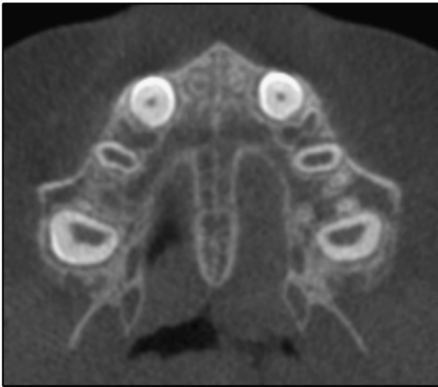
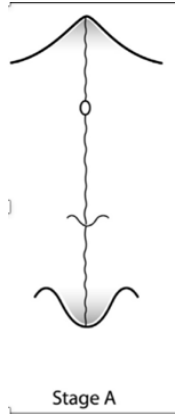
Angelieri et al. (7) ont présenté une nouvelle méthode de classification pour l'évaluation individuelle de la morphologie de la suture médio-palatine en examinant des images de CBCT.



Cinq stades de maturation de la suture médio-palatine ont été identifiés et définis :

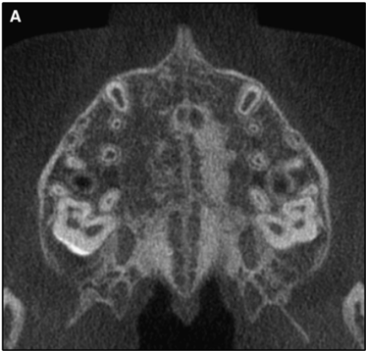
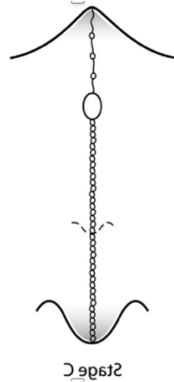
- Stade A : La suture médio-palatine est une ligne presque droite à haute densité avec peu ou pas d'interdigitation ;
- Stade B : La suture médio-palatine prend une forme irrégulière et apparaît comme une ligne festonnée à haute densité. Les patients au stade B peuvent également présenter un espace de faible densité séparant deux lignes parallèles festonnées hyperdenses ;
- Stade C : La suture médio-palatine se présente sous la forme de 2 lignes parallèles, festonnées, de haute densité, proches l'une de l'autre, séparées par

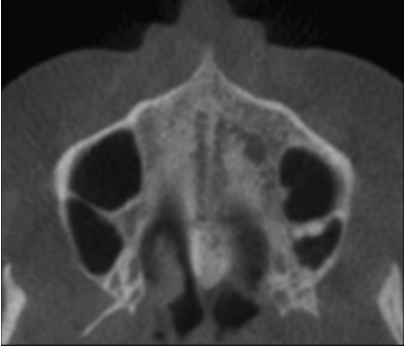



de petits espaces de faible densité au niveau des os maxillaire et palatin (entre le foramen incisif et la suture palatino-maxillaire et en arrière de la suture palatino-maxillaire). La suture peut être disposée selon un motif droit ou irrégulier ;

- Stade D : La fusion de la suture médio-palatine s'est produite dans l'os palatin, la maturation progresse de l'arrière vers l'avant. Dans l'os palatin, la suture médio-palatine ne peut pas être visualisée à ce stade et la densité osseuse para-suturale est augmentée (os de haute densité) par rapport à la densité de l'os para-sutural maxillaire. Dans la partie maxillaire de la suture, la fusion n'a pas encore eu lieu et la suture peut encore être vue comme deux lignes à haute densité séparées par de petits espaces à faible densité ;
  
- Stade E : La fusion de la suture médio-palatine s'est produite dans le maxillaire. La suture proprement dite n'est pas visible dans au moins une partie du maxillaire. La densité osseuse est la même que dans les autres régions du palais.

Stade A	
CBCT	Schéma
	 <p>Stage A</p>

Stade B	
CBCT	Schéma
	 <p>Stage B</p>

Stade C	
CBCT	Schéma
	 <p>Stage C</p>

Stade D	
CBCT	Schéma
	 <p>Stage D</p>
Stade E	
CBCT	Schéma
	 <p>Stage E</p>

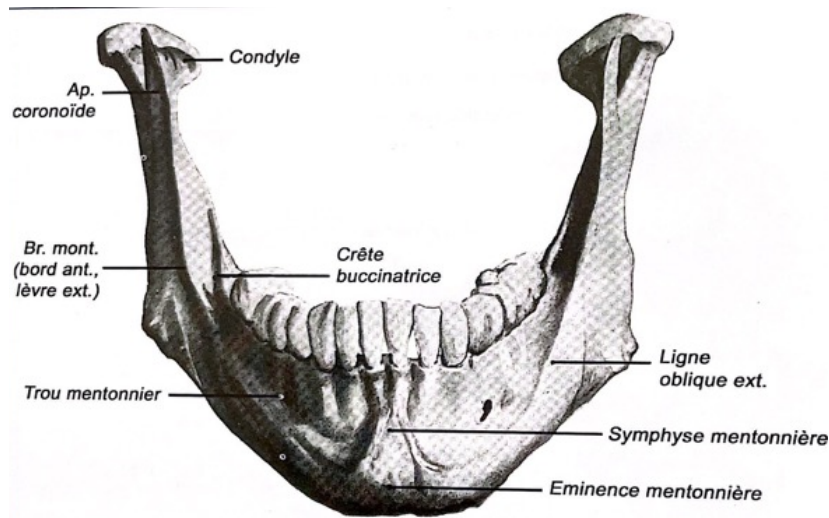
**Tableau 1 : STADES DE MATURATION SUTURALE SELON ANGELIERI ET AL. (7)**

## 2.2. Mandibulaire

### 2.2.1. Symphyse mentonnière

La symphyse mentonnière indique le lieu de soudure des deux pièces originelles qui forment le corps de la mandibule.

On classe cette articulation parmi les synarthroses : c'est-à-dire une articulation immobile ou peu mobile. (4)



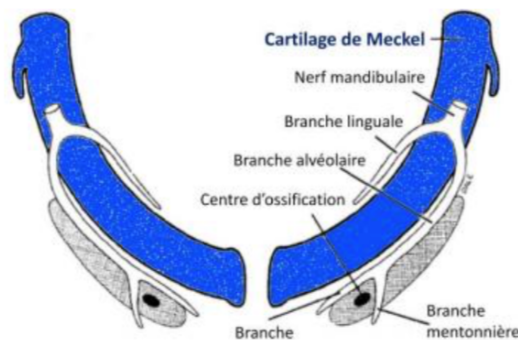
**Figure 4 : VUE FRONTALE DE LA MANDIBULE (4)**

### 2.2.2. Rappels embryologiques

Pendant la vie intra-utérine, la mandibule se présente comme deux héli-mandibules qui se souderont ultérieurement sur la ligne médiane.

La mandibule a une origine complexe, elle est à la fois un os de membrane et un os de substitution.

Le cartilage de Meckel, dérivé squelettique du bourgeon mandibulaire est un cartilage primaire apparaissant sous forme de deux languettes symétriques qui se rejoignent antérieurement au niveau de la future symphyse mentonnaire sans se souder.



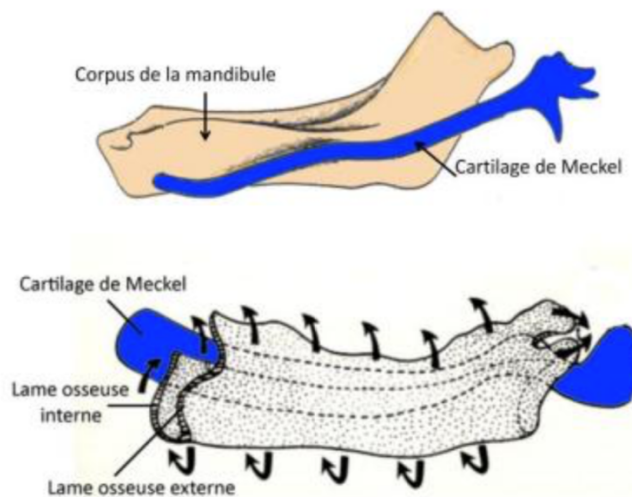
**Figure 5 : LE CARTILAGE DE MECKEL, TUTEUR DE L'OSSIFICATION DE LA MANDIBULE ET DE LA SYMPHYSE (4)**



La mandibule se substitue progressivement au cartilage de Meckel qui se chondrolyse vers le 6<sup>ème</sup> mois, pour ne laisser subsister qu'une portion antérieure qui se calcifie et s'incorpore à la symphyse.

Le squelette ostéomembraneux mandibulaire apparaît progressivement au sein d'une atmosphère mésenchymateuse au contact du péri-chondre externe du cartilage de Meckel. L'édification de la pièce osseuse, qui résulte d'une différenciation tissulaire au sein du mésenchyme, connaît deux modalités :

- L'une directe, ou membraneuse, orientée selon l'axe nerveux trigéminal ;
- L'autre indirecte, ou enchondrale, à intermédiaire cartilagineux secondaire.(95)



**Figure 6** : LE PROCESSUS D'OSSIFICATION DU CORPS MANDIBULAIRE; LES FLÈCHES METTENT EN ÉVIDENCE LA PROGRESSION DES LAMES OSSEUSES AUTOUR DU CARTILAGE DE MECKEL (4)

### 2.2.3. Croissance transversale de la mandibule

#### ♦ Au niveau de la symphyse

La synchondrose symphysaire participe brièvement à la croissance en largeur de la mandibule ; elle n'est active que pendant la première année de vie de l'enfant, puis se synostose. (4)

Cependant, un étroit espace sutural lingual se maintient et est susceptible d'accompagner la dimension transversale antérieure inter-canine jusqu'à l'âge de trois ans.(95)

◆ Au niveau du ramus

La face externe du ramus est le siège d'une apposition périostée.

La face interne du ramus est le siège d'une apposition qui se poursuit vers le bas sur la tubérosité linguale (Figure 8).

Ces deux zones d'apposition sont responsables de l'épaississement du ramus.

L'élargissement ne serait qu'une composante transversale de l'allongement mandibulaire. La croissance transversale est ainsi orientée postérieurement et faiblement latéralement, car elle reste dépendante de la distance entre les cavités glénoïdes abritant les condyles.

En revanche, la largeur mandibulaire inter-molaire demeure et les dimensions de la zone antérieure restent stables. (Figure 7)

Il est, par ailleurs, fondamental de bien comprendre que la croissance selon le « V » d'Enlow ne se fait pas en suivant la direction des branches du « V » mais selon un axe sagittal. Le diamètre transversal est régi par la distance inter-temporale.



**Figure 7** : COMPOSANTE TRANSVERSALE DE LA CROISSANCE EN LONGUEUR SOUS LA DÉPENDANCE DE LA DISTANCE INTER-TEMPORALE (4)

◆ Au niveau du coroné

On note une dérive médiale du coroné qui s'édifie avec les tractions du temporal, au moment de l'apparition de la praxie masticatoire. Avant, l'alimentation par succion met surtout en jeu les sangles orbiculaires et la langue.

Le coroné va ralentir l'effet d'écartement de la mandibule en arrière par apposition interne et résorption externe. La croissance se réalise selon le principe du « V ».

Pour Enlow et Harris : « les apophyses coronaires droite et gauche forment un V orienté à la fois dans un plan vertical et horizontal. Par apposition sur les faces internes du V, la croissance s'effectue simultanément dans les 3 directions supérieure, postérieure et interne. »

La croissance en direction interne se fait par :

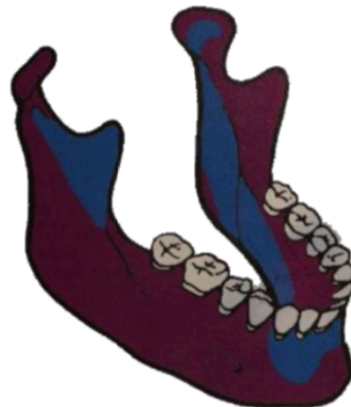- Apposition périostée sur la face interne ;
- Résorption périostée sur la face externe. (Figure 8)

Le déplacement interne du sommet de l'apophyse est moins marqué que celui de la base du fait de l'action du muscle temporal.

◆ Au niveau basilaire

Au niveau de la face interne du corps mandibulaire, il y a des phénomènes de résorption sous la ligne mylo-hyoïdienne, qui s'étend jusqu'à la région canine.

Au niveau de la face externe du corps mandibulaire, il existe uniquement des phénomènes d'apposition sauf au niveau du menton. (4) (Figure 8)



**Figure 8** : REMODELAGE DU RAMUS ET DE LA SYMPHYSE. EN BLEU LES ZONES DE RÉSORPTION ET EN VIOLET, LES ZONES D'APPOSITION. (4)

### 3. ENDOMORPHOSES DE LA DIMENSION TRANSVERSALE

#### 3.1. D'origine maxillaire

##### 3.1.1. Endognathie maxillaire

###### 3.1.1.1. Définition

L'endognathie maxillaire se caractérise par une insuffisance de développement transversal du maxillaire associée à une inclinaison normale des procès latéraux. (9)

Le problème est d'origine squelettique, basale. (108)

Elle peut être observée dès la denture temporaire. (9)

###### 3.1.1.2. Étiologies

Les étiologies peuvent être générales (9) (hérédité, rachitisme, maladie de Crozon, séquelle de fente labio-palatine) mais sont le plus souvent d'origine fonctionnelle.

Une ventilation orale, une position basse de la langue ou un trouble de la mastication sont très souvent retrouvés chez ces patients. (3)

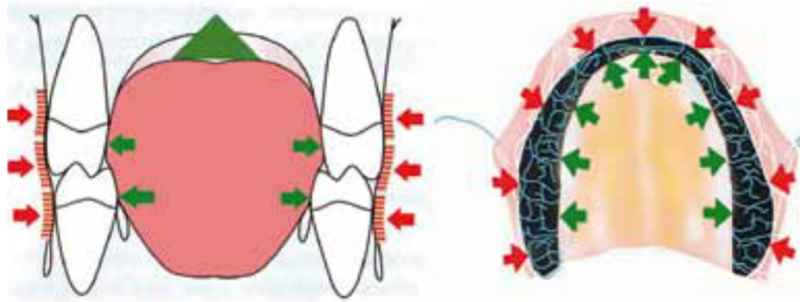
###### ◆ Troubles de la posture linguale et de la déglutition

La langue a une position naturelle haute, plaquée derrière les incisives. Sa pointe est approximativement en contact avec les papilles rétro-incisives.

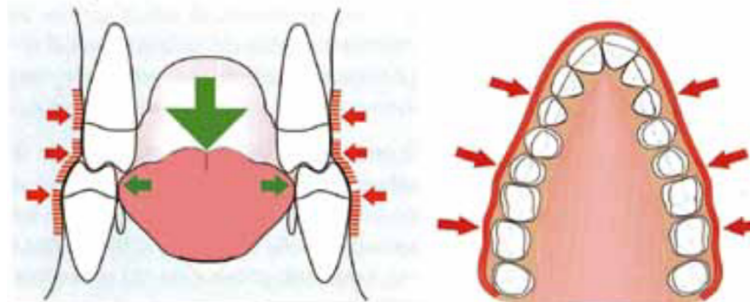
Tout comme la voûte crânienne est façonnée par l'encéphale ou l'orbite par le globe oculaire pendant la croissance, la suture médio-palatine est stimulée par la langue.

La déglutition atypique est une déglutition de type succion. Elle est anormale après l'âge de 8 ans. Elle est caractérisée par un contact entre la langue et les lèvres.

Lorsque le sujet déglutit, les lèvres sont entrouvertes, la capture des aliments n'est plus labiale, mais incisive. La langue s'interpose entre les arcades (antérieurement ou latéralement). La stimulation palatine devient inexistante dans la dimension transversale.(40)



**Figure 9** : POSITION HAUTE DE LA LANGUE ENTRAINANT UN BON DÉVELOPPEMENT TRANSVERSAL DES MAXILLAIRES. LES DENTS SE DÉPLACENT NATURELLEMENT DANS LE COULOIR D'ÉQUILIBRE MUSCULAIRE (40)



**Figure 10** : POSITION BASSE DE LA LANGUE ENTRAINANT UNE INSUFFISANCE DE DÉVELOPPEMENT TRANSVERSAL DU MAXILLAIRE SUPÉRIEUR PROVOQUANT UN ENCOMBREMENT DENTAIRE.(40)

◆ Ventilation nasale fonctionnelle et dysfonctionnelle

Seule la ventilation nasale est physiologique. La position de la langue est en rapport avec cette fonction : pour permettre la ventilation uniquement nasale, elle doit adopter sa posture physiologique de repos, sa pointe contre les papilles palatines. En effet, la ventilation nasale est gênée par une langue positionnée entre les arcades, car sa partie moyenne ferme le carrefour aérien supérieur. La ventilation qui se réalise exclusivement ou partiellement par la bouche doit être considérée comme pathologique. C'est un type de ventilation acquise, compensatrice d'une obstruction nasale existante ou ayant existé. Souvent, l'habitude reste acquise, même si l'obstruction a été traitée.(40)

Le flux ventilatoire nasal est réduit et entraîne un hypodéveloppement des fosses nasales et des sinus. A l'inverse, l'étroitesse du maxillaire contribue à l'étroitesse des fosses nasales et limite l'efficacité de la ventilation nasale, expliquant les effets bénéfiques de l'expansion maxillaire sur la ventilation. (21)

◆ Mastication dysfonctionnelle

Selon Limme, la mastication fonctionnelle correspond à une mastication unilatérale alternée avec des cycles masticatoires symétriques en forme, en amplitude et en énergie dépensée. Une mastication performante stimule les processus de croissance transversale des mâchoires et permet ainsi, avec le temps, l'expansion des arcades dentaires.

Ainsi, une étroitesse du maxillaire peut être la conséquence d'une insuffisance masticatrice (alimentation molle, industrielle, mastication bilatérale). (74)

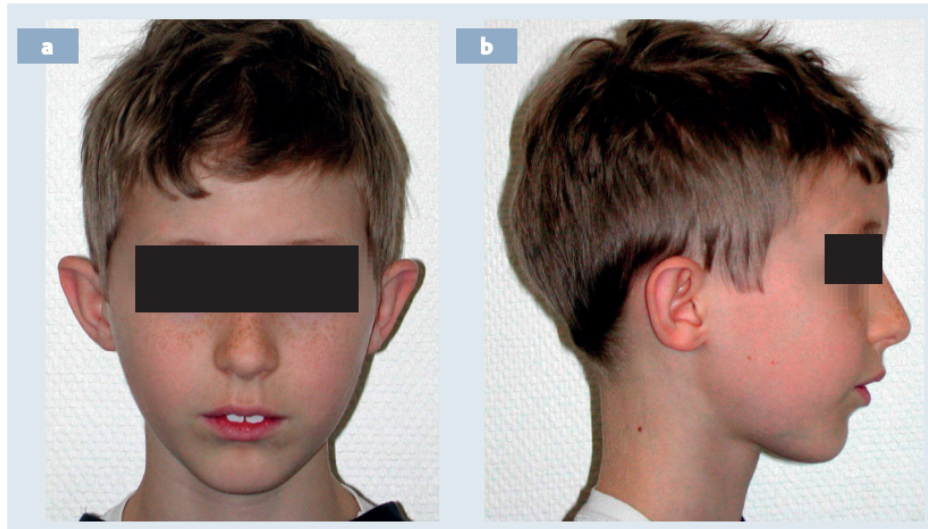
Il s'agit d'un cercle vicieux dysmorpho-dysfonctionnel qu'il convient de rompre au plus vite. (33)

3.1.1.3. Diagnostic positif

◆ Examen exo-buccal

A l'examen exo-buccal, le massif facial est étroit dans sa partie basse. Les sillons nasogéniens sont marqués et les pommettes effacées. Le sourire laisse découvrir une arcade maxillaire étroite associée à des espaces noirs en regard des commissures labiales. (21)

Les patients présentent un faciès de type adénoïdien, faciès qui marque la présence de cernes, une inoclusion labiale et une largeur nasale faible. Tous ces signes incitent à suspecter une ventilation orale totale ou mixte, souvent rencontrée en présence d'une endognathie maxillaire. (93)

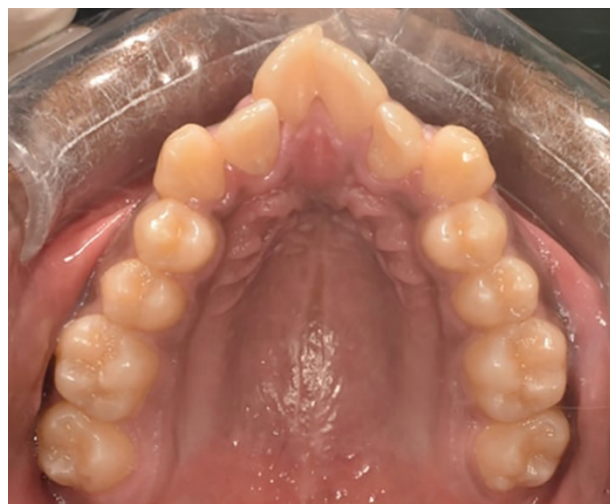

**Figure 11** : PHOTOS EXOBUCCALES D'UN JEUNE PATIENT PRESENTANT UN FACIES ADENOÏDIEN (28)

◆ Examen endo-buccal intra-arcade

A l'examen endo-buccal, le palais est ogival, profond. Les procès alvéolaires sont droits et il peut exister un encombrement dentaire dans la région incisivo-canine avec bien souvent des incisives latérales boquées dans leur éruption, plus rarement des canines.

La forme de l'arcade est caractéristique avec une arcade pincée en forme de V, de lyre ou d'U étroit.



**Figure 12** : UNE ARCADE MAXILLAIRE EN FORME DE V AVEC UN ENCOMBREMENT ANTÉRIEUR (57)

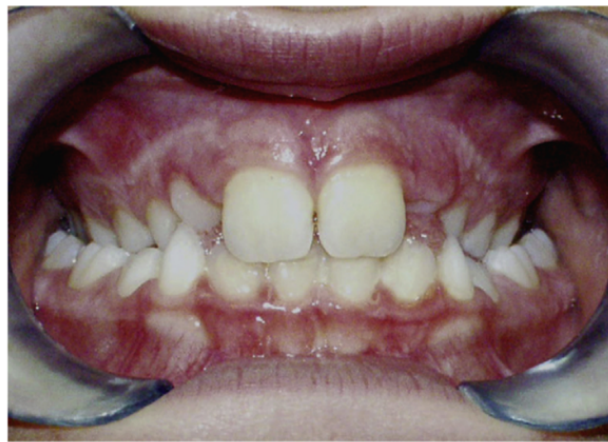◆ Examen endo-buccal inter-arcade

L'endognathie s'accompagne d'une non-concordance des formes d'arcades maxillaire et mandibulaire. Une arcade maxillaire étroite contraste avec une arcade mandibulaire souvent très bien développée par l'action d'une langue basse qui a déshabité le palais. Cette incongruence induit une instabilité occlusale qui peut se traduire par une occlusion déviée de la mandibule.

Il est nécessaire à ce niveau de faire le diagnostic différentiel entre la latérodéviatation mandibulaire et la latérogathie mandibulaire.

Nous recherchons l'occlusion centrée de la mandibule, c'est-à-dire l'occlusion avec les condyles mandibulaires centrés dans leur cavité articulaire et sans contrainte. Dans le cas d'une latérodéviatation mandibulaire en occlusion centrée la déviatation disparaît, la déviatation est donc le résultat d'un glissement en occlusion de convenance et non d'une asymétrie structurelle des bases osseuses. (108)

L'endognathie maxillaire symétrique s'accompagne d'une absence de latérodéviatation.  
(3)



**Figure 13** : SIGNES ENDOBUCCAUX DE FACE D'UNE ENDOGNATHIE MAXILLAIRE CHEZ UN ENFANT DE 8 ANS (67)





**Figure 14** : SIGNES EXOBUCCAUX D'UNE LATERODEVIATION FONCTIONNELLE : DEVIATION DU MENTON A GAUCHE PAR RAPPORT AU PLAN SAGITTAL MEDIAN, HYPODEVELOPPEMENT DU COTE DROIT ET CONVERGENCE DES LIGNES HORIZONTALES A GAUCHE. (9)

◆ Examens complémentaires

○ Étude des moulages :

Pour Mc Namara, la déficience transversale maxillaire peut ne pas être accompagnée d'une inversion de l'occlusion transversale des secteurs latéraux, mais elle est décelable si la largeur inter-molaire est inférieure à 31mm. (93)

Les compensations dento-alvéolaires par version corono-vestibulaire masquent au niveau dentaire le déficit transversal, on a donc une courbe de Wilson accentuée. (108)

○ Téléradiographie de face :

C'est l'incidence la plus adaptée à l'étude des anomalies transversales. La prise du cliché est cependant délicate.

Cette incidence permet l'observation de la position de la langue et de ses relations avec la voûte palatine et le dépistage de certains signes morphologiques signant la présence d'une endognathie maxillaire.

Ricketts a établi des normes céphalométriques en fonction de l'âge des sujets afin de poser un diagnostic squelettique.

Il a étudié en particulier :

- La largeur nasale ;
- La largeur maxillaire entre les deux points jugaux (J) (norme à 8 ans = 60 mm) ;
- La largeur mandibulaire entre les deux points antégonions (Ag) : (norme à 8 ans = 75,25 mm). (21)

### 3.1.2. Endoalvéolie maxillaire

#### 3.1.2.1. Définition

L'endoalvéolie signe une inclinaison en dedans des procès alvéolaires de façon uni ou bilatérale, associée ou non à une occlusion inversée molaire uni ou bilatérale avec une base osseuse normale.(67)

Elle peut s'observer dès la denture temporaire. (9)

#### 3.1.2.2. Étiologies

Elle est le reflet de l'équilibre musculaire et plus particulièrement buccinato-lingual.

Comme dans les autres dimensions de l'espace, ces anomalies alvéolaires peuvent :

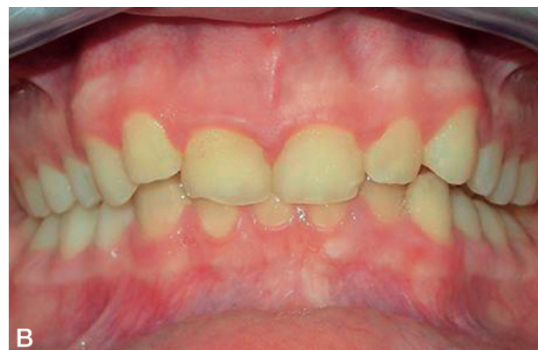- Compenser une discordance squelettique transversale permettant l'établissement d'une occlusion transversale normale ;
- Être responsables de l'anomalie occlusale observée en cas de fort déséquilibre musculaire. (21)

#### 3.1.2.3. Diagnostic positif

L'endoalvéolie peut être asymétrique ou symétrique. Elle est souvent associée à une latérodéviation mandibulaire qui cherche à stabiliser le calage postérieur. Une latérodéviation avec endoalvéolie symétrique non traitée précocement peut entraîner l'apparition d'une asymétrie des arcades et des bases osseuses par compensation. (3)

De même, l'examen cinétique revêt une importance diagnostique toute particulière avec l'étude des positions de référence comme l'intercuspitation maximale, la position de repos, la position de la bouche ouverte, la relation axiale terminale et du chemin de fermeture dans ses derniers millimètres avec la mise en évidence d'une prématurité (4). Dans tous les cas, le traitement est précoce pour éviter que la latérodéviation ne se transforme en latérogнатhie.(105)

L'examen de l'occlusion peut permettre de noter des facettes d'usure anormales, une courbe de compensation transversale (courbe de Wilson) plate ou inversée. (108)



**Figure 15 : PATIENT PRESENTANT UNE ENDO-ALVEOLIE (21)**

#### 3.1.2.4. Diagnostic différentiel entre endognathie et endoalvéolie

Le diagnostic différentiel entre anomalie squelettique et alvéolaire est essentiel afin d'optimiser la prise en charge thérapeutique. Il repose sur l'orientation des procès alvéolaires, l'inclinaisons des axes dentaires (21) et l'étude de la courbe de compensation transversale, la courbe de Wilson.

## **3.2. D'origine mandibulaire**

### 3.2.1. Endognathie mandibulaire

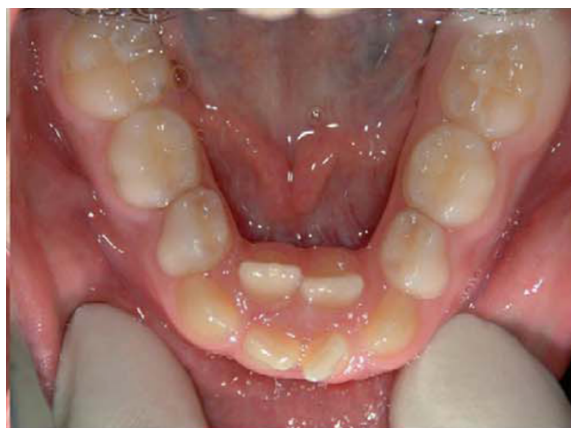Moins fréquente que l'endognathie maxillaire, elle s'intègre le plus souvent dans un contexte d'hypodéveloppement général de la mandibule (micromandibulie) et se

rencontre en particulier dans certaines classes II sévères. Le décalage antéro-postérieur de la mandibule accentue l'impression d'insuffisance transversale.

Elle peut être à l'origine d'une occlusion en ciseaux. (21)

Elle s'accompagne d'un effondrement de l'étage inférieur de la face, d'une linguoversion des dents inférieures et d'une supraclusion antérieure. (3)

Les signes cliniques d'une déficience transversale mandibulaire sont une diminution de la longueur de l'arcade mandibulaire, une largeur inter-canine étroite, un encombrement des dents antérieures inférieures, une morphologie de l'arcade antérieure aplatie, une supraclusion accrue et une occlusion croisée vestibulaire postérieure. (118)



**Figure 16 : ARCADE MANDIBULAIRE PRÉSENTANT UN ENCOMBREMENT EXTREME DU À UNE INSUFFISANCE TRANSVERSALE (101)**

### 3.2.2. Endoalvéolie mandibulaire

C'est une anomalie peu fréquente, caractérisée par une linguoversion des secteurs latéraux inférieurs. Elle peut aller jusqu'à une inoclusion latérale totale dans les cas graves.(3)

## 4. MOYENS THÉRAPEUTIQUES

### 4.1. Traitements précoces

Un traitement précoce est un traitement réalisé en période de croissance. Il débute en phase de denture temporaire ou de denture mixte, la prévention et l'interception en font partie.

La prévention est un ensemble de moyens mis en œuvre pour empêcher l'apparition d'une dysmorphose. L'interception est un acte thérapeutique simple, qui s'inscrit dans un contexte de croissance cranio-faciale et qui permet d'obtenir une correction partielle ou totale d'une dysmorphose et d'empêcher son aggravation. (105)

#### 4.1.1. Éducation fonctionnelle

C'est une forme d'interception des malocclusions, qui permet de corriger les dysfonctions et de neutraliser les parafunctions de la sphère oro-faciale, pour donner la possibilité à la croissance de s'exprimer sans contrainte.

Elle améliore la ventilation, la déglutition, la mastication et la posture, procurant un bien-être au patient, ainsi qu'un pré-alignement dentaire garant d'une meilleure image de lui-même.

La thérapeutique par réhabilitation agit sur le système nerveux central. Elle peut être active, en faisant intervenir le psychisme de l'individu. Elle peut être passive, grâce à des appareillages.

Après avoir dépisté et diagnostiqué précisément la ou les anomalies, il va s'agir, entre autres, de :

- Rééduquer la fonction respiratoire ;
- Éduquer la fonction linguale ;
- Rééduquer la posture labiale des respirateurs buccaux ;
- Inhiber certains muscles comme la musculature mentonnière ;
- Convaincre un enfant d'arrêter de sucer son pouce ou d'utiliser une sucette.(40)

Cette thérapeutique peut être menée par un kinésithérapeute, orthophoniste (41) ou bien à l'aide d'appareils fonctionnels.

Voici quelques appareils utilisés :

◆ **Éducateurs comportemento-fonctionnels souples**



**Figure 17 : ÉDUCATEUR COMPORTEMENTO-FONCTIONNELS SOUPLES (40)**

- Le double bandeau vestibulaire force l'enfant à respirer par le nez et empêche les interférences labiales et linguales ;
- L'écran labial et ses picots placés sur le bandeau vestibulaire inférieur diminuent l'hypertonie de la lèvre inférieure. Les lèvres doivent être jointes pendant le port diurne ;
- Les plans de suroclusion molaire à structure en aile d'avion libèrent la mandibule et décompressent les condyles ;
- La rampe à langue du système EF® guide la langue vers le haut ;
- Enveloppe linguale et languette de positionnement du système Trainer® ;
- Les indentations (gamme EF®) permettent un recentrage des milieux et une stimulation occlusale ;

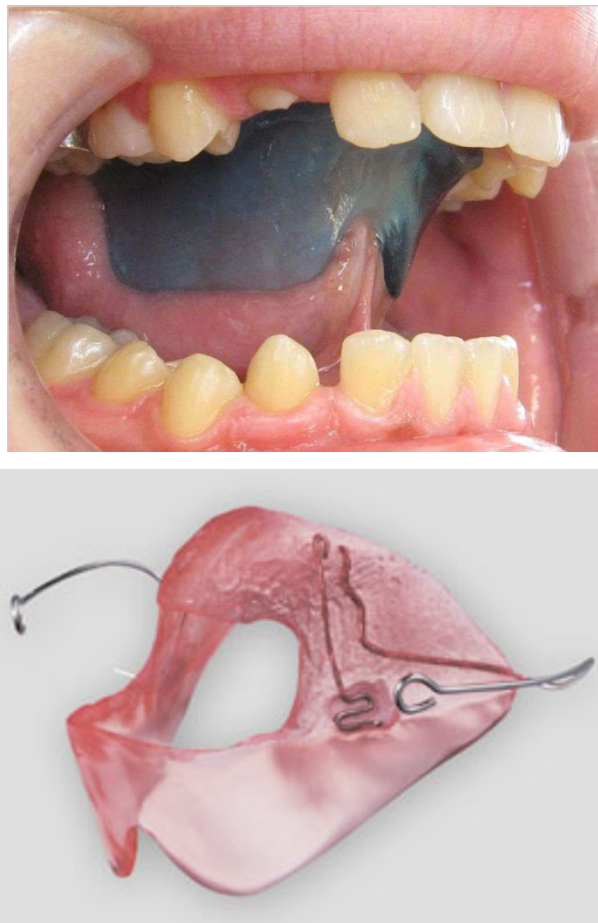
Les gouttières supérieures et inférieures ont la forme d'un arc parabolique et s'adaptent aux arcades larges ou étroites. Elles exercent des forces légères d'alignement sur les dents antérieures et positionnent les dents en Classe I en agissant comme un activateur propulseur. (40)

### ◆ Enveloppe linguale nocturne (ELN)

L'enveloppe linguale nocturne (ELN) est un dispositif intra-oral visant une exécution de la déglutition directement et exclusivement dictée par le « programme moteur inné encéphalique » de déglutition secondaire.

Le toboggan antérieur bloque la route motrice linguale antérieure par privation du contact avec les lèvres. Ainsi, le verrouillage buccal antérieur n'est plus assuré par la langue mais par les lèvres. La ventilation nasale est donc privilégiée.

Les parois latérales du tunnel bloquent la route motrice linguale latérale par privation de l'environnement tactile jugal. (115)



**Figure 18 : ENVELOPPE LINGUALE NOCTURNE (120)**

#### ◆ Tong Right Positioner (TRP)

Le Tong Right Positioner (TRP) est un dispositif intra-oral sur mesure visant à corriger la dysfonction linguale. Il est scellé sur les premières molaires maxillaires permanentes pendant toute la durée du traitement. Le TRP empêche les mouvements postéro-antérieurs de la langue en l'obligeant, par son arc central, à s'appliquer sur le pourtour du palais, en arrière de la papille bunoïde, en position physiologique.

Les résultats de l'étude de Mauclair et al., suggèrent que le TRP permet la correction des dysfonctions linguales par tonification des muscles de la base de la langue et élargit le diamètre antéro-postérieur de l'oropharynx plus efficacement que chez des patients traités par des exercices de rééducation linguale seuls.(77)



**Figure 19 : TONG RIGHT POSITIONNER (123)**

#### 4.1.2. Meulages sélectifs

Les meulages sélectifs sont recommandés, lorsque la largeur du maxillaire est égale ou légèrement inférieure à la largeur mandibulaire : la différence entre la largeur maxillo-mandibulaire au niveau canin doit être supérieure à 3mm.

Les meulages s'effectuent du côté non croisé pour recentrer l'occlusion, et sont donc pratiqués sur les interférences mises en évidence après avoir fait coïncider les milieux incisifs, avec un angle de meulage de 45° par rapport à l'axe radulaire. (93)



Il est donc recommandé de commencer le traitement de l'occlusion croisée postérieure par meulage dans la dentition temporaire. S'il n'y a pas d'effet, un appareil orthopédique, de préférence fixe, doit être appliqué au début de la dentition mixte. Le but d'un traitement précoce en dentition temporaire est de permettre aux premières molaires permanentes d'émerger dans des arcades dentaires aux dimensions transversales harmonieuses.

#### 4.1.3. Expansion au maxillaire

Cette méthode a été introduite par Angell en 1860 et popularisée par Haas en 1961 pour devenir aujourd'hui une technique de routine dans le traitement des déficiences transversales.

La suture médio-palatine avant qu'elle ne se synostose c'est-à-dire qu'elle s'ossifie, peut voir sa croissance stimulée notamment par des traitements orthopédiques. Une fois synostosée, des techniques de disjonction chirurgicale suivie d'un traitement orthodontique permettent de corriger les endomaxillies. La suture médio-palatine se ferme partiellement à la fin de la croissance. La synostose complète de cette suture survient plus tardivement à un âge variable. (83)

##### 4.1.3.1. Expansion rapide au maxillaire (ERM) ou disjonction maxillaire

Elle permet une disjonction de la suture inter-maxillaire rapide et est d'autant plus orthopédique qu'elle sera précoce. Elle pourrait dans ce cas augmenter la perméabilité nasale par un élargissement de la base nasale. (33)

Elle est décrite par Château comme : « Un procédé thérapeutique qui consiste à rompre, à l'aide d'appareils orthopédiques adéquats, les ligaments de la suture palatine médiane, puis à écarter jusqu'à 1cm, l'un et l'autre des maxillaires supérieurs par manœuvre de force ». (88)

#### 4.1.3.1.1. Principes généraux

L'ERM a pour but d'élargir la base maxillaire afin d'améliorer les conditions occlusales transversales et de créer de l'espace dans l'arcade dentaire maxillaire.

Habituellement, on scelle un disjoncteur sur les dents d'ancrage qui, lors de la rotation intermittente (activation) de la vis d'expansion centrale, provoque une ouverture dans la suture médio-palatine.

Ce dispositif génère des forces lourdes à direction transversale qui permettent la séparation des deux maxillaires au niveau du plan médian. L'ouverture qui se présente s'ossifie au cours des mois suivants, de sorte qu'un véritable élargissement squelettique du maxillaire se produit dans la dimension transversale.

La force maximale générée, généralement atteinte lors de l'activation de la vis, dépend du mode d'activation. Selon Isaacson et al., des forces moyennes de 15 à 50 N sont alors transmises au maxillaire. Quelques minutes après la fin de l'activation, une réduction partielle des forces agissantes se produit, la force résiduelle restante fournissant un effet cumulatif lors de la reprise de l'activation.

Après plusieurs activations, des valeurs de 100 N et plus peuvent être atteintes.

L'ouverture dans la suture médio-palatine se produit généralement entre la 9e et la 12e activation individuelle avec formation d'un diastème inter-incisif.

Le moment de l'ouverture de la suture médio-palatine dépend de son degré d'ossification, ce qui signifie qu'une ouverture de suture rapide et sans complication peut être attendue jusqu'à l'âge juvénile.

D'un point de vue physiopathologique, la suture ouverte représente une lésion osseuse qui se régénère par la formation d'un cal après infiltration d'ostéoblastes, et est donc considérée comme une ostéogenèse par distraction. Le moment de l'ouverture de la suture est déterminé par l'état d'ossification de la suture et la rigidité des structures anatomiques voisines. (54)

#### 4.1.3.1.2. Indications

Étant donné l'augmentation du plancher des fosses nasales et du périmètre d'arcade, l'expansion maxillaire sera prescrite dans les situations suivantes :

- Respiration buccale par étroitesse des voies nasales ;
- Endognathie ;
- Encombrement incisivo-canin non dû à une macrodontie pouvant conduire à l'inclusion des canines permanentes. (88)

Salagnac propose en 2019 un indice définissant les indications médicales justifiant la mise en place d'une disjonction maxillaire.

Pour chaque signe, un coefficient lui est associé. Au moment de l'examen clinique, le praticien coche dans les cases la présence (1) ou l'absence (0) du signe clinique et le multiplie par le coefficient associé.

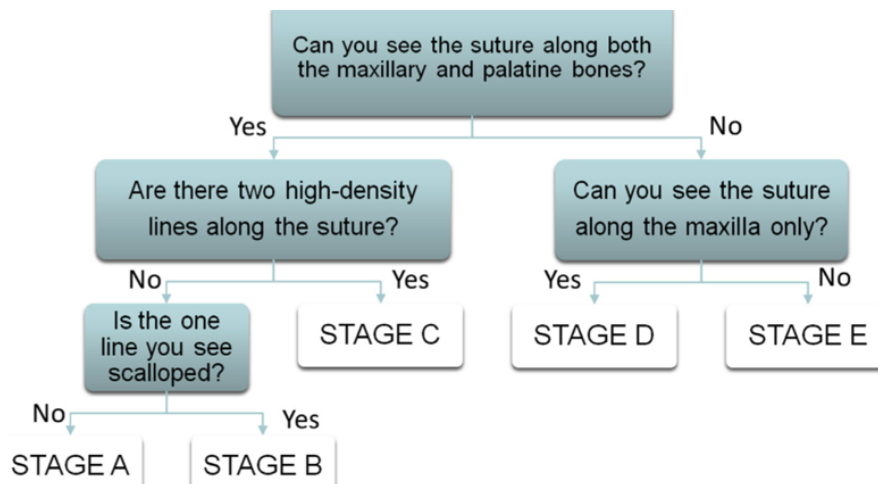
A la fin, il suffit d'additionner tous les scores pour obtenir la somme finale qui, si elle est supérieure ou égale à 18 justifie la mise en place d'un traitement par ERM.

Indice justifiant une disjonction intermaxillaire					
	Signes cliniques et radiologiques	Oui	Non	Coefficient	Score
<b>Faciaux :</b>	Dolichofacial			3	
	Rétrognathie ou prognathie mandibulaire			1	
	Mésofacial			1	
	Distance intercanthale réduite			1	
<b>Fonctionnels :</b>					
<b>Respiratoires :</b>	Respiration buccale			1	
	Ronflement nocturne			1	
	SAHOS			1	
	Hypertrophie adéno-amygdalienne			1	
	Troubles du sommeil nocturne			1	
	Déviations de la cloison nasale			1	
	Signe de Gudin positif			1	
<b>Déglutition :</b>	Atypique			1	
	Inocclusion labiale permanente			1	
	Hypotonie musculaire faciale			1	
<b>Intra-oraux :</b>					
<b>Maxillaires :</b>	Voûte palatine profonde et étroite			2	
	Muqueuse palatine para-médiane étroite			1	
<b>Dento-alvéolaires :</b>	Arcade maxillaire en lyre et en V			1	
	Inclinaison palatine des procès alvéolaires maxillaires			2	
<b>Dentaires :</b>	Occlusion croisée unilatérale			1	
	Occlusion croisée bilatérale avec déficit du Ø inter-canin maxillaire > 4 mm			2	
	Encombrement dentaire ++			1	
<b>Radiologiques :</b>					
	Cavité nasale transversalement étroite			2	
	Espace réduit ++ entre la cloison et les cornets			1	
	Distance inter-mol sup < ½ distance bi-zygomatique			1	
<b>Index ≥ 18 =&gt; indication de DIM</b>				Total maximum 30	Total

**Figure 20 : INDICE DE DIAGNOSTIC PROPOSÉ (99)**

La disjonction orthopédique maxillaire est possible jusqu'à la sidération des sutures médio-palatine et ptérygo-palatine, soit généralement jusqu'à l'âge de 16 ans pour les garçons et 14 ans pour les filles. Au-delà, un examen radiologique 3D par cone-beam de la suture médiane est recommandé pour éviter de réaliser des forces lourdes sur une suture totalement ou en partie synostosée qui induiraient des fenestrations par rupture des corticales alvéolaires latérales.(22)

Angelieri et al. ont estimé qu'une procédure orthopédique pouvait être réalisée jusqu'au stade C de leur classification des stades de maturation de la suture médio-palatine.



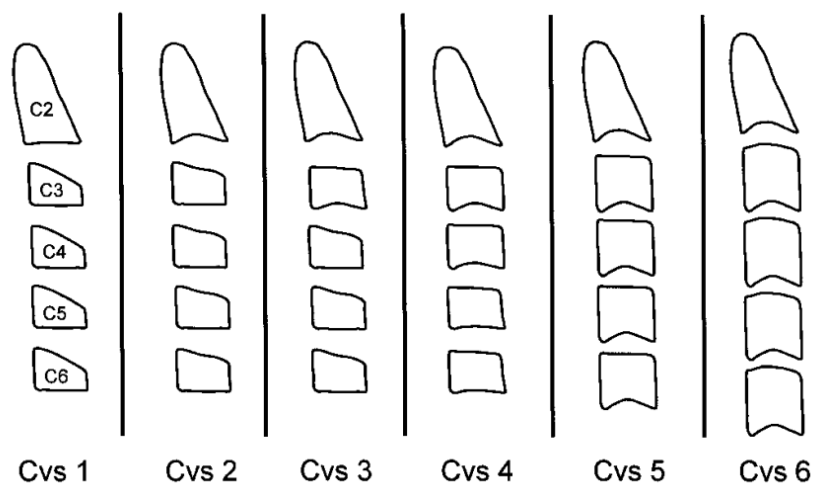
**Figure 21** : ARBRE DECISIONNEL POUR LA CLASSIFICATION DES STADES DE MATURATION DE LA SUTURE MEDIO-PALATINE (7)

Selon Baccetti (11), il existerait une corrélation entre le degré d'ossification suturale et le degré d'ossification cervicale observé sur une téléradiographie de profil.

Les stades de maturation cervicale sont :

- Stade 1 (Cvs 1) : les bords inférieurs des corps de toutes les vertèbres cervicales sont plats. Les bords supérieurs sont effilés d'arrière en avant ;
- Stade 2 (Cvs 2) : Une concavité se développe dans le bord inférieur de la deuxième vertèbre. La hauteur verticale antérieure des corps augmente ;
- Stade 3 (Cvs 3) : Une concavité se développe dans le bord inférieur de la troisième vertèbre ;

- Stade 4 (Cvs 4) : Une concavité se développe dans le bord inférieur de la quatrième vertèbre. Des concavités dans les bords inférieurs de la cinquième et de la sixième vertèbre commencent à se former. Les corps de toutes les vertèbres cervicales sont rectangulaires ;
- Stade 5 (Cvs5) : Les concavités sont bien définies dans les bords inférieurs des corps des 6 vertèbres cervicales. Les corps sont presque carrés et les espaces entre les corps sont réduits ;
- Stade 6 (Cvs6) : Toutes les concavités se sont approfondies. Les corps vertébraux sont maintenant plus hauts que larges.



**Figure 22 : LES STADES DE MATURATION DES VERTEBRES CERVICALES (11)**

- Les stades pré pubères (stade cervical CS1 et CS2) sont des indicateurs fiables pour les stades A et B de la maturation de la suture médio-palatine ;
- Dans le stade pubertaire (CS3), le patient est probablement au stade C de la maturation de la suture médio-palatine ;
- Dans les stades post-pubères (CS4-CS5) cela peut correspondre au stade C (72% des patients au stade CS4 et 13,5% des patients au stade CS5) ou aux stades D et E.

Une thérapeutique orthopédique par disjonction maxillaire peut donc être conduite jusqu'au stade CS3 de maturation des vertèbres cervicales selon ces auteurs.

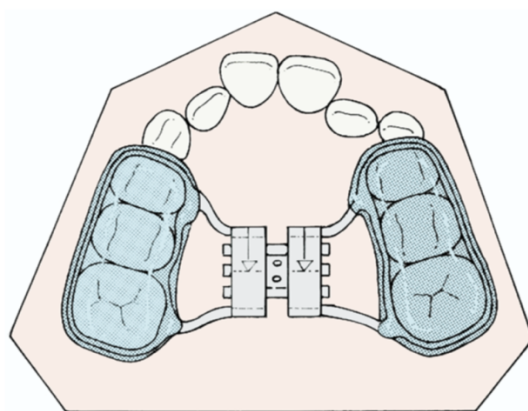
#### 4.1.3.1.3. Contre-indications

- L'augmentation de la dimension verticale qui se produit, peut restreindre l'application de cette thérapeutique chez les hyperdivergents ;
- Chez les adultes, après la synostose, la lame conjonctive disparaît et toute tentative de disjonction se solderait par une fracture des interdigitations. (88)

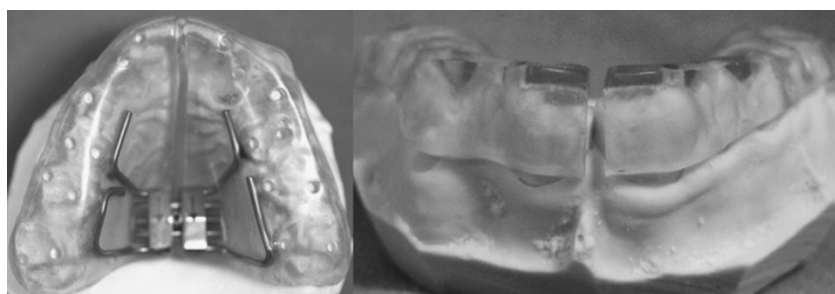
#### 4.1.3.1.4. Dispositifs utilisés

##### ◆ Disjoncteurs scellés sur gouttières

Ce dispositif fixe utilise une couverture acrylique postérieure ou complète qui est scellée directement aux dents. Les plans de surélévation libèrent l'occlusion en supprimant les interférences cuspidiennes.



**Figure 23 : DISJONCTEUR SUR GOUTTIERE (39)**



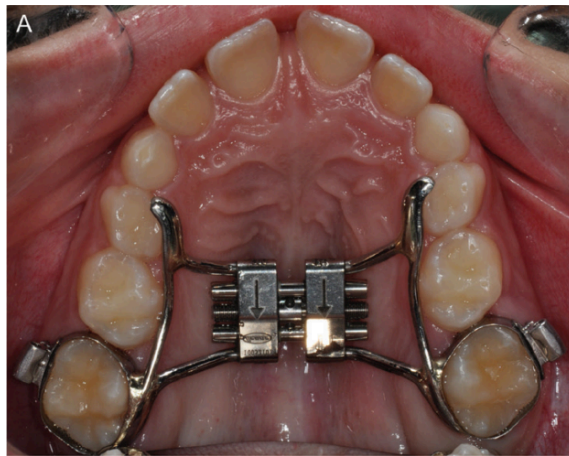
**Figure 24 : DISJONCTEUR SUR GOUTTIERE RECOUVRANT COMPLETEMENT L'ARCADE MAXILLAIRE (94)**

### ◆ Disjoncteur Hyrax

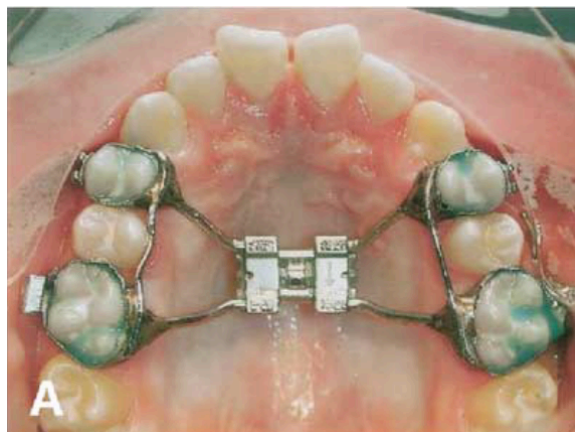Le disjoncteur HYRAX « Hygienic Rapid Expander », créée par Biederman en 1968 est l'appareil de routine pour réaliser une ERM. (8)

Il s'agit d'un disjoncteur métallique fixe soudé aux bagues des premières molaires ou des premières molaires et des premières prémolaires avec un fil lingual de 0,036 mm reliant les bagues. (111)

Selon Mc Namara cité par De Coster, on utilise cet appareil pour les disjonctions classiques en denture mixte précoce.



**Figure 25 : UN DISJONCTEUR TYPE HYRAX EN VUE OCCLUSALE (16)**

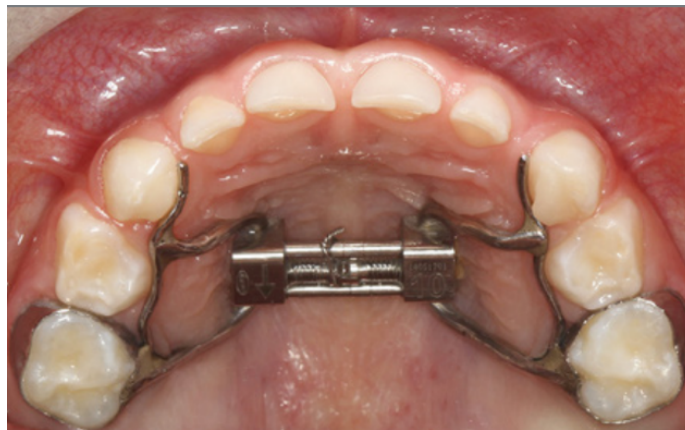


**Figure 26 : UNE VARIANTE DE DISJONCTEUR HYRAX AVEC APPUI SUR LES PREMIERES PREMOLAIRES ET LES PREMIERES MOLAIRES (32)**

Ici, un exemple d'appareil prenant appui sur des dents temporaires.

Bien que Masucci et al. aient rapporté environ 30 à 40 % de rechute après l'expansion palatine dans la denture temporaire, d'autres groupes de recherche ont décrit une excellente stabilité globale à long terme de la correction très précoce de l'occlusion croisée.

Schneider-Moser et Moser n'ont que très rarement (moins de 2 %) connu une rechute transversale chez leurs patients, qui ont dû être soit retraités par une deuxième ERM, soit par la pose d'une barre transpalatine.(102)



**Figure 27** : DISJONCTEUR DE TYPE HYRAX SCELLE CHEZ UN PATIENT EN DENTURE TEMPORAIRE (102)

- Protocole d'activation de ces types d'appareils :

L'activation s'effectue à l'aide d'une tige métallique munie d'un cordonnet pour éviter tout accident de déglutition ou d'inhalation. Classiquement, l'activation (généralement 0,25mm) se fait d'avant en arrière au rythme d'un quart de tour le matin et un autre le soir pendant une dizaine de jours selon les résultats obtenus, avec une tendance à l'hypercorrection. Des visites de contrôle hebdomadaires sont nécessaires pour suivre l'effet des forces du disjoncteur sur les structures dentaires et osseuses.(88)

Une seule activation quotidienne peut aussi être faite sur une plus longue période.

Le nombre de tours d'activation est calculé en fonction du déficit mesuré sur les moulages après simulation de redressement des molaires inférieures.(22)

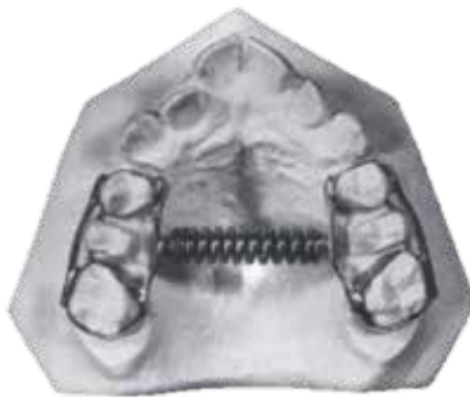

Selon Ouedraogo et al., on obtient des résultats en 10 jours avec l'ERM.

Une stabilisation pendant au moins 6 mois doit être mise en place. Au bout de 2/3 mois, on peut remplacer le disjoncteur par un dispositif tel qu'une plaque de Hawley ou un arc transpalatin avec bras latéraux.

#### ◆ Isaacson Expander

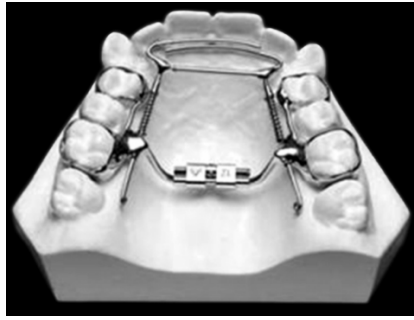
Il s'agit d'un appareil à ancrage dentaire. Les premières molaires et prémolaires sont solidarisiées dans une armature métallique. Il contient un ressort hélicoïdal possédant un écrou qui peut comprimer le ressort. L'activation s'effectue par fermeture de l'écrou ce qui comprime le ressort et entraîne l'expansion lorsqu'il se désactive. (2)



**Figure 28 : ISAACSON EXPANDER (5)**

#### ◆ IPC

L'IPC est conçu pour l'expansion orthopédique avec simultanément l'alignement des incisives. Au fur et à mesure de l'expansion, l'IPC contrôle la force du ressort hélicoïdal ouvert en NiTi appliquée à la surface linguale des dents antérieures. Le fil autour de l'extrémité distale des incisives latérales limite le diastème médian qui se produit souvent pendant l'ERM.



**Figure 29 : IPC (2)**

◆ **Type « Haas »**

Il s'agit d'un disjoncteur maxillaire fixe composé :

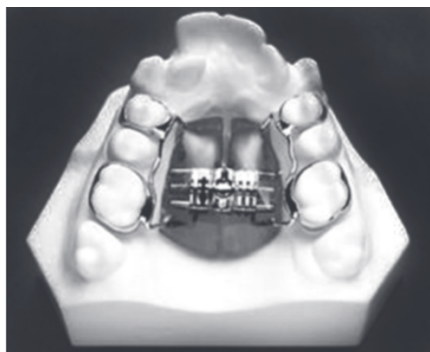
- D'un vérin médian ;
- De quatre bagues reliées par une armature métallique ;
- De deux pastilles en acrylique pour renforcer l'ancrage et obtenir une meilleure répartition des forces pendant l'expansion. (111)

Selon Mc Namara cité par De Coster, on utilise cet appareil pour des disjonctions plus tardives nécessitant un ancrage palatin. (33)

Haas, en 1970, donne les avantages des appareils à ancrage dentaire et tissulaire :

- Ils produisent plus d'expansion parallèle ;
- Moins de récurrence ;
- Une meilleure augmentation du volume de la cavité nasale ;
- Action plus squelettique ;
- Relation plus favorable des bases osseuses en largeur et aussi dans le plan antéropostérieur. (2)

Les inconvénients sont des irritations de la muqueuse palatine.

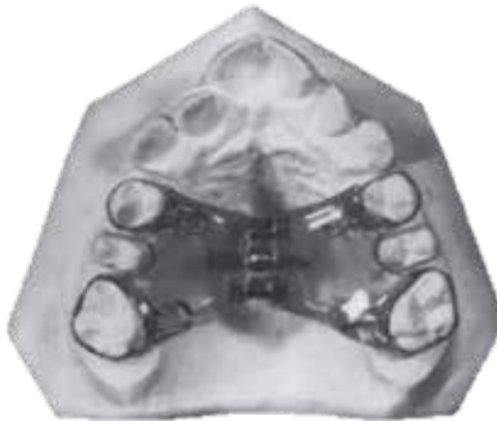

**Figure 30 : DISJONCTEUR DE TYPE « HAAS » (2)**

### ◆ Derichsweiler expander

Il est constitué de :

- Un vérin médian ;
- Quatre bagues scellées sur les premières prémolaires et molaires permanentes ;
- Une plaque palatine en résine dans la région postérieure incluant des parties métalliques en palatin des premières prémolaires et molaires. (2)



**Figure 31** : DERICHSWEILER EXPANDER (5)

#### 4.1.3.1.5. Effets de l'ERM

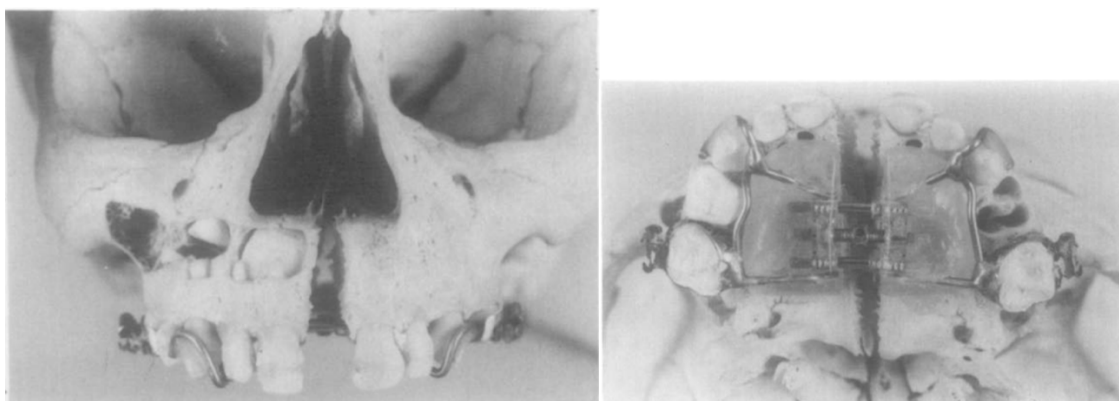
##### ◆ Effets bénéfiques

- Augmentation de la dimension transversale

L'ouverture de la suture médio-palatine est l'effet orthopédique recherché lorsque l'on entreprend une ERM.

Les deux héli maxillaires se séparent selon une ouverture triangulaire dans le plan frontal et transverse.

La réponse squelettique est maximale aux abords de la vis d'expansion mais diminue en direction de la base crânienne. (107)



**Figure 32** : LA DIVISION EVIDENTE DES PROCESSUS MAXILLAIRES OBSERVES DANS CE CRANE SEC EN DENTURE TEMPORAIRE REPRESENTE CE QUE L'ON APPELLE L'EFFET ORTHOPEDIQUE DE L'ERM.(107)

Pour Chung, la quantité d'expansion transversale moyenne obtenue est de 7,58mm. On a une augmentation moyenne de 30,1% de la largeur transversale du maxillaire et 23,1% de la largeur de la cavité nasale et également une augmentation de 3,3% de la largeur médiale orbitaire. (27)

- Augmentation de la largeur de la cavité nasale

Le maxillaire forme le plancher des fosses nasales, il est donc logique de supposer que l'expansion transversale maxillaire va donc avoir un effet sur les dimensions de la cavité nasale à partir du moment où une expansion squelettique est générée.

Giron de Velasco observe 2,7mm en moyenne d'expansion nasale à la suite d'une expansion rapide maxillaire à l'aide d'un disjoncteur sur gouttière. (42)

Oliveira De Felipe et al., en 2008, publient une étude montrant une augmentation significative de 30,12 % du volume des fosses nasales après disjonction maxillaire rapide et période de contention. (87)

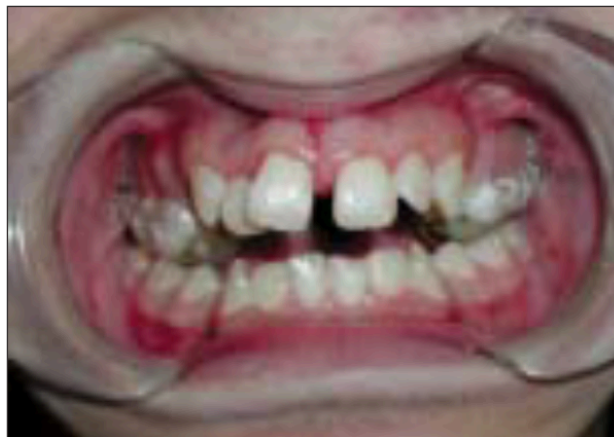
Kilic et al., dans une revue de littérature parue en 2008, regroupent onze études montrant une augmentation de 2 à 4 mm de la dimension transverse des fosses nasales. (58)

- Augmentation du périmètre d'arcade
  - Maxillaire

Selon Adkins et al., l'ERM avec l'appareil Hyrax produit des augmentations du périmètre de l'arcade maxillaire à un taux d'environ 0,7 fois le périmètre de base. Lors de la planification du traitement, il serait utile de pouvoir prédire ce gain de périmètre d'arcade pour une quantité donnée d'expansion transversale afin d'éviter les extractions dentaires. (1)

Chung et Font notent une augmentation de la largeur inter-prémolaire et molaire respective de 8,39mm et 7,92mm. (27)

Une méta-analyse publiée par Lagravère et al. en 2006 fait état d'un diastème inter-incisif suite à la disjonction maxillaire rapide d'en moyenne 2,98mm (se refermant spontanément après l'arrêt des activations).(62)



**Figure 33 : VUE FRONTALE DU DISTEME INTER-INCISIF APRES 3 SEMAINES D'ERM (109)**

- Mandibulaire

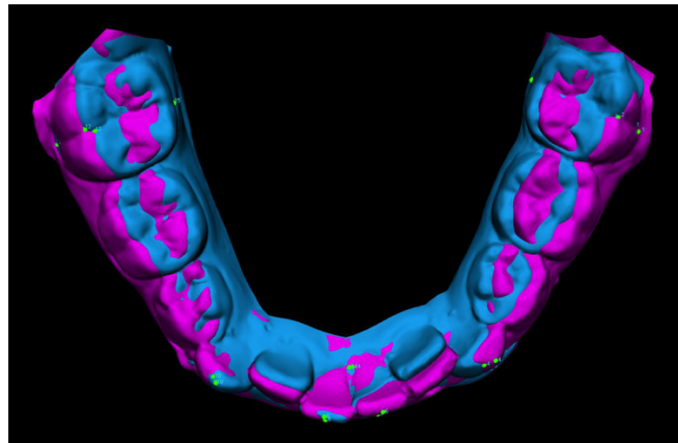
Selon Adkins et al., on obtient une expansion mandibulaire spontanée de 0,8mm maximum induite par l'expansion maxillaire.(1)

Une revue systématique de la littérature menée par De Medeiros Alves et al. en 2017 montre que l'expansion spontanée mandibulaire après une expansion lente au maxillaire n'est pas stable dans le temps. En revanche, seule l'ERM montre une

augmentation statistiquement significative de 0,9mm de la largeur inter-canine et de 0,7mm dans le secteur prémolaire.

On observe également un redressement vestibulaire des premières molaires de 7,7°.(79)

Ugolini et al. trouvent une augmentation spontanée de la distance inter-molaire de 1,9mm et un redressement vestibulaire des molaires de 9°.(112)



**Figure 34** : SUPERPOSITION DE MODELES NUMERIQUES PRE- ET POST-TRAITEMENT DE LA MANDIBULE PRESENTES COMME EXEMPLE DE REPONSE MANDIBULAIRE AU TRAITEMENT ERM (112)

- Sur les structures environnantes

Le maxillaire est la pièce maitresse de l'étage moyen de la face. Il s'articule avec dix os et l'ERM affecte donc directement ou indirectement les structures en relation avec lui.

Le traitement précoce avec ERM produit un déplacement osseux important par ouverture de sutures péri-maxillaires.

La quantité d'ouverture des sutures dépend de différents facteurs liés aux sujets. Les sutures qui s'articulent directement avec le maxillaire font face à une plus grande influence de l'ERM (comme la suture nasomaxillaire) par rapport à celles situées plus à distance (comme la suture zygomatiko-temporale). Le tableau présente les résultats mesurés dans l'étude de Leonardi et al. (69)

Suture	T0, mm (Mean ± SD)	T1, mm (Mean ± SD)	T1-T0, mm	Paired t-test
Zygomaticomaxillary	1.198 ± 0.522	1.541 ± 0.638	0.343	<.0005*
Zygomaticotemporal	1.035 ± 0.178	1.248 ± 0.261	0.213	<.0001***
Nasomaxillary	1.224 ± 0.226	1.64 ± 0.432	0.460	<.0001***
Frontonasal	1.209 ± 0.398	1.498 ± 0.476	0.289	<.0005*
Zygomaticofrontal	0.781 ± 0.181	1.068 ± 0.290	0.287	<.0005*
Frontomaxillary	1.017 ± 0.187	1.326 ± 0.169	0.309	<.0001***
Internasal	0.786 ± 0.101	1.173 ± 0.173	0.387	<.0450*

Significance level of *P* value: \* Statistically significant, \*\*\* Statistically highly significant.

### Figure 35 : QUANTITE D'OUVERTURE EN MM DES SUTURES PERI-MAXILLAIRES APRES UNE ERM PRECOCE (69)

En tant que procédure éprouvée pour l'élargissement transversal du maxillaire, l'expansion maxillaire rapide entraîne des contraintes modérées chez les enfants et les adolescents à la base crânienne, rendant peu probables des complications graves dans la région sphénoïdale juvénile.

La situation est différente chez les adultes. En raison de la diminution de l'élasticité des structures squelettiques adultes, un degré marqué de stress se produit dans la région sphénoïdale lors de l'expansion maxillaire rapide, en raison de la flexion des processus ptérygoïdiens. Le foramen rond, le foramen ovale et la fissure orbitaire supérieure sont particulièrement touchés, où des fractures entraînant des lésions vasculaires peuvent survenir. La séparation chirurgicale du maxillaire du sphénoïde est donc un moyen important de prévenir les complications de la région de la base crânienne chez l'adulte.(54)

- Sur les fonctions
  - Sur la ventilation

Comme décrit précédemment, l'ERM permet une augmentation de la largeur de la cavité nasale, augmentant par conséquent la perméabilité des voies aériennes supérieures et permettant une ventilation nasale stricte qui est physiologique.

De nombreuses études, (50)(49)(117) démontrent une meilleure perméabilité du flux aérien nasal après disjonction du maxillaire.

Les parois latérales antéro-inférieures s'écartent, ce qui libérerait une obstruction nasale chez les respirateurs buccaux présentant un développement maxillaire transversal déficient.

Cependant, « l'usage » reflexe de la respiration nasale est du domaine de la rééducation avec toutes les incertitudes de la coopération du patient.

Gray étudie 310 cas après disjonction maxillaire rapide et trouve que plus de 80 % d'entre eux changent leur mode de ventilation, passant du buccal au nasal. Environ 50 % sont plus protégés contre les infections respiratoires, les allergies et l'asthme.(44)

Si bien que la Fédération Française d'Orthodontie (FFO) recommande un traitement par ERM lorsque le diagnostic d'étréotisse maxillaire basale est posé chez l'enfant et chez l'adulte dans le cadre de la prise en charge pluridisciplinaire des troubles ventilatoires. (121)

Syndrome apnée/hypopnée du sommeil (SAOS) :

En effet, une récente étude, parue en 2021 menée par Pirelli et al., montre une diminution significative des apnées/hypopnées avec une baisse de – 11,78 points sur l'index d'apnée/hypopnée après disjonction maxillaire chez les patients présentant un SAOS.

Aussi il a été démontré dans cette étude que la résistance nasale diminuait chez tous les patients après une ERM. Pour ces patients ayant rapporté une fatigue chronique et ronfleurs, la qualité de leur sommeil a été améliorée.

- Sur l'audition

Plusieurs études ont montré des effets bénéfiques de la disjonction maxillaire rapide sur l'audition. En effet, l'oreille moyenne fait partie d'un système fonctionnel composé du naso-pharynx, de la trompe d'Eustache et des cellules mastoïdiennes. La trompe d'Eustache assure la ventilation de l'oreille moyenne et la protège des sons à pression excessive et des sécrétions naso-pharyngiennes. L'ouverture de cette dernière est partiellement assurée par la portion médiane du tenseur du voile du palais.

Villano et al. en 2006, observent une importante amélioration de l'audition de tous leurs patients bénéficiant d'une ERM et concluent que la correction de l'anatomie palatine par ERM influence la fonction musculaire de la trompe d'Eustache et permet une activité normale du tympan et de l'appareil auditif.(113)



- Sur les énurésies

Timms et al. (110) constatent qu'une association entre l'ERM et la réduction d'énurésie existe vraiment. En effet, l'obstruction des voies aériennes supérieures comme étant un facteur de persistance d'énurésie n'est pas une idée nouvelle.

Schütz-Fransson(104) réalise une étude en 2008 sur 23 patients et émet l'hypothèse que le traitement par disjonction maxillaire, permettant une amélioration de la ventilation, affecte positivement les enfants atteints d'énurésie en baissant leurs seuils d'éveil (par diminution des phases de sommeil profond). Ses résultats sont en accord avec l'étude pilote réalisée par Kuroi en 1998. (61)

- ◆ Effets iatrogènes

- Rotation postérieure de la mandibule

La dimension verticale est également affectée par l'ERM et pose dans certains cas un problème majeur, pouvant compromettre la réalisation du traitement, notamment chez les patients hyperdivergents.

De nombreuses études ont été réalisées décrivant les effets de l'ERM sur la dimension verticale et l'esthétique. En effet, après l'ouverture de la suture inter-maxillaire, le maxillaire montre un sévère déplacement par rapport à l'os frontal, nasal et l'ethmoïde. Le complexe maxillo-palatin a été complètement délogé des procès ptérygoïdiens et poussé en avant et vers le bas, déplaçant ainsi ce dernier dans la même direction de 2,5 mm. La mandibule a également subi une rotation, en bas et en arrière. (117)

Dans une étude publiée en 2016, Conroy-Piskai (30) montre qu'après une ERM, la valeur du FMA augmente légèrement, mais qu'elle reste dans les normes.

Cette augmentation peut être due à l'occlusion cuspide-cuspide induite par la sur-correction et au déplacement du maxillaire en avant et vers le bas. Elle serait donc en partie transitoire, si nous considérons la linguoversion secondaire de récidence des molaires maxillaires. Cependant cette augmentation allant de 1 à 2°, statistiquement significative de l'angulation du plan mandibulaire et palatin par rapport au plan SN, n'est pas cliniquement significative.(62)

- Parodontaux
  - Réduction de l'épaisseur de l'os alvéolaire

Starnbach et al. décrivaient il y a 50 ans déjà, les changements dentaires entraînés par l'ERM. Ils rapportent que les forces exercées par le disjoncteur sur les dents supports produisent des aires de compression du ligament dento-alvéolaire.

Ces données sont reprises par plusieurs auteurs comme Ballanti (13) ou encore Garib (36) et al. qui, dans une étude menée en 2006, montrent que l'ERM induit une diminution de l'épaisseur osseuse vestibulaire en regard des dents supports du disjoncteur.

En effet, l'ERM menée avec un disjoncteur sur bague réduit de 0,6 mm à 0,9 mm l'épaisseur de la crête osseuse vestibulaire des dents supports, alors que celle des dents adjacentes n'est pas modifiée.

- Réduction de la hauteur de l'os alvéolaire

Garib et al. (36) valident l'hypothèse que l'ERM peut causer des déhiscences en étudiant la hauteur de la crête osseuse vestibulaire des dents supports du disjoncteur. Ils rapportent une déhiscence de 7,1 mm +/- 4,6 mm au niveau des prémolaires et de 3,8 mm +/- 4,4 mm au niveau des molaires. Ces pertes de hauteur varient en fonction de l'épaisseur initiale de la crête osseuse.

- Dento-alvéolaires
  - Version des dents d'ancrage

Il s'agit surtout d'une conséquence de la non-ouverture de la suture.(103)

Dans une étude publiée en 2008 par Garrett et al., la version dentaire prendrait une part importante sur l'expansion totale. En effet, ils attribuent 39 % de l'expansion totale à la version vestibulaire au niveau des premières prémolaires (2,34 mm), et 49 % au niveau des premières molaires (3,27 mm). (38)

Une méta-analyse, publiée en 2012 par Lagravère,(62) relate également une augmentation de 2 à 3 mm de la distance inter-alvéolaire maxillaire, montrant clairement qu'une grande partie de l'expansion palatine est dentaire plutôt que squelettique.

Quant à McNamara et al., ils rapportaient jusqu'à 6° de vestibuloversion molaire maxillaire après une ERM. (78)

- Résorptions radiculaires

Depuis le début de l'utilisation de l'ERM, les résorptions radiculaires sur les dents supports apparaissent comme l'un des effets indésirables majeurs, et ont été étudiées par de nombreux auteurs. Beaucoup rapportent qu'elles apparaissent sur la face vestibulaire des racines. Cette évaluation s'est basée sur l'analyse de dents extraites. (64)

C'est avec l'avènement de l'imagerie 3D que d'autres études ont été menées, montrant que les résorptions externes étaient plus importantes au niveau de la face vestibulaire de la racine de la première molaire (perte de 18,60 mm<sup>3</sup> en moyenne) qu'au niveau de la première prémolaire (perte de 13,93 mm<sup>3</sup>). (15)

- Lésions carieuses

Schuster et al. (103) ont mené un sondage en Allemagne parmi 204 orthodontistes. Ces derniers ont indiqué quelles complications ils ont été amenés à rencontrer. Des lésions carieuses au niveau des dents d'ancrage ont été rapportées dans un seul cas après utilisation d'un disjoncteur sur gouttière acrylique. L'étendue des lésions carieuses n'est devenue évidente qu'après le retrait d'un appareil collé. Un contrôle approfondi des caries avant l'insertion de l'EMR, ainsi qu'un collage soigneux sans espace, sont donc essentiels. (103)

- Problèmes liés au dispositif

Dans la même investigation menée par Schuster et al., le descellement de l'appareil en bouche a été signalé par 47,4% des cabinets et ceux peu importe le type d'appareil utilisé.

En revanche, le bris d'appareil ne concerne que les appareils soudés et 27,4 % des cabinets le mentionnent. (103)

- Douleurs

Baldini et al. ont conclu que le choix du protocole d'activation influence la douleur perçue au cours de l'EMR. Une plus petite quantité d'expansion quotidienne était corrélée à des niveaux inférieurs de douleur signalée, en particulier entre 5<sup>ème</sup> et la 10<sup>ème</sup> qui était la phase la plus douloureuse de l'expansion. Les patients plus jeunes et de sexe féminin étaient plus sensibles au protocole d'activation. La douleur

rapportée pendant l'EMR pourrait être influencée par la maturité squelettique du sujet sous traitement.

A noter que la douleur est une sensation qui varie selon l'individu, son objectivation quantitative est compliquée à obtenir. (12)

- Lésions buccales

Les plus évidentes sont le gonflement et la rougeur, qui s'aggravent à mesure que l'appareil recouvre le tissu muqueux palatin. Ceci est principalement observé avec les disjoncteurs sur gouttière prenant appui sur la muqueuse palatine. Des modifications de l'appareil sont donc conseillées pour faciliter une meilleure hygiène. Cependant les altérations dues à une irritation plus ou moins intense de la muqueuse palatine guérissent complètement en un temps bref une fois l'appareil retiré. (103)

#### 4.1.3.2. Expansion lente

L'expansion lente au maxillaire ou SME pour « Slow Maxillary Expansion », en appliquant des forces moindres par rapport à l'ERM permet tout de même une expansion efficace du maxillaire.

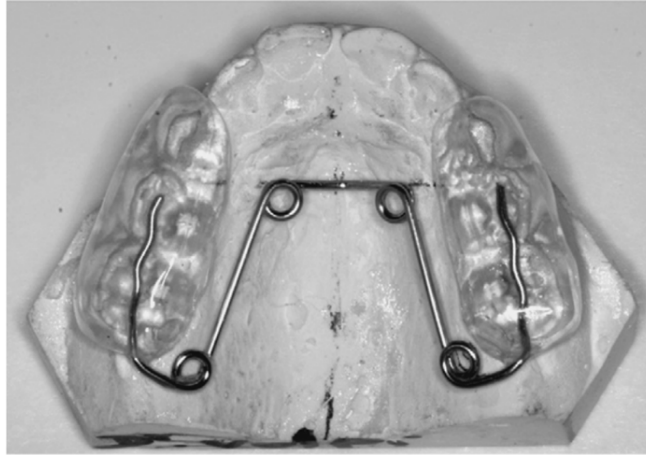
##### 4.1.3.2.1. Dispositifs utilisés

- ◆ **Quad hélix**

Le quad hélix a été mis au point par Ricketts en 1975 afin d'obtenir une expansion dentaire plus douce et avec des activations plus longues. (42)

- Sur gouttières

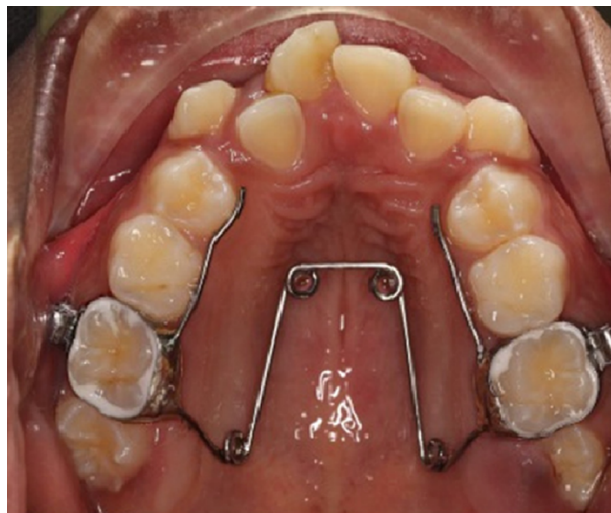
On met en place un quad hélix sur gouttière, très bien supporté par les enfants. Cet appareil ne demande aucune manipulation de la part des parents, contrairement aux appareillages amovibles. Les gouttières servent de plan de surélévation molaire assurant une correction plus facile. Elles doivent être suffisamment épaisses pour assurer une mastication sans casse. Les points de contact doivent être équilibrés sur toute la longueur. (67)



**Figure 36 : QUAD HÉLIX SUR GOUTTIÈRE (67)**

○ Sur bagues

Le quad hélix sur bague est généralement scellé sur les premières molaires permanentes maxillaires. Il permet d'obtenir une correction du sens transversal en six mois maximum. (67)



**Figure 37 : QUAD HELIX SCELLE SUR LES PREMIERES MOLAIRES (31)**

Initialement conçu pour réaliser une expansion transversale chez les patients porteurs de séquelles de fentes, le quad hélix a aujourd'hui de nombreuses indications :

- Correction des occlusion latérales anormales ;
- Expansion maxillaire alvéolaire ou basale selon l'activation et l'âge du patient ;
- Correction d'une constriction de l'arcade maxillaire ;
- Dérotation des molaires.

Il présente classiquement une anse palatine antérieure, quatre hélix et deux bras latéraux.

Il peut être pourvu d'auxiliaires soudés, comme une grille de contrôle lingual ou un dispositif anti-pouce, et de bras antérieurs pour une vestibuloversion incisive.

- Activation

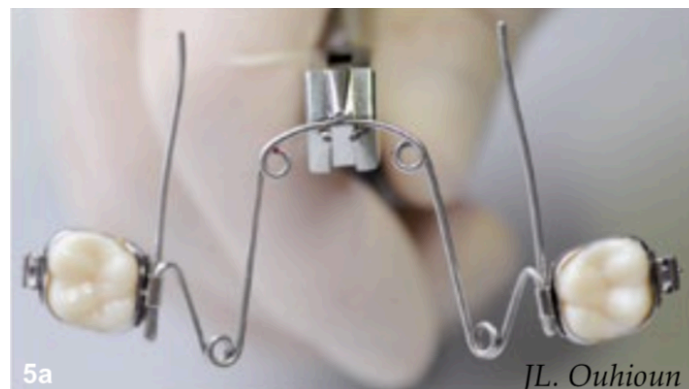
On distingue deux types d'activation :

- Activation conventionnelle :

On active le quad hélix à l'aide d'une pince trois becs.

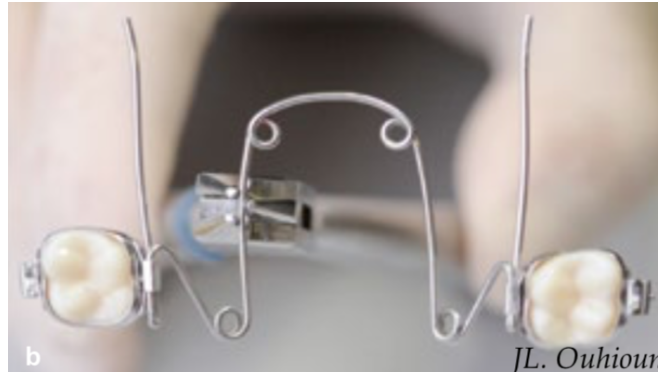Cette activation ne doit pas être réalisée directement en bouche car il est impossible de contrôler l'intensité des déformations apportées.

- Première activation : elle assure l'expansion postérieure et entraîne une rotation méso-palatine des molaires. Elle est obtenue en pinçant l'anse antérieure avec la pince trois becs.



**Figure 38** : ACTIVATION PERMETTANT UNE EXPANSION POSTERIEURE ET UNE ROTATION MESIO-PALATINE DES MOLAIRES (97)

- Deuxième activation : elle provoque l'expansion antérieure au niveau des bras latéraux et entraîne une rotation disto-palatine des molaires. Elle est réalisée avec la pince trois becs au niveau des portions d'arc entre les hélix.

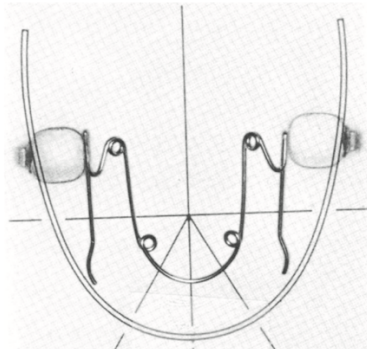


**Figure 39** : ACTIVATION PERMETTANT UNE EXPANSION ANTERIEURE ET UNE ROTATION DISTO-PALATINE DES MOLAIRES (97)

- Activation sur un gabarit :

Après détermination des dimensions transversales souhaitées, en fonction de l'expansion antérieure et postérieure nécessaire pour aligner les dents et rétablir l'occlusion, le quad hélix est ajusté sur une des formes d'arcade types proposées par Ricketts.

Le quad hélix est activé d'emblée pour minimiser les mouvements dento-alvéolaires et favoriser l'action orthopédique.



**Figure 40** : ACTIVATION DU QUAD HELIX SUR GABARIT (21)

Le quadhélix permet une expansion lente, avec des forces plus douces que celles délivrées par le disjoncteur. Il induit une adaptation plus physiologique des tissus suturaux.

- Fréquence des activations :

Giron de Velasco propose une activation tous les deux mois. (42)

- Effets

- Effets squelettiques

Selon Giron de Velasco, l'expansion obtenue est essentiellement d'origine dentaire (avec seulement 20% de cause osseuse).

Selon Mc Namara cité par Raberin, la réponse squelettique d'expansion au maxillaire avec un quad hélix est comparable à celle obtenue avec un disjoncteur surtout lorsque le traitement est effectué en denture temporaire ou mixte.

Toutefois, la minéralisation progressive respecte d'avantage l'intégrité physiologique de la suture et la composante torque radiculo-vestibulaire ajoutée au niveau des molaires d'ancrage favoriserait l'expansion basale.

La largeur nasale augmente de 1mm en moyenne pour Giron de Velasco. (42)

On obtient un élargissement très net de l'orifice pyriforme, de la lumière des fosses nasales, de l'ouverture de la suture inter-maxillaire sur toute sa longueur et augmentation de la distance séparant les apex des incisives centrales.

- Effets dento-alvéolaires

Lorsque les forces exercées sont plus faibles car l'expansion est moins importante, le quad hélix a une action d'expansion alvéolaire. Il permet ainsi de corriger une endo-alvéolie ou de reformer l'arcade maxillaire.

La dérotation des molaires contribue au déverrouillage de l'arcade mandibulaire, permet de gagner de l'espace sur l'arcade et de corriger les relations de classe II molaire.(21)

- Répercussions fonctionnelles

Il est conseillé de faire l'expansion avant toute intervention chirurgicale de libération du cavum. L'amélioration de la perméabilité nasale antérieure et l'augmentation du débit du flux aérien contribuent à la régression de l'état inflammatoire de végétations adénoïdiennes.

L'utilisation du quad hélix dans le but d'optimiser la ventilation est donc tout à fait justifiée mais doit être complétée par un suivi médical de la muqueuse hyperplasique chez les allergiques. (93)



#### ◆ **Plaque palatine à vérin médian**

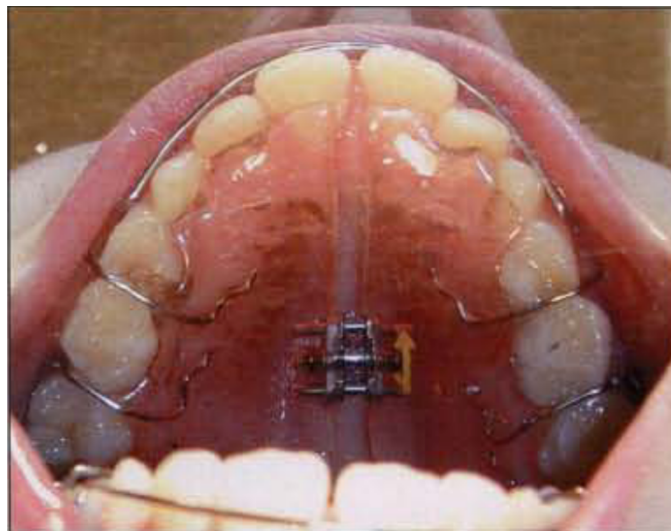Elles sont utilisées tant en denture temporaire qu'en denture mixte.

Elles se composent :

- D'un vérin médian ;
- D'un crochet d'Adams au niveau de la deuxième molaire temporaire ou de la première molaire permanente (des crochets boules peuvent aussi être utilisés au niveau des secteurs postérieurs) ;
- D'une plaque de résine recouvrant le palais et s'appuyant sur les faces palatines des dents ;
- D'accessoires (facultatifs) : bandeau vestibulaire, ressorts palatins antérieurs pour vestibuler les incisives, un plan de surélévation incisif (surépaisseur de résine derrière les incisives supérieures en cas de supraclusion), des plans de surélévation latéraux (la résine recouvre les molaires temporaires permanentes) si présence d'une latérodéviation afin de faciliter et stabiliser le recentrage de la mandibule après expansion.

Il s'agit d'un appareil amovible donc dépendant de la coopération du patient.

La plaque doit être portée 24 heures sur 24, sauf pendant les repas. L'activation est interrompue après une expansion suffisante. Le même appareil est utilisé pendant une période de contention d'environ 7 mois. (100)



**Figure 41** : PLAQUE PALATINE A VERIN MEDIAN (33)

- Effets dento-alvéolaires et squelettiques

Selon les travaux d'Erdic rapportés par Raberin, l'expansion est deux fois plus lente qu'avec un quad hélix mais engendrerait moins de versions molaires parasites.

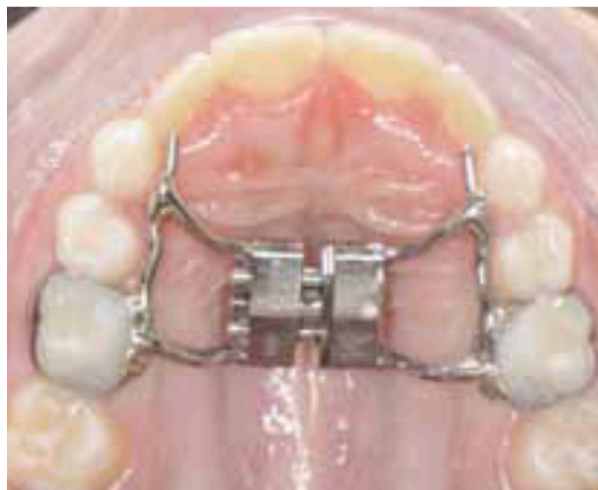La plaque permet la désocclusion qui peut améliorer l'asymétrie mandibulaire.

#### ◆ Leaf expander

Le Leaf Expander est un appareil orthodontique fabriqué sur mesure qui permet de réaliser l'expansion maxillaire, principalement au moyen de remodelage dento-alvéolaire, avec des forces légères et continues, prédéterminées par l'intensité, la direction et la quantité de déplacement prévisible.

Il se compose d'une vis centrale dont l'activation génère la compression de deux ou plusieurs ressorts à lames en nickel-titane (Ni-Ti) reliée par d'une structure métallique acier Cr-Co à deux bagues qui sont habituellement scellées sur les deuxième molaires temporaires.

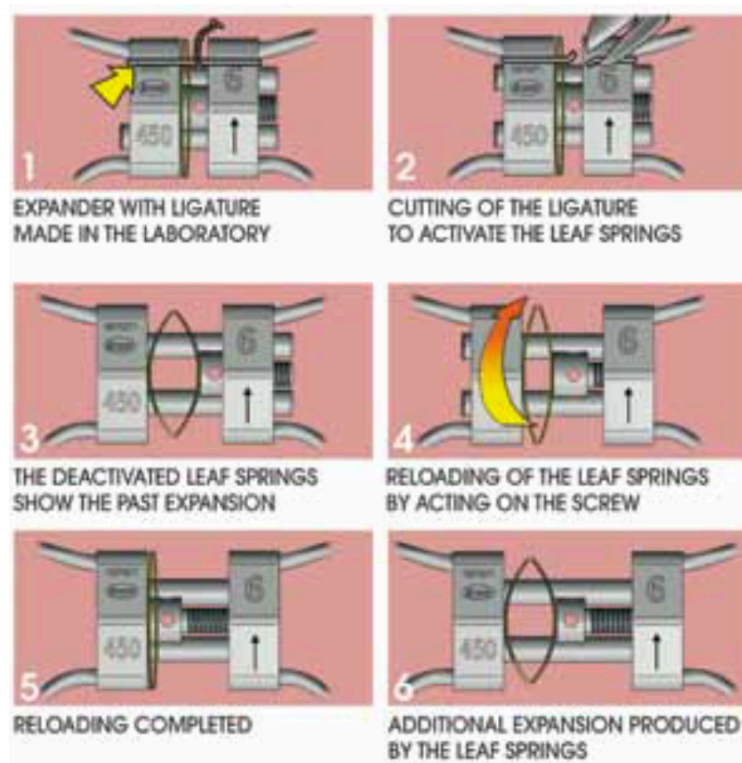
D'apparence semblable à un disjoncteur classique type Hyrax, il en diffère par les caractéristiques du composant actif et par son mode d'action. En effet, la vis n'agit pas directement sur le point d'appui à la base des dents mais en comprimant un ressort à lame en Ni-Ti qui, lors des phases de désactivation, récupère ses dimensions, pour déterminer une disjonction calibrée de l'arcade supérieure. (65)



**Figure 42 : LEAF EXPANDER (66)**

Il délivre une expansion maximale de 6mm par activation (compression) du ressort, ce qui génère une force faible et constante de 450g.

Les lames sont préactivées pour 3mm d'expansion par le laboratoire, puis la vis est bloquée avec des ligatures en métal ou une attache spéciale, qui seront enlevées après scellement en bouche.



**Figure 43** : PROTOCOLE D'ACTIVATION DU LEAF EXPANDER (66)

La réactivation se réalise au cabinet par 10 quarts de tour par mois jusqu'à l'expansion souhaitée. Un quart de tour correspond à 0,1mm d'expansion, on obtient donc 1mm d'expansion en un mois. Le nombre maximum d'activation est de 30 (correspondant aux 6mm en ajoutant les 3mm d'expansion activés au laboratoire).

Habituellement, la durée totale d'expansion active est de 6 mois. L'appareil passif est ensuite laissé en place 3 mois en contention.(66)

Les avantages de cet appareil sont qu'il ne nécessite pas de coopération du patient et des parents, les activations étant réalisées par le praticien et non par les parents. Il délivre des forces légères et continues. Il peut donc être une alternative intéressante à l'ERM pour les patients peu coopérants. (66)

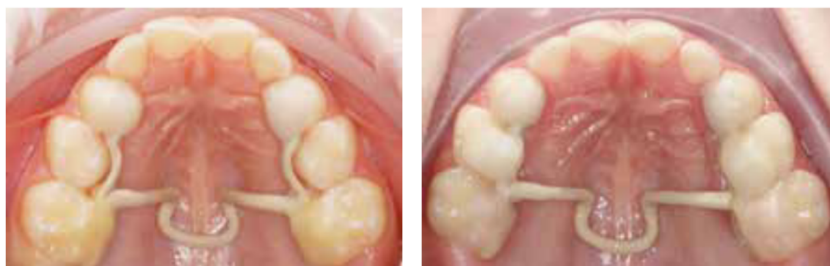#### ◆ Zero Expander

Le ZeroExpander est un dispositif d'expansion maxillaire automatique fixe prenant appui sur les premières et deuxième molaires temporaires ainsi que sur les premières molaires définitives si elles sont présentes. Il s'agit d'un dispositif dépourvu de métal entièrement conçu de façon numérique utilisant des technopolymères sans métal (PEEK ou PA12), complètement individualisé et sur mesure.

Le dispositif est conçu sur l'arcade supérieure virtuellement élargie. Le ZeroExpander, grâce à sa mémoire de forme, se dilate progressivement comme un ressort hélicoïdal ouvert comprimé (comme une sorte de Quad-Helix préactivé), jusqu'à ce qu'il atteigne la dimension d'origine à la fin d'une expansion virtuellement planifiée, de manière très contrôlée et confortable pour le jeune patient, en moyenne en 4 mois. Ensuite, il est généralement maintenu en place pendant encore 6 à 8 mois pour maintenir l'expansion.

On obtient une expansion programmée de 6mm.

Ce dispositif sans métal est intéressant pour les patients souffrant d'une allergie, d'une hypersensibilité au métal ou de maladies spécifiques (telles que l'épilepsie, l'autisme ou des problèmes vasculaires) qui nécessitent une IRM périodique, ou dans des situations d'urgence (particulièrement difficiles à gérer) à obliger à retirer le dispositif, en raison du magnétisme généré par les métaux.



**Figure 44** : À GAUCHE, LE ZEROEXPANDER AVANT SON ACTION ET A DROITE LE ZEROEXPANDER APRES SON ACTION (18)

### ◆ Spring Jet

Les composants actifs du Spring Jet sont soudés ou attachés aux bagues molaires. L'unité télescopique est placée jusqu'à 5 mm du centre des tubes molaires afin que les forces passent près du centre de résistance des dents maxillaires, mais elle doit être à 1,5 mm du tissu palatin. La force appliquée en denture mixte est de 240 g et de 400 g en dentition permanente. L'activation se fait en déplaçant la vis de blocage horizontalement le long du tube télescopique. Une butée à bille sur le fil transpalatin permet de comprimer le ressort.

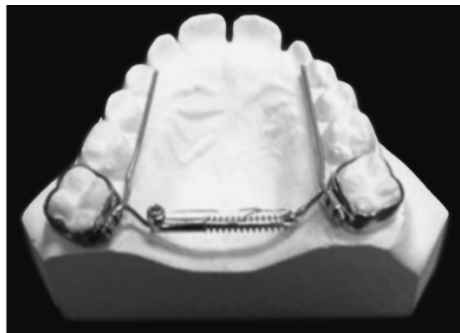

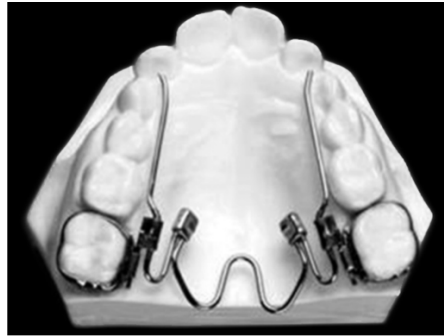
Figure 45 : SPRING JET (2)

### ◆ NiTi Expander

Il génère des forces d'expansion optimales et constantes. Le composant central est constitué d'un alliage NiTi activé thermiquement et le reste du composant est en acier inoxydable.

L'action de l'appareil est une conséquence de la mémoire de forme du nickel-titane et des effets de la température de transition. Le composant en nickel-titane a une température de transition de 94 °F.

À température ambiante, l'appareil est trop rigide pour se plier pour l'insertion. Le refroidissement de l'appareil ramollit le composant central permettant une manipulation facile. Une fois placé, il se rigidifie et commence à reprendre sa forme d'origine. Un incrément de 3 mm d'expansion n'exerce qu'environ 350 g de force et l'alliage de nickel-titane fournit des niveaux de force relativement uniformes lorsque l'appareil se désactive.



**Figure 46:** NITI EXPANDER (2)

#### 4.1.3.2.2. Stabilité

Certains auteurs (107) considèrent ce mode d'expansion plus stable car il permet une ré-ossification ainsi qu'un développement vasculaire concomitant à l'expansion suturale lorsqu'elle est pratiquée précocement. Cependant, pour la plupart, le maximum d'effet orthopédique est obtenu par l'ERM.

L'expansion lente est indiquée dans les situations où l'on cherche à la fois un « arrondissement » de l'arcade et un résultat orthopédique limité sans objectif ORL.

#### 4.1.4. Expansion à la mandibule

##### 4.1.4.1. Effets de l'ERM

Comme évoqué précédemment, selon Adkins et al., on obtient une expansion mandibulaire spontanée de 0,8mm maximum induite par l'expansion maxillaire.(1)

Une revue systématique de la littérature menée par De Medeiros Alves et al. en 2017 montre que l'expansion spontanée mandibulaire après une expansion lente au maxillaire n'est pas stable dans le temps. En revanche, seule l'ERM montre une augmentation statistiquement significative de 0,9mm de la largeur inter-canine et de 0,7mm dans le secteur prémolaire.

On observe également un redressement vestibulaire des premières molaires de 7,7°.(79)

Ugolini et al. trouvent une augmentation spontanée de la distance inter-molaire de 1,9mm et un redressement vestibulaire des molaires de 9°.(112)

#### 4.1.4.2. Dispositifs utilisés

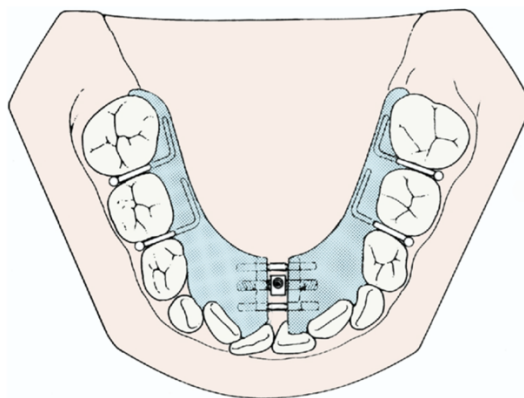
##### ◆ **Le dispositif de Schwarz**

Le dispositif de Schwarz est un appareil en acrylique en forme de fer à cheval qui s'adapte le long du bord lingual des dents mandibulaires, s'étendant jusqu'à la face distale des premières molaires permanentes. Le bord inférieur en acrylique s'étend sous la marge gingivale linguale et est au contact des tissus gingivaux.

La vis d'expansion médiane est activée d'un quart de tour par semaine (0,25mm) pendant une durée de 5 mois.

Ce dispositif est indiqué chez les patients qui ayant un encombrement antérieur mandibulaire ou les secteurs latéraux mandibulaires linguoversés. Il induit une décompensation dentaire, fournissant une référence quant à la mesure dans laquelle le praticien pourra élargir le maxillaire avec un protocole d'ERM.

Les tentatives d'expansion avec des plaques Schwarz combinées et une expansion maxillaire rapide ont conduit à une augmentation allant jusqu'à 4 mm du périmètre de l'arcade maxillaire et mandibulaire.(85)



**Figure 47 : DISPOSITIF DE SCHWARTZ AMOVIBLE (85)**

##### ◆ **L'expandeur d'Arnold modifié**

Ce dispositif popularisé dans les années 70 par Berkowitz permet de produire une expansion lente de l'arcade supérieure et inférieure en particulier chez les patients présentant une fente palatine. Il s'agit d'un dispositif fixe qui s'affranchit donc de la coopération souvent défaillante chez les jeunes patients.

Cependant, son expansion asymétrique, les difficultés de nettoyage du ressort ouvert exposé et les blessures courantes à la langue ont découragé l'utilisation de ce dispositif.

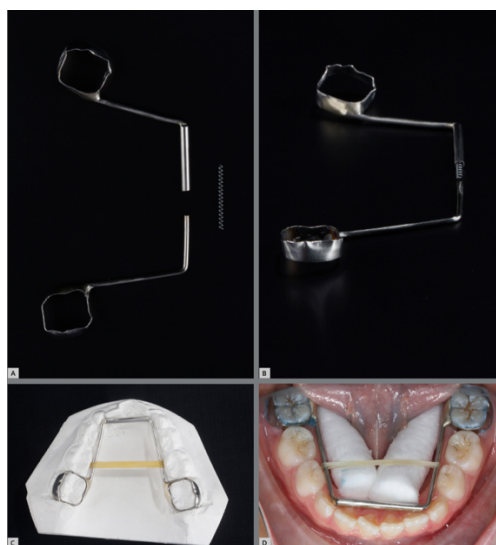Andrade et al. (6) présentent plusieurs cas cliniques traités avec un expanseur d'Arnold modifié.

Ce dispositif présente une structure linguale divisée :

- D'un côté un tube en acier inoxydable soudé à la surface linguale de la première molaire permanente ;
- De l'autre, un fil en acier inoxydable soudé à la molaire controlatérale.

Des deux côtés, l'armature s'étend lingualement vers les molaires temporaires et les canines, où elle est pliée à un angle de 90° au milieu de la canine ou entre la canine et la première molaire temporaire.

Les deux parties s'emboîtent, le fil glissant dans le tube au niveau de la ligne médiane, à la manière d'un système télescopique. Un ressort NiTi ouvert est interposé entre les deux parties à l'intérieur du tube. Une fois installé, l'appareil comprime le ressort, le rendant actif pour l'expansion.



**Figure 48 : L'EXPANSEUR D'ARNOLD MODIFIÉ (6)**

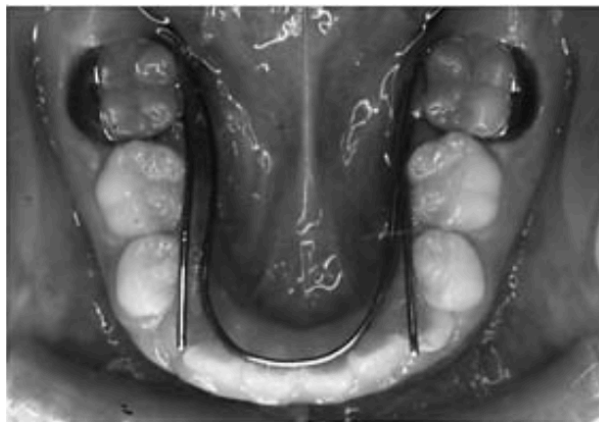


Il concerne les enfants âgés de 8 à 10 ans en denture mixte dans les cas rapportés. Les patients présentant une déficience transversale aux deux arcades sont dans un premier temps traité par ERM.

L'appareil est un dispositif peu coûteux et ne dépend pas de la coopération du patient. Il favorise la décompensation dento-alvéolaire par la verticalisation des dents postérieures. Les résultats sont atteints après trois à quatre mois de port. Les résultats escomptés sont : l'augmentation du périmètre et de la largeur d'arcade ainsi qu'un meilleur alignement des dents.

#### ◆ Le bihélix

Le bihélix est utilisé pour l'expansion alvéolaire au niveau des molaires et des canines. Cependant, les protocoles de correction alvéolaire des déficiences transversales à la mandibule conduisent dans certains cas à des problèmes parodontaux importants et exposent à un risque de rechute important des signes cliniques précédemment observés. (89)



**Figure 49 : BI-HELIX A LA MANDIBULE (84)**

#### 4.1.4.3. Stabilité

Housley et al., constatent une expansion plus stable dans la région postérieure de l'arc mandibulaire qu'en antérieur.

L'augmentation de la largeur inter-canine mandibulaire ne peut être maintenue que par une rétention fixe. (56)

#### 4.1.5. Appareils multi-attaches

Les techniques multi-attaches vestibulaires ou linguales permettent de traiter jusqu'à 4mm de déficit transversal maxillaire ou mandibulaire par l'élimination des compensations dento-alvéolaires en corrigeant les secteurs latéraux palatoversés. L'inclinaison latérale est donnée par les informations du 3<sup>ème</sup> ordre insérées dans les boîtiers et/ou données par le torque sur champ des arcs orthodontiques. (22)

Des élastiques de cross bite insérés de la face palatine des dents maxillaires à la face vestibulaire des dents mandibulaires pour corriger les occlusions inversées sont utilisés mais sont contre-indiqués pour les typologies hyperdivergents à cause de leur composante verticale d'égression.

A long terme, les augmentations de dimensions transversales des arcades obtenues avec des brackets autoligaturants restent stables.(14)

#### 4.1.6. Aligneurs

En cas d'encombrement léger ou d'insuffisance maxillaire transversale limitée en denture mixte, les gouttières transparentes type Invisalign® First pourraient être une alternative raisonnable aux appareils d'expansion lente traditionnels.(70)

Le développement de l'arcade maxillaire a montré une réduction progressive du taux d'expansion dans les régions canine, prémolaire et postérieure, avec la plus grande augmentation nette au niveau des premières et deuxièmes prémolaires.

Les aligneurs peuvent augmenter la largeur de l'arcade en augmentant la version vestibulaire des dents maxillaires. Le torque vestibulaire a suivi le même gradient décroissant d'avant en arrière que celui observé pour les changements de largeur transversale. (76)

## 4.2. Traitements tardifs

Un traitement tardif est réalisé en denture permanente lorsque les croissances osseuse et dento-alvéolaire sont terminées ou presque. Il doit aboutir à la correction totale des dysmorphoses corrigibles. (105)

### 4.2.1. ERM conventionnelle

Persson et Thilander, Melsen, Knaup, et al., Wehrbein et Yildizhan ont apporté des preuves histologiques et radiologiques qui montrent que la structure et l'ossification de la suture médio-palatine évoluent lors de la croissance de façon très variable selon les individus et qu'elle reste souvent très longtemps partiellement ossifiée, ce qui permet de réaliser des disjonctions orthopédiques beaucoup plus tardivement qu'il est admis habituellement, notamment chez de jeunes adultes. (99)

La réalisation de CBCT et l'examen de la suture médio-palatine devrait être réalisée de façon plus routinière.

Les limites lors d'un traitement non chirurgical tardif sont les suivantes :

- L'expansion est principalement dento-alvéolaire ;
- Le résultat est instable et la récurrence fréquente ;
- On note des douleurs causées par la compression du tissu palatin ;
- La version au niveau des dents d'ancrage donne lieu à une occlusion instable ;
- On observe une rotation horaire mandibulaire ouvrant l'occlusion et augmentant la hauteur faciale ;
- On observe la présence de troubles parodontaux comme des récessions, des pertes osseuses ou des résorptions radiculaires.

Handelman et al., en utilisant un disjoncteur de type Haas, avec un protocole d'expansion lente préconisé (un quart de tour par jour ou tous les deux jours) obtiennent une expansion alvéolaire allant de 4,5 à 5,5mm.

Il n'y a aucun effet squelettique et aucun diastème inter-incisif n'a été observé.

Ce protocole a permis une diminution de l'incidence de la douleur et les résultats sont apparus comme stables dans le temps malgré l'arrêt de la contention. La surcorrection a permis aux molaires de revenir dans une position verticale.

Aucune rotation de la mandibule n'a été observée et les problèmes d'ordre parodontaux n'ont pas été statistiquement significatifs. (52)

#### 4.2.2. ERM assistée par mini-implants (MARPE)

L'avènement des mini-vis ou mini-implants depuis une vingtaine d'années offre aux patients de nouvelles alternatives de traitement en permettant des déplacements dentaires quand les approches conventionnelles trouvent des limites. Leur utilisation devient alors une évidence dans la correction de la dimension transversale afin de contrer les effets indésirables et repousser les limites de l'utilisation d'appareils conventionnels. (82)

Dans la littérature, nous retrouvons le terme MARPE pour « Miniscrew-assisted rapid maxillary expansion ».

##### 4.2.2.1. Dispositifs utilisés

###### ◆ **Les disjoncteurs à appuis mixtes ou hybrides**

Le disjoncteur hybride présente des appuis mixtes :


- L'ancrage osseux est assuré par des mini-implants en acier au nombre de 2 de 4 selon l'appareil choisi ;
- L'ancrage dentaire se situe sur les premières molaires permanentes maxillaires.

On retrouve différents modèles dans la littérature, les mini-implants palatins peuvent présenter un diamètre de 1,8 à 2,2 mm et 7 à 11 mm de longueur et sont positionnés dans la région paramédiane.

Les mini-implants fonctionnent par paire pour transmettre les forces à chaque hémimaxillaire. (25)

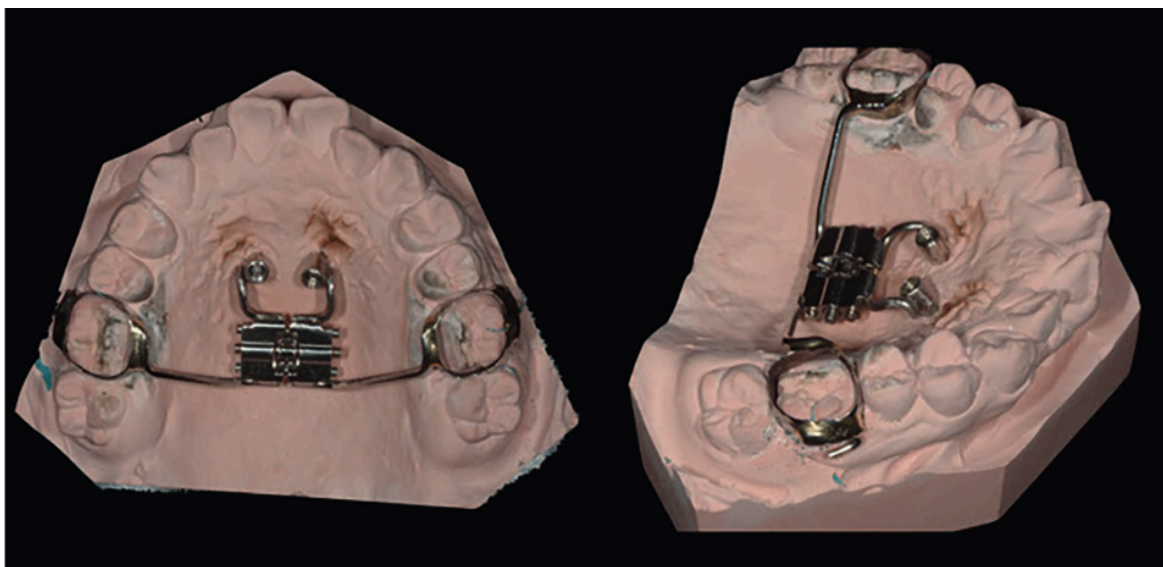
Le vérin de type Hyrax® est relié aux 2 vis et aux bagues molaires par le biais d'un fil acier 1,3 mm, le plus rigide et le plus court possible pour éviter les mouvements de torsion de l'appareil.(82)

Le vérin existe en trois tailles : 8, 10 ou 12 mm selon les besoins d'expansion et la place initiale disponible sur le palais. (46)



**Figure 50 : UN EXEMPLE DE DISPOSITIF HYBRIDE (25)**

Montigny propose un modèle modifié présentant deux mini-implants antérieurs.

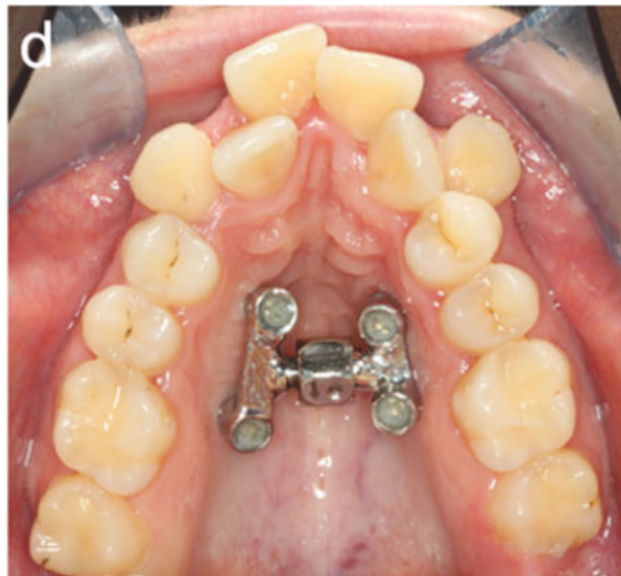

**Figure 51 : DISJONCTEUR HYBRIDE A APPUIS MIXTES DENTAIRE ET OSSEUX (82)**

#### ◆ Les disjoncteurs à appui osseux strict

Il existe également des appareils à appuis osseux stricts, sans solliciter d'appui dentaire.

Quatre mini-implants sont positionnés au niveau palatin, afin d'obtenir une expansion osseuse stricte.



**Figure 52 : DISJONCTEUR A APPUI OSSEUX STRICT (119)**

#### ◆ Avantages d'un appareil par rapport à l'autre :

- Les avantages du disjoncteur hybride par rapport au disjoncteur à appui osseux :
  - L'absence de nécessité d'ostéo-intégration. Contrairement aux implants utilisés dans le système de Dresden, on ne peut pas parler d'ostéo-intégration pour un mini-implant, la stabilité s'appuie sur la rétention mécanique ;
  - Pas de difficulté de dépose. Dans la plupart des cas, l'anesthésie n'est pas nécessaire.
- Les avantages du disjoncteur à appui osseux par rapport au disjoncteur hybride :
  - Lin et al. (75) ont trouvé une plus grande expansion squelettique avec un appareil à appui osseux, tandis que Lagravère et al. ont rapporté que les deux types d'expanseurs génèrent des effets squelettiques similaires.

#### 4.2.2.2. Considérations cliniques, anatomiques et biologiques

##### ◆ Considérations cliniques

La transmission des forces à l'os est optimale lorsque l'ancrage est bi-cortical : la longueur des mini-implants doit permettre de passer le palais osseux de part en part. Un ancrage bi-cortical est préférable puisqu'il améliore la stabilité, réduit la déformation et la fracture du mini-implant. On obtient expansion parallèle dans le plan coronal et une expansion accrue grâce à cet appui osseux. Une effraction dans les fosses nasales va se produire mais ne pose pas de problème car elle est très limitée et les mini-implants sont stériles. (68)

##### ◆ Considérations anatomiques

Il est souvent problématique de trouver un site d'implantation adéquate. Le CBCT est donc indispensable pour l'analyse de la zone implantable et ainsi définir la position du vérin une épaisseur bi-corticale de 4 à 5 mm est souhaitable.(68)

On privilégiera la zone paramédiane pour l'obtention de l'ancrage bi-corticale et cette zone est considérée comme le centre de résistance du maxillaire. (82)

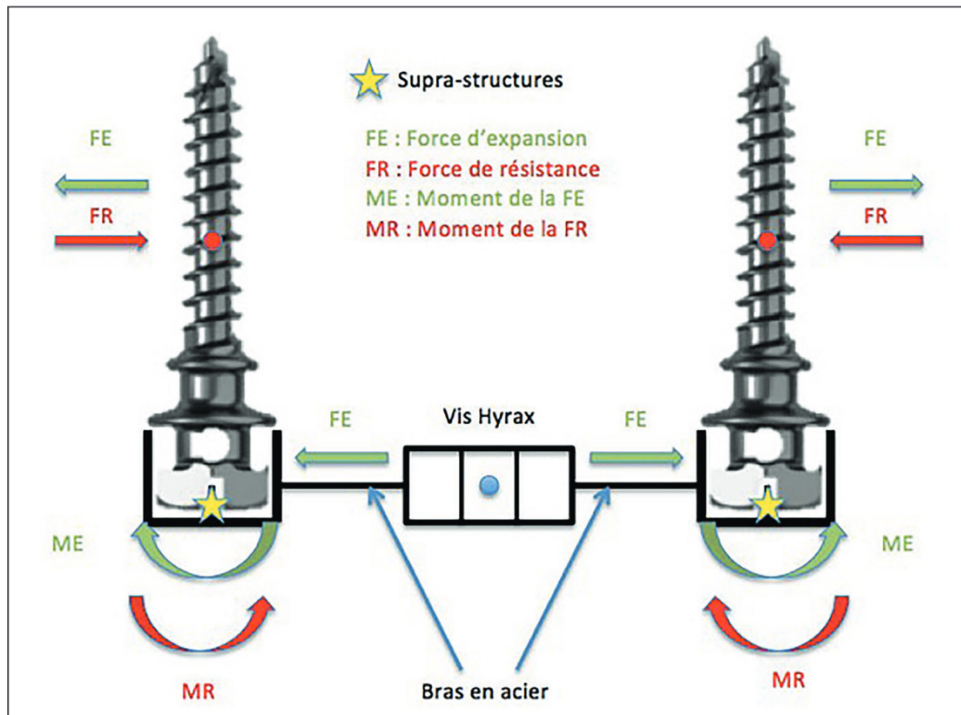
##### ◆ Considérations biomécaniques

La vis d'expansion transmet sa force via le système de transmission de forces (bras en acier, supra-structures et mini-implants) aux héli-maxillaires. Les bras antérieurs délivrent les forces via les mini-implants au palais antérieur, tandis que les bras postérieurs délivrent leurs forces via les molaires à la partie postérieure du palais.

Le système de transmission de forces antérieur est ostéo-supporté et transmet la force directement à l'os maxillaire.

Plus la vis sera médiane, plus la force sera proche du centre de résistance de l'héli-maxillaire et moins la torsion alvéolaire sera importante.

Une structure très rigide du système de transmission de force est donc nécessaire avec, si possible, des doubles bras d'acier et des mini-implants d'au moins 1,8 mm de diamètre pour contrer le moment de la force de résistance, puisque le centre de résistance se trouve à distance de la force d'expansion exercée.(82)



**Figure 53 : SCHEMA BIOMECHANIQUE DES FORCES EXERCEES PAR LE DISJONCTEUR HYBRIDE (82)**

Cet environnement résistant va être capable de transmettre les forces car celles-ci sont lourdes pour permettre de disjoindre non seulement la suture inter-maxillaire mais également lever les résistances liées au sutures environnantes : suture ptérygo-maxillaires ; zygomatoco-maxillaires, fronto-maxillaires. (53)

#### 4.2.2.3. Protocole d'activation

Quant à l'activation du dispositif, nous retrouvons dans la littérature différentes méthodes, mais la plus utilisée semble être d'activer le disjoncteur deux fois par jour (une fois le matin, une fois le soir), soit une expansion de 0,5 mm/j comme un disjoncteur classique. (46)

#### 4.2.2.4. Avantages

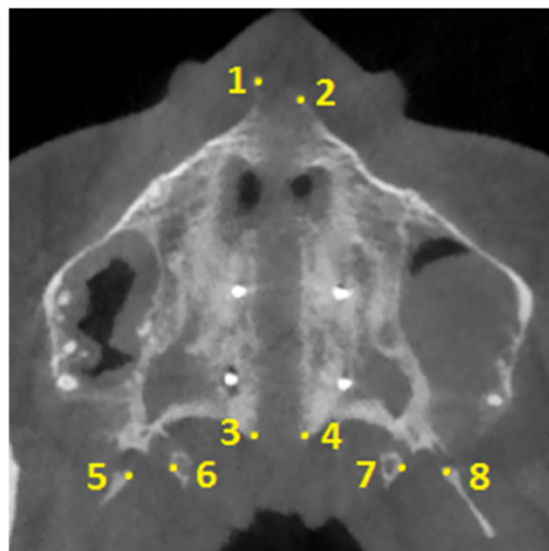
- Mouvement de translation :

L'apport des mini-implants offre une translation plutôt qu'une rotation des deux hémimaxillaires.



La force horizontale générée par le disjoncteur ancré aux mini-implants en position apicale est transmise au niveau du palais en un point haut situé, donc plus proche du centre de résistance du maxillaire que les disjoncteurs à appuis dentaires (V horizontal). Cela permet ainsi des mouvements plus horizontaux et donc une translation en masse des 2 héli-maxillaires. Et ainsi réduit les effets de bascule (V frontal) et de rotation des maxillaires droit et gauche séparés (V vertical).

Il est intéressant d'observer une ouverture sagittale relativement parallèle des berges de la suture : plus les mini-implants sont postérieurs, plus ils permettent ce parallélisme car ils s'opposent aux résistances des sutures ptérygo-maxillaires.(24)



**Figure 54** : SECTION PALATINE AXIALE DANS LE CBCT POST-EXPANSION (24)

- Limitation de la mésialisation des molaires d'ancrage jusqu'à ce que les prémolaires fassent leur éruption :

L'apport des mini-implants évite la mésialisation des molaires d'ancrage.

En effet la structure rigide reliée aux deux mini-implants sert de mainteneur d'espace, et agit comme un arc de Nance, évitant ainsi aux molaires de se mésialer et de gêner l'évolution des prémolaires définitives. (114)

- Moins d'effets alvéolaires et réduction de la version dentaire au niveau molaire et prémolaire :

Une étude comparative, menée par Lagravère et al. en 2010, rapporte qu'un disjoncteur à appuis dentaires produit plus de vestibuloversions au niveau des prémolaires qu'un appareil à appuis osseux.

Tout comme le montre Toklu dans son étude en 2015, l'inclinaison de la prémolaire maxillaire demeure inchangée dans la disjonction à appuis mixtes comparée à la disjonction avec disjoncteur conventionnel.

- Moins de perte d'épaisseur vestibulaire de la crête osseuse au niveau des prémolaires :

Effectivement, dans une étude comparative publiée par Toklu et al., ces derniers montrent que la perte d'épaisseur de la crête osseuse au niveau des prémolaires est de 0,80 +/- 0,65 mm en moyenne pour les porteurs d'un disjoncteur conventionnel comparés à un porteur de disjoncteur à appuis mixtes qui ne présente pas de perte d'épaisseur.

Ces résultats sont en accord avec ceux trouvés dans l'étude préliminaire de ChaneFane qui montre qu'il n'y aurait pas de perte d'épaisseur vestibulaire de la crête osseuse au niveau des prémolaires à la suite de la disjonction à appuis mixtes.

- Repousse les limites de la disjonction orthopédique :

Une récente étude publiée par Choi en 2016 montre que la disjonction maxillaire assistée par mini-implants serait efficace chez presque 87 % de ses patients ayant une moyenne d'âge de 20 ans. Dans différentes études, les échantillons recevant une disjonction maxillaire rapide avec un disjoncteur hybride semblent être plus âgés que ceux porteurs d'appareils conventionnels. En effet, afin de minimiser les effets délétères sur les dents et le parodonte en cas de résistance suturale, la fenêtre d'âge utilisée est plus restreinte que celle pour les disjoncteurs hybrides. En revanche, les effets squelettiques sont toujours plus importants chez les sujets traités plus précocement. Elle permettrait d'éviter une phase chirurgicale chez des patients présentant généralement un problème sagittal majeur associé nécessitant en plus une chirurgie de correction sagittale. Des cas sont également décrits dans la littérature chez de jeunes adultes, permettant d'éviter une chirurgie de la dimension transversale.

Cependant, l'expérience de Lecoq et la littérature s'accordent pour dire que la diminution de son efficacité apparaît à partir de 35-40 ans. (46)

- Polyvalence des mini-implants palatins :

Chez les patients présentant une classe III squelettique et nécessitant une disjonction maxillaire rapide, l'utilisation du disjoncteur hybride semble être vivement recommandée. En effet, selon Hourfar et al. qui ont publié une étude rétrospective en 2015 sur 100 patients, la traction maxillaire serait plus efficace si elle est supportée par deux mini-implants antérieurs connectés au disjoncteur plutôt qu'à un disjoncteur conventionnel.(55)

#### 4.2.2.5. Complications possibles

- Anatomiques

○ Épaisseur osseuse

Pour avoir une bonne stabilité primaire du mini-implant, il est nécessaire d'avoir un minimum de 6 mm d'os, et ainsi prévenir la perforation de l'os cortical nasal. Le choix du positionnement des mini-implants dépend beaucoup de ce facteur. L'emplacement préférentiel a été défini comme étant au niveau de la première prémolaire maxillaire à 2-4 mm de la suture inter-maxillaire, représentant un faible risque de perforation.

○ Canal naso-palatin

Un positionnement trop antérieur du mini-implant pourrait léser le canal naso-palatin et ainsi les nerfs et les vaisseaux le traversant ; le risque est faible, mais dans certains cas cela se produit. De même, à la hauteur des piliers canins, dans la région palatine latérale, ce plexus nerveux et sanguin s'anastomose avec les vaisseaux provenant du foramen palatin en direction antérieure. Une pose trop latérale et trop antérieure engendrera des problèmes.

○ Glandes salivaires

La partie postérieure du palais dur comprend de nombreuses petites glandes salivaires, une pose trop postérieure des mini-implants pourrait affecter ces structures et provoquer des rétentions de mucus (le mucocèle oral et/ou lors de sialométaplasies nécrosantes).

- **Forme du palais**

Les patients nécessitant une disjonction maxillaire rapide présentent le plus souvent des palais étroits, avec une voûte palatine profonde ainsi que des bourrelets palatins latéraux. La muqueuse palatine est souvent épaisse. Cette morphologie augmente la difficulté de pose et peut compromettre la bonne position des mini-implants.

- **Racines dentaires**

L'insertion de mini-implants au niveau palatin comporte le risque de pouvoir endommager les racines dentaires maxillaires, ce risque est surtout prononcé au niveau postérieur, au niveau des racines palatines de molaires maxillaires. C'est l'une des raisons pour laquelle l'ancrage dentaire est utilisé en postérieur. Mais ce risque reste rare quand l'angulation, la longueur et la bonne position sont respectées.

- **Liés à la pose**

- **Ouverture buccale**

Le positionnement précis des mini-implants est un élément primordial pour éviter les problèmes lors de la pose.

Les patients présentant une faible ouverture buccale nous poseront deux problèmes :

- Une mauvaise visibilité de la position de pose ;
- Une interférence du tournevis droit avec la mandibule.

L'utilisation du contre-angle mécanique permet de résoudre ce problème.

- **Anesthésie locale**

La pose des mini-implants palatins se fait sous anesthésie locale et cette étape peut entraîner des difficultés.

- **Perte du mini-implant et inflammation de la muqueuse palatine**

L'un des problèmes rencontrés est la perte du mini-implant après la pose, intervenant lorsque la stabilité primaire n'est pas obtenue. Le taux de perte est estimé à 25 % pour toute situation confondue, mais le palais semble être l'endroit où ce taux est le plus faible. Une nouvelle pose pourra être envisagée après cicatrisation de la muqueuse palatine. À la suite de la pose, la gencive palatine peut bourgeonner autour de la vis due à la compression et créer une inflammation. Pour éviter ce phénomène, il est préférable d'utiliser des mini-implants avec des hauts cols et des têtes assez

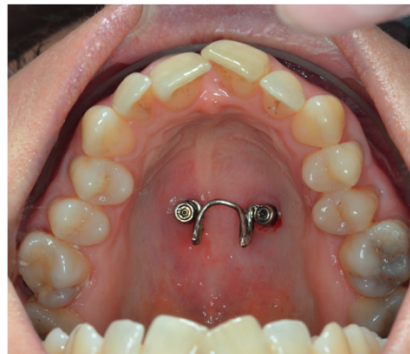volumineuses. Une bonne hygiène doit également être assurée (bains de bouche à la chlorhexidine). Une antibiothérapie pourra venir compléter la prescription si nécessaire.

- Douleur

La douleur enregistrée sur une échelle analogique de douleurs, semble être plus importante après la première activation chez les patients portant un disjoncteur à appuis mixtes comparée aux patients portant un disjoncteur conventionnel. (82)

#### 4.2.2.6. Contention

À la fin de la disjonction, la stabilité squelettique peut être maintenue sans pour autant garder le disjoncteur. En effet, le Beneplate, plaque à poser entre les deux mini-implants, permet de maintenir la distance.



**Figure 55** : AUXILIAIRE EN PLACE FAISANT OFFICE DE BENEPLATE (82)

#### 4.2.3. Traitements chirurgicaux

##### 4.2.3.1. Au maxillaire

Une fois la suture médio-palatine synostosée, l'orthodontiste voit ses options thérapeutiques se limiter et une collaboration orthodontico-chirurgicale s'impose.

Lorsque la dysharmonie de la dimension transversale est inférieure à 5mm, le traitement préconisé est une expansion maxillaire lente (voir partie 4.2.1).

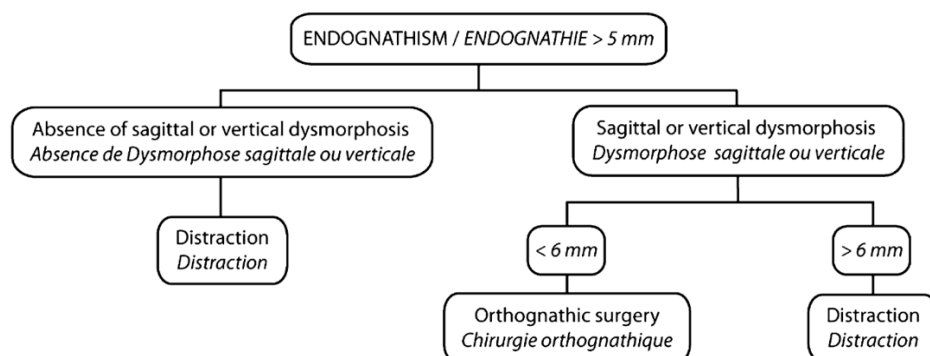
Les dysplasies transverses maxillaires supérieures à 5 mm, doivent être traitées par différents protocoles d'ostéotomies pour une véritable expansion squelettique :

- L'ostéotomie de Lefort-1 pour libérer le maxillaire de tous les os crâniens pour obtenir une véritable augmentation de la largeur maxillaire ;
- La distraction chirurgicale avec fixation de disjoncteur connue sous l'acronyme SARPE dans la littérature pour « Surgically assisted rapide palatal expansion ».(57)

Le choix thérapeutique entre ces deux techniques chirurgicales se fera selon la quantité de dysharmonie transversale et si d'autres chirurgies sont à prévoir :

- Si une intervention maxillaire de correction dans le sens sagittal ou vertical est nécessaire, et que la dysharmonie transversale est inférieure ou égale à 6mm, une ostéotomie segmentaire classique de Lefort-1 est alors indiquée ;  
On réalise une disjonction chirurgicale, technique qui désigne l'écartement de deux structures anatomiques au niveau de leur système de jonction, donc d'une suture. Elle permet classiquement l'écartement des deux héli-maxillaires dans le sens transversal grâce à une ostéotomie ;
- Si cette dysharmonie est supérieure à 7mm, la distraction ostéogénique est indiquée : les corrections antéropostérieures ou verticales interviendront dans un deuxième temps chirurgical.(106)

Il s'agit d'une technique de régénération et de reconstruction osseuse. Elle nécessite la pose d'un disjoncteur au préalable qui sera activé en per et post-opératoire. (22)



**Figure 56** : INDICATIONS DE LA DISTRACTION OU DE LA CHIRURGIE (106)

#### 4.2.3.1.1. Expansion rapide au maxillaire assistée par chirurgie ou SARPE

Il s'agit d'une procédure dans laquelle les zones résistant à l'expansion sont libérées chirurgicalement par une ostéotomie. Par la suite, un disjoncteur de type Hyrax est activé jusqu'à ce que la quantité d'expansion souhaitée soit atteinte. (43)

Avec une SARPE, on obtient une expansion squelettique pure, avec apposition de tissus osseux néoformé au niveau de la suture.

##### 4.2.3.1.1.1. Indications

La distraction chirurgicale est indiquée quand la dysharmonie du sens transversal est supérieure à 7mm. (22)

Les indications pour une SARPE sont les suivantes : (60)

- Patient arrivé à sa maturité squelettique ;
- Déficience transversale squelettique (à partir de 7 mm) ;
- Inversé d'articulé uni ou bi-latéral ;
- Encombrement antérieur maxillaire ;
- Présence de corridors buccaux au sourire ;
- Les cas d'échec d'ERM non chirurgicale.

Koudstaal dans une revue de la littérature publiée en 2005, affirme que l'âge moyen pour entreprendre une SARPE varie entre 19 et 29 ans.(60)

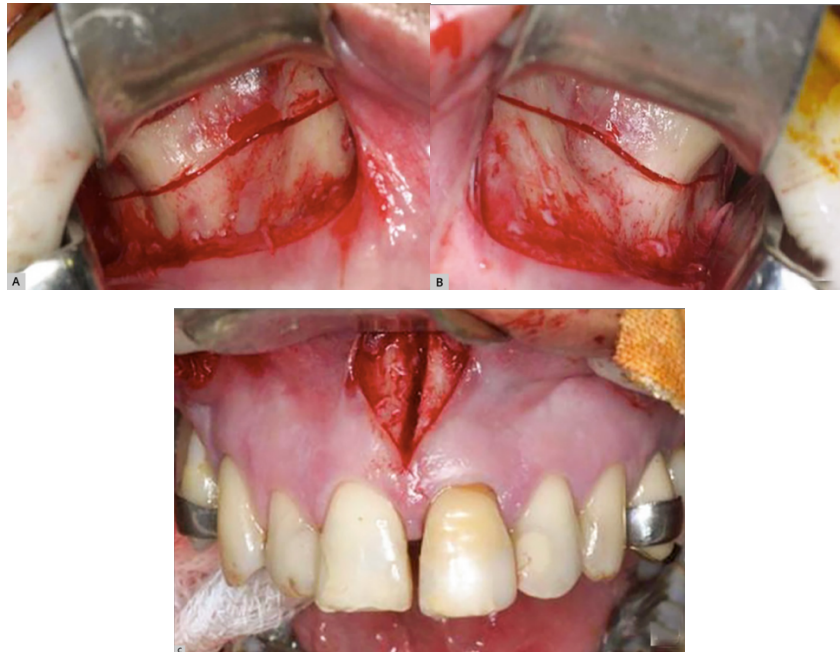##### 4.2.3.1.1.2. Protocole

###### - Temps chirurgical

Une ostéotomie bilatérale conventionnelle de Le Fort I est réalisée suite à la fixation d'un disjoncteur.

Sous anesthésie générale, les appuis osseux antérieur, latéral et médian du maxillaire sont sectionnés à la scie alternative et à l'ostéotome. Les surfaces osseuses sont

abordées par deux incisions horizontales de la muqueuse dans la région de la fosse canine et une incision verticale dans le frein de la lèvre supérieure, ou par une seule incision médiane en forme de V autour du frein. (81)



**Figure 57** : OSTÉOTOMIE BILATÉRALE CONVENTIONNELLE DE LEFORT I ET SEPARATION DE LA LIGNE MÉDIANE : A) CÔTÉ DROIT ; B) CÔTÉ GAUCHE ; C) VUE ANTERIEURE. (29)

La littérature n'est pas concluante quant à la nécessité de la disjonction ptérygo-maxillaire (DPM) dans la correction des déficiences transversales par la chirurgie d'expansion palatomaxillaire rapide. De plus, il n'est pas évident que la DPM ait un effet différent sur la correction chirurgicale des écarts transversaux postérieurs et antérieurs. D'autres études cliniques contrôlées sont nécessaires pour déterminer les avantages potentiels et les complications de la DPM en plus de la SARPE pour la correction des écarts transversaux maxillaires postérieurs, antérieurs ou antéropostérieurs.(51)

- Période de latence

Il s'agit de la période s'étendant depuis l'ostéotomie jusqu'à l'application d'une force de traction.

La période de latence post-chirurgie est de 7 jours.(37)



- Phase de distraction proprement dite

Il s'agit de la période pendant laquelle est appliquée une force de séparation graduelle. C'est dans cette période qu'est formé le « régénérat osseux ».

La première activation est réalisée par le chirurgien en consultation de contrôle post-opératoire.

Les consignes d'activation sont données par le praticien selon le type de disjoncteur utilisé.

Les activations sont ensuite réalisées quotidiennement par le patient jusqu'à l'obtention de la longueur de distraction voulue.(37)

- Phase de consolidation

Il s'agit de la période commençant l'arrêt des forces de séparation, permettant la maturation et la corticalisation du régénérat, et se terminant par le retrait du distracteur.

Le distracteur est maintenu en place pendant 3 mois puis retiré par l'orthodontiste pour le distracteur à appui dentaire et par le chirurgien sous anesthésie locale pour le distracteur à appui osseux. Si le distracteur s'avérait trop gênant pour l'alimentation ou la phonation, ce dernier pouvait être remplacé par un arc transpalatin en fin de distraction, le temps de la consolidation. (37)

- Traitement orthodontique post-distraction

Ce traitement débute en général deux à quatre semaines après la fin de la distraction.

#### 4.2.3.1.1.3. Effets

- Squelettiques

La surface transversale du maxillaire a augmenté en moyenne de 12,9 mm<sup>2</sup> (7,1 %) au niveau du palais.(23)

La suture médio-palatin s'ouvre selon un modèle de séparation triangulaire du maxillaire dans le plan coronal, avec l'apex face à la cavité nasale et la base au niveau du processus palatin. Les disjoncteurs dento-portés produisent une ouverture en forme de V dans la direction antéropostérieure, avec une plus grande ouverture dans la

région antérieure et le groupe d'absence était inférieur à la ligne d'action de force fournie par MARPE.(86)

- Dento-alvéolaires

L'augmentation de la largeur inter-canine moyenne rapportée par la revue de littérature de Koudstaal varie entre 3,4mm et 5mm. Pour la région prémolaire on a une augmentation qui varie entre 4,7mm et 5,9mm et pour la région molaire entre 3,4mm et 8mm. (60)

Les incisives centrales maxillaires ont montré une migration classique vers la ligne médiane après remodelage osseux dans la région antérieure du maxillaire. Cette constatation suggère que la période moyenne de 120 jours de rétention post-expansion est efficace et a permis une formation osseuse suffisante dans la partie antérieure du maxillaire au niveau de la crête alvéolaire.(48)

Une version vestibulaire de toutes les dents a été observée : une augmentation moyenne de 6,1° aux canines, 9,2° aux premières prémolaires, 11,1° aux deuxièmes prémolaires et 8,4° aux premières molaires. (23)

- Sur les voies aériennes supérieures

Babacan et al. ont observé une augmentation significative du volume des cavités nasales après SARPE de 14%.(10)

D'ailleurs, la plupart des patients témoignent d'une amélioration de leur respiration nasale.(23)

La largeur nasale a augmenté après SARPE et cette augmentation était plus importante antérieurement (une augmentation moyenne de 3,0 mm dans la région canine a été trouvée) et caudale, montrant le même schéma que pour le maxillaire.

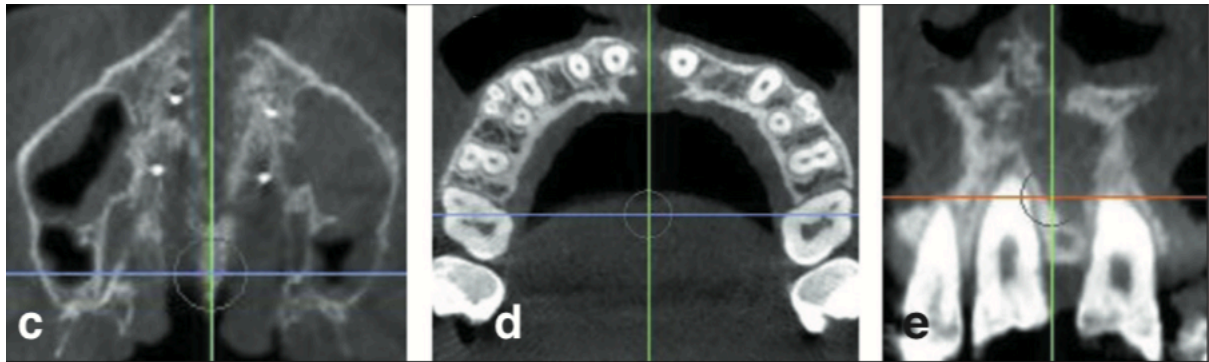
Chez les patients adultes, la SARPE élargit l'espace des voies respiratoires supérieures et diminue la résistance des voies respiratoires, augmentant ainsi le débit expiratoire et inspiratoire. (86)

#### 4.2.3.1.1.4. Complications

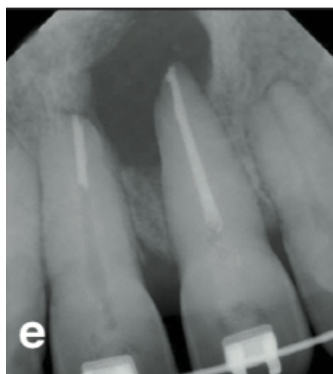
En 2019, Carvalho et al. établissent une revue systématique de la littérature concernant les complications liées à la SARPE. (26)

Il en découle que la SARPE est une thérapeutique entraînant des risques faibles de complications majeures.

- L'expansion asymétrique a été la principale complication rapportée ayant entraîné des conséquences sur le traitement. L'apparition d'une expansion asymétrique ou incorrecte peut être associée à un taux d'activation lent qui rend la formation du cal prématurée et à l'absence de disjonction ptérygomaxillaire. L'expansion asymétrique nécessite une réintervention chirurgicale et ne peut parfois être corrigée que par une ostéotomie de Le Fort I et un repositionnement maxillaire, augmentant ainsi la morbidité ;
- L'épistaxis a souvent été signalée, il s'agit d'un résultat possible des dommages chirurgicaux aux tissus mous autour de la cavité nasale et des sinus maxillaires ;
- Des complications sont observées au niveau des incisives centrales, associées à l'ostéotomie médiane. La décoloration des incisives, les poches parodontales, la mobilité et même la perte des incisives ont été signalées. En raison de leur importance esthétique, la perte d'une incisive centrale due aux procédures SARPE est considérée comme une complication majeure. La perte de dents nécessitera des interventions chirurgicales supplémentaires, telles que la pose d'implants dentaires et la reconstruction alvéolaire avec des greffes osseuses ;
- Dans une étude menée par Li et al., d'importants défauts osseux ont été observés entre les incisives centrales, à 18 mois ou plus après la distraction osseuse malgré les tentatives de greffe osseuses mises en œuvre ainsi qu'une récession gingivale antérieure. Certaines dents antérieures ont dû bénéficier d'un traitement endodontique, avec pronostic à long terme réservé.(71)



**Figure 58** : C : VUE AXIALE CBCT MONTRANT UNE GRANDE EXPANSION ANTERIEURE A LA FIN DE L'EXPANSION ; D : VUE AXIALE CBCT MONTRANT UN REMPLISSAGE OSSEUX MINIMAL DEUX ANS APRES L'OPERATION ; E : VUE CORONALE CBCT MONTRANT UN IMPORTANT DEFAUT OSSEUX PRESENT AU NIVEAU (71)



**Figure 59** : RADIOGRAPHIE RETRO-ALVEOLAIRE PRISE APRES APICECTOMIE ET TRAITEMENT ENDODONTIQUE DES INCISIVES CENTRALES MAXILLAIRES. (71)

#### 4.2.3.2. A la mandibule : La distraction ostéogénique symphysaire.

##### 4.2.3.2.1. Définition

La distraction ostéogénique (DO) se définit comme un processus biologique de formation d'os nouveau entre des segments osseux qui sont progressivement séparés par une traction incrémentielle générée par un dispositif mécanique (le distracteur). (34)

L'application du principe de DO à la symphyse mandibulaire permet d'accroître les dimensions de l'arcade mandibulaire grâce à la formation d'os basal nouveau identique en tout point à l'os originel (17) et ce sans l'aide d'aucune greffe osseuse. (29)

A l'origine utilisée en chirurgie orthopédique pour l'allongement des membres inférieurs, Guerrero et son équipe furent les premiers dans les années 90 à appliquer cette technique à la symphyse mandibulaire. Ils présentent l'ostéodistraktion symphysaire comme alternative efficace pour traiter les déficits de l'arcade. (45)

Cette technique qui augmente l'espace disponible sur l'arcade et permet de corriger la déficience transversale au niveau de la mandibule est encore marginale car jugée plus invasive, plus complexe et plus risquée que les avulsions dentaires. (72)

#### 4.2.3.2.2. Indications

L'indication principale d'ostéodistraktion symphysaire est la déficience transversale mandibulaire. (17)

On retrouve également :

- L'encombrement dentaire mandibulaire > 7mm ;
- La dysharmonie dento-arcade ;
- Les cas d'inversé d'articulé uni- ou bilatéraux ;
- Certains cas de syndromes.

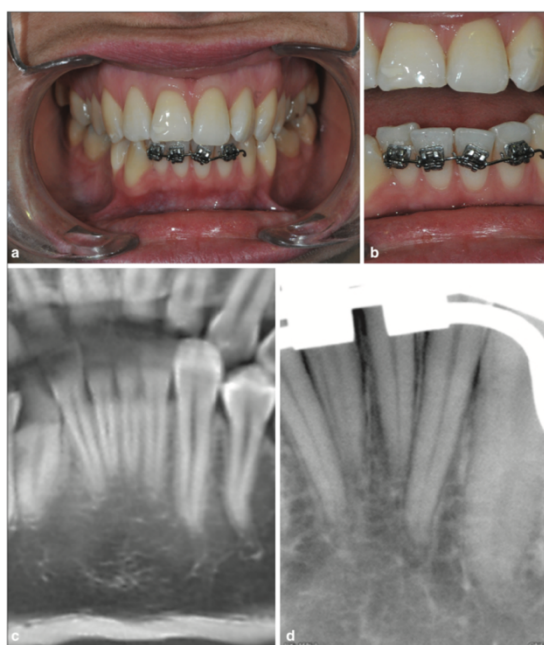
Associée à d'autres procédures chirurgicales telles que l'expansion maxillaire rapide assistée chirurgicalement, l'ostéotomie ramale, la génioplastie, la DOS peut également être indiquée dans les cas de syndrome d'apnées et hypopnées obstructives du sommeil, même si elle n'affecte pas de manière significative les dimensions pharyngées.(72)

#### 4.2.3.2.3. Protocole

Lietz et al. (73) ont effectué une revue systématique de la littérature internationale en 2018 à partir des banques de données sur vingt ans afin de proposer un protocole clinique qui est le suivant :

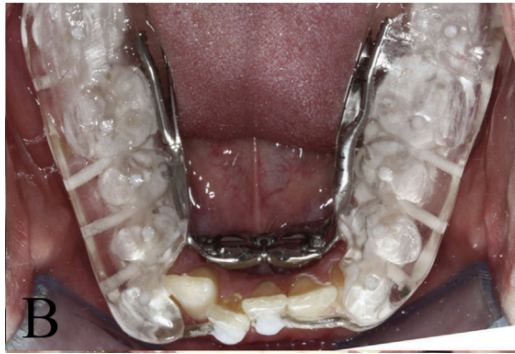##### - Phase pré-chirurgicale

Un traitement d'orthodontie pré-chirurgical (mono ou bi-arcade) permet d'obtenir une divergence radulaire des incisives mandibulaires et une forme d'arcade maxillaire optimale pouvant servir de guide à l'expansion mandibulaire.



**Figure 60** : PREPARATION DES AXES RADICULAIRES ET CONTROLES RADIOGRAPHIQUES (89)

Winsauer et al. (118) démontrent qu'une expansion dento-alvéolaire pré-chirurgicale avec un appareil à appui dentaire pour créer un diastème entre les incisives centrales inférieures affaiblit l'os dans la ligne médiane mandibulaire, réduit les forces nécessaires pour couper l'os et minimise ainsi le risque de dégâts sur les dents permanentes.



**Figure 61** : APPAREIL D'EXPANSION MANDIBULAIRE A APPUI DENTAIRE  
SCELLE AVANT LA CHIRURGIE (118)

- Temps chirurgical

Le choix du site repose sur la quantité d'os alvéolaire entre les racines :

- Pour éviter toute lésion radiculaire ;
- Bell et Guerrero(17,45) ont observé que la présence d'os alvéolaire résiduel de part et d'autre de la séparation serait nécessaire pour certains auteurs. En effet, lorsque l'une des deux surfaces radiculaires est exposée, on observe un défaut d'initiation de l'ostéogénèse à ce niveau.

L'intégrité des tissus de soutien de la dent, incluant l'os alvéolaire et le ligament desmodontal, doit être préservée pour une néoformation osseuse optimale et rapide.

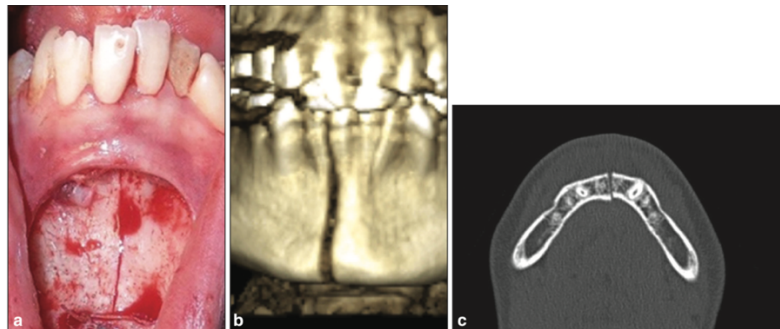
L'incision est le plus souvent horizontale en muqueuse labiale, 4 à 6mm depuis le fond du vestibule, de canine à canine, au bistouri électrique ou classique, à minima pour ne pas traumatiser les muscles du menton et ce pour tous les types de distracteurs.

Ploder décrit une incision verticale unique lorsqu'un dispositif dento-porté est utilisé.

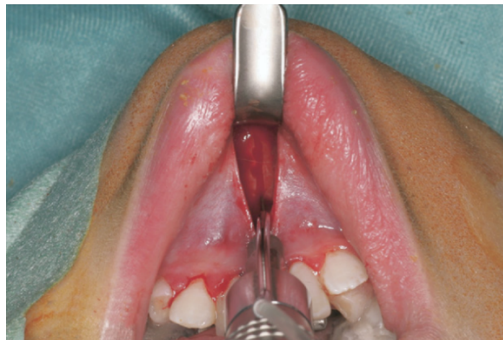Chez Garreau, une combinaison d'incisions horizontale et verticale est également retrouvée.

Le trait d'ostéotomie est réalisé à l'aide d'un piézotome (à la scie oscillante pour Garreau) dont la section est fine et précise. La corticale postérieure est rompue au ciseau à frapper. Les distracteurs à ancrage osseux sont mis en place au moment de l'ostéotomie. Pour vérifier que les deux corticales vestibulaire et linguale ont été

sectionnées, il convient de s'assurer qu'un diastème apparait après l'activation du distracteur. Le vérin est ensuite refermé et la plaie suturée.



**Figure 62** : TEMPS CHIRURGICAL ET CONTROLE RADIOGRAPHIQUE (89)



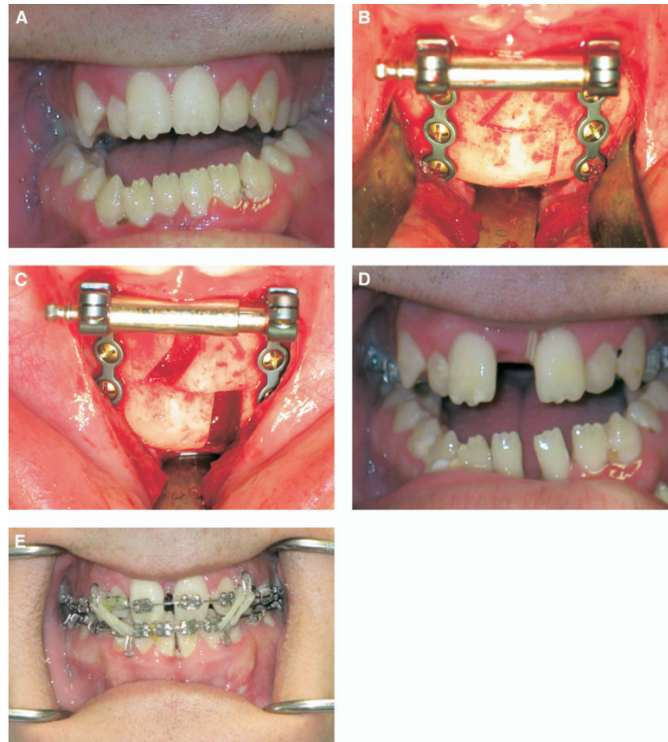
**Figure 63** : PHOTOGRAPHIE PEROPERATOIRE MONTRANT L'APPROCHE VERTICALE ET LA LIGNE D'OSTEOTOMIE AVEC UNE SCIE OSCILLANTE (92)

Pour Landes, un design en marche d'escalier est préférable à une ostéotomie verticale simple. Il permet en effet d'obtenir une surface de contact plus large, majorant ainsi la stabilité verticale lors des mouvements mandibulaires. (63)

Cependant, cette technique n'est pas approuvée par Lietz qui privilégie une ostéotomie médiane car elle autorise une expansion symétrique du menton.

Les risques sont un inversé d'articulé unilatéral, de décalage du menton et de décalage des milieux incisifs.





**Figure 64 : TRAIT D'OSTÉOTOMIE EN MARCHE D'ESCALIER (63)**

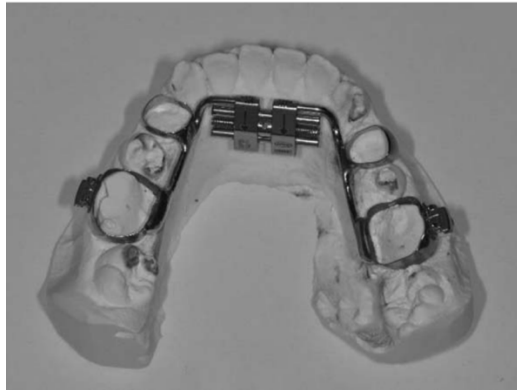#### 4.2.3.2.4. Distracteurs

Plusieurs catégories de distracteurs peuvent être utilisées dans un même but d'écartement des structures osseuses :

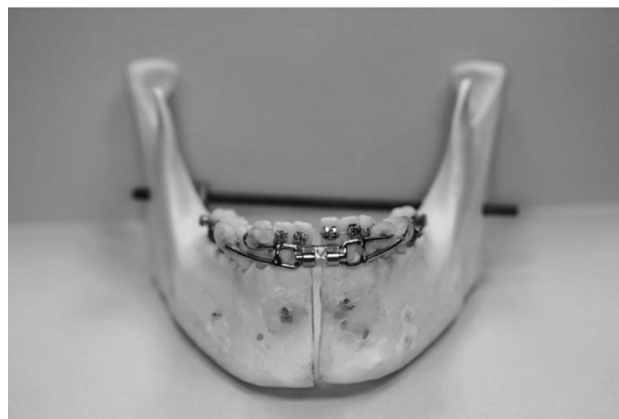##### ◆ Les dispositifs à ancrage dentaire

Ils sont généralement constitués de 4 bagues fixées sur les premières prémolaires et les premières molaires.

Une barre en acier inoxydable soudée aux bagues passe le long des faces linguales des dents, et permet de soutenir le dispositif à vérin de type Hyrax. L'activation s'effectue d'avant en arrière. Le vérin doit être placé le plus antérieurement possible pour éviter les interférences linguales entraînant un inconfort et des difficultés d'élocution. (34)

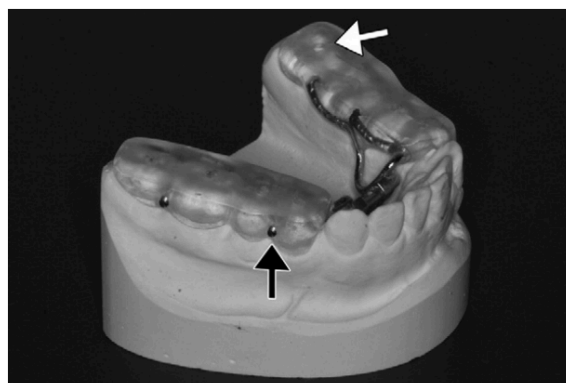


**Figure 65** : DISTRACTEUR DENTO-PORTE (90)



**Figure 66** : DISTRACTEUR DENTO-PORTE AVEC VERIN EN POSITION VESTIBULAIRE (35)

Ploder et al. proposent un modèle de distracteur dento-porté différent. Deux gouttières occlusales sont scellées au niveau des secteurs latéraux. (92)

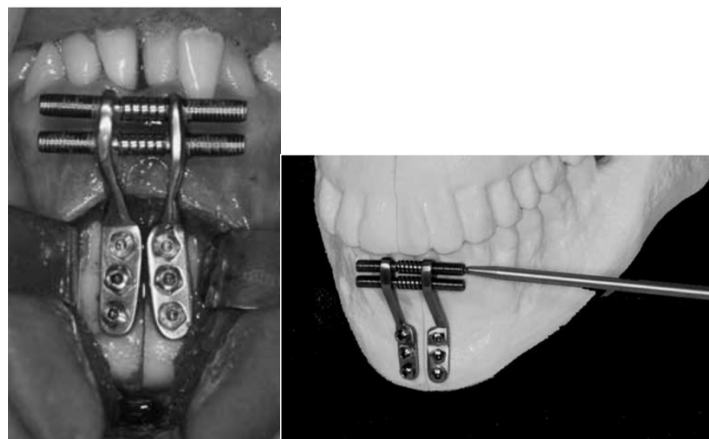


**Figure 67** : DISTRACTEUR DENTO-PORTE SUR GOUTTIERES (92)

#### ◆ Les dispositifs à ancrage osseux

Ils sont fixés à la zone symphysaire par l'intermédiaire de vis en titane, mono ou bicorticales. Ils sont donc mis en place par le chirurgien pendant le temps chirurgical. Mommaerts décrit un dispositif en titane : le TMD (Transmandibular Distractor). Il est entièrement réalisé en titane pur grade 2. Il est constitué de deux plaques verticales d'ostéosynthèse, chacune pourvue d'une extension déportée qui perce l'incision muqueuse. Les plaques sont positionnées à proximité de la ligne d'ostéotomie verticale.

Deux bras métalliques en extension émergent de la muqueuse en direction coronaire. La portion hélicoïdale médiane, située dans le vestibule, confère une souplesse au système dans le plan axial.(81)

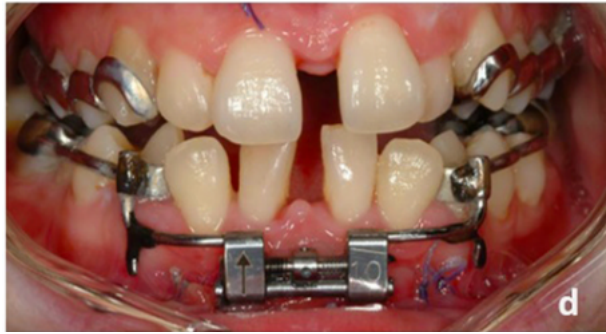


**Figure 68 : LE TRANSMANDIBULAR DISTRACTOR (TMD) (81)**

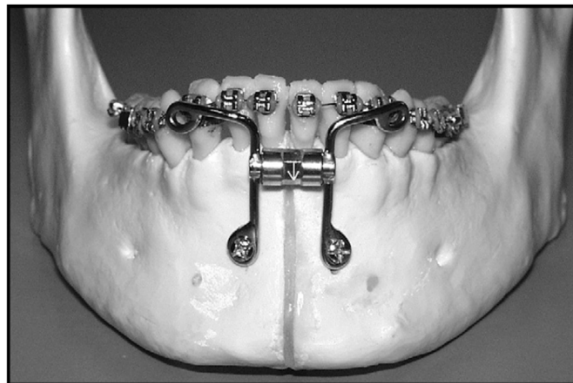#### ◆ Les dispositifs hybrides

Ils prennent un appui à la fois dentaire et osseux. La partie ostéo-portée est composée d'un alliage de titane et la partie connectée aux dents est en acier inoxydable.

Leur fixation au niveau des canines ou des prémolaires et à l'os de la symphyse se fait après élévation des lambeaux. L'ostéotomie n'est finalisée qu'après mise en place du distracteur. (59)



**Figure 69** : UN EXEMPLE DE DISPOSITIF HYBRIDE : LE BOLOGNA MIDLINE DISTTRACTOR (BMD) (19)



**Figure 70** : UN AUTRE EXEMPLE DE DISPOSITIF HYBRIDE (59)

◆ Critères de choix :

Le distracteur dento-porté devrait être le choix de première intention lorsque la situation anatomique le permet.

Le premier facteur en faveur du distracteur dento-porté est son moindre taux de complications. En effet, les distracteurs à ancrage osseux entraînent davantage de complications d'ordre parodontal et infectieux (irritation de la muqueuse labiale, gingivite, infection autour du système de fixation de l'os), s'expliquant par la position vestibulaire du vérin, par sa taille (le vérin du dispositif osseux est plus volumineux que celui du dispositif dentaire), par la proximité du vérin avec le plan osseux et par son système d'ancrage, rendant l'accès au brossage plus difficile.

Des différences entre distracteurs osseux et hybrides en termes de taux de morbidité peuvent aussi être observées, pouvant s'expliquer par la variété des design disponibles dans la littérature (taille du vérin, hauteur d'implantation, épaisseur de

l'armature). Les distracteurs à ancrage osseux sont également davantage sujets à des complications d'ordre technique telles que la fracture d'un bras du dispositif ou la fracture des plaques de fixation (l'excès de rigidité pouvant être la cause).

Le second facteur décisionnel est la stabilité du dispositif. Au vu de la littérature, les trois types de distracteurs permettent d'obtenir une expansion de la totalité de l'arcade de manière fiable. La stabilité sur le court et long terme est quasi équivalente entre les différents dispositifs, avec une faible prédominance du dispositif osseux sur les autres.

Les autres arguments favorables au dispositif dento-porté sont qu'il ne nécessite pas de seconde intervention pour son retrait et que son coût de fabrication est nettement inférieur à celui du dispositif osseux.

En revanche, l'ancrage osseux et hybride offre une expansion parallèle et des effets squelettiques supérieurs à l'ancrage dentaire qui provoque plutôt une expansion dento-alvéolaire. (35,59)

Type de distracteur	Avantages	Inconvénients
<b>Appui dentaire</b>	<ul style="list-style-type: none"> <li>Coût (25€ environ + frais de prothésiste)</li> <li>Relativement confortable de par son volume</li> <li>Phase chirurgicale raccourcie</li> <li>Mise en place aisée en pré op ou per op</li> <li>Retrait simple, ne nécessitant pas de seconde intervention chirurgicale</li> <li>Meilleur taux de congruence</li> </ul>	<ul style="list-style-type: none"> <li>Nécessite un ancrage dentaire, compliqué si édentement</li> <li>Génant pour la langue si positionné en lingual, diction difficile</li> <li>Expansion alvéolaire supérieure à l'expansion basale</li> <li>Rigidité inférieure aux autres dispositifs mais néanmoins suffisante</li> </ul>
<b>Appui hybride et osseux</b>	<ul style="list-style-type: none"> <li>Rigidité/stabilité vis-à-vis des forces masticatoires supérieure aux dispositifs dento-portés</li> <li>Vecteur de force situé plus près du centre de résistance</li> <li>Expansion parallèle ou quasi parallèle</li> <li>Indépendance vis-à-vis de l'ancrage dentaire (sauf dispositif hybride)</li> </ul>	<ul style="list-style-type: none"> <li>Coût élevé (1000€ dans les grandes firmes d'implants)</li> <li>Phase chirurgicale plus longue</li> <li>Génant pour la lèvre</li> <li>Génant esthétiquement</li> <li>Hygiène difficile</li> <li>Plus de complications que le dispositif dento-porté</li> <li>Seconde intervention pour retrait de l'appareil (peut être réalisé sous anesthésie locale cependant)</li> </ul>

**Figure 71 : AVANTAGES ET INCONVENIENTS PAR TYPE DE DISTRACTEUR**

(73)

#### 4.2.3.2.5. Calendrier post chirurgical

- ◆ Le temps de latence

Le délai de latence avant l'activation du vérin est d'environ six jours.

- ◆ Protocole de distraction

La phase de distraction se définit par l'éloignement progressif et contrôlé des deux segments osseux séparés chirurgicalement par l'activation du distracteur.

L'activation est débutée par l'orthodontiste, puis continuée par le patient au rythme d'1mm par jour, à raison de 4 activations quotidiennes.

On stoppe dès que la quantité d'écartement souhaitée est atteinte.

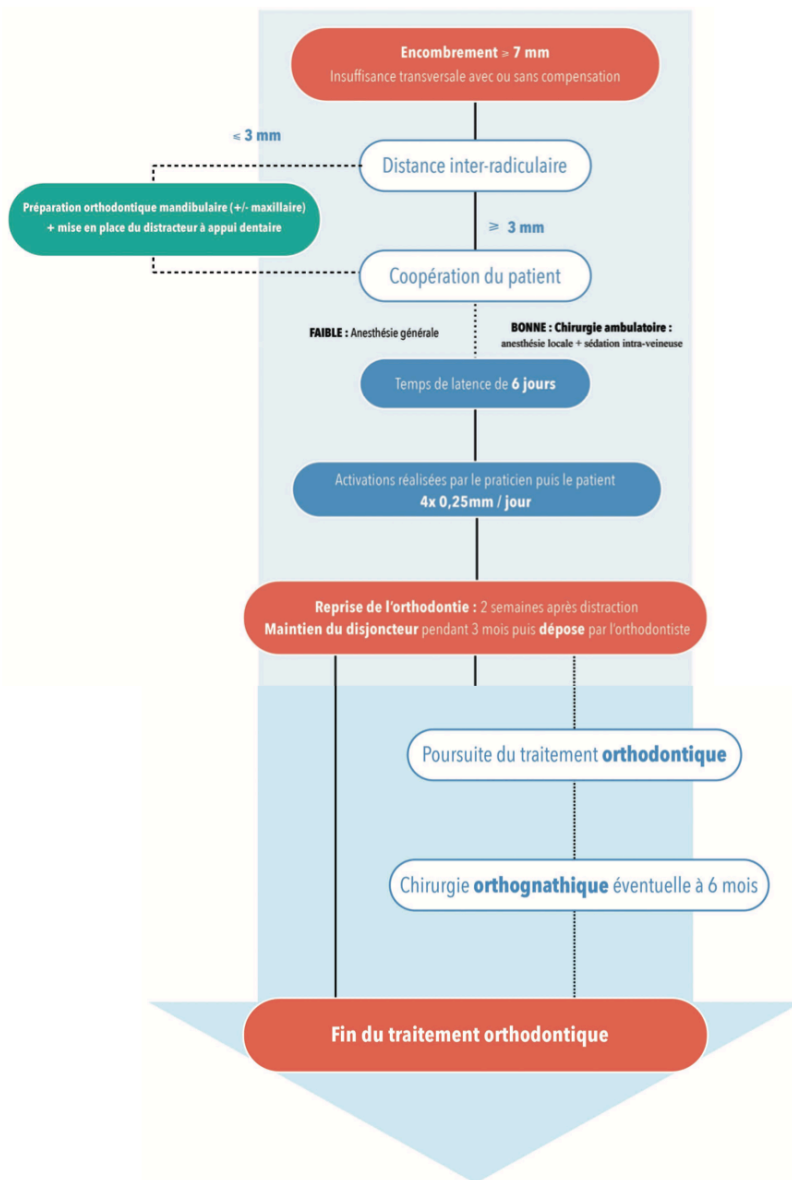
- ◆ Quand démarrer la phase orthodontique post-chirurgicale ?

La reprise des mouvements orthodontiques s'effectue deux semaines après l'arrêt des activations. Le retrait du distracteur est effectué deux à trois mois après son blocage.

Il peut alors être remplacé par un arc lingual assurant un maintien du résultat obtenu durant la finalisation du traitement orthodontique.

- ◆ Temps de consolidation

La durée de consolidation moyenne, entre la fin des incrémentations et la dépose du distracteur est de 2,6 mois avec un minimum de six semaines et un maximum de sept mois.



**Figure 72 : ARBRE DECISIONNEL (73)**

#### 4.2.3.2.6. Effets

##### ◆ Squelettiques

L'étendue des gains transversaux varie de 2 à 14 mm avec une moyenne de 7mm pour l'ensemble des études. (73)

Savoldelli et al. observent une augmentation de la distance inter-canine moyenne de 5,2mm et une augmentation moyenne de la distance inter-molaire de 2,2mm. (101)

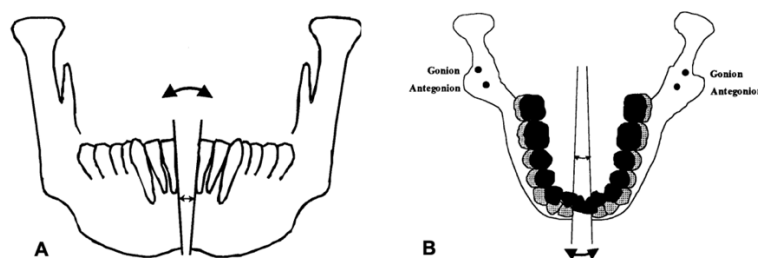
Gül et al., dans une revue systématique de la littérature publiée en 2018 constatent les effets squelettiques générés par la DO symphysaire. Ils relatent une augmentation significative de la distance entre les foramens mentonniers.

Selon le type de distracteur utilisé, l'effet squelettique ne sera pas le même. Comme vu plus haut, les distracteurs à appuis osseux appliquent leur force principalement au niveau basal mandibulaire par rapport aux distracteurs à appuis dentaires. On observe plus d'expansion dans la zone du processus alvéolaire et de l'arcade dentaire avec le distracteur à appuis dentaires qu'avec les distracteurs hybrides et à appuis osseux.

Ces résultats suggèrent qu'en termes d'effets osseux, le distracteur à appuis osseux est préférable. Cependant, il faut noter qu'une deuxième intervention chirurgicale est nécessaire pour retirer ce distracteur, ce qui n'est pas le cas d'un distracteur à appuis dentaires.(47)

L'emplacement et l'orientation de la force de distraction sont d'une importance fondamentale car ils peuvent influencer la forme de l'écart de distraction. Théoriquement, si la force est appliquée près du centre de résistance de la mandibule, la distraction produira une translation pure des segments et l'écart de distraction aura des marges parallèles. Cependant, si la force est appliquée au-dessus du centre de résistance, on peut s'attendre à une rotation des deux segments, entraînant un espace disproportionnellement plus grand dans la zone dento-alvéolaire que dans la zone basale.

La distraction symphysaire à l'aide d'un dispositif à appuis dentaires, est disproportionnée car les augmentations de largeur entre les deuxièmes molaires sont supérieures aux augmentations de largeur des biantégonions ; les deux sont situés approximativement dans le même plan coronal.(34)



**Figure 73** : LES EFFETS DE LA DISTRACTION OSTÉOGÉNIQUE SYMPHYSAIRE EN VUE FRONTALE À GAUCHE ET EN VUE OCCLUSALE À DROITE (34)



#### ◆ Dento-alvéolaires

Toujours dans la même revue systématique de la littérature, les auteurs ont observé un changement significatif de la distance inter-canine peu importe le type de distracteur utilisé.

Cependant, des périodes de suivi plus longues sont nécessaires pour analyser la stabilité dentaire, en tenant compte des rechutes et du remodelage.

Concernant l'angulation dentaire, il semble que les distracteurs à ancrage dentaire entraînent une bascule importante ce qui pourrait affecter négativement la stabilité à long terme. (47)

#### ◆ Sur les tissus mous

Les résultats ont indiqué que l'ostéodistraktion transversale maxillo-mandibulaire produisait des changements faciaux dans la joue, les zones paranasales, la base nasale et le menton.

Les angles labiomentaires et de convexité ont augmenté après la période de distraction dans la présente étude. L'expansion de la région mandibulaire a provoqué l'aplatissement de cette région en raison de l'étirement de la lèvre inférieure, et l'angle labiomentonnière peut avoir augmenté en conséquence. La réduction de la distance bigoniale et l'élargissement de l'arcade dentaire vers l'arrière avec l'expansion peuvent avoir causé une diminution de l'angle mandibulaire après distraction. De plus, la largeur de la bouche a augmenté après RME. Les angles des lèvres supérieure et inférieure ont augmenté avec l'augmentation de la largeur de la bouche.(90)

#### ◆ Sur les ATM

Selon Conley et al., un modèle mathématique proposé indique que pour 10 mm d'expansion, environ 3° de rotation se produisent au niveau du condyle.

Les ostéotomies verticales intrabuccales de la branche ont été signalés comme ayant jusqu'à 4 à 7° de rotation et ont été bien tolérées. Cependant, des études plus approfondies sont nécessaires pour déterminer premièrement s'il existe une rotation au niveau de l'articulation temporo-mandibulaire, deuxièmement, combien de rotation se produit et enfin, si la rotation provoque des effets néfastes ou dégénératifs au niveau de l'articulation temporo-mandibulaire. (29)

L'étude de Landes et al., confirme l'absence de DTM liés à la DO symphysaire. Plus le vecteur de distraction est à distance des structures articulaires et moins l'impact sur les têtes condyliennes est important. Le point d'application de la force doit être le plus antérieur possible. Les distracteurs à ancrage osseux, hybrides ou dentaire avec les premières prémolaires sont donc à privilégier. (63)

#### 4.2.3.2.7. Contention

Un fil fixe lingual de canine à canine inférieure maintiendra adéquatement la largeur inter-canine et l'alignement antérieur, mais on ne peut pas s'attendre à ce qu'il aide à maintenir toute l'expansion postérieure. Par conséquent, une contention Hawley avec fil de support lingual intégré est une bonne forme de contention mandibulaire.(29)

#### 4.2.3.2.8. Stabilité

À ce stade, seul un nombre limité d'investigations ont été réalisées et des études supplémentaires sont nécessaires pour déterminer la stabilité occlusale, squelettique et parodontale.

L'étude récente datant de 2019 de Rougier et al. précise qu'ils n'ont observé aucune rechute après traitement par DO même après un suivi à long terme d'en moyenne 7,3 ans. (98)

## 5. CONCLUSION

La gestion des malocclusions transversales représente généralement une grande partie de l'activité clinique d'un orthodontiste. Une multitude de dispositifs s'offrent à nous. Il convient d'adapter notre thérapeutique principalement en fonction du diagnostic, de l'âge du patient et de son état sutural.

Au maxillaire, une endognathie traitée précocement pourra être corrigée orthopédiquement via des appareils d'expansion rapide. Il est primordial de prendre en compte les variations interindividuelles concernant la synostose de la suture médio-palatine. Quant à l'endoalvéolie, elle pourra être corrigée grâce à une expansion lente avec des moyens thérapeutiques fixes ou amovibles.

La prise en charge plus tardive en fin d'adolescence ou bien chez le jeune adulte pourra se faire à l'aide de mini-implants, qui, tout en favorisant l'action squelettique, permettent de limiter les effets indésirables et de repousser les limites d'âge de la disjonction orthopédique.

Chez l'adulte, la distraction et disjonction osseuse chirurgicales sont les options privilégiées.

Les options thérapeutiques à la mandibule sont bien plus réduites du fait de la synostose précoce de la symphyse mentonnière.

Des dispositifs peuvent être utilisés précocement mais leurs actions, ne permettant que des compensations dento-alvéolaires font que cette expansion est sujette à récurrence.

Enfin, l'unique option thérapeutique disponible pour la correction d'une endognathie mandibulaire est la distraction ostéogénique. Les orthodontistes ne doivent pas hésiter à en poser l'indication car elle constitue la solution de choix en cas de déficit d'arcade sévère.

## 6. TABLE DES ILLUSTRATIONS

<b>Figure 1</b> : LES CINQ BOURGEONS FACIAUX PRIMORDIAUX PENDANT LA 4 <sup>ÈME</sup> SEMAINE DE DÉVELOPPEMENT INTRA-UTÉRIN (20)	2
<b>Figure 2</b> : MÉCANISMES DE L'OSSIFICATION ENDOCONJONCTIVE (4)	3
<b>Figure 3</b> : ANATOMIE DE LA SUTURE MÉDIO-PALATINE EN VUE OCCLUSALE (4)	6
<b>Figure 4</b> : VUE FRONTALE DE LA MANDIBULE (4)	10
<b>Figure 5</b> : LE CARTILAGE DE MECKEL, TUTEUR DE L'OSSIFICATION DE LA MANDIBULE ET DE LA SYMPHYSE (4)	10
<b>Figure 6</b> : LE PROCESSUS D'OSSIFICATION DU CORPS MANDIBULAIRE; LES FLÈCHES METTENT EN ÉVIDENCE LA PROGRESSION DES LAMES OSSEUSES AUTOUR DU CARTILAGE DE MECKEL (4)	11
<b>Figure 7</b> : COMPOSANTE TRANSVERSALE DE LA CROISSANCE EN LONGUEUR SOUS LA DÉPENDANCE DE LA DISTANCE INTER-TEMPORALE (4)	12
<b>Figure 8</b> : REMODELAGE DU RAMUS ET DE LA SYMPHYSE. EN BLEU LES ZONES DE RÉSORPTION ET EN VIOLET, LES ZONES D'APPOSITION. (4)	13
<b>Figure 9</b> : POSITION HAUTE DE LA LANGUE ENTRAINANT UN BON DÉVELOPPEMENT TRANSVERSAL DES MAXILLAIRES. LES DENTS SE DÉPLACENT NATURELLEMENT DANS LE COULOIR D'ÉQUILIBRE MUSCULAIRE (40)	15
<b>Figure 10</b> : POSITION BASSE DE LA LANGUE ENTRAINANT UNE INSUFFISANCE DE DÉVELOPPEMENT TRANSVERSAL DU MAXILLAIRE SUPÉRIEUR PROVOQUANT UN ENCOMBREMENT DENTAIRE.(40)	15
<b>Figure 11</b> : PHOTOS EXOBUCCALES D'UN JEUNE PATIENT PRESENTANT UN FACIES ADENOÏDIEN (28)	17
<b>Figure 12</b> : UNE ARCADE MAXILLAIRE EN FORME DE V AVEC UN ENCOMBREMENT ANTÉRIEUR (57)	17
<b>Figure 13</b> : SIGNÉS ENDOBUCCAUX DE FACE D'UNE ENDOGNATHIE MAXILLAIRE CHEZ UN ENFANT DE 8 ANS (67)	18
<b>Figure 14</b> : SIGNÉS EXOBUCCAUX D'UNE LATERODEVIATION FONCTIONNELLE : DEVIATION DU MENTON A GAUCHE PAR RAPPORT AU PLAN SAGITTAL MEDIAN, HYPODEVELOPPEMENT DU COTE DROIT ET CONVERGENCE DES LIGNES HORIZONTALES A GAUCHE. (9)	19
<b>Figure 15</b> : PATIENT PRESENTANT UNE ENDO-ALVEOLIE (21)	21
<b>Figure 16</b> : ARCADE MANDIBULAIRE PRÉSENTANT UN ENCOMBREMENT EXTREME DU À UNE INSUFFISANCE TRANSVERSALE (101)	22
<b>Figure 17</b> : ÉDUCATEUR COMPORTEMENTO-FONCTIONNELS SOUPLES (40)	24
<b>Figure 18</b> : ENVELOPPE LINGUALE NOCTURNE (120)	25
<b>Figure 19</b> : TONG RIGHT POSITIONER (123)	26
<b>Figure 20</b> : INDICE DE DIAGNOSTIC PROPOSÉ (99)	29
<b>Figure 21</b> : ARBRE DECISIONNEL POUR LA CLASSIFICATION DES STADES DE MATURATION DE LA SUTURE MEDIO-PALATINE (7)	30
<b>Figure 22</b> : LES STADES DE MATURATION DES VERTEBRES CERVICALES (11)	31
<b>Figure 23</b> : DISJONCTEUR SUR GOUTTIÈRE (39)	32
<b>Figure 24</b> : DISJONCTEUR SUR GOUTTIÈRE RECOUVRANT COMPLETEMENT L'ARCADE MAXILLAIRE (94)	32
<b>Figure 25</b> : UN DISJONCTEUR TYPE HYRAX EN VUE OCCLUSALE (16)	33
<b>Figure 26</b> : UNE VARIANTE DE DISJONCTEUR HYRAX AVEC APPUI SUR LES PREMIERES PREMOLAIRES ET LES PREMIERES MOLAIRES (32)	33
<b>Figure 27</b> : DISJONCTEUR DE TYPE HYRAX SCELLE CHEZ UN PATIENT EN DENTURE TEMPORAIRE (102)	34
<b>Figure 28</b> : ISAACSON EXPANDER (5)	35
<b>Figure 29</b> : IPC (2)	36
<b>Figure 30</b> : DISJONCTEUR DE TYPE « HAAS » (2)	36
<b>Figure 31</b> : DERICHSWEILER EXPANDER (5)	37
<b>Figure 32</b> : LA DIVISION EVIDENTE DES PROCESSUS MAXILLAIRES OBSERVES DANS CE CRANE SEC EN DENTURE TEMPORAIRE REPRESENTE CE QUE L'ON APPELLE L'EFFET ORTHOPEDIQUE DE L'ERM.(107)	38
<b>Figure 33</b> : VUE FRONTALE DU DISTEME INTER-INCISIF APRES 3 SEMAINES D'ERM (109)	39

<b>Figure 34</b> : SUPERPOSITION DE MODELES NUMERIQUES PRE- ET POST-TRAITEMENT DE LA MANDIBULE PRESENTES COMME EXEMPLE DE REPOSE MANDIBULAIRE AU TRAITEMENT ERM (112)	40
<b>Figure 35</b> : QUANTITE D'OUVERTURE EN MM DES SUTURES PERI-MAXILLAIRES APRES UNE ERM PRECOCE (69)	41
<b>Figure 36</b> : QUAD HÉLIX SUR GOUÏTIÈRE (67)	47
<b>Figure 37</b> : QUAD HELIX SCELLE SUR LES PREMIERES MOLAIRES (31)	47
<b>Figure 38</b> : ACTIVATION PERMETTANT UNE EXPANSION POSTERIEURE ET UNE ROTATION MESIO-PALATINE DES MOLAIRES (97)	48
<b>Figure 39</b> : ACTIVATION PERMETTANT UNE EXPANSION ANTERIEURE ET UNE ROTATION DISTO-PALATINE DES MOLAIRES (97)	49
<b>Figure 40</b> : ACTIVATION DU QUAD HELIX SUR GABARIT (21)	49
<b>Figure 41</b> : PLAQUE PALATINE A VERIN MEDIAN (33)	51
<b>Figure 42</b> : LEAF EXPANDER (66)	52
<b>Figure 43</b> : PROTOCOLE D'ACTIVATION DU LEAF EXPANDER (66)	53
<b>Figure 44</b> : À GAUCHE, LE ZEROEXPANDER AVANT SON ACTION ET A DROITE LE ZEROEXPANDER APRES SON ACTION (18)	54
<b>Figure 45</b> : SPRING JET (2)	55
<b>Figure 46</b> : NITI EXPANDER (2)	56
<b>Figure 47</b> : DISPOSITIF DE SCHWARTZ AMOVIBLE (85)	57
<b>Figure 48</b> : L'EXPANSEUR D'ARNOLD MODIFIÉ (6)	58
<b>Figure 49</b> : BI-HELIX A LA MANDIBULE (84)	59
<b>Figure 50</b> : UN EXEMPLE DE DISPOSITIF HYBRIDE (25)	63
<b>Figure 51</b> : DISJONCTEUR HYBRIDE A APPUIS MIXTES DENTAIRE ET OSSEUX (82)	63
<b>Figure 52</b> : DISJONCTEUR A APPUI OSSEUX STRICT (119)	64
<b>Figure 53</b> : SCHEMA BIOMECHANIQUE DES FORCES EXERCEES PAR LE DISJONCTEUR HYBRIDE (82)	66
<b>Figure 54</b> : SECTION PALATINE AXIALE DANS LE CBCT POST-EXPANSION (24)	67
<b>Figure 55</b> : AUXILIAIRE EN PLACE FAISANT OFFICE DE BENEPLATE (82)	71
<b>Figure 56</b> : INDICATIONS DE LA DISTRACTION OU DE LA CHIRURGIE (106)	72
<b>Figure 57</b> : OSTEOTOMIE BILATERALE CONVENTIONNELLE DE LEFORT I ET SEPARATION DE LA LIGNE MEDIANE : A) COTE DROIT ; B) COTE GAUCHE ; C) VUE ANTERIEURE. (29)	74
<b>Figure 58</b> : C : VUE AXIALE CBCT MONTRANT UNE GRANDE EXPANSION ANTERIEURE A LA FIN DE L'EXPANSION ; D : VUE AXIALE CBCT MONTRANT UN REMPLISSAGE OSSEUX MINIMAL DEUX ANS APRES L'OPERATION ; E : VUE CORONALE CBCT MONTRANT UN IMPORTANT DEFAUT OSSEUX PRESENT AU NIVEAU (71)	78
<b>Figure 59</b> : RADIOGRAPHIE RETRO-ALVEOLAIRE PRISE APRES APICECTOMIE ET TRAITEMENT ENDODONTIQUE DES INCISIVES CENTRALES MAXILLAIRES. (71)	78
<b>Figure 60</b> : PREPARATION DES AXES RADICULAIRES ET CONTROLES RADIOGRAPHIQUES (89)	80
<b>Figure 61</b> : APPAREIL D'EXPANSION MANDIBULAIRE A APPUI DENTAIRE SCELLE AVANT LA CHIRURGIE (118)	81
<b>Figure 62</b> : TEMPS CHIRURGICAL ET CONTROLE RADIOGRAPHIQUE (89)	82
<b>Figure 63</b> : PHOTOGRAPHIE PEROPERATOIRE MONTRANT L'APPROCHE VERTICALE ET LA LIGNE D'OSTEOTOMIE AVEC UNE SCIE OSCILLANTE (92)	82
<b>Figure 64</b> : TRAIT D'OSTÉOTOMIE EN MARCHÉ D'ESCALIER (63)	83
<b>Figure 65</b> : DISTRACTEUR DENTO-PORTE (90)	84
<b>Figure 66</b> : DISTRACTEUR DENTO-PORTE AVEC VERIN EN POSITION VESTIBULAIRE (35)	84
<b>Figure 67</b> : DISTRACTEUR DENTO-PORTE SUR GOUÏTIÈRES (92)	84
<b>Figure 68</b> : LE TRANSMANDIBULAR DISTRACTOR (TMD) (81)	85
<b>Figure 69</b> : UN EXEMPLE DE DISPOSITIF HYBRIDE : LE BOLOGNA MIDLINE DISTTRACTOR (BMD) (19)	86
<b>Figure 70</b> : UN AUTRE EXEMPLE DE DISPOSITIF HYBRIDE (59)	86
<b>Figure 71</b> : AVANTAGES ET INCONVENIENTS PAR TYPE DE DISTRACTEUR (73)	87
<b>Figure 72</b> : ARBRE DECISIONNEL (73)	89
<b>Figure 73</b> : LES EFFETS DE LA DISTRACTION OSTÉOGÉNIQUE SYMPHYSAIRE EN VUE FRONTALE À GAUCHE ET EN VUE OCCLUSALE À DROITE (34)	90

## 7. BIBLIOGRAPHIE

1. Adkins MD, Nanda RS, Currier GF. Arch perimeter changes on rapid palatal expansion. *American Journal of Orthodontics and Dentofacial Orthopedics*. 1 mars 1990;97(3):194-9.
2. Agarwal A. Maxillary Expansion. *International Journal of Clinical Pediatric Dentistry*. 2010;3(3):139-46.
3. Agence Nationale d'Accréditation et d'Évaluation en Santé. Indications de l'orthopédie dent-faciale et dento-maxillo-faciale chez l'enfant et l'adolescent. 2002.
4. Aknin J-J. La croissance cranio-faciale. Paris: SID; 2007.
5. Almuzian M. Rapid maxillary expansion: a review of appliance designs, biomechanics and clinical aspects. 2016;(9):90-5.
6. Andrade Jr. I, Benini PASCHOAL MA, Couto FIGUEIREDO N. Expansor Arnold modificado: uma alternativa para expansão da arcada inferior. *Dental Press Journal of Orthodontics*. Dental Press International; 9 oct 2021;26(5):1-38.
7. Angelieri F, Cevidanes LHS, Franchi L, Gonçalves JR, Benavides E, McNamara JA. Midpalatal suture maturation: classification method for individual assessment before rapid maxillary expansion. *Am J Orthod Dentofacial Orthop*. nov 2013;144(5):759-69.
8. Asanza S, Cisneros GJ, Nieberg LG. Comparison of Hyrax and bonded expansion appliances. *The Angle Orthodontist*. 1 févr 1997;67(1):15-22.
9. Aubron M, Tabet C. IMPLICATION CLINIQUE. *Réalités Cliniques*. 26:11.
10. Babacan H, Sokucu O, Doruk C, Ay S. Rapid Maxillary Expansion and Surgically Assisted Rapid Maxillary Expansion Effects on Nasal Volume. *The Angle Orthodontist*. 1 janv 2006;76(1):66-71.
11. Baccetti T, Franchi L, McNamara JA Jr. An Improved Version of the Cervical Vertebral Maturation (CVM) Method for the Assessment of Mandibular Growth. *The Angle Orthodontist*. 1 août 2002;72(4):316-23.
12. Baldini A, Nota A, Santariello C, Assi V, Ballanti F, Cozza P. Influence of activation protocol on perceived pain during rapid maxillary expansion. *Angle Orthod*. nov 2015;85(6):1015-20.
13. Ballanti F, Lione R, Fanucci E, Franchi L, Baccetti T, Cozza P. Immediate and Post-Retention Effects of Rapid Maxillary Expansion Investigated by Computed Tomography in Growing Patients. *The Angle Orthodontist*. 1 janv 2009;79(1):24-9.
14. Basciftci FA, Akin M, Ileri Z, Bayram S. Long-term stability of dentoalveolar, skeletal, and soft tissue changes after non-extraction treatment with a self-ligating system. *Korean Journal of Orthodontics*. Korean Association of Orthodontists; mai 2014;44(3):119-27.
15. Baysal A, Karadede I, Hekimoglu S, Ucar F, Ozer T, Veli İ, et al. Evaluation of root resorption following rapid maxillary expansion using cone-beam computed tomography. *Angle Orthod*. mai 2012;82(3):488-94.
16. Bazargani F, Lund H, Magnuson A, Ludwig B. Skeletal and dentoalveolar effects using tooth-borne and tooth-bone-borne RME appliances: a randomized controlled trial with 1-year follow-up. *European Journal of Orthodontics*. Oxford University Press / USA; juin 2021;43(3):245-53.
17. Bell WH, Harper RP, Gonzalez M, Cherkashin AM, Samchukov ML. Distraction osteogenesis to widen the mandible. *British Journal of Oral and Maxillofacial Surgery*. 1 févr 1997;35(1):11-9.
18. Beretta M, Federici Canova F, Gianolio A, Mangano A, Paglia M, Colombo S, et al. ZeroExpander: Metal-free automatic palatal expansion for special-needs patients. *EUROPEAN JOURNAL OF PAEDIATRIC DENTISTRY*. 2021;22(2):151-4.

19. Bianchi A, Seidita F, Giudice R, Pironi M, Battaglia S, Crimi S, et al. Hybrid mandibular Bologna midline distractor in combination with surgically assisted rapid maxillary expansion for transverse facial expansion: clinical and cephalometric results. *International Journal of Oral and Maxillofacial Surgery* [Internet]. 8 oct 2022 [cité 24 oct 2022]; Disponible sur: <https://www.sciencedirect.com/science/article/pii/S0901502722004088>
20. Bloch-Zupan A. *Morphogénèse cranio-faciale et odontogénèse*. 2010.
21. Boileau M-J, Canal PP. *Orthodontie de l'enfant et du jeune adulte*. Issy-les-Moulineaux, France: Elsevier Masson; 2013.
22. Bouletreau P, Raberin M. L'intégration de la dimension transversale du maxillaire dans le plan de traitement. Makaremi M, El Okeily M, éditeurs. *Rev Orthop Dento Faciale*. avr 2016;50(2):115-22.
23. Camps-Perpérez I, Guijarro-Martínez R, da Rosa BM, Haas Jr. OL, Hernández-Alfaro F. Three-dimensional dentoskeletal changes following minimally invasive surgically assisted rapid palatal expansion: a prospective study. *International Journal of Oral and Maxillofacial Surgery* [Internet]. 28 juill 2022 [cité 25 oct 2022]; Disponible sur: <https://www.sciencedirect.com/science/article/pii/S0901502722003046>
24. Cantarella D, Dominguez-Mompell R, Mallya SM, Moschik C, Pan HC, Miller J, et al. Changes in the midpalatal and pterygopalatine sutures induced by micro-implant-supported skeletal expander, analyzed with a novel 3D method based on CBCT imaging. *Prog Orthod*. 1 nov 2017;18(1):34.
25. Carlson C, Sung J, McComb RW, Machado AW, Moon W. Microimplant-assisted rapid palatal expansion appliance to orthopedically correct transverse maxillary deficiency in an adult. *Am J Orthod Dentofacial Orthop*. mai 2016;149(5):716-28.
26. Carvalho PHA, Moura LB, Trento GS, Holzinger D, Gabrielli MAC, Gabrielli MFR, et al. Surgically assisted rapid maxillary expansion: a systematic review of complications. *International Journal of Oral and Maxillofacial Surgery*. 1 mars 2020;49(3):325-32.
27. Chung C-H, Font B. Skeletal and dental changes in the sagittal, vertical, and transverse dimensions after rapid palatal expansion. *American Journal of Orthodontics and Dentofacial Orthopedics*. 1 nov 2004;126(5):569-75.
28. Cohen-Lévy J. Place des traitements d'orthopédie dentofaciale dans l'apnée du sommeil pédiatrique. :4.
29. Conley R, Legan H. Mandibular symphyseal distraction osteogenesis: diagnosis and treatment planning considerations. *Angle Orthod*. févr 2003;73(1):3-11.
30. Conroy-Piskai C, Galang-Boquiren MTS, Obrez A, Viana MGC, Oppermann N, Sanchez F, et al. Assessment of vertical changes during maxillary expansion using quad helix or bonded rapid maxillary expander. *Angle Orthodontist*. Angle Orthodontist Research Education Foundation; nov 2016;86(6):925-33.
31. Dakhil NB, Salamah FB. The Diagnosis Methods and Management Modalities of Maxillary Transverse Discrepancy. *Cureus* [Internet]. Cureus Inc.; déc 2021 [cité 26 oct 2022];13(12). Disponible sur: <https://www.ncbi.nlm.nih.gov/pmc/articles/PMC8760022/>
32. Davidovitch M, Efstathiou S, Sarne O, Vardimon AD. Skeletal and dental response to rapid maxillary expansion with 2- versus 4-band appliances. *American Journal of Orthodontics and Dentofacial Orthopedics*. avr 2005;127(4):483-92.
33. De Coster T. L'expansion orthopédique du maxillaire. *Orthod Fr*. juin 2006;77(2):253-64.
34. Del Santo M, Guerrero CA, Buschang PH, English JD, Samchukov ML, Bell WH. Long-term skeletal and dental effects of mandibular symphyseal distraction osteogenesis. *Am J Orthod Dentofacial Orthop*. nov 2000;118(5):485-93.
35. Durham JN, King JW, Robinson QC, Trojan TM. Long-term skeletodental stability of mandibular symphyseal distraction osteogenesis: Tooth-borne vs hybrid distraction

- appliances. *Angle Orthodontist*. Angle Orthodontist Research Education Foundation; mars 2017;87(2):246-53.
36. Garib DG, Henriques JFC, Janson G, de Freitas MR, Fernandes AY. Periodontal effects of rapid maxillary expansion with tooth-tissue-borne and tooth-borne expanders: A computed tomography evaluation. *American Journal of Orthodontics and Dentofacial Orthopedics*. 1 juin 2006;129(6):749-58.
37. Garreau E, Bouscaillou J, Rattier S, Ferri J, Raoul G. Distracteur à appui osseux versus distracteur à appui dentaire dans la distraction orthodontique après disjonction maxillaire chirurgicale : l'avis du patient. *International Orthodontics*. juin 2016;14(2):214-32.
38. Garrett BJ, Caruso JM, Rungcharassaeng K, Farrage JR, Kim JS, Taylor GD. Editor's Summary, Q & A, Reviewer's Critique: Skeletal effects to the maxilla after rapid maxillary expansion assessed with cone-beam computed tomography. *American Journal of Orthodontics and Dentofacial Orthopedics*. 1 juill 2008;134(1):8-9.
39. Geran RG, McNamara JA, Baccetti T, Franchi L, Shapiro LM. A prospective long-term study on the effects of rapid maxillary expansion in the early mixed dentition. *American Journal of Orthodontics and Dentofacial Orthopedics*. Elsevier; 1 mai 2006;129(5):631-40.
40. Gipch J. L'orthopédie fonctionnelle et les éducateurs fonctionnels souples. 2012;10.
41. Girard M, Leroux C. Gestion des muscles et des fonctions par le kinésithérapeute dans les traitements orthodontiques et ortho-chirurgicaux. Rééducation oro-myofonctionnelle: Muscle and function management by the physiotherapist in orthodontic and orthodontosurgical treatment. *Oral myofunctional rehabilitation*. Orthodontie Française. John Libbey Eurotext Ltd.; mars 2015;86(1):95-111.
42. Girón de Velasco Sada J. Effets dentaires et squelettiques du disjoncteur et du Quad hélix<sup>®</sup> : étude comparative d'un échantillon de 41 patients. *Orthod Fr*. sept 2008;79(3):173-82.
43. Gogna N, Johal AS, Sharma P k. The stability of surgically assisted rapid maxillary expansion (SARME): A systematic review. *Journal of Cranio-Maxillofacial Surgery*. 1 sept 2020;48(9):845-52.
44. Gray LP. Results of 310 cases of rapid maxillary expansion selected for medical reasons\*. *The Journal of Laryngology & Otology*. Cambridge University Press; juin 1975;89(6):601-14.
45. Guerrero CA, Bell WH, Contasti GI, Rodriguez AM. Mandibular widening by intraoral distraction osteogenesis. *Br J Oral Maxillofac Surg*. déc 1997;35(6):383-92.
46. Guillaume Lecocq. Le Maxillary Skeletal Expander: expérience clinique. déc 2020;(5):42-51.
47. Gül A, de Gijt JP, Tjoa STH, Wolvius EB, Koudstaal MJ. Three-dimensional evaluation of mandibular midline distraction: A systematic review. *Journal of Cranio-Maxillofacial Surgery*. 1 nov 2018;46(11):1883-92.
48. Gurgel JA, Tiago CM, Normando D. Transverse changes after surgically assisted rapid palatal expansion. *International Journal of Oral and Maxillofacial Surgery*. 1 mars 2014;43(3):316-22.
49. Haas AJ. Palatal expansion: Just the beginning of dentofacial orthopedics. *American Journal of Orthodontics*. 1 mars 1970;57(3):219-55.
50. Haas AJ. Rapid Expansion Of The Maxillary Dental Arch And Nasal Cavity By Opening The Midpalatal Suture. *The Angle Orthodontist*. 1 avr 1961;31(2):73-90.
51. Hamedi Sangsari A, Sadr-Eshkevari P, Al-Dam A, Friedrich RE, Freymiller E, Rashad A. Surgically Assisted Rapid Palatomaxillary Expansion With or Without Pterygomaxillary Disjunction: A Systematic Review and Meta-Analysis. *Journal of Oral and Maxillofacial Surgery*. févr 2016;74(2):338-48.
52. Handelman CS, Wang L, BeGole EA, Haas AJ. Nonsurgical Rapid Maxillary



- Expansion in Adults: Report on 47 Cases Using the Haas Expander. *The Angle Orthodontist*. 1 avr 2000;70(2):129-44.
53. Hartono N, Soegiharto BM, Widayati R. The difference of stress distribution of maxillary expansion using rapid maxillary expander (RME) and maxillary skeletal expander (MSE)-a finite element analysis. *Prog Orthod*. 3 oct 2018;19(1):33.
  54. Holberg C. Effects of Rapid Maxillary Expansion on the Cranial Base—an FEM-Analysis\*. *J Orofac Orthop*. 1 janv 2005;66(1):54-66.
  55. Hourfar J, Kinzinger G, Ludwig B, Spindler J, Lisson J. Differential treatment effects of two anchorage systems for rapid maxillary expansion: a retrospective cephalometric study: Differenzialtherapeutische Effekte zweier unterschiedlich verankerter Gaumennahterweiterungsapparaturen: Eine retrospektive kephalometrische Studie. *Journal of Orofacial Orthopedics/Fortschritte der Kieferorthopadie*. Springer Nature; sept 2016;77(5):314-24.
  56. Housley JA, Nanda RS, Currier GF, McCune DE. Stability of transverse expansion in the mandibular arch. *American Journal of Orthodontics and Dentofacial Orthopedics*. sept 2003;124(3):288-93.
  57. Jha K, Adhikari M. Surgically assisted rapid palatal expansion for transverse maxillary discrepancy in adults - Case report. *International Journal of Surgery Case Reports*. janv 2022;90:106687.
  58. Kiliç N, Oktay H. Effects of rapid maxillary expansion on nasal breathing and some naso-respiratory and breathing problems in growing children: A literature review. *International Journal of Pediatric Otorhinolaryngology*. nov 2008;72(11):1595-601.
  59. King JW, Wallace JC, Winter DL, Niculescu JA. Long-term skeletal and dental stability of mandibular symphyseal distraction osteogenesis with a hybrid distractor. *American Journal of Orthodontics and Dentofacial Orthopedics*. 1 janv 2012;141(1):60-70.
  60. Koudstaal MJ, Poort LJ, van der Wal KGH, Wolvius EB, Prahl-Andersen B, Schulten AJM. Surgically assisted rapid maxillary expansion (SARME): a review of the literature. *International Journal of Oral and Maxillofacial Surgery*. 1 oct 2005;34(7):709-14.
  61. Kurol J, Modin H, Bjerkhoel A. Orthodontic maxillary expansion and its effect on nocturnal enuresis. *The Angle Orthodontist*. 1 juin 1998;68(3):225-32.
  62. Lagravère MO, Heo G, Major PW, Flores-Mir C. Meta-analysis of immediate changes with rapid maxillary expansion treatment. *The Journal of the American Dental Association*. 1 janv 2006;137(1):44-53.
  63. Landes CA, Laudemann K, Sader R, Mack M. Prospective changes to condylar position in symphyseal distraction osteogenesis. *Oral Surg Oral Med Oral Pathol Oral Radiol Endod*. août 2008;106(2):163-72.
  64. Langford SR. Root resorption extremes resulting from clinical RME. *American Journal of Orthodontics*. 1 mai 1982;81(5):371-7.
  65. Lanteri C. Leaf Expander: les nouveaux horizons de l'expansion maxillaire en orthodontie interceptive. 2018;
  66. Lanteri V, Gianolio A, Gualandi G, Beretta M. Maxillary tridimensional changes after slow expansion with leaf expander in a sample of growing patients: a pilot study. *European Journal of Paediatric Dentistry*. 2018;(1):29-34.
  67. Le Gall M, Philip C, Bandon D. Les anomalies maxillomandibulaires du sens transversal chez l'enfant. *Archives de Pédiatrie*. 1 févr 2009;16(2):209-13.
  68. Lee RJ, Moon W, Hong C. Effects of monocortical and bicortical mini-implant anchorage on bone-borne palatal expansion using finite element analysis. *American Journal of Orthodontics and Dentofacial Orthopedics*. mai 2017;151(5):887-97.
  69. Leonardi R, Sicurezza E, Cutrera A, Barbato E. Early post-treatment changes of circumaxillary sutures in young patients treated with rapid maxillary expansion. *The Angle*

Orthodontist. janv 2011;81(1):36-41.

70. Levrini L, Carganico A, Abbate L. Maxillary expansion with clear aligners in the mixed dentition: A preliminary study with Invisalign® First system. EUROPEAN JOURNAL OF PAEDIATRIC DENTISTRY. juin 2021;22(2):125-8.

71. Li K, Guilleminault C, Amat P. Maxillomandibular Advancement for OSA: A 25-year perspective. Orthod Fr. 1 mars 2022;93(1):79-92.

72. Lietz G, Gebeile-Chauty S. Distraction osseuse symphysaire (volet 1) : rapport bénéfique / risque. Une revue systématique. Orthod Fr. sept 2018;89(3):259-77.

73. Lietz G, Gebeile-Chauty S. Distraction osseuse symphysaire (volet 2) : quel protocole en 2018 ? Une revue systématique. Orthod Fr. sept 2018;89(3):279-88.

74. Limme M. Conduites alimentaires et croissance des arcades dentaires. Rev Orthop Dento Faciale. sept 2002;36(3):289-309.

75. Lin L, Ahn H-W, Kim S-J, Moon S-C, Kim S-H, Nelson G. Tooth-borne vs bone-borne rapid maxillary expanders in late adolescence. Angle Orthod. mars 2015;85(2):253-62.

76. Lione R, Paoloni V, Bartolommei L, Gazzani F, Meuli S, Pavoni C, et al. Maxillary arch development with Invisalign system:: Analysis of expansion dental movements on digital dental casts. Angle Orthodontist. Angle Orthodontist Research Education Foundation; juill 2021;91(4):433-40.

77. Mauclaire. Physiological correction of lingual dysfunction with the “Tongue Right Positioner”: Beneficial effects on the upper airways. International Orthodontics. Elsevier Masson; 1 sept 2015;13(3):370-89.

78. McNamara JA Jr, Baccetti T, Franchi L, Herberger TA. Rapid Maxillary Expansion Followed by Fixed Appliances: A Long-term Evaluation of Changes in Arch Dimensions. The Angle Orthodontist. 1 août 2003;73(4):344-53.

79. de Medeiros Alves AC, Vieira Maranhão OB, Janson G, Gamba Garib D. Alterações dentoalveolares espontâneas da arcada dentária inferior em curto e longo prazos após expansão rápida ou lenta da maxila: uma revisão sistemática. Dental Press Journal of Orthodontics. Dental Press International; 5 juin 2017;22(3):55-63.

80. Melsen B. Palatal growth studied on human autopsy material. A histologic microradiographic study. Am J Orthod. juill 1975;68(1):42-54.

81. Mommaerts MY. Transpalatal distraction as a method of maxillary expansion. British Journal of Oral and Maxillofacial Surgery. 1 août 1999;37(4):268-72.

82. Montigny M. La disjonction maxillaire assistée par mini-implants : nouvelles perspectives. Rev Orthop Dento Faciale. juill 2017;51(3):383-98.

83. N’Guyen T, Cyna-Gorse F, Vacher C. Évolution morphologique de la suture palatine médiane au cours de la vie. Morphologie. 1 juin 2006;90(289):85.

84. Nojima K, Takaku S, Murase C, Nishii Y, Sueishi K. A Case Report of Bilateral Brodie Bite in Early Mixed Dentition Using Bonded Constriction Quad-helix Appliance. Bull. Tokyo Dent. Coll. Tokyo Dental College, Japan; 2011;52(1):39-46.

85. O’Grady PW, McNamara JA, Baccetti T, Franchi L. A long-term evaluation of the mandibular Schwarz appliance and the acrylic splint expander in early mixed dentition patients. American Journal of Orthodontics and Dentofacial Orthopedics. 1 août 2006;130(2):202-13.

86. de Oliveira CB, Ayub P, Ledra IM, Murata WH, Suzuki SS, Ravelli DB, et al. Microimplant assisted rapid palatal expansion vs surgically assisted rapid palatal expansion for maxillary transverse discrepancy treatment. American Journal of Orthodontics and Dentofacial Orthopedics. 1 juin 2021;159(6):733-42.


87. Oliveira De Felipe NL, Da Silveira AC, Viana G, Kusnoto B, Smith B, Evans CA. Relationship between rapid maxillary expansion and nasal cavity size and airway resistance: Short- and long-term effects. American Journal of Orthodontics and Dentofacial Orthopedics.

1 sept 2008;134(3):370-82.

88. Ouedraogo Y, Benyahia H, Zaoui F, Aalloula EH. L'expansion maxillaire rapide permet de régler en une dizaine de jours des problèmes d'encombrement et d'inverser d'articulé dus à une arcade supérieure trop étroite. 2008;4.
89. Ouhioun J-L. [Symphyseal distraction : clinical cases]. *Orthod Fr.* 1 mars 2021;92(1):37-65.
90. Öztürk SA, Malkoç S, Yolcu Ü, İleri Z, Güler ÖÇ. Three-dimensional soft tissue evaluation after rapid maxillary expansion and mandibular midline distraction osteogenesis. *Angle Orthodontist. Angle Orthodontist Research Education Foundation*; sept 2021;91(5):634-40.
91. Persson M, Thilander B. Palatal suture closure in man from 15 to 35 years of age. *American Journal of Orthodontics.* juill 1977;72(1):42-52.
92. Ploder O, Köhnke R, Klug C, Kolk A, Winsauer H. Three-Dimensional Measurement of the Mandible After Mandibular Midline Distraction Using a Cemented and Screw-Fixated Tooth-Borne Appliance: A Clinical Study. *Journal of Oral and Maxillofacial Surgery.* 1 mars 2009;67(3):582-8.
93. Raberin M. Pathologies et thérapeutiques de la dimension transversale en denture mixte. Conséquences sur l'équilibre musculaire. *L'Orthodontie Française.* 1 janv 2001;72(1):131-42.
94. Ramoglu SI, Sari Z. Maxillary expansion in the mixed dentition: rapid or semi-rapid? *European Journal of Orthodontics.* 1 févr 2010;32(1):11-8.
95. Raphaël B, Lebeau J, Bettega G. Développement et croissance de la mandibule dans son environnement. *Annales de Chirurgie Plastique Esthétique.* janv 2001;46(5):478-94.
96. Romano FL, Svezut CE, Trivellato AE, Saraiva MCP, Tung Tahan NGUYEN. Alveolar defects before and after surgically assisted rapid palatal expansion (SARPE): a CBCT assessment. *Dental Press Journal of Orthodontics. Dental Press International*; 3 avr 2022;27(2):1-28.
97. Rottenberg M. Prise en charge orthodontique précoce: place de l'omnipraticien. 2015;26(2):131-41.
98. Rougier G, Diner PA, Rachwalski M, Galliani E, Tomat C, Picard A, et al. Mandibular symphyseal distraction osteogenesis: 20 years of experience treating transverse deficiencies with an internal hybrid device. *Journal of Cranio-Maxillofacial Surgery.* 1 avr 2019;47(4):586-91.
99. Salagnac J-M. Proposition d'un indice définissant les indications médicales d'une disjonction intermaxillaire chez un sujet en période de croissance. *Orthod Fr.* juin 2019;90(2):127-35.
100. Sandikçiolu M, Hazar S. Skeletal and dental changes after maxillary expansion in the mixed dentition. *American Journal of Orthodontics and Dentofacial Orthopedics.* 1 mars 1997;111(3):321-7.
101. Savoldelli C, Lesne V, Cizek E, Lebeau J, Bettega G. La distraction symphysaire : protocole simplifié. *Revue de Stomatologie et de Chirurgie Maxillo-faciale.* 1 nov 2010;111(5):259-69.
102. Schneider-Moser UEM, Moser L. Very early orthodontic treatment: when, why and how? *Dental Press Journal of Orthodontics. Dental Press International*; 3 avr 2022;27(2):1-47.
103. Schuster G, Borel-Scherf I, Schopf PM. Frequency of and Complications in the Use of RPE Appliances—Results of a Survey in the Federal State of Hesse, Germany. *J Orofac Orthop.* 1 mars 2005;66(2):148-61.
104. Schütz-Fransson U, Kurol J. Rapid Maxillary Expansion Effects on Nocturnal Enuresis in Children. *The Angle Orthodontist.* 1 mars 2008;78(2):201-8.
105. Setbon O, Vermelin L. GESTES SIMPLES EN ORTHODONTIE INTERCEPTIVE.

2008;19:11.

106. Seyed Movaghar A, Movaghar R. Osteodistraction of the maxilla in transverse deficiency in adults: Analysis of the literature and clinical case. *International Orthodontics*. juin 2011;9(2):157-78.
107. da Silva Filho OG, do Prado Montes LA, Torelly LF. Rapid maxillary expansion in the deciduous and mixed dentition evaluated through posteroanterior cephalometric analysis. *American Journal of Orthodontics and Dentofacial Orthopedics*. 1 mars 1995;107(3):268-75.
108. Sorel O. Traitement des endognathies maxillaires par disjonction orthopédique. *Revue de Stomatologie et de Chirurgie Maxillo-faciale*. 1 févr 2004;105(1):26-36.
109. Stuart DA, Wiltshire WA. Rapid Palatal Expansion in the Young Adult: Time for a Paradigm Shift? *Journal of the Canadian Dental Association*. 2003;69(6):4.
110. Timms DJ. Rapid maxillary expansion in the treatment of nocturnal enuresis. *The Angle Orthodontist*. 1 sept 1990;60(3):229-33.
111. Ugolini A, Agostino P, Silvestrini-Biavati A, Harrison JE, Batista KB. Orthodontic treatment for posterior crossbites. *Cochrane Database of Systematic Reviews [Internet]*. 2021 [cité 18 sept 2022];2021(12). Disponible sur: <https://www.readcube.com/articles/10.1002%2F14651858.cd000979.pub3>
112. Ugolini A, Doldo T, Ghislanzoni LTH, Mapelli A, Giorgetti R, Sforza C. Rapid palatal expansion effects on mandibular transverse dimensions in unilateral posterior crossbite patients: a three-dimensional digital imaging study. *Prog Orthod*. déc 2016;17(1):1.
113. Villano A, Grampi B, Fiorentini R, Gandini P. Correlations between Rapid Maxillary Expansion (RME) and the Auditory Apparatus. *Angle Orthodontist*. 2006;76(5):7.
114. Walter A, Wendl B, Ploder O, Mojal S, Puigdollers A. Stability determinants of bone-borne force-transmitting components in three RME hybrid expanders-an in vitro study. *Eur J Orthod*. févr 2017;39(1):76-84.
115. webfactory.bm24. Effect of the Enveloppe Linguale Nocturne on atypical swallowing: surface electromyography and computerised postural test evaluation [Internet]. *EJPD*. [cité 31 oct 2022]. Disponible sur: <https://www.ejpd.eu/abstract-pubmed/effect-of-the-enveloppe-linguale-nocturne-on-atypical-swallowing-surface-electromyography-and-computerised-postural-test-evaluation/>
116. Wehrbein H, Yildizhan F. The mid-palatal suture in young adults. A radiological-histological investigation. *European Journal of Orthodontics*. 1 avr 2001;23(2):105-14.
117. Wertz RA. Skeletal and dental changes accompanying rapid midpalatal suture opening. *American Journal of Orthodontics*. 1 juill 1970;58(1):41-66.
118. Winsauer H, Ploder O, Juengling K, Walter A, Kolk A. Comparison of two preoperative protocols for mandibular symphyseal distraction osteogenesis to reduce the risk of tooth damage. *Journal of Cranio-Maxillofacial Surgery*. 1 avr 2017;45(4):540-6.
119. Winsauer H, Walter A, Katsaros C, Ploder O. Success and complication rate of miniscrew assisted non-surgical palatal expansion in adults - a consecutive study using a novel force-controlled polycyclic activation protocol. *Head & Face Medicine*. 11 déc 2021;17(1):50.
120. Enveloppe linguale nocturne (ELN) - Drs DALLE, GIRARDOT et RAYMOND [Internet]. *Orthodontie et Orthopédie*. [cité 13 nov 2022]. Disponible sur: <https://www.orthodontie-sourire-sante.fr/enveloppe-linguale-nocturne-eln>
121. FFO-juillet-2017.pdf [Internet]. [cité 4 oct 2022]. Disponible sur: <https://orthodontie-ffo.org/wp-content/uploads/2022/09/FFO-juillet-2017.pdf>
122. La croissance du visage en orthodontie - SFODF [Internet]. [cité 22 oct 2022]. Disponible sur: [http://www.sfodf.org/avada\\_portfolio/le-traitement-de-lenfant-2/](http://www.sfodf.org/avada_portfolio/le-traitement-de-lenfant-2/)
123. La solution TRP [Internet]. Tongue Lab. Disponible sur: <https://www.tonguelab.com/about-1>



## SERMENT MEDICAL

En présence des Maîtres de cette Faculté, de mes chers condisciples, devant l'effigie d'HIPPOCRATE.

Je promets et je jure, d'être fidèle aux lois de l'honneur et de la probité dans l'exercice de la Médecine Dentaire.

Je donnerai mes soins à l'indigent et n'exigerai jamais un salaire au-dessus de mon travail, je ne participerai à aucun partage clandestin d'honoraires.

Je ne me laisserai pas influencer par la soif du gain ou la recherche de la gloire.

Admis dans l'intérieur des maisons, mes yeux ne verront pas ce qui s'y passe, ma langue taira les secrets qui me seront confiés et mon état ne servira pas à corrompre les mœurs ni à favoriser le crime.

Je ne permettrai pas que des considérations de religion, de nation, de race, de parti ou de classe sociale viennent s'interposer entre mon devoir et mon patient.

Même sous la menace, je n'admettrai pas de faire usage de mes connaissances médicales contre les lois de l'humanité.

J'informerai mes patients des décisions envisagées, de leurs raisons et de leurs conséquences. Je ne tromperai jamais leur confiance et n'exploiterai pas le pouvoir hérité des connaissances pour forcer les consciences.

Je préserverai l'indépendance nécessaire à l'accomplissement de ma mission. Je n'entreprendrai rien qui dépasse mes compétences. Je les entretiendrai et les perfectionnerai pour assurer au mieux les services qui me seront demandés.

Respectueux et reconnaissant envers mes Maîtres, je rendrai à leurs enfants l'instruction que j'ai reçue de leur père.

Que les hommes m'accordent leur estime si je suis fidèle à mes promesses.

Que je sois déshonoré et méprisé de mes confrères si j'y manque.



## **SAINT-LEBE Marie-Charlotte** – Les endomorphoses transversales : quelle thérapeutique adopter ?

Th. : Chir. dent. : Marseille : Aix –Marseille Université : Année civile de la thèse

Rubrique de classement : discipline odontologique de la thèse

### Résumé :

Les anomalies maxillo-mandibulaires de la dimension transversale sont une composante majeure de nombreuses malocclusions. Elles toucheraient jusqu'à 60% de la population orthodontique.

Les endomorphoses transversales sont caractérisées par un défaut de développement transversal et peuvent aussi bien concerner les bases osseuses que les zones alvéolo-dentaires.

Les étiologies sont diverses mais la dysfonction linguale et la ventilation orale sont prédominantes chez ces patients.

Au maxillaire, c'est l'état de maturation de la suture médio-palatine qui déterminera l'option thérapeutique choisie. Pour une action précoce, on préférera une thérapeutique orthopédique et lorsque la prise en charge survient à l'âge adulte, un traitement chirurgical est préconisé.

L'avènement des mini-vis depuis une vingtaine d'années permet de repousser les limites de l'utilisation des appareils conventionnels.

À la mandibule, la synostose précoce de la symphyse mentonnière limite les options thérapeutiques. Seule l'option thérapeutique chirurgicale de distraction ostéogénique symphysaire apparaît comme un traitement fiable depuis quelques années.

L'objet de ce travail est de référencer les différentes options thérapeutiques de routine utilisées en 2022.

### Mots clés : Mots clés en français

Insuffisance transversale – Expansion rapide au maxillaire – Suture médio-palatine - Distraction ostéogénique

## **SAINT-LEBE Marie-Charlotte** – Transverse discrepancies: which therapeutic to adopt?

### Abstract:

Maxillomandibular transverse dimension abnormalities are a major component of many malocclusions. They affect up to 60% of the orthodontic population.

Transverse discrepancies are characterized by a lack of transverse development and can concern both the alveolar dental areas and the maxillary and mandibular bases.

Etiologies are diverse but lingual dysfunction and oral ventilation are predominant in these patients.

In the maxilla, it is the state of maturation of the mid-palatal suture that will determine the therapeutic option chosen. Orthopedic therapy is preferred in the case of early intervention, while surgical treatment is recommended when management occurs in adulthood.

The advent of mini-screws over the past twenty years has pushed the limits of the use of conventional devices.

In the mandible, the early synostosis of the mental symphysis limits therapeutic options. In the last few years, only the surgical treatment of symphyseal osteogenic distraction has appeared as a reliable option.

The purpose of this work is to reference the different routine treatment options used in 2022.

Key words: Transverse discrepancy – Rapid maxillary expansion - Midpalatal suture - Osteogenic distraction