



**HAL**  
open science

# L' utilisation de supports de Sulfate de Calcium résorbables dans le traitement des ostéomyélites chez le chien et le chat

Lysel Morineau

► **To cite this version:**

Lysel Morineau. L' utilisation de supports de Sulfate de Calcium résorbables dans le traitement des ostéomyélites chez le chien et le chat. Médecine vétérinaire et santé animale. 2023. dumas-04143413

**HAL Id: dumas-04143413**

<https://dumas.ccsd.cnrs.fr/dumas-04143413v1>

Submitted on 27 Jun 2023

**HAL** is a multi-disciplinary open access archive for the deposit and dissemination of scientific research documents, whether they are published or not. The documents may come from teaching and research institutions in France or abroad, or from public or private research centers.

L'archive ouverte pluridisciplinaire **HAL**, est destinée au dépôt et à la diffusion de documents scientifiques de niveau recherche, publiés ou non, émanant des établissements d'enseignement et de recherche français ou étrangers, des laboratoires publics ou privés.



ANNEE 2023 THESE : 2023 – TOU 3 – 4013

---

# L'UTILISATION DE SUPPORTS DE SULFATE DE CALCIUM RESORBABLES DANS LE TRAITEMENT DES OSTEOMYELITES CHEZ LE CHIEN ET LE CHAT

---

THESE D'EXERCICE

pour obtenir le titre de  
DOCTEUR VÉTÉRINAIRE

DIPLOME D'ÉTAT

*présentée et soutenue publiquement  
devant l'Université Paul-Sabatier de Toulouse*

*par*

**MORINEAU Lysel, Marie**

**Directeur de thèse : M. Erik ASIMUS**

---

**JURY**

**PRESIDENT :**  
**M. Nicolas BONNEVIALLE**

Professeur à l'Université Paul SABATIER de TOULOUSE

**ASSESEURS :**  
**M. Erik ASIMUS**  
**M. Didier MATHON**

Maître de Conférences à l'École Nationale Vétérinaire de TOULOUSE  
Professeur à l'École Nationale Vétérinaire de TOULOUSE



**Ministère de l'Agriculture et de l'Alimentation  
ÉCOLE NATIONALE VÉTÉRINAIRE DE TOULOUSE**

**Liste des directeurs/assesseurs de thèse de doctorat vétérinaire**

**Directeur : Professeur Pierre SANS**

**PROFESSEURS CLASSE EXCEPTIONNELLE**

- M. **BERTAGNOLI Stéphane**, *Pathologie infectieuse*
- M. **BOUSQUET-MELOU Alain**, *Pharmacologie, thérapeutique*
- M. **BRUGERE Hubert**, *Hygiène et industrie des aliments d'origine animale*
- Mme **CHASTANT-MAILLARD Sylvie**, *Pathologie de la reproduction*
- M. **CONCORDET Didier**, *Mathématiques, statistiques, modélisation*
- M. **DELVERDIER Maxence**, *Anatomie pathologique*
- M. **ENJALBERT Francis**, *Alimentation*
- Mme **GAYRARD-TROY Véronique**, *Physiologie de la reproduction, endocrinologie*
- Mme **HAGEN-PICARD Nicole**, *Pathologie de la reproduction*
- M. **MEYER Gilles**, *Pathologie des ruminants*
- M. **SHELCHER François**, *Pathologie médicale du bétail et des animaux de basse-cour*
- Mme **TRUMEL Catherine**, *Biologie médicale animale et comparée*

**PROFESSEURS 1<sup>ère</sup> CLASSE**

- M. **BAILLY Jean-Denis**, *Hygiène et industrie des aliments*
- Mme **BOURGES-ABELLA Nathalie**, *Histologie, anatomie pathologique*
- Mme **CADIERGUES Marie-Christine**, *Dermatologie vétérinaire*
- M. **DUCOS Alain**, *Zootecnie*
- M. **FOUCRAS Gilles**, *Pathologie des ruminants*
- M. **GUERIN Jean-Luc**, *Aviculture et pathologie aviaire*
- M. **JACQUIET Philippe**, *Parasitologie et maladies parasitaires*
- Mme **LACROUX Caroline**, *Anatomie pathologique, animaux d'élevage*
- Mme **LETRON-RAYMOND Isabelle**, *Anatomie pathologique*
- M. **LEFEBVRE Hervé**, *Physiologie et thérapeutique*
- M. **MAILLARD Renaud**, *Pathologie des ruminants*
- M. **MATHON Didier**, *Pathologie chirurgicale*

**PROFESSEURS 2<sup>ème</sup> CLASSE**

- Mme **BOULLIER Séverine**, *Immunologie générale et médicale*
- M. **CORBIERE Fabien**, *Pathologie des ruminants*
- Mme **DIQUELOU Armelle**, *Pathologie médicale des équidés et des carnivores*
- M. **GUERRE Philippe**, *Pharmacie et toxicologie*
- Mme **MEYNADIER Annabelle**, *Alimentation animale*
- M. **MOGICATO Giovanni**, *Anatomie, imagerie médicale*
- Mme **PAUL Mathilde**, *Epidémiologie, gestion de la santé des élevages avicoles*
- M. **RABOISSON Didier**, *Médecine de population et économie de la santé animale*
- M. **VOLMER Romain**, *Microbiologie et infectiologie*

## MAITRES DE CONFERENCES HORS CLASSE

- M. **BERGONIER Dominique**, *Pathologie de la reproduction*
- Mme **BIBBAL Delphine**, *Hygiène et industrie des denrées alimentaires d'origine animale*
- Mme **CAMUS Christelle**, *Biologie cellulaire et moléculaire*
- M. **JAEG Jean-Philippe**, *Pharmacie et toxicologie*
- M. **LYAZRHI Faouzi**, *Statistiques biologiques et mathématiques*
- Mme **PALIERNE Sophie**, *Chirurgie des animaux de compagnie*
- Mme **PRIYMENKO Nathalie**, *Alimentation*

## MAITRES DE CONFERENCES CLASSE NORMALE

- M. **ASIMUS Erik**, *Pathologie chirurgicale*
- Mme **BRET Lydie**, *Physique et chimie biologiques et médicales*
- Mme **BOUHSIRA Emilie**, *Parasitologie, maladies parasitaires*
- M. **CARTIAUX Benjamin**, *Anatomie, imagerie médicale*
- M. **CONCHOU Fabrice**, *Imagerie médicale*
- Mme **DANIELS Hélène**, *Immunologie, bactériologie, pathologie infectieuse*
- Mme **DAVID Laure**, *Hygiène et industrie des aliments*
- M. **DIDIMO IMAZAKI Pedro**, *Hygiène et industrie des aliments*
- M. **DOUET Jean-Yves**, *Ophthalmologie vétérinaire et comparée*
- Mme **FERRAN Aude**, *Physiologie*
- Mme **GRANAT Fanny**, *Biologie médicale animale*
- Mme **JOURDAN Géraldine**, *Anesthésie, analgésie*
- M. **JOUSSERAND Nicolas**, *Médecine interne des animaux de compagnie*
- Mme **LALLEMAND Elodie**, *Chirurgie des équidés*
- Mme **LAVOUE Rachel**, *Médecine Interne*
- M. **LE LOC'H Guillaume**, *Médecine zoologique et santé de la faune sauvage*
- M. **LIENARD Emmanuel**, *Parasitologie et maladies parasitaires*
- Mme **MEYNAUD-COLLARD Patricia**, *Pathologie chirurgicale*
- Mme **MILA Hanna**, *Elevage des carnivores domestiques*
- M. **NOUVEL Laurent**, *Pathologie de la reproduction*
- M. **VERGNE Timothée**, *Santé publique vétérinaire, maladies animales règlementées*
- Mme **WASET-SZKUTA Agnès**, *Production et pathologie porcine*
- Mme **PALIERNE Sophie**, *Pathologie chirurgicale*
- M. **GAIDE Nicolas**, *Anatomie Pathologique*

## INGENIEURS DE RECHERCHE

- M. **AUMANN Marcel**, *Urgences, soins intensifs*
- M. **AUVRAY Frédéric**, *Santé digestive, pathogénie et commensalisme des entérobactéries*
- M. **CASSARD Hervé**, *Pathologie des ruminants*
- M. **CROVILLE Guillaume**, *Virologie et génomique cliniques*
- Mme **DEBREUQUE Maud**, *Médecine interne des animaux de compagnie*
- Mme **DIDIER Caroline**, *Anesthésie, analgésie*
- Mme **DUPOUY GUIRAUTE Véronique**, *Innovations thérapeutiques et résistances*
- Mme **GAILLARD Elodie**, *Urgences, soins intensifs*
- Mme **GEFFRE Anne**, *Biologie médicale animale et comparée*
- Mme **GRISEZ Christelle**, *Parasitologie et maladies parasitaires*
- Mme **JEUNESSE Elisabeth**, *Bonnes pratiques de laboratoire*

Mme **PRESSANTI Charline**, *Dermatologie vétérinaire*  
M. **RAMON PORTUGAL Félipe**, *Innovations thérapeutiques et résistances*  
M. **REYNOLDS Brice**, *Médecine interne des animaux de compagnie*  
Mme **ROUCH BUCK Pétra**, *Médecine préventive*  
M. **DELPONT Mattias**, *Clinique Aviaire*  
Mme **POUJADE Agnès**, *Anatomie pathologique Vétérinaire*  
Mme **LAYSSOL-LAMOUR Catherine**, *Imagerie Médicale*  
Mme **SAADA Chloé**, *Gestion intégrée de la santé des ruminants*



## Remerciements

*Au président du jury :*

**A Monsieur le Professeur Nicolas BONNEVIALLE**

Professeur à l'Université Paul SABATIER de Toulouse.

Qui me fait l'honneur de présider ce jury de thèse.

*Hommages respectueux.*

*A mon directeur de thèse :*

**A Monsieur le Docteur Erik ASIMUS**

Maître de Conférences en Pathologie Chirurgicale vétérinaire à l'École Nationale Vétérinaire de Toulouse.

*Pathologie chirurgicale*

Pour m'avoir proposé ce sujet, pour sa gentillesse et sa patience dans l'accompagnement de mon travail.

*Sincères remerciements.*

*A l'assesseur de ce jury :*

**A Monsieur le Professeur Didier MATHON**

Professeur en Pathologie Chirurgicale vétérinaire à l'École Nationale Vétérinaire de Toulouse.

*Pathologie chirurgicale*

Qui me fait l'honneur d'être l'assesseur dans mon jury de thèse.

*Hommages respectueux.*





# Table des matières

TABLE DES ILLUSTRATIONS.....	12
TABLE DES FIGURES.....	13
TABLE DES TABLEAUX.....	13
TABLE DES ANNEXES .....	13
TABLE DES ABREVIATIONS.....	14
INTRODUCTION.....	15
<b>I. OSTEOMYELITÉ .....</b>	<b>16</b>
A. DEFINITION ET CLASSIFICATIONS.....	16
B. RAPPEL ANATOMO-PHYSIOLOGIQUE DE L'OS.....	19
1. <i>Différentes structures de l'os</i> .....	19
2. <i>Tissu osseux</i> .....	21
3. <i>Vascularisation osseuse</i> .....	22
C. PHYSIOPATHOLOGIE DE L'OSTEOMYELITÉ .....	23
1. <i>Ostéomyélite hématogène</i> .....	24
2. <i>Ostéomyélite post-traumatique</i> .....	25
D. ÉTIOLOGIE.....	28
1. <i>Agents infectieux</i> .....	28
a. <i>Staphylococcus pseudintermedius</i> .....	28
b. <i>Staphylococcus aureus</i> .....	29
2. <i>Biofilm</i> .....	29
3. <i>Antibioprophylaxie</i> .....	32
a. <i>Choix de l'antibiotique</i> .....	32
b. <i>Première dose et rythme d'administration</i> .....	33
c. <i>Durée du traitement</i> .....	33
d. <i>Discussion</i> .....	33
E. FACTEURS DE RISQUE.....	34
F. ENJEUX DE SANTE PUBLIQUE .....	35
<b>II. TRAITEMENT DES OSTEOMYELITES.....</b>	<b>36</b>
A. PRINCIPES GENERAUX .....	36
B. RECHERCHE DE L'AGENT INFECTIEUX .....	37
C. TRAITEMENT ANTIBIOTIQUE .....	37
1. <i>Rappel sur l'utilisation des antibiotiques en médecine vétérinaire</i> .....	38
2. <i>Voie générale</i> .....	40
3. <i>Voie locale</i> .....	41

a.	Ciment irrésorbable : Polyméthacrylate de Méthyle (PMMA) .....	42
b.	Supports résorbables .....	45
i.	Ciments biorésorbables .....	46
	Phosphate de Calcium .....	46
	Sulfate de Calcium .....	46
	Bioverres .....	47
ii.	Polymères naturels .....	47
	Collagène .....	47
	Chitosane .....	49
	Alginate .....	49
iii.	Polymères synthétiques .....	49
iv.	Structures mixtes .....	50
v.	Systèmes à particules .....	50
	Nanoparticules .....	50
	Microparticules .....	51
vi.	Greffes osseuses et matrices osseuses déminéralisées (DBM) .....	51
D.	TRAITEMENT CHIRURGICAL .....	52
1.	<i>Ostéomyélite hématogène</i> .....	52
2.	<i>Ostéomyélite post-traumatique aiguë</i> .....	52
3.	<i>Ostéomyélite post-traumatique chronique</i> .....	53
4.	<i>Méthode de Masquelet</i> .....	54
E.	GREFFE OSSEUSE ET GESTION DE L'ESPACE MORT .....	55
1.	<i>Greffes osseuses</i> .....	56
2.	<i>Substituts osseux</i> .....	56
3.	<i>Substituts osseux de synthèse</i> .....	58
a.	Phosphate de Calcium .....	60
b.	Sulfate de Calcium .....	61
c.	Bioverres .....	61
d.	Carbonate de Calcium .....	61
e.	Association de biomatériaux .....	61
F.	SUIVI .....	62
<b>III.</b>	<b>UTILISATION DES SUPPORTS DE SULFATE DE CALCIUM RESORBABLES .....</b>	<b>63</b>
A.	DEFINITION ET PROPRIETES .....	63
1.	<i>Définition</i> .....	63
2.	<i>Galéniques et produit commercialisé</i> .....	64
B.	UTILISATIONS DU SUPPORT .....	68
1.	<i>Support médicamenteux</i> .....	68
2.	<i>Cinétique de libération médicamenteuse</i> .....	68
3.	<i>Action contre le biofilm</i> .....	70

4.	<i>Substitut de greffe osseuse</i> .....	71
5.	<i>En combinaison avec d'autres supports</i> .....	72
C.	COMPLICATIONS POSSIBLES.....	72
1.	<i>Ossification hétérotopique</i> .....	73
2.	<i>Exsudat et écoulement</i> .....	74
3.	<i>Discussion autour de l'hypercalcémie</i> .....	75
4.	<i>Autres complications</i> .....	76
5.	<i>Rôle des antibiotiques</i> .....	76
D.	RESULTATS CLINIQUES.....	77
	<b>CONCLUSION</b> .....	<b>79</b>
	<b>ANNEXES</b> .....	<b>81</b>

## Table des illustrations

ILLUSTRATION 1 : ILLUSTRATION D'UNE OSTEOMYELITE.....	16
ILLUSTRATION 2 : STRUCTURE ANATOMIQUE D'UN OS LONG .....	20
ILLUSTRATION 3 : VASCULARISATION D'UN OS LONG. L'ARTERE NOURRICIERE (1) QUI PERCE LE CORTEX DIAPHYSAIRE ET SE DIVISE EN BRANCHES ASCENDANTES ET DESCENDANTES (2). CES VAISSEAUX CONTINUENT A SE DIVISER JUSQU'A FORMER DES PETITS CAPILLAIRES (3). ILS SONT REJOINTS PAR LES CAPILLAIRES METAPHYSAIRES (4) ET SE TERMINENT EN FORME DE BOUCLE. ....	23
ILLUSTRATION 4 : EXEMPLE D'ILLUSTRATION D'OSTEOMYELITE HEMATOGENE. ....	25
ILLUSTRATION 5 : OSTEOMYELITE CHRONIQUE AVEC FISTULE AU NIVEAU DE L'HUMERUS DROIT D'UN SETTER ANGLAIS .....	26
ILLUSTRATION 6 : RADIOGRAPHIE POST-OPERATOIRE DE L'HUMERUS DROIT DU SETTER ANGLAIS CITE PRECEDEMMENT .....	27
ILLUSTRATION 7 : MISE EN PLACE D'UN BIOFILM AU COURS DU TEMPS A LA MICROSCOPIE ELECTRONIQUE .....	30
ILLUSTRATION 8 : LES DIFFERENTES ETAPES DE FORMATION D'UN BIOFILM DE STAPHYLOCOQUES .....	31
ILLUSTRATION 9 : BIOFILM CONTENANT DES STAPHYLOCOQUES SUR UN IMPLANT EN METAL. L'INTERFACE ENTRE LE BIOFILM ET LE METAL EST COMPOSE D'UNE COUVERTURE DE MACROMOLECULES QUE LES BACTERIES ONT ABSORBEES DANS L'ENVIRONNEMENT .....	31
ILLUSTRATION 10 : CHAINE DE BILLES PMMA IMPREGNES DE GENTAMICINE AVANT UTILISATION .....	43
ILLUSTRATION 11 : UTILISATION D'UNE CHAINE DE BILLES PMMA IMPREGNES DE GENTAMICINE DANS LE TRAITEMENT D'UNE OSTEOMYELITE CHEZ UN CHIEN.....	44
ILLUSTRATION 12 : SEPTOCOLL E (EPONGE DE COLLAGENE) .....	48
ILLUSTRATION 13 : GENTA-COLL (EPONGE DE COLLAGENE).....	48
ILLUSTRATION 14 : UTILISATION D'UNE EPONGE A COLLAGENE DANS LE TRAITEMENT D'UNE OSTEOMYELITE CHEZ UN CHIEN .....	48
ILLUSTRATION 15 : VISUALISATION D'UN SEQUESTRE OSSEUX LORS DE LA PRISE EN CHARGE D'UNE OSTEOMYELITE CHEZ UN CHIEN ....	54
ILLUSTRATION 16 : EXEMPLE DE RADIOGRAPHIE POST-OPERATOIRE LORS DE TRAITEMENT D'UNE OSTEOMYELITE POST-TRAUMATIQUE AVEC DU CAS SUR L'HUMERUS DROIT D'UN CHIEN .....	64
ILLUSTRATION 17 : KIT KERRIER.....	65
ILLUSTRATION 18 : MOULAGE DES BILLES KERRIER .....	66
ILLUSTRATION 19 : DEMOULAGE DES BILLES KERRIER .....	66
ILLUSTRATION 20 : BILLES KERRIER .....	67
ILLUSTRATION 21 : UTILISATION DES BILLES KERRIER DANS LE TRAITEMENT D'UNE OSTEOMYELITE CHEZ UN CHIEN .....	67
ILLUSTRATION 22 : RADIOGRAPHIE DE CONTACT A HAUTE RESOLUTION D'UN HUMERUS PROXIMAL DE CHIEN, 28 JOURS APRES L'INSERTION DE BILLES DE CAS. ....	71
ILLUSTRATION 23 : EXEMPLE D'OH DEVELOPEE A LA SUITE D'UNE PRISE EN CHARGE D'UNE OSTEOMYELITE POST-TRAUMATIQUE CHEZ UN CHIEN.....	74

## Table des figures

FIGURE I-1 : CLASSIFICATION DE WALDVOGEL .....	17
FIGURE I-2 : CLASSIFICATION DE CIERNY - MADER.....	17
FIGURE I-3 : : ILLUSTRATION DE LA CLASSIFICATION DE CIERNY - MADER.....	18
FIGURE I-4 : FACTEURS DE SOLIDITE DE L'OS .....	19
FIGURE I-5 : ORGANISATION DU TISSU OSSEUX. ....	22
FIGURE II-1 : ILLUSTRATIONS ET ORGANISATION DES DIFFERENTS SUPPORTS D'ANTIBIOTHERAPIE LOCALE EXISTANT .....	45
FIGURE II-2 : REPRESENTATION DES METHODES UTILISES POUR L'IMPLANTATION DES SUBSTITUTS OSSEUX DE SYNTHESE DANS LA GESTION DES ESPACES MORTS .....	59
FIGURE III-1 : DIFFERENTS ETATS DU CAS AU COURS DE LA FORMATION DES BILLES KERRIER .....	65
FIGURE III-2 : CONCENTRATIONS SYSTEMIQUES DE TOBRAMYCINE EN FONCTION DU TEMPS POST-INTEGRATION DES BILLES DE CAS IMPREGNEES .....	69
FIGURE III-3 : CONCENTRATIONS LOCALES DE TOBRAMYCINE EN FONCTION DU TEMPS POST-INTEGRATION DES BILLES DE CAS IMPREGNEES .....	70

## Table des tableaux

TABLEAU 1 : STADES CLINIQUES SELON CIERNY-MADER ET LEURS RECOMMANDATIONS DE PRISE EN CHARGE .....	36
TABLEAU 2 : CLASSIFICATION AMEG.....	38
TABLEAU 3 : COMPARAISON ENTRE LES DIFFERENTES LISTES D'ANTIBIOTIQUES INTERDITS CHEZ L'ANIMAL EN FRANCE (DEPUIS 2016), LA CATEGORISATION DE L'AGENCE EUROPEENNE DU MEDICAMENT (EMA) ET LE PROJET DE LISTE D'ANTIBIOTIQUES INTERDITS CHEZ L'ANIMAL DANS L'UE.....	39
TABLEAU 4 : RESUME DES AVANTAGES ET INCONVENIENTS DE L'ANTIBIOTHERAPIE LOCALE.....	42
TABLEAU 5 : RESUME DES DIFFERENTS TAUX DE COMPLICATION EN FONCTION DE L'ANTIBIOTIQUE IMPREGNE DANS LE CAS DANS L'ETUDE RETROSPECTIVE DE 2022 .....	76

## Table des annexes

ANNEXE 1 : CATEGORISATION AMEG DES ANTIBIOTIQUES (118).....	81
ANNEXE 2 : INSTRUCTIONS DE MELANGE FOURNIES PAR KERRIER (82) .....	82
ANNEXE 3 : TEMPS DE PAUSE FOURNI PAR KERRIER EN FONCTION DE L'ANTIBIOTIQUE UTILISE (82).....	84

## Table des abréviations

TPLO : Tibial Plateau Leveling Osteotomy

SPIRM : *S. pseudintermedius* Résistants à la Méthicilline

SARM : *S. aureus* Résistants à la Méthicilline

SRM : Staphylocoques Résistants à la Méthicilline

CMI : Concentration Minimale Inhibitrice

AMEG : Antimicrobial Advice Ad Hoc Expert

EMA : European Medicines Agency (Agence Européenne du Médicament)

PMMA : Polymethylmethacrylate (Polyméthacrylate de Méthyle)

TCP : Tricalcium Phosphate

HA : Hydroxyapatite

PCL : Polycaprolactone

PLA : Polylactid Acid (Acide Polyactique)

PLGA : Polylactic Acid-co-glycolic Acid (Acide Poly (lactique – co – glycolique))

DBM : Demineralized Bone Matrix (Matrice Osseuses Déminéralisées)

BMP : Bone Morphogenetic Proteins (Protéines Morphogénétiques)

CaS : Sulfate de Calcium

OH : Ossification Hétérotopique

## Introduction

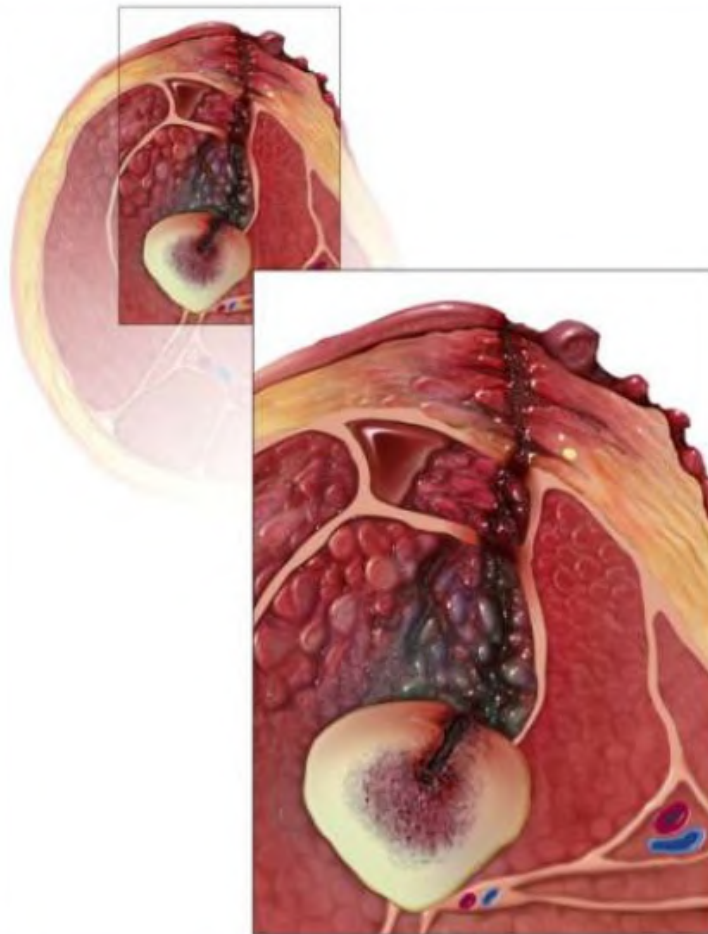
La première publication traitant d'une ostéomyélite chez un animal de compagnie date du milieu des années 70 (1). C'est une affection relativement rare, mais très redoutée par les chirurgiens orthopédiques. Dans le milieu vétérinaire, cette affection se développe le plus souvent à la suite d'une ostéosynthèse. Les infections du site chirurgical sont assez rares en chirurgie orthopédique par rapport à d'autres disciplines (2). Chez les chiens et les chats, les TPLO ont un taux de complication de 3 à 21%, plus important que d'autres procédures orthopédiques propres (3). Ces complications peuvent engendrer des infections post-opératoires, et des ostéomyélites, lorsque les bactéries colonisent le tissu et la vascularisation osseuse. Cette affection est redoutée car elle est particulièrement difficile à traiter et peut avoir des conséquences désastreuses. Un débridement complet respectant la stabilité osseuse, pour permettre la cicatrisation d'une fracture, est difficile à mettre en place. Actuellement, le traitement de référence pour ce type d'infection est la mise en place d'une antibiothérapie locale sur support. Elle permet l'obtention d'une concentration en antibiotique maximale dans les tissus infectés. Les concentrations obtenues en utilisant une voie parentérale sont bien inférieures. Depuis quelques années, des supports résorbables ont été mis sur le marché, permettant de s'affranchir de l'opération de retrait du support. Objet de la présente étude, les supports à base de Sulfate de Calcium font partie de ces nouveaux supports récemment développés.



# I. Ostéomyélite

## A. Définition et classifications

L'ostéomyélite est une infection du tissu osseux généralement causée par des agents infectieux (bactéries ou champignons). L'infection peut toucher une ou plusieurs parties anatomiques d'un même os, et les tissus mous environnants (4–6).



*Illustration 1 : Illustration d'une ostéomyélite.*

*Source : (2)*

En médecine vétérinaire les ostéomyélites sont classées selon leur date d'apparition (aiguë à chronique) et leur physiopathologie (hématogène ou post-traumatique). Waldvogel a établi une classification qui prend en compte ces deux aspects. Une ostéomyélite est considérée d'apparition « aiguë » si des symptômes sont présents depuis moins de deux semaines, « subaiguë » entre deux semaines et quelques mois, et « chronique » au-delà de plusieurs mois (4).

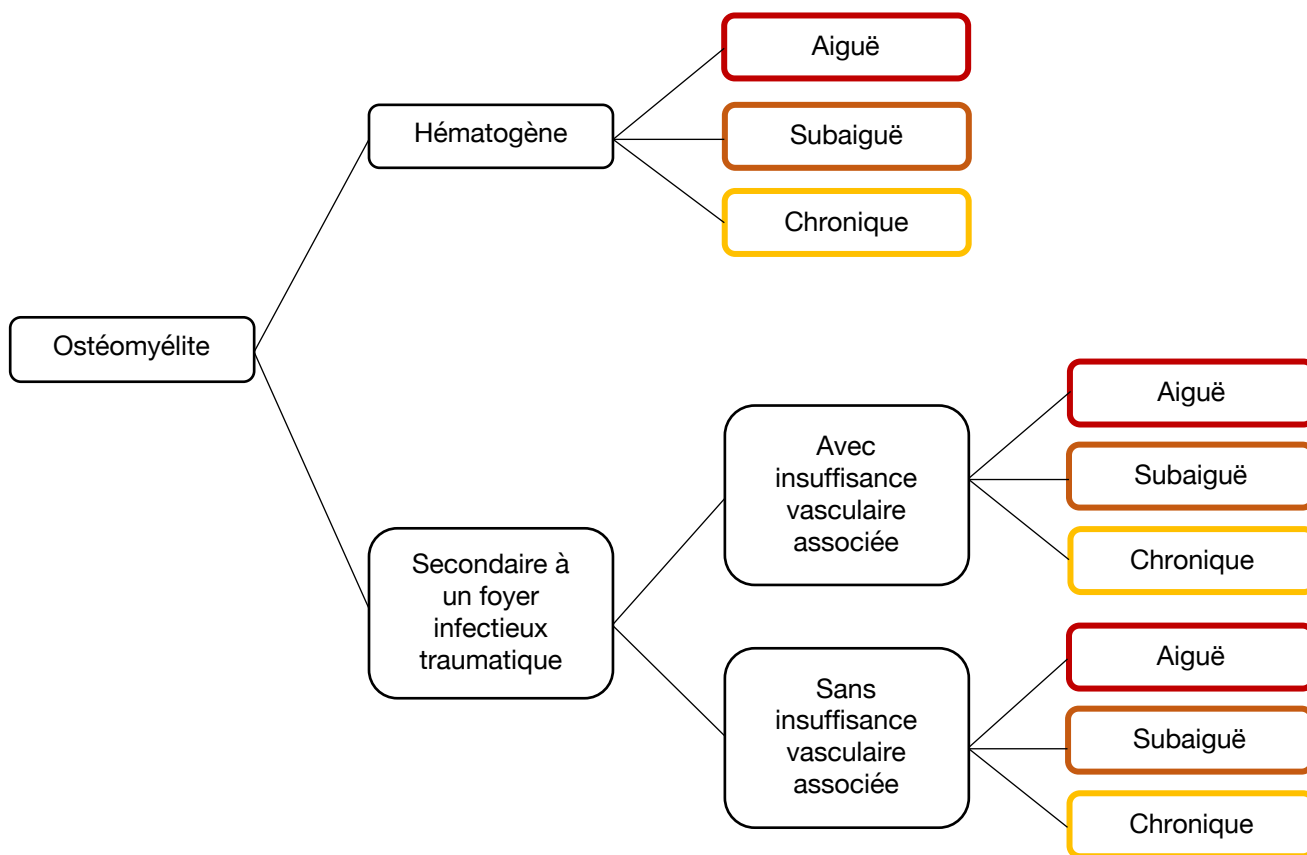


Figure I-1 : Classification de Waldvogel

Aujourd'hui, la classification de Cierny et Mader qui ne prend en compte ni la chronicité ni l'étiologie est utilisée en humaine. Elle se base sur la physiologie de l'individu et de la zone osseuse atteinte. Cette classification n'est pas utilisée dans le milieu vétérinaire (4) (7).

**Anatomic type**

Stage 1: Medullary osteomyelitis

Stage 2: Superficial osteomyelitis

Stage 3: Localized osteomyelitis

Stage 4: Diffuse osteomyelitis

**Physiologic class**

A. Host: Normal host

B. Host:

Systemic compromise (Bs): For example, Diabetes mellitus, immunosuppression, malignancy

Local compromise (Bi): For example, Vasculitis, neuropathy, tobacco abuse

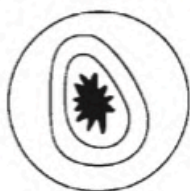Systemic and local compromise (Bis)

C. Host: Treatment worse than the disease

Figure I-2 : Classification de Cierny - Mader

Source : (4)

Stage I (Medullary osteomyelitis)



Necrosis limited to medullary contents and endosteal surfaces.

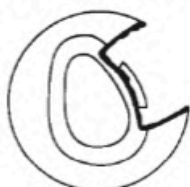
Etiology: Hematogenous

Treatment:

*Early:* Antibiotics/host alteration

*Late:* Unroofing, intramedullary reaming

Stage II (Superficial osteomyelitis)



Necrosis limited to exposed surfaces.

Etiology: Contiguous soft tissue infection

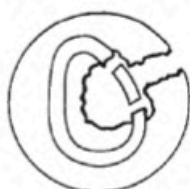Treatment:

*Early:* Antibiotics/host alteration

*Late:* Superficial debridement/coverage

Possible ablation

Stage III (Localized osteomyelitis)



Well marginated and stable before and after debridement.

Etiology: Trauma, evolving stages I and II, iatrogenic

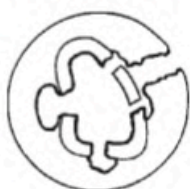Treatment:

Antibiotics/host alteration

Debridement, dead space management

Temporary stabilization, bone graft optional

Stage IV (Diffuse osteomyelitis)



Circumferential and/or permeative.

Unstable prior to or after debridement

Etiology: Trauma, evolving stages I, II, and III, iatrogenic

Treatment:

Antibiotics/host alteration

Stabilization - ORIF, external fixation (Ilizarov)

Debridement, dead space management

Possible ablation

Figure I-3 : : Illustration de la classification de Cierny - Mader

Source : (4)

Il convient de noter qu'une infection du site opératoire post-chirurgie peut ne concerner que les tissus mous environnants la plaie. La distinction avec une ostéomyélite aiguë est alors difficile. En effet, ces entités apparaissent toutes deux quelques jours après l'opération, et les ostéomyélites ne sont pas toujours accompagnées d'atteintes osseuses à la radiographie. Toutefois, identifier l'affection en question n'est pas indispensable dans un premier temps, puisque la prise en charge sera la même en première intention (2).

## B. Rappel anatomo-physiologique de l'os

Le squelette est composé de trois types d'os : des os courts, longs et plats. Son organisation complexe assure 3 fonctions essentielles : (8)

- Une fonction mécanique permettant le maintien du poids de l'organisme
- Une fonction de protection des organes essentiels de la tête, de l'abdomen et du thorax.
- Une fonction métabolique liée à sa capacité de stockage du calcium et du phosphate.

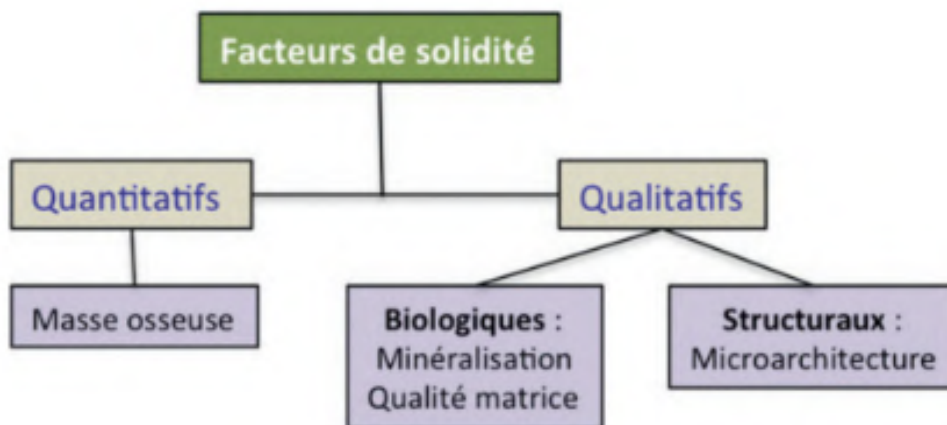


Figure I-4 : Facteurs de solidité de l'os

Source (8)

### 1. Différentes structures de l'os

A l'échelle macroscopique, les os longs sont composés de trois régions : l'épiphyse, la métaphyse et la diaphyse. Microscopiquement, on distingue l'os compact/cortical et l'os spongieux/trabéculaire.

L'épiphyse correspond aux extrémités distales et proximales de l'os. Elle est composée de tissus cartilagineux et d'os spongieux entourés d'une mince couche d'os cortical. La diaphyse constitue le corps de l'os long. Elle comprend la cavité médullaire, de l'os compact et, dans des proportions moindres que les autres régions, de l'os spongieux. La métaphyse correspond à la transition entre l'épiphyse et la diaphyse. Elle est composée de cartilage épiphysaire devenant la ligne épiphysaire une fois la croissance terminée, d'os compact et d'os spongieux (5) (9).

L'os cortical compact est composé d'ostéons, structures concentriques acentrées sur un canal de Havers, au sein duquel sont retrouvés des éléments vasculo-nerveux. Les ostéons sont constitués de fines lamelles concentriques de matrice extra-cellulaire formées par les ostéoblastes. Ces derniers finissent emmurés dans la matrice, formant des lacunes contenant les ostéocytes (5, 8). Ces lacunes sont interconnectées par des canicules. Ces derniers permettent un échange d'informations, de nutriments et d'oxygène entre ostéocytes (10). Les canaux de Havers sont reliés au périoste par les canaux de Volkmann (5).

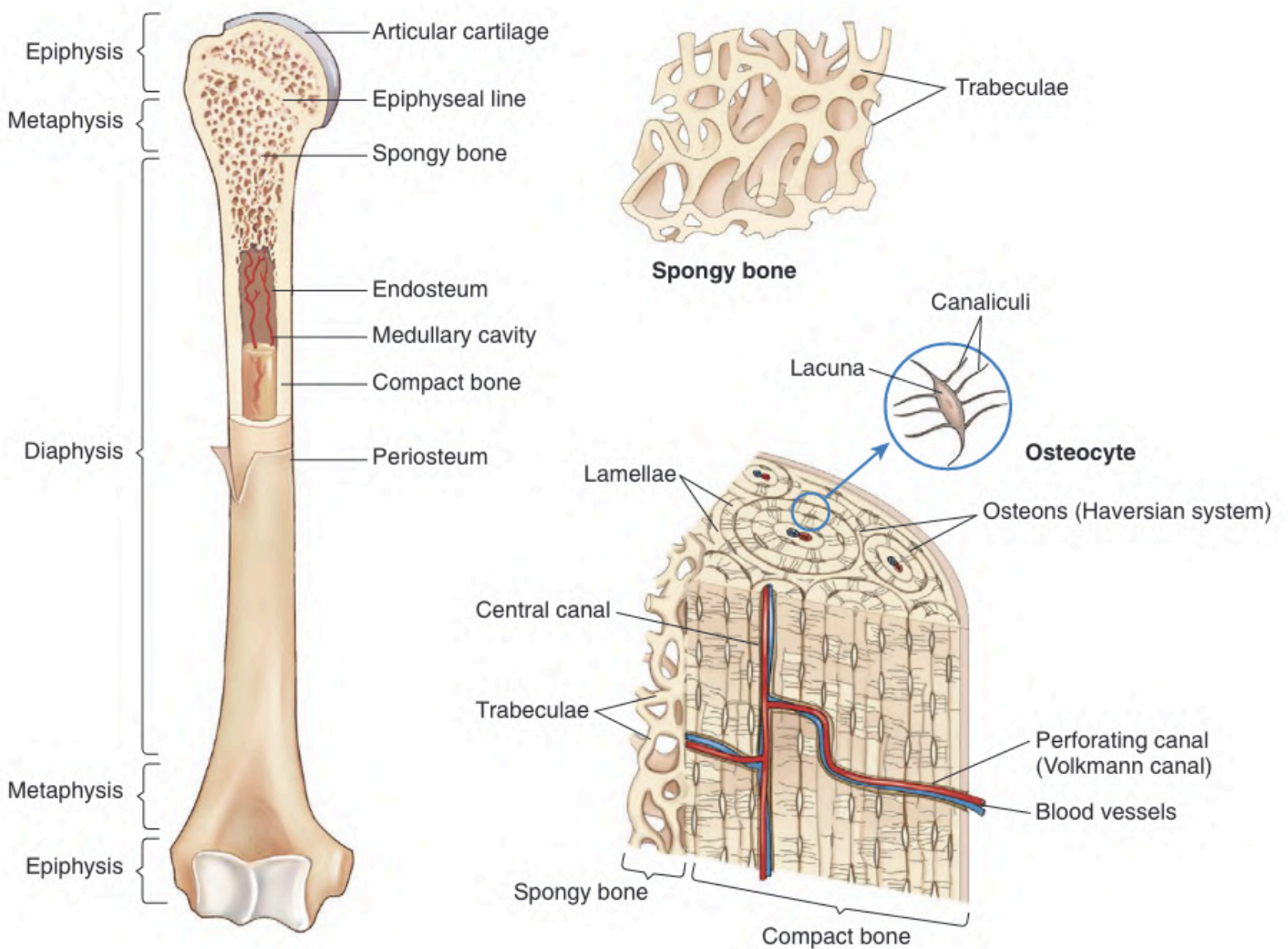


Illustration 2 : Structure anatomique d'un os long

Source : (5)

Dans l'os spongieux, l'organisation des ostéons est différente. Ils sont moins réguliers, en forme de « croissants », et ne sont pas formés autour d'un canal de Havers. Un tissu hématopoïétique et graisseux prend place entre les trabécules spongieuses (5, 8).

Chaque os possède un périoste, une double couche de tissu conjonctif qui entoure l'os en dehors des surfaces articulaires et des insertions tendineuses et ligamentaires. Il a un rôle important dans la croissance de l'os et sa régénération suite à une fracture, et est plus épais chez les jeunes que chez les adultes. La cavité médullaire est quant à elle recouverte sur sa face interne par l'endoste, qui a un rôle ostéogénique et hématopoïétique (8).

## 2. Tissu osseux

L'os est un tissu conjonctif spécialisé : le tissu osseux, composé d'une matrice extra-cellulaire, et de cellules (8). La matrice extra-cellulaire est constituée d'une partie organique et d'une partie minérale. La partie organique est composée à 90% de collagène de type I et à 10% de protéines non collagéniques, d'eau, de protéoglycanes, de facteurs de croissance et de protéines plasmatiques absorbées comme des cytokines. La partie minérale constitue environ 70% du poids de l'os, et est constituée de cristaux d'hydroxyapatite  $[\text{Ca}_{10}(\text{PO}_4)_6(\text{OH})_2]$ , et en quantité moindre, de carbonate, magnésium et phosphate acide. La teneur minérale de l'os fournit rigidité mécanique et force portante, tandis que la matrice organique confère à l'os sa souplesse et son élasticité (8, 11).

Les différentes cellules osseuses sont (8) (11) :

- Les ostéoclastes : des grosses cellules de la lignée hématopoïétique. Ils dérivent de la lignée des monocytes et macrophages. Leur rôle est de résorber la matrice osseuse grâce à leur bordure en brosse.
- Les ostéoblastes : ils synthétisent, déposent et organisent la matrice osseuse. Ils sécrètent également des cytokines et facteurs de croissance permettant la régulation de la résorption osseuse. Ils participent ensuite à leur minéralisation en se différenciant en ostéocytes.
- Les ostéocytes : des ostéoblastes différenciés. Ils jouent un rôle dans l'homéostasie phosphocalcique et sont également des « mécanorécepteurs » sensibles aux contraintes appliquées à l'os. Ils pourraient ainsi informer les ostéoblastes et ostéoclastes de l'orientation à donner aux travées osseuses par le biais de cytokines. Ce sont les cellules les plus abondantes dans le tissu osseux.

- Les cellules bordantes : des ostéoblastes différenciés, qui tapissent la surface de l'os et jouent un rôle dans le remodelage osseux.

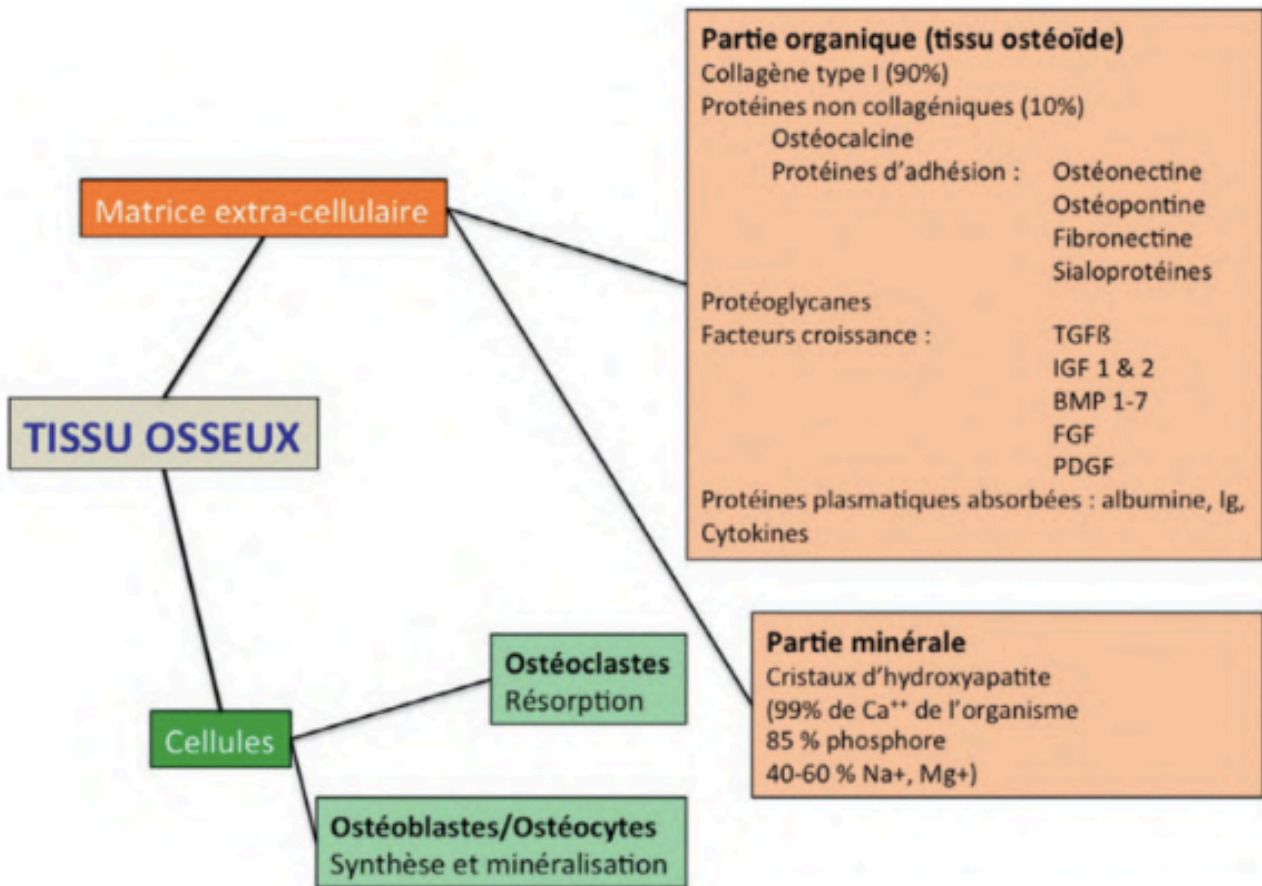
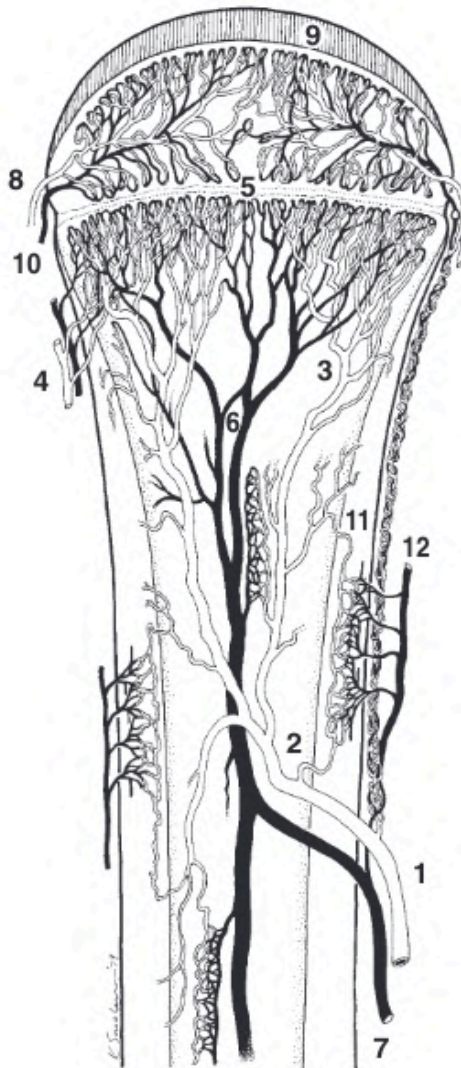


Figure I-5 : Organisation du tissu osseux.

Source : (8)

### 3. Vascularisation osseuse

La vascularisation varie avec la région osseuse (Illustration 3). L'artère nourricière diaphysaire est l'artère principale au sein de l'os. Elle se divise et alimente l'ensemble de l'os jusqu'à la métaphyse. Des vaisseaux épiphysaires, diaphysaires et périostés complètent la vascularisation (5).



*Illustration 3 : Vascularisation d'un os long. L'artère nourricière (1) qui perce le cortex diaphysaire et se divise en branches ascendantes et descendantes (2). Ces vaisseaux continuent à se diviser jusqu'à former des petits capillaires (3). Ils sont rejoints par les capillaires métaphysaires (4) et se terminent en forme de boucle.*

Source : (5)

### **C. Physiopathologie de l'ostéomyélite**

Les bactéries responsables de l'infection accèdent à l'os par deux moyens : diffusion hématogène après l'inoculation directe dans l'os par une plaie pénétrante (ostéomyélite post-traumatique), ou moins fréquemment, diffusion de contact à partir d'un foyer infectieux au niveau du tissu mou (ostéomyélite hématogène).

Dans la phase inflammatoire aiguë, le tissu osseux est lésé avec la présence de nécrose ou de résorption osseuse, ce qui provoque une diminution de la vascularisation par compression, voire oblitération des canaux sanguins. Cette perte de vascularisation engendre une ischémie, facteur majeur favorisant le développement d'une ostéomyélite, car les



bactéries sont alors hors d'atteinte des cellules inflammatoires et du traitement antibiotique systémique.

En périphérie de cette partie osseuse ischémisée, une hyperhémie se met en place, ainsi qu'une augmentation de l'activité des ostéoclastes qui provoque des pertes osseuses. Le périoste et les ostéoblastes réagissent et fabriquent du tissu osseux. Le type de réaction périostée dépend de l'agressivité de l'infection. Les infections les plus agressives forment une réaction périostée lamellaire, ou les couches successives de nouveaux tissus osseux se superposent. Des calcifications osseuses perpendiculaires à l'os peuvent être formées en cas d'infections très agressives (5).

### 1. Ostéomyélite hématogène

Les ostéomyélites hématogènes surviennent généralement dans la zone métaphysaire, en raison de l'architecture particulière de la vascularisation. Elles sont plus fréquentes chez les jeunes animaux et lors de déficiences du système immunitaire (5). En médecine humaine, les enfants sont les plus touchés par les ostéomyélites hématogènes. Chez ces derniers, elles sont principalement localisées dans les os longs du tibia et du fémur à 75-85%, alors que chez les adultes, elles impliquent majoritairement les corps vertébraux (12).

La physiopathologie des ostéomyélites hématogènes n'est pas encore complètement comprise et ferait intervenir des aspects de la réponse immunitaire de l'hôte en région métaphysaire (5).

Lors d'ostéomyélite hématogène, les sujets peuvent présenter une grande variété de signes cliniques, notamment ceux de maladies systémiques comme une anorexie ou une léthargie. Gonflement et douleur sont souvent présents au niveau de la zone d'infection. Et un syndrome fébrile est très souvent retrouvé, qu'il soit permanent ou intermittent (5).

Au niveau des examens complémentaires, la numération de formule sanguine peut révéler des signes d'inflammation systémique comme une leucocytose. La biochimie et le ionogramme peuvent montrer une augmentation des enzymes ALP (alkaline phosphatase activity) ainsi qu'une hypercalcémie et une hyperphosphatémie. Il est possible qu'un autre organe puisse être associé à l'infection, en cas de pyélonéphrite par exemple. Dans ce cas-là, les valeurs associées à la fonction rénale sont également modifiées. La radiographie peut

montrer une lyse osseuse, une réaction périostée, et une radio-opacité plus importante au niveau de la médulla (5).

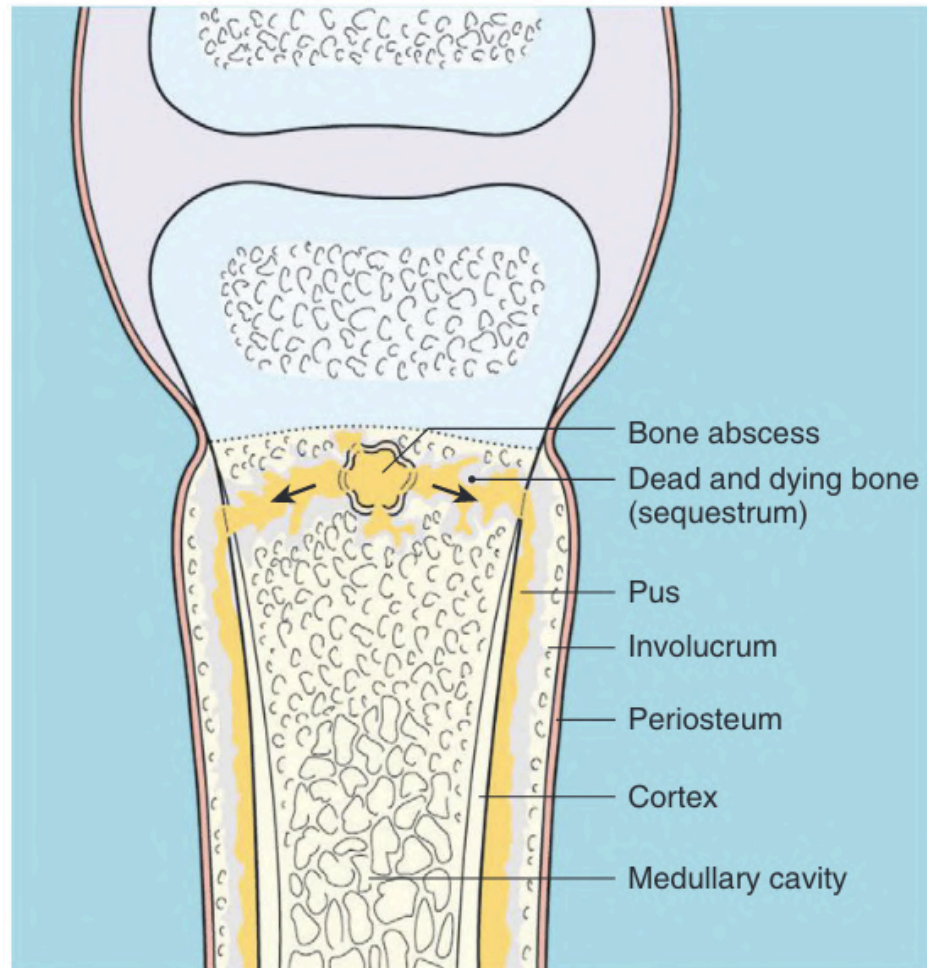


Illustration 4 : Exemple d'illustration d'ostéomyélite hématogène.

Source : (5)

## 2. Ostéomyélite post-traumatique

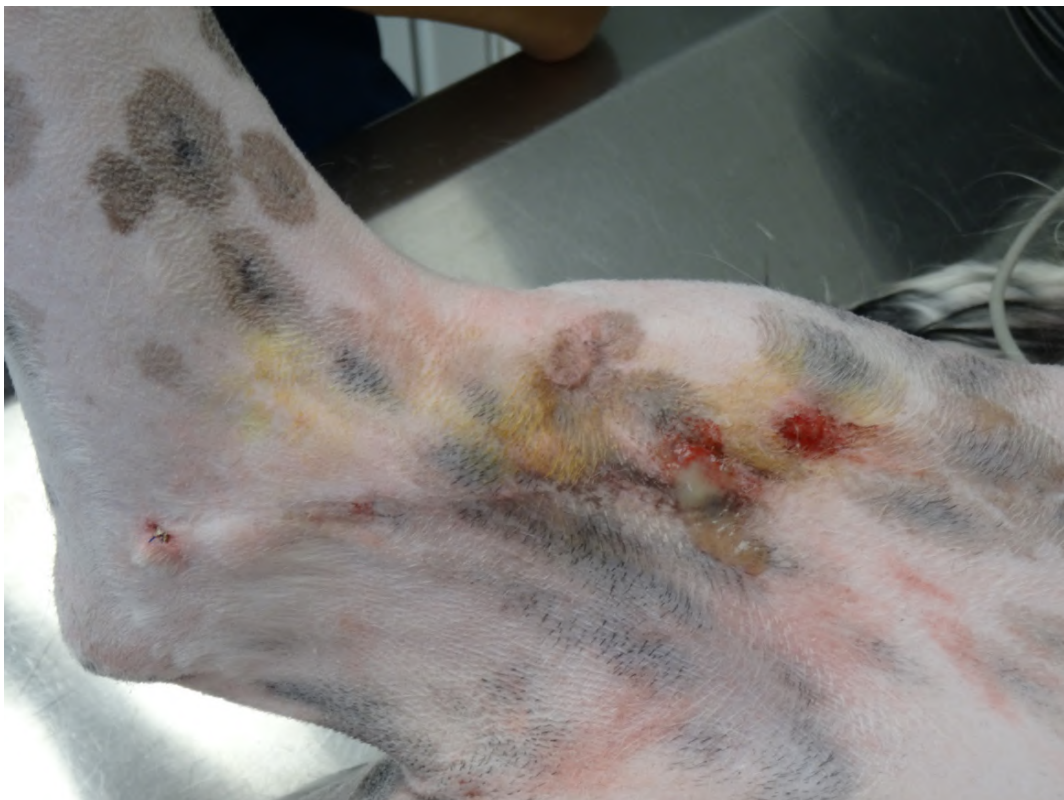L'ostéomyélite post-traumatique est plus courante que l'ostéomyélite hématogène en médecine vétérinaire. Il s'agit d'une ostéomyélite dont l'origine est une inoculation directe par un traumatisme. La gravité de l'infection dépend de la virulence de l'agent infectieux, du statut immunitaire de l'hôte, de l'os et la région de l'os affecté, de la présence de comorbidité ou d'une dysfonction majeure d'un organe (5).

Les dégâts osseux provoqués par le traumatisme et la chirurgie, et la baisse de vascularisation sont des facteurs prédisposants au développement d'une infection. De plus,

l'instabilité fracturaire, par non réduction ou mauvaise réduction de la fracture, est un facteur perpétuant l'infection. Quel qu'en soit la cause, cette instabilité provoque une perturbation de l'approvisionnement en sang, ce qui engendre un endommagement des capillaires en croissance favorisant une prolifération bactérienne. Par ailleurs, une stabilisation nécessite l'implantation de matériel orthopédique considéré comme des corps étrangers par l'hôte, ce qui a longtemps été associé à une augmentation du risque de surinfection (5). Le chirurgien doit donc prendre en considération l'ensemble de la situation afin de traiter le traumatisme dans les meilleures conditions possibles.

Les carnivores domestiques sont le plus souvent sujets aux ostéomyélites post-traumatiques. Les morsures et les accidents de la voie publique font partie des causes d'ostéomyélite dans les os longs des chiens (17 et 78%) (1).

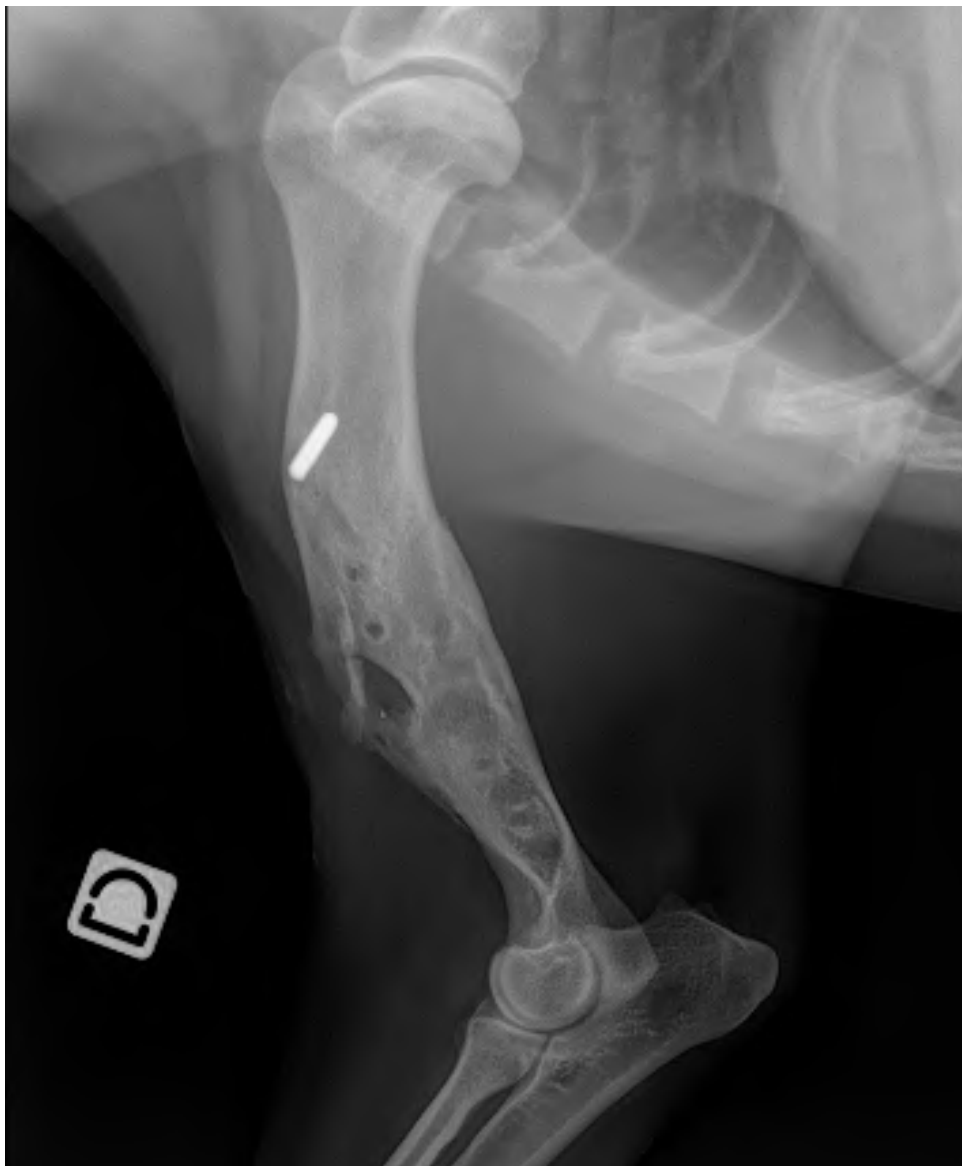Les animaux atteints de ce type d'ostéomyélite présentent majoritairement un gonflement avec une douleur et de la fièvre associés, ou directement un traumatisme visible. Les manifestations d'atteintes systémiques telles que la léthargie et l'anorexie sont rares dans les formes chroniques, qui montrent plutôt une atteinte locale et fonctionnelle avec notamment des écoulements et des trajets fistuleux associés à une boiterie (5).



*Illustration 5 : Ostéomyélite chronique avec fistule au niveau de l'humérus droit d'un Setter Anglais*

*Source : Erik Asimus*

En cas d'ostéomyélite aiguë, la radiographie ne révèle qu'une inflammation locale des tissus. En cas d'ostéomyélite chronique, la radiographie montre des images révélatrices d'infection osseuse : réaction périostée, lyse osseuse, et augmentation de la densité de la cavité médullaire. On peut également identifier une ostéolyse autour des implants, des pertes ou ruptures d'implant, ou la présence de séquestres osseux (2). Radiographiquement, un séquestre osseux est un segment sclérotique osseux très bien défini, pouvant être entouré de tissu ou d'os réactif séparé de l'os par un liseré radiographique transparent. Des examens d'imagerie tel qu'une IRM peuvent apporter des informations supplémentaires, mais sont peu utilisés en médecine vétérinaire (5).



*Illustration 6 : Radiographie post-opératoire de l'humérus droit du Setter Anglais cité précédemment*

Source : Erik Asimus

## D. Étiologie

### 1. Agents infectieux

Les espèces de Staphylocoques représentent 60% des cas d'ostéomyélite bactérienne chez les chats et les chiens. *Staphylococcus pseudintermedius* est le principal agent infectieux retrouvé, suivis par *S. aureus*. D'autres Grams positifs sont occasionnellement retrouvés (*Streptococcus*). Des Grams négatifs comme *Escherichia coli*, *Pseudomonas*, *Proteus* et des espèces de *Klebsiella* sont aussi acteurs de ces infections. Les méthodes de cultures des bactéries anaérobies s'étant améliorées, il est de plus en plus commun de retrouver des infections polymicrobiennes notamment des contaminations de bactéries aérobies couplées à des anaérobies (5). Les organismes présents sont souvent en lien avec le mode de contamination. Par exemple, les ostéomyélites qui suivent une infection d'un site chirurgical sont souvent causées par *Staphylococcus pseudintermedius*, une bactérie commensale de la peau du chien (13).

#### a. *Staphylococcus pseudintermedius*

*S. pseudintermedius* est l'espèce de Staphylocoques la plus retrouvée chez le chien. C'est une bactérie commensale de la peau et des muqueuses chez le chien et le chat. Chez l'individu sain, elle est présente au niveau des muqueuses anales, des narines, de la bouche et des plis inguinaux. Elle peut se retrouver sur le reste de la peau par léchage. Les chats ont une prévalence moins importante aux colonisations par *S. pseudintermedius* que les chiens. Dans la majorité des infections, c'est un état d'immunosuppression soudain ou sous-jacent qui permet à la bactérie de passer les barrières de défense de l'hôte (14). Le potentiel zoonotique de *S. pseudintermedius* est moindre que *S. aureus*. Une étude montre que 5% des vétérinaires canins sont porteurs de *S. pseudintermedius*, alors que les vétérinaires non canins ou les professionnels de santé humaine ne portent pas cette bactérie (3).

Les *S. pseudintermedius* résistants à la Méthicilline (SPIRM) ont émergé chez les chiens et chats malades et sains. De nombreux *S. pseudintermedius* isolés sont non seulement résistants à la Méthicilline, mais sont aussi résistants à d'autres antibiotiques comme les tétracyclines, le triméthoprime, les fluoroquinolones, les chloramphénicol, et les macrolides. Les bactéries étant résistantes à trois antibiotiques ou plus, sont considérées comme multirésistantes. Les risques identifiés quant à une infection à un SPIRM chez le chien sont : une ancienne hospitalisation, un environnement urbain, un animal âgé, et un ancien traitement

antibiotique. Les autres animaux du foyer d'un animal infecté par un SPIRM sont souvent aussi infectés par ce type de bactérie (14). Une étude sur 549 chiens ayant subi une TPLO montre que 4,4% des chiens étaient les hôtes d'un SPIRM avant la chirurgie. Parmi ceux-ci, 6,7% des cas développaient une infection post-opératoire due à ces SPIRM (15).

#### b. *Staphylococcus aureus*

*S. aureus* est une bactérie commensale occasionnelle ou permanente de la peau et des muqueuses chez l'homme, et a déjà été isolée chez le chat et le chien. Ils sont beaucoup plus fréquents chez les chats. Les souches des *S. aureus* résistants à la Méthicilline (SARM) chez le chien peuvent être identiques ou différentes des souches de SARM retrouvées chez l'Homme. Les infections aux SARM ont augmenté les dernières décennies, chez l'Homme, mais aussi chez les animaux de compagnie. Une étude a montré que le nombre de traitements antibiotiques déjà reçus, le nombre de jours d'hospitalisation dans une clinique vétérinaire, et un historique de mise en place de matériel orthopédique augmentent le risque de présence de SARM (14).

Le chien ne semble être qu'un hôte transitoire au SARM, qui ne peut pas le transmettre à un animal sain. Cependant, la contamination aux Hommes est possible, et les infections aux SARM chez les carnivores domestiques représentent donc un enjeu de santé publique majeur. Des études suggèrent que les vétérinaires travaillant avec les animaux de compagnie sont plus à risque de colonisations par des SARM, que ceux soignant d'autres animaux. Réciproquement, le réservoir humain peut être à l'origine de contamination d'un animal domestique (14) (16) (17).

#### 2. Biofilm

Les Staphylocoques responsables d'ostéomyélite chez les chiens et chats sont capables de générer des biofilms, qui rendent l'utilisation des antibiotiques difficiles. Ces bactéries produisent des complexes insolubles muco-polysaccharidiques (glycocalyx) qui, en association avec des protéines de liaison de l'hôte, forment une matrice tridimensionnelle adhérent aux surfaces (implant, os nécrosé, ...). Les biofilms sont des communautés polymicrobiennes hautement structurées et sont omniprésents dans la nature. Ils se mettent en place en moins de 24 heures. La présence et la vigueur du biofilm sont les facteurs les plus importants à prendre en compte dans le traitement des ostéomyélites post-

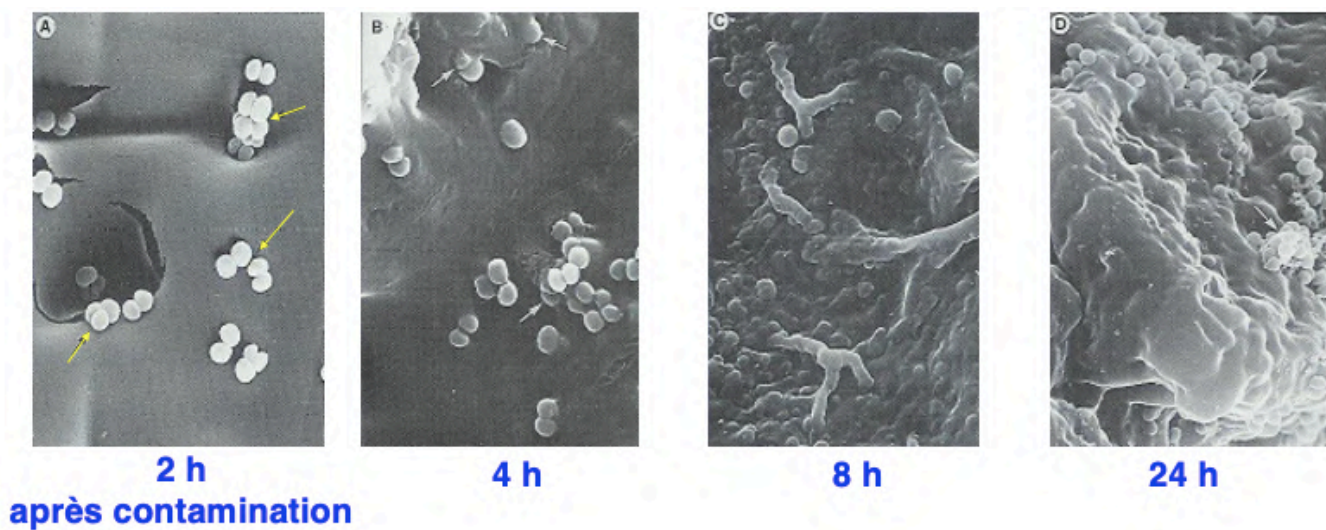
traumatiques, car ils peuvent se développer sur les implants et les séquestres osseux. Ils représentent une barrière diminuant la pénétration des antibiotiques (5) (18) (2).

En effet, des études ont montré que dans la plupart des cas, la présence de biofilm augmente la Concentration Minimal Inhibitrice (CMI) jusqu'à 100 fois plus que la CMI sans biofilm.

Cette « résistance » aux antibiotiques provient d'une combinaison de plusieurs facteurs :

- Certains antibiotiques ont une diffusion limitée dans la matrice du biofilm,
- Une hypoxie et un métabolisme faible au plus profond du biofilm rendent les antibiotiques dépendants du métabolisme cellulaire de l'hôte inefficaces,
- La persistance de bactéries en dormance au sein du biofilm rend les antibiotiques ayant une action sur la croissance bactérienne inefficaces. Cet état de dormance est réversible.

Le biofilm est également une barrière physique qui protège les bactéries du système de défense de l'hôte. C'est cette « résistance » aux antibiotiques et aux défenses de l'hôte qui contribue aux hauts taux d'échecs de traitement des ostéomyélites (1, 5, 19).



*Illustration 7 : Mise en place d'un biofilm au cours du temps à la microscopie électronique*

*Source : (2)*

La formation d'un biofilm se déroule en quatre étapes : un attachement réversible puis irréversible, la croissance et la différenciation des bactéries, et enfin la dissémination (Illustration 8). Les bactéries adhèrent à une couverture de macromolécules qu'elles forment elles-mêmes sur le matériel, à partir des macromolécules absorbées dans les tissus environnants. Elles ne s'accrochent donc pas directement au biomatériau (Illustration 9) (5).

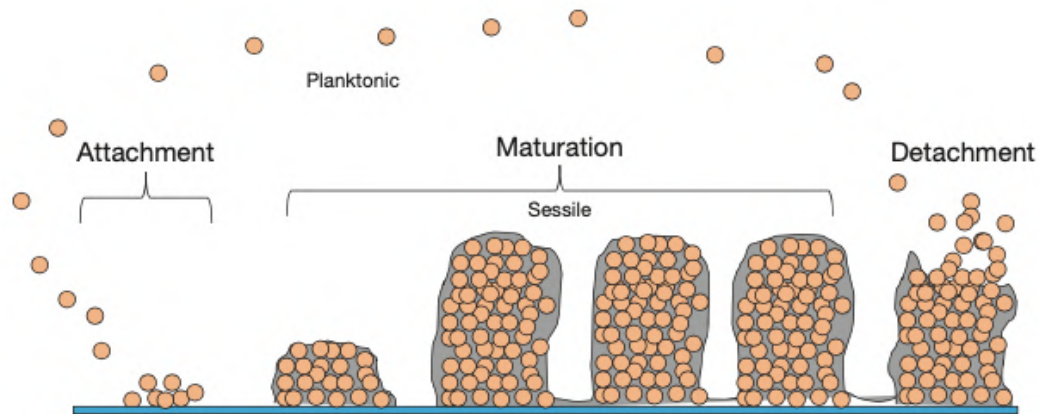


Illustration 8 : Les différentes étapes de formation d'un biofilm de Staphylocoques

Source : (4)

Les Staphylocoques sont les espèces les plus retrouvées dans les ostéomyélites bactériennes et sont capables de former des biofilms (1). La prévention de la colonisation bactérienne et de la formation des biofilms est fondamentale pour éviter le développement des ostéomyélites. A ce jour, ceci passe par l'utilisation de supports qui libèrent des agents antibiotiques dans les tissus environnants, et la mise en place d'une antibioprophylaxie. Cette antibioprophylaxie pourrait être à l'origine de sélection de résistance bactérienne. De nombreuses études sont en cours pour trouver des solutions alternatives afin d'éviter la formation de biofilms (5).

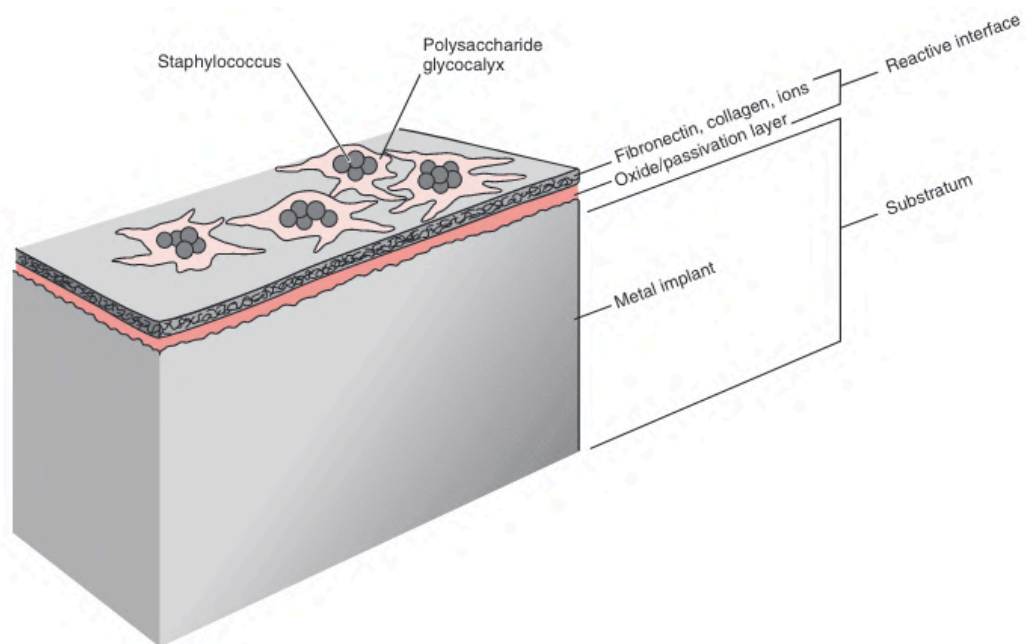


Illustration 9 : Biofilm contenant des Staphylocoques sur un implant en métal. L'interface entre le biofilm et le métal est composé d'une couverture de macromolécules que les bactéries ont absorbées dans l'environnement

Source : (5)



### 3. Antibio prophylaxie

L'antibio prophylaxie consiste en l'administration d'antibiotiques en anticipation d'une potentielle future infection. Elle repose sur le principe que le risque d'infection du site opératoire n'est jamais nul. La bonne réalisation d'une antibio prophylaxie dépend du choix de l'antibiotique, du moment de la première dose et de la durée du traitement (13, 20).

#### Rappel sur la réglementation en médecine vétérinaire.

Article 107-3 du règlement (UE) 2019/6 du parlement européen et du conseil du 11 décembre 2018 relatifs aux médicaments vétérinaires et abrogeant la directive 2001/82/CE.

« Les médicaments antimicrobiens ne sont pas utilisés à des fins prophylactiques, si ce n'est dans des cas exceptionnels, pour l'administration sur un animal individuel ou un nombre restreint d'animaux lorsque le risque d'infection ou de maladie infectieuse est très élevé et que les conséquences ont toutes les chances d'être graves. Dans de tels cas, l'utilisation de médicaments antibiotiques à des fins prophylactiques se limite à l'administration à un animal individuel uniquement, dans les conditions énoncées au premier alinéa ».

Ainsi, l'antibio prophylaxie est justifiée en chirurgie ostéoarticulaire du fait des conséquences désastreuses que pourrait avoir une infection des tissus mous et osseux. Les chirurgies ostéoarticulaires pour lesquelles cette prévention n'est pas nécessaire sont les opérations sans implantation de matériel chirurgical, les interventions durant moins d'une heure, ainsi que les ablations de matériel d'ostéosynthèse.

#### a. Choix de l'antibiotique

Le choix de l'antibiotique doit prendre en compte l'efficacité de la molécule face aux agents infectieux éventuellement présents selon le type de chirurgie.

Le décret n° 2016-317 du 16 mars 2016 relatif à la prescription et à la délivrance des médicaments utilisés en médecine vétérinaire contenant une ou plusieurs substances antibiotiques d'importance critique précise que « la prescription d'un médicament, en médecine vétérinaire, contenant une ou plusieurs substances antibiotiques d'importance critique est réservée aux traitements métaphylactiques ou curatifs ». Il n'est donc pas possible d'utiliser une fluoroquinolone ou une céphalosporine de 3e ou 4e génération en antibio prophylaxie. Il faut bien sûr que la molécule diffuse correctement dans les tissus concernés, notamment les os (20).

En pratique, une céphalosporine de 1ere génération comme la céfazoline (22mg/kg) ou la céfalexine (30mg/kg) est un bon premier choix d'antibiotique (3, 13, 21).

#### b. Première dose et rythme d'administration

Afin que la molécule soit présente dans les tissus du site opératoire en concentration efficace au moment de l'incision, l'administration de l'antibiotique par voie intraveineuse est réalisée 30 minutes à 1 heure avant la première incision. La céfazoline est préférée bien que ce soit une spécialité d'humaine, car la céfalexine n'est pas disponible par voie intraveineuse. Les injections sont renouvelées au cours de l'intervention toutes les deux demi-vies plasmatiques de l'antibiotique (deux heures pour la cafézoline). Une dernière injection peut être réalisée à la fin de l'intervention, jusqu'à une heure après (21).

#### c. Durée du traitement

Aucune étude ne montre de preuves scientifiques établies de l'intérêt de poursuivre l'administration d'antibiotique au-delà des 24 heures suivant l'intervention (21). Des études sur des chirurgies orthopédiques canines montrent que la prophylaxie per-opératoire seule, à base de céphalosporine de 1ere génération, est suffisante pour éviter un trop fort taux d'infection post-opératoire (22, 23).

#### d. Discussion

L'utilisation de prophylaxie doit être raisonnée. Son efficacité a été prouvée lorsqu'elle est bien réalisée. En effet, on montre que les patients recevant un traitement prophylactique pré et per-opératoire en médecine vétérinaire développent 6 à 7 fois moins d'infections post-opératoires que les patients qui n'en ont pas reçu (24). La mauvaise réalisation d'antibioprophylaxie favorise le développement de résistances bactériennes. Il est à noter que l'antibioprophylaxie ne remplace en aucun cas les mesures d'asepsie (20).

## E. Facteurs de risque

La source de contamination bactérienne du site opératoire peut être endogène et exogène. Les sources endogènes proviennent du microbiote commensal de l'hôte au niveau du site chirurgical et d'autres sites à distance. Les sources exogènes sont les bactéries qui ne viennent pas de l'hôte : l'équipe chirurgicale, anesthésique, l'environnement, le matériel, les instruments et les implants utilisés (25).

De nombreux facteurs de risques sont à prendre en compte quant à la contamination du site chirurgical (20, 24) :

- La nature de la chirurgie : si c'est une chirurgie superficielle, profonde, qui touche à des organes, si la plaie initiale est propre, infectée ou purulente, ... Plus la plaie est sale, plus le risque d'infection post-opératoire est important. Lors de chirurgie ostéoarticulaire, le risque est aggravé par la présence d'implant et/ou par une éventuelle instabilité fracturaire. L'importance de la contamination préopératoire entre en jeu en cas de chirurgie sur une fracture ouverte.
- Le temps entre la tonte et la chirurgie : plus il est long, plus le risque est important.
- Le temps de chirurgie : chez les chats et les chiens le risque d'infection post-opératoire du site de chirurgie est doublé pour chaque heure supplémentaire. Il y a une immunosuppression progressive au cours du temps de chirurgie.
- L'anesthésie : le risque provient notamment de l'utilisation de certains anesthésiques comme le propofol, dont la nature d'émulsion lipidique serait un très bon support pour une croissance bactérienne rapide et la production d'endotoxine. L'administration de produit potentiellement déjà contaminé augmente les risques d'infection. La durée de l'anesthésie intervient aussi, avec 30% de risque d'infection en plus estimé pour chaque heure d'anesthésie supplémentaire en dehors du temps de chirurgie (préparation préopératoire, les animaux qui mettent plus de temps à se réveiller, ...).
- La présence d'endocrinopathie : le diabète par exemple, est un facteur de risque important, notamment lors de la présence d'une infection du tractus urinaire et d'une atteinte dermatologique. Les animaux atteints d'hyperadrénocorticisme et hypothyroïdie sont aussi plus à risques.
- Le nombre de personnes dans la salle de chirurgie : à chaque personne supplémentaire, le risque d'infection peut augmenter jusqu'à 30%.
- L'expérience du chirurgien : il a été montré que moins le chirurgien avait de l'expérience, plus le risque d'infection post-opératoire était important. (3, 25)

- Autres facteurs : traitement immunosuppresseur, plaies à distance du site chirurgical, hypothermie peropératoire, score corporel, score anesthésique préopératoire, perte de sang, matériel opératoire, utilisation d'un drain, temps d'hospitalisation, ...

Le suivi post-opératoire est primordial. Il comprend une bonne communication aux propriétaires de ce qu'ils doivent surveiller, des rendez-vous de contrôle, une communication par mail ou par téléphone pour surveiller l'état du patient et de la plaie. Une étude montre que sans ce suivi post-opératoire par les propriétaires et les chirurgiens, 27,8% des infections post-opératoires n'auraient pas été diagnostiquées (26).

## **F. Enjeux de santé publique**

Les bactéries responsables des ostéomyélites chez les carnivores domestiques peuvent être à l'origine d'antibiorésistances. Ces bactéries résistantes peuvent ensuite être source d'infections chez les humains. Les ostéomyélites les plus problématiques sont celles consécutives à des chirurgies orthopédiques, les TPLO essentiellement, car si la plupart d'entre elles sont causées par *S. pseudintermedius*, un faible pourcentage reste dû à *S. aureus* qui a un plus grand pouvoir de colonisation des humains. *S. aureus* est d'ailleurs le premier agent pathogène responsable d'ostéomyélite chez l'Homme. A contrario, les humains du foyer peuvent également être la source de contamination chez les ostéomyélites des carnivores domestiques (13, 16).

Une étude montre que la présence de matériel d'ostéosynthèse est associée à un risque 30 fois plus important de présence de SARM. Afin de se protéger au mieux, il est important de protéger la plaie avec un pansement adapté. En clinique, le nombre de personnes s'occupant de plaie ou d'animaux avec des drains, susceptibles d'avoir des bactéries résistantes, doit être réduit au minimum. Ils doivent porter un équipement personnel et des gants, en se lavant les mains avant et après les soins. De la même façon à la maison, lorsque l'infection est toujours présente, il est recommandé aux propriétaires de s'occuper de leur animal avec des gants et de bien se laver les mains avant et après (13, 16).

## II. Traitement des ostéomyélites

### A. Principes généraux

Les dommages associés à la présence d'une ostéomyélite et la réponse au traitement sont influencés par trois piliers :

- la viabilité et la stabilité de l'os,
- la virulence et la sensibilité antimicrobienne de l'organisme,
- et l'état du tissu mou environnant (5).

Parce que la défense immunitaire du patient est un facteur important dans la réussite du traitement, toute comorbidité, anémie ou désordre métabolique doit être contrôlée (27). Lorsque l'os est infecté de manière sub-aiguë ou chronique, une antibiothérapie est insuffisante, il est nécessaire d'intervenir chirurgicalement (2, 28). Le traitement chirurgical varie en fonction de la nature et de l'ancienneté de l'ostéomyélite. Il peut comprendre : débridement, retrait des tissus nécrotiques et séquestres osseux, lavage important, stabilisation de la fracture et retrait ou remplacement d'implant si nécessaire, destruction des biofilms mis en place, drainage, et oblitération de l'espace mort (5).

Wassif and al. suggèrent une prise en charge en fonction du type d'ostéomyélite dans la classification de Cierny Mader dans un article datant de 2021 :

<b>Stade clinique</b>	<b>Intervention médicale requise</b>
<b>I et II</b>	<ul style="list-style-type: none"><li>- Antibiothérapie systémique au stade précoce</li><li>- Un débridement peut être nécessaire au stade tardif</li></ul>
<b>III</b>	Antibiothérapie + débridement
<b>IV</b>	Antibiothérapie + débridement + stabilisation

Tableau 1 : Stades cliniques selon Cierny-Mader et leurs recommandations de prise en charge

Source : (29)

## **B. Recherche de l'agent infectieux**

La première étape du traitement est la recherche et l'identification du ou des agent(s) infectieux impliqué(s). Cela permet la mise en place d'un traitement antibiotique ciblé, et éventuellement de connaître le statut de résistance aux autres antibiotiques des bactéries présentes (30). Le prélèvement doit être réalisé avant la mise en place du premier traitement anti-infectieux. La biopsie osseuse est la méthode de référence dans la recherche des pathogènes, et la réalisation de l'antibiogramme (31, 32). Les impressions et prélèvements cutanés, ainsi que les écouvillons de fistule sont peu fiables par rapport à cette méthode (31, 33). Une étude de 2002 comparant les résultats d'échantillons non-osseux (plaie chirurgicale, tissu mou environnant infecté, pus provenant de fistules, ...) à des biopsies osseuses (os, moelle osseuse, séquestres osseux, ...) lors d'ostéomyélites chroniques, montre que la culture des échantillons non-osseux conclut à 52% de faux négatifs et 36% de faux positifs (32). Les cultures sanguines ont une haute sensibilité mais sont plus pertinentes sur les ostéomyélites hématogènes que post-traumatiques (33).

En pratique, une antibiothérapie à large spectre est mise en place après une ponction à l'aiguille fine dans le foyer infectieux ou un autre prélèvement par un abord peu invasif, en attendant les premiers résultats. Pendant la chirurgie, les implants et les débridements de tissus mous ou osseux sont envoyés à la bactériologie pour avoir des résultats plus précis (2).

Dans la majorité des cas, les infections liées aux ostéomyélites hématogènes sont monomicrobiennes, alors qu'elles sont polymicrobiennes dans le cas des ostéomyélites post-traumatiques (7, 31, 33). Ces dernières années en humaine, de plus en plus d'organismes résistants aux antibiotiques ont été retrouvés comme agent d'infection dans des ostéomyélites chroniques (SARM, SPIRM) (33). En effet, les bactéries deviennent résistantes par la présence de biofilms, mais aussi en cas de mutation (34).

## **C. Traitement antibiotique**

Les résultats cliniques et les résultats *in-vitro* sont parfois discordants pour plusieurs raisons. Certains antibiotiques peinent à traverser la barrière du biofilm, et se retrouvent donc à des concentrations inférieures à la Concentration Minimal Inhibitrice (CMI). De plus, l'ischémie tissulaire peut également expliquer les échecs thérapeutiques. Ce sont les administrations intraveineuses qui permettent d'obtenir la plus forte concentration en

antibiotique au niveau du site infectieux, en dehors de l'antibiothérapie locale. Toutefois, elles sont plus lourdes à maintenir sur une longue période en médecine vétérinaire (5).

## 1. Rappel sur l'utilisation des antibiotiques en médecine vétérinaire

L'Antimicrobial Advice Ad Hoc Expert Group (AMEG) classe les antibiotiques (Tableau 2) en quatre catégories selon les conséquences sur la santé publique que pourraient avoir l'augmentation d'antibiorésistances liée à leur utilisation chez l'animal. La nécessité de leur utilisation a été prise en compte (35).

<p style="text-align: center;"><b>Catégorie A</b> <b>Éviter</b></p> <ul style="list-style-type: none"> <li>• les antibiotiques de cette catégorie ne sont pas autorisés en médecine vétérinaire dans l'UE</li> <li>• Ils ne doivent pas être utilisés chez les animaux producteurs de denrées alimentaires</li> <li>• l'utilisation chez les animaux de compagnie est possible dans des circonstances exceptionnelles</li> </ul>	<p style="text-align: center;"><b>Catégorie B</b> <b>Restreindre</b></p> <ul style="list-style-type: none"> <li>• les antibiotiques de cette catégorie sont d'importance critique en médecine humaine; leur usage chez l'animal doit être restreint afin de limiter les risques pour la santé publique</li> <li>• leur utilisation doit être envisagée seulement s'il n'existe pas d'antibiotiques efficace au plan clinique dans les catégories C ou D</li> <li>• l'administration doit s'appuyer dans la mesure du possible sur un test de sensibilité antimicrobienne</li> </ul>
<p style="text-align: center;"><b>Catégorie C</b> <b>Attention</b></p> <ul style="list-style-type: none"> <li>• des alternatives aux antibiotiques de cette catégorie existent en médecine humaine</li> <li>• pour certaines indications thérapeutiques vétérinaires, il n'existe pas d'alternative dans la catégorie D</li> <li>• l'administration est à envisager seulement s'il n'existe pas d'antibiotique efficace au plan clinique dans la catégorie D</li> </ul>	<p style="text-align: center;"><b>Catégorie D</b> <b>Prudence</b></p> <ul style="list-style-type: none"> <li>• à utiliser en traitement de première intention chaque fois que cela est possible</li> <li>• comme toujours, à utiliser avec prudence, seulement lorsque cela est nécessaire au plan thérapeutique</li> </ul>

Tableau 2 : Classification AMEG

Source : (35)

De nombreux antibiotiques critiques destinés à la médecine humaine sont interdits en médecine vétérinaire, même en dernier recours dans le cadre de la cascade. L'Agence Européenne du Médicament (EMA) a diffusé en juillet 2022 une liste d'antibiotiques uniquement réservés à l'humaine, les interdisant d'utilisation en médecine vétérinaire à partir du 9 février 2023 (36).

Antibiotiques	Règlement UE 2022/1255 applicable 9/02/2023 <sup>(1)</sup> Antibiotiques interdits d'usage vétérinaire	Catégorisation EMA (2019) Révision 1	France 2016 (Arrêté antibiotiques critiques du 18 mars 2016)
Pénicillines anti-pseudomonas : carboxypénicillines (tircacilline) et uréidopénicillines (pipéracilline)	Interdit	Cat. A. À éviter	Interdits
Amdinopénicillines, pénèmes, carbapénèmes, monobactames	Interdit	Cat. A. À éviter	Interdits
Céphalosporines récentes (ceftaroline, ceftobiprole, cefdirocol) et céphalosporines avec inhibiteur de bêta-lactamase	Interdit	Cat. A. À éviter	Interdits
Aminoside particulier : plazomycine	Interdit	Cat. C. Précautions	
Glycylcyclines (tigécycline)	Interdit	Cat. A. À éviter	Interdits
Tétracyclines récentes : eravacycline, omadacycline	Interdit	Cat. D. Prudent	
Macrocydes : fidaxomicine	Interdit	Cat. A. À éviter	
Kétolides, tiléthromycine, soluthromycine	Pas interdit	Cat. A. À éviter	
Streptogramines, virginiamycine, pristinamycine...	Pas interdit	Cat. A. À éviter	
Sulfones, dapsone	Pas interdit	Cat. A. À éviter	Interdits
Rifamycines (rifampicine, rifabutine...) sauf rifaximine	Pas interdit	Cat. A. À éviter	Rifampicine et rifabutine interdits
Lipopeptides : daptomycine	Interdit	Cat. A. À éviter	Interdits
Oxazolidinones : linezolide, tedizolide...	Interdit	Cat. A. À éviter	Interdits
Rimino-fénazines : clofazimine	Pas interdit	Cat. A. À éviter	Interdits
Glycopeptides, avoparcine, vancomycine, teicoplanine, télavancine, dalbavancine...	Interdit	Cat. A. À éviter	Interdits
Ac phosphonique : fosfomycine	Interdit	Cat. A. À éviter	Interdits
Antituberculeux : capréomycine, isoniazide, éthionamide, pyrazinamide, éthambutol...	Pas interdit	Cat. A. À éviter	Interdits pour la plupart
Acide pseudomonique : mupirocine	Pas interdit	Cat. A. À éviter	

Tableau 3 : Comparaison entre les différentes listes d'antibiotiques interdits chez l'animal en France (depuis 2016), la catégorisation de l'Agence européenne du médicament (EMA) et le projet de liste d'antibiotiques interdits chez l'animal dans l'UE

Source : (36)



## 2. Voie générale

Le traitement antibiotique se fait en deux temps : un premier traitement probabiliste, puis un traitement réajusté à la suite des résultats de la bactériologie.

Un traitement antibiotique est initié avant même la chirurgie. C'est un traitement probabiliste, où l'antibiotique choisi est sensible aux germes les plus fréquemment rencontrés dans les ostéomyélites (Streptocoques et Staphylocoques). Le traitement initial par voie intraveineuse est identique pour n'importe quel type d'ostéomyélite (12). Après 5 à 7 jours de voie intraveineuse, un traitement oral est poursuivi entre 4 à 6 semaines minimum (5, 29).

Les antibiotiques de choix sont les céphalosporines de première génération : céfazoline (AMEG C) (22 mg/ kg par voie IV toutes les 12 heures : spécialité humaine), céfalexine (AMEG C) (30 mg/kg toutes les 12 heures : actuellement non disponible par voie I.V mais uniquement en suspension injectable par voie IM) (37). La clindamycine (AMEG C) est un bon choix d'antibiotique pour commencer afin de traiter des infections potentielles à des Staphylocoques et/ou des bactéries anaérobies. Elle a aussi été efficace contre *S. aureus* dans une étude expérimentale sur des chiens infectés par ce pathogène. Par ailleurs, elle présente une bonne diffusion osseuse. Mais une proportion importante de Staphylocoques résistants à la Méthicilline (SRM) présente une résistance à la clindamycine ou une résistance inductible à la clindamycine. Si des Grams négatifs ou des SRM sont suspectés, l'ajout d'un aminoside comme l'amikacine (AMEG C) à l'antibiothérapie peut s'avérer nécessaire. Les aminosides restent préférentiellement réservés à des infections cutanées avec une application locale, du fait de leur ototoxicité et leur néphrotoxicité. L'ajout de fluoroquinolones à une céphalosporine ou à la clindamycine, est indiqué lorsque des Grams négatifs sont suspectés mais pas de SRM. Dans ce cas, l'enrofloxacin (AMEG B) sera utilisé chez le chien et la pradofloxacin (AMEG B) chez le chat. En effet, l'enrofloxacin a des risques de rétinopathie chez le chat, et la pradofloxacin de suppression de moelle osseuse chez le chien (13, 18). Toutefois, les fluoroquinolones étant des antibiotiques d'importance critique, ils ne doivent être utilisés qu'en dernier recours en cas d'impasse thérapeutique.

En humaine, afin de lutter contre les SRM, il est recommandé d'augmenter la posologie des antibiotiques administrés par voie systémique afin que les concentrations locales au site d'infection soient plus importantes (37). En effet, des études de diffusion

montrent que la concentration locale d'antibiotique dans les tissus osseux infectés est moins importante qu'en l'absence d'infection (38).

### 3. Voie locale

Les ostéomyélites traitées par un débridement chirurgical suivi d'une antibiothérapie systémique seule ont un taux de réussite moindre de 76,8%, comparées aux techniques impliquant une antibiothérapie locale avec un taux de réussite globale de 90,8% (39). L'administration locale d'antimicrobiens peut se faire au moyen de supports biodégradables ou non biodégradables, ou encore de systèmes d'irrigation – aspiration. En médecine vétérinaire, ce sont les supports imprégnés d'antibiotiques qui sont le plus utilisés, le système d'irrigation – aspiration étant plus difficile à mettre en place sur les animaux (2, 18).

Les supports imprégnés permettent une libération prolongée d'antibiotiques dans le temps. Ces supports permettent un remplissage des cavités ostéomyéliques après débridement des tissus nécrosés et infectés (40). Ils sont donc aussi importants pour la gestion des espaces morts à la suite de la chirurgie. Les concentrations atteintes dépassent largement les CMI, tout en évitant les effets secondaires systémiques (41). Ainsi, certaines souches bactériennes classées comme sensibles intermédiaires ou résistantes dans les antibiogrammes, basées sur des concentrations obtenues par voie systémique, peuvent être détruites par les concentrations plus élevées atteintes par un support d'antibiothérapie locale. Ceci est particulièrement vrai pour les antibiotiques qui ont une action bactéricide et concentration-dépendante, comme les aminosides. L'apparition de résistance suite à l'utilisation de supports imprégnés d'antibiotiques n'a pour l'instant pas été rapportée (42).

Pour la voie locale également, la diffusion de l'antibiotique au sein des biofilms est un critère particulièrement important. Les antibiotiques les plus souvent utilisés sont des aminosides (gentamicine (AMEG C)) seuls ou en association. Toute association peut être utilisée si elle est stable et dénuée de toxicité (12).

La cinétique de relargage de l'antibiotique doit aussi être prise en compte. L'idéal est un profil de libération biphasique avec une libération en bolus suivie d'une libération prolongée à une concentration supérieure à la CMI. La première phase permet l'obtention des concentrations maximales d'antibiotiques. La seconde phase permet d'éliminer les bactéries restantes. Cette cinétique est à évaluer *in vitro* mais aussi *in vivo* car l'environnement étant différent, cela peut modifier la cinétique (43).

Avantages	Inconvénients
<ul style="list-style-type: none"> <li>• Des concentrations locales élevées d'antibiotiques peuvent éliminer les bactéries qui ne sont sensibles qu'à des niveaux très élevés d'antibiotiques, et les bactéries associées à un biofilm.</li> <li>• L'administration d'antibiotique ne dépend pas de la vascularisation du tissu cible.</li> <li>• L'efficacité rapide des antibiotiques bactéricides laisse moins de temps pour le développement d'une résistance.</li> <li>• Les antibiotiques locaux entraînent une faible exposition systémique, ainsi les effets secondaires sont rares et une résistance systémique est faible.</li> </ul>	<ul style="list-style-type: none"> <li>• Il existe un risque de cytotoxicité locale en raison des concentrations locales élevées du médicament.</li> <li>• Une résistance aux antibiotiques pourrait survenir si les concentrations demeurent pendant une longue période sous la CMI.</li> </ul>

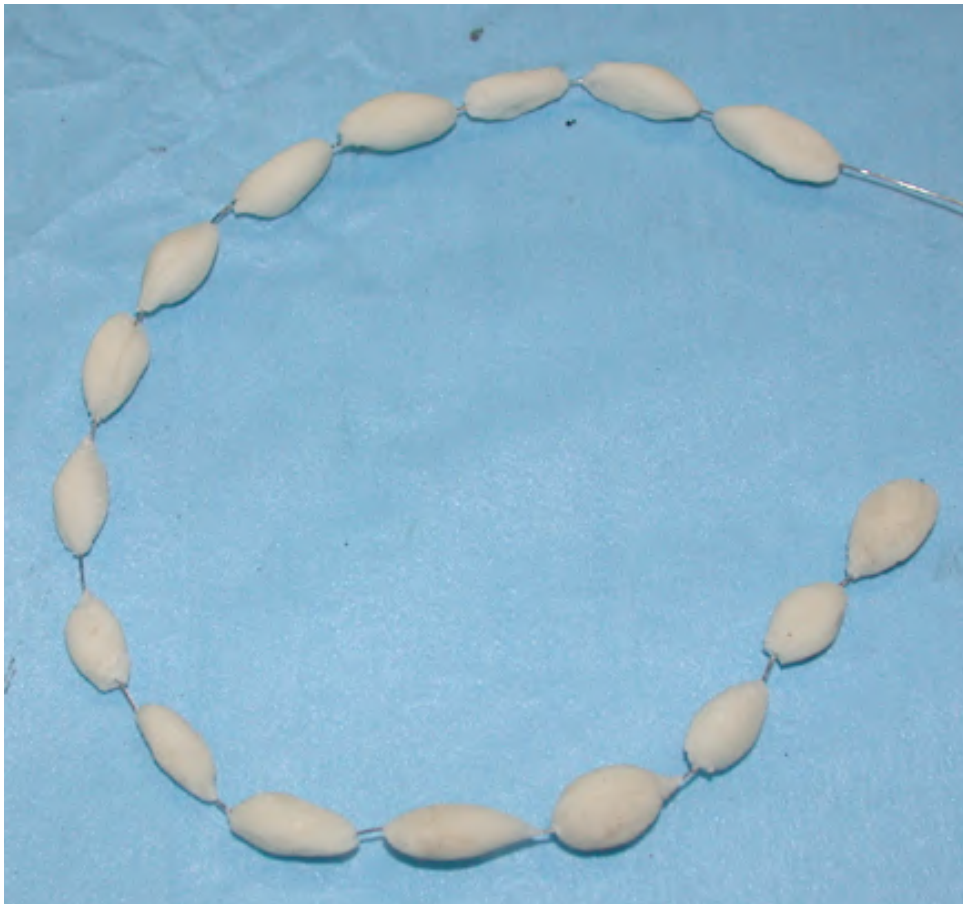*Tableau 4 : Résumé des avantages et inconvénients de l'antibiothérapie locale*

*Source : (42)*

a. Ciment irrésorbable : Polyméthacrylate de Méthyle (PMMA)

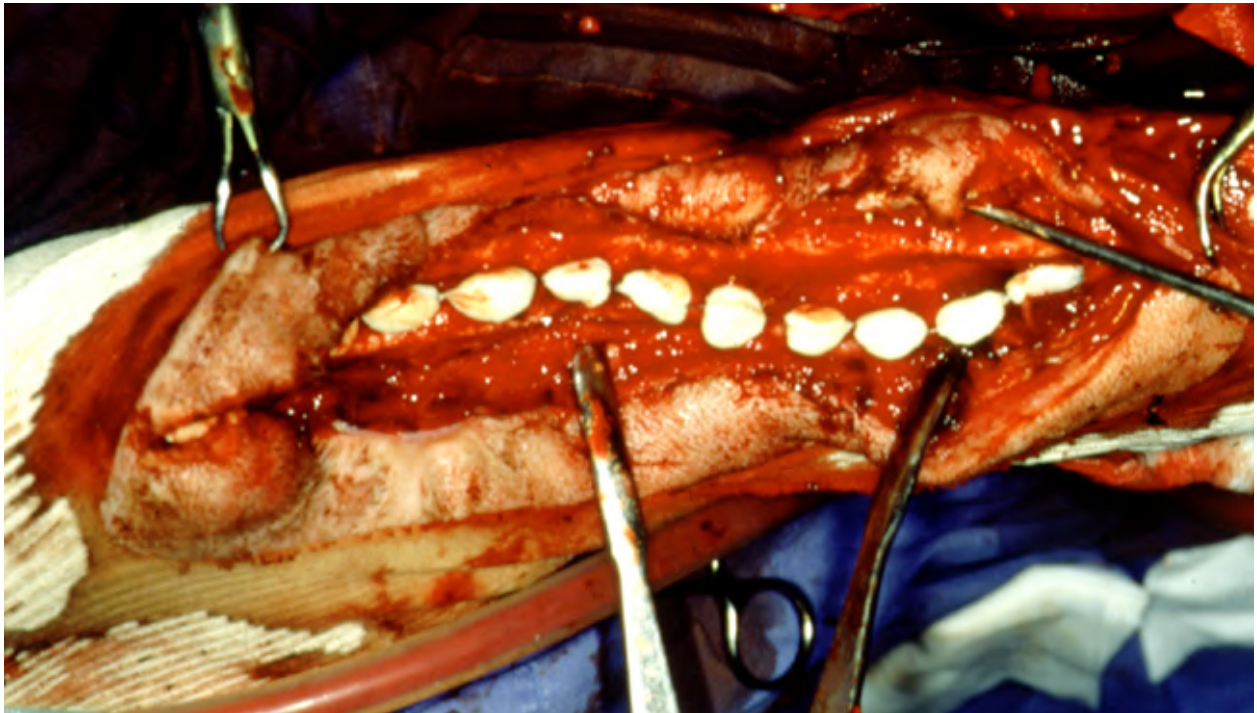
Du fait de sa disponibilité et son coût, le ciment le plus utilisé actuellement est le polyméthacrylate de méthyle (PMMA) (5, 41). Associés à la gentamicine (AMEG C), l'action bactéricide est rapide. Au cours de la cicatrisation, un tissu granuleux vient recouvrir les billes. Il est toutefois nécessaire de les retirer au bout d'au minimum 4 semaines, car elles ne sont pas résorbables (40). Elles peuvent ainsi avoir le rôle d' « espaceurs » pendant ces 4 premières semaines, et seront remplacées par la suite par une greffe osseuse. Elles sont compatibles avec des traitements prophylactiques mais sont insuffisantes pour un usage thérapeutique. La plupart du temps, en cas d'ostéomyélite, les chirurgiens font leur mélange et façonnent eux même leurs billes PMMA, même si des billes de PMMA contenant de la gentamicine sont commercialisées. (44).

Comme tous les supports locaux, les concentrations en antibiotique obtenues avec les billes de PMMA imprégnées sont nettement supérieures aux CMI. Toutefois les concentrations sériques et au sein des urines restent très faibles en comparaison de celles obtenues avec un traitement systémique, ce qui limite les risques de néphrotoxicité et ototoxicité de la gentamicine. La plaie doit être refermée (sauf lors d'implantation temporaire de moins de 10 jours où le chapelet de billes dépasse de la plaie opératoire) et l'hématome post-opératoire ne doit pas être drainé, car celui-ci va permettre la diffusion de la gentamicine (40).



*Illustration 10 : Chaîne de billes PMMA imprégnés de Gentamicine avant utilisation*

*Source : (2)*



*Illustration 11 : Utilisation d'une chaîne de billes PMMA imprégnés de Gentamicine dans le traitement d'une ostéomyélite chez un chien*

Source : (2)

L'utilisation des supports de PMMA présente plusieurs inconvénients. Tout d'abord, leur cinétique de relargage est inconstante. Il y a une élution en rafale les 24 premières heures, suivie d'une diminution drastique qui aboutit à une libération médicamenteuse bien en dessous de la CMI passé la première semaine. Ce faible relargage dans le temps, qui dure jusqu'à 5 ans après son implantation selon les études, peut favoriser l'émergence de résistance à la Gentamicine. Les billes peuvent également devenir le support de biofilm (43, 45, 46). Seulement 10 à 20% de l'antibiotique imprégné dans le PMMA est finalement libéré. Ce pourcentage de libération peut être modifié en fonction de la porosité du ciment (43, 44, 41). Enfin, seul un nombre restreint d'antibiotique peut être utilisé avec la PMMA (47). La Gentamicine (AMEG C), la Tobramycine (AMEG C), la Vancomycine (AMEG A), et les Céphalosporines sont les seuls à supporter la réaction exothermique de polymérisation lors de la prise du ciment (44, 47).

Des ciments biodégradables ne nécessitent pas une seconde chirurgie pour retirer les billes de PMMA, ce qui simplifie le traitement de l'ostéomyélite. Si aucune greffe osseuse secondaire n'est envisagée, les supports résorbables sont préférés.

## b. Supports résorbables

L'utilisation de supports résorbables évite une seconde intervention, simplifiant le traitement de l'ostéomyélite (48). La totalité de l'antibiotique présent dans les billes sera délivrée. Les tissus mous environnants peuvent s'adapter au fur et à mesure de la résorption du support, facilitant la reconstruction des tissus mous. Ils présentent donc un intérêt majeur dans l'antibiothérapie locale mais aussi dans la gestion des espaces morts suite au débridement (41).

Différents types de matériaux biodégradables existent (29) :

- Les ciments biodégradables
- Les polymères naturels et synthétiques
- Les combinaisons de polymères et ciments biodégradables
- Les systèmes à particules : nano et microparticules
- Les combinaisons de structures tridimensionnelles et particules
- Les allogreffes osseuses ou les greffes osseuses déminéralisées

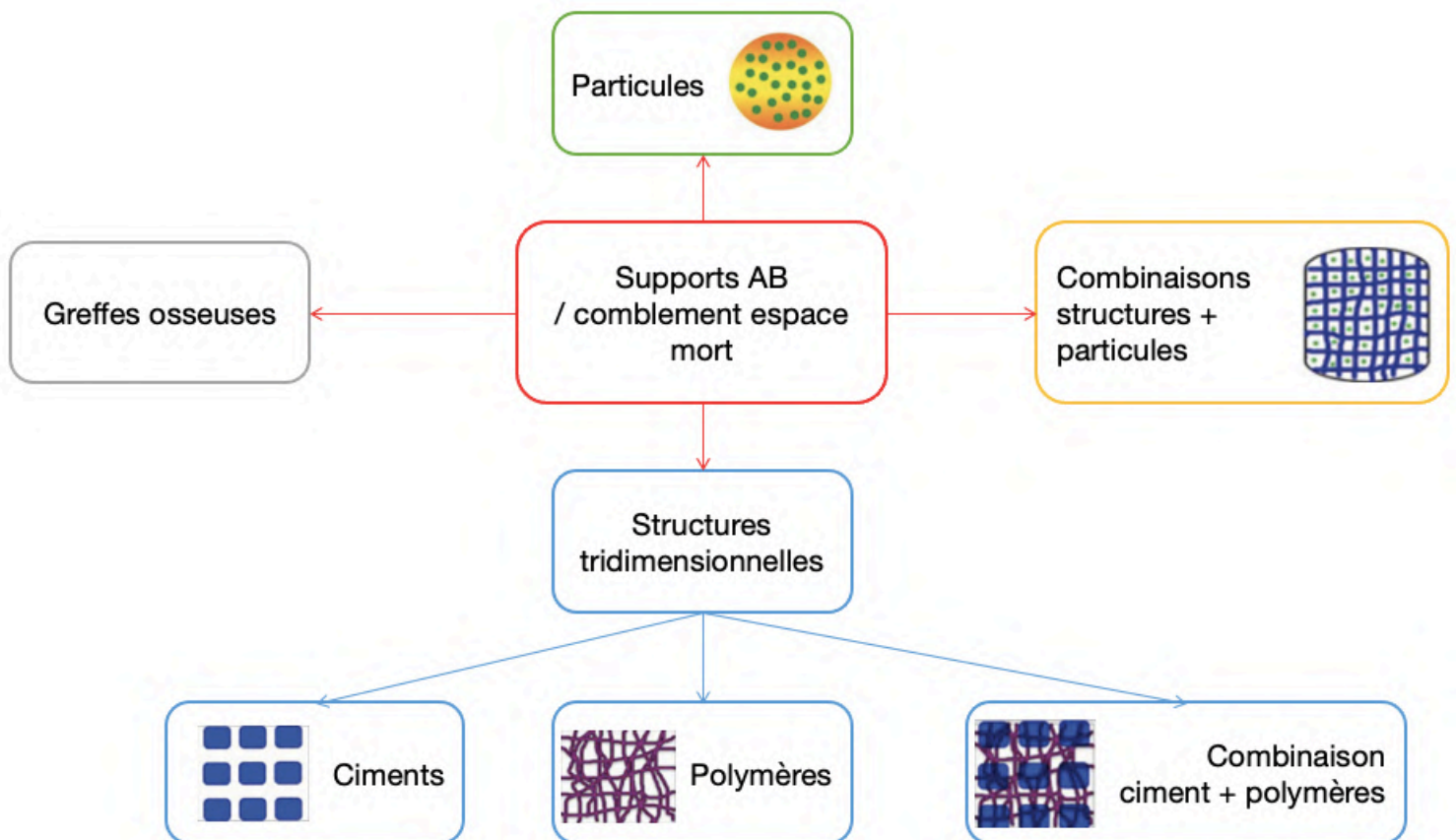


Figure II-1 : Illustrations et organisation des différents supports d'antibiothérapie locale existant

### i. Ciments biorésorbables

Ces ciments sont des armatures composées de substances inorganiques telles que les dérivés de phosphate de calcium et le verre bioactif. Ils sont chimiquement et structurellement similaires au composant inorganique de l'os, et par conséquent, largement utilisés à des fins de régénération osseuse.

#### *Phosphate de Calcium*

Les supports phospho-calcique sont des biomatériaux biodégradables, bioactifs et ostéoconducteurs (permettent aux cellules osseuses de migrer, croître et se diviser à leur surface). Les différents supports phospho-calciques ont une composition quasi identique. Le Calcium de Phosphate peut se cristalliser en mono-, di-, tri- et tétracalcium phosphate, ainsi qu'en Hydroxyapatite (HA). Le Tricalcium Phosphate (TCP) et l'Hydroxyapatite sont les plus utilisés, et l'HA est le plus documenté. Les ciments phospho-calciques poreux ont été utilisés en orthopédie avant de devenir des supports médicamenteux. L'HA est un biomatériau naturellement présent, donc hautement biocompatible. Il favorise d'avantage une régénération osseuse que le TCP, mais est peu soluble en milieu biologique. Sa biodégradation nécessite plusieurs années contre quelques mois à quelques années pour le TCP (29, 49–53).

L'application des supports phospho-calciques en tant que supports d'antibiothérapie locale a beaucoup été étudié, qu'il s'agisse d'une utilisation thérapeutique ou prophylactique. La formation du ciment réalisée à basse température permet l'incorporation de médicaments et autres molécules sans qu'ils soient dégradés. Dans la plupart des ciments étudiés, le taux de dégradation du ciment est bien inférieur au taux de libération médicamenteuse. On peut donc supposer que la libération médicamenteuse est d'avantage liée à sa diffusion à travers le ciment, que par la dégradation de celui-ci. Ce ciment peut ainsi être classé dans les ciments à diffusion contrôlée (54).

#### *Sulfate de Calcium*

Le Sulfate de Calcium est un matériau biodégradable, support d'antibiothérapie locale et substitut de greffe osseuse. Il sera plus longuement détaillé dans le troisième et dernier chapitre (III.).

## *Bioverres*

De plus en plus d'études existent sur le verre bioactif. Il est composé d'ions Calcium, Silicium et Phosphate. Étant structurellement et chimiquement très proche de l'os, le bioverre actif est biocompatible, ostéoconducteur et ostéostimulant. Il a également une activité antimicrobienne liée à la diffusion des cations du verre lors de sa dilution, qui provoque une alcalinisation du milieu et une augmentation de la pression osmotique locale (29, 55–57). Son action antimicrobienne étant différente des mécanismes d'action des antibiotiques, le verre bioactif pourrait être une bonne alternative pour limiter l'apparition de résistances (55). Il peut aussi être le support d'antibiothérapie locale. Le verre bioactif se lie aux tissus osseux endommagés grâce à une couche d'apatite formée sur la surface du verre, qui améliore l'interaction avec l'os endommagé et favorise le processus d'ostéogenèse. Les principaux inconvénients liés à l'utilisation des verres bioactifs sont les concentrations importantes d'ions au site d'application de l'implant, la lenteur de la dégradation du verre, et les difficultés rencontrées dans les processus de fabrication du support (29).

### ii. Polymères naturels


## *Collagène*

Le collagène, protéine majoritaire de la matrice extracellulaire, notamment sous la forme de collagène de type I (protéine structurale la plus abondante du corps humain et composant primordial de la matrice extracellulaire osseuse). Ainsi, ce matériau présente une forte biocompatibilité et est le polymère le plus utilisé en clinique, sous forme de mailles, éponges, ou encore compresses (29, 44, 58). La dégradation, assurée par les macrophages, est complète au bout de 8 semaines. Il peut être utilisé comme support pour des facteurs de croissance et de différenciation osseuse, en particulier les protéines osseuses morphogénétiques (BMP). Le collagène peut être combiné avec d'autres matériaux ostéoconducteurs, tels que l'HA ou le phosphate de calcium pour de meilleurs résultats dans le traitement des ostéomyélites (50).

Le collagène est un matériau ostéoconducteur, cependant lorsqu'il est utilisé seul, il fournit un support structurel minimal en tant que substitut de greffe osseuse, ce qui limite son utilisation clinique (50). Des études cinétiques montrent qu'il relargue trop rapidement la gentamicine (AMEG C), en libérant 95% de l'antibiotique dans la première heure et demie, alors qu'au même stade, les billes gentamicine – PMMA en libèrent 8%. La matrice de



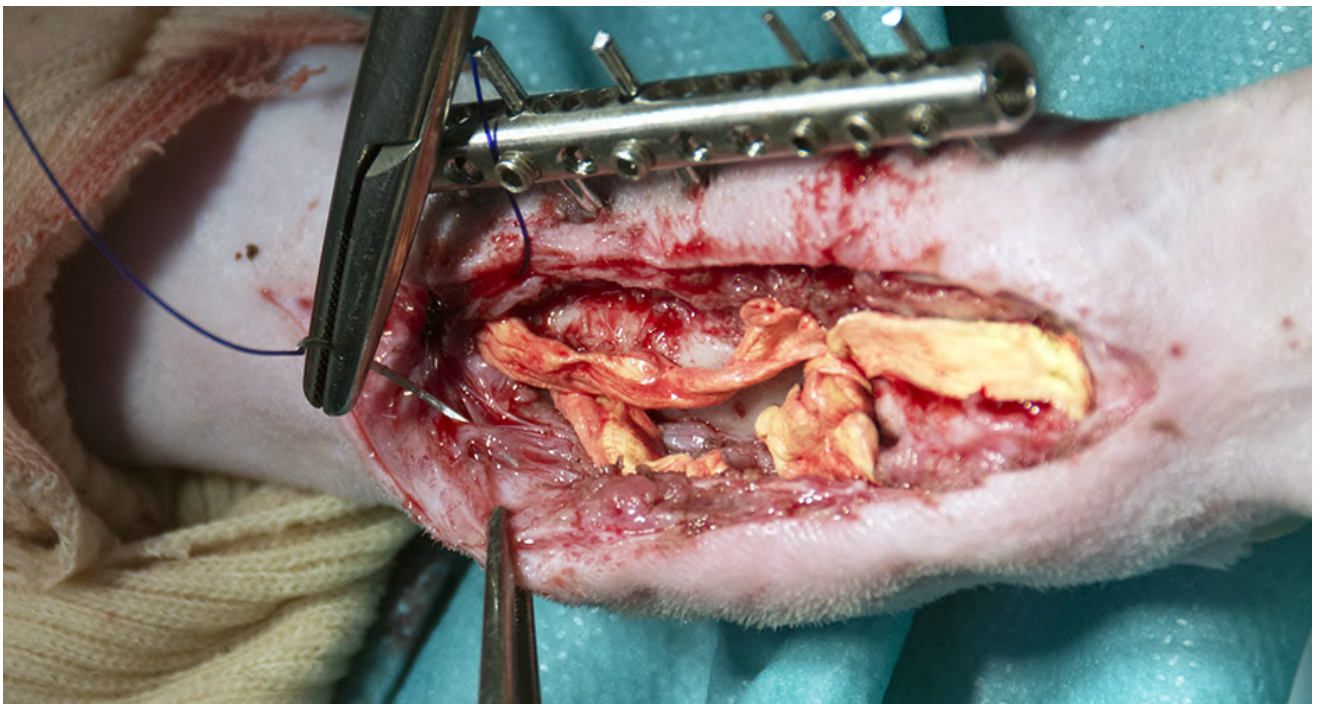
collagène reste une bonne alternative aux billes de PMMA même si la durée de libération de l'antibiotique est la plus courte (deux semaines pour les éponges à collagène) (18, 59).



*Illustration 12 : Septocoll E (éponge de collagène)*



*Illustration 13 : Genta-coll (éponge de collagène)*



*Illustration 14 : Utilisation d'une éponge à collagène dans le traitement d'une ostéomyélite chez un chien*

Source : (2)

## Chitosane

Le chitosane, substance dérivée de la chitine, est un vecteur médicamenteux biodégradable et doté de propriétés bactéricides, antioxydantes et fongicides. Il peut être support d'antibiothérapie locale. Desservi par ses mauvaises propriétés mécaniques lorsqu'il est utilisé seul, il est généralement combiné avec d'autres polymères synthétiques tels que le polycaprolactone (PCL) (29, 59, 60).

## Alginate

L'alginate est un dérivé d'algue marine également utilisé comme support biodégradable d'antibiothérapie locale. Il est biocompatible, non immunogène et n'induit pas de réaction inflammatoire. *In vitro*, il a un effet stabilisant sur les antibiotiques hydrophiles comme les bêta-lactamines. Il est largement utilisé dans l'industrie pharmaceutique en raison de ses propriétés gélifiantes et stabilisantes (29, 59, 61).

### iii. Polymères synthétiques

L'utilisation de polymères synthétiques facilite la modification physico-chimique et mécanique du polymère, ainsi que de son taux de biodégradation (29). L'acide poly (lactique – co – glycolique) (PLGA), l'acide polyactique (PLA) et le polycaprolactone (PCL) sont les plus utilisés actuellement. Ces matériaux sont biodégradables. La cinétique de relargage des antibiotiques dépend de la formulation du polymère et de sa vitesse de dégradation pouvant aller de semaines à des mois. La dégradation du PLGA en acides lactiques et glycoliques provoque une acidification de son environnement qui favorise l'érosion hydraulique du polymère sa dégradation autocatalytique, en accélérant ainsi la libération de l'antibiotique. Parallèlement, l'acidification trop rapide du milieu active la réponse inflammatoire de l'hôte, ce qui diminue l'efficacité de l'antibiotique délivré (44, 62). Concernant le PCL, ses propriétés mécaniques aident à l'adhésion et à la prolifération des cellules. Il a aussi une capacité d'interaction avec les fluides corporels quand il est mélangé avec des polymères naturels (29).

Les polyanhydrides sont les seconds polymères synthétiques les plus utilisés. Leur vitesse de libération d'antibiotique est constante dans le temps et leur dégradation se réalise par érosion de surface. Ils sont considérés comme biodégradables, néanmoins des études ont montré des réactions inflammatoires excessives pour certains polyanhydrides (44).

#### iv. Structures mixtes

Le développement de combinaison de plusieurs agents et supports d'antibiothérapie locale est un domaine de recherche en pleine croissance. Comme vu précédemment, individuellement, les matériaux ont tous certaines limites : la cinétique de libération de l'antibiotique, les propriétés mécaniques, ou encore l'habilité à contribuer à la régénération des tissus. Les études testent une variété de polymères synthétiques ou naturels en combinaison avec des substituts de greffon osseux en céramique afin d'obtenir une libération prolongée d'antibiotique à partir d'un support ostéoconducteur. Les ciments procurent une résistance à la force compressive et un support structurel. Cependant, ils sont très fragiles, d'où l'intérêt d'y intégrer des polymères qui participeront à rendre ces structures plus solides, ainsi qu'à mieux contrôler la libération d'antibiotique. Supplémenter les matériaux non-organiques par des polymères naturels, comme le collagène, peut aussi améliorer les performances biologiques du matériau en créant des interactions cellulaires (29, 44).

#### v. Systèmes à particules

Les systèmes à particules sont sous forme injectable, ce qui leur confère l'avantage d'atteindre plus facilement la zone infectée. Deux systèmes existent pour l'antibiothérapie locale des ostéomyélites : les nanoparticules et les microparticules (29).

##### *Nanoparticules*

Les nanoparticules ou nanosphères sont beaucoup étudiées. Ces supports d'antibiothérapie locale présentent une facilité d'administration. Par exemple, leur surface élevée par rapport à leur masse permet une bonne solubilité. La nanotechnologie permet d'associer son ingénierie aux propriétés physico-chimiques et biologiques d'autres structures comme les polymères et les ciments. Le taux de libération de médicament peut être régulé en contrôlant notamment la taille des particules. Les nanoparticules polymères à libération contrôlée présentent une biodégradabilité, permettant ainsi le contrôle de la libération de médicaments au cours de sa dégradation. Les nanosphères de gélatine ont également des propriétés comme la biodégradabilité et la biocompatibilité leur permettant d'être de bons supports d'antibiothérapie locale (29, 63).

## *Microparticules*

Les microparticules diffèrent des nanoparticules par leur taille plus importante, autour du millimètre. Les microsphères sont des types de microparticules composées d'une coque polymère qui entoure le médicament. Les microsphères présentent plusieurs avantages tels que l'amélioration de la solubilité des médicaments peu solubles dans un environnement aqueux ou le contrôle de la demi-vie du médicament (29).

### vi. Greffes osseuses et matrices osseuses déminéralisées (DBM)

Les greffes osseuses peuvent fournir des concentrations élevées et efficaces d'antibiotique au site de la lésion en évitant les effets secondaires systémiques, en plus de faciliter la formation osseuse en agissant comme support tridimensionnel. L'incorporation d'antibiotique peut être réalisée par mélange manuel ou immersion de la greffe osseuse dans la solution d'antibiotique. Des études *in vivo* sur le rat confirment son activité antibactérienne en plus d'améliorer l'ostéogénèse dans la zone de perte de substance osseuse (29). Toutefois, la cinétique de relargage de l'antibiotique reste encore imprévisible (64).

Les matrices osseuses déminéralisées (DBM) sont aussi utilisées. Ce sont des allogreffes (des greffes osseuses dont le donneur et l'hôte sont deux individus différents) qui ont été déminéralisées. Les DBM ont une porosité et une résistance mécanique limitées. Elles peuvent être utilisées en toute sécurité comme prolongateur de greffe osseuse en chirurgie rachidienne et traumatologique, avec de bons résultats cliniques en humaine. Leur utilisation en médecine a également montré de bons résultats. Elles sont ostéo-inductrices (capables de recruter des cellules souches mésenchymateuses de l'hôte) et ostéoconductrices (50, 65). Une étude de 2012 démontre que l'ajout d'antibiotique ne modifie pas les caractères d'ostéoconduction et d'ostéo-induction des DBM, montrant une bonne élution de l'antibiotique en deux phases avec toujours des concentrations supérieures à la CMI jusqu'à 13 jours (66).

### c. Lavage chirurgical

De nombreux lavages sont nécessaires lors de la prise en charge chirurgicale d'une ostéomyélite. Une étude de 2017, met en évidence qu'un lavage simple plutôt que l'absence de lavage réduit le risque d'infection post-opératoire. De la même façon, l'ajout d'agent antibiotique au lavage diminue le risque par rapport à un lavage simple. Toutefois, elle met

en avant l'incertitude de ces résultats par rapport à l'analyse de leurs données (67). Le comité de recommandation des remplacements articulaires en humaine (Joint replacement (primary) : hips, knee and shoulder) datant de Juin 2020, maintient qu'il ne recommande pas l'utilisation d'agent bactérien ou antiseptique dans le liquide de rinçage lors de pose de prothèses articulaires (68).

## **D. Traitement chirurgical**

Le traitement chirurgical diffère selon le type d'ostéomyélite en présence et sa chronicité. S'il varie au cas par cas, il comprend néanmoins systématiquement 3 étapes (19):

- Le débridement agressif associé à une séquestrectomie radicale
- La gestion de l'espace mort
- La reconstruction des tissus mous

La prise en charge varie au cas par cas, car les ostéomyélites peuvent être très hétérogènes (43). La stabilité osseuse doit être restaurée si nécessaire. Une fracture ne pourra cicatriser en présence d'une infection que si son foyer est parfaitement stable (5, 18). Dans certains cas d'infections importantes avec des pertes conséquentes de substance osseuse, l'amputation peut être nécessaire (13).

### **1. Ostéomyélite hématogène**

Lors d'ostéomyélite hématogène, le traitement chirurgical consiste à réaliser le prélèvement pour la recherche d'agent pathogène, laver abondamment, drainer et débrider le tissu atteint. Les antibiotiques ne pénètrent pas dans les tissus osseux nécrosés, c'est pour cela qu'il est primordial de retirer les séquestres osseux qui peuvent être le lieu de développement bactérien important (5).

### **2. Ostéomyélite post-traumatique aiguë**

Le principe est le même que pour les ostéomyélites hématogènes mais il faut gérer la stabilité osseuse en plus. Dans le cas d'ostéomyélite dans les jours suivant une intervention de réduction osseuse avec fixation interne, la marche à suivre est la suivante (27) :

- Si le matériel est stable mais l'os non cicatrisé : le matériel doit être maintenu, un traitement antibiotique est mis en place jusqu'à la cicatrisation osseuse, puis le matériel orthopédique est retiré.

- Si le matériel est instable et l'os non cicatrisé : le matériel doit être retiré, un traitement antibiotique et une stabilisation temporaire sont mis en place, puis une reconstruction est indiquée quand l'infection est éradiquée.
- Si le matériel est instable mais l'os cicatrisé : le matériel doit être retiré, un débridement doit être réalisé en faisant attention de ne pas mettre en danger la stabilisation de la fracture, l'espace mort doit être pris en compte, et un traitement antibiotique est mis en place.

L'antibiothérapie sur support est mise en place lors de la chirurgie, et un système de drainage de la zone peut être installé.

### 3. Ostéomyélite post-traumatique chronique

Dans le cas d'ostéomyélites chroniques, on considère qu'il y a inévitablement des biofilms, et que, lorsque leur présence excède un mois, un traitement antibiotique systémique seul ne viendra pas à bout de l'infection (12). Les illustrations 5 et 6 montrent un cas d'ostéomyélite post-traumatique chronique sur un Setter depuis un an sous antibiotique, sans reprise chirurgicale depuis son ostéosynthèse. Une fracture ne peut cicatriser au sein de l'infection que si elle est parfaitement stable et si la vascularisation des tissus environnants est fonctionnelle. Un des objectifs principaux de cette prise en charge est donc d'améliorer la perfusion vasculaire de la zone infectée (2). Les étapes de la prise en charge sont (5) :

- 1) Un débridement méticuleux
- 2) Le retrait des séquestres osseux, des tissus nécrotiques, de tous les corps étrangers incluant les anciens implants, si cela est possible. De même que dans les cas aigus, si des implants ne sont pas nécessaires à la stabilisation, ils doivent être retirés. Si la fracture est déjà cicatrisée, tous les implants peuvent être retirés, sinon, ils sont remplacés par des fixations internes ou externes s'ils n'étaient pas stables. Et s'ils sont stables ils sont conservés en essayant de les nettoyer au maximum (2). Dans le cas du retrait de plaque et de vis infectés, sous la plaque peut rester une fine couche d'os cortical nécrosé qui doit être retiré. Si un clou intramédullaire infecté est retiré, il est fortement conseillé d'élargir le canal de 1 à 2 mm après extraction du clou afin d'éliminer les séquestres lamellaires restant. De la même façon les sillons creusés par les vis doivent être recreusés (12).
- 3) La destruction du biofilm en frottant les implants en place et en réalisant des lavages abondants
- 4) La stabilisation et réduction des fractures

- 5) L'élimination de l'espace mort
- 6) La mise en place d'un système de drainage

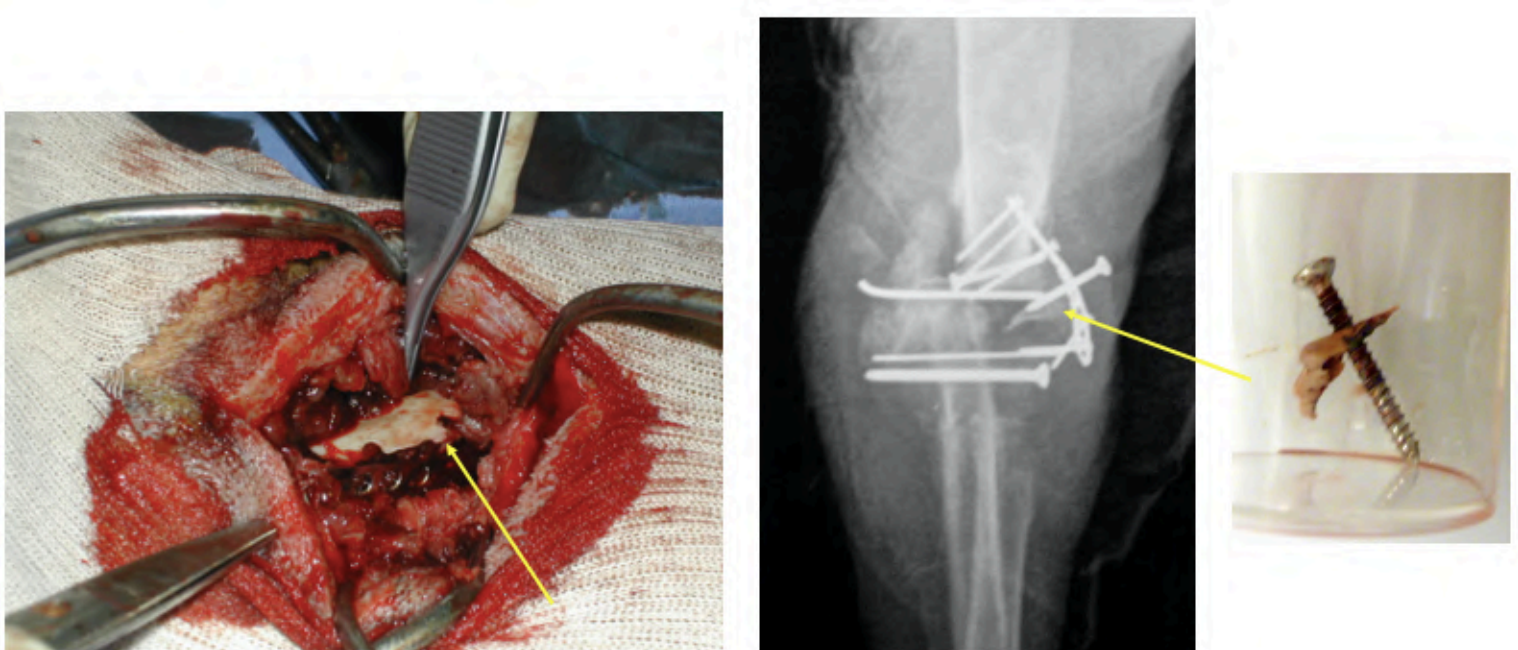


Illustration 15 : Visualisation d'un séquestre osseux lors de la prise en charge d'une ostéomyélite chez un chien

Source : (2)

La fixation externe est une solution qui peut limiter les infections supplémentaires. Cela permet de stabiliser la fracture en évitant l'ajout d'un implant dans un milieu contaminé, tout en gérant la plaie et l'infection. Une seule anesthésie est nécessaire (69).

Dans le cas particulier des ostéomyélites en présence de prothèses, il convient de retirer la prothèse et d'effectuer un parage complet accompagné d'un rinçage abondant. La réimplantation directe d'un nouveau matériel exogène est encore discutée. Mais de bons résultats ont été montrés suite à l'exérèse de prothèse cimentée, parage chirurgical, suivi de l'incorporation de supports d'antibiothérapie locale avant de réimplanter une nouvelle prothèse non cimentée (5, 18).

#### 4. Méthode de Masquelet

La méthode de Masquelet est utilisée sur les grosses pertes de substance osseuse, jusqu'ici principalement sur les tibias et fémurs en humaine. Depuis sa mise en place par Masquelet dans les années 80, les études l'ayant utilisé rapportent en moyenne un taux de succès de 86%. Il s'agit d'une technique en deux étapes, car elle utilise une structure de

comblement osseux en ciment PMMA. La première étape est une prise en charge classique d'ostéomyélite : débridement, comblement avec un ciment PMMA imprégné d'antibiotique ou non, et stabilisation osseuse interne ou externe. Puis, 4 à 8 semaines après, le ciment PMMA est retiré en conservant la membrane qui s'est formée autour de lui. Cette membrane est similaire à un épithélium synovial, fortement vascularisée et responsable d'une sécrétion de facteurs ostéo-inducteurs. Ensuite, les extrémités de la perte de substance osseuse sont curetées jusqu'à saignement, et une greffe autologue (l'individu est à la fois le donneur et l'hôte) est positionnée à la place du ciment PMMA, recouverte par la membrane induite. Elle se clôture par une stabilisation adéquate du greffon (70, 71).

Avec l'exemple de la technique de Masquelet, on peut constater que l'utilisation du ciment PMMA non-dégradable reste encore importante malgré l'essor des biomatériaux dégradables. Le PMMA nécessitant une seconde chirurgie, la prise en charge en deux étapes est encore largement retrouvée dans le traitement des ostéomyélites. La prise en charge en une étape, lorsqu'elle est possible, est préférée à celle en deux étapes, en raison d'une moindre charge pour les patients, d'une hospitalisation plus courte, de risques d'infection et de coûts réduits. Néanmoins, la technique en une étape peut montrer un plus faible taux de réussite que la technique en deux étapes (44, 57).

### **E. Greffe osseuse et gestion de l'espace mort**

Le débridement seul est moins efficace que lorsqu'il est suivi d'un comblement de l'espace mort (54,5% contre minimum 79,3%) (72). Le comblement de l'espace laissé par le débridement nécessite d'être associé à une bonne régénération tissulaire. Les greffes osseuses ou leurs substituts fournissent une armature facilitant ce processus de régénération tissulaire (29).

Le choix du type de comblement et de greffe peut se faire en fonction de la classification de Cierny-Mader (Figure I-3). Dans le cas d'ostéomyélite dont le stade est inférieur ou égal à 2, l'utilisation de lambeau musculaire peut être suffisante. Elle présente l'avantage de ne nécessiter qu'une seule chirurgie où le débridement est directement suivi de la mise en place d'un lambeau musculaire. Ce dernier apporte une nouvelle vascularisation directement dans la zone de perte de substance osseuse (73). Pour un stade 2, une greffe de tissu peut être suffisante. Pour des pertes de substance osseuse plus importantes, des structures osseuses ou formées de substituts osseux sont nécessaires. Les ostéomyélites de stade 4 peuvent être gérées avec la technique de Masquelet (56, 57).



## 1. Greffes osseuses

Il existe deux types de greffes osseuses. Elles peuvent être soit autologues si un os du donneur est transporté à un autre endroit du même donneur, soit allogènes si un os du donneur est transporté vers un receveur différent. Le type de greffe utilisable dépend de la localisation de l'infection, de la taille de la perte de substance osseuse et de la disponibilité d'une banque osseuse interne (29).

La greffe autologue reste pour le moment la meilleure option, réunissant les 3 éléments fondamentaux à la croissance osseuse : l'ostéo-induction, l'ostéoconduction, et l'ostéoproduction (50). L'ostéo-induction est la capacité du greffon à permettre le recrutement de cellules souches mésenchymateuses hôtes. L'ostéoconduction est le fait que la structure physique utilisée soit biocompatible et permette la migration de cellules sur celle-ci. Enfin, l'ostéoproduction est la synthèse d'os nouveau à partir de cellules du greffon (50). Généralement, les greffons osseux autologues sont retrouvés sous trois formes: frais/frais-congelé, lyophilisé et lyophilisé déminéralisé (29). Le site donneur définit le type de greffe. En effet, on peut retrouver des greffes corticales composées d'os compact qui procure un support structurel, mais aussi des greffes spongieuses provenant de l'os trabéculaire qui est un support cellulaire très important (74). Les greffes osseuses autologues spongieuses doivent être utilisées dès que possible suite à leur récolte, car le nombre de cellules viables diminue rapidement (65).

L'inconvénient principal des autogreffes est la morbidité du site donneur, la greffe pouvant avoir des effets néfastes sur celui-ci comme une douleur chronique, de l'œdème, une infection superficielle, etc. L'allogreffe exclut ce paramètre puisqu'il provient d'un site donneur volontairement retiré. Toutefois, les risques de transmission de maladie infectieuse et de rejet par le système immunitaire du nouvel hôte sont bien présents (50).

## 2. Substituts osseux

Les substituts osseux sont variables, aptes à l'implantation chez l'Homme et les animaux de compagnies, dans l'objectif d'une reconstitution du stock osseux par renforcement ou comblement de l'os, lors de perte de substance osseuse d'origine traumatique ou orthopédique (49).

Transposer une greffe allogène sans aucun traitement provoquerait une réaction immunitaire très importante chez l'hôte. On a donc recours à des techniques de suppression préalable de marqueurs de surface responsables de ce rejet (lyophilisation, traitement acide, ...). Les protéines morphogénétiques de surface ne sont pas impactées par ces techniques et sont exposées, l'allogreffe peut ainsi faciliter l'induction de croissance osseuse. Dans sa forme spongieuse, l'allogreffe fournit une structure ostéoconductrice qui procure aux ostéoblastes un endroit idéal pour migrer : elle est donc ostéo-inductrice et ostéoconductrice (65).

Des analyses bactériologiques sont réalisées à la suite du don. Dans l'attente des résultats, l'allogreffe est conservée dans un emballage stérile à -70°C. Les tissus acceptables sont ensuite purifiés de tout leur tissu mou associés, y compris le périoste et les cartilages. Puis, ils sont transformés en greffon osseux ou encore en poudre. Tous les greffons subissent ensuite une succession de traitement afin d'éliminer la moelle, les lipides et les éléments immunogènes. Un traitement supplémentaire permet aux greffons d'être un support d'antibiothérapie locale si nécessaire. D'autres cultures sont envoyées suite aux traitements appliqués aux greffons, ils doivent tous être négatifs afin de permettre son utilisation (65).

Les allogreffes corticales sont utilisées dans des situations où un soutien structurel est nécessaire et où de grands segments d'os cortical perdus doivent être remplacés. Ils guérissent plus lentement que les autogreffes et provoquent une réaction inflammatoire plus importante. Afin d'apporter une structure, les allogreffes corticales doivent être fixées, soit par fixation interne soit par compression entre les deux fragments osseux de l'hôte. L'ajout de greffons d'os spongieux autogène à l'interface entre l'os greffé et l'os de l'hôte permet une meilleure intégration de l'allogreffe corticale (65). En effet, les vaisseaux sanguins pénètrent la greffe corticale à partir du 6<sup>ème</sup> jour post-greffe, et la revascularisation prend un à deux mois, ce qui est deux fois plus long que pour une greffe spongieuse (74).

Les matrices d'os déminéralisées (DBM) sont des os qui ont été broyés à des tailles de particules spécifiques et ont été décalcifiés par un traitement à base d'acide. Il y a extraction des composants minéraux de l'os, notamment du calcium, qui passe de 22 - 25%, à moins de 2% après la déminéralisation. Cela expose des protéines morphogénétiques (BMP) résistantes aux acides et d'autres facteurs de croissance qui sont de potentiels inducteurs de croissance osseuse. L'ostéo-induction peut directement commencer. Par ailleurs, un faible taux de calcium résiduel semble améliorer la cicatrisation des plaies osseuses de manière significative. Les DBM peuvent être mélangés à des copeaux de greffes

spongieuses, fournissant ainsi les avantages ostéo-inducteurs de la matrice au support tridimensionnel fournit par l'os spongieux (65, 74).

### 3. Substituts osseux de synthèse

Les biomatériaux, qu'ils soient biodégradables ou non, ont des propriétés avantageuses, notamment (29) :

- S'intégrer aux molécules biologiques et aux cellules,
- Favoriser la migration, la prolifération, la différenciation et la revitalisation des tissus cellulaires,
- Avoir des propriétés ostéo-inductrices et ostéoconductrice,
- Fournir une structure mécanique à l'os affecté.

Un substitut osseux idéal remplirait les critères suivants (29, 56) :

- Avoir une dégradation au même rythme que la régénération osseuse, afin d'être remplacé par le tissu osseux
- Ne pas réagir avec le tissu en contact
- Ne pas laisser de produits de dégradation toxiques
- Avoir la capacité d'adhérer à l'os et de lui fournir un support mécanique
- Avoir une structure poreuse interconnectée suffisante afin de faciliter l'infiltration et la migration des cellules dans la structure, permettant également la diffusion d'oxygène et de nutriment
- Avoir des propriétés antibactériennes ou être vecteur d'antibiotique.

Ce sont les structures en polymères naturels et synthétiques, et biocéramiques qui sont les plus adaptés et les plus fréquemment étudiés dans la prise en charge d'ostéomyélite avec des matériaux biodégradables. Différentes techniques existent pour incorporer ces structures tridimensionnelles au sein de l'os infecté, impliquant des types de fabrication différents. Les différentes structures existantes sont des structures tissulaires imprégnées, des systèmes injectables et des impressions tridimensionnelles (Figure II-2) (29).

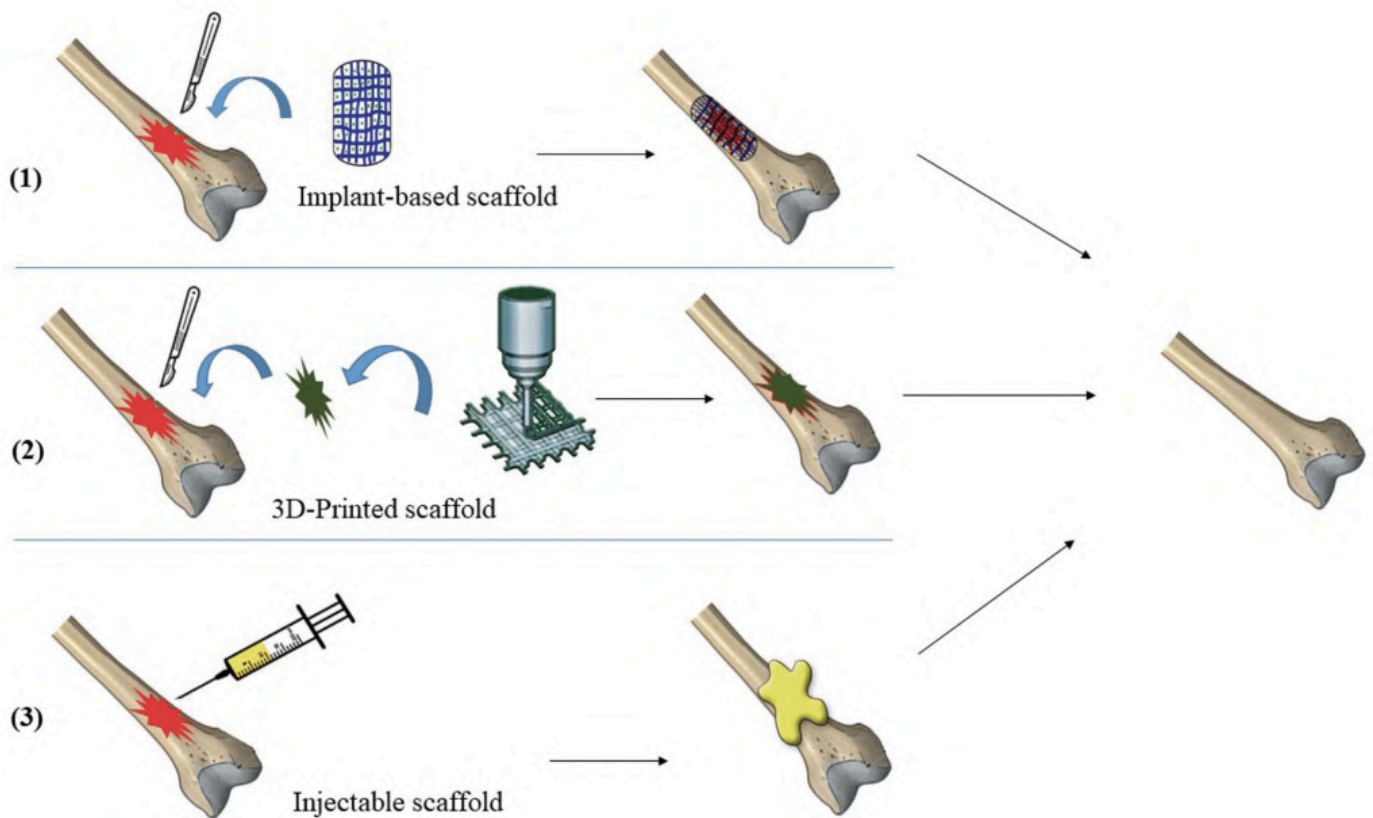


Figure II-2 : représentation des méthodes utilisés pour l'implantation des substituts osseux de synthèse dans la gestion des espaces morts

Source : (29)

Les céramiques sont des solides inorganiques souvent façonnés en granulés, en bloc poreux ou en ciment, produits par un processus de traitement thermique de sels non-métalliques, le frittage. Les biocéramiques sont des céramiques avec des caractéristiques de surface biologiquement compatibles favorisant la croissance osseuse. Selon la composition et le type de frittage, les biocéramiques ont des propriétés physiques différentes (65). En effet, la bioactivité correspond à l'apparition d'interactions entre le biomatériau et les tissus environnants. Chez les substituts de greffe osseuse, cela correspond plus précisément à l'influence d'un biomatériau sur la formation osseuse. C'est pourquoi changer les propriétés de surface de ciment ou céramique change ces interactions. D'un point de vue cellulaire, cela correspond à l'attachement et à la différenciation des cellules ostéogéniques à la surface du biomatériau (75).

### a. Phosphate de Calcium

Les céramiques phospho-calciques sont bioactives et ostéoconductrices. Leur propriété d'ostéo-induction n'est pas encore avérée à l'heure actuelle. Une ostéo-induction est possible quand la surface de ces supports respecte différentes règles. La littérature met en évidence que la macrostructure, la microstructure et les propriétés chimiques du support ont un rôle important à jouer. Il est tout d'abord recommandé que la surface ne soit pas lisse, et présente des aspérités, permettant ainsi une ostéo-induction mais aussi une meilleure néovascularisation. Sur le plan microscopique, la présence de micropores faciliterait l'ostéoproduction. Du point de vue chimique, le Phosphate de Calcium biphasique semble être plus ostéo-inducteur que le Tricalcium Phosphate, et qu'en dernier l'HA (52).

La porosité aussi bien au niveau macroscopique que microscopique est un élément fondamental pour ce biomatériau. Il s'agit de trouver un équilibre entre force mécanique, limité par le volume poreux total, et ostéoproduction, favorisée par la présence de pores. La taille optimale des pores doit être supérieure à 100 $\mu$ m. Ils doivent être interconnectés afin de favoriser le transport des nutriments et de l'oxygène, d'obtenir un meilleur taux d'invasion des cellules et de la vascularisation pour la phase initiale, et une meilleure adhésion entre le support et les tissus (49, 51, 76).

Lors de la dissolution du support, les concentrations en calcium et phosphate extracellulaires augmentent. Ces fortes concentrations provoquent la précipitation d'apatite sur le substrat restant du support, formant une couche cristalline. Ces apatites sont de composition identique à celles de la phase minérale de l'os. Cette calcification, conduit à l'ostéocoalescence puis à l'ossification (49, 76).

L'inconvénient de l'utilisation des supports phospho-calcique est leur faible résistance aux forces de compression (de 10 à 15 MPa), principalement dû à leur porosité importante. Ainsi, dans les zones à fortes contraintes mécaniques, elles ne peuvent pas être utilisées sans ostéosynthèse (49, 53).

Il existe des ciments phospho-calcique sous forme injectable, qui participent au développement de la chirurgie mini-invasive voir percutanée. Dans le cadre du traitement d'ostéomyélites, cette forme est peu utilisée. Il n'y a pas de macroporosité, ces ciments ne sont donc pas ostéoconducteurs. L'intégration osseuse est différente de celle des céramiques (49).

#### b. Sulfate de Calcium

Les substituts osseux à base de Sulfate de Calcium seront détaillés dans le troisième et dernier chapitre. (III)

#### c. Bioverres

Les bioverres possèdent une excellente biocompatibilité, et sont utilisés comme support de la repousse osseuse. Ils sont ostéoconducteurs et ostéo-inducteurs (50). Des cristaux d'HA cristallisent à la surface du bioverre, créant un lien fort entre le verre et l'os. En orthopédie, ils sont utilisés afin de combler des pertes osseuses mais aussi en tant que revêtement (49, 50).

#### d. Carbonate de Calcium

Le Carbonate de Calcium peut être issu du corail, et plus particulièrement de l'exosquelette entourant le polype (invertébré marin). De nombreuses espèces de coraux existent, avec des structures variables se rapprochant de l'os spongieux ou de l'os cortical. Ces similitudes ont justifié leur emploi comme substituts osseux. Le corail subit des traitements mécaniques, physiques et chimiques afin de pouvoir être utilisés en pratique. Il doit également être dans un milieu correctement vascularisé, et une bonne stabilité du greffon est indispensable. Comme les autres substituts, ses propriétés mécaniques dépendent de sa porosité. Sa résorption dépend de la nature du corail, de sa taille, et de son implantation (49).

#### e. Association de biomatériaux

L'association de biomatériaux permet d'associer les propriétés avantageuses de chacun. Il a notamment été démontré que les ions magnésium permettent à l'HA de devenir instable et plus biologiquement actif, favorisant ainsi la résorption rapide du matériau, la formation de tissu osseux et le remodelage. Ils peuvent tous les deux être utilisés dans le comblement de perte de substance osseuse. L'ajout de fibres comme le chitosane, un polysaccharide linéaire, améliore certaines propriétés du ciment, lui permettant ainsi d'être moulée en n'importe quelle forme sans compromettre sa résistance. Le collagène peut également être utilisé avec l'HA ou encore le TCP, en étant ainsi un support pour les facteurs de croissance et de différenciation osseuse, notamment les BMP (50).

## **F. Suivi**

Il est recommandé de réaliser un suivi radiographique 3 à 4 semaines après le début de la prise en charge. Les patients doivent montrer des améliorations cliniques dans les jours qui suivent le début du traitement. Pour ceux ayant eu des fractures, le suivi radiographique doit continuer jusqu'à cicatrisation osseuse complète (5).

Il est prudent de faire un suivi régulier de l'animal ayant une bonne guérison, car des bactéries peuvent rester quiescentes, protégées dans un biofilm, pouvant provoquer une rechute tardive de l'infection. Ainsi, une ablation du matériel d'ostéosynthèse est possible si le matériel n'est plus jugé nécessaire. C'est même obligatoire lorsque des images radiographiques permettent de suspecter la présence d'une ostéomyélite chronique évoluant à bas bruit. Durant cette chirurgie, une antibiothérapie locale sur des supports résorbables peut alors être mise en place.

### III. Utilisation des supports de Sulfate de Calcium résorbables

#### A. Définition et propriétés

##### 1. Définition

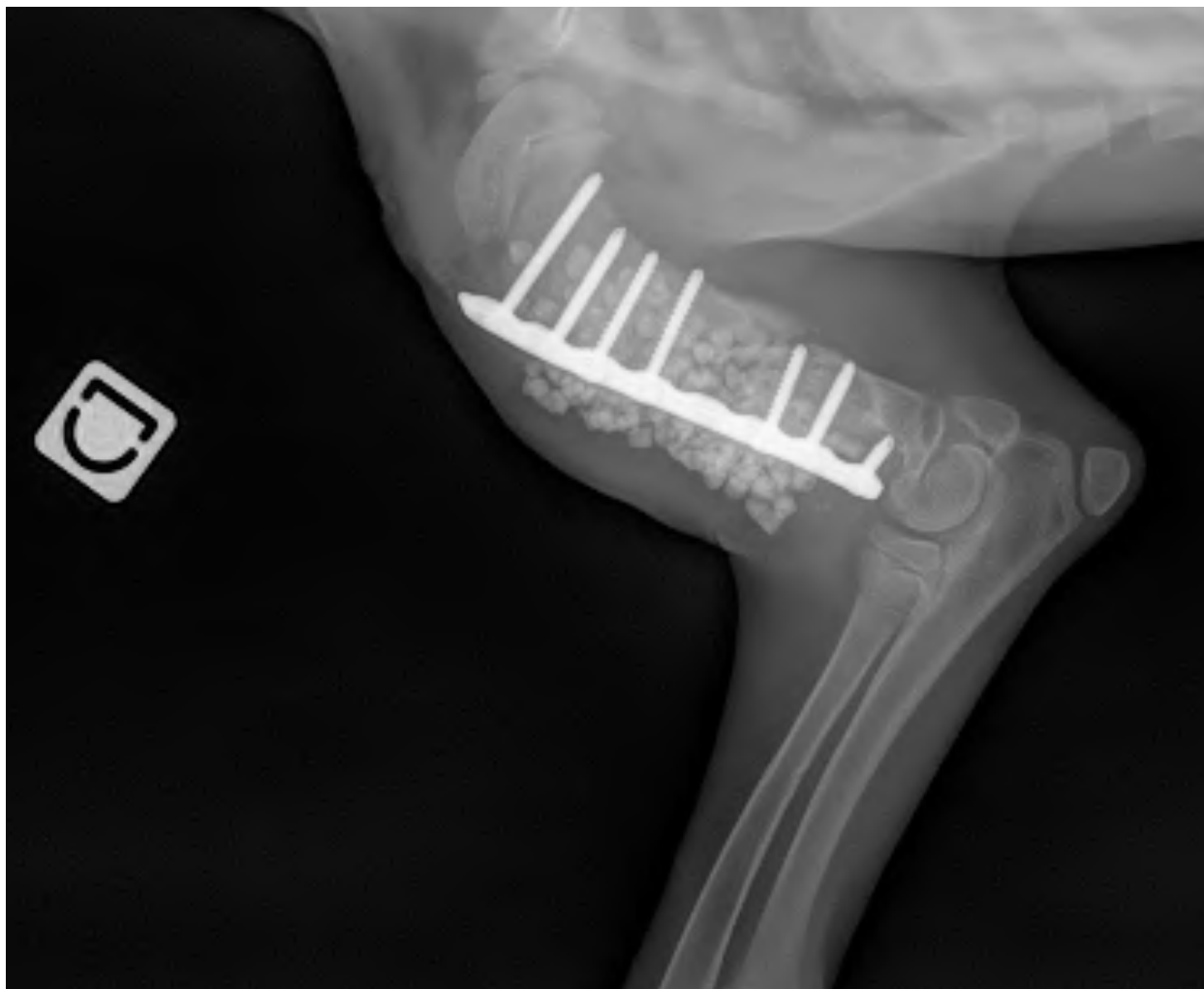
Le Sulfate de Calcium (CaS) est le principal biomatériau résorbable utilisé actuellement en médecine humaine (58). Il est utilisé depuis 1892 en tant que substitut de greffe osseuse et support médicamenteux. C'est un composé inorganique d'origine naturelle. Il est ainsi biocompatible et ne provoque pas de réaction de rejet par les hôtes (41). Plusieurs formes d'hydratation existent en fonction de la quantité d'eau ajoutée dans son réseau cristallin. Il prend principalement trois formes :

- L'état anhydre (connu sous le nom d'anhydrite), dont la formule est  $\text{CaSO}_4$
- L'état hémihydraté, dont la formule est  $\text{CaSO}_4 \cdot 0,5\text{H}_2\text{O}$
- L'état dihydraté (connu sous le nom de gypse ou "Plâtre de Paris") avec la formule  $\text{CaSO}_4 \cdot 2\text{H}_2\text{O}$ .

La forme hémihydratée peut être subdivisée en deux groupes alpha et bêta-hémihydrate. Ces deux matériaux n'ont pas la même porosité. Néanmoins, sous toutes ses formes, le CaS est un solide blanc, peu soluble dans le milieu aqueux (77). Il est ostéoconducteur sans induire la régénération osseuse (78, 79). C'est l'hémihydrate de calcium qui est utilisé à des fins médicales, formant un implant plus solide une fois hydraté : le gypse (58, 80). Sa force mécanique équivaut à celle de l'os spongieux, et sa résorption prend 3 à 6 semaines dans les tissus mous, et 6 à 12 semaines dans le tissu osseux (77, 81, 82).

Ce support étant radio-opaque, le suivi se fait principalement par radiographies qui nous donnent des informations sur l'état de guérison de l'ostéomyélite, de possibles fractures, mais aussi sur le stade de résorption du CaS. Chez les chiens, la disparition totale des billes de CaS à la radiographie est observée généralement 4 semaines après la chirurgie (30, 80, 83). *In vivo* et *in vitro*, le CaS se résorbe de l'extérieur vers l'intérieur à une vitesse pouvant atteindre 1mm/semaine (84).





*Illustration 16 : Exemple de radiographie post-opératoire lors de traitement d'une ostéomyélite post-traumatique avec du CaS sur l'humérus droit d'un chien*

*Source : Erik Asimus*

## 2. Galéniques et produit commercialisé

Si en médecine humaine, le CaS est retrouvé sous forme de poudre, billes préformées et pâte injectable dans le commerce, le seul produit commercialisé en médecine vétérinaire est le kit KERRIER, qui propose de la poudre de Sulfate de Calcium hémihydraté.

Ce kit est composé d'un moule à billes, d'un récipient, d'une spatule pour mélanger la pâte et l'étaler sur le moule, de la poudre et d'une solution de mélange. Ce sont la poudre, la solution de mélange et l'ajout d'antibiotique sous forme de poudre ou liquide qui permettent la formation des billes (85).



Illustration 17 : Kit KERRIER

Source : (85)

La poudre KERRIER est formée à partir du processus décrit dans la Figure III-1 :

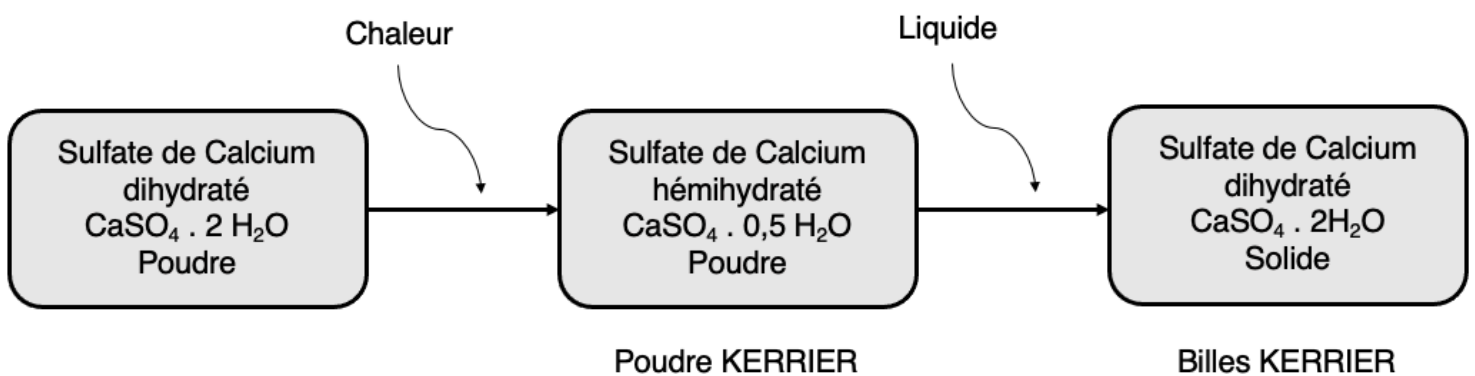



Figure III-1 : Différents états du CaS au cours de la formation des billes KERRIER


Source : à partir de (85)

La formation des billes se fait de manière stérile au préalable de la chirurgie ou au cours de celle-ci. L'antibiotique n'est pas inclus dans le kit. Le chirurgien est libre de son choix et de son dosage. Le fabricant fournit toutefois des instructions de mélange et de durée

de durcissement des billes en fonction de l'antibiotique choisi et de sa formulation (de 10 minutes à 4 heures) (Annexe 3). La poudre de CaS doit être mélangée avec l'antibiotique sous forme liquide ou solide, en y incorporant si nécessaire la solution de mélange fournie dans le kit. Le volume total de liquide incorporé à la préparation est de 4mL. La préparation doit ensuite être placée dans le moule (Illustration 18) et reposer, avant de démouler les billes (Illustrations 19 et 20). Selon le fabricant, le temps de résorption des billes après implantation est de 3 à 5 semaines (85).



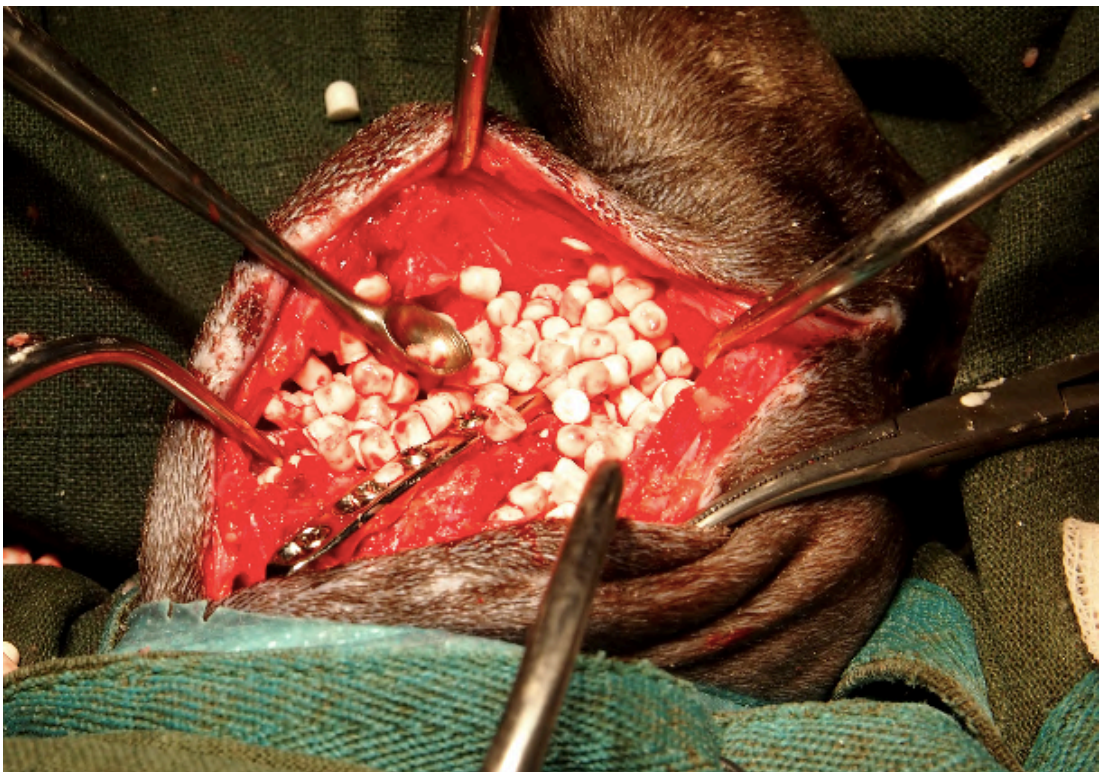
*Illustration 18 : Moulage des billes KERRIER*



*Illustration 19 : Démoulage des billes KERRIER*



*Illustration 20 : Billes KERRIER*



*Illustration 21 : Utilisation des billes KERRIER dans le traitement d'une ostéomyélite chez un chien*

*Source : Erik Asimus*

## B. Utilisations du support

### 1. Support médicamenteux

Tout médicament pouvant être dissout dans l'eau peut être incorporé à la matrice cristalline de l'hémihydrate de Calcium, participant ainsi au processus de fabrication d'implants de CaS imprégnés (80). L'augmentation de la température du support étant très faible lors de la consolidation, l'utilisation d'antibiotique thermolabile est possible. La biocompatibilité et la très bonne résorption du CaS en font un très bon support médicamenteux, notamment d'antibiothérapie locale. *In vitro*, de nombreux antibiotiques ont été testés sur des supports CaS en montrant de bons résultats (82, 86, 87).

En ce qui concerne les antibiotiques utilisés en médecine vétérinaire, les billes de CaS ont déjà été testées avec de la céfazoline (AMEG C), de l'amikacine (AMEG C) et de la tobramycine (AMEG C) chez le Chien (30, 80). Une étude rétrospective de 2022, montre que le choix de l'antibiotique n'influence pas le taux de réussite du traitement, du moins entre la tobramycine (AMEG C) et la vancomycine (AMEG A) associée à la gentamicine (AMEG C) (88). Pour rappel, étant un antibiotique critique, la vancomycine est interdite en médecine vétérinaire en Europe bien qu'elle soit utilisée aux Etats-Unis (Tableau 3).

### 2. Cinétique de libération médicamenteuse

L'antibiotique diffuse de façon prédominante au cours des premiers jours (libération en rafale), puis sa concentration diminuera progressivement à mesure que le CaS se résorbe (82). La concentration d'antibiotique dans le tissu dépend de la dose d'antibiotique libérée, de la quantité de fluide dans ce tissu qui dilue l'antibiotique, et de la vitesse d'élimination de l'antibiotique dans ce tissu (86).

Les concentrations systémiques et locales en antibiotique ont été étudié *in vivo* chez le chien, lors de l'utilisation de billes de CaS chargées en tobramycine (AMEG C). Deux groupes soumis à des quantités différentes de billes incorporées sont étudiés : un suivant les recommandations du fabricant de dose maximale prescrite en humaine (MPD : Maximum Prescribed Dose), et un autre avec un dosage 1,8 fois supérieur aux recommandations (1,8x MPD). Dans les deux groupes, on obtient des concentrations systémiques indétectables après 24 heures, bien qu'un pic de concentration soit détecté 1 heure après l'intégration des billes (Figure III-2). Les concentrations locales atteignent elles aussi un maximum la première

heure avant de diminuer progressivement pendant une semaine, d'établir un plateau la semaine suivante, et de continuer à diminuer par la suite. À 28 jours, de très faibles concentrations locales sont encore retrouvées. Comme prévu, l'étude montre que les concentrations en local de tobramycine (AMEG C) sont doses dépendantes (Figure III-3) (80). Des différences de temps et de concentration d'éluion ont aussi été mises en évidence selon la composition en antibiotique et la taille des billes de CaS *in vitro*. Une bille de plus petite taille libère l'antibiotique plus vite, atteignant une concentration maximale plus rapidement, alors qu'une bille de plus grande taille a une élution moins rapide au départ mais dure plus longtemps (89, 90). La taille et la quantité de billes imprégnées sont donc deux facteurs importants à prendre en compte dans leur cinématique de libération d'antibiotiques.

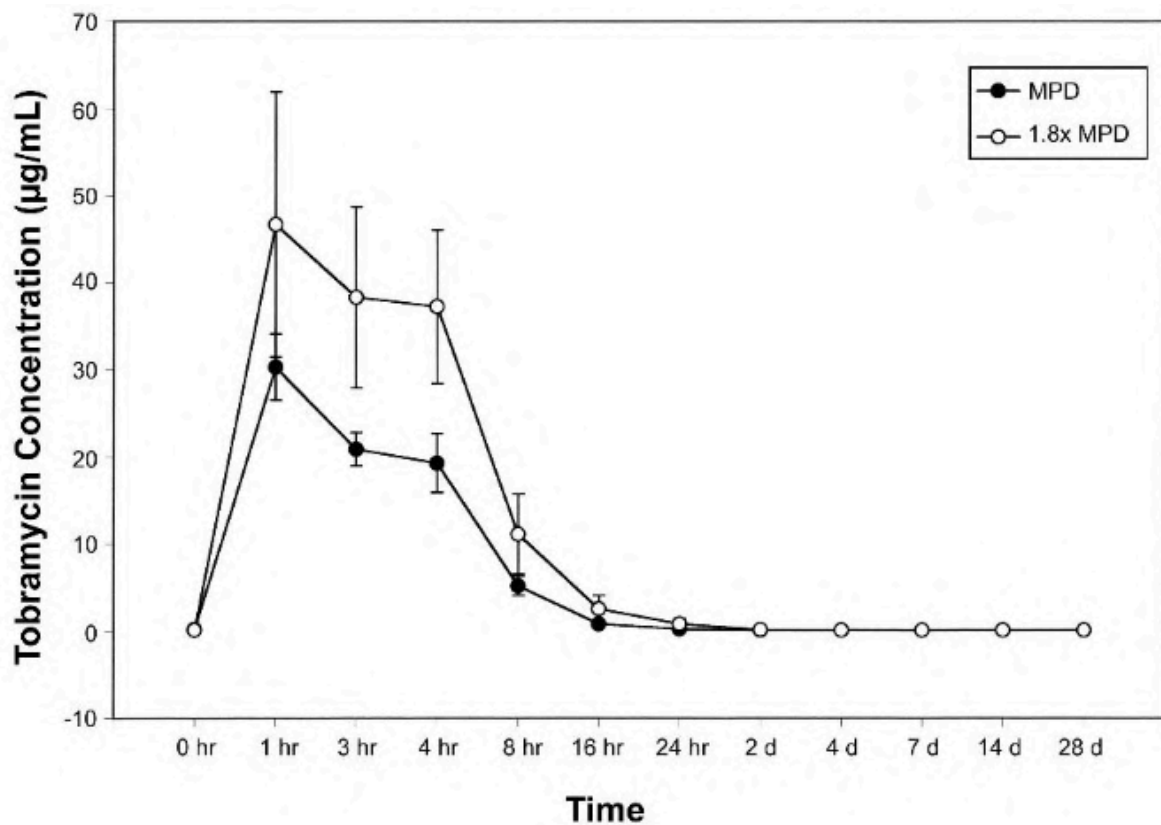


Figure III-2 : Concentrations systémiques de tobramycine en fonction du temps post-intégration des billes de CaS imprégnées

Source : (80)

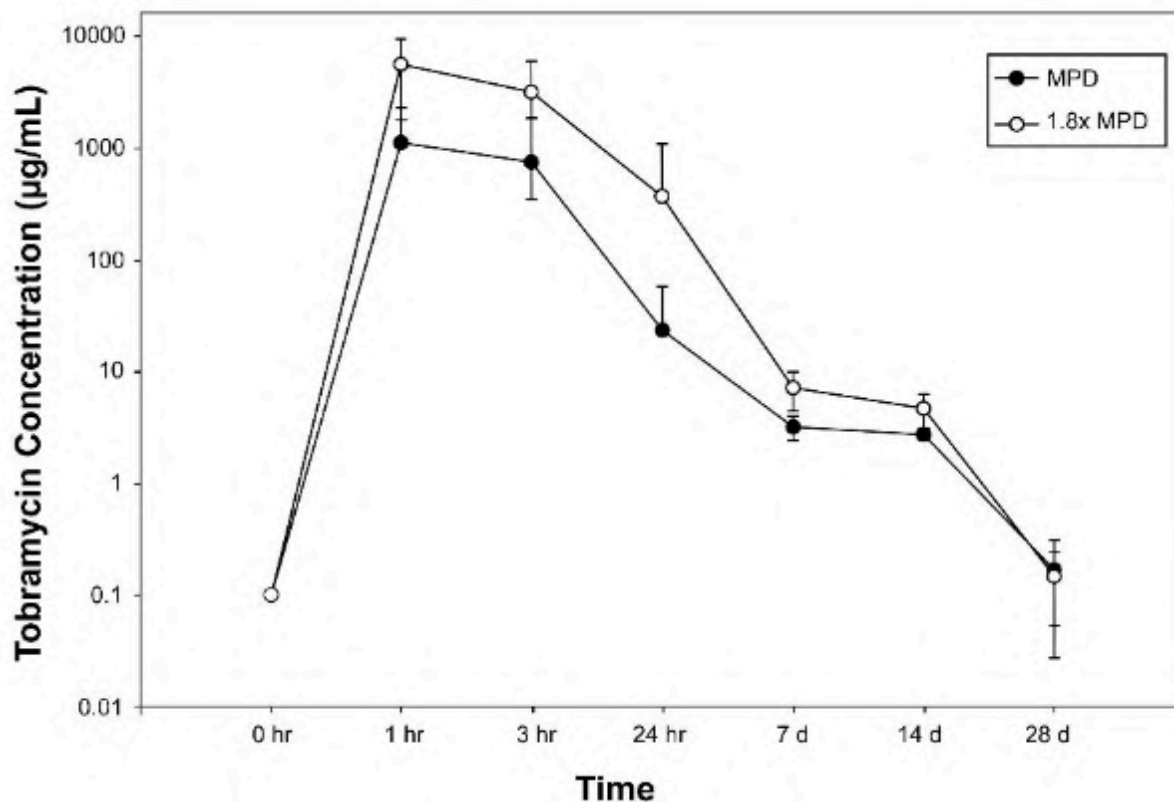


Figure III-3 : Concentrations locales de tobramycine en fonction du temps post-intégration des billes de CaS imprégnées

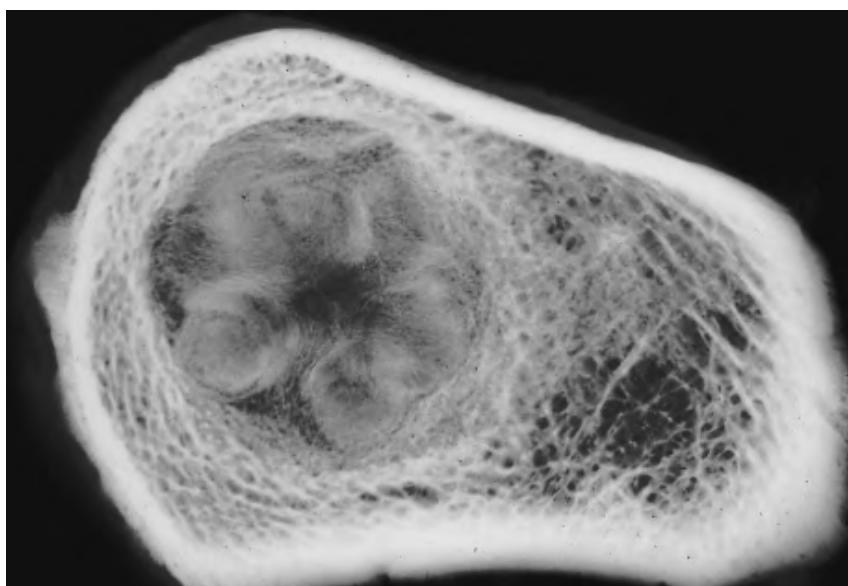
Source : (80)

### 3. Action contre le biofilm

Des études *in vitro* montrent que la présence de billes CaS imprégnées d'antibiotique prévient la colonisation bactérienne, la formation de biofilms et leur propagation (91, 92). Une étude de 2018 montre une réduction jusqu'à 6 log contre des *S. aureus* et des *Pseudomonas aeruginosa*. Toutefois, les études *in vitro* démontrent que la concentration d'antibiotique, le temps d'exposition et la souche bactérienne sont tous des facteurs importants qui influencent l'éradication des biofilms. La prudence est donc de mise lorsqu'on extrapole ces résultats *in vitro* à une situation clinique (93). Par ailleurs, les conditions *in vivo* ne peuvent pas être complètement recréées *in vitro*, et on sait que la présence de fluides influence fortement l'éluion des antibiotiques. Il reste nécessaire de continuer les essais sur de nouvelles souches bactériennes non encore étudiées (92).

#### 4. Substitut de greffe osseuse

Les supports de CaS sont utilisés pour le comblement de perte de substance osseuse et le traitement des lésions osseuses bénignes (41, 50, 94). Ils ont une faible résistance à la traction, mais une résistance à la compression supérieure à celle de l'os spongieux (95). Leur forte capacité de résorption en 2 à 3 mois, les rend inadaptés dans le cas d'importantes lésions osseuses où un affaissement osseux serait possible en cas d'absence de guérison (50, 59, 77). Lorsqu'il est utilisé sur des pertes de substance osseuse minimales, la formation des nouvelles lamelles de tissu osseux se fait souvent de manière concentrique, comme le montre l'illustration 22 (80).



*Illustration 22 : Radiographie de contact à haute résolution d'un humérus proximal de chien, 28 jours après l'insertion de billes de CaS.*

*Source : (80)*

La littérature donne des taux de comblement osseux variables. Ferguson et al. montrent l'absence de comblement osseux lors du dernier suivi dans 36,4% de leur 195 cas (96). Ces résultats peuvent être liés à la résorption très rapide du support. McKelly et al. montrent une résorption des billes à 99% et une perte de substance osseuse comblée à 98% à 6 mois post-intervention. Six mois plus tard, la résorption est complète et les défauts sont comblés à 99% (97). Gitelis et al. montrent que lors du traitement d'ostéomyélites chroniques avec perte de substance osseuse chez 6 patients, 5 ont des taux de comblement osseux à plus de 90% lors d'utilisation de billes de CaS dans le traitement (98). Une étude de 2002 a



utilisé le CaS en tant que prolongateur de greffe osseuse autogénique. Sur 26 patients présentant des fractures et des pertes de substance osseuse, 22 présentaient une bonne guérison de leur défaut dans les 4 mois suivants l'intervention (85%), et deux autres après une seconde intervention conduisant le taux de réussite globale de l'étude à 92% (99). Une étude de 2010 montre une guérison de fracture lors d'ostéomyélite de 75% (6 patients sur 8) avec l'utilisation des billes de CaS (81).

#### 5. En combinaison avec d'autres supports

L'association de CaS avec d'autres matériaux permet d'ajouter leurs bénéfices. L'association HA/CaS est la plus documentée, avec déjà de nombreuses études *in vivo* chez des modèles animaux ou en humaine. Ce ciment a des propriétés ostéoconductrices et ostéo-inductrices, et est résorbable (100, 101). McNally et al. en 2016 montrent son efficacité dans le traitement des ostéomyélites chroniques chez l'Homme, avec un taux de guérison de 96% et peu de complications (100). Cependant, associé au DBM dans une étude travaillant sur la guérison de fracture des os longs, le CaS montre des taux de complication importants. En effet, 51% des cas étaient sujets à un exsudat, avec 34% des patients ayant développé une infection profonde, et 32% ayant eu besoin d'une autre intervention chirurgicale. Les auteurs mettent en garde contre l'utilisation de CaS avec des DBM dans le traitement des fractures, surtout chez les patients ayant des antécédents d'infection (78). Selon McConoughey et al., l'association de billes de PMMA et de billes de CaS serait recommandée dans certaines indications (lors d'arthroplastie totale par exemple). Le CaS résorbable permettrait une très bonne élution des antibiotiques, et le PMMA de remplir les comblements osseux (89).

#### **C. Complications possibles**

Une étude de 2018 sur l'utilisation de billes résorbables de CaS dans des révisions d'arthroplasties totales du genou et de la hanche en humaine, recueillant au total 755 cas, démontre la présence de complications pouvant être liées à la présence des billes. En effet, sur 755 chirurgies, des complications sont survenues dans 86 cas (11,4%), avec un écoulement dans 32 cas (4,2%), une hypercalcémie transitoire dans 41 cas (5,4%) et une ossification hétérotopique (OH) dans 13 cas (1,7%) (102). Selon certains auteurs, l'incidence d'une nouvelle fracture ou chirurgie suite à la prise en charge d'une ostéomyélite par du CaS, fait aussi partie des complications que l'on peut rencontrer lors de son utilisation (88).

Cependant, d'autres études ne mettent pas en évidence de complications particulières (80, 103–105).

### 1. Ossification hétérotopique

L'ossification hétérotopique (OH) est la formation d'os lamellaire mature dans des tissus ne présentant normalement aucune propriété d'ossification (106). Cette complication reste relativement rare. Le taux d'OH dans une étude de 250 cas de révisions d'arthroplasties totales du genou ou de hanche en humaine, avec l'utilisation de billes de CaS, est de 2,5%. Dans cette étude, l'OH a été observée généralement lorsque qu'un grand volume de billes de CaS a été utilisé. De plus, les clichés radiographiques en post-opératoire ont montré que l'OH avait tendance à se former dans les zones où la concentration de billes CaS était importante (107). Par ailleurs, selon Kallala et al., la taille des billes n'a pas d'incidence sur l'apparition d'OH (102). Cette complication nécessite une seconde intervention si l'ossification est gênante, mais ne cause pas de problèmes majeurs chez le patient.

La littérature met en évidence que le CaS laisse, après dissolution, des anneaux concentriques de dépôts minéraux. Après analyse, ces dépôts correspondent à des dépôts de Phosphate de Calcium sous la forme d'apatite précipitée. Ce dernier n'entraîne pas la formation de nouveau tissu osseux, en revanche il pourrait augmenter son risque de formation (84). Dans une étude rétrospective de 135 patients subissant une révision de prothèse totale du genou, le seul facteur de risque identifié pour le développement de l'OH était la présence d'une infection. 76% des patients ayant une infection ont développé une OH, contre 47 % chez les patients sans infection (108). Selon ces études, le lien entre la présence d'OH et le traitement avec du CaS n'est pas évident. Sur 15 patients ayant une infection de prothèse articulaire, Kallala et al. en 2015, ne montrent le développement d'OH que chez un seul patient. Tous sont traités avec des billes imprégnées de CaS. Ils n'ont toutefois pas réussi à démontrer si l'OH découlait de l'utilisation de CaS ou de la chirurgie de révision (109).

En médecine vétérinaire, la littérature ne met pas en évidence ce type de complication.

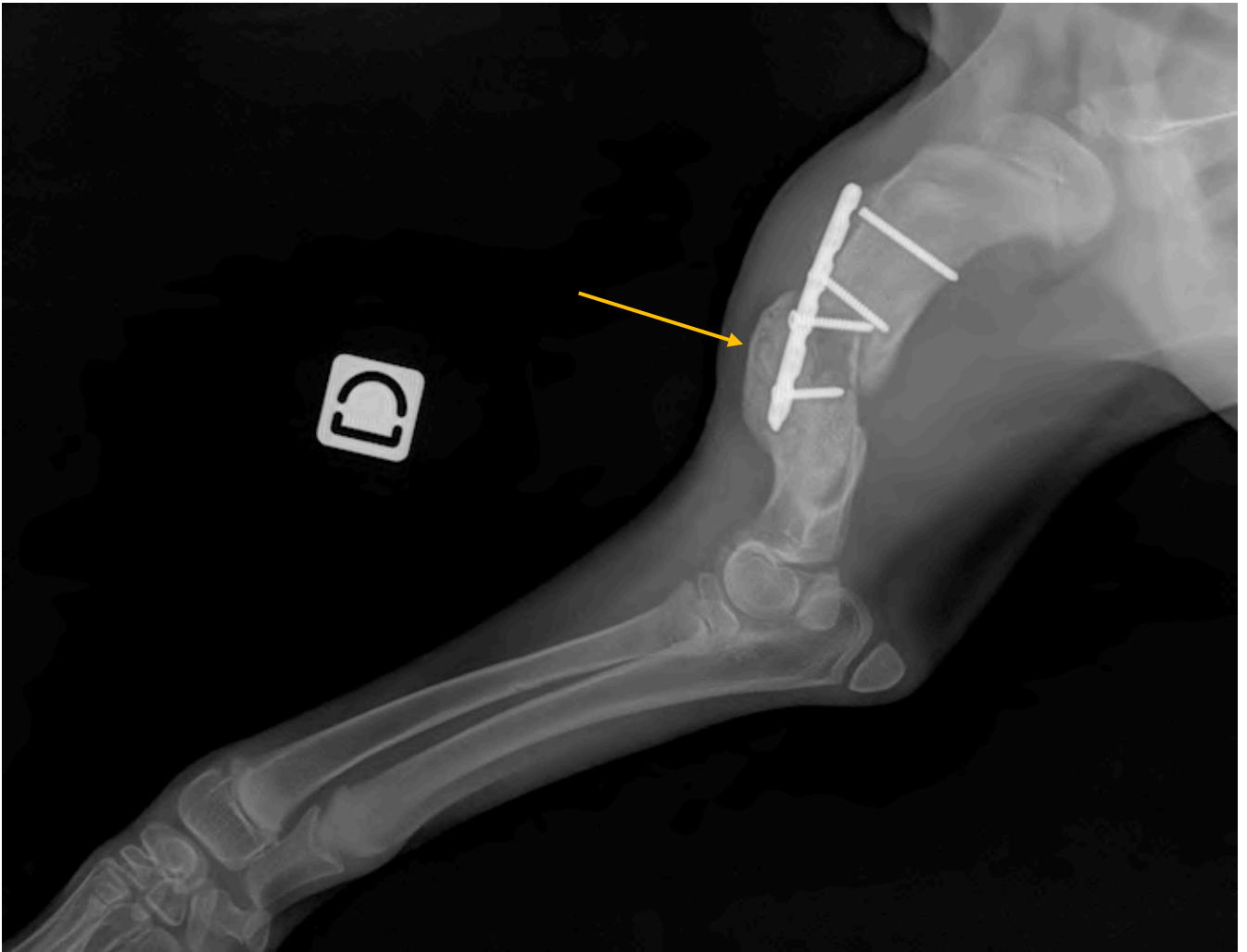


Illustration 23 : Exemple d'OH développée à la suite d'une prise en charge d'une ostéomyélite post-traumatique chez un chien

Source : Erik Asimus

## 2. Exsudat et écoulement

Le taux d'apparition d'écoulement lors d'utilisation de billes de Sulfate de Calcium imprégnées d'antibiotique varie entre 3,2 et 51% dans la littérature (78, 102, 110). Cet exsudat disparaît généralement sans traitement (44, 56, 96). Cette complication semble survenir plus souvent lorsque les billes sont positionnées en sous-cutané (78, 102). Le volume total de billes incorporées n'influence pas la présence d'écoulement. Il est supposé que la présence de billes de CaS dans la plaie modifie l'osmolalité du milieu, favorisant ainsi une sortie d'eau des cellules avec une accumulation de liquides et un suintement de la plaie (102). Ces écoulements sont principalement séreux.

Une étude de 2014 en humaine, sur le traitement d'ostéomyélite chronique post-traumatique, avec des billes de CaS, montre que 7 cas sur 15 ont eu comme complication un écoulement. Parmi ces cas, les trois quarts montrent des problèmes de cicatrisation, contre seulement un tiers des cas sans écoulement. La présence d'écoulement séreux semble doubler le risque d'une mauvaise cicatrisation (111). Dans l'étude de Ferguson et al., 195 cas d'ostéomyélite sont traités avec des billes de CaS imprégnées de tobramycine (AMEG C). Ils mettent en évidence 9 cas (4,6%) ayant une collection liquidienne dans les 3 mois post-opératoire, et 4 des collections qui ne se sont pas résorbées naturellement doivent être drainées. Par ailleurs, 36 patients (18,5%) présentent un exsudat précoce en post-opératoire. Pour 30 d'entre eux, la guérison ne nécessite pas de traitement, la disparition de l'exsudat allant de 2 semaines post-opératoires à 24 semaines. Les 6 derniers exsudats font partie des 18 cas sur l'ensemble de l'étude (9,2%) à présenter une rémanence de l'infection. Toutefois, il est précisé que la présence d'exsudat précoce n'est pas prédictive d'une future récurrence d'infection (96). Une étude utilisant le CaS comme prolongateur de greffe osseuse, constatant un taux d'écoulement séro-sanguinolant de 23%, souligne l'efficacité d'un système d'aspiration à réduire les écoulements post-opératoires (99).

Une étude comparant l'utilisation de CaS et de verres bioactifs montre qu'il n'y a pas plus de suintement chez les cas ayant utilisé le CaS et que les complications post-opératoires sont similaires (112). Romanò et al., ayant aussi comparé l'utilisation de supports d'antibiotiques à base de Calcium et un verre bioactif trois ans auparavant, montrent que la présence d'exsudat est plus importante avec les supports à base de Calcium qu'avec le verre bioactif (110).

En médecine vétérinaire, la littérature, bien que limitée, ne met pas en évidence ce type de complication. (30)

### 3. Discussion autour de l'hypercalcémie

En humaine, selon Kallala et al., les hypercalcémiés avaient un volume plus important de billes de CaS, que ceux n'ayant pas eu de complications (102). Plusieurs études rapportent de rares cas d'hypercalcémie en humaine suite à l'utilisation de billes de CaS (102, 104, 113–117). Une étude rétrospective de 2021 sur l'hypercalcémie suite à l'utilisation de billes de CaS dans les chirurgies de prothèses articulaires, montre une hypercalcémie iatrogène dans 4,2% (44 cas sur 1049 patients). Sur ces 44 cas, seulement 3 développent des symptômes d'hypercalcémie et nécessitent un traitement complémentaire. Cette même étude met en évidence que les études montrant des cas d'hypercalcémie, utilisent des volumes de CaS

supérieurs aux recommandations du fabricant du produit utilisé (104). Une autre étude réalisée en Chine, traitant un total de 55 patients à la suite de l'utilisation de différents volumes de CaS dans le traitement d'ostéomyélite, ne montre aucun cas d'hypercalcémie. Aucun lien statistique n'a été mis en évidence entre le volume de CaS utilisé pendant la chirurgie et la calcémie en post-opératoire. Ils émettent l'hypothèse que la calcémie post-opératoire est plus influencée par la calcémie pré-opératoire, dosée systématiquement dans cette étude, que par le volume de CaS introduit pendant la chirurgie (118).

En médecine vétérinaire, jusqu'ici, aucun cas d'hypercalcémie n'a été rapporté. En humaine, il a été recommandé un volume total de 40cm<sup>3</sup> de CaS par site, alors qu'en médecine vétérinaire, les recommandations commerciales sont de 15cm<sup>3</sup> (30). De plus, l'utilisation expérimentale de CaS en concentration 1,8 fois supérieure au maximum des recommandations en humaine, sur un chien, n'a pas abouti à une hypercalcémie (80).

#### 4. Autres complications

L'incidence d'une nouvelle fracture suite à la prise en charge de l'ostéomyélite et la nécessité d'une seconde chirurgie, font partie intégrante des complications détaillées par Shi et al. Sur 715 cas d'ostéomyélites humaines avec utilisation de CaS, le risque de refracture s'élève à 2% et celui d'une nouvelle chirurgie à 9% (88).

#### 5. Rôle des antibiotiques

Shi et al. comparent l'influence de l'utilisation de la tobramycine (AMEG C) ou de la vancomycine (AMEG A) associée à de la gentamicine (AMEG C) sur l'incidence des différentes complications possibles. Une des conclusions de cette étude est qu'il n'y a pas de différence significative dans le taux des complications selon le ou les antibiotiques utilisés (88).

	<b>Tobramycin (95% CI)</b>	<b>Vancomycin and gentamicin (95% CI)</b>	<b>Sig (significant difference)</b>
Eradication rate	0.92 (0.88, 0.95)	0.90 (0.86, 0.94)	0.373
Reoperation rate	0.07 (0.04, 0.10)	0.11 (0.06, 0.15)	0.497
Refracture rate	0.05 (0.02, 0.08)	0.05 (0.01, 0.09)	0.800
Delayed healing rate	0.34 (0.13, 0.55)	0.17 (0.10, 0.25)	0.327
Rate of aseptic wound leakage	0.24 (0.11, 0.38)	0.26 (0.05, 0.46)	0.857

Tableau 5 : Résumé des différents taux de complication en fonction de l'antibiotique imprégné dans le CaS dans l'étude rétrospective de 2022

Source : (88)

Toutefois, des études mettent en évidence que tout antibiotique à très forte dose montre un effet supprimeur sur le nombre d'ostéoblastes dans le milieu environnant. Il est question d'un équilibre entre une bonne ostéoproduction et celle d'une bonne éradication de l'infection. De manière générale, et d'autant plus dans le cas d'ostéomyélite, c'est l'élimination de l'infection qui reste prioritaire (77).

#### **D. Résultats cliniques**

Les billes de CaS montrent de très bons taux de guérison de l'infection en humaine. McKee et al. en 2010, montrent un taux de guérison de 86% dans le traitement des ostéomyélites dans un groupe de 15 personnes avec et sans fractures, qui correspond au même pourcentage que pour le traitement avec PMMA (81). L'utilisation des CaS dans le traitement d'ostéomyélite sur les os longs en humaine a été étudiée en 2015 par Qiu et al. Ils montrent des résultats satisfaisants avec des patients ayant une mobilité complète, une absence de perte osseuse à la radio, et une absence de récurrence d'infection ou de fracture. Cette étude fait un suivi des cas d'en moyenne 2 ans (105). Une étude rétrospective de 2022 montre un taux global de guérison de l'infection de 92% sur un ensemble de 16 études en humaine, regroupant 917 patients. Les localisations principales des ostéomyélites au sein des différentes études analysées étaient des os longs : le tibia à 46,73%, suivi par le fémur à 23,28% (88). Ce qui est également le cas dans l'étude de 2014 de Ferguson et al., qui montre elle aussi un haut taux de guérison de l'infection à 90,8% sur 195 cas (96).

En médecine vétérinaire, Peterson et al., étudient en 2020 l'utilisation de billes de CaS imprégnées d'antibiotique (dont les billes KERRIER) dans le traitement prophylactique et thérapeutique de différentes chirurgies (TPLO, prothèse de hanche, etc.) chez des chiens et des chats. Les résultats sont concluants dans 69% des cas (11 cas sur 16), dont 5 cas sur 6 à titre de prévention, et 6 cas sur 10 à titre thérapeutique. A la fin de l'étude, tous les animaux avec des résultats concluants ne montrent plus aucun signe d'infection au niveau de l'état clinique, mais aussi aux niveaux radiographique et cytologique. Deux chiens ayant une rémanence d'infection ont en réalité des bactéries résistantes aux antibiotiques utilisés dans les billes. Par ailleurs, 5 des 6 animaux traités à des fins thérapeutiques avec des résultats concluants, sont sensibles à l'antibiotique imprégné. La disparition de l'infection semble donc liée au bon choix de l'antibiotique basé sur la sensibilité des agents pathogènes en présence. Le problème ici est l'absence de prélèvement préopératoire pour une culture bactérienne, non pas le choix du support de l'antibiothérapie locale. Malgré les bons résultats obtenus

dans le groupe prophylactique, on ne peut pas conclure que l'utilisation de billes de CaS imprégnées d'antibiotique diminue l'apparition d'infection du site opératoire, car l'effectif de cas est trop faible, et les cas très hétérogènes : les procédures réalisées différentes, la taille et le volume des billes utilisées variables, de même que l'antibiotique utilisé, avec une administration ou non d'antibiotique par voie orale avant la chirurgie (30). En 2008, une étude rétrospective sur 6 chiens sur le traitement d'ostéomyélite à base de billes de CaS imprégnées de Tobramycine (AMEG C) a été publiée. L'infection a été éliminée sur 100% des chiens qui ont eu un suivi, et aucune complication n'a été relevée (83). Toutefois, une étude rétrospective avec plus d'individus serait souhaitée. Il existe actuellement très peu de littérature dans le milieu vétérinaire sur l'utilisation d'un support de CaS imprégné dans le traitement d'infection, notamment lors d'ostéomyélites. Quelques études expérimentales ont été réalisées sur le chien, mais très peu de suivis de cas ont été renseignés, particulièrement chez les chats.

## Conclusion

Les supports à base de Sulfate de Calcium semblent être une bonne alternative aux PMMA dans le traitement des ostéomyélites chez les chiens et les chats, bien que le nombre limité d'études en médecine vétérinaire et le risque de biais ne permettent pas de tirer de conclusions définitives. En pratique, son utilisation est aisée et sa conception est facilement réalisable à partir d'un kit. C'est un très bon support d'antibiothérapie locale du fait de sa durée de résorption. En effet, la totalité de l'antibiotique sera libérée. Cependant, cette caractéristique le dessert en tant que substitut de greffe osseuse, lui attribuant une trop faible force mécanique, proscrivant ainsi son utilisation sur des pertes de substance osseuse importantes. Son utilisation doit donc être raisonnée en fonction du type d'ostéomyélite en présence. Sa biocompatibilité lui permet de ne pas provoquer de réactions anti-inflammatoires lors de son utilisation *in vivo*. La principale complication en sa présence reste la formation d'exsudat et la présence d'écoulement au niveau de la plaie, qui empêchent sa bonne cicatrisation. D'autres complications, plus rares, comme une ossification hétérotopique et une hypercalcémie transitoire sont rapportées dans quelques études. Ces complications rapportées par la littérature humaine ne sont pas retrouvées dans la littérature vétérinaire encore trop limitée.



# Annexes

Annexe 1 : Catégorisation AMEG des antibiotiques (118)

Catégorisation des antibiotiques à usage vétérinaire (avec exemples de substances autorisées pour usage chez l'humain ou l'animal dans l'UE)			
<b>A</b>	<b>Aminopénicillines</b> méicillinam pivmécillinam	<b>Carbapénèmes</b> méropénem doripénem	<b>Produits utilisés uniquement pour le traitement de la tuberculose ou d'autres mycobactérioses</b>  isoniazide éthambutol pyrazinamide éthionamide
	<b>Kétolides</b> télichromycine	<b>Lipopeptides</b> daptomycine	
	<b>Monobactames</b> aztréonam	<b>Oxazolidinones</b> linézolide	
	<b>Rifamycines (à l'exception de la rifaximine)</b> rifampicine	<b>Riminofénazines</b> clofazimine	
	<b>Carboxypénicillines et uréidopénicillines, dont associations avec des inhibiteurs de la bêta-lactamase</b> pipéracilline-tazobactam	<b>Sulfones</b> dapsonne  <b>Streptogramines</b> pristinamycine virginiamycine	
<b>B</b>	<b>Céphalosporines de 3<sup>e</sup> et 4<sup>e</sup> génération, à l'exception des associations avec des inhibiteurs de la bêta-lactamase</b> céfopérazone céfovicine céfquinome ceftiofur	<b>Polymyxines</b> colistine polymyxine B	<b>Quinolones: fluoroquinolones et autres quinolones</b>  cinoxacine danofloxacine difloxacine enrofloxacine fluméquine ibafloxacine  marbofloxacine norfloxacine orbifloxacine acide oxolinique pradofloxacine
	<b>Aminoglycosides (à l'exception de la spectinomycine)</b> amikacine apramycine dihydrostreptomycine framycétine gentamicine kanamycine néomycine paromomycine streptomycine tobramycine	<b>Aminopénicillines, en association avec des inhibiteurs de la bêta-lactamase</b> amoxicilline + acide clavulanique ampicilline + sulbactam  <b>Céphalosporines de 1<sup>re</sup> et 2<sup>e</sup> génération et céphamycines</b> céfaccétrile céfadroxil céfalexine céfalonium céfalotine céfapirine céfazoline	
<b>C</b>	<b>Aminopénicillines sans inhibiteurs de la bêta-lactamase</b> amoxicilline ampicilline métampicilline	<b>Aminoglycosides: spectinomycine uniquement</b> spectinomycine	<b>Amphénicol</b> chloramphénicol florfenicol thiamphénicol  <b>Lincosamides</b> clindamycine lincomycine pirlimycine  <b>Pleuromutilines</b> tiamuline valnémuline
	<b>Tétracyclines</b> chlortétracycline doxycycline oxytétracycline tétracycline	<b>Pénicillines anti-staphylococciques (pénicillines résistantes à la bêta-lactamase)</b> cloxacilline dicloxacilline nafcilline oxacilline	
	<b>Pénicillines naturelles à spectre étroit (pénicillines sensibles à la bêta-lactamase)</b> benzathine benzylpénicilline benzathine phénoxyéthylpénicilline benzylpénicilline pénéthamate hydriodide	<b>Pénicillines naturelles à spectre étroit (pénicillines sensibles à la bêta-lactamase)</b> phénéticilline phénoxyéthylpénicilline procaïne benzylpénicilline	
<b>D</b>	<b>Sulfonamides, inhibiteurs de la dihydrofolate réductase et associations</b>  formosulfathiazol phtalylsulfathiazol sulfacétamide sulfachlorpyridazine sulfaclozine sulfadiazine sulfadiméthoxine sulfadimidine sulfadoxine sulfafurazol sulfaguandine	<b>Macrolides</b> érythromycine gamithromycine oléandomycine spiramycine tildipirosine tilmicosine tulathromycine tylosine tylvalosine	<b>Rifamycines: rifaximine uniquement</b> rifaximine
	<b>Polypeptides cycliques</b> bacitracine	<b>Nitro-imidazolés</b> métronidazole	
	<b>Antibactériens stéroïdiens</b> acide fusidique	<b>Dérivés du nitrofurane</b> furaladone furazolidone	

ÉVITER

RESTREINDRE

ATTENTION

PRUDENCE

## NON-STANDARD MIXING INSTRUCTIONS

**NOTE:** For slower setting antibiotics (example: Amikacin), a Non-Standard technique should be used to reduce set time. Mixing KERRIER powder with mixing solution (saline) first, without antibiotic, will accelerate the setting process. It is advisable to prepare beads within a sterile field prior to the start of a surgical case.

### Powder

-  1  
Empty KERRIER powder into mixing bowl
-  2  
Add mixing solution (4ml saline) to mixing bowl
-  3  
Use mixing tool to stir for 60 seconds
-  4  
Using sterile technique, add antibiotic powder to mixing bowl
-  5  
Use mixing tool to stir for 30 seconds until paste formed
-  6  
Use mixing tool to spread paste into either 3mm or 5mm cavities of bead mat
-  7  
Allow to set, then flex mold mat to release beads
-  8  
Compress bead between thumb and finger to ensure fully set

### Liquid










**CAUTION:** A total of 4ml of liquid is required to mix KERRIER powder to a paste. Combinations of liquid antibiotics and mixing solution (saline) must equal 4ml.

-  1  
Empty KERRIER powder into mixing bowl
-  2  
Determine volume of liquid antibiotic to be used
-  3  
If needed, calculate amount of mixing solution (saline) needed to equal the required 4ml of total liquid
-  4  
Add calculated amount of mixing solution (saline) to mixing bowl (without antibiotic) and stir thoroughly for 60 seconds. Mix will be dry.
-  5  
Using sterile technique, add liquid antibiotic to mixing bowl and stir for 30 seconds until a paste is formed
-  6  
Use mixing tool to spread paste into either 3mm or 5mm cavities of bead mat
-  7  
Allow to set, then flex mold mat to release beads
-  8  
Compress bead between thumb and finger to ensure fully set

# MIXING INSTRUCTIONS

## STANDARD

### Powder

-  1 Empty KERRIER Powder into mixing bowl
-  2 Using sterile technique, add antibiotic powder to mixing bowl and combine
-  3 Add mixing solution (4ml saline) to mixing bowl
-  4 Use mixing tool to stir until paste is formed
-  5 Use mixing tool to spread paste into either 3mm or 5mm cavities of bead mold mat
-  6 Allow to set, then flex mold mat to release beads
-  7 Compress bead between thumb and finger to ensure fully set

### Liquid



**CAUTION:** A total of 4ml of liquid is required to mix KERRIER powder to a paste. Combinations of liquid antibiotics and mixing solution (saline) must equal 4ml.

-  1 Empty KERRIER powder into mixing bowl
-  2 Using sterile technique, add liquid antibiotic to mixing bowl
-  3 If needed, add additional mixing solution (saline) to equal a total of 4ml of liquid to mixing bowl
-  4 Use mixing tool to stir until paste is formed
-  5 Use mixing tool to spread paste into either 3mm or 5mm cavities of bead mat
-  6 Allow to set, then flex mold mat to release beads
-  7 Compress bead between thumb and finger to ensure fully set

**Set Time Chart:**

<b>Antibiotic</b>	<b>Mixing Technique</b>	<b>Approximate Set Time</b>
Gentamicin (160mg-400mg)	Standard – Liquid	20 Minutes
Amikacin (500mg)*	Non-Standard - Liquid*	50 Minutes*
Amikacin (1g)	Standard – Liquid	4 Hours
Cefazolin (500mg-1g)	Non-Standard – Powder	15 Minutes
Vancomycin (500mg-1g)	Standard – Powder	10 Minutes
Gentamicin (160-400mg) / Cefazolin (500mg-1g)**	Standard – Liquid**	15 Minutes**
Gentamicin (160-400mg) / Vancomycin (500mg-1g)**	Standard – Liquid**	15 Minutes**
Meropenem (500mg-1g)	Non-Standard – Powder	25 Minutes
Ceftazidime (500mg-1g)	Non-Standard – Powder	25 Minutes
Ampicillin/Sulbactam (750mg)	Non-Standard – Powder	30 Minutes
Florfenicol (600mg)*	Non-Standard – Liquid*	90 Minutes*
Amphotericin B (50mg)	Non-Standard – Powder	95 Minutes

\* Set time is based on 2ml of mixing solution and 2ml of liquid antibiotic using the Non-Standard - Liquid mixing technique.

\*\* Combine KERRIER powder with antibiotic powder, then add 4ml of liquid antibiotic (no mixing solution required).

**DNS (Does Not Set)**  
 Imipenem - Powder  
 Enrofloxacin - Liquid  
 Clindamycin - Liquid

## Bibliographie

1. GIELING, Fabian, PETERS, Sarah, ERICHSEN, Christoph, RICHARDS, R. Geoff, ZEITER, Stephan et MORIARTY, T. Fintan. Bacterial osteomyelitis in veterinary orthopaedics: Pathophysiology, clinical presentation and advances in treatment across multiple species. *The Veterinary Journal*. 1 août 2019. Vol. 250, pp. 44-54. DOI 10.1016/j.tvjl.2019.06.003.
2. ASIMUS, Erik. Traitement de l'infection ostéo-articulaire. *14ème Cours de Propédeutique, Sémiologie et Pathologie de l'Appareil locomoteur*. Bédoïn. 10 juin 2021.
3. VERWILGHEN, Denis et SINGH, Ameet. Fighting Surgical Site Infections in Small Animals. *Veterinary Clinics of North America: Small Animal Practice*. mars 2015. Vol. 45, n° 2, pp. 243-276. DOI 10.1016/j.cvsm.2014.11.001.
4. MOSER, S.A. et GILBERT, S.R. Osteomyelitis. In : *Pathobiology of Human Disease*. [en ligne]. Elsevier, 2014. pp. 799-814. [Consulté le 11 avril 2022]. ISBN 978-0-12-386457-4.
5. BUDSBERG, Steven C. Osteomyelitis. In : *Veterinary Surgery : Small Animal*. Second Edition. St. Louis : Saunders, 2012. pp. 669-675.
6. LEW, Daniel P et WALDVOGEL, Francis A. Osteomyelitis. *The Lancet*. 24 juillet 2004. Vol. 364, n° 9431, pp. 369-379. DOI 10.1016/S0140-6736(04)16727-5.
7. PANTELI, Michalis et GIANNODIS, Peter V. Chronic osteomyelitis: what the surgeon needs to know. *EFORT Open Reviews*. 31 mai 2016. Vol. 1, n° 5, pp. 128-135. DOI 10.1302/2058-5241.1.000017.
8. LAROCHE, Michel. L'os : physiologie et exploration. In : *Rhumatologie pour le praticien*. Elsevier Health Sciences, 2018. pp. 9-26. ISBN 978-2-294-74952-0.
9. GUAY, Michel. Généralité sur l'os. In : *Anatomie fonctionnelle de l'appareil locomoteur : os, articulations, muscles*. PUM, 2005. ISBN 978-2-7606-1974-6.
10. PRIDEAUX, Matthew, FINDLAY, David M et ATKINS, Gerald J. Osteocytes: The master cells in bone remodelling. *Current Opinion in Pharmacology*. 1 juin 2016. Vol. 28, pp. 24-30. DOI 10.1016/j.coph.2016.02.003.
11. KATSIMBRI, P. The biology of normal bone remodelling. *European Journal of Cancer Care*. 2017. Vol. 26, n° 6, pp. e12740. DOI 10.1111/ecc.12740.
12. ZIMMERLI, Werner et SENDI, Parham. Orthopaedic biofilm infections. *APMIS*. 2017. Vol. 125, n° 4, pp. 353-364. DOI 10.1111/apm.12687.
13. SYKES, Jane E. et KAPATKIN, Amy S. Osteomyelitis, Discopondylitis, and Infectious Arthritis. In : *Canine and Feline Infectious Diseases*. St Louis : Saunders, 2014. pp. 814-829.
14. SYKES, Jane E. Staphylococcus Infections. In : *Canine and Feline Infectious Diseases*. St Louis : Saunders, 2014. pp. 347-354.

15. NAZARALI, Alim, SINGH, Ameet, MOENS, Noel M. M., GATINEAU, Matthieu, SEREDA, Colin, FOWLER, David, KIM, Stanley E., KISIEL, Agatha, REYNOLDS, Debbie, RINGWOOD, Brendon R., BRUCE, Charles W., GIBSON, Thomas W. G., ROUSSEAU, Joyce et WEESE, J. Scott. Association between methicillin-resistant *Staphylococcus pseudintermedius* carriage and the development of surgical site infections following tibial plateau leveling osteotomy in dogs. *Journal of the American Veterinary Medical Association*. 15 octobre 2015. Vol. 247, n° 8, pp. 909-916. DOI 10.2460/javma.247.8.909.
16. BOERLIN, Patrick et WHITE, David G. Antimicrobial Resistance and Its Epidemiology. In : *Antimicrobial Therapy in Veterinary Medicine*. 5th edit. Hoboken : John Wiley & Sons Inc, 2013. pp. 21-40.
17. BE, Rutland, JS, Weese, C, Bolin, J, Au et AN, Malani. Human-to-dog transmission of methicillin-resistant *Staphylococcus aureus*. *Emerging infectious diseases*. [en ligne]. août 2009. Vol. 15, n° 8. [Consulté le 14 novembre 2022]. DOI 10.3201/eid1508.081635.
18. DOWLING, Patricia M. Antimicrobial Therapy of Osteomyelitis, Septic Arthritis, and Septic Tenosynovitis. In : *Antimicrobial Therapy in Veterinary Medicine*. 5th edit. Hoboken : John Wiley & Sons Inc, 2013. pp. 395-400.
19. WALTER, Gerhard, KEMMERER, Matthias, KAPPLER, Clemens et HOFFMANN, Reinhard. Treatment algorithms for chronic osteomyelitis. *Deutsches Arzteblatt International*. avril 2012. Vol. 109, n° 14, pp. 257-264. DOI 10.3238/arztebl.2012.0257.
20. BROWN, Dorothy C. Wound Infections and Antimicrobial Use. In : *Veterinary Surgery : Small Animal*. Second Edition. St. Louis : Saunders, 2012. pp. 135-139.
21. ASIMUS, Erik. Utilisation raisonnée des antibiotiques en chirurgie ostéo-articulaire chez les carnivores domestiques : antibioprophylaxie. In : *Fiches de recommandation pour un bon usage des antibiotiques*. 2022. pp. 160-166.
22. AIKEN, Miranda J., HUGHES, Thomas K., ABERCROMBY, Ralph H., HOLMES, Mark A. et ANDERSON, Angus A. Prospective, Randomized Comparison of the Effect of Two Antimicrobial Regimes on Surgical Site Infection Rate in Dogs Undergoing Orthopedic Implant Surgery. *Veterinary surgery: VS*. juillet 2015. Vol. 44, n° 5, pp. 661-667. DOI 10.1111/vsu.12327.
23. VÄLKKI, Kirsi Johanna, THOMSON, Katariina Hanne, GRÖNTHAL, Thomas Sven Christer, JUNNILA, Jouni Juho Tapio, RANTALA, Merja Hilma Johanna, LAITINEN-VAPAAVUORI, Outi Maria et MÖLSÄ, Sari Helena. Antimicrobial prophylaxis is considered sufficient to preserve an acceptable surgical site infection rate in clean orthopaedic and neurosurgeries in dogs. *Acta Veterinaria Scandinavica*. 17 septembre 2020. Vol. 62, n° 1, pp. 53. DOI 10.1186/s13028-020-00545-z.
24. EUGSTER, Simone, SCHAWALDER, Peter, GASCHEN, Frédéric et BOERLIN, Patrick. A Prospective Study of Postoperative Surgical Site Infections in Dogs and Cats. *Veterinary Surgery*. 2004. Vol. 33, n° 5,

pp. 542-550. DOI 10.1111/j.1532-950X.2004.04076.x.

25. VERWILGHEN, D. Surgical site infections: What do we know? *Equine Veterinary Journal*. 2015. Vol. 47, n° 6, pp. 753-755. DOI 10.1111/evj.12480.
26. GARCIA STICKNEY, Danielle N. et THIEMAN MANKIN, Kelley M. The impact of postdischarge surveillance on surgical site infection diagnosis. *Veterinary Surgery*. 2018. Vol. 47, n° 1, pp. 66-73. DOI 10.1111/vsu.12738.
27. RAO, Nalini, ZIRAN, Bruce H. et LIPSKY, Benjamin A. Treating osteomyelitis: antibiotics and surgery. *Plastic and Reconstructive Surgery*. janvier 2011. Vol. 127 Suppl 1, pp. 177S-187S. DOI 10.1097/PRS.0b013e3182001f0f.
28. INZANA, J. A., TROMBETTA, R. P., SCHWARZ, E. M., KATES, S. L. et AWAD, H. A. 3D printed bioceramics for dual antibiotic delivery to treat implant-associated bone infection. *European Cells & Materials*. 4 novembre 2015. Vol. 30, pp. 232-247. DOI 10.22203/ecm.v030a16.
29. WASSIF, Reem Khaled, ELKAYAL, Maha, SHAMMA, Rehab Nabil et ELKHESHEN, Seham A. Recent advances in the local antibiotics delivery systems for management of osteomyelitis. *Drug Delivery*. décembre 2021. Vol. 28, n° 1, pp. 2392-2414. DOI 10.1080/10717544.2021.1998246.
30. PETERSON, Lindsay C., KIM, Stanley E., LEWIS, Daniel D., JOHNSON, Matthew D. et FERRIGNO, Cassio R. A. Calcium sulfate antibiotic-impregnated bead implantation for deep surgical site infection associated with orthopedic surgery in small animals. *Veterinary Surgery*. mai 2021. Vol. 50, n° 4, pp. 748-757. DOI 10.1111/vsu.13570.
31. VEMU, Lakshmi, SUDHAHARAN, Sukanya, MAMIDI, Neeraja et CHAVALI, Padmasri. Need for appropriate specimen for microbiology diagnosis of chronic osteomyelitis. *Journal of Laboratory Physicians*. mars 2018. Vol. 10, n° 1, pp. 21-25. DOI 10.4103/JLP.JLP\_14\_17.
32. ZULUAGA, Andrés F., GALVIS, Wilson, JAIMES, Fabián et VESGA, Omar. Lack of microbiological concordance between bone and non-bone specimens in chronic osteomyelitis: an observational study. *BMC infectious diseases*. 16 mai 2002. Vol. 2, pp. 8. DOI 10.1186/1471-2334-2-8.
33. FANTONI, M, TACCARI, F et GIOVANNENZE, F. Systemic antibiotic treatment of chronic osteomyelitis in adults. *European Review for Medical and Pharmacological Sciences*. 2019. pp. 258-270.
34. COBB, Leah H., MCCABE, Emily M. et PRIDDY, Lauren B. Therapeutics and delivery vehicles for local treatment of osteomyelitis. *Journal of Orthopaedic Research: Official Publication of the Orthopaedic Research Society*. octobre 2020. Vol. 38, n° 10, pp. 2091-2103. DOI 10.1002/jor.24689.
35. Catégorisation des antibiotiques à usage vétérinaire pour une utilisation prudente et responsable. [en ligne]. Disponible à l'adresse: <https://www.ema.europa.eu/en/documents/report/infographic-categorisation-antibiotics-use>

36. VANDAELE, Eric. Encadrement réglementaire de l'antibiothérapie historique et situation actuelle. In : *Fiches de recommandation pour un bon usage des antibiotiques*. 2022. pp. 104-115.
37. ASIMUS, Erik. Utilisation raisonnée des antibiotiques en chirurgie ostéo-articulaire chez les carnivores domestiques : antibiothérapie. In : . 2022. pp. 167-173.
38. JENSEN, L. Kruse, KOCH, J., HENRIKSEN, N. Lind, BUE, Mats, TØTTRUP, M., HANBERG, P., SØBALLE, K. et JENSEN, H. Elvang. Suppurative Inflammation and Local Tissue Destruction Reduce the Penetration of Cefuroxime to Infected Bone Implant Cavities. *Journal of Comparative Pathology*. 1 novembre 2017. Vol. 157, n° 4, pp. 308-316. DOI 10.1016/j.jcpa.2017.10.001.
39. ARSHAD, Zaki, LAU, Edward Jun-Shing, ASLAM, Aiman, THAHIR, Azeem et KRKOVIC, Matija. Management of chronic osteomyelitis of the femur and tibia: a scoping review. *EFORT Open Reviews*. 14 septembre 2021. Vol. 6, n° 9, pp. 704-715. DOI 10.1302/2058-5241.6.200136.
40. KLEMM, K. Traitement antibiotique local de l'ostéomyélite chronique par billes de Gentamycine - PMMA. *Orthopédie Traumatologie*. 1993. pp. 257-264.
41. GOGIA, Jaspaul S., MEEHAN, John P., DI CESARE, Paul E. et JAMALI, Amir A. Local antibiotic therapy in osteomyelitis. *Seminars in Plastic Surgery*. mai 2009. Vol. 23, n° 2, pp. 100-107. DOI 10.1055/s-0029-1214162.
42. BERBERICH, Christof et SANZ-RUIZ, Pablo. Risk assessment of antibiotic resistance development by antibiotic-loaded bone cements: is it a clinical concern? *EFORT open reviews*. octobre 2019. Vol. 4, n° 10, pp. 576-584. DOI 10.1302/2058-5241.4.180104.
43. MASTERS, Elysia A., TROMBETTA, Ryan P., DE MESY BENTLEY, Karen L., BOYCE, Brendan F., GILL, Ann Lindley, GILL, Steven R., NISHITANI, Kohei, ISHIKAWA, Masahiro, MORITA, Yugo, ITO, Hiromu, BELLO-IRIZARRY, Sheila N., NINOMIYA, Mark, BRODELL, James D., LEE, Charles C., HAO, Stephanie P., OH, Irvin, XIE, Chao, AWAD, Hani A., DAISS, John L., OWEN, John R., KATES, Stephen L., SCHWARZ, Edward M. et MUTHUKRISHNAN, Gowrishankar. Evolving concepts in bone infection: redefining « biofilm », « acute vs. chronic osteomyelitis », « the immune proteome » and « local antibiotic therapy ». *Bone Research*. 2019. Vol. 7, pp. 20. DOI 10.1038/s41413-019-0061-z.
44. INZANA, Jason A., SCHWARZ, Edward M., KATES, Stephen L. et AWAD, Hani A. Biomaterials approaches to treating implant-associated osteomyelitis. *Biomaterials*. mars 2016. Vol. 81, pp. 58-71. DOI 10.1016/j.biomaterials.2015.12.012.
45. NEUT, Daniëlle, VAN DE BELT, Hilbrand, VAN HORN, Jim R., VAN DER MEI, Henny C. et BUSSCHER, Henk J. Residual gentamicin-release from antibiotic-loaded polymethylmethacrylate beads after 5 years of implantation. *Biomaterials*. mai 2003. Vol. 24, n° 10, pp. 1829-1831. DOI 10.1016/S0142-9612(02)00614-2.



46. ANAGNOSTAKOS, Konstantinos, WILMES, Philippe, SCHMITT, Eduard et KELM, Jens. Elution of gentamicin and vancomycin from polymethylmethacrylate beads and hip spacers in vivo. *Acta Orthopaedica*. 29 avril 2009. Vol. 80, n° 2, pp. 193-197. DOI 10.3109/17453670902884700.
47. SHIELS, Stefanie M., TENNENT, David J., AKERS, Kevin S. et WENKE, Joseph C. Determining potential of PMMA as a depot for rifampin to treat recalcitrant orthopaedic infections. *Injury*. 1 octobre 2017. Vol. 48, n° 10, pp. 2095-2100. DOI 10.1016/j.injury.2017.08.021.
48. TROMBETTA, Ryan P., NINOMIYA, Mark J., EL-ATAWNEH, Ihab M., KNAPP, Emma K., DE MESY BENTLEY, Karen L., DUNMAN, Paul M., SCHWARZ, Edward M., KATES, Stephen L. et AWAD, Hani A. Calcium Phosphate Spacers for the Local Delivery of Sifloxacin and Rifampin to Treat Orthopedic Infections: Efficacy and Proof of Concept in a Mouse Model of Single-Stage Revision of Device-Associated Osteomyelitis. *Pharmaceutics*. 22 février 2019. Vol. 11, n° 2, pp. E94. DOI 10.3390/pharmaceutics11020094.
49. MAINARD, Didier et NETTER, Patrick. Place des substituts de l'os dans les pertes de substances osseuses. *Bulletin de l'Académie Nationale de Médecine*. mai 2018. Vol. 202, n° 5-6, pp. 1179-1200. DOI 10.1016/S0001-4079(19)30282-1.
50. KURIEN, T., PEARSON, R. G. et SCAMMELL, B. E. Bone graft substitutes currently available in orthopaedic practice: the evidence for their use. *The Bone & Joint Journal*. mai 2013. Vol. 95-B, n° 5, pp. 583-597. DOI 10.1302/0301-620X.95B5.30286.
51. LEW, Kien-Seng, OTHMAN, Radzali, ISHIKAWA, Kunio et YEOH, Fei-Yee. Macroporous bioceramics: a remarkable material for bone regeneration. *Journal of Biomaterials Applications*. septembre 2012. Vol. 27, n° 3, pp. 345-358. DOI 10.1177/0885328211406459.
52. XIAO, Dongqin, ZHANG, Jingwei, ZHANG, Chengdong, BARBIERI, Davide, YUAN, Huipin, MORONI, Lorenzo et FENG, Gang. The role of calcium phosphate surface structure in osteogenesis and the mechanisms involved. *Acta Biomaterialia*. 1 avril 2020. Vol. 106, pp. 22-33. DOI 10.1016/j.actbio.2019.12.034.
53. AMBARD, Alberto J. et MUENINGHOFF, Leonard. Calcium Phosphate Cement: Review of Mechanical and Biological Properties. *Journal of Prosthodontics*. 2006. Vol. 15, n° 5, pp. 321-328. DOI 10.1111/j.1532-849X.2006.00129.x.
54. GINEBRA, M. P., TRAYKOVA, T. et PLANELL, J. A. Calcium phosphate cements as bone drug delivery systems: A review. *Journal of Controlled Release*. 28 juin 2006. Vol. 113, n° 2, pp. 102-110. DOI 10.1016/j.jconrel.2006.04.007.
55. VAN GESTEL, N. a. P., GEURTS, J., HULSEN, D. J. W., VAN RIETBERGEN, B., HOFMANN, S. et ARTS, J. J. Clinical Applications of S53P4 Bioactive Glass in Bone Healing and Osteomyelitic Treatment: A Literature Review. *BioMed Research International*. 2015. Vol. 2015, pp. 684826.

DOI 10.1155/2015/684826.

56. OOSTHUYSEN, Willem, VENTER, Rudolph, TANWAR, Yashwant et FERREIRA, Nando. Bioactive glass as dead space management following debridement of type 3 chronic osteomyelitis. *International Orthopaedics*. 1 mars 2020. Vol. 44, n° 3, pp. 421-428. DOI 10.1007/s00264-019-04442-7.
57. GEURTS, Jan A. P., VAN VUGT, Tom A. G. et ARTS, Jacobus J. C. Use of contemporary biomaterials in chronic osteomyelitis treatment: Clinical lessons learned and literature review. *Journal of Orthopaedic Research*. 2021. Vol. 39, n° 2, pp. 258-264. DOI 10.1002/jor.24896.
58. ENE, Razvan, NICA, Mihai, ENE, Dragos, CURSARU, Adrian et CIRSTOIU, Catalin. Review of calcium-sulphate-based ceramics and synthetic bone substitutes used for antibiotic delivery in PJI and osteomyelitis treatment. *EFORT open reviews*. mai 2021. Vol. 6, n° 5, pp. 297-304. DOI 10.1302/2058-5241.6.200083.
59. EL-HUSSEINY, M., PATEL, S., MACFARLANE, R. J. et HADDAD, F. S. Biodegradable antibiotic delivery systems. *The Journal of Bone and Joint Surgery. British volume*. février 2011. Vol. 93-B, n° 2, pp. 151-157. DOI 10.1302/0301-620X.93B2.24933.
60. ABD EL-HACK, Mohamed E., EL-SAADONY, Mohamed T., SHAFI, Manal E., ZABERMAWI, Nidal M., ARIF, Muhammad, BATIHA, Gaber Elsaber, KHAFAGA, Asmaa F., ABD EL-HAKIM, Yasmina M. et AL-SAGHEER, Adham A. Antimicrobial and antioxidant properties of chitosan and its derivatives and their applications: A review. *International Journal of Biological Macromolecules*. 1 décembre 2020. Vol. 164, pp. 2726-2744. DOI 10.1016/j.ijbiomac.2020.08.153.
61. UENG, S. W., LEE, S. S., LIN, S. S., CHAN, E. C., HSU, B. R. et CHEN, K. T. Biodegradable alginate antibiotic beads. *Clinical Orthopaedics and Related Research*. novembre 2000. N° 380, pp. 250-259. DOI 10.1097/00003086-200011000-00034.
62. KAPOOR, Deepak N, BHATIA, Amit, KAUR, Ripandeep, SHARMA, Ruchi, KAUR, Gurvinder et DHAWAN, Sanju. PLGA: a unique polymer for drug delivery. *Therapeutic Delivery*. janvier 2015. Vol. 6, n° 1, pp. 41-58. DOI 10.4155/tde.14.91.
63. KUMAR, TS Sampath et MADHUMATHI, K. Antibiotic delivery by nanobioceramics. *Therapeutic Delivery*. août 2016. Vol. 7, n° 8, pp. 573-588. DOI 10.4155/tde-2016-0025.
64. WINKLER, Heinz et HAIDEN, Peter. Allograft Bone as Antibiotic Carrier. *Journal of Bone and Joint Infection*. 2017. Vol. 2, n° 1, pp. 52-62. DOI 10.7150/jbji.17466.
65. KARL, Herbert Kraus. Bone Grafts and Substitutes. In : *Veterinary surgery : Small Animal*. Second Edition. St Louis : Saunders, 2012. pp. 676-684.
66. LEWIS, Christine S., SUPRONOWICZ, Peter R., ZHUKAUSKAS, Rasa M., GILL, Elise et COBB, Ronald R. Local antibiotic delivery with demineralized bone matrix. *Cell and Tissue Banking*. mars 2012. Vol. 13, n° 1, pp. 119-127. DOI 10.1007/s10561-010-9236-y.

67. NORMAN, Gill, ATKINSON, Ross A, SMITH, Tanya A, ROWLANDS, Ceri, RITHALIA, Amber D, CROSBIE, Emma J et DUMVILLE, Jo C. Intracavity lavage and wound irrigation for prevention of surgical site infection. COCHRANE WOUNDS GROUP (éd.), *Cochrane Database of Systematic Reviews*. [en ligne]. 30 octobre 2017. Vol. 2017, n° 10. [Consulté le 21 novembre 2022]. DOI 10.1002/14651858.CD012234.pub2.
68. THE NATIONAL GUIDELINE CENTRE. Joint replacement (primary): hip, knee and shoulder. Evidence review for wound lavage. *NICE guideline NG157*. juin 2020.
69. NESS, M. G. Treatment of inherently unstable open or infected fractures by open wound management and external skeletal fixation. *Journal of Small Animal Practice*. 2006. Vol. 47, n° 2, pp. 83-88. DOI 10.1111/j.1748-5827.2006.00034.x.
70. CARERI, S., VITIELLO, R., OLIVA, M. S., ZIRANU, A., MACCAURO, G. et PERISANO, C. Masquelet technique and osteomyelitis: innovations and literature review. *European Review for Medical and Pharmacological Sciences*. avril 2019. Vol. 23, n° 2 Suppl, pp. 210-216. DOI 10.26355/eurrev\_201904\_17495.
71. MASQUELET, Alain, KANAKARIS, Nikolaos K., OBERT, Laurent, STAFFORD, Paul et GIANNOUDIS, Peter V. Bone Repair Using the Masquelet Technique. *The Journal of Bone and Joint Surgery. American Volume*. 5 juin 2019. Vol. 101, n° 11, pp. 1024-1036. DOI 10.2106/JBJS.18.00842.
72. PINCHER, Bethan, FENTON, Carl, JEYAPALAN, Rathan, BARLOW, Gavin et SHARMA, Hemant K. A systematic review of the single-stage treatment of chronic osteomyelitis. *Journal of Orthopaedic Surgery and Research*. 28 novembre 2019. Vol. 14, pp. 393. DOI 10.1186/s13018-019-1388-2.
73. MATHES, Stephen J. The Muscle Flap for Management of Osteomyelitis. *New England Journal of Medicine*. 4 février 1982. Vol. 306, n° 5, pp. 294-295. DOI 10.1056/NEJM198202043060509.
74. MARTINEZ, Steven A. et WALKER, Tamara. Bone Grafts. *Veterinary Clinics of North America: Small Animal Practice*. septembre 1999. Vol. 29, n° 5, pp. 1207-1219. DOI 10.1016/S0195-5616(99)50110-1.
75. BLOKHUIS, T. J. et ARTS, J. J. Chris. Bioactive and osteoinductive bone graft substitutes: Definitions, facts and myths. *Injury*. 1 septembre 2011. Vol. 42, pp. S26-S29. DOI 10.1016/j.injury.2011.06.010.
76. BLOKHUIS, T. J., TERMAAT, M. F., DEN BOER, F. C., PATKA, P., BAKKER, F. C. et HAARMAN, H. J. Properties of calcium phosphate ceramics in relation to their in vivo behavior. *The Journal of Trauma*. janvier 2000. Vol. 48, n° 1, pp. 179-186. DOI 10.1097/00005373-200001000-00037.
77. FERGUSON, Jamie, DIEFENBECK, Michael et MCNALLY, Martin. Ceramic Biocomposites as Biodegradable Antibiotic Carriers in the Treatment of Bone Infections. *Journal of Bone and Joint Infection*. 2017. Vol. 2, n° 1, pp. 38-51. DOI 10.7150/jbji.17234.

78. BEUERLEIN, Murray J. S. et MCKEE, Michael D. Calcium sulfates: what is the evidence? *Journal of Orthopaedic Trauma*. mars 2010. Vol. 24 Suppl 1, pp. S46-51. DOI 10.1097/BOT.0b013e3181cec48e.
79. BALDWIN, Paul, LI, Deborah J., AUSTON, Darryl A., MIR, Hassan S., YOON, Richard S. et KOVAL, Kenneth J. Autograft, Allograft, and Bone Graft Substitutes: Clinical Evidence and Indications for Use in the Setting of Orthopaedic Trauma Surgery. *Journal of Orthopaedic Trauma*. avril 2019. Vol. 33, n° 4, pp. 203-213. DOI 10.1097/BOT.0000000000001420.
80. TURNER, Thomas M., URBAN, Robert M., HALL, Deborah J., CHYE, Ping C., SEGRETI, John et GITELIS, Steven. Local and systemic levels of tobramycin delivered from calcium sulfate bone graft substitute pellets. *Clinical Orthopaedics and Related Research*. août 2005. N° 437, pp. 97-104. DOI 10.1097/01.blo.0000175127.37343.0d.
81. MCKEE, Michael D., LI-BLAND, Esther A., WILD, Lisa M. et SCHEMITSCH, Emil H. A prospective, randomized clinical trial comparing an antibiotic-impregnated bioabsorbable bone substitute with standard antibiotic-impregnated cement beads in the treatment of chronic osteomyelitis and infected nonunion. *Journal of Orthopaedic Trauma*. août 2010. Vol. 24, n° 8, pp. 483-490. DOI 10.1097/BOT.0b013e3181df91d9.
82. LAYCOCK, Phillip A., COOPER, John J., HOWLIN, Robert P., DELURY, Craig, AIKEN, Sean et STOODLEY, Paul. In Vitro Efficacy of Antibiotics Released from Calcium Sulfate Bone Void Filler Beads. *Materials (Basel, Switzerland)*. 13 novembre 2018. Vol. 11, n° 11, pp. 2265. DOI 10.3390/ma11112265.
83. HAM, Kathleen, GRIFFON, Dominique, SEDDIGHI, Mohammad et JOHNSON, Ann L. Clinical application of tobramycin-impregnated calcium sulfate beads in six dogs (2002-2004). *Journal of the American Animal Hospital Association*. 2008. Vol. 44, n° 6, pp. 320-326. DOI 10.5326/0440320.
84. OLIVER, Rema A., LOVRIC, Vedran, CHRISTOU, Chris, AIKEN, Sean S., COOPER, John J. et WALSH, William R. Application of Calcium Sulfate for Dead Space Management in Soft Tissue: Characterisation of a Novel In Vivo Response. *BioMed Research International*. 2018. Vol. 2018, pp. 1-7. DOI 10.1155/2018/8065141.
85. KERRIER. Site commerciale de KERRIER. *kerrier.com*. [en ligne]. 2020. [Consulté le 1 décembre 2022]. Disponible à l'adresse: <https://www.kerrier.com>
86. ATILLA, Aylin, BOOTHE, Harry W., TOLLETT, Melissa, DURAN, Sue, DIAZ, Dubraska Campos, SOFGE, Jameson et BOOTHE, Dawn M. In vitro Elution of Amikacin and Vancomycin from Impregnated Plaster of Paris Beads. *Veterinary Surgery*. 2010. Vol. 39, n° 6, pp. 715-721. DOI 10.1111/j.1532-950X.2009.00632.x.
87. AIKEN, Sean S., COOPER, John J., FLORANCE, Hannah, ROBINSON, Matthew T. et MICHELL, Stephen. Local release of antibiotics for surgical site infection management using high-purity calcium sulfate: an in vitro elution study. *Surgical Infections*. février 2015. Vol. 16, n° 1, pp. 54-61.

DOI 10.1089/sur.2013.162.

88. SHI, Xiangwen, WU, Yipeng, NI, Haonan, LI, Mingjun, ZHANG, Chaoqun, QI, Baochuang, WEI, Mingjie, WANG, Teng et XU, Yongqing. Antibiotic-loaded calcium sulfate in clinical treatment of chronic osteomyelitis: a systematic review and meta-analysis. *Journal of Orthopaedic Surgery and Research*. 19 février 2022. Vol. 17, pp. 104. DOI 10.1186/s13018-022-02980-2.
89. MCCONOUGHIEY, Stephen J., HOWLIN, Robert P., WISEMAN, Jessica, STOODLEY, Paul et CALHOUN, Jason H. Comparing PMMA and calcium sulfate as carriers for the local delivery of antibiotics to infected surgical sites. *Journal of Biomedical Materials Research Part B: Applied Biomaterials*. 2015. Vol. 103, n° 4, pp. 870-877. DOI 10.1002/jbm.b.33247.
90. ROBERTS, Randy, MCCONOUGHIEY, Stephen J. et CALHOUN, Jason H. Size and composition of synthetic calcium sulfate beads influence dissolution and elution rates in vitro. *Journal of Biomedical Materials Research Part B: Applied Biomaterials*. 2014. Vol. 102, n° 4, pp. 667-673. DOI 10.1002/jbm.b.33045.
91. HOWLIN, R. P., BRAYFORD, M. J., WEBB, J. S., COOPER, J. J., AIKEN, S. S. et STOODLEY, P. Antibiotic-loaded synthetic calcium sulfate beads for prevention of bacterial colonization and biofilm formation in periprosthetic infections. *Antimicrobial Agents and Chemotherapy*. janvier 2015. Vol. 59, n° 1, pp. 111-120. DOI 10.1128/AAC.03676-14.
92. BROOKS, Jacob R., DUSANE, Devendra H., MOORE, Kelly, GUPTA, Tripti, DELURY, Craig, AIKEN, Sean S., LAYCOCK, Phillip A., SULLIVAN, Anne C., GRANGER, Jeffrey F., DIPANE, Matthew V., MCPHERSON, Edward J. et STOODLEY, Paul. Pseudomonas aeruginosa biofilm killing beyond the spacer by antibiotic-loaded calcium sulfate beads: an in vitro study. *Journal of Bone and Joint Infection*. 2021. Vol. 6, n° 5, pp. 119-129. DOI 10.5194/jbji-6-119-2021.
93. KNECHT, Cory S., MOLEY, James P., MCGRATH, Mary S., GRANGER, Jeffrey F., STOODLEY, Paul et DUSANE, Devendra H. Antibiotic loaded calcium sulfate bead and pulse lavage eradicates biofilms on metal implant materials in vitro. *Journal of Orthopaedic Research*. 2018. Vol. 36, n° 9, pp. 2349-2354. DOI 10.1002/jor.23903.
94. CALORI, G. M., MAZZA, E., COLOMBO, M. et RIPAMONTI, C. The use of bone-graft substitutes in large bone defects: Any specific needs? *Injury*. 1 septembre 2011. Vol. 42, pp. S56-S63. DOI 10.1016/j.injury.2011.06.011.
95. SCHLICKWEI, Carsten W., YARAR, Sinef et RUEGER, Johannes M. Eluting antibiotic bone graft substitutes for the treatment of osteomyelitis in long bones. A review: evidence for their use? *Orthopedic Research and Reviews*. 16 septembre 2014. Vol. 6, pp. 71-79. DOI 10.2147/ORR.S44747.
96. FERGUSON, J. Y., DUDAREVA, M., RILEY, N. D., STUBBS, D., ATKINS, B. L. et MCNALLY, M. A. The use of a biodegradable antibiotic-loaded calcium sulphate carrier containing tobramycin for the

treatment of chronic osteomyelitis. *The Bone & Joint Journal*. juin 2014. Vol. 96-B, n° 6, pp. 829-836. DOI 10.1302/0301-620X.96B6.32756.

97. KELLY, C. M., WILKINS, R. M., GITELIS, S., HARTJEN, C., WATSON, J. T. et KIM, P. T. The use of a surgical grade calcium sulfate as a bone graft substitute: results of a multicenter trial. *Clinical Orthopaedics and Related Research*. janvier 2001. N° 382, pp. 42-50. DOI 10.1097/00003086-200101000-00008.

98. GITELIS, Steven et BREBACH, Gregory T. The Treatment of Chronic Osteomyelitis with a Biodegradable Antibiotic-Impregnated Implant. *Journal of Orthopaedic Surgery*. 1 juin 2002. Vol. 10, n° 1, pp. 53-60. DOI 10.1177/230949900201000110.

99. BORRELLI, Joseph, PRICKETT, William D. et RICCI, William M. Treatment of nonunions and osseous defects with bone graft and calcium sulfate. *Clinical Orthopaedics and Related Research*. juin 2003. N° 411, pp. 245-254. DOI 10.1097/01.blo.0000069893.31220.6f.

100. MCNALLY, M. A., FERGUSON, J. Y., LAU, A. C. K., DIEFENBECK, M., SCARBOROUGH, M., RAMSDEN, A. J. et ATKINS, B. L. Single-stage treatment of chronic osteomyelitis with a new absorbable, gentamicin-loaded, calcium sulphate/hydroxyapatite biocomposite. *The Bone & Joint Journal*. septembre 2016. Vol. 98-B, n° 9, pp. 1289-1296. DOI 10.1302/0301-620X.98B9.38057.

101. H, Freischmidt, J, Armbruster, C, Rothhaas, N, Titze, T, Guehring, D, Nurjadi, JP, Kretzer, G, Schmidmaier, PA, Grützner et L, Helbig. Efficacy of an Antibiotic Loaded Ceramic-Based Bone Graft Substitute for the Treatment of Infected Non-Unions. *Biomedicines*. [en ligne]. 10 août 2022. Vol. 10, n° 10. [Consulté le 30 novembre 2022]. DOI 10.3390/biomedicines10102513.

102. KALLALA, R., HARRIS, W. Edwin, IBRAHIM, M., DIPANE, M. et MCPHERSON, E. Use of Stimulan absorbable calcium sulphate beads in revision lower limb arthroplasty. *Bone & Joint Research*. octobre 2018. Vol. 7, n° 10, pp. 570-579. DOI 10.1302/2046-3758.710.BJR-2017-0319.R1.

103. SANDIFORD, N. Amir. Complication rates are low with the use of Stimulan calcium sulphate based antibiotic delivery system in the management of patients with hip-related PJI: early results of a consecutive case series. *Hip International: The Journal of Clinical and Experimental Research on Hip Pathology and Therapy*. septembre 2020. Vol. 30, n° 1\_suppl, pp. 3-6. DOI 10.1177/1120700020925093.

104. TARAR, Muhammad Yasir, TOE, Ko Ko Zayar, JAVED, Komal, SHAH, Numan et KHALID, Aizaz. The Risk of Iatrogenic Hypercalcemia in Patients Undergoing Calcium Sulphate Beads Implantation in Prosthetic Joint Surgery: A Systematic Review. *Cureus*. octobre 2021. Vol. 13, n° 10, pp. e18777. DOI 10.7759/cureus.18777.

105. QIU, Xu-Sheng, ZHENG, Xin, SHI, Hong-fei, ZHU, Yan-cheng, GUO, Xia, MAO, Hai-jun, XU, Guang-yue et CHEN, Yi-xin. Antibiotic-impregnated cement spacer as definitive management for

osteomyelitis. *BMC musculoskeletal disorders*. 14 septembre 2015. Vol. 16, pp. 254. DOI 10.1186/s12891-015-0704-1.

106. PAPE, H. C., MARSH, S., MORLEY, J. R., KRETTEK, C. et GIANNOUDIS, P. V. Current concepts in the development of heterotopic ossification. *The Journal of Bone and Joint Surgery. British Volume*. août 2004. Vol. 86, n° 6, pp. 783-787. DOI 10.1302/0301-620x.86b6.15356.

107. EDWARD MCPHERSON, Md Facs, MATTHEW DIPANE, B. A. et SHERIF SHERIF, M. D. Dissolvable Antibiotic Beads in Treatment of Periprosthetic Joint Infection and Revision Arthroplasty - The Use of Synthetic Pure Calcium Sulfate (Stimulan®) Impregnated with Vancomycin & Tobramycin. *Reconstructive Review*. [en ligne]. 19 mars 2013. Vol. 3, n° 1. [Consulté le 6 décembre 2022]. DOI 10.15438/rr.v3i1.27.

108. BARRACK, Robert L., BRUMFIELD, Christopher S., RORABECK, Cecil H., CLELAND, Diana et MYERS, Leann. Heterotopic ossification after revision total knee arthroplasty. *Clinical Orthopaedics and Related Research*. novembre 2002. N° 404, pp. 208-213. DOI 10.1097/00003086-200211000-00034.

109. KALLALA, R. et HADDAD, F. S. Hypercalcaemia following the use of antibiotic-eluting absorbable calcium sulphate beads in revision arthroplasty for infection. *The Bone & Joint Journal*. septembre 2015. Vol. 97-B, n° 9, pp. 1237-1241. DOI 10.1302/0301-620X.97B9.34532.

110. ROMANÒ, C. L., LOGOLUSO, N., MEANI, E., ROMANÒ, D., DE VECCHI, E., VASSENA, C. et DRAGO, L. A comparative study of the use of bioactive glass S53P4 and antibiotic-loaded calcium-based bone substitutes in the treatment of chronic osteomyelitis. *The Bone & Joint Journal*. juin 2014. Vol. 96-B, n° 6, pp. 845-850. DOI 10.1302/0301-620X.96B6.33014.

111. HUMM, Gemma, NOOR, Saqib, BRIDGEMAN, Philippa, DAVID, Michael et BOSE, Deepa. Adjuvant treatment of chronic osteomyelitis of the tibia following exogenous trauma using OSTEOSET(®)-T: a review of 21 patients in a regional trauma centre. *Strategies in Trauma and Limb Reconstruction*. novembre 2014. Vol. 9, n° 3, pp. 157-161. DOI 10.1007/s11751-014-0206-y.

112. FERRANDO, Albert, PART, Joan et BAEZA, Jose. Treatment of Cavitary Bone Defects in Chronic Osteomyelitis: Bioactive glass S53P4 vs. Calcium Sulphate Antibiotic Beads. *Journal of Bone and Joint Infection*. 2017. Vol. 2, n° 4, pp. 194-201. DOI 10.7150/jbji.20404.

113. A, Vora et S, Ali. PROLONGED HYPERCALCEMIA FROM ANTIBIOTIC-ELUTING CALCIUM SULFATE BEADS. *AACE clinical case reports*. [en ligne]. 15 août 2019. Vol. 5, n° 6. [Consulté le 30 novembre 2022]. DOI 10.4158/ACCR-2019-0194.

114. JH, Thwaites, JF, Thwaites, KLY, Ted et T, Chuang. Symptomatic hypercalcaemia following the use of calcium sulfate beads in periprosthetic joint infections. *The New Zealand medical journal*. [en ligne]. 6 octobre 2022. Vol. 135, n° 1556. [Consulté le 30 novembre 2022]. Disponible à l'adresse:

<https://pubmed.ncbi.nlm.nih.gov/35728255/>

115. TOURO MEDICAL SCHOOL, LAS VEGAS, NEVADA, USA, CARLSON JR., Charles Rock, MARKULIS, Emil, TOURO MEDICAL SCHOOL, LAS VEGAS, NEVADA, USA, THOMPSON, Evan, TOURO MEDICAL SCHOOL, LAS VEGAS, NEVADA, USA, HAVILL, John, et KIDNEY SPECIALISTS OF SOUTHERN NEVADA, LAS VEGAS, NEVADA, USA. A Novel Case of Hypercalcemia Following the Use of Calcium Sulfate Beads. *Nephrology - Open Journal*. 15 juillet 2015. Vol. 1, n° 1, pp. 17-19. DOI 10.17140/NPOJ-1-103.
116. JUNG, Yela, MOE, Kyaw, TORRES, Everado Arias, KALANTAR-ZADEH, Kamyar et HANNA, Ramy M. Unique case of profound iatrogenic hypercalcemia in a patient with recent orthopedic prosthetic infection. *Clinical Nephrology. Case Studies*. 2020. Vol. 8, pp. 91-95. DOI 10.5414/CNCS110179.
117. MAGDALENO, Angela et MCCAULEY, Robert A. SEVERE HYPERCALCEMIA AFTER JOINT ARTHROSCOPY: CALCIUM SULFATE BEADS TO BLAME. *AACE clinical case reports*. 2019. Vol. 5, n° 6, pp. e372-e374. DOI 10.4158/ACCR-2019-0216.
118. N, Jiang, GQ, Liu, JJ, Yang, QR, Lin, YJ, Hu et B, Yu. Is Hypercalcemia a Frequent Complication following Local Use of Calcium Sulfate with Antibiotics for the Treatment of Extremity Posttraumatic Osteomyelitis? A Preliminary Study. *BioMed research international*. [en ligne]. 31 mars 2019. Vol. 2019. [Consulté le 30 novembre 2022]. DOI 10.1155/2019/7315486.



## **L'utilisation de supports de Sulfate de Calcium résorbables dans le traitement des ostéomyélites chez le chien et le chat.**

**Nom : Morineau**

**Prénom : Lysel**

### RESUME :

Les ostéomyélites sont des complications peu fréquentes en chirurgie orthopédique vétérinaire. Toutefois, les conséquences d'une infection des tissus osseux peuvent être désastreuses. Le traitement de ces infections comprend un traitement chirurgical de parage et de nettoyage du site infectieux, une stabilisation du foyer de fracture si nécessaire, et une antibiothérapie. La mise en place d'un anti-infectieux directement dans le foyer septique permet d'atteindre localement des concentrations très élevées impossibles à obtenir par voie générale, tout en évitant des effets systémiques indésirables. En chirurgie humaine de nombreux supports sont utilisés, le choix est plus restreint en médecine vétérinaire. La technique la plus utilisée est l'utilisation de PMMA (polyméthacrylate de méthyle), un ciment non résorbable nécessitant une seconde intervention chirurgicale pour le retirer. De nouveaux supports résorbables comme les supports à base de Sulfate de Calcium sont disponibles depuis peu. Ils permettent un relargage complet de l'antibiotique dont ils sont imprégnés, sans seconde intervention. Cette étude fait un état des lieux des traitements de l'ostéomyélite chez le chien et le chat, et présente l'intérêt des supports de Sulfate de Calcium résorbables dans ce traitement. Ces derniers sont préparés de manière extemporanée à partir de poudre d'hydroxyapatite à laquelle on ajoute des antibiotiques sous forme de poudre ou de liquide. Ils permettent une diffusion locale d'antibiotiques pendant plusieurs semaines. Les kits commercialisés permettent de réaliser des billes de plusieurs diamètres qui s'adaptent à toutes les situations. Son utilisation montre peu d'effets secondaires et participe à un taux de guérison de l'infection élevé.

MOTS CLÉS : support Sulfate de Calcium résorbable, ostéomyélites, antibiothérapie locale, chien, chat.

### **The use of absorbable Calcium Sulfate scaffolds in dog's and cat's osteomyelitis treatment.**

**Name: Morineau**

**First Name: Lysel**

### ABSTRACT:

Osteomyelitis is not a frequent complication in veterinary orthopedic surgery. However, the consequences of osteous infections can be catastrophic. As it acts locally and thus, avoids systemic side effects, mechanical surgery combined with antibiotics is the most efficient treatment. Those high local antibiotic concentrations are impossible to reach otherwise. Numerous materials are studied and used in human medicine, but their use remain scarcer in veterinary healthcare. The current reference treatment is PMMA (polymethylmethacrylate), a non-absorbable cement, which involves a second surgery to remove it. Resorbable materials are emerging, such as Calcium Sulfate, which allows for a complete release of the infused antibiotic without further intervention. This study aims to review the state of the art on osteomyelitis treatments in cats and dogs, with a particular focus on the use of Calcium Sulfate. Those are made extemporaneously from hydroxyapatite powder alongside with a liquid or powdered antibiotic. The kits marketed allow making balls of different diameters to accommodate all situation and spread antibiotic for several weeks. Its use shows few side effects and allow for a high recovery rate of infection.

KEY WORDS: absorbable Calcium Sulfate scaffold, osteomyelitis, local antibiotherapy, dog, cat.