



**HAL**  
open science

# Traitements de l'hyposialie : limites et perspectives d'avenir

Paul Théophile

► **To cite this version:**

Paul Théophile. Traitements de l'hyposialie : limites et perspectives d'avenir. Sciences du Vivant [q-bio]. 2023. dumas-04182211

**HAL Id: dumas-04182211**

**<https://dumas.ccsd.cnrs.fr/dumas-04182211>**

Submitted on 5 Oct 2023

**HAL** is a multi-disciplinary open access archive for the deposit and dissemination of scientific research documents, whether they are published or not. The documents may come from teaching and research institutions in France or abroad, or from public or private research centers.

L'archive ouverte pluridisciplinaire **HAL**, est destinée au dépôt et à la diffusion de documents scientifiques de niveau recherche, publiés ou non, émanant des établissements d'enseignement et de recherche français ou étrangers, des laboratoires publics ou privés.

#### IMPORTANT : OBLIGATIONS DE LA PERSONNE CONSULTANT CE DOCUMENT

Conformément au *Code de la propriété intellectuelle*, nous rappelons que le document est destiné à un **usage strictement personnel**. Les "analyses et les courtes citations justifiées par le caractère critique, polémique, pédagogique, scientifique ou d'information" sont autorisées sous réserve de mentionner les noms de l'auteur et de la source (article L. 122-4 du *Code de la propriété intellectuelle*). Toute autre représentation ou reproduction intégrale ou partielle, faite sans le consentement de l'auteur ou de ses ayants droit, est illicite.

---

De ce fait, nous vous rappelons notamment que, **sauf accord explicite** de l'auteur de la thèse ou du mémoire, **vous n'êtes pas autorisé** à rediffuser ce document sous quelque forme que ce soit (impression papier, transfert par voie électronique, ou autre). Tout contrevenant s'expose aux peines prévues par la loi.

NANTES UNIVERSITÉ  
UNITÉ DE FORMATION ET DE RECHERCHE D'ODONTOLOGIE

Année 2023

N°

# Traitements de l'hyposialie : limites et perspectives d'avenir

THÈSE POUR LE DIPLÔME D'ÉTAT DE  
DOCTEUR EN CHIRURGIE DENTAIRE

*Présentée et soutenue publiquement par*

**THÉOPHILE Paul**



*Le 17 mai 2023 devant le jury ci-dessous*

Président : Monsieur le Professeur LESCLOUS Philippe

Assesseur : Madame le Professeur CHAUX Anne-Gaëlle

Directeur : Monsieur le Docteur Gildas RETHORE

Co-directeur : Madame le Docteur Pauline BLERY

 Nantes Université	<b>Présidente</b> Pr. BERNAULT Carine
 Pôle Santé UFR Odontologie	<b>Doyen</b> Pr. SOUEIDAN Assem
	<b>Assesseurs</b> Pr GAUDIN Alexis Pr LE GUEHENNEC Laurent Pr LESCLOUS Philippe

<b>Professeurs des Universités - Praticiens Hospitaliers</b>	
ALLIOT-LICHT Brigitte AMOURIQ Yves CHAUX Anne-Gaëlle GAUDIN Alexis LABOUX Olivier LE GUEHENNEC Laurent	LESCLOUS Philippe LOPEZ Serena PEREZ Fabienne SOUEIDAN Assem WEISS Pierre

<b>Professeur des Universités</b>
BOULER Jean-Michel

<b>Maitre de conférences</b>
VINATIER Claire

<b>Professeur Emérite</b>
GIUMELLI Bernard

<b>Enseignants Associés</b>	
GUIHO Romain (Professeur Associé) LOLAH Aoula (MCU Associé) MAITRE Yoann (MCU Associé)	AMICHIA ALLOH Yomin Cécile (Assistante Associée) IDIRI Katia (Assistante Associée) HASCOET Emilie (Assistante Associée)

<b>Maitres de conférences des Universités - Praticiens Hospitaliers</b>	<b>Chef de Clinique des Universités - Assistant des Hôpitaux</b>
AMADOR DEL VALLE Gilles ARMENGOL Valérie BLERY Pauline BODIC François CLOITRE Alexandra DAJEAN-TRUTAUD Sylvie ENKEL Bénédicte HOORNAERT Alain HOUCHMAND-CUNY Madline JORDANA Fabienne LE BARS Pierre NIVET Marc-Henri PRUD'HOMME Tony RENARD Emmanuelle RENAUDIN Stéphane RETHORE Gildas SERISIER Samuel STRUILLOU Xavier VERNER Christian	BLEU Oriane CLOUET Roselyne EVRARD Lucas HEMMING Cécile HIBON Charles IBN ATTYA Zakarie LEROY Camille LIEPPE Thibault MORCEL Marion OYALLON Mathilde QUINSAT Victoire Eugenie PREVOT Diane REMAUD Thomas

<b>Praticiens Hospitaliers</b>	
DUPAS Cécile	HYON Isabelle

**Par délibération, en date du 6 décembre 1972, le conseil de la faculté de Chirurgie dentaire a arrêté que les opinions émises dans les dissertations qui lui seront présentées doivent être considérées comme propres à leurs auteurs et qu'il n'entend leur donner aucune approbation, ni improbation.**

## Remerciements

**A Monsieur le Professeur LESCLOUS Philippe,**

Professeur des Universités – Praticien Hospitalier

Docteur de l'Université de Paris Descartes, habilité à diriger les recherches

Chef du département de Chirurgie Orale

- NANTES -

*Pour m'avoir fait l'honneur d'accepter la présidence de ce jury,  
Pour vos enseignements pendant mes années d'études,  
Veuillez recevoir le témoignage de mon estime et de ma reconnaissance.*

**A Monsieur le Docteur RÉTHORÉ Gildas,**

Maître de Conférences des Universités – Praticien Hospitalier

Docteur de l'Université de Rennes 1, habilité à diriger les recherches

Département des Fonctions-dysfonctions, Imagerie et biomatériaux

- NANTES –

*Pour m'avoir fait l'honneur d'accepter de diriger cette thèse,  
Pour m'avoir accompagné et guidé dans la rédaction de ce travail,  
Pour vos précieux conseils et votre rigueur,  
Pour votre disponibilité et votre bienveillance,  
Veuillez trouver ici le témoignage de ma gratitude et de mon profond respect.*

**A Madame le Docteur BLERY Pauline,**

Maître de Conférences des Universités – Praticien Hospitalier

Docteur de l'Université de Nantes

Département de Prothèses

- NANTES –

*Pour m'avoir fait l'honneur d'accepter de codiriger cette thèse,  
Pour votre implication et vos conseils durant la correction de ce travail,  
Pour votre implication lors de vos encadrements cliniques,  
Veuillez trouver ici le témoignage de mon respect et de mes sincères remerciements.*



**A Madame le Professeur CHAUX Anne-Gaëlle**

Professeur des Universités – Praticien Hospitalier

Docteur de l'Université de Grenoble, habilitée à diriger les recherches

Département de Chirurgie Orale

- NANTES -

*Pour avoir accepté de siéger dans ce jury,  
Veuillez trouver ici l'expression de mon profond respect et de mes sincères remerciements.*

## Table des matières

Liste des abréviations .....	10
Introduction .....	12
I. Rappels anatomiques et physiologiques .....	13
A. Glandes salivaires : anatomie .....	13
1. Glande parotide .....	13
2. Glandes submandibulaires .....	15
3. Glandes sublinguales .....	16
4. Glandes salivaires accessoires .....	17
B. Glandes salivaires : histologie .....	17
1. Glandes salivaires principales .....	17
2. Glandes salivaires accessoires .....	19
C. Glandes salivaires : physiologie .....	20
1. Composition de la salive.....	21
2. Rôles de la salive .....	21
3. Contrôle de la sécrétion salivaire.....	23
II. Physiopathologie des glandes salivaires .....	24
A. Définitions .....	24
B. Epidémiologie.....	24
C. Etiologies de l'hyposialie .....	24
1. Les médicaments sialoprives .....	24
2. La radiothérapie cervico-faciale .....	25
3. Le syndrome de Gougerot-Sjögren.....	26
4. La sénescence .....	28
5. Autres étiologies.....	29
D. Conséquences de l'hyposialie.....	29
E. Démarche diagnostique .....	30
1. Anamnèse .....	30
2. Examens objectifs de l'hyposialie .....	32
III. Traitements actuels de l'hyposialie et limites.....	34
A. Stratégies de traitement .....	34
B. Traitements symptomatiques du syndrome de Gougerot-Sjögren.....	35
C. Stimulants salivaires .....	35
1. Stimulants mécaniques et gustatifs.....	35
2. Procédés pharmacologiques .....	36
3. Procédés non pharmacologiques .....	38

IV. Perspectives d'avenir : état de l'art.....	39
A. Stratégie bibliographique.....	39
B. Résultats .....	40
C. Etat de la recherche pré-clinique <i>in-vivo</i> .....	41
1. Les thérapies cellulaires.....	41
2. Les thérapies basées sur les extraits cellulaires .....	47
3. Les thérapies géniques.....	48
4. Approche par substance active .....	50
5. Approche par l'ingénierie tissulaire .....	51
D. Etat de la recherche clinique.....	53
1. Etudes fondées sur les cellules souches mésenchymateuses .....	53
2. Etude fondée sur la thérapie génique.....	55
Conclusion.....	57
Références bibliographiques .....	59
Table des illustrations.....	68
Annexes .....	69

## Liste des abréviations

**pH** : potentiel Hydrogène

**Gy**: Gray

**IRM** : Imagerie par Résonance Magnétique

**SGSp** : Syndrome de Gougerot-Sjögren primaire

**CMH** : Complexe Majeur d'Histocompatibilité

**ACR/EULAR** : *American College of Rheumatology/European League Against Rheumatism*

**HEC** : HydroxyEthyl Cellulose

**PGM** : PolyGlyceryl Methacrylate

**CDxx**: Cluster de Différenciation

**IFN- $\alpha$**  : Interféron- $\alpha$

**AGEPS** : Agence Générale des Equipements et Produits de Santé

**Ci** : Curie

**HeTOP** : *Health Terminology/Ontology Portal*

**MeSH** : *Medical Subject Heading*

**VEGF** : *Vascular Endothelial Growth Factor*

**HGF** : *Hepatocyte Growth Factor*

**TTT** : TraiTemenT

**IV** : IntraVeineuse

**IR** : IRradiation

**COX-2** : Cyclooxygenase-2

**MMP-2** : Métalloprotéinase Matricielle 2

**NMX** : NorMoXique

**HPX** : HyPoXique

**CFA** : *Complete Freund's Ajuvant*

**CMV** : CytoMégaloVirus

**AAV** : *Adeno Associated Virus*

**Ad** : Adénovirus

**SHH** : *Sonic HedgeHog*

**TLK1** : *Tousled-Like Kinase 1*

**BMP6** : *Bone Morphogenetic Protein 6*

**hKGF** : *human Keratinocyte Growth Factor*

**siARN** : *small-interfering RNA*

**KGF-1** : *Keratinocyte Growth Factor 1*

**FGF-7** : *Fibroblast Growth Factor 7*

**SIS** : Small Intestinal Submucosa

**(h)AQP** : Aquaporine (humaine)

**L1p-FH** : *Laminin-1<sub>peptide</sub> - Fibrin Hydrogel*

**SVF** : Stromal Vascular Fraction

**PRP(e)** : (extrait de) Plasma Riche en Plaquettes

**PRFe** : Plasma Rich Fibrin (extract)

**CSH** : Cellules Souches Hématopoïétiques

**TNF** Tumoral Necrosis Factor

**TGF** : Tumoral Growth Factor

**ARNm** : ARN messenger

**UAGT** : Ultrasound Assisted Gene Transfer

**ARNc** : ARN complémentaire

**ITRT** : Instituto de Terapia Regenerativa Tisular

**AdSC** : *Adipose Derived Stem Cells*

**CSM** : Cellules Souches Mésoenchymateuses

**HSC** : Cellules Souches Hématopoïétique

**BMSC** : *Bone Marrow Stem Cells*

**EGF** : *Epithelial Growth Factor*

**PBMC** : Peripheral Blood Mononuclear Cell

**E-MNC** : *Effectively conditioned PBMNCs*

**DPC** : *Dental Pulp Cells*

**DPEC** : *Dental Pulp Endothelial Cells*

**MAEC** : Mouse Aortic vascular Endothelial Cell

**SHED** : *Stem cells from Human Exfoliated Deciduous teeth*

**DFMSC** : *Dental Follicle Mesenchymal Stem Cells*

**(h)SGSC** : (human) Salivary Gland Stem Cells

**SMG-S, PG-S, SLG-S** : submandibular-spheroids, parotid-spheroids, sublingual-spheroids

**(h)LGMCs** : *(human) Labial Glands Mesenchymal Cells*

**BMCE** : *Bone Marrow Cell extract*

**hDPSC-Sev** : *human Dental Pulp Stem Cells - Small extracellular vesicle*

**hUCB-MSCs** : *human Umbilical Cordal Blood Mesenchymal Stem Cells*

**pO<sub>2</sub>** : pression partielle du dioxygène

**mCi** : milliCurie

## Introduction

Les glandes salivaires sont des structures essentielles du système digestif qui produisent et sécrètent la salive. Elles jouent un rôle crucial dans la mastication et la déglutition des aliments, ainsi que dans la digestion des glucides grâce à l'action de l'amylase salivaire. Outre leur rôle dans la digestion, les glandes salivaires ont également d'autres fonctions importantes, telles que la lubrification de la cavité buccale, la protection contre les infections ainsi que la régulation de l'équilibre acido-basique (1).

L'hyposialie est caractérisée comme une diminution pathologique de la sécrétion salivaire. Elle peut avoir des conséquences importantes à long terme sur la santé buccale comme le risque de caries dentaires accru, mais aussi psychologiques en empêchant, par exemple, aux patients de pouvoir s'exprimer et de s'alimenter correctement, ou encore en entravant le port confortable de prothèses amovibles (2). Des solutions médicamenteuses ou non médicamenteuses existent pour stimuler la sécrétion salivaire au quotidien. Cependant ces solutions trouvent leurs limites lorsque la fonction glandulaire est altérée suite à des lésions irréversibles. Cela concerne principalement les patients ayant bénéficié une radiothérapie tête et cou, ceux atteints du syndrome de Gougerot-Sjögren, ou encore lors du vieillissement physiologique (3).

L'incidence annuelle mondiale des cancers tête et cou est approximativement de 550 000 cas. La radiothérapie est un traitement efficace dans ce type d'affection, au détriment des glandes salivaires dans le champ d'irradiation qui subissent des dommages irréversibles (4).

Le syndrome de Gougerot-Sjögren est une maladie auto-immune entraînant, entre autres, des lésions irréversibles des glandes salivaires et lacrymales, à l'origine d'un syndrome sec. Il n'y a actuellement pas de traitement pour cette maladie et seuls les symptômes peuvent être soulagés. Cela concerne entre 0,1 et 0,5% de la population mondiale et affecte les femmes dans plus de 95% des cas (5).

Des solutions sont en cours de développement dans les laboratoires dans le but de pallier au manque de thérapeutiques. Les premiers essais cliniques sont en cours. Ces traitements consistent à régénérer ou encore remplacer les glandes lésées en faisant appel à des solutions telles que la thérapie cellulaire, la thérapie génique, les composés bioactifs et l'ingénierie tissulaire.

Ce travail de revue de la littérature présente tout d'abord les traitements actuels et leurs limites sur les différentes causes d'hyposialie évoquées ci-dessus, les solutions en cours de développement dans les laboratoires et enfin les essais cliniques pour pallier au manque de thérapeutiques actuelles en faisant appel à des solutions telles que la thérapie cellulaire, la thérapie génique, les composés bioactifs et l'ingénierie tissulaire.

# I. Rappels anatomiques et physiologiques

## A. Glandes salivaires : anatomie

### 1. Glande parotide

#### a) Rapports anatomiques et généralités

Ce sont les glandes salivaires les plus volumineuses des trois paires principales. Elles pèsent chacune entre 25 et 30 grammes et sont situées dans la région pré-auriculaire (**Fig. 1**). Ses rapports anatomiques sont :

- antérieurement le muscle masséter, le ramus mandibulaire et le muscle ptérygoïdien médial
- postérieurement le muscle sterno-cléido-mastoïdien
- latéralement les nœuds parotidiens profonds et superficiels, ainsi que les tissus cutanés.

Un ensemble de nerfs et de vaisseaux la traverse, notamment :

- le nerf facial (VII) qui va définir un lobe parotidien superficiel et un lobe parotidien profond
- la veine jugulaire externe qui naît de l'union de la veine temporale superficielle et de la veine maxillaire
- l'artère auriculaire postérieure issue de l'artère carotide externe.

Le **conduit parotidien** d'une longueur d'environ 5 cm émerge du bord antérieur de la parotide, navigue parallèlement au zygoma le long du muscle masséter, puis traverse le muscle buccinateur pour aboutir aux environs de la 2<sup>ème</sup> molaire maxillaire. Dans 20% des cas, un prolongement de la glande parotide chevauchant antérieurement et latéralement le muscle masséter et adjacent au canal parotidien peut donner de façon isolée une glande parotide accessoire.

#### b) Vascularisation

La glande parotide est irriguée par l'artère **carotide externe**. Le drainage veineux est assuré par la veine rétromandibulaire issue de l'union de la veine maxillaire et de la veine temporale superficielle pour rejoindre la veine jugulaire externe (6) (7).

#### c) Innervation et lymphatiques

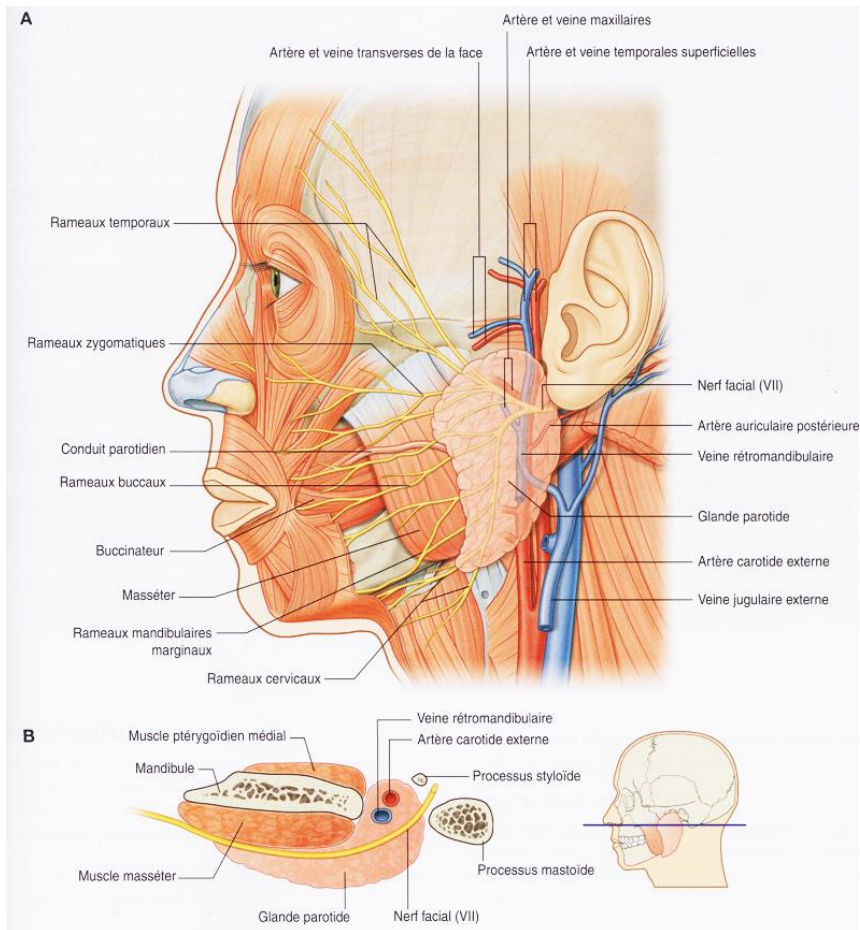
La parotide est innervée de façon autonome par les commandes :

- **sympathique** issue du ganglion cervical supérieur
- **parasymphatique**, majoritaire, assurée par le nerf auriculo-temporal issu du nerf mandibulaire (V<sub>3</sub>) qui va assurer le déclenchement de la production de salive (3) (**Fig. 2**).

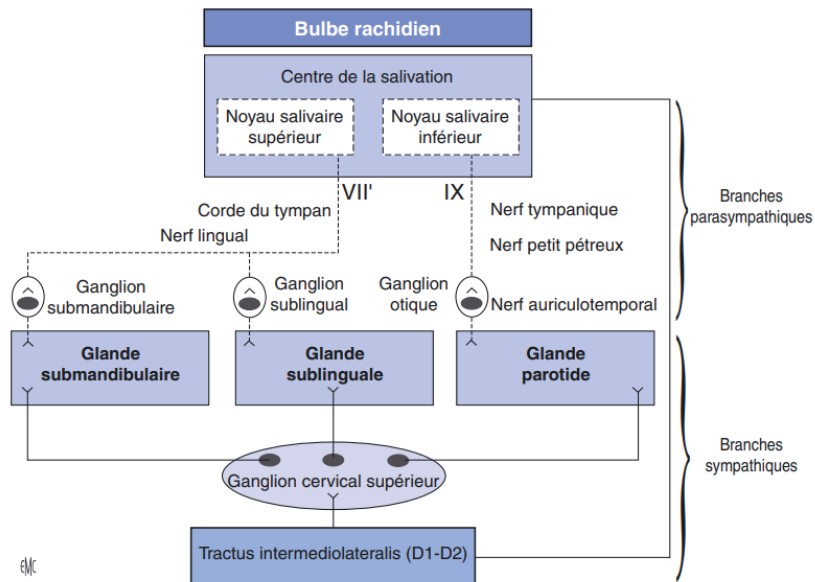
La salive sécrétée sera quasi exclusivement de composition **séreuse**.

Le **drainage lymphatique** est assuré par deux couches de nœuds lymphatiques parotidiens :

- superficiels : ils sont situés entre la capsule conjonctive parotidienne et la glande en elle-même et assurent 90% du drainage lymphatique de la parotide (8)
- profond.



**Figure 1** – Schéma anatomique de l'espace latéro-pharygien (9)



**Figure 2** – Représentation schématique de l'innervation des glandes salivaires principales. VII' : nerf intermédiaire ; IX : nerf glossopharyngien (3)



## 2. Glandes submandibulaires

### a) Rapports anatomiques et généralités

Les glandes submandibulaires sont situées dans le triangle submandibulaire en superficie et se prolongent sur la face médiale du corpus mandibulaire. Elles pèsent entre 7 et 16 grammes chacune. Elles sont asymétriques, de volume et de forme irrégulières (10) (11).

Le triangle submandibulaire est limité :

- supérieurement par le bord inférieur de la mandibule
- inférieurement par les deux ventres du muscle digastrique.

La glande submandibulaire possède trois faces :

- latérale apposée sur la fosse submandibulaire et l'insertion du muscle ptérygoïdien médial avant de déborder latéralement sous le corpus mandibulaire
- médiale qui se prolonge depuis le bord postérieur du muscle mylo-hyoïdien en avant en direction de la glande sublinguale.
- inférieure limitée par le platysma et la peau (**Fig. 3**).

Le **conduit submandibulaire**, de 4 à 5 cm de longueur, émerge antéro-médialement à la glande submandibulaire, court latéralement au muscle hyo-glosse, passe entre le muscle génio-glosse et la glande sublinguale puis s'abouche au niveau des caroncules sublinguales. Dans certains cas un prolongement sublingual se détache en suivant le canal excréteur submandibulaire et poursuit sa course en profondeur du muscle mylo-hyoïdien. Ce prolongement est à distinguer de la glande sublinguale (12). La salive sécrétée est mixte à prédominance **séreuse** (10).

### b) Vascularisation

La glande submandibulaire est **vascularisée** par l'artère submentale et l'artère sublinguale, respectivement collatérales de l'artère faciale et de l'artère linguale.

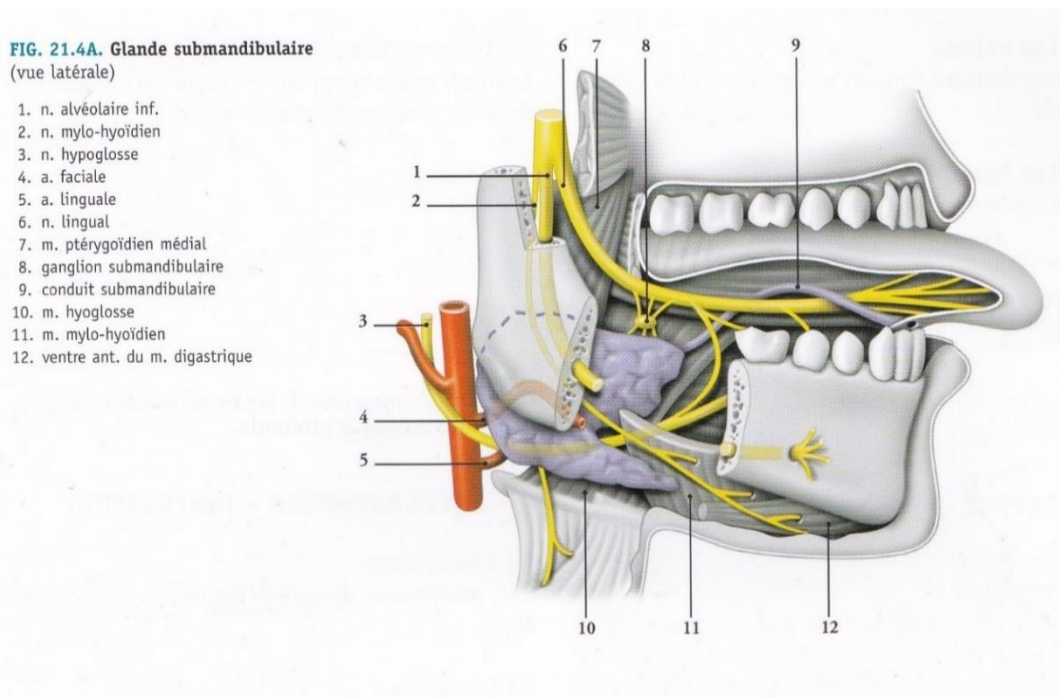
Le **drainage veineux** est assuré principalement par la veine faciale antérieure.

### c) Innervation et lymphatiques

Les glandes submandibulaires possèdent une double-innervation :

- **parasymphatique**, qui est assurée par le nerf lingual et entraîne la production de salive.
- **sympathique**, issue du ganglion cervical supérieur, qui accompagne le trajet du nerf lingual et assure la production d'une salive de type muqueuse (13) (**Fig. 2**).

Le **drainage lymphatique** est assuré par les nœuds submandibulaires.



**Figure 3** - Schéma anatomique de la glande submandibulaire (14)

### 3. Glandes sublinguales

#### a) Rapports anatomiques et généralités

Elles sont de forme ovoïde et d'une masse moyenne de 2 à 4 grammes.

Elles se situent dans le plan sous-muqueux du plancher buccal, sous le repli sublingual, et reposent sur le muscle mylohyoïdien (15).

Latéralement, elles sont limitées par le muscle longitudinal inférieur et le muscle génioglosse.

Médialement, se trouve le muscle génioglosse (**Fig. 4**).

La sécrétion de ces glandes peut se faire, soit directement à travers la muqueuse sus-jacente, soit par le conduit sublingual qui naît de la face profonde de la glande, longe le conduit submandibulaire et s'abouche au niveau des caroncules sublinguales.

#### b) Vascularisation

Les artères proviennent des artères linguales et submentonnières. Elles se drainent dans la veine profonde de la langue (7).

#### c) Innervation et lymphatiques

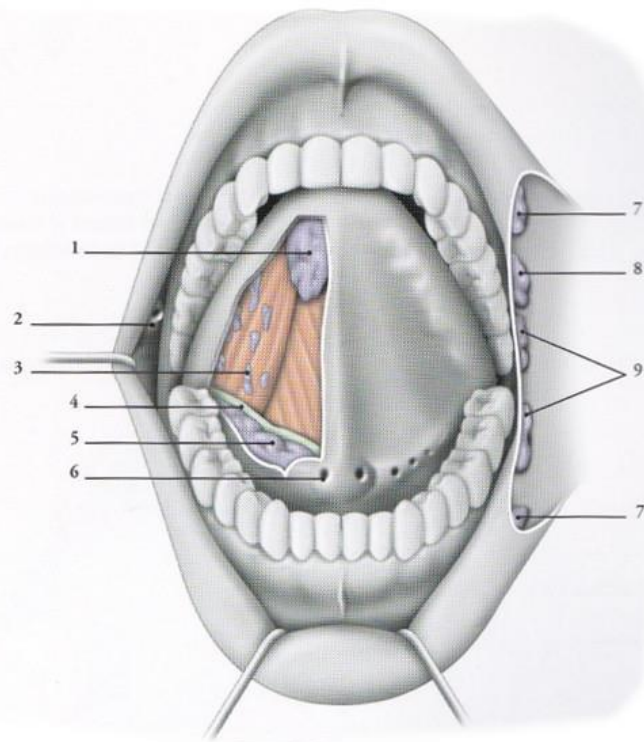
**L'innervation sympathique et parasymphatique** est similaire à celle des glandes submandibulaires du point de vue fonctionnel.

L'innervation parasymphatique assure la production de salive à prédominance **muqueuse** (10).

Le **drainage lymphatique** est assuré par les nœuds submandibulaires.

**FIG. 21.5. Glandes salivaires mineures**  
(bouche ouverte et langue relevée)

1. glande linguale ant.
2. papille parotidienne
3. glande linguale
4. conduit submandibulaire
5. glande sublinguale
6. caroncule sublinguale
7. glandes labiales
8. glandes buccales
9. glandes molaires



**Figure 4** - Schéma anatomique de la glande sublinguale et des glandes salivaires mineures (14)

#### 4. Glandes salivaires accessoires

Elles sont au nombre de **800 à 1000** dans la cavité buccale et l'oropharynx (16). Leur taille varie entre 1 et 5 millimètres.

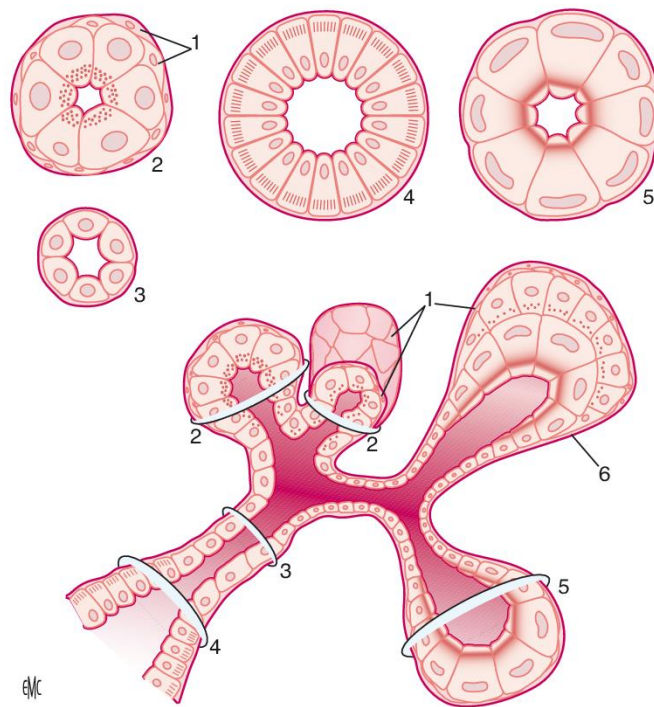
Elles sont situées principalement sur la langue, les lèvres, les muqueuses et le palais. Elles peuvent également se trouver au niveau des tonsilles, de la région supra-glottique, et des sinus de la face (10) (**Fig. 4**).

### B. Glandes salivaires : histologie

#### 1. Glandes salivaires principales

Durant l'embryogénèse, les glandes parotides, qui sont les premières glandes salivaires principales à apparaître, débutent leur croissance vers la 6<sup>ème</sup> semaine de développement. Dès lors, un bourgeon primitif va subir une série d'invaginations importantes pour aboutir à un réseau très ramifié (17).

Les glandes salivaires principales sont organisées en **lobes**, puis en **lobules**, eux-mêmes composés d'unités sécrétoires élémentaires appelés **adénomères**. La portion terminale de l'adénomère d'une glande salivaire principale est de forme acineuse, c'est-à-dire en forme de sphérule avec une lumière étroite (18) (**Fig. 5**).



1. Cellules myoépithéliales ; 2. acinus séreux ; 3. canal intercalaire ; 4. canal strié ; 5. acinus muqueux ; 6. acinus mixte séromuqueux

**Figure 5** - Structure histologique des différents types d'acini et canaux glandulaires (3)

Les **acini** sont composés de plusieurs couches cellulaires. Elles sont organisées de dedans en dehors : de cellules sécrétrices, d'une couche de cellules myoépithéliales, d'une membrane basale.

Les cellules **myoépithéliales** reprennent structurellement et fonctionnellement les caractéristiques d'une cellule épithéliale et d'un muscle lisse. Elles ont pour rôles :

- une fonction **contractile** lors de la stimulation des glandes salivaires
- la **protection** du parenchyme sous-jacent (19).

Il est possible de classifier les acini selon leur produit de sécrétion : les acini séreux, muqueux, ou bien mixtes (**Tableau 1**).

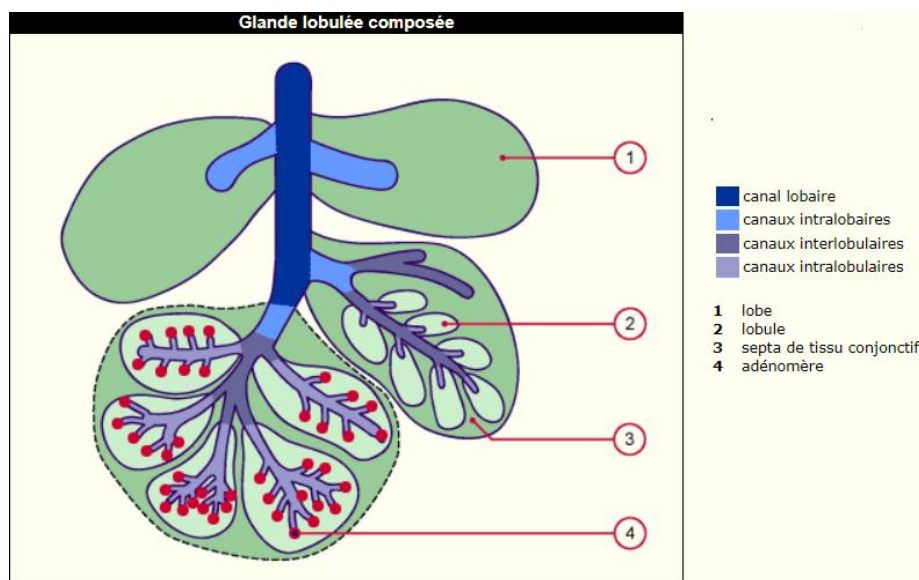
		<b>Acini séreux</b>	<b>Acini muqueux</b>
<b>Forme</b>		Sphérique	Plus allongée/tubulaire
<b>Lumière</b>		Etroite	Plus large
<b>Cellules sécrétrices</b>	<b>Forme</b>	Pyramidale	Plus grande et cubique
	<b>Noyau</b>	Arrondi volumineux central	Petit et basal
	<b>Caractéristiques</b>	<ul style="list-style-type: none"> <li>- Réticulum endoplasmique granuleux développé</li> <li>- Grains de sécrétion au pôle apical</li> </ul>	<ul style="list-style-type: none"> <li>- Organites basaux</li> <li>- Gouttelettes de mucine occupent la majorité du volume cellulaire</li> </ul>

**Tableau 1** – Propriétés des glandes exocrines classifiées selon le produit de sécrétion

Les **acini mixte** (= séromuqueux) sont composés des deux types de cellules précédemment décrits. Ils présentent comme caractéristiques :

- une forme plus allongée
- les cellules séreuses s'immiscent entre les cellules muqueuses par le pôle apical en direction de la lumière canalaire
- les cellules séreuses enveloppent les cellules muqueuses en réalisant une formation en demi-lune dite « croissant de Gianuzzi » (20).

Les glandes salivaires principales et accessoires ont une fonction sécrétoire exocrine. Ainsi, le produit issu des acini va être déversé à l'extérieur de l'organisme (21). Le produit excrété par l'acinus va successivement passer par un canal intercalaire, confluent de plusieurs acini, puis un canal intralobulaire (= canal strié), puis interlobulaire, puis intralobaire pour enfin se déverser dans le canal lobaire (**Fig. 6**).



**Figure 6** – Schéma d'une glande lobulée composée (18)

## 2. Glandes salivaires accessoires

L'organisation fonctionnelle des glandes salivaires accessoires est plus simple de telle sorte que les canaux intercalaires sont allongés et les canaux intralobulaires sont, soit moins développés, soit absents. Les glandes salivaires accessoires sont de types **muqueuses** ou **séromuqueuses** à l'exception des glandes de Von Ebner qui sont de type séreuses (10) et situées au contact du V lingual formé par les papilles caliciformes. (21)

## C. Glandes salivaires : physiologie

Les glandes salivaires ont pour fonction principale la production et la sécrétion de la salive (10). La salive totale produite par un adulte est évaluée entre **1 et 1,5 litre par jour**. La production est accrue pendant le repas et diminuée pendant le sommeil (16). La production de salive est de l'ordre de 0,3 ml/min en période d'éveil en dehors des périodes de stimulation. Elle augmente à 2ml/min et jusqu'à 7 ml/min au moment des repas. Elle est proche de 0 lors des phases de sommeil (22). Il est ainsi estimé que 80% à 90% de la salive est produite au moment des repas (23).

Les glandes salivaires principales produisent à elles seules 90% de la salive non stimulée :

- les glandes parotides produisent 20 à 28% de la salive non stimulée
- les glandes submandibulaires et sublinguales produisent 65 à 68% de la salive non stimulée.

Les glandes salivaires accessoires, estimées entre 800 à 1000 et dispersées au sein de la muqueuse buccale et de l'oropharynx, produisent 4 à 10% de salive non stimulée (22,23). La quantité de salive est en moyenne plus élevée chez l'homme que chez la femme (24).

Durant les périodes de stimulation, la glande parotide devient majoritaire et sécrète en moyenne 53% de la salive totale. Les glandes submandibulaires et sublinguales produisent 46% de la salive, et les glandes accessoires seulement 1% de la salive (22).

Selon *Navazesh et al.* (1992), la sécrétion salivaire décroît en vieillissant en dehors des périodes de stimulations, la cause principale étant la sénescence des glandes submandibulaires et sublinguales produisant la majorité de la salive non stimulée (25). Toujours selon cette étude, lors d'une stimulation mécanique, la fonction salivaire stimulée des personnes âgées est en moyenne supérieure à celle des personnes jeunes sans que cela puisse être expliqué.

Il est en revanche démontré que la **fonction sécrétoire parotidienne ne décroît pas avec l'âge** en l'absence de pathologies locales ou systémiques (25).

Certains auteurs suggèrent que le paramètre le plus facile et pertinent à mesurer pour estimer la capacité sécrétoire est la quantité de salive totale qui tiendra compte de la salive stimulée, non stimulée, le fluide gingival, les débris alimentaires, ou encore les traces éventuelles de composés chimiques et de médicaments (23).

## 1. Composition de la salive

La salive est composée à 99% d'eau, le reste étant des composés organiques et inorganiques (**Tableau 2**).

Composés organiques		Propriétés
<b>Enzymes salivaires</b>	$\alpha$ -amylases salivaires	Hydrolyse de l'amidon
	Lipases salivaires	Hydrolyse des triglycérides
	Lysozymes	Antiseptique
	Lactoperoxydases	Antiseptique
<b>Protéines riches en prolines</b>		Lubrifiant et homéostasie du calcium buccal
<b>Mucines</b>		Lubrifiant et élaboration de la PEA (pellicule exogène acquise)
<b>Lactoferrines</b>		Antiseptique et supposément anti-inflammatoire
<b>Histatines</b>		Supposément antifongique
<b>Stathérines</b>		Forte affinité à l'hydroxyapatite, élaboration de la PEA et lubrifiant
<b>Cystatines</b>		Inhibition d'enzymes bactériennes et virales
<b>Défensines</b>		Antiseptique et immunomodulateur
<b>Immunoglobulines sécrétoires (majoritairement IGA<sub>s</sub>)</b>		Défense immunitaire contre les bactéries et virus à porte d'entrée bucco-nasale.

**Tableau 2** - Composés organiques de la salive et leurs propriétés principales (3)

Dans une moindre mesure des traces d'urée, d'ARNm, de NGF (*Nerve Growth Factor*), de EGF (*Epithelial Growth Factor*), et d'IGF (*Insuline Like Growth factor*) sont trouvées.

La composition inorganique de la salive est faite d'ions sodium ( $\text{Na}^+$ ), potassium ( $\text{K}^+$ ), calcium ( $\text{Ca}_2^+$ ), hydrogène ( $\text{H}^+$ ), chlorure ( $\text{Cl}^-$ ), phosphates inorganiques, bicarbonates ( $\text{HCO}_3^-$ ), thiocyanates, halogènes ( $\text{F}^-$  et  $\text{I}^-$ ). Les ions  $\text{H}^+$  sont responsables du pH salivaire. Ils sont tamponnés par les ions bicarbonates. Les ions  $\text{Ca}^{2+}$  et les phosphates inorganiques participent à la formation de cristaux d'hydroxyapatite (3).

## 2. Rôles de la salive

Les rôles de la salive sont multiples. Selon *Dawes et al. (2015)*, la salive participe à l'humidification et la lubrification de la cavité buccale, l'olfaction, le goût, la digestion, la protection de la muqueuse orale et œsophagienne et le maintien de l'intégrité de la dent (1).

### a) Humidification et lubrification de la cavité buccale

La salivation en continue et en quantité suffisante va permettre par le processus de déglutition un « nettoyage » de la cavité buccale en mettant en mouvement les débris alimentaires, micro-organismes, cellules épithéliales desquamées, leucocytes, ... (26). De plus, la salivation en continue prévient des sialodochites en empêchant la contamination par voie rétrograde de microorganismes (27).

La lubrification apportée principalement par les mucines va donner à la salive une propriété de revêtement viscoélastique. Ainsi les traumatismes, tels que les ulcérations, générés par la mastication, la phonation, et la déglutition seront minorés.

## b) Olfaction et goût

La salive va servir de solvant pour que les exhausteurs de goût diffusent et interagissent avec les bourgeons du goût (28). La sensation d'aigreur va être diminuée de par la présence de bicarbonates salivaires ( $\text{HCO}_3^-$ ). La présence d'enzymes dans la salive va transformer certains produits complexes en substrats plus simples, ce qui peut modifier le goût des aliments (3).

## c) Digestion

La présence d'enzymes dans la salive comme les lipases et les  $\alpha$ -amylases participe à la formation du bol alimentaire en initiant le catabolisme des acides gras et des polysaccharides (3). En effet, les amylases, qui sont les protéines les plus abondantes dans la salive, débute la digestion de l'amidon. Cependant, elles perdent rapidement leur activité à l'arrivée dans l'estomac du fait de l'environnement acide. Les amylases salivaires vont donc en particulier convertir des polysaccharides non solubles en sous-unités solubles. Cela présente donc deux autres fonctionnalités intéressantes : la dissolution d'aliments coincés entre les dents et la diminution du nombre de substrats essentiels à la prolifération bactérienne (29).

## d) Protection des muqueuses orale et œsophagienne

La salive va protéger contre les agressions bactériennes, mécaniques, chimiques, et thermiques. En effet, les propriétés viscoélastiques de par la présence de mucines permet de créer un film protecteur des agressions environnementales (30). Elle est, en général, en quantité suffisante pour absorber les dommages potentiels de l'apport d'un aliment ou boisson chaude. La salive dilue n'importe quelle substance entrant en bouche. Sécrétée en quantité suffisante, une substance au goût désagréable va pouvoir être recrachée avant d'atteindre le reste du tractus digestif (1).

## e) Maintien de l'intégrité de la dent

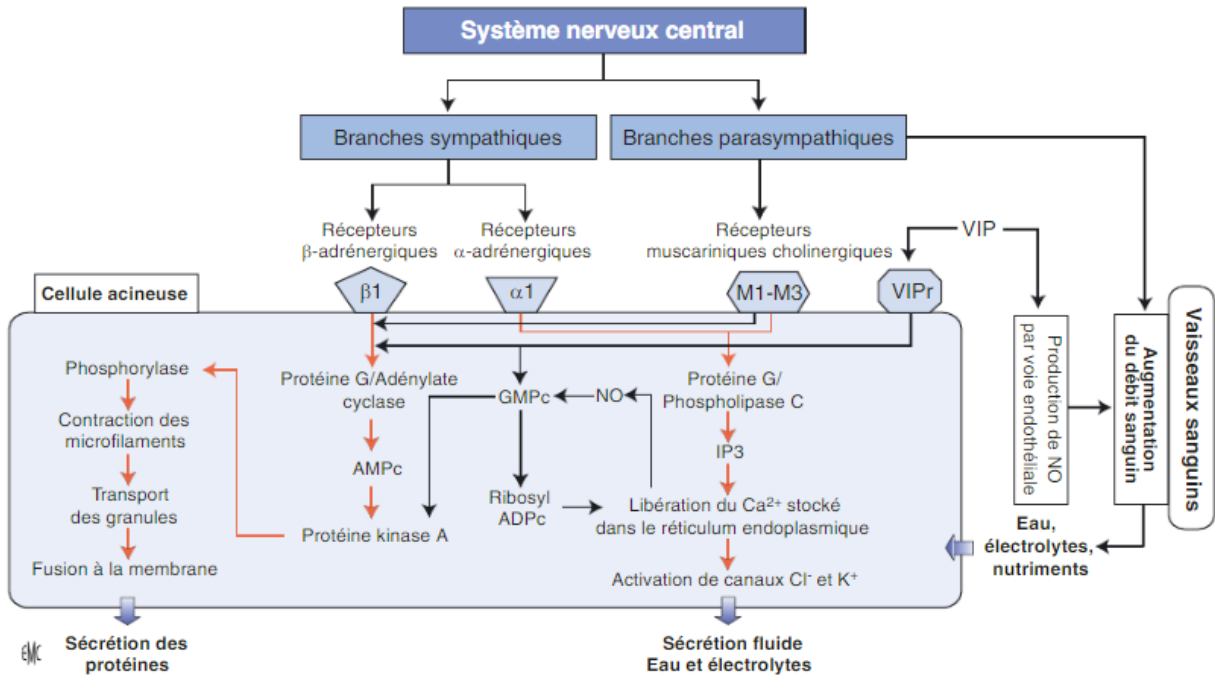
La composition salivaire est variable selon les individus, il a été mis en évidence que le risque de carie dentaire était diminué quand la salive possédait ces caractéristiques (30) :

- un bon débit et une bonne capacité tampon pour rehausser le pH
- une plus haute concentration en calcium et phosphates
- une plus haute concentration en ammoniaque
- une plus haute concentration en ATP (Adénosine TriPhosphate) et fructose diphosphate
- une augmentation de l'activité des aldolases et de l'absorption de l' $\text{O}_2$  par les bactéries
- une activité augmentée des opsonines
- une augmentation générale de l'activité antibactérienne
- une augmentation de l'activité antibactérienne spécifique des lactobacilles et streptocoques.
- et un plus grand nombre de leucocytes intacts.



### 3. Contrôle de la sécrétion salivaire

Le contrôle de la sécrétion est exclusivement déclenché par le système nerveux autonome sympathique et parasympathique. Les principaux neuromédiateurs de la sécrétion salivaire sont l'acétylcholine et la noradrénaline, respectivement agoniste des récepteurs muscariniques M1 à M5 et des adrénorecepteurs  $\alpha 1$  et  $\beta 1$  (**Fig. 7**). La sécrétion réflexe est déclenchée par différents stimuli, principalement gustatif, mais également par la mastication. L'odorat, l'ouïe et la vue peuvent également déclencher la salivation sous forme de réflexe conditionné (31). Le goût acide tel qu'apporté par l'acide citrique, ou bien l'umami contenu dans le glutamate monosodique déclenchent une forte réponse réflexe salivaire. Viennent ensuite par ordre décroissant les goûts salés, sucrés, et enfin le goût amer (32).



**Figure 7** - Schéma de régulation de la salivation dans les glandes salivaires (3)

AMPc : Adénosine Monophosphate Cyclique ; GMPC : Guanosine Monophosphate Cyclique ; IP3 : Inositol Triphosphate ; Ribosyl ADPC : Ribosyl-Adénosine Diphosphate Cyclique ; NO : monoxyde d'azote ; VIP : Polypeptide Vasoactif Intestinal ; VIPr : récepteur au VIP ; Cl<sup>-</sup> : chlore ; K<sup>+</sup> : potassium.

## II. Physiopathologie des glandes salivaires

### A. Définitions

Un certain nombre d'évolutions physiologiques ou pathologiques peuvent être à l'origine d'une modification du flux salivaire, que ce soit en quantité ou en qualité. Cependant, il faut distinguer l'inconfort causé par une sensation de bouche sèche, qui est un facteur subjectif, d'une quantité insuffisante de salive objectivement mesurable.

Le dictionnaire de l'académie nationale de médecine en ligne précise les définitions suivantes (33) :

- **hyposialie** : diminution pathologique de la sécrétion salivaire qui peut être responsable de sécheresse buccale, dite xérostomie, et de dysphagie
- **xérostomie** : sécheresse de la bouche due à une diminution, une modification ou un arrêt de la sécrétion salivaire.
- **asialie** : défaut de salive par diminution ou suppression de sa sécrétion.

### B. Epidémiologie

En 2018, une revue systématique (34) révèle que la prévalence de l'hyposialie dans la population générale est d'en moyenne 20/100. La prévalence augmente dans la population âgée. Cependant, le risque de xérostomie lié peut être sous ou surestimé, faute d'approche clinique satisfaisante. Cependant, il est à noter que la corrélation entre vieillissement et xérostomie n'est pas établie. Il est important de prendre en compte d'autres facteurs étiologiques tels que la médication chronique ou autres comorbidités qui augmentent généralement avec l'âge (34).

### C. Etiologies de l'hyposialie

Les étiologies sont extrêmement nombreuses et peuvent être classées en quatre grandes causes.

#### 1. Les médicaments sialoprives

Plus de 400 médicaments sont susceptibles de provoquer une hyposialie. La multiplication du nombre de traitements médicamenteux augmente significativement le risque de survenue de ce trouble oral. (35)

Parmi les classes les plus communes, ces médicaments sont surreprésentés (36,37) :

- anticholinergiques
- antiparkinsoniens
- antidépresseurs
- antipsychotiques (neuroleptiques)
- antihistaminique
- agents sédatifs
- médicament contre le VIH (antirétroviraux)
- médicaments cytotoxiques
- médicaments antinéoplasiques
- opioïdes
- antihypertenseurs

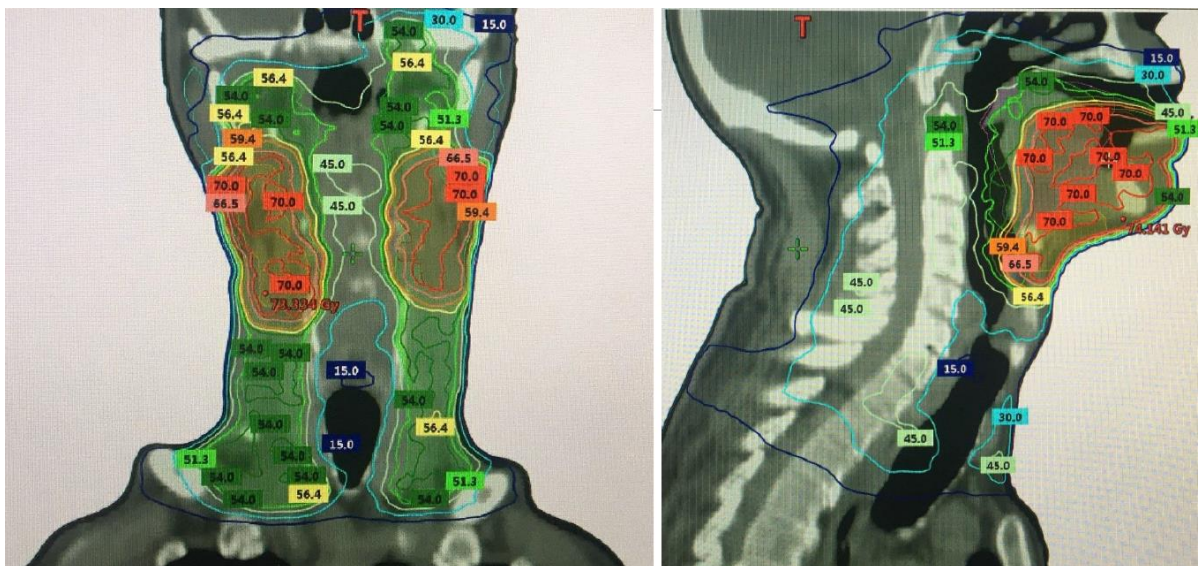
Les psychotropes sont surreprésentés dans la diminution quantitative de la fonction salivaire (37). Plusieurs classifications existent selon leur famille pharmacologique, leurs effets et les dangers qu'ils présentent sans faire consensus. Ils peuvent se classer en quatre grands groupes (38) :

- psycholeptiques (neuroleptiques et hypnotiques)
- psychoanaleptiques (antidépresseurs et psychotoniques)
- normothymiques (régulateurs de l'humeur)
- psychodysléptiques (alcool et autres drogues telles que les cannabinoïdes, amphétamine, ecstasy, opiacés, LSD, cocaïne, ...).

## 2. La radiothérapie cervico-faciale

La radiothérapie cervico-faciale a pour but premier d'éliminer toute prolifération maligne dans une zone ciblée par l'intermédiaire de rayonnements ionisants. Ce traitement s'effectue par administration de doses de rayonnements répétées sur plusieurs séances. La dose de rayonnements est exprimée en Gray (Gy) (3). L'administration de ces doses se doit d'être optimale, c'est-à-dire que les doses délivrées sont maximales sur la tumeur et minimales sur les tissus environnants. Le calcul des doses à délivrer est réalisé avant de débiter le traitement. Il sera dépendant de plusieurs paramètres tels que l'âge du patient, son état de santé, ou encore la nature de la tumeur. Cela peut se représenter visuellement par une carte de doses superposées à une imagerie du patient (**Fig. 8**) (39).

La conséquence immédiate négative de ce traitement est la lésion temporaire ou définitive des structures saines localisées dans le champ d'irradiation. Plus la dose reçue est importante, plus le risque de lésion est grand. Une dose cumulée de 10 Gy entrainera des effets secondaires quasi-immédiats tels que la perte de goût ainsi que l'apparition de mucites. Ces lésions sont généralement **temporaires**. La sensation du goût peut prendre plusieurs années à réapparaître (39). Au-delà de 25 à 40 Gy, des lésions **irréversibles** se produisent sur les glandes salivaires. Une dose cumulée de 60 à 70 Gy entraine une dégénérescence des acini glandulaires. Cliniquement, l'hyposialie en sera la conséquence. Le traitement de carcinomes épidermoïdes intéressant la tête et le cou nécessite des doses moyennes de 70 Gy, ce qui entrainera très fréquemment des atteintes irréversibles, et notamment une hyposialie.



**Figure 8** – Exemple d'imagerie IRM en vue frontale et sagittale avec superposition d'une carte de doses (en Gy) d'un patient ayant subi une radiothérapie cervico-faciale suite à un carcinome épidermoïde du plancher buccal. Réalisée au Centre Jean Perrin, CHU de Clermont-Ferrand, en 2017.

A l'échelle histologique, la lésion du parenchyme glandulaire se traduit par une hypocellularisation, une hypovascularisation, la formation de tissus fibreux et d'œdèmes (40). Sur le plan qualitatif, la salive possède un pH plus faible, une augmentation du taux d'acide urique, et une augmentation de lactobacille acidophile (41).

La salive, sécrétée en quantité et qualité insuffisante, ne pourra plus assurer de façon satisfaisante les nombreuses fonctions citées précédemment. Une attention toute particulière en termes d'hygiène et de diététique devra s'imposer au patient, avant, pendant, et après le traitement pour maintenir une bonne qualité de vie orale (42) (43).

Avant la radiothérapie :

- le chirurgien-dentiste recherche de potentiels foyers infectieux d'origine dentaire qui seront éliminés avant le début du traitement
- le patient reçoit une éducation à la bonne hygiène bucco-dentaire, et est informé quant à l'arrêt nécessaire des toxiques comme le tabac et l'alcool.

Pendant le traitement :

- l'hygiène bucco-dentaire se doit d'être rigoureuse, l'emploi d'un bain de bouche (bicarbonate 1,4%) est nécessaire et les prothèses se doivent d'être entretenues.

Après le traitement :

- un suivi régulier par un chirurgien-dentiste (tous les 4 à 6 mois) est nécessaire pour prévenir du risque carieux et infectieux
- cela nécessite la mise en place de gouttières porte-gel fluoré à vie
- il faut enfin substituer la salive par un substitut salivaire ou un sialogogue (si le patient est demandeur).

### 3. Le syndrome de Gougerot-Sjögren

#### a) Définition et épidémiologie

Le syndrome de Gougerot-Sjögren est défini comme une « *maladie auto-immune marquée cliniquement par un assèchement progressif des muqueuses, surtout buccales, mais aussi respiratoires, digestives, génitales etc., ainsi que par des conjonctivites et caractérisé histologiquement par une infiltration lymphoplasmocytaire et une dégénérescence progressive des glandes exocrines.* » (21).

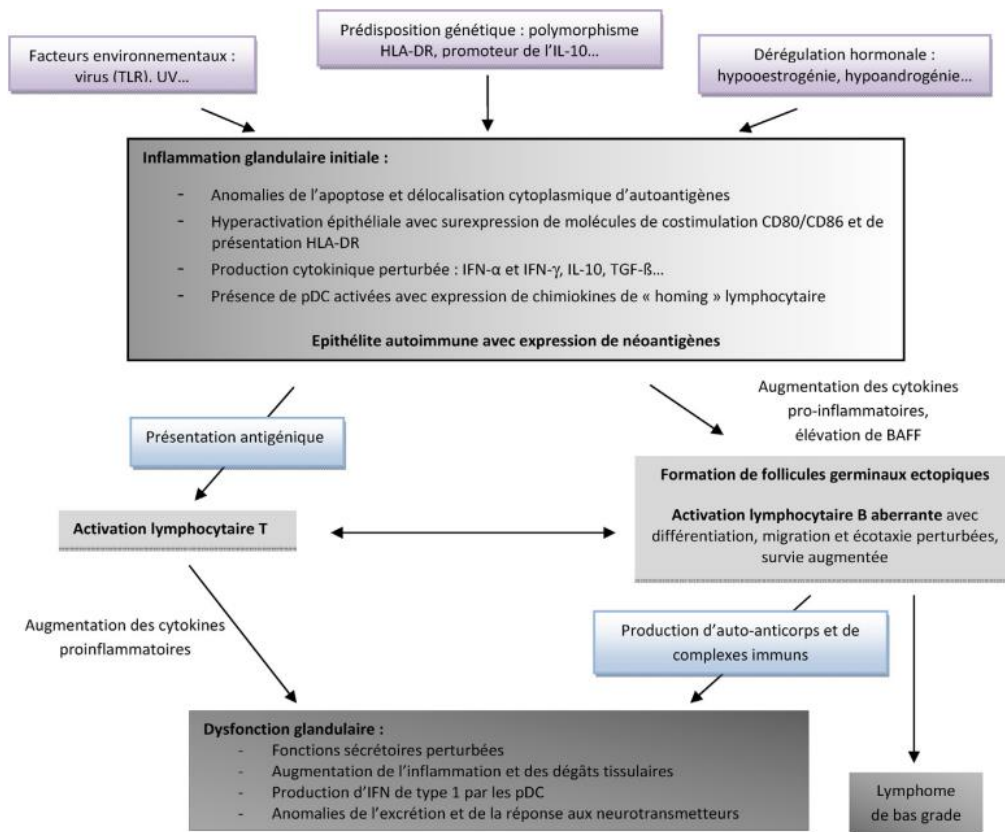
Le syndrome est dit « primaire » (SGSp) lorsqu'il n'est associé à aucune autre maladie auto-immune, et « secondaire » lorsqu'il apparaît simultanément avec une autre maladie auto-immune.

Une revue de littérature publiée en 2022 (*De La Garza Aguiñaga, et Al.*) (5) affirme que ce syndrome touche les femmes avec un ratio de 9 pour 1. Sa prévalence est estimée entre 0,1 et 0,5% de la population mondiale avec un pic entre l'âge de 40 et 60 ans. Ce n'est donc pas un syndrome rare.

#### b) Etiologies

Le mécanisme n'est pas encore bien compris, mais plusieurs facteurs de risques sont à prendre en compte tels que des prédispositions génétiques, des facteurs environnementaux, ou encore une dérégulation hormonale (**Fig. 9**).

En ce qui concerne les prédispositions génétiques, il a été démontré qu'un tiers des patients souffrant d'un Gougerot-Sjögren a un lien de parenté avec une personne souffrant d'une maladie auto-immune liée au tissu conjonctif. Les jumeaux ont plus de chance de développer un Gougerot-Sjögren qu'une personne de façon sporadique. Il est également suspecté que certaines molécules du CMH (Complexe Majeur d'Histocompatibilité) sont plus probables d'être trouvées chez ceux développant la maladie (44).



**Figure 9** - Physiopathologie du syndrome de Gougerot-Sjögren primaire (45)

### c) Symptomatologie

Les deux symptômes principaux sont la kérato-conjonctivite et la xérostomie (5). En effet, 80% des patients vont présenter un syndrome sec oculaire et/ou oral. En plus de toucher les glandes exocrines réparties sur le reste du corps, de nombreuses autres manifestations peuvent apparaître :

- générales : fatigue chronique, malaise, fièvres
- oto-rhino-laryngologie : épistaxis, otite moyenne, surdité de transmission, sinusite chronique
- gastro-intestinal : trouble de la motilité œsophagienne, anneaux œsophagiens, reflux, gastrite atrophique, gastroparésie, pancréatite auto-immune, maladie du foie, syndrome de prolifération bactérienne de l'intestin grêle, constipation chronique
- génito-urinaire : vaginite sèche, cystite interstitielle
- hématologique : anémie, leucopénie, lymphopénie, cryoglobulinémie, lymphome
- pulmonaire : bronchite et sécheresse de la trachée, bronchite/pneumonie récurrente, pneumonie interstitielle lymphocytaire, fibrose, nodules pulmonaires, bronchectasie, pneumopathie organisée (anc. BOOP), hypertension pulmonaire
- neurologique : neuropathie périphérique, neuropathie crânienne, neuropathie autonome du système nerveux central, myopathie, dysfonctionnement cognitif
- rénale : néphrite interstitielle, hyposthénurie, acidose tubulaire rénale (types I, II), lithiase
- rhumatologique : arthralgies, polyarthrites, myalgies, myosite, phénomène de Raynaud
- dermatologique : xérodermie, purpura, urticaire, vascularite, érythème annulaire (46).

De plus il est estimé que le risque de survenue d'un lymphome est accru entre 10 et 44 fois par rapport à une personne saine. En effet, 5 à 10% des patients développeront un lymphome dans les 10 à 15 ans après le suivi des patients pour ce syndrome (5). Le syndrome étant généralement descélé dans les 4 ans après la survenue des premiers symptômes (46).

#### d) Diagnostic

Le diagnostic du syndrome de Gougerot-Sjögren primaire est réalisé à l'aide d'une série de critères établie en 2016 par l'ACR/EULAR (American College of Rheumatology/European League Against Rheumatism) (**Tableau 3**).

Critères de classification du Gougerot-Sjögren	
- Sialadénite lymphocytaire avec focus score $\geq 1$ sur la biopsie de glandes salivaires accessoires et focus score $\geq 1$ foci/4mm <sup>2</sup>	3 points 3 points
- Anticorps anti-SSA/Ro positif	1 point
- Ocular Staining Score $\geq 5$ (ou score de van Bijsterveld $\geq 4$ ) pour au moins un œil	1 point
- Test de Schirmer $\leq 5$ mm/ 5 min pour au moins un œil	1 point
- Flux salivaire sans stimulation $\leq 0,1$ mL / min	
<b>Le diagnostic est considéré comme établi si le score <math>\geq 4</math> points, après application des critères d'inclusion et d'exclusion</b>	
- <u>Critères d'inclusion</u> : sécheresse oculaire ou orale depuis au moins 3 mois, non explicable autrement (infection, médication, ...)	
- <u>Critères d'exclusion</u> : antécédent de radiothérapie tête et cou, VIH/SIDA, sarcoïdose, hépatite C active, amyloïdose, maladie du greffon contre l'hôte, maladie relative aux IgG4	
<b>L'absence de toute autre maladie potentiellement associée est nécessaire pour la classification en tant que Syndrome de Gougerot-Sjögren primaire (SGSp)</b>	

**Tableau 3** - Critères de classification du Gougerot-Sjögren: ACR/EULAR 2016 (47)

#### e) Traitement

Il n'existe actuellement pas de traitement curatif bien que des essais soient en cours. Les solutions les plus prometteuses semblent être basées sur la voie immunologique en bloquant la maturation des lymphocytes B en ciblant la voie des CD20, en bloquant la voie pro-inflammatoire CD40-CD40L, en bloquant l'activité des cytokines (Blys/BAFF) et par conséquent le développement des lymphocytes B, ou encore en bloquant des voies de signalisation intracellulaires par le biais de l'activité des phosphokinases (48).

Le traitement actuel est un traitement symptomatique consistant à gérer notamment le syndrome sec oculaire, oral, nasal, broncho-trachéal, vaginal, ou encore la fatigue chronique (49).

### 4. La sénescence

La sénescence est définie comme une *modification psychophysiologique touchant, dans le sens d'un déclin, la dernière période de l'existence. Le fléchissement organique s'accompagne d'un ralentissement des fonctions et d'une baisse des performances, avec tendance à la limitation progressive de l'adaptation. Mais toutes les fonctions ne sont pas affectées* (21).

Sur le plan histologique, la sénescence des glandes submandibulaires se traduit par une atrophie progressive du parenchyme glandulaire, et une augmentation de la proportion de tissus adipeux et fibrovasculaire. En revanche le nombre de canaux sécréteurs se maintient (50). Ce phénomène est également observé dans les autres tissus glandulaires salivaires (51).

La réduction du volume des cellules sécrétoires pourrait expliquer la fonction glandulaire diminuée avec l'âge (52).

Sur le plan quantitatif, il a été expliqué précédemment que les différentes études menées sur la sécrétion salivaire sont contradictoires. Il n'est pas démontré que celle-ci décroît avec l'âge. Cela suppose que la fonction salivaire non stimulée décroît avec l'âge, tandis que le flux salivaire se maintient en quantité suffisante lors des périodes de stimulation (25). L'hyposialie due au vieillissement est plutôt liée à la multiplication des pathologies générales et à l'augmentation du nombre de traitements chroniques. Sur le plan qualitatif, la viscosité de la salive augmente dû à la diminution de l'hydratation. En revanche, l'élasticité, la filabilité et la capacité d'adsorption diminuent. De plus, la quantité de salive non stimulée étant en diminution, la salive n'est plus optimale pour former une pellicule protectrice efficace (52).

## 5. Autres étiologies

Beaucoup d'autres étiologies peuvent être responsables d'hyposialie ou de xérostomie (**tableau 4**) :

Cause	Maladies	
Inflammation chronique auto-immune	Lupus érythémateux disséminé Sclérodermie Connectivite mixte Sarcoïdose	Amyloïdose Maladie de Crohn Rectocolite hémorragique
Endocrine	Diabète sucré Hyper et hypo-thyroïdie	Syndrome de Cushing Maladie d'Addison
Neurologique	Dépression Narcolepsie Maladie de Parkinson	Paralysie de Bell Maladie d'Alzheimer Syndrome de Holmes-Adie
Génétique et congénitale	Dysplasie ectodermique Fibrose kystique	Syndrome de Prader-Willi
Malnutrition	Trouble de l'alimentation Anorexie mentale Boulimie Anémie	Gastrite atrophique Déshydratation Abus d'alcool
Infectieuse	VIH/SIDA Oreillons Virus d'Epstein-Barr	Sialadénite bactérienne Tuberculose
Autres causes	Hypertension Fibromyalgies Syndrome de fatigue chronique	Burning mouth syndrome Mastication inefficace

**Tableau 4** – Autres maladies associées avec signes d'hyposialie ou de xérostomie (37)

## D. Conséquences de l'hyposialie

Les répercussions sont à la fois physiques et psychologiques. L'hyposialie se traduit oralement par des difficultés fonctionnelles (36) :

- déglutition et digestion compliquées car le bol alimentaire ne peut se former ; la digestion débutera au sein de l'estomac ; le patient optera pour une alimentation liquide ou semi-liquide (53)
- phonation plus difficile ; la coordination des mouvements des muscles impliqués dans la phonation est plus complexe du fait d'une salive plus épaisse et collante ; l'élocution sur la longue durée sera plus compliquée (54)
- mastication plus difficile : les aliments collent aux dents
- altération du goût.

De plus, il peut apparaître des modifications orales : sensation de brûlures, halitose, muqueuses orales asséchées, glossite, lèvres gercées, candidose, chéilites, risque majoré de caries dentaires, ...

La salive en quantité suffisante participe, entre autres, à la rétention des prothèses amovibles. En cas d'hyposialie, la prothèse peut s'en retrouver instable et traumatisante pour les muqueuses. Ces phénomènes sont accentués chez le porteur de prothèse amovible complète (2).

Une étude (*Dirix et Al.*, 2007) (55) portant sur la qualité de vie de 75 patients ayant subi une radiothérapie cervico-faciale montre que 93% souffrent d'une xérostomie, dont 65% de façon modérée à sévère. Un peu plus de la moitié de ces patients ont une déglutition altérée, une perte du goût, et un tiers d'entre eux relèvent des douleurs de la sphère orale.

Sur le plan psychologique, l'hyposialie est difficile à accepter. Pour un peu plus de la moitié des patients de l'étude, cela entraîne de l'inquiétude ou de l'anxiété. De plus, 44% des patients interrogés se sentent dans une situation dépressive. Socialement, l'hyposialie peut être un véritable handicap. L'étude révèle que 60% des sondés ont des difficultés d'élocution, 54% ont des réticences à manger avec leur entourage et 65% se restreignent sur le type de nourriture qu'ils ingèrent (55).

## E. Démarche diagnostique

### 1. Anamnèse

#### a) Motif de consultation et antécédents médicaux

Il est primordial de distinguer la xérostomie de l'hyposialie dans la démarche diagnostique. Le motif de consultation doit être exploré en détail. Il peut être prédictif d'une fonction salivaire altérée. Dans tous les cas, cela nécessitera une investigation complémentaire.

Il est probable qu'un patient présente une hyposialie s'il répond positivement à l'un de ces critères (56) :

- sensation de bouche sèche pendant les repas
- besoin de boire pour avaler des aliments secs
- difficulté à déglutir
- perception de trop peu de salive.

Il est moins probable mais non négligeable d'explorer une éventuelle hyposialie sur ces critères :

- sensation de bouche sèche au réveil et pendant la nuit
- utilisation de chewing-gum, bonbon dur ou à la menthe pour stimuler la sécrétion salivaire
- habitude de garder un verre d'eau près du lit.

D'autres motifs de consultations ont été rapportés tels que des difficultés d'élocution, l'altération du goût, l'halitose, la stomatodynie, l'intolérance aux aliments épicés ou acides. Les porteurs de prothèses amovibles peuvent exprimer des zones d'appui douloureuses ou une rétention insuffisante (57).

**L'historique médical du patient doit être revu.** En effet, comme il a été expliqué dans la partie précédente, les étiologies de l'hyposialie sont extrêmement nombreuses.



## b) Examen exo-buccal et endo-buccal

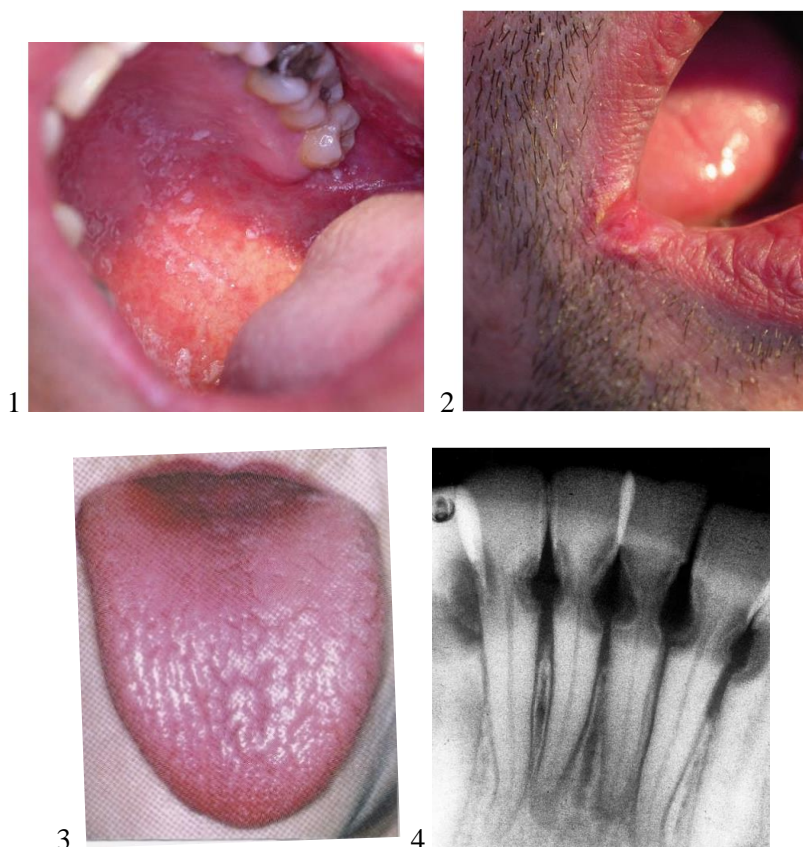
L'examen exo-buccal et endo-buccal rigoureux peut donner des indices sur une éventuelle hyposialie (**Fig. 10**).

Premièrement, il faut noter des signes cliniques tels que les lèvres sèches et gercées, les muqueuses orales brillantes ou desséchées, la langue rouge, fissurée ou décapillée, l'absence de salive au niveau du plancher buccal. Le praticien peut masser les glandes parotides et submandibulaires pour apprécier le produit excrété à l'embouchure des ostia salivaires. La présence d'un contenu trouble ou purulent suggère une infection au sein de la glande salivaire.

Ensuite, il faut vérifier la présence ou non d'une candidose orale sur toutes les muqueuses, plus probable de se développer en cas d'hyposialie.

L'examen dentaire permettra de noter la présence de caries coronaires, ou radiculaires lorsqu'il y a des récessions gingivales, plus probables d'être trouvées en cas d'hyposialie.

Enfin, il faut vérifier l'absence d'infection virale ou bactérienne, plus propice à se développer lors d'une hyposialie. Un de signes cliniques possible est la présence de tuméfaction unilatérale ou bilatérale des glandes salivaires principales (57).



**Figure 10** – Conséquences de l'hyposialie sur les muqueuses orales et de l'organe dentaire.

1. Un muguet du palais
2. Une perlèche mycosique (58)
3. Une langue sèche exfoliée (59)
4. Radiographie de caries cervicales multiples des incisives mandibulaires (60)

## 2. Examens objectifs de l'hyposialie

Il existe de nombreuses méthodes de recueil de la salive, soit totale, soit partielle (cantonné à une glande). Il existe également de nombreux stimuli possibles pour déclencher la salivation afin d'en effectuer des mesures quantitatives : chewing-gum, gomme de base inerte, paraffine, stimulation électrique, sialogogues, ...

Il est à noter que la gomme de base est en fait l'élastomère à la base du chewing-gum (ou gomme à mâcher), neutre en goût.

Pour la pratique quotidienne du chirurgien-dentiste, des protocoles facilement applicables ont été réalisés pour mesurer la quantité de salive totale en dehors et pendant une stimulation (**Fig. 11**) (61).

Le patient est averti de ne pas ingérer de nourriture ou de liquide (à l'exception de l'eau) une heure avant le test. Fumer, mâcher un chewing-gum et le café sont interdits pendant cette heure. Le patient est averti de se rincer la bouche plusieurs fois avec de l'eau distillée puis de rester calme et détendu pendant cinq minutes. Il faut ensuite dire au patient « *Je vais mesurer votre quantité de salive pendant que vous êtes immobile et sans bouger. Ça veut dire que pendant et durant le recueil il faudra faire le minimum de mouvement, particulièrement les mouvements de bouche. Pour commencer le test, je vais vous demander d'avaler votre salive pour vider votre bouche. Ensuite vous devrez pencher votre tête en avant sur l'entonnoir au-dessus du tube à essai* ». (Mimer le mouvement). « *Gardez votre bouche entrouverte pour laisser la salive couler dans le tube à essai. Gardez vos yeux ouverts. À la fin du temps de recueil, je vais vous demander de cracher le reste de salive qu'il vous reste en bouche dans le tube à essai. Ce mouvement doit être rapide et être réalisé de la même manière entre les différents tests. C'est très important. Avez-vous compris la procédure ?* »

### A. Recueil de la salive totale en dehors des stimulations salivaires

- 1) Avaler sa salive pour débiter le test (le chronomètre démarre)
- 2) Faire le moins de mouvements possibles. Ne pas avaler et gardez ses yeux ouverts durant toute la période de prélèvement
- 3) A la fin du test, récupérer la salive restante puis la cracher

Pour chaque sujet, recueillir un échantillon d'une minute d'écoulement salivaire puis le mettre de côté. Un gobelet en papier ou en plastique peut être utilisé pour ce test. L'essai complet doit durer cinq minutes et l'échantillon précédemment recueilli doit être conservé pour analyses futures si indiqué.

### B. Recueil de la salive totale avec stimulation avec une gomme à mâcher

- 1) Prévenir le sujet de s'asseoir sans bouger
- 2) Prévenir le sujet de pencher la tête en avant au-dessus de l'entonnoir
- 3) Prévenir le sujet d'avaler sa salive pour vider sa bouche (début du test)
- 4) Prévenir le sujet de mâcher une gomme de base inerte (*inert gum base*) au rythme d'un métronome à 70 battements par minute
- 5) Chaque minute, dire au sujet de cracher sa salive dans le tube sans avaler. Dire au sujet « crachez, continuez de mâcher » après une minute, « crachez, continuez de mâcher » après une deuxième minute, etc. Le recueil peut être réalisé dans un gobelet en papier ou en plastique. Mettre de côté ces deux minutes de salive, puis mettre un autre gobelet pour les trois prochaines minutes de test. Conserver l'échantillon pour analyses si indiqué.
- 6) Demander au sujet de tout cracher (toute la salive et la gomme) dans le tube.
- 7) Retirer la gomme de l'entonnoir avant de peser le tube à essai et l'entonnoir avec la salive.
- 8) Si le sujet a la bouche trop sèche, il est possible avant le test d'ajouter le poids du chewing-gum à la pré-pesée dans l'entonnoir du tube à essai.

### C. Recueil de la salive totale avec stimulation par un bonbon

Répéter le même protocole décrit en B jusqu'à l'étape 8. Substituer le chewing-gum par un bonbon à sucer goût citron sans sucre.

Attention, la mesure de la quantité de salive non stimulée doit toujours précéder la mesure pendant une période de stimulation.

**Figure 11** - Protocole de prélèvement de la salive totale stimulée, non stimulée avec interprétation des résultats selon la University of Southern California School of Dentistry (61)

Les résultats peuvent être présentés comme suit (**Fig. 12**) :

Nom du patient : _____			Date : _____		
Période de recueil (en minutes)	Salive	Tube n°	Masse après essai (en gramme)	Masse avant essai (en gramme)	Débit salivaire (taux/min)
<b>5</b>	<b>SnS</b>	<b>1</b>			
<b>5</b>	<b>SS-gomme</b>	<b>2</b>			
<b>5</b>	<b>SS-bonbon</b>	<b>3</b>			

$$\text{débit salivaire} = \frac{\text{masse après essai} - \text{masse avant essai}}{\text{temps de recueil}} = \quad \text{g/minute}$$

SnS = salive non stimulée ; SS-gomme = Salive stimulée par gomme à mâcher ; SS-bonbon = salive stimulée par bonbon

**Figure 12** - Présentation des résultats selon la University of Southern California School of Dentistry (61)

L'hyposialie est à envisager lorsque la quantité de salive totale est inférieure à 0,1 ml/minute (c'est-à-dire 0,1g/minute) et/ou lorsque la quantité de salive totale lors d'une stimulation est inférieure ou égale à 0,7 g/minute.

### III. Traitements actuels de l'hyposialie et limites

#### A. Stratégies de traitement

Il faut de nouveau faire la distinction entre la xérostomie, inconfort buccal vécu par le patient et l'hyposialie, diminution de la fonction sécrétoire accompagnée généralement d'une xérostomie. De nombreuses solutions existent pour traiter la xérostomie :

- traiter l'étiologie responsable de la xérostomie
- adapter les traitements médicamenteux en tenant compte du rapport bénéfice risque
- éviction des facteurs irritants : tabac, alcool, caféine, éviter l'air conditionné, ...
- modifier les habitudes alimentaires : boire de l'eau suffisamment et régulièrement, préférer des aliments gras, ...
- prévenir des infections buccales (candidoses, ...).

En plus de ces mesures, plusieurs catégories de traitements peuvent atténuer les symptômes : substituts salivaires, stimulants salivaires systémiques, stimulants salivaires locaux, ...

Dans le cadre de l'hyposialie, les stimulants salivaires peuvent être efficaces pour retrouver une fonction sécrétoire si le parenchyme glandulaire est intact.

Lorsque le parenchyme a été lésé, par exemple lors d'une radiothérapie cervico-faciale ou d'un Gougerot-Sjögren, le panel de traitements disponible se trouve drastiquement réduit. La stratégie de choix pour le moment est de traiter la xérostomie par d'autres solutions ne nécessitant pas l'activité des glandes salivaires. D'autres thérapies novatrices sont attendues pour rétablir la fonction salivaire telles que des thérapies cellulaires ou géniques (Fig. 13) (62).

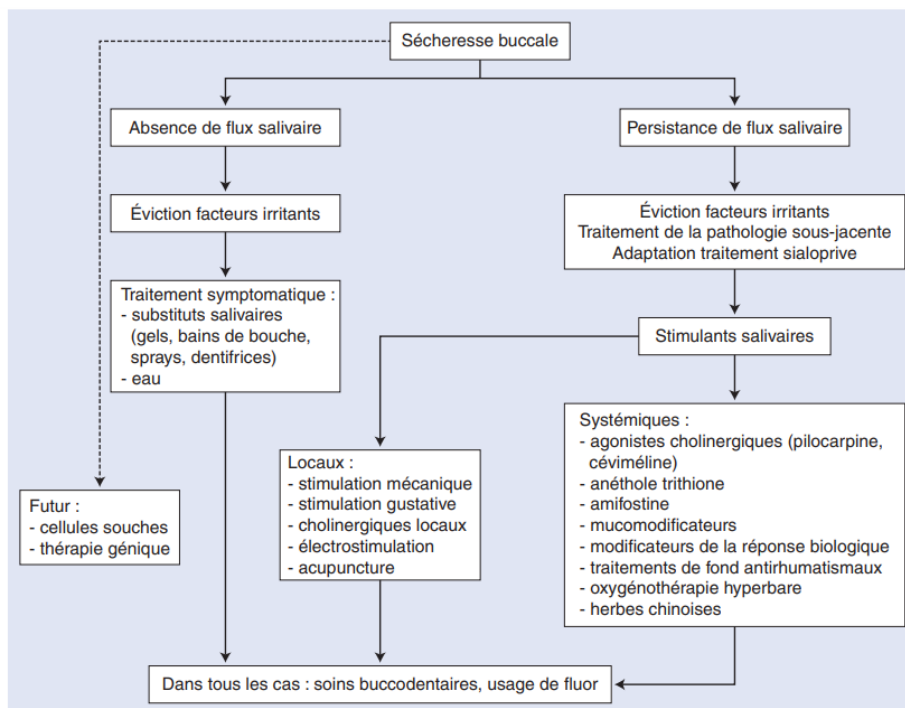


Figure 13 - Arbre décisionnel. Traitement de la xérostomie et/ou de l'hyposialivation (62)

Les traitements par substituts salivaires servent avant tout à soulager de la xérostomie par l'application d'agents topiques pour maintenir la lubrification des muqueuses. Ils ne répondent pas à la problématique de l'hyposialie abordée dans ce chapitre, cependant ils sont nécessaires dans l'arsenal thérapeutique actuel.

Un article de revue de 2018 (63) affirme que, pour les patients souffrants de xérostomie suite à une radiothérapie, des substituts salivaires ont prouvé leur efficacité :

- ceux à base de HEC (HydroxyEthyl Cellulose) commercialisé sous le nom **Biotène Oralbalance®**
- ceux à base de PGM (PolyGlyceryl Methacrylate) commercialisé sous le nom de **BioXtra®**.

A noter que celui à base de PGM était plus agréable d'utilisation et la capacité d'élocution était plus aisée avec celui-ci (63).

En revanche, la gomme de xanthane, l'hydroxyethylcellulose, et le méthacrylate de polyglycéryle n'ont pas d'intérêt particulier dans le traitement de la xérostomie (63).

## B. Traitements symptomatiques du syndrome de Gougerot-Sjögren

Plusieurs molécules ont présenté leur intérêt dans le traitement de l'hyposialie dans le cadre du Gougerot-Sjögren.

Deux méta-analyses rapportent des effets bénéfiques de l'**Interféron- $\alpha$**  (IFN- $\alpha$ ) dans la sécrétion salivaire non stimulée. En effet, le patient étant naturellement déficitaire dans la production d'IFN- $\alpha$ , pallier ce manque restaure partiellement la fonction sécrétoire sans toutefois améliorer la xérostomie.

Le **Rituximab** est un anticorps monoclonal dirigé contre la molécule de surface CD20 présent sur les lymphocytes B, cellule hyperactive dans le syndrome de Gougerot-Sjögren. Une méta-analyse de trois études montre une amélioration de la fonction salivaire non stimulée à long terme avec un niveau de preuve intermédiaire (62).

L'**Epratuzumab** est un anticorps monoclonal dirigé contre la molécule de surface CD22, situé essentiellement à la surface des lymphocytes B. Il pourrait avoir une certaine efficacité sur la fonction salivaire non stimulée (62).

Le **Belimumab**, anticorps monoclonal dirigé contre les cytokines BAFF essentielle à la survie des lymphocytes B, semblerait efficace à court terme sur la xérostomie sans montrer d'amélioration sur l'hyposialie. A long terme, il y aurait une amélioration de la xérostomie et de l'hyposialie mais l'étude a un faible niveau de preuve (IIIb) et d'autres études doivent être réalisées pour confirmer ces observations (64).

## C. Stimulants salivaires

### 1. Stimulants mécaniques et gustatifs

#### a) Acide citrique et acide malique

L'acide citrique à raison de 5mL à garder en bouche, 4 fois par jour a un effet immédiat sur la sécrétion salivaire, et une rémanence plus longue pour soulager la xérostomie qu'une salive artificielle.

L'acide malique en application topique a également prouvé son utilité pour stimuler la sécrétion salivaire.

Cependant, ces deux acides sont efficaces uniquement lorsque les glandes salivaires sont fonctionnelles. De plus, l'acidification du milieu buccal augmente le risque d'hypersensibilités dentinaires, de déminéralisation des dents ainsi que le risque carieux (63).

## b) Chewing-gum

Le chewing-gum va augmenter le volume salivaire par la stimulation mécanique et du goût.

En revanche, il n'y a pas d'évolution favorable significative sur l'hyposialie et la xérostomie. De plus, les patients présentant un édentement important peut-être un frein pour l'utilisation de cette méthode (63,65).

## 2. Procédés pharmacologiques

### a) Pilocarpine

La pilocarpine est un médicament parasymphomimétique agoniste des récepteurs muscariniques. Il stimule la sécrétion des glandes exocrines, la contraction des muscles lisses du système digestif, du tractus urinaire, de la vésicule biliaire, des voies biliaires et des bronches. Il est prouvé que la pilocarpine était efficace en post-radique pour les patients ayant subi une radiothérapie, en stimulant le parenchyme glandulaire résiduel mais aussi les glandes salivaires accessoires, en particulier celles localisées au palais qui sont plus résistantes à la radiothérapie. (63)

En effet, une revue systématique de 2015 (*Yang et Al.*) (66) conclue que l'administration de pilocarpine lors de la radiothérapie **augmente la production de salive non stimulée** pendant, et après le traitement radique. Le risque de xérostomie est également réduit à 6 mois du début de prise de pilocarpine, et possiblement à 12 mois après. Cependant, la pilocarpine n'a **pas d'effet sur la fonction salivaire stimulée** (66).

La pilocarpine est également efficace dans un Gougerot-Sjögren avec des résultats similaires, avec un soulagement de la xérostomie mais pas de l'hyposialie.

Cependant, de par ses effets cholinergiques, la pilocarpine a de nombreux effets secondaires : nausée, larmolement, sudation, envie d'uriner fréquente, rhinite, mal de tête, désordre gastrointestinal (63). Par exemple, une étude publiée en 2020 (*Depinoy et Al.*) a inclus 19 patients souffrant d'un Gougerot-Sjögren et s'est déroulée sur 3 mois. Elle portait sur le changement structurel des glandes salivaires observable par ultrasons suite à un traitement par pilocarpine à posologie usuelle. Parmi ces 19 patients, 6 n'ont pas été au terme de l'étude à cause des effets secondaires, ce qui a entravé partiellement l'étude (67).

L'application locale en bain de bouche pour s'affranchir de la plupart des effets secondaire a été testée mais l'efficacité reste à prouver (62).

### b) Teinture de Jaborandi

Une teinture est une solution médicamenteuse obtenue par action prolongée de l'alcool sur des substances animales ou végétales le plus souvent desséchées (68).

La teinture de Jaborandi est obtenue à partir du *pilocarpus jaborandi*, arbuste d'Amérique du Sud dont l'alcaloïde principal est à l'origine du traitement par pilocarpine. La posologie est de 200 à 300 gouttes par jour en trois prises en augmentant de 60 gouttes tous les jours jusqu'à atteindre la dose efficace. Ce traitement est proposé pendant 20 jours. Son efficacité est limitée (62).

### c) Cevimeline

La cevimeline, commercialisée sous le nom de *Exovac*® aux Etats-Unis, n'est pas disponible sur le marché français (69). C'est un analogue de l'acétylcholine avec une haute affinité pour les récepteurs muscariniques M3 situés dans l'épithélium des glandes lacrymales et salivaires. Le mécanisme d'action est encore peu connu mais il est observé que la prise de cevimeline augmente la concentration salivaire en substance P, neuropeptide à effet essentiellement vasodilatateur. Il semble efficace dans la même mesure que la pilocarpine dans le traitement de la xérostomie dans le syndrome de Gougerot-Sjögren et pour les patients ayant subi une radiothérapie (63).

Une étude (*Singh et Singh, 2021*) (70) conclue que, les effets observés et les effets secondaires sont similaires à la pilocarpine. Il n'y aurait donc pas d'avantage d'une molécule sur l'autre. Cependant l'étude porte sur un petit nombre de sujets et cette affirmation mérite confirmation par d'autres essais cliniques (70).

### d) Bethanechol

Le bethanechol est un carbamate résistant à l'action des cholinestérases et son action est principalement liée à l'activité des récepteurs M3 muscariniques. En France, il a une autorisation temporaire d'utilisation nominative et n'est disponible qu'en préparation hospitalière sous contrôle de l'AGEPS (Agence Générale des Equipements et Produits de Santé) (71).

Une revue systématique de 2017 (*Riley et Al.*) (72) n'a pas pu conclure sur des effets bénéfiques du bethanechol dans le cadre d'une prise préventive à une radiothérapie cervico-faciale +/- couplée à une chimiothérapie (72).

Selon un essai clinique publié en 2021 (*Campanhã et Al.*) (73), le bethanechol semble démontrer son intérêt en tant que traitement prophylactique sur la xérostomie durant la phase aiguë dans le cadre d'une radiothérapie de la thyroïde par iode 131 pour les patients traités à plus haute dose (doses de 97,2 à 213,4 mCi, les résultats étant significatifs à partir de 125 mCi). En revanche, son intérêt dans l'hyposialie n'a pas été démontré (73).

### e) Anéthol trithione (*Sulfarlem*®)

Il s'agit d'un traitement à visée sécrétoire biliaire et salivaire. Malgré sa mise sur le marché en 1973, son efficacité est non prouvée (62).

### f) Amifostine (*Ethyol*®)

De par ses effets radioprotecteurs, il est préconisé avant ou pendant la radiothérapie si plus de 75% des parotides reçoivent plus de 40Gy.

Il diminuerait le risque de développer une xérostomie à moyen et à long terme. Son action quant à une amélioration de la fonction sécrétoire est très faiblement prouvée. Et enfin, il possède un seuil de toxicité non négligeable (62).

### g) Physostigmine

Il se présente sous forme de gel à application locale sur les muqueuses. Il semblerait diminuer les sensations de xérostomie mais son efficacité n'est pas prouvée (62).

#### h) Herbes chinoises

Les études sont souvent peu qualitatives, il n'y a pas de preuves d'un bienfait sur la xérostomie ou l'hyposialie (62).

### 3. Procédés non pharmacologiques

#### a) Acupuncture

Il est supposé que l'acupuncture, de par son effet sur la stimulation du système nerveux parasympathique, aurait un effet sur l'hyposialie et la xérostomie.

Une méta-analyse de 2020 (*Ni et Al.*) (74) sur des actes d'acupuncture réalisés sur des patients souffrant de xérostomie suite à une radiothérapie rejoint ce qui a été dit précédemment et tend à penser que l'acupuncture a un effet bénéfique sur la xérostomie mais pas sur la sécrétion salivaire. En revanche, de nombreux biais empêchent de l'affirmer clairement à ce jour (74).

#### b) Électrostimulation

Il s'agit d'une stimulation par influx électriques sur les arcs nerveux réflexes pour stimuler la salivation. La stimulation peut se faire par exemple sur les fibres efférentes issues du nerf lingual pour stimuler les glandes submandibulaires et sublinguales.

Une méta-analyse conclue que ses effets ne sont pas statistiquement significatifs avec un effet au mieux temporaire et réapparaît dès l'arrêt du traitement. De plus, en cas de syndrome de Gougerot-Sjögren, il n'améliorerait ni la fonction salivaire non stimulée, ni la fonction salivaire stimulée.

#### c) Photobiomodulation

La photobiomodulation, ou thérapie laser de faible énergie, appliquée sur les glandes salivaires, stimulerait l'activité mitotique dans les tissus épithéliaux (62).

Une méta-analyse (*Golež et Al.*) (75) publiée en 2021 affirme que la photobiomodulation semble avoir un effet bénéfique sur l'hyposialie et la xérostomie à court terme uniquement (75).

#### d) Oxygénothérapie hyperbare

Elle améliorerait la xérostomie et la texture de la salive à raison de 10 minutes de traitement, 5 fois par semaine et pendant 6 semaines. Cependant, le niveau de preuve est insuffisant car ce traitement ne peut être administré en double aveugle. L'aspect financier est également un frein au vu du bénéfice apporté (62).



## IV. Perspectives d'avenir : état de l'art

Les thérapeutiques actuelles ayant montré leurs limites dans le traitement de l'hyposialie et de la xérostomie lorsque les glandes salivaires ont subits des dommages tissulaires, la recherche se doit d'adopter d'autres stratégies de traitement. Cela concerne préférentiellement les patients ayant subi une **radiothérapie cervico-faciale**, ou souffrant d'un **syndrome de Gougerot-Sjögren**, dont le **parenchyme glandulaire et le confort buccal s'en retrouve souvent altéré**.

### A. Stratégie bibliographique

Le but premier est de faire un état des lieux sur la recherche actuelle quant à la prévention et au traitement de l'hyposialie et de la xérostomie liées à des lésions dites « irréversibles », ses différentes approches, ses avantages, ses inconvénients, et la promesse de solutions cliniquement réalisables et éthiques.

Les mots-clefs utilisés proviennent de HeTOP (*Health Terminology/Ontology Portal*) et appartiennent à la terminologie MeSH (*Medical Subject Heading*). Une liste a été établie, à partir desquelles les recherches sur les bases de données ont été réalisées : *xerostomia, hyposalivation, salivary glands, stem cells, genetic therapy, tissue engineering, cell extracts*.

La recherche a été faite sur PubMed selon la logique suivante : ((xerostomia) OR (hyposalivation) OR (salivary glands)) AND ((stem cells) OR (genetic therapy) OR (tissue engineering) OR (cell extracts))

Une recherche dans la base de données SUDOC a également été réalisée mais n'a donné aucun résultat pertinent.

Les critères d'inclusions sont les suivants :

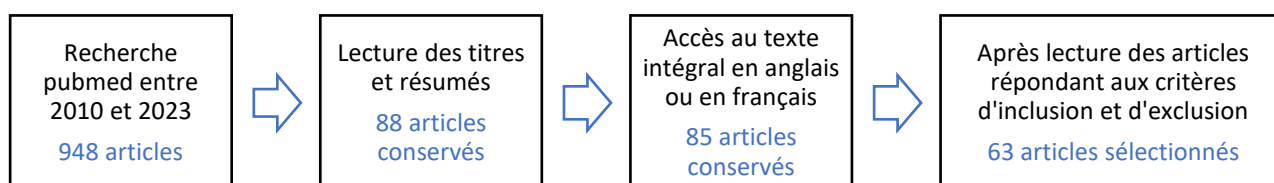
- articles en anglais ou en français
- articles publiés entre 2010 et 2023
- essais cliniques ou études précliniques
- thérapies à visée préventive ou régénérative d'une lésion « irréversible »
- évaluation du débit salivaire

Les critères d'exclusion sont les suivants :

- non accès au texte intégral
- essai clinique ou études précliniques qui n'évalue pas le débit salivaire
- articles ne traitant pas de la prévention ou du traitement d'une lésion tissulaire glandulaire

## B. Résultats

La recherche bibliographique peut être résumée selon l'organigramme suivant (**Fig. 14**) :



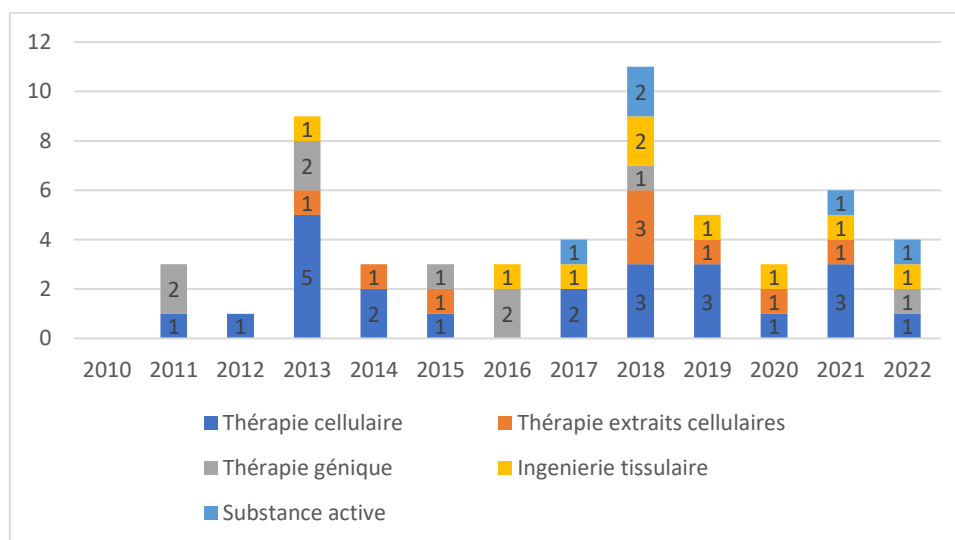
**Figure 14** - Organigramme de la recherche documentaire et de la sélection des articles

Selon les résultats de la recherche, 9 articles cliniques ont été publiés. Parmi eux, un article de 2021 (Bamba et Al., (76)) ne pouvait pas être consulté et n'a donc pu être sélectionné.

Un exemple de classement des axes de recherche préclinique pour le traitement de l'hyposialie peut être réalisé de la façon suivante :

- la recherche fondée sur des thérapies cellulaires
- la recherche fondée sur des extraits cellulaires, ou « *cell free* »
- la recherche fondée sur la thérapie génique
- la recherche fondée sur des substances actives
- la recherche fondée sur l'ingénierie tissulaire.

Selon l'histogramme empilé obtenu (**Fig. 15**), les plus anciennes publications sur le modèle animal sont les thérapies fondées sur les cellules souches. Les thérapies de transfert génique ont également fait partie des premières expérimentations sur l'animal entre les années 2010 et 2022. L'année 2023 étant en cours, elle n'a pas été affichée sur l'histogramme pour raison de pertinence.



**Figure 15** – Nombre d'études pré-cliniques in-vivo publiées par année selon l'axe thérapeutique.

## C. Etat de la recherche pré-clinique *in-vivo*

### 1. Les thérapies cellulaires

#### a) Introduction

L'étude des cellules souches est un domaine de recherche très actif en raison de leurs applications en médecine régénérative et dans la recherche pharmacologique avant d'identifier de nouveaux médicaments. Ce sont des cellules indifférenciées, présentes dès l'embryon et à tous les stades de la vie. Leurs caractéristiques majeures sont l'auto-renouvellement, la clonalité et la possibilité de différenciation. Ces propriétés diffèrent selon le type de cellule-souche et sa localité.

Les cellules totipotentes sont les moins différenciées et peuvent donner tout type de cellules. Elles sont présentes de l'ovocyte fertilisé jusqu'aux deux premières divisions cellulaires et donnent les tissus embryonnaire et extra-embryonnaire.

Les cellules pluripotentes sont des cellules souches embryonnaires qui peuvent donner les 3 types de feuillet embryonnaires (ectoderme, mésoderme, endoderme). Des cellules somatiques peuvent être « reprogrammées » par manipulation en laboratoire afin d'obtenir des cellules pluripotentes. Elles sont ainsi nommées cellules souches pluripotentes induites et possèdent des capacités proches des cellules souches embryonnaires.

Les cellules multipotentes sont trouvées dans la plupart des tissus et peuvent se différencier en cellule issues du même feuillet embryonnaire. Parmi elles s'y trouve notamment les CSM (Cellules Souches Mésenchymateuses aussi appelées cellules stromales) et peuvent provenir de la moelle osseuse, du tissu adipeux, du tissu osseux, du cordon ombilical ou du sang périphérique. Elles sont capables de se différencier notamment en tissu adipeux, osseux, cartilagineux ou musculaire. Cependant, selon leur provenance, les cellules souches mésenchymateuses ont des propriétés différentes et leurs caractéristiques sont encore à l'étude.

Les cellules oligopotentes et unipotentes ont des capacités de différenciations réduites.

Les cellules totipotentes, pluripotentes et multipotentes sont étudiées dans l'espoir de répondre à de nombreux problèmes médicaux tels que les maladies dégénératives ou la régénération tissulaire (77).

#### b) Cellules issues du tissu adipeux

Les cellules souches issues du tissu adipeux (AdSC) sont des Cellules Souches Mésenchymateuses (CSM). Plusieurs voies d'introduction de ces cellules ont été abordées pour corriger les lésions radio-induites au niveau des glandes salivaires sur le modèle animal (Annexe 1).

##### i. *Par voie locale sur le modèle irradié*

*Xiong et Al.* 2014 (78) ont publié une étude dans laquelle ils injectent chez le rat des AdSC humaines (*Adipose derived Stem Cells*) dans les glandes submandibulaires immédiatement après IRradiation (IR) à raison d'une dose unique de 18 Gy et montrent leur intérêt dans le maintien de la sécrétion salivaire jusqu'à 24 semaines post-IR, avec un pic thérapeutique à 16 semaines.

Les résultats sont en cohérence avec deux autres auteurs ayant obtenu un débit salivaire significativement supérieur entre 8 et 12 semaines post-traitement avec le même traitement sur le modèle murin irradié. De plus, il a été démontré que le parenchyme glandulaire a été partiellement restauré. Cela se traduit par une diminution de l'apoptose et de la fibrose tissulaire, une amélioration de l'angiogenèse et une transdifférenciation des AdSC en cellules acineuses et ductales (79,80).

Les CSM telles que les AdSC agissent aussi probablement dans le remodelage tissulaire grâce à une fonction paracrine. En effet, ils observent l'expression significativement supérieure dans le groupe traité de facteurs tels que VEGF (*Vascular Endothelial Growth Factor*), HGF (*Hepatocyte Growth Factor*), COX-2 (*Cyclooxygenase-2*) et MMP-2 (*Métalloprotéinase Matricielle 2*) (78).

L'activité anti-apoptotique et prolifératrice est également notée par *Wang et Al.* 2018 (80), et la transdifférenciation des AdSC humaines en cellules acineuses et ductales a été observée par l'équipe de *Kim et Al.* en 2019 (79).

Une étude a été conduite sur le cochon nain par *Wang et Al.* 2017 avec un traitement dans chaque parotide juste après IR (20 Gy) par injection d'AdSC à raison de 2x/semaine pendant 6 semaines post-IR. A 12 semaines post-IR, le parenchyme glandulaire parotidien et la fonction sécrétoire sont mieux préservés par rapport au groupe non traité (81).

L'équipe de *Shin et Al.* 2018 (82) a utilisé des AdSC humaines qui ont été cultivées en milieu normoxique à 20% d'O<sub>2</sub> (AdSC<sup>NMX</sup>) et hypoxique à 1% d'O<sub>2</sub> (AdSC<sup>HPX</sup>) puis injectées dans les deux glandes submandibulaires à 4 semaines post-IR. A 12 semaines post-IR (15Gy), les deux groupes montrent une amélioration du débit salivaire avec un temps de latence sécrétoire réduit. L'apoptose a été diminuée et les cellules acineuses ont été préservées. Les résultats sont meilleurs avec la culture cellulaire en hypoxie de par l'augmentation de l'effet paracrine. Malgré le nombre croissant d'études dites « *cell-free* », le préconditionnement des cellules semble important pour améliorer le potentiel thérapeutique.

*Wang et Al.* 2018 (80) ont également testé l'injection à 12 semaines post-IR (18 Gy) d'autres molécules en concomitance avec les AdSC et ont conclu que l'ajout comme adjuvant de PRFe (Platelet Rich Fibrin extract), un « accélérateur » de cicatrisation, donne de meilleurs résultats sur le plan structurel jusqu'à 12 semaines post-transplantation.

## ii. *Par voie systémique*

*Li et Al.* 2015 (83) ont étudié l'injection des AdSC dans la veine caudale de souris immédiatement après IR (18 Gy), et ont noté que les cellules arrivaient sur le site lésé dans les 24h après injection. A 8 semaines post-traitement le débit salivaire est restauré d'environ 80%.

D'autres équipes ont également observé une amélioration significative du débit salivaire jusqu'à 6 mois post-traitement (84,85). Le parenchyme glandulaire est également mieux conservé avec une diminution de l'apoptose et de la fibrose, une prolifération cellulaire et l'angiogenèse (83–85). D'un point de vue qualitatif, il a été démontré une augmentation de la production d' $\alpha$ -amylase après injection locale d'AdSC dans les glandes submandibulaires sur le modèle souris (80) ou parotidiennes sur le cochon nain (81).

L'étude de *Saylam et Al.* 2017 (85) a traité des rats avec des AdSC ou par amifostine, un adjuvant cytoprotecteur. Les auteurs ont conclu que les AdSC seuls injectés en concomitance avec les IR (2 mCi) ou à 48h post-IR donnaient des effets supérieurs que l'amifostine en terme structurel (moins de nécrose, de fibrose et de sclérose périductale et vasculaire), et fonctionnel (amélioration de la salivation non stimulée) jusqu'à 6 mois post-IR. L'amifostine seul, quant à lui, a protégé partiellement la fonction salivaire sans réellement restaurer la structure glandulaire.

Les CSM présentent comme avantage majeur de ne pas être reconnues par le système immunitaire sur le modèle murin, mais également chez l'Homme (78). Elles peuvent se différencier en de nombreux précurseurs cellulaires à l'origine des tissus adipeux, osseux, cartilagineux ou musculaire. Elles sont donc particulièrement utiles en médecine régénérative. De plus, elles peuvent être facilement obtenues d'un donneur avec une morbidité minimale (par exemple par micro-liposuction chez l'Homme) avec un rendement supérieur aux cellules de la moelle osseuse (85).

En utilisant le cochon nain comme modèle, *Wang et Al.* en 2017 (81) suggèrent que, de par la ressemblance avec les glandes salivaires humaines, c'est un modèle parfait avant le passage à l'étude clinique.

Le volet préventif doit cependant être exploré. *Saylam et Al.* 2017 (85) suggèrent que les AdSC ont un effet cytoprotecteur au moment initial de l'irradiation notamment par des mécanismes anti-inflammatoires.

Pour *Li et Al.* (83), il est admis que l'apoptose commence immédiatement après le début de la radiothérapie et est maximale à 3 jours post-IR. Il serait donc nécessaire de commencer la thérapie immédiatement ou en prévention de l'irradiation et la voie systémique peut répondre à cette demande.

De plus, la plupart des auteurs cités ayant travaillé sur les AdSC s'accordent à dire que la voie thérapeutique (locale ou systémique), la dose, les mécanismes sous-jacents de régénération et la sécurité de ce traitement potentiel pour l'Homme restent à clarifier.

Enfin, il faut rappeler que l'amifostine distribué par voie systémique a un seuil de toxicité non négligeable (62) et peut constituer un frein dans son utilisation combinée aux AdSC.

### c) Cellules issues de la moelle osseuse

Il y a deux branches principales de cellules souches dans la moelle osseuse : les Cellules Souches Hématopoïétiques (CSH) et les cellules souches mésenchymateuses (BMSC - *Bone Marrow Stem Cells*).

Les CSH sont connues pour donner les différentes lignées de cellules sanguines (érythrocytes, leucocytes, thrombocytes). Les BMSC ont montré leur intérêt dans la réparation et la genèse de cellules dans différents tissus spécifiques tel que le myocarde, les vaisseaux sanguins, les lésions osseuses, le cartilage ou encore la peau (86) (Annexe 2).

#### i. BMSC sur le modèle irradié

L'étude de *Lim et Al.* 2013 (87) sur le modèle souris a consisté à injecter localement et immédiatement après IR (15 Gy) dans les deux glandes submandibulaires des BMSC clonales, c'est-à-dire une population cellulaire sélectionnée et homogène. A 12 semaine post-traitement, le débit salivaire était significativement supérieur. Sur le plan histologique, moins d'apoptose a été observée et la micro-vascularisation était supérieure.

L'équipe de *Sumita et Al.* en 2011 (88) a réalisé l'injection de BMSC par voie systémique à raison de  $1 \times 10^7$  cellules immédiatement après IR (18 Gy) et 2 fois par semaine pendant 6 semaines. A 8 semaines post-traitement le débit salivaire était comparable au groupe non irradié, à 16 semaines le débit était d'environ 70-80% par rapport au groupe non irradié, et à 24 semaines post-traitement le débit salivaire restait supérieur au groupe irradié et non traité. Histologiquement, les résultats ont mené à une diminution significative de l'apoptose et une augmentation significative de la micro-vascularisation.

#### ii. BMSC sur le modèle Sjögren's like traité par voie systémique

L'équipe de *Khalili et Al.* 2012 (89) a testé sur un modèle souris l'injection de MSC (*Mesenchymal Stem Cells*) à l'âge de 8 semaines, c'est-à-dire avec un SGS (Syndrome de Gougerot-Sjögren) précoce. A 14 semaines post traitement, le débit salivaire était à un niveau normal. Les résultats sont cohérents avec *Abughanam et Al.* (2019) (90) qui restaure la fonction sécrétoire à 16 semaines sur souris traitées en phase précoce de la maladie et note l'effet immunomodulateur ainsi que l'augmentation de l'expression d'Aquaporine-5 (AQP-5), une protéine transmembranaire perméable aux molécules d'eau jouant un rôle dans la génération de la salive.

Le même auteur en 2014 (91) a injecté par voie systémique des BMSC ( $1 \times 10^7$ ) + CFA (*Complete Freund's Adjuvant*) à une phase précoce (souris d'environ 7 semaines) ou tardive (plus de 20 semaines) de la maladie, à raison de 2x/semaine pendant 6 semaines. A 1 an post-traitement, le débit salivaire a été maintenu entre 80 et 100% pour la phase précoce. Cependant, dans le traitement de la phase tardive, il été maintenu à 50% au mieux. Dans les deux cas, l'inflammation a diminué (8x moins d'ARNm lié à  $TNF\alpha$  et  $TGF\beta 1$  détecté) et la régénération tissulaire a été accrue (plus d'ARNm et d'EGF détecté).

Un autre groupe de l'étude de *Khalili et Al.* 2012 dans le traitement de la phase précoce de la maladie a reçu comme adjuvant immunologique le CFA avant injection de BMSC et a obtenu une meilleure régénération tissulaire. En effet, le CFA augmente la proportion de TNF- $\alpha$  et détruit de façon sélective les lymphocytes T auto-réactifs sans léser les lymphocytes T normaux et les tissus sains.

En conclusion de cette partie sur les BMSC, *Sumita et Al.* 2011 (88) montrent que les BMSC distribuées par voie systémique arrivent sur le site lésé et rétablissent fonctionnellement les glandes salivaires irradiées par un phénomène de transdifférenciation, et des effets paracrines entraînant la néovascularisation et permettant la survie et la mobilisation des progéniteurs endogènes.

*Lim et Al.* 2013 (87) ajoutent que la restauration fonctionnelle est essentiellement due à l'effet paracrine de ces cellules, ce qui va entraîner la mobilisation de progéniteurs cellulaires endogènes ou encore la néovascularisation. En revanche, l'effet de transdifférenciation serait mineur dans cette régénération. Ils affirment qu'une lignée homogène de BMSC est une étape essentielle pour caractériser des cellules capables de passer à l'étape clinique.

*Khalili et Al.* 2012 (89), en revanche, n'ont pas observé de greffe des BMSC sur les sites lésés pour le modèle souris *Sjögren's like*. L'équipe nuance toutefois l'efficacité du traitement du syndrome de Gougerot-Sjögren avec adjonction de CFA car il ne peut pas être administré chez l'Homme en raison de sa toxicité. Il pourrait cependant être substitué, par exemple, par une injection directe de TNF- $\alpha$  (*Tumor Necrosis Factor- $\alpha$* ) qui aurait une action immunomodulatrice similaire.

L'étude du même auteur en 2014 (91) ajoute que, chez l'Homme, le SGS est diagnostiqué en phase tardive, ce qui est un frein sur le potentiel thérapeutique. Il est en effet observé sur les souris *Sjögren's like* tardif que l'infiltrat inflammatoire massif et la destruction des acini ne rendrait pas les BMSC aussi efficace sur l'accroissement de la production d'AQP-5 (Aquaporine-5). De plus, il résulte de la présence d'auto-anticorps dirigés contre les récepteurs muscariniques, une diminution de la fonction sécrétoire.

### iii. *Les cellules mononuclées du sang périphérique*

Les cellules mononuclées du sang périphérique (PBMC) sont des cellules immunitaires originaires de la moelle osseuse puis sécrétées dans la circulation sanguine, tels que les lymphocytes (B, T, et NK), les monocytes ou encore les cellules dendritiques (92).

L'équipe de *I et Al.* (2019) (93) a conditionné des PBMC de sorte à accroître leur potentiel anti-inflammatoire et l'angiogenèse. Cette culture, nommée E-MNC (*Effectively conditioned PBMCs*), a été injectée dans les glandes submandibulaires à 3 jours post-IR (12 Gy). A 12 semaines post-IR, le groupe traité avait un débit salivaire significativement plus élevé qu'au niveau initial, une régénération tissulaire améliorée et une prévention de la fibrose. L'expression de AQP-5 était comparable au groupe contrôle. Les auteurs suggèrent que les améliorations tissulaires sont liées à des effets paracrines. L'avantage des PBMC est d'être une source de grande disponibilité en plus d'être peu invasive par rapport à d'autres sources telles que les glandes salivaires ou la moelle osseuse.

Cependant, le risque oncogène sera à étudier du fait des propriétés de prolifération vasculaires de ces cellules. Le traitement par irradiation pourrait être fractionné lors d'une prochaine étude pour être plus proche d'une radiothérapie chez l'Homme.

#### d) Cellules d'origine dentaire

Les cellules souches d'origine dentaire (pulpaire et parodontale) ont des propriétés mésenchymateuses, notamment grâce à leur capacité à se différencier en tissu osseux, odontogène, adipeux, endothélial, ou pseudo-neuronal in-vitro (94) (Annexe 3).

##### i. Modèle irradié

*Yamamura et Al.* 2013 (95) ont utilisé des cellules souches de la pulpe dentaire (DPC pour *Dental Pulp Cells*) et sélectionné dans cette population hétérogène des cellules exprimant des marqueurs de cellules endothéliales. Les DPEC (*Dental Pulp Endothelial Cells*) ainsi sélectionnées pour leur capacité à produire une néovascularisation ont été injectées localement dans les glandes submandibulaires 14 jours après irradiation sur un modèle souris. A 8 semaines post-IR (15 Gy), le débit salivaire est significativement supérieur au groupe non traité et les DPEC ont amélioré l'angiogénèse. Cependant, l'aspect fonctionnel de la vascularisation n'a pas été étudié. Il est supposé que les DPEC restaurent les glandes salivaires grâce à des facteurs solubles et éliminent le stress oxydatif causé par les irradiations.

##### ii. Modèle diabétique de type 1

Les DPC humaines provenant de dents de sagesse avulsées ont également été utilisées dans l'étude de *Al-Serwi et Al.* 2021 (96) sur des lésions glandulaires salivaires liées au diabète de type 1 sur le rat. Elles ont été introduites par voie systémique 7 jours après l'introduction de streptozotocine (provoquant le diabète de type 1). A 4 semaines post-traitement, une amélioration du débit salivaire et de la masse parotidienne ont été notées ainsi qu'une réduction de la glycémie par rapport au groupe diabétique non traité. Histologiquement, les lésions sont moins importantes, l'apoptose a été réduite. L'angiogénèse a été induite, et les DPC se sont transdifférenciées en cellules acineuses, ductales et myoépithéliales (96).

Ces cellules issues de dents de sagesse ont l'avantage de s'affranchir de problèmes éthiques car elles proviennent de tissus devant parfois être retirés. Cependant les mécanismes d'action ne sont pas encore bien connus, bien que la fonction paracrine soit soupçonnée. De plus les auteurs craignent le risque de rejet de la greffe et préconisent l'utilisation d'anti-inflammatoires et d'immunosuppresseurs pour améliorer leur taux de survie (96).

##### iii. Modèle Sjögren's like

*Du et Al.* 2019 (97) ont utilisé les SHED (*Stem cells from Human Exfoliated Deciduous teeth*), des cellules souches humaines localisées sur les dents déciduales s'apparentant à des cellules souches pulpaires sur le modèle souris traité précocement (à 7 semaines).

A 21 semaines de vie, les souris ont conservé leur fonction sécrétoire. Histologiquement, cela s'est traduit par une diminution de l'inflammation locale et de l'apoptose des glandes submandibulaires. L'analyse des autres organes n'a pas révélé de changements histologiques potentiellement délétères.

*Genç et Al.* 2022 (98) ont utilisé des cellules issues de follicules de dents de sagesse (DFMSC) sur le modèle souris âgé de 18 semaines de façon systémique ou locale dans les glandes submandibulaires. Les sujets traités localement ont eu une haute différenciation des DFMSC en cellules épithéliales glandulaires. Les sujets traités par injection systémique ont eu une meilleure diminution de l'inflammation liée au *Sjögren's like*, mais les cellules ont beaucoup moins migré dans les glandes submandibulaires.

Dans les deux cas le débit salivaire a significativement augmenté à 28 jours post-traitement, et plus avantageusement pour le traitement local.

## e) Cellules issues des glandes salivaires

Les glandes salivaires principales et accessoires sont des sources de cellules souches avec un renouvellement assez lent (> 60 jours) en période d'homéostasie. Cependant, en cas de lésions, des mécanismes de différenciation spécifique peuvent s'activer pour prendre part à la régénération tissulaire (99) (Annexe 4).

### i. *Modèle murin irradié par voie locale*

*Jeong et Al.* 2013 (100) ont utilisé des cellules souches submandibulaires humaines hSGSC (*Human Salivary Gland Stem Cells*) transplantées à 24h post-IR dans les glandes submandibulaires. Celles-ci ont été caractérisées avec des propriétés semblables à des CSM in-vitro car exprimant des marqueurs cellulaires tels que CD44, CD49f, CD90 ou encore CD105. A environ 8 semaines post-traitement, le débit salivaire était significativement amélioré et les acini et structures ductales ont été restaurés.

### ii. *Modèle Sjögren's like*

*Li et Al.* 2021 (101) ont testé les cellules souches labiales humaines (hLGMCs) par voie systémique sur souris âgées de 8 semaines. A 12 semaines post-traitement, les résultats ont montré un débit salivaire supérieur dans les groupes traités avec réduction de l'inflammation et de l'apoptose. Il n'y a pas eu d'observation de rejet des cellules greffées. Les auteurs supposent que leurs propriétés supposées de CSM pourraient bénéficier d'un immunoprivilège et éviter le rejet. Les mécanismes liés à la limitation de l'apoptose restent à étudier.

## f) Autres sources de cellules (annexe 5)

### i. *Cellules souches d'origine embryonnaire*

La gelée de Wharton, tissu conjonctif embryonnaire présent dans le cordon ombilical est une source importante de MSC facilement accessible qui s'affranchit de certaines contraintes par rapport à d'autres sources comme la douleur ou le risque inhérent à l'anesthésie lors du prélèvement de moelle osseuse (102). De par leurs propriétés immunomodulatrices et antitumorales, elles ont un potentiel thérapeutique dans les maladies auto-immunes et neurodégénératives (103).

Dans l'étude de *Gouda et Al.* 2018 (104), les hUCB-MSCs (*human cordal blood mesenchymal stem cells*) introduites de façon répétée par voie systémique chez la rate ovariectomisée ont montré une amélioration significative du débit salivaire par rapport au groupe non traité, et une expression plus importante des AQP-3, AQP-4 et BMP6, ainsi qu'une régénération structurelle du point de vue histologique.

Des résultats similaires sont trouvés dans l'étude de *El-Naseery et Al.* 2021 (105) sur le plan structurel et fonctionnel avec une augmentation de l'expression d'AQP-5. L'auteur ajoute que la disponibilité de ces cellules et le fait qu'elles soient peu onéreuses est un avantage. Cependant, les mécanismes cellulaires et notamment l'augmentation de l'expression de AQP-5 restent à découvrir.

L'étude menée par *Gong et Al.* 2020 (106) utilise les cellules souches mésenchymateuses d'embryon de souris (ME-MSC) prélevées sur une femelle à 12,5 jours de gestation, et les ont injectées par voie systémique chez la souris *Sjögren's like* âgée de 5 semaines à raison de 2x/semaine pendant 2 semaines. La transplantation a entraîné une amélioration de la fonction salivaire sécrétoire, une restauration des acini et une diminution de l'apoptose des glandes submandibulaires par rapport au groupe non traité. Cependant, les effets ont diminué 4 semaines après le début du traitement. Le traitement semble plus ralentir le déclin du débit salivaire plutôt que rétablir la fonction. Les mécanismes de réparation tissulaire restent à élucider et les auteurs supposent un phénomène de transdifférenciation.



## ii. *Cellules souches issues de la rate*

L'étude de *Khalili et Al.* 2014 (91) a montré de meilleurs résultats avec des cellules souches issues de la rate (spleen + CFA) qu'avec les cellules issues de la moelle osseuse lorsqu'elles sont injectées dans la phase précoce du *Sjögren's like*.

Il est en effet démontré que les cellules souches spléniques possèdent le gène *Hox11*, contrairement aux BMSC, et contribue directement ou indirectement à la régénération de divers tissus et notamment les glandes salivaires.

Quand le traitement est administré dans une phase tardive de la maladie, les résultats étaient similaires à 1 an en terme de débit salivaire, c'est-à-dire au mieux à 50% par rapport au débit initial.

## 2. Les thérapies basées sur les extraits cellulaires

Les systèmes acellulaires, ou *cell-free system*, tels que les extraits cellulaires, consistent en la sélection de fractions de cellules en laboratoire conservant une fonction biologique. L'intérêt de cette méthode est fondé sur l'élimination théorique d'effets potentiellement délétères et imprédictibles de la greffe *in-vivo* de cellules souches comme le risque oncogène, tout en gardant le potentiel thérapeutique (90)(Annexe 6).

### i. *Modèle souris irradié*

Les extraits de moelle osseuse, ou BMCE (*Bone Marrow Cell extract*) ont été étudiés par *Tran et Al.* 2013 (107) en injectant une « *bone marrow soup* », par voie locale submandibulaire (1 injection) ou systémique (2 fois par semaine et pendant 2 semaines) chez la souris 5 à 7 jours post-IR (15 Gy). A 8 semaines post-IR, le débit salivaire est revenu à un niveau d'avant irradiation dans les deux voies traitées de façon équivalente. Histologiquement, il est observé une protection des acini, des canaux excréteurs, des cellules myoépithéliales et progénitrices, une prolifération cellulaire, une augmentation de la vascularisation ainsi que l'accroissement de l'expression des gènes de la réparation cellulaire. L'avantage majeur de la voie locale est la dose unique délivrée pour les mêmes résultats.

*Fang et Al.* 2018 (108) utilisent la *BM Soup* fraîche ou cryopréservée par voie systémique, 5 à 7 jours post-IR (13 Gy), 2 fois par semaine et pendant 2 semaines, et obtiennent dans les deux groupes traités jusqu'à 12 semaines post-IR la restauration entre 65 et 70% du débit salivaire ainsi qu'une régénération tissulaire.

Le même auteur a renouvelé l'expérience dans un but d'optimisation, et en a conclu que l'injection de *BM Soup* dans les 3 semaines suivant l'irradiation suivie d'une injection hebdomadaire pendant 5 semaines maintenait 90 à 100% du débit salivaire. Il est supposé que l'injection répétée n'additionne pas les effets mais les potentialise sur le long terme. De plus, le traitement a été efficace lorsque les radiations ont été délivrées en une dose unique (13Gy) ou bien fractionnées (5x5 Gy), plus proche de la thérapie clinique. Cependant il reste à savoir si les injections répétées ne déclenchent pas d'inflammation sur le long terme (109).

*Su et Al.* 2018 (110) ont utilisé les BMCE « fraîches » ou lyophilisées délivrées par voie systémique 5 à 7 jours post-IR (13 Gy) et ont obtenu jusqu'à 16 semaines un débit salivaire restauré de 50 à 60% par rapport au groupe non irradié, et une régénération glandulaire.

L'équipe de *Fang et Al.* (108) dans la même étude publiée en 2018 a utilisé des cellules issues du tissu adipeux (*AdSC Soup*) ou de la rate (*Spleen Soup*) et a obtenu une efficacité fonctionnelle moins importante.

*An et Al.* 2015 (111) ont injecté le sécrétome d'AdSC humaines, c'est-à-dire l'ensemble des protéines sécrétées par une cellule, par voie systémique et immédiatement après IR (15 Gy) et ont montré un débit salivaire significativement augmenté jusqu'à 16 semaines dans le groupe traité, une prolifération des cellules épithéliales parotidiennes et une préservation tissulaire. Il est à noter que les AdSC préconditionnées dans un milieu hypoxique (pO<sub>2</sub> 5%) réduit le risque d'apoptose *in-vivo* par rapport au groupe normoxique (pO<sub>2</sub> 21%).

*Su et Al.* 2020 (112) ont testé les LSCe (extraits de cellules souches labiales) injectés par voie systémique 5 à 7 jours post-IR (13 Gy). A 12 semaines post-IR, le débit salivaire est de 50 à 60% supérieur au groupe irradié et non traité, puis chute à 30% au bout de 16 semaines. L'équipe a cependant noté une régénération du point de vue histologique.

Enfin, *Dong et Al.* 2021 (113) ont testé les hDPSC-SeV (petites vésicules extracellulaires issues de cellules souches de la pulpe dentaire humaine) immédiatement après IR (25Gy) à raison de 3 injections par semaine pendant 2 semaines et n'ont pas obtenu de résultats fonctionnels significatifs. En revanche du point de vue tissulaire, l'inflammation et la sénescence liée au stress oxydatif ont été réduites. Les auteurs trouvent dans cette thérapie une alternative pour retarder l'épuisement des cellules souches causé par la sénescence.

## ii. Modèle *Sjögren's like* traité par voie systémique

*Li et Al.* 2021 (101), dans leur traitement par LSCe sur souris de 8 semaines par voie systémique, ont obtenu une augmentation significative du débit salivaire à 12 semaines, une réduction de l'inflammation et de l'apoptose.

*Abughanam et Al.* 2019 (90) ont utilisé les BMCe. Les souris âgées de 16 semaines ont leur fonction sécrétoire significativement supérieure et une diminution de l'inflammation et de l'apoptose lorsque le traitement est administré dans une phase précoce de la maladie (ici à l'âge de 8 semaines). C'est cohérent avec l'étude de *Misuno et Al.* 2014 (114) qui avait noté un débit salivaire amélioré de 35% à 16 semaines, mais cependant une légère diminution à 20 semaines.

Ainsi, l'injection intra-glandulaire a permis de réduire la dose délivrée par 4 dans l'étude de *Tran et Al.* La voie locale devrait être étudiée plus amplement comme l'injection intra-glandulaire ou rétrograde. Les effets observés démontrent que la cellule complète n'est pas nécessaire à la régénération tissulaire et ainsi limite le potentiel oncogène.

Les extraits cellulaires ont montré leur avantage dans leur capacité à être conservés. Ils peuvent être cryopréservés au moins un an ou lyophilisés (conservation à déterminer) sans que l'effet souhaité diminue. L'avantage de la lyophilisation réside dans le fait d'être conservé à température ambiante, ce qui peut faciliter leur transport, la distribution et la standardisation d'une éventuelle thérapeutique (108,114).

Le prélèvement de cellules souches issues de la moelle osseuse ou de la rate reste un geste invasif plus difficilement applicable à l'Homme. Le tissu adipeux est l'alternative la plus intéressante.

En conclusion de cette partie sur les extraits cellulaires, des études restent à réaliser sur le potentiel thérapeutique des extraits cellulaires lorsque la lésion par irradiation est déjà bien établie, ou bien si les irradiations sont délivrées à doses fractionnées.

Le potentiel de ces thérapies est à nuancer pour le syndrome de Gougerot-Sjögren, étant donné qu'il est diagnostiqué tardivement chez l'Homme.

## 3. Les thérapies géniques

La thérapie génique est un concept vaste. Dans le cadre d'une compensation tissulaire, elle peut être définie comme une thérapie induisant l'expression de matériel génétique afin de compenser une perte fonctionnelle ou un fonctionnement cellulaire aberrant (115)(Annexe 7).

### i. Transfert génique de l'AQP-1 (Aquaporine-1)

Lors de lésions par irradiation, le gène de l'AQP-1 humaine (hAQP-1) a été transféré à l'aide d'un CMV (CytoMégaloVirus) par voie rétrograde dans les glandes submandibulaires à 2 ou 8 mois post-IR (15 Gy). Le débit salivaire est augmenté de 3 fois à 7 jours post-transduction (*Teos et Al. 2016*)(116).

Lors d'une étude sur le cochon nain, hAQP-1 est transporté par AAV2 (*Adeno Associated Virus 2*) par voie intra-ductale d'une des deux glandes submandibulaires 4 mois post-IR (20 Gy). A 8 semaines post-traitement, le débit salivaire est de 35% ce qui constitue le pic de réponse (*Gao et Al. 2011*) (117).

*Wang et Al. 2015* (118) ont réalisé le transfert de AQP1 porcine (pAQP1) dans une glande parotide sans vecteur adénoviral, guidé par ultrason, par voie rétrograde, à 14 semaines post-IR (10 Gy). Ils ont obtenu à 2 semaines post-traitement, la restauration de la fonction salivaire sécrétoire stimulée avant un déclin jusqu'à 6 semaines post-traitement. De plus, il a été observé une variation similaire de l'activité fonctionnelle de la glande controlatérale non traitée et non irradiée et suspectent un principe neurologique. C'est-à-dire que l'augmentation de l'activité de la glande traitée et irradiée entraîne une augmentation de l'activité de la glande non traitée et non irradiée. A l'inverse, lors de la diminution de l'activité de la glande traitée irradiée, la glande controlatérale suit cette tendance. Selon eux, cette observation et ce principe pourrait être utile chez l'Homme.

Pour le syndrome de Gougerot-Sjögren chez le modèle souris, le gène de l'AQP1 a été délivré par AAV2 sur un SGS précoce (souris de 6 à 8 semaines) par voie rétrograde submandibulaire. A 1 mois post-traitement, la fonction sécrétoire est restaurée avec diminution de l'inflammation locale et systémique (*Lai et Al. 2016*)(119). *Nakamura et Al. 2022* a démontré des résultats similaires (120).

Selon *Wang et Al. 2015* (118), le transfert génique avec un vecteur viral limite de passer à l'étude chez l'Homme en phase II. Si le patient réagit bien, la ré-administration régulière d'un adénovirus risque d'entraîner progressivement une réponse de l'immunité adaptative de l'hôte. Le transfert guidé par ultrason sans vecteur viral serait une clé pour l'accès à un traitement chez l'Homme.

Selon *Nakamura et Al. 2022* (120), la délivrance locale d'une thérapie génique permet d'éviter de possibles effets secondaires après délivrance systémique.

La composition du fluide sécrété après transfert de hAQP1 est différente de la salive physiologique, ce que constate également *Gao et Al. 2011* (117). Cela suppose que, par exemple, la protection contre les caries n'est pas assurée. Cependant, la thérapie génique fondée sur l'AQP-1 permet d'obtenir une salive « palliative » et pourrait soulager de la xérostomie.

### ii. Autres transductions géniques

Le gène SHH (*Sonic HedgeHog*) est impliqué dans la voie de signalisation *Hedgehog* à l'origine de l'organogénèse et des vertébrés. Il est activé, entre autres, pour la régénération fonctionnelle des glandes salivaires lors de dommages obstructifs. Le gène, délivré par AAV sur le cochon nain à 4 ou 16 semaines post-IR (20 Gy) par voie rétrograde parotidienne, améliore significativement la sécrétion salivaire stimulée jusqu'à 20 semaines post-IR. Histologiquement, les cellules acineuses sont préservées et la fibrose diminuée. Les auteurs soutiennent que, de par leur analyse histologique des autres organes du cochon nain et de leur système glandulaire plus proche de l'Homme, leur thérapie est relativement sûre et efficace (*Hu et Al. 2018*)(121).

Le gène TLK1 (*Tousled-like kinase 1*) est à l'origine d'une protéine kinase qui a des fonctions importantes dans la réplication de l'ADN, le contrôle de l'assemblage de la chromatine lors de la réplication cellulaire et la réparation de l'ADN. Son variant TLK1-B, connu pour phosphoryler les mêmes substrats que TLK1, a été transporté par AAV2/9 sur le rat par voie rétrograde submandibulaire 5 semaines avant IR fractionnée. A 8 semaines post-IR, le débit salivaire est 10 fois supérieur à celui du groupe non traité. Ils nuancent leurs résultats en estimant que la délivrance fractionnée de 8x2,5 Gy était suffisante pour entraîner une destruction au niveau moléculaire mais insuffisante pour entraîner massivement la mort cellulaire (*Timiri Shanmugam et Al. 2013*)(122).

Le gène du hKGF (*human Keratinocyte Growth Factor*), aussi appelé hFGF-7 (*human Fibroblast Growth Factor 7*) est un agent potentiellement protecteur et réparateur des cellules épithéliales lors de mucites aigües et chroniques causées par la chimiothérapie sur le modèle animal. Le hKGF a été transporté par AAV par voie rétrograde submandibulaire 24h avant IR à dose unique ou fractionnée. La sécrétion s'en retrouve préservée avec un niveau proche de la normale à 8 semaines post-traitement. Cependant, les mécanismes cellulaires de protection apportés par cette thérapie ne sont pas connus (Zheng et Al. 2011)(123).

Enfin, des siARN, des petits ARN interférents, sont introduits dans les glandes submandibulaires par voie rétrograde 3 jours avant IR pour moduler l'expression de gènes *in-vivo*. Le ciblage du facteur pro-apoptotique Pkcδ (Protéine Kinase C delta) par le siARN prévient de la destruction du parenchyme glandulaire et améliore la sécrétion salivaire à 3 mois post-IR (10 Gy). L'équipe ajoute que la méthode d'administration d'un siARN grâce à une nanoparticule cationique est simple et peu coûteuse. L'équipe souhaite tester le traitement sur la glande parotide qui est plus radiosensible chez l'Homme (Arany et Al. 2013) (124).

#### 4. Approche par substance active

Plusieurs substances actives ont été testées sur le modèle murin irradié (Annexe 8).

L'injection hebdomadaire de cevimeline, un agoniste des récepteurs muscariniques, dans un hydrogel (ici un alginat) localement dans les glandes submandibulaires et sublinguales à 14 jours post-IR (10 Gy), et ce, jusqu'à la fin de l'expérience, montre une amélioration significative du débit salivaire avec un débit proche du groupe non irradié et la promotion de la régénération tissulaire. Les auteurs appuient le potentiel régénératif des glandes salivaires plusieurs semaines à plusieurs mois après irradiation. Cependant, ils ne savent pas si la suppression du traitement après 3 mois permet de garder la glande autonome (Li et Al. 2022)(125).

L'amifostine (prodrogue), un adjuvant cytoprotecteur, ou son métabolite le WR-1065 ont été utilisés par voie locale rétrograde submandibulaire unilatérale ou par voie systémique 30 minutes avant IR. A 12 semaines post-IR, les deux substances ont amélioré la survie des cellules acineuses, avec un accroissement significatif du débit salivaire par rapport au groupe non traité. La délivrance locale et à dose moindre de ces deux composés permet de s'affranchir d'effets secondaires, en particulier pour l'amifostine qui possède une fenêtre thérapeutique étroite. La dose délivrée localement est 3 fois moins importante que la dose systémique, avec une meilleure préservation du parenchyme glandulaire et de moindres effets secondaires (chute de la pression artérielle). De plus, la dose qui a été délivrée de façon systémique était sous-thérapeutique pour une irradiation de 15 Gy (Varghese et Al. 2018) (126).

Le facteur de croissance EGF (*Epithelial Growth Factor*) a été injecté par voie rétrograde submandibulaire 4 jours consécutifs, 1h après l'IR fractionnée sur ces 4 jours (7,5x4 Gy). Jusqu'à 12 semaines post-traitement le temps de latence de la sécrétion salivaire est réduit, le débit salivaire ainsi que l'activité des  $\alpha$ -amylases sont augmentés. De plus, une prolifération tissulaire a été observée, le taux de survie des cellules acineuses matures a été augmenté et l'apoptose a été réduite (Cho et Al. 2021)(127).

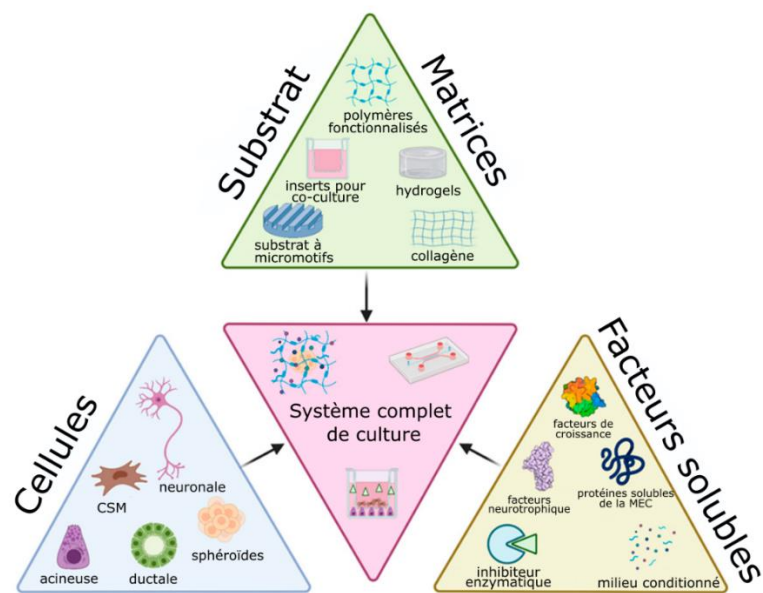
Le facteur de croissance KGF (ou FGF-7) est injecté dans une glande submandibulaire 1h avant IR et immédiatement après IR. A 16 semaines post-IR (15 Gy), l'équipe observe une amélioration significative du débit salivaire et une activité de l' $\alpha$ -amylase significativement supérieure. Histologiquement, ils notent une protection des cellules endothéliales, épithéliales, et myoépithéliales. Les auteurs ajoutent que KGF-1 décroît significativement l'expression de protéines pro-apoptotiques et augmentent l'expression d'anti-apoptotiques (Choi et Al. 2017) (128).

Saiki et Al. 2018 (129) a démontré que la délivrance de d-limonène avant irradiation active l'ALDH3A1 (aldehyde dehydrogenase 3A1) présent, entre autres, dans les cellules souches des glandes submandibulaires, empêche l'apoptose du fait de l'accumulation d'aldéhydes dans les cellules à 8 semaines post-IR. De plus, l'équipe démontre un rôle protecteur de la structure et la fonction salivaire jusqu'à 8 semaines à raison d'une prise quotidienne 1 semaine avant IR (15Gy ou 30Gy en 5 jours) puis une prise quotidienne 2 semaines après IR. Le traitement s'est également montré protecteur de la fonction salivaire jusqu'à 20 semaines lorsqu'il est débuté 24h après IR (30Gy en 5 jours) pendant 2 semaines.

Les auteurs ont réalisé une étude de phase 0 chez l'Homme pour connaître la biodisponibilité et la distribution du d-limonène. Ces patients ont subi une chirurgie des glandes salivaires et l'analyse histologiques et des paramètres biologiques a permis de déterminer qu'une dose orale de 2g/j de d-limonène 14 jours avant la chirurgie entraînait une biodisponibilité suffisante sans effet indésirable.

## 5. Approche par l'ingénierie tissulaire

L'approche par l'ingénierie tissulaire pour la culture de tissus glandulaires *in-vitro* est fondée sur trois composantes : des cellules, une matrice, et des facteurs solubles afin d'aboutir à un système complet de culture. Chacune de ces trois composantes interconnectées participe au succès de la culture (130) (**Fig. 16**). Cependant, la littérature relative à leur implantation *in-vivo* reste encore clairsemée (Annexe 9).



**Figure 16** – Schéma de la triade de l'ingénierie tissulaire liée de la stratégie de culture cellulaire glandulaire salivaire avec exemples de systèmes complets de culture (130).

### i. *Cellules issues du tissu adipeux*

Les AdSC ont été combinées avec une matrice collagénique SIS (*porcine Small Intestinal Submucosa*) et ont été injectées dans les glandes submandibulaires immédiatement après IR (15 Gy). A 16 semaines post-IR, le groupe traité par AdSC/SIS a montré une régénération de la fonction salivaire plus importante que le groupe traité par AdSC seul. Les AdSC seul et AdSC/SIS ont montré un remodelage tissulaire, un plus grand nombre de progéniteurs tissulaires (marqueur c-Kit), de cellules épithéliales (présence d'AQP-5), endothéliales et myoépithéliales. Leur nombre est significativement plus grand pour le groupe AdSC/SIS par rapport aux AdSC seul. L'apoptose est réduite et l'effet anti-oxydatif est plus important pour le groupe AdSC/SIS. Le SIS facilite la production de facteurs paracrines restaurant fonctionnellement les tissus. L'avantage d'un hydrogel injectable comme le SIS est d'être mini-invasif, de remplir physiquement un défaut tissulaire et d'être non immunogène. Il est, selon les auteurs, nécessaires d'essayer ce traitement sur modèle animal plus proche de l'Homme ainsi que de comprendre les mécanismes liés à AdSC. (*Choi et Al.* 2018) (131).

## ii. Cellules issues du tissu glandulaire salivaire

L'équipe de *Dos Santos et Al.* 2020 (132) a développé une technique de culture multicouche de cellules souches submandibulaires afin de créer plusieurs feuillets de cellules appelée SGCS (*Submandibular Gland Cell Sheets*) sans l'aide d'une matrice (hydrogel, ou autre) et sans traitement enzymatique. Ces feuillets cellulaires, ou *cell sheets*, ont été implantés sur le modèle souris blessé chirurgicalement. Ils maintiennent une matrice extracellulaire et des jonctions cellules-cellules qui, rapidement, s'attache aux organes cibles sans besoin de suture ou de biomatériaux. Cette multicouche cellulaire est implantée juste après lésion chirurgicale promeut l'organisation tissulaire. L'inflammation et la fibrose sont minimisées, la salive sécrétée est physiologique. Les mécanismes de réparation restent à étudier, ainsi que leur efficacité clinique lors, par exemple, d'une lésion radio-induite.

Des SGSC placés dans des micro-puits d'hydrogel a permis la formation de cultures sphéroïdes en 3D (trois dimensions) appelées SGSC<sup>3D</sup>. Elles ont ensuite été injectées dans les glandes submandibulaires à 4 semaines post-IR (15Gy). A 12 semaines post-traitement (ou 16 semaines post-IR), les SGSC<sup>3D</sup> se sont mieux greffées que le groupe SGSC<sup>2D</sup> (monocouche cellulaire). De plus, il y a eu une meilleure production de protéines salivaires, de facteurs paracrines, et le débit salivaire était meilleur avec la culture 3D. (*Shin et Al.* 2018)(133).

Ces résultats sont cohérents avec les travaux de *Hong et Al.* 2022 (134) qui notent également de meilleurs résultats avec leur culture de SGSC sphéroïdes en micro-puits d'hydrogel plutôt qu'en monocouche cellulaire.

Le système de culture dans des micropuits permet de contrôler la taille des formations sphéroïdes et présentent un intérêt dans la production de masse. Pour le futur, il faut déterminer le timing optimal de la délivrance du traitement et identifier les facteurs trophiques excrétés. Les paramètres en matière de sécurité, d'optimisation et compréhension des mécanismes de réparation restent à découvrir (133,134).

L'étude de *Pringle et Al.* 2016 (135) a utilisé les hSGSC et les a cultivé dans du Matrigel™ afin d'obtenir des *salispheres*, présentée comme un organoïde, c'est-à-dire une structure miniature et simplifiée en trois dimensions reprenant la fonction de l'organe cible, ici, une glande salivaire. Ces *salispheres* ont été injectées à différentes doses localement dans les glandes submandibulaires ( $1 \times 10^3$ ,  $10^4$  ou  $10^5$ ), 30 jours post-IR. A 12 semaines post-IR le débit salivaire est retrouvé entre 70 à 80% par rapport au niveau avant irradiation. Histologiquement, les structures sont également restaurées avec un meilleur résultat pour la plus haute dose. Les auteurs supposent qu'une greffe autologue donnerait de meilleurs résultats. Il est à noter que la dose d'irradiation délivrée dans cette étude est faible (5 Gy) par rapport aux autres études (entre 15 et 25 Gy).

Des SGSC submandibulaires de souris ont été mises en culture dans l'étude de *Nanduri et Al.* 2013 (136) et ont été classées selon les marqueurs cellulaires qu'elles exprimaient : c-Kit, CD24, et/ou CD49f. Après réalisation de *salispheres*, l'injection a été réalisée à 30 jours post-IR (15 Gy) dans les glandes submandibulaires. A 90 jours post-traitement, la production salivaire a été accrue d'en moyenne 40% (groupe 400 c-Kit<sup>+</sup> ou groupe 600 c-Kit<sup>+</sup>/CD49<sup>+</sup>), 50% (groupe 1000 c-Kit<sup>+</sup>/CD24<sup>+</sup>), avec les meilleurs résultats à 55% pour le groupe 400 c-Kit<sup>+</sup>/CD24<sup>+</sup>/CD49<sup>+</sup>. Tous les groupes traités ont vu une amélioration de l'homéostasie cellulaire, prévenu de la perte de vascularisation et du risque de fibrose. De plus, des cellules souches ont été retrouvées dans le système ductal, ce qui suggère une possibilité de régénération à long terme. Les auteurs suggèrent que les cellules c-Kit<sup>+</sup> sont capables de survivre dans un environnement irradié et sont capables de créer un pool de cellules acineuses et progénitrices. Ils ajoutent que, dans l'idéal, il faudrait trouver chez l'Homme des cellules exprimant les marqueurs c-Kit<sup>+</sup>/CD24<sup>+</sup>/CD49<sup>+</sup>.

Enfin, *Lee et Al.* (2019) (137) ont utilisé des *salispheres* provenant de cellules souches issues des 3 glandes salivaires principales : SMG-S, PG-S, SLG-S pour respectivement les glandes submandibulaires, parotides, et sublinguales. Les 3 groupes ont reçu des cellules souches transplantées dans les glandes submandibulaires à 30 jours post-IR (15 Gy). A 120 jours post-IR (soit environ 13 semaines post-injection), la production salivaire s'est améliorée dans les 3 groupes traités sans différence significative entre les groupes. Les cellules souches se sont intégrées au sein du parenchyme glandulaire et partagent des capacités similaires en terme de prolifération et de différenciation. Elles ont également des capacités uniques liées à leur origine. Par exemple, les glandes transplantées avec SLG-S produisent plus de mucines. Cependant, le nombre de cellules transplantées observé est rare et les auteurs pensent que l'effet paracrine est majoritairement à l'origine des réparations tissulaires et que les tissus néoformés ne sont pas des descendants directs des cellules transplantées.

L'équipe de *Ogawa et Al.* 2013 (138) a réalisé une glande salivaire de substitution par apposition de tissu épithélial et mésenchymateux glandulaire salivaire d'une souris à l'état embryonnaire. Cet « *organ germ* » ainsi obtenu a été transplanté suite à l'ablation des glandes parotides en prenant soin de le lier au canal parotidien. Le greffon s'est implanté avec succès avec un canal parotidien fonctionnel et une connexion nerveuse nécessaire au déclenchement de la sécrétion salivaire. La fonction salivaire sécrétoire est restaurée et la présence d' $\alpha$ -amylases a été détectée. Si la création d'un organoïde et son implantation a été un succès sur le modèle souris, il faudrait réaliser le même procédé chez l'Homme à partir de tissus capables de réaliser l'organogénèse d'une glande salivaire par interactions épithélio-mésenchymateuses.

### iii. *Traitement acellulaire introduit in-vivo*

L'équipe de *Nam et Al.* 2017 (139) a utilisé un dérivé peptidique de la laminine-1 combiné à un hydrogel de fibrine nommé L<sub>1p</sub>-FH et l'a implanté directement après lésion par biopsie d'une glande submandibulaire. A 20 jours post-traitement, le groupe traité par L<sub>1p</sub>-FH a eu un accroissement significatif du débit salivaire et qualitativement proche du groupe contrôle en comparaison du groupe traité par FH seul. Il a été observé un bon attachement à la zone lésée puis une dégradation de l'hydrogel. L'expérience a été poursuivie sur le modèle souris irradié. Le traitement par L<sub>1p</sub>-FH a été injecté 3 jours post-IR par voie transdermique dans les glandes submandibulaires. A 30 jours post-IR le groupe traité a retrouvé sa sécrétion salivaire, et l'intégrité des cellules épithéliales a été préservée. Cependant, la restauration n'est pas pérenne dans le temps notamment à cause de la fibrose résiduelle et de l'absence d'angiogenèse (*Nam et Al.* 2021)(140). Le mécanisme de réparation cellulaire lié au dérivé peptidique de la laminine-1 reste à découvrir. Mais il semblerait selon d'autres études que le dérivé synthétique de la laminine soit sûr et applicable à d'autres espèces. Ce traitement a l'avantage d'être simple et peu coûteux (139).

## D. Etat de la recherche clinique

Peu d'études ont été publiées à ce jour sur l'efficacité et la sûreté de traitements à visée régénérative des glandes salivaires. Aucune étude de la recherche bibliographique n'est en phase III, et le champ d'exploration des traitements administrés à l'Homme même en phase précoce est limité (Annexe 10).

### 1. Etudes fondées sur les cellules souches mésenchymateuses

#### a) Etudes réalisées sur patients irradiés

##### i. *Etudes MESRIX (cellules souches adipeuses autologues)*

L'étude la plus importante réalisée à ce jour est celle de *Grønhoj et Al.* (2018) (141). Cette étude nommée MESRIX (*Safety and Efficacy of Mesenchymal Stem Cells for Radiation-Induced Xerostomia*) porte sur l'injection guidée par ultrasons de cellules souches issues du tissu adipeux autologue (AdSC autologues) dans les glandes submandibulaires avec pour médiane 4,1 ans après un traitement par radiothérapie pour un carcinome oropharyngé. Cette étude de phase I/II a inclus 30 patients en double-aveugle et randomisés en deux groupes (traitement vs placebo). A 4 mois post-traitement, le groupe traité n'a pas montré d'effets secondaires liés au traitement. Le débit salivaire est significativement augmenté, la xérostomie diminuée. Histologiquement, l'équipe a observé plus de tissus glandulaires séreux et moins de tissu adipeux et conjonctif.

La procédure de prélèvement des AdSC dans le tissu adipeux permet de les obtenir en grande quantité et de façon mini-invasive. Le débit salivaire est déterminé par les cellules acineuses, les éléments inorganiques de la salive sont définis par la sécrétion des cellules ductales. Les résultats de l'étude ont montré une nette amélioration de la production de composés inorganiques plutôt qu'en quantité de salive produite. Il est peu probable que la greffe d'AdSC affecte plus les cellules ductales que les cellules acineuses. Toutefois, il est avancé que la déficience vasculaire causée par la radiothérapie serait un facteur limitant à la formation en quantité suffisante de la salive primaire. L'étude manque de paramètres contrôlés pour définir un protocole applicable à un plus large nombre de patients en fonction de leur âge, leur sexe, leur volume glandulaire, etc. Enfin, l'étude est monocentrique ce qui peut entraîner de nombreux biais comme celui de confirmabilité.

L'étude MESRIX a été suivie à long terme. A 2 ans post-traitement, le groupe traité n'a pas d'effets secondaires imputables au traitement. Le débit salivaire a augmenté et la xérostomie a diminué dans le groupe traité et non traité avec de meilleurs résultats pour le groupe traité. La diminution de la xérostomie du groupe placebo est à noter car en principe elle ne s'améliore pas au bout de 2 ans post-IR. Cependant les patients ont été informés au bout de 4 mois sur le traitement qu'ils avaient reçu. Cela peut constituer une limite majeure à l'évaluation de la xérostomie car la part de subjectivité pourrait être amplifiée. Si des seuils sont définis pour le diagnostic initial de l'hyposialie ( $< 0,1\text{ml/min}$ ) et l'hypofonction glandulaire ( $\leq 0,2\text{ml/min}$ ), une définition de l'amélioration clinique significative du débit salivaire non stimulé reste à définir à l'aide de paramètres objectifs et subjectifs. Il n'y a pas de différence de débit salivaire stimulé entre le groupe traité et non traité, ce qui semble cohérent étant donné que la greffe a été effectuée dans les glandes submandibulaires et que les parotides sont responsables à 50% du débit salivaire stimulé. Seule la salive totale a été mesurée car l'isolation des glandes submandibulaires est techniquement plus compliquée et invasive, ce qui est non recommandé pour les patients irradiés. Une nouvelle biopsie n'a pas été réalisée pour l'évaluation histologique pour raisons éthiques (Lynggaard et Al. 2022) (142).

#### ii. Etude MESRIX-II (cellules souches adipeuses allogéniques)

Une autre étude menée par l'équipe de Lynggaard et Al. (143) nommée MESRIX-II a consisté en une greffe d'AdSC allogéniques sur 10 patients dans chaque glandes submandibulaires et parotidiennes avec pour médiane 5,5 ans après traitement par IR pour carcinome oropharyngé. A 4 mois post-traitement, il n'y a pas d'effets indésirables graves liés au traitement. Il est rapporté que 5 patients sur 10 ont eu une amélioration jugée cliniquement notable  $\geq 30\%$  au débit salivaire non stimulé, et 3 patients ont eu une amélioration  $\geq 30\%$  du débit stimulé.

Le traitement a été délivré sans anesthésie, ce qui est particulièrement douloureux au moment de l'injection mais sans conséquence sur la compliance des patients. Malgré le bénéfice apporté, le débit salivaire non stimulé reste en dessous du groupe contrôle sain. La salive stimulée a été améliorée d'en moyenne 20%. Les chercheurs suggèrent que les parotides seraient moins réceptives aux AdSCs.

Les MSC sont hypo-immunogènes donc les patients sont traités sans *matching* du CMH. Sur les 10 patients, 3 n'ont pas eu d'augmentation du débit salivaire du fait de la présence d'anticorps dirigés contre le donneur. Sur ces 3 patients, 2 ont développé des anticorps de novo contre le donneur. Un test de présence d'anticorps dirigés contre le donneur, ou DSA (*Donor Specific Antibody*) avant traitement serait possible, mais n'exclut pas le rejet s'il y a la création d'anticorps de novo. Cependant les liens entre DSA et ses conséquences ne sont pas encore tout à fait compris. Le manque d'effets sur le débit salivaire non stimulé des 2 patients ayant créé des DSA de novo pourrait aussi s'expliquer par le fait qu'initialement ils avaient un très faible débit salivaire non stimulé. Si le traitement s'est montré sûr, d'autres études sont nécessaires pour établir un traitement efficace. Les traitements allogéniques, nécessitent peu de donneurs et ont un avantage en coût. De plus, les AdSC ont pu être cryopréservées avant d'être utilisées, ce qui est un avantage de conservation et de distribution mondiale. L'étude est ouverte et monocentrique, donc moins puissante, ce qui limite la portée des conclusions.



iii. *Etude de faisabilité fondée sur les cellules souches adipeuses autologues*

Une étude de faisabilité par *Comella et Bell, 2017 (144)* sur 1 patient irradié a consisté en l'injection guidée par ultrasons dans les glandes submandibulaires et parotides d'une fraction vasculaire stromale adipeuse autologue, ou SVF (*Stromal Vascular Fraction*), et d'un PRP (Plasma Riche en Plaquettes). Le SVF est un mélange contenant entre autres des AdSC et des précurseurs endothéliaux dans le but d'une régénération tissulaire. Le PRP est un « accélérateur de la cicatrisation » à l'image du PRF. Après 4 injections de SVF suspendus dans le PRP s'en est suivi 7 injections d'AdSC suspendues dans le PRP de 5 à 31 mois post-liposuccion. La liposuccion et l'injection se font sous anesthésie locale et ont été bien tolérées. Le patient rapporte un accroissement de la production salivaire sur les 31 mois de suivi ainsi qu'une amélioration sur sa qualité de vie. Il n'y a pas d'effet secondaire rapporté. Cependant, aucune information objective sur l'efficacité clinique n'est mesurée. Seul un accroissement du volume glandulaire a été observé par échographie.

iv. *Etudes de l'ITRT (Istituto de Terapia Regenerativa Tisular) sur cellules souches adipeuses autologues*

Un traitement compassionnel mené par *Coromina Isern et Al. 2021 (145)* en collaboration avec le Dr Grønhøj (étude MESRIX) (146) a conduit à l'injection d'AdSC autologues dans les deux glandes submandibulaires d'un patient suite à un traitement par irradiation pour un carcinome oropharyngé. Initialement, le patient rapporte une dysgueusie et une xérostomie exacerbée avec le temps. Le débit salivaire est passé de 0,05ml/min au début du traitement à 0,12 ml/min à 3 mois puis 0,3ml/min à 2 ans post-traitement. Le patient considère que cela a été une amélioration majeure au niveau du goût et lui permet de passer une vie normale.

Dans cet article, peu d'informations sont données et la seule donnée objective est la mesure du débit salivaire non stimulé. Le prélèvement des AdSC et leur implantation ont été réalisés sous anesthésie locale, ce qui est un avantage certain pour une technique mini invasive. Un essai clinique de phase II par la même équipe est en cours de réalisation sur 10 patients irradiés en greffant localement des cellules souches issues de la moelle osseuse autologue (EudraCT: 2018-001720-19) (147). Selon eux, leurs résultats préliminaires sont satisfaisants et quand le suivi des patients sera complété, les résultats seront rendus publiques (146,148).

b) *Etude réalisée sur patients atteint d'un syndrome de Gougerot-Sjögren*

Une étude de phase I réalisée par *Xu et Al. 2012 (149)* utilise des CSM issues du cordon ombilical (UCMSC) dans le traitement du syndrome de Gougerot-Sjögren primaire sur 24 patients, dont 11 présentent une xérostomie sévère associée. Les UCMSC ont été injectées par voie intraveineuse. Le débit salivaire non stimulé des 11 patients présentant une xérostomie s'est accru significativement jusqu'à 12 mois post-traitement. Le score de la xérostomie s'est amélioré et maintenu jusqu'au 12 mois.

Les UCMSCs ont l'avantage d'être une source d'approvisionnement facile et non invasive avec la possibilité de les stocker à l'avance. Leur capacité de différenciation supérieure à d'autres sources de cellules souches semble les rendre plus efficaces pour moduler les maladies auto-immunes. Le traitement semble avoir eu un effet global positif sur la maladie. Les mécanismes liés au rétablissement de la fonction salivaire n'ont pas été explorés car ce sont avant tout les marqueurs de l'inflammation et de la régulation immune qui ont été étudiés.

## 2. Etude fondée sur la thérapie génique

L'étude de *Baum et Al. 2012 (150)* a inclus 11 patients dans une étude pour le traitement de l'hyposialie au minimum 5 ans après traitement d'un carcinome oro-pharyngé par irradiation. Un ARNc de l'aquaporine-1 humaine (hAQP1) a été transporté à l'aide d'un adénovirus-5 (Ad5) par voie rétrograde d'une glande parotide avec une dose unique croissante en fonction du patient traité.

A 42 jours post traitement, tous les patients l'ont supporté sans effet indésirable grave. Une amélioration significative des débits salivaires de 60 à 540% est à noter pour 6 sujets, et parmi eux, 5 ont eu une amélioration de la xérostomie. Le traitement semble dose-dépendant et bien toléré. Il est à noter l'apparition d'une inflammation locale à dose trop élevée. Cependant, 5 patients sur 11 ont été « non répondants » ce qui n'a entraîné aucun changement du débit salivaire, voire une diminution de celui-ci.

Les 6 patients répondant au traitement ont été suivis à long terme. Le suivi des patients a été effectué pendant une période variant de 3 ans à 4 ans et 8 mois en fonction des individus. Tous ont un débit salivaire parotidien augmenté, de 71 à 500% par rapport au débit initial. Il n'y a pas ou peu de changement dans la glande controlatérale non traitée contrairement au modèle porcin (118). Entre 2 et 3 ans, les symptômes de la xérostomie étaient améliorés mais lors de la deuxième visite (entre 3 ans et 4 ans et 8 mois), 3 sujets ont eu des sensations de sècheresses similaires voire pires qu'au début du traitement.

Chez l'Homme, le niveau de salive reste relativement élevé après traitement, contrairement aux modèles animaux où le pic de salive, après avoir été atteint, rediminuait. Pour les patients non répondants au transfert génique, cela pourrait être dû à l'inflammation provoquée par Ad5 qui pourrait être remplacé par un autre vecteur viral comme l'Ad2 pour contourner ce problème. En principe, seules les cellules endothéliales et myoépithéliales expriment hAQP1 dans les glandes parotides. Mais l'étude histologique réalisée ici montre que chez l'Homme les cellules acineuses sont une cible potentielle pour le transfert de l'AQP-1. Enfin, l'étude révèle que ce traitement semble sûr (*Alevizos et Al.* 2017) (151).

## Conclusion

La littérature pré-clinique est la plus vaste et les approches sont plus variées que ce qui est observé dans les essais cliniques chez l'Homme.

Les thérapies fondées sur les cellules souches sont les plus nombreuses, et notamment les cellules souches mésenchymateuses. Le succès de la régénération fondée sur des CSM réside dans plusieurs aspects :

- la communication paracrine des cellules arrivant sur le site lésé (78,87,88,133)
- la transdifférenciation de certaines cellules en cellules ductales et acineuses (79,87,88)
- la promotion de progéniteurs endogènes (87,88)
- une diminution de l'inflammation locale (TNF- $\alpha$   $\searrow$ , TGF $\beta$ 1  $\searrow$ ) (91)
- une inhibition de l'apoptose (78,90,101) et une stimulation de la régénération (VEGF  $\nearrow$ , HGF  $\nearrow$ , COX-2  $\nearrow$  MMP2  $\nearrow$ ) (78)
- fonctionnellement une sécrétion salivaire accrue (AQP-5  $\nearrow$ ) (89,91,93,105) et comportant des protéines ( $\alpha$ -amylases) (80,81) et des éléments inorganiques de la salive physiologique.

La mise en culture en milieu hypoxique (82,111) avant implantation pourrait rendre l'effet thérapeutique plus important. Certains adjuvants peuvent être également utilisés comme l'amifostine (85,126) pour le modèle irradié, ou le CFA pour le modèle *Sjögren's like* (89). Enfin, l'adjonction d'éléments comme le SVF (144) permettrait d'accélérer la régénération et le PRF (80) ou le PRP (144) la cicatrisation.

De plus, les thérapies locales semblent plus efficaces et à dose moindre que les thérapies systémiques pour le traitement des glandes irradiées (107,126). En revanche, le traitement systémique pour un SGS peut être intéressant dans l'immunomodulation et la diminution de l'inflammation globale (98).

Certains auteurs veulent s'affranchir de la cellule entière pour développer des thérapies n'utilisant que le matériel nécessaire pouvant produire une régénération tissulaire et ainsi éviter des risques potentiels liés aux cellules souches, comme le risque oncogène (90). Les extraits cellulaires issus de la moelle osseuse (BMCE) (107), du tissu adipeux (*AdSC soup*) (108) et de glandes salivaires mineures (LSCe) (112) ont montré des effets sur le modèle irradié et *Sjögren's like* en répondant au cahier des charges évoqué plus haut.

Les thérapies géniques sont multiples, le gène le plus étudié est l'AQP-1 et montre un certain succès du point de vue fonctionnel sécrétoire. D'autres gènes ont permis une régénération tissulaire (Shh) (121), ou une prévention de la destruction (Tlk1b, hKGF1, SiARN Cy3) (122–124). A l'exception du transfert de l'aquaporine-1, ces essais concernent uniquement les lésions liées aux irradiations.

Certaines molécules actives ont été essayées seules comme la céviméline (125) ou l'amifostine (85,126) et son métabolite, l'EGF (127), le KGF1 (128) ou encore le D-limonène (129), en prévention et en traitement après lésion glandulaire. Toutes ces thérapies ont pu être testées localement. Des traitements déjà connus comme l'amifostine ont montré un intérêt car, injecté localement, il s'affranchit de la toxicité liée à sa libération systémique.

Enfin, le domaine de l'ingénierie tissulaire a montré quelques résultats *in-vivo*, bien que la majorité de la littérature sur le sujet soit encore *in-vitro*. Les expérimentations sont diverses, cela peut aller d'une greffe de cellules dans une matrice hydrogel servant de matériaux de remplissage (131), jusqu'à la création d'un organoïde (138).

Il faut rappeler que les études pré-cliniques montrent un suivi à court terme, sur un modèle très éloigné de l'Homme. Les résultats attendus sont parfois mitigés et ne sont pas extrapolables à la clinique.

Les différentes approches sont encourageantes mais de nombreuses limites existent encore en termes de compréhension des mécanismes de régénération tissulaire permettant l'optimisation, l'efficacité et la sécurité des traitements proposés.

La littérature scientifique est encore avare en résultats chez l'Homme pour le traitement de l'hyposialie lorsque le parenchyme glandulaire est touché.

Les essais les plus avancés sur la régénération post-radiothérapie concernent des traitements fondés sur les cellules souches, et notamment les cellules souches adipeuses, qui sont une source importante de cellules avec une morbidité minimum. Jusqu'à 2 ans après traitement, elles prouvent une relative efficacité (142).

La seule alternative clinique explorée est fondée sur le transfert génique de l'ADNc de l'AQP-1 (150). Les patients « répondeurs » au traitement ont eu une amélioration du débit salivaire et de la xérostomie. Cependant, cette thérapie a apporté une réponse mitigée au problème car la moitié des patients n'ont observé aucune amélioration. Pire encore, sur le suivi à long terme, certains patients n'en ressentaient plus les bienfaits, même si le débit salivaire restait supérieur qu'initialement. Le nombre de patients répondant pourrait être augmenté en changeant le vecteur viral de transfert, ou en réalisant une délivrance guidée par ultrasons.

Concernant le traitement du syndrome de Gougerot-Sjögren primaire, les CSM issues du cordon ombilical ont montré leur intérêt jusqu'à 1 an après le début du traitement. Les résultats sont encourageants et cette source de cellules est disponible, stockable, et sans morbidité pour le receveur (149).

D'autres essais cliniques sont en cours et ne concernent que le patient irradié en utilisant des cellules souches de la moelle osseuse autologue (147,152) ou le transfert génique d'AQP-1 par AAV2 (153).

Enfin, en plus des possibilités thérapeutiques évoquées jusqu'alors, le défi de la préservation des glandes salivaires peut aussi être vu sous l'angle de la protection des cellules souches lors des traitements ionisants en épargnant les sites susceptibles de contenir des cellules progénitrices (154).

## Références bibliographiques

1. Dawes C, Pedersen AML, Villa A, Ekström J, Proctor GB, Vissink A, *et al.* The functions of human saliva: A review sponsored by the World Workshop on Oral Medicine VI. Arch Oral Biol. juin 2015;60(6):863-74.
2. Gilbert Y, Soulet H, Blandin M. Phénomènes rétentifs en prothèse adjointe. (Encycl Méd Chir, Stomatologie, 23325-B-056, 1987, 6p).
3. Devoize L, Dallel R. Salivation. EMC - Médecine Buccale. [Internet]. 2010; 28-150-M-10
4. Jensen SB, Pedersen AML, Vissink A, Andersen E, Brown CG, Davies AN, *et al.* A systematic review of salivary gland hypofunction and xerostomia induced by cancer therapies: prevalence, severity and impact on quality of life. Support Care Cancer. 1 août 2010;18(8):1039-60.
5. Aguiñaga MDLG, Martinez FL, Ramos MAD la G, Arana HLM, Zuñiga LMV, Cepeda SEN, *et al.* Sjogren's Syndrome, An Update. Int J Appl Dent Sci. 2022;8(2):155-9.
6. Kochhar A, Larian B, Azizzadeh B. Facial Nerve and Parotid Gland Anatomy. Otolaryngol Clin North Am. avr 2016;49(2):273-84.
7. Kamina P. Anatomie clinique. 3e éd. Paris: Maloine; 2006. 405 p
8. Garatea-Crelgo J, Gay-Escoda C, Bermejo B, Buenechea-Imaz R. Morphological study of the parotid lymph nodes. J Cranio-Maxillofac Surg. juill 1993;21(5):207-9.
9. Drake RL, Vogl W, Mitchell AWM, Duparc F, Duparc J. Gray's anatomie pour les étudiants. 2e éd. Issy-les-Moulineaux: Elsevier Masson; 2010. 1132 p
10. Holsinger FC, Bui DT. Anatomy, Function, and Evaluation of the Salivary Glands. In: Myers EN, Ferris RL, éditeurs. Salivary Gland Disorders. Berlin, Heidelberg: Springer; 2007. p. 1-16.
11. Scott J. Age, sex and contralateral differences in the volumes of human submandibular salivary glands. Arch Oral Biol. déc 1975;20(12):885-IN35.
12. Woodburne RT, Burkel WE. Essentials of human anatomy. 8th ed. New York: Oxford University Press; 1988. 675 p.
13. Davis RA, Anson BJ, Budinger JM, Kurth L. Surgical Anatomy of the Facial Nerve and Parotid Gland Based upon a Study of 350 Cervico-facial Halves: Plast Reconstr Surg. janv 1958;21(1):84 p.
14. Kamina P. Anatomie clinique. 4e éd., 2e tirage. Paris: Maloine; 2015. 407p
15. Hollinshead WH. Anatomy for surgeons. Vol. 1: The Head and Neck. 3. ed. Vol. 1. Philadelphia: Harper & Row; 1982. 551 p.
16. Kessler AT, Bhatt AA. Review of the Major and Minor Salivary Glands, Part 1: Anatomy, Infectious, and Inflammatory Processes. J Clin Imaging Sci. 15 nov 2018;
17. Martinez-Madrigal F, Micheau C. Histology of the Major Salivary Glands: Am J Surg Pathol. oct 1989;13(10):879-99.
18. Glandes exocrines, forme adénomère, canal excréteur, cellule myoépithéliale [Internet]. Disponible sur: <https://www3.unifr.ch/apps/med/elearning/fr/epithel/epithel13.html>
19. Redman RS. Myoepithelium of salivary glands. Microsc Res Tech. 1 janv 1994;27(1):25-45.

20. Coujard R, Poirier J Racadot, J. Précis d'histologie humaine. Paris: Masson; 1980. 182 p
21. Dictionnaire médical de l'Académie de Médecine [Internet]. Disponible sur:  
<http://dictionnaire.academie-medecine.fr/index.php?q=exocrine>
22. Proctor GB. The physiology of salivary secretion. *Periodontol* 2000. févr 2016;70(1):11-25.
23. Humphrey SP, Williamson RT. A review of saliva: Normal composition, flow, and function. *J Prosthet Dent*. 1 févr 2001;85(2):162-9.
24. Ben-Aryeh H, Miron D, Szargel R, Gutman D. Clinical Science Whole-saliva Secretion Rates in Old and Young Healthy Subjects. *J Dent Res*. sept 1984;63(9):1147-8.
25. Navazesh M, Mulligan RA, Kipnis V, Denny PA, Denny PC. Comparison of Whole Saliva Flow Rates and Mucin Concentrations in Healthy Caucasian Young and Aged Adults. *J Dent Res*. juin 1992;71(6):1275-8.
26. Dawes C. Salivary flow patterns and the health of hard and soft oral tissues. *J Am Dent Assoc*. 1 mai 2008;139:18S-24S.
27. McQuone SJ. ACUTE VIRAL AND BACTERIAL INFECTIONS OF THE SALIVARY GLANDS. *Otolaryngol Clin North Am*. 1 oct 1999;32(5):793-811.
28. Matsuo R. Role of Saliva in the Maintenance of Taste Sensitivity. *Crit Rev Oral Biol Med*. 1 avr 2000;11(2):216-29.
29. Carpenter GH. The Secretion, Components, and Properties of Saliva. *Annu Rev Food Sci Technol*. 28 févr 2013;4(1):267-76.
30. Kumar B. The composition, function and role of saliva in maintaining oral health: A review. *Int J Contemp Dent Med Rev*, vol.2017 28 janv 2018; 7 p
31. Pedersen A, Bardow A, Jensen SB, Nauntofte B. Saliva and gastrointestinal functions of taste, mastication, swallowing and digestion: Saliva and gastrointestinal functions. *Oral Dis*. mai 2002;8(3):117-29.
32. Hodson NA, Linden RWA. The effect of monosodium glutamate on parotid salivary flow in comparison to the response to representatives of the other four basic tastes. *Physiol Behav*. 30 déc 2006;89(5):711-7.
33. Dictionnaire de l'Académie Nationale de Médecine [Internet]. Disponible sur:  
<http://dictionnaire.academie-medecine.fr/>
34. Agostini BA, Cericato GO, Silveira ER da, Nascimento GG, Costa F dos S, Thomson WM, *et al*. How Common is Dry Mouth? Systematic Review and Meta-Regression Analysis of Prevalence Estimates. *Braz Dent J*. déc 2018;29:606-18.
35. Sreebny LM, Schwartz SS. A reference guide to drugs and dry mouth - 2nd edition. *Gerodontology*. juill 1997;14(1):33-47.
36. Millsop JW, Wang EA, Fazel N. Etiology, evaluation, and management of xerostomia. *Clin Dermatol*. 1 sept 2017;35(5):468-76.
37. Tschoppe P, Pischon N, Kielbassa AM. Etiologic factors of hyposalivation and consequences for oral health. *QUINTESSENCE Int*. 2010;41(4): 321-333 p.
38. Gervais R, Willoquet G, Diallo A, Talbert M. GPC: guide pharmaco clinique. 6e éd. Puteaux: les Éditions « Le Moniteur des pharmacies »; 2020. 1532 p

39. GUIDE DES PROCEDURES DE RADIOTHERAPIE EXTERNE 2007 [Internet]. [cité 30 août 2022]. Disponible sur: [https://www.has-sante.fr/upload/docs/application/pdf/2008-08/guide\\_de\\_rth\\_des\\_tumeurs\\_v7\\_complet.pdf](https://www.has-sante.fr/upload/docs/application/pdf/2008-08/guide_de_rth_des_tumeurs_v7_complet.pdf)
40. Acauan MD, Figueiredo MAZ, Cherubini K, Gomes APN, Salum FG. Radiotherapy-induced salivary dysfunction: Structural changes, pathogenetic mechanisms and therapies. *Arch Oral Biol.* déc 2015;60(12):1802-10.
41. Müller VJ, Belibasakis GN, Bosshard PP, Wiedemeier DB, Bichsel D, Rücker M, et al. Change of saliva composition with radiotherapy. *Arch Oral Biol.* 1 oct 2019;106:104480. 8 p
42. Kielbassa AM, Hinkelbein W, Hellwig E, Meyer-Lückel H. Radiation-related damage to dentition. *Lancet Oncol.* avr 2006;7(4):326-35.
43. Hélène LC, Julie B, Nicolas B, Frédérique D. Traitements médicaux du cancer et soins bucco-dentaires. <https://www.afsos.org/>. 9 oct 2020;20.
44. Negrini S, Emmi G, Greco M, Borro M, Sardanelli F, Murdaca G, et al. Sjögren's syndrome: a systemic autoimmune disease. *Clin Exp Med.* 1 févr 2022;22(1):9-25.
45. Martel C, Jauberteau MO, Vidal E, Fauchais AL. Physiopathologie du syndrome de Gougerot-Sjögren primitif. *Rev Médecine Interne.* août 2014;35(8):524-30.
46. Vivino FB. Sjogren's syndrome: Clinical aspects. *Clin Immunol.* sept 2017;182:48-54.
47. Shiboski CH, Shiboski SC, Seror R, Criswell LA, Labetoulle M, Lietman TM, et al. 2016 American College of Rheumatology/European League Against Rheumatism classification criteria for primary Sjögren's syndrome: A consensus and data-driven methodology involving three international patient cohorts. *Ann Rheum Dis.* janv 2017;76(1):9-16.
48. Ritter J, Chen Y, Stefanski AL, Dörner T. Current and future treatment in primary Sjögren's syndrome – A still challenging development. *Joint Bone Spine.* 2022; vol. 89
49. Stefanski AL, Tomiak C, Pleyer U, Dietrich T, Burmester GR, Dörner T. The Diagnosis and Treatment of Sjögren's Syndrome. *Dtsch Arztebl Int* [Internet]. 19 mai 2017 [cité 22 sept 2022]; 354–361p Disponible sur: <https://www.aerzteblatt.de/10.3238/arztebl.2017.0354>
50. Scott J. Quantitative age changes in the histological structure of human submandibular salivary glands. *Arch Oral Biol.* 1977;22(3):221-7.
51. Nagler RM. Salivary Glands and the Aging Process: Mechanistic Aspects, Health-Status and Medicinal-Efficacy Monitoring. *Biogerontology.* 1 août 2004;5(4):223-33.
52. Xu F, Laguna L, Sarkar A. Aging-related changes in quantity and quality of saliva: Where do we stand in our understanding? *J Texture Stud.* févr 2019;50(1):27-35.
53. Atkinson JC, Wu AJ. Salivary gland dysfunction: causes, symptoms, treatment. *J Am Dent Assoc* 1939. avr 1994;125(4):409-16.
54. Coudert J.L., Lair J.M., Fortin T., Metrop D., Lissac M. Hyposialie et bouche sèche provoquées par des médicaments sialoprives : clinique. *Inform. Dent. Paris* 1993 ; 33 : 2435-2247.
55. Dirix P, Nuyts S, Vander Poorten V, Delaere P, Van den Bogaert W. The influence of xerostomia after radiotherapy on quality of life: Results of a questionnaire in head and neck cancer. *Support Care Cancer.* févr 2008;16(2):171-9.
56. Fox PC, Busch KA, Baum BJ. Subjective reports of xerostomia and objective measures of salivary gland performance. *J Am Dent Assoc.* oct 1987;115(4):581-4.

57. Napeñas JJ, Brennan MT, Fox PC. Diagnosis and treatment of xerostomia (dry mouth). *Odontology*. juill 2009;97(2):76-83.
58. Goudot P. Pathologies de la muqueuse buccale. *La revue du praticien*. Octobre 2019.
59. La muqueuse buccale: de la clinique au traitement. Paris: Éd. Med'com; 2009. 416 p
60. Moore PA, Guggenheimer J. Medication-induced hyposalivation: etiology, diagnosis, and treatment. *Compend Contin Educ Dent Jamesburg NJ* 1995. févr 2008;29(1):50-5.
61. Navazesh M, Kumar SKS. Measuring salivary flow. *J Am Dent Assoc*. mai 2008;139:35S-40S.
62. Arnal Etienne A, Magremanne M. Usage des sialomodulateurs. EMC - Chirurgie orale et maxillo-faciale. [Internet]. 2020 ; 22-012-A-05
63. Salum FG, Medella-Junior F de AC, Figueiredo MAZ, Cherubini K. Salivary hypofunction: An update on therapeutic strategies. *Gerodontology*. déc 2018;35(4):305-16.
64. Gueiros LA, France K, Posey R, Mays JW, Carey B, Sollecito TP, et al. World Workshop on Oral Medicine VII : Immunobiologics for salivary gland disease in Sjögren's syndrome: A systematic review. *Oral Dis*. juin 2019;25(S1):102-10.
65. Davies AN. A comparison of artificial saliva and chewing gum in the management of xerostomia in patients with advanced cancer. *Palliat Med*. avr 2000;14(3):197-203.
66. Yang W fa, Liao G qing, Hakim SG, Ouyang D qiao, Ringash J, Su Y xiong. Is Pilocarpine Effective in Preventing Radiation-Induced Xerostomia? A Systematic Review and Meta-analysis. *Int J Radiat Oncol Biol Phys*. 1 mars 2016;94(3):503-11.
67. Depinoy T, Saraux A, Pers JO, Boisramé S, Cornec D, Marhadour T, et al. Salivary Glands and Periodontal Changes in a Population of Sjögren's and Sicca Syndrome Treated by Pilocarpine: A Pilot Study. *Rheumatol Ther*. 1 mars 2021;8(1):219-31.
68. TEINTURE : Définition de TEINTURE [Internet]. [cité 26 sept 2022]. Disponible sur: <https://www.cnrtl.fr/definition/teinture>
69. Accueil - ANSM [Internet]. Disponible sur: <https://ansm.sante.fr/>
70. Singh S, Singh S. effect of cevimeline and pilocarpine on production of saliva: a crossover study. *JK-Practitioner* 2021;26(1):47-50
71. Lakhenpaul M, Alili JM, Berleur MP, Husson MC. Béthanéchol dans le RGO réfractaire : enquête d'usage ; Rennes : 13èmes rencontres convergences santé hôpital - 2018.
72. Riley P, Glenny AM, Hua F, Worthington HV. Pharmacological interventions for preventing dry mouth and salivary gland dysfunction following radiotherapy. *Cochrane Database Syst Rev*. 31 juill 2017. 150 p.
73. Campanhã D, Lima E, Alves FA, Jaguar GC. Bethanechol used to prevent salivary gland dysfunction in patients submitted to radioactive iodine therapy: A double blind, placebo-controlled, randomized study. *J Stomatol Oral Maxillofac Surg*. 24 déc 2021. 5 p.
74. Ni X, Tian T, Chen D, Liu L, Li X, Li F, et al. Acupuncture for Radiation-Induced Xerostomia in Cancer Patients: A Systematic Review and Meta-Analysis. *Integr Cancer Ther*. déc 2020. 14 p.
75. Golež A, Frangež I, Cankar K, Frangež HB, Ovsenik M, Nemeth L. Effects of low-level light therapy on xerostomia related to hyposalivation: a systematic review and meta-analysis of clinical trials. *Lasers Med Sci*. mars 2022;37(2):745-58.



76. Bamba R, Shadfar S, Van Natta BW. Fat Grafting as a Novel Treatment for Xerostomia. *J Craniofac Surg.* 1 avr 2021;32(2):e211-5.
77. Kolios G, Moodley Y. Introduction to Stem Cells and Regenerative Medicine. *Respiration.* 2013;85(1):3-10.
78. Xiong X, Shi X, Chen F. Human adipose tissue-derived stem cells alleviate radiation-induced xerostomia. *Int J Mol Med.* sept 2014;34(3):749-55.
79. Kim JW, Kim JM, Choi ME, Kim SK, Kim YM, Choi JS. Adipose-derived mesenchymal stem cells regenerate radioiodine-induced salivary gland damage in a murine model. *Sci Rep.* 31 oct 2019. 9 p.
80. Wang Z, Xing H, Hu H, Dai T, Wang Y, Li Z, et al. Intraglandular transplantation of adipose-derived stem cells combined with platelet-rich fibrin extract for the treatment of irradiation-induced salivary gland damage. *Exp Ther Med.* janv 2018;15(1):795-805.
81. Wang Z, Ju Z, He L, Li Z, Liu Y, Liu B. Intraglandular Transplantation of Adipose-Derived Stem Cells for the Alleviation of Irradiation-Induced Parotid Gland Damage in Miniature Pigs. *J Oral Maxillofac Surg Off J Am Assoc Oral Maxillofac Surg.* août 2017;75(8):1784-90.
82. Shin HS, Lee S, Kim YM, Lim JY. Hypoxia-Activated Adipose Mesenchymal Stem Cells Prevents Irradiation-Induced Salivary Hypofunction by Enhanced Paracrine Effect Through Fibroblast Growth Factor 10. *Stem Cells Dayt Ohio.* juill 2018;36(7):1020-32.
83. Li Z, Wang Y, Xing H, Wang Z, Hu H, An R, et al. Protective efficacy of intravenous transplantation of adipose-derived stem cells for the prevention of radiation-induced salivary gland damage. *Arch Oral Biol.* oct 2015;60(10):1488-96.
84. Lim JY, Ra JC, Shin IS, Jang YH, An HY, Choi JS, et al. Systemic transplantation of human adipose tissue-derived mesenchymal stem cells for the regeneration of irradiation-induced salivary gland damage. *PloS One.* 2013;8(8):e71167. 9 p.
85. Saylam G, Bayır Ö, Gültekin SS, Pınarlı FA, Han Ü, Korkmaz MH, et al. Protective/restorative Role of the Adipose Tissue-derived Mesenchymal Stem Cells on the Radioiodine-induced Salivary Gland Damage in Rats. *Radiol Oncol.* sept 2017;51(3):307-16.
86. Wu Y, Wang J, Scott PG, Tredget EE. Bone marrow-derived stem cells in wound healing: a review. *Wound Repair Regen.* sept 2007;15(s1):S18-26.
87. Lim JY, Yi T, Choi JS, Jang YH, Lee S, Kim HJ, et al. Intraglandular transplantation of bone marrow-derived clonal mesenchymal stem cells for amelioration of post-irradiation salivary gland damage. *Oral Oncol.* févr 2013;49(2):136-43.
88. Sumita Y, Liu Y, Khalili S, Maria OM, Xia D, Key S, et al. Bone marrow-derived cells rescue salivary gland function in mice with head and neck irradiation. *Int J Biochem Cell Biol.* janv 2011;43(1):80-7.
89. Khalili S, Liu Y, Kornete M, Roescher N, Kodama S, Peterson A, et al. Mesenchymal stromal cells improve salivary function and reduce lymphocytic infiltrates in mice with Sjögren's-like disease. *PloS One.* 2012;7(6):e38615.
90. Abughanam G, Elkashty OA, Liu Y, Bakkar MO, Tran SD. Mesenchymal Stem Cells Extract (MSCsE)-Based Therapy Alleviates Xerostomia and Keratoconjunctivitis Sicca in Sjogren's Syndrome-Like Disease. *Int J Mol Sci.* 25 sept 2019;20(19). 21 p.
91. Khalili S, Faustman DL, Liu Y, Sumita Y, Blank D, Peterson A, et al. Treatment for salivary gland hypofunction at both initial and advanced stages of Sjögren-like disease: a comparative study of bone marrow therapy versus spleen cell therapy with a 1-year monitoring period. *Cytotherapy.* mars 2014;16(3):412-23.

92. Verhoeckx K, Cotter P, López-Expósito I, Kleiveland C, Lea T, Mackie A, et al., éditeurs. *The Impact of Food Bioactives on Health* [Internet]. Cham: Springer International Publishing; 2015. Disponible sur: <http://link.springer.com/10.1007/978-3-319-16104-4>
93. I T, Sumita Y, Yoshida T, Honma R, Iwatake M, Raudales JLM, et al. Anti-inflammatory and vasculogenic conditioning of peripheral blood mononuclear cells reinforces their therapeutic potential for radiation-injured salivary glands. *Stem Cell Res Ther.* 17 oct 2019;10(1):304. 15p.
94. Sedgley CM, Botero TM. Dental Stem Cells and Their Sources. *Dent Clin North Am.* juill 2012;56(3):549-61.
95. Yamamura Y, Yamada H, Sakurai T, Ide F, Inoue H, Muramatsu T, et al. Treatment of salivary gland hypofunction by transplantation with dental pulp cells. *Arch Oral Biol.* août 2013;58(8):935-42.
96. Al-Serwi RH, El-Kersh AOFO, El-Akabawy G. Human dental pulp stem cells attenuate streptozotocin-induced parotid gland injury in rats. *Stem Cell Res Ther.* 14 nov 2021;12(1):577. 18 p.
97. Du ZH, Ding C, Zhang Q, Zhang Y, Ge XY, Li SL, et al. Stem cells from exfoliated deciduous teeth alleviate hyposalivation caused by Sjögren syndrome. *Oral Dis.* sept 2019;25(6):1530-44.
98. Genç D, Bulut O, Günaydin B, Göksu M, Düzgün M, Dere Y, et al. Dental follicle mesenchymal stem cells ameliorated glandular dysfunction in Sjögren's syndrome murine model. *PloS One.* 2022;17(5):e0266137.
99. Rocchi C, Barazzuol L, Coppes RP. The evolving definition of salivary gland stem cells. *NPJ Regen Med.* 1 févr 2021;6(1):4. 8p.
100. Jeong J, Baek H, Kim YJ, Choi Y, Lee H, Lee E, et al. Human salivary gland stem cells ameliorate hyposalivation of radiation-damaged rat salivary glands. *Exp Mol Med.* 15 nov 2013;45(11):e58.
101. Li B, Xing Y, Gan Y, He J, Hua H. Labial gland-derived mesenchymal stem cells and their exosomes ameliorate murine Sjögren's syndrome by modulating the balance of Treg and Th17 cells. *Stem Cell Res Ther.* 26 août 2021;12(1):478. 14p.
102. Sugarman J. Human Stem Cell Ethics: Beyond the Embryo. *Cell Stem Cell.* 5 juin 2008;2(6):529-33.
103. El Omar R, Beroud J, Stoltz JF, Menu P, Velot E, Decot V. Umbilical Cord Mesenchymal Stem Cells: The New Gold Standard for Mesenchymal Stem Cell-Based Therapies? *Tissue Eng Part B Rev.* oct 2014;20(5):523-44.
104. Gouda ZA, Khalifa MEA, Shalaby SM, Hussein S. Mechanistic effect of human umbilical cord blood derived mesenchymal stem cells on the submandibular salivary gland in ovariectomized rats. *Biochem Cell Biol Biochim Biol Cell.* févr 2018;96(1):57-67.
105. El-Naseery NI, Elewa YHA, Arafa MAA, Sabbah WS, Dessouky AA. Mesenchymal stem cells enhance AQP1 expression in the sublingual salivary gland of ovariectomized menopausal rat model. *Ann Anat Anat Anz Off Organ Anat Ges.* juill 2021;236:151714. 9 p.
106. Gong B, Zheng L, Huang W, Pu J, Pan S, Liang Y, et al. Murine embryonic mesenchymal stem cells attenuated xerostomia in Sjögren-like mice via improving salivary gland epithelial cell structure and secretory function. *Int J Clin Exp Pathol.* 2020;13(5):954-63.
107. Tran SD, Liu Y, Xia D, Maria OM, Khalili S, Wang RWJ, et al. Paracrine Effects of Bone Marrow Soup Restore Organ Function, Regeneration, and Repair in Salivary Glands Damaged by Irradiation. *PLOS ONE.* 24 avr 2013;8(4):e61632.
108. Fang D, Su X, Liu Y, Lee JC, Seuntjens J, Tran SD. Cell extracts from spleen and adipose tissues restore function to irradiation-injured salivary glands. *J Tissue Eng Regen Med.* févr 2018;12(2).

109. Fang D, Shang S, Liu Y, Bakkar M, Sumita Y, Seuntjens J, et al. Optimal timing and frequency of bone marrow soup therapy for functional restoration of salivary glands injured by single-dose or fractionated irradiation. *J Tissue Eng Regen Med.* févr 2018;12(2):e1195-205.
110. Su X, Fang D, Liu Y, Ruan G, Seuntjens J, Kinsella JM, et al. Lyophilized bone marrow cell extract functionally restores irradiation-injured salivary glands. *Oral Dis.* mars 2018;24(1-2):202-6.
111. An HY, Shin HS, Choi JS, Kim HJ, Lim JY, Kim YM. Adipose Mesenchymal Stem Cell Secretome Modulated in Hypoxia for Remodeling of Radiation-Induced Salivary Gland Damage. *PloS One.* 2015;10(11):e0141862.
112. Su X, Liu Y, Bakkar M, ElKashty O, El-Hakim M, Seuntjens J, et al. Labial Stem Cell Extract Mitigates Injury to Irradiated Salivary Glands. *J Dent Res.* mars 2020;99(3):293-301.
113. Dong J, Sakai K, Koma Y, Watanabe J, Liu K, Maruyama H, et al. Dental pulp stem cell-derived small extracellular vesicle in irradiation-induced senescence. *Biochem Biophys Res Commun.* 20 oct 2021;575:28-35.
114. Misuno K, Tran SD, Khalili S, Huang J, Liu Y, Hu S. Quantitative analysis of protein and gene expression in salivary glands of Sjogren's-like disease NOD mice treated by bone marrow soup. *PloS One.* 2014;9(1):e87158.
115. Sherkow JS, Zettler PJ, Greely HT. Is it 'gene therapy'? *J Law Biosci.* 1 déc 2018;5(3):786-93.
116. Teos LY, Zheng CY, Liu X, Swaim WD, Goldsmith CM, Cotrim AP, et al. Adenovirus-mediated hAQP1 expression in irradiated mouse salivary glands causes recovery of saliva secretion by enhancing acinar cell volume decrease. *Gene Ther.* juill 2016;23(7):572-9.
117. Gao R, Yan X, Zheng C, Goldsmith CM, Afione S, Hai B, et al. AAV2-mediated transfer of the human aquaporin-1 cDNA restores fluid secretion from irradiated miniature pig parotid glands. *Gene Ther.* janv 2011;18(1):38-42.
118. Wang Z, Zourelis L, Wu C, Edwards PC, Trombetta M, Passineau MJ. Ultrasound-assisted nonviral gene transfer of AQP1 to the irradiated minipig parotid gland restores fluid secretion. *Gene Ther.* sept 2015;22(9):739-49.
119. Lai Z, Yin H, Cabrera-Pérez J, Guimaro MC, Afione S, Michael DG, et al. Aquaporin gene therapy corrects Sjögren's syndrome phenotype in mice. *Proc Natl Acad Sci U S A.* 17 mai 2016;113(20):5694-9.
120. Nakamura H, Tanaka T, Zheng C, Afione SA, Warner BM, Noguchi M, et al. Correction of LAMP3-associated salivary gland hypofunction by aquaporin gene therapy. *Sci Rep.* 3 nov 2022;12(1):18570. 13 p.
121. Hu L, Zhu Z, Hai B, Chang S, Ma L, Xu Y, et al. Intragland Shh gene delivery mitigated irradiation-induced hyposalivation in a miniature pig model. *Theranostics.* 2018;8(16):4321-31.
122. Timiri Shanmugam PS, Dayton RD, Palaniyandi S, Abreo F, Caldito G, Klein RL, et al. Recombinant AAV9-TLK1B administration ameliorates fractionated radiation-induced xerostomia. *Hum Gene Ther.* juin 2013;24(6):604-12.
123. Zheng C, Cotrim AP, Rowzee A, Swaim W, Sowers A, Mitchell JB, et al. Prevention of radiation-induced salivary hypofunction following hKGF gene delivery to murine submandibular glands. *Clin Cancer Res Off J Am Assoc Cancer Res.* 1 mai 2011;17(9):2842-51.
124. Arany S, Benoit DSW, Dewhurst S, Ovitt CE. Nanoparticle-mediated gene silencing confers radioprotection to salivary glands in vivo. *Mol Ther J Am Soc Gene Ther.* juin 2013;21(6):1182-94.

125. Li J, Sudiwala S, Berthoin L, Mohabbat S, Gaylord EA, Sinada H, et al. Long-term functional regeneration of radiation-damaged salivary glands through delivery of a neurogenic hydrogel. *Sci Adv.* 21 déc 2022;8(51). 16 p.
126. Varghese JJ, Schmale IL, Mickelsen D, Hansen ME, Newlands SD, Benoit DSW, et al. Localized Delivery of Amifostine Enhances Salivary Gland Radioprotection. *J Dent Res.* oct 2018;97(11):1252-9.
127. Cho JM, Yoon YJ, Lee S, Kim D, Choi D, Kim J, et al. Retroductal Delivery of Epidermal Growth Factor Protects Salivary Progenitors after Irradiation. *J Dent Res.* juill 2021;100(8):883-90.
128. Choi JS, Shin HS, An HY, Kim YM, Lim JY. Radioprotective effects of Keratinocyte Growth Factor-1 against irradiation-induced salivary gland hypofunction. *Oncotarget.* 21 févr 2017;8(8):13496-508.
129. Saiki JP, Cao H, Van Wassenhove LD, Viswanathan V, Bloomstein J, Nambiar DK, et al. Aldehyde dehydrogenase 3A1 activation prevents radiation-induced xerostomia by protecting salivary stem cells from toxic aldehydes. *Proc Natl Acad Sci U S A.* 12 juin 2018;115(24):6279-84.
130. Piraino LR, Benoit DSW, DeLouise LA. Salivary Gland Tissue Engineering Approaches: State of the Art and Future Directions. *Cells.* 2021; 10(7):1723. <https://doi.org/10.3390/cells10071723>
131. Choi JS, An HY, Shin HS, Kim YM, Lim JY. Enhanced tissue remodelling efficacy of adipose-derived mesenchymal stem cells using injectable matrices in radiation-damaged salivary gland model. *J Tissue Eng Regen Med.* févr 2018;12(2):e695-706.
132. Dos Santos HT, Kim K, Okano T, Camden JM, Weisman GA, Baker OJ, et al. Cell Sheets Restore Secretory Function in Wounded Mouse Submandibular Glands. *Cells [Internet].* 2020 Dec 9;9(12):2645. Available from: <http://dx.doi.org/10.3390/cells9122645>
133. Shin HS, Lee S, Hong HJ, Lim YC, Koh WG, Lim JY. Stem cell properties of human clonal salivary gland stem cells are enhanced by three-dimensional priming culture in nanofibrous microwells. *Stem Cell Res Ther.* 22 mars 2018;9(1):74.
134. Hong HJ, Cho JM, Yoon YJ, Choi D, Lee S, Lee H, et al. Thermoresponsive fiber-based microwells capable of formation and retrieval of salivary gland stem cell spheroids for the regeneration of irradiation-damaged salivary glands. *J Tissue Eng.* déc 2022;17 p.
135. Pringle S, Maimets M, van der Zwaag M, Stokman MA, van Gosliga D, Zwart E, et al. Human Salivary Gland Stem Cells Functionally Restore Radiation Damaged Salivary Glands. *Stem Cells Dayt Ohio.* mars 2016;34(3):640-52.
136. Nanduri LSY, Lombaert IMA, van der Zwaag M, Faber H, Brunsting JF, van Os RP, et al. Salisphere derived c-Kit+ cell transplantation restores tissue homeostasis in irradiated salivary gland. *Radiother Oncol J Eur Soc Ther Radiol Oncol.* sept 2013;108(3):458-63.
137. Lee HW, Hsiao YC, Chen YC, Young TH, Yang TL. Salispheres from Different Major Salivary Glands for Glandular Regeneration. *J Dent Res.* juill 2019;98(7):786-94.
138. Ogawa, M., Oshima, M., Imamura, A. et al. Functional salivary gland regeneration by transplantation of a bioengineered organ germ. *Nat Commun* 4, 2498 (2013). <https://doi.org/10.1038/ncomms3498>
139. Nam K, Maruyama CL, Wang CS, Trump BG, Lei P, Andreadis ST, et al. Laminin-111-derived peptide conjugated fibrin hydrogel restores salivary gland function. *PLoS One.* 2017;12(11):e0187069.
140. Nam K, Dos Santos HT, Maslow F, Trump BG, Lei P, Andreadis ST, et al. Laminin-1 Peptides Conjugated to Fibrin Hydrogels Promote Salivary Gland Regeneration in Irradiated Mouse Submandibular Glands. *Front Bioeng Biotechnol.* 2021. 10 p.

141. Grønhøj C, Jensen DH, Vester-Glowinski P, Jensen SB, Bardow A, Oliveri RS, et al. Safety and Efficacy of Mesenchymal Stem Cells for Radiation-Induced Xerostomia: A Randomized, Placebo-Controlled Phase 1/2 Trial (MESRIX). *Int J Radiat Oncol Biol Phys.* 1 juill 2018;101(3):581-92.
142. Lynggaard CD, Grønhøj C, Jensen SB, Christensen R, Specht L, Andersen E, et al. Long-term Safety of Treatment with Autologous Mesenchymal Stem Cells in Patients with Radiation-Induced Xerostomia: Primary Results of the MESRIX Phase I/II Randomized Trial. *Clin Cancer Res Off J Am Assoc Cancer Res.* 1 juill 2022;28(13):2890-7.
143. Lynggaard CD, Grønhøj C, Christensen R, Fischer-Nielsen A, Melchioris J, Specht L, et al. Intraglandular Off-the-Shelf Allogeneic Mesenchymal Stem Cell Treatment in Patients with Radiation-Induced Xerostomia: A Safety Study (MESRIX-II). *Stem Cells Transl Med.* 27 mai 2022;11(5):478-89.
144. Comella K, Bell W. First-in-man intraglandular implantation of stromal vascular fraction and adipose-derived stem cells plus platelet-rich plasma in irradiation-induced gland damage: a case study. *Int Med Case Rep J.* 2017;10:295-9.
145. Coromina Isern J, Soler Rich R, Rius Tarruella J, Zamora Bustamante J. Radiation-induced xerostomia in a patient with head and neck cancer treated with Injection of autologous expanded adipose tissue-derived mesenchymal stem cells: A new therapeutic opportunity. *Acta Otorrinolaringol Esp.* févr 2021;72(1):63-5.
146. Soler R, Coromina I, Jordi, Tarruella R, Bustamante Z, Lluís O, et al. Treatment with mesenchymal stem cells for xerostomia: A new paradigm in cell therapy. *Integr Clin Med.* 1 juill 2019; 3p.
147. Clinical Trials register - Search for 2018-001720-19 [Internet]. Disponible sur: <https://www.clinicaltrialsregister.eu/ctr-search/search?query=2018-001720-19>
148. Clinical trial on xerostomy (dry mouth) - ITRT [Internet]. Disponible sur: <https://itrt.es/en/clinical-trial-on-xerostomy-dry-mouth/>
149. Xu J, Wang D, Liu D, Fan Z, Zhang H, Liu O, et al. Allogeneic mesenchymal stem cell treatment alleviates experimental and clinical Sjögren syndrome. *Blood.* 11 oct 2012;120(15):3142-51.
150. Baum BJ, Alevizos I, Zheng C, Cotrim AP, Liu S, McCullagh L, et al. Early responses to adenoviral-mediated transfer of the aquaporin-1 cDNA for radiation-induced salivary hypofunction. *Proc Natl Acad Sci U S A.* 20 nov 2012;109(47):19403-7.
151. Alevizos I, Zheng C, Cotrim AP, Liu S, McCullagh L, Billings ME, et al. Late responses to adenoviral-mediated transfer of the aquaporin-1 gene for radiation-induced salivary hypofunction. *Gene Ther.* mars 2017;24(3):176-86.
152. Blitzer GC, Rogus-Pulia NM, Mattison RJ, Varghese T, Ganz O, Chappell R, et al. Marrow-Derived Autologous Stromal Cells for the Restoration of Salivary Hypofunction (MARSH): Study protocol for a phase 1 dose-escalation trial of patients with xerostomia after radiation therapy for head and neck cancer: MARSH: Marrow-Derived Autologous Stromal Cells for the Restoration of Salivary Hypofunction. *Cytotherapy.* mai 2022;24(5):534-43.
153. MeiraGTx UK II Ltd. Open-Label, Dose-Escalation Study Evaluating the Safety of a Single Administration of an Adeno-Associated Virus Vector Encoding Human Aquaporin-1 to One Parotid Salivary Gland in Individuals With Irradiation-Induced Parotid Salivary Hypofunction [Internet]. [clinicaltrials.gov](https://clinicaltrials.gov); 2022 mai. Report No.: NCT02446249. Disponible sur: <https://clinicaltrials.gov/ct2/show/NCT02446249>
154. Eisbruch A. Can xerostomia be further reduced by sparing parotid stem cells? *Ann Transl Med.* oct 2016;4(Suppl 1):S16.

## Table des illustrations

<b>Figure 1</b> – Schéma anatomique de l’espace latéro-pharygien (9).....	14
<b>Figure 2</b> – Représentation schématique de l’innervation des glandes salivaires principales. VII <sup>e</sup> : nerf intermédiaire ; IX : nerf glossopharyngien (3) .....	14
<b>Figure 3</b> - Schéma anatomique de la glande submandibulaire (14).....	16
<b>Figure 4</b> - Schéma anatomique de la glande sublinguale et des glandes salivaires mineures (14).....	17
<b>Figure 5</b> - Structure histologique des différents types d’acini et canaux glandulaires (3).....	18
<b>Figure 6</b> – Schéma d’une glande lobulée composée (18) .....	19
<b>Figure 7</b> - Schéma de régulation de la salivation dans les glandes salivaires (3) .....	23
<b>Figure 8</b> – Exemple d’imagerie IRM en vue frontale et sagittale avec superposition d’une carte de doses (en Gy) d’un patient ayant subi une radiothérapie cervico-faciale suite à un carcinome épidermoïde du plancher buccal. Réalisée au Centre Jean Perrin, CHU de Clermont-Ferrand, en 2017. ....	25
<b>Figure 9</b> - Physiopathologie du syndrome de Gougerot-Sjögren primaire ; Physiopathologie du syndrome de Gougerot-Sjögren primitif (45) .....	27
<b>Figure 10</b> – Conséquences de l’hyposalivie sur les muqueuses orales et de l’organe dentaire. ....	31
<b>Figure 11</b> - Protocole de prélèvement de la salive totale stimulée, non stimulée avec interprétation des résultats selon la University of Southern California School of Dentistry (61) .....	33
<b>Figure 12</b> - Présentation des résultats selon la University of Southern California School of Dentistry (61) .	33
<b>Figure 13</b> - Arbre décisionnel. Traitement de la xérostomie et/ou de l’hyposalivation (62).....	34
<b>Figure 14</b> - Organigramme de la recherche documentaire et de la sélection des articles .....	40
<b>Figure 15</b> – Nombre d’études pré-cliniques in-vivo publiées par année selon l’axe thérapeutique.....	40
<b>Figure 16</b> – Schéma de la triade de l’ingénierie tissulaire liée de la stratégie de culture cellulaire glandulaire salivaire avec exemples de systèmes complets de culture (130). ....	51
<b>Tableau 1</b> – Propriétés des glandes exocrines classifiées selon le produit de sécrétion .....	18
<b>Tableau 2</b> - Composés organiques de la salive et leurs propriétés principales (3) .....	21
<b>Tableau 3</b> - Critères de classification du Gougerot-Sjögren: ACR/EULAR 2016 (46) .....	28
<b>Tableau 4</b> – Maladies autres associées avec signes d’hyposalivie ou de xérostomie (34).....	29

## Annexes

Auteurs, publication (référence)	Modèle traité (nombre)	Maladie (modèle)	Traitement	Résultats
Xiong et Al., 2014 (78)	Rats (30)	IR (18 Gy)	Injection de $1 \times 10^6$ <b>hAdSC</b> dans les glandes submandibulaires immédiatement après irradiations	24 semaines post-IR : fonction salivaire sécrétoire supérieure dans le groupe traité, angiogenèse, protection contre l'apoptose et la fibrose tissulaire. Différenciation en cellules acineuses et ductales. Expression supérieure des facteurs VEGF, HGF, COX-2, MMP-2
Kim et Al., 2019 (79)	Souris C57BL (6)	Lésion par irathérapie (0,01 mCi/g)	Injection de $1 \times 10^5$ MSC de <b>hAdMSCs</b> dans chaque glande submandibulaire à 4 semaines après irathérapie	16 semaines post-IR : accroissement de la production salivaire, réduction de l'apoptose. Transdifférenciation des hAdMSCs en cellules acineuses avec expression accrue du facteur EGF. Débit salivaire significativement supérieur.
Wang et Al., 2018 (80)	Souris C3H (10)	IR (18 Gy)	Injection de $2 \times 10^5$ <b>AdSCs</b> + $100 \mu$ <b>PRFe</b> ou AdSCs seul ou PRFe seul injecté dans chaque glande submandibulaire à 12 semaines post-IR	12 semaines post-TTT (24 semaines post-IR) : moins de destructions des cellules acineuses, + de alpha amylase, action proliférative et apoptose réduite. Débit salivaire significativement meilleur dans tous les groupes traités avec un résultat significativement meilleur pour AdSCs + PRFe que les autres groupes traités. De plus le groupe AdSCs + PRFe restaure de façon plus pérenne dans le temps que les groupes AdSCs ou PRFe seuls
Wang et Al., 2017 (81)	Cochon nain (5)	IR (20 Gy)	Injection de $20 \times 10^6$ <b>AdSCs</b> dans chaque parotide 2x/semaine pendant 6 semaines immédiatement après Rx	12 semaines post-TTT, conservation de la morphologie et fonction des glandes parotides, production salivaire, d'alpha amylase et densité vasculaire supérieurs par rapport au groupe irradié seul.
Shin et Al., 2018 (82)	Souris C3H	IR (15Gy)	<b>hAdMSCs<sup>NMX</sup></b> ou <b>hAdMSCs<sup>HPX</sup></b> ( $2 \times 10^6$ ) injecté dans les deux glandes submandibulaires 4 semaines après Rx	12 semaines post-TTT le groupe <b>hAdMSCs<sup>HPX</sup></b> meilleur greffe que le groupe <b>NMX</b> , avec meilleure diminution de l'apoptose induite par irradiation et meilleure préservation des cellules acineuses et de la fonction salivaire
Li et Al., 2015 (83)	Souris C57BL (6)	IR (18 Gy)	Injection par voie intraveineuse de $1 \times 10^6$ <b>AdSC</b> par la veine caudale immédiatement après Rx	Après 24h les AdSC sont arrivés sur la lésion. A 8 semaines post-IR, restauration jusqu'à 80% du débit salivaire avant irradiation. Les AdSC injecté par voie IV protègent précocement et à 8 semaines la morphologie et la fonction des glandes salivaires en inhibant l'apoptose, en améliorant la prolifération cellulaire et l'angiogenèse.
Lim et Al., 2013 (84)	Souris C3H (20)	IR (15 Gy)	Injection par voie IV de <b>hAdMSCs</b> $1 \times 10^6$ dans la veine caudale immédiatement après Rx	A 12 semaines post-IR/TTT, dans le groupe traité, le flux salivaire est supérieur, parenchyme submandibulaire mieux préservé, moins de fibrose tissulaire. Protection des dommages immédiats après irradiation par diminution de l'apoptose.
Saylam et Al., 2017 (85)	Rats (54)	Lésion par irathérapie (74 MBq = 2mCi)	Injection de $2 \times 10^6$ <b>ADMSCs</b> +/- <b>amifostine</b> iv ( $200 \text{mg/m}^2$ ) ou amifostine seul, administré en même temps ou à 48h post-irathérapie par voie intrapéritonéale	L'administration à 48h semble plus efficace que celle immédiate, même si les deux méthodes présentent des résultats. Amélioration significative, de façon préventive et restaurative du parenchyme glandulaire et de la fonction sécrétoire des groupes traités par ADMSCs. Améliorations supérieures que amifostine seul.

**Annexe 1** – Tableau récapitulatif des études sur les cellules souches issues du tissu adipeux ; **(h)AdSC** : (human) Adipose Derived Stem Cell ; **hAdMSCs** : human Adipose Derived Mesenchymal Stem Cell ; **HPX** : hypoxia ; **NMX** : normoxia

Auteurs, publication (référence)	Modèle traité (nombre)	Maladie (modèle)	Traitement	Résultats
Lim et Al., 2013 (87)	Souris C57BL/6 (8)	IR (15 Gy)	BM-cMSCs ( $1 \times 10^5$ ) injecté directement après IR dans les deux glandes submandibulaires	A 12 semaines post-TTT, le débit salivaire était significativement supérieur. Les acini ont été mieux préservés et étaient plus fonctionnels. Moins d'apoptoses et une micro-vascularisation supérieure au groupe non traité.
Sumita et Al., 2011 (88)	Souris C3H (5)	IR (18 Gy)	BMDCs ( $1 \times 10^7$ ) par voie systémique (veine caudale) immédiatement après IR, 2x/semaine pendant 6 semaines	A 8 semaines post-IR, le débit salivaire était comparable entre le groupe BMDC et le groupe non irradié. A 16 semaines post-radique le débit était approximativement de 70-80% par rapport au groupe non irradié. A 24 semaines débit toujours supérieur au groupe irradié non traité. Histologiquement, à 24 semaines pos-IR, le groupe BMDC a montré moins d'activité apoptotique et une meilleure vascularisation et une meilleure activité régénérative par rapport au groupe non transplanté.
Khalili et Al., 2012 (89)	Souris NOD (20)	<i>Sjögren's like</i>	MSCs ( $1 \times 10^7$ ) +CFA, MSCs ou CFA seul, par voie systémique (veine caudale) à 8 semaines	A 14 semaines post-TTT, MCSs et CFA + MCSs ont restauré le débit salivaire à la normale. MSC + CFA a diminué l'inflammation locale et favorisé la régénération tissulaire.
Khalili et Al., 2014 (91)	Souris NOD (40)	<i>Sjögren's like</i>	Groupe présymptomatique salivaire et groupe post-symptomatique salivaire : spleen ( $10 \times 10^7$ ) + CFA ( $1 \times 10^7$ ) ou BM + CFA injecté par voie systémique, 2x/semaine pendant 6 semaines, sur souris de 7 semaines ou $\geq 20$ semaines	Agées de 66 semaines, les deux traitements ont été efficaces, avec avantage pour spleen, si administrés durant la phase initiale du Gougerot-Sjögren, les flux salivaires ont été maintenus entre 80 et 100% du niveau présymptomatique. Les deux TTT administrés dans une phase avancée du syndrome, les flux salivaires ont été restaurés au mieux à 50% du niveau présymptomatique.
I et Al., 2019 (93)	Souris C57BL/6 (25)	IR (12 Gy)	E-MNCs (PBMNCs conditionnés) ( $5 \times 10^4$ /glande) injectés dans glandes submandibulaires à 3 jours post IR	12 semaines post-IR, le groupe E-MNC a un débit salivaire significativement supérieur au groupe non traité. La régénération des tissus est améliorée. Moins de fibroses. Expression de AQP5 revenue à un niveau similaire à groupe contrôle.

**Annexe 2** - Tableau récapitulatif des études sur les cellules souches issues de la moelle osseuse ; **BM-cMSCs** : Bone Marrow-derived clonal Mesenchymal Stem Cells ; **BMDCs** : Bone Marrow Derived Cells ; **MSCs** : Mesenchymal Stem Cells ; **PBMC** : Peripheral Blood Mononuclear Cell ; **E-MNCs** : Effectively conditioned PBMNCs ; **CFA** : Complete Freund's Adjuvant ; **BM** : Bone Marrow ;



Auteurs, publication (référence)	Modèle traité (nombre)	Maladie (modèle)	Traitement	Résultats
Yamamura et Al., 2013 (95)	Souris C57BL/6J (21)	IR (15Gy)	DPEC, MAEC, BMDC (2x10 <sup>6</sup> ) à 4 et 14j post-IR	8 semaines post-IR, le flux salivaire des groupes traités avec DPEC et MAEC est significativement supérieur que le groupe non traité.
Al-Serwi et Al., 2021 (96)	Rat SD (10)	Lésions liées au Diabète de type I	hDPSCs injection systémique par la veine caudale (1x10 <sup>6</sup> ) à 7jours post injection du STZ	4 semaines post-TTT, amélioration du flux salivaire, de la masse parotidienne, réduction de la glycémie. Atténuation des lésions histologiques liées au diabète. Promotion de l'angiogenèse. Les hDPSCs ont migré dans les glandes parotides et se sont différenciées en cellules acineuses, ductales et myoépithéliales.
Du et Al. 2019 (97)	Souris NOD (12)	<i>Sjögren's like</i>	SHED injection systémique dans veine caudale (1x10 <sup>6</sup> ) à 7 semaines	Agées de 21 semaines sécrétion salivaire maintenue. Diminution de l'inflammation des glandes submandibulaires, de l'apoptose.
Genç et Al., 2022 (98)	Souris Balb/c (30)	<i>Sjögren's like</i>	hDFMSCs injecté localement (1x10 <sup>6</sup> ) glande submandibulaire ou localement glande lacrymale (1x10 <sup>6</sup> ) ou systémique intrapéritonéale (1x10 <sup>6</sup> ) à 18 semaines	22 semaines (28j post-TTT) le débit salivaire a significativement augmenté pour le traitement par voie locale glandulaire salivaire ou par voie systémique. L'inflammation est diminuée dans les 3 voies de traitement, même si plus globalement par voie systémique. En injection locale, les DFMSCs se différencient hautement en cellules de l'épithélium glandulaire. Les hDFMSCs ont beaucoup moins migré dans les tissus glandulaires par injection systémique.

**Annexe 3** - Tableau récapitulatif des études sur les cellules souches d'origine dentaire ; **DPEC** : Dental Pulp Endothelial Cell ; **MAEC** : mouse aortic vascular endothelial cell ; **BMDC** : Bone Marrow Derived Cell ; **(h)DPSCs** : (human) Dental Pulp Stem Cells ; **SHED** : Stem cells from Human Exfoliated Deciduous teeth ; **hDFMSCs** : Dental Follicle Mesenchymal Stem Cells

Auteurs, publication (référence)	Modèle, nombre traité	Maladie (modèle)	Traitement	Résultats
Jeong et Al., 2013 (100)	Rats (3)	IR (25 Gy)	hSGSCs parotide et submandibulaire (5x10 <sup>5</sup> ) par glande salivaire, transplantées intra-glandulairement 24h après irradiations	60j post-TTT, Amélioration significative du débit salivaire dans le groupe traité, restauration des acini et des structures ductales.
Li et Al., 2021 (101)	Souris NOD	<i>Sjögren's like</i>	hLGMSCs (10 <sup>6</sup> ) ou LGMSC-Exos via voie systémique (veine caudale) souris de 8 semaines	A 12 semaines le débit salivaire était plus haut dans les groupes traités, avec une réduction de l'inflammation. Réduction de l'apoptose.

**Annexe 4** - Tableau récapitulatif des études sur les cellules souches issues des glandes salivaires ; **(h)SGSCs** : (human) Salivary Gland Stem Cells ; **SMG-S** : Submandibular spheroid ; **PG-S** : Parotid Spheroid ; **SLG-S** : Sublingual Spheroid ; **hLGMSCs** : human Labial Gland Mesenchymal Stem Cells

Auteurs, publication (référence)	Modèle, nombre traité	Maladie (modèle)	Traitement	Résultats
Gouda et Al., 2018 (104)	Rat (7)	Ménopause	hUCB-MSCs (10 <sup>6</sup> ) par voie systémique (veine caudale) à 8 semaines post-ovariectomie tous les 3j pendant 2 semaines	Amélioration du débit salivaire significative par rapport au groupe non traité. Augmentation significative de l'expression d'AQP 3,4, et BMP6 et amélioration de la structure de la glande submandibulaire
El-Naseery et Al., 2021 (105)	Rat (10)	Ménopause	hUCB-MSCs (10 <sup>6</sup> ) voie intraveineuse 2x/semaines pendant 2 semaines, à la 5 <sup>ème</sup> semaine post ovariectomie bilatérale	Hyposialie significative dans le groupe ovariectomisé non traité, élévation significative du débit salivaire dans le groupe traité par rapport au groupe non traité ovariectomisé. Amélioration structurelle, augmentation du nombre de AQP5
Gong et Al., 2020 (106)	Souris NOD (9)	<i>Sjögren's like</i>	ME-MSc (10 <sup>5</sup> ) via voie systémique (veine caudale) 2x semaines/2 semaines souris âgées de 12 semaines	A 2 semaines post-TTT, Le débit salivaire du groupe traité est meilleur que le groupe malade non traité, mais reste plus bas que le groupe contrôle. De plus le débit a continué à décliner à 4s de traitement, mais toujours supérieur au groupe non traité. Restauration des acini dans le groupe traité et diminution de l'apoptose.

**Annexe 5** - Tableau récapitulatif des études sur les cellules souches embryonnaire ; **hUCB-MSCs** : human Umbilical Cord Blood-Mesenchymal Stem Cells ; **ME-MSc** : Mouse Embryonic Mesenchymal Stem Cells

Auteurs, publication (référence)	Modèle, nombre traité	Maladie (modèle)	Traitement	Résultats
Abughanam et Al., 2019 (90)	Souris NOD (20)	<i>Sjögren's like</i>	MSCs ou MSCsE (2x10 <sup>6</sup> ) via voie systémique (veine caudale) à 8 semaines 1x/semaine pendant 4 semaines	Jusqu'à 16 semaines post-TTT les deux groupes traités ont eu un débit salivaire significativement plus élevé que le groupe non traité. La fonction salivaire est préservée, régénération du tissu glandulaire, moins d'apoptose. Effet immunomodulateur, immunosuppresseur. Expression améliorée de AQP5.
Tran et Al., 2013 (107)	Souris C3H (10)	Lésion par irradiation (15 Gy)	<i>BM Soup</i> voie intraglandulaire submandibulaire (1 fois) ou systémique (2x semaines/pendant 2 semaines) 5 à 7j post-IR	8 semaines post-IR, restauration du débit salivaire à un niveau normal pour les deux traitements. Protection des acini, canaux excréteurs, cellules myoépithéliales, cellules progénitrices, accroissement de la prolifération cellulaire, de la vascularisation, et accroissement de l'expression de gènes impliqués dans la réparation cellulaire.
Fang et Al., 2018 (108)	Souris C3H (18)	IR (13Gy)	<i>BM Soup</i> (fraîche ou cryopréservé), <i>Spleen Soup</i> , <i>AdSC Soup</i> (1x10 <sup>7</sup> ) via voie systémique (veine caudale) 5 à 7j post-IR, 2x/semaine pendant 2 semaines	16 semaines post-IR les 3 types de cellules ont restauré la sécrétion salivaire entre 65 et 70%, protégé les acini, les vaisseaux sanguins, les nerfs parasymphatiques. Plus de facteurs liés à l'angiogenèse dans AdSC mais efficacité thérapeutique plus importante dans <i>BM soup</i> et <i>spleen soup</i> . <i>BM cryo</i> pendant 12 mois et <i>BM fraîche</i> sont similaires.
Fang et Al., 2018 (109)	Souris C3H (40)	Lésion par irradiation (13Gy ou 5x5 Gy)	<i>BM Soup</i> via voie systémique (veine caudale) à 1 semaine post-IR ou 3 semaines post-IR	Commencer l'injection de <i>BM Soup</i> dans les 3 semaines post-radiation avec 5 injections hebdomadaire maintient 90 à 100% du flux salivaire chez la souris irradiée à 16 semaines. Le traitement s'avère efficace si irradiation en une seule dose ou fractionnée.
Su et Al., 2018 (110)	Souris C3H (12)	IR (13 Gy)	BMCE ou FDBMCE via voie systémique (veine caudale) 5 à 7j post-IR	16 semaines post-IR, les deux traitements on, de façon comparable, restauré la sécrétion salivaire à hauteur de 50-60% par rapport au groupe non irradié, la prolifération cellulaire, augmenté la régénération tissulaire, protégé les cellules acineuses, vaisseaux et nerfs des irradiations.
An et Al., 2015 (111)	Souris C3H (35)	Lésion par irradiation (15 Gy)	hAdMSC sécrétome via voie systémique (veine caudale) immédiatement après IR	16 semaines post-IR le débit salivaire est significativement augmenté dans le groupe traité. Prolifération de cellules épithéliales parotidiennes, réduction de la mort cellulaire, et effet anti apoptotique quand hAdMSC préconditionnées en hypoxie plutôt qu'en normoxie.
Su et Al., 2020 (112)	Souris C3H (12)	IR (13Gy)	LSCE (0,195mg, équivalent à 1x10 <sup>6</sup> MSC) injecté par voie systémique (veine caudale) 5 à 7 jours post-IR	12 semaines post-IR le groupe traité par LSCE ont un taux de 50% à 60% de débit salivaire supérieur comparé au groupe irradié non traité. A 16 semaines ce taux est réduit à 30%. Nombre de cellules acineuses comparable entre groupe traité et groupe contrôle. Régénération tissulaire augmentée dans le groupe traité.
Dong et Al., 2021 (113)	Souris ICR (4)	IR (25Gy)	hDPSC-sEV injecté par voie systémique dans veine caudale débuté immédiatement après IR, 3x/semaines pendant 2 semaines	18 jours post-IR, hDPSC-sEV réduit l'inflammation et la sénescence liée au stress oxydatif et ainsi réduit les dommages liés aux radiations mais pas de preuve d'une amélioration fonctionnelle. Pas d'amélioration du volume des acini ou du flux salivaire.
Misuno et Al., 2014 (114)	Souris NOD (6)	<i>Sjögren's like</i>	<i>BM soup</i> via voie systémique (veine caudale) à 8 semaines	16 semaines post-ttt, le groupe traité a un débit salivaire amélioré de 35%, puis légère diminution (-7%) à 20 semaines. Diminution de l'inflammation et de l'apoptose.

**Annexe 6** - Tableau récapitulatif des études sur les extraits cellulaires ; **MSCs** : Mesenchymal Stem Cells ; **MSCsE** : Mesenchymal Stem Cells Extract ; **BM** : Bone Marrow ; **BMCE** : Bone Marrow Cell Extract ; **FDBMCE** : Freeze-Dried Bone Marrow Cells Extract ; **hAdMSC** : human Adipose Mesenchymal Stem Cells ; **LSCE** : Labial Stem Cells Extract ; **hDPSC-sEV** : human Dental Pulp Stem Cells - Small Extracellular Vesicle

Auteurs, publication (référence)	Modèle traité (nombre)	Maladie (modèle)	Composé bioactif ou gène et mécanisme de délivrance	Résultats
Teos et Al., 2016 (116)	Souris CH3 (8)	IR (15 Gy)	hAQP1/CMV par voie rétrograde dans les glandes submandibulaire à 2 ou 8 mois post radiations	7 jours post transduction, Augmentation du flux salivaire d'environ 3x après traitement à 2 ou 8 mois post radiation.
Gao et Al., 2011 (117)	Cochon nain (3)	IR (20 Gy)	hAQP1/AAV2 par injection intra-ductale dans une des deux glandes salivaires à 16 semaines post IR	8 semaines post-ttt, le groupe traité a un flux salivaire à 35% du groupe contrôle (pic de réponse)
Wang et Al., 2015 (118)	Cochon nain (12)	IR (10Gy)	hAQP1/AAV ou hAQP1/UAGT ou pAQP1/UAGT par voie rétrograde dans une glande parotide 12 à 14 semaines après irradiation.	Les hAQP ou pAQP, transportées par AAV ou non, restaurent la fonction salivaire sécrétoire à 1 semaine post-TTT de façon comparable. La délivrance par UAGT (sans adénovirus) n'entraîne pas d'inflammation locale. Augmentation de l'activité de la glande controlatérale non irradiée.
Lai et Al., 2016 (119)	Souris C57BL/6 (7)	<i>Sjögren's like</i>	AQP1/AAV2 par voie rétrograde dans les glandes submandibulaires âgées de 6 à 8 semaines	4 semaines post-TTT, BMP6 est surexprimé par les patients atteints du SGS et diminue le nombre d'AQP 5, entraînant une hyposialie. Le traitement par AQP1/AAV2 restaure la salivation chez les souris surexprimant BMP6, diminue l'inflammation locale et systémique
Nakamura et Al., 2022 (120)	Souris C57BL (6)	<i>Sjögren's like</i>	AQP1/AAV2 délivré par voie rétrograde dans les glandes submandibulaires âgées de 6 à 8 semaines	12 semaines post-TTT, le traitement AAV2/AQP1 restaure significativement le flux salivaire stimulé induit par la pilocarpine
Hu et Al., 2018 (121)	Cochon nain (42)	IR (20 Gy)	SHH/AAV par voie rétrograde dans une glande parotide 4 ou 16 semaines post-radiation	SHH délivré 4 semaines ou 16 semaines après irradiation améliorent significativement la sécrétion de salive stimulée jusqu'à 20 semaines post-radiation. Préservation des cellules acineuses fonctionnelles, réduit le risque de fibrose.
Timiri Shanmugam et Al., 2013 (122)	Rat (7)	IR (8x2,5Gy)	AAV2/9-TLK1B par voie rétrograde dans glandes submandibulaires 5 semaines avant IR	Pas de chute du flux salivaire chez les rats prétraités avant irradiation fractionnée. A 8 semaines post-radiation, le flux salivaire stimulé par pilocarpine est 10x supérieur dans groupe traité.
Zheng et Al., 2011 (123)	Souris C3H (8)	IR (15 Gy ou 6x5 Gy)	hKGF/AAV Dans par voie rétrograde dans les glandes submandibulaires 24h avant IR	Prévention de l'hypofonction salivaire quand traitement administré avant irradiation dose unique ou fractionnée avec une sécrétion proche de la normale à 8 semaines post-TTT
Arany et Al., 2013 (124)	Souris BALB/c/cByJ (3)	IR(10 Gy)	Cy3 siRNA/micelles cationiques par voie rétrograde dans les glandes submandibulaires 3 jours avant IR	Le ciblage et la destruction de deux facteurs pro-apoptotiques par un siRNA avant irradiation prévient d'une destruction sévère du parenchyme glandulaire, et améliore la sécrétion salivaire à 3 mois post IR

**Annexe 7** - Tableau récapitulatif des études sur les thérapies géniques ; **hAQP1** : human Aquaporine-1 ; **CMV** : Cytomegalovirus ; **AAV** : Adeno Associated Virus ; **UAGT** : Ultrasound Assisted Gene Transfer ; **TLK1B** : Serine/threonine-protein kinase tousled-like 1-B ; **hKGF** : human Keratinocyte Growth Factor ; **SHH** : Sonic Hedgehog ; **BMP6** : Bone Morphogenetic protein 6

Auteurs, publication (référence)	Modèle, nombre traité	Maladie (modèle)	Traitement	Résultats
Li et Al., 2022 (125)	Souris C57BL/6 (9)	IR (10 Gy)	CV ou ALG + CV 1x 14 jours après irradiation, OU ALG + multiCV (injection hebdomadaire de CV dans l'ALG déjà présent, de J38 post radiation à J87) par voie sous-cutanée péri-glandulaire sublinguale et submandibulaire	5 semaines post-TTT, une dose unique de CV ou ALG+CV ont montré amélioration significative du débit salivaire (87% et 78% respectivement). Cependant seul le groupe ALG+CV a maintenu un niveau à 6 semaines (68% d'amélioration par rapport au groupe irradié non traité). 7 semaines post-TTT, perte du potentiel thérapeutique.  Pour le groupe dose multiple traité par ALG+CV a montré un niveau de salive proche du groupe non irradié jusqu'à 3 mois post-IR. Promotion de la régénération du parenchyme tissulaire.
Varghese et Al., 2018 (126)	Souris C57/BL6 (16)	IR (15 Gy)	Amifostine (prodrogue noté Am) ou son métabolite WR-1065 par voie rétrograde submandibulaire unilatérale (50mg/kg) ou systémique (intrapéritonéale)(150mg/kg), 30 minutes avant irradiation.	12 semaines post-radiations, amélioration de la survie des cellules acineuses dans les deux groupes traités localement, amélioration significative du débit salivaire. Dans le groupe WR-1065 traité localement, la chute de la pression artérielle est beaucoup moins importante avec les traitements locaux plutôt que systémiques.
Cho et Al., 2021 (127)	Souris C3H (10)	IR (7,5x4 Gy)	EGF (0,05 ou 0,5 µg/µl) par voie rétrograde glande submandibulaire en 4 jours consécutifs, 1h après irradiation	4 et 12 semaines post-IR, le temps de latence de salivation et le débit salivaire sont significativement améliorés dans le groupe traité à haute dose, comparé aux autres groupes. L'activité de l'amylase est meilleure dans les deux groupes traités. EGF préserve la survie des cellules acineuses matures jusqu'à 12 semaines, promeut la prolifération cellulaire et protège de l'apoptose.
Choi et Al., 2017 (128)	Rat (8)	IR (15 Gy)	KGF-1 injecté dans une glande submandibulaire 1h avant irradiation et immédiatement après irradiation	16 semaines post-radiation, groupe traité amélioration significative du débit salivaire, activité alpha amylase significativement supérieure, Protection des cellules endothéliales, épithéliales et myoépithéliales
Saiki et Al., 2018 (129)	Souris C57BL/6J (12)	IR (1x15Gy ou 5jx 6Gy)	d-limonene (10% du poids), 1x/j pendant 7j avant irradiation (15Gy OU 30 Gy en 5j) puis dose quotidienne du d-limonène pendant 2 semaines OU d-limonène débuté 24h après IR (5x6Gy) puis pendant 2 semaines	L'activation de l'ALDH3A1 par D-limonene dans les cellules souches des glandes submandibulaires a significativement amélioré la fonction et la structure glandulaire submandibulaire après irradiation jusqu'à 8 semaines post-IR dans les 2 premiers groupes et 20 semaines pour le 3 <sup>ème</sup> groupe

**Annexe 8** - Tableau récapitulatif des études sur les composés bioactifs ; **CV** : cevimeline ; **ALG** : alginate ; **EGF** : Epithelial Growth Factor ; **KGF-1** : Keratinocyte Growth Factor-1

Auteur, publication (référence)	Modèle (nombre)	Maladie (modèle)	Traitement	Résultats
Choi et Al., 2018 (131)	Souris C3H (84)	IR (15 Gy)	SIS ou AdMSC (1x10 <sup>5</sup> ) ou AdMSC/SIS injecté dans les glandes submandibulaires immédiatement après IR	16 semaines post-ttt la fonction salivaire est améliorée dans les deux groupes traités, avec de meilleurs résultats pour le groupe AdMSC/SIS. AdMSC a montré moins de fibrose, AdMSC/SIS a montré plus d'acini muqueux par rapport au groupe non traité. AdMSC a montré remodelage tissulaire, plus de progéniteurs cellulaires glandulaires, plus de cellules épithéliales, myoépithéliales, avec un nombre significativement plus grand de cellules endo et myo dans le groupe admisc/SIS
Dos Santos et Al., 2020 (132)	Souris C57BL/6J	Lésions induites par biopsie (3mm)	Cell sheets SMG directement après lésion	8 et 20 jours post-chirurgie, restauration du débit salivaire avant lésion. Promotion de l'organisation tissulaire, épithéliale, inflammation minimale, peu de fibrose.
Shin et Al., 2018 (133)	Souris C3H (12)	IR (15Gy)	SGSCs <sup>2D</sup> ou SGSCs <sup>3D</sup> (2x10 <sup>5</sup> ) injecté dans les deux glandes submandibulaires à 4 semaines post-IR	12 semaines post-ttt, les SGSC3d sont mieux greffées que les SGSC2d, produisent plus de protéines salivaires, et de facteurs paracrines. Le débit salivaire est également meilleur avec les 3d que les 2d.
Hong et Al., 2022 (134)	Souris C3H (20)	IR (2x7,5Gy)	SGSC-M (1x10 <sup>5</sup> ) ou SGSC-S(1x10 <sup>5</sup> ) transplanté dans les glandes submandibulaires à 2 semaines post-IR	16 semaines post-IR, restauration de la fonction sécrétoire dans groupe traité. Effets radioprotecteurs de SGSC-S et SGSC-M (apoptose significativement diminuée et dégâts sur l'ADN réduits)
Pringle et Al., 2016 (135)	Souris NSG (21)	IR(5Gy)	hSGSC submandibulaire organisés en salisphères (1x10 <sup>3</sup> ou <sup>4</sup> ou <sup>5</sup> ) transplanté dans glande submandibulaires 30j après IR	A 12 semaines le groupe traité par 10 <sup>5</sup> salisphères a retrouvé entre 70 et 80% du débit salivaire avant irradiation. Prolifération et différenciation, et régénération à long terme à partir des salisphères humaine. Plus le groupe reçoit de salisphères, a 2 mois, plus la formation de salisphères était accrue
Nanduri et Al., 2013 (136)	Souris C57BL/6	IR (15Gy)	SGSC submandibulaires : 400 c-kit+ OU 1000 c-Kit+/CD24+ OU 400 c-Kit+/CD24+/CD49f+ dans glandes submandibulaires, 30j après RX	A 90j post traitement, production salivaire accrue d'en moyenne 40% (400 ckit ou 600ckit/cd49f), 50% (1000 ckit cd24) à 55% (400 ckit cd24 cd49f)., amélioration de l'homéostasie cellulaire, prévention de la perte de vascularisation et du risque de fibrose. . Réapparition de cellules souches dans le système ductal
Lee et Al., 2019 (137)	Souris C57BL/6 (18)	IR (15Gy)	SMG-S, PG-S, and SLG-S transplanté dans glandes submandibulaires 30 jour après IR	A 12 semaines production salivaire améliorée dans les 3 groupes traités, sans différence significative entre les 3 groupes. Différenciation et intégration des différentes salisphères avec restauration du parenchyme glandulaire
Ogawa et Al., 2013 (138)	Souris C57BL/6 (5)	Lésion par ablation des glandes salivaires principales	« <i>gland germ</i> » : ME-SGC (tissu épithélial + mésenchymateux) greffées en lieu et place des glandes parotides en connectant le canal parotidien	Canal parotidien fonctionnel, sécrétion salivaire fortement accrue, innervation du greffon et déclenchement possible de la salivation. Présence d'amylases

Nam et Al., 2017 (139)	Souris C57BL/6 (10)	Lésion par biopsie (3mm)	Laminin-111 peptide dérivé + FH ou FH directement après lésion	20 jours post-ttt, L1p-FH accroissement significatif du débit salivaire en comparaison du groupe traité par FH seul ou non traité, et à un niveau proche du groupe contrôle. De plus le groupe L1p-FH a une salive qualitativement proche du groupe contrôle
Nam et Al., 2021 (140)	Souris C57BL/6J (25)	IR (15 Gy)	L1p-FH injection transdermique dans les glandes submandibulaires à 3j post-IR	30 jours post-IR, le groupe traité à la sécrétion salivaire restaurée. Groupe traité préservation de l'intégrité épithéliale après irradiations.

**Annexe 9** - Tableau récapitulatif des études basées sur l'ingénierie tissulaire ; **SIS** : Small Intestinal Submucosa ; **AdMSC** : Adipose derived Mesenchymal Stem Cell ; **SGSCs** : Salivary Gland Stem Cells ; **2D/3D** : 2 dimensions /3 dimensions ; **SGSC-M** : SGSC-Monolayer ; **SGSC-S** : SGSC Spheroid ; **SMG** : Submandibular Gland ; **ME-SGC** : Mouse Embryonic-Salivary Gland Cells ; **L1p-FH** : Laminin-1 protein – Fibrin Hydrogel

Auteurs, publication (référence)	Type d'étude	Maladie (modèle), nb de patients	Objectifs de l'étude et méthode	Résultats
Grønhoj et Al., 2018 (141)	Phase I/II randomisée en double aveugle	Irradiation, 30 patients ratio 1 :1 (60-68 Gy en fraction de 2 Gy)	Mesure de la sécurité et de l'efficacité de l'injection par ultrason de <b>ASC autologues</b> ( $2,8 \times 10^6/\text{cm}^3$ ) dans glandes submandibulaires <b>VS placebo (NaCl)</b> avec un intervalle médian de 4,1 ans après traitement par radiothérapie pour un carcinome oropharyngé, (étude MESRIX)	4 mois dans le groupe traité pas d'effets secondaires, débit salivaire non stimulé augmenté significativement dans groupe traité. Diminution de la xérostomie (moins de plainte de soif et mastication d'aliments solides). Meilleure fonction glandulaire de sécrétion et absorption d'éléments inorganique. Histologiquement plus grande proportion d'éléments séreux, moins de tissu adipeux et conjonctif
Lynggaard, et Al., 2022 (143)	Phase Ib ouvert	Irradiation, 10 patients (66-68 Gy en fraction de 2 Gy), 10 contrôles	Mesure de la sécurité et de l'efficacité de l'Injection guidée par ultrason de AT-MSCs <b>allogéniques</b> $3,5 \times 10^7$ dans chaque glande submandibulaire et AT-MSCs $5 \times 10^7$ dans chaque glande parotide Après traitement par irradiation d'un carcinome oropharyngé dans un intervalle médian de 5,5 ans (MESRIX-II)	4 mois pas d'effets indésirable graves liés au ttt. 5 patients/10 traités ont une amélioration >30% du débit salivaire non stimulé et 3 patients >30% du débit stimulé
Comella, Bell, 2017 (144)	Etude de faisabilité	Irradiation 1 patient	Faisabilité de l'injection guidée par ultrason de SVF (1,5ml), dans PRP (1,5-2ml) en 4 injections, puis AdSCs ( $2,5 \times 10^6$ par glande) dans glandes submandibulaires et parotides en 7 injections (de 5 à 31 mois post liposuccion)	Le patient rapporte un accroissement de la production salivaire sur les 31 mois de suivis ainsi qu'une amélioration sur sa qualité de vie. Pas d'effets secondaires rapportés.
Coromina Isern et Al., 2021 (145)	Traitement compassionnel	Irradiation 1 patient	AdSC $3,5 \times 10^7$ autologue dans chaque glande submandibulaire suite à carcinome oropharyngé	Initialement dysgueusie, xérostomie exacerbée avec le temps. Augmentation du débit salivaire de 0,05ml au début du traitement à 0,12ml/min à 3 mois puis 0,3ml/min à 2 ans après TTT. Le patient considère que cela a été une amélioration majeure pour le goût et lui permet de vivre une vie normale.

Xu et Al., 2012 (149)	Phase I	SGS primaire 24 patients, de 27 à 68 ans ; 11 patients présentent des symptômes de xérostomie	UCMSCs allogénique ( $1 \times 10^6$ /kg of body weight) par voie intraveineuse	Le débit salivaire non stimulé des 11 patients présentant une xérostomie s'est accru significativement jusqu'à 12 mois post-TTT. Le score de la xérostomie pour les 11 patient s'est amélioré et maintenu jusqu'au 12 mois (TESS score)
Baum et Al., 2012 (150)	Phase I	11 patients irradiés	AdhAQP1 injection unique dans UNE glande parotide par voie rétrograde (dose escalatoire selon patient de $4,8 \times 10^7$ à $5,8 \times 10^9$ ) pour patient traité pour carcinome oropharyngé	A42 jours post-TTT, tous les patients ont supportés le traitement sans effet indésirable grave. Amélioration significative des débits salivaires (60 à 540%) pour 6 sujets, et parmi eux, 5 ont eu une amélioration de la xérostomie. Le traitement semble dose-dépendant. Pas de changement du débit ou diminution pour les 5 autres « non répondants ».
Alevizos et Al., 2017 (151)	Phase I	6 irradiés	Effets à long termes pour les sujets ayant répondu à AdhAQP1 dans l'étude clinique de Baum et Al. (150)	A 3-4,7 ans, tous ont débit salivaire parotidien augmenté, de 71 à 500% par rapport au débit initial. Pas/peu de changement dans la glande controlatérale non traitée. A 2-3 ans les symptômes xérostomiques étaient améliorés mais à la deuxième visite (3 à 4,7 ans), 3 sujets ont eu des sensations de sècheresses similaires voir pire qu'au début du traitement.
Lynggaard, et Al., 2022 (142)	Phase I/II randomisée en double aveugle	Irradiation, 30 patients ratio 1 :1 (60-68 Gy en fraction de 2 Gy)	Investigation à long terme de l'étude MESRIX (141)	A 2 ans post-TTT, le groupe traité n'a pas d'effets secondaires imputable au traitement : comprenant les infections, inconfort oral, ou douleur prolongée. Le débit salivaire non stimulé a augmenté dans le groupe traité et non traité (0,20ml/min et 0,16ml/min respectivement). La xérostomie est améliorée dans les deux groupes, avec un meilleur résultat pour le groupe traité.

**Annexe 10** - Tableau récapitulatif des études cliniques ; **ASC**: Adipose Stem Cells ; **AT-MSCs** : adipose tissue-derived mesenchymal stem ; **AdSCs** : Adipose Derived Stem Cells ; **UCMSCs** : Umbilical Cord Mesenchymal Stem Cells ; **AdhAQP1** : Adénovirus vector / humanAquaporine-1



UNIVERSITÉ DE NANTES  
UNITÉ DE FORMATION ET DE RECHERCHE D'ODONTOLOGIE

---

Vu le Président du Jury,

**Vu et permis d'imprimer**

Vu le Doyen,

Pr Assem SOUEIDAN

**THEOPHILE (Paul).** – Traitements de l’hyposialie : limites et perspectives d’avenir.  
– 78 f; 15 ill. ; 4 tabl. ; 154 ref. ; 30 cm (Thèse : Chir. Dent. ; Nantes ; 2023)

## RESUME

La xérostomie est la conséquence d’une hyposialie ou d’une asialie et trouve son origine dans de nombreuses étiologies. Les causes les plus fréquentes sont les traitements médicamenteux, la radiothérapie cervico-faciale, le syndrome de Gougerot-Sjögren ou encore la sénescence, bien que cette dernière cause soit multifactorielle. Les répercussions sur la santé sont nombreuses, à la fois physiques et psychologiques.

Des traitements stimulant la sécrétion salivaire existent mais trouvent leurs limites lorsque le parenchyme glandulaire est altéré, notamment dans le cadre d’une radiothérapie cervico-faciale ou encore du syndrome de Gougerot-Sjögren.

Ce travail de revue de la littérature présente les solutions en cours de développement dans les laboratoires ainsi que les essais cliniques pour pallier au manque de thérapeutiques actuelles en faisant appel à des solutions telles que la thérapie cellulaire, la thérapie génique, les composés bioactifs et l’ingénierie tissulaire.

RUBRIQUE DE CLASSEMENT : PATHOLOGIE BUCCALE ET PÉRI-BUCCALE

## MOTS CLES MESH

Xérostomie / Xerostomia

Syndrome de Gougerot-Sjögren / Sjogren’s syndrome

Cancer de la tête et du cou / Cancer of head and neck

Cellules souches / Stem cells

Thérapie génétique / Genetic therapy

Ingénierie tissulaire / Tissue engineering

Extrait cellulaire / Cell extracts

## JURY

Président : Monsieur le Professeur LESCLOUS Philippe

Assesseur : Madame le Professeur CHAUX Anne-Gaëlle

Directeur : Monsieur le Docteur Gildas RETHORE

Co-directeur : Madame le Docteur Pauline BLERY