



HAL
open science

Intérêt du PRF versus membranes résorbables du commerce en chirurgie implantaire : données actuelles dans la littérature

Thibaut Deshayes

► To cite this version:

Thibaut Deshayes. Intérêt du PRF versus membranes résorbables du commerce en chirurgie implantaire : données actuelles dans la littérature. Sciences du Vivant [q-bio]. 2023. dumas-04184241

HAL Id: dumas-04184241

<https://dumas.ccsd.cnrs.fr/dumas-04184241>

Submitted on 5 Oct 2023

HAL is a multi-disciplinary open access archive for the deposit and dissemination of scientific research documents, whether they are published or not. The documents may come from teaching and research institutions in France or abroad, or from public or private research centers.

L'archive ouverte pluridisciplinaire **HAL**, est destinée au dépôt et à la diffusion de documents scientifiques de niveau recherche, publiés ou non, émanant des établissements d'enseignement et de recherche français ou étrangers, des laboratoires publics ou privés.

IMPORTANT : OBLIGATIONS DE LA PERSONNE CONSULTANT CE DOCUMENT

Conformément au *Code de la propriété intellectuelle*, nous rappelons que le document est destiné à un **usage strictement personnel**. Les "analyses et les courtes citations justifiées par le caractère critique, polémique, pédagogique, scientifique ou d'information" sont autorisées sous réserve de mentionner les noms de l'auteur et de la source (article L. 122-4 du *Code de la propriété intellectuelle*). Toute autre représentation ou reproduction intégrale ou partielle, faite sans le consentement de l'auteur ou de ses ayants droit, est illicite.

De ce fait, nous vous rappelons notamment que, **sauf accord explicite** de l'auteur de la thèse ou du mémoire, **vous n'êtes pas autorisé** à rediffuser ce document sous quelque forme que ce soit (impression papier, transfert par voie électronique, ou autre). Tout contrevenant s'expose aux peines prévues par la loi.

Année 2023

N°

Intérêt du PRF versus membranes résorbables du commerce en chirurgie implantaire, données actuelles dans la littérature.

THÈSE POUR LE DIPLÔME D'ÉTAT DE
DOCTEUR EN CHIRURGIE DENTAIRE

Présentée
et soutenue publiquement par



DESHAYES - Thibaut

le 15/06/2023 devant le jury ci-dessous

Président : M. le Professeur Yves AMOURIQ
Assesseur : Mme le Professeur Anne-Gaëlle CHAUX

Directeur de thèse : M. le Docteur Alain HOONAERT

Co-directeur de thèse : M. le Docteur Nicolas STRUBE

 Nantes Université	<u>Présidente - Pr BERNAULT Carine</u>	
 Pôle Santé UFR Odontologie	<u>Doyen - Pr SOUEIDAN Assem</u>	
	<u>Asseseurs</u> Dr GAUDIN Alexis Pr LE GUEHENNEC Laurent Pr LESCLOUS Philippe	
Professeurs des Universités - Praticiens Hospitaliers des C.S.E.R.D		
Mme ALLIOT-LICHT Brigitte	Mme LOPEZ Serena	
M AMOURIQ Yves	Mme PEREZ Fabienne	
Mme CHAUX Anne-Gaëlle	M. WEISS Pierre	
M. LABOUX Olivier		
Professeur des Universités		
M. BOULER Jean-Michel		
Maitre de conférence des Universités		
Mme VINATIER Claire		
Professeur Emérite		
M. GIUMELLI Bernard		
Enseignants Associés		
M. GUIHARD Pierre (Professeur Associé)	M. BANDIAKY Octave (Assistant Associé)	
Mme LOLAH Aoula (Assistant Associé)		
Maitres de conférences des Universités - Praticiens Hospitaliers des C.S.E.R.D		Assistants Hospitaliers Universitaires des C.S.E.R.D
M. AMADOR DEL VALLE Gilles	M. ALLIOT Charles	
Mme ARMENGOL Valérie	Mme CLOUET Roselyne	
Mme BLERY Pauline	M. EVRARD Lucas	
M. BODIC François	M. GUIAS Charles	
Mme CLOITRE Alexandra	M. GUILLEMIN Maxime	
Mme DAJEAN-TRUTAUD Sylvie	Mme HASCOET Emilie	
M. DENIS Frédéric	Mme HEMMING Cécile	
Mme ENKEL Bénédicte	M. HIBON Charles	
M. HOORNAERT Alain	M. KERIBIN Pierre	
Mme HOUCHMAND-CUNY Madline	Mme OYALLON Mathilde	
Mme JORDANA Fabienne	Mme QUINSAT Victoire Eugenie	
M. LE BARS Pierre	M. REMAUD Matthieu	
M. NIVET Marc-Henri	M. RETHORE Gildas	
M. PRUD'HOMME Tony	M. SERISIER Samuel	
Mme RENARD Emmanuelle	Mme TISSERAND Lise	
M. RENAUDIN Stéphane		
M. STRUILLLOU Xavier		
M. VERNER Christian		
Praticiens Hospitaliers		
Mme DUPAS Cécile	Mme HYON Isabelle	

Par délibération, en date du 6 décembre 1972, le conseil de la Faculté de Chirurgie Dentaire a arrêté que les opinions émises dans les dissertations qui lui seront présentées doivent être considérées comme propre à leurs auteurs et qu'il n'entend leur donner aucune approbation, ni importance.

REMERCIEMENTS :

A Monsieur le Professeur Yves AMOURIQ

Professeur des Universités

Praticien Hospitalier des centres de soins, d'enseignement et de recherche dentaire

Docteur de l'université de Nantes

Habilité à diriger les recherches

Département de Prothèse

Chef du service d'Odontologie Restauratrice et Chirurgicale

-Nantes-

Je vous remercie de l'honneur que vous me faites d'avoir accepté de présider ce jury.
Je vous suis reconnaissant pour votre écoute, votre disponibilité ainsi que pour la qualité des enseignements cliniques et théoriques que vous m'avez apporté tout au long de ma scolarité.
Veuillez trouver ici l'expression de ma reconnaissance et de ma profonde estime.

A Monsieur le Docteur Alain HOORNAERT

Maitre de conférences des Universités

Praticien Hospitalier des centres de soins, d'enseignement et de recherche dentaire

Docteur de l'université d'Orsay

Département des sciences anatomiques et physiologiques, occlusodonties, biomatériaux, biophysiques, radiologique

Chef du département d'implantologie

-Nantes-

Pour avoir accepté de diriger ce travail, pour votre confiance, votre disponibilité, votre écoute et le partage de vos connaissances.

Je vous remercie également pour votre sympathie ainsi que pour la qualité de votre enseignement théorique et pratique notamment lors de mon semestre d'assistant au sein du DU d'implantologie Orale.

Veillez trouver ici l'expression de ma profonde estime et de mes sincères remerciements.

A Monsieur le Docteur Nicolas STRUBE

Ancien Assistant Hospitalier des centres de soins, d'enseignement et de recherche dentaire

Attaché hospitalier en Implantologie Orale au sein des centres de soins, d'enseignement et de recherche dentaire

Docteur de l'université de Paris V.

-Nantes-

Pour m'avoir fait l'honneur de co-diriger cette thèse, pour vos enseignements théoriques et cliniques et cela même après la fin de mon cursus universitaire.

Pour votre accueil au sein de votre cabinet. Pour votre sympathie et votre humour.

Veillez trouver ici, l'expression de ma sincère considération et profonde gratitude.

A Madame le Professeur Anne-Gaëlle Chau

Professeur des Universités

Praticien Hospitalier

Docteur de l'université de Lyon

Département de chirurgie orale

-Nantes-

Pour avoir accepté de siéger dans ce jury, pour votre confiance et votre disponibilité.

Introduction.....	11
1 Généralités	12
1.1 Définition	12
1.2 Historique.....	12
1.3 Les membranes en odontologie	14
1.3.1 Rôles	14
1.3.2 Cahier des charges	14
1.3.2.1 Biocompatibilité.....	14
1.3.2.2 L'intégration tissulaire	15
1.3.2.3 Sécurité infectieuse	15
1.3.2.4 Étanchéité cellulaire.....	15
1.3.2.5 Propriété mécanique.....	15
1.3.2.6 Résorption.....	16
1.3.2.7 Résistance à l'exposition endobuccale.....	16
1.3.2.8 Facilité de manipulation.....	16
1.3.2.9 Stabilité	16
1.3.2.10 Activité biologique.....	16
2 Les membranes du commerce.....	17
2.1 Membranes non résorbables	17
2.2 Membranes résorbables du commerce.....	17
2.2.1 Les différents types de membranes résorbables.....	17
2.2.1.1 Les membranes d'origine naturelle.....	18
2.2.1.2 Les membranes d'origine synthétique	20
2.2.2 Protocole de mise en place.....	21
2.2.3 Choix des membranes résorbables.....	25
2.2.3.1 Type de dégradation.....	25
2.2.3.2 Temps de résorption.....	25
2.2.3.3 Utilisation.....	25
3 PRF	26
3.1 Prémices du PRF.....	26
3.2 Composition de la membrane PRF	29
3.3 Propriété de la fibrine.....	29
3.4 Différentes formes de PRF.....	30
3.5 Protocole clinique	32
3.6 Réglementation	33
4 Indications des membranes résorbables en implantologie.....	34
4.1 Sinus lift.....	34
4.2 Conservation os alvéolaire	35
4.3 Greffe osseuse.....	35

4.4	Régénération des défauts osseux péri-implantaires	36
4.5	Communication bucco-sinusienne (CBS).....	36
5	Données dans la littérature.....	37
5.1	Buts et objectifs.....	37
5.2	Matériels et méthode.....	37
5.2.1	Niveau de preuve des études.....	38
5.3	Résultats et discussion	39
5.3.1	Préservation alvéolaire.....	40
5.3.2	Régénération pré-implantaire.....	44
5.3.3	Sinus Lift.....	46
5.3.4	Régénération per-implantaire.....	48
5.3.5	Douleur et cicatrisation	50
5.4	Conclusion	52
5.4.1	Dans la préservation alvéolaire	52
5.4.2	Dans la régénération osseuse pré-implantaire.....	53
5.4.3	Dans la régénération osseuse per-implantaire.....	54
5.4.4	Dans le sinus lift.....	55
5.4.5	Dans la douleur	55
5.4.6	Dans la cicatrisation des tissus mous	56
5.4.7	Coûts des membranes	56
5.4.8	Point de vue éthique.....	57
	Conclusion	58
	Bibliographie.....	59
	Figures.....	67
	Tableaux.....	67

ABRÉVIATIONS

BOP : Bleeding On Probing
BMP : Bone Morphogenetic Protein
CBS: Communication Bucco-Sinusienne
CGF : Concentrated Growth Factor
DBBM : Deproteinized Bovine Bone Mineral
DFDBA : Demineralized Freeze Dried Bone Allograft
EVA: Échelle Visuelle Analogique
FDBA : Freeze Dried Bone Allograft
GTAM: Gore-Tex Augmentation Membrane
GTRM : Gore-Tex Resolut Membrane
HAS : Haute Autorité de Santé
IL : Inter-Leukine
ISQ : Implant Stability Quotient
LSCC : Low-Speed Centrifugation Concept
PCL : Poly ϵ -caprolactone
PDGF : Platelet Derived Growth Factor
PDLA : Copolymère d'acide poly-D-lactique et d'acide poly-lactique
PDLLA : Copolymère d'acide poly-D-lactique et d'acide poly-L-lactique
PES : Pink Esthetic Score
PGA : Acide polyglycolique
pH : potentiel Hydrogène
PLA : Polyacide lactique
PLGA : Copolymères d'acide poly-L-lactique et d'acide polyglycolique
PLLA : Acide poly-L-lactique
PPD : Probing Pocket Depth
PRF : Platelet Rich Fibrin
 a-PRF : Advanced-PRF
 i-PRF : Injectable-PRF
 s-PRF : "Sticky-bone"-PRF
PRGF: Plasma Rich in Growth Factors
PRP: Platelet-Rich Plasma
PTFE : PolyTetraFluoroÉthylène
 e-PTFE : PolyTetraFluoroÉthylène expansé
 d-PTFE : PolyTetraFluoroÉthylène haute densité
RFA : Resonance Frequency Analysis
ROG : Régénération Osseuse Guidée
RTG : Régénération Tissulaire Guidée
SYFAC : international symposium on growth factors
TCP : Phosphate Tri-Calcique
TGF- β : Transforming Growth Factor β
TNF- α : Tumor Necrosis Factor- α
Tr/min : tour par minute
UE : Union Européenne
UV : Ultra Violet
VEGF : Vascular Endothelial Growth Factor
 \neq sign : différence significative

Introduction

L'implantologie est une solution moderne qui a vu son nombre d'indication croître depuis les années 70 grâce à l'évolution des techniques chirurgicales de régénération osseuse. Les implants dentaires ont été largement utilisés pour remplacer les dents manquantes et améliorer la fonction et l'esthétique buccale.

Cependant, après une avulsion dentaire, une résorption de l'os alvéolaire se produit et, dans certaines situations, ne permet plus la mise en place d'un implant de manière simple ; une préservation ou une régénération osseuse est nécessaire.

Pour cela, les biomatériaux sont devenus indispensables, notamment les substituts osseux et les membranes. Les membranes résorbables du commerce ont longtemps été utilisées, mais ces dernières années, l'utilisation de membranes PRF a suscité un intérêt croissant.

Le PRF est entièrement autologue et fabriqué au cabinet de manière extemporanée avec le sang du patient. Ce nouveau concentré plaquettaire est décrit dans de nombreuses applications en chirurgie, on s'intéressera dans ce document à la chirurgie implantaire.

L'objectif de cette thèse est de comparer l'intérêt des membranes résorbables du commerce et PRF à partir d'une analyse de la littérature, afin de préciser leur efficacité et avantages respectifs. Cette étude permettra de déterminer si les membranes PRF peuvent être une alternative efficace et plus bénéfique en chirurgie implantaire.

Ainsi, nous verrons leurs intérêts dans la régénération osseuse, les sinus lift et la conservation alvéolaire.

1 Généralités

1.1 Définition

Les membranes en odontologie : Ce sont des biomatériaux ayant un rôle de barrière physique (effet barrière) permettant la protection de la greffe, évitant la perte de matériaux, empêchant la pénétration de cellules dans le défaut osseux et laissant aux cellules osseuses et parodontales le temps de se régénérer. (1)

Il existe deux types de membranes : les membranes résorbables et les membranes non résorbables.

Elles sont utilisées lors de la régénération tissulaire guidée (RTG) ou de la régénération osseuse guidée (ROG). Elles font partie de la famille des dispositifs médicaux implantables (2) et plus précisément de la classe IIa, c'est-à-dire que ce sont des dispositifs médicaux invasifs à court ou à long terme de la sphère oro-pharyngée.(3)

PRF : Le "Platelet Rich Fibrin" est une nouvelle génération de concentrés plaquettaires. Il permet d'obtenir un caillot de fibrine riche en facteurs de croissance et leucocytes et améliore la cicatrisation des tissus et l'ostéo-intégration des implants et biomatériaux.

RTG : La régénération tissulaire guidée vise à régénérer les structures parodontales détruites, en séparant les cellules du ligament parodontal et les cellules ostéogéniques, à division lente, de l'épithélium à prolifération rapide, en utilisant une membrane barrière. Ainsi, les cellules issues du ligament parodontal intact se voient offrir le temps et l'espace nécessaires pour repeupler la surface radiculaire, avec pour résultat la régénération de l'ensemble des tissus parodontaux.

ROG : La régénération osseuse guidée est une technique d'augmentation osseuse. Elle préconise l'exclusion mécanique des tissus mous indésirables à la formation osseuse, permettant ainsi aux populations de cellules ostéogéniques dérivées de l'os de repeupler l'espace de la plaie osseuse.(4)

Biomatériaux : Un biomatériau est un matériau non vivant utilisé dans un dispositif médical, à des fins thérapeutiques ou non et appelé à interagir avec les systèmes biologiques.(3)

1.2 Historique

Historiquement, le concept d'un site histologiquement isolé a été présenté il y a une cinquantaine d'années avec l'utilisation de filtres d'acétate de cellulose pour la régénération de nerfs et tendons. (5) En 1957, Murray et al. ont rapporté une néoformation osseuse sous une cage plastique adaptée à des défauts fémoraux chez le chien. (6) D'autres études animales ont ensuite montré la guérison de défauts osseux grâce à l'application d'acétate de cellulose et de filtres millipores.(7)

En 1976, Melcher (8) introduit dans un article les principes d'exclusion cellulaire et suggère que « les cellules qui recolonisent la surface dentaire après chirurgie parodontale déterminent la nature de l'attache ». Les résultats de ses études in vitro sont les prémices de la RTG.

Au milieu des années 1980, le principe de la régénération tissulaire guidée (RTG) a été introduit. Il annonce que la régénération d'un tissu est obtenue lorsque des cellules ayant la capacité de le régénérer sont autorisées à peupler le défaut pendant la cicatrisation. (Nyman et al. 1982 ; Gottlow et al. 1984).

Le concept de RTG a permis à la ROG de voir le jour, elle repose sur les mêmes principes biologiques.

La ROG avec utilisation de membranes a été développée par Dahlin et al (9) en 1988. Ils ont comparé la cicatrisation d'un défaut osseux de 5 mm créé chez des rats au niveau de l'angle de la mandibule avec et sans membranes en e-PTFE. Avec l'utilisation d'une membrane, on observe une cicatrisation ad integrum au bout de 6 semaines alors que sans, la cicatrisation est incomplète et une colonisation du défaut par des tissus mous conjonctifs et musculaires apparaît. (10)

En 1990, l'équipe de Seibert démontre l'augmentation de crêtes osseuses sur des chiens grâce à une membrane en e-PTFE combinée à de l'hydroxyapatite mis en place sur des défauts tridimensionnels. (11) La même année Nyman rapporte le cas d'une patiente où une ostéointégration complète d'un implant a été obtenue par la mise en place d'une membrane en téflon sur l'implant qui avait été inséré dans une alvéole immédiatement après l'extraction d'une dent. Dans un deuxième cas, le même principe biologique a été utilisé pour augmenter le volume (hauteur et largeur) d'une crête alvéolaire édentée résorbée afin de fournir des dimensions osseuses adéquates pour la pose d'un implant. (12)

Le protocole thérapeutique ROG consiste en la mise en place chirurgicale d'une membrane occlusive cellulaire au contact de la surface osseuse, afin de sceller physiquement le site osseux à régénérer (Dahlin et al. 1988). De plus, la membrane crée et maintient un espace isolé, fournissant ainsi un environnement aux cellules ostéoprogénitrices. Cet environnement est favorable au recrutement et la prolifération des cellules ostéoprogénitrices, à leur différenciation en cellule de la lignée ostéoblastique et à l'expression de l'activité ostéogénique (Linde et al. 1993 ; Karring et al. 1993). (4)

Les membranes non résorbables ont été les premières mises sur le marché avec les membranes en cellulose puis en PTFE (téflon) expansé. Leur inconvénient principal est qu'elles demandent deux temps opératoires : le premier pour la mise en place et le second pour la dépose quelques mois plus tard. De plus, la mise en place de ces membranes est difficile et donc opérateur-dépendante. Elles ont comme principale complication une exposition prématurée et donc une infection du site opératoire et un taux de réussite réduit. Leur intérêt devient limité en RTG mais reste parfois présent en ROG.

Les membranes résorbables ont été inventées afin de réduire les temps opératoires et de simplifier la chirurgie, pour ainsi diminuer leur impact sur les tissus mous et augmenter le taux de succès.

Au fur et à mesure que le concept d'ingénierie tissulaire s'est développé, les membranes de troisième génération sont apparues. Elles agissent non seulement comme des barrières mais aussi comme des dispositifs de délivrance pour libérer des agents spécifiques tels que des antibiotiques, des facteurs de croissance, des facteurs d'adhérence, etc. (13)

Plus récemment encore, une membrane autologue, le PRF, a été développée en France par Choukroun et al., pour une utilisation spécifique en chirurgie buccale et maxillo-faciale. La membrane PRF offre une alternative et une sécurité relative en raison de sa nature autologue. (13)

1.3 Les membranes en odontologie

1.3.1 Rôles

Rôle de la membrane (14):

- garantir le volume et la hauteur de l'augmentation osseuse : maintien de l'espace
- accroître la sécurité thérapeutique : intégration tissulaire, imperméabilité cellulaire, biocompatibilité
- optimiser la régénération osseuse, afin que les conditions esthétiques et fonctionnelles soient remplies
- protéger les caillots sanguins, appelée la stabilisation du caillot.
- empêcher la colonisation des défauts osseux par les tissus mous conjonctifs et épithéliaux,
- permettre ainsi l'envahissement de l'espace cicatriciel isolé, par les cellules possédant un pouvoir ostéogénique.

1.3.2 Cahier des charges

Les membranes doivent posséder un certain nombre de propriétés pour être utilisées en ROG de manière optimale. Il semble difficile aujourd'hui de trouver une membrane qui remplisse entièrement tous ces critères mais le rôle des fabricants est bien sûr d'en intégrer le plus possible lors de leur conception.

Les membranes doivent donc répondre à certains critères de conception essentiels (1):

- Biocompatibilité
- Sécurité infectieuse
- Étanchéité cellulaire
- Propriété mécanique
- Résorption
- Résistance à l'exposition endo-buccale
- Facilité de manipulation
- Stabilité
- Activité biologique

1.3.2.1 *Biocompatibilité*

La biocompatibilité est la capacité d'un biomatériau à remplir une fonction spécifique avec une réponse appropriée de l'hôte. (3) Les membranes ne doivent pas entraîner de réponse immunitaire ou un processus inflammatoire qui pourrait compromettre la ROG. Les membranes non résorbables telles que les PTFE ont des réactions inflammatoires presque inexistantes. Elles sont dites « bio inertes ». Elles s'entourent d'une coque fibreuse réactionnelle sans signes majeurs d'inflammation. En revanche, pour les membranes résorbables, il y a toujours une dégradation, et c'est celle-ci qui entraîne une réaction inflammatoire. Il est donc indispensable que cette inflammation soit la moins intense et la plus brève possible.

Pour les membranes en collagène, c'est leur dégradation qui crée une inflammation, elle est proportionnelle à son degré de réticulation et reste minime. (15)

Le degré d'inflammation lié à la dégradation des membranes synthétiques polymériques est variable et dépend essentiellement de la nature du polymère, une différence de composition chimique peuvent avoir des conséquences sur la biocompatibilité. Par exemple, une membrane

en acide poly-L-lactique (PLLA) génère une réaction inflammatoire plus intense comparé à l'acide poly DL-lactique (PDLA). (16) Il existe aujourd'hui des membranes synthétiques en PLGA qui ne présentent pas de réaction inflammatoire lors de leur dégradation, et semble être une alternative sûre et prévisible aux membranes de collagène. (17)

1.3.2.2 L'intégration tissulaire

Il s'agit de l'incorporation d'un matériau dans un environnement tissulaire. Dans ce cas bien précis, les membranes ont besoin d'une microstructure ouverte organisée pour favoriser l'intégration des tissus et limiter ainsi la migration épithéliale, tout en créant un site stable pour la cicatrisation des plaies. Mais il est primordial d'éviter une encapsulation fibreuse des membranes. (18)

1.3.2.3 Sécurité infectieuse

La membrane doit être stérile et ne doit pas présenter de risque de transmission d'agents pathogènes au patient. C'est pour cette raison que la membrane Lyodura® à base de dure-mère a été abandonnée dans les années 1980. Elle présentait un risque de transmission de la maladie Creutzfeldt-Jakob.

1.3.2.4 Étanchéité cellulaire

La membrane doit être occlusive, c'est-à-dire qu'elle doit séparer les cellules ostéogéniques des cellules non-ostéogéniques tout en gardant une microporosité de 2µm maximum pour être perméable aux fluides, gaz et aux facteurs de croissance nécessaires à la néovascularisation et à la formation osseuse. (19) (20) Il est actuellement plus facile de gérer la porosité des membranes à base de polymères, de manière fiable, que celle à base de collagène. C'est grâce aux nouvelles techniques de fabrication que le contrôle de leur porosité est amélioré en modifiant leur nombre de couches (2 ou 3 couches) afin d'optimiser leur perméabilité sélective. (20,21) La membrane isole le site de régénération de la gencive mais également du périoste, source d'ostéoblastes, de cellules ostéoprogénitrices et de vascularisation osseuse. Le périoste ne semble cependant pas indispensable en ROG, les ostéoblastes, les cellules ostéoprogénitrices et la vascularisation du site de régénération provenant initialement exclusivement des parois osseuses résiduelles. (22)

1.3.2.5 Propriété mécanique

La membrane doit servir de mainteneur d'espace, pour cela elle doit être assez rigide et ne pas s'effondrer sous la pression des tissus mous. Le maintien de cet espace doit être efficace pendant environ 4 mois ce qui correspond à la maturation de la matrice osseuse nécessaire à la régénération osseuse. Ces propriétés mécaniques sont uniquement retrouvées sur les membranes non résorbables renforcées. En effet pour les membranes résorbables, notamment celles en collagène, la rigidité est insuffisante et se détériore en milieu humide et au cours de la résorption. (23) Pour contrer la souplesse des membranes résorbables, il est indispensable de mettre en place des matériaux de substitution osseuse placés dans la cavité osseuse à reconstruire. (24) Les membranes de synthèse en polymères ont de meilleures propriétés

mécaniques. Elles sont optimisées par le choix du polymère et par l'ajout de charges minérales qui améliore également l'affinité avec les cellules ostéoformatrices. (1)

1.3.2.6 Résorption

La résorption permet de ne pas intervenir une seconde fois pour l'ablation du matériel. C'est un avantage majeur lorsque l'implant est posé dans le même temps. La résorption ne doit pas être trop rapide car elle doit permettre à la régénération de se faire et ainsi rester en place plusieurs mois. La durée de résorption des membranes en collagène réticulée est proportionnelle à leur degré de réticulation. Pour les membranes résorbables de synthèse, la résorption dépend de nombreux facteurs comme le degré de cristallinité, le mode stérilisation, le pH et la température. (1)

1.3.2.7 Résistance à l'exposition endobuccale

L'exposition des membranes dans la cavité buccale entraîne leur contamination bactérienne rapide et inévitable. Cela a une conséquence défavorable directe sur la régénération osseuse car elle crée une inflammation gingivale. Dans le cas des membranes e-PTFE, l'exposition entraîne son retrait contrairement au d-PTFE qui grâce à leur surface lisse ne permettent pas aux bactéries d'adhérer. (25,26) Pour les membranes en collagène, cette exposition accélère considérablement sa dégradation les rendant moins sensibles à la contamination mais aussi moins efficaces dans le temps, d'un point de vue mécanique. (27) D'autre part, l'exposition des membranes synthétiques dans la cavité buccale n'accélère pas leur dégradation et ainsi elles gardent leur fonction barrière. (28)

1.3.2.8 Facilité de manipulation

La rigidité permet de faciliter la manipulation d'une membrane. Néanmoins si celle-ci est trop importante, elle rend son modelage difficile et les bords tranchants associés peuvent léser les tissus mous. A l'inverse, une membrane trop souple pourra se déchirer trop facilement. Une membrane idéale doit être facile à couper, modeler et doit se suturer sans se déchirer. (18)

1.3.2.9 Stabilité

La membrane doit rester en place pour ne pas découvrir la zone où la régénération osseuse est nécessaire. Cette stabilité peut être naturelle grâce à une forte affinité pour la gencive et l'os ou bien être augmentée par des sutures, des clous et une vis de couverture d'un implant.

1.3.2.10 Activité biologique

Aujourd'hui, un grand travail est réalisé pour développer des membranes dites « bioactives ». Elles permettront d'accélérer la régénération osseuse grâce au recrutement de facteur de croissance ou de différenciation cellulaire ainsi que des cytokines. L'utilisation des membranes de PRF est basée sur ce principe car elles contiennent l'ensemble des cytokines plaquettaires qui participent à la régénération osseuse. (1)

2 Les membranes du commerce

2.1 Membranes non résorbables

Les membranes non résorbables sont les premières membranes utilisées en ROG. Elles peuvent être encore utilisées surtout dans les défauts osseux de grande étendue. Les plus souvent rencontrées sont les membranes en téflon (e-PTFE ou Gore Tex®), GTAM (Gore Tex® augmentation Material). Elles se présentent sous différentes configurations et peuvent être rigidifiées par ajout de titane, c'est le cas de la membrane Cytoplast® (osteogenics®) et GTRM-TR.

Ces membranes peuvent être utilisées seules ou associées à de l'os autogène ou allogène. Elles doivent rester en place 4 à 6 semaines sans infection ou exposition.

2.2 Membranes résorbables du commerce

Une membrane résorbable se caractérise par ses qualités mécaniques. Elle doit être suffisamment solide pour maintenir le caillot sanguin malgré la contraction cicatricielle des tissus mous de recouvrement et suffisamment souple pour être facilement manipulable. Elle a une fonction de barrière qui isole le caillot du tissu conjonctif, du lambeau et de l'épithélium gingival pendant les premières semaines de cicatrisation. De plus, elle doit avoir une résorption suffisamment lente pour assurer les fonctions mécaniques et barrière mais pas trop pour ne pas allonger inutilement l'inflammation liée à sa dégradation. Leur perméabilité permet une bonne vascularisation des tissus à régénérer. Elles sont exclusivement utilisées avec des matériaux de greffe osseuse.

2.2.1 Les différents types de membranes résorbables

Les membranes résorbables peuvent être d'origine naturelle ou synthétique. Elles présentent de nombreux avantages vis-à-vis des membranes non résorbables mais aussi quelques inconvénients (10):

Avantages :

- Pas de deuxième temps opératoire
- Procédure chirurgicale simplifiée
- Peu de complications post-opératoires (risques d'exposition plus faibles)

Inconvénients :

- Contrôle impossible de la durée de fonction barrière
- Possible interférence avec la résorption et la régénération osseuse (risque inflammatoire)
- Besoin d'un matériel de substitution osseuse pour soutenir la membrane
- Difficulté de retrait

Une fois dans le système biologique les membranes résorbables subissent une dégradation en 4 étapes qui nécessitent entre 1 et 6 mois :

- L'hydratation
- La perte de rigidité
- La perte d'intégrité de masse
- La solubilisation via la phagocytose

2.2.1.1 *Les membranes d'origine naturelle*

Les membranes naturelles sont principalement en collagène mais des membranes en chitosan sont en développement.

Le chitosan est un polysaccharide obtenu par dé-acétylation partielle de la chitine provenant de coquilles de crustacés. Il présente des propriétés intéressantes car il est biocompatible, biodégradable et surtout antibactérien. (29) En revanche, actuellement aucune membrane n'est commercialisée, la recherche scientifique se trouve au stade des études in vitro et in vivo sur animaux.

Les membranes en collagène sont généralement réalisées avec du collagène de type I seul ou en association avec du collagène de type III. Des sources telles que la peau, les tendons ou le péricarde bovin/porcin sont généralement utilisées pour l'extraction du collagène. Ce dernier est ensuite chimiquement purifié pour éliminer tous les contaminants viraux et bactériens afin de correspondre aux normes UE. En outre, pour améliorer sa résistance mécanique et réduire sa vitesse de dégradation et sa capacité d'absorption d'eau, le collagène subit une réticulation chimique par traitement aux aldéhydes. (30)

En fonction de la source et des processus de réticulation, le temps de résorption de la membrane de collagène varie de 1 à 6 mois. La dégradation du collagène est due à l'action d'une enzyme, la collagénase. Elle coupe la chaîne de collagène et la transforme en gélatine, qui est ensuite dégradée par la gélatinase en acides aminés. (31)

Les membranes en collagène ont une excellente biocompatibilité et présentent une faible immunogénicité. Elles sont potentiellement bioactives grâce à leur action chimiotactique sur les neutrophiles et les fibroblastes et possèdent des propriétés hémostatiques qui leur permettent un bon remodelage des tissus et une cicatrisation des plaies. (32) (33) Néanmoins elles ont parfois de mauvaises propriétés mécaniques par leur manque de rigidité et leur dégradation peut être trop rapide.

On distingue aujourd'hui sur le marché des membranes de collagène réticulé et non-réticulé. Les membranes non-réticulées dites natives présentent une forte biocompatibilité mais ont une dégradation rapide et une faible résistance mécanique. C'est pour cela qu'elles sont souvent associées à des matériaux de substitution osseuse. (34) Néanmoins, elles restent les membranes naturelles les plus utilisées.

Les membranes en collagène peuvent aussi être réticulées afin de ralentir leur vitesse de résorption et d'augmenter leur stabilité. La réticulation est réalisée par adjonction d'agent chimique tel que le glutaraldéhyde, par irradiation par rayonnement UV ou encore grâce à la technologie glymatrix (réticulation par le sucre). (35,36)

Composition	Variantes	Particularités	Nom commercial	Réticulé	Résorption
Collagène porcin	Derme (type I et III)	<ul style="list-style-type: none"> • Avantages : <ul style="list-style-type: none"> - Les plus utilisées - Bonne affinité cellulaire et tissulaire - Microporosité - Pas de colonisation bactérienne sévère en cas d'exposition 	BioGide® (Geistlich) (membrane bicouche)	NON	4 à 6 mois
	Péricarde (type I)		OssGuide® (Bioland)	OUI	6 mois
	Tendon (type I)		Ossix Plus® (OraPharma)	OUI	4 à 6 mois
			Creos Xenoprotect (Nobel Biocare)	NON	3 à 5 mois
Collagène bovin	Tendon (type I)	<ul style="list-style-type: none"> • Inconvénients : <ul style="list-style-type: none"> - Propriétés mécaniques insuffisantes seules - Toxicité des agents de réticulation 	Biomend® (Zimmer Dental)	OUI	1 à 2 mois
			Biomend Extend® (Zimmer Dental)	OUI	3 à 4 mois
			Periogen® (Collagen Corporation)	NON	1 à 1,5 mois
			Neomem® (Citagenix)	OUI	6,5 à 9,5 mois
	Cytoplast RTM® (Osteogenics Biomedical)		OUI		
	Péricarde (type I)		CopiOs® Pericardium (Zimmer Dental)	NON	5 à 6 mois
Tutodent® Membrane (Tutogen Medical)		NON			
Collagène équin	Tendon (type I)	<ul style="list-style-type: none"> - Réaction inflammatoire variable 	Biocollagen Membrane® (Bioteck)	NON	1,5 à 2 mois
Chitosan		<ul style="list-style-type: none"> • Avantages : <ul style="list-style-type: none"> - Possibilité de gradient de porosité - Possibilité de relargage de molécules bioactives • Inconvénients : <ul style="list-style-type: none"> - Réaction inflammatoire 	Expérimental		?

Tableau 1 : Tableau récapitulatif des membranes résorbables d'origine naturelle. (37)

2.2.1.2 Les membranes d'origine synthétique

Les membranes synthétiques sont constituées essentiellement de polyesters aliphatiques : de polyglycolides (PGA), de polylactides (PLA), de polylactique-co-glycolique (PLGA), de polycaprolactone (PCL) et de leurs copolymères. (38)




Figure 1 : Polyesters aliphatiques (39)(40)(41)(42)

Le grand avantage de l'utilisation de polymères synthétiques concerne la facilité de personnalisation de certaines propriétés. En effet, la cinétique de dégradation et les propriétés mécanique peuvent être améliorées en faisant varier la longueur de la chaîne et la quantité d'unités lactide ou glycol. (43) De plus, elles peuvent être produites en grandes quantité de manière sûre.

L'inconvénient associé à certains matériaux synthétiques est la réaction inflammatoire liée à leurs produits de dégradation résultant des sous-produits libérés lors de leur hydrolyse. (44)

Les membranes en PLA sont commercialisées depuis longtemps, elles présentent une bonne biocompatibilité avec des produits de dégradation non toxiques (CO₂ et H₂O). (45) Dans le PLA, l'acide lactique se présente sous deux formes de stéréo-isomères ; la forme L appelée acide poly-L-lactique (PLLA), la forme D appelée acide poly-D-lactique (PDLA) et une autre forme racémique avec l'acide poly-D-L-lactique (PDLLA). Chaque forme de polymère procède des propriétés différentes. (46)

La première membrane à apparaître sur le marché dans les années 1990 est la membrane Guidor[®]. C'est une membrane bicouche composée d'un mélange de PDLLA et PLLA avec du citrate d'acétyl tri-n-butyle qui joue un rôle plastifiant.

Le PLGA est un copolymère de PGA et de PLA souvent utilisé pour fabriquer des membranes. Résolut Adapt[®] est un exemple de membrane qui combine ces deux polymères. D'autre part, une nouvelle membrane en PLGA 85/15 (Tisseos[®]) voit son nombre d'indications augmenter en chirurgie implantaire. (47)(28)

Le PCL est un polymère biocompatible avec une résistance mécanique élevée et un coût faible. Malgré cela, sa biorésorbabilité de 2 à 3 ans est trop importante et son hydrophobicité ne lui permet pas d'être utilisé seul en ROG. C'est pour cela qu'il est associé à d'autres polymères comme le PDLLA.

Le mélange de ces polymères synthétiques permet donc de créer des membranes de bonne qualité car les propriétés recherchées d'un polymère compensent les propriétés non recherchées d'un autre polymère afin d'obtenir un équilibre optimal pour la ROG. (48)

Ces matériaux synthétiques peuvent être reproduits de manière prévisible en quantités presque illimitées. Un avantage clinique du PGA, du PLA et de leurs copolymères (PLGA) est leur capacité à être complètement biodégradés en dioxyde de carbone et en eau par le cycle de Krebs. (49)

Les membranes d'origine synthétique ont, quant à elles, un taux de dégradation plus facile à prédire et leur composition chimique modifiable permet d'ajuster leurs propriétés mécaniques.

2.2.2 Protocole de mise en place

(50) En fonction de l'expérience du praticien, du type de chirurgie, du défaut osseux et du matériau, le protocole de mise en place des membranes peut varier. Voici les étapes principales communes aux différentes techniques :

Incision et lambeau :

Il existe un grand nombre de techniques de lambeau en fonction du type de défaut, néanmoins les incisions en distal et à distance du défaut osseux sont privilégiées. Elles permettent une cicatrisation esthétique et réduisent le risque d'exposition des substituts osseux et de la membrane. De plus, le lambeau doit couvrir au moins tout le défaut osseux pour avoir une vascularisation suffisante mais ne doit pas trop s'étendre par crainte de voir migrer le substitut osseux.

Après anesthésie, une incision sulculaire est effectuée accompagnée si nécessaire d'une décharge verticale en distal et en regard de la dent adjacente afin de conserver la papille. Le lambeau est ensuite levé, le plus souvent en pleine épaisseur, et si possible d'épaisseur partielle en apical.

Préparation du défaut :

Tout d'abord, la surface osseuse est nettoyée en retirant le tissu de granulation et par débridement des surfaces radiculaires visibles. Dans le cas de la ROG, des perforations de la corticale peuvent être effectuées afin d'augmenter la surface de contact et l'afflux sanguin au niveau du site mais cette technique reste controversée. (51)

Placement de la membrane :

Pour la mise en place d'une membrane, il faut respecter les indications du fabricant car certaines ont, par exemple, un sens de positionnement. La membrane est d'abord découpée en fonction de la taille et de la forme du défaut. Elle doit s'étendre légèrement au-delà des marges pour permettre aux bords de la membrane de reposer sur un os stable et permettre dans le même temps l'insertion de matériaux de comblement. Si la coaptation de la membrane n'est pas suffisante des dispositifs de fixation peuvent être mis en place pour la stabiliser.

Fermeture du site :

La fermeture ne doit pas produire de tension excessive susceptible de provoquer une nécrose ou une déhiscence du lambeau, mais une certaine tension est souhaitable pour stabiliser et maintenir la membrane et le greffon dans la position idéale. Cela nécessite une expérience significative de la part du clinicien. Une fermeture primaire est conseillée. Pour ce faire, il est

parfois nécessaire de libérer les tensions du périoste avec une légère incision afin de recouvrir entièrement le site. Des points simples dans un premier temps replacent le lambeau au niveau de l'incision cretale puis d'autres points simples pour refermer les incisions de décharge. Un fil monofilament de diamètre 5.0 semble approprié et peut être retiré 10 à 15 jours après l'intervention.

Complications de mise en place :

La mise en place d'une membrane peut entraîner des complications qu'il faut savoir gérer au cabinet. Lors des incisions, il est possible de provoquer une perforation du lambeau. Le lambeau peut aussi se nécroser lors de la cicatrisation s'il n'est pas assez vascularisé. Un abcès ou une suppuration peut se former ainsi qu'une exposition de la membrane en bouche avec toutes les conséquences que cela entraîne. (52)

Composition	Variantes	Particularités	Nom commercial	Résorption
PDLLA	50% PDLA + 50% PLLA	<ul style="list-style-type: none"> • Avantages : <ul style="list-style-type: none"> - Gradient de porosité (3 couches) - Bonnes propriétés mécaniques - Utilisable sans greffe 	Epi-Guide [®] (Riemser Dental)	6-12 mois
		<ul style="list-style-type: none"> • Avantages : <ul style="list-style-type: none"> - Très bonnes propriétés mécaniques (0,1mm d'épaisseur) • Inconvénients : <ul style="list-style-type: none"> - Peu de porosité (nécessité de perforer la membrane ?) - Fixation nécessaire (système SonicPin[®]) 	Resorb-X [®] (KLS Martin)	3-18 mois
PLA	PDLLA + PLLA + acetyl tri-n-butyl Citrate	<ul style="list-style-type: none"> • 2 couches • Première sur le marché 	Guidor [®] (Sunstar)	13 mois
Membrane liquide : PLA + solvant	PDLLA + solvant (N-methyl-2pyrrolidone)	<ul style="list-style-type: none"> • Avantages : <ul style="list-style-type: none"> - Mise en place facile - Rigidification au contact de solution aqueuse • Inconvénients : <ul style="list-style-type: none"> - Propriétés mécaniques très insuffisantes si utilisée seule - Plus commercialisée 	Atrisorb [®] FreeDlow (Atrix)	9 à 12 mois
Co-polymère acide poly-DLlactique + ε caprolactone	PDLLCL : PDLLA + PCL	<ul style="list-style-type: none"> • Avantages : <ul style="list-style-type: none"> - Bonnes propriétés mécaniques - Propriétés antiadhésives • Inconvénients : <ul style="list-style-type: none"> - Moins performante que PTFE et collagène 	Vivosorb [®] (Polyganics)	2 à 3 mois

Acide Poly lactique-co-glycolique	PLGA (85/15)	<ul style="list-style-type: none"> • Bicouche • Conserve sa forme une fois humide 	Tisseos® (Biomedical Tissues)	4-6 mois
Copolymère acide poly lactique + acide polyglycolique	PLGA : 90% PGA + 10% PLLA	<ul style="list-style-type: none"> • Avantages : <ul style="list-style-type: none"> - Matériau ancien et connu - Peu de réaction inflammatoire - Souple - Adaptation 	Vicryl® (Ethicon)	1-3 mois
Copolymère d'acide polyDL-lactique + acide glycolique + carbonate de triméthylène	PDLLA + PGA + carbonate de triméthylène.	<ul style="list-style-type: none"> • Avantages : <ul style="list-style-type: none"> - Propriétés mécaniques optimisables : souple à la mise en place (trempage dans un plastifiant) - Rigidification in situ (rinçage au sérum physiologique) • Inconvénients : <ul style="list-style-type: none"> - Fixation nécessaire (pins, suture) (inon GTR® Tack) 	GTR® Biodegradable Membrane System (Inion)	2 à 3 mois
Copolymère d'acide polyglycolique et de carbonate de triméthylène	Glycomère 631 = PGA + carbonate de triméthylène	<ul style="list-style-type: none"> • Avantages : <ul style="list-style-type: none"> - Intégration tissulaire - Bonnes propriétés mécaniques 	Resolut Adapt® (Gore)	3-5 mois
			Resolut Adapt LT® (Gore)	5-6 mois
Membrane liquide : Poly-éthylène-glycol	PEG	<ul style="list-style-type: none"> • Avantages : <ul style="list-style-type: none"> - Mise en place facile - Solidification in situ (20 à 50 sec) • Inconvénients : <ul style="list-style-type: none"> - Propriétés mécaniques très insuffisantes si utilisée seule 	MembraGel® (Straumann)	4 à 6 mois

Tableau 2 : Tableau récapitulatif des membranes résorbables d'origine synthétique.

2.2.3 Choix des membranes résorbables

Le choix de la membrane résorbable se fait grâce au type de dégradation, au temps de résorption et de son utilisation.

2.2.3.1 Type de dégradation

Les membranes collagéniques sont dégradées grâce à l'activité enzymatique des macrophages et neutrophiles. Cette biodégradation est identique au catabolisme des tissus environnant (53).

Les membranes synthétiques sont formées de polyesters aliphatiques, leur dégradation se fait via une hydrolyse non enzymatique. Après biodégradation complète on retrouve du CO₂ et de l'H₂O. (54)

2.2.3.2 Temps de résorption

Les membranes résorbables ont des temps de résorption variable, difficile à contrôler. Un temps de dégradation plus long semble permettre une régénération osseuse de meilleure qualité, mais peu de preuves scientifiques soutiennent ou réfutent cette hypothèse. (55)

Les membranes synthétiques ont un temps de résorption plus lent que les membranes collagéniques. Elles ont donc une plus forte résistance mécanique dans le temps. Cependant d'après Urban et al., il n'y a pas de différence significative dans le gain osseux entre une membrane collagénique et une membrane synthétique PGA. (56,57)

De plus, pour Hämmerle et al., la membrane collagénique semble plus facile à manipuler et dans le cas d'une augmentation horizontale une membrane à résorption lente n'est pas nécessaire. (58)

2.2.3.3 Utilisation

Le choix des membranes se fait également en fonction de la technique utilisée. Les membranes collagéniques sont plus élastiques que les membranes synthétiques ou collagéniques réticulées. Elles sont donc plus souvent utilisées dans les techniques d'augmentation horizontale. Dans le cas d'augmentation verticale des membranes plus rigides sont nécessaires.

D'après Wessing et al., la membrane Bio-Gide® possède la plus haute résistance mécanique (élasticité) en milieu humide et sec. (52)

3 PRF

3.1 Prémices du PRF

(59) L'utilisation des concentrés plaquettaires a connu une forte évolution durant ces 30 dernières années dans le domaine médical et chirurgical. Le PRF que l'on connaît aujourd'hui est une évolution basée sur d'autres systèmes déjà existants, comme les adhésifs de fibrine (colle) et le plasma concentré riche en plaquettes (cPRP).

La fibrine est la forme activée d'une molécule plasmatique appelée fibrinogène. Elle joue un rôle déterminant dans l'agrégation plaquettaire, en formant un caillot, au cours de l'hémostase par l'action notamment de la thrombine. La fibrine polymérisée constitue la première matrice cicatricielle du site lésé.

Les adhésifs de fibrine correspondent à un mécanisme biologique naturel, la polymérisation de la fibrine au cours de l'hémostase, amplifié de manière artificielle. Ils ont été utilisés pour la première fois dans des procédures chirurgicales par Matras dans les années 1980. (60)

Parce qu'il s'agit de produits dérivés du sang, ils ont été critiqués mais sont actuellement commercialisés aux USA (Tissell®, Baxter) et en Europe (Tissucol®, Baxter). Le mode opératoire des colles de fibrine reproduit les dernières étapes des cascades enzymatiques de coagulation au cours desquelles le fibrinogène est transformé en fibrine en présence de thrombine (origine bovine), de facteur XIII, de fibronectine, d'ions calcium et une solution d'aprotinine bovine. Ce système se présente sous forme de seringue auto-mélangeuse. Cliniquement, ils se retrouvent dans la gestion d'hémorragie lente, de saignements microvasculaires, de scellement de plaies cutanées et comme maintien de l'hydroxyapatite en reconstruction osseuse.

Le concentré de plasma riche en plaquettes (cPRP) est une innovation qui répond au problème du temps de préparation de l'adhésif de fibrine autologue de Tayapongsak et al. en 1994. (61) Ce dernier demandait un prélèvement sanguin 1 à 3 semaines avant l'intervention avec un temps de préparation de 2 jours avant d'être prêt à l'emploi. En 1998, le Docteur Marx et son équipe ont mis au point une technique permettant d'obtenir du plasma riche en plaquettes, le PRP ou Platelet Rich Plasma. (62) Ce nouveau protocole de cPRP demande d'effectuer le prélèvement sanguin uniquement quelques minutes avant l'intervention. L'échantillon est immédiatement transformé en concentré plaquettaire à l'aide d'une centrifugeuse. Le prélèvement veineux est mis dans un tube avec des anticoagulants et subit une première centrifugation. Ensuite dans un deuxième tube sans anticoagulant, est déposée la partie superficielle du premier tube sans les globules rouges et centrifugé à nouveau. Le concentré plaquettaire au fond du second tube est ensuite mélangé avec de la thrombine et du chlorure de calcium afin d'induire une activation massive des plaquettes concentrées ainsi qu'une gélification de la préparation. Il est utilisé dans le traitement de l'arthrose, de tendinopathies, d'alopécie puis adapté à la chirurgie orale et parodontale. L'inconvénient majeur de cette technique est le manque d'uniformité dans les protocoles de fabrication. La préparation du PRP n'est pas standardisée, la quantité de sang prélevé, le volume final récupéré, la concentration en plaquettes, le moyen d'activation des plaquettes, le type d'anticoagulant, la centrifugeuse, et la procédure de récupération peuvent être différents.

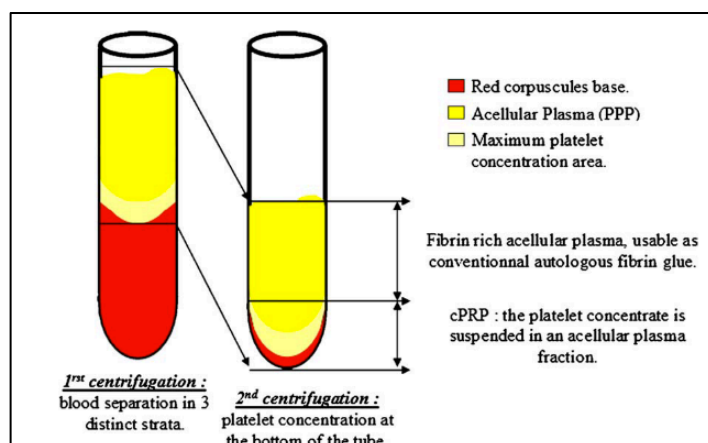


Figure 2 : Schéma du fractionnement du prélèvement de PRP après centrifugation. (63)

A la fin des années 90, le Dr Eduardo Anitua développe la technologie du plasma riche en facteurs de croissance (PRGF). Elle est standardisée à l'international sous la technologie Endoret®. Le prélèvement est fait le jour de l'intervention dans des tubes avec un anticoagulant, le citrate sodique à 3,8%. Il est centrifugé une seule fois. Les fractions de PRGF sont extraites du tube et activées par du chlorure de calcium. La fraction 1 forme une membrane de fibrine et la fraction 2 un coagulum. Cette technologie est utilisée en médecine pour la régénération de nombreux tissus : os, peau, ligaments..., pour le traitement de l'arthrose et régénération de surface oculaire. En odontologie, elle est utilisée en comblement post-extraction et plus largement en implantologie et en régénération osseuse. (64)

Le PRF a été développé pour la première fois en France en 2001 par Choukroun et al. pour une utilisation spécifique en chirurgie buccale et maxillo-faciale. Cette technique ne nécessite ni anticoagulant ni thrombine bovine (ni aucun autre gélifiant), ce n'est rien d'autre que du sang centrifugé. Cela permet d'éviter toutes les contraintes de la loi française liées à la réimplantation de produits dérivés du sang. Dans les débuts du PRF, le protocole était le suivant : un échantillon de sang est prélevé sans anticoagulant dans des tubes de 10 mL, aussitôt centrifugé à 2700 rpm pendant 12 minutes. Sans anticoagulant, il est donc impératif que le prélèvement soit placé le plus rapidement possible dans la centrifugeuse sinon une fibrine polymérisée de manière diffuse inutilisable sera obtenue.

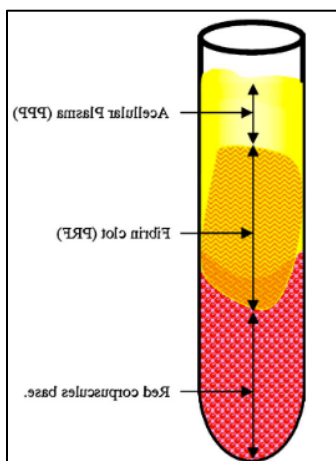


Figure 3 : Schéma du fractionnement du prélèvement de PRF après centrifugation. (63)

Dans le tube de prélèvement, trois étages sont obtenus. Le culot d'hématies se situe au fond du tube, la couche supérieure est constituée d'un plasma acellulaire et entre les deux se trouve le caillot de PRF. Le caillot de fibrine est extrait du tube et séparé du culot d'hématies avec des ciseaux.

Dans ces différents réseaux de fibrine, deux structures tridimensionnelles différentes sont observées :

- Des jonctions tétramoléculaires ou bilatérales condensées
- Des jonctions trimoléculaires ou équilatérales connectées.




Figure 4 : Schéma de la jonction tétramoléculaire (PRP). (63)

La première structure est retrouvée dans les adhésifs et le cPRP. En effet, au contact de la thrombine, la fibrine se polymérise plus rapidement et conduit à la constitution d'un réseau rigide qui se révèle peu favorable à l'enchevêtrement des cytokines et à la migration cellulaire.




Figure 5: Schéma de la jonction trimoléculaire (PRF). (63)

Le PRF a la particularité de polymériser naturellement et lentement la fibrine lors de la centrifugation avec des concentrations de thrombine physiologiques car il n'y a pas d'addition de thrombine bovine. Un réseau de fibrine fin et flexible capable de favoriser l'enchevêtrement des cytokines et la migration cellulaire est mis en place. De plus, cette organisation tridimensionnelle donne une grande élasticité à la matrice de fibrine.

3.2 Composition de la membrane PRF

Le PRF est un caillot qui est composé de fibrine, de plaquette et de leucocyte.

D'après une étude réalisée par Dohan et al.(65), le caillot de fibrine comporterait une forte concentration de cytokines plaquettaires (facteur de croissance dans les granules α des plaquettes) telles que le TGF β -1, l'IGF-I et le PDGF-BB. Elles sont ainsi restées piégées dans la matrice de fibrine du PRF, même après exsudation sérique. Ceci implique nécessairement une incorporation intime de ces molécules dans l'architecture moléculaire du polymère de fibrine.

Une telle configuration implique une durée de vie accrue de ces cytokines car elles seront libérées et utilisées qu'au moment du remodelage initial de la matrice cicatricielle. Les cytokines sont ainsi maintenues disponibles in situ pendant une durée convenable jusqu'à ce que les cellules commencent le remodelage de la matrice cicatricielle. C'est-à-dire lorsqu'elles doivent être stimulées pour lancer la reconstruction du site lésé.

Les trois principales cytokines plaquettaires jouent un rôle fondamental dans les mécanismes initiaux de cicatrisation grâce à leur capacité à stimuler la migration et la prolifération cellulaire (notamment par les PDGF). Elles induisent aussi le remodelage de la matrice de fibrine ainsi que la sécrétion d'une matrice cicatricielle de collagène (notamment par le TGF β).

Dans une seconde étude, Dohan indique la présence de cinq cytokines leucocytaires dont trois cytokines pro-inflammatoires (IL-1 β , IL-6 et TNF- α), une cytokine anti-inflammatoire (IL-4) et un promoteur de croissance de l'angiogenèse (VEGF) dans le caillot de PRF. Ces premières analyses ont révélé que le PRF pourrait être un nœud de régulation immunitaire doté de capacités de rétrocontrôle de l'inflammation. (66)

Les rôles principaux des facteurs de croissance plaquettaires et leucocytaires retrouvés dans le caillot PRF vont permettre une croissance cellulaire, une différenciation cellulaire et une angiogenèse. Le PRF apporte donc sur le site tous les éléments nécessaires à une bonne cicatrisation.

Si les cytokines plaquettaires et leucocytaires jouent un rôle important dans la biologie de ce biomatériau, mais la matrice de fibrine qui les supporte constitue certainement l'élément déterminant responsable du véritable potentiel thérapeutique du PRF. Cette matrice est responsable des quatre aspects très spécifiques de la cicatrisation : l'angiogenèse, le contrôle immunitaire, la mobilisation des cellules souches circulantes et la protection des plaies par la couverture épithéliale.(67)

	PRF	PRP	PRGF
Fibrine	+++	0	0
Leucocytes	++	+	0
Anti-coagulant	0	++	++

Tableau 3 : Différence de compositions entre les 3 types de concentrés plaquettaires

3.3 Propriété de la fibrine

C'est une matrice extra-cellulaire temporaire qui permet la migration des cellules formatrices de nouveaux tissus. C'est aussi un réservoir de facteurs de croissance qui permet leur libération de façon lente et progressive. (68) L'infusion lente et continue de principe actif est le procédé le plus efficace pour une action optimale.(69)

Le PRF a des effets anti-inflammatoires par activation massive des macrophages de phénotype M2, responsables du remodelage tissulaire, et diminue l'action des macrophages M1, pro-inflammatoires. Aussi, il favorise la néo-angiogenèse qui permet la vascularisation des greffes osseuses, améliorant la cicatrisation gingivale et osseuse. (70)

Le principal intérêt du PRF est son action sur les tissus mous car il rend possible une cicatrisation rapide, un épaissement de la gencive et une fermeture des plaies. (71) La principale différence du PRF avec les membranes du commerce c'est que le PRF peut rester exposé en bouche, la suture berge à berge n'est plus obligatoire.

La membrane de PRF ne se résorbe pas, elle se transforme. Le réseau de fibrine permet la migration des cellules environnantes, il se transforme donc en un même tissu spécifique que celui qu'il borde.

3.4 Différentes formes de PRF

En 2012, l'ANSM demande que les tubes de prélèvement ne soient plus de simples tubes pour analyse biologique mais des dispositifs médicaux. C'est à partir de ce moment que le Pr Choukroun a développé des nouveaux tubes et avec, de nouveaux protocoles de préparation. De plus, il s'est aperçu qu'avec une vitesse de centrifugation de 2700tr/min, les cellules se retrouvaient dans le fond du tube, au niveau la partie basse du caillot. Grâce à cette observation, il conclut que cette vitesse de centrifugation est excessive et définit le concept de « Low Speed Centrifugation Concept : LSCC ». (72) Ainsi, un nombre plus important de cellules blanches, plaquettes et cellules souches mésenchymateuses est obtenu dans le caillot.

Le PRF standard a subi de nombreuses modifications. A partir de 2014, il se retrouve sous plusieurs formes qui permettent de l'utiliser dans différentes situations cliniques. Les changements se trouvent au niveau du tube, de la vitesse de centrifugation et du temps de centrifugation. Nous présenterons l'A-PRF, l'i-PRF, le S-PRF. (73)

L'A-PRF (Advanced Platelet-Rich Fibrin)

Le prélèvement se fait dans des tubes (rouges) à vide, stériles, à base de verre, ensuite placés dans la centrifugeuse pendant 14 minutes à 1300 tr/min.

Le A-PRF permet d'obtenir in fine une membrane ou un plug. La membrane seule permet de couvrir un site. Perforée, elle est placée autour des implants, découpée en petits fragments elle sert de comblement avec ou sans ajout de biomatériaux. Le plug, lui, est placée dans l'alvéole pour la combler. Enfin, l'exsudat résultant de la compression de la membrane, riche en protéines (fibronectine) sert à hydrater les biomatériaux ou former le sticky bone.

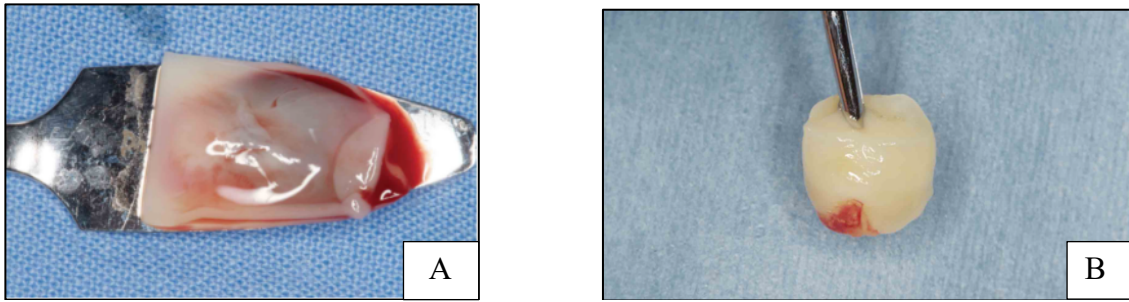


Figure 6: A : Photographie d'une membrane de PRF ; B : Photographie d'un plug de PRF

L'A-PRF montre une structure plus lâche avec plus d'espace inter fibreux et plus de cellules peuvent être comptées dans le caillot. (74)

L'A-PRF libère toutes les cytokines déjà présentes dans le PRF mais le VEGF est libéré en plus grande quantité par le A-PRF (significatif) ainsi que des BMP 2 et 7.

Le S-PRF: (« Sticky-bonne » Platelets Rich-Fibrin)

Le prélèvement est placé dans les tubes (verts) et est centrifugé à 1300 tr/min pendant 14 minutes. Ce qui change du A-PRF, c'est l'épaisseur du verre du tube et le PRF ainsi obtenu est liquide. Il peut servir à former un sticky bone avec l'ajout de biomatériaux et être injecté directement sous la gencive ou bien former une membrane.

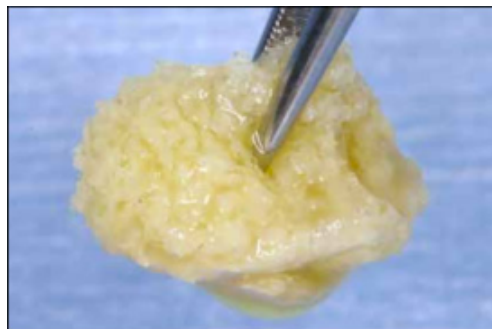


Figure 7 : Photographie d'un sticky bone

L'I-PRF (Injectable Platelets Rich-Fibrin)

Pour obtenir l'i-PRF, le prélèvement sanguin est réalisé dans les mêmes tubes que le S-PRF sans aucun additif. Les tubes sont placés dans une centrifugeuse pendant 3-4 minutes à 700tr/min. À la fin de ce processus, il est possible d'observer une zone de couleur orange dans la partie supérieure du tube : c'est i-PRF. L'i-PRF est principalement utilisé en médecine régénérative, grâce à sa richesse en cellules souches mésenchymateuses. Il est injecté directement sous la gencive avant les interventions de régénération gingivale. Il peut également être placé dans une cupule métallique et le mélanger avec un substitut osseux. Au bout de 20 min, une polymérisation parfaite prête à l'emploi est obtenue. (75) Cette forme est plus riche en leucocytes, facteurs de croissance et plaquettes mais la fibrine est moins dense et donc moins efficace.

3.5 Protocole clinique

Dans un premier temps, le prélèvement sanguin, qui doit être rapide, est réalisé dans des tubes sans aucun adjuvant. Les tubes utilisés sont spécifiques à chaque forme de PRF obtenue et ils sont placés rapidement dans un porte tube réfrigéré (4°) afin de ralentir la coagulation. Ces tubes sont ensuite centrifugés à la vitesse et au temps donné en fonction du type de PRF voulu. Les tubes doivent être placés de manière symétrique dans la centrifugeuse. Après centrifugation, les tubes sont à nouveau insérés dans le porte-tube réfrigéré en attendant d'être manipulés.



Figure 8 : A : prise de sang ; B : tube de sang dans le PomPac ; C : centrifugeuse :

Les étapes suivantes sont spécifiques aux formes de PFR souhaitées.

Pour l'A-PRF, le but est d'obtenir une membrane. De cette façon, le caillot est retiré du tube et les globules rouges à son extrémité sont séparés aux ciseaux. Le caillot est placé sur une plaque puis recouverte d'une autre plaque afin de l'aplatir pour obtenir la membrane. Le caillot peut aussi être pressé dans un cylindre afin d'obtenir un plug. Après ces étapes, l'exsudat obtenu peut servir pour le S-PRF. Pour obtenir un caillot PRF de bonne qualité, il faut un prélèvement rapide et une centrifugation immédiate.

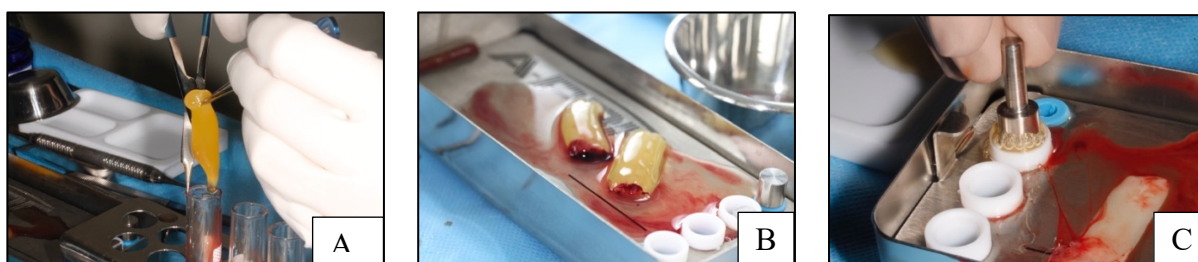

Figure 9 : A : caillot de PRF ; B : caillot de PRF sur support à membrane ; C : membrane et plug de PRF

Pour le S-PRF, après centrifugation un PRF sous forme liquide est obtenu. Le liquide est récupéré du tube à l'aide d'une seringue. Il peut être injecté directement sous la gencive, placé avec des granules de biomatériaux pour former un sticky bone ou placé seul dans un support pour former une membrane de la taille souhaitée. Afin d'accélérer la coagulation des deux dernières préparations, l'exsudat du A-PRF, y est mélangé. Enfin, il est important de bien compacter le sticky bone afin de limiter l'espace entre les granules et ainsi le densifier.



Figure 10 : A : S-PRF ; B : liquide de S-PRF+granules de biomatériaux ; C : sticky bone:

3.6 Réglementation

La loi de bioéthique du 7 août 2004 et la circulaire de la Direction générale de la santé de 2007 autorisent l'utilisation du PRF, considéré comme un dispositif médical. Pour l'utiliser en cabinet libéral, le chirurgien-dentiste doit se former au prélèvement sanguin, à la préparation extemporanée et à l'utilisation du PRF auprès de la SYFAC (le Symposium International des Facteurs de Croissance).

La Direction Générale de la Santé a également reconnu la capacité du chirurgien-dentiste à réaliser le prélèvement sanguin en introduisant une nouvelle interprétation de l'article L.4141-1 du code de déontologie selon lequel « la pratique de l'art dentaire comporte la prévention, le diagnostic et le traitement des maladies congénitales ou acquises, réelles ou supposées, de la bouche, des dents, des maxillaires et des tissus attenants, suivant les modalités fixées par le code de déontologie de la profession mentionné à l'article L. 4127-1. »

4 Indications des membranes résorbables en implantologie

4.1 Sinus lift

L'augmentation des sinus est une intervention chirurgicale visant à restaurer l'os résorbé dans le maxillaire postérieur causé par la perte de dents. Elle est indiquée dans les cas où la hauteur osseuse n'est pas suffisante pour accueillir les implants dentaires.

Il existe deux techniques pour le comblement sinusien, par volet latéral ou abord crestal.

Le premier concept consiste à remonter la membrane sinusienne (ou membrane de Schneider) après une ostéotomie latérale afin de créer une cavité artificielle. Cette cavité est généralement comblée par un biomatériau osseux. Dans le cas où la hauteur crestale résiduelle permet une stabilité de l'implant, celui peut être mis en place dans le même temps opératoire.

Une autre approche consiste à placer les implants pendant la procédure de sinus-lift afin de gagner du temps et d'éviter la deuxième intervention chirurgicale. Dans cette méthode, l'implant doit avoir une bonne stabilité primaire et la pointe de l'implant maintient la membrane sinusienne dans une position élevée.

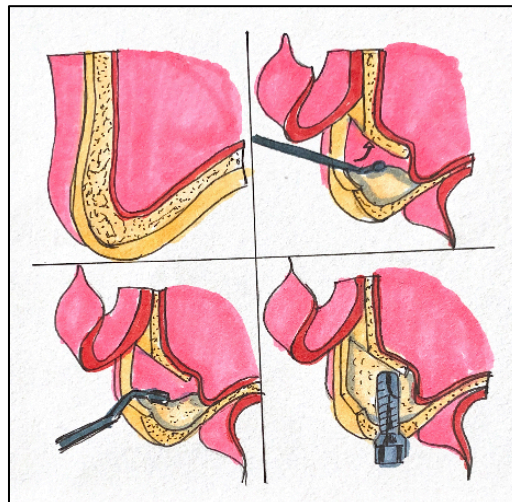


Figure 11 : Schématisation d'un sinus lift avec accès latéral et mise en place de l'implant

Le deuxième concept, la technique de Summers, permet un comblement sinusien dans le cas où la hauteur d'os est au minimum de 5 mm et celle qu'il faut gagner n'est pas très importante. Le forage s'effectue de manière progressive jusqu'au diamètre d'implant choisi. Une hauteur d'os de quelques millimètres est conservée afin de pouvoir le fracturer à l'aide d'ostéotome et ainsi de créer un espace sous la membrane sinusienne.

Dans la technique de Summers, le PRF peut être placé au contact de la membrane de Schneider. (76)

Dans le cas d'un sinus lift par accès latéral, les membranes résorbables servent de protection de la membrane de Schneider et permettent de refermer le volet osseux.

Le PRF peut être utilisé comme seul biomatériau de comblement mais il faut que l'implant soit placé simultanément. Il sert également de protection de la membrane de Schneider et dans le cas d'une perforation de celle-ci le PRF permet de la réparer. (77) D'après une étude sur des

rats de Aricioglu C et al., il n'y a pas de différence significative entre la membrane de collagène et PRF dans la cicatrisation des perforations sinusiennes. (78)

4.2 Conservation os alvéolaire

La technique de conservation alvéolaire permet après une extraction dentaire de limiter la résorption osseuse. Elle sert donc à garder une architecture des crêtes favorable afin d'envisager une compensation de l'édentement. Pour garder un volume osseux acceptable, la mise en place de substitut osseux est recommandée et celui-ci est maintenu dans l'alvéole par une membrane. Cela évite une exposition du substitut osseux et une prolifération des cellules épithéliales dans l'alvéole.

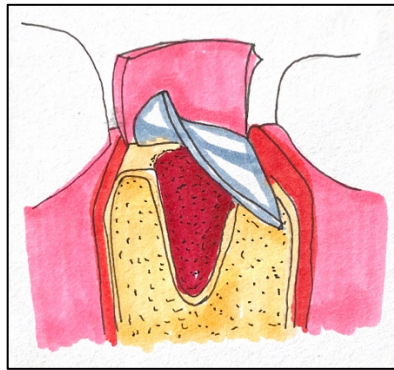


Figure 12 : Schématisation d'une préservation alvéolaire

Dans des situations simples à 4 parois alvéolaires, le PRF seul semble être une bonne solution, il faut le compacter au maximum. Par exemple, si la paroi vestibulaire venait à manquer, l'ajout de biomatériaux sous forme de sticky bone semble être la meilleure solution.

De plus, le PRF semble réduire la douleur et l'inconfort postopératoire après avulsion dentaire et éviter le développement d'une ostéite.

Peu importe la solution choisie, le principe fondamental d'une avulsion est la préservation tissulaire. Ainsi, il est recommandé de réaliser des extractions atraumatiques et des sutures sans tension.

4.3 Greffe osseuse

Les techniques d'augmentation verticale et/ou horizontale sont parfois nécessaires avant la mise en place d'un implant dans le but d'augmenter la hauteur et la largeur de la crête osseuse. Différentes stratégies thérapeutiques comme la distraction alvéolaire, la greffe d'os autologue ou la régénération osseuse guidée peuvent être envisagées.

Les membranes résorbables sur le marché n'ont pas la rigidité nécessaire pour maintenir seules le caillot en place. Pour compenser ce manque, l'ajout de substitut osseux, comme maintien de l'espace, est nécessaire sous les membranes.

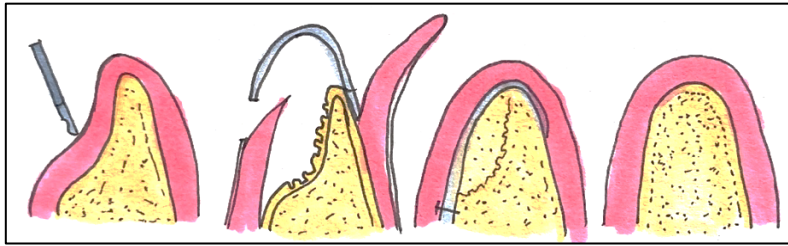


Figure 13 : Schématisation d'une régénération osseuse horizontale avec substitut osseux et membrane

Pour une meilleure stabilité des substituts osseux, ils peuvent être mélangés au PRF, liant biologique, afin d'obtenir un sticky bone. Après compaction de celui-ci sur le site de ROG, il est à nouveau recouvert de membrane pour ne pas être exposé en bouche. (79)

4.4 Régénération des défauts osseux péri-implantaires

Lors de la pose immédiate d'un implant après extraction, 3 situations bien distinctes nécessitant une régénération osseuse sont retrouvées.

Dans la première situation, le défaut osseux péri-implantaire est constaté lors de la pose de l'implant, lorsque le volume osseux initial pour l'implantation n'est pas suffisant. Certaines zones de l'implant, en particulier le col et les premiers filets, ne peuvent pas être placées dans l'os. Des perforations latérales des crêtes osseuses peuvent aussi se produire. On parle alors de fenestration ou déhiscence.

Le deuxième type de défaut osseux péri-implantaire peut être rencontré lors d'une procédure d'implantation immédiate post-avulsion. Lorsqu'un implant est placé dans une alvéole, le forage de la cavité implantaire permet de bloquer l'implant dans l'os, mais la forme naturelle de l'alvéole ne suit pas la forme de l'implant. Un espace entre la paroi alvéolaire et l'implant est observé.

Enfin, le dernier type de défaut osseux péri-implantaire est la conséquence d'une désostéointégration (péri-implantite) de l'implant.

Il est impératif dans les 3 cas de greffer de l'os sur ces zones afin de renforcer l'ancrage osseux de l'implant, mais aussi de protéger l'implant de l'invagination des tissus mous. De cette façon la mise en place de substitut osseux et d'une membrane est inévitable. (80)

4.5 Communication bucco-sinusienne (CBS)

Dans le cas d'une CBS où la fermeture gingivale nécessite le décollement d'un lambeau le PRF semble être le matériel approprié. Il permet une fermeture rapide de la CBS sans fermeture des lambeaux, de cette façon elle est moins traumatisante. (81)

5 Données dans la littérature

5.1 Buts et objectifs

Les objectifs de cette recherche étaient de :

- Effectuer l'état des lieux de l'ensemble des essais cliniques et fournir des données de la littérature qui concernent le PRF en implantologie.
- Étudier leurs résultats afin de mettre à jour les données scientifiques de l'application du PRF en implantologie.
- Permettre de comparer leurs résultats avec ceux des membranes résorbables du commerce.
- Mieux comprendre les procédures cliniques où le PRF peut être utilisé pour améliorer la formation tissulaire et osseuse.

5.2 Matériels et méthode

Une recherche documentaire électronique a été effectuée grâce aux bases de données PubMed et Google Scholar. Les études publiées jusqu'en décembre 2022 sur les effets du PRF, la régénération osseuse, la préservation alvéolaire et le sinus lift ont été analysées. De plus, grâce à la bibliographie des articles étudiés une recherche manuelle a permis de compléter.

Les mots-clés utilisés dans la recherche préliminaire étaient les suivants : Platelet-rich Fibrin, Choukroun's PRF, Implantology, Implant therapy, Dental implant, Alveolar Ridge Augmentation, Bone regeneration, Sinus floor augmentation, Pain, Soft Tissue Healing, Collagen et Barrier membrane. Une recherche associant ces différents mots clés avec le terme PRF a permis la sélection d'articles.

Une première sélection a été réalisée grâce aux titres et résumés des articles. Un second tri a été effectué après la lecture de la totalité des articles présélectionnés.

Critère d'inclusion : articles en anglais, études humaines, essais cliniques, études comparatives entre le PRF utilisé seul ou avec des biomatériaux, études comparatives entre le collagène utilisé seul ou avec des biomatériaux, expérience avec un groupe de contrôle, études cliniques évaluant l'intérêt du PRF ou des membranes de collagène dans le comblement de l'alvéole post-extractionnelle, la procédure d'augmentation des sinus, l'augmentation des tissus osseux pré ou per-implantaires, le rôle du PRF ou du collagène dans le traitement de la douleur ou de la cicatrisation des tissus mous.

Critère de non inclusion : série de cas, les revues de littérature, études sur l'animal, essais cliniques de défauts intra-osseux d'origine parodontale, essais cliniques sur le PRF dans le traitement des récessions gingivales, pas de groupe témoin, nombre insuffisant de sujets.

Résultats de la recherche bibliographique :

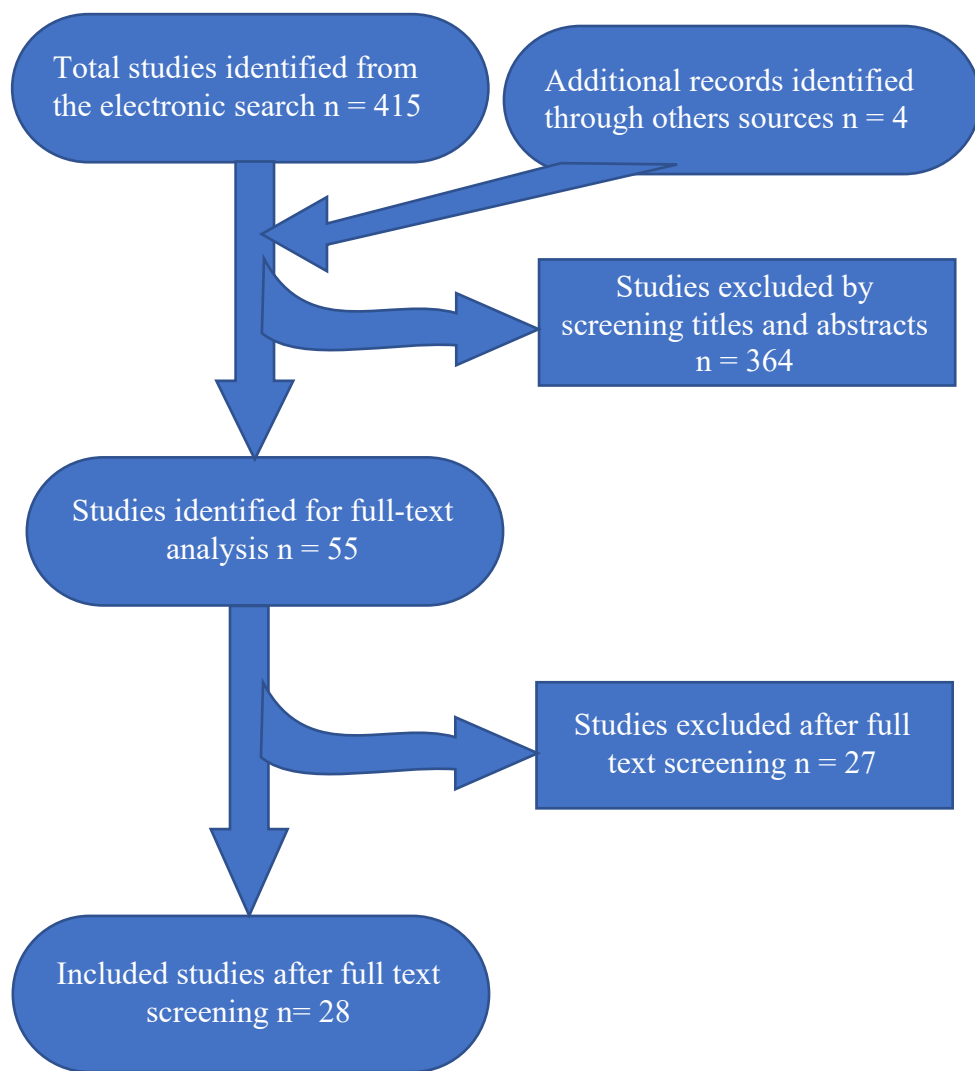


Figure 14 : Flow chart

5.2.1 Niveau de preuve des études

Après analyse des études sélectionnées, le niveau de preuve de chacune d'entre elles a été défini grâce à la classification de la HAS de 2013. (82)

Le niveau de preuve d'une étude est sa capacité à répondre à une question posée.

Niveau de preuve	Description
Fort	<ul style="list-style-type: none"> - Protocole adapté pour répondre au mieux à la question donnée - Réalisé sans biais majeur - Analyse statistique adaptée aux objectifs - Puissance suffisante
Intermédiaire	<ul style="list-style-type: none"> - Protocole adapté pour répondre au mieux à la question donnée - Puissance nettement insuffisante (effectif insuffisant ou puissance à posteriori insuffisante) - Et/ou anomalies mineures
Faible	Autre type d'études

Tableau 4: Classification générale du niveau de preuve d'une étude selon la HAS 2013

Grade des recommandations	
A Preuve scientifique établie	Niveau 1 - Essais comparatifs randomisés de forte puissance - Méta-analyse d'essais comparatifs randomisés - Analyse de décision fondée sur des études bien menées
B Présomption scientifique	Niveau 2 - Essais comparatifs randomisés de faible puissance - Études comparatives non randomisées bien menées - Études de cohorte
C Faible niveau de preuve scientifique	Niveau 3 - Études cas-témoins
	Niveau 4 - Études comparatives comportant des biais importants - Études rétrospectives - Série de cas - Études épidémiologiques descriptives (transversales et longitudinales)

Tableau 5 : Niveau de preuve scientifique fourni par la littérature

Cette analyse qualitative permet de mettre en valeur les études les plus pertinentes et de déterminer leur puissance.

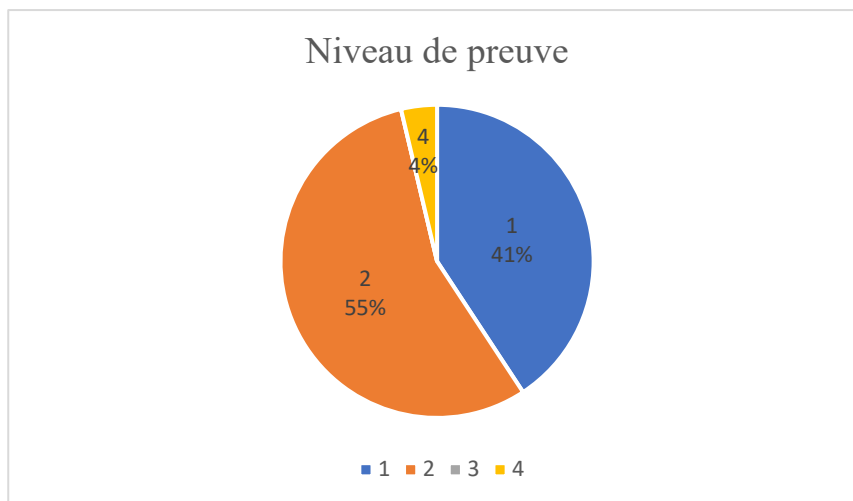


Figure 15 : Graphique des pourcentages du niveau de preuve des études

5.3 Résultats et discussion

Les études ont été divisées en 5 groupes en fonction de l'indication chirurgicale : le sinus lift (7), la préservation alvéolaire (9), la régénération pré-implantaire (3), la régénération péri-implantaire (5) et la gestion de la douleur et cicatrisation muco-gingival (4). Deux articles sur la gestion de la douleur ont été conservés car pertinents pour la discussion de notre recherche.

5.3.1 Préservation alvéolaire

Référence	Type d'étude / Niveau de preuve	Objectif de l'étude	Nombre de patients / d'alvéole	Moyens d'évaluation / Paramètres étudiés	Durée de suivi	Résultats / Conclusion
Clark D et al. (2018) (83)	Essai clinique contrôlé randomisé / Niveau 1	Évaluer l'influence du A-PRF vs A-PRF+FDDBA vs FDDBA vs caillot dans la préservation alvéolaire après extraction (monoradiculée)	40 / 40 10 PRF 10 PRF + FDDBA 10 FDDBA 10 Caillot	Mesure de la crête grâce à un guide : - hauteur par sonde parodontale. - largeur au 1/3 apical grâce pied à coulisse. Prélèvement osseux à T15s : - analyse histologique du % os vital - analyse de la densité par micro-scan	Mesure à T0 et T15s	- PRF et PRF+FDDBA significativement perdu moins de hauteur que caillot seul : ≠ sign. p<0,05 - pas de ≠ sign. entre PRF et FDDBA - pas de ≠ sign. de largeur entre les groupes - % os vital PRF (46%) vs FDDBA (29%): ≠ sign. mais pas de ≠ sign. entre PRF et PRF+FDDBA - pas de ≠ sign. de densité osseuse entre les groupes test
Areewong K et al. (2019) (84)	Essai clinique contrôlé randomisé / Niveau 1	Comparer la néoformation osseuse avec ou sans PRF	33 / 36 18 PRF 18 Caillot	Analyse histomorphométrique : - % os néoformé	T2 mois	- 28 prélèvements étudiés - PRF : 31,33 ± 18 % - Caillot : 26,33 ± 19,63 % - Pas ≠ sign. (P=0,431)
Alzahrani AA et al. (2017) (85)	Essai clinique randomisé / Niveau 2	Évaluer l'influence du PRF dans la préservation de la largeur de la crête et du remplissage alvéolaire	24 / 24 12 PRF 12 Caillots	Mesure clinique de la crête grâce à un guide : - largeur à 5 mm apical grâce pied à coulisse. Mesure radiographique du remplissage alvéolaire	Mesure à T0, T1s, T4s et T8s	Largeur : - PRF : 11,94 ± 2,33 mm, 11,70 ± 2,37, 11,33 ± 2,30 mm et 10,97 ± 2,33 mm - Caillot : 13,46 ± 3,13 mm, 13,01 ± 3,00 mm, 12,04 ± 2,50 mm et 11,54 ± 2,42 mm - ≠ sign. à 4 et 8 semaines % de remplissage - Sign. plus élevé dans le groupe PRF
Castro AB et al. (2021) (86)	Essai clinique contrôlé randomisé / Niveau 2	Changements dimensionnels de crête avec L-PRF vs A-PRF vs caillot. Évaluation de la structure osseuse. (Prémaxillaire, dents à racine unique)	20 / 60 alvéoles 20 L-PRF 20 A-PRF 20 Caillot	CBCT : - épaisseur de l'os vestibulaire - largeur horizontale de la crête à 3 niveaux du côté vestibulaire / palatin - résorption verticale vestibulaire et palatin - remplissage de l'alvéole Prélèvement osseux : - analyse structure par micro-scan - analyse histologique	Mesure à T0 et T3m	- 1,1 ± 0,3 mm, 0,9 ± 0,3 mm et 1,1 ± 0,4 mm pour les sites L-PRF, A-PRF+ et contrôle : pas de ≠ sign. - Pas ≠ sign. horizontale - Pas ≠ sign. de résorption verticale - L-PRF (85,2 % ± 22,9) vs contrôle (67,9 % ± 19,2) (p = 0,005) et l'A-PRF+ (83,8 % ± 18,4) vs contrôle (67,9 % ± 19,2) (p = 0,01) : ≠ sign. de remplissage - Pas ≠ sign. histologique

Temmerman A et al. (2016) (87)	Essai clinique contrôlé randomisé / Niveau 1	Étudier l'influence du PRF comme matériau de préservation de la crête (extraction bilatérale)	22 / 44 22 PRF 22 Caillot	CBCT : - épaisseur de l'os vestibulaire - largeur horizontale de la crête à 3 niveaux du côté vestibulaire / palatin - résorption verticale vestibulaire et palatin - remplissage de l'alvéole McGill Pain Questionnaire : 0 à 100	Mesure à T0 et T3m Mesure sur T7j	- Pas ≠ sign. dans l'épaisseur vestibulaire - ≠ sign. dans largeur osseuse à -1 et -3 mm. - ≠ sign. dans la perte de hauteur vestibulaire - ≠ sign. dans le remplissage - ≠ sign. de douleur aux 3, 4 et 5ème jours
Ritto FG et al. (2019) (88)	Essai clinique contrôlé randomisé / Niveau 1	Évaluer l'effet du PRF dans la cicatrisation osseuse après l'extraction de la troisième molaire mandibulaire	17 / 34 17 PRF 17 Caillot	CBCT : - Densité osseuse Douleur : - EVA Évaluation des tissus mous : - sonde parodontale - indice de Landry et al.	Mesure à T0 et T3m Mesure T24, T72h et T7j	- PRF : 954,100 ± 500,768, témoin : 522,514 ± 352,281 $p = 0,007$: ≠ sign. de densité osseuse - Pas ≠ sign. dans moyenne de douleur - Ø
Thakkar DJ et al. (2016) (89)	Essai clinique contrôlé randomisé / Niveau 2	Évaluer l'influence du PRF+ DFDBA vs DFDBA dans la préservation alvéolaire après extraction (monoradiculé)	18 / 36 18 PRF+ DFDBA 18 DFDBA	Mesure hauteur et largeur initiale grâce à un guide et sonde parodontale Mesure radiographique	Mesure T0, T90j, et T180j	- Largeur : perte 0,75 vs 1,36 - ≠ sign. en faveur du PRF+DFDBA - Hauteur : perte 1,08 vs 1,36 - Pas de ≠ sign.
Canellas JVDos S et al. (2020) (90)	Essai clinique contrôlé randomisé / Niveau 1	Évaluer l'efficacité du PRF dans la préservation de la crête alvéolaire	48 / 48 24 PRF 24 Caillots	CBCT : - largeur à 1, 3 et 5 mm sous la crête - résorption verticale vestibulaire et linguale Analyse histologique : - prélèvement osseux à 3 mois pour taux néoformation osseuse Radiographie péri-apical à 6m : - cicatrisation osseuse	Mesure à T0 et T3m Mesure à T3m Mesure à T6m	- Largeur à 1mm : -0,93 ± 0,9 (PRF) et -2,27 ± 1,2 mm (témoin) ; $p = 0,0001$ - A 3mm : -0,85 ± 0,8 mm (PRF) et -1,67 ± 1,1 mm (témoin) ; $p = 0,005$: ≠ sign. de largeur a 1 et 3 mm sous la crête. - Résorption vestibulaire : -0,70 ± 0,7 mm (PRF) et -1,39 ± 1,2 mm (témoin) ; $p = 0,02$: ≠ sign. au niveau vestibulaire - Valeur moyenne de néoformation osseuse PRF (190,90 ± 169,90 mm ³) est sign. plus élevée que le témoin (44,87 ± 200,20 mm ³) ; $p = 0,009$ - 1 échec implantaire

Schnutenhaus S et al. (2020) (91)	Étude clinique prospective randomisée / Niveau 2	Évaluer l'influence d'un cône de collagène + une membrane de collagène vs caillot sur le processus de cicatrisation des alvéoles	20 / 2*10	Prélèvement osseux / Analyse histologiques, histochimiques et immunohisto-chimiques	Mesure à T11s	- Pas ≠ sign. sur aucun paramètre
-----------------------------------	--	--	-----------	---	---------------	-----------------------------------

Tableau 6: Tableau récapitulatif des études sur la préservation alvéolaire.

Discussion :

Parmi les 9 articles retenus concernant la préservation alvéolaire, nous avons 5 études contrôlées et randomisées de niveau 1 et 4 de niveau 2.

Sur ces 9 articles :

- 2 comparent l'effet du PRF seul ou en association avec une allogreffe (FDBA ou DFDBA).
- 6 comparent l'effet du PRF seul avec un groupe témoins (caillot sanguin).
- 1 comparent l'effet du collagène avec une groupe témoins (caillot sanguin).

Clark D et al. (83) a comparé le PRF vs PRF + FDBA vs FDBA vs témoin dans la préservation alvéolaire sur dent monoradiculée. Il observe une perte de hauteur de crête significativement plus importante dans le groupe témoin ($3,8 \pm 2,0$ mm) par rapport aux groupes PRF ($1,8 \pm 2,1$ mm) et PRF+FDBA ($1,0 \pm 2,3$ mm). Aucune différence significative dans la réduction de la largeur de la crête n'a été notée entre les groupes. Mais une quantité significativement plus importante d'os vital était présente dans le groupe PRF ($46 \% \pm 18 \%$) par rapport au groupe FDBA ($29 \% \pm 14 \%$), alors qu'aucune différence significative est montrée entre le PRF et le PRF+FDBA. La densité osseuse n'est significativement pas différente entre les 3 groupes test. Il est donc préférable, d'après cette étude, d'utiliser le PRF seul ou en association avec le FDBA.

Thakkar DJ et al. (89) évalue l'effet du PRF +DFDBA vs DFDBA seul dans la préservation alvéolaire d'une dent monoradiculée. DFDBA et FDBA sont tous deux des biomatériaux d'allogreffe à la différence que l'un est déminéralisé et l'autre non. D'après cette étude, il y a une perte de 0,75 mm de largeur de crête dans le groupe test et 1,36 mm de perte dans le groupe témoin ($P < 0,001$). Il a été prouvé que l'utilisation du PRF+DFDBA préserve mieux la largeur de la crête que le DFDBA seul et ce de manière significative. Dans le groupe témoin, 1,36 mm de hauteur de crête ont été perdus et 1,08 mm dans le groupe test. Il n'y a pas de différence significative dans la perte de hauteur même si celle-ci est en faveur du PRF+DFDBA.

Le PRF en association avec les allogreffes s'est comporté de la même manière que les allogreffes seules en ce qui concerne le maintien de l'espace. Cependant, il a permis une meilleure préservation horizontale et verticale. Sans matériau de greffe minéralisé, les caractéristiques de maintien de l'espace fournies par le PRF sont probablement dues à la matrice de fibrine dense qui se forme pendant le protocole de traitement.

Areewong K et al. (84) a étudié l'effet du PRF vs témoin sur le pourcentage de néoformation osseuse dans la préservation alvéolaire. Le taux de néoformation osseuse était plus élevé dans le groupe PRF que dans le groupe témoin ($31,33 \pm 18 \%$ et $26,33 \pm 19,63 \%$,

respectivement). Cependant, il n'y avait pas de différence statistiquement significative entre les groupes PRF et témoin ($P= 0,431$).

Ritto FG et al. (88) a évalué, dans cette étude en bouche divisée, l'effet du PRF vs témoins dans la préservation alvéolaire en comparant les densités osseuses à T0 et T3m grâce au CBCT. Après avoir comparé le CBCT pré- et postopératoire, les alvéoles traitées avec le PRF ont montré des valeurs plus élevées en contraste de gris ($954,100 \pm 500,768$) que les alvéoles du groupe témoin ($522,514 \pm 352,281$), $p = 0,007$. Une valeur plus élevée de l'intensité moyenne de gris suggère une formation d'os nouveau plus importante, dans cette étude la différence est significative. Les valeurs d'écart type sont néanmoins très élevées et peuvent remettre en doute la conclusion de cette étude.

Alzahrani AA et al. (85) en plus d'étudier la densité osseuse dans l'alvéole, avec ou sans PRF, a effectué une mesure clinique de la largeur de la crête avec un pied à coulisse. Des différences significatives ont été observées dans la perte de largeur de la crête alvéolaire en faveur des groupes test à T0 et T4 et T8 semaines respectivement. Le pourcentage moyen de remplissage osseux radiographique (rétro-alvéolaire) était significativement plus élevé dans le groupe test que dans le groupe témoin à tous les intervalles de temps. Le biais majeur dans cette étude est la reproductibilité des radiographies rétro-alvéolaires d'autant qu'il n'est pas précisé si l'opérateur a utilisé ou non des angulateurs.

Castro AB et al. (86), Temmerman A et al. (87) et Canellas JV et al. (90) ont étudié l'effet du PRF à travers les mêmes paramètres, c'est-à-dire l'épaisseur de l'os vestibulaire et la largeur horizontale de la crête sur 3 niveaux (-1, -3 et -5 mm), la résorption verticale vestibulaire et le remplissage alvéolaire. Les 3 auteurs sont d'accord pour conclure que le PRF améliore de manière significative le taux de remplissage des alvéoles sur 3 mois. Pour Temmerman et al. et Canelas et al. une différence significative est obtenue dans la diminution de la largeur horizontale à -1 et -3 mm en faveur du PRF. De plus, une résorption verticale vestibulaire significativement moins importante dans le groupe PRF est notée pour ces 2 auteurs. Ces résultats sont plus nuancés pour Castro et al. car pour eux, ils ne sont pas significativement différents même s'ils sont en faveur du PRF. En revanche, ces 3 études ne mettent pas en évidence une différence dans l'épaisseur de la paroi vestibulaire, la résorption verticale du côté palatin et la résorption horizontale totale à -5 mm. La résorption osseuse horizontale était moins prononcée dans tous les groupes au niveau de la partie apicale.

Schnutenhaus S et al. (91) a évalué l'influence d'un matériau combinant un cône de collagène et une membrane de collagène sur le processus de cicatrisation des alvéoles d'extraction en ce qui concerne les paramètres histologiques, histochimiques et immunohistochimiques. Aucune différence significative entre le groupe test et le groupe témoin n'a été trouvée pour aucun paramètre.

A court terme, une plus grande quantité d'os néoformé est trouvée avec le PRF avec un pourcentage d'os vital également plus important. (83) (86) (87) (90)

Au long terme, le PFR ne semble pas être significativement différent d'un autre système de préservation alvéolaire. Le choix de la technique de préservation après une extraction est donc uniquement opérateur dépendant.

Les études ne montrent que très peu de différence significative entre une alvéole avec ou sans PRF, ni en conjugaison avec un substitut osseux dans la résorption osseuse. Néanmoins, d'après Hoagling et al., le PRF divise par 9 le risque ostéite localisée après extraction de la 3^{ème} molaire comparé à une cicatrisation naturelle. Cette étude rétrospective non randomisée présente un faible niveau de preuve scientifique et ne permet pas de conclure sur une réduction du taux d'infection avec l'utilisation du PRF (92)

Aucune étude ne met en évidence l'intérêt du recouvrement de l'alvéole par une membrane PRF par rapport à une autre membrane pour la préservation osseuse. L'intérêt ici du PRF se trouve dans son utilisation compactée dans l'alvéole ou bien associée avec le substitut osseux pour obtenir un mélange plus facilement manipulable. La membrane de PRF, à proprement parler, permet une cicatrisation des tissus mous de bonne qualité alors que la membrane de collagène sert uniquement de barrière. (93) (94)

5.3.2 Régénération pré-implantaire

Référence	Type d'étude / Niveau de preuve	Objectif de l'étude	Nombre de patients	Moyens d'évaluation / Paramètres étudiés	Durée de suivi	Résultats / Conclusion
Hartlev J et al. (2020) (95)	Essai pilote randomisé contrôlé / Niveau 2	Évaluer l'effet du PRF dans une greffe osseuse latérale autogène vs DBBM (bio-oss) + collagène (bio guide)	27 14 Test PRF 13 Témoin	Prélèvement osseux au trépan : - Analyse histologique et histomorphométrique	Mesure T6m	- Pas de ≠ histologique apparente - Pas de ≠ sign. dans le % os vital, os non vital et vaisseaux sanguins
Hartlev J et al. (2019) (96)	Essai pilote randomisé contrôlé / Niveau 2	Évaluer l'effet du PRF dans une greffe osseuse latérale autogène vs DBBM (bio-oss) + collagène (bio guide)	27 14 Test PRF 13 Témoin	CBCT : - Changement volumétrique	Mesure T0, T2s et T6m	- Pas de ≠ sign de résorption osseuse - Plus de résorption en antérieur qu'en postérieur
Hartlev J et al. (2021) (97)	Essai pilote randomisé contrôlé / Niveau 2	Évaluer l'effet du PRF dans une greffe osseuse latérale autogène vs DBBM (bio-oss) + collagène (bio guide)	27 14 Test PRF 13 Témoin	Suivi clinique : - Survie implant - Survie couronne implantaire - Paramètre clinique : profondeur de poche, saignement au sondage, tissus mous péri-implantaire. Suivi radiographique : - Os marginal péri-implantaire	Mesure T24m après la pose de la couronne	- 2 implants perdus (témoin) pas de ≠ sign. - Pas de ≠ sign. de survie de la couronne - Pas de ≠ sign. de PP, BOP, de récession ou largeur tissus kératinisés - ≠ sign. en faveur de test (p=0,03)

Tableau 7 : Tableau récapitulatif des études sur la régénération pré-implantaire.

Discussion :

Les 3 articles retenus concernant la régénération pré-implantaire sont des articles qui se basent sur le même essai clinique mais qui étudie des paramètres différents.

Hartlev J et al. (95) (96) (97) compare l'effet d'une greffe autogène recouverte d'une membrane de PRF (groupe test) et d'une procédure standard impliquant une couverture du bloc osseux avec du DBBM et une membrane de collagène résorbable (groupe témoin) dans une régénération osseuse guidée latérale. Les paramètres étudiés sont le changement volumétrique de la greffe, l'analyse histologique et histomorphométrique et enfin la survie des implants ainsi que les tissus environnants.

Les CBCT à T0, T2s et T6m ne mettent pas en évidence une différence significative dans la perte volumétrique osseuse moyenne ($p = 0,48$). En revanche, on note qu'il y a plus de résorption dans le secteur antérieur qu'en postérieur ($p = 0,01$).

Les biopsies d'os augmenté à six mois post-greffe osseuse ne montrent aucune différence significative entre le pourcentage d'os vital et non vital dans les deux groupes ($p > 0,05$). L'effet potentiel angiogénique de la membrane PRF produisant une proportion plus élevée de vaisseaux sanguins dans le groupe test que dans le groupe témoin n'a pas pu être vérifié dans cette étude.

Grâce à la même étude, la survie de l'implant, la survie de la couronne implantaire, les paramètres cliniques de l'implant, le niveau osseux marginal péri-implantaire ont été analysés. Il n'y a pas de différence statistique dans la survie des implants ($p = 0,13$). Aucune différence statistique dans la survie de la couronne implantaire n'a été observée ($p = 0,28$). Un niveau d'os marginal péri-implantaire significatif, mais cliniquement non pertinent, plus élevé, a été enregistré dans le groupe PRF ($p = 0,03$). Cette différence peut être causée par un nombre plus élevé d'implants incisifs dans le groupe témoin.

Lors d'une régénération osseuse pré-implantaire, l'utilisation du PRF en combinaison avec une greffe osseuse ne montre pas de différence significative avec celle réalisée avec une membrane en collagène. Von Arx T et al., analysent les résultats cliniques de l'utilisation d'une membrane de collagène en protection d'une greffe osseuse et confirment les résultats d'une étude précédente de Buser et al. (1996) dans laquelle une greffe de bloc autogène était également utilisée pour l'augmentation horizontale de la crête avant la pose de l'implant, mais en combinaison avec des membranes en ePTFE. L'avantage de la technique présentée est l'utilisation d'une membrane de collagène résorbable qui simplifie nettement la technique chirurgicale puisqu'elle se fait en un temps et que le taux d'exposition est moindre. (98)

Il est donc possible, au vu des résultats des études de Hartlev et al., d'émettre l'hypothèse que l'utilisation du PRF pourrait substituer le collagène dans cette indication.

5.3.3 Sinus Lift

Référence	Type d'étude / Niveau de preuve	Objectif de l'étude	Nombre de patients / de sinus	Moyens d'évaluation / Paramètres étudiés	Durée de suivi	Résultats / Conclusion
Cömert Kılıç S et al. (2017) (99)	Essai clinique randomisé / Niveau 1	Évaluer l'effet du PRF vs PRP vs caillot avec du β -TCP dans l'élévation sinusienne	26 / 9 Témoin 9 PRP 8 PRF	Prélèvement osseux : - analyse histologique - analyse histomorphométrique	Mesure à T6m	- Pas \neq histologique entre les groupes - % néoformation : 33,40 \pm 10,43 (témoin), 34,83 \pm 10,12 (PRP) et 32,03 \pm 6,34 (PRF), sans \neq sign.
Gassling V et al. (2013) (100)	Étude comparative randomisée / Niveau 2	Évaluer l'effet de la fermeture du volet osseux avec PRF vs Collagène (Bio-gide)	6 / 12 6 PRF 6 Collagène	Prélèvement au trépan : - analyse histomorphométrique	Mesure à T5m	- % os vital : 17% PRF, 17,2% collagène Pas de \neq sign.
Karagah A et al. (2022) (101)	Essai clinique randomisé en bouche divisée / Niveau 1	Effet du PRF vs FDBA sur la stabilité implantaire dans le comblement sinusien et pose d'implant simultanée	10 / 20 10 PRF 10 FDBA	Fréquence de résonance : - ISQ : quotient de stabilité de l'implant	Mesure T0, T2m, T4m et T6m	- T0 : Pas de \neq sign. (p = 0,73) - T2, 4 et 6m : (p = 0,002), (p = 0,001) et (p = 0,001) respectivement : \neq sign.
Nizam N et al. (2018) (102)	Essai clinique contrôlé, randomisé en bouche divisée / Niveau 1	Évaluer l'effet du PRF + DBBM (Bio-oss) vs DBBM seul	13 / 26 13 PRF+ DBBM 13 DBBM	Biopsie osseuse : - analyse histologique - analyse histomorphométrique Étude radiographique (panoramique) : - hauteur résiduelle	Mesure à T6m	- Pas de \neq qualitative - % os néoformé : 21,38 \pm 8,78 % (test) et 21,25 \pm 5,59 % (témoin) sans \neq sign. - Hauteur : test : 13,60 \pm 1,09 et contrôle : 13,53 \pm 1,20 pas \neq sign.
Zhang Y et al. (juin 2012) (103)	Essai clinique contrôlé, randomisé / Niveau 2	Évaluer l'effet du PRF + DBBM (Bio-oss) vs DBBM seul	10 / 11 6 PRF + Bio-oss 5 Bio-oss	Biopsie osseuse : - analyse histologique - analyse histomorphométrique	Mesure à T6m	- Pas de \neq qualitative - % os néoformé 18,35 \pm 5,62 % (test) et 12,95 \pm 5,33 % (témoin) sans \neq sign. - Biomatériaux résiduels (28,54 % \pm 12,01 % vs 19,16 % \pm 6,89 %). Pas \neq sign.
Bolukbasi N et al. (2015) (104)	Étude rétrospective mono-centrique / Niveau 4	Évaluer l'effet du PRF + DBBM (Bio-oss) vs DBBM + Collagène (Bio-gide)	25 / 32 17 PRF 15 Collagène	Bilan radiographique (panoramique) : - hauteur de la greffe Biopsie osseuse : - analyse histologique - analyse histomorphométrique	Mesure radio à 5 temps différents jusqu'à T36m Biopsie à T6m	- Pas \neq sign. dans le gain de hauteur ou résorption osseuse - Pas \neq sign. de % os néoformé (35,0 \pm 8,60% test et 32,97 \pm 9,71% témoin), TC et biomatériaux résiduels (33,05 \pm 6,29% test et 33,79 \pm 8,57% témoin) - Vascularisation similaire

Bosshardt DD et al. (2014) (105)	Etude prospective contrôlée / Niveau 2	Comparer le PRF et les membranes de collagène dans la fermeture du volet osseux	8 / 16 16 PRF 16 Collagène	Biopsie osseuse : - analyse histologique	Mesure entre T7m et T11m	Moyenne d'os néoformé : 17% (mb PRF) et 17,2% (mb coll) Moyenne d'os résiduel : 15,9% (mb PRF) et 17,3% (mb coll). Pas de \neq sign. de % osseux néoformés pour les 2 groupes
----------------------------------	--	---	----------------------------------	---	--------------------------	---

Tableau 8 : Tableau récapitulatif des études sur le sinus lift.

Discussion :

Parmi les 7 articles retenus concernant le sinus-lift, nous avons 3 études contrôlées et randomisées de niveau 1, 3 de niveau 2 et 1 étude rétrospective de niveau 4.

Sur ces 7 articles :

- 1 compare l'effet du PRF associé au β -TCP vs le β -TCP seul (xéno greffe).
- 3 comparent l'effet du PRF associé au DBBM vs un groupe témoins (DBBM seul).
- 1 compare l'effet du PRF seul vs une allogreffe (FDBA).
- 2 comparent l'effet du PRF seul vs le collagène dans la fermeture du volet osseux.

Cömert Kılıç S et al. (99) évalue l'effet du PRF+ β -TCP vs PRP+ β -TCP vs β -TCP seul sur la régénération osseuse lors de sinus-lift. Les résultats de cette étude suggèrent que l'ajout du PRP ou du PRF au substitut osseux β -TCP ne permet pas d'obtenir de différence significative histologique et dans le taux de néoformation osseuse.

Nizam N et al. (102), Zhang Y et al. (103) et Bolukbasi N et al. (104) ont évalué l'effet du PRF + DBBM vs DBBM sur la régénération osseuse dans une augmentation du plancher sinusien. Une biopsie 6 mois après la greffe, est réalisée afin de faire une analyse histologique et histomorphométrique. L'observation histologique a montré des caractéristiques morphologiques similaires pour les groupes PRF et témoin. Pour Zhang et al. le pourcentage de néoformation osseuse dans le groupe PRF était d'environ 1,4 fois celui du groupe témoin. Les deux techniques ont été efficaces pour l'augmentation du sinus maxillaire, et après 6 mois de cicatrisation, l'ajout de PRF dans le DBBM n'a pas amélioré la quantité d'os régénéré. Pour Nizam et Bolukbasi, les taux de néoformation dans les 2 groupes sont plus proches : $21,38 \pm 8,78 \%$ (test) et $21,25 \pm 5,59 \%$ (témoin) ; $35,0 \pm 8,60\%$ (test) et $32,97 \pm 9,71\%$ (témoin) respectivement. Les différences dans les 3 études n'étaient pas statistiquement significatives. La différence dans le pourcentage de substitut osseux résiduel n'est pas statistiquement significative dans les études de Zhang et Bolukbasi. Enfin, dans les essais cliniques de Nizam et Bolukbasi, différents taux de gain de hauteur osseuse et de résorption ont été calculés radiologiquement dans les groupes test et témoin mais ces différences n'étaient pas statistiquement significatives.

Karagah A et al. (101) a évalué l'effet de l'augmentation du plancher sinusial avec PRF par rapport à l'allogreffe osseuse lyophilisée (FDBA) sur la stabilité des implants lors d'une pose simultanée. Pour protéger la membrane de Schneider ainsi que pour fermer le volet osseux, une membrane PRF du côté PRF et une membrane de collagène côté FDBA ont été utilisées. L'ISQ (Quotient de Stabilité de l'Implant) moyen a significativement augmenté avec le temps dans les deux groupes ($p < 0,001$). L'augmentation était plus importante dans le groupe PRF à 2, 4 et 6 mois et significativement différente ($p = 0,002$), ($p = 0,001$) et ($p = 0,001$) respectivement.

Ainsi, le PRF peut être utilisé comme substitut osseux pour l'augmentation du plancher sinusal et la pose simultanée d'implant.

Gassling V et al. (100) et Bosshardt DD et al. (105) ont tous les deux comparé l'effet d'une membrane PRF et d'une membrane de collagène sur la fermeture du volet osseux après un sinus-lift. Une analyse histomorphométrique est réalisée à partir d'un prélèvement osseux sur la paroi latérale pour étudier le pourcentage d'os vital et de matériau de comblement résiduel. Il a été démontré, dans la couverture de la fenêtre latérale avec ces deux membranes résorbables, qu'aucune différence significative n'est entraînée en ce qui concerne le pourcentage d'os vital formé et le taux de substitut osseux résiduel.

En 2003, Lundgren et al. remarque que l'élévation de la membrane sinusienne sans l'utilisation de matériau de greffe supplémentaire peut être une technique prévisible pour l'augmentation osseuse du plancher du sinus maxillaire.

D'après Mazor et Tajima, le PRF comme seul matériau de comblement permet d'obtenir des implants cliniquement stables au moment de l'insertion du pilier, 6 mois après l'augmentation sinusale. Toutes les biopsies ont montré un os bien organisé et vital. (106,107) La limite de ces études est le manque de patient et l'absence de groupe témoins sans PRF.

Pour Simonpieri (108), la même conclusion est trouvée avec des patients suivis pendant 6 ans. Le niveau final du nouveau plancher sinusien était toujours dans le prolongement de l'extrémité apicale de l'implant et la hauteur de l'os crestal péri-implantaire était stable. Là aussi une absence de groupe contrôle ne permet pas d'observer une différence avec un sinus lift sans PRF. (108)

Le PRF comme seul matériau d'obturation pour le sinus lift avec pose simultanée d'implant est une technique simple aux résultats prometteurs. Cependant, ses avantages par rapport à un caillot sanguin naturel n'ont pas encore été démontrés.

Les intérêts majeurs du PRF dans la procédure du sinus lift sont la diminution du temps de cicatrisation globale, la prévention des risques de perforation de la membrane en y apposant la membrane PRF, la stabilisation du matériau de greffe sous forme de sticky bone et la fenêtre d'ostéotomie. (109)

L'ajout de PRF au DFDBA accélère la maturation du greffon et diminue la période de cicatrisation avant la pose de l'implant. A l'inverse, il n'a pas d'effet bénéfique sur la maturation du greffon d'os bovin déprotéinisé.

5.3.4 Régénération per-implantaire

Référence	Type d'étude / Niveau de preuve	Objectif de l'étude	Nombre de patients / d'implant	Moyens d'évaluation / Paramètres étudiés	Durée de suivi	Résultats / Conclusion
Diana C et al. (2018) (110)	Essai clinique prospectif, randomisé et contrôlé / Niveau 1	Évaluer la stabilité des implantations immédiates avec ou sans PRF	31 / 41 21 Test 20 Témoin	Évaluation clinique : - Fréquence de résonance (RFA) : ISQ - Poche péri-implantaire	Mesure radio à T0, T1m, T3m, T6m et T12m	- ISQ : 71,32 ± 7,82 tests et 70,06 ± 8,69 Témoin pas ≠ sign. - Pas ≠ sign. profondeur de poche

		(dent monoradiculé)		Évaluation radiographique : - quantité d'os - hauteur crestale		- Pas ≠ sign. dans la qualité et la hauteur crestale
Elbrashy A et al. (2022) (111)	Essai clinique randomisé / Niveau 2	Évaluer l'effet du PRF vs xéno greffe dans la gestion du défaut osseux lors de la pose immédiate d'implant. (prémolaire)	20 / 20 10 PRF 10 DBBM	CBCT : - perte os crestal. - dimension horizontale RFA : - Stabilité de l'implant ISQ PES	Mesure T0 et T6m	- Témoin : 0,77 ± 0,32 mm et Test : 1,85 ± 0,89 mm p = 0,002. ≠ sign. Plus de perte dans le groupe PRF. - Témoin : 0,59 mm et Test : 1,63 mm, ≠ sign. plus de perte horizontale dans le groupe PRF - Pas ≠ sign. sans valeur ISQ - Pas ≠ sign. valeur PES
Gaur S et al. (2022) (112)	Essai clinique randomisé / Niveau 2	Évaluer la stabilité des implantations immédiates avec PRF vs facteur de croissance concentré (CGF) vs témoin (région molaire)	36 / 36 12 PRF 12 CGF 12 Témoin	RFA : - ISQ Analyse radiographique : - Radio densité - Écart osseux vertical et horizontal	Mesure T0, T4, T8, T12s	- Pas ≠ sign. entre les groupes dans les trois paramètres étudiés
Işık G et al. (sept 2021) (113)	Essai clinique contrôlé randomisé / Niveau 1	Évaluer l'effet du PRF+ DBBM vs DBBM seul dans la ROG effectuée simultanément à la pose d'implant	40 / 98 50 Test 48 DBBM seul	CBCT : - gain horizontal - niveau osseux marginal Taux de survie	Mesure T0 et T6m	- Pas ≠ sign. dans le gain osseux à 2, 4, 6mm sous l'épaulement - Perte marginale < 1mm dans les 2 groupes - Taux de survie 100%
Boora P et al. (2015) (114)	Essai prospectif randomisé contrôlé / Niveau 2	Évaluer l'effet du PRF sur la réponse tissulaire péri-implantaire après la pose d'un implant en une étape	20 / 20 10 PRF 10 sans PRF	Radiographie (parapicale) : - hauteur os crestal Analyse clinique : - profondeur de poche (PPD) - saignement au sondage (BOP)	Mesure radio : T0, T1m et T3m Sondage : T1m et T3m	- Perte hauteur : 0,25 ± 0,06 mm en mésial et de 0,27 ± 0,07 mm en distal (test) et 0,57 ± 0,22 mm en mésial et 0,65 ± 0,28 en distal (Témoin) : pas ≠ sign. - Pas ≠ sign. dans la PPD et BOP

Tableau 9: Tableau récapitulatif des études sur la régénération per-implantaire.

Discussion :

Parmi les 5 articles retenus concernant la régénération per-implantaire, nous avons 2 études contrôlées et randomisées de niveau 1 et 3 de niveau 2.

Sur ces 5 articles :

- 2 comparent l'effet du PRF seul vs témoin (caillot).
- 2 comparent l'effet du PRF vs xéno greffe (DBBM seul).

- 1 compare l'effet du PRF seul vs CGF vs témoin.

Diana C et al. (110) et Boora P et al. (114) ont évalué l'effet du PRF seul vs caillot sanguin dans la régénération osseuse péri-implantaire lors d'implantation immédiate. L'analyse radiographique par CBCT ou rétro-alvéolaire ne montre pas de différence statistiquement significative concernant la perte de hauteur crestale même si elle est moins importante dans le groupe PRF. La différence des valeurs moyennes de profondeur de poches péri-implantaires entre les deux groupes à 1 mois et à 3 mois de mise en charge n'était pas statistiquement significative. Selon Boora, une augmentation de la stabilité de l'implant a été notée dans les deux groupes sur une période de 3 mois mais aucune différence significative de stabilité n'a été notée entre les deux groupes.

Işık G et al. (113) et Elbrashy A et al. (111) ont comparé l'effet du PRF et d'une xéno greffe (DBBM) sur la régénération osseuse péri-implantaire lors de la pose immédiate d'un implant. Pour Elbrashy, la perte de hauteur et de largeur de la crête est plus importante avec le PRF. Le biais le plus important dans cette étude est l'utilisation d'une unique membrane PRF alors que le protocole stipule qu'un maximum de membranes doivent être introduites et compactées dans le défaut osseux. De plus, aucune différence significative n'est observée en ce qui concerne la stabilité implantaire.

Pour Işık, le groupe avec le PRF a de meilleurs résultats mais ne sont pas statistiquement significatifs. Les xéno greffes d'origine bovine seules et en combinaison avec le PRF réussissent toutes deux à obtenir une augmentation osseuse autour des implants. Elles produisent une légère modification du niveau osseux marginal et un taux de survie élevé des implants après la mise en charge.

Gaur S et al. (112) a comparé la stabilité des implants lors d'implantations immédiates traitées avec du PRF par rapport aux facteurs de croissance concentrés (CGF) et un groupe témoin en utilisant l'analyse de fréquence de résonance (RFA). Les objectifs secondaires étaient d'évaluer la régénération osseuse autour des implants avec l'utilisation de PRF et de CGF. L'application de concentrés plaquettaires semble améliorer la stabilité des implants, mais les résultats intergroupes n'ont jamais été significatifs. Il n'y avait pas de différence statistiquement significative entre les trois groupes concernant la radio-densité et la réduction de l'écart horizontal et vertical de l'os régénéré.

Dans toutes ces études, il n'y a pas de différence significative de stabilité entre les groupes, remettant en question le rôle du PRF dans les implants immédiats avec une stabilité primaire adéquate.

5.3.5 Douleur et cicatrisation

Référence	Type d'étude / Niveau de preuve	Objectif de l'étude	Nombre de patients	Moyens d'évaluation / paramètres étudié	Durée de suivi	Résultats / Conclusion
Hartlev J et al. (2021) (115)	Essai pilote randomisé contrôlé / Niveau 2	Évaluer l'effet du PRF dans une greffe osseuse latérale autogène vs DBBM (Bio-	27 / 27 greffes 14 Test PRF 13 Témoin	EVA de 100 mm : Douleur post-opératoire du site donneur et receveur	Mesure de T0 à T7j	J1: Test = 4 ; Témoin = 12 (P = 0,03); ≠ sign. à J1 Pas de ≠ sign. les jours suivants

		oss) collagène (Bio guide) +				
Kumar N et al. (2015) (116)	Étude clinique randomisé contrôlé / Niveau 2	Évaluer l'effet PRF sur la douleur post-avulsion de la 3ème molaire	31 / 31 alvéoles 16 PRF 15 Caillot	Analyse clinique : - EVA, inflammation, trismus Analyse radiographique : - Densité osseuse	Mesure T0 à T7j Mesure T0 et T3m	- La douleur (P = 0,017), l'inflammation (P = 0,022) et trismus (P = 0,040) étaient moindres dans le groupe test par rapport au groupe témoin le premier jour postopératoire - Pas de ≠ sign. à 3 mois de la densité osseuse
De Almeida Barros Mourão CF et al. (2020) (94)	Essai clinique contrôlé randomisé / Niveau 1	Évaluer l'effet du PRF pour améliorer l'épithélialisation et diminuer la douleur post-extraction	32 / 32 16 PRF 16 Témoin	Critère Landry : - Cicatrisation des tissus mous Douleur post-opératoire : - EVA (0 à 10) : - Nombre d'analgésiques	Mesure à T7j et T14J Mesure sur 7 jours	- Moyenne à 7 j de 3,81 ± 0,65 (PRF) et 3,18 ± 0,54 (Témoin) (p = 0,0138) ≠ sign ; à 14j pas ≠ sign. de cicatrisation - Moyenne de 4 ± 1,15 (Test) et 5,12 ± 1,08 (Témoin) p = 0,0128 il y a une ≠ sign. -1,75 ± 0,85 analgésique dans groupe Témoin par rapport au groupe Test 1 ± 1,15
Srinivas B et al. (2018) (93)	Essai clinique contrôlé randomisé en bouche divisée / Niveau 1	Évaluer et comparer la cicatrisation des plaies et la conservation alvéolaire avec et sans PRF	30 / 60 alvéoles 30 PRF 30 Témoin	Cicatrisation gingivale : - Indice de Landry (1 à 5) CBCT : - densité osseuse - hauteur alvéolaire	Mesure à T7j Mesure T0 et T3m	- P < 0,001 indice de guérison sign. plus élevé dans le groupe PRF - ≠ sign. de densité osseuse - Pas ≠ sign dans la hauteur alvéolaire

Tableau 10: Tableau récapitulatif des études sur la cicatrisation et la douleur.

Discussion :

Parmi les 4 articles retenus concernant la cicatrisation et douleur, nous avons 2 études contrôlées et randomisées de niveau 1 et 2 de niveau 2.

Sur ces 5 articles :

- 3 comparent l'effet du PRF seul vs témoin (caillot).
- 1 compare l'effet du PRF vs xéno greffe (DBBM) + collagène.

Hartlev J et al. (115) a évalué la douleur après un prélèvement ramique et l'augmentation latérale de la crête recouverte de membranes de PRF (groupe test) ou d'os bovin déprotéiné et d'une membrane de collagène résorbable (groupe témoin). La différence de douleur rapportée par les patients un jour après l'intervention était statistiquement significative en faveur du groupe PRF. En revanche, les jours suivants (jours 2 à 7), la différence de douleur entre les groupes a presque atteint la signification statistique ($P = 0,06$).

Kumar N et al. (116) a également étudié l'effet du PRF sur la douleur postopératoire, ainsi que sur l'inflammation et le trismus après l'extraction de la troisième molaire mandibulaire. La douleur ($p = 0,017$), l'inflammation ($p = 0,022$) et le trismus ($p = 0,040$) étaient moindres dans le groupe de cas par rapport au groupe témoin le premier jour postopératoire et de manière significative.

Srinivas B et al. (93) a évalué et a comparé la cicatrisation des plaies et la régénération osseuse dans les alvéoles post-extraction avec et sans PRF. Une proportion significativement plus élevée d'individus dans le groupe PRF avait un meilleur score de cicatrisation par rapport au groupe sans PRF ($P < 0,001$). Dans cette étude, les alvéoles du PRF ont montré une différence statistiquement significative dans la cicatrisation des plaies et la densité osseuse alors que peu de différence a été observée dans la hauteur de l'os alvéolaire dans les deux groupes.

De Almeida Barros Mourão CF et al. (94) a évalué l'effet clinique du PRF pour améliorer l'épithélialisation et diminuer la douleur postopératoire dans les alvéoles post-extractionnelles. Une semaine après les extractions, les alvéoles du groupe PRF présentent un niveau de cicatrisation significativement plus élevé que groupe témoin ($p = 0,0138$). Cependant, à la deuxième semaine, il n'y avait plus de différence significative ($p = 0,2734$). D'autre part, les participants du groupe témoin ont signalé un niveau significativement plus élevé de douleur postopératoire sur l'échelle EVA par rapport aux participants du groupe PRF ($p = 0,0128$). En ce qui concerne le nombre d'analgésiques consommés, il y avait également une consommation plus élevée par les participants du groupe témoin ($p = 0,0136$).

Le PRF a amélioré les phases précoces de cicatrisation (hémostase et fermeture épithéliale), réduisant le processus inflammatoire et le risque infectieux. Les résultats rapportés des sites expérimentaux ont montré, dans les 7 premiers jours après les extractions dentaires, une évolution rapide de la cicatrisation et un effet positif sur la douleur. Après une semaine, des différences mineures entre les deux groupes sont signalées.

L'utilisation de ces membranes permet de meilleures suites opératoires et ainsi apporte au patient un certain confort.

De nombreuses études ont montré une diminution statistiquement significative de la douleur dans le groupe PRF par rapport à la cicatrisation. (87) (117) (118)

Une étude de Yewale et al. a évalué l'évaluation de la douleur après une augmentation osseuse à l'aide de matériaux de substitution osseuse en combinaison avec du PRF par rapport à un matériau de substitution osseuse seul. Les résultats n'étaient pas statistiquement significatifs mais les sujets du groupe PRF ont signalé moins d'inconfort et de gonflement postopératoire le jour du retrait de la suture par rapport aux patients du groupe sans PRF.(119)

Le PRF en plus de favoriser la cicatrisation des tissus mous, accélère la formation osseuse dans l'alvéole d'extraction. (120)

Cependant, les études en bouche divisée peuvent entraîner des biais car il peut être difficile pour le patient d'évaluer chaque site chirurgical indépendamment car la douleur peut irradier du côté opposé. Les études qui ont utilisé la conception en bouche divisée n'ont trouvé aucune différence entre le PRF et le groupe témoin.

5.4 Conclusion

5.4.1 Dans la préservation alvéolaire

L'utilisation du PRF dans le remplissage des alvéoles post-extractionnelles peut être proposée comme une procédure utile pour gérer la douleur postopératoire et favoriser le processus de cicatrisation des tissus mous, réduisant ainsi les effets indésirables précoces de l'inflammation.

Le PRF peut être utilisé seul ou avec des biomatériaux. L'utilisation d'un mélange de biomatériaux et de PRF (sticky-bone) permet une meilleure manipulation et mise en place sur le site opératoire. De plus, la fermeture de la gencive sur l'alvéole n'est pas obligatoire car le PRF exposé ne crée ni d'inflammation ni d'infection. Cela permet d'éviter la traction du parodonte et ainsi de conserver une grande partie de la gencive attachée et toute la hauteur du vestibule.

Un grand nombre d'études ont évalué l'effet du PRF dans la chirurgie de la troisième molaire. Des revues systématiques récentes ont montré un effet bénéfique du PRF dans la prévention des alvéolites sèches au cours des 7 premiers jours. (121,122)

Les résultats de l'incorporation de PRF dans les alvéoles d'extraction des troisièmes molaires se sont avérés positifs dans la récupération post-opératoire. Il est observé moins de douleur, gonflement et une régénération plus rapide des tissus mous et durs. (123)

Les membranes résorbables du commerce peuvent également être indiquées pour leur rôle de barrière et de maintien du substitut osseux choisi dans l'alvéole. L'avantage des membranes du commerce est qu'elles n'ont pas besoin d'être prévues à l'avance contrairement aux membranes PRF. Dans les études, il n'y a pas de différence significative en ce qui concerne la qualité de la régénération osseuse.

Selon une revue de littérature de Atieh et al. en 2015, les techniques de préservation minimisent la perte de hauteur et de largeur de crête après extraction. Il est également noté qu'il n'existe pas de différence significative entre les différents matériaux utilisés pour le comblement osseux, ni entre les différentes membranes résorbables du commerce. (124)

5.4.2 Dans la régénération osseuse pré-implantaire

Dans les greffes d'apposition, l'espace est comblé par du substitut osseux ou du broyat d'os autogène. Il est possible grâce aux membranes de PRF de recouvrir toute la greffe et de maintenir le broyat en place. Le site est fermé par des sutures sans tension. Si une membrane de collagène est appliquée, le risque est d'exercer des tensions sur la greffe qui peuvent la mettre en péril.

Dans la technique du sticky-bone, un mélange de particule osseuse et d'i-PRF est directement mis en place sur le défaut osseux. L'avance du PRF est l'obtention d'un matériau agglutiné, ferme et facilement manipulable. Le sticky-bone est ensuite recouvert de membranes de PRF. (125)

Dans le cas du « Sausage technique » du Dr Istvan URBAN, la régénération osseuse guidée horizontale est obtenue après tension de la membrane grâce à des pins (clous de fixation en titane) fixés sur la crête alvéolaire atrophiée, du côté lingual/palatin et vestibulaire. Cette technique est basée sur l'utilisation d'une membrane résorbable collagénique car il faut une membrane de grande taille résistante et élastique. (126)

Pour des augmentations verticales des membranes réticulées, synthétiques ou non résorbables sont indiquées car elles présentent une plus forte rigidité nécessaire à la bonne réalisation de cette technique.

Dans une revue systématique de 2017, comparant le comportement biologique entre une membrane résorbable réticulée ou non réticulée sur les procédures d'augmentation osseuse, les auteurs concluent que les membranes de collagène permettent d'obtenir des gains osseux volumétriques sans différence significative entre les membranes réticulées et non réticulées. Cependant, en termes de biocompatibilité, d'intégration tissulaire et de complications postopératoires, les résultats suggèrent que les membranes non réticulées présentent de meilleurs résultats. (127)

Le PRF ajouté à un substitut osseux d'origine allogénique semble accélérer la maturation du greffon et permettre de diminuer la période de cicatrisation avant implantation mais à long terme il n'y a pas de différence significative entre les procédures chirurgicales. Le PRF ajouté à un substitut osseux d'origine xénogénique (Bio-oss) ne semble pas présenter d'effet supérieur à ce substitut utilisé seul. (103)

Les membranes synthétiques sont une bonne alternative en régénération osseuse guidée car elles ont une rigidité supérieure au PRF et au collagène et résistent à l'exposition buccale. De plus, elles ont une forte biocompatibilité et leur fonction barrière est maintenue pendant 12 semaines. (47)(28)

Les membranes de collagène, quant à elles, sont dégradées lors d'une exposition buccale. L'inflammation qu'elles déclenchent est corrélée à leur taux de réticulation. Plus le collagène est réticulé plus la membrane est résistante mais elle provoque aussi plus d'inflammation et rend la régénération plus difficile.

5.4.3 Dans la régénération osseuse per-implantaire

Dans le cas d'une implantation immédiate post-extractionnelle, le PRF est atout supplémentaire pour optimiser les chances de réussite. Seul ou en association avec des substituts osseux, le PRF permet de rétablir une situation thérapeutique favorable avec un volume et une qualité osseuse après cicatrisation fiable. En effet, en présence de déhiscence ou fenestration lors de la pose d'implant, il est possible avec un mélange de PRF et de substitut osseux d'obtenir une régénération osseuse suffisante.

Même si à long terme les résultats avec ou sans PRF semblent identiques, les suites opératoires semblent meilleures avec moins de douleur et d'œdème. La cicatrisation muco-gingivale est elle aussi accélérée. La mise en place d'une membrane PRF permet ainsi d'obtenir une épaisseur de 1-3 mm après cicatrisation donc un rendu esthétique convenable et une deuxième intervention d'épaississement gingival non nécessaire. (128)

L'inconvénient majeur, dans cette situation, est l'anticipation de l'utilisation du PRF avant le début de la chirurgie. Si lors de la planification, le risque de défaut osseux n'est pas anticipé, il faut privilégier une technique plus classique avec du biomatériau et une membrane de collagène pour des raisons organisationnelles.

La réussite per-opératoire d'une implantation immédiate n'est pas membrane-dépendante mais dépend de mesure indispensable à prendre. L'avulsion doit se faire de manière atraumatique, sur un site sain. L'implant doit être stable et enfoui sous un lambeau avec des sutures étanches.

Lors d'une implantation immédiate après avulsion, un espace peut se créer entre la paroi alvéolaire et l'implant. Un comblement naturel peut être observé pour des espaces inférieurs à 2 mm. Lorsque l'espace horizontal est supérieur à 2 mm, des procédures d'augmentation sont recommandées. (129) D'après une revue de littérature de Espasito M et al. en 2008, il n'y a pas de technique d'augmentation supérieure l'une à l'autre avec des matériaux de commerce. (130)

5.4.4 Dans le sinus lift

Actuellement, le PRF a été utilisé dans les procédures d'élévation de sinus, soit en combinaison avec un autre biomatériau, soit comme seul matériau de remplissage. (106) (107) Les études comparant l'utilisation de matériaux de xéno greffe avec ou sans PRF ne montrent aucune différence statistiquement significative. Néanmoins, deux de ces études ont démontré un pourcentage plus élevé d'os nouvellement formé lorsque le PRF était utilisé en combinaison avec du matériel de xéno greffe dans l'augmentation des sinus. (99,103) Cela pourrait permettre d'obtenir une bonne stabilité des implants au bout de 3 mois.

Dans la fermeture du volet osseux, les auteurs ont conclu que des quantités similaires de formation osseuse pouvaient être obtenues, lorsque les deux types de membranes (collagène et PRF) étaient utilisés pour couvrir la fenêtre latérale. Les principaux avantages de l'utilisation du PRF dans cette situation sont le faible coût et la biocompatibilité totale. (100)

La membrane PRF a également été suggérée pour traiter les perforations de la membrane de Schneider au cours de l'élévation des sinus et il semble, de manière empirique, que celle-ci a une excellente coaptation avec le PRF. Elle est indiquée pour des perforations inférieures à 5 mm. Malheureusement, aucune étude clinique évaluant le PRF pour ce traitement n'est disponible pour des raisons éthiques, car il faudrait soit créer des déchirures intentionnelles dans la membrane, soit disposer d'un grand échantillon pour analyser les quelques cas qui subiraient des déchirures non intentionnelles.

Le Pangen® (collagène bovin) ou le Surgicel® (cellulose végétale) sont appliqués sur la membrane de Schneider dans les techniques de sinus lift avec ou sans biomatériaux. Il permet de protéger la membrane du sinus lors des différents forages et mise en place de l'implant en piquet de tente. Les membranes hémostatiques peuvent aussi être utilisées sur les perforations sinusiennes. Elles ont l'avantage d'être moins coûteuses qu'une membrane de collagène classique du commerce.

Dans le cas d'une perforation de la membrane Schneider, la membrane collagénique est présentée comme une solution fiable pour des perforation jusqu'à 5mm. Pour des perforations de 5 à 10 mm, la membrane de collagène doit être associée à de l'os lamellaire. Des membranes de grande taille stabilisées sur la paroi du sinus, comme dans la technique de la poche, peuvent être utilisées sur des perforations supérieures à 10 mm. (131)

5.4.5 Dans la douleur

La douleur peut être causée par plusieurs facteurs, notamment la technique chirurgicale utilisée, la dégradation de la membrane ou son exposition qui entraîne une inflammation.

L'évaluation de la douleur doit être analysée avec prudence car il y a une importante hétérogénéité parmi les études comme par exemple : les différences de perception de la douleur basées sur le sexe, le type de traitement analgésique utilisé dans chaque étude, la difficulté à mesurer la douleur en raison de sa nature multiforme et subjective.

Les membranes du commerce aident à prévenir la formation d'adhérences entre les tissus mous et osseux, qui peuvent être une source de douleur et de limitation de mouvement après une intervention chirurgicale.

Le PRF accélère la cicatrisation et permet une récupération plus rapide post-opératoire avec des douleurs significativement moins importantes et une prise d'analgésiques moins importante. (94)

Bien que les preuves scientifiques de l'effet du PRF sur la douleur post-opératoire en chirurgie implantaire soient limitées, il y a des études encourageantes sur la réduction de la douleur.

5.4.6 Dans la cicatrisation des tissus mous

Grâce au PRF, une accélération de la cicatrisation muco-gingivale apporte un confort au patient à court terme. La réduction du temps de cicatrisation peut permettre un retrait des fils de sutures anticipé. L'effet du PRF est bénéfique sur les 7 premiers jours post-opératoires, passé cette date peu de différences sont observées avec les mécanismes de cicatrisation physiologique. (93)

De plus, les membranes de PRF permettent d'éviter la traction de lambeau lors de la fermeture du site opératoire. En effet, la surface du PRF est rapidement recouverte de cellules épithéliales et crée un épithélium épais et de bonne qualité.

Concernant les membranes collagéniques elles ne permettent pas la diminution du temps de cicatrisation, mais elles permettent qu'elle se fasse dans de bonnes conditions. Une communication avec la cavité orale accélère leur résorption, et ainsi réduit les risques de contamination prolongée de l'os, une guérison spontanée est souvent constatée. (132)

Une étude publiée en 2020 sur l'utilisation d'une membrane synthétique en PLGA, lors de régénération osseuse ou préservation alvéolaire, a mis en évidence son efficacité sur la cicatrisation des tissus mous. En effet, à 4 semaines, 98% des 110 cas étudiés avaient une cicatrisation des muqueuses complète (100% à 8 semaines). De plus, l'exposition de cette membrane n'a provoqué ni infection, ni perte de substitut osseux. (28)

5.4.7 Coûts des membranes

Pour le PRF, une formation est obligatoire. Elle permet aux chirurgiens-dentistes de faire le prélèvement sanguin au cabinet. Pour la formation et le matériel (centrifugeuse ...), il faut compter environ 5000 €. En ce qui concerne le consommable, pour chaque patient, 4 tubes de prélèvement et un préleveur estimé à environ 12 € sont nécessaires.

Pour les membranes de collagène du commerce, les prix varient entre 150 et 250 € en fonction de leur taille. Ces membranes coûtent 10 à 20 fois le prix d'une membrane PRF.

5.4.8 Point de vue éthique

Les membranes du commerce d'origine animale peuvent être refusées par le patient pour différentes raisons. Certaines pratiques religieuses ou philosophies de vie ne permettent pas l'utilisation de biomatériaux d'origine animale. Le PRF, d'origine autogène permet de répondre à la demande de ces patients. Les praticiens doivent prendre en considération les appréhensions du patient qu'elles qu'en soient les causes. Il est du devoir du praticien d'informer le patient, d'écouter ses demandes et l'aider à appréhender ses craintes ou ses réticences, mais en aucun cas il doit se laisser imposer une solution qui ne lui semble pas fiable et qui peut se révéler risquée à court ou moyen terme pour le patient. (133)

Conclusion

Créé en 2001, le PRF est un biomatériau autogène peu coûteux permettant l'obtention de membranes fiables et reproductibles, alternatives thérapeutiques intéressantes à la combinaison de greffe osseuse bovine et de membrane de collagène couramment utilisées.

Après s'être penchés sur des études analysant l'évolution du PRF à court terme, nous pouvons en déduire qu'il accélère la régénération osseuse et la cicatrisation des tissus mous. De même, il limite les effets négatifs post-opératoires comme la douleur, l'inflammation et l'œdème. Cependant, à long terme, il ne semble pas y avoir de différence avec des techniques plus traditionnelles ainsi qu'avec la mise en place de membrane résorbable.

L'exposition de la membrane PRF sans création d'inflammation ni d'accélération de résorption a été démontré comme leur principal avantage principal. Aussi, son excellente coaptation avec la membrane sinusienne en cas de perforation lui permet d'être privilégiée à une membrane de collagène. Il permet aussi d'ajouter un rôle biologique aux membranes commerciales et ne présente aucun risque de transmission de maladie infectieuse.

L'inconvénient majeur du PRF retrouvé dans notre travail, est sa nécessité de procédures cliniques préopératoires. L'anticipation pré-opératoire est indispensable à l'étape per-opératoire. Dans le cas où il est impossible de le préparer, les membranes du commerce, dont l'avantage est d'être prêtes à l'emploi et ne nécessitent pas de préparation spécifique, se révèlent indispensables.

Ainsi, la membrane PRF est une option intéressante en chirurgie implantaire. Cependant, chaque cas doit être évalué individuellement pour déterminer si l'utilisation de la membrane PRF est appropriée et pour déterminer le protocole de traitement le plus adapté.

Malgré tout, nous pouvons regretter l'absence de résultats totalement concluants. Du fait de la relative nouveauté de la technique, des études supplémentaires sont nécessaires pour confirmer les avantages de l'utilisation du PRF par rapport aux membranes résorbables du commerce en chirurgie implantaire.

Bibliographie

1. Meyer C, Camponovo T, Euvrard E, Chatelain B. [Membranes in pre-implantation surgery]. *Rev Stomatol Chir Maxillofac.* sept 2012;113(4):212-30.
6. Rocher P. Qu'est ce qu'un dispositif médical ? biomatériel clinique. mars 2016;Vol1(1):76-77
3. Camps J. Notions de biocompatibilité. Société Francoph Biomatériaux Dent. 2009 2010;
4. Retzepe M, Donos N. Guided Bone Regeneration: biological principle and therapeutic applications. *Clin Oral Implants Res.* juin 2010;21(6):567-76.
5. Bassett CA, Campbell JB, Girado JM, Rossi JP, Seymour RJ. Application of monomolecular filter tubes in bridging gaps in peripheral nerves and for prevention of neuroma formation; a preliminary report. *J Neurosurg.* nov 1956;13(6):635-7.
6. Murray G, Holden R, Roschlau W. Experimental and clinical study of new growth of bone in a cavity. *Am J Surg.* mars 1957;93(3):385-7.
7. Rüedi TP, Bassett CA. Repair and remodeling in Millipore-isolated defects in cortical bone. *Acta Anat (Basel).* 1967;68(4):509-31.
8. Melcher AH. On the repair potential of periodontal tissues. *J Periodontol.* mai 1976;47(5):256-60.
9. Dahlin C, Linde A, Gottlow J, Nyman S. Healing of bone defects by guided tissue regeneration. *Plast Reconstr Surg.* mai 1988;81(5):672-6.
10. Bouchard P. Parodontologie & dentisterie implantaire : Volume 2 Thérapeutiques chirurgicales. Lavoisier-Médecine sciences. Lavoisier-Médecine sciences; 2015. (Odontologie sous la dir. de Bruno Tavernier; vol. 2).
11. Seibert J, Nyman S. Localized ridge augmentation in dogs: a pilot study using membranes and hydroxyapatite. *J Periodontol.* mars 1990;61(3):157-65.
12. Nyman S, Lang NP, Buser D, Bragger U. Bone regeneration adjacent to titanium dental implants using guided tissue regeneration: a report of two cases. *Int J Oral Maxillofac Implants.* 1990;5(1):9-14.
13. Sam G, Pillai BRM. Evolution of Barrier Membranes in Periodontal Regeneration- "Are the third Generation Membranes really here?". *J Clin Diagn Res JCDR.* déc 2014;8(12):ZE14-17.
14. Jordana F, Colat-Parros J. Les membranes/ Société Francophone de biomatériaux dentaires [Internet]. <http://www.umvf.univ-nantes.fr>. 2009 [cité 7 avr 2022]. Disponible sur: <http://campus.cerimes.fr/odontologie/enseignement/chap222/site/html/1.html>
15. von Arx T, Broggin N, Jensen SS, Bornstein MM, Schenk RK, Buser D. Membrane durability and tissue response of different bioresorbable barrier membranes: a histologic study in the rabbit calvarium. *Int J Oral Maxillofac Implants.* déc 2005;20(6):843-53.
16. Heidemann W, Jeschkeit S, Ruffieux K, Fischer JH, Wagner M, Krüger G, et al. Degradation of poly(D,L)lactide implants with or without addition of calciumphosphates in vivo. *Biomaterials.* sept 2001;22(17):2371-81.
17. Hoornaert A, d'Arros C, Heymann MF, Layrolle P. Biocompatibility, resorption and biofunctionality of a new synthetic biodegradable membrane for guided bone regeneration. *Biomed Mater.* août 2016;11(4):045012.
18. Scantlebury TV. 1982-1992: A Decade of Technology Development for Guided Tissue Regeneration. *J Periodontol.* nov 1993;64 Suppl 11S:1129-37.
19. Takeuchi N, Machigashira M, Yamashita D, Shirakata Y, Kasuga T, Noguchi K, et al. Cellular compatibility of a gamma-irradiated modified siloxane-poly(lactic acid)-calcium carbonate hybrid membrane for guided bone regeneration. *Dent Mater J.* 2011;30(5):730-8.
20. Yang F, Both SK, Yang X, Walboomers XF, Jansen JA. Development of an

- electrospun nano-apatite/PCL composite membrane for GTR/GBR application. *Acta Biomater.* nov 2009;5(9):3295-304.
21. Lian M, Sun B, Qiao Z, Zhao K, Zhou X, Zhang Q, et al. Bi-layered electrospun nanofibrous membrane with osteogenic and antibacterial properties for guided bone regeneration. *Colloids Surf B Biointerfaces.* 1 avr 2019;176:219-29.
 22. Weng D, Hürzeler MB, Quiñones CR, Ohlms A, Caffesse RG. Contribution of the periosteum to bone formation in guided bone regeneration. A study in monkeys. *Clin Oral Implants Res.* déc 2000;11(6):546-54.
 23. Coïc M, Placet V, Jacquet E, Meyer C. [Mechanical properties of collagen membranes used in guided bone regeneration: a comparative study of three models]. *Rev Stomatol Chir Maxillofac.* déc 2010;111(5-6):286-90.
 24. Kim D, Kang T, Gober D, Orlich C. A Liquid Membrane as a Barrier Membrane for Guided Bone Regeneration. *ISRN Dent.* 2011;2011:468282.
 25. Lindfors LT, Tervonen EAT, Sándor GKB, Ylikontiola LP. Guided bone regeneration using a titanium-reinforced ePTFE membrane and particulate autogenous bone: the effect of smoking and membrane exposure. *Oral Surg Oral Med Oral Pathol Oral Radiol Endodontology.* 1 juin 2010;109(6):825-30.
 26. Verardi S, Simion M. Management of the exposure of e-PTFE membranes in guided bone regeneration. *Pract Proced Aesthetic Dent PPAD.* mars 2007;19(2):111-7.
 27. Machtei EE. The Effect of Membrane Exposure on the Outcome of Regenerative Procedures in Humans: A Meta-Analysis. *J Periodontol.* 2001;72(4):512-6.
 28. Hoornaert A, Christophe RB, Héléne L hecho, Fabienne W, Bénédicte E, Pierre L. Healing Process with the use of a New Resorbable Synthetic Membrane. *Open Dent J* [Internet]. 24 sept 2020 [cité 1 mai 2023];14(1). Disponible sur: <https://opendentistryjournal.com/VOLUME/14/PAGE/450/FULLTEXT/#r11>
 29. struillou xavier, soueidan assem. *Parodontologie & dentisterie implantaire - Volume 2 : Thérapeutiques chirurgicales* [Internet]. 2015 [cité 1 août 2022]. Disponible sur: <https://www.lavoisier.fr/livre/medecine/traite-de-parodontologie/bouchard/descriptif-9782257206312>
 30. Bunyaratavej P, Wang HL. Collagen membranes: a review. *J Periodontol.* févr 2001;72(2):215-29.
 31. Singh A. GTR membranes : The barriers for periodontal regeneration. *DHR Int J Med Sci DHR-IJMS ISSN 2278-831X Vol 41* 2013. 1 janv 2013;4:31-8.
 32. Iviglia G, Kargozar S, Baino F. Biomaterials, Current Strategies, and Novel Nano-Technological Approaches for Periodontal Regeneration. *J Funct Biomater.* 2 janv 2019;10(1):3.
 33. Liu J, Kerns DG. Mechanisms of Guided Bone Regeneration: A Review. *Open Dent J.* 16 mai 2014;8:56-65.
 34. Rothamel D, Schwarz F, Sager M, Herten M, Sculean A, Becker J. Biodegradation of differently cross-linked collagen membranes: an experimental study in the rat. *Clin Oral Implants Res.* 2005;16(3):369-78.
 35. Ferreira AM, Gentile P, Chiono V, Ciardelli G. Collagen for bone tissue regeneration. *Acta Biomater.* 1 sept 2012;8(9):3191-200.
 36. Meyer M. Processing of collagen based biomaterials and the resulting materials properties. *Biomed Eng OnLine.* 18 mars 2019;18:24.
 37. Bouguezzi A, Debibi A, Chokri A, Sioud S, Hentati H, Selmi J. Cross-linked versus Natural Collagen Membrane for Guided Bone Regeneration? A Literature Review. *Am J Med Biol Res.* :5.
 38. Aprile P, Letourneur D, Simon-Yarza T. Membranes for Guided Bone Regeneration: A Road from Bench to Bedside. *Adv Healthc Mater.* 2020;9(19):2000707.

39. Annunziata M, Nastri L, Cecoro G, Guida L. The Use of Poly-d,l-lactic Acid (PDLLA) Devices for Bone Augmentation Techniques: A Systematic Review. *Mol J Synth Chem Nat Prod Chem*. 13 déc 2017;22(12):2214.
40. Ikada Y, Tsuji H. Biodegradable polyesters for medical and ecological applications. *Macromol Rapid Commun*. 2000;21(3):117-32.
41. Manavitehrani I, Fathi A, Badr H, Daly S, Negahi Shirazi A, Dehghani F. Biomedical Applications of Biodegradable Polyesters. *Polymers*. 16 janv 2016;8(1):20.
42. Makadia HK, Siegel SJ. Poly Lactic-co-Glycolic Acid (PLGA) as Biodegradable Controlled Drug Delivery Carrier. *Polymers*. 1 sept 2011;3(3):1377-97.
43. Bergsma JE, Rozema FR, Bos RRM, Boer G, de Bruijn WC, Pennin AJ. In vivo degradation and biocompatibility study of in vitro pre-degraded as-polymerized polylactide particles. 1995;16(4):8.
44. Ignatius AA, Claes LE. In vitro biocompatibility of bioresorbable polymers: poly(L, DL-lactide) and poly(L-lactide-co-glycolide). *Biomaterials*. 1 janv 1996;17(8):831-9.
45. Zhang HY, Jiang HB, Ryu JH, Kang H, Kim KM, Kwon JS. Comparing Properties of Variable Pore-Sized 3D-Printed PLA Membrane with Conventional PLA Membrane for Guided Bone/Tissue Regeneration. *Materials*. 27 mai 2019;12(10):1718.
46. Pivsa-Art S, Tong-ngok T, Junngam S, Wongpajan R, Pivsa-Art W. Synthesis of Poly(D-Lactic Acid) Using a 2-Steps Direct Polycondensation Process. *Energy Procedia*. 1 janv 2013;34:604-9.
47. Caballé-Serrano J, Munar-Frau A, Ortiz-Puigpelat O, Soto-Penalosa D, Peñarrocha M, Hernández-Alfaro F. On the search of the ideal barrier membrane for guided bone regeneration. *J Clin Exp Dent*. 1 mai 2018;10(5):e477-83.
48. Wang J, Wang L, Zhou Z, Lai H, Xu P, Liao L, et al. Biodegradable Polymer Membranes Applied in Guided Bone/Tissue Regeneration: A Review. *Polymers*. 29 mars 2016;8(4):115.
49. Hutmacher D, Hürzeler MB, Schliephake H. A Review of Material Properties of Biodegradable and Bioresorbable Polymers and Devices for GTR and GBR Applications. 1996;23.
50. Le B, Nielsen B. Guided Tissue Regeneration in Implant Dentistry. In 2018.
51. Greenstein G, Greenstein B, Cavallaro J, Tarnow D. The Role of Bone Decortication in Enhancing the Results of Guided Bone Regeneration: A Literature Review. *J Periodontol*. 2009;80(2):175-89.
52. Murphy KG. Postoperative healing complications associated with Gore-Tex Periodontal Material. Part I. Incidence and characterization. *Int J Periodontics Restorative Dent*. août 1995;15(4):363-75.
53. Rakhmatia YD, Ayukawa Y, Furuhashi A, Koyano K. Current barrier membranes: Titanium mesh and other membranes for guided bone regeneration in dental applications. *J Prosthodont Res*. 1 janv 2013;57(1):3-14.
54. Elgali I, Omar O, Dahlin C, Thomsen P. Guided bone regeneration: materials and biological mechanisms revisited. *Eur J Oral Sci*. oct 2017;125(5):315-37.
55. Wessing B, Emmerich M, Bozkurt A. Horizontal Ridge Augmentation with a Novel Resorbable Collagen Membrane: A Retrospective Analysis of 36 Consecutive Patients. *Int J Periodontics Restorative Dent*. 2016;36(2):179-87.
56. Urban IA, Nagursky H, Lozada JL. Horizontal ridge augmentation with a resorbable membrane and particulated autogenous bone with or without anorganic bovine bone-derived mineral: a prospective case series in 22 patients. *Int J Oral Maxillofac Implants*. 2011;26(2):404-14.
57. Urban IA, Nagursky H, Lozada JL, Nagy K. Horizontal ridge augmentation with a collagen membrane and a combination of particulated autogenous bone and anorganic bovine

bone-derived mineral: a prospective case series in 25 patients. *Int J Periodontics Restorative Dent.* 2013;33(3):299-307.

58. Hämmerle CHF, Jung RE, Yaman D, Lang NP. Ridge augmentation by applying bioresorbable membranes and deproteinized bovine bone mineral: a report of twelve consecutive cases. *Clin Oral Implants Res.* janv 2008;19(1):19-25.

59. Dohan DM, Choukroun J, Diss A, Dohan SL, Dohan AJJ, Mouhyi J, et al. Platelet-rich fibrin (PRF): a second-generation platelet concentrate. Part I: technological concepts and evolution. *Oral Surg Oral Med Oral Pathol Oral Radiol Endod.* mars 2006;101(3):e37-44.

60. Matras H. The use of fibrin sealant in oral and maxillofacial surgery. *J Oral Maxillofac Surg.* 1 oct 1982;40(10):617-22.

61. Tayapongsak P, O'Brien DA, Monteiro CB, Arceo-Diaz LY. Autologous fibrin adhesive in mandibular reconstruction with particulate cancellous bone and marrow. *J Oral Maxillofac Surg Off J Am Assoc Oral Maxillofac Surg.* févr 1994;52(2):161-5; discussion 166.

62. Mihaylova Z, Mitev V, Stanimirov P, Isaeva A, Gateva N, Ishkitiev N. Use of platelet concentrates in oral and maxillofacial surgery: an overview. *Acta Odontol Scand.* janv 2017;75(1):1-11.

63. Dohan DM, Choukroun J, Diss A, Dohan SL, Dohan AJJ, Mouhyi J, et al. Platelet-rich fibrin (PRF): A second-generation platelet concentrate. Part I: Technological concepts and evolution. *Oral Surg Oral Med Oral Pathol Oral Radiol Endodontology.* mars 2006;101(3):e37-44.

64. Anitua E. The use of plasma-rich growth factors (PRGF) in oral surgery. *Pract Proced Aesthetic Dent PPAD.* août 2001;13(6):487-93; quiz 487-93.

65. Dohan DM, Choukroun J, Diss A, Dohan SL, Dohan AJJ, Mouhyi J, et al. Platelet-rich fibrin (PRF): A second-generation platelet concentrate. Part II: Platelet-related biologic features. *Oral Surg Oral Med Oral Pathol Oral Radiol Endodontology.* 1 mars 2006;101(3):e45-50.

66. Dohan DM, Choukroun J, Diss A, Dohan SL, Dohan AJJ, Mouhyi J, et al. Platelet-rich fibrin (PRF): A second-generation platelet concentrate. Part III: Leucocyte activation: A new feature for platelet concentrates? *Oral Surg Oral Med Oral Pathol Oral Radiol Endodontology.* 1 mars 2006;101(3):e51-5.

67. Choukroun J, Diss A, Simonpieri A, Girard MO, Schoeffler C, Dohan SL, et al. Platelet-rich fibrin (PRF): A second-generation platelet concentrate. Part IV: Clinical effects on tissue healing. *Oral Surg Oral Med Oral Pathol Oral Radiol Endodontology.* 1 mars 2006;101(3):e56-60.

68. Choukroun J, Simonpieri A, Girard MO, Fioretti F, Dohan S, Dohan D. Platelet Rich Fibrin (PRF) : un nouveau biomatériau de cicatrisation: Biotechnologies et fibrine, plaquettes et cytokines, aspects immunitaires, implications thérapeutiques 4e partie : implications thérapeutiques. *Implantodontie.* 1 oct 2004;13(4):229-35.

69. Dohan Ehrenfest DM, de Peppo GM, Doglioli P, Sammartino G. Slow release of growth factors and thrombospondin-1 in Choukroun's platelet-rich fibrin (PRF): a gold standard to achieve for all surgical platelet concentrates technologies. *Growth Factors Chur Switz.* févr 2009;27(1):63-9.

70. Frankfurt Oral Regenerative Medicine, Clinic for Maxillofacial and Plastic Surgery, Johann Wolfgang Goethe University, Frankfurt Am Main, Germany., Herrera-Vizcaíno C, Dohle E, Al-Maawi S, Booms P, Sader R, et al. Platelet-rich fibrin secretome induces three dimensional angiogenic activation in vitro. *Eur Cell Mater.* 9 avr 2019;37:250-64.

71. Naik B, Karunakar P, Jayadev M, Marshal VR. Role of Platelet rich fibrin in wound healing: A critical review. *J Conserv Dent JCD.* juill 2013;16(4):284-93.

72. Choukroun J, Ghanaati S. Reduction of relative centrifugation force within injectable

- platelet-rich-fibrin (PRF) concentrates advances patients' own inflammatory cells, platelets and growth factors: the first introduction to the low speed centrifugation concept. *Eur J Trauma Emerg Surg.* 2018;44(1):87-95.
73. ONLINE PRF COURSE : Français [Internet]. e-shop PRF Process - SDI-TLB. [cité 12 oct 2022]. Disponible sur: <https://prfprocess.com/courses/online-prf-course-francais/>
 74. Ghanaati S, Booms P, Orłowska A, Kubesch A, Lorenz J, Rutkowski J, et al. Advanced Platelet-Rich Fibrin: A New Concept for Cell-Based Tissue Engineering by Means of Inflammatory Cells. *J Oral Implantol.* 1 déc 2014;40(6):679-89.
 75. Mourão CF de AB, Valiense H, Melo ER, Mourão NBMF, Maia MDC. Obtention of injectable platelets rich-fibrin (i-PRF) and its polymerization with bone graft: technical note. *Rev Col Bras Cir.* déc 2015;42(6):421-3.
 76. Kanayama T, Horii K, Senga Y, Shibuya Y. Crestal Approach to Sinus Floor Elevation for Atrophic Maxilla Using Platelet-Rich Fibrin as the Only Grafting Material: A 1-Year Prospective Study. *Implant Dent.* févr 2016;25(1):32-8.
 77. Öncü E, Kaymaz E. Assessment of the effectiveness of platelet rich fibrin in the treatment of Schneiderian membrane perforation. *Clin Implant Dent Relat Res.* 2017;19(6):1009-14.
 78. Aricioglu C, Dolanmaz D, Esen A, Isik K, Avunduk MC. Histological evaluation of effectiveness of platelet-rich fibrin on healing of sinus membrane perforations: A preclinical animal study. *J Cranio-Maxillofac Surg.* 1 août 2017;45(8):1150-7.
 79. Del Corso M, Vervelle A, Simonpieri A, Jimbo R, Inchingolo F, Sammartino G, et al. Current knowledge and perspectives for the use of platelet-rich plasma (PRP) and platelet-rich fibrin (PRF) in oral and maxillofacial surgery part 1: Periodontal and dentoalveolar surgery. *Curr Pharm Biotechnol.* juin 2012;13(7):1207-30.
 80. Simonpieri A, Del Corso M, Vervelle A, Jimbo R, Inchingolo F, Sammartino G, et al. Current knowledge and perspectives for the use of platelet-rich plasma (PRP) and platelet-rich fibrin (PRF) in oral and maxillofacial surgery part 2: Bone graft, implant and reconstructive surgery. *Curr Pharm Biotechnol.* juin 2012;13(7):1231-56.
 81. Bilginaylar K. The Use of Platelet-Rich Fibrin for Immediate Closure of Acute Oroantral Communications: An Alternative Approach. *J Oral Maxillofac Surg.* 1 févr 2018;76(2):278-86.
 82. [etat_des_lieux_niveau_preuve_gradation.pdf](#) [Internet]. [cité 18 janv 2023]. Disponible sur: https://www.has-sante.fr/upload/docs/application/pdf/2013-06/etat_des_lieux_niveau_preuve_gradation.pdf
 83. Clark D, Rajendran Y, Paydar S, Ho S, Cox D, Ryder M, et al. Advanced platelet-rich fibrin and freeze-dried bone allograft for ridge preservation: A randomized controlled clinical trial. *J Periodontol.* avr 2018;89(4):379-87.
 84. Areewong K, Chantaramungkorn M, Khongkhunthian P. Platelet-rich fibrin to preserve alveolar bone sockets following tooth extraction: A randomized controlled trial. *Clin Implant Dent Relat Res.* déc 2019;21(6):1156-63.
 85. Alzahrani AA, Murriky A, Shafik S. Influence of platelet rich fibrin on post-extraction socket healing: A clinical and radiographic study. *Saudi Dent J.* oct 2017;29(4):149-55.
 86. Castro AB, Van Dessel J, Temmerman A, Jacobs R, Quirynen M. Effect of different platelet-rich fibrin matrices for ridge preservation in multiple tooth extractions: A split-mouth randomized controlled clinical trial. *J Clin Periodontol.* juill 2021;48(7):984-95.
 87. Temmerman A, Vandessel J, Castro A, Jacobs R, Teughels W, Pinto N, et al. The use of leucocyte and platelet-rich fibrin in socket management and ridge preservation: a split-mouth, randomized, controlled clinical trial. *J Clin Periodontol.* nov 2016;43(11):990-9.
 88. Ritto FG, Pimentel T, Canellas JVS, Junger B, Cruz M, Medeiros PJ. Randomized double-blind clinical trial evaluation of bone healing after third molar surgery with the use of

- leukocyte- and platelet-rich fibrin. *Int J Oral Maxillofac Surg.* août 2019;48(8):1088-93.
89. Thakkar DJ, Deshpande NC, Dave DH, Narayankar SD. A comparative evaluation of extraction socket preservation with demineralized freeze-dried bone allograft alone and along with platelet-rich fibrin: A clinical and radiographic study. *Contemp Clin Dent.* 2016;7(3):371-6.
90. Canellas JV dos S, da Costa RC, Breves RC, de Oliveira GP, Figueredo CM da S, Fischer RG, et al. Tomographic and histomorphometric evaluation of socket healing after tooth extraction using leukocyte- and platelet-rich fibrin: A randomized, single-blind, controlled clinical trial. *J Cranio-Maxillofac Surg.* 1 janv 2020;48(1):24-32.
91. Schnutenhaus S, Edelmann C, Dreyhaupt J, Rudolph H, Luthardt RG, Goetz W. Alveolar ridge preservation with a collagen cone: Histological, histochemical, and immunohistochemical results of a randomized controlled clinical trial. *Clin Exp Dent Res.* 22 janv 2020;6(3):345-55.
92. Hoaglin DR, Lines GK. Prevention of Localized Osteitis in Mandibular Third-Molar Sites Using Platelet-Rich Fibrin. *Int J Dent.* 2013;2013:875380.
93. Srinivas B, Das P, Rana MM, Qureshi AQ, Vaidya KC, Ahmed Raziuddin SJ. Wound Healing and Bone Regeneration in Postextraction Sockets with and without Platelet-rich Fibrin. *Ann Maxillofac Surg.* 2018;8(1):28-34.
94. de Almeida Barros Mourão CF, de Mello-Machado RC, Javid K, Moraschini V. The use of leukocyte- and platelet-rich fibrin in the management of soft tissue healing and pain in post-extraction sockets: A randomized clinical trial. *J Cranio-Maxillofac Surg.* 1 avr 2020;48(4):452-7.
95. Hartlev J, Erik Nørholt S, Spin-Neto R, Kraft D, Schou S, Isidor F. Histology of augmented autogenous bone covered by a platelet-rich fibrin membrane or deproteinized bovine bone mineral and a collagen membrane: A pilot randomized controlled trial. *Clin Oral Implants Res.* août 2020;31(8):694-704.
96. Hartlev J, Spin-Neto R, Schou S, Isidor F, Nørholt SE. Cone beam computed tomography evaluation of staged lateral ridge augmentation using platelet-rich fibrin or resorbable collagen membranes in a randomized controlled clinical trial. *Clin Oral Implants Res.* mars 2019;30(3):277-84.
97. Hartlev J, Schou S, Isidor F, Nørholt SE. A clinical and radiographic study of implants placed in autogenous bone grafts covered by either a platelet-rich fibrin membrane or deproteinised bovine bone mineral and a collagen membrane: a pilot randomised controlled clinical trial with a 2-year follow-up. *Int J Implant Dent.* 8 févr 2021;7(1):8.
98. Von Arx T, Buser D. Horizontal ridge augmentation using autogenous block grafts and the guided bone regeneration technique with collagen membranes: a clinical study with 42 patients. *Clin Oral Implants Res.* 2006;17(4):359-66.
99. Cömert Kılıç S, Güngörmüş M, Parlak SN. Histologic and histomorphometric assessment of sinus-floor augmentation with beta-tricalcium phosphate alone or in combination with pure-platelet-rich plasma or platelet-rich fibrin: A randomized clinical trial. *Clin Implant Dent Relat Res.* oct 2017;19(5):959-67.
100. Gassling V, Purcz N, Braesen JH, Will M, Gierloff M, Behrens E, et al. Comparison of two different absorbable membranes for the coverage of lateral osteotomy sites in maxillary sinus augmentation: a preliminary study. *J Cranio-Maxillo-fac Surg Off Publ Eur Assoc Cranio-Maxillo-fac Surg.* janv 2013;41(1):76-82.
101. Karagah A, Tabrizi R, Mohammadhosseinzade P, Mirzadeh M, Tofangchiha M, Lajolo C, et al. Effect of Sinus Floor Augmentation with Platelet-Rich Fibrin Versus Allogeneic Bone Graft on Stability of One-Stage Dental Implants: A Split-Mouth Randomized Clinical Trial. *Int J Environ Res Public Health.* 4 août 2022;19(15):9569.
102. Nizam N, Eren G, Akcalı A, Donos N. Maxillary sinus augmentation with leukocyte

and platelet-rich fibrin and deproteinized bovine bone mineral: A split-mouth histological and histomorphometric study. *Clin Oral Implants Res.* janv 2018;29(1):67-75.

103. Zhang Y, Tangl S, Huber CD, Lin Y, Qiu L, Rausch-Fan X. Effects of Choukroun's platelet-rich fibrin on bone regeneration in combination with deproteinized bovine bone mineral in maxillary sinus augmentation: a histological and histomorphometric study. *J Cranio-Maxillo-fac Surg Off Publ Eur Assoc Cranio-Maxillo-fac Surg.* juin 2012;40(4):321-8.

104. Bolukbasi N, Ersanlı S, Keklikoglu N, Basegmez C, Ozdemir T. Sinus Augmentation With Platelet-Rich Fibrin in Combination With Bovine Bone Graft Versus Bovine Bone Graft in Combination With Collagen Membrane. *J Oral Implantol.* 1 oct 2015;41(5):586-95.

105. Bosshardt DD, Bornstein MM, Carrel JP, Buser D, Bernard JP. Maxillary sinus grafting with a synthetic, nanocrystalline hydroxyapatite-silica gel in humans: histologic and histomorphometric results. *Int J Periodontics Restorative Dent.* 2014;34(2):259-67.

106. Mazor Z, Horowitz RA, Del Corso M, Prasad HS, Rohrer MD, Dohan Ehrenfest DM. Sinus Floor Augmentation With Simultaneous Implant Placement Using Choukroun's Platelet-Rich Fibrin as the Sole Grafting Material: A Radiologic and Histologic Study at 6 Months. *J Periodontol.* 2009;80(12):2056-64.

107. Tajima N, Ohba S, Sawase T, Asahina I. Evaluation of sinus floor augmentation with simultaneous implant placement using platelet-rich fibrin as sole grafting material. *Int J Oral Maxillofac Implants.* févr 2013;28(1):77-83.

108. Simonpieri A, Choukroun J, Corso MD, Sammartino G, Ehrenfest DMD. Simultaneous Sinus-Lift and Implantation Using Microthreaded Implants and Leukocyte- and Platelet-Rich Fibrin as Sole Grafting Material: A Six-Year Experience. *Implant Dent.* févr 2011;20(1):2-12.

109. Ali S, Bakry SA, Abd-Elhakam H. Platelet-Rich Fibrin in Maxillary Sinus Augmentation: A Systematic Review. *J Oral Implantol.* déc 2015;41(6):746-53.

110. Diana C, Mohanty S, Chaudhary Z, Kumari S, Dabas J, Bodh R. Does platelet-rich fibrin have a role in osseointegration of immediate implants? A randomized, single-blind, controlled clinical trial. *Int J Oral Maxillofac Surg.* sept 2018;47(9):1178-88.

111. Elbrashy A, Osman AH, Shawky M, Askar N, Atef M. Immediate implant placement with platelet rich fibrin as space filling material versus deproteinized bovine bone in maxillary premolars: A randomized clinical trial. *Clin Implant Dent Relat Res.* juin 2022;24(3):320-8.

112. Gaur S, Chugh A, Chaudhry K, Bajpayee A, Jain G, Chugh VK, et al. Efficacy and Safety of Concentrated Growth Factors and Platelet- Rich Fibrin on Stability and Bone Regeneration in Patients with Immediate Dental Implants: A Randomized Controlled Trial. *Int J Oral Maxillofac Implants.* août 2022;37(4):784-92.

113. Işık G, Özden Yüce M, Koçak-Topbaş N, Günbay T. Guided bone regeneration simultaneous with implant placement using bovine-derived xenograft with and without liquid platelet-rich fibrin: a randomized controlled clinical trial. *Clin Oral Investig.* sept 2021;25(9):5563-75.

114. Boora P, Rathee M, Bhorla M. Effect of Platelet Rich Fibrin (PRF) on Peri-implant Soft Tissue and Crestal Bone in One-Stage Implant Placement: A Randomized Controlled Trial. *J Clin Diagn Res JCDR.* avr 2015;9(4):ZC18-21.

115. Hartlev J, Nørholt SE, Schou S, Isidor F. Pain after mandibular ramus block harvesting and lateral ridge augmentation with and without involvement of platelet-rich fibrin: a randomized controlled trial. *Int J Oral Maxillofac Surg.* mars 2021;50(3):384-90.

116. Kumar N, Prasad K, Ramanujam L, K R, Dexith J, Chauhan A. Evaluation of treatment outcome after impacted mandibular third molar surgery with the use of autologous platelet-rich fibrin: a randomized controlled clinical study. *J Oral Maxillofac Surg Off J Am Assoc Oral Maxillofac Surg.* juin 2015;73(6):1042-9.

117. Ustaoglu G, Göller Bulut D, Gümüş KÇ. Evaluation of different platelet-rich

- concentrates effects on early soft tissue healing and socket preservation after tooth extraction. *J Stomatol Oral Maxillofac Surg.* nov 2020;121(5):539-44.
118. de Almeida Barros Mourão CF, de Mello-Machado RC, Javid K, Moraschini V. The use of leukocyte- and platelet-rich fibrin in the management of soft tissue healing and pain in post-extraction sockets: A randomized clinical trial. *J Cranio-Maxillo-fac Surg Off Publ Eur Assoc Cranio-Maxillo-fac Surg.* avr 2020;48(4):452-7.
119. Yewale M, Bhat S, Kamath A, Tamrakar A, Patil V, Algal AS. Advanced platelet-rich fibrin plus and osseous bone graft for socket preservation and ridge augmentation – A randomized control clinical trial. *J Oral Biol Craniofacial Res.* 2021;11(2):225-33.
120. Sharma A, Ingole S, Deshpande M, Ranadive P, Sharma S, Kazi N, et al. Influence of platelet-rich fibrin on wound healing and bone regeneration after tooth extraction: A clinical and radiographic study. *J Oral Biol Craniofacial Res.* 1 oct 2020;10(4):385-90.
121. He Y, Chen J, Huang Y, Pan Q, Nie M. Local Application of Platelet-Rich Fibrin During Lower Third Molar Extraction Improves Treatment Outcomes. *J Oral Maxillofac Surg.* 1 déc 2017;75(12):2497-506.
122. Canellas JV dos S, Ritto FG, Medeiros PJD. Evaluation of postoperative complications after mandibular third molar surgery with the use of platelet-rich fibrin: a systematic review and meta-analysis. *Int J Oral Maxillofac Surg.* 1 sept 2017;46(9):1138-46.
123. Jeyaraj PE, Chakranarayan A. Soft Tissue Healing and Bony Regeneration of Impacted Mandibular Third Molar Extraction Sockets, Following Postoperative Incorporation of Platelet-rich Fibrin. *Ann Maxillofac Surg.* 2018;8(1):10-8.
124. Atieh MA, Alsabeeha NH, Payne AG, Duncan W, Faggion CM, Esposito M. Interventions for replacing missing teeth: alveolar ridge preservation techniques for dental implant site development. *Cochrane Database Syst Rev.* 28 mai 2015;2015(5):CD010176.
125. Agrawal AA. Evolution, current status and advances in application of platelet concentrate in periodontics and implantology. *World J Clin Cases.* 16 mai 2017;5(5):159-71.
126. Urban IA, Monje A, Lozada J, Wang HL. Principles for Vertical Ridge Augmentation in the Atrophic Posterior Mandible: A Technical Review. *Int J Periodontics Restorative Dent.* 2017;37(5):639-45.
127. Jiménez Garcia J, Berghezan S, Caramês JMM, Dard MM, Marques DNS. Effect of cross-linked vs non-cross-linked collagen membranes on bone: A systematic review. *J Periodontol Res.* 2017;52(6):955-64.
128. Marrelli M, Tatullo M. Influence of PRF in the healing of bone and gingival tissues. Clinical and histological evaluations. *Eur Rev Med Pharmacol Sci.* juill 2013;17(14):1958-62.
129. Fugazzotto PA. Treatment options following single-rooted tooth removal: a literature review and proposed hierarchy of treatment selection. *J Periodontol.* mai 2005;76(5):821-31.
130. Esposito M, Grusovin MG, Kwan S, Worthington HV, Coulthard P. Interventions for replacing missing teeth: bone augmentation techniques for dental implant treatment. *Cochrane Database Syst Rev.* 16 juill 2008;(3):CD003607.
131. Hernández-Alfaro F, Torradeflot MM, Marti C. Prevalence and management of Schneiderian membrane perforations during sinus-lift procedures. *Clin Oral Implants Res.* 2008;19(1):91-8.
132. McAllister BS, Haghghat K. Bone Augmentation Techniques. *J Periodontol.* 2007;78(3):377-96.
133. Pirnay P. Biomatériaux La place du patient dans le choix du substitut osseux [Internet]. *L'Information Dentaire.* 2014 [cité 13 mars 2023]. Disponible sur: <https://www.information-dentaire.fr/actualites/biomateriaux-la-place-du-patient-dans-le-choix-du-substitut-osseux/>

Figures

Figure 1 : Polyesters aliphatiques (39)(40)(41)(42).....	20
Figure 2 : Schéma du fractionnement du prélèvement de PRP après centrifugation.(63).....	27
Figure 3 : Schéma du fractionnement du prélèvement de PRF après centrifugation. (63).....	27
Figure 4 : Schéma de la jonction tétramoléculaire (PRP). (63)	28
Figure 5: Schéma de la jonction trimoléculaire (PRF). (63).....	28
Figure 6: A : Photographie d'une membrane de PRF ; B : Photographie d'un plug de PRF .	31
Figure 7 : Photographie d'un sticky bone	31
Figure 8 : A : prise de sang ; B : tube de sang dans le PomPac C : centrifugeuse:	32
Figure 9 : A : caillot de PRF ; B : caillot de PRF sur support à membrane ; C : membrane et plug de PRF.....	32
Figure 10 : A : S-PRF ; B : liquide de S-PRF+granules de biomatériaux ; C : sticky bone: ...	33
Figure 11 : Schématisation d'un sinus lift avec accès latéral et mise en place de l'implant ...	34
Figure 12 : Schématisation d'une préservation alvéolaire	35
Figure 13 : Schématisation d'une régénération osseuse horizontale avec substitut osseux et membrane.....	36
Figure 14 : Flow chart.....	38
Figure 15 : Graphique des pourcentages du niveau de preuve des études.....	39

Tableaux

Tableau 1 : Tableau récapitulatif des membranes résorbables d'origine naturelle. (37).....	19
Tableau 2 : Tableau récapitulatif des membranes résorbables d'origine synthétique.	24
Tableau 3 : Différence de compositions entre les 3 types de concentrés plaquettaire	29
Tableau 4: Classification générale du niveau de preuve d'une étude selon la HAS 2013.....	38
Tableau 5 : Niveau de preuve scientifique fourni par la littérature	39
Tableau 6: Tableau récapitulatif des études sur la préservation alvéolaire.	42
Tableau 7 : Tableau récapitulatif des études sur la régénération pré-implantaire.	44
Tableau 8 : Tableau récapitulatif des études sur le sinus lift.	47
Tableau 9: Tableau récapitulatif des études sur la régénération per-implantaire.	49
Tableau 10: Tableau récapitulatif des études sur la cicatrisation et la douleur.	51

UNIVERSITÉ DE NANTES
UNITÉ DE FORMATION ET DE RECHERCHE D'ODONTOLOGIE

Vu le Président du Jury,

Vu et permis d'imprimer

Vu le Doyen,

Pr Assem SOUEIDAN

DESHAYES (Thibaut). - Intérêt de la PRF versus membranes résorbables du commerce en chirurgie implantaire, données actuelles dans la littérature. - 61f. ; ill. ; tabl. ; 133 ref. ; 30 cm (thèse : Chir. Dent. ; Nantes ; 2023)

RESUME :

En odontologie, les membranes jouent un rôle majeur notamment au niveau la régénération osseuse en implantologie. En effet, en chirurgie dentaire de nombreux phénomènes sont à l'origine de perte osseuse non compensée par la cicatrisation naturelle. Les membranes résorbables du commerce sont largement utilisées et documentées à ce jour. En 2001, une membrane autogène, le PRF, a vu le jour. Son utilisation est de plus en plus fréquente en chirurgie malgré son efficacité contestée. L'objectif de cette thèse est de comparer les effets d'une membrane autologue, du PRF et des membranes préparées en industrie sur la régénération osseuse lors de chirurgie implantaire. Après avoir décrit les différents types de membranes ainsi que leurs indications, une revue de littérature sur les effets du PRF en chirurgie implantaire est réalisé. Enfin, les effets des membranes du commerce et du PRF en fonction de leurs indications ont été comparés.

RUBRIQUE DE CLASSEMENT : Chirurgie bucco-dentaire ; Implantologie.

MOTS CLES MESH :

Platelet-rich Fibrin / fibrine riche en plaquettes, Dental implantation / pose d'implant, Alveolar Ridge Augmentation / reconstruction de crête alvéolaire, Bone regeneration / régénération osseuse, Sinus floor augmentation / rehaussement du plancher du sinus, Pain / douleur, Wound Healing / Cicatrisation de plaie, Collagen / collagène, Membranes, artificial / membrane artificielle.

JURY

Président : Professeur Amouriq Y.
Assesseur : Professeur Chaux A-G.
Co.directeur : Docteur Strube N.
Directeur : Docteur Hoornaert A.