



**HAL**  
open science

# Étude des paramètres du champ visuel automatisé (Humphrey) et de la tomographie à cohérence optique chez des patients présentant des symptômes prolongés de la Covid-19

Clémence Poreaux Jacquet

## ► To cite this version:

Clémence Poreaux Jacquet. Étude des paramètres du champ visuel automatisé (Humphrey) et de la tomographie à cohérence optique chez des patients présentant des symptômes prolongés de la Covid-19. Médecine humaine et pathologie. 2023. dumas-04228793

**HAL Id: dumas-04228793**

**<https://dumas.ccsd.cnrs.fr/dumas-04228793v1>**

Submitted on 4 Oct 2023

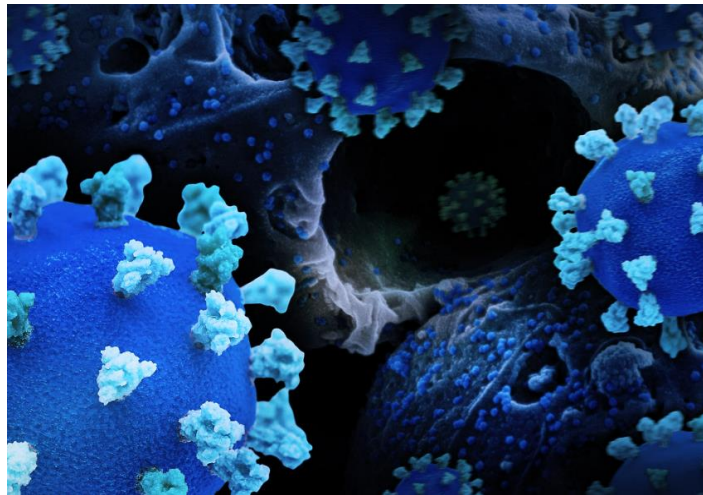
**HAL** is a multi-disciplinary open access archive for the deposit and dissemination of scientific research documents, whether they are published or not. The documents may come from teaching and research institutions in France or abroad, or from public or private research centers.

L'archive ouverte pluridisciplinaire **HAL**, est destinée au dépôt et à la diffusion de documents scientifiques de niveau recherche, publiés ou non, émanant des établissements d'enseignement et de recherche français ou étrangers, des laboratoires publics ou privés.

**Clémence POREAUX JACQUET**

Mémoire pour le certificat de capacité d'orthoptie 2023

**Etude des paramètres du champ visuel automatisé  
(Humphrey) et de la tomographie à cohérence optique  
chez des patients présentant des symptômes  
prolongés de la Covid-19**



**Figure 1 : Illustration 3D du nouveau coronavirus SARS-CoV-2(1)**

Maîtres de mémoire : Justine LAFOLIE et Vivien VASSEUR

Lieux de stages effectués durant la formation :

Semestre 1 : Hôpital Fondation Adolphe de Rothschild – Sophie GEORGES RANDRETSA

Semestre 2 : CHNO des XV-XX - Orthoptie A, Aline KOSTAS

Semestre 3 : CHNO des XV-XX - Orthoptie B, Aurore GIRMENS

Semestre 4 : Hôpital Fondation Adolphe de Rothschild – CIC, Vivien VASSEUR

Semestre 5 : CHNO des XV-XX – Orthoptie C, Karine ANGER et Elise LIEVEN-FORTIN

Semestre 6 : Hôpital Fondation Adolphe de Rothschild – Sophie GEORGES RANDRETSA

## Sommaire

Résumé : .....	2
Abstract : .....	2
Tables des abréviations : .....	3
I- Introduction.....	4
A- Rappels anatomiques .....	6
1- La rétine.....	6
2- Le nerf optique .....	8
II- Matériels et méthodes .....	9
A- Instrumentation .....	9
1- Le champs visuel Humphrey.....	9
2- La tomographie par cohérence optique.....	12
B- Méthodes .....	15
1- Méthode de l'étude.....	15
2- Méthode statistique .....	16
III- Résultats.....	17
IV- Discussion.....	23
A- Rappels des résultats importants.....	23
B- Confrontation à la littérature .....	23
C- Regard critique sur la méthode.....	26
V- Conclusion .....	27
VI- Remerciements .....	28
VII- Bibliographie.....	29

## Résumé :

**Introduction** : La nouvelle maladie du coronavirus en 2019 présente de nombreuses manifestations oculaires. Ce syndrome respiratoire aigu sévère affecte la rétine. L'objectif de cette étude a été d'étudier les changements rétinien chez des patients suivis pour Covid long grâce au champ visuel (Humphrey) et à la tomographie par cohérence optique.

**Méthode** : L'étude rétrospective a été menée sur deux groupes homogènes de patients, trente patients suivis pour Covid long et trente témoins sains appariés selon l'âge et le sexe. Le but de l'étude a été de rendre compte des résultats du champ visuel (Humphrey) et de la tomographie par cohérence optique afin d'analyser la couche des fibres nerveuses de la rétine (RNFL) et la couche des cellules ganglionnaires (GCC).

**Résultats** : L'âge moyen des patients était de 49 ans pour les patients suivis pour Covid long et de 41 ans pour les témoins ; 80% étaient des femmes et 20% étaient des hommes. La couche des fibres nerveuses rétinien (RNFL) du cadran nasal supérieur (NS) était plus mince chez les patients Covid long que celle du groupe témoins sains (p-value = 0,057).

**Conclusion** : L'étude nous a permis de mettre en évidence une atteinte infraclinique axonale au niveau du RNFL montrant que la Covid-19 peut entraîner une atteinte neurologique dans sa forme chronique mais qui ne peut être considérée comme significative.

**Mots-clefs** : COVID-19, SARS-CoV-2, pandémie, rétine, champ visuel, tomographie par cohérence optique.

## Abstract :

**Introduction** : New coronavirus disease in 2019 has many ocular manifestations. This severe acute respiratory syndrome affects the retina. The objective of this study was to study retinal changes in patients followed for Covid long through visual field (Humphrey) and optical coherence tomography.

**Method** : The retrospective study was conducted on two homogeneous groups of patients, 30 patients followed for Covid long and 30 healthy controls matched by age and sex. The purpose of the study was to report the results of the visual field (Humphrey) and optical coherence tomography to analyze the retinal nerve fiber layer (RNFL) and the ganglionic cell layer (GCL).

**Results** : The average age of patients was 49 years for patients followed for Covid long and 41 years for controls; 80% were women and 20% were men. The upper nasal dial (NS) retinal nerve fiber (RNFL) layer was thinner in Covid-long patients than in the healthy control group (p-value = 0.057).

**Conclusion** : The study allowed us to highlight an axonal subclinical involvement in RNFL showing that Covid-19 may cause neurological impairment in its chronic form but that cannot be considered significant.

**Keywords** : COVID-19, SARS-CoV-2, pandemic, retina, visual field, optical coherence tomography.

## Tables des abréviations :

**ACE 2** : angiotensin converting enzyme 2 ou enzyme de conversion de l'angiotensine 2

**CIC** : centre d'investigation clinique

**CV** : champ visuel

**EP ou EPR** : épithélium pigmentaire rétinien

**FN** : faux négatifs

**FO** : fond d'œil

**FP** : faux positifs

**G** : moyenne d'épaisseur par cadran à l'OCT RNFL et GCC

**GCC ou GCL** : ganglion cell complex ou ganglion cell layer : couches du complexe des cellules ganglionnaires maculaire

**HFAR** : Hôpital Fondation Adolphe de Rothschild

**KPS** : kératite ponctuée superficielle

**MD** : mean deviation ou déficit moyen

**NS** : nasal supérieur

**NO** : nerf optique

**OCT** : optical coherence tomography ou tomographie par cohérence optique

**OD/OG** : œil droit/ œil gauche

**OMS** : organisation mondiale de la santé

**PCR ou RT-PCR SARS-COV-2** : reverse transcriptase- polymerase chain reaction

**PSD** : pattern standard deviation ou deviation individuelle

**RNFL** : retinal nerve fiber layer ou couche des fibres nerveuses rétinienne

**RNM** : rétinographie non mydriatique

**SD-OCT** : spectral domain optical coherence tomography

**TA** : tâche aveugle

**T/TS/TI** : temporal/temporal supérieur/temporal inférieur

**THG** : test d'hémichamps du glaucome

**VFI** : visual field index ou index du champ visuel

## I- Introduction

Le 11 mars 2020, l'OMS a déclaré que l'épidémie du nouveau coronavirus, COVID-19, était une pandémie mondiale.(2) Cette maladie, apparue en décembre 2019 dans la ville de Wuhan province de Hubei en Chine et décrite comme une épidémie de pneumonies. La cause de cette pneumonie n'étant encore pas totalement élucidée, proviendrait vraisemblablement d'un réservoir de virus d'origine animal. Le SARS-COV-2 s'apparente plus à un virus détecté chez une chauve-souris mais l'origine de l'animal n'a pas encore été prouvée. La supposition du pangolin, étant un petit mammifère consommé dans le sud de la Chine, est privilégiée comme hôte intermédiaire entre la chauve-souris et l'homme.(3)

En septembre 2021, plus de 219 000 000 personnes ont été infectés et plus de 4 550 000 sont décédés. Les facteurs de risques de morbidité et de mortalité de l'infection au COVID-19 englobent les maladies coronariennes, l'hypertension, le diabète, le sexe masculin, le tabagisme et l'obésité.(4)

Cette maladie infectieuse de la famille des coronavirus causée par le virus SARS-COV-2 affecte essentiellement le système respiratoire qui peut abîmer les parois des vaisseaux localisés dans n'importe quelle partie du corps. En effet le SRAS-COV-2 entre dans les cellules humaines en se fixant au récepteur de l'enzyme de conversion de l'angiotensine 2, ou ACE2, présent dans les poumons et fortement exprimé dans l'endothélium vasculaire.(5)

Notamment, il a été montré qu'il affecte le segment postérieur de la rétine et la choroïde par entrée directe, ou en déclenchant une réponse inflammatoire indirecte. La majorité des signes rétinien sont le résultat d'une atteinte microvasculaire pouvant entraîner des tâches cotonneuses, des hémorragies intra rétinien, une maculopathie moyenne aiguë paracentrale, une neuro-rétinopathie maculaire aiguë ou des occlusions rétinien.(6)

Le Covid-19 est une maladie dont les signes disparaissent dans la plupart des cas en deux à trois semaines. Après avoir contracté le Covid-19, certains malades peuvent encore ressentir des symptômes au-delà de quatre semaines après l'infection. Il peut s'agir de personnes qui ont été hospitalisées ou non. La Haute Autorité de santé (HAS) utilise le terme de « symptômes prolongés suite au Covid-19 » : il s'agit de symptômes persistant au-delà de quatre semaines après la date présumée de contamination et qui ne peuvent pas être expliqués par une autre maladie. Le plus souvent, plusieurs symptômes sont intriqués.(7)

Le diagnostic clinique de la Covid-19 peut se révéler complexe puisqu'il n'existe pas de symptôme pathognomonique pour détecter la maladie.(8) Les symptômes oculaires du Covid-19 prennent une place importante malgré le fait qu'ils ne soient pas considérés comme symptômes centraux. Ils sont l'objet de nombreuses plaintes recensées de la non urgente tel qu'un chalazion, un orgelet, un syndrome sec oculaire avec plus ou moins une kératite ponctuée superficielle associée à une blépharite ; à l'urgente, avec baisse d'acuité visuelle, amputations du CV, métamorphopsies, vision trouble, scotome, photopsie.(9) Devant ces symptômes urgents, le recherche d'atteintes rétinien, de type microvasculaires ou du nerf optique est impérative.

A travers un diagnostic difficile, nous étudierons la sensibilité rétinienne grâce au champ visuel (CV) ainsi que la perte anatomique à l'aide de la tomographie par cohérence optique (OCT) afin de démontrer si ces patients présentent des atteintes infracliniques telles que des subtiles pertes en fibres nerveuses péri papillaires.

Nous tâcherons de répondre à la problématique suivante : « Y a-t-il une modification des paramètres de l'OCT et du CV par rapport à la norme chez les patients Covid long ? »

Ainsi une des hypothèses serait que les patients ayant contracté le virus Covid-19 et suivi pour un Covid-19 long avéré seraient plus exposés à des atteintes neurologiques infracliniques et que des examens sensibles tels que le CV et l'OCT permettraient de l'objectiver.

Dans un premier temps un rappel anatomique de la rétine et du nerf optique sera précisé puis nous détaillerons le matériel et les méthodes utilisés pour réaliser cette étude.

Par la suite, nous exposerons et analyserons les résultats obtenus que nous confronterons à trois articles de la littérature en discussion, avant de conclure sur les points forts de cette recherche.

## A- Rappels anatomiques

### 1- La rétine

La rétine est une fine membrane neuro sensorielle transparente de moins de 500 microns qui tapisse l'intérieur de la surface du globe oculaire. Elle est vascularisée grâce à un système de double vascularisation avec l'artère centrale et de la choriocapillaire. C'est un tissu du système nerveux central constitué de neurones et de cellules gliales. Elle est capable de capter les rayons lumineux traversant les différents dioptries de l'œil et de transmettre les informations visuelles au système nerveux central. Elle est caractérisée par des cellules hautement spécialisées, les photorécepteurs, qui réagissent aux signaux lumineux. Elle se situe en arrière du corps vitré séparée par la membrane hyaloïde et en avant de la choroïde séparée par la membrane de Bruch. On distingue trois régions, une péri papillaire, une maculaire et l'extrême périphérie rétinienne, la région de l'ora serrata.(10)

Elle est composée de dix couches, de l'intérieur vers l'extérieur nous distinguons (figure 3) :

- La membrane limitante interne, au contact du vitré, elle est composée des cellules gliales de Müller.
- La couche des fibres nerveuses ou fibres optiques, constituée par les axones des cellules ganglionnaires convergent vers la papille pour former le nerf optique relié au cerveau, les vaisseaux artériels et veineux y sont situés.
- La couche des cellules ganglionnaires.
- La couche plexiforme interne constituée par les dendrites des cellules ganglionnaires et les axones des cellules bipolaires.
- La couche nucléaire interne qui contient les corps cellulaires des cellules horizontales, les noyaux des cellules bipolaires et des cellules gliales de Müller, ainsi que les cellules amacrines.
- La couche plexiforme externe formée par les synapses entre les cellules bipolaires et les photorécepteurs mais aussi avec les cellules horizontales.
- La couche nucléaire externe, constituée par les noyaux des photorécepteurs.
- La membrane limitante externe, jonction des expansions externe et interne des photorécepteurs.
- La couche des photorécepteurs, expansions externes des cônes et des bâtonnets. Les cônes, dont l'expansion externe est conique sont sensibles à la différenciation des couleurs et la vision photopique, ils sont répartis essentiellement au centre de la rétine. Les bâtonnets, dont l'expansion externe est cylindrique, plus nombreux que les cônes sont sensibles aux différents niveaux de gris, aux mouvements et à la vision scotopique, ils sont plus nombreux en rétine périphérique.
- La couche la plus externe des cellules de l'épithélium pigmentaire rétinien, qui s'étend de la papille à l'ora serrata.(11)



L'épithélium pigmentaire rétinien joue un rôle essentiel en raison de ses propriétés d'absorption de la lumière, de son activité métabolique de la vitamine A et de la phagocytose des articles externes des photorécepteurs. L'EP a également un rôle de barrière hémato rétinienne externe qui assure un échange entre la vascularisation du réseau capillaire rétinien et le réseau choroïdien.

La région centrale de la rétine est constituée de la macula, avec la fovéa en son centre qui forme une dépression en entonnoir où se trouve la fovéola, la partie la plus centrale. Cette dernière étant située à environ 4 millimètres du bord tempore de la papille et à 0,8 millimètres au-dessus du méridien horizontal (figure 2).

Le clivus correspond à la partie la plus épaisse, aux bords de cette dépression fovéolaire (figure 3).

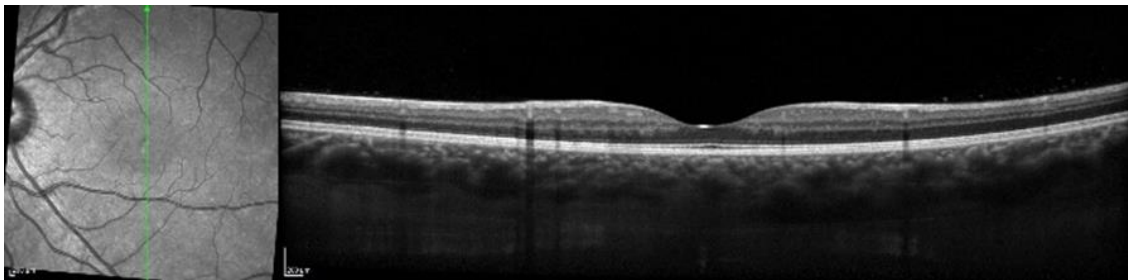


Figure 2 : Cliché OCT maculaire centré au niveau du clivus et de la fovéola<sup>1</sup>

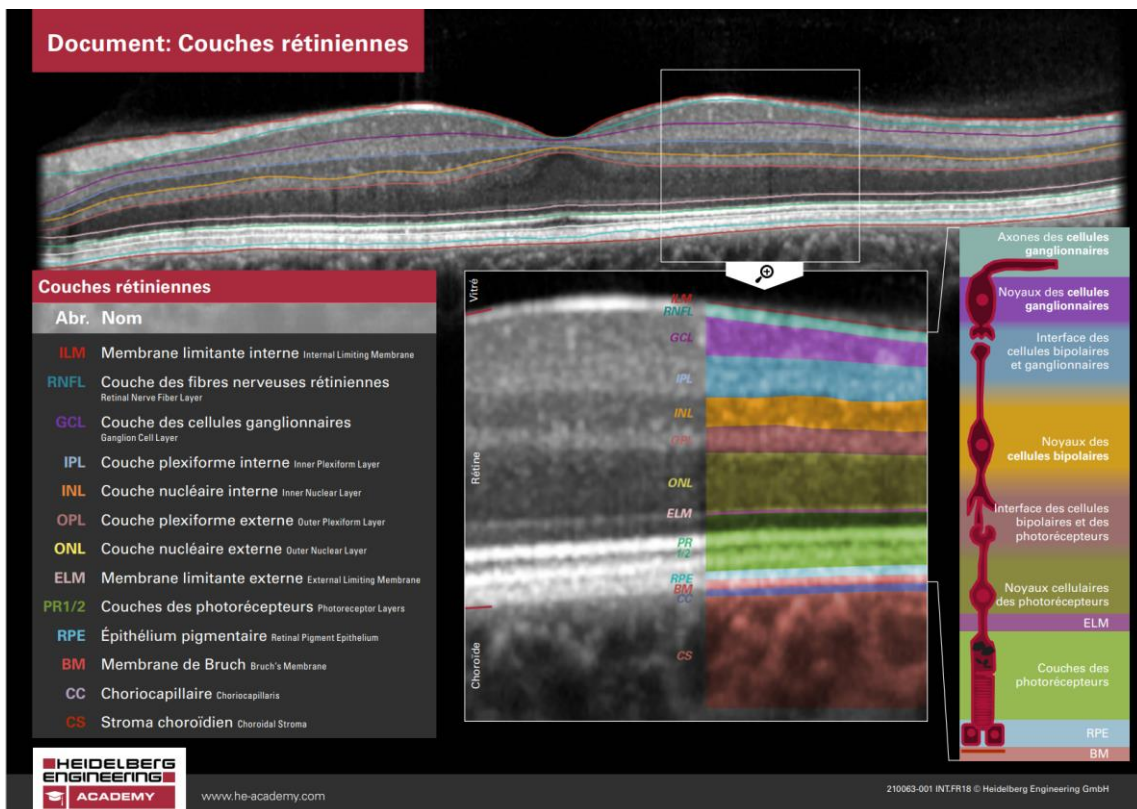


Figure 3 : Histologie de la macula en OCT(12)

<sup>1</sup> Source personnelle de l'Hôpital Fondation Adolphe de Rothschild

La vascularisation de la rétine est assurée par deux systèmes différents, le réseau capillaire rétinien et le réseau capillaire choroïdien alimentés par un apport artériel important des branches de l'artère ophtalmique elle-même issue de la branche de la carotide interne. La vascularisation artérielle des couches internes est assurée par l'artère centrale de la rétine, une branche de l'artère ophtalmique, qui pénètre dans l'œil et se divise en quatre branches au niveau de la papille vascularisant chacune un quadrant par les artères temporales supérieures et inférieures, et artères nasales supérieures et inférieures. (12)

## 2- Le nerf optique

Il est formé par le regroupement des axones des cellules ganglionnaires appelés fibres optiques (figure 4 et 5). Ces axones convergent vers la papille puis se coudent, traversent la sclère au niveau de la lame criblée et s'entourent d'une gaine de myéline. Le nerf optique transmet l'information visuelle en prenant un axe antéropostérieur oblique en dedans et vers le haut, on dit qu'il est une expansion du cerveau assurant la liaison entre le cortex visuel et le pôle postérieur du globe oculaire. On distingue deux segments intra scléral ou tête du nerf optique : la papille vascularisée par une arcade anastomotique issue des artères ciliaires courtes postérieures : le cercle de Zinn Haller et un segment intra orbitaire entouré des méninges où chemine l'artère et la veine centrale de la rétine.(13)

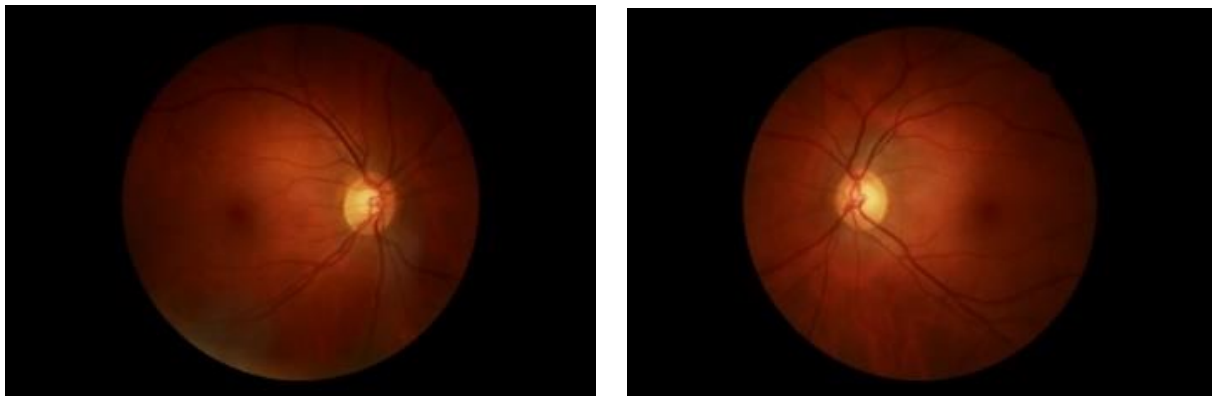


Figure 4 et 5 : Clichés de RNM en couleur de la papille du nerf optique d'un œil droit et d'un œil gauche<sup>2</sup>

---

<sup>2</sup> Source personnelle de l'Hôpital Fondation Adolphe de Rothschild

## II- Matériels et méthodes

### A- Instrumentation

#### 1- Le champs visuel Humphrey

Le champ visuel est l'espace que l'œil et/ou les deux yeux sont capables de percevoir lorsqu'ils fixent un point immobile droit devant, c'est une représentation graphique topographique de la sensibilité lumineuse d'un œil stationnaire. En monoculaire, cette portion de l'espace correspond à 90° en temporal, 80° en inférieur, 70° en supérieur et 60° en nasal alors quand binoculaire, cette représentation est de 90° de part et d'autre en temporale, 80° en inférieur et 70° en supérieur. Ses contours ne sont pas circulaires à cause des restrictions morphologiques tels que le nez et l'arcade sourcilière.

Historiquement, les Grecs ont les premières connaissances sur le CV, puis dès l'Antiquité, la vision centrale et périphérique est différenciée. Mariotte décrira le premier détail topographique qui porte aussi son nom : la tâche aveugle (TA) ou tâche de Mariotte, cette partie de la rétine où émerge le nerf optique est dépourvu de photorécepteurs, elle est appelée ainsi puisque cette zone du CV n'est pas perçue, elle est située à 15° d'excentricité du côté temporelle de l'œil. Les limites du CV dépendent de la taille et de l'intensité du stimulus utilisé. Le tracé du CV est représenté par des isoptères ayant une même sensibilité déterminée par un stimulus d'une même taille et intensité. On obtient une représentation tridimensionnelle appelé l'îlot de vision de Traquair montrant les limites du CV sur le plan horizontal par les isoptères et sur le plan vertical par la taille du stimulus. La pente abrupte du côté nasal mais plus douce du côté temporal ; le pic en vision centrale et le cratère de la tâche aveugle révèle la différence de sensibilité rétinienne qui physiologiquement est plus sensible en centrale qu'en périphérie du CV.(14)

Le CV permet de localiser le déficit précis sur le trajet des voies optiques partant de la rétine jusqu'au cortex visuel occipital. Il a une organisation topographique bien spécifique en fonction de l'endroit de l'atteinte (figure 6).

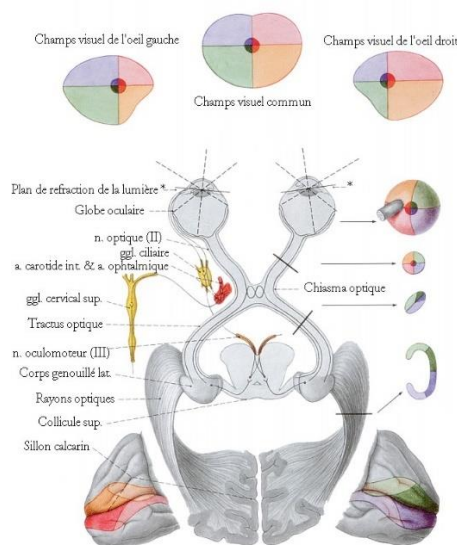
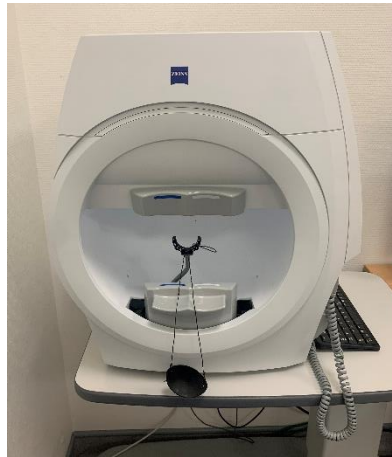

Figure 6 : Champs, voies visuelles et aire visuelle primaire(15)

Il existe deux grands types de champs visuels, l'un qui détermine la périmétrie cinétique manuelle appelé CV Goldmann et l'autre qui est automatisé, ici le Humphrey (figure 7). La stratégie utilisée dans cette étude est la stratégie 24-2 Sita-Standard, c'est la configuration de test seuil par défaut et la plus utilisée pour les pathologies neurologiques. Cette stratégie Sita-Standard divise la durée de l'examen par deux par rapport à celle du de seuil complet, elle dure environ cinq minutes par œil. La configuration 24-2 utilisée examine sur une grille de 54 points les 24 degrés dont deux points à 30° du CV du patient.(16)



**Figure 7 : Champ visuel Humphrey<sup>3</sup>**

L'analyse du CV se fait en plusieurs étapes et tient compte de plusieurs paramètres comme les données patient, le type d'examen et de rapport, les indices de fiabilités tels que le pourcentage d'erreurs de tâches aveugles (perte de fixation), des erreurs de faux positifs (FP) et de faux négatifs (FN). Elle prend en compte le test d'hémichamps du glaucome (THG) ; les indices globaux tels que l'indice du champ visuel (VFI), la déviation moyenne (MD), la déviation individuelle du profil (PSD).

Les indices globaux : ils sont obtenus en comparant les résultats des mesures de seuil en décibels avec ceux d'une base de données de patients normaux classés en fonction de leur âge.

La déviation totale (MD) est calculée sur l'ensemble des points du champ visuel. Plus le chiffre en valeur absolu est grand, plus l'examen est anormal. Elle représente l'élévation ou la dépression moyenne de l'ensemble du champ du patient par rapport au champ de référence normal. Les valeurs « P » sont données aux déviations importantes. Plus le déficit est important, plus le déficit sera négatif. Les valeurs supérieures à -3 DB sont considérées comme normales.(16,17) Un indice statistique inférieur à 1 ( $P < 1\%$ ) signifie que le résultat a moins de 1% de chance d'être normal. La déviation individuelle (PSD) évalue pour le sujet le caractère uniforme ou non des déficits en évaluant par rapport à la normale la différence des sensibilités rétinienne de points contigus. Elle permet d'apprécier la profondeur des scotomes.(18)

---

<sup>3</sup> Source personnelle

La classification des déficits du champ :

Stade 0 : pas de déficit mais hypertonie oculaire

Stade 1 : Déficit débutant, MD entre 0 et -6 dB

Stade 2 : Déficit modéré, MD entre -6 et -12 dB

Stade 3 : Déficit avancé, MD entre -12 et -20 dB

Stade 4 : Déficit sévère, MD < -20 dB

Stade 5 : Examen non réalisable

Ensuite, il faut analyser les déficits grâce aux résultats numériques en décibels (dB), en niveau de gris et de tracés de déviation en suivant les symboles de probabilités (figure 8 et 9).

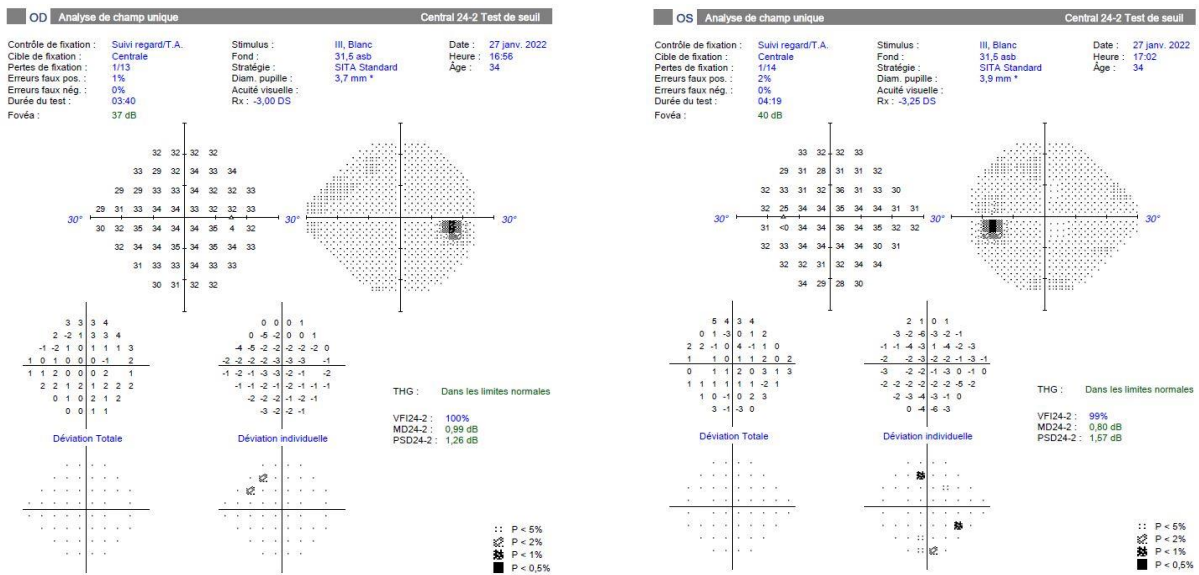


Figure 8 et 9 : Résultats d'un Champ visuel Humphrey OD et OG<sup>4</sup>

<sup>4</sup> Source personnelle de l'Hôpital Fondation Adolphe de Rothschild

## 2- La tomographie par cohérence optique

La tomographie par cohérence optique (OCT) est une technique d'imagerie du fond d'œil, qui utilise l'interférométrie à faible cohérence pour produire une imagerie résolue en profondeur, l'appareil qui permet de réaliser l'examen est sans contact et non invasif, celui utilisé pour l'étude est un Spectralis® OCT2 (Heidelberg Engineering) (figure 10 et 11). (19)

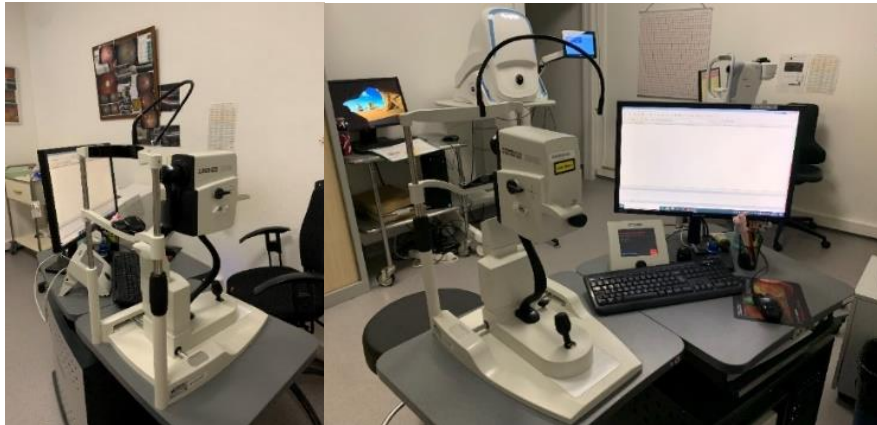

Figure 10 et 11 : OCT Spectralis® OCT2 (Heidelberg Engineering)<sup>5</sup>

La technologie spectral domain optical coherence tomography (SD-OCT) est la plus utilisée. Elle fonctionne en analysant la lumière réfléchie par les zones traversées par une lumière incidente créée par un laser dont la longueur d'onde est de 840 nm dans l'infra-rouge grâce à la transformation de Fourier.(20,21) L'OCT dans le domaine de Fourier, ou OCT fréquentiel repose sur les propriétés de réflexion de la lumière sur le tissu rétinien. La vitesse d'acquisition (jusqu'à 85000 A-scan par seconde) permet de réaliser des images en coupe antéropostérieure avec une haute résolution, de l'ordre de trois à huit microns en résolution axiale et de l'ordre de 15 à 20 microns en résolution transversale. (22)

L'OCT va permettre d'analyser la rétine sensorielle de la couche la plus interne, la limitante interne, aux couches les plus externes allant jusqu'au complexe épithélium pigmentaire, membrane de Bruch et la choriocapillaire. Les différentes couches de la rétine apparaissent selon une échelle de gris allant du blanc au noir ou de couleur allant du rouge au bleu. On parlera d'hypo réflectivité du tissu plus l'image apparaît en noire ou bleu et d'hyper réflectivité plus l'image est blanche ou rouge.

La limitante interne est la première couche visible de la rétine hyper réflective, ensuite les couches des fibres nerveuses, plexiformes interne et externe le sont aussi, alors que les couches nucléaires interne et externe sont hypo réflectives. La couche des cellules ganglionnaires a une réflectivité moyenne. La couche de Henlé au niveau de la plexiforme externe n'est pas visible dans les conditions normales. Au niveau de la rétine externe, la ligne des photorécepteurs est la plus hyper réflective tandis que la limitante externe juste au-dessus est faiblement réflective enfin la ligne la plus externe et épaisse hyper réflective correspond au complexe épithélium pigmentaire, membrane de Bruch et choriocapillaire.

---

<sup>5</sup> Source personnelle

Il existe différentes acquisitions en OCT-B que nous avons utilisées pour l'étude, qui permettent de mesurer l'épaisseur moyenne centrale en microns du RNFL en mode glaucome (mode G) en effectuant un scan circulaire de 3,4 mm de diamètre ou un cube de 6 mm x 6 mm centré sur la papille (figure 12). Et un mapping pôle postérieur maculaire en mode APS pour la mesure de l'épaisseur des couches des cellules ganglionnaires (GCC) (figure 13). Ce mode APS permet d'obtenir une carte de déviation (Déviation Map) afin de corréliser nos résultats à une base normative.(23) Ces bases de données correspondent à des valeurs normales d'épaisseur de la couche des fibres nerveuses rétiniennes chez des sujets indemnes de toute pathologie et qui sont de sexe, d'âge et de race différents.(24) L'analyse du RNFL est toujours couplée à l'étude des GCC pour avoir une analyse complète. La prise d'une ou plusieurs lignes en haute définition et passant par la macula pour vérifier les atteintes maculaires.(25)

Ainsi, dans notre étude nous nous sommes intéressés à la mesure de l'épaisseur de la couche des fibres nerveuses rétiniennes péri papillaires à travers l'OCT RNFL (figure 12).(26)

Les résultats comparés aux données de la base normatives sont exprimés avec un code coloré :

- la couleur verte signifie une probabilité de valeur normale de 95 %, dans l'intervalle de confiance de la base de données normatives et à considérer comme normales ;
- la couleur jaune est un message d'alerte qui indique une probabilité de résultat normal inférieur à 5 % (valeur en dehors de l'intervalle de confiance à  $p < 0,05$  mais supérieur à  $0,01$  – valeur suspecte ou limite « borderline ») ;
- la couleur rouge  $p < 0,01$  correspond à une probabilité de mesure normale inférieure à 1 % et à considérer comme statistiquement anormale.(23)

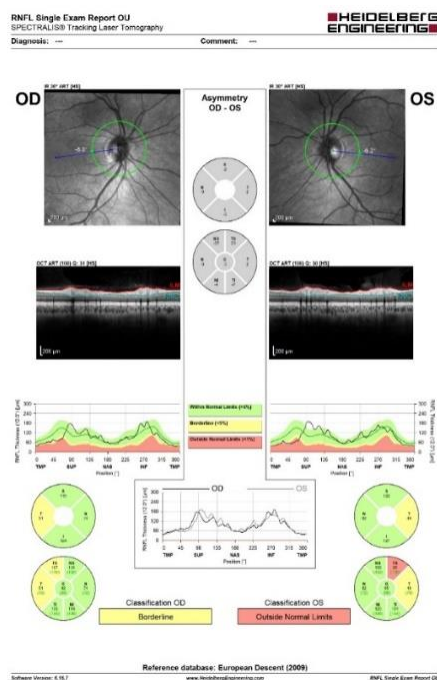


Figure 12 : OCT Spectralis RNFL avec atteinte TS et T ODG.<sup>6</sup>

<sup>6</sup> Source personnelle de l'Hôpital Fondation Adolphe de Rothschild

Nous avons également étudié la mesure de l'épaisseur du tissu ganglionnaire rétinien en regard de l'aire maculaire grâce à l'OCT du complexe des cellules ganglionnaires (figure 13 et 14).(26)

La carte des épaisseurs du complexe des cellules ganglionnaires correspond à une représentation colorimétrique, circulaire, représentée avec des couleurs chaudes pour les couches les plus épaisses et froides pour les zones les plus minces du GCC. La carte des déviations ou carte des « écarts » est une représentation de l'analyse statistique comparative des résultats avec les valeurs de référence des sujets de la même classe d'âge. Une représentation colorée souligne l'importance statistique de l'écart des valeurs (couleur jaune pour une anomalie à  $p < 5\%$  ou rouge si  $p < 1\%$ ).(23)

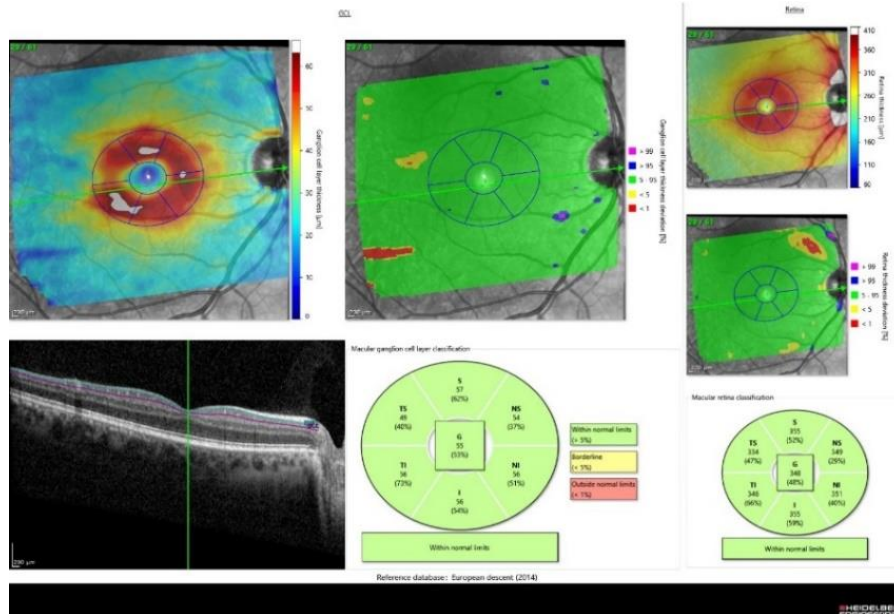


Figure 13 : OCT Spectralis du complexe des cellules ganglionnaires normal OD<sup>7</sup>

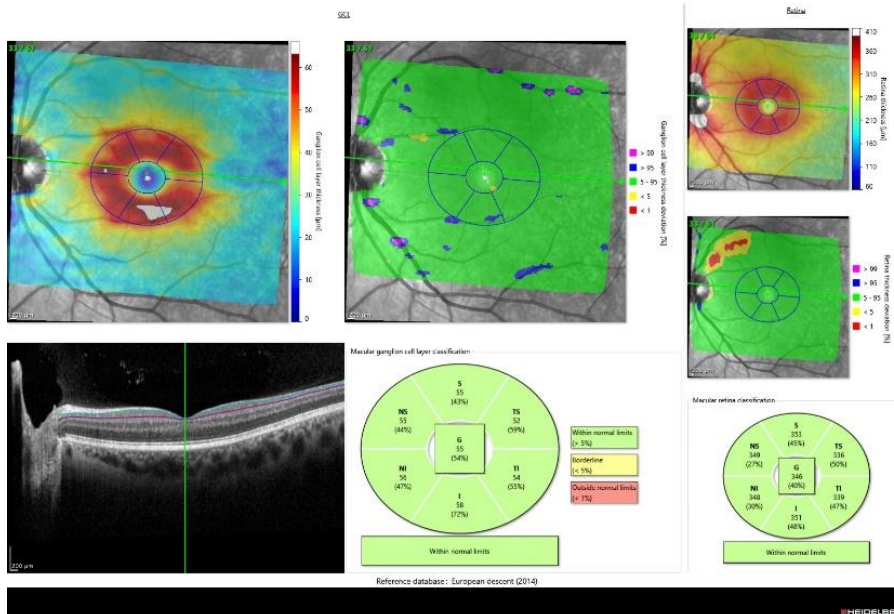


Figure 14 : OCT Spectralis du complexe des cellules ganglionnaires normal OG<sup>7</sup>

<sup>7</sup> Source personnelle de l'Hôpital Fondation Adolphe de Rothschild



## B- Méthodes

### 1- Méthode de l'étude

Pour notre étude, nous avons choisi deux groupes homogènes de patients, d'un côté un groupe de patients suivis pour Covid long (groupe 1) et de l'autre un groupe de patient témoins (groupe 2) ; afin de pouvoir comparer et établir une corrélation entre l'atteinte fonctionnelle et anatomique rétinienne.

Il s'agit une étude rétrospective, monocentrique, comparative sur données de patients, réalisée de février à avril 2023 au sein du centre d'investigation clinique de l'Hôpital Fondation Adolphe de Rothschild. Ce recueil de données a été mené en amont par une étude d'une cohorte prospective transversale monocentrique au sein du centre d'investigation clinique de l'Hôpital Fondation Adolphe de Rothschild où chaque patient a signé un consentement éclairé et a accepté que leurs données soient utilisées pour d'autres recherches cliniques (étude Glycovlong, NCT05235698).

Chaque patient diagnostiqué pour Covid long (groupe 1) devait remplir les critères d'inclusion suivant :

#### 1-L'épisode initial symptomatique de la COVID-19

-Soit être confirmé par au moins un critère parmi : PCR SARS-CoV2 positif, test antigénique SARS-CoV2 positif, anosmie/agueusie prolongée de survenue brutale, scanner thoracique typique (pneumonie bilatérale en verre dépoli...)

-Soit probable par l'association d'au moins trois critères, de survenue brutale, dans un contexte épidémique, parmi : fièvre, céphalée, fatigue, myalgie, dyspnée, toux, douleurs thoraciques, diarrhée, odynophagie. Une sérologie SRAS-CoV2 positive peut aider à ce diagnostic.

2-Présence d'au moins un des symptômes initiaux au-delà de quatre semaines après le début de la phase aiguë de la maladie.

3-Des symptômes initiaux et prolongés non expliqués par un autre diagnostic sans lien connu avec la COVID-19

4-Être âgés de plus de 18 ans

Les critères de non inclusion pris en compte ont été les suivants : des patients ayant une pathologie oculaire déjà connue et pouvant altérer ou biaiser les résultats de cette étude ont été exclus.

Les patients témoins (groupe 2) ont été sélectionnés parmi une cohorte de patient sans pathologie particulière dans la base de données de l'hôpital fondation Adolphe de Rothschild.

Pour mener à bien notre étude, trente patients répondant aux critères d'inclusion, ont été appariés à des patients sains du même âge à plus ou moins 5 ans d'intervalle. L'âge des patients allait de 28 à 79 ans, avec une moyenne d'âge de 45 ans et une majorité de femmes (24 femmes et 6 hommes recrutés).

## 2- Méthode statistique

Toutes les données des patients ont été anonymisées et répertoriées dans un tableau Excel afin de faciliter le traitement des données statistiques telles que les moyennes, les écarts-types, les médianes, les quartiles 1 et les quartiles 3, les limites hautes et les limites basses ; et les graphiques ont été également réalisés avec Excel.

Nous avons vérifié avec le test de normalité de Shapiro-Wilk que les échantillons de données suivaient la loi normale.

Or, nous avons constaté que les données concernant les valeurs des RNFL et les valeurs des GCC ne suivaient pas une loi normale.

Ainsi, nous avons choisi le test de la somme des rangs de Wilcoxon-Mann-Whitney, qui est un test statistique non paramétrique qui permet de tester l'hypothèse selon laquelle les distributions de chacun des deux groupes de données sont proches. C'est la raison pour laquelle nous l'avons choisi afin de tester les moyennes RNFL et GCC de nos deux échantillons appariés, cas Covid long (groupe 1) et témoins (groupe 2).

Pour répondre à notre problématique, nous avons calculé la p-value afin de déterminer si nos valeurs étaient significatives.

Deux hypothèses sont émises pour chaque variable :

Si la probabilité est inférieure au niveau de signification alpha de 0,05 ; nous pouvons rejeter l'hypothèse nulle ou  $H_0$  et conclure que les moyennes des RNFL des cas Covid long (groupe 1) sont significativement différentes des moyennes des cas témoins (groupe 2).

Si la probabilité est supérieure au niveau de signification alpha de 0,05 ; nous ne pouvons pas rejeter l'hypothèse nulle et devons accepter l'hypothèse alternative  $H_1$  en concluant que les moyennes des RNFL des cas Covid long (groupe 1) ne sont pas significativement différentes des moyennes des cas témoins (groupe 2).

Il en est de même pour les valeurs des GCC :

Si la probabilité est inférieure au niveau de signification alpha de 0,05 ; nous pouvons rejeter l'hypothèse nulle ou  $H_0$  et conclure que les moyennes des GCC des cas Covid long (groupe 1) sont significativement différentes des moyennes des cas témoins (groupe 2).

Si la probabilité est supérieure au niveau de signification alpha de 0,05 ; nous ne pouvons pas rejeter l'hypothèse nulle et devons accepter l'hypothèse alternative  $H_1$  en concluant que les moyennes des GCC des cas Covid long (groupe 1) ne sont pas significativement différentes des moyennes des cas témoins (groupe 2).

N'ayant pas de groupe témoins pour l'analyse du champ visuel, nous nous contenterons d'une description statistique descriptive avec la moyenne, l'écart type et la variance par rapport à la norme.

Pour cette étude le logiciel XLSTAT et Biosta TGV ont été utilisés.

### III- Résultats

En ce qui concerne le choix des patients sélectionnés pour l'étude, nous avons réussi à faire un appariement par âge à plus ou moins 5 ans et par sexe afin de mieux les comparer. Ainsi, nous avons pu obtenir une moyenne d'âge assez rapprochée pour chaque groupe : 49 ans pour les patients Covid Long (groupe 1) contre 41 ans pour les patients témoins (groupe 2) avec une étendue d'âge du même ordre [28 ; 78] et [26 ; 76]. En revanche, le pourcentage d'hommes et de femmes n'est pas proportionné, dans chaque échantillon nous avons 20% d'homme et 80% de femme (tableau 1).

		Groupe 1 Covid long	Groupe 2 Témoins
Effectif (n)		30	30
Sexe n (%)	Homme	6(20%)	6 (20%)
	Femme	24 (80%)	24 (80%)
Âge (années)	Moyenne ± écart type	49±12	41±12
	Etendue totale	[28 ; 78]	[26 ; 76]

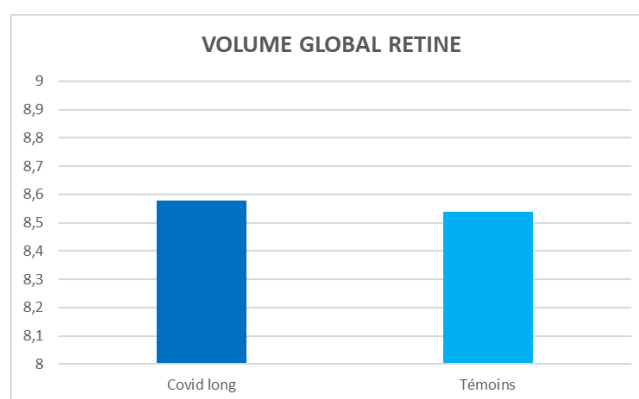
**Tableau 1 : Composition des deux échantillons étudiés**

La valeur de la moyenne du MD retrouvée au champ visuel Humphrey de  $-1,07 \pm 2,43$  a été comparée à la norme qui considère les valeurs supérieures à -3 dB comme normales (tableau 2).(17) Avec une variance retrouvée de 5,88. Nos résultats, ne mettent pas en évidence d'atteintes significatives de la sensibilité rétinienne au CV puisque la moyenne du MD retrouvée est supérieure à la norme de -3dB.

Moyenne MD (Groupe 1) ± écart type	-1,07 ± 2,43
Variance MD (Groupe 1) ± écart type	5,88

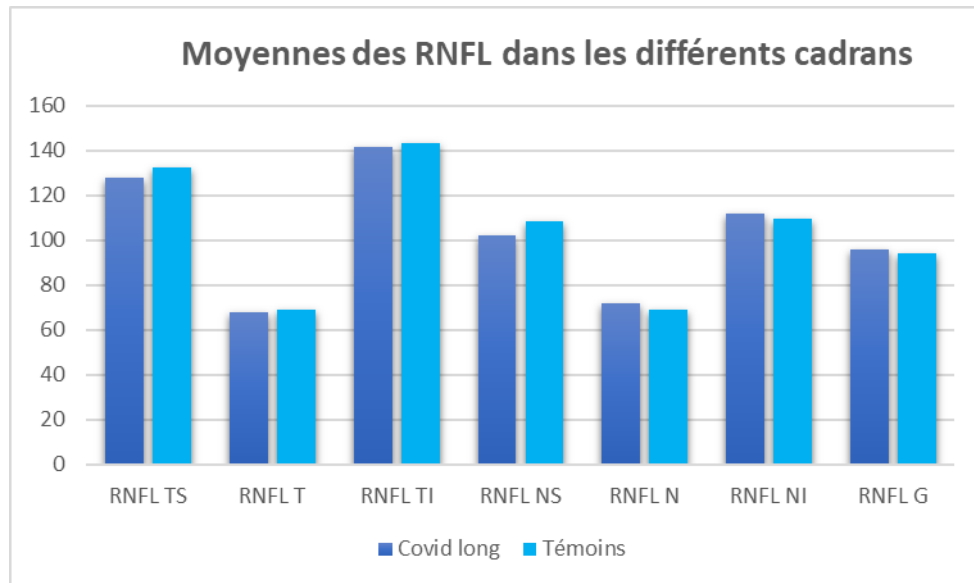
**Tableau 2 : Moyenne du MD des patients Covid long (groupe 1)**

Le volume global de la rétine mesuré en  $\text{mm}^3$  étant de  $8,57 \text{ mm}^3 \pm 0,37$  pour les patients Covid long (groupe 1) et de  $8,53 \text{ mm}^3 \pm 0,38$  pour les témoins (groupe 2) ne montre pas de différence significative entre les deux groupes (graphique 1). A travers cette mesure du volume global de la rétine, nous recherchons une réponse inflammatoire à travers un épaissement rétinien anormal, ce que nous n'avons pas constaté.



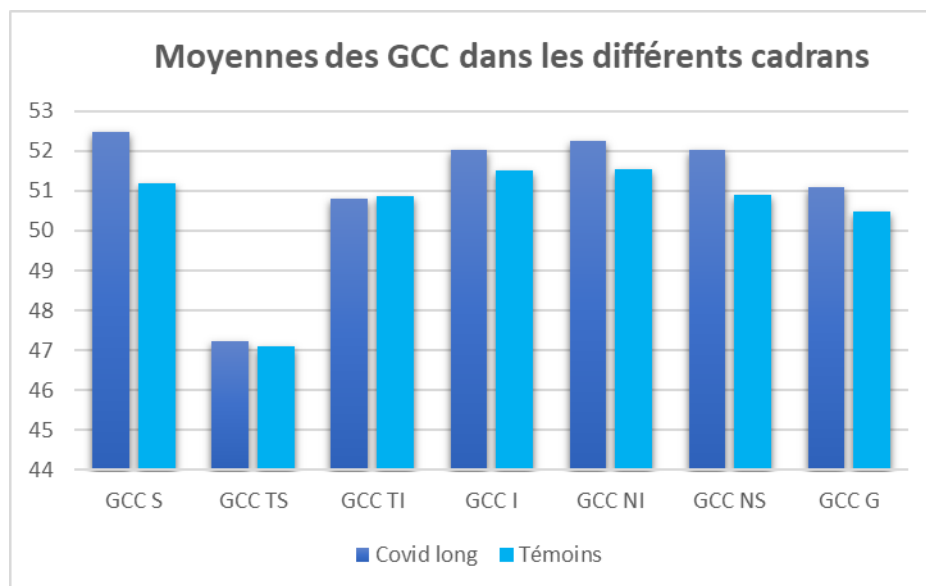
**Graphique 1 : Histogramme du volume global de la rétine en  $\text{mm}^3$**

Le graphique 2 répertorie sous forme d’histogramme les moyennes obtenues des RNFL dans tous les cadrans en comparant celles des patients Covid long (Groupe 1) et celles des témoins (Groupe 2). Les valeurs du RNFL dans certains cadrans montrent une différence comme en TS, T, TI et en NS où nous observons une diminution de l’épaisseur des cas Covid long par rapport à celle des témoins qui pourraient être significative.



**Graphique 2 : Histogramme des RNFL des patients Covid long et des témoins**

Le graphique 3 révèle sous forme d’histogramme les valeurs des moyennes obtenues des GCC dans tous les cadrans en comparant celles des patients Covid long (Groupe 1) et celles des témoins (Groupe 2). Les valeurs des GCC dans les cadrans S, TS, I, NI, NS et G montrent une épaisseur plus importante chez les patients Covid long par rapport à celle des témoins.



**Graphique 3 : Histogramme des GCL des patients Covid long et des témoins**

Nous pouvons observer (tableau 3) que seule l'épaisseur des RNFL en Nasal Supérieur est significativement plus fine par rapport aux sujets témoins avec des moyennes relevées de  $102,2 \mu\text{m} \pm 24,16$  pour les patients Covid-19 et de  $108,28 \mu\text{m} \pm 20,84$  avec une p-value égale à 0,057.

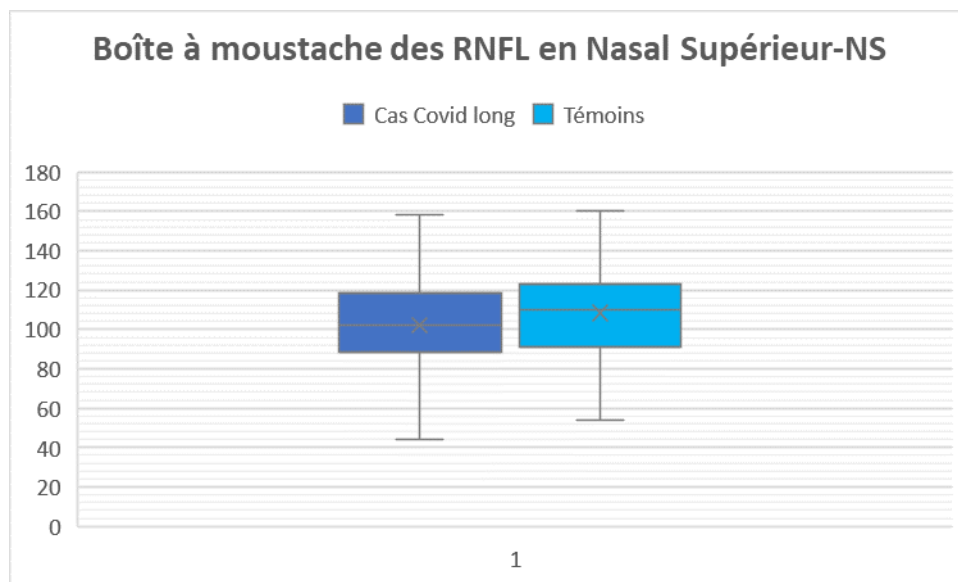
Les valeurs des moyennes des épaisseurs des GCC supposées significatives dans les cadrans S, TS, I, NI, NS et G ne le sont pas puisque nous avons une p-value supérieure à 0,05.

	Cas Covid long	Témoins	p-value
Nombre d'yeux	30	30	
<b>RNFL en <math>\mu\text{m}</math></b>			
<b>Moyenne <math>\pm</math> écart-type</b>			
Temporal Supérieur - TS	$127,97 \pm 26,28$	$132,62 \pm 18,08$	<b>0,57</b>
Temporal - T	$68,03 \pm 13,22$	$68,97 \pm 8,70$	<b>0,56</b>
Temporal Inférieur - TI	$141,70 \pm 18,75$	$143,28 \pm 15,68$	<b>0,80</b>
Nasal Supérieur - NS	$102,20 \pm 24,16$	$108,28 \pm 20,84$	<b>0,057</b>
Nasal - N	$71,87 \pm 14,17$	$69,07 \pm 13,57$	<b>0,10</b>
Nasal Inférieur - NI	$112,22 \pm 20,69$	$109,42 \pm 22,30$	<b>0,37</b>
Global - G	$95,77 \pm 9,68$	$94,5 \pm 14,56$	<b>0,72</b>
<b>GCC en <math>\mu\text{m}</math></b>			
<b>Moyenne <math>\pm</math> écart-type</b>			
Supérieur - S	$52,48 \pm 5,23$	$51,18 \pm 4,21$	<b>0,13</b>
Temporal Supérieur - TS	$47,22 \pm 6,33$	$47,11 \pm 4,52$	<b>0,73</b>
Temporal Inférieur - TI	$50,80 \pm 5,31$	$50,87 \pm 4,23$	<b>0,87</b>
Inférieur - I	$52,03 \pm 5,28$	$51,50 \pm 4,41$	<b>0,81</b>
Nasal Inférieur - NI	$52,24 \pm 4,90$	$51,53 \pm 4,47$	<b>0,46</b>
Nasal Supérieur - NS	$52,01 \pm 4,76$	$50,90 \pm 4,29$	<b>0,27</b>
Global - G	$51,10 \pm 5,08$	$50,49 \pm 4,06$	<b>0,53</b>

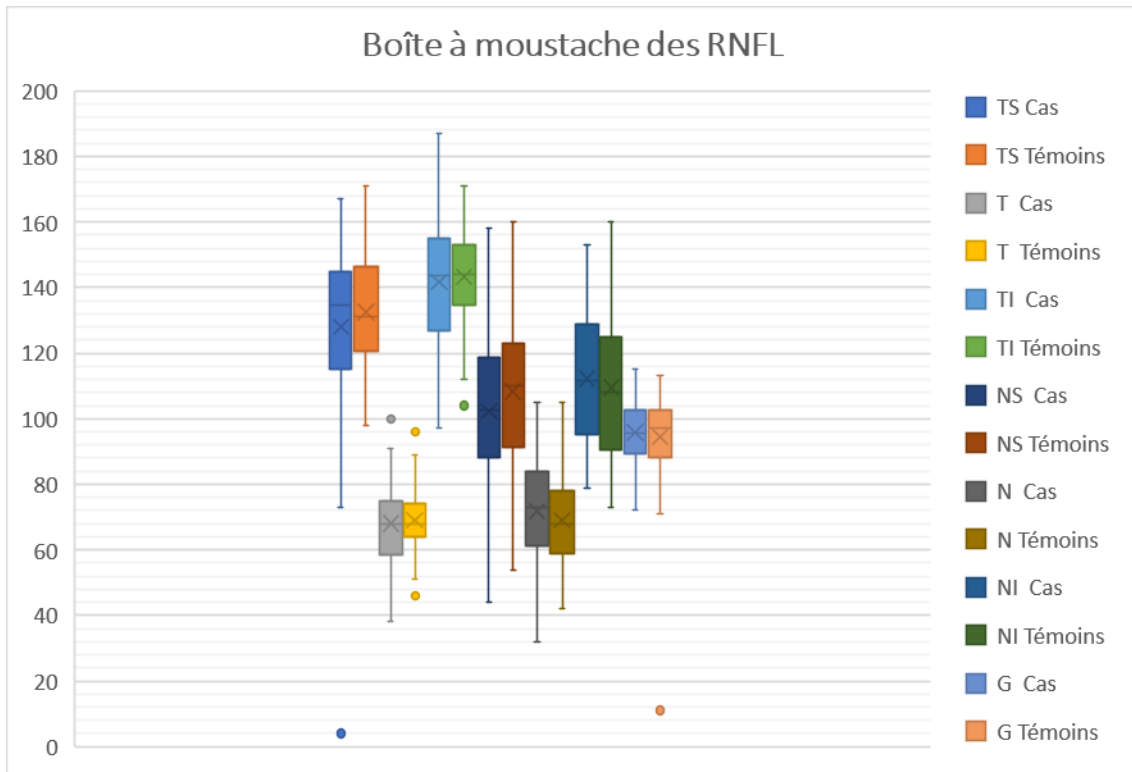
**Tableau 3 : Caractéristiques des paramètres des RNFL et des GCC**

Pour illustrer nos résultats, nous avons choisi comme représentation la boîte à moustache qui permet de mettre en évidence les données statistiques comme la médiane, la moyenne, la valeur haute et la valeur basse ainsi que le premier quartile Q1 (25% des données), le troisième quartile Q3 (75% des données) représentés par les extrémités horizontales inférieures et supérieures de la boîte. La boîte couvre donc l'intervalle interquartile, là où se trouve 50% des données. La ligne verticale qui sépare la boîte en deux représente la médiane et la croix situe la moyenne.

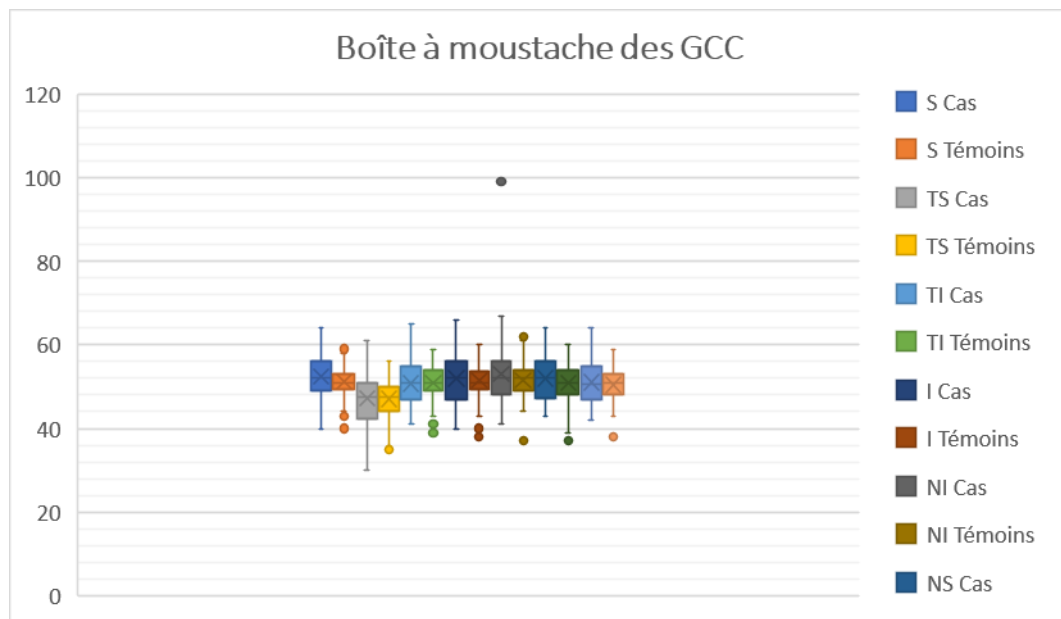
Le graphique 4 est donc un diagramme représenté sous forme de boîte à moustache et qui illustre l'écart d'épaisseur des RNFL des patients Covid long par rapport aux témoins. La boîte à moustache montre la symétrie de la distribution des données pour les patients Covid long avec une médiane à 102,5 ; une moyenne à 102,2 ; Q1 à 88,25 ; Q3 à 118,75 ; avec comme valeur haute et basse respectivement 158 et 44. Pour les témoins, nous constatons une distribution asymétrique des données avec une médiane à 110, une moyenne à 108,28 ; Q1 à 91,25 ; Q3 à 123 ; avec comme valeur haute et basse respectivement 160 et 54.



Graphique 4 : Boîte à moustache des RNFL en NS



**Graphique 5 : boîte à moustache des RNFL de tous les cadrans des patients Covid long et des témoins**



**Graphique 6 : boîte à moustache des GCC de tous les cadrans des patients Covid long et des témoins**

En ce qui concerne, le test de rangs appariés non paramétrique de Wilcoxon, nous ne retrouvons pas de résultats significatifs entre les moyennes des RNFL et des GCC des sujets Covid long et des sujets témoins puisque les p-values sont toutes supérieures à 0,05 ; seule la p-value=0,057 de la RNFL en NS des sujets Covid long pourrait laisser suspecter une légère atteinte infraclinique de l'épaisseur des RNFL. Ce résultat isolé ne peut être considéré comme étant représentatif d'une atteinte subclinique.

Au vu des résultats non significatifs parmi nos trente patients sélectionnés, nous avons isolé les patients présentant des troubles neurologiques afin de pousser notre analyse (tableau 4).

Vingt-deux patients décrivant des symptômes considérés comme étant en lien avec une atteinte neurologique (sensation de brouillard cérébral, anosmie, agueusie, flou visuel, migraine, trouble de la mémoire, problème de concentration, vertiges, acouphènes, fatigue extrême, céphalée) ont été étudié spécifiquement.(27) Malheureusement, parmi cette population nous n'avons pas retrouvé plus de différence significative au niveau de l'épaisseur des RNFL ni pour celle des GCC, qu'avec notre cohorte complète de trente patients puisque toutes les p-values sont supérieures à 0,05.

Cependant, nous observons une tendance à la diminution de la moyenne de l'épaisseur des RNFL en NS pour le groupe Covid long avec atteintes neurologiques comparé aux témoins ; comme pour notre cohorte de trente patients.(28) Il en est de même pour les GCC, où nous retrouvons une épaisseur plus importante dans les cadrans S, TS, TI, I, NI, NS et G pour le groupe Covid long avec atteintes neurologiques, comme pour notre cohorte de trente patients.(29)

	Cas Covid long avec atteintes neurologiques	Témoins	p-value
Nombre d'yeux	22	22	> 0,05
<b>RNFL en <math>\mu\text{m}</math></b>			
<b>Moyenne <math>\pm</math> écart-type</b>			
Temporal Supérieur - TS	128,90 $\pm$ 27,83	127,71 $\pm$ 16,85	0,24
Temporal - T	67,11 $\pm$ 11,86	66,88 $\pm$ 6,92	0,68
Temporal Inférieur - TI	142,38 $\pm$ 19,13	142,35 $\pm$ 16,99	0,95
Nasal Supérieur - NS	100,45 $\pm$ 22,27	105,66 $\pm$ 21,47	0,15
Nasal - N	71,04 $\pm$ 13,38	69,76 $\pm$ 12,26	0,52
Nasal Inférieur - NI	111,76 $\pm$ 19,64	108,21 $\pm$ 21,22	0,51
Global - G	95,40 $\pm$ 9,09	92,19 $\pm$ 16,00	0,40
<b>GCC en <math>\mu\text{m}</math></b>			
<b>Moyenne <math>\pm</math> écart-type</b>			
Supérieur - S	52,07 $\pm$ 5,33	50,50 $\pm$ 4,63	0,17
Temporal Supérieur - TS	46,61 $\pm$ 6,58	46,35 $\pm$ 4,81	0,64
Temporal Inférieur - TI	50,59 $\pm$ 5,33	50,38 $\pm$ 4,51	0,95
Inférieur - I	52,14 $\pm$ 5,10	51,16 $\pm$ 4,99	0,68
Nasal Inférieur - NI	53,47 $\pm$ 8,54	51,21 $\pm$ 5,01	0,31
Nasal Supérieur - NS	52,19 $\pm$ 4,72	50,59 $\pm$ 4,83	0,97
Global - G	51,04 $\pm$ 5,07	50,04 $\pm$ 4,56	0,44

**Tableau 4 : Caractéristiques des paramètres des RNFL et des GCC chez les patients Covid long avec atteintes neurologiques uniquement et les témoins**

Nous n'avons pas pu mettre plus en évidence d'atteinte axonale subclinique chez les patients décrivant des symptômes pouvant être liés à une atteinte neurologique. Ceci peut être expliqué par la faible taille de l'échantillon.



## IV- Discussion

### A- Rappels des résultats importants

Notre étude a été mise en œuvre afin de rechercher s'il existe des signes infracliniques liés au covid-19 à travers les paramètres du CV et de l'OCT chez des patients suivis pour un Covid long.

Nous n'avons pas mis en évidence de diminution de l'épaisseur des RNFL entre le groupe Covid-long et le groupe témoins, seul le cadran en NS des RNFL pouvait sous tendre à une perte axonale étant représentative cliniquement d'une atteinte neurologique. Ainsi, nous ne pouvant considérer ces résultats comme étant significatifs.

Au vu de ces résultats nous avons concentré l'étude sur les patients décrivant des symptômes neurologiques qui malheureusement ne nous ont pas donné plus de différence significative.

Nous avons pu ainsi constater un amincissement de l'épaisseur des RNFL dans le cadran NS aussi bien avec notre cohorte de trente patients Covid long qu'avec celle plus réduite avec atteinte neurologique. Pour les GCC, nous retrouvons dans les cadrans S, TS, I, NI, NS et G une épaisseur est plus importante, mais statistiquement ces résultats ne sont pas ressortis significatifs.

Nous soulignerons l'importance de l'interrogatoire qui pourrait objectiver à l'OCT une perte axonale dans le cas de symptômes neurologiques.(28)

### B- Confrontation à la littérature

#### **Article 1 : Use of Imaging Technology to Assess the Effect of COVID-19 on Retinal Tissues : A Systematic Review. (30)**

Pour cette revue systématique de OrlaithE. McGrath et al., publiée en juin 2022, l'objectif a été d'évaluer l'effet de la Covid-19 en phase aiguë sur les tissus rétiniens dans un contexte où cette nouvelle maladie n'est pas encore bien comprise. En effet, en analysant la littérature actuelle, nous étudions l'hypothèse que la rétine pourrait donner un aperçu de l'effet du Covid-19 sur la micro vascularisation rétinienne à travers l'imagerie non invasive qu'est l'OCT.

La méthode a été d'examiner les bases de données Pub Med en utilisant les critères de recherche : OCTA et Covid-19 et Rétine, ce qui comparable à notre recherche pour pouvoir en discuter à la différence que nous retrouvons plus d'articles traitant du Covid-19 en phase aiguë qu'en suivi de Covid long.

Les principaux résultats de l'étude montraient l'utilisation de l'OCTA pour analyser la rétine. Un grand nombre d'étude, 32 au total, révèle grâce à l'utilisation des angiographies par tomographie par cohérence optique, une réduction de la densité vasculaire centrale de la rétine, une couche de cellules ganglionnaires plus fine, une couche de fibres nerveuses rétiniennes plus épaisse et une zone avasculaire fovéale élargie. Les OCT montrent une épaisseur maculaire centrale plus épaisse et d'autres modifications de la macula, des cellules ganglionnaires et des couches nucléaires internes.

Ces techniques d'imagerie non invasive ont démontré que la Covid-19 peut affecter la rétine. Par conséquent, un suivi à long terme des patients Covid-19 est nécessaire pour évaluer si les lésions rétiniennees causées par ce virus sont réversibles. Ainsi, c'est ce que nous avons essayé de relever à travers notre étude et cela peut expliquer notre différence de résultats non significatifs du fait que nos patients soient en suivi de Covid long. Cela pourrait laisser entendre que les lésions rétiniennees seraient donc réversibles.

Comme nous l'évoquions en introduction, l'atteinte oculaire est un effet secondaire de l'infection de la Covid-19. Néanmoins, l'atteinte rétinienne a été signalée de manière incohérente et certains résultats d'étude semble se contredire. Des études impliquant l'OCTA suggèrent des effets microvasculaires subcliniques, mais il n'est pas certain que ces effets résultent de la Covid-19 ou si la démographie des patients et les conditions concomitantes pourraient influencer les résultats. La large plage de temps après la Covid-19 lorsque l'OCT a eu lieu pourrait justifier les incohérences dans la fréquence des résultats anormaux entre les études en fonction de la gravité de la Covid-19.

## **Article 2 : SD-OCT assessment of macular and optic nerve alterations in patients recovered from COVID-19.(31)**

L'étude observationnelle réalisée par Aysegul Mavi Yildiz et al. en avril 2022 avait pour objectif de quantifier les altérations microstructurales de la macula et de la couche de fibres nerveuses rétiniennees péri papillaires (RNFL) chez les patients guéris de la COVID-19 à l'aide de la tomographie par cohérence optique dans le domaine spectral (SD-OCT). Comme dans notre étude, cette étude transversale comparative a inclus deux groupes de patients, l'un rétabli de la COVID-19 (groupe 1) et l'autre des témoins (groupe 2) appariés selon l'âge et le sexe. A la différence de la nôtre qui était axée sur des patients Covid long pour le groupe 1.

Leur méthode, similaire à la nôtre, était de faire un examen ophtalmique complet comprenant la meilleure d'acuité visuelle corrigée et un examen bio microscopique des segments antérieur et postérieur. Une analyse SD-OCT de la macula et du RNFL péri papillaire a été obtenue pour chaque participant.

Leurs résultats ont montré parmi 238 yeux de 122 sujets (Groupe 1 : n = 63 ; Groupe 2 : n = 59) inclus que l'épaisseur de la fovéa centrale était significativement plus élevée dans le groupe 1 ( $271,0 \pm 26,8 \mu\text{m}$ ) que dans le groupe 2 ( $263,2 \pm 22,0 \mu\text{m}$ ) ( $p = 0,015$ ). L'épaisseur moyenne de la couche nucléaire externe au niveau de la fovéa centrale dans le groupe 1 ( $85,4 \pm 13,3 \mu\text{m}$ ) était significativement plus épaisse que celle du groupe 2 ( $81,4 \pm 15,2 \mu\text{m}$ ) ( $p = 0,035$ ). L'épaisseur moyenne de la RNFL péri papillaire du groupe 1 ( $102,6 \pm 8,8 \mu\text{m}$ ) et du groupe 2 ( $100,9 \pm 8,3 \mu\text{m}$ ) était similaire ( $p = 0,145$ ). L'épaisseur choroïdienne moyenne des groupes au niveau de la fovéa et à 1500  $\mu\text{m}$  nasal et temporal par rapport à la fovéa n'était pas significativement différente ( $p > 0,05$  pour tous).

Ainsi, cela confirme ce que nous avons pu retrouver par rapport à l'épaisseur globale de la RNFL de nos cas ( $95,77 \pm 9,68$ ) et celle des témoins ( $94,5 \pm 14,56$ ) qui est également similaire ( $p=0,72$ ) et non significative.

En conclusion cet article a pu révéler des altérations significatives de l'épaisseur des couches rétiniennes individuelles et de l'épaisseur centrale de la fovéa chez des patients qui ont eu la COVID-19. Cette augmentation de l'épaisseur centrale de la fovéa et de la couche nucléaire externe pourrait être attribuée à une infection directe ou à une réponse inflammatoire de la rétine induite par le virus.

Malgré nos résultats statistiques non significatifs, nous pouvons corréliser nos résultats de moyennes aux leurs du fait que nous retrouvons une épaisseur des GCC plus importantes chez nos patients suivis pour Covid-long que chez nos témoins et que cela puisse révéler que la Covid-19 dans sa forme longue pourrait être une pathologie chronique inflammatoire.

L'enzyme de conversion de l'angiotensine 2 (ACE2) est exprimée dans tout le corps, notamment dans le système nerveux central et la rétine et a été identifiée comme système cellulaire récepteur du SRAS-CoV-2, le virus responsable du Covid-19. L'existence de ce récepteurs ACE2 dans la couche des bâtonnets et des cônes a également été démontrée dans des études. En outre, l'ARN viral du SRAS-CoV-2 a été retrouvé dans des échantillons rétinien de patients atteints de Covid-19. Des études expérimentales suggèrent fortement que l'ACE a des propriétés vasodilatatrices, antiprolifératives et anti-inflammatoires. En conséquence, la destruction des récepteurs ACE2 a été associé à un dysfonctionnement de plusieurs organes en raison de niveaux accrus d'espèces réactives à l'oxygène, de l'induction de fibrose, d'hypertrophie et d'inflammation. Par conséquent, une diminution de l'expression de l'ACE2 au niveau des cellules rétiniennes neurosensorielles et le système vasculaire rétinien pourrait entraîner une inflammation et un stress oxydatif, qui sont un facteurs communs impliqués dans la pathogénèse de plusieurs maladies rétiniennes.(32)

### **Article 3 : Assesment of early and long-COVID related retinal neurodegeneration with optical coherence tomography.(33)**

Le but de cette étude publiée le 26 décembre 2022 par Esra Dag Seker et Inci Elif Erbahçeci Timur, a été d'étudier les effets à court et long terme de la maladie de la Covid-19 sur les couches rétiniennes internes et externes des patients ayant eu la Covid-19 comparé à des sujets sains avec la tomographie par cohérence optique du domaine spectral (SD-OCT).

Comme dans notre recherche, leur méthode a été d'apparier selon l'âge et le sexe 27 patients rétablis de la Covid-19 et 27 patients sains, à la différence de la nôtre qui traite de patients suivis pour Covid long. La couche de fibres nerveuses rétiniennes maculaire et péri papillaire (RNFL), la couche plexiforme interne des cellules ganglionnaires, la couche nucléaire interne, la couche plexiforme externe et la couche nucléaire externe ont été analysées avec SD-OCT à 1 mois (visite V1) et 12 mois (visite V2) après résultat négatif du test de réaction en chaîne par transcriptase inverse-polymérase.

Leurs résultats ont mis en évidence que l'épaisseur du RNFL maculaire dans l'anneau externe était plus fine aux visites V 1 et V 2 que chez les témoin sains ( $p = 0,049$  et  $p = 0,005$ ). Les quadrants centraux et inféro- nasaux des épaisseurs RNFL péri papillaires ont été réduits aux visites V 1 et V 2 par rapport aux témoins ( $p = 0,001$  et  $p = 0,024$  pour la visite V 1 ;  $p = 0,001$  et  $p = 0,006$  pour la visite V 2). Un amincissement de l'épaisseur de la couche nucléaire externe dans l'anneau interne a été observé lors des visites V 1 et V 2 chez les sujets sains ( $p = 0,006$  et  $p = 0,001$ ).

Cette étude fait partie des premières à suivre l'épaisseur de chaque couche de la rétine chez les patients guéris de la Covid-19. Elle montre les effets persistants à long terme de la Covid-19 sur des altérations subcliniques des épaisseurs de la couche des fibres nerveuses maculaire et péri papillaire (RNFL) ; c'est ce que nous aurions aimé faire ressortir au travers notre étude.

### C- Regard critique sur la méthode

Les patients sélectionnés de nos deux groupes étaient suivis au CIC de l'HFAR. Leur suivi comprend de nombreux examens tels que l'interrogatoire, l'acuité visuelle, le champ visuel (Humphrey), l'OCT Spectralis. Pour répondre à notre problématique, nous avons décidé d'étudier les paramètres CV (Humphrey) et OCT et de comparer les patients suivis pour Covid long (Groupe 1) à des patients témoins (groupe 2). Or, nous n'avons pu comparer le CV des patients Covid long aux témoins puisqu'ils n'en avaient pas réalisé.

Au vu des résultats de notre étude par rapport à l'intervalle de confiance inférieur à 95%, nous sommes dans l'obligation de constater un manque de précision de ce paramètre statistique qui nous fait défaut malgré le grand nombre relevé et étudié de données dans tous les cadrans des RNFL et GCC. Effectivement, nous n'avons pu sélectionner qu'une trentaine de patients qui répondaient à nos critères d'inclusion. La limite de l'effectif nous aura sans doute fait défaut. Une étude multicentrique avec une population plus large et incluant des patients présentant une gravité différente de la maladie serait en outre nécessaire pour comprendre la pathogenèse des altérations réiniennes causées par le COVID-19.

En outre, le manque de consultations dédiées à la problématique des atteintes visuelles dans le Covid long ne nous a pas permis d'inclure un grand nombre de patients. Les signes ophtalmologiques étant infraclinique, ils sont mis en second plan dans la prise en charge de ces patients qui ont des plaintes surtout cognitives et de fatigabilité. Des consultations pluridisciplinaires permettraient des études de cohortes plus conséquentes et ainsi de mieux objectiver les atteintes neurologiques avec des biomarqueurs tels que les RNFL et les GCC en OCT.

## V- Conclusion

Nous ne pouvons nier les différents troubles oculaires au stade aigu liés à une infection du coronavirus depuis le début de la pandémie de 2019 grâce aux nombreux articles publiés à ce sujet.

Des anomalies rétiniennes observées à l'OCT ont été fréquemment remarquées chez les patients présentant les symptômes du coronavirus.

Même si nos résultats ne sont pas ressortis significatifs, nous avons pu montrer grâce à la littérature que le SRAS-CoV-2 peut affecter les couches de la rétine interne et externe, avec des altérations localisées en infracliniques, en particulier chez des patients suivis pour Covid long et présentant des symptômes neurologiques.

Hormis le fait que nous aurions aimé pouvoir sélectionner plus de patients répondant à nos critères d'inclusion. Nous aurions voulu avoir plus de recul sur ce virus, qui maintenant fait partie de nos vies, pour voir l'évolution à long terme de l'épaisseur des RNFL et des GCC qui actuellement sont plus épaisses. Ainsi, nous aimerions observer si avec le temps les GCC s'aminciraient.

## VI- Remerciements

Je tenais à remercier toute l'équipe du CIC de l'Hôpital Fondation Adolphe de Rothschild, sans qui la rédaction de mon mémoire n'aurait été possible ; je leur adresse toute ma profonde reconnaissance. J'adresse tout particulièrement mes sincères remerciements à mes maîtres de mémoire Justine Lafolie et Vivien Vasseur pour leur professionnalisme, leur encadrement, leur aide et leurs conseils, ils ont su me guider.

Je tenais également à remercier vivement mon entourage pour leur soutien moral.

## VII- Bibliographie

1. NIAID. Novel Coronavirus SARS-CoV-2 [Internet]. 2022 [cité 5 déc 2022]. Disponible sur: <https://www.flickr.com/photos/niaid/52502368173/>
2. Cucinotta D, Vanelli M. WHO Declares COVID-19 a Pandemic. *Acta Biomed.* 2020;91(1):157-60.
3. Maladie Covid-19 (nouveau coronavirus) [Internet]. Institut Pasteur. 2020 [cité 29 mars 2022]. Disponible sur: <https://www.pasteur.fr/fr/centre-medical/fiches-maladies/maladie-covid-19-nouveau-coronavirus>
4. Abdelmassih Y, Azar G, Bonnin S, Scemama Timsit C, Vasseur V, Spaide RF, et al. COVID-19 Associated Choroidopathy. *J Clin Med.* 13 oct 2021;10(20):4686.
5. Castro P, Palomo M, Moreno-Castaño AB, Fernández S, Torramadé-Moix S, Pascual G, et al. Is the Endothelium the Missing Link in the Pathophysiology and Treatment of COVID-19 Complications? *Cardiovasc Drugs Ther.* 2022;36(3):547-60.
6. Zhang Y, Stewart JM. Retinal and choroidal manifestations of COVID-19. *Curr Opin Ophthalmol.* 1 nov 2021;32(6):536-40.
7. Haute Autorité de Santé. Symptômes prolongés suite à une Covid-19 de l'adulte - Diagnostic et prise en charge [Internet]. Haute Autorité de Santé. 2021 [cité 10 déc 2022]. Disponible sur: [https://www.has-sante.fr/jcms/p\\_3237041/fr/symptomes-prolonges-suite-a-une-covid-19-de-l-adulte-diagnostic-et-prise-en-charge](https://www.has-sante.fr/jcms/p_3237041/fr/symptomes-prolonges-suite-a-une-covid-19-de-l-adulte-diagnostic-et-prise-en-charge)
8. Nasiri N, Sharifi H, Bazrafshan A, Noori A, Karamouzian M, Sharifi A. Ocular Manifestations of COVID-19: A Systematic Review and Meta-analysis. *J Ophthalmic Vis Res.* 20 janv 2021;16(1):103-12.
9. Laëtitia LG. Les troubles oculaires dans le contexte des symptômes prolongés de la Covid-19 – Diagnostic et prise en charge [Internet]. has-sante.fr. 2021. Disponible sur: [https://www.has-sante.fr/upload/docs/application/pdf/2021-11/fiche\\_signes\\_oculaires\\_2021-11-18\\_22-39-40\\_963.pdf](https://www.has-sante.fr/upload/docs/application/pdf/2021-11/fiche_signes_oculaires_2021-11-18_22-39-40_963.pdf)
10. Masson E. Anatomie de la rétine [Internet]. EM-Consulte. [cité 25 avr 2022]. Disponible sur: <https://www.em-consulte.com/article/7577/anatomie-de-la-retine>
11. Behar-Cohen F, Gelizé E, Jonet L, Lassiaz P. Anatomie de la rétine. *Med Sci (Paris).* 1 juin 2020;36(6-7):594-9.
12. couche de la rétine heidelberg [Internet]. heidelbergengineering.com. [cité 26 avr 2022]. Disponible sur: [https://www.heidelbergengineering.com/media/e-learning/Totara-INT/files/210063-001\\_General\\_Academy%20Material\\_Handout%20Retinal%20Layers\\_FR.pdf](https://www.heidelbergengineering.com/media/e-learning/Totara-INT/files/210063-001_General_Academy%20Material_Handout%20Retinal%20Layers_FR.pdf)
13. Guide de l'orthoptie | Livre | 9782294715228 [Internet]. Elsevier Masson SAS. [cité 17 avr 2022]. Disponible sur: <https://www.elsevier-masson.fr/guide-de-lorthoptie-9782294715228.html>
14. Muzet V. Conception, réalisation et validation d'un système de mesure du champ visuel utile chez l'homme. Disponible sur: <https://hal.science/tel-01867296/document>

15. Rétinopathie des aires visuelles chez l'homme — Site des ressources d'ACCES pour enseigner les Sciences de la Vie et de la Terre [Internet]. [cité 12 févr 2023]. Disponible sur: [http://acces.ens-lyon.fr/acces/thematiques/neurosciences/actualisation-des-connaissances/perception-sensorielle-1/vision/comprendre/vision\\_scientifique/retinopathie\\_aires\\_visuelles](http://acces.ens-lyon.fr/acces/thematiques/neurosciences/actualisation-des-connaissances/perception-sensorielle-1/vision/comprendre/vision_scientifique/retinopathie_aires_visuelles)
16. champs visuel humphrey zeiss pdf - Recherche Google [Internet]. [cité 7 mars 2023]. Disponible sur: [https://www.google.com/search?q=champs+visuel+humphrey+zeiss+pdf&rlz=1C1CHZN\\_frFR993FR993&oq=&aqs=chrome.1.35i39i362l8.2745188j0j7&sourceid=chrome&ie=UTF-8](https://www.google.com/search?q=champs+visuel+humphrey+zeiss+pdf&rlz=1C1CHZN_frFR993FR993&oq=&aqs=chrome.1.35i39i362l8.2745188j0j7&sourceid=chrome&ie=UTF-8)
17. Forchheimer I, de Moraes CG, Teng CC, Folgar F, Tello C, Ritch R, et al. Baseline mean deviation and rates of visual field change in treated glaucoma patients. *Eye (Lond)*. mai 2011;25(5):626-32.
18. Le champ visuel - glaucome.tech [Internet]. 2021 [cité 14 mars 2023]. Disponible sur: <https://glaucome.tech/index.php/le-champ-visuel/>
19. Le PH, Patel BC. Optical Coherence Tomography Angiography. In: StatPearls [Internet]. Treasure Island (FL): StatPearls Publishing; 2022 [cité 13 avr 2022]. Disponible sur: <http://www.ncbi.nlm.nih.gov/books/NBK563235/>
20. Nordmann JP. OCT & Nerf optique [Internet]. laboratoires-thea.com. [cité 13 avr 2022]. Disponible sur: [https://www.laboratoires-thea.com/medias/oct\\_nerf\\_optique\\_fr\\_thea\\_website\\_0.pdf](https://www.laboratoires-thea.com/medias/oct_nerf_optique_fr_thea_website_0.pdf)
21. SFO | Rapport 2019 - OCT EN OPHTALMOLOGIE [Internet]. [cité 2 avr 2023]. Disponible sur: <https://www.em-consulte.com/em/SFO/2019/HTML/sforender/B9782294760846500104.html>
22. Rougier, Marie-Bénédicte, Delyfer, Marie-Noëlle, Korobelnik, Jean-François. OCT & Rétine [Internet]. laboratoires-thea.com. [cité 14 avr 2022]. Disponible sur: [https://www.laboratoires-thea.com/medias/oct\\_retine\\_fr\\_thea\\_website\\_0.pdf](https://www.laboratoires-thea.com/medias/oct_retine_fr_thea_website_0.pdf)
23. Rapport SFO 2014 - Glaucome primitif à angle ouvert [Internet]. [cité 25 mars 2023]. Disponible sur: [https://www.em-consulte.com/em/SFO/2014/html/file\\_100021.html](https://www.em-consulte.com/em/SFO/2014/html/file_100021.html)
24. Budenz DL, Anderson DR, Varma R, Schuman J, Cantor L, Savell J, et al. Determinants of normal retinal nerve fiber layer thickness measured by Stratus OCT. *Ophthalmology*. juin 2007;114(6):1046-52.
25. Vignal-Clermont C, Lamirel C. Neuro-ophtalmologie pratique: rapport 2020. Issy-les-Moulineaux: Elsevier Masson; 2020.
26. oct pour le diagnostic d'un glaucome - Recherche Google [Internet]. [cité 6 avr 2023]. Disponible sur: [https://www.google.com/search?q=oct+pour+le+diagnostic+d%E2%80%99un+glaucome&rlz=1C1CHZN\\_frFR993FR993&oq=&aqs=chrome.1.35i39i362l6j46i39i175i199i362j35i39i362.8381j0j7&sourceid=chrome&ie=UTF-8](https://www.google.com/search?q=oct+pour+le+diagnostic+d%E2%80%99un+glaucome&rlz=1C1CHZN_frFR993FR993&oq=&aqs=chrome.1.35i39i362l6j46i39i175i199i362j35i39i362.8381j0j7&sourceid=chrome&ie=UTF-8)
27. Garrigues E, Janvier P, Kherabi Y, Le Bot A, Hamon A, Gouze H, et al. Post-discharge persistent symptoms and health-related quality of life after hospitalization for COVID-19. *J Infect*. déc 2020;81(6):e4-6.
28. Dag Seker E, Erbahceci Timur IE. COVID-19: more than a respiratory virus, an optical coherence tomography study. *Int Ophthalmol*. 2021;41(11):3815-24.



29. Burgos-Blasco B, Güemes-Villahoz N, Vidal-Villegas B, Martínez-de-la-Casa JM, Donate-Lopez J, Martín-Sánchez FJ, et al. Optic nerve and macular optical coherence tomography in recovered COVID-19 patients. *Eur J Ophthalmol.* janv 2022;32(1):628-36.
30. McGrath OE, Aslam TM. Use of Imaging Technology to Assess the Effect of COVID-19 on Retinal Tissues: A Systematic Review. *Ophthalmol Ther.* juin 2022;11(3):1017-30.
31. Mavi Yildiz A, Ucan Gunduz G, Yalcinbayir O, Acet Ozturk NA, Avci R, Coskun F. SD-OCT assessment of macular and optic nerve alterations in patients recovered from COVID-19. *Can J Ophthalmol.* avr 2022;57(2):75-81.
32. Casagrande M, Fitzek A, Püschel K, Aleshcheva G, Schultheiss HP, Berneking L, et al. Detection of SARS-CoV-2 in Human Retinal Biopsies of Deceased COVID-19 Patients. *Ocul Immunol Inflamm.* 3 juill 2020;28(5):721-5.
33. Dağ Şeker E, Erbahçeci Timur İE. Assessment of early and long-COVID related retinal neurodegeneration with optical coherence tomography. *Int Ophthalmol.* 26 déc 2022;1-9.