



HAL
open science

Étude morphométrique de la substance noire chez le chien dans une approche translationnelle de la maladie de Parkinson chez l'Homme

Maxime Charrié

► **To cite this version:**

Maxime Charrié. Étude morphométrique de la substance noire chez le chien dans une approche translationnelle de la maladie de Parkinson chez l'Homme. Médecine vétérinaire et santé animale. 2023. dumas-04246365

HAL Id: dumas-04246365

<https://dumas.ccsd.cnrs.fr/dumas-04246365v1>

Submitted on 17 Oct 2023

HAL is a multi-disciplinary open access archive for the deposit and dissemination of scientific research documents, whether they are published or not. The documents may come from teaching and research institutions in France or abroad, or from public or private research centers.

L'archive ouverte pluridisciplinaire **HAL**, est destinée au dépôt et à la diffusion de documents scientifiques de niveau recherche, publiés ou non, émanant des établissements d'enseignement et de recherche français ou étrangers, des laboratoires publics ou privés.

ANNEE 2023 THESE : 2023 – TOU 3 – 4063

ÉTUDE MORPHOMETRIQUE DE LA SUBSTANCE NOIRE CHEZ LE CHIEN DANS UNE APPROCHE TRANSLATIONNELLE DE LA MALADIE DE PARKINSON CHEZ L'HOMME

THESE D'EXERCICE

pour obtenir le titre de
DOCTEUR VETERINAIRE

DIPLOME D'ETAT

*présentée et soutenue publiquement
devant l'Université Paul-Sabatier de Toulouse*

par

CHARRIÉ Maxime, Pierre

Directeur de thèse : M. Benjamin CARTIAUX

JURY

PRESIDENT :

M. Giovanni MOGICATO

Professeur à l'Ecole Nationale Vétérinaire de TOULOUSE

ASSESEURS :

M. Benjamin CARTIAUX

Mme Géraldine JOURDAN

Maître de Conférences à l'Ecole Nationale Vétérinaire de TOULOUSE

Maître de Conférences à l'Ecole Nationale Vétérinaire de TOULOUSE

**Ministère de l'Agriculture et de l'Alimentation
ÉCOLE NATIONALE VÉTÉRINAIRE DE TOULOUSE**

Liste des directeurs/assesseurs de thèse de doctorat vétérinaire

Directeur : Professeur Pierre SANS

**PROFESSEURS CLASSE
EXCEPTIONNELLE**

- M. **BAILLY Jean-Denis**, *Hygiène et industrie des aliments*
- M. **BERTAGNOLI Stéphane**, *Pathologie infectieuse*
- M. **BOUSQUET-MELOU Alain**, *Pharmacologie, thérapeutique*
- M. **BRUGERE Hubert**, *Hygiène et industrie des aliments d'origine animale*
- M. **CONCORDET Didier**, *Mathématiques, statistiques, modélisation*
- M. **DELVERDIER Maxence**, *Anatomie pathologique*
- M. **FOUCRAS Gilles**, *Pathologie des ruminants*
- Mme **GAYRARD-TROY Véronique**, *Physiologie de la reproduction, endocrinologie*
- M. **GUERIN Jean-Luc**, *Aviculture et pathologie aviaire*
- Mme **HAGEN-PICARD Nicole**, *Pathologie de la reproduction*
- M. **MEYER Gilles**, *Pathologie des ruminants*
- M. **SHELCHER François**, *Pathologie médicale du bétail et des animaux de basse-cour*
- Mme **TRUMEL Catherine**, *Biologie médicale animale et comparée*

PROFESSEURS 1^{ère} CLASSE

- Mme **BOULLIER Séverine**, *Immunologie générale et médicale*
- Mme **BOURGES-ABELLA Nathalie**, *Histologie, anatomie pathologique*
- Mme **CADIERGUES Marie-Christine**, *Dermatologie vétérinaire*
- M. **DUCOS Alain**, *Zootéchnie*
- M. **GUERRE Philippe**, *Pharmacie et toxicologie*
- M. **JACQUIET Philippe**, *Parasitologie et maladies parasitaires*
- Mme **LACROUX Caroline**, *Anatomie pathologique, animaux d'élevage*
- Mme **LETRON-RAYMOND Isabelle**, *Anatomie pathologique*
- M. **LEFEBVRE Hervé**, *Physiologie et thérapeutique*
- M. **MAILLARD Renaud**, *Pathologie des ruminants*
- Mme **MEYNADIER Annabelle**, *Alimentation animale*

PROFESSEURS 2^{ème} CLASSE

- Mme **CAMUS Christelle**, *Biologie cellulaire et moléculaire*
- M. **CORBIERE Fabien**, *Pathologie des ruminants*
- Mme **DIQUELOU Armelle**, *Pathologie médicale des équidés et des carnivores*
- M. **MATHON Didier**, *Pathologie chirurgicale*
- M. **MOGICATO Giovanni**, *Anatomie, imagerie médicale*
- M. **NOUVEL Laurent**, *Pathologie de la reproduction*
- Mme **PAUL Mathilde**, *Epidémiologie, gestion de la santé des élevages avicoles*
- M. **VOLMER Romain**, *Microbiologie et infectiologie*

MAITRES DE CONFERENCES HORS CLASSE

- M. **BERGONIER Dominique**, *Pathologie de la reproduction*
- Mme **BIBBAL Delphine**, *Hygiène et industrie des denrées alimentaires d'origine animale*
- M. **JAEG Jean-Philippe**, *Pharmacie et toxicologie*
- M. **LYAZRHI Faouzi**, *Statistiques biologiques et mathématiques*
- Mme **PALIERNE Sophie**, *Chirurgie des animaux de compagnie*
- Mme **PRIYMENKO Nathalie**, *Alimentation*

MAITRES DE CONFERENCES CLASSE NORMALE

- M. **ASIMUS Erik**, *Pathologie chirurgicale*
- Mme **BRET Lydie**, *Physique et chimie biologiques et médicales*
- Mme **BOUHSIRA Emilie**, *Parasitologie, maladies parasitaires*
- M. **CARTIAUX Benjamin**, *Anatomie, imagerie médicale*
- M. **COMBARROS Daniel**, *Dermatologie vétérinaire*
- M. **CONCHOU Fabrice**, *Imagerie médicale*
- Mme **DANIELS Hélène**, *Immunologie, bactériologie, pathologie infectieuse*
- Mme **DAVID Laure**, *Hygiène et industrie des aliments*
- M. **DIDIMO IMAZAKI Pedro**, *Hygiène et industrie des aliments*
- M. **DOUET Jean-Yves**, *Ophthalmologie vétérinaire et comparée*
- Mme **FERRAN Aude**, *Physiologie*
- M. **FUSADE-BOYER**, *Microbiologie et infectiologie*
- Mme **GRANAT Fanny**, *Biologie médicale animale*
- Mme **JOURDAN Géraldine**, *Anesthésie, analgésie*
- M. **JOUSSERAND Nicolas**, *Médecine interne des animaux de compagnie*
- Mme **LALLEMAND Elodie**, *Chirurgie des équidés*
- Mme **LAVOUE Rachel**, *Médecine Interne*
- M. **LE LOC'H Guillaume**, *Médecine zoologique et santé de la faune sauvage*
- M. **LIENARD Emmanuel**, *Parasitologie et maladies parasitaires*
- Mme **MEYNAUD-COLLARD Patricia**, *Pathologie chirurgicale*
- Mme **MILA Hanna**, *Elevage des carnivores domestiques*
- M. **VERGNE Timothée**, *Santé publique vétérinaire, maladies animales réglementées*
- Mme **WASET-SZKUTA Agnès**, *Production et pathologie porcine*

INGENIEURS DE RECHERCHE

- M. **AUMANN Marcel**, *Urgences, soins intensifs*
- M. **AUVRAY Frédéric**, *Santé digestive, pathogénie et commensalisme des entérobactéries*
- M. **CASSARD Hervé**, *Pathologie des ruminants*
- M. **CROVILLE Guillaume**, *Virologie et génomique cliniques*
- Mme **DIDIER Caroline**, *Anesthésie, analgésie*
- M. **DELPONT Mattias**, *Clinique Aviaire*
- Mme **DUPOUY GUIRAUTE Véronique**, *Innovations thérapeutiques et résistances*
- Mme **GAILLARD Elodie**, *Urgences, soins intensifs*
- Mme **GEFFRE Anne**, *Biologie médicale animale et comparée*
- Mme **GRISEZ Christelle**, *Parasitologie et maladies parasitaires*
- Mme **JEUNESSE Elisabeth**, *Bonnes pratiques de laboratoire*
- Mme **LAYSSOL-LAMOUR Catherine**, *Imagerie Médicale*
- Mme **POUJADE Agnès**, *Anatomie pathologique Vétérinaire*
- Mme **PRESSANTI Charline**, *Dermatologie vétérinaire*
- M. **RAMON PORTUGAL Felipe**, *Innovations thérapeutiques et résistances*
- M. **REYNOLDS Brice**, *Médecine interne des animaux de compagnie*
- Mme **ROUCH BUCK Pétra**, *Médecine préventive*
- Mme **SAADA Chloé**, *Gestion intégrée de la santé des ruminants*

Mise à jour le 01/09/2023

REMERCIEMENTS

Aux membres du jury :

A Monsieur le Professeur Giovanni MOGICATO,

Professeur d'Anatomie – Imagerie Médicale à l'École Nationale Vétérinaire de
Toulouse

*Pour m'avoir fait l'honneur d'accepter la présidence de mon jury et m'avoir
accompagné tout au long de ma scolarité, hommages respectueux.*

A Monsieur le Docteur Vétérinaire Benjamin CARTIAUX,

Maitre de conférences en Anatomie – Imagerie Médicale à l'École Nationale
Vétérinaire de Toulouse

*Pour m'avoir fait l'honneur de me confier ce sujet et d'avoir dirigé ma thèse. Pour son
soutien, ses conseils et sa bienveillance, qu'il trouve ici l'expression de ma
reconnaissance et de mes sincères remerciements.*

A Madame le Docteur Vétérinaire Géraldine JOURDAN,

Maitre de conférences en Anesthésie – Analgésie à l'École Nationale Vétérinaire de
Toulouse

*Pour m'avoir fait l'honneur de participer au jury de cette thèse. Qu'elle trouve ici
l'expression de ma profonde gratitude.*

TABLE DES MATIÈRES

REMERCIEMENTS	- 6 -	
TABLE DES ILLUSTRATIONS	10	
TABLE DES ABRÉVIATIONS	14	
INTRODUCTION	16	
PARTIE I :	ÉTUDE BIBLIOGRAPHIQUE	18
1. RAPPELS ANATOMIQUES SUR LE SYSTEME NERVEUX CENTRAL	20	
1.1. Organisation générale du système nerveux	20	
1.2. Neurones et cellules gliales : unités fonctionnelles du système nerveux	21	
1.3. Organisation en substance grise et blanche.....	24	
1.4. Anatomie générale de l'encéphale	25	
2. LA MALADIE DE PARKINSON	30	
2.1. Épidémiologie et facteurs de risques	30	
2.2. Expression clinique et diagnostic.....	31	
2.3. Aspects biologiques de la maladie de Parkinson	33	
2.4. Intérêt de l'imagerie dans le diagnostic et la compréhension de la physiopathologie de MP	41	
3. ETAT DES CONNAISSANCES EN MEDECINE VETERINAIRE CHEZ LE CHIEN .	49	
3.1. Syndromes analogues	50	
3.2. État des connaissances sur la SN des chiens et de ses modifications lors du vieillessement	51	
4. BASES PHYSIQUES DE L'IRM	53	
4.1. Rappels physiques	53	
4.2. La résonance magnétique nucléaire.....	55	
4.3. La relaxation	60	
4.4. Mesure du signal RMN	63	
4.5. Notions de contraste T1 ou T2	66	
4.6. IRM rapide : la séquence écho de gradient	70	
4.7. Codage spatial du signal RMN	71	
4.8. Reconstruction de l'image	76	
PARTIE II :	APPORTS EXPÉRIMENTAUX	80
1. Objectif de l'étude expérimentale	82	
2. Matériels et méthodes	83	
2.1. Sujets d'études et protocole de prélèvement.....	83	
2.2. Séquences et paramètres IRM utilisés	86	

2.3.	Conséquences attendues de la conservation en formol sur les images IRM	87
3.	Résultats	88
3.1.	Sélection du plan de coupe	88
4.	Discussion et limites.....	90
4.1.	Interprétation.....	90
4.2.	Difficultés rencontrées	91
4.3.	Limites	91
4.4.	Perspectives	92
CONCLUSION		96
BIBLIOGRAPHIE.....		98
ANNEXES		103

TABLE DES ILLUSTRATIONS

Figure 1 : Organisation du système nerveux (cours anatomie ENVT)	20
Figure 2 : Structure d'un neurone et coupe histologique (cours anatomie ENVT)	21
Figure 3 : Les différentes morphologie de neurone (cours anatomie ENVT)	22
Figure 4 : Organisation cellulaire au sein du SNC, d'après Embryologie et Histologie Humaines, p154	23
Figure 5 : Coupe médiane d'un encéphale de chien	25
Figure 6 : Encéphale de chien, vue latérale gauche	27
Figure 7: Les noyaux de la base (cours anatomie ENVT)	29
Figure 8 : Coupe histologique du mésencéphale laissant apparaître la pigmentation foncée de la substance noire (Massey et al, 2010)	34
Figure 9 : Coupe transversale d'encéphale de chien au niveau du mésencéphale (coloration histologique pour laquelle la SB est noire et la SG est grise) (Cours anatomie ENVT)	35
Figure 10 : Formation de la dopamine à partir de la tyrosine (Wikipédia)	36
Figure 11 : Tomographie à émissions de positons : la coloration rouge permet d'identifier l'activité dopaminergique dans le striatum (Marc Savasta : INSERM)	37
Figure 12 : IRM sensible à la neuromélanine (T1w) sur le locus coeruleus en haut et la substance noire en bas chez un patient sain (A) et un patient atteint de la MP (B) (Matsuura et al)	44
Figure 13 : Coupe histologique du mésencéphale comparé à la coloration de Perl montrant la distribution de fer (Massey, 2010)	45
Figure 14 : IRM en coupe parasagittale en imagerie 3DT1, densité de proton, T1 sensible à la neuromélanine et T2 sensible au fer (Léhéricy et al, 2014)	49
Figure 15 : Section transverse en séquences T2w (gauche), T1w (milieu) echo de spin en IRM et section fine histologique avec coloration de Perl (droite) sur un beagle de 16 ans (Kimotsuki et al, 2004)	52
Figure 16 : Structure de l'atome constitué de protons + et neutrons N. (Kastler).....	53
Figure 17 : Moment magnétique S et vecteur d'aimantation μ (Kastler)	54
Figure 18 : Moment magnétique intrinsèque d'un atome (Kastler)	55
Figure 19 : Schématisation de l'IRM (Kastler)	56
Figure 20 : Alignement des protons selon BO à l'équilibre et apparition d'une composante longitudinale de M selon OZ (Kastler).....	57
Figure 21 : Mouvement réel décrit par l'extrémité du vecteur M (Kastler)	58
Figure 22 : Effet de l'impulsion RF 90° sur le vecteur d'aimantation microscopique M (Kastler)	59
Figure 23 : Effet de l'impulsion RF 180° sur le vecteur d'aimantation microscopique M (Kastler)	59
Figure 24 : Courbe exponentielle de repousse de l'aimantation longitudinale en fonction du T1 (Kastler)	61
Figure 25 : Courbe exponentielle de disparition de l'aimantation transversale en fonction du T2 (Kastler)	62
Figure 26 : Temps de relaxation de différents milieux biologiques (UE2 biophysique)	62

Figure 27 : La réduction de l'aimantation transversale M_{xy} est bien plus rapide que la repousse de l'aimantation longitudinale M_z . La rotation de M_{xy} dans le plan xOy induit un champ magnétique ou onde de radiofréquence (a et b). (Kastler)	63
Figure 28 : Notion de T2 et T2* (Kastler)	64
Figure 29. Illustration des déphasages / rephasages permis par l'impulsion 180° pour s'affranchir des différences en phases : un lapin (rapide) et une tortue (lente) font une course. (Kastler)	65
Figure 30 : Chronologie des événements au cours de l'écho de spin (Kastler)	66
Figure 31 Le TR conditionne la pondération en T1 d'une séquence (Kastler)	67
Figure 32 : Le T2 conditionne la pondération en T2 d'une séquence. (Kastler)	67
Figure 33 : Séquence courte pondérée en T1 (Kastler)	68
Figure 34 : Séquence longue pondérée en T2 (Kastler)	69
Figure 35 : IRM d'une coupe axiale de cerveau en écho de spin selon différentes séquences : pondérée en T1 (1), en densité protonique (2) et en T2 (3) (UE2 biophysique)	70
Figure 36 : Conséquences de l'application d'un gradient au moment de la réception d'un signal (Kastler)	71
Figure 37 : Notion de champs de vue, plan de coupe, matrice, pixel et voxel (Kastler)	72
Figure 38 : Le gradient de champ magnétique sur superpose au champ magnétique principal B_0 , les modifications de champs produites se rajoutant ou se retranchant de B_0 (Kastler)	73
Figure 39 : Sélection d'un plan de coupe (Kastler)	73
Figure 40 : Conséquences de l'application du gradient de codage en phase (Kastler)	74
Figure 41 : Réception d'un signal sans gradient de lecture (a) et avec (b) permettant de coder les bandes de fréquences (Kastler)	75
Figure 42 : Gradient de codage de phase et chronogramme de la séquence d'écho de spin (Kastler)	75
Figure 43 : Représentation graphique : transformation de l'amplitude / temps en amplitude / fréquence permettant de distinguer 3 pics de fréquences, par un simple changement de variable (Kastler)	76
Figure 44 : Formation de l'image à partir d'un plan de coupe par l'intermédiaire du plan de Fourier rempli durant l'acquisition des données en IRM. (Kastler)	78
Figure 45 : Sections transverses d'images IRM T2 spin écho sur des chiens anesthésiés d'âges différents (Kimotsuki et al, 2005)	82
Figure 46 Informations sur l'origine des encéphales	83
Figure 47 : Crâne du chien et principaux os/muscles utiles comme repère anatomique pour la désinsertion de l'encéphale, trait de coupe en pointillés (adapté de IMAIOS vet-anatomy)	84
Figure 48 : Vue ventrale de l'encéphale de chien désinséré de sa boîte crânienne (adapté de cours anatomie ENVT)	85
Figure 49 : Paramètres d'acquisition et de géométrie utilisés	87
Figure 50 : plan de coupe IRM sur le mésencéphale	88
Figure 51 : Images IRM T2 SE de coupe axiale de différents cerveaux : A = Carmen (12ans) , B = Emy (10 ans) , C = Fason (9 ans) , D=Sujet 1 (12 ans). Les substances noires sont indiquées par une flèche.	89

Figure 52 : coupe axiale en IRM T2 SE sur le chien Carmen (12 ans). La substance noire est la zone hypointense entourée de pointillés rouges..... 89

Figure 53 : Aspect de la substance noire sur les acquisitions IRM T2 en fonction de l'âge du sujet..... 90

TABLE DES ABRÉVIATIONS

FID : free induction decay

FOV : field of views

IRM : Imagerie par résonance magnétique

LC : locus coeruleus

LCS : liquide cérébro spinal

MP : Maladie de parkinson

MPTP : 1-méthyl-4-phényl-1,2,3,6-tétrahydropyridine

RF : Radio fréquence (onde)

RMN : résonance magnétique nucléaire

SB : substance blanche

SDCC : Syndrome de déficience cognitive canine

SG : substance grise

SN : Substance noire

SNC : Substantia nigra pars compacta

SNC : système nerveux central

SNP : système nerveux périphérique

SNr : Substantia nigra pars reticulata

TE : temps d'écho

TR : temps de répétition

UPDRS : Unified Parkinson Disease Rating Scal

INTRODUCTION

Avec le vieillissement de la population mondiale et l'augmentation de l'espérance de vie, les maladies liées à l'âge suscitent un intérêt croissant dans la communauté scientifique. Parmi ces maladies, les troubles neurologiques sont devenus la principale cause d'invalidité à l'échelle mondiale, avec la maladie de Parkinson en tête en termes de croissance rapide. Cette maladie complexe fait l'objet de recherches depuis de nombreuses années, et bien que plusieurs aspects de la maladie restent encore peu compris, certains mécanismes physiopathologiques ont été identifiés, en particulier la dégénérescence de la substance noire, une région cérébrale impliquée dans la régulation du mouvement. Chez le chien, les connaissances en matière de maladies neurodégénératives et plus généralement en neurologie sont encore relativement limitées, mais font l'objet d'une exploration continue et active.

Cette thèse s'inscrit dans cette dynamique et place le chien comme un modèle d'étude potentiellement pertinent pour la maladie de Parkinson. En effet, bien que cette maladie ne se développe pas chez cette espèce, le cerveau du chien présente des similitudes anatomiques et fonctionnelles avec le cerveau humain, suggérant que des mécanismes similaires pourraient se mettre en place. L'enjeu est donc dans un premier temps de dresser un état des connaissances de la maladie de Parkinson chez l'homme et à explorer l'intérêt des techniques d'imagerie avancées telles que l'IRM (Imagerie par Résonance Magnétique) comme outils clés pour l'étude de cette pathologie.

Le travail bibliographique aura aussi comme enjeu de rassembler les avancées en termes de recherche et caractérisation du processus de vieillissement du cerveau canin dans le cadre de comparaison de maladies neurodégénératives entre ces espèces.

Cette thèse visera enfin, par le biais d'un travail expérimental, à développer une méthodologie de visualisation par IRM et caractérisation de la substance noire dans le cerveau du chien en conditions *post mortem*.

PARTIE I :
ÉTUDE BIBLIOGRAPHIQUE

1. RAPPELS ANATOMIQUES SUR LE SYSTEME NERVEUX CENTRAL

1.1. Organisation générale du système nerveux

Le système nerveux est constitué d'un réseau de cellules spécialisées qui ont la particularité d'être excitables : les **neurones**. Le message nerveux se propage de façon **électrique** dans les neurones, puis est converti en message **chimique** au niveau des **synapses**, qui sont les lieux de contact entre deux neurones ou entre un neurone et sa cellule effectrice. C'est la dépolarisation électrique au niveau de la synapse qui provoque la libération d'un **neurotransmetteur chimique** permettant la transmission de l'information d'une cellule à l'autre.

D'un point de vue topographique, le système nerveux est divisé en deux groupes (Figure 1):

- Le **système nerveux central (SNC)** se compose de l'encéphale et de la moelle spinale qui sont protégés par le squelette axial, respectivement par la boîte crânienne et la colonne vertébrale
- Le **système nerveux périphérique (SNP)** correspond à toutes les voies permettant la transmission des informations nerveuses afférentes et efférentes au SNC, par l'intermédiaire des nerfs périphériques, des nerfs crâniens et des ganglions nerveux.

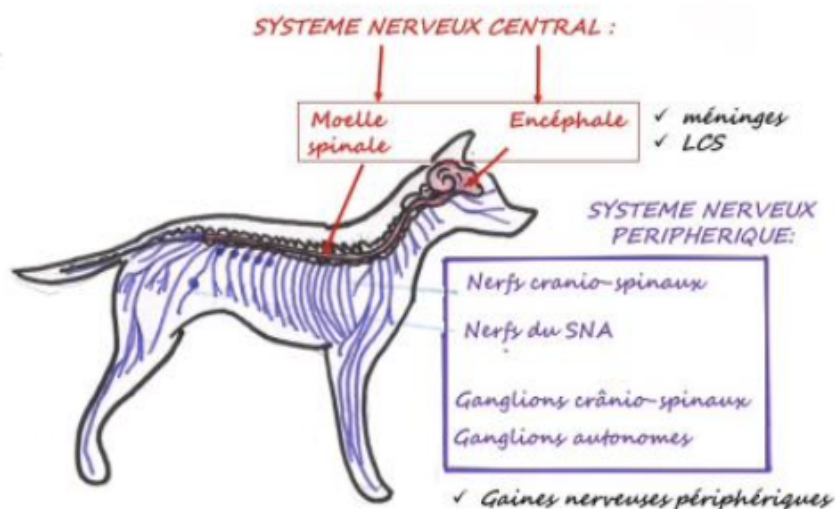


Figure 1 : Organisation du système nerveux (cours anatomie ENVT)

1.2. Neurones et cellules gliales : unités fonctionnelles du système nerveux

Le neurone est l'unité fonctionnelle de base du système nerveux. Sa morphologie et sa taille sont très variables et dépendent de sa localisation et sa fonction. Il est composé d'un **corps cellulaire** d'où partent des fibres nerveuses rassemblées dans un **axone et des dendrites**. Le corps cellulaire, aussi appelé « péricaryon » est le compartiment qui contient le noyau du neurone, dans lequel l'information est reçue et traitée. Lors de stimulation, le signal électrique est réceptionné par le neurone au niveau des synapses des dendrites, il est alors intégré et modifié au niveau des corps cellulaires, puis transite le long des axones pour être transmis aux dendrites du neurone suivant.

D'un point de vue cellulaire, le neurone présente d'une part un noyau généralement rond, central et volumineux, avec un nucléole prédominant et une chromatine fine et dispersé, et d'autre part un cytoplasme riche en organites.

En coupe histologique, de par son aspect basophile sur des lames colorées à l'hémalun éosine, le reticulum endoplasmique granuleux dans le cytoplasme des neurones porte le nom de *substance chromatophiles* ou *Substance de Nissl*. (Figure 2)

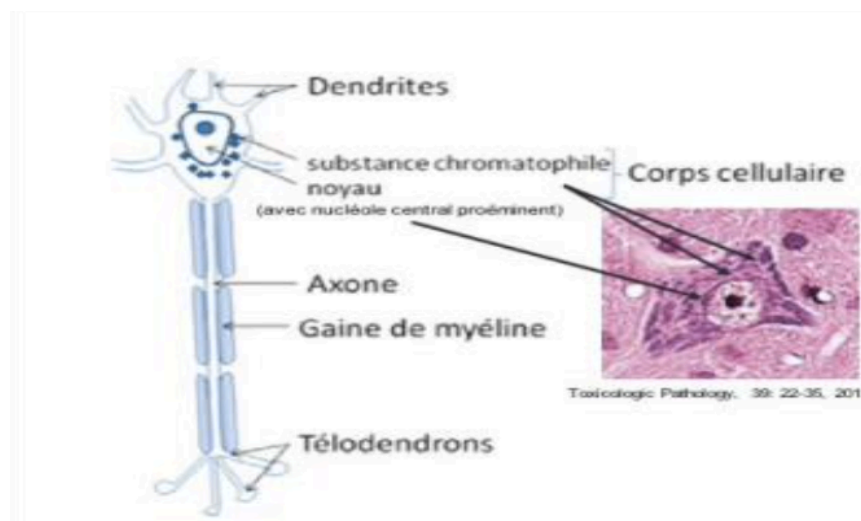


Figure 2 : Structure d'un neurone et coupe histologique (cours anatomie ENVT)

Selon l'implantation des dendrites sur le corps cellulaire, on peut classer les neurones en différents types : neurone multipolaire, bipolaire ou pseudo unipolaire, qui sont représenté sur la Figure 3.

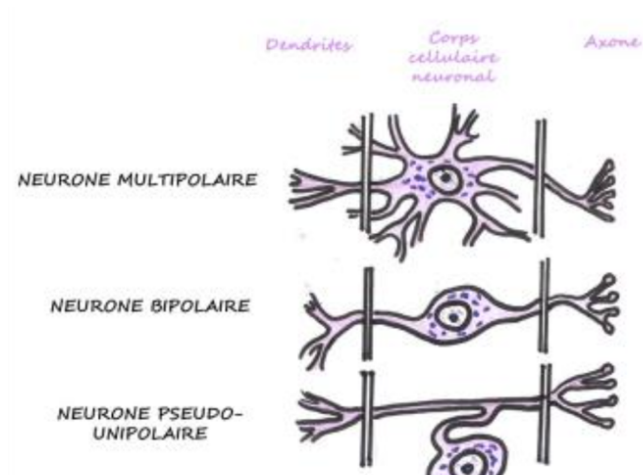


Figure 3 : Les différentes morphologie de neurone (cours anatomie ENVT)

Les neurones peuvent établir des connexions synaptiques avec le corps cellulaire, les dendrites ou les axones des autres neurones.

La névroglie désigne l'ensemble des cellules de soutien du système nerveux dont l'organisation est représentée sur la Figure 4. Le type de cellule gliales diffère entre le système nerveux central ou périphérique. Elles ont différents rôles mais apportent essentiellement un support **mécanique et métabolique** aux neurones et donc au système nerveux. On considère qu'elles sont 50 fois plus nombreuses que les neurones.

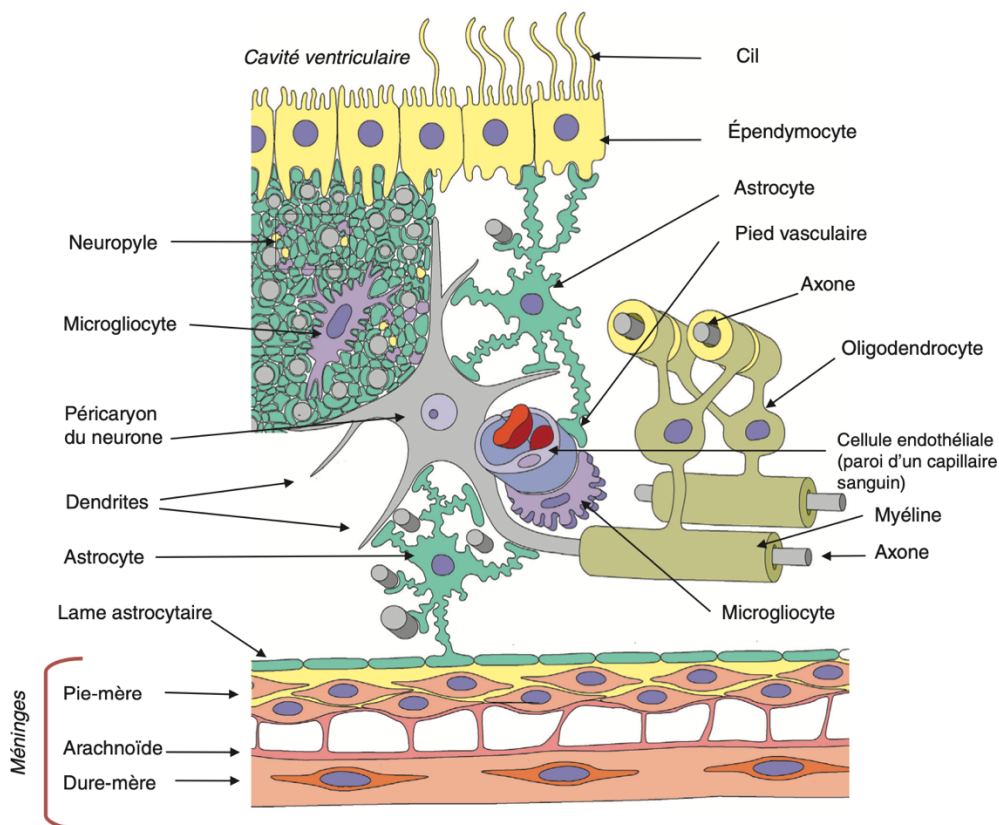


Figure 4 : Organisation cellulaire au sein du SNC, d'après Embryologie et Histologie Humaines, p154

On en retrouve 4 principaux types : **les astrocytes, les oligodendrocytes, les épendymocytes et les microglies.**

- Les **astrocytes** sont de très grandes cellules avec un noyau ovale entouré de prolongements cytoplasmiques leur donnant une forme étoilée caractéristique. Ils occupent la majorité de l'espace et ont pour rôle de transporter les substances nutritives des capillaires sanguins jusqu'aux cellules nerveuses, d'éliminer les déchets métaboliques neuronaux, et de maintenir un environnement favorable à la transmission de potentiels d'action. Par ailleurs, ils émettent des prolongations cytoplasmiques qui vont venir au contact des capillaires sanguins, des méninges et des épendymocytes, de manière à protéger le SNC du reste de l'organisme.
- Les **oligodendrocytes** forment **la gaine de myéline**, une couche protectrice qui vient enrober les axones des neurones. Elle est régulièrement interrompue

au niveau des **nœuds de Ranvier**, qui permettent d'accélérer la propagation du signal électrique. On différencie les oligodendrocytes inter-fasciculaires, qui forment cette gaine, des oligodendrocytes satellites, qui permettent de réguler l'environnement péri-neuronal des corps cellulaires et des vaisseaux sanguins.

- Les **épendymocytes** permettent la régulation de l'homéostasie entre les cavités ventriculaires et le cerveau. Ils régulent et détoxifient le **liquide cérobrospinal** (LCS)
- Les **microgliocytes** sont les macrophages résidents du système nerveux. Ils font partie du système immunitaire primaire.

1.3. Organisation en substance grise et blanche

Un regroupement de corps cellulaires neuronaux forme :

- La **substance grise (SG)** dans le SNC
- Les ganglions dans le SNP.

Un regroupement de fibres nerveuses (principalement des axones myélinisés) forme :

- La **substance blanche (SB)** dans le SNC. C'est la myéline qui donne cette couleur à la SB.
- Les nerfs périphériques (cranio-spinaux ou autonomes) dans le SNP

Dans l'encéphale, la SG est majoritairement en périphérie et la SB se trouve au centre, alors que dans la moelle spinale, la disposition est inversée : on retrouve la substance grise au centre et la substance blanche en périphérie.

La substance grise est donc un **regroupement de corps cellulaires**, on peut ainsi la qualifier de centre nerveux d'intégration. Ils sont soit segmentaires, s'ils sont dans la moelle spinale et le tronc cérébral et donc en relation avec le système nerveux périphérique, soit supra segmentaires s'ils sont dans le diencephale et le télencéphale.

1.4. Anatomie générale de l'encéphale

L'encéphale fait partie du système nerveux central (SNC), il est donc entouré de méninge et est protégé par la boîte crânienne appartenant au squelette axial. L'encéphale dérive du **tube neural** qui s'est mis en place lors de la neurulation au cours du développement embryonnaire. Ce tube neural va subir des modifications morphologiques et structurales et on va voir apparaître 3 puis 5 vésicules : **télocéphale, diencéphale, mésencéphale, métencéphale et myélocéphale** (du pôle rostral au pôle caudal)

Ces vésicules donneront trois structures topographiques plus communément utilisées : le **cerveau** rostro-dorsal, ventro-caudalement le **tronc cérébral** et le **cervelet** dorsalement au tronc cérébral et caudalement au cerveau (Figure 5). L'origine de ces structures et leurs principales fonctions vont être développées dans les paragraphes

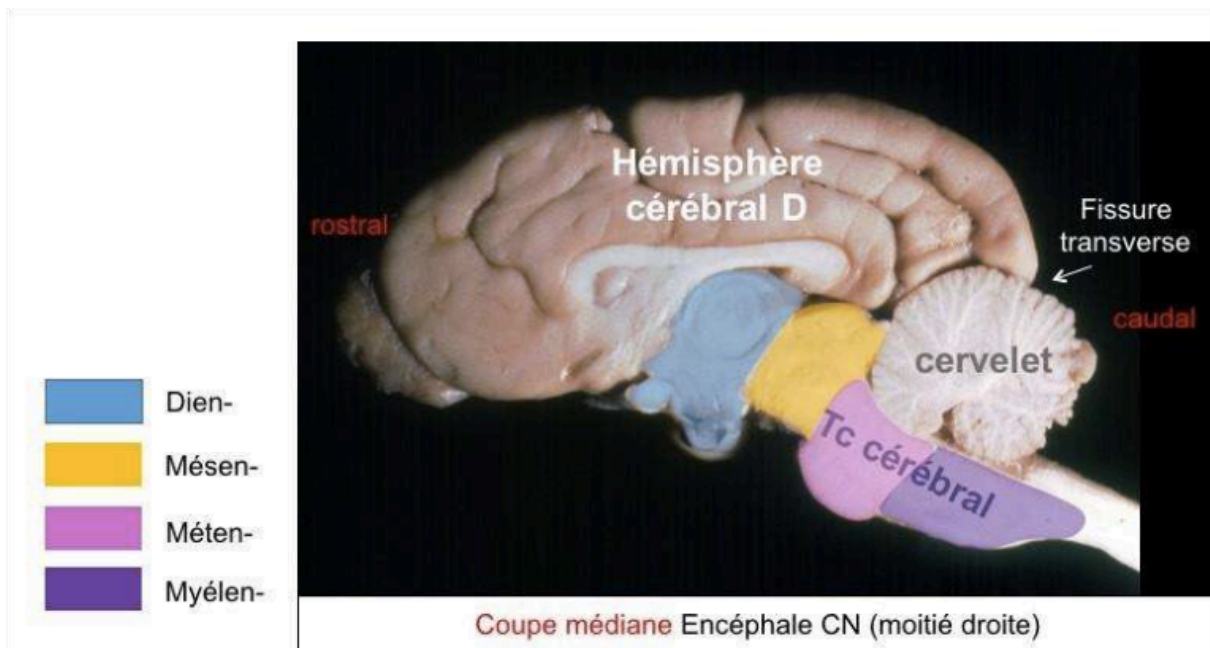


Figure 5 : Coupe médiane d'un encéphale de chien

suivants.

1.4.1. Le cerveau

Le cerveau correspond au **télocéphale**, et se divise en deux hémisphères cérébraux séparés par le sillon **longitudinal**. Chaque hémisphère est composé d'un **cortex** en périphérie rassemblant les corps cellulaires des neurones afin de former la

substance grise et d'une substance blanche composé des axones. On retrouve en profondeur du cerveau des noyaux de substances grises que l'on appelle **noyaux de la base**, qui vont être décrits ultérieurement. Les deux hémisphères communiquent entre eux par des faisceaux de fibres commissurales appelés le **corps calleux, le fornix et la commissure rostrale**.

Le cortex se divise en 3 parties : le **paléocortex, l'archéocortex et le néocortex** qui est majoritairement développé chez les Mammifères

Le **paléocortex** est la partie du cortex la plus primitive du cortex et se situe sur la face ventrale du cerveau. Il est composé des structures impliquées dans l'olfaction : les bulbes olfactifs, les lobes piriformes, les pédoncules olfactifs et les tractus olfactifs. Il est séparé du néocortex par le sillon rhinal latéral et de l'archéocortex par le sillon rhinal médial. Le paléocortex communique avec son homologue controlatéral par la commissure rostrale.

L'archéocortex apparaît secondairement dans l'évolution et il est repoussé médialement du fait de l'important développement du néocortex. Il est divisé en deux parties par le corps calleux, une partie dorsale formée par le gyrus cingulaire et une partie ventrale composée de l'hippocampe et du gyrus denté. L'archéocortex communique avec son homologue controlatéral par l'intermédiaire du **fornix**, localisé ventralement au corps calleux et relié à celui-ci par le septum pellucidum.

La face convexe est majoritairement occupée par le **néocortex**, qui est la partie la plus étendue du cerveau et peut revêtir deux aspects : lisse chez les espèces dites **lissencéphales** (oiseaux, lapin, rongeur par exemple) et plissée chez les **gyrencéphales** (mammifères domestiques, homme par exemple). Le néocortex des Mammifères se développe considérablement. Son extension va provoquer un accroissement spectaculaire des hémisphères cérébraux, à la fois rostralement, où ils recouvrent les bulbes olfactifs, et caudalement où ils recouvrent le diencephale et le mésencéphale.

Il se divise en quatre ou cinq lobes (selon la littérature) selon leur position par rapport aux os de la boîte crânienne (Figure 6):

- **Lobe frontal** : permettant chez l'homme le raisonnement, la planification, le langage, la mémoire et le contrôle moteur
- **Lobe occipital** : regroupant les centres de la vision
- **Lobe pariétal** : recevant les informations relatives au toucher et à l'orientation spatiale
- **Lobe temporal** : qui contient les centres d'encodage des informations auditives, du goût et de la mémoire. Il interviendrait aussi dans la mémoire à court terme grâce à **l'hippocampe** et dans la mémoire des réponses émotionnelles via **l'amygdale**.
- **Lobe limbique** : il circonscrit le corps calleux, impliqué chez l'homme dans les émotions.

Le néocortex communique avec son homologue controlatéral par l'intermédiaire du **corps calleux** composé de trois parties :

- Le genou rostralement unit les deux lobes frontaux
- Le corps permet de relier les deux lobes temporaux et pariétaux
- Le splénium caudalement est formé des fibres reliant les deux lobes occipitaux

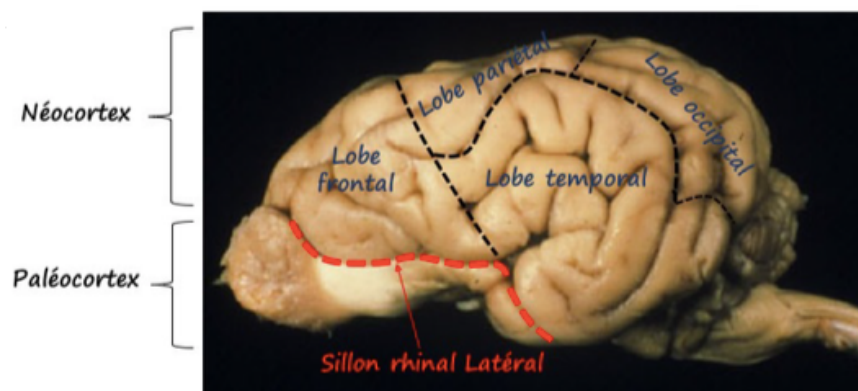


Figure 6 : Encéphale de chien, vue latérale gauche

1.4.2. Le cervelet

Le **cervelet**, correspond à la *partie dorsale du métencéphale*, et se divise en deux hémisphères cérébelleux séparés par le **vermis**. Il est rattaché au tronc cérébral par

trois pédoncules cérébelleux et séparés des hémisphères cérébraux par la fissure transverse, ou l'on retrouve la **tente membrannacée** du cervelet. Tout comme le cerveau, il est composé en surface de substance grise et en son centre de substance blanche. On retrouvera également la présence de 4 noyaux de substance grise au sein de la substance blanche : le **noyau fastigial**, le **globulus**, l'**envolus** et le **noyau denté**.

Le cervelet joue un rôle essentiel dans le maintien de l'équilibre et il permet de réguler et de coordonner les contractions musculaires initiées dans d'autres régions de l'encéphale.

1.4.3. Le tronc cérébral

Le **tronc cérébral**, partie la plus caudale de l'encéphale, correspond au *diencéphale*, *mésencéphale*, *partie ventrale du métencéphale* et *myélocéphale*, et conserve une forme globalement tubulaire. Il est en continuité avec la **moelle spinale**, deuxième grand ensemble du SNC.

Il est à la fois rattaché au cerveau par deux pédoncules cérébraux mais aussi au cervelet par trois pédoncules cérébelleux.

Trois parties composent le tronc cérébral :

- La moelle allongée ou **myélocéphale**
- Le pont ou **métencéphale** ventral
- Le **mésencéphale**

Tous les noyaux des **nerfs crâniens III à XII** sont présents dans le tronc cérébral, ce qui lui confère un rôle majeur dans l'innervation sensitive de la tête et du cou et dans la régulation de la fonction cardiaque et respiratoire. De plus, le tronc cérébral assure le maintien de l'état d'éveil et la régulation du sommeil via la **formation réticulée**.

1.4.4. Les ganglions de la base

Les **ganglions de la base**, ou noyaux gris centraux, désignent un ensemble de **noyaux sous corticaux télencéphaliques et diencéphaliques**, donc mixtes entre cerveau et tronc cérébral.

Ils font partie, avec notamment le cervelet, du **système moteur extra pyramidal**, responsable **des mouvements automatiques**, non volontaires. Ce système, à la différence du **système pyramidal (motricité volontaire)**, n'est pas composé d'une seule entité anatomique mais bien d'un ensemble fonctionnel de voies de transmissions lentes et complexes permettant le passage d'une information depuis le cerveau jusqu'à la moelle épinière en traversant une multitude de relais exerçant un rétrocontrôle sur la commande motrice.

La classification de ces ganglions de la base peut varier selon s'ils sont définis de manière anatomique ou fonctionnelle.

Au sens anatomique (Figure7), on retrouve :

- **Noyau caudé**
- **Noyau lentiforme**, qui se divise en une partie médiale le **globus pallidus** et le **putamen** en latéral
- **Noyau sub thalamique**
- **Substance noire**
- **Amygdale**

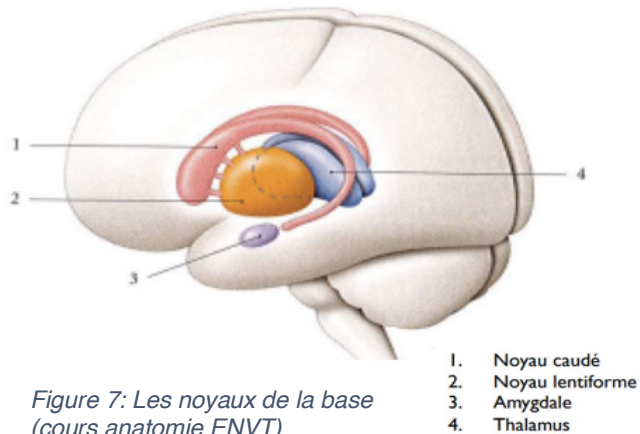


Figure 7: Les noyaux de la base (cours anatomie ENVT)

D'un point de vue fonctionnel, **le noyau caudé et le putamen** s'organisent avec la substance blanche pour former **le striatum**.

Les inter connexions des différents noyaux des ganglions de la base mais aussi les connexions avec les autres entités neurologiques (cortex, cervelet, etc..) sont

complexes et variée. Trois fonctions fondamentales leur sont attribuées, sous tendues par une connectivité différente : **une fonction motrice** (circuit sensori-moteur), **une fonction cognitive** (circuit associatif) et **une fonction émotionnelle** (circuit limbique).

2. LA MALADIE DE PARKINSON

2.1. Épidémiologie et facteurs de risques

Le syndrome clinique décrit par James Parkinson en 1817, et plus souvent évoqué comme la **maladie de Parkinson (MP)**, ou Parkinson's Disease en anglais, est une maladie neuro dégénérative hétérogène avec des **symptômes moteurs et non moteurs**, impliquant une déficience fonctionnelle du corps humain.

C'est le **trouble dégénératif du mouvement** le plus fréquent *et* la deuxième maladie neurodégénérative après la maladie d'Alzheimer. (*Hirtz et al. 2007*)

Il est généralement accepté que cette maladie toucherait 1 à 2 pour 1000 de toute la population mondiale, tout âge confondu. (*Von Campenhausen et al. 2005*), Cependant, la prévalence augmenterait avec l'âge, jusqu'à atteindre 1% pour la population âgée de plus de 60%. (*Tysnes, Storstein 2017*). Elle touche légèrement plus les hommes que les femmes. Il est cependant difficile d'avoir une idée précise de la prévalence, car les résultats diffèrent entre les études, notamment de par la difficulté de diagnostiquer cette maladie.

La cause de cette maladie est inconnue dans la plupart des cas, on parle alors de « **Parkinson idiopathique** ». La relative contribution génétique ou environnementale dans la pathogénie de MP a toujours été débattue. Avec un âge médian à 60ans, **l'âge est le seul facteur de risque important**. Des **facteurs de risques génétiques** ont aussi été identifiés chez 5-10% à des patients (*Lill 2016*) : les membres de la famille au premier degré de patient atteint de MP auraient un risque de 2 à 3 fois plus élevé que la population générale (*Sveinbjörnsdóttir et al. 2000*); (*Savica, Cannon-Albright, Pulst 2016*)

En plus des risques génétiques, on soupçonne plusieurs **paramètres environnementaux** susceptibles d'influencer les risques de maladie. Il est notamment

intéressant de remarquer que plusieurs études prospectives et rétrospectives tendent à montrer que le tabagisme et la consommation de café seraient des facteurs de protection associés à des risques diminués de développer la MP. *(Kalia, Lang 2015)*

Une question importante est de savoir s'il existe une tendance à la croissance ou à la décroissance dans la prévalence de la maladie de Parkinson. Des données récemment publiées soutiennent une **augmentation du risque de la maladie**, en particulier chez les hommes. Sa prévalence aurait doublé entre 1990 et 2015 *(Feigin et al. 2017)*. Cette augmentation peut être en partie artéfactuelle de par les évolutions des critères et de la démarche diagnostique de cette maladie, mais aussi par l'allongement de l'espérance de vie mondiale. Mais il a aussi été émis l'hypothèse d'un lien avec les changements opérés au cours du siècle dernier sur le **tabagisme** *(Savica, Cannon-Albright, Pulst 2016)*. L'augmentation de l'occurrence de la MP a également été liée à l'augmentation de la pollution atmosphérique par la croissance du trafic automobile. *(Lee et al. 2016)*

Certaines études estiment même que le nombre de cas de MP doublera, passant d'environ 7 millions en 2015 à environ 13 millions en 2040, et parlent alors d'une potentielle « **Pandémie de maladie de Parkinson** ». *(Dorsey et al. 2018)*

2.2. Expression clinique et diagnostic

La symptomatologie de la maladie de Parkinson est **complexe et variée**. Originellement, elle est évoquée dans les premières études de « désordre du mouvement » avec 3 points cardinaux : **tremblement, rigidité et bradykinésie**. A cela peut s'ajouter des instabilités de posture selon les critères diagnostic utilisés. Cependant, lors de l'autopsie de ces patients atteint de MP, on ne retrouvait au mieux que 80% de cas de diagnostic cliniques qui présentaient des critères anatomopathologiques *(Larsen, Dupont, Tandberg 2009); (Tolosa, Wenning, Poewe [sans date])*. Ainsi par la suite, les **symptômes non moteurs** ont été de plus en plus considérés en laissant de côté les critères d'instabilité de posture.

La démarche diagnostique a considérablement évolué en parallèle de la connaissance de la MP et s'est complexifiée au cours du temps. Elle repose sur un faisceau d'arguments provenant de l'entretien avec le patient et d'un examen neurologique très spécifique. Parmi ces critères diagnostiques, on peut définir les **critères de « soutien »** (signes moteurs, non moteurs, bonne réponse au traitement anti parkinsoniens...) , **les critères d'exclusion absolue** (malformation et anomalies de l'encéphale, etc...) et les « **red flag** » qui sont des signes cliniques inhabituels (troubles précoces de la marche, signes pyramidaux ou cérébelleux etc ...) et doivent faire penser à **un diagnostic alternatif**.

Un diagnostic de " Maladie de Parkinson cliniquement établie " requiert au moins (*Tysnes, Storstein 2017*) :

1. **la présence de parkinsonisme (bradykinésie, tremblement et/ou rigidité)**
2. deux critères de soutien,
3. l'absence de critères d'exclusion absolue
4. aucun red flag.

Dans la majorité des cas, la consultation neurologique doublée d'une **bonne réponse aux traitements anti-parkinsoniens** suffit à poser le diagnostic sans avoir recourt à des examens d'imagerie.

En plus d'une variété d'échelles d'évaluation clinique, notamment *l'échelle unifiée d'évaluation de la maladie de Parkinson (UPDRS)* utilisée pour évaluer la gravité de la maladie, des **biomarqueurs fiables de diagnostic**, pré symptomatiques et indicateurs de progression sont en cours de développement pour soutenir le diagnostic et suivre l'évolution de la maladie.

Traditionnellement, le terme « **Parkinson idiopathique** » est utilisé pour décrire la cause la plus courante de Parkinson en pratique clinique.

Cependant, avec la découverte de formes différentes de « Syndrome parkinsoniens » (qui peuvent être cliniquement indiscernables de la forme "idiopathique"), **l'hétérogénéité clinique de la maladie** et le chevauchement clinique entre la démence de la MP, la démence à corps de Lewy et d'autres formes de parkinsonisme, la nosologie de la classification de la MP doit être continuellement réévaluée.

2.3. Aspects biologiques de la maladie de Parkinson

En 1919, les études de Trétiakoff et son équipe ont permis de montrer que les lésions de la maladie de Parkinson se concentraient dans une zone précise de l'encéphale, située dans le tronc cérébral et nommée la **substance noire (SN)**.

2.3.1. La substance noire

Dans le tronc cérébral, le mésencéphale est divisé en deux parties par un plan horizontal : une partie dorsale ou **tectum** et une partie ventrale ou **pédoncule cérébral**. Cette partie ventrale est nommée ainsi car elle semble rattachée à la base du cerveau.

Ces pédoncules cérébraux sont au nombre de 2 et se composent de :

- La **substance grise** segmentaire et supra segmentaire
- La **substance blanche**, avec deux **crus cerebri** séparés de la partie dorsale du pédoncule cérébral par la **substance noire**.

Cette **Substantia Nigra** (substance noire, anciennement appelée "locus niger") est la plus volumineuse masse de substance grise du mésencéphale. Sa couleur sombre caractéristique en macroscopie (Figure 8), qui lui a valu son nom, provient des grains de pigments **mélaniques** appelés **neuromélanine** contenus dans ses cellules, qui ont été pour la première fois observés dans les années 1930. Des analyses histochimiques ont montré que les pigments existant dans cette zone présentent des similarités avec la mélanine cutanée, notamment la capacité de contenir des radicaux libres stables et de se lier à certains métaux, ce qui leur conféra le nom de neuromélanine.

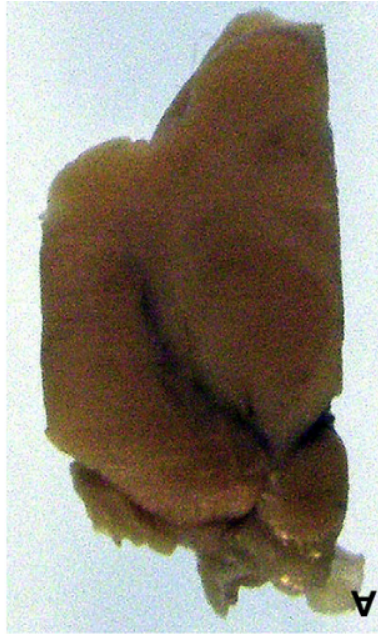

Figure 8 : Coupe histologique du mésencéphale laissant apparaître la pigmentation foncée de la substance noire (Massey et al, 2010)

Le neurotransmetteur impliqué dans ces connexions synaptiques de la substance noire est la **dopamine**, et donne son nom aux **neurones dopaminergiques**. On retrouve aussi ce neurotransmetteur dans le striatum du fait de son accumulation dans les terminaisons pré synaptiques.

Sur une coupe transversale du mésencéphale, la substance noire représente la frontière entre le crus cerebri et le tegmentum. Elle présente du côté tegmental une portion dense (***pars compacta SNc***) composé de **neurones dopaminergiques** et une partie réticulée (***pars réticulata SNr***) du côté pédonculaire, composée de **neurones GABAergiques** et dont les cellules ne contiennent pas de pigment mélanique.

D'un point de vue fonctionnelle, elle n'est constituée seulement que de 400 000 neurones dont les corps cellulaires envoient des prolongements en direction d'un noyau cérébral nommé le **striatum**. Ces deux structures appartiennent ainsi au **complexe nigro-striatal** rassemblant **les noyaux de la base** (striatum avec noyaux caudé et putamen, globus pallidus, amygdale, substance noire et noyaux subthalamiques). On considère que via ses projections dopaminergiques, la *pars*

compacta de la *substantia nigra* constitue le **principal régulateur des ganglions de la base**

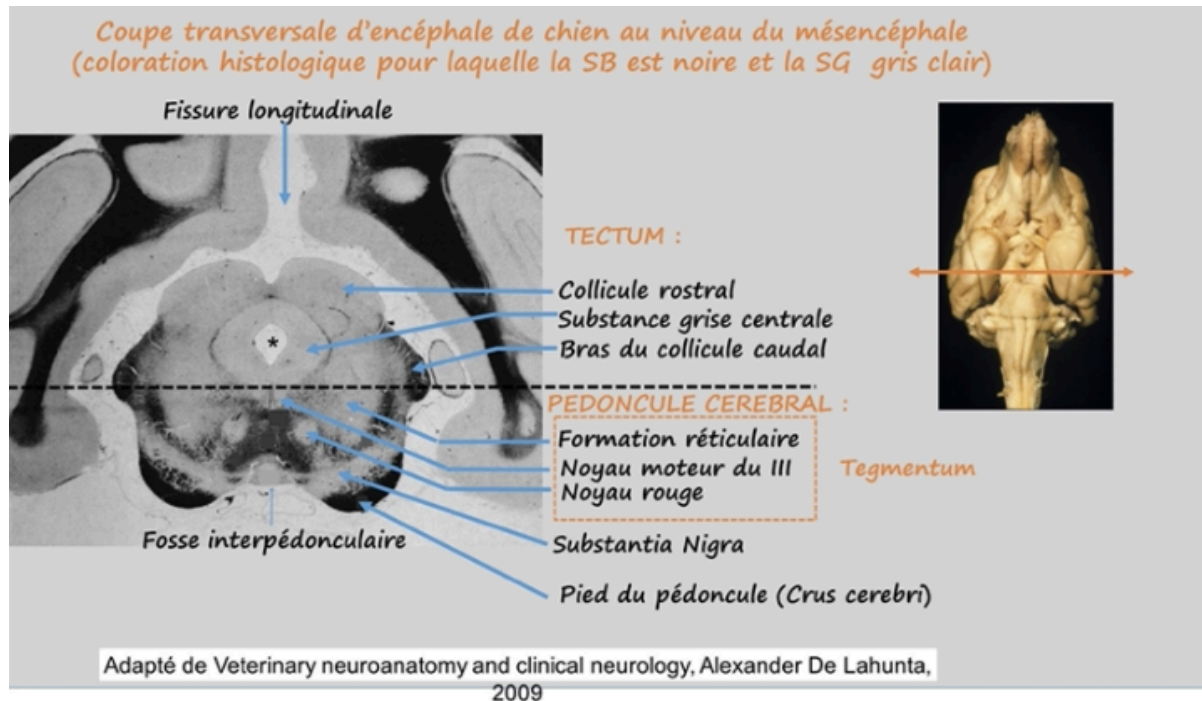


Figure 9 : Coupe transversale d'encéphale de chien au niveau du mésencéphale (coloration histologique pour laquelle la SB est noire et la SG est grise) (Cours anatomie ENVT)

Ce complexe nigro-striatal relié aux différentes aires du cortex moteur ainsi qu'au cervelet et aux noyaux moteurs du tronc cérébral participe au **contrôle de la motricité** bien qu'il n'ait pas de connexion directe avec la moelle spinale. On considère que les ganglions de la base, par leurs connexions afférentes issues des aires associatives, du thalamus et des structures limbiques se situent au cœur des **processus d'intégration, de vigilance, de motivation** qui permettent à l'individu un choix stratégique selon les besoins du moment.

Ainsi, ce grand complexe neurologique planifie **l'activité motrice** : le réseau de neurones sélectionnerait l'information corticale afin de l'envoyer vers les zones frontales et les voies motrices. Tout dysfonctionnement de ce réseau se traduit par des perturbations de l'activité motrice qui va de **la pauvreté des mouvements chez les Parkinson** à une exagération et des mouvements imprévisibles pour les patients atteints de maladie de Huntington.

2.3.2. Physiopathologie de la maladie de parkinson

Les principales pierres angulaires de la physiopathologie de la maladie de Parkinson comprennent l'**identification des corps d'inclusion intracytoplasmiques ("corps de Lewy")** comme caractéristique pathologique par Frederick Lewy en 1912 et la découverte de **la déficience en dopamine** et de son implication dans les modèles animaux parkinsoniens.

- **Déficit en neurones dopaminergiques :**

De nombreuses études post mortem ont permis de démontrer que les patients humains atteints de la MP présentent une **diminution de la quantité de neurones dopaminergiques, dans la pars compacta de la substance noire.**

Qu'est-ce que la dopamine ?

La dopamine est une **amine** c'est-à-dire un acide aminé qui a perdu sa fonction acide. En l'occurrence ici, c'est la tyrosine qui se transforme en dopa, puis grâce à l'enzyme dopa- décarboxylase, est synthétisée en **dopamine**.

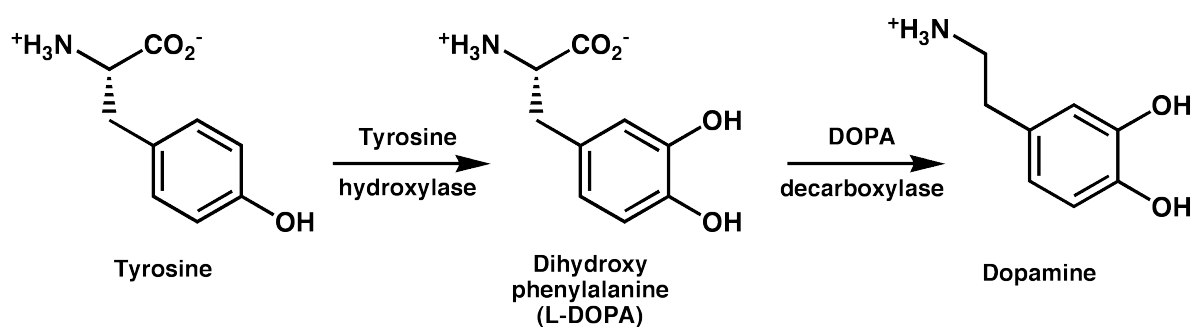


Figure 10 : Formation de la dopamine à partir de la tyrosine (Wikipédia)

En 1952, un chercheur suédois, Carlson, montre un lien entre la chute du taux de dopamine et l'action de la **réserpine** chez le rat, un médicament utilisé à l'époque pour réduire les délires des malades psychiatriques en provoquant chez eux une raideur musculaire.

Si la réserpine provoquait la déplétion en dopamine dans le cerveau des rats, cela pouvait laisser penser que les troubles musculaires de la maladie de Parkinson chez l'homme étaient dus à une **réduction du taux de dopamine**. C'est ainsi qu'un médecin autrichien Oleh Hornykiewicz trouva en 1960 des concentrations en dopamine beaucoup plus faibles dans la substance noire et le striatum de cerveaux de parkinsoniens. (*Zecca et al. 2021*). Cette perte de l'activité dopaminergique localisée au sein de la substance noire et du striatum peut être visualisée par tomographie à émission de positons comme démontré dans la Figure 7 ci-dessous.

Par la suite, ces hypothèses ont été renforcées par des preuves d'efficacité thérapeutique clinique. En effet, en 1961, on utilisa de la **lévodopa** (qui se transforme en dopamine dans l'organisme) par voie intra veineuse sur des patients atteints de la MP et des résultats probants furent observés, ce qui motiva George Cotzias à introduire en 1967 la thérapie à haute dose de lévodopa. (*Jankovic, Tan 2020*)

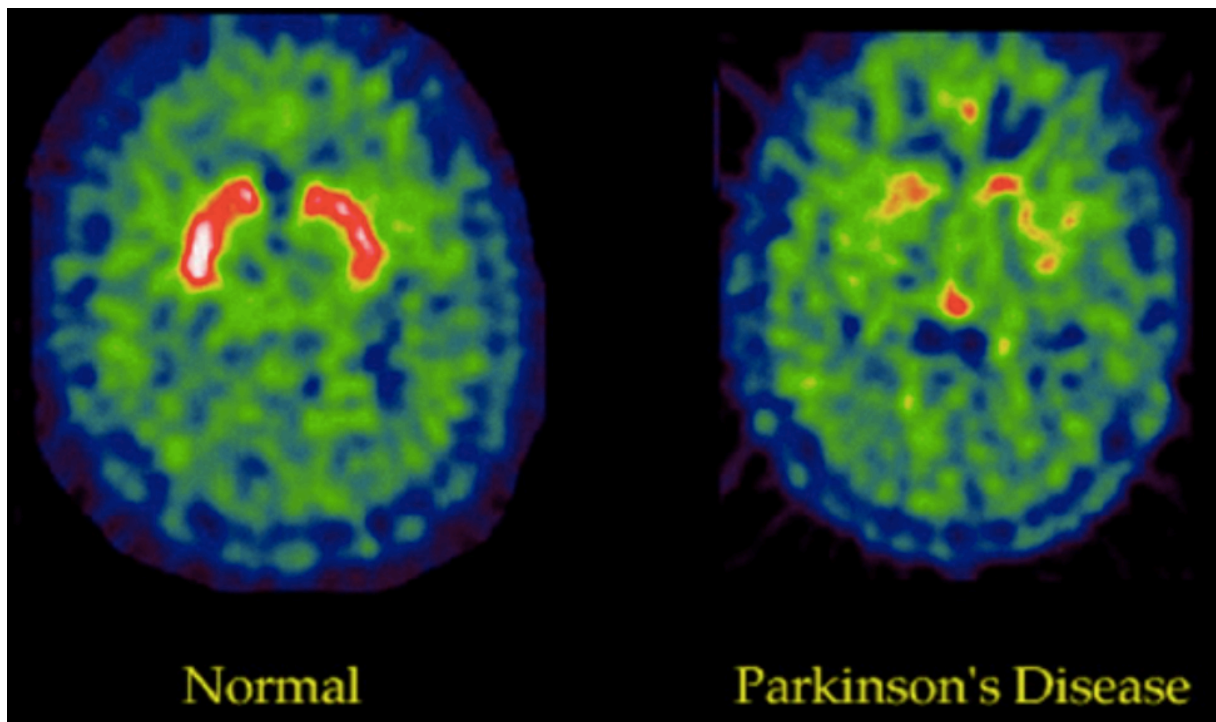


Figure 11 : Tomographie à émissions de positons : la coloration rouge permet d'identifier l'activité dopaminergique dans le striatum (Marc Savasta : INSERM)

Ainsi, il est maintenant établi que le principal élément pathologique réside dans la **dégénérescence des neurones dopaminergiques**, qui entraîne une dépigmentation

de la pars compacta de la substantia nigra. Les symptômes moteurs de la maladie de Parkinson apparaissent après une perte de 50 à 70% de ces neurones. On estime qu'une perte de 4,7% de neurones dopaminergiques par décennie se produit normalement dans le processus de vieillissement. Cependant, dans le cas de la maladie de Parkinson, on observe que 45% des neurones dégénèrent au cours de la première décennie d'évolution de la maladie (*Fearnley, Lees 1991*).

- **Les corps de Lewy**

De plus, dans certains neurones restants, sont retrouvés des inclusions éosinophiliques arrondies, appelés **corps de Lewy** et qui consistent en de **petits agrégats de protéines cellulaires** (neuro filament et alpha nucléine). En effet, **cette alpha nucléine** a tendance à se dissocier, ce qui la rend insoluble et forme donc ces agrégats intracellulaires. Il reste cependant encore à mieux comprendre si cette agrégation est la conséquence d'une surproduction de ces protéines ou bien d'un taux plus important de protéines dysfonctionnelles.

Ces dépôts se formeraient ainsi majoritairement selon un **axe caudal → rostral**, et cette progression correspondrait à l'apparition de symptômes non moteurs comme les troubles cognitifs (*Braak et al, 2005*)

Ainsi, à quoi sont dues ces dégénérescences neuronales ?

Les recherches suggèrent principalement que ce **mauvais repliement et l'agrégation** de l'alpha-synucléine jouent un rôle essentiel. De plus, un dysfonctionnement mitochondrial, des altérations dans le recyclage des protéines (en impliquant les systèmes clés ubiquitine-protéasome et autophagie-lysosome), la **neuroinflammation** et le stress oxydatif semblent également contribuer aux processus délétères. Tous ces mécanismes peuvent, d'une manière ou d'une autre, conduire à la mort cellulaire du neurone qui les contient.

En 1996, Polymeropoulos et ses collègues ont trouvé des **marqueurs génétiques** sur des chromosomes liés au phénotype de la MP sur des familles présentant la MP puis des mutations dans le gène de l'α-synucléine, soulignant pour la première fois

que la MP pouvait avoir une **étiologie génétique**. (*Jankovic, Tan 2020*). Cette découverte historique a ouvert la voie à une période extrêmement fructueuse de recherches génétiques, au cours de laquelle de nombreux autres gènes et emplacements de risque génétique ont été mis en évidence.

- **Conséquences cliniques ?**

Le fonctionnement des **noyaux de la base** permet d'expliquer la triade de symptômes moteurs que présentent les parkinsoniens :

- **Akinésie** : les perturbations des voies nerveuses induisent une inhibition excessive de l'activité thalamo-corticale
- **Rigidité** : une tension musculaire excessive car le relâchement des muscles antagonistes est insuffisant
- **Tremblements** : les dépolarisations des neurones du striatum à acétylcholine déchargent en bouffée rythmées à la fréquence du tremblement quand il y a une carence en dopamine

→ Ainsi, les rôles des noyaux gris centraux dans fonction motrice sont très bien compris, mais on a aussi pu montrer qu'ils jouent un rôle, encore assez inconnu, dans les **aspects émotionnels et cognitifs du mouvement**.

Les patients atteints de Parkinson présentent des déficits spécifiques qui concernent principalement la vitesse de traitement des informations visuo-spatiales, l'attention et les fonctions exécutives. La recherche n'a pas encore permis de comprendre comment naît la commande de l'information dans l'encéphale mais on en connaît par contre les grandes structures et neurotransmetteurs impliqués. Un mouvement est donc la résultante d'un circuit neuronique particulier, qui ne fonctionne pas aussi bien chez les patients parkinsoniens de par un maillon défectueux, induisant ainsi une **disharmonie dans la réalisation du mouvement**.

En outre, alors que le syndrome clinique de la maladie de Parkinson était à l'origine attribué principalement aux dysfonctionnements des noyaux de la base mentionnés précédemment, il est désormais également admis que des voies non dopaminergiques

jouent un rôle dans l'évolution de la maladie. Ces voies expliquent l'apparition de symptômes non moteurs de plus en plus reconnus, qui ont un impact négatif sur la qualité de vie des patients. (*Chaudhuri 2016*).

2.3.3. Pistes thérapeutiques

Ainsi, la maladie de Parkinson constitue un **désordre neurodégénératif complexe avec un large spectre de symptômes moteurs et non moteurs** qui demandent une **approche thérapeutique individualisée**. Une compréhension croissante de l'étiopathogénie de la MP a conduit à des hypothèses sur les **stratégies neuroprotectrices** potentielles qui, lorsqu'elles sont appliquées tôt (peut-être même dès la phase prodromique), peuvent modifier favorablement la progression de la maladie.

Historiquement, on retrouve **alors l'utilisation de Levedopa**, traitement médical le plus efficace permettant un apport exogène de dopamine. L'utilisation de **l'électrostimulation** du pallidum interne et du noyau subthalamique semble une piste thérapeutique intéressante qui permettrait d'améliorer les troubles moteurs des parkinsoniens. Le noyau subthalamique régulant le niveau d'activité des structures de sortie des ganglions de la base, sa stimulation permet de **court-circuiter les dommages liés à la disparition des neurones à dopamine**.

Parmi les diverses pistes thérapeutiques, les plus efficaces ciblent les troubles moteurs de la maladie de Parkinson, offrant ainsi un soutien aux patients. L'un des développements les plus prometteurs dans le domaine des thérapies neuroprotectrices ou modifiant le cours de la maladie est l'utilisation d'anticorps monoclonaux anti- α -synucléine. Cette approche vise à réduire l'accumulation et la propagation de l' α -synucléine agrégée et toxique présente dans les corps de Lewy, les inclusions caractéristiques de la maladie.

Cependant, à l'heure actuelle, **aucune thérapie ne serait réellement efficace pour ralentir la progression de la maladie**.

2.4. Intérêt de l'imagerie dans le diagnostic et la compréhension de la physiopathologie de MP

Au cours de ces dernières dizaines d'années, des techniques d'imagerie ont été développés permettant **d'objectiver les changements liés à la MP** ; elles offrent ainsi des informations complémentaires sur la **substance noire et les ganglions de la base**. Ces informations cruciales permettent d'avancer dans la compréhension de la **physiopathologie complexe de la maladie de Parkinson**.

De plus, afin de développer des traitements efficaces contre les symptômes moteurs et non moteurs de cette dernière, des **biomarqueurs** sont nécessaires afin de détecter des changements neuropathologiques **précoces** et de surveiller leur **évolution** et éventuellement leur prise en charge. En effet, le **diagnostic clinique est tardif**, car les symptômes n'apparaissent que quand 30% ou plus des neurones dopaminergiques de la substance noire sont morts (*Cheng, Ulane, Burke 2010*).

Aussi, si ce diagnostic repose essentiellement sur des critères cliniques, l'imagerie peut aider dans le **diagnostic différentiel**. En effet, il peut être intéressant pour différencier les différents syndromes Parkinsoniens et exclure d'autres causes potentielles de signes cliniques moteurs et non moteurs : ischémie, inflammatoires, infectieuses et néoplasique. On peut ainsi apporter un outil supplémentaire afin d'améliorer le taux actuel de 20% de diagnostic erroné de MP.

2.4.1. Morphométrie structurale

L'imagerie conventionnelle peut être utilisée pour quantifier les volumes des structures sous-corticales (putamen, caudate, globus pallidus, thalamus). Il existe une forte corrélation entre les fonctions cognitives des patients atteints de la maladie de Parkinson et la taille de leur cerveau. Chez ces patients, une réduction de volume du cerveau a été observée dans de nombreuses zones corticales et sous-corticales, résultant en une atrophie cérébrale. (*Nemmi et al. 2015*)

2.4.2. Imagerie de la neuromélanine

Environ un siècle après la première description de la MP, on a remarqué que la maladie se caractérisait par la perte des cellules pigmentées par la neuromélanine dans la SN. Il a fallu près d'un siècle supplémentaire pour développer un **moyen de détecter ces neurones pigmentés chez les patients vivants**. Zecca et ses collègues ont alors montré que « la NM semble être un bon marqueur des lésions de la substance noire pars compacta » dans la maladie de Parkinson.

Dans la substance noire, cette **neuromélanine s'accumule avec le vieillissement « physiologique »**. (*Zecca et al. [sans date]*). Sa quantité semble maximale autour de l'âge de 60 ans, puis elle décroît. Ce phénomène pourrait refléter la perte neuronale observable dans ces structures anatomiques durant le vieillissement.

Avec des études spectrophotométriques, il a été montré que la neuromélanine attendrait des concentrations de 2,3-3,7 mg/g dans la SNc des individus âgés de 50-90ans. Cependant, chez les patients atteints de la MP, la concentration chute à 1,2-1,5 mg/g , ce qui est **inférieur à 50% de ce qui est retrouvé dans les classes d'âges contrôles**. (*Zecca et al, 2001*).

Ces observations semblent alors montrer que la MP n'est **pas le résultat d'un processus de vieillissement précoce** comme il avait été proposé. En effet, si la quantité de neuromélanine dans la SN augmente avec l'âge, mais que la population de neurones pigmentés reste constante, c'est donc dans ces neurones la que la neuromélanine s'accumule préférentiellement, et non pas dans le reste des neurones dopaminergiques. Ainsi, la diminution de la quantité de neuromélanine dans les patients atteint de Parkinson traduit alors une **dégénérescence de neurones dopaminergique à neuromélanine**. D'autres études montrent aussi que la neuromélanine décroît dans les neurones survivant de la substance noire lors d'un processus de MP. (*Kastner et al. 1992*).

Quel est le rôle de la neuromélanine ?

Ainsi la PD étant caractérisée notamment par une **mort sélective de neurones dopaminergiques**, eux-mêmes plus vulnérables **s'ils sont pigmentés**, le **rôle de la neuromélanine** dans la substance noire chez des patients sains ou parkinsoniens semble complexe.

En effet, la neuromélanine semble jouer **un rôle cytoprotecteur** en séquestrant des métaux éléments organiques toxiques, mais elle pourrait aussi **devenir une source de radicaux libres** par réaction avec le peroxyde d'hydrogène. Ainsi, lorsque la **quantité de fer libre augmente** au point de saturer la neuromélanine et qu'il commence à catalyser la production de radicaux libre, **cette neuromélanine devient alors cytotoxique** pour le neurone dopaminergique qui la contient, par excès de fer libre et de radicaux toxiques. De plus, les neurones dopaminergiques se dégradant, ils libèrent de la neuromélanine et du fer dans l'espace extracellulaire qui sont responsables d'une neuro-inflammation qui va impacter négativement les neurones en périphérie. (*Zecca et al. 2008*)

Le **développement de techniques d'imagerie *in vivo* de la neuromélanine** pourrait alors offrir des mesures de diagnostic et de marqueurs d'évolution de la MP. Cette imagerie de la neuromélanine est habituellement réalisée grâce à des **séquences IRM T1 écho de spin rapides (en 3T)**, qui font alors apparaître les noyaux contenant de la neuromélanine comme **des zones de fortes intensités, comme la SNC**, distinctes du tissu environnant (*Sasaki et al. 2006*). En effet, associée à des métaux comme le fer, elle possède des propriétés paramagnétiques qui résultent en des effets de raccourcissement du T1.

En revanche, la détection de structures anatomiques fines, comme la substance noire, peut être très limitée lors de l'utilisation d'IRM communément répandus comme le 1,5T, de par sa faible résolution spatiale. D'un autre côté, il est connu qu'augmenter la puissance du champ magnétique favorise l'apparition d'artefacts.

Chez les patients atteints de MP, il est observé **une réduction des signaux liés à la neuromélanine** et/ou une perte de volume dans les structures contenant de la neuromélanine. L'imagerie IRM sensible à la neuromélanine permet alors de distinguer avec grande précision les patients atteints de la MP des patients sains. (*Pavese, Tai 2018*) (*Matsuura et al. 2021*) (Figure 12). Chez les patients en stades précoces de MP, c'est la partie latérale de la SNc qui semble montrer la plus grande atténuation de signal. Des atténuations de signal dans *le locus coeruleus* (LC), au moins aussi importante que celle de la SNc, sont aussi objectivables, et tendent même à montrer une meilleure sensibilité/spécificité pour différencier les malades MP des contrôles sains. Certaines études montrent même que la formation de Corps de Lewy et la dégénérescence neuronale dans le LC non dopaminergique pourraient **précéder ceux dans la SNc**. (*Ehrminger et al. 2016*)

En outre, des premières découvertes indiquent qu'un changement évolutif du signal de la neuromélanine pourrait être décelé dans la maladie de Parkinson, ouvrant ainsi la possibilité de l'utiliser comme un marqueur biologique pour suivre la **progression de la maladie**. (*Pavese, Tai 2018*)

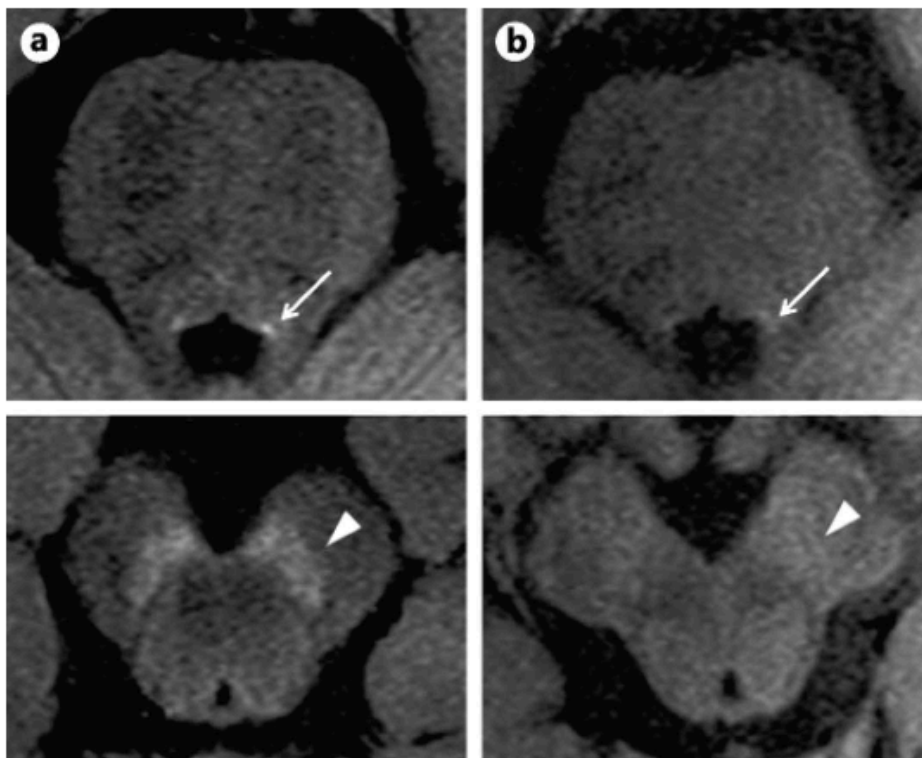


Figure 12 : IRM sensible à la neuromélanine (T1w) sur le locus coeruleus en haut et la substance noire en bas chez un patient sain (A) et un patient atteint de la MP (B) (*Matsuura et al*)

2.4.3. Imagerie du fer

Comme évoqué précédemment, l'accumulation de fer joue un rôle dans la destruction cellulaire des neurones dopaminergique. Il semble donc pertinent de s'intéresser à l'imagerie du fer dans le contexte d'étude de la PD.

La quantité de fer dans le cerveau de patient atteints de MP est habituellement mesurée grâce à des **séquences IRM comme la R2 ***, en raison de sa propriété paramagnétique qui modifie **le comportement de relaxation** des tissus et introduit des changements dans les gradients de champ microscopiques. Une correspondance significative est observée entre la distribution du fer mise en évidence par la coloration histologique de Perl et les résultats d'IRM. En effet, les zones présentant une **concentration élevée de fer** se manifestent comme des **zones hypo-intenses** lors de l'IRM en utilisant des **séquences T2** ou le temps de relaxation T2. (*Massey, Yousry 2010*)

Dans la substance noire, **le fer est principalement retrouvé dans la substance noire *pars reticulata* SNr**, mais aussi dans les **neurones dopaminergiques de la SNc** (*Pavese, Tai 2018*). La **substance noire** apparaît donc **globalement hypointense en séquence T2**.

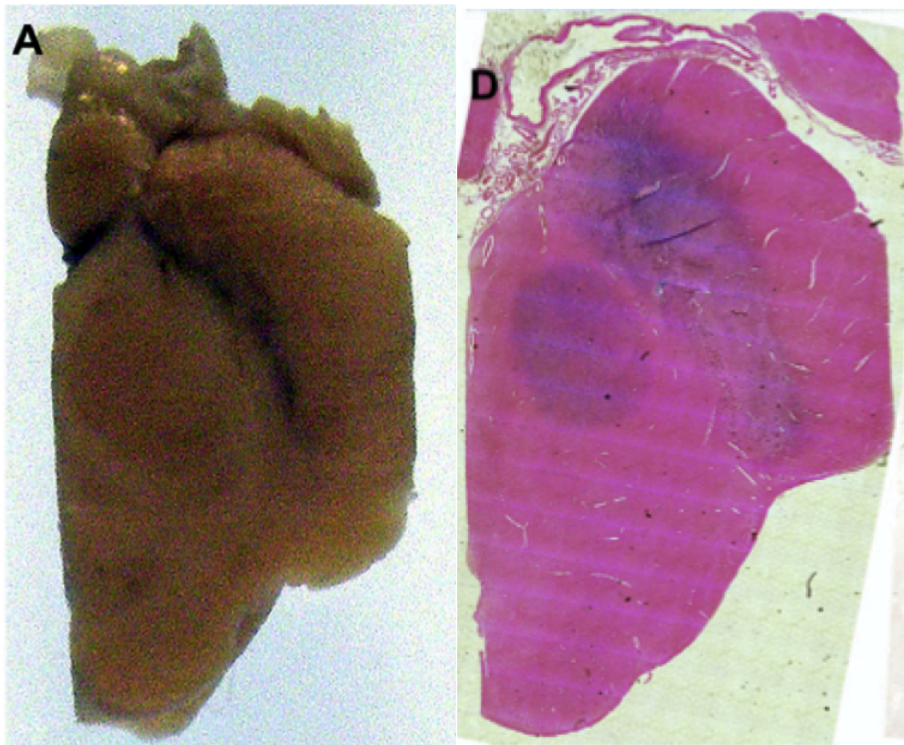


Figure 13 : Coupe histologique du mésencéphale comparé à la coloration de Perl montrant la distribution de fer (*Massey, 2010*)

Des études histologiques *post mortem* montrent alors **une augmentation d'environ 30% de la quantité de fer** dans la substance noire des patients MP comparée aux contrôles sains est observée. (Wang et al. 2016). Cette accumulation ferrique se fait dans les granules neuromélaniques des neurones dopaminergiques, mais aussi les cellules gliales environnantes.

Comme évoqué précédemment, il est maintenant connu qu'une surcharge en fer induit un stress oxydatif, ce qui cause probablement la **destruction des neurones dopaminergiques dans la substance noire**. De plus, l'agrégation de l'alpha synucléine est suspectée d'être accélérée lors de liaison avec du fer libre. (Wang et al. 2016)

Il est remarquable de constater que les dépôts de fer ne semblent pas avoir d'influence sur les variations d'intensité du signal de la neuromélanine dans la SNc. Cette observation a été récemment confirmée dans une étude *in vivo*, où une séquence IRM T1 sensible à la neuromélanine a été combinée à la relaxométrie T2* pour quantifier le fer chez des patients atteints de la maladie de Parkinson. Aucune corrélation significative n'a été mise en évidence entre ces deux paramètres dans la région SN, suggérant ainsi que l'accumulation de fer et la réduction de la neuromélanine pourraient contribuer de **manière indépendante** au processus de neurodégénérescence dans la maladie de Parkinson. (Pavese, Tai. 2018)

En outre, une question subsiste concernant la chronologie de l'effet du fer sur la dégénérescence des neurones dopaminergiques : agit-il comme l'élément déclencheur initial ou bien s'agit-il simplement d'un facteur qui aggrave et accélère ce phénomène ?

Le développement et la généralisation de ces techniques d'imagerie pourraient aider à mieux comprendre le rôle du fer dans le développement et la progression de cette maladie.

2.4.4. Imagerie des nigrosomes

Ont été dénommés nigrosomes des compartiments de la SNc au sein desquels la **destruction des neurones dopaminergiques est particulièrement marquée** dans la MP : ils pourraient même être le **site de départ du processus dégénératif**. En effet, on sait que la MP est caractérisée par une destruction massive mais sélective des neurones dopaminergiques, qui n'affecte pas de façon uniforme les différentes zones du mésencéphale et notamment de la SN, avec une prédominance dans la partie ventrolatérale de celle-ci. (*Damier et al. [1999]*)

Plusieurs tentatives de subdiviser la SNc ont été proposées. Cependant, toutes ces propositions se basaient sur les neurones dopaminergiques eux-mêmes, ce qui rendait difficile leur application chez les patients atteints de la maladie de Parkinson où une grande partie de ces neurones est détruite.

Par la suite, des marquages immunohistochimiques avec de la calbindine ont permis de révéler, au sein d'une matrice nigrale qui était fortement marquée par cette protéine, **cinq zones** non marquées appelées nigrosomes. Cette organisation a fourni une nouvelle approche pour subdiviser la SNc, en permettant de distinguer les neurones dopaminergiques inclus dans la matrice nigrale de ceux inclus dans les différents nigrosomes. Cela a ouvert de nouvelles perspectives pour mieux comprendre la structure et le fonctionnement de la SNc.

Le dénombrement des neurones dopaminergiques au sein de la subdivision de la SNc définie ainsi a permis de montrer que les lésions étaient systématiquement plus sévères au sein des nigrosomes que dans la matrice. De plus, le processus dégénératif semble débiter au sein du nigrosome situé dans les **parties ventrolatérale et caudale de la SNc**, puis se propagerait vers les autres nigrosomes, puis la matrice, selon un gradient caudo-rostral, latéro-médial et ventro-dorsal (*Damier et al. [1999]*)

Un élément de plus pour montrer que le cœur de la maladie de Parkinson semble se situer au sein de la SNc.

Les progrès techniques permettant une amélioration de la résolution spatiale en IRM rendent aujourd'hui possible **l'étude de minuscules structures telles que ces nigrosomes**. Certaines études montrent alors un réel intérêt de ces techniques d'imagerie, notamment avec **des séquences en T2***, pour différencier les patients **MP de contrôles sains**, en ayant cependant des limites pour différencier la PD des syndromes parkinsoniens. *(Pavese, Tai. 2018)*.

En effet, le passage d'une IRM 3T à un 7T avec des séquences sensibles au fer permet de visualiser une zone hyper intense dans l'aire dorsal latéral de la SN globalement hypo intense. Des analyses histologiques confirment alors que cette zone est le **nigrosome 1**, qui contient peu de fer en comparaison avec le reste de la substance noire. Cependant, dans le processus de MP, **l'accumulation de fer dans ce nigrosome** entraîne donc la disparition de cette zone hyper intense au sein de la SN hypo intense. **L'étude de la présence ou non de ce nigrosome 1 hyper intense** permet alors, avec une très bonne spécificité et sensibilité (meilleure pour 7T que 3T), de déceler de différencier les patients MP des patients sains. *(Pavese, Tai. 2018)*.

Tandis que **l'imagerie de la neuromélanine permettrait un suivi longitudinal** de l'évolution de la maladie, celle des **nigrosomes** apparait comme un bon moyen de détecter des **changements précoces chez les patients parkinsoniens**.

Enfin, l'analyse des nigrosomes et de la progression des lésions offre des avancées significatives dans la compréhension des hypothèses pathogéniques de la maladie de Parkinson.

Deux explications sont envisagées :

- La première hypothèse suggère qu'il pourrait exister une production anormale d'un facteur potentiellement nocif pour les neurones dopaminergiques, avec des niveaux plus élevés dans les neurones des nigrosomes que dans ceux de la matrice.
- La seconde hypothèse repose sur la présence de systèmes neuroprotecteurs ayant une efficacité variable selon les groupes : les neurones des nigrosomes seraient moins bien protégés que ceux de la matrice.

.....

Les **biomarqueurs IRM** (certains présentés Figure 14) présentent un énorme potentiel pour caractériser les processus pathologiques de la maladie de Parkinson. L'IRM, une technique non invasive, offre des avantages considérables tels que l'absence d'injection de produit de contraste et d'exposition aux radiations, ce qui permet des examens répétés à long terme. En outre, l'IRM est couramment utilisée en pratique médicale et facilement accessible.

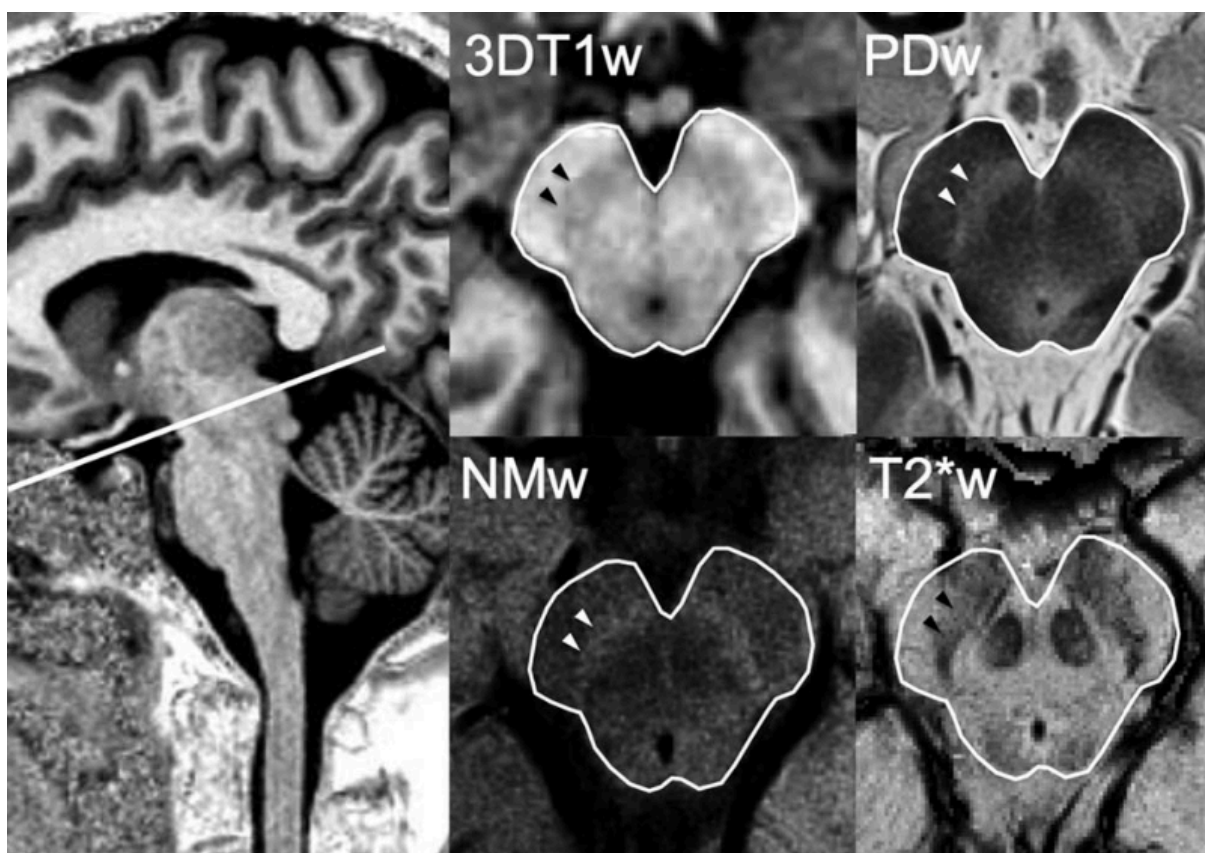


Figure 14 : IRM en coupe parasagittale en imagerie 3DT1, densité de proton, T1 sensible à la neuromélanine et T2 sensible au fer (Léhéricy et al, 2014)

Cependant, il est important de résoudre les limitations techniques de ces méthodes. La validation des marqueurs en comparaison avec les données pathologiques, l'évaluation de leur fiabilité et de leur sensibilité pour détecter les changements précliniques sont des étapes essentielles pour l'avenir. Par ailleurs, la capacité de ces marqueurs à différencier la maladie de Parkinson d'autres affections neurologiques, et le suivi IRM de l'évolution de la maladie de Parkinson sont des éléments qui nécessitent des recherches ultérieures.

3. ETAT DES CONNAISSANCES EN MEDECINE VETERINAIRE CHEZ LE CHIEN

3.1. Syndromes analogues

Aucune maladie équivalente à la maladie de Parkinson humaine n'a été identifiée chez le chien. Cependant, il existe chez les chiens un ensemble de troubles neurodégénératifs regroupés sous le nom de **Syndrome de Dysfonctionnement Cognitive Canine (SDCC)**. Les vétérinaires connaissent bien ce syndrome, également appelé "démence du chien", qui se caractérise par un déclin progressif des fonctions cognitives, incluant la désorientation, l'altération des relations avec les humains et les autres animaux, des problèmes de propreté, des perturbations du cycle veille-sommeil et des changements d'habitudes (activités). La base étiologique de ce syndrome demeure encore mal comprise, bien que des études récentes apportent des éléments de réponse. Ces troubles cognitifs semblent présenter de nombreuses similitudes avec la maladie d'Alzheimer humaine.

Au cours du XXe siècle, des expérimentations sur la maladie de Parkinson ont été menées avec **une molécule nommée la MPTP** (*1-méthyl-4-phényl-1,2,3,6-tétrahydropyridine*).

Cette molécule était parfois accidentellement synthétisée lors de la fabrication d'une drogue, le MPPP, un opioïde de synthèse utilisée pour ses effets similaires à la morphine. Vers la fin des années 1970, sa neurotoxicité fut suspectée quand on remarqua qu'elle provoquait chez les individus qui en consommaient des effets similaires aux symptômes d'une maladie de Parkinson à un stade avancé. En effet, cette MPTP avait la capacité de traverser la barrière hémato-méningée, puis est métabolisée en MPP+, composé hautement toxique qui bloque la chaîne respiratoire mitochondriale et entraîne **la mort des neurones dopaminergiques de la substance noire**. Depuis, le MPTP peut être utilisé pour simuler la maladie en vue d'étudier en laboratoire la physiologie du Parkinson et d'expérimenter des traitements potentiels. Il a été montré par la suite que **les chiens étaient autant sensibles aux effets neurotoxiques de la MPTP** que les primates habituellement étudiés, et aux mêmes doses que ces derniers. (*Kopin, 1998*).

Cette situation soulève la question de l'éventuelle existence d'une maladie de Parkinson chez le chien, ou d'un syndrome similaire, qui pourrait peut-être ne pas se manifester en raison de la durée de vie plus courte des chiens ou qui n'aurait pas encore été diagnostiquée à cause de signes cliniques masqués par le vieillissement concomitant au vieillissement de l'animal.

3.2. État des connaissances sur la SN des chiens et de ses modifications lors du vieillissement

Diverses modifications liées à l'âge ont été signalées dans le système nerveux central des chiens. La plupart sont considérées comme des découvertes fortuites et leurs conséquences fonctionnelles restent mal comprises. La connaissance de ces changements est essentielle pour les pathologistes vétérinaires, qui doivent distinguer les lésions de processus pathologiques spécifiques de celles qui résultent du vieillissement normal. L'enjeu de ces recherches est notamment de savoir si le chien pourrait représenter **un modèle animal d'étude pour le vieillissement et les maladies neurodégénératives humaines.**

Parmi les changements pathologiques bien connus maintenant, le dépôt de bêta-amyloïde a été bien examiné dans le cerveau de chiens âgés, rendant utile le chien dans la recherche sur les processus pathologiques de la maladie d'Alzheimer. De plus, bien qu'un certain nombre de rapports concernant des changements séniles dans le cortex cérébral canin aient été publiés, il existe **peu de données sur les changements liés à l'âge dans la substance noire canine.**

En revanche, des **neurones pigmentés** ont été observés dans la substance noire des chiens, mais leur concentration semble dépendre de l'âge. (*DeMattei, Levi, Fariello 1986*)

De plus il a été remarqué en imagerie IRM T2, que des zones **hypo intenses apparaissent de plus en plus marquées avec l'âge** dans la substance noire chez le chien, comme cela a déjà été observé précédemment chez l'homme. (*Kimotsuki et al.*

2005) Ces zones semblent coïncider avec les plages d'accumulation de Fer sur les coupes histologiques marquées par la coloration de Perl. (Figure 15) **L'imagerie du fer de la SN est donc retrouvée chez le chien par les séquences IRM pondérée en T2.**

Une étude récente (Jacqmot et al. 2022) a comparé les images de cerveau de chien obtenu par des IRM de puissances différentes avec des séquences uniquement en T2w (1,5 T, 3T et 7T). Il en ressort que des structures ne sont pas identifiables lors de l'utilisation de l'IRM 1,5T, et notamment **la substance noire qui ne paraît visible qu'avec 3 ou 7T.** Cependant, même à 3T sur quelques spécimens, la substance noire n'était pas distinguable des autres structures.

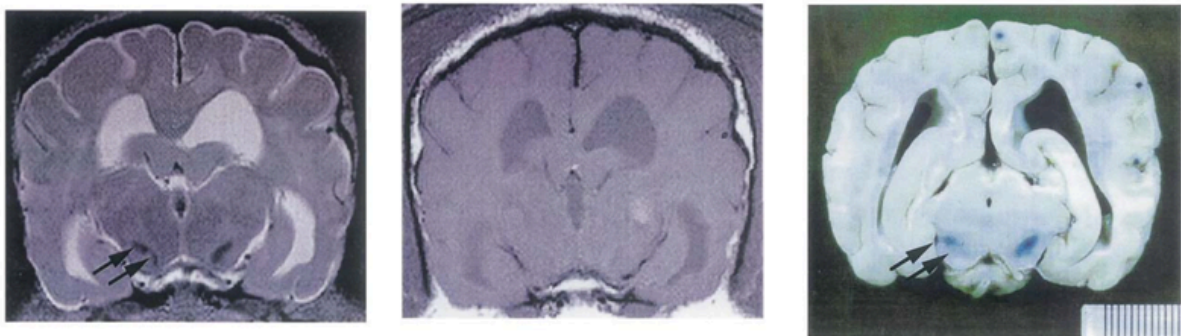


Figure 15 : Section transverse en séquences T2w (gauche), T1w (milieu) echo de spin en IRM et section fine histologique avec coloration de Perl (droite) sur un beagle de 16 ans (Kimotsuki et al, 2004)

D'un point de vue **histologique** (Uchida et al. 2003) il semble qu'aucun dépôt d'alpha-synucléine, l'un des marqueurs biologiques de la maladie de Parkinson chez l'homme, ne soit présent, ou du moins visible, dans les neurones de la substantia nigra chez le chien.

4. BASES PHYSIQUES DE L'IRM

Cette partie tire principalement ses informations de :

- « Comprendre l'IRM, manuel d'auto apprentissage » (*Kastler, Anstett 2011*)
- Cours de UE2 Paris Diderot biophysique du Pr Perreti

4.1. Rappels physiques

4.1.1. Composition de la matière

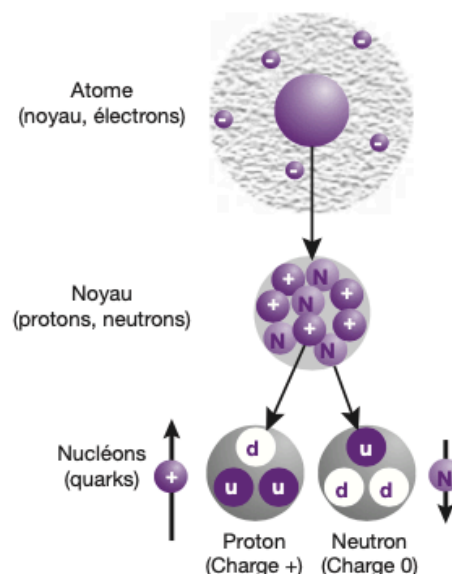
La matière qui nous entoure est constituée de molécules, elle-même composée d'atomes. Ces derniers comportent trois unités distinctes : **protons** et **neutrons** composant le noyau, ainsi que les électrons placés en périphérie pour composer le nuage électronique.

Les protons chargés positivement sont en même nombre que les électrons qui sont chargés négativement, ce qui permet à l'atome de respecter une neutralité de charges. En effet, les nucléons (protons + neutrons) sont composés de particules élémentaires appelé les quarks pouvant être :

- « Up », charge $2/3 e$
- « Down », charge $-1/3 e$

avec e la charge élémentaire d'un proton. Ainsi, un proton possède deux quarks up et un quark down, donnant une charge globale e , et un neutron possède un quark up et deux quarks down, ayant comme résultat une charge globale neutre.

Figure 16 : Structure de l'atome constitué de protons + et neutrons N. (Kastler)



4.1.2. Le spin et ses conséquences

En physique quantique, on retrouve une autre propriété des particules, le **spin**. Ce moment cinétique est induit par un mouvement de rotation de la particule, autour d'un axe passant par le centre de celles-ci. On représente ce spin par un vecteur \vec{S} sur l'axe de rotation.

Les nucléons précédemment décrit sont donc des dipôles en rotation et produisant un champ magnétique. Il est possible de représenter l'intensité de ce champ magnétique par un **vecteur moment magnétique** $\vec{\mu}$, appelé aussi vecteur d'aimantation microscopique (Figure 17).

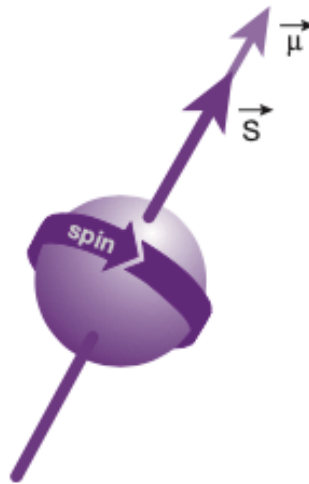


Figure 17 : Moment magnétique \vec{S} et vecteur d'aimantation $\vec{\mu}$ (Kastler)

4.1.3. L'atome d'hydrogène

Chaque nucléon possède un moment magnétique non nul. Dans le modèle en couche décrit dans la physique quantique, chaque particule s'organise en couches et sous couches d'énergie croissante.

En 1925, Pauli proposa un principe selon lequel deux particules appartenant à la même sous couche ne peuvent être dans le même état quantique, ce qui induit une union de deux particules de même nature, le premier ayant un sens de spin opposé à l'autre. Les moments magnétiques s'annulent alors par paire de nucléons.

De ce principe quantique découle le fait que seuls les noyaux atomiques présentant un nombre impair de nucléons auront une résultante magnétique $\vec{\mu}'$, non nulles et d'intérêt biologique, dit **moment magnétique élémentaire**.

Plus particulièrement, le noyau d'hydrogène, élément le plus simple du tableau périodique des éléments mais aussi le plus répandu à la fois dans l'univers (75% de la matière connue) et du corps humain (60%), n'est composé que d'un seul proton. Ainsi il possède un moment magnétique élevé donnant lieu à un **phénomène de résonance magnétique**, base de l'IRM protonique. (Figure 18)

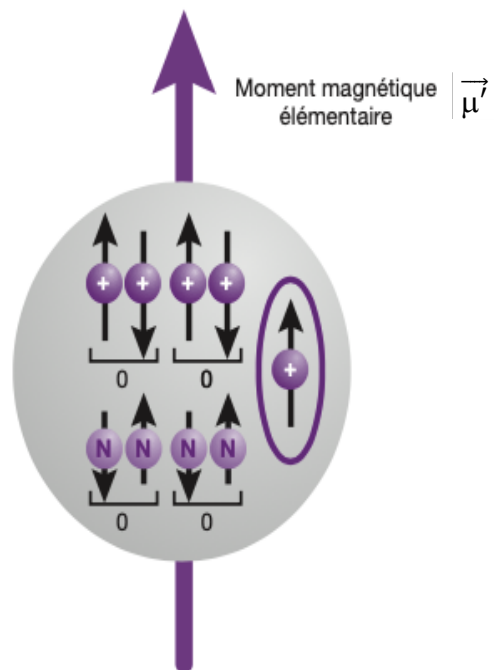


Figure 18 : Moment magnétique intrinsèque d'un atome (Kastler)

4.2. La résonance magnétique nucléaire

La résonance magnétique nucléaire (RMN) se définit comme la capacité d'un atome placé dans un champ magnétique d'absorber puis de relâcher l'énergie transmise par une onde de radiofréquence. Il y'a donc trois étapes dans cette RMN : magnétisation / résonance / relaxation.

Afin d'expliquer ce principe, il faut définir 2 champs magnétiques :

- B_0 , un champs magnétique statique fixe et élevé
- B_1 un champs électromagnétique tournant

4.2.1. Vecteur d'aimantation microscopique

Comme vu précédemment, certains atomes présentent une aimantation microscopique, ce qui se traduit macroscopiquement par un **vecteur d'aimantation microscopique** \vec{M} qui correspond à la somme des moment magnétiques intrinsèques $\vec{\mu}$ de chaque atome.

Dans un tissu biologique normal, non soumis à un champs magnétique externe, les protons et donc leurs moments magnétiques sont orientés aléatoirement dans l'espace mais de sorte que la somme soit nulle. Ainsi le vecteur d'aimantation microscopique de ce tissu est nul $\vec{M} = \vec{0}$.

Ainsi on peut noter la formule suivant $\vec{M} = \sum \vec{\mu} = \vec{0}$ en temps normal

4.2.2. Schématisation de l'IRM : la magnétisation

Pour pouvoir influencer et orienter les différents moments magnétiques, on applique un champ magnétique extérieur intense, **uniforme et constant**, nommé B_0 . Ainsi les protons vont s'orienter dans l'axe de B_0 selon deux directions différentes : parallèle ou anti parallèle, correspondant respectivement au niveau de basse (E1) et de haute énergie (E2).

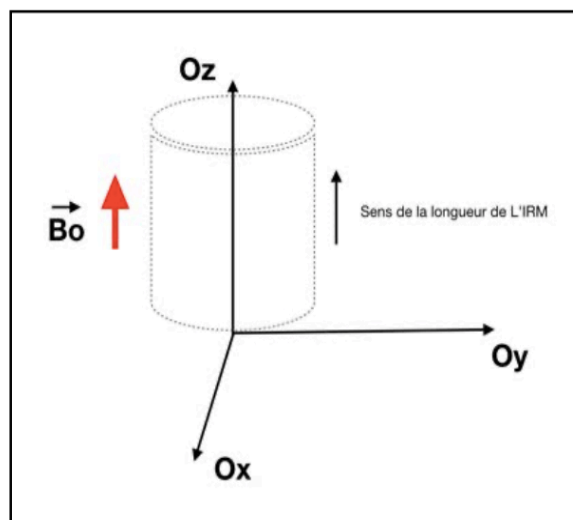


Figure 19 : Schématisation de l'IRM (Kastler)

On schématise l'IRM avec un cylindre dont la longueur est par convention représentée sur l'axe Oz du repère orthogonal. (Figure 19). C'est donc aussi dans cet axe la que B0 est appliqué.

En réalité, les protons ne s'alignent pas parfaitement à l'axe B0 : ils se mettent à tourner autour de cette direction en formant un cône, telle une toupie qui bascule, à une certaine fréquence définie par la **relation de Larmor** (Figure 20)

$$f_0 = \frac{\gamma B_0}{2\pi}$$

- γ le rapport gyromagnétique du proton ou du noyau d'hydrogène ici
- f_0 la fréquence de Larmor qui caractérise le proton

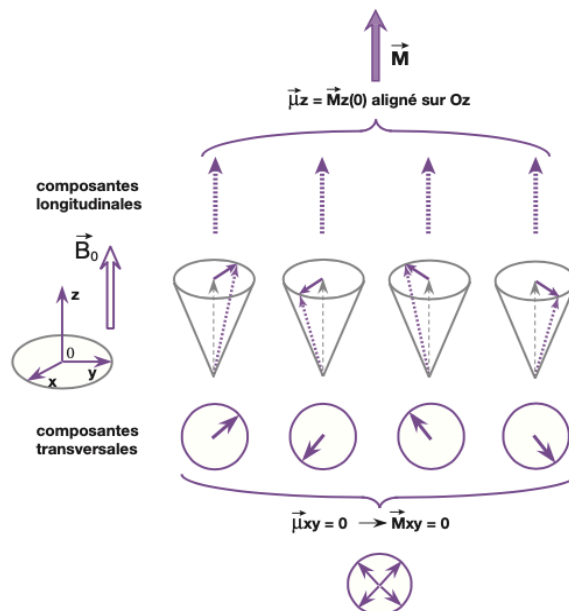


Figure 20 : Alignement des protons selon B0 à l'équilibre et apparition d'une composante longitudinale de M selon OZ (Kastler)

Si on additionne les vecteurs de l'ensemble des protons, on voit apparaître le **vecteur de magnétisation**, parallèle et dans le même sens que B0 à cause d'une proportion plus importante de protons dans le sens parallèle qu'antiparallèle.

Dans cette situation d'équilibre, l'aimantation totale M est parallèle, de même sens que B0 et non nulle, et on peut le décomposer, comme n'importe quel vecteur.

Chaque proton va avoir un vecteur d'aimantation qui a des composantes selon Ox, Oy et Oz qui sont non nulles. En revanche, les sommes des composantes Ox et Oy sont nulles (Figure 20). On peut donc en conclure que le vecteur macroscopique M ne possède qu'une composante selon Oz. Cette composante étant largement inférieure à B_0 , il n'est pas mesurable à l'équilibre, d'où l'intérêt de rompre cette situation d'équilibre avec un deuxième champs magnétique, qui viendra la basculer dans le plan xOy, et qui sera l'objet de la **résonance**.

4.2.3. La résonance

Afin d'observer ce phénomène de résonance, qui consiste à l'absorption puis la relaxation d'énergie par l'atome d'hydrogène, on a besoin de l'action de l'**onde de radiofréquence RF**, aussi appelée impulsion d'excitation, qui correspond à un champs magnétique tournant B1 appliqué dans le champ xOy selon Ox. Pour qu'il y ait un transfert d'énergie, cette onde électromagnétique doit avoir la même fréquence que celle caractéristique du proton, **soit la fréquence de Larmor ω_0** .

Le vecteur M va alors venir précesser autour de B1, selon Ox, à la fréquence $\omega_1 = \gamma B_1$ tout en continuant à précesser autour de B0, selon Oz à la fréquence $\omega_0 = \gamma B_0$. Un mouvement complexe de double spirale se met alors en place (Figure 21).

Ainsi, si l'onde vérifie cette condition de résonance, on peut perturber l'équilibre et à l'arrêt de l'impulsion, l'aimantation est inclinée par rapport à B0, selon un angle θ qui dépend au temps d'exposition à l'onde RF et de sa fréquence.

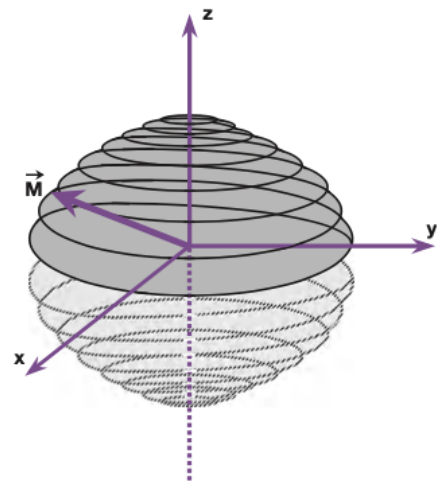


Figure 21 : Mouvement réel décrit par l'extrémité du vecteur M (Kastler)

→ Pour basculer M de 90° la durée d'impulsion est de $T/4$ où T est la période de l'impulsion : la moitié des protons surnuméraires qui étaient au niveau E_1 passent au niveau de haute énergie E_2 . (Figure 22). Ainsi les 2 populations de protons s'égalisent et il en résulte une composante globale nulle de M sur Oz . En revanche, cette transition de niveau d'énergie se traduit par un déphasage qui fait apparaître une composante maximale selon Ox .

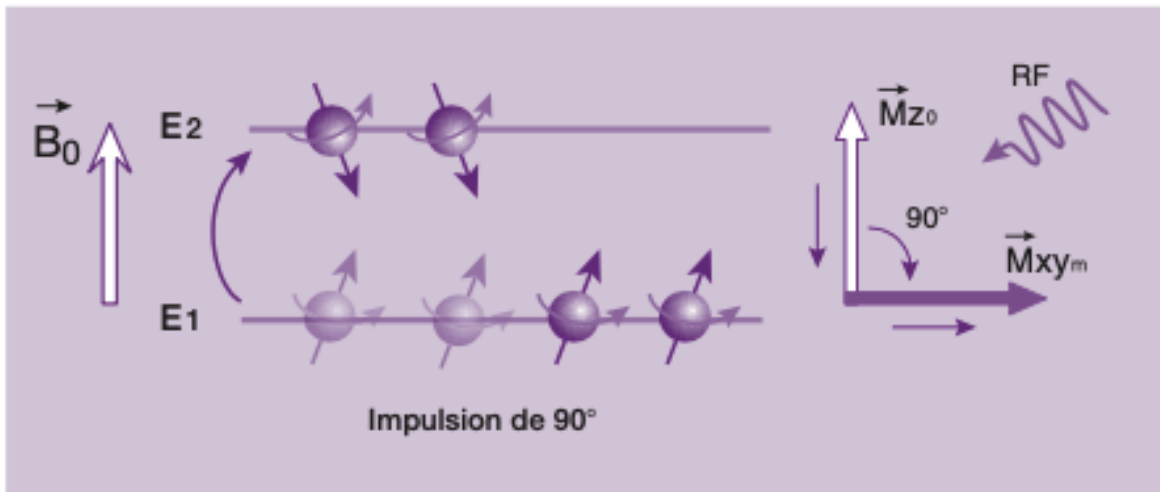


Figure 22 : Effet de l'impulsion RF 90° sur le vecteur d'aimantation microscopique M (Kastler)

→ Pour basculer M de 180° la durée d'impulsion est de $T/2$. La totalité des protons passent alors au niveau d'énergie E_2 , ainsi la composante de M selon Oz s'inverse de telle sorte que $M_z = -M_{z0}$ (Figure 23).

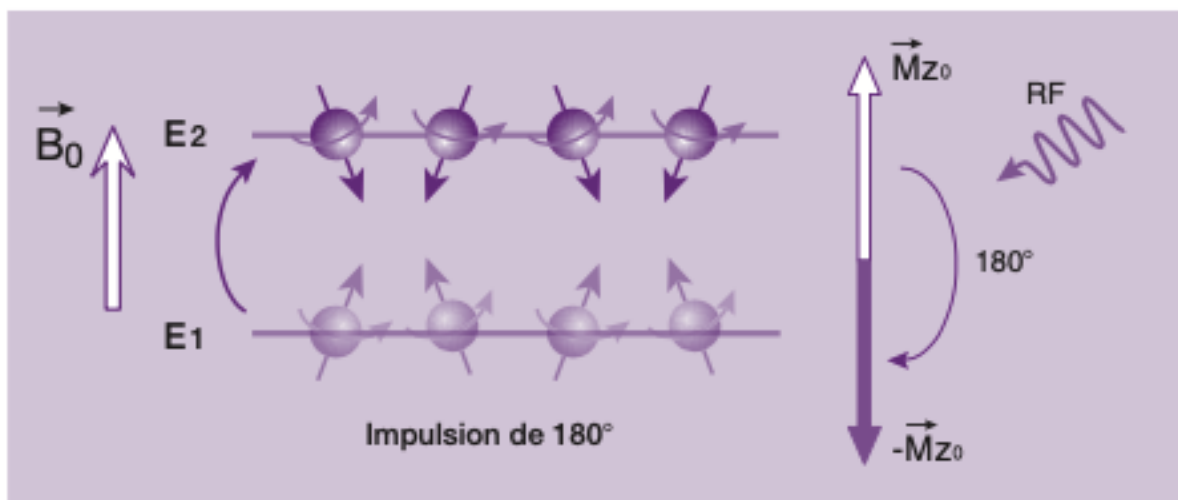


Figure 23 : Effet de l'impulsion RF 180° sur le vecteur d'aimantation microscopique M (Kastler)

Ainsi les deux modèles se rejoignent pour expliquer comment disparaît puis s'inverse la composante longitudinale selon Oz et comment apparaît la composante transversale de l'aimantation Mxy.

Une fois l'impulsion disparue, les protons retournent à leur état d'équilibre en émettant des ondes électromagnétiques que l'on peut détecter et qui constitue le signal IRM, c'est le phénomène de **relaxation**.

4.3. La relaxation

La relaxation est un retour à l'équilibre, non instantané, qui se caractérise par deux temps :

- Relaxation T1 ou « spin réseau », correspond au temps de restauration de l'aimantation longitudinale Mz
- Relaxation T2 ou « spin spin », correspond au temps de restauration de l'aimantation transversale Mxy, où les spins se déphasent à nouveau

Pour une impulsion de 90° , M est à l'horizontale et ensuite va petit à petit retrouver son orientation verticale selon Oz, tout en se rapprochant et en tournant autour de B_0 . C'est donc un mouvement complexe qui se décompose ainsi selon ces deux axes

4.3.1. La relaxation longitudinale T1, ou spin réseau

Cette relaxation correspond au passage de l'état excité du niveau E2 au niveau E1, en transmettant l'énergie préalablement absorbée au milieu moléculaire environnant, aussi appelé matrice.

Cette relaxation se fait selon une courbe exponentielle (Figure 24), caractérisée par le temps T1, qui est le temps nécessaire pour que l'aimantation soit repoussée de 63%. Le retour à l'équilibre est atteint au bout de $4T_1$.

Ainsi, plus T1 est court, plus la relaxation est rapide.

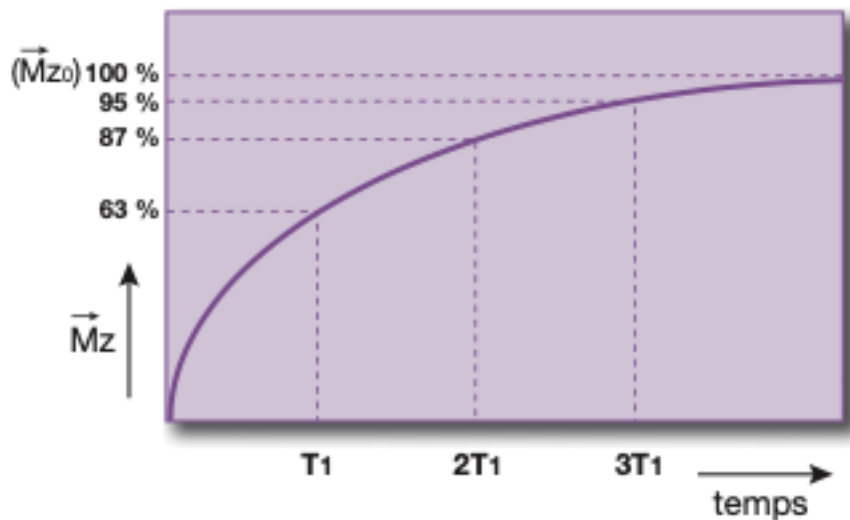


Figure 24 : Courbe exponentielle de repousse de l'aimantation longitudinale en fonction du T1 (Kastler)

Le temps de relaxation longitudinale T1 est spécifique à chaque environnement moléculaire et donc chaque tissu biologique : son ordre de grandeur est environ de 500 à 1000ms. En effet, les molécules sont sans cesse soumises à des mouvements aléatoires dans l'environnement, mouvements que l'on qualifie de « browniens ». Un milieu où la fréquence de collision est élevée n'est pas propice à la cession d'énergie du fait de l'interaction des molécules entre elles. De même, une structure cristalline aura un T1 long, expliqué par la difficulté de céder de l'énergie à un tel milieu.

Ainsi **cette propriété fondamentale permet de différencier les tissus biologiques**, car le T1 sera :

- court dans les tissus graisseux, composés de grosses molécules avec de mouvements lents.
- Allongé dans des milieux où du liquide s'accumule (œdème par exemple). Un milieu avec de l'eau pure comme le LCS aura alors un T1 très long.

Il faut aussi noter que T1 dépend également de paramètres propres à l'IRM :

- Il est proportionnel à B_0
- Il diminue lors de l'utilisation de substance paramagnétique comme des produits de contraste

4.3.2. La relaxation transversale T2, ou la relaxation spin spin

L'excitation par une onde RF de 90 va avoir pour conséquence l'apparition d'une **composante transversale** du vecteur d'aimantation tissulaire. A l'arrêt de cette impulsion, cette composante va petit à petit s'annuler, c'est le phénomène de relaxation transversale. On l'appelle également relaxation spin-spin car elle est la résultante de l'interaction entre les spins qui se déphasent à nouveau en passant de E2 à E1.

La disparition de cette composante transversale se fait selon une courbe exponentielle (Figure 25) caractérisée par **le temps T2 qui correspond à 63% de décroissance**.

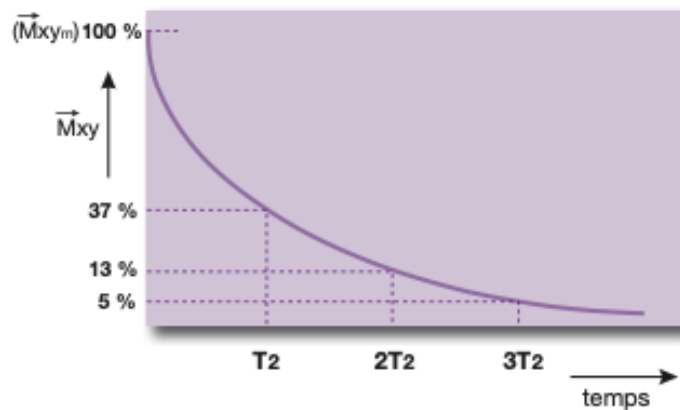


Figure 25 : Courbe exponentielle de disparition de l'aimantation transversale en fonction du T2 (Kastler)

De la même manière que T1, T2 dépend donc de son micro environnement : **T2 sera plus long dans les milieux liquides que solides.**

Son ordre de grandeur varie entre 50 et 100ms, soit 10 fois moins que T1. Cette relaxation transversale est beaucoup plus rapide que la relaxation longitudinale.

	T1 (1.5T)	T2
Eau	3000 ms	1500 ms
LCR	2500	1000
Muscle	800	45
Graisse	200	75
Foie	500	45
Substance blanche	750	90
Substance grise	850	100

Figure 26 : Temps de relaxation de différents milieux biologiques (UE2 biophysique)

4.4. Mesure du signal RMN

4.4.1. Signal FID

Comme l'aimantation tourne dans le plan horizontal, on peut mettre une antenne dans le même plan qui va détecter un courant que l'on appelle **courant induit**. En effet, la composante transversale de M va alors décrire une spirale et créer cette onde de radio fréquence sous la forme d'une sinusoïde. Et comme cette composante diminue au cours du temps, cela forme une **sinusoïde décroissante**, amortie par une exponentielle de temps T_2 . Ce courant enregistré est alors appelé **Free Induction Decay FID**. (Figure 27).

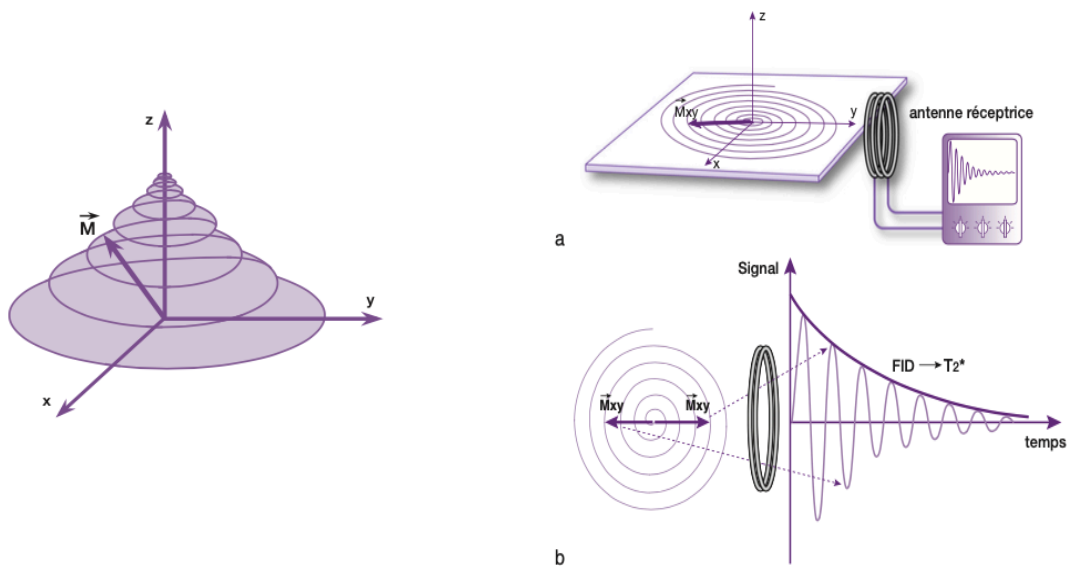


Figure 27 : La réduction de l'aimantation transversale \vec{M}_{xy} est bien plus rapide que la repousse de l'aimantation longitudinale M_z . La rotation de M_{xy} dans le plan xOy induit un champ magnétique ou onde de radiofréquence (a et b). (Kastler)

En réalité, le champ magnétique B_0 n'est pas parfaitement homogène, donc on considère que la courbe est amortie par **une exponentielle de temps $T_2^* < T_2$** . (Figure 28).

En effet, les irrégularités du champ à l'échelle microscopique, d'origine instrumentales, entraînent un déphasage plus important des spins donc le signal FID décroît plus rapidement que prévu.

Il est cependant possible de s'affranchir de ces irrégularités en utilisant des séquences dites « **d'écho spin** »

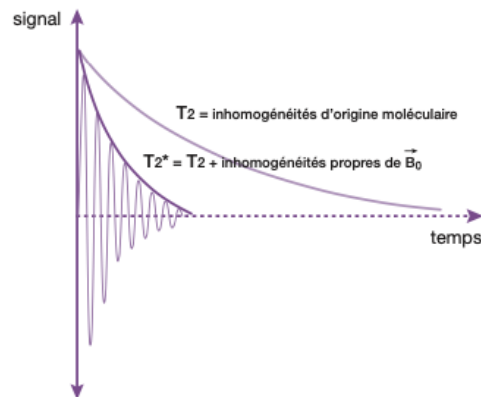


Figure 28 : Notion de T_2 et T_2^* (Kastler)

4.4.2. La séquence écho spin

Pour réaliser une IRM, il faut fabriquer une image petit à petit, en réalisant des séquences d'impulsions. Cependant, on a vu que le signal FID est une sinusoïde qui décroît assez rapidement, on a donc besoin d'une autre impulsion pour faire renaître le signal et ainsi pouvoir le mesurer plus facilement. C'est le principe de **l'impulsion de détection à 180°**.

Au cours **d'une séquence écho spin** on applique successivement une **impulsion d'excitation 90°** puis une **impulsion de détection 180°**. En effet, après l'impulsion 90°, les protons sont en phases puis vont se déphaser rapidement lors de relaxation transversale. Si au bout d'un certain temps $TE/2$ (**demi temps d'écho**), on applique cette fois une impulsion 180°, il va y avoir une inversion en miroir des déphasages : les protons qui précédaient le plus rapidement vont se retrouver derrière les plus lents.

Ainsi au temps $TE (=T/2 \times 2)$, il apparaît une certaine **cohérence de phase**, qui s'affranchit alors des irrégularités de champs B_0 mais **pas de irrégularités moléculaires** du micro environnement, donc le vecteur d'aimantation transversale ne récupère pas sa valeur maximale. Cette atténuation correspond alors aux propriétés T_2 du tissu, et **elle est ainsi mesurable**.

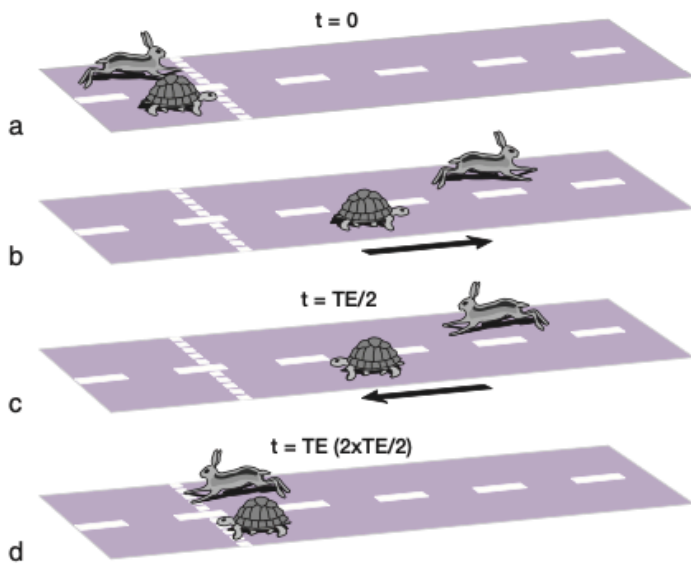


Figure 29. Illustration des déphasages / rephasages permis par l'impulsion 180° pour s'affranchir des différences en phases : un lapin (rapide) et une tortue (lente) font une course. (Kastler)

La répétition d'impulsions 90° et 180° constitue alors la **séquence écho spins, séquence de base de l'IRM** (Figure 30), qui s'appuie sur deux paramètres :

- **TE : le temps d'écho**, qui est le moment précis où l'on mesure le signal sur la courbe de décroissance en T_2 . C'est le temps pendant lequel on laisse décroître le signal en T_2 avant de le mesurer.
- **TR : le temps de répétition**, correspondant à la durée entre deux impulsions de 90° .

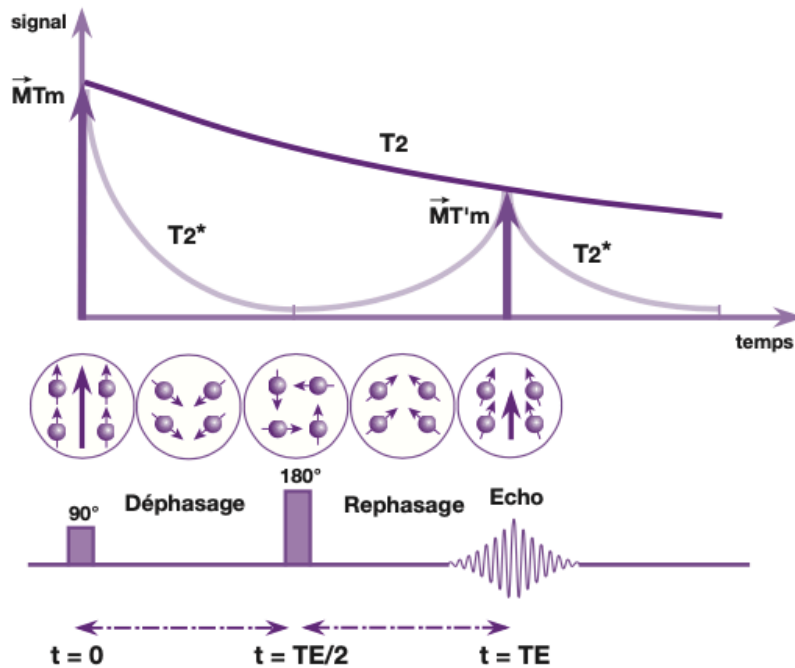


Figure 30 : Chronologie des évènements au cours de l'écho de spin (Kastler)

4.5. Notions de contraste T1 ou T2

Le contraste en IRM correspond à la traduction des signaux en niveaux de gris : un signal faible apparaîtra noir tandis qu'un signal fort sera représenté par du blanc. Ce contraste est directement relié aux temps de répétition (TR) et temps d'écho (TE) précédemment évoqué. L'opérateur pourra alors **pondérer sa séquence selon le TE ou le TR, permettant ainsi d'accéder à la valeur T1 ou T2 d'un tissu donné.**

4.5.1. Influence du temps de répétition

Le temps de répétition représente alors le temps entre deux impulsions d'onde 90°. Selon ce TR, la composante longitudinale du vecteur d'aimantation microscopique repousse de façon plus ou moins importante. Or c'est justement cette repousse longitudinale qui est dépendante de la caractéristique T1 des tissus.

Ainsi, un écart de longueur élevé entre les vecteurs M_z au moment de l'arrivée de la nouvelle onde induit un contraste fort en T1 et donc une **séquence dite « pondérée en T1 », acquise grâce à un TR court.** (Figure 31)

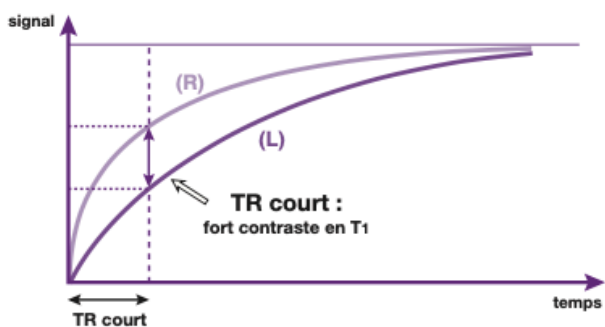
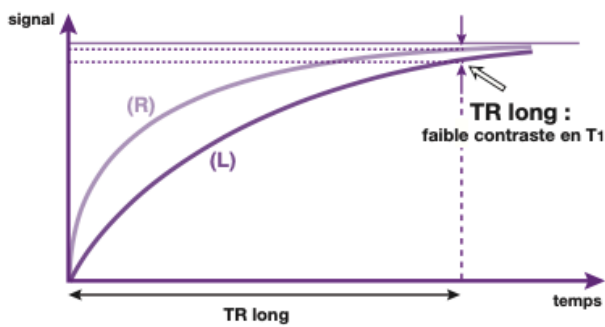


Figure 31 Le TR conditionne la pondération en T1 d'une séquence (Kastler)

4.5.2. Influence du temps d'écho

Contrairement au TR, le **TE conditionne le contraste en T2**. En effet, il représente le temps durant lequel on laisse décroître le signal avant de le mesurer. Plus il diminue, moins il est possible de différencier les tissus selon le T2, qui caractérise la décroissance transversale du signal dans les tissus. Par conséquent, un

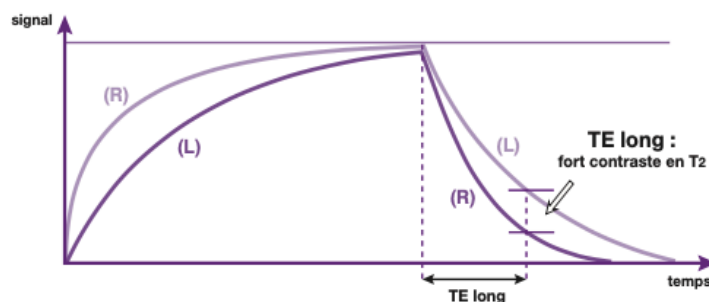
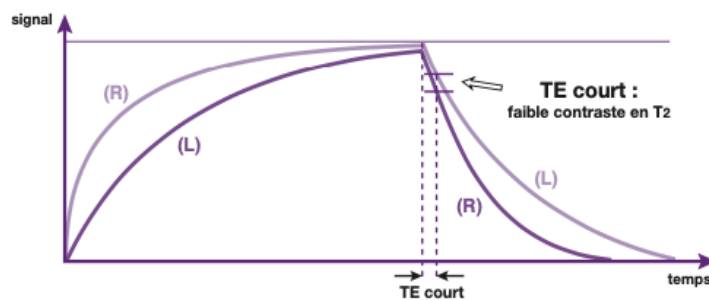


Figure 32 : Le T2 conditionne la pondération en T2 d'une séquence. (Kastler)

TE long permet d'avoir un fort contraste en T2 et donc des **séquences pondérées en T2** (Figure 32).

Selon ces principes, on peut choisir de pondérer les images en fonction de T1 ou T2.

4.5.3. Pondération en T1

Pour pondérer en T1 (Figure 33) , il faut alors :

- Un TR court (400-600) pour favoriser le contraste en T1. L'acquisition est ainsi pondérée en T1.
- Un TE court (15ms) pour diminuer le contraste en T2. L'acquisition est ainsi dépondérée en T2.

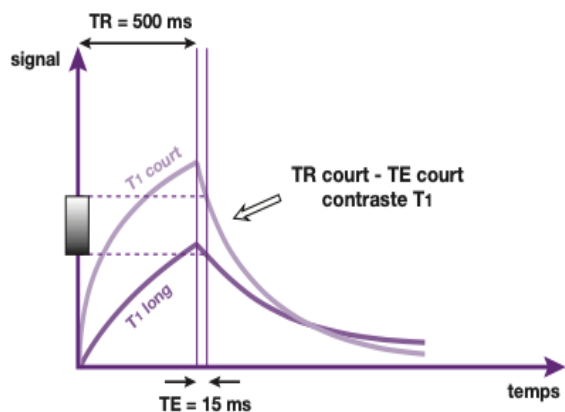


Figure 33 : Séquence courte pondérée en T1 (Kastler)

C'est le tissu avec le T1 le plus court qui donnera le signal le plus élevé (blanc), le contraste est dit « **anatomique** ». En effet, la substance blanche (SB) apparaît blanche et la substance grise (SG) apparaît grise. Le liquide cérébro-spinal (LCS) apparaît noir et les graisses, ayant un temps de relaxation en T1 plus court que la SB, apparaissent encore plus blanche que cette dernière. Lors d'un processus pathologique comme une inflammation, le tissu se chargera en liquide et apparaîtra alors plus foncé. Les os / espaces aériques apparaissent également noirs du fait respectivement de l'immobilité des molécules / de la faible densité de protons.

Cependant, **l'obtention d'un signal contrasté en T1 est difficile** pour 2 raisons principales :

- Les différences de T1 entre les tissus, notamment dans le système nerveux, sont faibles
- La dépendance complète en T2 n'est pas possible car il faudrait $TE=0$, ce qui n'est pas réalisable en pratique.

4.5.4. Pondération en T2

Pour avoir une séquence pondérée en T2 (Figure 34), il faut :

- **Un TR long** (2000ms) pour diminuer le contraste en T1. L'acquisition est ainsi dépendante en T1.
- **Un TE long** (120ms) pour favoriser le contraste en T2. L'acquisition est ainsi pondérée en T2.

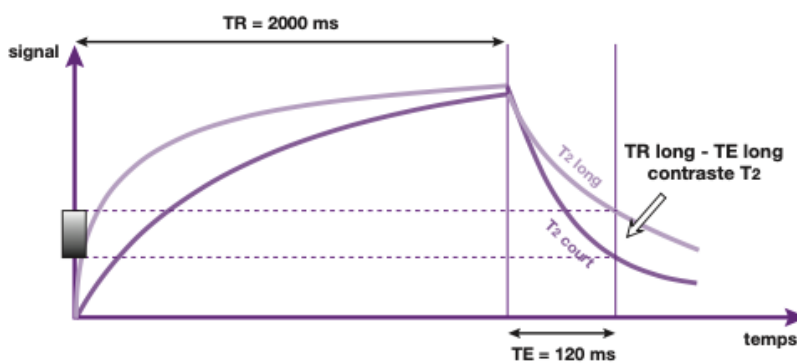


Figure 34 : Séquence longue pondérée en T2 (Kastler)

En séquence T2, **le contraste sera ainsi inversé par rapport à T1** : une substance blanche apparaîtra plus sombre qu'une substance grise, et le LCS sera blanc.

Les phénomènes pathologiques quant à eux ont tendance à **allonger le signal en T2** induisant des tissus en hyper signal.

4.5.5. Pondération en densité de proton ρ

Pour avoir une séquence pondérée en densité de protons ρ , il faut :

- Un TR (2000ms) long pour diminuer le contraste en T1 : dépendance en T1.
- Un TE (15ms) court pour diminuer le contraste en T2 : dépendance en T2.

Les différents tissus biologiques n'ayant pas une différence de densité de protons très élevés, **le contraste obtenu est généralement faible**.

Les différents résultats obtenus en fonction de la pondération choisie sont présentés sur la Figure 35.

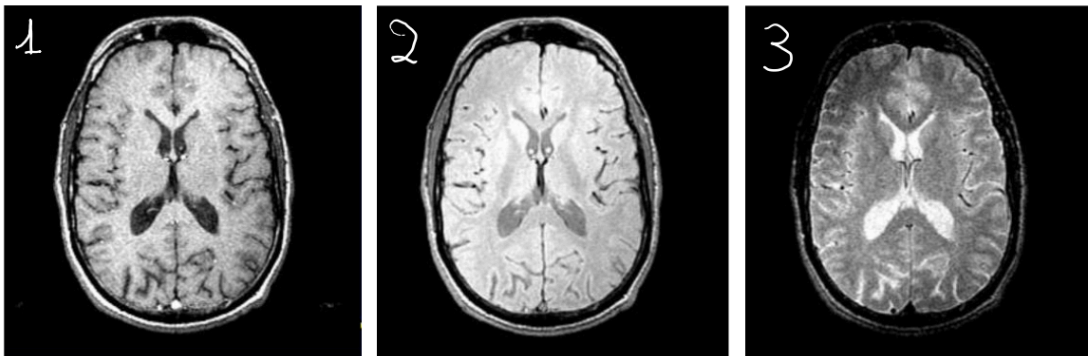


Figure 35 : IRM d'une coupe axiale de cerveau en écho de spin selon différentes séquences : pondérée en T1 (1), en densité protonique (2) et en T2 (3) (UE2 biophysique)

4.6. IRM rapide : la séquence écho de gradient

La séquence écho de gradient se distingue de l'écho spin sur plusieurs points :

- Angle de bascule généralement inférieur à 90°
- Absence d'impulsion RF 180° pour rephaser les spins

Le fait que l'angle de bascule soit inférieur à 90° diminue la quantité d'aimantation bascule et implique donc un retour à l'équilibre plus rapide de par une aimantation résiduelle selon M_z . Cette séquence permet donc de diminuer le temps de répétition TR entre chaque impulsion. L'intérêt est donc de diminuer les TR et T employés et donc permettre **un gain de temps significatif**.

De plus, contrairement aux séquences écho de spins, l'absence d'onde 180° a comme conséquences que les hétérogénéités de champ constante ne sont plus compensées. Le signal est donc pondéré en $T2^*$ et non plus T2, le rendant plus sensible aux artefacts de susceptibilité magnétique.

Pour obtenir cet écho, on met en place un gradient bipolaire dans la direction du codage en fréquence.

Un premier gradient négatif appliqué sur une très courte durée va venir déphaser les spins, puis on applique un deuxième gradient positif qui va les rephaser. Au moment exact où les déphasages s'annulent, on recueille le signal : **c'est l'écho de gradient**.

Ce deuxième gradient positif doit cependant être deux fois plus long que le négatif car l'échantillonnage en fréquence du signal n'est pas immédiat et s'effectue de part et d'autre du centre de l'écho. Le signal est alors maximal (déphasage minimal) lors de l'échantillonnage des données correspondant aux colonnes situées au centre du plan de Fourier.

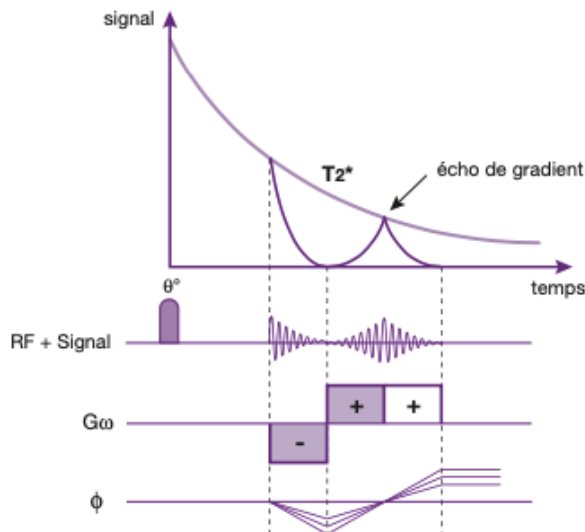


Figure 36 : Conséquences de l'application d'un gradient au moment de la réception d'un signal (Kastler)

4.7. Codage spatial du signal RMN

4.7.1. Composition d'une image

Le **pixel** est la plus petite composante élémentaire d'une image bidimensionnelle. Mais dans le cas de l'IRM, cela nécessite le passage en 3D. Pour cela, c'est le **voxel** qui est utilisé. Il représente le **volume élémentaire d'échantillonnage** dont l'intensité du signal sera reportée sur le pixel correspondant de l'image.

On définit comme **champ de vue (FOV : field of view)** les dimensions réelles du plan de coupe sélectionné. Ce FOV est représenté schématiquement comme une **matrice** à l lignes et c colonnes. (Figure 37)

Les dimensions du champ de vue et la taille de la matrice déterminent **la résolution spatiale (dimension du pixel)**. Pour un FOV donné, plus la taille de la matrice est grande, plus le pixel est petit. **L'image IRM est donc reconstruite à partir du signal RMN émis et capté par une antenne de réception.**

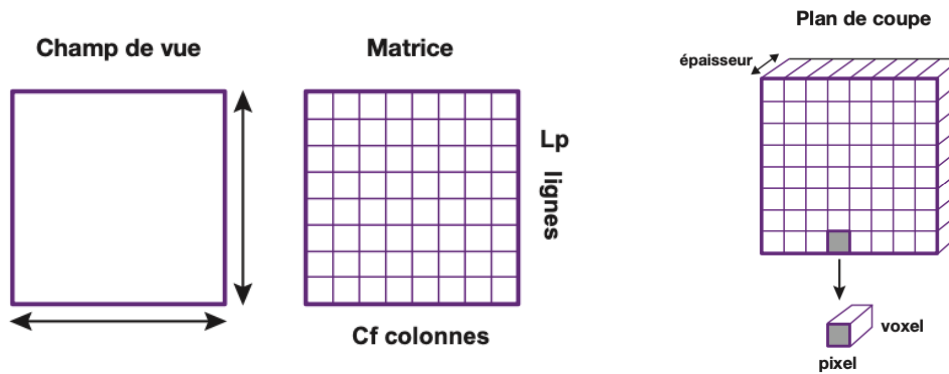


Figure 37 : Notion de champs de vue, plan de coupe, matrice, pixel et voxel (Kastler)

4.7.2. Localisation spatiale du signal

Jusqu' alors on considérait un champ homogène, induisant que tous les protons précessent à la même vitesse à la même fréquence autour de B_0 . Il convient alors de trouver une méthode pour sélectionner un plan de coupe plutôt qu'un autre, puis une fois ce plan de coupe sélectionné, comment se repérer dans la matrice de ce dernier.

On utilise alors les gradients définis précédemment : O_x O_y et O_z . Ces gradients sont linéaires car selon l'axe d'application ils augmentent d'une même quantité à chaque unité de mesure.

4.7.2.1. Sélection du plan de coupe

Si on applique l'onde RF 90° à la fréquence de Larmor, tous les protons du volume vont subir une rotation et donc émettre une grande quantité de signaux qu'il sera impossible de distinguer. Le signal est donc inexploitable.

L'idée est alors de mettre en place un **gradient G_z de champ magnétique**, se superposant au champs magnétique B_0 qui va alors augmenter de façon linéaire dans la direction où est appliqué le gradient. (Figure 38)

Supposons que la fréquence angulaire de précession des protons varie de $\Delta\omega$ tous les cm. Nous avons alors : $\omega_1 = \omega_0 + \Delta\omega$, $\omega_2 = \omega_0 + 2\Delta\omega$, $-\omega_1 = \omega_0 - \Delta\omega$...

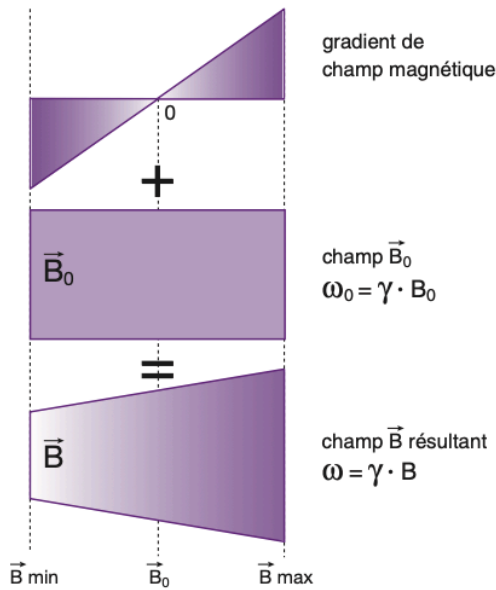


Figure 38 : Le gradient de champ magnétique sur superpose au champ magnétique principal \vec{B}_0 , les modifications de champs produites se rajoutant ou se retranchant de \vec{B}_0 (Kastler)

Ainsi, se mettent en place des plans de coupes, dans lesquels les protons précessent à des vitesses angulaires différentes. (Figure 39)

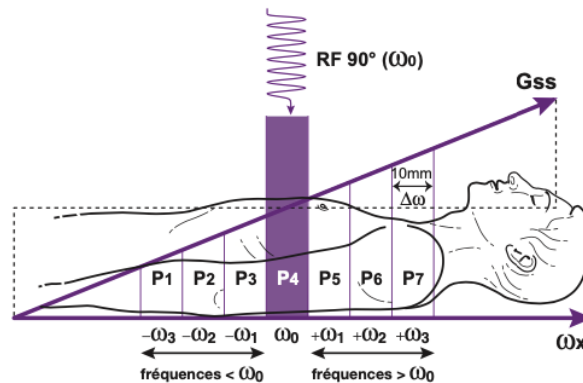


Figure 39 : Sélection d'un plan de coupe (Kastler)

Or nous avons vu précédemment que pour obtenir un phénomène de résonance, il faut que la fréquence de l'onde RF envoyée soit égale à la fréquence de Larmor. En d'autres termes, si l'on envoie une onde RF de fréquence ω_2 , seuls les protons du plan P6 (Figure 39) résonneront. Nous avons sélectionné le plan de coupe P6.

4.7.2.2. Codage en phase

A cette étape, le plan de coupe est sélectionné et est représenté par une matrice. Il faut alors différencier les lignes et les colonnes entre elles. Pour se faire, on utilise un **codage de phase** qui permet de distinguer les lignes. Ce codage consiste en l'**application d'un gradient cette fois sur l'axe Oy**, entre l'émission de l'onde RF et la réception du signal. (Figure 40) Avec ce gradient, les vitesses de récessions des protons sont modifiées selon l'axe Oy. **Un déphasage des protons selon l'axe Y** est alors induit, et va être conservé après la désactivation du gradient.

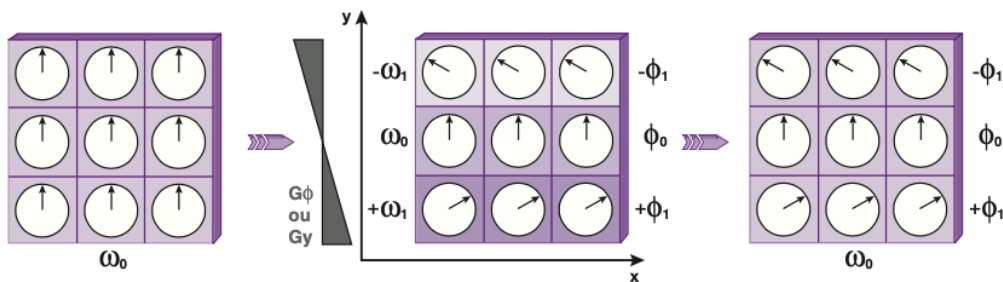


Figure 40 : Conséquences de l'application du gradient de codage en phase (Kastler)

4.7.2.3. Codage en fréquence

La précédente partie a permis d'individualiser chaque ligne de la matrice. Maintenant, l'objectif est la distinction de chaque colonne, ce qui est rendu possible grâce à l'application d'un **gradient cette fois en Ox**. (Figure 41) Ce gradient, modifiant la vitesse de précession des protons dans chaque colonne, est **appliqué pendant la réception** du signal (en effet, une application avant aurait un effet sur les phases, annulant ainsi l'étape de codage en phase).

Tous les protons d'une même colonne iront ainsi à la même vitesse lors de la réception du signal.

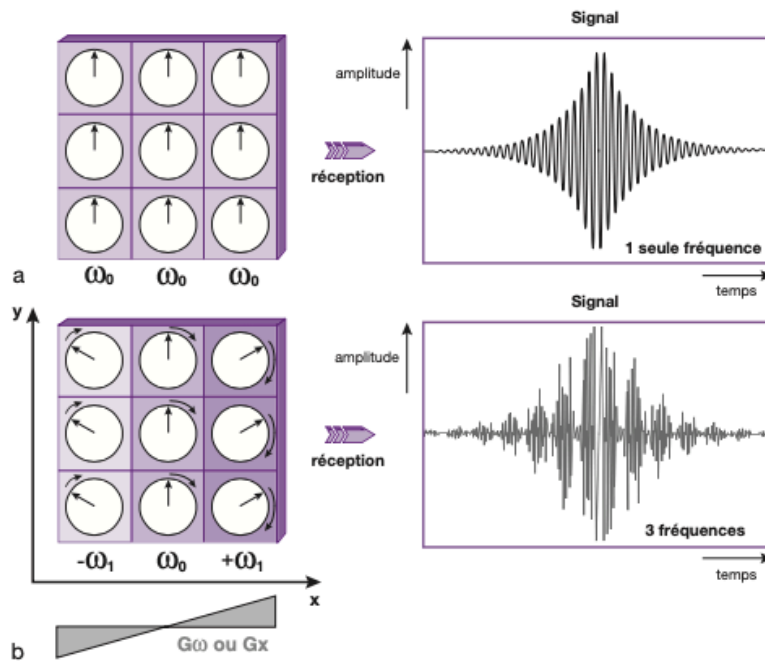


Figure 41 : Réception d'un signal sans gradient de lecture (a) et avec (b) permettant de coder les bandes de fréquences (Kastler)

→ Ainsi à l'issue de ces deux étapes, nous pouvons attribuer à chaque carré de la matrice (donc à chaque pixel) un couple [vitesse, phase] permettant un repérage spatial précis. (Figure 42)

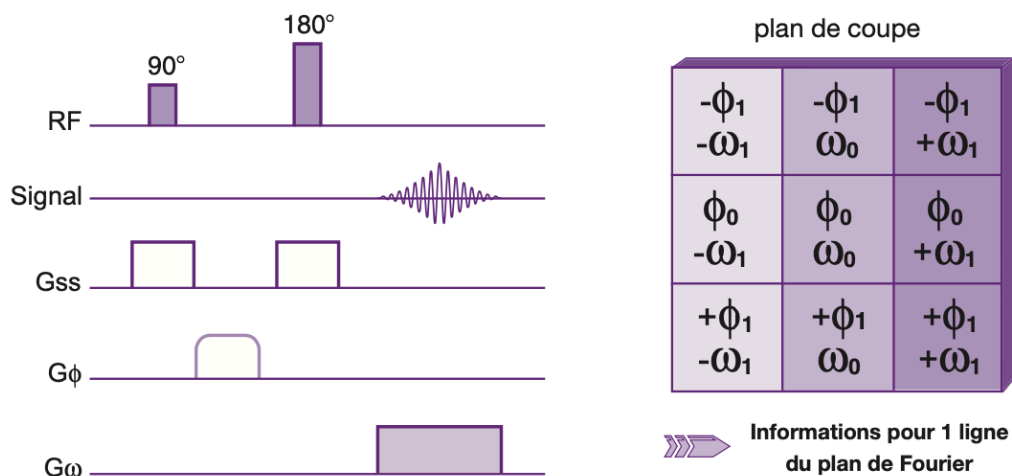


Figure 42 : Gradient de codage de phase et chronogramme de la séquence d'écho de spin (Kastler)

4.8. Reconstruction de l'image

4.8.1. La transformée de Fourier

Pour reconstruire l'image acquise, on utilise un outils mathématique nommé « **la transformée de Fourier** », qui permet d'individualiser les différentes fréquences que composent un signal. On visualise ainsi **les amplitudes par rapport à la fréquence**, et plus par rapport au temps.

Cette opération est réversible par la **transformée de Fourier inversée**, et permet **d'accéder à un signal à partir d'un spectre de fréquences**. (Figure 43)

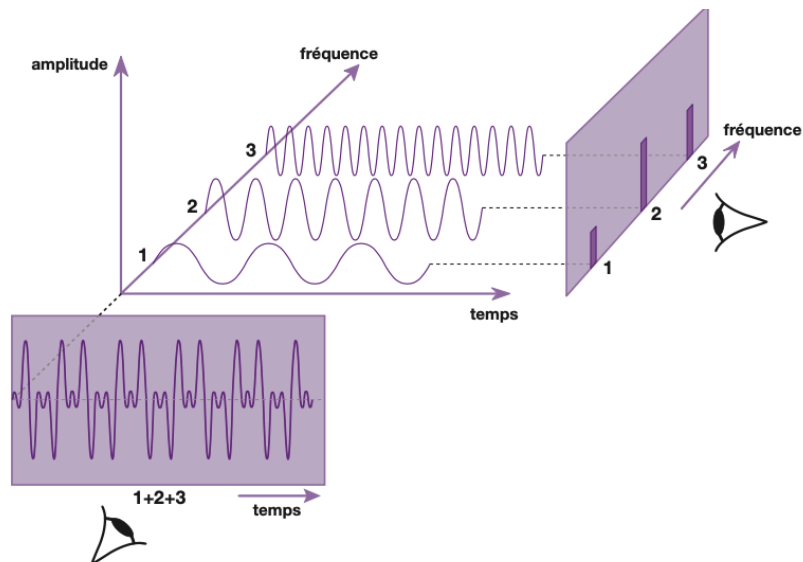


Figure 43 : Représentation graphique : transformation de l'amplitude / temps en amplitude / fréquence permettant de distinguer 3 pics de fréquences, par un simple changement de variable (Kastler)

4.8.2. Remplissage de l'espace K

Lors de l'acquisition de l'image IRM, un **double codage en phase et en fréquence est nécessaire**. On applique d'abord le codage en phase puis le codage en fréquence lors de la réception du signal, car il n'est pas possible d'appliquer ces deux gradients simultanément, l'un perturbant l'effet de l'autre et inversement.

Ainsi, lors de l'application du gradient de phase puis de celui de fréquence et lorsque le signal est acquis, nous obtenons des données pour **une ligne de la matrice**. Il faut recommencer l'opération N_y fois, N_y étant le nombre de ligne de la matrice, en incrémentant à chaque fois le gradient de phase mis en place.

La reconstruction de l'image requiert alors une **double transformée de Fourier 2D (DFT)**, c'est-à-dire en appliquant le gradient d'abord selon x puis suivant y . On applique ainsi les séquences codages phase + fréquences autant de fois qu'il y'a de ligne dans la matrice.

Le temps d'acquisition « Tac » nécessaire pour obtenir une image 2D dépend de plusieurs paramètres :

- **Le temps de répétition TR**, entre deux impulsions de 90° .
- **Le nombre de lignes N_p** de la matrice, aussi égal au nombre de fois que l'on incrémente le gradient de codage de phase.
- **Le nombre d'excitations N_{ex}** , c'est-à-dire le nombre de mesures d'une même ligne. En effet, il est parfois nécessaire de passer plusieurs fois sur chaque ligne pour améliorer la qualité de l'image.

$$T_{ac} = TR \times N_p \times N_{ex}$$

Toutes ces données recueillies au cours des séquences vont ainsi être placées dans un espace K selon k_x et k_y , correspondant exactement à un plan de Fourier. **Le domaine temporel devient le domaine spatial et la fréquence devient la fréquence spatiale**, qui correspond à la rapidité de variation de phase des spins par unité de longueur.

Ainsi, un **déphasage important** de spin correspond à une **variation rapide** et donc à **une haute fréquence spatiale**. Et les déphasages importants entraînent une **baisse du signal**.

A l'opposé, un **déphasage faible** correspond à une **basse fréquence spatiale** mais permet l'obtention d'un **signal élevé**.

La transformée de Fourier étant réversible, il est possible de transcrire les données fréquences spatiales (courbe amplitude=f(d⁻¹)) en données spatiales (amplitude=f(distance)). Ainsi en **l'appliquant doublement, car en deux dimensions**, et en associant une échelle de gris à l'ordonnée de la courbe représentant amplitude=f(distance), nous pouvons passer du plan des k à une **image interprétable**. (Figure 44)

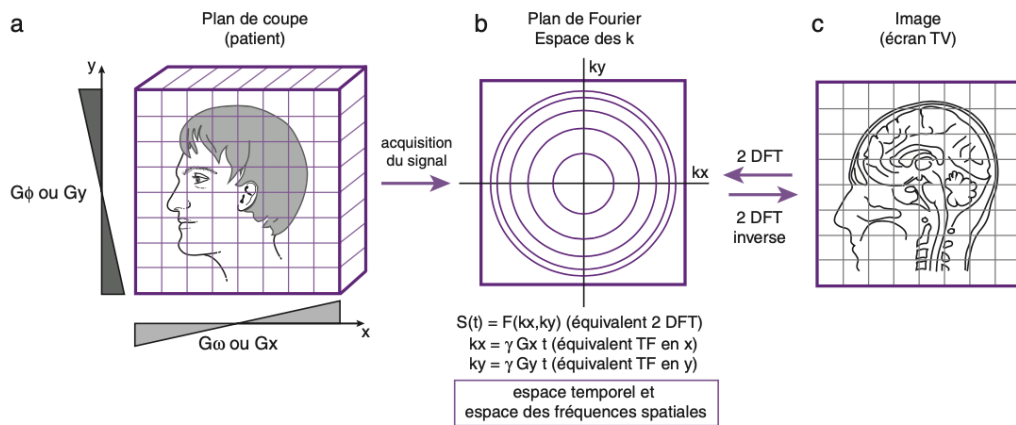


Figure 44 : Formation de l'image à partir d'un plan de coupe par l'intermédiaire du plan de Fourier rempli durant l'acquisition des données en IRM. (Kastler)

PARTIE II :

APPORTS EXPÉRIMENTAUX

1. Objectif de l'étude expérimentale

Kimotsuki et son équipe ont montré en 2004 que, comme décrit précédemment chez l'homme, des modifications liées à l'âge étaient observables par IRM sur des cerveaux de chiens *in vivo*. En effet, l'utilisation de séquences pondérées en T2 permettrait de visualiser un **hyposignal au niveau de la substance noire**, qui est de plus en plus visible avec le vieillissement. (Figure 45)

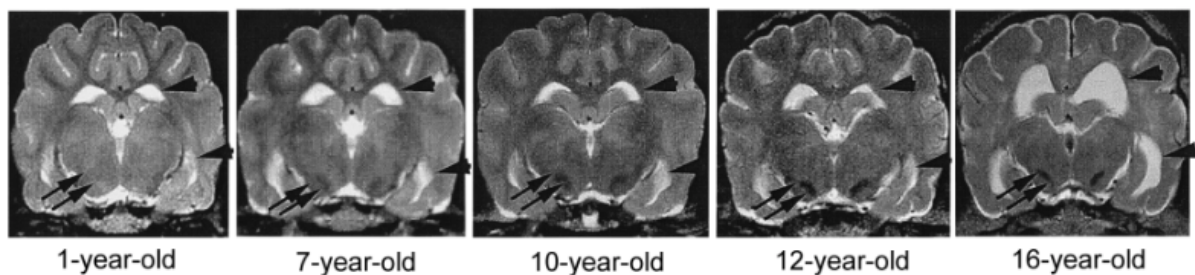


Figure 45 : Sections transverses d'images IRM T2 spin écho sur des chiens anesthésiés d'âges différents (Kimotsuki et al, 2005)

L'étude de cette zone par IRM paraît ainsi intéressante, et motive donc ce travail expérimental qui a pour but d'essayer de trouver des séquences d'IRM permettant de visualiser correctement la substance noire et ses modifications, sur des encéphales de chiens de tout âge et toute taille confondue. L'objectif de l'étude est également de réaliser ces IRM en **conditions *ex vivo post mortem***, à savoir sur des cerveaux conservés dans le **formol**, contrairement à ce qui a été réalisé par Kimotsuki et son équipe. De plus, une IRM de puissance d'aimantation moindre (3T contre 4T) sera utilisée ici, ce qui justifiera probablement le choix de séquences légèrement différentes. Se basant sur les résultats de son équipe, **la pondération en T2** peut donc être à nouveau utilisée, mais d'autres séquences pourraient aussi se révéler intéressantes pour contraster d'autres éléments caractéristiques de la substance noire, comme la neuromélanine connue pour être observable en T1.

2. Matériels et méthodes

2.1. Sujets d'études et protocole de prélèvement

2.1.1. Animaux

Les encéphales sont prélevés sur des chiens de tout âge, euthanasiés pour diverses raisons, en grande partie au CHV Languedocia de Montpellier. Les informations concernant chaque sujet sont conservées dans la mesure du possible (âge de l'animal, race, sexe, protocole d'euthanasie, délai entre euthanasie et prélèvement...) (Figure 46).

Nom	Race	Age	Sexe	Poids
Carmen	Bouledogue français	12 ans	Femelle	NE
Fason	Épagneul	9 ans	Mâle castré	NE
Emy	Sharpeï	10 ans	Mâle castré	NE
Sujet 1	Berger allemand x Tervueren	13 ans	Femelle stérilisée	46 kg

Figure 46 Informations sur l'origine des encéphales

2.1.2. Consentement éclairé du propriétaire

Un **consentement éclairé** présentant l'étude, ses objectifs, son déroulement et les acteurs impliqués, est présenté à chaque propriétaire afin d'obtenir un accord pour la participation du chien à l'étude (Annexes 1 et 2).

2.1.3. Prélèvement et conservation

Un protocole standardisé est mis en place pour le prélèvement des encéphales hors de la boîte crânienne, comme le montre le schéma de la *Figure 47* :

- ouverture cutanée sur la ligne médiane de la jonction de l'os nasal avec l'os frontal jusqu'à vertèbre cervicale C2
- désinsertion des muscles temporaux sur le calvarium
- section des muscles cervicaux rostraux qui s'attachent sur l'os occipital

- à la scie circulaire, ligne de coupe dans le plan dorsal : de part et d'autre du foramen magnum puis rostralement à gauche et à droite, parallèlement à l'arcade zygomatique jusqu'à l'os frontal.
- contre appui dans le trait de section avec une lame épaisse pour désinsérer la partie dorsale de la coupe osseuse
- récliner le morceau de crâne
- coupe de la moelle spinale le plus caudalement possible puis en mettant la tête vers le bas, désinsertion des nerfs crâniens par ordre décroissant jusqu'au bulbe olfactif.

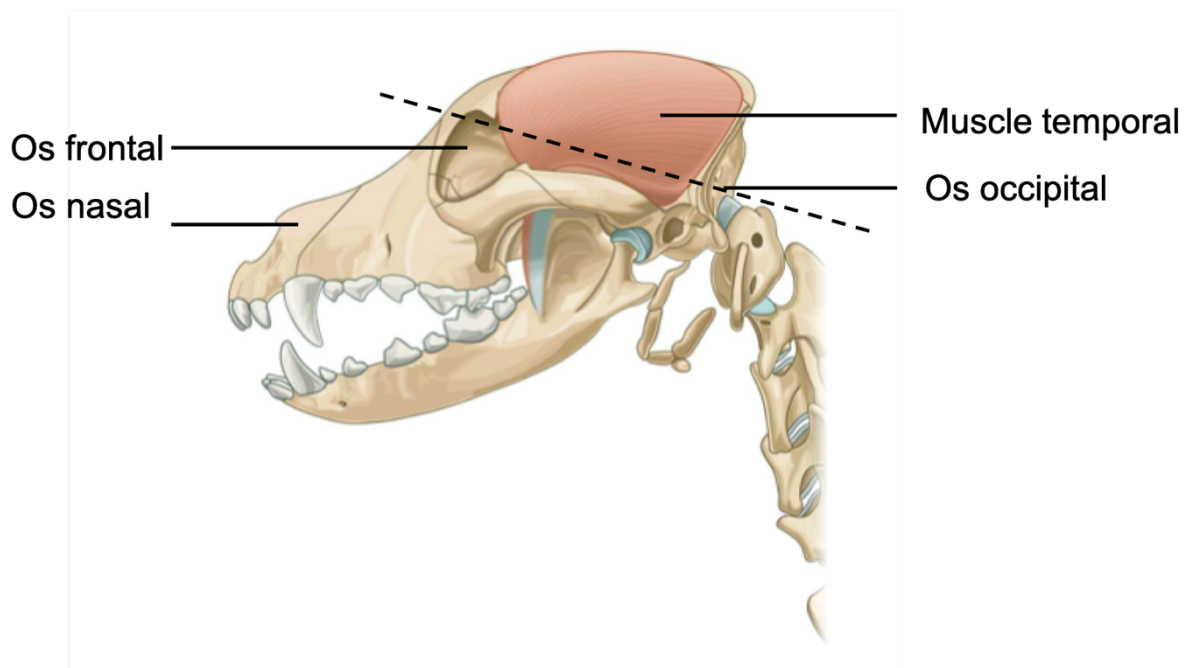


Figure 47 : Crâne du chien et principaux os/muscles utiles comme repère anatomique pour la désinsertion de l'encéphale, trait de coupe en pointillés (adapté de IMAIOS vet-anatomy)

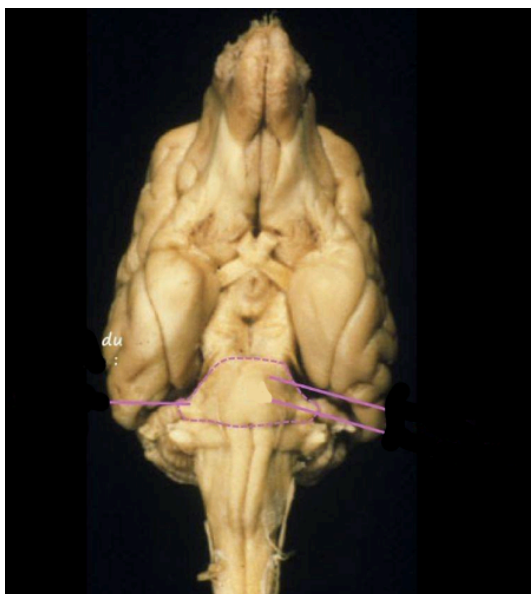

Figure 48 : Vue ventrale de l'encéphale de chien désinséré de sa boîte crânienne (adapté de cours anatomie ENVT)

2.1.4. Conservation des cerveaux

Afin de réaliser ces études IRM en conditions *post mortem*, il est nécessaire d'utiliser une méthode de conservation pour limiter le processus de dégradation rapide qui s'effectue après la mort de l'organisme. Nous avons donc utilisé la méthode de conservation la plus répandue : la **fixation au formol**, ou formaldéhyde.

La fixation au formol des tissus biologiques correspond à une méthode qui vise à ralentir ou stopper la détérioration causée par les bactéries et les processus d'autolyse, où les enzymes intracellulaires se libèrent suite à la rupture des membranes cellulaires, et permet donc la préservation à long terme des tissus en vue de leur stockage prolongé (*Dawe et al. 2009*).

La durée totale maximale entre l'euthanasie et la mise en formol de l'encéphale prélevé a été fixée à deux heures. La durée entre le jour du prélèvement et l'acquisition IRM est variable mais elle est au moins supérieure à 5 mois.

2.2. Séquences et paramètres IRM utilisés

Les premières séquences testées sur les encéphales de chien ont été des **séquences écho de spin pondérées en T2**. Elles semblent être intéressantes pour étudier la substance noire car elles sont efficaces dans l'étude de tissus **riches en eau** et leur pathologie.

Contrairement au **T1 où le contraste est dit « anatomique »**, **le T2 donne des images avec un contraste inversé** : la substance blanche apparaît plus foncée ou en hyposignal, la substance grise est en iso signal et le LCS est blanc, en hypersignal. La substance noire faisant partie des noyaux gris centraux, on s'attendrait donc à voir une substance noire en **isosignal**.

Cependant, comme évoqué précédemment, le signal pondéré en T2 est sensible aux substances ferromagnétiques, et les zones hypointenses en IRM T2 sont étroitement liées à la teneur en fer élevée dans les tissus (*Drayer et al, 1986*).

C'est le cas pour la substance noire, ainsi elle devrait être visible sous la forme d'une zone en **hyposignal** sur l'IRM T2.

En effet, lorsqu'une coupe coronale (ou frontale) du mésencéphale est réalisée par IRM, la SN est à proximité immédiate des pédoncules cérébraux qui sont des structures de la substance blanche et donc apparaissent en **hyposignal**, donc foncé, sur l'image T2. La SN, si elle est visible, devrait alors contraster et former un détachement n'ayant pas le même niveau de gris que les structures environnantes. L'isosignal de la SN, rendu hyposignal par les substances ferromagnétiques devraient alors faire apparaître ce détachement en **hyposignal** moins marqué que l'hyposignal présenté par le pédoncule cérébral. Ainsi on s'attend à avoir un **gradient** allant de **l'isosignal à l'hyposignal en fonction de la concentration croissante en fer au sein de la SN**.

On utilise alors un **TR long et un TE long** pour obtenir un **contraste en T2**. Les différents paramètres d'acquisition et de géométrie sont présentés Figure 49. Différents tests sont réalisés sur les premières acquisitions pour déterminer les paramètres d'acquisitions les plus adaptés pour un contraste en T2 idéal.

	<i>Paramètres d'acquisition</i>		<i>Paramètres de géométrie : taille de la matrice</i>
<i>Sujet</i>	<i>TR (ms)</i>	<i>TE (ms)</i>	128x128x100
Fiona	2000	75	
Fason	2000	75	
Emy	2000	75	
Sujet 1	2000	100	

Figure 49 : Paramètres d'acquisition et de géométrie utilisés

Toutes ces acquisitions sont réalisées à l'aide d'une **IRM 3 Tesla Philips ACHIEVA** dStream à aimant court appartenant plateau technique **l'UMR 1214 ToNIC** du pavillon Baudot CHU Purpan.

2.3. Conséquences attendues de la conservation en formol sur les images IRM

En IRM, la distinction entre substance blanche et substance grise de l'encéphale repose sur la densité et la mobilité des protons d'eau. La matière blanche contient 72 % d'eau, la matière grise 84 % et le liquide cébrospinal 97 %. Cependant, l'utilisation du formol pour la préservation des tissus déshydrate ces derniers, altérant les propriétés IRM en diminuant la teneur en eau. Cette **déshydratation** réduit la différence de mobilité aqueuse entre matière blanche et grise, compromettant ainsi leur distinction en imagerie.

De plus, il est connu que cette déshydratation par le formol **diminue de façon significative les temps de relaxation longitudinale T1 et transversale T2**. Cette réduction s'opère de manière plus lente dans les tissus profonds en comparaison avec les tissus superficiels, en raison de la diffusion et de la fixation du formol. La décroissance du temps T1 se produit dans les régions de matière grise et blanche, tandis que la diminution du temps T2 impacte principalement la matière blanche ([Haga et al. 2019](#))

Certaines études montrent également qu'une période de 4 à 6 mois après le décès est nécessaire pour que les valeurs se stabilisent. (Droby *et al.* 2015)

3. Résultats

3.1. Sélection du plan de coupe

Les images étudiées sont des coupes axiales au niveau du mésencéphale. (Figure 50)

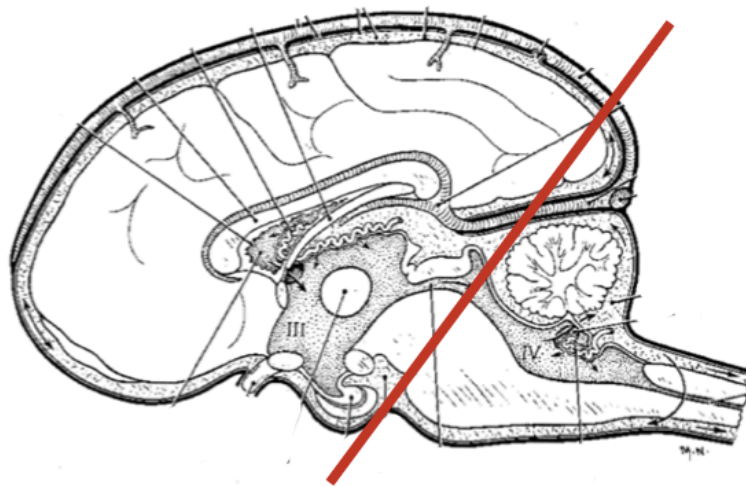


Figure 50 : plan de coupe IRM sur le mésencéphale

3.2. Images obtenues et identification des structures

La qualité des images obtenue est assez variable, notamment par des différences d'état de conservation de la structure des encéphales. En revanche, dans toutes les séquences, un bon contraste T2 a été obtenu. Il est globalement possible d'identifier la majorité des structures connues sur tous les encéphales. (Figure 51) Ainsi, à l'aide de ces repères anatomiques, il est possible de deviner l'emplacement hypothétique de la substance noire et ainsi vérifier s'il apparaît une zone hypointense, notamment à proximité des pieds de pédoncules cérébraux (Figure 52). Cette substance noire semble alors être bien délimitée, en hyposignal qui paraît cependant plus en isosignal que les pédoncules.

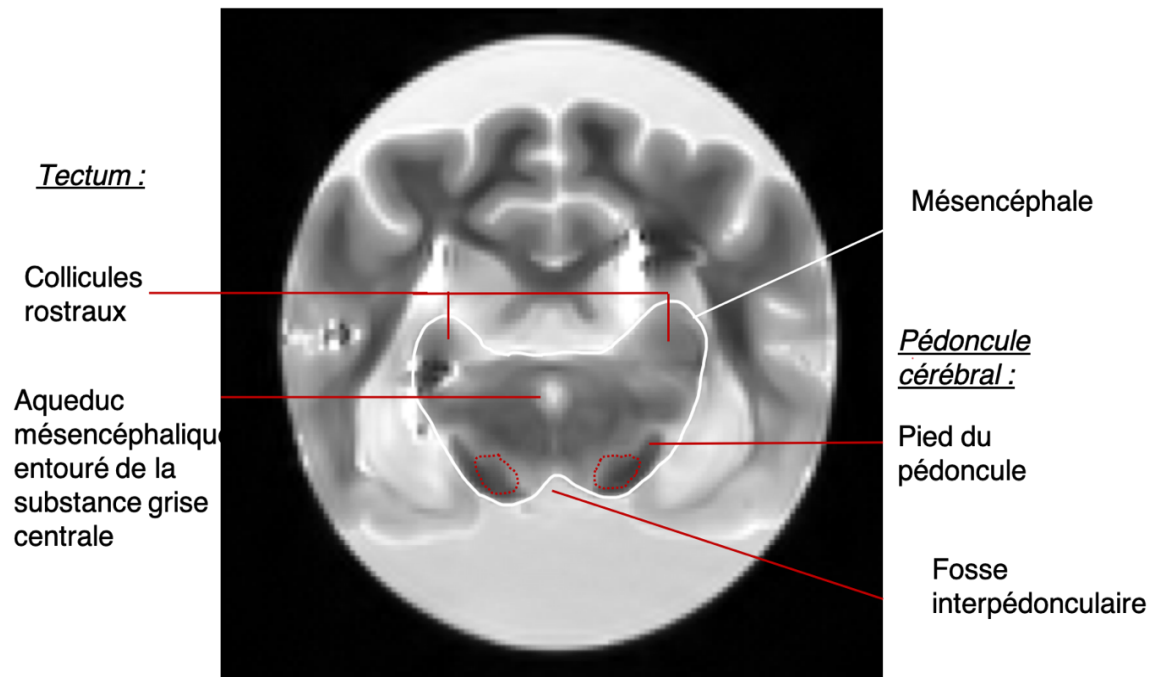


Figure 52 : coupe axiale en IRM T2 SE sur le chien Carmen (12 ans). La substance noire est la zone hypointense entourée de pointillés rouges.

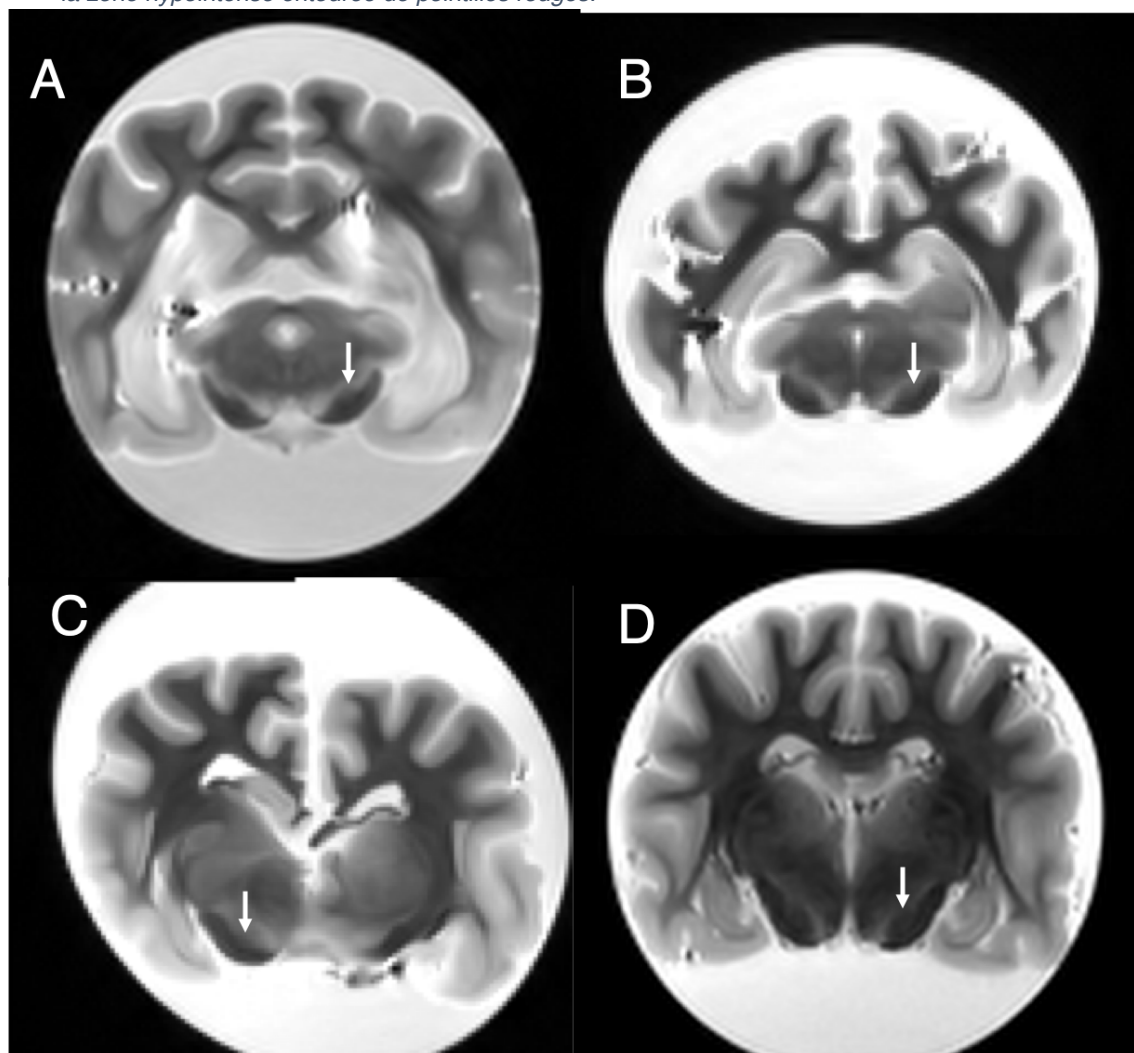


Figure 51 : Images IRM T2 SE de coupe axiale de différents cerveaux : A = Carmen (12ans) , B = Emy (10 ans) , C = Fason (9 ans) , D=Sujet 1 (12 ans). Les substances noires sont indiquées par une flèche.

4. Discussion et limites

4.1. Interprétation

Des zones hypo-intenses sont observées sur les images IRM T2 écho de spin au niveau de la substance noire sur la plupart de nos sujets.

Comme évoqué précédemment, nombreuses sont les études qui rapportent que ces zones hypo-intenses sur des images IRM T2 de sujets humains semblent s'expliquer majoritairement pas une **accumulation de fer** dans cette structure. (*Aoki et al, 1989*). De plus, une tendance semble s'observer ici : la SN présente un **signal hypointense accru chez les individus âgés** par rapport aux plus jeunes, où elle affiche un signal iso-intense (comparé au signal du pédoncule). (Figure 53)

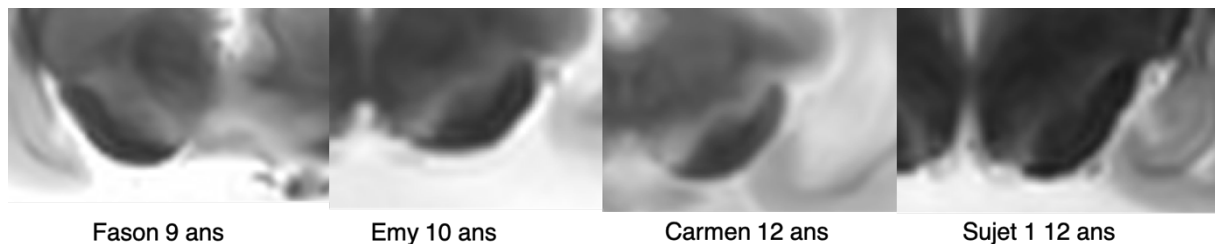


Figure 53 : Aspect de la substance noire sur les acquisitions IRM T2 en fonction de l'âge du sujet

En confrontant cette observation avec la théorie d'un gradient vers l'hyposignal en fonction de la concentration ferrique, il est possible d'émettre des hypothèses sur **une possible augmentation de la concentration de fer au sein de la substance noire du chien au fil du vieillissement**. Cette observation semblait se vérifier sur des encéphales de chien en conditions *in vivo* (*Kimotsuki et al. 2005*), notamment sur les chiens les plus âgés.

Bien que les causes et les effets de cette accumulation ferrique ne soient pas encore complètement connues, il est maintenant largement accepté qu'elle provoque une libération de radicaux libres entraînant une **mort neuronale**. Ainsi, même si les chiens utilisés pendant l'expérience ne semblaient pas montrer de trouble neurologique évident, il est suggéré que cette accumulation de fer dans la substance noire avec l'âge pourrait affecter les fonctions neurologiques du chien.

4.2. Difficultés rencontrées

Au cours du travail expérimental, des difficultés ont été rencontrées, notamment lors de la phase de récupération des sujets d'étude. En effet, la nécessité d'extraire et placer l'encéphale dans le formol dans un délai de 2h maximum après la mort de l'animal impose des contraintes logistiques lourdes, et notamment un accès à un nombre suffisant d'euthanasies. De plus, solliciter le consentement éclairé d'un propriétaire lors d'une procédure de fin de vie s'avère être une tâche délicate. Cette facette de la composante expérimentale a été sous-estimée, ce qui a engendré des retards significatifs dans notre progression.

Enfin, des difficultés techniques se sont révélées lors de la réalisation des IRM. En effet, peu de données sont disponibles pour aider à fixer les paramètres d'une séquence IRM qui a pour but de visualiser la substance noire chez le chien. Cette substance noire est une zone millimétrique dans le cerveau des chiens, qui est déjà de taille réduite par rapport à ceux de l'Homme. Des premiers tests réalisés en IRM 3T ne montraient pas une résolution suffisante pour faire apparaître distinctement la substance noire et les images n'étaient pas satisfaisantes. En conséquence, des essais ont été conduits avec une imagerie par résonance magnétique 7T, mais en raison de la nette augmentation de la durée d'acquisition, la possibilité de reproduire ces expériences sur un grand nombre de cerveaux en vue de la comparaison des images entre les chiens devenait difficilement réalisable d'un point de vue logistique. La réalisation de plusieurs acquisitions « tests » en variant les paramètres d'acquisition a permis donc au bout d'un certain temps d'obtenir des résultats satisfaisants et répétables.

4.3. Limites

La principale limite de l'étude découle du nombre faible de l'effectifs des modèles d'études. En effet, cela s'explique notamment par la difficulté de se procurer des encéphales en bon état de conservation peu après la mort. Il est ainsi difficile de tirer des conclusions générales des résultats obtenus par cette étude. Cependant, l'objectif était principalement de savoir s'il existait une méthode d'imagerie avec un IRM de puissance moyenne pour visualiser la substance noire sur une encéphale de

chien en conditions *post mortem*. La réponse apportée est donc qu'il est possible de visualiser la substance noire dans des encéphales de chiens *post mortem* conservés dans du formol à l'aide d'une IRM 3T et de séquences T2 écho de spin, notamment chez des sujets âgés.

De plus, les images obtenues sont issues d'une IRM 3T, qui comme évoqué précédemment ne permet pas une résolution suffisante pour délimiter avec précision une minuscule structure comme la substance noire, et donc rend difficile l'objectif de vouloir faire une étude comparative précise sur plusieurs sujets. La conservation dans le formol biaise également le signal RMN, ce qui explique les différences d'images obtenues avec l'étude de KIMOTSUKI réalisée *in vivo* et avec une IRM 3T.

4.4. Perspectives

De nombreuses possibilités de continuité et d'approfondissement s'ouvrent à la suite de ces travaux. Il sera ainsi intéressant de trouver une méthode IRM en **séquence T1** qui permet de bien visualiser la substance noire, notamment par le biais de la **neuromélanine**. De plus, de nombreuses méthodes IRM sont aussi à expérimenter sur des encéphales de chien formolés, comme l'écho de gradient qui exacerbe les hétérogénéités de champs, et notamment celles induites par les substances ferromagnétiques, permettant alors en théorie un meilleur contraste entre la substance noire et les structures environnantes. La **méthode IRM super résolution**, qui utilise des algorithmes de traitement de nombreuses images obtenues par différentes séquences afin d'augmenter la résolution spatiale de l'image finale, pourrait aussi s'avérer intéressante pour étudier plus précisément cette substance noire.

Ainsi, une étude comparative sur un grand nombre d'encéphales de chien, de tout âge et tout historique médical, pourrait être réalisée dans le but de trouver des **modifications de l'aspect de la substance noire chez le chien par IRM en fonction du vieillissement**, et ainsi approfondir les hypothèses évoquées à partir des résultats de cette thèse. Il pourra aussi être intéressant de s'intéresser aux différences d'aspect de la SN en fonction de pathologies, neurologique ou non, pour finalement avancer

dans la compréhension des maladies neurodégénératives chez le chien mais aussi chez l'Homme.

Enfin, il serait intéressant à l'avenir de réaliser les séquences IRM que nous avons mises au point au cours de cette thèse sur des chiens sains et vivants, anesthésiés à l'aide d'une machine d'anesthésie volatile amagnétique présente au sein du pavillon Baudot

CONCLUSION

Cette thèse participe à la dynamique de compréhension des maladies neurodégénératives et notamment la maladie de Parkinson, en plaçant le chien comme modèle d'étude de ces affections.

L'analyse approfondie de la littérature a consolidé nos connaissances sur la maladie de Parkinson et souligné l'utilité de l'IRM pour son exploration détaillée, tout en démontrant le manque de données spécifique à l'espèce canine. Dans une perspective expérimentale, l'établissement d'une méthodologie d'IRM permettant la visualisation post-mortem de la substance noire sur des encéphales de chiens conservés dans le formol, notamment grâce à l'utilisation de séquences T2 écho de spin permet d'observer avec précision la substance noire au sein de l'encéphale. Des études ultérieures sur l'imagerie de la substance noire en séquence T1 et sur des animaux vivants permettront d'apporter une meilleure compréhension des mécanismes sous-jacents à la maladie de Parkinson et plus globalement aux différentes maladies neurodégénératives en ouvrant de nouvelles possibilités pour leurs diagnostics et d'éventuelles pistes thérapeutiques.

BIBLIOGRAPHIE

Aoki S, Okada Y, Nishimura K, Barkovich AJ, Kjos BO, Brasch RC, Norman D. Normal deposition of brain iron in childhood and adolescence: MR imaging at 1.5 T. *Radiology*. 1989 Aug;172(2):381-5. doi: 10.1148/radiology.172.2.2748819. PMID: 2748819.

CHAUDHURI, K. Ray, 2016. Progression and biomarkers for Parkinson disease: Merging motor with nonmotor symptoms. *Neurology*. 12 juillet 2016. Vol. 87, n° 2, pp. 128-129. DOI 10.1212/WNL.0000000000002664.

CHENG, Hsiao-Chun, ULANE, Christina M. et BURKE, Robert E., 2010. Clinical progression in Parkinson disease and the neurobiology of axons. *Annals of Neurology*. juin 2010. Vol. 67, n° 6, pp. 715-725. DOI 10.1002/ana.21995.

DAMIER, P, HIRSCH, E C, AGID, Y et GRAYBIEL, A M, [sans date]. The substantia nigra of the human brain. .

DAWE, Robert J., BENNETT, David A., SCHNEIDER, Julie A., VASIREDDI, Sunil K. et ARFANAKIS, Konstantinos, 2009. Postmortem MRI of human brain hemispheres: T_2 relaxation times during formaldehyde fixation. *Magnetic Resonance in Medicine*. avril 2009. Vol. 61, n° 4, pp. 810-818. DOI 10.1002/mrm.21909.

DEMATTEI, M., LEVI, A.C. et FARIELLO, R.G., 1986. Neuromelanin pigment in substantia nigra neurons of rats and dogs. *Neuroscience Letters*. décembre 1986. Vol. 72, n° 1, pp. 37-42. DOI 10.1016/0304-3940(86)90614-2.

DORSEY, E. Ray, SHERER, Todd, OKUN, Michael S. et BLOEM, Bastiaan R., 2018. The Emerging Evidence of the Parkinson Pandemic. BRUNDIN, Patrik, LANGSTON, J. William et BLOEM, Bastiaan R. (éd.), *Journal of Parkinson's Disease*. 18 décembre 2018. Vol. 8, n° s1, pp. S3-S8. DOI 10.3233/JPD-181474.

DROBY, Amgad, LUKAS, Carsten, SCHÄNZER, Anne, SPIWOKS-BECKER, Isabella, GIORGIO, Antonio, GOLD, Ralf, DE STEFANO, Nicola, KUGEL, Harald, DEPPE, Michael, WIENDL, Heinz, MEUTH, Sven G., ACKER, Till, ZIPP, Frauke et DEICHMANN, Ralf, 2015. A human post-mortem brain model for the standardization of multi-centre MRI studies. *NeuroImage*. avril 2015. Vol. 110, pp. 11-21. DOI 10.1016/j.neuroimage.2015.01.028.

EHRMINGER, Mickael, LATIMIER, Alice, PYATIGORSKAYA, Nadya, GARCIA-LORENZO, Daniel, LEU-SEMENESCU, Smaranda, VIDAILHET, Marie, LEHERICY, Stéphane et ARNULF, Isabelle, 2016. The coeruleus/subcoeruleus complex in idiopathic rapid eye movement sleep behaviour disorder. *Brain: A Journal of Neurology*. avril 2016. Vol. 139, n° Pt 4, pp. 1180-1188. DOI 10.1093/brain/aww006.

FEARNLEY, Julian M. et LEES, Andrew J., 1991. AGEING AND PARKINSON'S DISEASE: SUBSTANTIA NIGRA REGIONAL SELECTIVITY. *Brain*. 1991. Vol. 114, n° 5, pp. 2283-2301. DOI 10.1093/brain/114.5.2283.

FEIGIN, Valery L, ABAJOBIR, Amanuel Alemu, ABATE, Kalkidan Hassen, ABD-ALLAH, Foad, ABDULLE, Abdishakur M, ABERA, Semaw Ferede, ABYU, Gebre Yitayih, AHMED, Muktar Beshir, AICHOOR, Amani Nidhal, AICHOOR, Ibtihel, AICHOOR, Miloud Taki Eddine, AKINYEMI, Rufus Olusola, ALABED, Samer, AL-RADDADI, Rajaa, ALVIS-GUZMAN, Nelson, AMARE, Azmeraw T., ANSARI,

Hossein, ANWARI, Palwasha, ÄRNLÖV, Johan, ASAYESH, Hamid, ASGEDOM, Solomon Weldegebreal, ATEY, Tesfay Mehari, AVILA-BURGOS, Leticia, FRINEL, Euripide, AVOKPAHO, G. Arthur, AZARPAZHOOH, Mahmood Reza, BARAC, Aleksandra, BARBOZA, Miguel, BARKER-COLLO, Suzanne L, BÄRNIGHAUSEN, Till, BEDI, Neeraj, BEGHI, Ettore, BENNETT, Derrick A, BENSENOR, Isabela M, BERHANE, Adugnaw, BETSU, Balem Demtsu, BHAUMIK, Soumyadeep, BIRLIK, Sait Montes, BIRYUKOV, Stan, BONEYA, Dube Jara, BULTO, Lemma Negesa Bulto, CARABIN, Hélène, CASEY, Daniel, CASTAÑEDA-ORJUELA, Carlos A., CATALÁ-LÓPEZ, Ferrán, CHEN, Honglei, CHITHEER, Abdulaal A, CHOWDHURY, Rajiv, CHRISTENSEN, Hanne, DANDONA, Lalit, DANDONA, Rakhi, DE VEBER, Gabrielle A, DHARMARATNE, Samath D, DO, Huyen Phuc, DOKOVA, Klara, DORSEY, E Ray, ELLENBOGEN, Richard G, ESKANDARIEH, Sharareh, FARVID, Maryam S, FERESHTEHNEJAD, Seyed-Mohammad, FISCHER, Florian, FOREMAN, Kyle J, GELEIJNSE, Johanna M, GILLUM, Richard F, GIUSSANI, Giorgia, GOLDBERG, Ellen M, GONA, Philimon N, GOULART, Alessandra Carvalho, GUGNANI, Harish Chander, GUPTA, Rahul, HACHINSKI, Vladimir, GUPTA, Rajeev, HAMADEH, Randah Ribhi, HAMBISA, Mitiku, HANKEY, Graeme J, HARERI, Habtamu Abera, HAVMOELLER, Rasmus, HAY, Simon I, HEYDARPOUR, Pouria, HOTEZ, Peter J, JAKOVLJEVIC, Mihajlo (Michael) B, JAVANBAKHT, Mehdi, JEEMON, Panniyammakal, JONAS, Jost B, KALKONDE, Yogeshwar, KANDEL, Amit, KARCH, André, KASAEIAN, Amir, KASTOR, Anshul, KEIYORO, Peter Njenga, KHADER, Yousef Saleh, KHALIL, Ibrahim A, KHAN, Ejaz Ahmad, KHANG, Young-Ho, TAWFIH, Abdullah, KHOJA, Abdullah, KHUBCHANDANI, Jagdish, KULKARNI, Chanda, KIM, Daniel, KIM, Yun Jin, KIVIMAKI, Mika, KOKUBO, Yoshihiro, KOSEN, Soewarta, KRAVCHENKO, Michael, KRISHNAMURTHI, Rita Vanmala, DEFO, Barthelemy Kuate, KUMAR, G Anil, KUMAR, Rashmi, KYU, Hmwe H, LARSSON, Anders, LAVADOS, Pablo M, LI, Yongmei, LIANG, Xiaofeng, LIBEN, Misgan Legesse, LO, Warren D, LOGROSCINO, Giancarlo, LOTUFO, Paulo A, LOY, Clement T, MACKAY, Mark T, EL RAZEK, Hassan Magdy Abd, EL RAZEK, Mohammed Magdy Abd, MAJEED, Azeem, MALEKZADEH, Reza, MANHERTZ, Treh, MANTOVANI, Lorenzo G, MASSANO, João, MAZIDI, Mohsen, MCALINDEN, Colm, MEHATA, Suresh, MEHNDIRATTA, Man Mohan, MEMISH, Ziad A, MENDOZA, Walter, MENGISTIE, Mubarek Abera, MENSAH, George A, MERETOJA, Atte, MEZGEBE, Haftay Berhane, MILLER, Ted R, MISHRA, Shiva Raj, IBRAHIM, Norlinah Mohamed, MOHAMMADI, Alireza, MOHAMMED, Kedir Endris, MOHAMMED, Shafiu, MOKDAD, Ali H, MORADI-LAKEH, Maziar, VELASQUEZ, Ilais Moreno, MUSA, Kamarul Imran, NAGHAVI, Mohsen, NGUNJIRI, Josephine Wanjiku, NGUYEN, Cuong Tat, NGUYEN, Grant, LE NGUYEN, Quyen, NGUYEN, Trang Huyen, NICHOLS, Emma, NINGRUM, Dina Nur Anggraini, NONG, Vuong Minh, NORRVING, Bo, NOUBIAP, Jean Jacques N, OGBO, Felix Akpojene, OWOLABI, Mayowa O, PANDIAN, Jeyaraj D., PARMAR, Priyakumari Ganesh, PEREIRA, David M, PETZOLD, Max, PHILLIPS, Michael Robert, PIRADOV, Michael A, POULTON, Richie G., POURMALEK, Farshad, QORBANI, Mostafa, RAFAY, Anwar, RAHMAN, Mahfuzar, RAHMAN, Mohammad HifzUr, RAI, Rajesh Kumar, RAJSIC, Sasa, RANTA, Annemarei, RAWAF, Salman, RENZHO, Andre M.N., REZAI, Mohammad Sadegh, ROTH, Gregory A, ROSHANDEL, Gholamreza, RUBAGOTTI, Enrico, SACHDEV, Perminder, SAFIRI, Saeid, SAHATHEVAN, Ramesh, SAHRAIAN, Mohammad Ali, SAMY, Abdallah M., SANTALUCIA, Paula, SANTOS, Itamar S,

SARTORIUS, Benn, SATPATHY, Maheswar, SAWHNEY, Monika, SAYLAN, Mete I, SEPANLOU, Sadaf G, SHAIKH, Masood Ali, SHAKIR, Raad, SHAMSIZADEH, Morteza, SHETH, Kevin N, SHIGEMATSU, Mika, SHOMAN, Haitham, SILVA, Diego Augusto Santos, SMITH, Mari, SOBNGWI, Eugene, SPOSATO, Luciano A, STANAWAY, Jeffrey D, STEIN, Dan J, STEINER, Timothy J, STOVNER, Lars Jacob, ABDULKADER, Rizwan Suliankatchi, EI SZOEKE, Cassandra, TABARÉS-SEISDEDOS, Rafael, TANNE, David, THEADOM, Alice M, THRIFT, Amanda G, TIRSCHWELL, David L, TOPOR-MADRY, Roman, TRAN, Bach Xuan, TRUELSEN, Thomas, TUEM, Kald Beshir, UKWAJA, Kingsley Nnanna, UTHMAN, Olalekan A, VARAKIN, Yuri Y, VASANKARI, Tommi, VENKETASUBRAMANIAN, Narayanaswamy, VLASSOV, Vasilii Victorovich, WADILO, Fiseha, WAKAYO, Tolassa, WALLIN, Mitchell T, WEIDERPASS, Elisabete, WESTERMAN, Ronny, WIJERATNE, Tissa, WIYSONGE, Charles Shey, WOLDU, Minyahil Alebachew, WOLFE, Charles D A, XAVIER, Denis, XU, Gelin, YANO, Yuichiro, YIMAM, Hassen Hamid, YONEMOTO, Naohiro, YU, Chuanhua, ZAIDI, Zoubida, EL SAYED ZAKI, Maysaa, ZUNT, Joseph R, MURRAY, Christopher J L et VOS, Theo, 2017. Global, regional, and national burden of neurological disorders during 1990–2015: a systematic analysis for the Global Burden of Disease Study 2015. *The Lancet Neurology*. novembre 2017. Vol. 16, n° 11, pp. 877-897. DOI 10.1016/S1474-4422(17)30299-5.

HAGA, Yawara, HATA, Junichi, UEMATSU, Akiko, SEKI, Fumiko, KOMAKI, Yuji, MIZUMURA, Mai, NISHIO, Marin, KANEKO, Takaaki, KISHI, Noriyuki, OKANO, Hideyuki et FURUKAWA, Akira, 2019. MR Imaging Properties of *ex vivo* Common Marmoset Brain after Formaldehyde Fixation. *Magnetic Resonance in Medical Sciences*. 2019. Vol. 18, n° 4, pp. 253-259. DOI 10.2463/mrms.mp.2018-0086.

HIRTZ, D., THURMAN, D. J., GWINN-HARDY, K., MOHAMED, M., CHAUDHURI, A. R. et ZALUTSKY, R., 2007. How common are the « common » neurologic disorders? *Neurology*. 30 janvier 2007. Vol. 68, n° 5, pp. 326-337. DOI 10.1212/01.wnl.0000252807.38124.a3.

JACQMOT, Olivier, VAN THIELEN, Bert, HESPEL, Adrien-Maxence, LUIJTEN, Peter R., MEY, Johan, VAN BINST, Anne, PROVYN, Steven et TRESIGNIE, Jonathan, 2022. T2 -weighted turbo spin-echo magnetic resonance imaging of canine brain anatomy at 1.5T, 3T, and 7T field strengths. *The Anatomical Record*. janvier 2022. Vol. 305, n° 1, pp. 222-233. DOI 10.1002/ar.24724.

JANKOVIC, Joseph et TAN, Eng King, 2020. Parkinson's disease: etiopathogenesis and treatment. *Journal of Neurology, Neurosurgery & Psychiatry*. août 2020. Vol. 91, n° 8, pp. 795-808. DOI 10.1136/jnnp-2019-322338.

KALIA, Lorraine V et LANG, Anthony E, 2015. Parkinson's disease. *The Lancet*. août 2015. Vol. 386, n° 9996, pp. 896-912. DOI 10.1016/S0140-6736(14)61393-3.

KASTLER, B. et ANSTETT, P., 2011. *Comprendre l'IRM: manuel d'auto-apprentissage*. 7ème éd. entièrement rév. Issy-les-Moulineaux [France] : Elsevier Masson. ISBN 978-2-294-72168-7.

KASTNER, A., HIRSCH, E. C., LEJEUNE, O., JAVOY-AGID, F., RASCOL, O. et AGID, Y., 1992. Is the Vulnerability of Neurons in the Substantia Nigra of Patients with Parkinson's Disease Related to Their Neuromelanin Content? *Journal of*

Neurochemistry. septembre 1992. Vol. 59, n° 3, pp. 1080-1089. DOI 10.1111/j.1471-4159.1992.tb08350.x.

KIMOTSUKI, Tomofumi, NAGAOKA, Tsukasa, YASUDA, Mitsuya, TAMAHARA, Satoshi, MATSUKI, Naoaki et ONO, Kenichiro, 2005. Changes of Magnetic Resonance Imaging on the Brain in Beagle Dogs with Aging. *Journal of Veterinary Medical Science*. 2005. Vol. 67, n° 10, pp. 961-967. DOI 10.1292/jvms.67.961.

KOPIN, I J, [sans date]. MPTP Toxicity: Implications for Research in Parkinson's Disease. .

LARSEN, J.P., DUPONT, E. et TANDBERG, E., 2009. Clinical diagnosis of Parkinson's disease. Proposal of diagnostic subgroups classified at different levels of confidence. *Acta Neurologica Scandinavica*. 29 janvier 2009. Vol. 89, n° 4, pp. 242-251. DOI 10.1111/j.1600-0404.1994.tb01674.x.

LEE, Pei-Chen, RAASCHOU-NIELSEN, Ole, LILL, Christina M., BERTRAM, Lars, SINSHEIMER, Janet S., HANSEN, Johnni et RITZ, Beate, 2016. Gene-environment interactions linking air pollution and inflammation in Parkinson's disease. *Environmental Research*. novembre 2016. Vol. 151, pp. 713-720. DOI 10.1016/j.envres.2016.09.006.

LILL, Christina M., 2016. Genetics of Parkinson's disease. *Molecular and Cellular Probes*. décembre 2016. Vol. 30, n° 6, pp. 386-396. DOI 10.1016/j.mcp.2016.11.001.

MASSEY, L.A. et YOUSRY, T.A., 2010. Anatomy of the Substantia Nigra and Subthalamic Nucleus on MR Imaging. *Neuroimaging Clinics of North America*. février 2010. Vol. 20, n° 1, pp. 7-27. DOI 10.1016/j.nic.2009.10.001.

MATSUURA, Keita, II, Yuichiro, MAEDA, Masayuki, TABELI, Ken-ichi, SATOH, Masayuki, UMINO, Maki, MIYASHITA, Koichi, ISHIKAWA, Hidehiro, SHINDO, Akihiro et TOMIMOTO, Hidekazu, 2021. Neuromelanin-sensitive magnetic resonance imaging in disease differentiation for parkinsonism or neurodegenerative disease affecting the basal ganglia. *Parkinsonism & Related Disorders*. juin 2021. Vol. 87, pp. 75-81. DOI 10.1016/j.parkreldis.2021.05.002.

NEMMI, Federico, SABATINI, Umberto, RASCOL, Olivier et PÉРАН, Patrice, 2015. Parkinson's disease and local atrophy in subcortical nuclei: insight from shape analysis. *Neurobiology of Aging*. janvier 2015. Vol. 36, n° 1, pp. 424-433. DOI 10.1016/j.neurobiolaging.2014.07.010.

PAVESE, Nicola et TAI, Yen F., 2018. Nigrosome Imaging and Neuromelanin Sensitive MRI in Diagnostic Evaluation of Parkinsonism. *Movement Disorders Clinical Practice*. mars 2018. Vol. 5, n° 2, pp. 131-140. DOI 10.1002/mdc3.12590.

SASAKI, Makoto, SHIBATA, Eri, TOHYAMA, Koujiro, TAKAHASHI, Junko, OTSUKA, Kotaro, TSUCHIYA, Kuniaki, TAKAHASHI, Satoshi, EHARA, Shigeru, TERAYAMA, Yasuo et SAKAI, Akio, 2006. Neuromelanin magnetic resonance imaging of locus ceruleus and substantia nigra in Parkinson's disease. *NeuroReport*. 31 juillet 2006. Vol. 17, n° 11, pp. 1215-1218. DOI 10.1097/01.wnr.0000227984.84927.a7.

SAVICA, Rodolfo, CANNON-ALBRIGHT, Lisa A. et PULST, Stefan, 2016. Familial aggregation of Parkinson disease in Utah: A population-based analysis using death certificates. *Neurology Genetics*. avril 2016. Vol. 2, n° 2, pp. e65. DOI 10.1212/NXG.0000000000000065.

SVEINBJÖRNSDÓTTIR, Sigurlaug, HICKS, Andrew A., JÓNSSON, Thorlákur, PÉTURSSON, Hjörvar, GUÐMUNDSSON, Grétar, FRIGGE, Michael L., KONG, Augustine, GULCHER, Jeffrey R. et STEFÁNSSON, Kári, 2000. Familial Aggregation of Parkinson's Disease in Iceland. *New England Journal of Medicine*. 14 décembre 2000. Vol. 343, n° 24, pp. 1765-1770. DOI 10.1056/NEJM200012143432404.

TOLOSA, Eduardo, WENNING, Gregor et POEWE, Werner, [sans date]. The diagnosis of Parkinson's disease. .

TYSNES, Ole-Bjørn et STORSTEIN, Anette, 2017. Epidemiology of Parkinson's disease. *Journal of Neural Transmission*. août 2017. Vol. 124, n° 8, pp. 901-905. DOI 10.1007/s00702-017-1686-y.

UCHIDA, Kazuyuki, KIHARA, Nana, HASHIMOTO, Kana, NAKAYAMA, Hiroyuki, YAMAGUCHI, Ryoji et TATEYAMA, Susumu, 2003. Age-Related Histological Changes in the Canine Substantia Nigra. *Journal of Veterinary Medical Science*. 2003. Vol. 65, n° 2, pp. 179-185. DOI 10.1292/jvms.65.179.

VON CAMPENHAUSEN, Sonja, BORNSCHEIN, Bernhard, WICK, Regina, BÖTZEL, Kai, SAMPAIO, Cristina, POEWE, Werner, OERTEL, Wolfgang, SIEBERT, Uwe, BERGER, Karin et DODEL, Richard, 2005. Prevalence and incidence of Parkinson's disease in Europe. *European Neuropsychopharmacology*. août 2005. Vol. 15, n° 4, pp. 473-490. DOI 10.1016/j.euroneuro.2005.04.007.

WANG, Jian-Yong, ZHUANG, Qing-Qing, ZHU, Lan-Bing, ZHU, Hui, LI, Ting, LI, Rui, CHEN, Song-Fang, HUANG, Chen-Ping, ZHANG, Xiong et ZHU, Jian-Hong, 2016. Meta-analysis of brain iron levels of Parkinson's disease patients determined by postmortem and MRI measurements. *Scientific Reports*. décembre 2016. Vol. 6, n° 1, pp. 36669. DOI 10.1038/srep36669.

ZECCA, L, TAMPELLINI, D, GERLACH, M, RIEDERER, P, FARIELLO, R G et SULZER, D, [sans date]. Substantia nigra neuromelanin: structure, synthesis, and molecular behaviour. .

ZECCA, Luigi, PIFL, Christian, FAHN, Stanley, SULZER, David et FARIELLO, Ruggero G., 2021. Oleh Hornykiewicz, a giant in the understanding and treatment of Parkinson disease. *npj Parkinson's Disease*. 4 janvier 2021. Vol. 7, n° 1, pp. 1, s41531-020-00149-4. DOI 10.1038/s41531-020-00149-4.

ZECCA, Luigi, WILMS, Henrik, GEICK, Sebastian, CLAASEN, Jan-Hendrik, BRANDENBURG, Lars-Ove, HOLZKNECHT, Christian, PANIZZA, Michele L., ZUCCA, Fabio A., DEUSCHL, Günther, SIEVERS, Jobst et LUCIUS, Ralph, 2008. Human neuromelanin induces neuroinflammation and neurodegeneration in the rat substantia nigra: implications for Parkinson's disease. *Acta Neuropathologica*. juillet 2008. Vol. 116, n° 1, pp. 47-55. DOI 10.1007/s00401-008-0361-7.

ANNEXES

Annexe 1 : Présentation du projet distribué aux propriétaires de chiens

Projet dans le cadre d'une thèse d'exercice vétérinaire

Maxime Charrié, étudiant A6 à l'ENVT

En partenariat avec l'unité d'Anatomie - Imagerie médicale de l'ENVT et l'unité ToNIC



Devoir se séparer de son animal de compagnie est une épreuve difficile. Nos animaux nous apportent tellement de joie, d'amour et d'instant complices de leur vivant.

Même après leur mort, ils peuvent encore contribuer à améliorer nos vies : accepter que des prélèvements soient faits sur le corps de votre animal est un moyen de donner un sens à la perte de votre compagnon bien aimé et de rendre hommage à une vie bien remplie.

Quel est le principe du projet ?

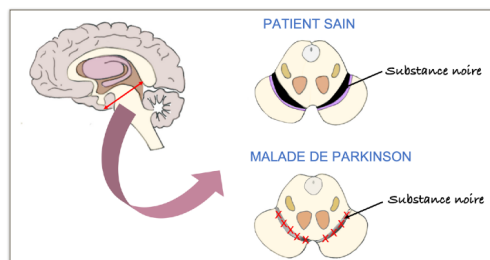
Ce projet a pour but d'étudier le cerveau du Chien pour mieux comprendre comment se développe la maladie de Parkinson chez l'Homme.

Chez l'Homme, lors du développement de la maladie de Parkinson, une structure interne à l'encéphale, appelée Substance Noire, dysfonctionne car les neurones la constituant disparaissent progressivement. Cette Substance Noire est appelée ainsi car les neurones qui la composent possèdent un pigment semblable à la mélanine (la neuromélanine), ce qui lui donne une couleur sombre.

Aujourd'hui, on ne connaît pas encore les raisons qui conduisent à la mort des neurones de la Substance Noire mais on soupçonne des processus liés au vieillissement telle que la disparition du nombre de neurones dopaminergiques ou l'accumulation de Fer dans ces neurones.

Pour mieux comprendre comment la Substance Noire évolue avec l'âge, il faut pouvoir étudier au microscope l'aspect des neurones de la Substance Noire chez des individus d'âge différent. C'est à ce niveau-là que le Chien peut nous aider.

En effet, le cerveau du Chien présente de nombreuses similarités avec celui de l'Homme. **En récupérant des encéphales de chiens d'âge différent suite au décès de ces derniers**, il nous sera possible de déterminer en imagerie et au microscope l'aspect normal des neurones présents dans la Substance Noire, leur évolution avec l'âge et l'impact de l'accumulation de Fer, et/ou de neuromélanine sur la viabilité de ces neurones.



Comment dois-je procéder pour participer à cette étude ?

Si vous décidez de participer à cette étude, vous devez remplir et signer la fiche de consentement éclairé fourni par votre vétérinaire. N'hésitez pas à poser toutes les questions qui vous traversent l'esprit, votre vétérinaire est là pour y répondre.

Au nom de toute l'équipe travaillant sur cette étude, nous vous remercions pour l'intérêt que vous porterez à notre requête.

Annexe 2 : consentement éclairé à destination des propriétaires de chien



Projet dans le cadre de la thèse d'exercice vétérinaire de Maxime CHARRIE, étudiant A6 à l'ENVT

INFORMATIONS SUR VOTRE ANIMAL

Nom :

Race :

Age :

Sexe :

CONSENTEMENT ECLAIRE

Je suis le propriétaire de l'animal dont les informations figurent ci-dessus ou je suis habilité à donner mon accord en tant que responsable légal de l'animal.

J'ai reçu et j'ai lu une copie du prospectus sur le projet de thèse vétérinaire de Maxime CHARRIE, étudiant à l'ENVT. J'accepte, en participant à ce programme, que l'encéphale de mon animal soit prélevé à la suite de son euthanasie.

Je donne mon autorisation pour que l'encéphale de mon animal soit utilisé à des fins de Recherche.

Je suis conscient.e qu'aucun des acteurs de ce projet ne me fournira d'informations relatives aux résultats et interprétations des analyses qui seront réalisées sur le cerveau de mon animal.

Je déclare avoir pu poser toutes les questions souhaitées sur cette étude et les réponses fournies par le Dr..... ont été suffisamment claires et compréhensibles.

Fait à

le / / 2021

Signature du clinicien :

Nom du propriétaire :

Signature du propriétaire, précédée de la mention « Bon pour accord » :

Étude morphométrique de la substance noire chez le chien dans une approche translationnelle de la maladie de Parkinson chez l'Homme

Maxime CHARRIE, 2023

Résumé

Avec le vieillissement de la population, les troubles neurodégénératifs comme la maladie de Parkinson deviennent une préoccupation majeure. La dégénérescence de la substance noire, une région cérébrale impliquée dans le contrôle du mouvement, est un mécanisme clé de cette maladie. Bien que les connaissances en neurologie canine soient encore limitées, le cerveau du chien présente des similitudes anatomiques et fonctionnelles avec celui de l'homme, suggérant des mécanismes similaires. Cette thèse place ainsi le chien en modèle d'étude pour la maladie de Parkinson humaine. Elle vise à en dresser un état des connaissances et d'intérêt de l'utilisation de l'IRM pour l'étude de la maladie. L'enjeu est ensuite d'établir une méthodologie de séquence IRM pour étudier la substance noire canine. Cela permettrait de mieux comprendre les mécanismes sous-jacents à la maladie de Parkinson et ouvrir de nouvelles perspectives de traitement pour les maladies neurodégénératives du chien et de l'homme.

Mots clés : *maladie de Parkinson, IRM, cerveau, chien, homme, substance noire*

Morphometric study of the substantia nigra in dogs in a translational approach to Parkinson's disease in humans.

Maxime CHARRIE, 2023

Abstract

With the aging population, neurodegenerative disorders like Parkinson's disease have become a major concern. The degeneration of the substantia nigra, a brain region involved in movement control, is a key mechanism in this disease. Although knowledge in canine neurology is still limited, the dog's brain presents anatomical and functional similarities with that of humans, suggesting similar mechanisms. This thesis therefore positions the dog as a study model for human Parkinson's disease. It aims to provide an overview of current knowledge and the benefits of using MRI to study the disease. The challenge is then to establish an MRI sequence methodology to study the canine substantia nigra. This would lead to a better understanding of the underlying mechanisms of Parkinson's disease and open up new perspectives for the treatment of neurodegenerative diseases in both dogs and humans.

Key words : *Parkinson's disease, MRI, brain, dog, human, substantia nigra*