



HAL
open science

Étude bibliographique de la rupture des ligaments collatéraux du grasset chez le chien et prise en charge chirurgicale

Laurine Sineux

► **To cite this version:**

Laurine Sineux. Étude bibliographique de la rupture des ligaments collatéraux du grasset chez le chien et prise en charge chirurgicale. Médecine vétérinaire et santé animale. 2023. dumas-04248393

HAL Id: dumas-04248393

<https://dumas.ccsd.cnrs.fr/dumas-04248393v1>

Submitted on 18 Oct 2023

HAL is a multi-disciplinary open access archive for the deposit and dissemination of scientific research documents, whether they are published or not. The documents may come from teaching and research institutions in France or abroad, or from public or private research centers.

L'archive ouverte pluridisciplinaire **HAL**, est destinée au dépôt et à la diffusion de documents scientifiques de niveau recherche, publiés ou non, émanant des établissements d'enseignement et de recherche français ou étrangers, des laboratoires publics ou privés.

ANNÉE : 2023 THÈSE : 2023

ÉTUDE BIBLIOGRAPHIQUE DE LA RUPTURE DES LIGAMENTS COLLATÉRAUX DU GRASSET CHEZ LE CHIEN ET PRISE EN CHARGE CHIRURGICALE

THÈSE

pour obtenir le grade de
DOCTEUR VÉTÉRINAIRE

DIPLÔME D'ÉTAT

*présentée et soutenue publiquement
devant l'Université Paul-Sabatier de Toulouse*

par

Laurine SINEUX

Directeur de thèse : M. Benjamin CARTIAUX

JURY

PRÉSIDENT :

M. Giovanni MOGICATO, Professeur de l'École Nationale Vétérinaire de TOULOUSE

ASSESEURS :

M. Benjamin CARTIAUX, Maître de Conférence de l'École Nationale Vétérinaire de TOULOUSE

Mme Hélène DANIELS, Maître de Conférence de l'École Nationale Vétérinaire de TOULOUSE

Ministère de l'Agriculture et de L'Alimentation
ECOLE NATIONALE VETERINAIRE DE TOULOUSE

Liste des directeurs/assesseurs de thèse de doctorat vétérinaire
Directeur : Professeur Pierre SANS

PROFESSEURS CLASSE EXCEPTIONNELLE

- M. **BERTAGNOLI Stéphane**, *Pathologie infectieuse*
- M. **BOUSQUET-MELOU Alain**, *Pharmacologie, thérapeutique*
- M. **BRUGERE Hubert**, *Hygiène et industrie des aliments d'origine animale*
- Mme **CHASTANT-MAILLARD Sylvie**, *Pathologie de la reproduction*
- M. **CONCORDET Didier**, *Mathématiques, statistiques, modélisation*
- M. **DELVERDIER Maxence**, *Anatomie pathologique*
- M. **ENJALBERT Francis**, *Alimentation*
- Mme **GAYRARD-TROY Véronique**, *Physiologie de la reproduction, endocrinologie*
- Mme **HAGEN-PICARD Nicole**, *Pathologie de la reproduction*
- M. **MEYER Gilles**, *Pathologie des ruminants*
- M. **SCHELCHER François**, *Pathologie médicale du bétail et des animaux de basse-cour*
- Mme **TRUMEL Catherine**, *Biologie médicale animale et comparée*

PROFESSEURS 1^{ère} CLASSE

- M. **BAILLY Jean-Denis**, *Hygiène et industrie des aliments*
- Mme **BOURGES-ABELLA Nathalie**, *Histologie, anatomie pathologique*
- Mme **CADIERGUES Marie-Christine**, *Dermatologie vétérinaire*
- M. **DUCOS Alain**, *Zootchnie*
- M. **FOUCRAS Gilles**, *Pathologie des ruminants*
- M. **GUERIN Jean-Luc**, *Aviculture et pathologie aviaire*
- M. **JACQUIET Philippe**, *Parasitologie et maladies parasitaires*
- Mme **LACROUX Caroline**, *Anatomie pathologique, animaux d'élevage*
- Mme **LETRON-RAYMOND Isabelle**, *Anatomie pathologique*
- M. **LEFEBVRE Hervé**, *Physiologie et thérapeutique*
- M. **MAILLARD Renaud**, *Pathologie des ruminants*

PROFESSEURS 2^{ème} CLASSE

- Mme **BOULLIER Séverine**, *Immunologie générale et médicale*
- M. **CORBIERE Fabien**, *Pathologie des ruminants*
- Mme **DIQUELOU Armelle**, *Pathologie médicale des équidés et des carnivores*
- M. **GUERRE Philippe**, *Pharmacie et toxicologie*
- Mme **MEYNADIER Annabelle**, *Alimentation animale*
- M. **MOGICATO Giovanni**, *Anatomie, imagerie médicale*
- Mme **PAUL Mathilde**, *Epidémiologie, gestion de la santé des élevages avicoles*
- M. **RABOISSON Didier**, *Médecine de population et économie de la santé animale*
- M. **VOLMER Romain**, *Microbiologie et infectiologie*

MAITRES DE CONFERENCES HORS CLASSE

- M. **BERGONIER Dominique**, *Pathologie de la reproduction*
- Mme **BIBBAL Delphine**, *Hygiène et industrie des denrées alimentaires d'origine animale*
- Mme **CAMUS Christelle**, *Biologie cellulaire et moléculaire*
- M. **JAEG Jean-Philippe**, *Pharmacie et toxicologie*

- M. **LYAZRHI Faouzi**, *Statistiques biologiques et mathématiques*
 M. **MATHON Didier**, *Pathologie chirurgicale*
 Mme **PALIERNE Sophie**, *Chirurgie des animaux de compagnie*
 Mme **PRIYMENKO Nathalie**, *Alimentation*

MAITRES DE CONFERENCES CLASSE NORMALE

- M. **ASIMUS Erik**, *Pathologie chirurgicale*
 Mme **BRET Lydie**, *Physique et chimie biologiques et médicales*
 Mme **BOHSIRA Emilie**, *Parasitologie, maladies parasitaires*
 M. **CARTIAUX Benjamin**, *Anatomie, imagerie médicale*
 M. **CONCHOU Fabrice**, *Imagerie médicale*
 Mme **DANIELS Hélène**, *Immunologie, bactériologie, pathologie infectieuse*
 Mme **DAVID Laure**, *Hygiène et industrie des aliments*
 M. **DIDIMO IMAZAKI Pedro**, *Hygiène et industrie des aliments*
 M. **DOUET Jean-Yves**, *Ophthalmologie vétérinaire et comparée*
 Mme **FERRAN Aude**, *Physiologie*
 Mme **GRANAT Fanny**, *Biologie médicale animale*
 Mme **JOURDAN Géraldine**, *Anesthésie, analgésie*
 M. **JOUSSERAND Nicolas**, *Médecine interne des animaux de compagnie*
 Mme **LALLEMAND Elodie**, *Chirurgie des équidés*
 Mme **LAVOUE Rachel**, *Médecine Interne*
 M. **LE LOC'H Guillaume**, *Médecine zoologique et santé de la faune sauvage*
 M. **LIENARD Emmanuel**, *Parasitologie et maladies parasitaires*
 Mme **MEYNAUD-COLLARD Patricia**, *Pathologie chirurgicale*
 Mme **MILA Hanna**, *Elevage des carnivores domestiques*
 M. **NOUVEL Laurent**, *Pathologie de la reproduction*
 M. **VERGNE Timothée**, *Santé publique vétérinaire, maladies animales réglementées*
 Mme **WASET-SZKUTA Agnès**, *Production et pathologie porcine*
 Mme **PALIERNE Sophie**, *Pathologie chirurgicale*
 M. **GAIDE Nicolas**, *Anatomie Pathologique*

INGENIEURS DE RECHERCHE

- M. **AUMANN Marcel**, *Urgences, soins intensifs*
 M. **AUVRAY Frédéric**, *Santé digestive, pathogénie et commensalisme des entérobactéries*
 M. **CASSARD Hervé**, *Pathologie des ruminants*
 M. **CROVILLE Guillaume**, *Virologie et génomique cliniques*
 Mme **DIDIER Caroline**, *Anesthésie, analgésie*
 Mme **DUPOUY GUIRAUTE Véronique**, *Innovations thérapeutiques et résistances*
 Mme **GAILLARD Elodie**, *Urgences, soins intensifs*
 Mme **GEFFRE Anne**, *Biologie médicale animale et comparée*
 Mme **GRISEZ Christelle**, *Parasitologie et maladies parasitaires*
 Mme **JEUNESSE Elisabeth**, *Bonnes pratiques de laboratoire*
 Mme **PRESSANTI Charline**, *Dermatologie vétérinaire*
 M. **RAMON PORTUGAL Félipe**, *Innovations thérapeutiques et résistances*
 M. **REYNOLDS Brice**, *Médecine interne des animaux de compagnie*
 Mme **ROUCH BUCK Pétra**, *Médecine préventive*
 M. **DELPONT Mattias**, *Clinique Aviaire*
 Mme **POUJADE Agnès**, *Anatomie pathologique Vétérinaire*
 Mme **LAYSSOL-LAMOUR Catherine**, *Imagerie Médicale*
 Mme **SAADA Chloé**, *Gestion intégrée de la santé des ruminant*

Remerciements

A Monsieur Giovanni MOGICATO,

Professeur de l'École Nationale Vétérinaire de TOULOUSE

En Anatomie et Imagerie Médicale

Qui me fait l'honneur d'accepter la présidence de ce jury de thèse et pour sa présence au sein du corps étudiant durant ces 5 années. Hommages respectueux.

A Madame Hélène DANIELS

Maître de Conférences à l'École Nationale Vétérinaire de TOULOUSE

En Immunologie, Bactériologie, Pathologie infectieuse

Qui m'a fait l'honneur d'accepter le rôle d'assesseur de cette thèse. Pour sa pédagogie et sa bienveillance. Sincères remerciements.

A Monsieur Benjamin CARTIAUX

Maître de Conférences à l'École Nationale Vétérinaire de TOULOUSE

En Anatomie

Qui a accepté d'être mon directeur de thèse sur ce sujet, de l'encadrer et qui m'a guidée et aidé tout au long de sa réalisation. Pour ses conseils, son calme, le temps consacré ainsi que sa réactivité en cas de doute. Mes sincères remerciements.

ÉTUDE BIBLIOGRAPHIQUE DE LA RUPTURE DES LIGAMENTS COLLATÉRAUX DU GRASSET CHEZ LE CHIEN ET PRISE EN CHARGE CHIRURGICALE

THÈSE

pour obtenir le grade de
DOCTEUR VÉTÉRINAIRE

DIPLÔME D'ÉTAT

*présentée et soutenue publiquement
devant l'Université Paul-Sabatier de Toulouse*

par

SINEUX Laurine

Née le 20 septembre 1996 à FALAISE (14), Normandie

Directeur de thèse : M. Benjamin CARTIAUX

JURY

PRÉSIDENT :

M. Giovanni MOGICATO, Professeur de l'École Nationale Vétérinaire de TOULOUSE

ASSESEURS :

M. Benjamin CARTIAUX, Maître de Conférence de l'École Nationale Vétérinaire de TOULOUSE

Mme Hélène DANIELS, Maître de Conférence de l'École Nationale Vétérinaire de TOULOUSE

Table des matières

Introduction.....	19
Partie 1 : Anatomie de l'articulation du grasset	21
I. Sondage à destination de tous les vétérinaires canins.....	23
II. L'articulation du grasset.....	24
1. Les os du grasset.....	24
i. Le fémur.....	24
ii. Le tibia	25
iv. Fabelles.....	26
v. Les ménisques	26
2. La capsule synoviale	28
3. Les ligaments	29
i. Les ligaments fémoro-patellaires	29
ii. Les ligaments méniscaux	29
iii. Le ligament patellaire ou tibio-patellaire	30
iv. Les ligaments collatéraux	30
v. Les ligaments croisés	31
III. La mise en mouvement du grasset.....	33
1. Les muscles extenseurs	33
i. Le muscle tenseur fascia lata.....	33
ii. Le muscle quadriceps fémoral.....	33
iii. Le muscle articulaire du genou.....	34
2. Les muscles fléchisseurs	35
i. Les muscles fémoraux caudaux	35
ii. Muscles caudaux de la jambe.....	36
iii. Muscles région fémorale médiale	37
3. Le mouvement.....	37
Partie 2 : Les affections des ligaments collatéraux dans la littérature et en pratique.....	39
I. Les affections des ligaments collatéraux	40
1. Présentation du questionnaire et des chirurgiens orthopédiques qui ont répondu.....	40
i. Nombre de réponses	40
ii. Écoles représentées et années de pratique	40
iii. Les sources de connaissances	41
2. Évaluation des lésions.....	42

i.	Affections concomitantes	42
ii.	La catégorisation des lésions	43
iii.	Les facteurs de prédispositions et le pronostic	43
3.	Le diagnostic.....	44
i.	L'instabilité à la manipulation.....	44
ii.	La radiographie.....	45
iii.	L'échographie.....	46
iv.	Les diagnostics utilisés selon les chirurgiens interrogés.....	48
II.	Les traitements mis en place.....	48
1.	Le traitement conservateur.....	48
2.	Les différentes approches chirurgicales	49
i.	Les différentes voies d'abord	49
ii.	Les sutures reconstructrices.....	49
iii.	Ruptures avec désinsertion du ligament.....	51
iv.	Ruptures avec avulsions	51
v.	Les différents matériaux ligamentaires	52
3.	Les molécules utilisées	53
i.	L'anesthésie	53
ii.	L'analgésie.....	54
iii.	L'antibiothérapie.....	56
III.	Le post-opératoire	56
1)	La durée de repos.....	56
2)	Les attelles.....	58
3)	Les traitements de soutien conseillés par les chirurgiens interrogés.....	59
i.	Les molécules utilisées en soutien	59
ii.	La physiothérapie	59
4)	Les complications observées	59
i.	Littérature.....	59
ii.	En pratique	61
iii.	Conclusion du sondage.....	61
	CONCLUSION	63
	BIBLIOGRAPHIE.....	78

Table des illustrations

Figure 1 : Diagramme des réponses au sondage sur la connaissance des affections des ligaments collatéraux	23
Figure 2 : Radiographie latérale (A) et caudale (B) du grasset de chien d'après Dyce, Sack, and Wensing's textbook of veterinary anatomy, p.486 (2018).....	24
Figure 3 : partie distale du fémur de chien, A : vue latérale, B : vue caudale ; d'après Miller and Evans' Anatomy of the dog, p.146-147 (2013)	25
Figure 4 : Partie proximale du tibia du chien, A : vue crâniale, B : vue caudale ; d'après Miller and Evans' Anatomy of the dog, p.149-150 (2013)	25
Figure 5 : Les ménisques du grasset du chien, coupe transversale d'un genou gauche d'après IMAIOS (https://www.imaios.com/en).....	27
Figure 6 : Capsule articulaire du grasset du chien vue latérale et médiale ; d'après Miller and Evans' Anatomy of the dog, p.178 (2013)	28
Figure 7 : Les ligaments du grasset du chien, vue latérale et médiale, d'après Miller and Evans' Anatomy of the dog, p.178 (2013).....	29
Figure 8 : Vue dorsale des ménisques et de leurs ligaments d'après Miller and Evans' Anatomy of the dog, p.179 (2013)	30
Figure 9 : A : LCL en extension et flexion en vue latérale, B : LCM en extension et flexion en vue latérale ; d'après Textbook of small animal surgery, p.2093-2094 (2003).....	31
Figure 10 : Structures ligamentaire du grasset du chien d'après Miller and Evans' Anatomy of the dog, p.177 (2013)	32
Figure 11 : Muscles profond de la cuisse. A : face latérale. B : face crâniale ; d'après Miller and Evans' Anatomy of the dog, p.262 (2013)	34
Figure 12 : vue latérale de l'articulation fémoro-patellaire, partie latérale du muscle articulaire du genou (muscle articularis genus) ; d'après Kincaid, S. A. et al. (1996)	34
Figure 13 : Muscles de la cuisse vue latérale ; d'après Dyce, Sack, and Wensing's textbook of veterinary anatomy p.87, (2018)	35
Figure 14 : Les muscles de la cuisse. A : les muscles superficiels de la partie médiale. B : Les muscles profond de la partie médiale ; d'après Miller and Evans' Anatomy of the dog, p.261 (2013)	36
Figure 15 : Histogramme représentant l'année de diplôme des chirurgiens interrogés (21 réponses)	40
Figure 16 : Histogramme représentant les lieux d'école des chirurgiens vétérinaires (21 réponses enregistrées).....	41
Figure 17: Diagramme représentant les moyens de connaissances répondus par les 21 chirurgiens qui ont déjà diagnostiqué une ruptures des ligaments collatéraux	41

Figure 18 : Diagramme en barre représentant le nombre de ruptures des ligaments collatéraux diagnostiqués par les 21 chirurgiens interrogés.....	42
Figure 19 : Manipulation pour diagnostiquer une rupture des ligaments collatéraux, A : contrainte en varus, B : contrainte en valgus ; Textbook of small animal surgery 2118-2119	44
Figure 20 : Radiographie d'un chat avec rupture du LCM lors d'une contrainte en valgus, d'après Small Animal Surgery FOSSUM, p.1620 de E-Book	45
Figure 21 : Positionnement de la sonde pour une échographie du grasset avec une sonde linéaire longitubinale , A : plan latéral, B : plan crânial, C : plan médial ; d'après l'atlas of small animal ultrasonography (2015), p.515	46
Figure 22 : Echographie d'un grasset sain, vue latérale et médiale, B : Boxer de 5 mois, C : Labrador retriever adulte ; d'après l'atlas of small animal ultrasonography (2015), p.516	47
Figure 23 : Diagramme des pourcentages des outils diagnostiques utilisés par les 21 chirurgiens qui ont déjà diagnostiqué une rupture d'un des ligaments collatéraux du grasset	48
Figure 24 : suture avec boucle de verrouillage d'après Addison, Conte (2019).....	50
Figure 25 : Suture en poulie à trois boucles d'un ligament collatéral après rupture. A : 1 ^{ère} boucle, B : 2 nd e placée en rotation à 120° par rapport à la 1 ^{ère} , C : 3 ^{ème} boucle en rotation de 120° par rapport à la 2 ^{ème} , D : suture serrée et nœuds ; d'après Current Techniques in Small Animal Surgery, p.1088.....	50
Figure 26 : Les différentes réparations des ligaments collatéraux, d'après Veterinary Surgery in Small Animal.....	51
Figure 27 : Réparation du LCM si avulsion ,A : Fixation avec vis à os et rondelle à pointes B : Avulsion de l'attache proximale du LCM, C : Fixation du fragment avec deux broches de Kirschner, D : Suture en 8 pour contrecarrer la traction du ligament ; d'après Current Techniques in Small Animal Surgery, p.1089.....	52
Figure 28 : Diagramme représentant le pourcentage des chirurgiens interrogés préconisant le kennel (16 réponses).....	57
Figure 29 : Histogramme représentant la durée de repos préconisée par les chirurgiens ayant répondu au questionnaire en fonction de l'utilisation ou non d'un kennel (16 réponses).....	57
Figure 30 : L'attelle de Thomas ; A : pour un chien < 12Kg, B : pour un chien >12kg, ajout d'une barre de marche f d'après Manuel d'Orthopédie et traitement des fractures des animaux de compagnies, p60	58
Figure 31 : Diagramme représentant le pourcentage des chirurgiens qui ont répondu au questionnaire qui ont pratiqué des chirurgies du ligament collatéral du grasset et on eut des difficultés postopératoires.	61
Figure 32 : Histogramme représentant le nombre de chirurgie faite depuis le début de carrière des chirurgiens interrogés ayant déjà pratiqué des chirurgies de ruptures des ligaments collatéraux.....	61

Table des tableaux

Tableau 1 : classification ASA d'après l'american society of anesthesiologists dans La Semaine Vétérinaire n° 1535 du 12/04/2013 par Isabelle Goujon	54
Tableau 2 : Le système de scoring modifié des complications post-opératoire de Clavien-Dindo; d'après Barrett, F. M., Bleedorn, J. A., Hutcheson, K. D., Torres, B. T. & Fox, D. B ⁵¹	60

Table des annexes

ANNEXE I : Sondage à destination des vétérinaires pratiquant en activité canine diffusé en ligne grâce à un lien google form	65
ANNEXE II : Questionnaire à destination des vétérinaires canins pratiquant des chirurgies orthopédiques diffusé en ligne grâce à un lien google form.....	66
ANNEXE III : Fabrication d'une attelle latérale longue d'après Manuel d'orthopédie et traitements des fractures des animaux de compagnie, 4ème édition, p59.....	76
ANNEXE IV : fabrication d'une attelle de Thomas modifiée d'après Manuel d'orthopédie et traitements des fractures des animaux de compagnie, 4ème édition, p60.....	77

Liste des abréviations

LCL : Ligament Collatéral Latéral

LCM : Ligament Collatéral Médial

m. : muscle

LCCr : Ligament Croisé Crânial

LCCd : Ligament Croisé caudal

TPLO : *Tibial-Plateau-Leveling Osteotomy*

IM : intramusculaire

IV : intraveineuse

AINS : Anti inflammatoire non stéroïdien

Introduction

Les ligaments collatéraux du grasset du chien sont essentiels à la stabilisation de l'articulation du grasset et à limiter les mouvements de varus et valgus. Leur rupture cause une instabilité importante du grasset entraînant une boiterie aiguë. De plus, si elle n'est pas diagnostiquée l'animal prendra moins appui sur cette patte pouvant entraîner une amyotrophie des muscles du grasset et une surcharge sur les autres articulations ; à terme cela favorise la mise en place d'arthrose. Bien que le site d'insertion des ligaments collatéraux et leur rôle dans les différents mouvements soient décrits, on retrouve peu d'information dans la littérature vétérinaire sur leurs affections.

En effet, on trouve de nombreux ouvrages décrivant avec précision les principales affections du membre pelvien canin, à savoir la rupture des ligaments croisés et la luxation patellaire. La rupture des ligaments croisés représente aujourd'hui l'affection orthopédique la plus courante. On peut se renseigner aisément dans un même ouvrage sur les méthodes de diagnostic, ainsi que les différentes techniques chirurgicales existantes pouvant traiter ces affections. À l'inverse, les affections des ligaments collatéraux ne sont pas centralisées. Bien que plusieurs méthodes diagnostiques soient disponibles, une seule est généralement présentée dans les ouvrages vétérinaires traitant des affections du membre pelvien. Par conséquent, les connaissances des vétérinaires exerçant en canine sont limitées sur ces affections : seulement 19,2% des vétérinaires canins interrogés savent diagnostiquer une rupture des ligaments collatéraux du grasset.

L'objectif de cette thèse est à la fois théorique et pratique. Théorique, par le fait de regrouper les informations sur l'anatomie, le rôle, les traitements possibles et les complications qui en découlent. Et pratique avec la prise en charge thérapeutique et les complications observées par les chirurgiens interrogés. Pour cela, un questionnaire en ligne a été diffusé auprès de vétérinaires pratiquant des chirurgies orthopédiques en France, 26 réponses ont été recueillies et 21 ont été sélectionnées.

Ce travail est scindé en deux parties. La première partie présente l'état des lieux des connaissances sur les ligaments collatéraux du grasset du chien, comprenant l'anatomie de l'articulation du grasset avec le rôle des ligaments et des muscles dans sa stabilisation et dans le mouvement. Et une seconde partie, comprenant la prise en charge chirurgicale avec la description des protocoles anesthésiques et analgésiques, l'antibiothérapie conseillée, les conseils postopératoires ainsi que les complications observées selon la littérature vétérinaire. Toutes ces informations seront comparées aux réponses des vétérinaires chirurgiens orthopédiques interrogés.

Partie 1 : Anatomie de l'articulation du grasset

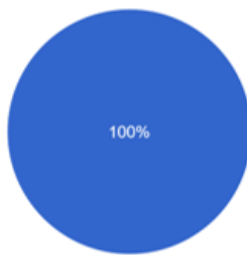I. Sondage à destination de tous les vétérinaires canins

Un court questionnaire a été créé puis adressé à un maximum de vétérinaires pratiquant en canine (canine pure ou mixte). Il n'y avait que trois questions (en plus de celles de présentations)

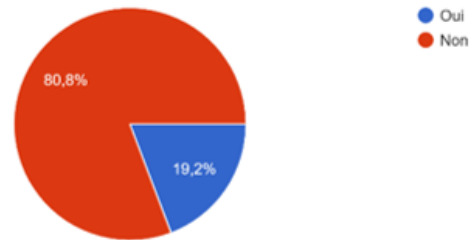
- Savez-vous diagnostiquer la rupture des ligaments croisés ?
- Savez-vous diagnostiquer une rupture des ligaments collatéraux du grasset du chien ?
- Avez-vous déjà entendu parler de la rupture des ligaments collatéraux du grasset du chien ?

La rupture des ligaments croisés est l'affection du grasset la plus répandue, c'est pour cela que j'ai choisi de comparer sa connaissance à celles des ligaments collatéraux.

Savez-vous diagnostiquer une rupture des ligaments croisés ?
26 réponses



Savez-vous diagnostiquer une rupture des ligaments collatéraux du grasset du chien ?
26 réponses



Avez-vous déjà entendu parler de la rupture des ligaments collatéraux du grasset du chien ?
26 réponses

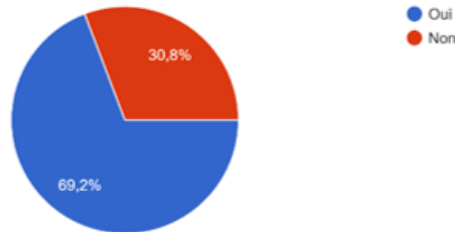


Figure 1 : Diagramme des réponses au sondage sur la connaissance des affections des ligaments collatéraux

Les réponses sont probantes : d'après la figure 1, 100 % des vétérinaires mixtes ou canins savent diagnostiquer une affection des ligaments croisés. Parmi ces vétérinaires, la connaissance de la rupture des ligaments collatéraux est de 30,8 %, mais, seulement 19,2 % savent la diagnostiquer. Les résultats de ce court questionnaire montrent une méconnaissance des vétérinaires interrogés sur la rupture des ligaments collatéraux ce qui justifie les rappels anatomiques sur l'articulation du grasset en général et les ligaments collatéraux plus particulièrement.

II. L'articulation du grasset

1. Les os du grasset

Il y a trois structures osseuses impliquées dans l'articulation du grasset : le fémur, le tibia, la patelle.

L'articulation du grasset ou fémoro-tibio-patellaire est en réalité composée de deux articulations :

- L'articulation fémoro-patellaire localisée entre la patelle et la trochlée du fémorale
- L'articulation fémoro-tibiale qui oppose les condyles du fémur à l'extrémité proximale du tibia.

Ces deux articulations (*cf. Figure 2*) sont interdépendantes : c'est la patelle reliée par les ligaments qui permet le mouvement entre le fémur et le tibia et entre la patelle et le fémur. La fibula n'intervient que légèrement dans cette articulation de par l'attache du ligament collatéral latéral^{1,2}.

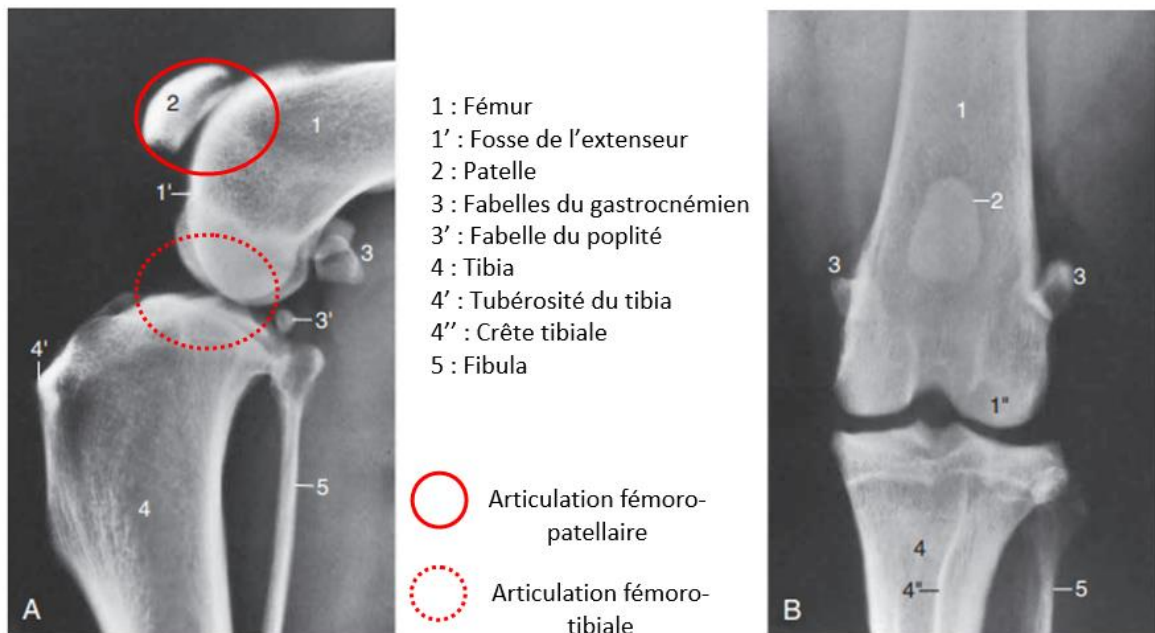


Figure 2 : Radiographie latérale (A) et caudale (B) du grasset de chien d'après Dyce, Sack, and Wensing's textbook of veterinary anatomy, p.486 (2018)

i. Le fémur

C'est l'extrémité distale du fémur qui est impliquée dans cette articulation. Celle-ci est incurvée en direction caudale et se termine crânialement par une trochlée, formant une gorge limitée par deux lèvres saillantes, sur laquelle s'articule la patelle. La lèvre latérale est plus fine mais plus longue que son homologue médiale. Caudalement, l'extrémité distale du fémur présente deux condyles formant avec la partie proximale du tibia l'articulation fémoro-tibiale, le condyle latéral étant plus gros que le médial. La fosse intercondylienne est large avec des dépressions rugueuses où se situent les insertions

ligamentaires². Chaque condyle est surmonté à son revers proximal par un sésamoïde supracondylien et par un épicondyle sur sa face abaxiale qui sert d'attache proximale aux ligaments collatéraux. La fosse de l'extenseur (*fossa extensoria*) est une petite fosse située contre l'épicondyle du condyle latérale et la lèvre latérale de la trochlée où prennent départ le muscle long extenseur des doigts (cf. *Figure 3*)³. L'angle entre le fémur et le tibia est de 110° et maximum de 150°⁴.

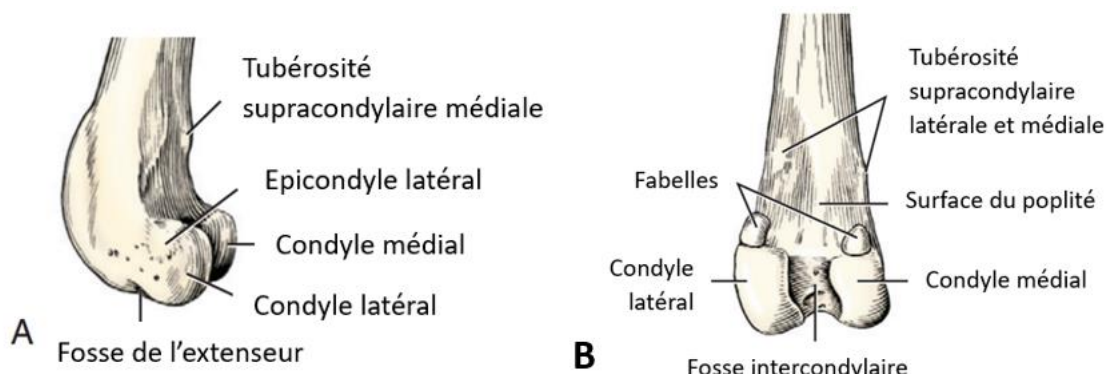


Figure 3 : partie distale du fémur de chien, A : vue latérale, B : vue caudale ; d'après Miller and Evans' *Anatomy of the dog*, p.146-147 (2013)

ii. Le tibia

L'extrémité proximale du tibia est impliquée distalement dans l'articulation du grasset. Cette extrémité onduleuse est qualifiée de « plateau tibial »². Cette surface articulaire proximale est divisée en deux condyles latéral et médial qui sont séparés par une éminence intercondyloire, elle-même constituée de deux tubercules intercondyloires, l'un médial et plus crânial que le second latéral. Ces deux condyles convexes en plan sagittal et concave transversalement sont séparés par des dépressions rugueuses : les aires intercondyloires, dont l'une est centrale et échancre l'éminence intercondyloire, alors que les deux autres, crâniale et caudale, l'encadrent (cf. *Figure 4*). Caudalement entre les condyles se situe l'incisure du muscle poplité. La zone crâniale à l'éminence intercondyloire permet l'attache des ligaments méniscaux^{1,2}.

Le tibia et le fémur n'ont entre eux qu'une surface de contact réduite au niveau des condyles fémoraux, ils sont en contact à l'aide des ménisques¹(cf. *Figure 4*).




Figure 4 : Partie proximale du tibia du chien, A : vue crâniale, B : vue caudale ; d'après Miller and Evans' *Anatomy of the dog*, p.149-150 (2013)

iii. La Patelle

La surface articulaire de la patelle est étroite, allongée et ovale. La patelle est l'os sésamoïde le plus grand du corps. Sa base est émoussée et orientée vers le haut, l'apex est plus pointu et ne doit pas s'étendre derrière la surface articulaire (cf. Figure 2). La patelle est une ossification du tendon du long extenseur du genou provenant du muscle quadriceps fémoral. Cela permet de protéger le tendon ainsi qu'une grande amplitude des mouvements de glissement sur la trochlée fémorale, qui la rapproche ou l'éloigne du tronc⁴. Cette partie du tendon qui s'insère entre la tubérosité tibiale et la patelle s'appelle le ligament patellaire¹.

Les ligaments fémoro-patellaires médial et latéral unissent la patelle aux fabelles (cf. figure 7)⁵. Caudalement à la patelle se situe une épaisseur de gras importante qui se développe dans la capsule fibreuse de la capsule synoviale².

iii. Fabelles

Les fabelles sont des processus fibro-cartilagineux ossifiés au nombre de trois, présents caudalement au grasset. Deux os sésamoïdes sont dans le tendon du muscle gastrocnémien et le troisième est situé dans le tendon du muscle poplité (cf. Figures 2, 3, 4). La première fabelle, localisée dans la tête latérale du muscle gastrocnémien, est la plus grande des trois, ovale avec une extrémité pointue dont la face distale s'articule avec la partie caudale du condyle latéral fémoral. La seconde, présente dans la partie médiale de la tête du muscle gastrocnémien est plus petite, de forme angulaire et ne présente pas de surface articulaire distincte avec le condyle médial (cf. Figure 3). Le dernier sésamoïde, le plus petit se trouvant dans le tendon à l'origine du muscle poplité est articulé avec le condyle latéral du tibia (cf. figure 2,4)^{1,2}.

iv. Les ménisques

L'incongruence, qui existe entre le tibia et le fémur, est occupée par deux fibrocartilages rainurés, aussi appelés ménisques, qui permettent de stabiliser l'articulation, d'absorber différentes forces de contraintes mais aussi de la lubrifier⁶.

Ces deux pièces fibrocartilagineuses biconcaves latérale et médiale, en forme de C sont similaires : leurs parties centrales sont fines et concaves tandis que leurs périphéries sont épaisses et convexes, bien que le ménisque médial apparaisse plus large et moins épais. Ils permettent de convertir la surface articulaire plane de chaque condyle du tibia en une cavité glénoïdale moulée sur le condyle correspondant du fémur. Entre les C des ménisques l'éminence intercondyloire tibial s'engage dans la fosse intercondyloire du fémur (cf. Figure 5)^{1,2,4}.

Les ménisques sont fermement maintenus en place par six ligaments : les ligaments ménisco-tibiaux crânio-latéral et crânio-médial, caudo-latéral et caudo-médial, le ligament transverse du grasset et le ligament ménisco-fémoral, pour le ménisque latéral²(cf. Figure 8).

Le ménisque médial est en contact avec le ligament collatéral médial par son bord convexe.

Le ménisque latéral, plus épais, voit son extrémité caudale se diviser en deux cordons fibreux : l'un court et aplati s'attache sur le bord de l'incisure poplitée du tibia, l'autre long et fort est le ligament ménisco-fémorale qui remonte obliquement en direction médio-proximale contre le ligament croisé caudal et s'attache à la partie médio-caudale de la fosse intercondyloire. Ainsi, son bord latéral est croisé obliquement par le tendon du muscle poplitée².

Les extrémités crâiales de ces deux ménisques échangent des faisceaux de fibres qui constituent le ligament transverse du genou et adhère au bord crânial du plateau tibial².

Un nodule fibro-cartilagineux supplémentaire se développe chez les vieux sujets dans le tendon terminal du muscle quadriceps fémoral².

L'innervation des ménisques suggère qu'ils ont une fonction sensorielle qui peut aider à la proprioception et protéger l'articulation d'une charge excessive éventuellement par le biais d'arcs réflexes impliquant la musculature régionale⁶.

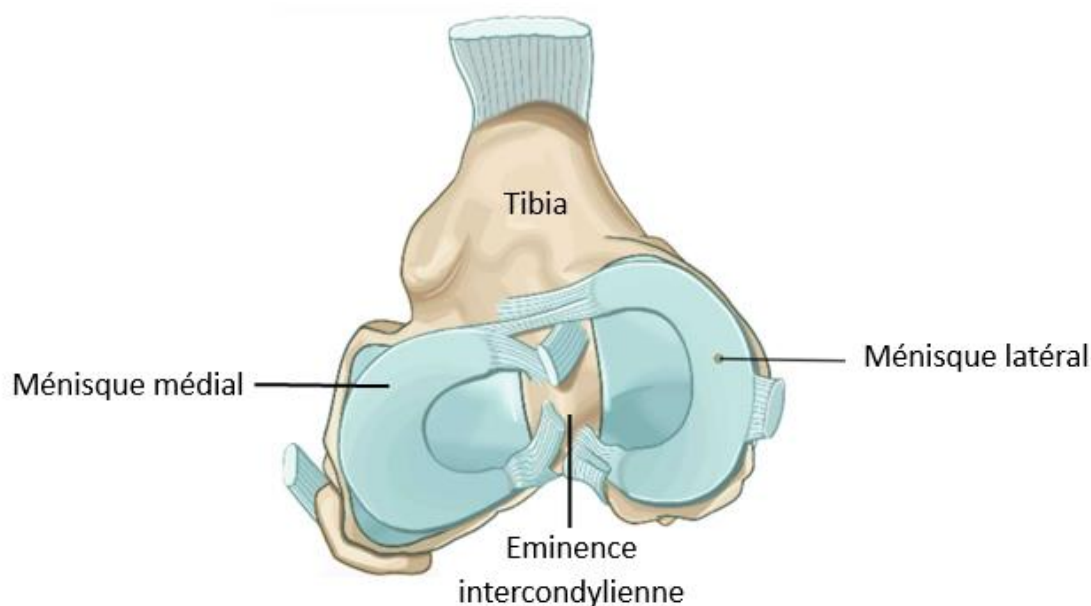


Figure 5 : Les ménisques du grasset du chien, coupe transversale d'un genou gauche d'après IMAIOS (<https://www.imaios.com/en>)

2. La capsule synoviale

La capsule articulaire du genou est la plus grande du corps, elle est formée de trois sacs qui communiquent librement. Deux unissent le condyle fémoral au condyle tibial correspondant, une troisième unit la rotule et la trochlée fémorale. Les ligaments fémoro-patellaires très fins sont au nombre de deux, un médial (le plus épais) et un latéral, permettent l'union de la patelle à l'articulation^{1,2}.

Les synoviales sont en communication plus ou moins étendue mais restent discernables, à l'inverse les membranes fibreuses, qui se résorbent et dont une seule persiste, forment alors une capsule périphérique commune ; exception faite pour un petit diverticule entre la fibula et le tibia qui permet de lubrifier l'articulation proximale. La capsule articulaire peut alors s'étendre dans toutes les directions².

Cette capsule ne présente pas partout la même épaisseur et étendue, elle est en effet renforcée en certains points où naissent des ligaments importants. À d'autres points se trouvent les ligaments plus superficiels ou les fascias et enfin certaines parties de cette capsule restent lâches et donc distensibles par la synoviale. On peut schématiser cette capsule en deux parties divisées par les ligaments fémoraux-tibiaux collatéraux : crânialement la capsule péripatellaire et caudalement la capsule fémoro-tibiale (cf. Figure 6)^{1,2}.

La capsule péripatellaire est mince, lâche et très vaste proximale à la rotule. Elle est renforcée de chaque côté constituant les rétinaculum patellaires qui ont pour rôle de maintenir la rotule devant la trochlée fémorale. C'est dans leur épaisseur que les ligaments patellaires médial et latéral se différencient^{1,2}.

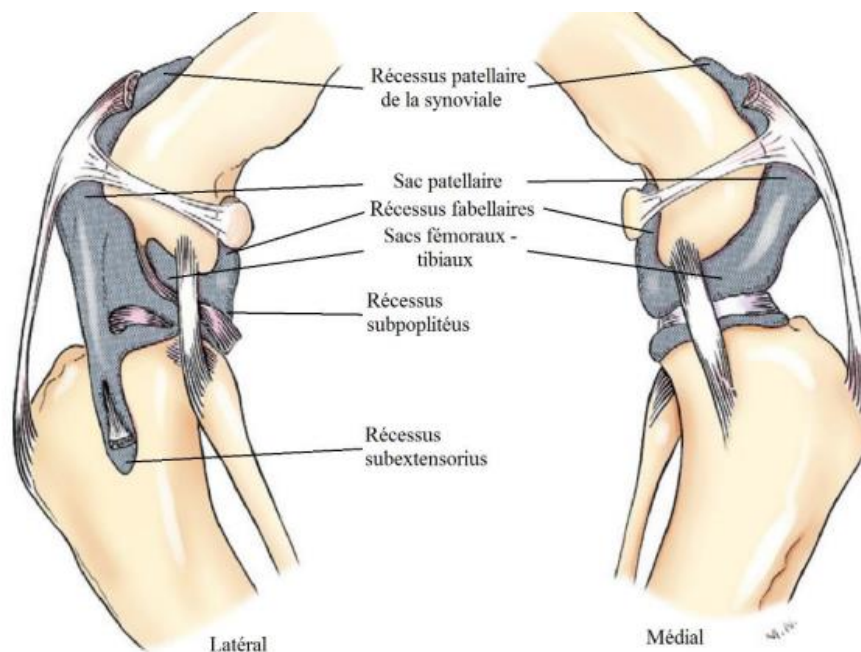


Figure 6 : Capsule articulaire du grasset du chien vue latérale et médiale ; d'après Miller and Evans' *Anatomy of the dog*, p.178 (2013)

3. Les ligaments

i. Les ligaments fémoro-patellaires

Au nombre de deux : un médial et un latéral s'étendent des bords correspondant de la patelle aux fabelles (*cf. Figure 7*). Leur rôle est de maintenir la patelle devant la trochlée fémorale et d'empêcher sa luxation^{1,2}.

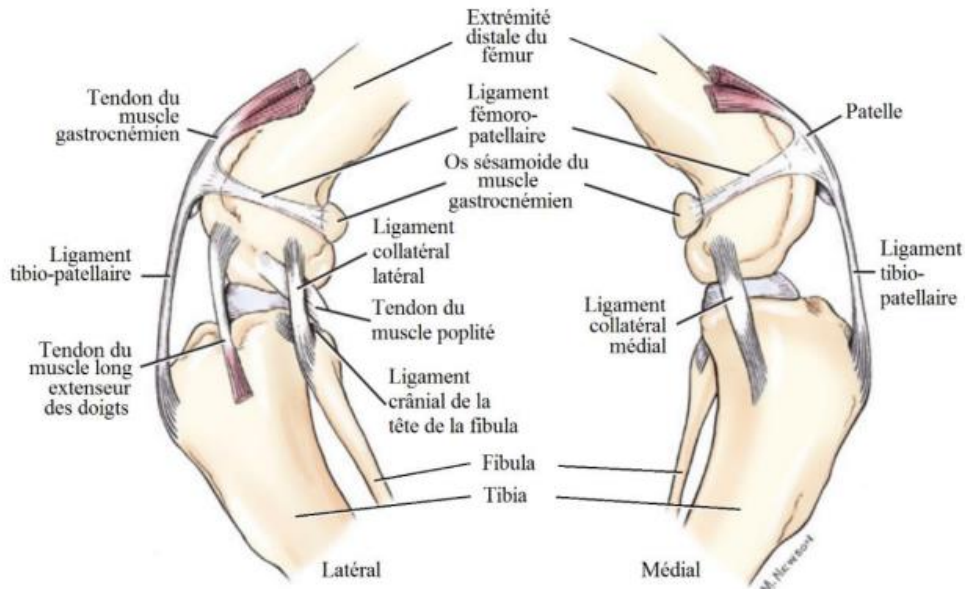


Figure 7 : Les ligaments du grasset du chien, vue latérale et médiale, d'après Miller and Evans' *Anatomy of the dog*, p.178 (2013)

ii. Les ligaments méniscaux

Les ménisques latéraux et médiaux sont attachés l'un à l'autre par un ligament interméniscal et ils sont fixés au fémur et au tibia par cinq ligaments⁷.

Le ligament transverse ou ligament interméniscale provient de la face caudale du ligament crâniale tibiale du ménisque médial et va dans la partie crâniale du ligament crânial tibial du ménisque latéral (*cf. Figure 8*)¹.

Les ligaments ménisco-tibiaux sont au nombre de quatre, deux sur chaque ménisque et reliés au tibia. Chaque ménisque porte deux ligaments, un crânial et un caudal, reliant la partie du ménisque correspondante à la partie de la fosse intercondylienne correspondante. Exemple : le ligament tibial crânial du ménisque médial prend naissance en région crâniale du ménisque médial et se termine en région crâniale de la fosse intercondylienne du tibia (*cf. Figure 8*)¹.

Il n'y a qu'une seule attache fémorale aux ménisques par le ligament ménisco-fémoral qui s'étend du ménisque latéral au condyle médiale fémorale face à la fosse intercondyloire (*cf. Figure 8*)¹.

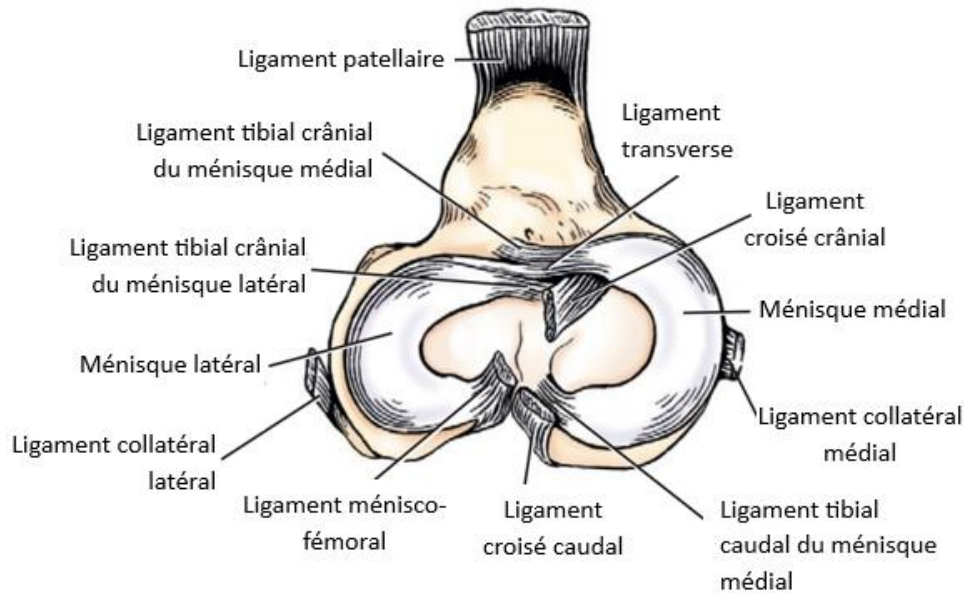


Figure 8 : Vue dorsale des ménisques et de leurs ligaments d'après Miller and Evans' *Anatomy of the dog*, p.179 (2013)

iii. Le ligament patellaire ou tibio-patellaire

Il s'étend de la face crâniale et de l'apex de la patelle à la tubérosité tibiale et est séparé de la membrane synoviale par une grande quantité de graisse : le corps adipeux infrapatellaire. Ce ligament fort et plat est le prolongement du muscle quadriceps permettant le mouvement de la jambe avec une grande amplitude de par la présence de la patelle dans ce tendon et *Figure 6,7*)^{1,2}. Pour plus de détail Cf I.1.ii.patelle).

iv. Les ligaments collatéraux

Les ligaments collatéraux sont au nombre de deux et mesurent environ 4 cm chez les races moyennes¹. Le ligament collatéral latéral (LCL), plus court que le médial, descend verticalement du revers distal de l'épicondyle latéral du fémur jusqu'à l'extrémité proximale de la fibula et sur la partie adjacente du tibia. Il est couvert par le fascia jambier et couvre le tendon d'origine du muscle poplité, qui le sépare du ménisque latéral, et qu'enveloppe un diverticule de la synoviale. Il est aussi légèrement en contact avec une petite partie du condyle latéral du tibia (*cf. Figure 7, 8*)². Il a pour fonction principale de maintenir la stabilité en varus et sert de contrainte secondaire contre l'instabilité rotationnelle. Il est également responsable du mécanisme de type « screw-home » de l'articulation du grasset : lorsque le grasset est en flexion, le ligament collatéral latéral se relâche, le condyle fémoral se déplace alors caudalement permettant une rotation interne du tibia par rapport au fémur. Suivant la

phase de balancement de la marche, le grasset repasse en extension, le ligament collatéral latéral se tend et le tibia fait une rotation externe (ou « screw home ») (cf. Figure 9A)^{2,5,6}.

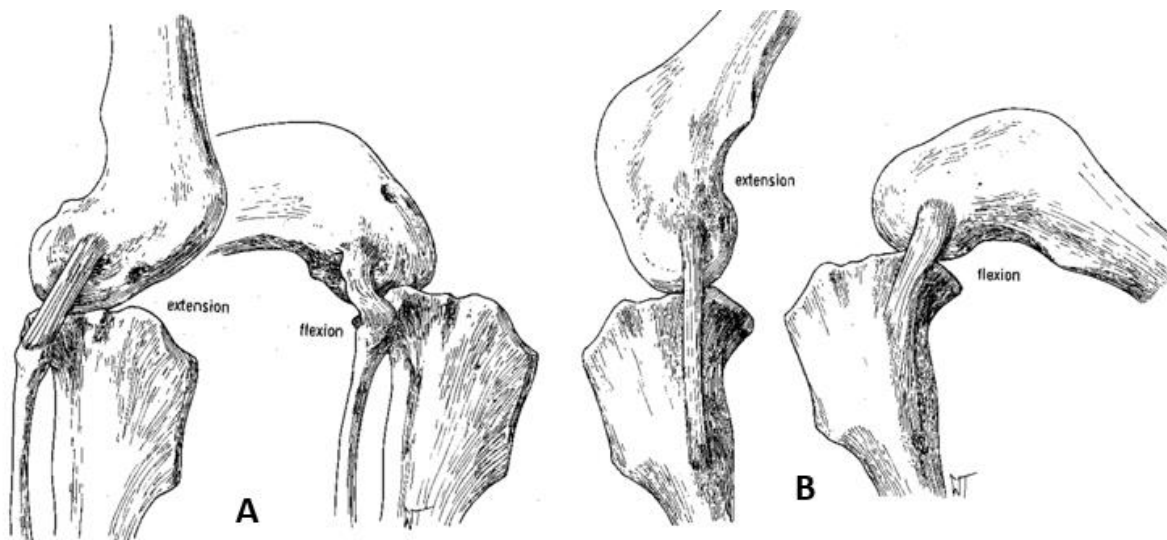


Figure 9 : A : LCL en extension et flexion en vue latérale, B : LCM en extension et flexion en vue latérale ; d'après *Textbook of small animal surgery*, p.2093-2094 (2003)

Le ligament collatéral médial (LCM) prend naissance sur l'épicondyle médial du fémur, descend verticalement contre le condyle médial du tibia en s'élargissant jusqu'à la partie distale de cette éminence (cf. Figure 7). Il est séparé de la peau par l'aponévrose des muscles adducteurs de la jambe et par le fascia jambier. Sur le plan profond, il est lié au bord du ménisque médial ainsi qu'à la synoviale fémoro-tibiale correspondante et aux condyles médiaux (cf. Figure 8). Une bourse séreuse est présente entre le ligament collatéral médial et le condyle médial tibial⁸, suggérant des mouvements de translation entre le ligament et les surface osseuse⁶. En effet, il reste tendu tout au long d'une amplitude de mouvement normale cependant la partie caudale devient lâche en flexion où il se déplace caudalement (cf figure 9B). Il a pour fonction principale de maintenir la stabilité en valgus et sert également de contrainte secondaire contre l'instabilité rotationnelle^{2,6}.

v. Les ligaments croisés

Le ligament croisé crânial (LCCr) est oblique en direction distale et médiale, il prend origine sur la partie caudo-médiale du condyle fémoral latéral et se termine sur l'aire intercondylienne crâniale du plateau tibial (cf. Figure 10). Son principal rôle est de prévenir tout mouvement crânio-caudal anormal (=signe du tiroir), mais il assure également la stabilité rotationnelle. Pour cela, il s'enroule autour du ligament croisé caudal et empêche une rotation interne excessive du grasset, ainsi que la prévention d'une hyperextension de l'articulation. Sa bande crânio-médiale se tend lors de la flexion et s'oppose au glissement du plateau tibial, la bande caudo-latérale, elle, est tendue seulement pendant l'extension. Il est sollicité en statique de par la semi flexion continue de l'articulation du grasset. Les fibres sont en faisceaux spiroïdes^{1,2,6}.

Le ligament croisé caudal (LCCd), plus long et plus solide, croise en X le LCCr dont il est antagoniste, ensemble ils assurent la stabilité rotationnelle en s'enroulant l'un autour de l'autre. Il est alors oblique en direction distale et caudale. Il prend son origine dans la partie moyenne de la fosse intercondyloire du fémur contre le condyle médial et se termine dans l'échancrure poplitée du tibia (cf. *Figure 10*). Le ligament croisé caudal comprend également deux parties : une bande crâniale et une petite bande caudale. La bande crâniale est tendue en flexion et relâchée en extension alors que la bande caudale est tendue en extension et relâchée en flexion. Ces ligaments sont séparés par du tissu conjonctivo-adipeux et la face abaxiale de chacun d'eux est revêtue par la synoviale et le rudiment de capsule de l'articulation fémoro-tibiale correspondante. Le LCCd sert surtout à empêcher les mouvements crânio-caudaux et c'est un moyen fonctionnel secondaire de prévention de l'hyperextension de l'articulation du grasset et une aide aux ligaments collatéraux pour limiter les mouvements de varus et valgus dans l'articulation fléchie^{2,3,6}.

Les ligaments croisés assistent les ligaments collatéraux pour s'opposer à la rotation et déviation médiale ou latérale de l'axe de la patte. Le ligament croisé crânial qui s'attache au tibia est le plus à risque d'une rupture lors d'une extension importante (on retrouve alors l'avancement du plateau tibial si caractéristique)³.

A l'extension ce sont les ligaments collatéraux qui s'opposent à la rotation latérale et médiale du grasset. A la flexion le ligament collatéral latéral se tend moins et c'est le ligament croisé qui retient la rotation médiale du genou. La rotation latérale du grasset durant la flexion et l'extension est limitée seulement par les ligaments collatéraux¹.

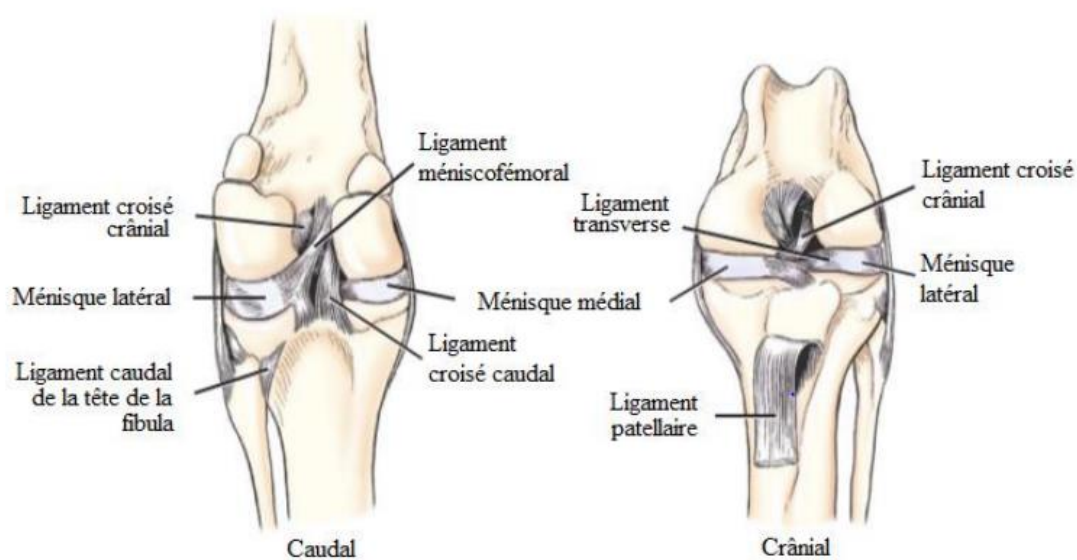


Figure 10 : Structures ligamentaire du grasset du chien d'après Miller and Evans' *Anatomy of the dog*, p.177 (2013)

III. La mise en mouvement du grasset

L'articulation du grasset est stabilisée et mise en mouvement par un ensemble de muscles et fascias musculaires. On peut classer les muscles en deux catégories : les muscles extenseurs et les fléchisseurs du grasset.

1. Les muscles extenseurs

La stabilisation de l'articulation pour éviter son affaissement lorsque le membre porte son poids durant la phase d'appui de la foulée est permise par l'extension³. Celle-ci est assurée par deux muscles principaux : le muscle tenseur du fascia lata et le muscle quadriceps fémoral ainsi que par le muscle articulaire du genou de façon accessoire.

i. Le muscle tenseur fascia lata

Sur le plan superficiel, on trouve le muscle tenseur du fascia lata, un muscle triangulaire, qui prend origine sur l'épine iliaque ventro-crâniale avec diverses attaches terminales par le fascia lata, en particulier sur la face crâniale de la patelle et sur la ligne âpre du fémur (*cf. Figure 13*)⁹. Sa face médiale est couverte par la partie crâniale du m. sartorius et il couvre le m. quadriceps fémoral.

Ce muscle a pour rôle majeur de tendre le fascia lata permettant l'extension du grasset, il est aussi abducteur de la jambe².

ii. Le muscle quadriceps fémoral

Sur le plan profond se trouve le m. quadriceps fémoral, composé de 4 chefs : le muscle droit fémoral (= chef long), les m. vaste latéral et m. vaste médial (= chefs courts) attachés au fémur entre lesquels s'insère le m. vaste intermédiaire (= chef intermédiaire). Le muscle vaste latéral est très fort, épais et large alors que le m. vaste médial est plus faible, mince et étroit ; le m. vaste intermédiaire est faible lui aussi. L'ensemble de ces quatre muscles se termine sur la patelle (*cf. Figure 11*)^{1,2}.

Le muscle droit de la cuisse aidé par les trois autres chefs est un puissant extenseur de la jambe. En position statique, il empêche la flexion de l'articulation du genou et dans la marche il contribue à la détente de cet important angle articulaire (environ 140°)². Si le quadriceps est paralysé l'animal ne peut plus stabiliser son grasset et le tarse^{2,10}.

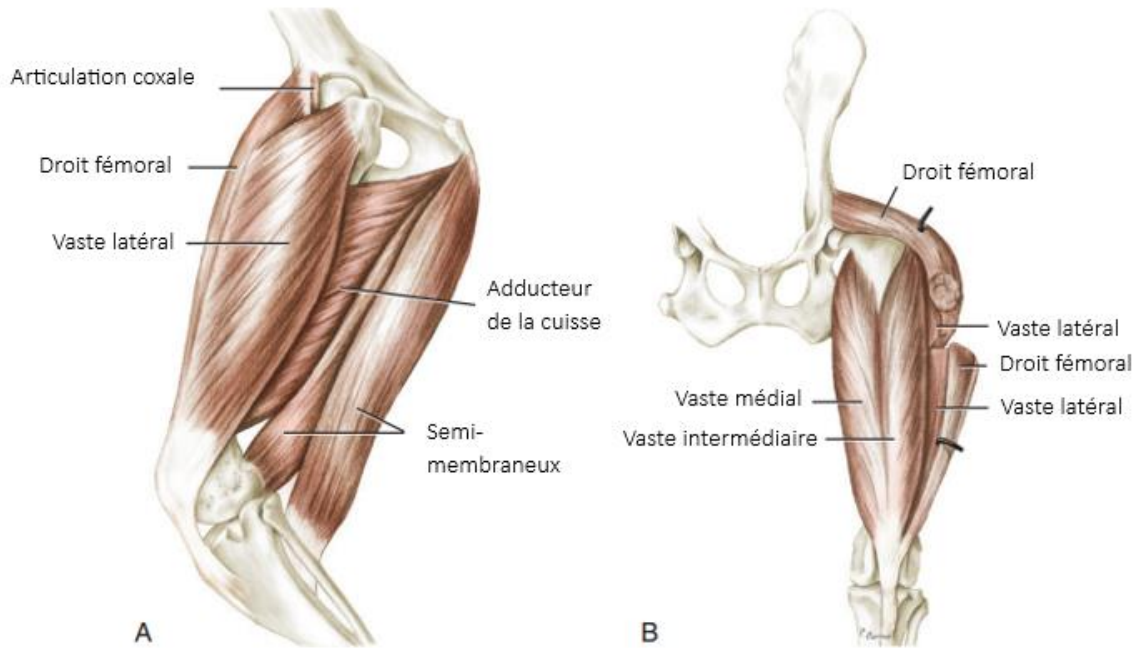


Figure 11 : Muscles profonds de la cuisse. A : face latérale. B : face crâniale ; d'après Miller and Evans' *Anatomy of the dog*, p.262 (2013)

iii. Le muscle artulaire du genou

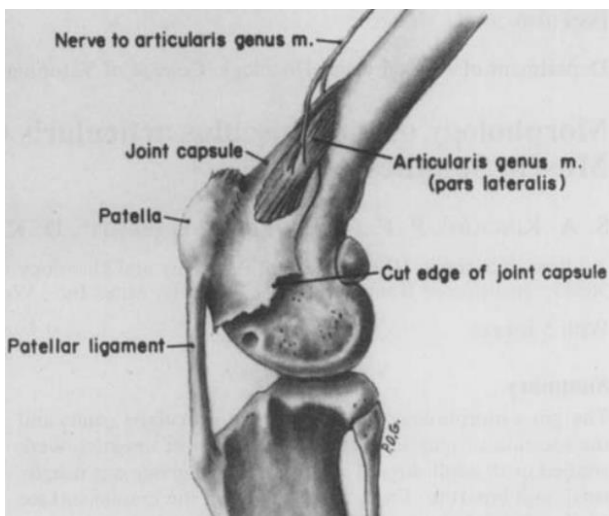


Figure 12 : vue latérale de l'articulation fémoro-patellaire, partie latérale du muscle artulaire du genou (muscle articularis genus) ; d'après Kincaid, S. A. et al. (1996)

Le muscle artulaire du genou, très mince, caché sur la face profonde du vaste intermédiaire, commence près de l'extrémité distale du fémur s'étendant presque au tibia et se termine sur la capsule articulaire fémoro-patellaire de chaque côté ainsi que sur la patelle (cf. Figure 12). C'est un extenseur du genou et un tenseur de la capsule articulaire fémoro-patellaire : il aide à l'extension de la jambe de façon accessoire. On pense qu'il pourrait avoir un rôle moteur dans la proprioception de l'articulation du grasset plus important que celui d'extenseur^{1,11}.

2. Les muscles fléchisseurs

Le muscle semi-tendineux, la bande caudale du muscle semi-membraneux et des faisceaux caudaux du muscle biceps fémoral sont les principaux muscles fléchisseurs du grasset. Le muscle gastrocnémien, le muscle gracile, le muscle poplité, le muscle pectiné et la portion caudale du muscle sartorius peuvent également contribuer à la flexion du grasset.

i. Les muscles fémoraux caudaux

On compte trois muscles fémoraux caudaux ayant une action antagoniste aux muscles fémoraux crâniens, leur contraction provoque ainsi la flexion du grasset. Ils travaillent de façon reflexe via les mécanorécepteurs du ligament croisé crânial pour limiter la translation crâniale du tibia, l'hyperextension et la rotation interne excessive. Ils participent ainsi à la protection du LCCr et du LCL durant les mouvements tibio-fémoraux^{12,13}.

Le biceps fémoral s'insère sur la partie latérale de la tubérosité ischiatique et son aponévrose terminale se confond avec le fascia jambier sur la ligne latérale de la jambe (cf. Figure 13). La partie crâniale semble jouer le rôle d'antigravité comme extenseur de la hanche et dans une moindre mesure d'extenseur du grasset. La partie caudale a une partie un peu en coopération avec la crâniale et participe à la flexion du grasset^{1,2}. Il joue également un rôle comme abducteur du membre et comme rotateur externe du tibia^{12,14}.

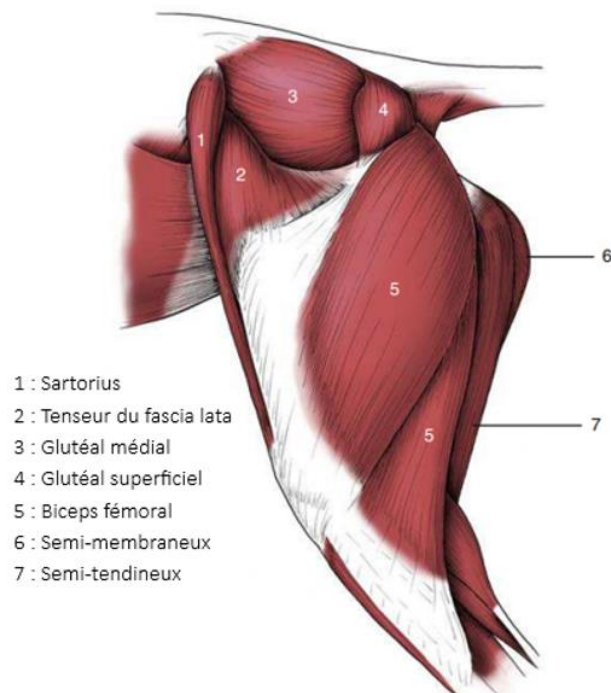


Figure 13 : Muscles de la cuisse vue latérale ; d'après Dyce, Sack, and Wensing's textbook of veterinary anatomy p.87, (2018)

Le muscle abducteur caudal de la jambe est lié à la surface profonde du biceps fémoral qui s'étend du ligament sacro-tubéral au fascia jambier. En étant lié à la branche caudale du biceps fémoral il participe à l'abduction de la jambe et à la flexion du genou^{9,15}.

Le muscle semi-tendineux a pour origine la tubérosité ischiatique et se termine par un large et fort tendon, qui passe sous l'aponévrose terminale du gracile, et s'attache à la face médiale et à la crête médiale tibiale. Une lame d'aponévrotique de ce tendon se détache et se porte dans le fascia jambier avec lequel il constitue la partie médiale du tendon calcanéen (cf. Figure 13 et 14)⁹. C'est un fléchisseur de la jambe en statique qui provoque une légère rotation interne. Il est aussi extenseur de la cuisse¹⁶. Lorsque le membre est à l'appui il concourt avec le biceps fémoral à l'ouverture de l'angle fémoro-tibial et à la détente du membre ainsi qu'au redressement du bassin⁹.

Le muscle semi-membraneux est épais et long et est en partie uni au grand adducteur de la cuisse. Son origine est simple sur la face ventrale de la tubérosité ischiatique. Le corps charnu se divise rapidement en deux parties égales légèrement divergentes. La partie crâniale, la plus forte, se termine sur l'épicondyle médial du fémur contre l'adducteur de la cuisse. La partie caudale se termine sur le condyle médial du tibia par un tendon plat qui se glisse sous le ligament fémoro-tibiale médial (cf. Figure 11, 13, 14). À la fois extenseur du fémur mais majoritairement fléchisseur de la jambe, il est aussi abducteur du rayon fémoral. Il est extenseur de la hanche quand la patte est posée au sol. La tête crâniale étend la hanche durant la phase d'appui de la locomotion et la tête caudale, liée aux deux articulations, permet la flexion du grasset et contribue aussi à l'extension de la hanche. À l'appui avec m. biceps fémoral et le m. semi-tendineux, il participe au redressement de l'arc fémoro-tibial et à la détente du membre dans la propulsion^{1,9,16}.

ii. Muscles caudaux de la jambe

Le gastrocnémien se divise en deux chefs avec des origines sur la face médiale et latérale de la tubérosité supracondyloire du fémur. C'est un extenseur du tarse et légèrement fléchisseur du grasset, en effet de façon très accessoire et seulement quand le pied est complètement étendu, ce muscle peut participer à la flexion de la jambe sur la cuisse (cf. Figure 14)¹.

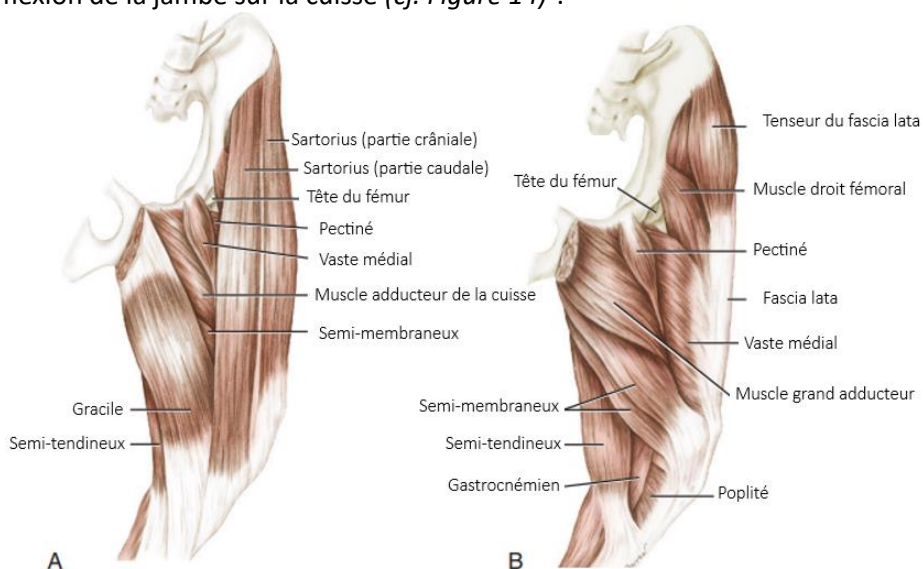


Figure 14 : Les muscles de la cuisse. A : les muscles superficiels de la partie médiale. B : Les muscles profonds de la partie médiale ; d'après Miller and Evans' Anatomy of the dog, p.261 (2013)

iii. Muscles région fémorale médiale

Le sartorius est divisé en deux parties. Une partie crâniale, qui prend origine sur l'épine iliaque ventro-crâniale et se termine sur la patelle, agit comme fléchisseur de la hanche et peut aussi permettre l'extension du grasset en statique. La partie caudale prend son origine sur la crête caudale de l'épine iliaque ventro-crâniale et se termine sur la face médiale du tibia, elle agit comme fléchisseur du grasset en statique (*cf. Figure 14*)^{1,3,9}.

Le gracile prend origine sur la symphyse pelvienne et ses bords et son aponévrose terminale, unie au fascia jambier, se termine sur le revers médial de la crête tibial où elle est recouverte par la terminaison du muscle sartorius.⁹ C'est un abducteur de la jambe et du membre, il aide légèrement à la rotation interne de la jambe et est tenseur du fascia jambier (*cf. Figure 14*)^{1,9,15}.

Le muscle pectiné s'étend du bord crânial de la face ventrale de l'os du pubis jusqu'au condyle médial fémoral. C'est un adducteur, fléchisseur et rotateur du rayon fémoral. Il a une brève action lors de la marche : au début de la phase d'appui et une plus longue période d'activité lors de la phase d'oscillation (*cf. Figure 14*)^{1,9,17}.

Le poplité prend son origine sur le condyle latéral du fémur (entre le tendon proximal et l'insertion fémorale du ligament collatéral du grasset) où l'on note la présence d'un petit os sésamoïde, et dont le corps charnu se termine sur la ligne poplité du tibia et sur la surface triangulaire qui s'étend entre cette ligne et le bord médial de l'os. C'est un fléchisseur du grasset et il est faiblement rotateur médial de par sa terminaison (*cf. Figure 14*)^{1,3,9}.

3. Le mouvement

De nombreux muscles participent à la locomotion du chien. Lorsque le pied touche le sol, l'inertie de la cuisse et la réaction verticale du sol entraînent l'extension du grasset alors que la friction et la gravité tendent à le fléchir¹⁶.

Lors de cette phase, les condyles fémoraux se déplacent crânialement par rapport au plateau tibial, les ménisques glissent crânialement, les faces caudales du fémur et du tibia s'éloignent et la patelle remonte sur la trochlée. Un léger mouvement de rotation interne (médiale) du tibia accompagne l'extension¹⁸. C'est le quadriceps fémoral qui permet cette extension alors que les muscles caudaux : le semi-membraneux, le semi tendineux, le biceps fémoral, et le gastrocnémien dans une moindre mesure, fléchissent l'articulation du grasset.

Au cours de la flexion, les faces caudales du fémur et du tibia se rapprochent, les condyles fémoraux se déplacent caudalement par rapport au plateau tibial, la patelle descend sur la trochlée, et un léger mouvement de rotation externe (latérale) du tibia se fait^{14,18}. L'action combinée des forces externes et musculaires assure la stabilité de l'articulation du grasset. La rétractation du membre se produit principalement sous l'action du m. biceps femoral et du m. semi-membraneux, assistée par les muscles fessiers ainsi que par les muscles adducteurs et gracile, qui adductent également le membre pelvien¹⁷.

Partie 2 : Les affections des ligaments collatéraux dans la littérature et en pratique

I. Les affections des ligaments collatéraux

1. Présentation du questionnaire et des chirurgiens orthopédiques qui ont répondu

i. Nombre de réponses

La bibliographie est assez faible sur la rupture des ligaments collatéraux bien que les méthodes chirurgicales soient accessibles, elles n'ont quasiment pas été complétées ou modifiées depuis les années 90. J'ai diffusé un questionnaire en ligne auprès des vétérinaires pratiquant des chirurgies orthopédiques afin de comparer les informations présentes dans la littérature avec ce qui est fait en pratique. Le questionnaire a été diffusé durant 8 mois et a permis de récupérer 26 réponses de vétérinaires pratiquant des chirurgies orthopédiques. Parmi eux, cinq n'ont jamais diagnostiqué de ruptures des ligaments collatéraux et n'ont pas les connaissances théoriques sur ces affections, c'est pourquoi ils ont été écartés de l'étude. J'ai recueilli les réponses en ligne grâce à des connaissances, contacts par mail des cliniques indiquant faire des chirurgies orthopédiques ainsi que des groupes regroupant des cas d'orthopédie sur les réseaux sociaux (cf annexe II pour le questionnaire entier).

ii. Écoles représentées et années de pratique

Les réponses recueillies couvrent un large panel de chirurgiens orthopédiques que ce soit dans le nombre d'année de pratique ou lieux d'études.

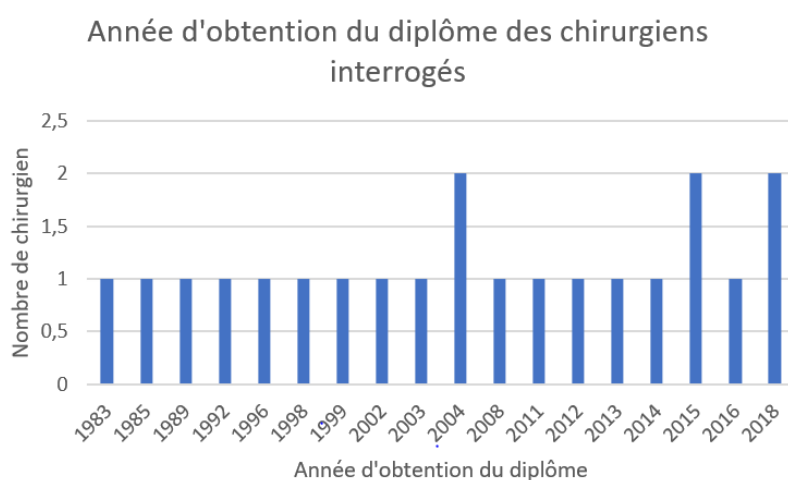


Figure 15 : Histogramme représentant l'année de diplôme des chirurgiens interrogés (21 réponses)

Une des questions est la date de sortie d'école pour aussi voir la différence de pratique d'une génération à l'autre. Les chirurgien(ne)s qui ont répondu sont de différentes générations, le plus ancien est sorti de l'école en 1983 et les plus jeunes en 2018 (cf. Figure 15).

Les réponses recueillies permettent de représenter sept écoles vétérinaires européennes (cf. Figure 16). Parmi ces 21 réponses, 3 vétérinaires ont indiqué être titulaires du Certificat d'Études Spécialisées (CES) en chirurgie et 4 sont titulaires du diplôme européen de spécialiste en chirurgie vétérinaire sachant qu'il y a 53 vétérinaires spécialistes en chirurgies orthopédiques inscrits à l'ordre en juillet 2023

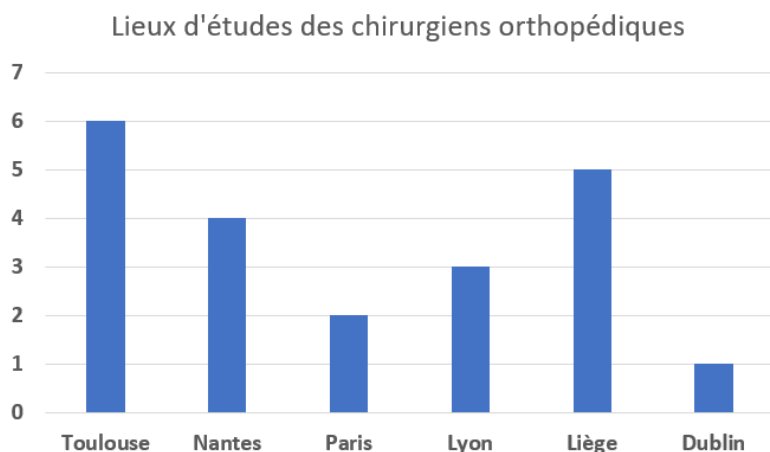


Figure 16 : Histogramme représentant les lieux d'école des chirurgiens vétérinaires (21 réponses enregistrées)

même si certains ne pratiquent plus. 21 ont déjà diagnostiqué des ruptures de ligaments collatéraux et 16 les opèrent eux-mêmes. Sur les 5 qui ne les opèrent pas 2 ne connaissent pas les traitements possibles et 3 les connaissent mais préfèrent référer.

iii. Les sources de connaissances

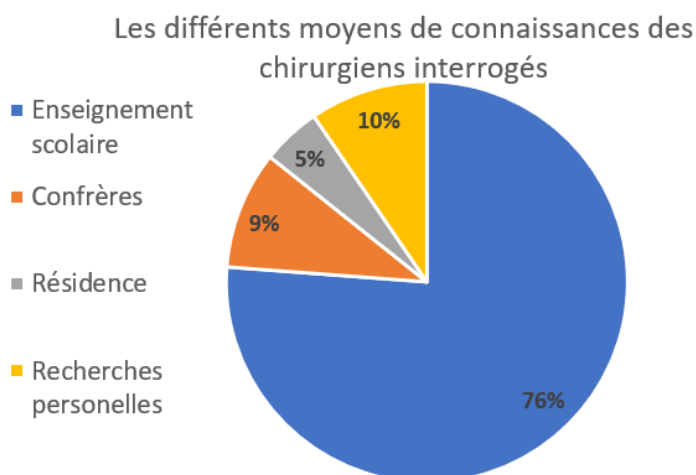


Figure 17: Diagramme représentant les moyens de connaissances répondus par les 21 chirurgiens qui ont déjà diagnostiqué une rupture des ligaments collatéraux

L'apprentissage théorique de ces affections provient de l'enseignement scolaire pour 81% des vétérinaires interrogés (76% en école et 5% en résidence) et 19% ont appris au cours de leur pratique quotidienne par des confrères ou des recherches personnelles (cf. Figure 17). Pour la suite du questionnaire, bien que le fondement des connaissances soit le même car dépendant de l'enseignement scolaire à plus de 80%, il y a autant de réponses différentes que de praticiens qui ont répondu. 37,5% des 16

chirurgiens ayant pratiqués ces chirurgies n'estiment pas avoir été assez informés sur le diagnostic et la prise en charge de ces affections.

Pour la suite, il n'est pas possible de faire des statistiques avec les réponses obtenues tant la diversité est importante. La majorité des questions sur les chirurgies laisse place à des réponses ouvertes pour que chacun puisse expliquer sa méthode de diagnostic, son protocole avec analgésie, antibiothérapie, ses conseils... Chacun utilise un protocole qu'il adapte selon les cas rencontrés : l'âge, les autres affections etc. De par ces raisons, les réponses seront donc intégrées par la suite au fil de la littérature sous forme d'exemples ou graphiques quand cela le permet.

2. Évaluation des lésions

i. Affections concomitantes

Les lésions isolées des ligaments collatéraux sont rares chez les chiens et les lésions seules du LCM sont plus fréquentes que celle du LCL¹⁹ ; ensemble, elles représentent seulement 1 à 2% des lésions²⁰ du grasset. Souvent, elles se produisent en même temps que des lésions affectant d'autres ligaments.

La rupture conjointe du ligament croisé crânial et du LCL est la combinaison la plus courante selon l'étude récente (2023) menée à plus grande échelle sur les ruptures multiligamentaires²¹.

On parle aussi de « pentade lésionnelle » qui désigne une association lésionnelle regroupant la rupture du LCCcr, du LCCd, du LCL, avec arrachement du tendon du muscle poplité et arrachement du ménisque latéral. Cela résulte le plus souvent d'un traumatisme ou des mouvements brusques, excessifs, incontrôlés, une rotation externe forcée du genou lorsque l'animal panique et essay d'enlever son membre d'un piège/obstacle. Le ménisque médial peut aussi être touché et cela se nomme alors la grande dislocation du genou. Lors de la réparation d'un tel ensemble de lésions, la prise en charge doit être la plus précoce possible et de restaurer les éléments du centre vers la périphérie : on parle de réfection centrifuge²⁰. Si la luxation est totale il faut évaluer l'atteinte neurovasculaire car les vaisseaux du poplité et/ou du nerf péronier sont possiblement endommagés²².

Les 21 chirurgiens interrogés estiment avoir eu autant de cas de rupture du ligament collatéral médial que du latéral.

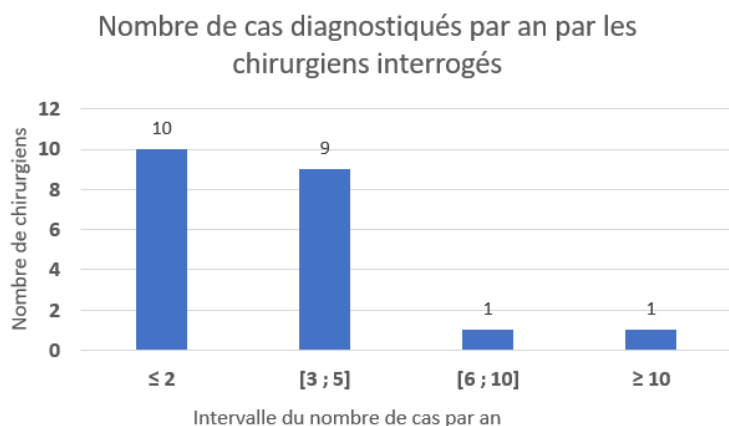


Figure 18 : Diagramme en barre représentant le nombre de ruptures des ligaments collatéraux diagnostiqués par les 21 chirurgiens interrogés

Le nombres de cas rencontrés par an selon les chirurgiens interrogés est faible (cf Figure 18) presque la moitié n'en diagnostique qu'un ou deux par an. Deux chirurgiens en diagnostiquent un nombre plus important, il aurait été intéressant de savoir pourquoi eux en diagnostiquent plus : structures référées, spécialisation en orthopédie du membre pelvien, ...

16 des 21 vétérinaires pratiquant les chirurgies orthopédiques ont déjà effectué ces chirurgies. Nous allons nous intéresser en particulier à ces 16 questionnaires afin de compléter les informations bibliographiques recueillies.

ii. La catégorisation des lésions

Les affections des ligaments sont classées en trois catégories selon leur gravité :

- 1^{ère} catégorie : les affections les plus bénignes, se caractérisent par un étirement et une déchirure minime des fibres ligamentaires. Ces blessures guérissent généralement avec le temps et le repos.
- 2^{ème} catégorie : rupture partielle des fibres ligamentaires.
- 3^{ème} catégorie : interruption ou rupture du ligament. Les blessures par avulsion sont un type d'entorse du troisième degré dans lequel le ligament se sépare de son origine ,ou de son insertion, avec un fragment d'os ou de cartilage¹⁸.

Les entorses de deuxième et troisième catégorie nécessitent généralement une intervention chirurgicale pour un retour à une fonction complète²². En effet, même si le ligament est macroscopiquement intact et même s'il cicatrise par fibroplastie, il restera toujours distendu et autorisera une laxité articulaire¹⁹. Afin d'éviter la mise en place d'arthrose, il est nécessaire de traiter rapidement le ligament²².

Nous nous intéresserons surtout à la troisième catégorie avec des ruptures totales.

iii. Les facteurs de prédispositions et le pronostic

D'après la littérature, il n'y a pas de races, ni d'âge spécifiquement touchées²³.

Le pronostic pour une rupture isolée des ligaments collatéraux est de très bon à excellent alors qu'il est sombre pour les affections multiligamentaires²³. En effet , les résultats de l'étude récente sur les blessures multiligamentaires du grasset du chien suggèrent que leur traitement chirurgical est associé à un taux élevé de complications²¹. La présence de lésions du ligament collatéral médial est associée à un risque plus élevé de complications à court terme et l'âge plus avancé assombri le pronostic²¹.

Il y a trop peu de chirurgiens qui ont pratiqué suffisamment de chirurgies pour pouvoir se faire un avis sur les races, gabarits ou âges les plus touchés. Certains évoquent les chiens de chasse, d'autres les border collies et pour les chirurgiens les plus expérimentés il n'y a pas de prédispositions raciales. Pour l'âge en revanche, plusieurs réponses s'accordent sur des chiens plutôt jeunes (moins de 5 ans) voir en croissance (≤ 2 ans) bien que rien ne semble justifier cela dans la littérature.

3. Le diagnostic

Les symptômes sont communs à toutes les affections ligamentaires du grasset : une gêne à la manipulation du grasset, un gonflement généralisé ou un gonflement des tissus mous du côté du ligament impliqué et un épanchement articulaire²². Il faut faire la distinction avec les affections musculaires (contusions, claquage), les ruptures des ligaments croisés crâniux ou caudaux et les fractures physiques sans déplacement des chiens en croissance²³.

i. L'instabilité à la manipulation

Lors de cette manipulation, on cherche à déterminer s'il y a une instabilité médiale ou latérale. Si elle est présente, une rupture d'un ligament collatéral peut être alors suspectée.

Pour diagnostiquer une rupture du LCL à la manipulation, il faut mettre le grasset en extension, la main en position proximale sert à stabiliser le fémur distal et palper la face latérale de l'articulation du grasset, tandis que la main en position distale est utilisée pour appliquer une contrainte en varus sur la partie distale du tibia (cf *figure 19A*). On compare alors le degré d'ouverture de l'espace articulaire et la qualité du point limite de mouvement par rapport au grasset sain. Dans le cas d'une légère augmentation du varus, on suspecte une lésion du LCL seul, si cela est marqué on doit alors suspecter une rupture concomitante d'un des croisés²².

De la même façon, une contrainte en valgus permet de diagnostiquer une rupture du LCM. Le grasset en extension, la main en position proximale pour stabiliser le fémur en distal et pour palper la face médiale de l'articulation du grasset, tandis que la main en position distale est utilisée pour appliquer une contrainte en valgus sur la partie distale du tibia (cf. *Figure 19B*). Si on note une importante instabilité, il faut penser à des lésions concomitantes des ménisques et des ligaments croisés²².

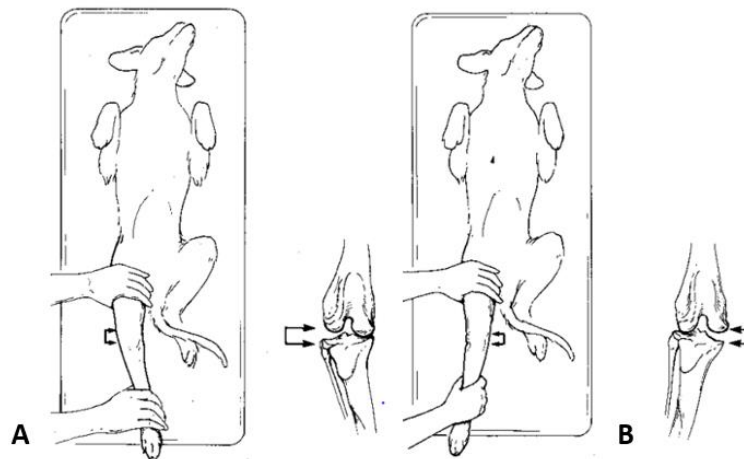
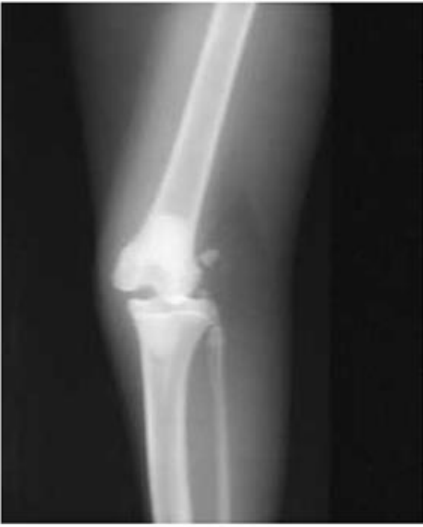

Figure 19 : Manipulation pour diagnostiquer une rupture des ligaments collatéraux, A : contrainte en varus, B : contrainte en valgus ; *Textbook of small animal surgery 2118-2119*

ii. La radiographie



Pour le diagnostic, pour chien comme pour chat, on peut aussi utiliser une radiographie en contrainte et la comparer à la radiographie du grasset sain²². Si il y a une rupture d'un des ligaments collatéraux, on peut observer un élargissement de l'interligne articulaire en médial ou latéral sur les radiographies prises lorsque l'articulation est sollicitée^{23,24}. Sur la figure 20, on peut voir cette ouverture articulaire lors de la sollicitation en valgus. De plus, la radiographie cranio-caudale et médio-latérale permet de savoir si des fragments d'os se sont détachés²³.

Figure 20 : Radiographie d'un chat avec rupture du LCM lors d'une contrainte en valgus, d'après Small Animal Surgery FOSSUM, p.1620 de E-Book

iii. L'échographie

L'échographie est le dernier examen complémentaire décrit et qui semble le plus précis car on peut voir toutes les structures du grasset. Pour cela, il est préférable d'utiliser une sonde linéaire (>10MHz)²⁵. Le chien doit être placé en décubitus latéral avec la patte affectée sur le dessus. Après avoir passé la sonde échographique en crânial, latéral et caudal (cf. *Figure 21* pour le placement A et B de la sonde), il faut tourner le chien (patte affectée contre la table) et placer ensuite la sonde comme indiqué sur la figure ci-dessous (sonde C de la *Figure 21*). En routine, la vue caudale est peu utilisée car on elle apporte peu de visibilité sur les structures intra-articulaires²⁵.

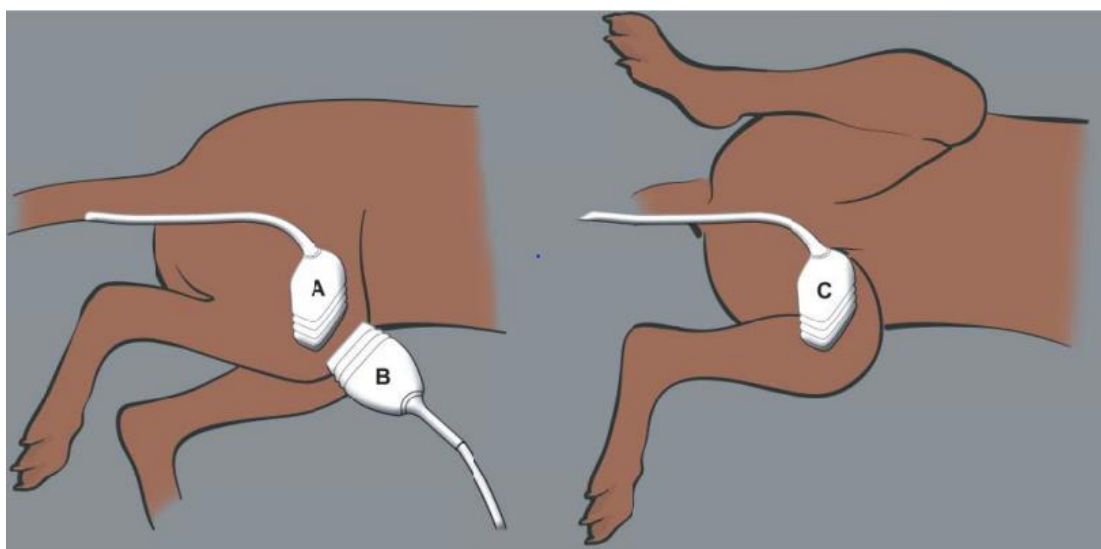


Figure 21 : Positionnement de la sonde pour une échographie du grasset avec une sonde linéaire longitubinale , A : plan latéral, B : plan crânial, C : plan médial ; d'après l'atlas of small animal ultrasonography (2015), p.515

Lors des cas sévères de ruptures des ligaments collatéraux on peut observer la discontinuité du ligament à l'échographie. On trouve aussi des hématomes, au niveau de la rupture, qui se caractérisent par des zones hypoéchogènes à anéchogène plutôt homogène dans la majorité des présentations cliniques. L'examen doit être complété de façon dynamique pour confirmer l'instabilité articulaire, on observe ainsi le développement d'un épanchement articulaire au niveau des récessus synovial latéral ou médial. Si une déchirure capsulaire est présente on pourra également observer du liquide dans les tissus mous périarticulaires²⁵.

Les ménisques, la capsule articulaire et les ligaments collatéraux peuvent être visualisés sur une coupe longitudinale (cf. *Figure 22A*) et l'on obtient les images B et C. Sur l'image B en vue latérale (cf. *Figure 22B*), on peut observer les ménisques (M) : des structures triangulaires modérément échogènes localisées entre les condyles fémoraux (MFC : condyle fémoral médial et LFC : condyle fémoral latéral) avec en opposition le plateau tibial (TP). Une fine couche hypoéchogène apparaît de chaque côté des ménisques : ce sont les synoviales et cartilage articulaire (C/F). Le tendon du long extenseur des doigts (LDET) peut aussi être identifié, il est cranio-latéral au ménisque latéral et s'insère dans la fosse de

l'extenseur (EF). Les ligaments collatéraux (CL) peuvent être visualisés sur la vue médiale et latérale. Le LCL est caudal au tendon long extenseur des doigts.

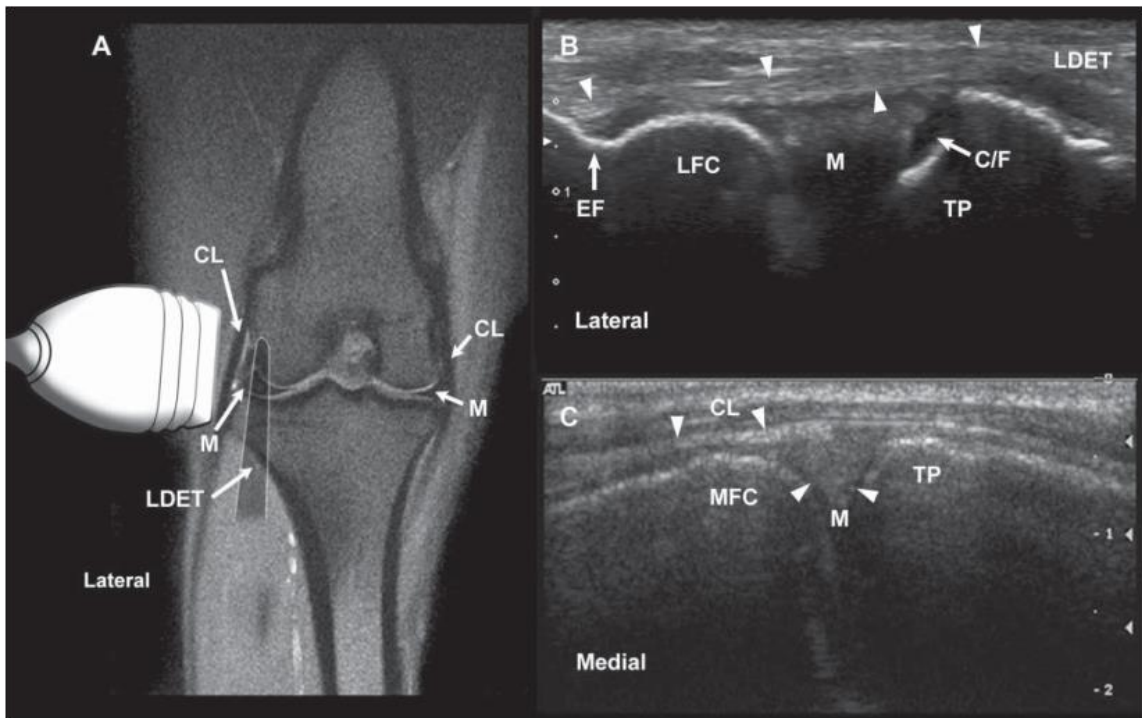


Figure 22 : Echographie d'un grasset sain, vue latérale et médiale, B : Boxer de 5 mois, C : Labrador retriever adulte ; d'après l'atlas of small animal ultrasonography (2015), p.516

iv. Les diagnostics utilisés selon les chirurgiens interrogés

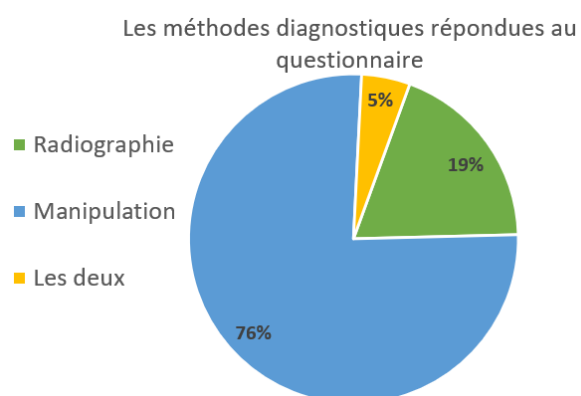


Figure 23 : Diagramme des pourcentages des outils diagnostiques utilisés par les 21 chirurgiens qui ont déjà diagnostiqué une rupture d'un des ligaments collatéraux du grasset

La manipulation pour tester l'instabilité en varus et valgus est la première méthode décrite et la plus utilisée par les vétérinaires interrogés (cf. Figure 23). La radiographie sous contrainte vient en second et aucun n'utilise l'échographie. Cette dernière méthode n'apparaît dans que dans les livres spécialisés et qu'en 2015 dans l'atlas of Ultrasonography²⁵, contrairement à la radiographie décrite depuis plusieurs dizaines d'années dans différents ouvrages incontournables de la chirurgie (Tobias, Fossum, Bojrab)²²⁻²⁴.

II. Les traitements mis en place

Les ruptures des ligaments collatéraux latéraux sont traitées soit par un traitement conservateur soit par chirurgie. Le pronostic est généralement bon si la stabilité de l'articulation est suffisante²⁶.

1. Le traitement conservateur

Pour le LCM, dès 1987, une étude a prouvé qu'un traitement avec mise en place d'une broche pour immobiliser le grasset entraîne de moins bons résultats qu'une cagothérapie²⁷. Depuis, plusieurs études s'accordent à dire qu'une immobilisation prolongée est plus délétère que la chirurgie à cause du risque élevé de développement d'arthrose autour de la lésion ligamentaire²².

Aujourd'hui, il existe différents conseils de traitement conservateur. L'un d'eux consiste à mettre en place une attelle latérale profilée en plâtre ou en Hexcelite dans un bandage rembourré pour solliciter l'articulation en direction du ligament collatéral lésé. Cette coaptation devant être maintenue pendant au moins 3 à 4 semaines²⁴.

On peut aussi trouver dans la littérature, la mise en place d'une attelle ou plâtre durant 2 semaines avec contrôle de l'activité (marche en laisse) durant 6 semaines mais cela seulement si le gonflement est minime et seulement si l'ouverture de l'espace articulaire lorsque l'articulation est soumise à une contrainte est faible²³.

Si l'opération ne peut avoir lieu dans la journée, il faut mettre un pansement Robert Jones modifié et limiter fortement les déplacements (sortie en laisse uniquement pour les besoins) jusqu'à la chirurgie²³.

2. Les différentes approches chirurgicales

Le traitement chirurgical peut consister soit à une reconstruction primaire des ligaments, soit à une stabilisation transarticulaire de l'articulation à l'aide d'une broche ou d'une attelle jusqu'à l'obtention d'une fibrose périarticulaire adéquate.

i. Les différentes voies d'abord

Il y existe plusieurs voies d'abord, la plus utilisée est la voie médiale pour le LCM et la voie cranio-latérale pour le LCL. Pour chacun des ligaments, lors de l'ouverture de l'articulation du grasset, il faut veiller à ne pas sectionner le tendon proximal (tendon d'origine) du muscle long extenseur des orteils⁵, ni le nerf fibulaire commun lors de la dissection à proximité du ligament collatéral latéral. Le nerf fibulaire commun (une des branches du nerf sciatique) traverse obliquement la partie distale de l'articulation du grasset, il est situé superficiellement au niveau gastrocnémien et envoie une branche articulaire au ligament collatéral latéral²³.

ii. Les sutures reconstructrices

Les lésions du deuxième degré peuvent être traitées par une suture ou par un traitement conservateur (expliqué précédemment)²². En effet, les ligaments collatéraux étant extrasynoviaux, l'apport sanguin est suffisant pour permettre aux ruptures simples de cicatriser par un processus ordonné: d'abord, par nécrose et infiltration cellulaire, puis par invasion fibroblastique, et enfin, par collagénisation^{24,28}. Si les extrémités ligamentaires ne sont pas proches de l'approche, ce processus ordonné ne se produit pas et la guérison se fait par formation de cicatrices étendues diffuses. Au fil du temps, la cicatrice sur le site de rupture devient plus ordonnée et sa structure commence à ressembler à celle d'un ligament normal.

Pour le fil, il est conseillé de prendre du monofilament non résorbable tel que le nylon ou le polypropylène pour un meilleur serrage lors d'une suture du ligament^{19,22,24}. Lors du remplacement complet un fil polyester de gros diamètre (décimale 3,5,6)¹⁹ qui peut être en polypropylène, polybuster, polyester avec ou sans revêtement de polytétrafluoroéthylène, fibre de carbone et nylon peut être utilisé²⁹.

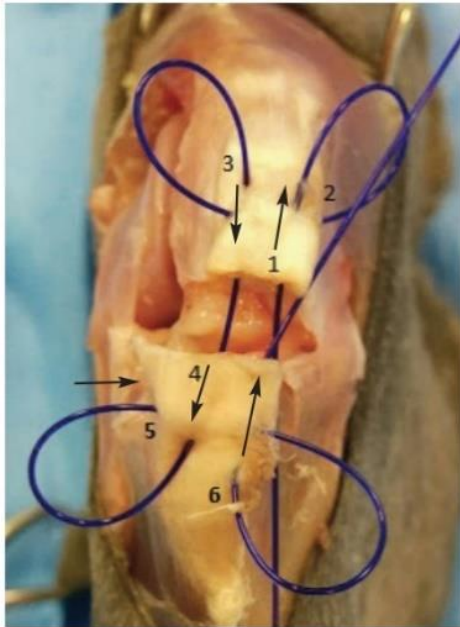


Figure 24 : suture avec boucle de verrouillage d'après Addison, Conte (2019)

En cas de rupture à mi-longueur, les extrémités du ligament peuvent être apposées à l'aide d'une suture avec boucle de verrouillage (aussi appelé technique de l'anse bloquée)¹⁹, cf Figure 24 : les numéros et flèches indiquent l'ordre et la direction que l'aiguille doit prendre^{22,30}.

D'autres chirurgiens vont préférer la technique du point en cage à 3 anses, une suture jugée plus résistante que la précédente. Chaque passage de fil se fait à une distance différente des extrémités déchirées et avec une rotation axiale de 120° par rapport au passage précédent (cf.Figure 25)^{22,24}.

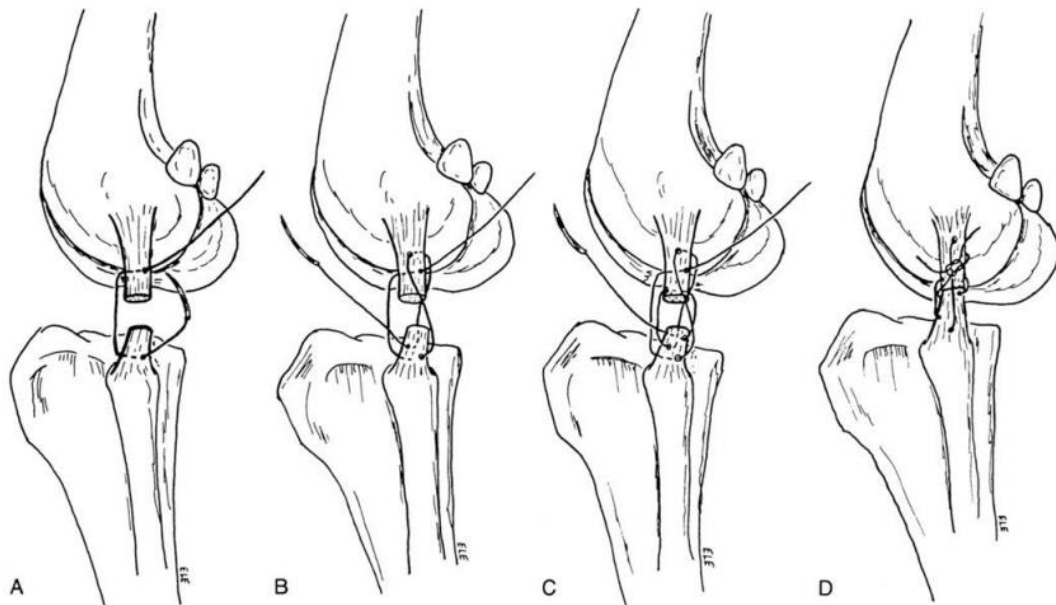


Figure 25 : Suture en poulie à trois boucles d'un ligament collatéral après rupture. A : 1^{ère} boucle, B : 2^{ème} placée en rotation à 120° par rapport à la 1^{ère}, C : 3^{ème} boucle en rotation de 120° par rapport à la 2^{ème}, D : suture serrée et nœuds ; d'après Current Techniques in Small Animal Surgery, p.1088.

iii. Ruptures avec désinsertion du ligament

En cas de désinsertion du ligament, une ancre chirurgicale peut être utilisée pour le rattacher à son point d'origine (cf. *Figure 26A*)²². Pour réparer une déchirure dans le corps du ligament collatéral, une réparation de celui-ci est réalisée en le suturant puis il est consolidé en utilisant deux ancres chirurgicales implantées sur ses sites d'insertion²². La suture de ligaments gravement traumatisés peut ne pas fournir de soutien adéquat. Dans ces cas, une suture en huit en nylon ou en polypropylène peut être placée entre les vis à os assis aux attaches du ligament collatéral pour fournir un soutien supplémentaire pendant la cicatrisation des tissus (cf. *Figure 26B*)²⁴. Si le ligament n'est pas réparable, il est remplacé par une suture prothétique utilisant deux ancres chirurgicales et une suture en huit comme précédemment (cf. *figure 26C*)³⁰. Pour le ligament collatéral latéral, les ancres sont implantées sur le condyle latéral du fémur et sur la tête de la fibula et pour le ligament collatéral médial, elles sont implantées sur le condyle médial du fémur et sur le tibia proximal²⁴.

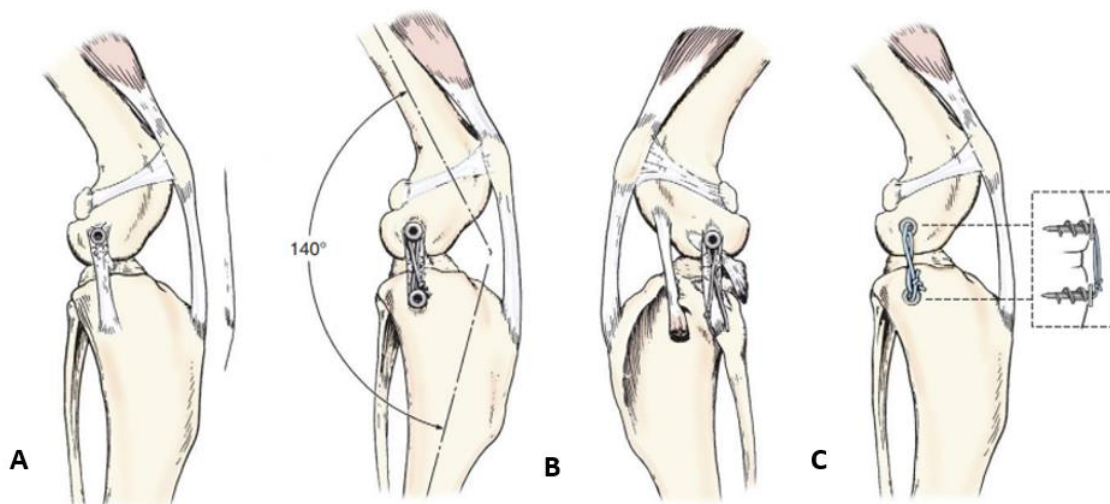


Figure 26 : Les différentes réparations des ligaments collatéraux, d'après *Veterinary Surgery in Small Animal*

iv. Ruptures avec avulsions

Dans les cas où le ligament a été arraché de l'os (=avulsions), il est nécessaire d'ajouter une fixation, sans compromettre sa vascularisation, comme des vis à os avec une rondelle à pointes ou une broche de Kirschner^{22,24}. Cette réparation, avec fixation, semble beaucoup plus rigide et est préférée par les auteurs²². Une ou deux broches de Kirschner sont enfoncées à travers le fragment pour maintenir la réduction et un fil suturant en huit est ensuite passé derrière les broches de Kirschner et à travers un trou transversal dans l'os. Ce fil est tendu pour contrecarrer la traction du ligament. Les broches de Kirschner doivent être coupées et recourbées pour réduire l'irritation des tissus mous (cf. *Figure 27*)²⁴.

La suture ou la refixation des ligaments collatéraux doit toujours être effectuée avec l'articulation du grasset en extension, pour réduire le risque de raccourcissement iatrogène du ligament, qui prédisposerait la réparation à une rupture en cas d'extension de l'articulation du grasset^{19,22}.

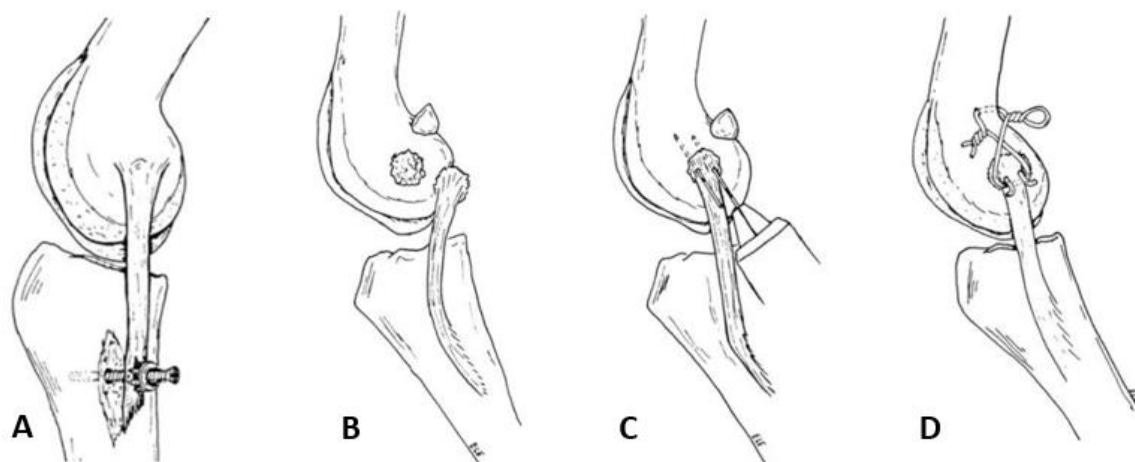


Figure 27 : Réparation du LCM si avulsion ,A : Fixation avec vis à os et rondelle à pointes B : Avulsion de l'attache proximale du LCM, C : Fixation du fragment avec deux broches de Kirschner, D : Suture en 8 pour contrecarrer la traction du ligament ; d'après *Current Techniques in Small Animal Surgery*, p.1089

Lors des 16 réponses obtenues sur les méthodes effectuées par les chirurgiens orthopédistes, les broches de Kirschner ne sont jamais citées, à l'inverse des vis, rondelles et ancrés chirurgicales. On peut classer les réponses obtenues pour expliquer le type de chirurgie effectuée en trois groupes :

- un groupe avec remplacement du ligament par un fil sans autre matériel orthopédique,
- un groupe avec utilisation systématique de matériel orthopédique en plus du fil : ancre, vis et rondelles, tunnels
- un groupe qui suit exactement la littérature et adapte ces chirurgies selon les mêmes critères que celle-ci.

v. Les différents matériaux ligamentaires

Lors de la reconstruction ligamentaire, le « faux ligament » doit être suffisamment solide pour qu'un nouveau ligament ait le temps de se créer et suffisamment fort pour assumer les perturbations mécaniques. Plusieurs matériaux non résorbables sont utilisés, avec majoritairement le polyester ou polypropylène, qui supplantent le nylon autrefois utilisé. Par ailleurs, le polypropylène apparaît plus stable et plus proche biomécaniquement du ligament naturel que les reconstructions en polyester²⁹. Pour ce qui est du site d'insertion du nouveau ligament, il n'y a pas d'étude concrète sur le point d'attache idéal du ligament. Or, si le LCM est trop court cela empêche la flexion et s'il est trop long la stabilité n'est pas bonne³¹.

Les chirurgiens interrogés pratiquant les ligamentoplasties (16 réponses enregistrées) utilisent tous du fil irrésorbable (ou résorbable très lent pour l'un d'entre eux). La moitié d'entre eux utilise un monofilament en nylon et l'autre un fil tressé qui, pour la grande majorité, est en polyéthylène (à haut poids moléculaire (UHMWPE)) ou en polyester.

3. Les molécules utilisées

Cette partie met en avant la diversité de traitement de soutien proposé, bien que certaines molécules soient fortement conseillées, chaque chirurgien va adapter son protocole à l'animal.

i. L'anesthésie

Pour le choix de l'anesthésie le vétérinaire en charge du cas choisira la plus adaptée selon la catégorie ASA (*physical status score*) dans laquelle il classe l'animal (*cf. Tableau 1*). Pour les chirurgies orthopédiques, on peut utiliser la combinaison d'un α -2 agoniste, d'une benzodiazépine avec un opioïde (ASA <2) . L'idéal étant d'utiliser en prémédication la combinaison d'un α -2 agoniste, comme la dexmédétomidine, et un opioïde agoniste des récepteurs μ , qui ensemble procurent une profonde analgésie et sédation. La prémédication la plus sûre pour un patient jugé avec un fort risque anesthésique est la combinaison de benzodiazépines avec des opioïdes, ceux-ci étant réversibles, les benzodiazépine par le flumazénil et les opioïdes par le nalaxone³². Souvent en pratique, on retrouve l'acépromazine de 0,005 à 0,01 mg/kg en voie intramusculaire (IM) associé à de la morphine en intraveineuse (IV), une combinaison qui entraîne aussi une forte sédation et analgésie³²⁻³⁴.

Pour l'induction on peut utiliser du propofol (3-6 mg/kg IV) en titration, du thiopental sodium (10-15 mg/kg IV), ou une combinaison de kétamine (5-10 mg/kg IV) et diazépam (0.2 mg/kg IV)³².

Il est aussi possible d'utiliser une sédation procédurale qui semble aussi efficiente lors des chirurgies orthopédiques du grasset ; malgré le fait que l'étude repose seulement sur 10 cas. Cela consiste à une perfusion intraveineuse continue de propofol (0,07-0,15 mg/kg/min) et de dexmédétomidine (1 μ g/kg/ h)³³.

Tableau 1 : classification ASA d'après l'american society of anesthesiologists dans La Semaine Vétérinaire n° 1535 du 12/04/2013 par Isabelle Goujon

Catégorie	Degré de gravité
ASA 1	Animal en bonne santé (intervention de convenance, etc.).
ASA 2	Animal atteint d'une affection à répercussion générale mineure (fracture simple, obésité modérée, gestation, anémie modérée, etc.).
ASA 3	Animal présentant une atteinte systémique sévère, mais contrôlée (diabète insulino-dépendant, cardiopathie compensée, etc.).
ASA 4	Animal présentant une atteinte systémique sévère non contrôlée à répercussions générales majeures (insuffisance cardiaque décompensée, fièvre intense, sepsis, dilatation-torsion, etc.).
ASA 5	Animal dans un état désespéré (choc décompensé, sepsis sévère, etc.).

ii. L'analgésie

Lors de chirurgies orthopédiques, le chirurgien va agir en trois temps : avant, pendant et après pour que l'animal ne souffre ni durant l'opération (augmentation du rythme cardiaque et de la pression systolique), ni à son réveil (signes de douleurs, scoring, ...).

Le concept d'analgésie préemptive implique l'administration d'un traitement analgésique avant qu'un stimulus nociceptif ne puisse être intégré par le système nerveux central, dans le but de prévenir ou de réduire la douleur en per-opératoire et de diminuer les besoins analgésiques ultérieurs. Comme cité précédemment, il est conseillé d'utiliser un opioïde de palier III comme la morphine, en prémédication^{23,32}. L'utilisation d'anti-inflammatoire non stéroïdien (AINS) peut se faire en complément ; en effet, en préopératoire une dose simple de meloxicam associée à du butorphanol a plus d'effet en analgésie post-opératoire que 2 doses de butorphanol opératoire³⁵.

On peut aussi faire des anesthésies locorégionales (=blocs nerveux) ou une épidurale. Les anesthésies locorégionales consistent à injecter une substance analgésique sur le trajet d'un ou plusieurs nerfs. L'injection d'un anesthésique local dans le tissu conjonctif entourant un nerf aboutit à la perte de sensibilité et/ou la motricité de la région innervée par ce nerf. L'avantage principal est la réduction des risques toxiques avec l'utilisation de petits volumes anesthésiques. L'épidurale, une injection entre la 7ème vertèbre lombaire et la crête sacrale médiane dans l'espace péridural en peropératoire, entraîne d'avantage d'hypotension peropératoire et de rétention urinaire postopératoire que les anesthésies en IV ou locorégionales³⁶.

Un grand nombre d'études ont été faites pour sélectionner l'analgésie peropératoire optimale pour les chirurgies ligamentaires du grasset chez le chien. Dans une étude de 2021, faite sur 230 chiens, soumis à une opération du grasset (TPLO), il a été comparé une combinaison de morphine + lidocaïne + kétamine en IV, une épidurale de ropivacaïne + morphine et enfin un bloc nerf sciatique et saphène de ropivacaïne. Bien que la sédation soit plus élevée avec l'injection en IV, l'anesthésie locorégionale a

montré les scores de douleurs les plus faibles en postopératoire³⁶. Celle-ci s'oppose à deux études de 2016 où les anesthésies locorégionales des nerfs sciatique et fémoral ont le même résultat analgésique opératoire et postopératoire qu'une épidurale^{34,37}. Pour le membre pelvien, on peut agir soit sur le nerf sciatique et fémoral soit sur le nerf sciatique et saphène.

Une autre étude montre que l'utilisation de dexmédétomidine administrée en IV à débit constant et non en une seule dose (1 µg/kg/h) associée à de la lidocaïne en local (2% soit 0,15mL/kg) pour les blocs du nerf sciatique et fémoral réduit les besoins d'analgésie complémentaire dans les heures postopératoires immédiates³⁸.

Pour ce qui est de l'analgésie en prémédication, 15/16 des chirurgiens utilisent de la morphine IV de 0,1 à 0,3 mg/kg (la dose recommandée est de 0,1-0,2mg/kg³²) et un chirurgien utilise du tramadol à dose maximale soit 16mg/kg³⁹. Un seul pratique des blocs selon les circonstances, et un autre chirurgien utilise une combinaison de fentanyl, lidocaïne et kétamine en IV à débit constant. Parmi ces vétérinaires, quatre utilisent des AINS en préopératoire en supplément de l'analgésie conventionnelle.

Pour ce qui est de l'analgésie postopératoire, les études divergent. Généralement, on considère que les chiens subissant une intervention orthopédique ont besoin d'un traitement de la douleur pendant un minimum 5 à 7 jours. Les études d'innocuité des AINS chez les chiens et les chats montrent que cette durée n'est pas associée à des effets secondaires nocifs pour des animaux sains. De plus, cela contribuerait à réduire la boiterie associée à la blessure orthopédique, ce qui favoriserait une récupération fonctionnelle rapide³². Dans une étude de 2019, l'administration de méloxicam, en postopératoire direct, que ce soit en intra-articulaire ou en sous cutané n'a pas eu d'effet analgésique supérieur qu'un placebo sur les chirurgies articulaires comme les TPLO. Les ligamentoplasties n'étant pas des chirurgies plus douloureuses, on peut considérer que les AINS ne sont pas indispensables⁴⁰. Il existe des grilles d'évaluation comme la grille de Glasgow ou la grille 4avet lors de douleurs aiguës postopératoires pour établir un score et permettre une prise en charge personnalisée et adapté au seuil de tolérance à la douleur du patient. En pratique, cela est très peu fait, aucun des chirurgiens interrogés ne les utilise.

Cependant, pour les questions sur le traitement post-opératoire, tous les chirurgiens qui ont répondu préconisent des AINS, le plus souvent du meloxicam (ou Firocoxib quand cela n'est pas possible) et pour la majorité plus de 2 semaines, si le chien le tolère et ne présente pas de problèmes rénaux.

Enfin, une étude récente (2023) montre que les chiens stérilisés ressentent d'avantage la douleur dans les chirurgies du grasset que les animaux entiers (mâles et femelles confondus). A l'avenir, cela pourra être un critère à prendre en compte, pour propose une analgésie plus importante pour les animaux stérilisés⁴¹.

iii. L'antibiothérapie

L'administration d'antibiotiques préopératoire est fortement conseillée avant une chirurgie orthopédique. On peut utiliser les pénicillines et les céphalosporines si l'animal ne présente pas d'allergie. En effet, de nombreuses classes d'antibiotiques ont pour effet de bloquer les jonctions neuromusculaires du squelette et causent une faiblesse musculaire. Ces antibiotiques peuvent le faire seul ou en potentialisant l'effet bloquant neuromusculaire des agents bloquants neuromusculaires non dépolarisants (AMNM). Les effets les plus notables se produisent avec la polymyxine et les aminoglycosides, mais peuvent également se produire avec les tétracyclines, la lincomycine et la clindamycine. Les aminosides sont couramment utilisés pendant la période périopératoire et il a été démontré qu'ils bloquent la jonction neuromusculaire chez les chats et les chiens³².

Sur les 16 réponses obtenues, 11 des chirurgiens utilisent de la céfalexine, une céphalosporine dont la dose recommandée est de 15mg/kg deux fois par jour(=BID)³⁹, à des doses variant de 15mg/kg à 30mg/kg renouvelées toute les 1h30-2h si besoin. Trois chirurgiens utilisent une combinaison amoxicilline + acide clavulanique et doublent la dose recommandée de 8,75mg/kg³⁹. Un chirurgien préfère l'amoxicilline seul et un autre l'ampicilline-sulbactam à la dose de 20 mg/kg.

Pour ce qui est de l'antibiothérapie post-opératoire de TPLO, il a été démontré que l'administration d'antibiotiques n'était pas utile systématiquement. L'ajout d'antibiotiques post-opératoire doit donc dépendre du déroulement de la chirurgie et du risque infectieux⁴².

7/16 des chirurgiens interrogés utilisent une antibiothérapie systématique avec de la céfalexine durant 3 à 5 jours en dose recommandée (15mg/kg BID) ou double dose. Les autres ne les préconisent que selon certaines circonstances : risque septique, chirurgie >2h, ...

III. Le post-opératoire

1) La durée de repos

Dans la littérature, la durée de repos varie : on trouve souvent une durée moyenne de 6 à 8 semaines en laisse⁴³. L'activité durant cette période doit être réduite au minimum à des exercices spécifiques de réhabilitation. Le chien peut ensuite retrouver une activité supérieure petit à petit après ces 6 semaines²³. Comme expliqué en Partie 2 : II .1, la cagothérapie l'immobilisation prolongée du membre, est plus délétère car elle favorise la mise en place d'arthrose²².

Le problème majeur concerne particulièrement les affections multiligamentaires. En effet, lors de la rupture des ligaments croisés, souvent concomitante avec celles des collatéraux (cf. Partie 2 ; I.1.i), il est nécessaire de suivre un repos strict. L'immobilisation postopératoire de plus de 6 semaines cause

des dommages considérables au cartilage articulaire, tandis que le mouvement illimité précoce semble compromettre la cicatrisation des ligaments croisés craniaux⁴⁴.

Le repos préconisé par les chirurgiens interrogés

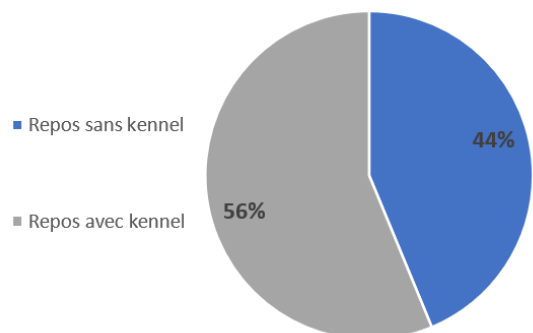


Figure 28 : Diagramme représentant le pourcentage des chirurgiens interrogés préconisant le kennel (16 réponses)

En pratique aussi les conseils post-opératoires sont diversifiés, plus de la moitié des chirurgiens interrogés (cf. Figure 28) préconise l'utilisation du kennel pour un repos strict, le chien ne peut sortir que pour ses besoins. L'autre partie ne préconise pas l'utilisation du kennel mais de laisser le chien en intérieur dans une petite pièce si possible, pour limiter les mouvements, les petites balades sont autorisées mais uniquement en laisse.

Pour ce qui est de la durée de repos, celle-ci varie énormément pour ceux n'utilisant pas le kennel (cf. Figure 29) et semble plus homogène avec une moyenne de 2 mois pour ceux conseillant le repos strict. Pour tous, à la fin de la durée conseillée, le chien est réévalué pour déterminer si celle-ci doit être augmentée ou si le chien peut reprendre une activité progressive.

Durée de repos préconisée par les chirurgiens interrogés

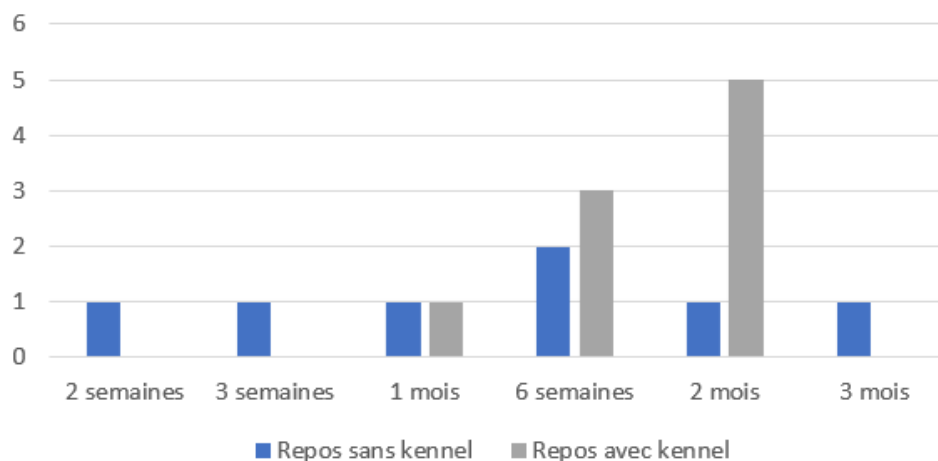


Figure 29 : Histogramme représentant la durée de repos préconisée par les chirurgiens ayant répondu au questionnaire en fonction de l'utilisation ou non d'un kennel (16 réponses)

2) Les attelles

Comme pour le repos, les avis sur la coaptation externe lors d'une rupture du LCM et/ou LCL divergent.

Dans la littérature récente on peut trouver qu'elle n'est généralement pas indiquée pour des ruptures simples. Cependant, un bandage, doux, rembourré peut être utilisé pendant plusieurs jours après l'opération pour contrôler le gonflement des tissus mous²⁴. A l'inverse, toute blessure concomitante (par exemple, un ménisque déchiré ou rupture du ligament croisé) doit être traitée, et l'articulation doit être soutenue extérieurement par une attelle latérale pendant 3 à 4 semaines²⁴.

D'autres chirurgiens préconisent que la patte soit placée dans un bandage doux et soutenu par une attelle latérale durant 10 à 14 jours même lors d'atteinte des collatéraux seule²³. D'autres utilisent une attelle latérale longue (cf annexe II pour sa fabrication) ou une attelle de Thomas modifiée pendant un mois et l'exercice n'est alors autorisé qu'en laisse pendant les deux semaines suivantes ; l'activité peut être lentement augmentée après sept à huit semaines¹⁹.

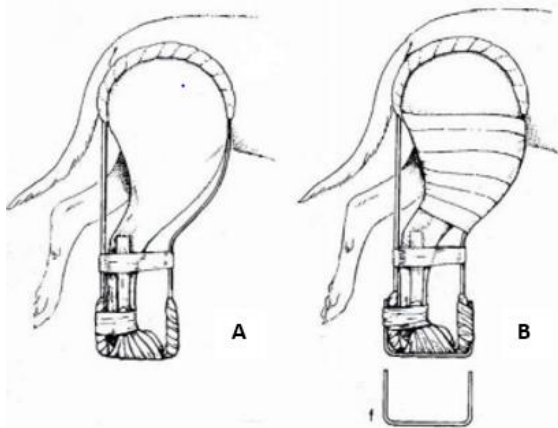


Figure 30 : L'attelle de Thomas ; A : pour un chien < 12Kg, B : pour un chien >12kg, ajout d'une barre de marche f d'après Manuel d'Orthopédie et traitement des fractures des animaux de compagnies, p60

L'attelle de Thomas (cf. Figure 30) est une attelle fonctionnelle, efficace et bien tolérée. Elle est actuellement remplacée par les attelles en plâtres moulées. Néanmoins, elle reste un système efficace pour la fixation de l'articulation du grasset. Il faut veiller à maintenir l'attelle la plus courte possible pour permettre un appui actif ; cela s'obtient en plaçant la patte en position d'appui¹⁹. (cf. Annexe III pour la fabrication de l'attelle)

Concernant les réponses obtenues : un seul des chirurgiens met un Robert Jones durant 3 semaines post-opératoire. Tous les autres utilisent un pansement avec désinfection et changement régulier. Tous effectuent un contrôle à un mois post-opératoire en plus du contrôle pour enlever les points à 2-3 semaines selon la cicatrisation. Plusieurs préconisent un dernier contrôle en fin de période de repos pour réévaluer l'animal et ainsi allonger la période de repos si nécessaire.

3) Les traitements de soutien conseillés par les chirurgiens interrogés

i. Les molécules utilisées en soutien

Le tramadol à dose recommandée (2-4 mg de chlorhydrate de tramadol par kg toutes les 8 heures³⁹) sur les premiers jours, en plus des AINS, est conseillé par 6 des chirurgiens interrogés.

La gabapentine est aussi de plus en plus conseillée bien que son efficacité sur les douleurs articulaires ne soit pas prouvée. Sa posologie est de 10-20mg/kg toutes les 8 heures³⁹, son effet anxiolytique est démontré chez le chat mais pas chez le chien, la posologie peut être augmentée jusqu'à 50mg/kg⁴⁵, son principal effet secondaire est alors la somnolence. L'observance du repos peut être très compliqué pour certains chien, la gabapentine peut alors être utilisée comme calmant pour que l'animal tolère mieux le repos et permettre ainsi une meilleure récupération.

Le gel buccal à base de dexmédétomidine est lui aussi conseillé comme anxiolytique pour aider l'animal à se maintenir au repos.

ii. La physiothérapie

Dans les réponses libres à la fin du questionnaire plusieurs médecines alternatives sont indiquées comme la thérapie au laser, l'hydrothérapie, les massages ...

La thérapie au laser est utilisée pour l'amélioration du confort de vie de l'animal en diminuant les douleurs chronique liées à l'arthrose⁴⁶ et permet une amélioration de la marche suite à des TPLO. Bien que les études montrent qu'elle n'aurait pas d'impact pour la réduction de la douleur^{47,48}, son utilisation peut néanmoins être bénéfique du fait de la mise en place rapide d'arthrose suite aux chirurgies ligamentaires. L'hydrothérapie, comme la thérapie au laser diminuent les douleurs articulaires chroniques et l'utilisation d'AINS lors de dysplasie⁴⁹, bien qu'il n'y ait pas d'études sur ces bienfaits lors de la récupération postopératoire : elle peut être conseillée lors d'un retour à une activité progressive.

Il serait intéressant d'étudier davantage leurs bienfaits suite à des chirurgies orthopédiques.

4) Les complications observées

i. Littérature

Les complications observées ne sont pas décrites dans les ouvrages pour ce type de chirurgie car elles sont trop peu pratiquées, bien que le traitement chirurgical des lésions traumatiques du grasset, chez les chiens semble avoir un taux élevé de complications²¹. En outre, la présence de lésions du

ligament collatéral médial lors de lésions multi ligamentaires est associée à un risque plus élevé de complications à court terme et l'âge plus avancé est associé à un pronostic moins bon²¹.

Une méthode normalisée de classement des complications en chirurgie vétérinaire a été proposée en 2009 par Cook et al⁵⁰, pour ainsi pouvoir comparer les complications des chirurgies orthopédiques. En janvier 2023, la méthode Clavien-Dindo a été proposée car jugée moins ouverte à l'interprétation individuelle que la méthode cook, qui utilise une terminologie subjective telle que "mineur", "majeur" et "catastrophique". Le système Clavien-Dindo modifié dérive d'une méthode utilisée en humaine, et peut être utilisé pour évaluer les complications postopératoires orthopédiques et les classer en 5 catégories selon le traitement pour y remédier (*cf. Tableau 2*). Ce système distingue les complications postopératoires, des échecs thérapeutiques et des séquelles inhérentes à la chirurgie employée⁵¹.

Tableau 2 : Le système de scoring modifié des complications post-opératoire de Clavien-Dindo; d'après Barrett, F. M., Bleedorn, J. A., Hutcheson, K. D., Torres, B. T. & Fox, D. B⁵¹

Grade	Definition	Specific examples of complications
I	A complication that requires no treatment and has no clinical relevance; there is no deviation from routine follow-up during the postoperative period; allowed therapeutic regimens include: antiemetics, appetite-stimulants, anti-inflammatory, analgesics, antibiotics, and physiotherapy	Postoperative fever, nausea, constipation, surgical wound problem not requiring a change in postoperative care, suture reactions, draining >48 h with no clinical ramification, skin irritation from clippers/surgical preparation, self-resolving cough
II	A deviation from the normal postoperative course (including unplanned clinic visits) that requires outpatient treatment: either pharmacologic, close monitoring as an outpatient, or minor surgical procedures not requiring general anesthesia	Superficial wound infection either at incision site or attributable to external coaptation requiring additional clinic visits, transient neuropraxia from retraction, inflammation, anesthetic protocols (nerve blocking, epidurals), postoperative pain concerning enough to warrant additional clinical visits, delayed union requiring alteration in postoperative activity, more clinic visits for monitoring/radiographs or extended application of external coaptation, sedated migrating pin removal
III	A complication that is treatable but requires surgical, arthroscopic, or radiographic interventions, an unplanned hospital admission, or requires some type of management under anesthesia	Delayed or nonunion requiring addition of bone graft, unplanned implant disassembly/destabilization, or implant replacement/addition. Apparent or imminent implant failure requiring replacement and/or revision. Reluxation of a surgically treated luxated joint
IV	A complication that is life threatening, requires ICU admission for longer than what is typically warranted with postoperative recovery, is untreatable, and/or possesses the potential for permanent disability; a complication that requires organ resection	Osteomyelitis with systemic illness, or that requires hospitalization with vacuum, or open wound management. Fracture disease (nonunion/malunion) resulting in limb malalignment or myotendinous impairment with permanent alteration of ambulation. Necessity of revising any joint surgery or joint replacement surgery to an arthrodesis or excision arthroplasty. Failure of any surgery that results in limb amputation
Va	Death secondary to perioperative complication	
Vb	Euthanasia due to poor prognosis or owners' inability to manage the complication	
Sequelae	Events that are inherent and inevitable following the procedure	Bruising, erythema, swelling, scarring, joint laxity after splint bandage
Failure to cure	Failure of the original purpose of the surgery despite its successful execution	Bone/incision heals, but pain/lameness persists without discernible cause

ii. En pratique

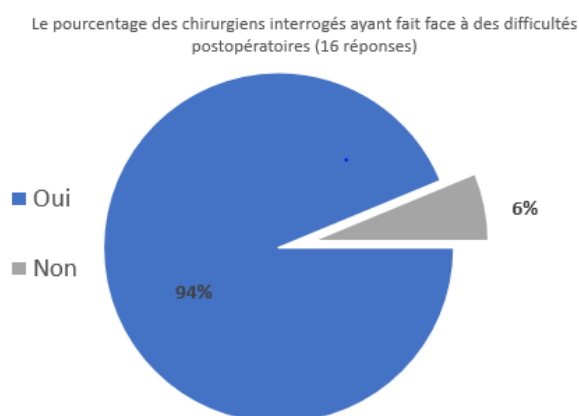


Figure 31 : Diagramme représentant le pourcentage des chirurgiens qui ont répondu au questionnaire qui ont pratiqué des chirurgies du ligament collatéral du grasset et on eut des difficultés postopératoires.

94 % des chirurgiens qui ont pratiqué les chirurgies d'un ligament collatéral du grasset ont eu des complications postopératoires (cf. Figure 31). Ils estiment en moyenne à 20% ce risque, comprenant : une nouvelle rupture du ligament (ou fil servant de ligament), le rejet du matériel orthopédique, une mauvaise cicatrisation de la plaie. Les causes évoquées par ordre de probabilités décroissantes sont une mauvaise observance du repos par les propriétaires puis le risque septique et enfin les erreurs chirurgicales. 11 des 15 chirurgiens qui ont fait

face à ces complications ont dû réopérer l'animal avec une nouvelle ligamentoplastie ou une ablation du matériel orthopédique lors d'une infection. Si l'infection se produit 2 mois après la chirurgie la consolidation est suffisante pour enlever le fil faisant office de ligament sans faire une nouvelle ligamentoplastie.

iii. Conclusion du sondage

5 vétérinaires pratiquant des chirurgies orthopédiques n'ont jamais diagnostiqué de ruptures des ligaments collatéraux et n'ont pas les connaissances théoriques sur ces affections. Cela met en avant que cette affection puisse être sous diagnostiquée même dans les cliniques avec des vétérinaires pratiquant des chirurgies orthopédiques.

De plus, la prévalence de la rupture des ligaments collatéraux est faible, la très grande majorité des chirurgiens interrogés estiment en diagnostiquer moins de 5 ans par an ; il est alors difficile de répondre aux questions pour ceux ayant peu d'années de pratique.

Deux des chirurgiens interrogés indiquent en diagnostiquer d'avantage (plus de 10 par an) ce qui explique : en plus du nombre d'années de pratique (celui qui a fait 300 chirurgies a été diplômé en 1985), qu'ils en ont pratiqué beaucoup plus dans

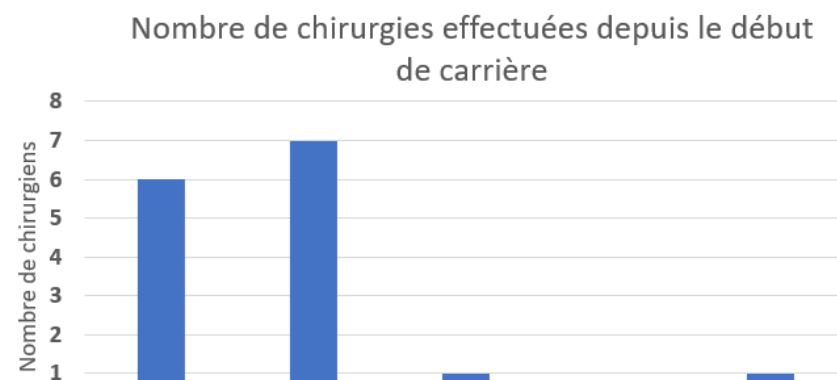


Figure 32 : Histogramme représentant le nombre de chirurgie faite depuis le début de carrière des chirurgiens interrogés ayant déjà pratiqué des chirurgies de ruptures des ligaments collatéraux.

leur carrière (cf. *Figure 32*). Il aurait été intéressant de savoir dans quel type de structures (référéés ou non) sont ces chirurgiens.

Enfin, un des chirurgiens a détaillé les repères anatomiques qu'il utilise pour la ligamentoplastie du LCL sans ancre : entre le sésamoïde latéral et la crête tibiale. Une autre amélioration du questionnaire serait de demander davantage de détails comme ce dernier spécialiste sur les chirurgies effectuées. La plupart des réponses se limitent à « ligamentoplastie », en ne précisant pas si elle diffère lors d'une avulsion ou non. Il faut aussi prendre en compte que lors d'affections multi-ligamentaires, la prise en charge varie selon les affections associées. Étant donné que lors de la rupture conjointe d'un ligament croisé, une TPLO puis une ligamentoplastie sont effectuées, il serait intéressant de questionner les chirurgiens sur la prise en charge commune dans un prochain sondage. Un axe d'amélioration du questionnaire serait d'ajouter des questions précises sur la suture utilisée des ligamentoplasties pour déterminer si le point en cage à 3 anses est plus utilisé que la boucle de verrouillage et dans quels cas.

Les chirurgiens parlent d'un nombre de complications important, sans doute lié au fait que les techniques ne soient pas parfaitement adaptées, par exemple l'absence de point isométrique de fixation du nouveau ligament³¹.

Grâce aux informations recueillies par ce sondage, un nouveau sondage peut être créé en prenant en compte ces améliorations, cela corrélait à une participation plus nombreuse et exhaustive permettrait de tirer davantage de conclusions. Le nombre de vétérinaires pratiquant les chirurgies orthopédiques en France reste faible (53 spécialistes en chirurgies orthopédiques inscrits à l'ordre en 2023) cela se répercute alors sur le nombre de réponses que l'on obtient.

CONCLUSION

Grâce à ces recherches bibliographiques, toutes les connaissances anatomiques et fonctionnelles des ligaments collatéraux sont rassemblées sur ce document. Pour ce qui est des affections, elles sont considérées comme très rares et ne présentent un intérêt en recherche que lorsqu'elles sont liées à des ruptures des ligaments croisés. Bien que la chirurgie orthopédique ait beaucoup évolué, les techniques sont restées les mêmes par manque de recherches. En conséquence, les traitements chirurgicaux de ces affections ont peu évolué en 30 ans, ce qui a conduit les chirurgiens qui les pratiquent à adapter leurs chirurgies.

Rarement décrites dans la littérature, les complications post-opératoires lors de ruptures des ligaments collatéraux s'avèrent être importantes en pratique. Il faudrait donc revoir les méthodes chirurgicales pour améliorer le pronostic opératoire.

Cet état des lieux des connaissances est un prérequis pour de futures recherches sur les méthodes chirurgicales. Le questionnaire met en exergue la diversité des méthodes utilisées, pour le traitement de ces affections, notamment sur les conseils postopératoires, qui apparaissent comme le premier levier pour diminuer les complications liées à ces chirurgies. Les nouvelles médecines alternatives semblent pouvoir améliorer le confort de l'animal en post-opératoire, il faudrait davantage de recherches pour évaluer leurs impacts lors des chirurgies orthopédiques.

Enfin, plusieurs des chirurgiens interrogés pensent que le traitement des ruptures des ligaments collatéraux va prendre de l'importance dans l'avenir avec l'essor des chirurgies orthopédiques.

ANNEXE I : Sondage à destination des vétérinaires pratiquant en activité canine diffusé en ligne grâce à un lien google form

Connaissance rupture ligaments croisés vs rupture ligaments collatéraux

Dans le contexte de ma thèse sur l'étude bibliographique de la rupture des ligaments collatéraux du grasset chez le chien et prise en charge chirurgicale, j'aimerais faire un bref état des lieux des connaissances actuelles des vétérinaires ne pratiquant pas de chirurgies orthopédiques sur le diagnostic de rupture des ligaments collatéraux.

En quelle année êtes-vous sorti de l'école ? *

Réponse courte

A quelle catégorie de praticiens appartenez vous ? *

- Vétérinaire canin (avec ou sans NAC)
- Vétérinaire mixte(Rural/Equin et Canin)

Savez-vous diagnostiquer une rupture des ligaments croisés ? *

- oui
- non

Savez-vous diagnostiquer une rupture des ligaments collatéraux du grasset du chien ? *

- Oui
- Non

Avez-vous déjà entendu parler de la rupture des ligaments collatéraux du grasset du chien ? *

- Oui
- Non

Merci pour votre temps et votre contribution à cette étude

Description (facultative)

ANNEXE II : Questionnaire à destination des vétérinaires canins pratiquant des chirurgies orthopédiques diffusé en ligne grâce à un lien google form

Rubrique 1 sur 5

Sondage ligaments collatéraux

Questionnaire de thèse : étude bibliographique de la rupture des ligaments collatéraux du grasset chez le chien et prise en charge chirurgicale

Rubrique 2 sur 5

Identité et cursus

Description (facultative)

Nom (ou prénom pour anonymat) *

Réponse courte

De quelle école vétérinaire êtes-vous diplômé ? *

Réponse courte

En quelle année avez-vous été diplômé ? *

Réponse courte

Etes-vous diplômé du CES de chirurgie ? *

Oui

Non

Etes-vous diplômé du diplôme européen de spécialiste en chirurgie vétérinaire ?

- Oui
- Non

Si oui, en quelle année ?

Réponse courte

Rubrique 3 sur 5

On va s'intéresser à présent aux ligaments collatéraux du grasset du chien (et seulement du chien)



Etat des lieux de vos connaissances

Avez-vous déjà diagnostiqué une rupture d'un des ligaments collatéraux du grasset? *

- Oui
- Non

Si oui, par quel moyen ? *

- Aspect visuel : démarche
- Test de proprioception
- Radiographie
- Échographie
- Scanner
- Manipulation : instabilité médiale ou latérale
- Autre...

Comment connaissiez-vous cette pathologie ? *

- Enseignement scolaire
- Recherche par vous-même
- Conférences
- Par des confrères
- Autre...

Avez-vous déjà pratiqué des chirurgies du ligament collatéral latéral ou médial ? *

- Oui
- Non

Si non, pouvez-vous expliquer pourquoi ?

- Non confrontés à ce cas
- Non connaissance de cette chirurgie
- Vous connaissiez ces chirurgies mais avez préféré référer
- Non concerné par cette question, j'ai déjà été confronté à ce cas
- Autre...

Est-ce que certains gabarits de chien vous semblent d'avantage confrontés à ce problème, si oui laquelle ?

- Non
- Petit
- Moyen
- Grand
- Géant
- Autre...

Est-ce que certaines races vous semblent d'avantage touchées ?

- Oui
- Non
- Sans avis

Si oui lesquelles ?

Réponse courte

Est-ce que l'âge du chien vous semble avoir un impact ?

- Oui
- Non

Sélectionnez à présent la catégorie d'âge la plus touchées selon votre expérience

- 0-2 mois
- 2-4 mois
- 4-8 mois
- 8 mois-1an
- 1-2 ans
- 2-5 ans
- 5-10 ans
- 10-15 ans
- >15 ans

Vous avez été confronté à des ruptures du ligament collatéral latéral ou médial



Si ce n'est pas le cas, vous pouvez sortir du questionnaire

Combien estimez-vous avoir eu de cas sur un an ?

Réponse courte

Pour le ligament collatéral médial ?

Réponse courte

Pour le ligament collatéral latéral ?

Réponse courte

Combien estimez vous en avoir fait depuis le début de votre carrière ?

Réponse courte

Quel type de chirurgie pratiquez-vous ? Expliquez brièvement. Si vous en pratiquez plusieurs expliquez celle que vous faites majoritairement

Réponse longue

Si ligamentoplastie : quel matériel utilisez-vous ?

Réponse longue

Avez-vous déjà rencontré des difficultés opératoires ?

Oui

Non

Avez-vous eu déjà des complications per-opératoire et si oui, à quelle fréquence ?

Réponse longue

Quelle analgésie per-opératoire utilisez-vous et à quelle posologie ?

Réponse longue

Faites-vous une injection d'antibiotique per-opératoire? Si oui dites-nous lequel et la posologie que vous utilisez ?

Réponse longue

Gestion post-opératoire



Description (facultative)

En post-opératoire quels conseils donnez-vous au propriétaire ?

- Repos total (kennel) hormis les besoins
- Repos semi-total : en liberté dans une petite pièce et sortie que pour les besoins
- Repos léger : marche en laisse autorisée
- Autre...

Quel traitement post-opératoire préconisez-vous ?

- Traitement antibiotique
- Traitement anti-inflammatoire
- Décontractant – tranquillisant
- Changement de pansement avec désinfection
- Visite de contrôle à 1 mois
- Retrait des points + contrôle
- Autre...

Quelle durée de repos préconisez-vous ?

Réponse courte

Faites-vous une antibiothérapie / un traitement anti-inflammatoire post-opérateur? Si oui, quel type de molécule, et quelle posologie ?

Réponse longue

Quelle durée de traitement préconisez-vous ?

Réponse courte

Quelle autre molécule que ce soit pour aider à la cicatrisation, limiter la douleur ou tranquilliser l'animal durant son repos, préconisez- vous en plus ?

Réponse longue

Avez-vous déjà fait face à des complications post-opératoires ?

- Oui
- Non

Pour vous, quelles sont les principales ?

- Rejet du fil servant de ligament
- Mauvaise cicatrisation de la plaie
- Nouvelle rupture du ligament
- Pas de création de ligament suite à la chirurgie
- Autre...

A combien de pourcent estimez-vous les complications post-opératoires ?

Réponse courte

Avez-vous du déjà réopérer un animal suite à ces complications post-opératoires ?

- Oui
- Non

Si oui, qu'avez-vous fait ?

- De nouveau une chirurgie totale
- Ablation du fil de ligamentoplastie (un autre ligament s'était formé)
- Autre...

Pour vous quelles sont les causes de ces complications post-opératoires ?

- Chirurgie non adaptée
 - Erreur chirurgicale
 - Mauvaise observance du traitement (notamment du repos)
 - Autre...
-

Pensez-vous avoir été assez informé sur cette pathologie avant votre expérience pratique ?

- Oui
- Non
- Autre...

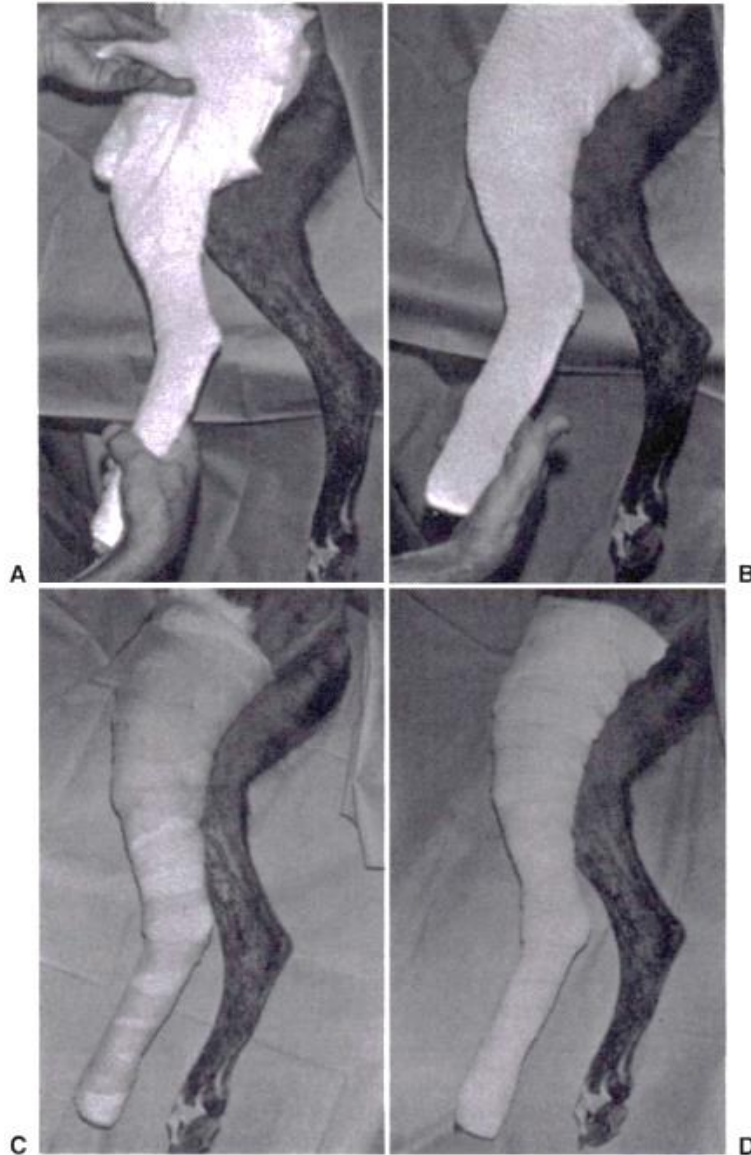
Pensez-vous que cette chirurgie va prendre de l'importance dans les prochaines années ?

Réponse longue

Merci pour votre participation et votre temps

Description (facultative)

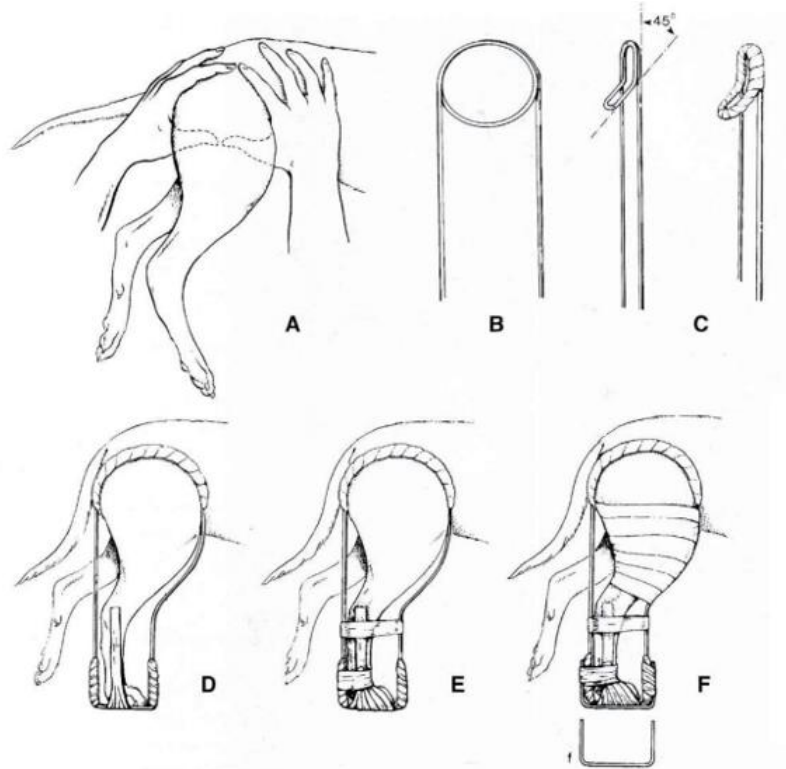
ANNEXE III : Fabrication d'une attelle latérale longue d'après Manuel d'orthopédie et traitements des fractures des animaux de compagnie, 4ème édition, p59



Application d'une attelle latérale longue sur un membre pelvien. A : 2-3 couches de rembourrage de polypropylène sont appliquées sur l'extrémité du membre jusqu'au grasset et une nappe de coton est placée du grasset à l'articulation de la hanche. Le rembourrage recouvre l'extrémité distale de la nappe de coton et contribue à la fixer. B : Des attelles précoupées X-Lite® proximales et distales superposées ou des attelles Veterinary Thermoplastic® de longueur complète sont appliquées en trois à six couches selon la taille de l'animal et la rigidité recherchée. Les attelles adhèrent l'une sur l'autre aux endroits où elles se superposent et sont modelées à la main pour les adapter au membre. C : Les attelles ramollies sont recouvertes de gaze pour les maintenir adaptées sur le membre pendant leur durcissement. D : Après durcissement, on couvre l'attelle d'un ruban adhésif élastique large.

ANNEXE IV : fabrication d'une attelle de Thomas modifiée d'après Manuel d'orthopédie et traitements des fractures des animaux de compagnie, 4ème édition, p60

Fabrication de l'attelle de Thomas modifiée :



- A : Mesure du diamètre de la cuisse.
- B : Courbage de la tige en alliage d'aluminium pour former un cercle et demi.
- C : Inclinaison à 45° de la moitié inférieure de l'anneau ainsi formé pour lui permettre de loger l'épaisseur de la cuisse et éviter de comprimer les vaisseaux fémoraux. Puis rembourrage ensuite de l'anneau au moyen de mousse de plastique, de coton ou de rembourrage pour plâtre, maintenu au moyen de gaze et de sparadrap.
- D : L'attelle est poussée fermement vers le haut en région inguinale. Dans un premier temps, il faut plier la tige caudale pour lui donner la longueur du membre, celui-ci présentant une angulation normale, doigts fléchis, en simulant la station debout. Dans un deuxième temps, il faut recourber la tige crâniale pour lui faire suivre l'angulation normale du membre, doigts fléchis, simulant la station debout. Les extrémités distales sont ensuite fixées entre elles par du sparadrap.
- E : L'attelle étant à nouveau fermement poussée vers le haut en région inguinale, il faut fixer le pied au moyen de sparadrap.
- F : Si le chien pèse plus de 12 kg, il faut appliquer une barre de marche. Il faut placer sur la partie proximale du membre une couche de coton et la fixer à la tige du devant au moyen de gaze et de ruban adhésif. La fixation du sparadrap à la tige en région inguinale maintient le rembourrage de la cuisse en place ; dans le cas contraire, il glisse distalement et ne remplit pas son rôle.

BIBLIOGRAPHIE

1. Hermanson, J. W., DeLahunta, A., Evans, H. E. & Miller, M. E. *Miller and Evans' Anatomy of the dog*. (Elsevier, 2020).
2. Barone, R. *Anatomie comparée des mammifères domestiques*. (ACV, 2020).
3. Singh, B. *Dyce, Sack, and Wensing's textbook of veterinary anatomy*. (Elsevier, 2018).
4. *Atlas d'arthrologie canine*. (Éditions Med'com, 2021).
5. Constantinescu, G. M. & Ligonday, P. *Guide pratique d'anatomie du chien et du chat*. (Éd. Med'Com, 2005).
6. Slatter, D. H. *Textbook of small animal surgery*. (Saunders, 2003).
7. Vétérinaire.fr, L. P. Les lésions méniscales et leurs traitements - Le Point Vétérinaire n° 257 du 01/07/2005. *Le Point Vétérinaire.fr* <https://www.lepointveterinaire.fr/publications/le-point-veterinaire/article/n-257/les-lesions-meniscales-et-leurs-traitements.html>.
8. Palierne, S., Blondel, M., Vié, K. & Autefage, A. Morphometric assessment of the medial collateral ligament of the canine stifle joint. *Res. Vet. Sci.* **151**, 21–26 (2022).
9. Barone, R. *Anatomie comparée des mammifères domestiques*. (ACV, 2020).
10. Senault, R. BIOMECANIQUE DES QUADRUPEDES.
11. Kincaid, S. A. *et al.* Morphology of the Musculus articularis Genus in Dog with Description of Ectopic Muscle Spindles. *Anat. Histol. Embryol. J. Vet. Med. Ser. C* **25**, 113–116 (1996).
12. Duerr, F. M. *Canine lameness*. (Wiley-Blackwell, 2020).
13. Hayes, G. M., Granger, N., Langley-Hobbs, S. J. & Jeffery, N. D. Abnormal reflex activation of hamstring muscles in dogs with cranial cruciate ligament rupture. *Vet. J.* **196**, 345–350 (2013).
14. Gilles, F. Contribution à l'étude de la rupture du ligament croisé crânial par une approche biomécanique de l'articulation du grasset chez le chien. (s.n., 2002).
15. Carpenter, D. H. & Cooper, R. C. Mini Review of Canine Stifle Joint Anatomy. *Anat. Histol. Embryol. J. Vet. Med. Ser. C* **29**, 321–329 (2000).
16. Wentink, G. H. The action of the hind limb musculature of the dog in walking. *Acta Anat. (Basel)* **96**, 70–80 (1976).

17. Wentink, G. H. Biokinetic analysis of hind limb movements of the dog. *Anat. Embryol. (Berl.)* **151**, 171–181 (1977).
18. Sawaya, S. Contribution à l'étude de la biomécanique du genou du chien : sollicitations des structures articulaires du genou avant, et après section du ligament croisé crânial chez le chien à l'appui. (1996).
19. Piermattei, D. L., Flo, G. L., DeCamp, C. E., Giddings, D. & Le Sueur-Almosni, F. *Manuel d'orthopédie et traitement des fractures des animaux de compagnie*. (Éd. Med'com, 2009).
20. Pérot, F. Lésions ligamentaires du genou chez le chien : à propos de 304 cas. *Bull. Académie Vét. Fr.* **153**, 191–199 (2000).
21. Coppola, M. *et al.* Multiligament stifle injury, a multicenter retrospective study in 26 dogs. *Vet. Med. Sci.* **9**, 1093–1102 (2023).
22. *Veterinary surgery: small animal*. (Elsevier, 2012).
23. Fossum, T. W. *Small Animal Surgery E-Book*. (Mosby, 2018).
24. Bojrab, M. J., Waldron, D. R. & Toombs, J. P. *Current techniques in small animal surgery*. (Teton NewMedia, 2014).
25. *Atlas of small animal ultrasonography*. (John Wiley & Sons Inc, 2015).
26. Laing, E. J. Collateral ligament injury and stifle luxation. *Vet. Clin. North Am. Small Anim. Pract.* **23**, 845–853 (1993).
27. Woo, S. L.-Y., Inoue, M., McGurk-Burleson, E. & Gomez, M. A. Treatment of the medial collateral ligament injury: II: Structure and function of canine knees in response to differing treatment regimens. *Am. J. Sports Med.* **15**, 22–29 (1987).
28. O'Donoghue, D. H., Rockwood, C. A. J., Zaricznyj, B. & Kenyon, R. Repair of Knee Ligaments in Dogs: I. The Lateral Collateral Ligament. *JBJS* **43**, 1167 (1961).
29. Robello, G. T., Aron, D. N., Foutz, T. L. & Rowland, G. N. Replacement of the medial collateral ligament with polypropylene mesh or a polyester suture in dogs. *Vet. Surg. VS* **21**, 467–474 (1992).
30. Addison, E. & Conte, A. Management of severe stifle trauma: 1. Stifle luxation. *J. Feline Med. Surg.* **21**, 419–428 (2019).

31. Fischer, C., Alarcón, J., Troncoso, I. & Cherres, M. An in vitro study of potential attachment sites for the reconstruction of the medial collateral ligament of canine stifles. *Arch. Med. Vet.* **47**, 259–262 (2015).
32. Chohan, A. S. Anesthetic Considerations in Orthopedic Patients With or Without Trauma. *Top. Companion Anim. Med.* **25**, 107–119 (2010).
33. Campoy, L., Martin-Flores, M., Ludders, J. W. & Gleed, R. D. Procedural sedation combined with locoregional anesthesia for orthopedic surgery of the pelvic limb in 10 dogs: case series. *Vet. Anaesth. Analg.* **39**, 436–440 (2012).
34. Caniglia, A. M. *et al.* Intraoperative antinociception and postoperative analgesia following epidural anesthesia versus femoral and sciatic nerve blockade in dogs undergoing stifle joint surgery. *J. Am. Vet. Med. Assoc.* **241**, 1605–1612 (2012).
35. Budsberg, S. C., Cross, A. R., Quandt, J. E., Pablo, L. S. & Runk, A. R. Evaluation of intravenous administration of meloxicam for perioperative pain management following stifle joint surgery in dogs. *Am. J. Vet. Res.* **63**, 1557–1563 (2002).
36. Ferrero, C., Borland, K. & Rioja, E. Retrospective comparison of three locoregional techniques for pelvic limb surgery in dogs. *Vet. Anaesth. Analg.* **48**, 554–562 (2021).
37. Bartel, A. K. *et al.* Comparison of bupivacaine and dexmedetomidine femoral and sciatic nerve blocks with bupivacaine and buprenorphine epidural injection for stifle arthroplasty in dogs. *Vet. Anaesth. Analg.* **43**, 435–443 (2016).
38. Stabile, M. *et al.* Evaluation of a constant rate intravenous infusion of dexmedetomidine on the duration of a femoral and sciatic nerve block using lidocaine in dogs. *Front. Vet. Sci.* **9**, 1061605 (2022).
39. Index des RCP. <https://www.ircp.anmv.anses.fr/>.
40. Moak, P., Hosgood, G., Rowe, E. & Lemke, K. A. Evaluation of intra-articular and subcutaneous administration of meloxicam for postoperative analgesia following stifle surgery in dogs. *Vet. Comp. Orthop. Traumatol. VCOT* **24**, 32–38 (2011).
41. Panagiota, K. *et al.* Effect of gonadectomy on pain assessment in dogs undergoing orthopaedic stifle surgery. *Vet. Anaesth. Analg.* S1467-2987(23)00083–1 (2023) doi:10.1016/j.vaa.2023.05.002.

42. Spencer, D. D. & Daye, R. M. A prospective, randomized, double-blinded, placebo-controlled clinical study on postoperative antibiotherapy in 150 arthroscopy-assisted tibial plateau leveling osteotomies in dogs. *Vet. Surg. VS* **47**, E79–E87 (2018).
43. Houlton, J. E. F. & Collinson, R. W. *Manual of small animal arthrology*. (British small animal veterinary association, 1994).
44. Ogata, K., Whiteside, L. A. & Andersen, D. A. The intra-articular effect of various postoperative managements following knee ligament repair: an experimental study in dogs. *Clin. Orthop.* 271–276 (1980).
45. Stollar, O. O., Moore, G. E., Mukhopadhyay, A., Gwin, W. & Ogata, N. Effects of a single dose of orally administered gabapentin in dogs during a veterinary visit: a double-blinded, placebo-controlled study. *J. Am. Vet. Med. Assoc.* **260**, 1031–1040 (2022).
46. da Rosa, A. S. *et al.* Effects of Low-level Laser Therapy at Wavelengths of 660 and 808 nm in Experimental Model of Osteoarthritis. *Photochem. Photobiol.* **88**, 161–166 (2012).
47. Kalamaras, A. B. *et al.* Effects of perioperative saphenous and sciatic nerve blocks, lumbosacral epidural or morphine-lidocaine-ketamine infusion on postoperative pain and sedation in dogs undergoing tibial plateau leveling osteotomy. *Vet. Anaesth. Analg.* **48**, 415–421 (2021).
48. Kennedy, K. C., Martinez, S. A., Martinez, S. E., Tucker, R. L. & Davies, N. M. Effects of low-level laser therapy on bone healing and signs of pain in dogs following tibial plateau leveling osteotomy. *Am. J. Vet. Res.* **79**, 893–904 (2018).
49. de Oliveira Reusing, M. S., do Amaral, C. H., Zanettin, K. A., Weber, S. H. & Villanova Jr., J. A. Effects of hydrotherapy and low-level laser therapy in canine hip dysplasia: A randomized, prospective, blinded clinical study. *Rev. Vét. Clin.* **56**, 177–184 (2021).
50. Cook, J. L. *et al.* Proposed Definitions and Criteria for Reporting Time Frame, Outcome, and Complications For Clinical Orthopedic Studies in Veterinary Medicine: Proposed Definitions and Criteria for Veterinary Orthopedic Studies. *Vet. Surg.* **39**, 905–908 (2010).
51. Barrett, F. M., Bleedorn, J. A., Hutcheson, K. D., Torres, B. T. & Fox, D. B. Comparison of two postoperative complication grading systems after treatment of stifle and shoulder instability in 68 dogs. *Vet. Surg. VS* **52**, 98–105 (2023).

TITRE : ÉTUDE BIBLIOGRAPHIQUE DE LA RUPTURE DES LIGAMENTS COLLATÉRAUX DU GRASSET CHEZ LE CHIEN ET PRISE EN CHARGE CHIRURGICALE

La description anatomique des ligaments collatéraux et le rôle qu'ils jouent au sein de l'articulation du grasset sont succinctement décrits dans la majorité des ouvrages. Bien qu'ils aient un rôle majeur dans la stabilisation du grasset, les différentes affections de ces ligaments, leur diagnostic et leur traitement sont peu répertoriés.

L'objectif de cette étude est dans un premier temps de regrouper les informations bibliographiques sur leur anatomie, leur rôle, leurs affections et les différents traitements. Dans un second temps, ce travail de thèse a permis de collecter des informations sur les méthodes diagnostiques, les traitements pratiqués et les complications rencontrées sur le terrain. Pour cette deuxième partie, un questionnaire a été diffusé auprès des chirurgiens orthopédiques de France, cela a permis de recueillir 26 réponses dont 21 réponses ont été gardées. Elles ont ensuite été incorporées au fil des connaissances bibliographiques. Cela a permis de mettre en évidence d'autres techniques chirurgicales non décrites dans la littérature scientifique.

Cet état des lieux des connaissances sur les affections des ligaments collatéraux comparé avec les méthodes pratiques sera un levier pour les futures recherches sur ces chirurgies.

MOTS CLES : chien, ligaments collatéraux, chirurgie orthopédique, complications post-opératoires

TITLE: BIBLIOGRAPHICAL STUDY OF RUPTURED COLLATERAL LIGAMENTS OF THE STIFLE IN DOGS AND SURGICAL MANAGEMENT

The anatomical description of the collateral ligaments and the role they play into stifle are succinctly described in the majority of books. Although they play a major role in stabilising the stifle, their disorders are rarely described in details and their diagnosis and treatment are poorly documented.

The aim of this study is firstly to compile bibliographic information on their anatomy, role, disorders and treatments. Secondly, to gather information on diagnostic methods and treatments, and to assess the resulting complications. For this second part, a questionnaire was given to orthopaedic surgeons in France, resulting in 26 responses, 21 of which were retained. They were then incorporated into the bibliographical knowledge. This highlights other undescribed methods.

This review of knowledge about collateral ligament disorders, compared with practical methods, will provide a lever for future research into these surgeries.

KEYWORDS: dog, collateral ligament, orthopaedic surgery, post-operative complications