



HAL
open science

Critères de décision du traitement d'une lésion cervicale non carieuse associée à une récession parodontale : thérapeutique restauratrice ou chirurgie muco-gingivale ?

Axelle Dauthuille

► To cite this version:

Axelle Dauthuille. Critères de décision du traitement d'une lésion cervicale non carieuse associée à une récession parodontale : thérapeutique restauratrice ou chirurgie muco-gingivale ?. Sciences du Vivant [q-bio]. 2023. dumas-04260018

HAL Id: dumas-04260018

<https://dumas.ccsd.cnrs.fr/dumas-04260018>

Submitted on 26 Oct 2023

HAL is a multi-disciplinary open access archive for the deposit and dissemination of scientific research documents, whether they are published or not. The documents may come from teaching and research institutions in France or abroad, or from public or private research centers.

L'archive ouverte pluridisciplinaire **HAL**, est destinée au dépôt et à la diffusion de documents scientifiques de niveau recherche, publiés ou non, émanant des établissements d'enseignement et de recherche français ou étrangers, des laboratoires publics ou privés.

IMPORTANT : OBLIGATIONS DE LA PERSONNE CONSULTANT CE DOCUMENT

Conformément au *Code de la propriété intellectuelle*, nous rappelons que le document est destiné à un **usage strictement personnel**. Les "analyses et les courtes citations justifiées par le caractère critique, polémique, pédagogique, scientifique ou d'information" sont autorisées sous réserve de mentionner les noms de l'auteur et de la source (article L. 122-4 du *Code de la propriété intellectuelle*). Toute autre représentation ou reproduction intégrale ou partielle, faite sans le consentement de l'auteur ou de ses ayants droit, est illicite.

De ce fait, nous vous rappelons notamment que, **sauf accord explicite** de l'auteur de la thèse ou du mémoire, **vous n'êtes pas autorisé** à rediffuser ce document sous quelque forme que ce soit (impression papier, transfert par voie électronique, ou autre). Tout contrevenant s'expose aux peines prévues par la loi.

NANTES UNIVERSITÉ

UNITÉ DE FORMATION ET DE RECHERCHE D'ODONTOLOGIE

Année 2023

N°

**Critères de décision du traitement d'une lésion cervicale
non carieuse associée à une récession parodontale :
Thérapeutique restauratrice ou chirurgie muco-gingivale?**

THÈSE POUR LE DIPLÔME D'ÉTAT DE
DOCTEUR EN CHIRURGIE DENTAIRE

Présentée et soutenue publiquement par

DAUTHUILLE Axelle

Le 19/09/2023 devant le jury ci-dessous



Président : Monsieur le Professeur Alexis GAUDIN

Assesseur : Monsieur le Docteur Xavier STRUILLLOU

Assesseur : Monsieur le Docteur Thomas REMAUD

Invité : Monsieur le Docteur Matthieu REMAUD

Directeur de thèse : Monsieur le Docteur Christian VERNER

 Nantes Université	Présidente Pr. BERNAULT Carine
 Pôle Santé UFR Odontologie	Doyen Pr. SOUEIDAN Assem
	Assesseurs Pr GAUDIN Alexis Pr LE GUEHENNEC Laurent Pr LESCLOUS Philippe

Professeurs des Universités - Praticiens Hospitaliers	
ALLIOT-LICHT Brigitte AMOURIQ Yves CHAUX Anne-Gaëlle GAUDIN Alexis LABOUX Olivier LE GUEHENNEC Laurent	LESCLOUS Philippe LOPEZ Serena PEREZ Fabienne SOUEIDAN Assem WEISS Pierre

Professeur des Universités
BOULER Jean-Michel

Maitre de conférences
VINATIER Claire

Professeur Emérite
GIUMELLI Bernard

Enseignants Associés	
GUIHO Romain (Professeur Associé) LOLAH Aoula (MCU Associé) MAITRE Yoann (MCU Associé)	AMICHIA ALLOH Yomin Cécile (Assistante Associée) IDIRI Katia (Assistante Associée) HASCOET Emilie (Assistante Associée)

Maitres de conférences des Universités - Praticiens Hospitaliers	Chef de Clinique des Universités - Assistant des Hôpitaux
AMADOR DEL VALLE Gilles ARMENGOL Valérie BLERY Pauline BODIC François CLOITRE Alexandra DAJEAN-TRUDAUD Sylvie ENKEL Bénédicte HOORNAERT Alain HOUCHMAND-CUNY Madline JORDANA Fabienne LE BARS Pierre NIVET Marc-Henri PRUD'HOMME Tony RENARD Emmanuelle RENAUDIN Stéphane RETHORE Gildas SERISIER Samuel STRUILLLOU Xavier VERNER Christian	BLEU Oriane CLOUET Roselyne EVRARD Lucas HEMMING Cécile HIBON Charles IBN ATTYA Zakarie LEROY Camille LIEPPE Thibault MORCEL Marion OYALLON Mathilde QUINSAT Victoire Eugenie PREVOT Diane REMAUD Thomas

Praticiens Hospitaliers	
DUPAS Cécile	HYON Isabelle

Par délibération, en date du 6 décembre 1972, le Conseil de la Faculté de Chirurgie Dentaire a arrêté que les opinions émises dans les dissertations qui lui seront présentées doivent être considérées comme propres à leurs auteurs et qu'il n'entend leur donner aucune approbation, ni improbation.

Remerciements

À Monsieur le Professeur Alexis GAUDIN

- Professeur des Universités
- Praticien Hospitalier des Centres de soins d'enseignement et de recherches dentaires
- Département de Dentisterie Restauratrice – Endodontie
- Docteur de l'Université de Nantes
- Vice-président de la Société française d'endodontie

Pour m'avoir fait l'honneur de présider mon jury de thèse.

*Pour votre volonté de transmettre vos connaissances et votre bienveillance constante en clinique,
votre passion se ressent à travers vos enseignements.*

*Permettez-moi, en cette occasion de vous témoigner toute ma reconnaissance pour la qualité de
votre enseignement.*

À Monsieur le Docteur Christian VERNER

- Maître de Conférences des Universités
- Praticien Hospitalier des Centres de soins d'enseignement et de recherches dentaires
- Département de Parodontologie
- Docteur de l'Université de Nantes
- Membre du comité de pilotage de l'Association Dentaire Française
- Membre du bureau national de la Société Française de Parodontologie et Implantologie Orale.
- Exercice libéral

Pour m'avoir guidée durant toute la durée de ce travail.

Pour tout l'intérêt et toutes vos connaissances indispensables à ce travail.

Je tiens à vous remercier pour la qualité de votre enseignement clinique et théorique ainsi que pour vos précieux conseils qui m'ont fait découvrir et aimer la Parodontologie.

Permettez-moi, en cette occasion de vous témoigner toute ma reconnaissance.

Veillez recevoir l'expression de ma profonde gratitude et le témoignage de ma sincère considération.

À Monsieur le Docteur Xavier STRUILLOU

- Maître de Conférences des Universités
- Praticien Hospitalier des Centres de soins d'enseignement et de recherches dentaires
- Département de Parodontologie
- Docteur de l'Université de Nantes
- Membre du comité scientifique de l'Association Dentaire Française
- Membre du conseil d'administration de la Société Française de Parodontologie et Implantologie Orale.
- Exercice libéral

Pour m'avoir fait l'honneur de siéger au sein de ce jury.

Pour la pédagogie de votre enseignement et la transmission de vos connaissances.

Veillez trouver ici l'expression de ma sincère gratitude.

À Monsieur le Docteur Thomas REMAUD

- Chef de clinique des Universités
- Assistant Hospitalier des Centres de soins d'enseignement et de recherches dentaires
- Département de Dentisterie Restauratrice – Endodontie
- Docteur de l'Université de Nantes

Pour m'avoir fait l'honneur d'accepter de participer à ce jury.

Pour ta disponibilité, tes précieux conseils et ton soutien émotionnel sans faille lors des vacances de cliniques partagées, qui se sont parfois étendues au bar.

Pour ta volonté de transmettre tes connaissances. Permets-moi, en cette occasion de te témoigner toute ma reconnaissance.

À Monsieur le Docteur Matthieu REMAUD

- Ancien Assistant Hospitalier des Centres de soins d'enseignement et de recherches dentaires
- Département de Dentisterie Restauratrice – Endodontie
- Docteur de l'Université de Nantes
- Exercice Libéral

Pour toute la patience et la disponibilité dont tu as fait preuve à mon égard.

Tes conseils et remarques, toujours constructives, m'ont permis de grandir et d'améliorer grandement la qualité de ma pratique clinique.

Je tiens à t'exprimer toute mon admiration pour l'étendue de tes connaissances et ton expérience clinique.

Vraiment merci pour l'honneur que tu me fais en participant à ce jury.

Table des matières

Introduction	12
Article original	15
I. Introduction	16
II. Établir un diagnostic	17
A. Les récessions parodontales	17
1. Prévalence	17
2. Classification	17
B. Les lésions cervicales non carieuses	18
1. Prévalence	18
2. Classification	18
C. Les défauts combinés	19
1. Prévalence	19
2. Classification	19
III. Identifier et corriger les étiologies	20
A. Étiologie des lésions cervicales non carieuses	20
B. Étiologies des récessions parodontales	20
IV. Approche combinée : restauratrice et parodontale	21
A. Restaurer les tissus durs (approche restauratrice)	22
B. Restaurer les tissus mous (approche parodontale)	24
C. Déterminer la ligne maximale de recouvrement (LMR)	27
V. Conclusion	31
Discussion	32
Conclusion	37
Annexes	38
Flyer	38
Références	41

Critères de décisions du traitement d'une lésion cervicale non carieuse associée à une récession parodontale : Thérapeutique restauratrice ou chirurgie muco-gingivale ?

Introduction

La santé bucco-dentaire évolue vers une nouvelle ère, où les patients sont de plus en plus éduqués grâce aux moyens de prévention mis à leur disposition. Ainsi, la prévalence de la maladie carieuse diminue, au dépend des lésions non carieuses, dentaires ou parodontales. (1) Ces lésions, principalement causées par l'évolution des modes de vie, constituent un véritable défi pour le praticien. Habitué à détecter les lésions carieuses, il doit également être capable de diagnostiquer ces lésions non carieuses et déterminer leurs étiologies pour prévenir et mieux traiter les patients.

La longévité des dents sur l'arcade a considérablement augmenté grâce à la hausse de l'espérance de vie et à l'amélioration de l'hygiène bucco-dentaire. Les dents sont donc exposées à une usure accrue au fil du temps. Ainsi, les défauts de la zone cervicale et les récessions parodontales sont susceptibles de devenir plus fréquents. Différents points communs coexistent à travers ces deux pathologies, depuis le diagnostic initial jusqu'à la prise en charge globale et la gestion des éventuelles complications.

Les **lésions cervicales non carieuses (LCNC)** impliquent la perte de tissus durs au niveau de la zone cervicale des dents par des processus non liés à la carie. Ces lésions peuvent s'accompagner d'une **récession parodontale (RP)** entraînant parfois la peur de perdre la ou les dents concernées, mais surtout une gêne esthétique et une hypersensibilité dentinaire, qui poussent le patient à consulter. Lorsqu'une LCNC est associée à une récession gingivale, la perte de tissus durs est rarement confinée à la zone cervicale de la dent ; plus fréquemment, la couronne et la racine sont impliquées. Ainsi, une perte de la jonction amélo-cémentaire (JAC) est observée, élément anatomique indispensable au choix de la thérapeutique. (2) En effet, une lésion coronaire devrait être

traitée par un traitement restaurateur alors qu'une lésion radiculaire devrait être traitée par une chirurgie muco-gingivale. (3) Mais lorsque la JAC disparaît, comment allier thérapeutique restauratrice et chirurgie plastique parodontale ? Comment concilier réhabilitation fonctionnelle, esthétique et algique de ces lésions ?

Les attentes et les exigences du praticien peuvent différer de celles du patient. Le praticien évalue le succès du traitement en se basant sur des critères tels que le pourcentage de recouvrement des tissus et la qualité des tissus (teinte, volume), alors que le patient raisonne en terme d'aspect visuel (teinte et esthétique globale). En effet, dans la société actuelle, l'importance accordée à l'esthétisme est grandissante et est devenue un des principaux motifs de consultation en dentisterie. Pour certains patients, l'esthétique est considérée comme un facteur clé du résultat final. Bien que subjective et propre à chacun, la perception de la beauté d'un sourire est liée à l'harmonie et à l'équilibre des différentes composantes dentaires et gingivales. Ainsi, dans leur ouvrage *Biomimetic Restorative Dentistry*, Magne et Belser montrent que l'esthétisme des tissus mous est tout aussi important que l'esthétisme des tissus durs, en définissant 14 critères objectifs fondamentaux permettant d'évaluer l'esthétisme du sourire (par ordre d'influence sur le résultat esthétique) : (4)

- 1) La santé gingivale
- 2) La fermeture de l'embrasure gingivale
- 3) Les axes dentaires
- 4) Le zénith du contour gingival
- 5) L'équilibre des festons gingivaux
- 6) Le niveau des contacts interdentaires
- 7) Les dimensions relatives des dents
- 8) Les éléments de base de la forme dentaire
- 9) La caractérisation de la dent
- 10) L'état de surface de la dent
- 11) La couleur de la dent
- 12) La configuration des bords incisifs
- 13) La ligne de la lèvre inférieure
- 14) La symétrie du sourire

Il est essentiel pour le praticien de connaître et d'analyser scrupuleusement ces critères avant toute thérapeutique, lui permettant alors de choisir la technique la plus adaptée aux besoins du patient tant esthétiques que fonctionnels.

La prise en charge efficace de ces défauts combinés nécessite une analyse préalable spécifique de chaque site et une compréhension approfondie de l'étiologie et des facteurs de risque, qui évoluent avec le temps chez un patient. Ces lésions représentent un réel challenge pour le praticien.

Il est essentiel de maintenir une approche transversale entre les disciplines et de rester informé des avancées de chaque domaine. Lorsqu'une lésion cervicale non carieuse est automatiquement associée à une restauration en composite, sans même se questionner sur la coexistence d'une récession parodontale ni la présence ou l'absence de la JAC, un service est possiblement rendu à l'hypersensibilité. Mais cette approche s'éloigne complètement de ce que la nature fait, avec une dent plus longue et une limite de restauration juxta-gingivale ou sous-gingivale, qui parfois, compromet l'intégrité de la dent en étendant la restauration trop loin sur la racine. A terme, cette thérapeutique « autocentrée » est potentiellement iatrogène et ne règle pas la problématique de l'origine du défaut. Dans ce contexte, l'importance de la sensibilisation des étudiants, praticiens en devenir, à ce type de défaut et à l'arsenal thérapeutique disponible pour les traiter, est primordiale.

Dans le but d'améliorer la prévention et le diagnostic des défauts combinés, cette thèse propose de fournir un article dont les objectifs principaux sont de présenter les mécanismes étiologiques dont ils dépendent, les critères permettant d'établir un diagnostic précis et certaines recommandations lorsqu'une prise en charge est nécessaire. Aussi, un nouveau support éducatif sous forme d'un flyer pourrait permettre aux étudiants mais aussi aux praticiens de suivre une approche diagnostique et thérapeutique appropriée pour conjuguer de manière optimale soins restaurateurs et chirurgie plastique parodontale.

Article original

Gestion des lésions cervicales non carieuses (LCNC) associées aux récessions parodontales (RP) : Thérapeutique restauratrice ou chirurgie muco-gingivale ?

I. Introduction

Les **lésions cervicales non carieuses (LCNC)** impliquent la perte de tissus durs au niveau de la zone cervicale des dents par des processus non liés à la carie. Ces lésions peuvent s'accompagner d'une **récession parodontale (RP)** entraînant parfois la peur de perdre la ou les dents concernées, mais surtout une gêne esthétique et une hypersensibilité dentinaire, qui poussent le patient à consulter. La prévention et le traitement efficace de ces **défauts combinés** nécessitent une compréhension approfondie de l'étiologie et des facteurs de risque, qui évoluent avec le temps chez un patient.

Lorsqu'une LCNC est associée à une récession parodontale, la perte de tissus durs est rarement confinée à la zone cervicale de la dent ; plus fréquemment, la couronne et la racine sont impliquées. (2) Ainsi, une perte de la **jonction amélo-cémentaire (JAC)** est observée, élément anatomique indispensable au choix de la thérapeutique. En effet, une lésion coronaire devrait être traitée par un traitement restaurateur alors qu'une lésion radiculaire devrait être traitée par une chirurgie muco-gingivale. (3) Mais lorsque la JAC disparaît, comment allier thérapeutique restauratrice et chirurgie plastique parodontale ? Cet article se propose de fournir une synthèse à jour du traitement des défauts combinés pour permettre au praticien de suivre une approche diagnostique et thérapeutique appropriée.

II. Établir un diagnostic

A. Les récessions parodontales

1. Prévalence

La **récession parodontale** se définit comme étant la migration de la gencive marginale apicalement à la jonction amélo-cémentaire. (5) Le terme de récession parodontale est préféré au terme de récession gingivale puisque c'est l'ensemble du parodonte qui migre apicalement. La prévalence et la sévérité de ces expositions radiculaires augmentent avec l'âge. (6) Kassab et Cohen (7) relèvent que 88% des personnes âgées de plus de 65 ans ont un ou plusieurs sites de récession contre 50% des personnes âgées de 18 à 64 ans. La RP est retrouvée chez les patients ayant une bonne et une mauvaise hygiène bucco-dentaire, (7,8) ce qui suggère une étiologie multifactorielle.

2. Classification

Validée lors du World Work Shop de Chicago en 2017 (8,9), la classification de Cairo et al (2011) à visée d'orientation thérapeutique, se base sur l'évaluation du niveau d'attache clinique interproximale et permet de prévoir le potentiel de recouvrement radiculaire. (10)

Tableau I : Classification des récessions parodontales selon Cairo (10)

	Description
RT1	Pas de perte d'attache interproximale Recouvrement total possible
RT2	Perte d'attache vestibulaire \geq Perte d'attache interproximale Recouvrement total possible
RT3	Perte d'attache vestibulaire \leq Perte d'attache interproximale Recouvrement partiel possible

La récession parodontale entraîne une exposition pathologique de la surface radiculaire dans la cavité orale. La racine dénudée est exposée à l'environnement buccal et peut subir des agressions mécaniques ou chimiques résultant en l'apparition de lésions cervicales carieuses et non carieuses.

B. Les lésions cervicales non carieuses

1. Prévalence

Une lésion cervicale non carieuse se définit comme étant une perte de tissus durs au niveau de la zone cervicale des dents, non liée à une intervention bactérienne. (11)

Il s'agit d'une pathologie fréquente dont la prévalence varie de 11,4% à 62,2% selon des études récentes. (12) Cette grande variation s'explique principalement par les diverses populations étudiées et par les différents critères utilisés pour distinguer les LCNC. Mais tous les auteurs s'accordent sur le fait que la prévalence et la gravité de l'usure cervicale augmentent avec l'âge. (13)

2. Classification

Une LCNC peut toucher la couronne de la dent, la racine de la dent ou les deux à la fois. Dans ce dernier cas, les manifestations cliniques incluent une perte de la jonction amélo-cémentaire (JAC), élément anatomique indispensable au choix de la thérapeutique. (3,14)

En ce sens, Pini-Prato et all (2010) proposent une classification des défauts de la surface radiculaire basée sur l'évaluation de deux facteurs cliniques : (14)

- la présence (A) ou l'absence (B) de JAC identifiable sur toute la face vestibulaire
- la présence (+) ou l'absence (-) d'une concavité cervicale de profondeur >0,5mm

Tableau II : Classification des lésions cervicales non carieuses selon Pini Prato (14)

JAC	Marche	Description	Analyse
Classe A	-	JAC identifiable sans marche	Lésion radiculaire <0,5mm de profondeur
	+	JAC identifiable avec marche	Lésion radiculaire >0,5mm de profondeur
Classe B	-	JAC non identifiable sans marche	Lésion corono-radicaire <0,5mm de profondeur
	+	JAC non identifiable avec marche	Lésion corono-radicaire >0,5mm de profondeur

C. Les défauts combinés

1. Prévalence

Selon Gudrun Sangnes et Per Gjermo, environ 50% des récessions parodontales sont associées à des lésions cervicales non carieuses (6) formant des défauts combinés.

2. Classification

Cortellini et al (9) ajoutent des éléments importants à l'analyse clinique des récessions parodontales et des défauts de la zone cervicale, en reprenant la classification de Cairo et al (2011) comme indicateur de sévérité de la récession et celle de Pini-Prato et coll (2010) comme indicateur des conditions de la surface radiculaire.

Cette classification différencie l'atteinte des tissus mous et celle des tissus durs en précisant l'épaisseur gingivale, la hauteur gingivale, la profondeur de la récession, le niveau d'attache clinique (atteinte RT1 RT2 ou RT3 de Cairo), et l'état de surface radiculaire.

Tableau III : Classification du biotype parodontal, de la récession parodontale et de l'état de surface radiculaire selon Cortellini et Bissada « modifiée » (2017) (9)

	Site gingival				Site dentaire	
	Épaisseur de gencive kératinisé (EG)	Hauteur de tissu kératinisé (HTK)	Profondeur de la récession (mm)	Type de récession selon Cairo (RT1, RT2 ou RT3)	JAC (Classe A/B)	LCNC (+/-)
N° dent						

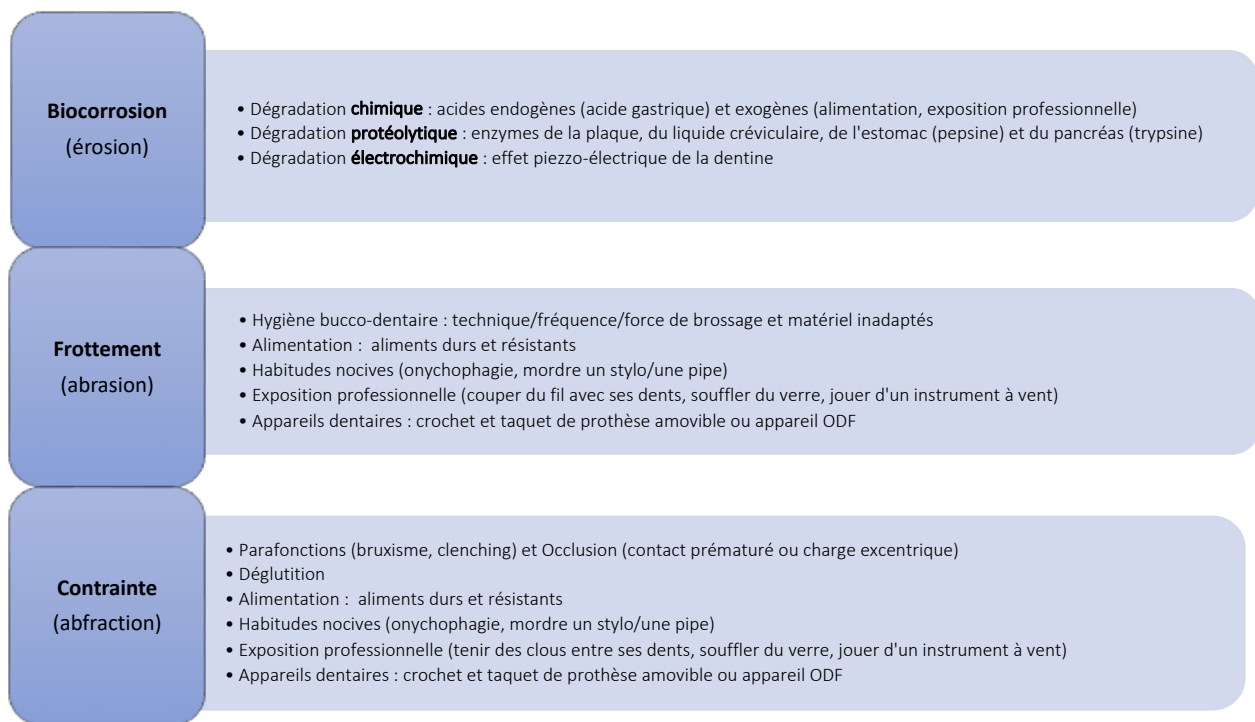
Une fois le diagnostic posé, il est essentiel d'identifier et de corriger les étiologies pour éviter les récives. Il faut intercepter les facteurs de risque et informer le patient pour qu'il comprenne et puisse s'auto-défendre.

III. Identifier et corriger les étiologies

A. Étiologie des lésions cervicales non carieuses

L'origine des lésions cervicales non carieuses est multifactorielle, combinant souvent un facteur mécanique avec un facteur chimique. Selon Grippo et al (2012), l'apparition d'une LCNC est le résultat de l'action synergique de deux ou trois mécanismes majeurs : **biocorrosion** (érosion), **frottement** (abrasion) et **contrainte** (abfraction). (15)

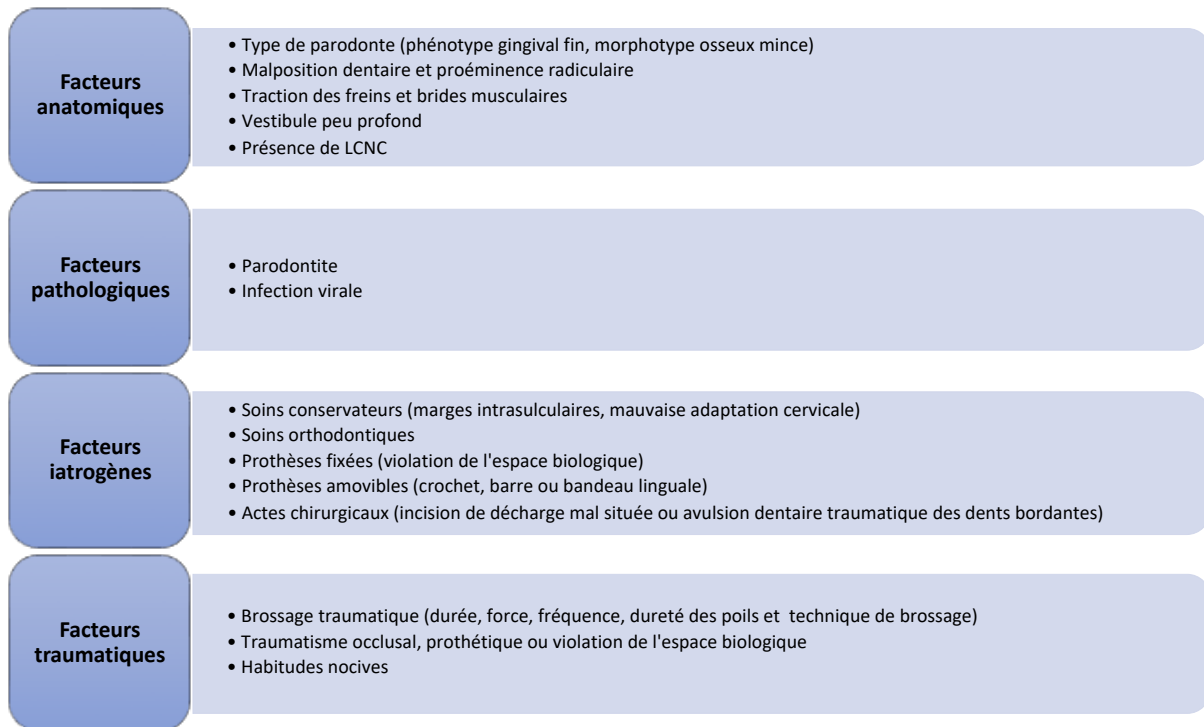
Figure 1 : Étiologies des LCNC selon Grippo et al. (15)



B. Étiologies des récessions parodontales

L'origine des récessions parodontales est aussi multifactorielle, associant des facteurs anatomiques, pathologiques, iatrogènes et traumatiques. (16)

Figure 2 : Synthèse des étiologies des récessions parodontales. (7,9,17,18)



Pour parvenir à un diagnostic précis de l'étiologie des défauts combinés, le praticien doit procéder à une anamnèse médicale détaillée, effectuer un examen clinique complet (forme, localisation et taille des lésions mais aussi occlusion et para fonction), référencer les habitudes alimentaires et revoir les habitudes d'hygiène bucco-dentaire du patient.

La prévention et l'interception des lésions sont prépondérantes et primordiales. L'apprentissage des **méthodes d'hygiène bucco-dentaire adaptées** et la **sensibilisation à l'acidité buccale** en sont les clefs.

IV. Approche combinée : restauratrice et parodontale

Le traitement des défauts combinés a pour objectif de répondre aux doléances esthétiques, fonctionnelles et algiques du patient en combinant une restauration de la partie coronaire délabrée et un recouvrement de la surface radiculaire exposée.

Selon Tassery et coll. (2001), la décision d'intervenir repose sur 5 indications : (19)

- La présence ou non de symptômes d'hyperesthésie dentinaire.
- L'importance de la perte de substance et sa forme.
- Les risques encourus pour la pulpe et la résistance résiduelle de la dent.
- Le pronostic incluant l'aptitude du patient à modifier ses comportements (hygiène, alimentation).
- La demande esthétique du patient.

A. Restaurer les tissus durs (approche restauratrice)

Les particularités anatomiques et structurelles des LCNC les rendent plus difficiles à restaurer. En effet, la proximité de la lésion avec le parodonte marginal complexifie l'isolation (20) et la présence d'une dentine souvent sclérotique diminue l'efficacité du collage. (21) De ce fait, les échecs sont fréquents : coloration marginale, décollement de la restauration et récurrence de la lésion en périphérie. (22)

Plusieurs stratégies permettent de diminuer ces risques. L'idée est d'optimiser l'efficacité de l'adhésion dentinaire, la qualité de l'adaptation marginale et la résistance à l'usure, en jouant sur le choix du matériau et de l'adhésif mais aussi les techniques de préparation de la lésion et de mise en place du matériau.

Les LCNC, par leur forme de cavité non rétentive, imposent un protocole adhésif. Selon Pecie et al (2011) parmi tous les matériaux disponibles, les **résines composites** (RC) sont préférées dans la restauration des lésions cervicales grâce à leurs propriétés mécaniques et esthétiques excellentes. De plus, bien qu'il existe de nombreuses résines composites différentes, la littérature montre que ces matériaux n'influencent pas les taux de rétention de ces restaurations. (23) Cela signifie que le système adhésif joue un rôle majeur dans la rétention plutôt que le type de résine composite. (24)

Concernant le choix de l'adhésif et d'après la méta-analyse de Peumans et coll (24) sur la performance des adhésifs dans le traitement des LCNC, le taux d'échec annuel le plus

faible est obtenu pour les **verres ionomères**, suivi de très près par les **SAM2 « doux » (SAM en deux étapes à pH>2)**, puis par les systèmes **MR3 (MR en trois étapes)**. Mais au sein d'une même famille d'adhésif, une variété d'options est disponible. Par conséquent, il est important pour le praticien de sélectionner un matériau ayant fait ses preuves en terme d'efficacité clinique. Ainsi, les scores d'échec annuel (score AFR = Annual Failure Rate) les plus bas ont été enregistrés pour **Optibond FL (Kerr) (MR3)** puis **Clearfil SE Bond (Kuraray Noritake) (SAM2 doux)**.

Dans la récente méta-analyse de Boing et al (25), les verres ionomères présentent un taux de rétention significativement supérieur à celui des résines composites sur un an, trois ans et cinq ans, grâce à leur double adhésion, à la fois chimique et mécanique. Mais les CVI, qu'ils soient modifiés par adjonction de résine (CVIMar) ou à haute viscosité (CVI HV), présentent une plus grande rugosité de surface rapport au RC dans tous les suivis des études cliniques évaluées. Alors que le secteur antérieur impose des exigences esthétiques très élevées, les verres ionomères, par leur mauvaise qualité de surface et leur dégradation progressive dans le temps (23) ne peuvent concurrencer les résines composites, qui, par leur large gamme de teintes s'adaptent parfaitement à la couleur des dents naturelles. De plus, pour les restaurations cervicales du secteur antérieur, essentiellement sollicitées en flexion, les résines composites sont plus adaptées car leur résistance à la flexion est significativement supérieure à celle des verres ionomères. (23)

En ce qui concerne la préparation de la surface amélaire, initialement, la réalisation d'un biseau était indiquée pour améliorer le collage, (26) mais les études ont montré qu'il n'y avait pas de différence significative sur le taux de rétention des résines composites avec ou sans biseau amélaire. (27) Cependant, la création d'un angle à 45° améliore la transition optique entre résine composite et émail sain et permet une intégration esthétique optimale de la restauration. (28,29)

Quant à la préparation de la surface dentinaire, une légère mise en forme de la lésion à l'aide d'une fraise diamantée est recommandée afin d'éliminer la couche superficielle hyperminéralisée de la dentine sclérotique. (30) Puis la surface est sablée (micro-

particules d'alumines 50 µm) pour éliminer la boue dentinaire et ainsi obtenir une surface dentinaire propre, susceptible d'assurer une adhésion de bonne qualité. (31)

Pour diminuer la contraction de polymérisation et obtenir une meilleure adaptation marginale, les lésions cervicales doivent être restaurées en **plusieurs incréments** de résine successifs. Puisque les forces de liaison à l'émail sont généralement supérieures à celles de la dentine, le premier incrément devrait être apical et rester loin de l'émail, il crée le bombé cervical. Le second comble le fond de la lésion et le dernier repose sur la limite amélaire. (20,32)

Un impératif au collage : l'isolation. En effet, l'humidité ambiante buccale réduit la force de collage de 70%. (33) Ainsi, éviter l'humidité par le biais d'un champ opératoire pendant les procédures de restauration améliore la qualité du collage. (34) Elle peut se faire via la mise en place d'une digue en caoutchouc (30) (épaisse de préférence pour une rétraction optimale des tissus environnants) et est facilitée par l'utilisation de crampons additionnels adaptés, comme les crampons Brinker Tissue Retractor B4 ;B5 ;B6 (Hygienic, Coltene Whaledent) ou le crampon 212 (Hu Friedy). (35)

B. Restaurer les tissus mous (approche parodontale)

D'après la littérature scientifique internationale, il est largement admis que les récessions parodontales peuvent être traitées avec succès par diverses techniques chirurgicales permettant d'obtenir un recouvrement radiculaire. (16) Parmi elles, le **lambeau positionné coronairement associé à un greffon conjonctif enfoui** (LPC+GCE) aussi appelé « technique bilaminaire » décrite initialement par Langer et Langer en 1985 (36) puis modifiée à plusieurs reprises depuis (37–43), est aujourd'hui le **gold-standard**. (44,45) En effet, par la double vascularisation apportée par le greffon et le lambeau pédiculé (46), cette technique apporte de meilleurs résultats cliniques en terme de recouvrement et d'esthétisme pour le traitement des récessions uniques ou multiples (44,45). Pini Prato et al (47) observent même une progression coronaire de la gencive marginale (« creeping ») des récessions traitées par LPC+GCE entre 6 mois et 5 ans là

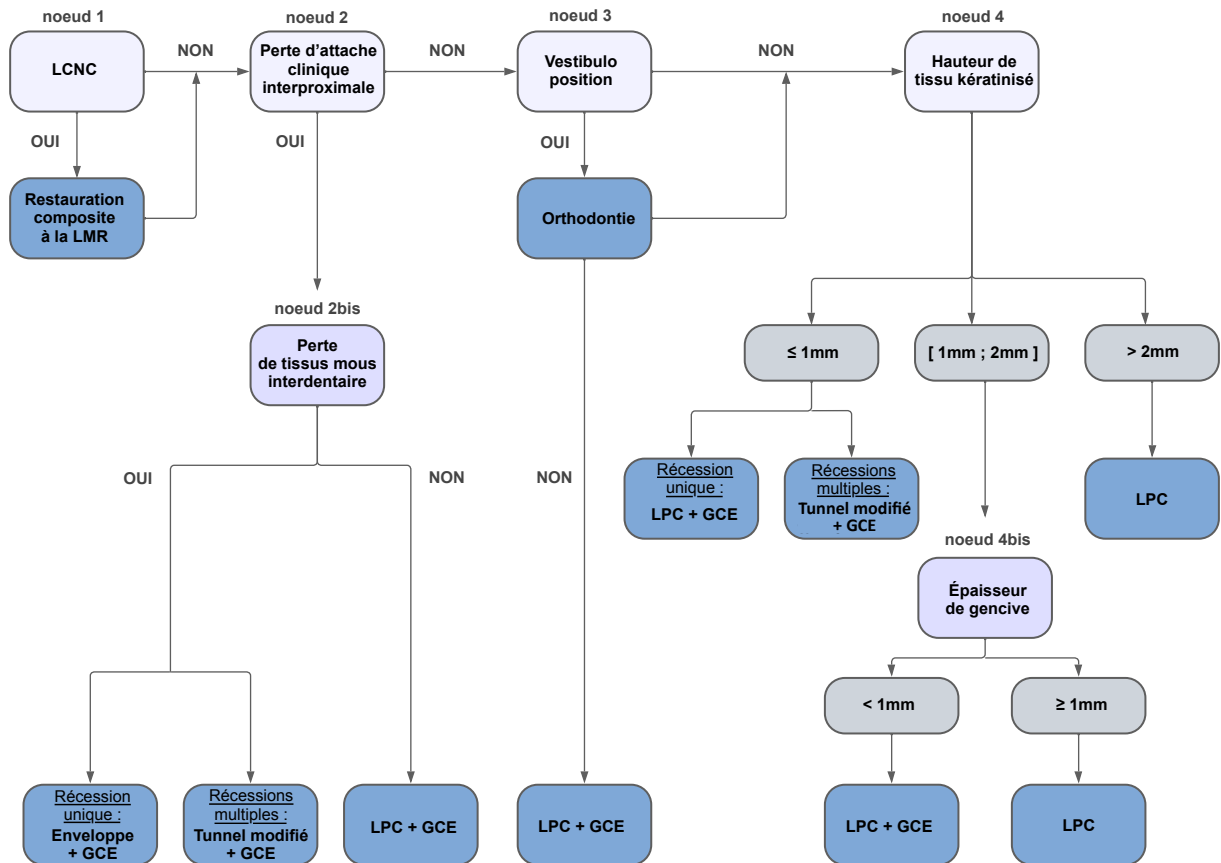
où une relocalisation apicale se produisait pour les sites traités par LPC seul. La technique bilaminaire est la procédure de choix lorsqu'on cherche le recouvrement des racines exposées en raison de sa prédictibilité en terme de recouvrement radiculaire complet, sa stabilité dans le temps ainsi que l'augmentation concomitante de l'épaisseur et de la hauteur du tissu kératinisé (16). Une récente étude de Di Domenico et al (48) précise que l'augmentation de hauteur de TK dans une technique bilaminaire est essentiellement due à une récession du lambeau sur le tissu conjonctif. Ce dernier, alors exposé dans sa partie coronaire, se ré-épithélialise durant la phase de cicatrisation.

Il existe différentes variantes du LPC (39,49–51) et le choix de la technique dépend des particularités anatomiques locales, des objectifs du traitement, des informations disponibles dans la littérature et de la demande du patient.

Stefanini et al (52) proposent un arbre décisionnel dans le choix de la thérapeutique dont l'objectif principal est l'amélioration esthétique grâce à quatre techniques chirurgicales principales : le **lambeau positionné coronairement** (LPC), le **lambeau positionné coronairement avec greffon conjonctif enfoui** (LPC+GCE), la **technique de l'enveloppe avancée coronairement** et la **technique du tunnel avancé coronairement**.

Le choix de la technique la plus appropriée se fait étape par étape en fonction de plusieurs facteurs, dont la présence de lésions cervicales non carieuses, la perte d'attache clinique interproximale avec ou sans perte de tissus mous interdentaires et la position vestibulaire de la ou des racines. Si ces conditions cliniques ne sont pas présentes (ou après traitement), le choix de la technique chirurgicale est alors principalement influencé par la hauteur de tissu kératinisé adjacent et secondairement par l'épaisseur gingivale. Figure 3

Figure 3 : Arbre décisionnel dans le choix de la thérapeutique de recouvrement radicaire des récessions parodontales d'après Stefanini et al : Progression par nœuds de décisions (52).



L'arbre décisionnel a pour but de guider le praticien dans son choix thérapeutique afin d'obtenir un recouvrement maximal, associé à un résultat esthétique optimal.

Tonetti et al décrivent les objectifs professionnels de la chirurgie de recouvrement radicaire comme étant : le taux de recouvrement radicaire complet, la réduction verticale de la récession, l'augmentation de la hauteur/largeur du tissu kératinisé et, plus récemment, l'épaisseur du tissu kératinisé. (53)

Mais le potentiel de recouvrement radiculaire varie selon les conditions anatomiques et cliniques du défaut, et dans de nombreux cas, nous ne pouvons pas espérer un recouvrement complet. (54) En ce sens, Zucchelli et al (54) proposent une méthode pour prédéterminer le niveau de recouvrement radiculaire maximum qu'il est possible d'atteindre suite à la chirurgie. Ce niveau, aussi appelé « **ligne maximale de recouvrement radiculaire** » (LMR), sert de limite positionnelle à chaque thérapeutique et ainsi, facilite le traitement de restauration conservatrice, qui facilitera à son tour la thérapeutique parodontale de recouvrement radiculaire.

C. Déterminer la ligne maximale de recouvrement (LMR)

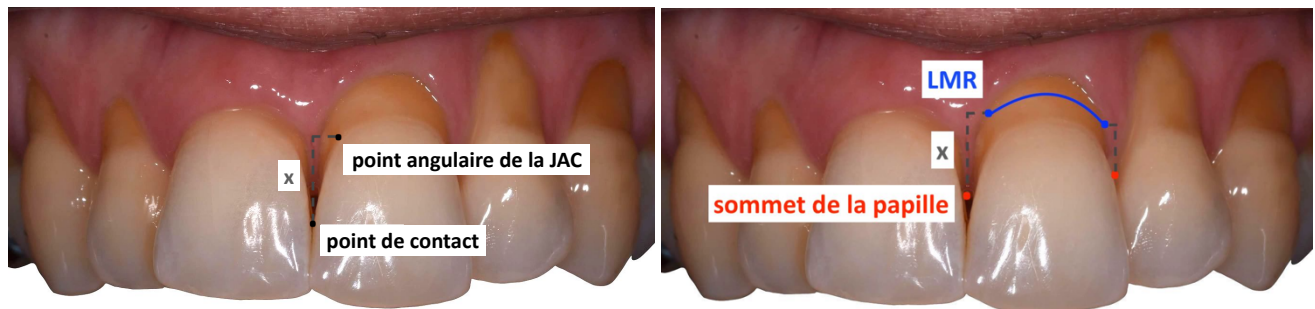
La **ligne maximale de recouvrement radiculaire** est une ligne virtuelle qui permet de prédéfinir la position de la gencive marginale supposée après cicatrisation d'une procédure chirurgicale de recouvrement radiculaire. (54) Elle correspond à l'objectif de recouvrement le plus probable et se substitue à la JAC anatomique lorsque celle-ci n'est plus détectable cliniquement. Par conséquent, cette ligne doit être considérée comme la JAC clinique.

Selon Zuccheli et ses collaborateurs, (2,3,54) le calcul de la LMR se base sur la « **hauteur de la papille idéale** » qui représente la distance x entre le point de contact et le point angulaire de la JAC (point le plus proximal au collet anatomique, accessible en soulevant légèrement la papille). Puis il suffit de reporter x depuis le sommet de la papille vers sa base, de façon symétrique, en mésial et en distal de la récession. La projection horizontale de cette distance sur les marges de la récession permet d'obtenir **deux points** qui sont ensuite reliés par une **ligne arciforme**. Cet arc préfigure la LMR et correspond à la nouvelle JAC clinique.

RAPPEL :

- GCE** : Greffon Conjonctif Enfoui
- JAC** : Jonction Amélo-Cémentaire
- LCNC** : Lésion Cervicale Non Carieuse
- LPC** : Lambeau Positionné Coronairement
- LMR** : Ligne Maximale de Recouvrement
- RP** : Récession Parodontale
- RT1** : Récession Type 1 (selon Cairo)
- RT2** : Récession Type 2 (selon Cairo)
- RT3** : Récession Type 3 (selon Cairo)

Figure 4 : Calcul de la papille idéale et report de la LMR.



Selon la position de la LMR, le type de LCNC et le type de récession, 4 situations cliniques peuvent être observées : **Figure 5** (3,55)

Situation 1 :

- Lésion radiculaire (JAC préservée)
- RT1 donc recouvrement complet possible
- LMR située à la JAC

→ **Approche parodontale**

Lambeau positionné coronairement associé à un greffon conjonctif enfoui*

Situation 2 :

- Lésion corono-radulaire (JAC atteinte)
- RT1 donc recouvrement complet possible
- LMR située à la JAC

→ **Approche combinée**

Biseau amélaire

Composite jusqu'à la LMR+1mm (55)

Biseau du bord apical de la lésion (bec radulaire)

Lambeau positionné coronairement associé à un greffon conjonctif enfoui*

Situation 3 :

- Lésion corono-radulaire (JAC atteinte)
- RT2 donc recouvrement partiel possible
- LMR située au fond de la lésion, apicalement à la JAC

→ **Approche combinée**

Biseau amélaire

Composite jusqu'à la LMR+1m

Biseau du bord apical de la lésion (bec radulaire)

Lambeau positionné coronairement associé à un greffon conjonctif enfoui*

Situation 4 :

- Lésion corono-radulaire (JAC atteinte)
- RT3 donc recouvrement impossible
- LMR située au bord apical de la lésion

→ **Approche restauratrice**

Biseau amélaire

Composite sur toute la lésion cervicale

*L'association du GCE au LPC est d'autant plus indiquée si le parodonte est fin (épaisseur de tissu kératinisé < 2mm) (56)

Figure 5 : Tableau des situations cliniques selon la position de la LMR par rapport à la JAC.

Situation 1	Situation 2	Situation 3	Situation 4
Lésion radiculaire	Lésion corono-radriculaire	Lésion corono-radriculaire	Lésion corono-radriculaire
RT1	RT1	RT2	RT3
Recouvrement complet possible LMR = JAC	Recouvrement complet possible LMR = JAC	Recouvrement partiel possible LMR ≠ JAC	Recouvrement impossible LMR ≠ JAC
Approche parodontale	Approche combinée	Approche combinée	Approche restauratrice
<u>Thérapeutique</u> : LPC +/- GCE	<u>Thérapeutique</u> : Composite à LMR + 1mm LPC +/- GCE	<u>Thérapeutique</u> : Composite à LMR + 1mm LPC +/- GCE	<u>Thérapeutique</u> : Composite à LMR

Débuter le traitement par la thérapeutique restauratrice offre plusieurs avantages. En effet, la restauration est facilement réalisée sous champ opératoire, sans interférence des tissus mous. Ainsi, la reconstruction du profil d'émergence de la couronne fournit un substrat stable, lisse et convexe au lambeau et facilite la chirurgie de recouvrement radiculaire. (3)

Malgré tout, la littérature montre que le recouvrement radiculaire complet ne se produit pas dans tous les cas. (57) Par conséquent, si la marge apicale de la restauration est placée au même niveau que celui de la LMR, une partie de la dentine radiculaire peut être exposée en cas de recouvrement radiculaire incomplet. Cette situation, alors considérée comme un échec, peut aussi augmenter les risques d'hypersensibilité persistante. Santamaria et al proposent donc de placer la marge apicale de la restauration 1mm au-delà de la LMR (**LMR+1mm**). (58)

V. Conclusion

L'approche combinée restauratrice-parodontale représente une option thérapeutique plus fiable, prédictible et efficace que l'abord chirurgical seul ou restaurateur seul, ne permettant pas de répondre de façon optimale aux objectifs. (16,59–63) Avant toute intervention de restauration ou de chirurgie, il est évident qu'il faut éliminer ou contrôler tous les facteurs étiologiques potentiels liés aux récessions parodontales et aux lésions cervicales non carieuses pour éviter les récives. Une fois le diagnostic posé, il est essentiel de déterminer la LMR pour reconstruire la JAC par une restauration. Bien que les verres ionomères présentent les taux d'échec annuels les plus bas, (24) les résines composites ont été choisies comme premier choix en raison de leurs propriétés esthétiques et physiques. (23) La qualité de l'adaptation marginale et l'obtention d'une liaison durable dépend principalement du système adhésif. (24) Mais quel que soit le système adhésif choisi, l'opérateur joue un rôle décisif. Puis, le lambeau est idéalement positionné sur la JAC reconstruite. La technique bilaminaire (LPC+GCE) reste aujourd'hui le gold-standard et apporte les meilleurs résultats cliniques en termes de recouvrement et d'esthétisme. (16,44,45,56) Quant à la biocompatibilité de la résine composite avec la greffe, elle est excellente si la restauration est ajustée et polie. (61,62,64–68)

Discussion

Les options de traitement des défauts combinés, soutenues par la littérature, pour faire face à chaque condition sont présentées sous forme d'un tableau exposant quatre situations cliniques et se basent principalement sur la classification des récessions parodontales de Cairo et al (10) validée par le comité scientifique du World Work Shop de Chicago en 2017 (9,69) et sur la position de la LMR par rapport à la JAC.

Zucchelli et ses collaborateurs (3) proposent en 2011, un processus de décision du traitement des défauts combinés en se basant sur l'ancienne classification des récessions parodontales de Miller (70) et sur la position de la LMR par rapport à la JAC. Mais la classification de Miller révèle certaines insuffisances aujourd'hui. En effet, les techniques chirurgicales sont plus avancées aujourd'hui, en conséquence, le pronostic de recouvrement radiculaire potentiel dans les quatre classes de Miller ne correspond plus aux résultats obtenus avec les techniques actuelles (technique bilaminaire ou traitement des récessions multiples). De plus, les similarités entre les classes I et II en terme de diagnostic mais aussi de pronostic rendaient difficile leur distinction. (71) En effet, la difficulté de **diagnostic** entre les classes I et II réside dans l'incapacité à identifier précisément la ligne muco-gingivale (LMG). Étant donné qu'une dent présentant une récession parodontale conserve toujours une certaine quantité de TK (gencive libre), la limite marginale de la récession ne peut pas s'étendre jusqu'à la LMG ou au-delà. Par conséquent, la classe II ne peut pas exister en tant que catégorie distincte, et les classes I et II doivent être regroupées en une seule catégorie. Quant au **pronostic**, les classes I et II ne peuvent pas être distinguées l'une de l'autre car elles anticipent toutes deux le recouvrement radiculaire à 100%. Ensuite, Zucchelli et al font le choix de distinguer cinq situations cliniques. Ils apportent un aspect important dans le processus de prise de décision : la prédiction du recouvrement de la LCNC (totalement recouvrable, partiellement recouvrable ou non recouvrable par les tissus mous après traitement). En outre, ils expriment une préoccupation particulière quant à la possibilité d'effondrement des tissus mous dans la LCNC (type 2) et suggère l'utilisation d'un GCE pour remplir l'espace du défaut radiculaire et aider à soutenir le lambeau. En effet, les situations 1 et

2 ne concernent que les récessions de type I ou II de Miller (RT1 de Cairo), où un recouvrement radiculaire complet est attendu. Ces deux situations très similaires, ne diffèrent seulement que de quelques millimètres. Dans les deux cas, la LCNC est strictement radiculaire. Pour la situation 1, la LMR se situe coronairement à plus de 1 mm du point le plus coronaire du défaut, alors que pour la situation 2, la LMR se situe à moins de 1mm du point le plus coronaire de la LCNC. Ces quelques millimètres de différence représentent une marge d'erreur qui semble avoir des conséquences importantes. Dans la situation 2, la faible distance entre la LMR et la LCNC (< 1mm), représente une marge insuffisante pour compenser une erreur de calcul, il existe donc un risque plus élevé qu'un effondrement des tissus mous se produise à la suite de la contraction post-chirurgicale. Le choix d'ajouter un greffon conjonctif dans la situation 2 repose donc sur un principe de prévention lié à cette marge d'erreur possible.

La classification des récessions parodontales de Cairo et al (10) est utilisée dans le tableau car surpassant les limites de la classification de Miller (70), elle a été validée par le comité scientifique du World Work Shop de Chicago en 2017. (9,69) Puis les situations 1 et 2 de Zucchelli ont été présentées sans distinction, par soucis de simplification, dans le but d'améliorer la clarté et l'applicabilité clinique de la classification, puisque la technique bilaminaire (LPC+GCE) est aujourd'hui le gold-standard et apporte les meilleurs résultats cliniques en terme de recouvrement et d'esthétisme. (44,45,56) De plus, la récente revue systématique de Chambrone et al (2019) montre que pour les LCNC, l'association d'un greffon de tissu conjonctif sous-épithélial à un lambeau positionné coronairement a une tendance à de meilleurs résultats que le lambeau positionné coronairement seul. (16) La classification, plus concise et compréhensible, devient plus accessible pour les étudiants ou les praticiens.

Santamaria et ses collaborateurs, (55) modernisent le processus de décision du traitement des défauts combinés, en 2021, en se basant sur deux classifications : Cairo et al (10) pour les récessions parodontales et Pini-Prato et al (14) pour les lésions cervicales non carieuses, toutes deux validées par le comité scientifique du World Work Shop de Chicago en 2017. (9,69) Ils intègrent deux nouvelles sous-classes à la

classification de Pini-Prato pour les défauts profonds en forme de V (nommées A+V et B+V) et considèrent que, faute de preuve, une simple procédure de greffe ne suffirait pas à combler « biologiquement » les cavités en forme de V sévèrement profondes (≥ 2 mm de profondeur). Ces défauts nécessiteraient une restauration, même lorsque le défaut n'affecterait que la surface radiculaire et idéalement, la marge apicale de la restauration devrait être maintenue aussi loin que possible de la limite apicale de la LCNC. Santamaria et al (55) insistent aussi sur le fait que malgré tout, la littérature montre que le recouvrement radiculaire complet ne se produit pas dans tous les cas. (57) Par conséquent, si la marge apicale de la restauration est placée au même niveau que celui de la LMR, une partie de la dentine radiculaire peut être exposée en cas de recouvrement radiculaire incomplet. Cette situation, alors considérée comme un échec, peut aussi augmenter les risques d'hypersensibilité persistante. Ils proposent donc de placer la marge apicale de la restauration 1mm au-delà de la LMR (**LMR+1mm**). (58) Même si une revue systématique récente n'a montré aucune différence significative entre les différents protocoles de restauration (72), des essais cliniques devraient être faits pour comparer les restaurations complètes de la LCNC, les restaurations partielles au niveau LMR et les restaurations partielles au niveau LMR+1mm. De plus, la jonction amélo-cémentaire est d'origine généralement située 1-2 mm apical à la gencive marginale. (73) Santamaria et ses collaborateurs (55) établissent un arbre décisionnel précis et détaillé des stratégies de traitement des défauts combinés mais uniquement lorsque la récession est classée en RT1.

Ce travail se voulant être une synthèse, les classifications RT2 et RT3 ont été incluses dans le tableau pour permettre aux étudiants et aux praticiens d'avoir une vision globale des situations cliniques qu'il est possible de rencontrer et de mieux comprendre les différentes options thérapeutiques disponibles pour le traitement des défauts parodontaux complexes. Cela facilite la prise de décision et permet de proposer aux patients des traitements personnalisés et efficaces. Toujours dans l'idée de simplifier, les sous-catégories concernant les LCNC profondes « en V » n'ont pas été incluses, afin d'améliorer la clarté du tableau et son applicabilité clinique.

La méthode de calcul de la LMR proposée par Zucchelli et al (2006) (2), malgré son efficacité démontrée et sa facilité de mise en œuvre, soulève des problèmes de reproductibilité du protocole, des situations limites donc une certaine incertitude dans l'évaluation du pronostic de recouvrement. En effet, les variabilités introduites par le calcul de la LMR entraînent quelques approximations, pouvant amener des biais dans l'estimation du recouvrement radiculaire. Zucchelli, Testori et De Sanctis (54), décrivent les difficultés rencontrées lors de la détermination de la LMR, en deux parties : les erreurs dans la sélection du cas clinique et les erreurs dans le choix des paramètres de référence. Par exemple, sur une dent en rotation, en extrusion ou en malposition, la mesure de la LMR doit se faire sur la dent homologue controlatérale non rotée, non égressée et non malpositionnée pour ensuite être reportée sur la dent concernée par le défaut. Mais encore faut-il que cette dent homologue controlatérale soit exploitable et qu'elle ne présente pas, elle-même, une condition clinique ou anatomique limitant le recouvrement radiculaire (rotation, égression etc...) Les auteurs insistent aussi sur le risque d'erreur de localisation de la JAC comme paramètre de référence. En effet, en cas d'abrasion cervicale, la ligne de séparation entre la dentine coronaire et l'émail ne doit pas être confondue avec la JAC anatomique car cela reviendrait à placer la JAC sur une portion plus coronaire qui ne serait pas recouverte par les tissus mous. Il faut garder en tête la configuration de la JAC et se fier à la forme du contour de la JAC anatomique des dents adjacentes ou des dents homologues controlatérales, qui apparaît festonnée et légèrement courbée. Au contraire, la ligne de séparation émail/dentine de l'abrasion paraît très plate voir concave. Une autre erreur peut avoir des conséquences sur le calcul du pronostic de recouvrement : la référence du point de contact. Pourtant ce point n'est pas cité par Zucchelli. Mais lorsque le point de contact est représenté par une « surface de contact » ou lorsqu'il est reconstruit par une restauration ou par une prothèse, ou bien même lorsqu'il est absent (lié à la présence d'un diastème par exemple), il paraît beaucoup moins évident de placer un point de référence unique. Cette approximation peut être responsable d'erreur dans l'estimation de la position de la LMR et avoir des conséquences sur le recouvrement radiculaire.

Le fait de placer la marge apicale de la restauration 1mm au-delà de la LMR (LMR+1mm) peut être une technique de compensation des biais et permet de corriger des erreurs de calcul ayant conduit à une sous-estimation de LMR.

Il est important de noter que nos recommandations doivent être considérées comme des conseils généraux plutôt que comme des directives cliniques strictes applicables à toutes les situations. L'objectif de cette synthèse est de diffuser l'information afin d'accroître l'accessibilité des options thérapeutiques disponibles pour les étudiants et les praticiens. Le jugement clinique doit être exercé de manière réfléchie lors de l'utilisation de cette classification. Il est crucial de prendre en compte les facteurs individuels du patient, les spécificités cliniques et les preuves scientifiques disponibles pour prendre des décisions éclairées concernant les traitements appropriés. Les conseils fournis servent de guide et doivent être adaptés en fonction de chaque cas clinique pour garantir des soins optimaux.

D'autres facteurs importants doivent être soigneusement évalués et pris en compte dans le processus décisionnel menant à la sélection d'une approche thérapeutique. Des **facteurs liés au site** tels que le nombre (unique ou multiple) et la morphologie des récessions (profondeur, hauteur et largeur des papilles adjacentes), le phénotype gingival des sites adjacents (épaisseur gingivale et hauteur de tissu kératinisé), la proximité de structures anatomiques (foramen mentonnier), l'encombrement des dents, la proéminence des racines et les défauts de furcation entre autres. Mais aussi la taille, la profondeur, la forme (en V ou en U) de la LCNC, sa proximité avec la pulpe et la présence d'hypersensibilité dentinaire associée. Il est nécessaire de considérer les **variables centrées sur le patient** (c'est-à-dire les complications postopératoires, effets indésirables, hypersensibilité tactile/thermique de la dent et l'impact sur la qualité de vie après une chirurgie esthétique) mais aussi celle **centrées sur le praticien** (connaissances scientifiques, compétences cliniques et expérience) (16).

Conclusion

Pour le traitement des LCNC associées aux RP, l'approche combinée restauratrice-parodontale représente une option thérapeutique plus fiable, prédictible et efficace que l'abord chirurgical seul ou restaurateur seul, ne permettant pas de répondre de façon optimale aux objectifs. (16,59–63) Avant toute intervention de restauration ou de chirurgie, il est évident qu'il faut éliminer ou contrôler tous les facteurs étiologiques potentiels liés aux récessions parodontales et aux lésions cervicales non carieuses pour éviter les récurrences. Une fois le diagnostic posé, il est essentiel de déterminer la LMR pour reconstruire la JAC par une restauration. Bien que les verres ionomères présentent les taux d'échec annuels les plus bas, (24) les résines composites ont été choisies comme premier choix en raison de leurs propriétés esthétiques et physiques. (23) La qualité de l'adaptation marginale et l'obtention d'une liaison durable dépend principalement du système adhésif. (24) Mais quel que soit le système adhésif choisi, l'opérateur joue un rôle décisif. Puis, le lambeau est idéalement positionné sur la JAC reconstruite. La technique bilaminaire (LPC+GCE) reste aujourd'hui le gold-standard et apporte les meilleurs résultats cliniques en terme de recouvrement et d'esthétisme. (16,44,45,56) Quant à la biocompatibilité de la résine composite avec la greffe, elle est excellente si la restauration est ajustée et polie. (61,62,64–68)

Malgré l'existence de recommandations pour le traitement optimal de ces lésions, il peut être difficile de les appliquer parfaitement dans la réalité clinique. Certaines situations, telles que la présence de plusieurs étiologies combinées, les demandes esthétiques spécifiques des patients ou encore la difficulté de poser un champ opératoire en fonction de la localisation et de la sévérité des lésions peuvent rendre complexe le choix de la thérapeutique idéale. Dans de tels cas, le chirurgien-dentiste doit faire appel à son sens clinique et confronter son expérience et ses compétences cliniques aux recommandations établies. La gestion des défauts combinés découle d'un plan de traitement global et ne peut se limiter à une discipline en particulier. En constante augmentation, ces défauts combinés sont un véritable enjeu de santé publique. Il est donc nécessaire de mettre en place des mesures de prévention efficaces pour faire face à ce problème.

Annexes

Figure 1 : Étiologies des LCNC selon Grippo et al. (15)

Figure 2 : Synthèse des étiologies des récessions parodontales. (7,9,17,18)

Figure 3 : Arbre décisionnel dans le choix de la thérapeutique de recouvrement radiculaire des récessions parodontales d'après Stefanini et al : Progression par nœuds de décisions (52).

Figure 4 : Calcul de la papille idéale et report de la LMR.

Figure 5 : Tableau des situations cliniques selon la position de la LMR par rapport à la JAC.

Tableau I : Classification des récessions parodontales selon Cairo (10)

Tableau II : Classification des lésions cervicales non carieuses selon Pini Prato (14)

Flyer

Une approche combinée...



Restaurer les tissus durs

Approche restauratrice

Choix du matériau
Résine composite > CVI

Choix de l'adhésif
MR3 ou SAM2 doux

Préparation de la surface amélaire
Réaliser un biseau amélaire

Préparation de la surface dentinaire
Éliminer la dentine sclérotique puis sabler

Mise en place
Incrémentations en terminant par l'émail à **LMR+1mm**

Indispensable au collage

Isolation (digue et crampons additionnels)

Restaurer les tissus mous

Approche parodontale

5

Objectifs

Recouvrement radiculaire complet

Réduction de la récession

Augmentation de hauteur de TK

Augmentation de l'épaisseur de TK

Choix de la technique

Lambeau positionné coronairement

associé à un greffon conjonctif enfoui

= GOLD STANDARD

La **biocompatibilité** de la résine composite avec la greffe est **excellente** si la restauration est ajustée et polie.

L'essentiel

L'approche combinée représente une option thérapeutique plus **fiable, prédictible et efficace** que l'abord chirurgical seul ou restaurateur seul, ne permettant pas de répondre de façon optimale aux objectifs.


Avant toute intervention de restauration ou de chirurgie, il est évident qu'il faut **éliminer ou contrôler tous les facteurs étiologiques**

potentiels liés aux récessions parodontales et aux lésions cervicales non carieuses pour éviter les récédives. Une fois le **diagnostic** posé, il est

essentiel de **déterminer la LMR** pour reconstruire la JAC par une **restauration**. Puis, le lambeau est idéalement positionné sur la JAC reconstruite. La

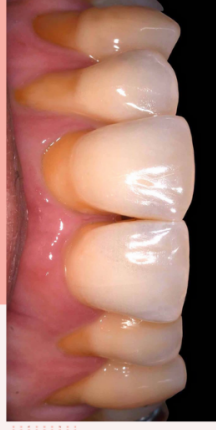technique bilaminaire (LPC+GCE) est aujourd'hui le gold-standard et apporte les meilleurs résultats cliniques en terme de recouvrement et d'esthétisme.

Références



Une lésion cervicale non carieuse devrait être traitée par un traitement restaurateur et une récession parodontale devrait être traitée par une chirurgie muco-gingivale.

Mais lorsque la jonction amélo-cémentaire disparaît, comment allier restauratrice et chirurgie muco-gingivale ?



LCNC & RP

Restauration ou chirurgie muco-gingivale ?

Axelle Dauthuille
Christian Verner

Démarche clinique

1 Etablir un diagnostic

Classification des défauts combinés selon Cortellini et Bissada

SITE GINGIVAL		SITE DENTAIRE	
Épaisseur de genève kératinisé (EG)	Hauteur de récession (HTK) (mm)	Type de récession selon Cairo (RT1, RT2 ou RT3)	JAC (Classe A/B) LNC (+/-)

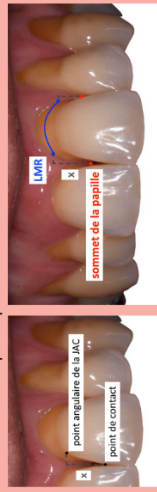2 Identifier et corriger les étiologies

Biocorrosion
Parodontite fin Malposition
Exposition professionnelle
Abrasion
Exposition respiratoire
Acides exogènes
Brossage traumatique
Frein et bride musculaire
Parafonction **Acides endogènes** **Allimentation**
facteurs iatrogènes
Traitement orthodontique

3

Déterminer la LMR

Ligne maximale de recouvrement
 Une méthode pour prédéterminer le recouvrement



Calculer la « papille idéale » = Distance x entre le point de contact et le point angulaire de la JAC. Reporter x depuis le sommet de la papille vers sa base, en mésial et en distal. Projeter cette distance sur les marges de la récession. Obtention de deux points reliés par une ligne arciforme.

Cet arc préfigure la LMR et correspond à la nouvelle JAC clinique.

4 situations cliniques

En fonction de la position de la LMR par rapport à la JAC

Situation 1	Situation 2	Situation 3	Situation 4
Lésion radiculaire	Lésion corono-radriculaire	Lésion corono-radriculaire	Lésion corono-radriculaire
RT1	RT1	RT2	RT3
Recouvrement complet possible LMR = JAC	Recouvrement complet possible LMR = JAC	Recouvrement partiel possible LMR ≠ JAC	Recouvrement impossible LMR ≠ JAC
Approche parodontale	Approche combinée	Approche combinée	Approche restauratrice
Thérapeutique : LPC +/- GCE	Thérapeutique : LPC +/- GCE	Thérapeutique : Composite à LMR + 1mm LPC +/- GCE	Thérapeutique : Composite à LMR

L'association d'un greffon conjonctif enfoui (GCE) au lambeau positionné coronairement (LPC) est d'autant plus indiquée si le parodonte est fin (**épaisseur de tissu kératinisé < 2mm**)

Références

1. Maladies bucco-dentaires : l’OMS/Europe appelle à agir d’urgence alors que la Région européenne enregistre les taux de prévalence les plus élevés au monde [Internet]. [cité 9 mai 2023]. Disponible sur: <https://www.who.int/europe/fr/news/item/20-04-2023-who-europe-calls-for-urgent-action-on-oral-disease-as-highest-rates-globally-are-recorded-in-european-region>
2. Zucchelli G, Mele M, Stefanini M, Mazzotti C, Mounssif I, Marzadori M, et al. Predetermination of Root Coverage. *J Periodontol.* 2010;81(7):1019-26.
3. Zucchelli G, Gori G, Mele M, Stefanini M, Mazzotti C, Marzadori M, et al. Non-Carious Cervical Lesions Associated With Gingival Recessions: A Decision-Making Process. *J Periodontol.* 2011;82(12):1713-24.
4. Magne P, Belser U. *Biomimetic restorative dentistry*. Second edition. Batavia, IL: Quintessence Publishing Co., Inc; 2021.
5. Prato GPP. Mucogingival Deformities. *Ann Periodontol.* déc 1999;4(1):98-100.
6. Sangnes G, Gjermo P. Prevalence of oral soft and hard tissue lesions related to mechanical toothcleansing procedures. *Community Dent Oral Epidemiol.* 1976;4(2):77-83.
7. Kassab MM, Cohen RE. The etiology and prevalence of gingival recession. *J Am Dent Assoc.* 1 févr 2003;134(2):220-5.
8. Jepsen S, Caton JG, Albandar JM, Bissada NF, Bouchard P, Cortellini P, et al. Periodontal manifestations of systemic diseases and developmental and acquired conditions: Consensus report of workgroup 3 of the 2017 World Workshop on the Classification of Periodontal and Peri-Implant Diseases and Conditions. *J Periodontol.* 2018;89(S1):S237-48.
9. Cortellini P, Bissada NF. Mucogingival conditions in the natural dentition: Narrative review, case definitions, and diagnostic considerations. *J Periodontol.* 2018;89(S1):S204-13.
10. Cairo F, Nieri M, Cincinelli S, Mervelt J, Pagliaro U. The interproximal clinical attachment level to classify gingival recessions and predict root coverage outcomes: an explorative and reliability study. *J Clin Periodontol.* 2011;38(7):661-6.
11. Levitch LC, Bader JD, Shugars DA, Heymann HO. Non-carious cervical lesions. *J Dent.* 1 août 1994;22(4):195-207.
12. Pecie R, Krejci I, Garcia-Godoy F, Bortolotto T. Noncarious cervical lesions – A clinical concept based on the literature review. Part 1: Prevention. *Am J Dent.* 2011;24(1).
13. Senna P, Del Bel Cury A, Rösing C. Non-carious cervical lesions and occlusion: a systematic review of clinical studies. *J Oral Rehabil.* 2012;39(6):450-62.
14. Pini-Prato G, Franceschi D, Cairo F, Nieri M, Rotundo R. Classification of Dental Surface Defects in Areas of Gingival Recession. *J Periodontol.* 2010;81(6):885-90.
15. Grippo JO, Simring M, Coleman TA. Abrfraction, Abrasion, Biocorrosion, and the Enigma of Noncarious Cervical Lesions: A 20-Year Perspective. *J Esthet Restor Dent.* 2012;24(1):10-23.
16. Chambrone L, de Castro Pinto RCN, Chambrone LA. The concepts of evidence-based periodontal plastic surgery: Application of the principles of evidence-based dentistry for the treatment of recession-type defects. *Periodontol* 2000. 2019;79(1):81-106.

17. Gorman WJ. Prevalence and etiology of gingival recession. *J Periodontol*. 1967;38(4):316-22.
18. Aroca S, Dridi SM. Récessions gingivales et péri-implantaires. *Espace ID*. 2022. 352 p. (Médecine buccale).
19. Tassery H, Bukiet F, Koubui S, Aboudharam G, Toca E. Traitement chirurgical des récessions gingivales associées aux lésions dentaires cervicales. *Réal Clin [Internet]*. 2001;12(4). Disponible sur: <https://www.information-dentaire.fr/publications/no/rc-a00104/>
20. Perez C. Alternative Technique for Class V Resin Composite Restorations with Minimum Finishing/Polishing Procedures. *Oper Dent*. 1 mai 2010;35:375-9.
21. Duke ES, Robbins JW, Snyder DS. Clinical evaluation of a dentinal adhesive system: three-year results. *Quintessence Int Berl Ger* 1985. nov 1991;22(11):889-95.
22. Kubo S, Yokota H, Yokota H, Hayashi Y. Challenges to the clinical placement and evaluation of adhesively-bonded, cervical composite restorations. *Dent Mater*. 1 janv 2013;29(1):10-27.
23. Pecie R, Krejci I, García-Godoy F, Bortolotto T. Noncarious cervical lesions (NCCL)--a clinical concept based on the literature review. Part 2: restoration. *Am J Dent*. juin 2011;24(3):183-92.
24. Peumans M, De Munck J, Mine A, Van Meerbeek B. Clinical effectiveness of contemporary adhesives for the restoration of non-carious cervical lesions. A systematic review. *Dent Mater Off Publ Acad Dent Mater*. oct 2014;30(10):1089-103.
25. Boing T, Geus J, Wambier L, Loguercio A, Reis A, Gomes O. Are Glass-Ionomer Cement Restorations in Cervical Lesions More Long-Lasting than Resin-based Composite Resins? A Systematic Review and Meta-Analysis. *J Adhes Dent*. 19 oct 2018;20:1-18.
26. Brännström M, Nordenvall KJ, Malmgren O. The effect of various pretreatment methods of the enamel in bonding procedures. *Am J Orthod*. nov 1978;74(5):522-30.
27. Schroeder M, Correa IC, Bauer J, Loguercio AD, Reis A. Influence of adhesive strategy on clinical parameters in cervical restorations: A systematic review and meta-analysis. *J Dent*. 1 juill 2017;62:36-53.
28. Aida A, Nakajima M, Seki N, Kano Y, Foxton RM, Tagami J. Effect of enamel margin configuration on color change of resin composite restoration. *Dent Mater J*. 2016;35(4):675-83.
29. Kano Y, Nakajima M, Aida A, Seki N, Foxton RM, Tagami J. Influence of enamel prism orientations on color shifting at the border of resin composite restorations. *Dent Mater J*. 30 mars 2018;37(2):341-9.
30. Mahn E, Rousson V, Heintze S. Meta-Analysis of the Influence of Bonding Parameters on the Clinical Outcome of Tooth-colored Cervical Restorations. *J Adhes Dent*. 16 nov 2015;17(5):391-403.
31. Tay FR, Pashley DH. Resin bonding to cervical sclerotic dentin: a review. *J Dent*. mars 2004;32(3):173-96.
32. Perez C, Gonzalez M, Prado N, Miranda M, Macêdo M, Fernandes B. Restoration of Noncarious Cervical Lesions: When, Why, and How. *Int J Dent*. 1 janv 2012;2012:687058.
33. Terry DA. An essential component to adhesive dentistry: the rubber dam. *Pract Proced Aesthet Dent*. mars 2005;

34. Bicalho AA, de Souza SJB, de Rosatto CMP, Tantbirojn D, Versluis A, Soares CJ. Effect of temperature and humidity on post-gel shrinkage, cusp deformation, bond strength and shrinkage stress – Construction of a chamber to simulate the oral environment. *Dent Mater.* 1 déc 2015;31(12):1523-32.
35. Meerbeek BV, Politano G, Peumans M. Les lésions cervicales non carieuses - Partie 3. *Biomatériaux Clin.* 15 mars 2018;(1):68-77.
36. Langer B, Langer L. Subepithelial Connective Tissue Graft Technique for Root Coverage. *J Periodontol.* 1985;56(12):715-20.
37. Raetzke PB. Covering Localized Areas of Root Exposure Employing the “Envelope” Technique. *J Periodontol.* juill 1985;56(7):397-402.
38. Nelson SW. The Subpedicle Connective Tissue Graft: A Bilaminar Reconstructive Procedure for the Coverage of Denuded Root Surfaces. *J Periodontol.* févr 1987;58(2):95-102.
39. Harris RJ. The Connective Tissue and Partial Thickness Double Pedicle Graft: A Predictable Method of Obtaining Root Coverage. *J Periodontol.* 1992;63(5):477-86.
40. Allen AL. Use of the supraperiosteal envelope in soft tissue grafting for root coverage. I. Rationale and technique. *Int J Periodontics Restorative Dent.* juin 1994;14(3):216-27.
41. Bouchard P, Etienne D, Ouhayoun JP, Nilvéus R. Subepithelial Connective Tissue Grafts in the Treatment of Gingival Recessions. A Comparative Study of 2 Procedures. *J Periodontol.* oct 1994;65(10):929-36.
42. Bruno JF. Connective tissue graft technique assuring wide root coverage. *Int J Periodontics Restorative Dent.* avr 1994;14(2):126-37.
43. Wennstrom JL, Zucchelli G. Increased gingival dimensions. A significant factor for successful outcome of root coverage procedures?. A 2-year prospective clinical study. *J Clin Periodontol.* août 1996;23(8):770-7.
44. Cairo F, Nieri M, Pagliaro U. Efficacy of periodontal plastic surgery procedures in the treatment of localized facial gingival recessions. A systematic review. *J Clin Periodontol.* 2014;41(s15):S44-62.
45. Chambrone L, Sukekava F, Araújo MG, Pustiglioni FE, Chambrone LA, Lima LA. Root-Coverage Procedures for the Treatment of Localized Recession-Type Defects: A Cochrane Systematic Review. *J Periodontol.* 2010;81(4):452-78.
46. Guiha R, Khodeiry SE, Mota L, Caffesse R. Histological Evaluation of Healing and Revascularization of the Subepithelial Connective Tissue Graft. *J Periodontol.* 2001;72(4):470-8.
47. Pini-Prato GP, Cairo F, Nieri M, Franceschi D, Rotundo R, Cortellini P. Coronally advanced flap versus connective tissue graft in the treatment of multiple gingival recessions: a split-mouth study with a 5-year follow-up. *J Clin Periodontol.* 2010;37(7):644-50.
48. Di Domenico GL, Di Martino M, Arrigoni G, Aroca S, De Sanctis M. Multiple coronally advanced flap with a selective use of connective tissue graft: A 3-year prospective clinical and histological study. *J Periodontol.* 29 avr 2023;JPER.22-0632.
49. Allen EP, Miller PD. Coronal positioning of existing gingiva: short term results in the treatment of shallow marginal tissue recession. *J Periodontol.* juin 1989;60(6):316-9.
50. Zucchelli G, De Sanctis M. Treatment of Multiple Recession-Type Defects in Patients With Esthetic Demands. *J Periodontol.* 2000;71(9):1506-14.

51. Zuhr O, Fickl S, Wachtel H, Bolz W, Hürzeler MB. Covering of gingival recessions with a modified microsurgical tunnel technique: case report. *Int J Periodontics Restorative Dent.* oct 2007;27(5):457-63.
52. Stefanini M, Marzadori M, Aroca S, Felice P, Sangiorgi M, Zucchelli G. Decision making in root-coverage procedures for the esthetic outcome. *Periodontol* 2000. 2018;77(1):54-64.
53. Tonetti MS, Jepsen S, Periodontology WG 2 of the EW on. Clinical efficacy of periodontal plastic surgery procedures: Consensus Report of Group 2 of the 10th European Workshop on Periodontology. *J Clin Periodontol.* 2014;41(s15):S36-43.
54. Zucchelli G, Testori T, De Sanctis M. Clinical and Anatomical Factors Limiting Treatment Outcomes of Gingival Recession: A New Method to Predetermine the Line of Root Coverage. *J Periodontol.* 2006;77(4):714-21.
55. Santamaria MP, Mathias-Santamaria IF, Ferraz LFF, Casarin RCV, Romito GA, Sallum EA, et al. Rethinking the decision-making process to treat gingival recession associated with non-carious cervical lesions. *Braz Oral Res.* 2021;35(suppl 2):e096.
56. Chambrone L, Avila-Ortiz G. An evidence-based system for the classification and clinical management of non-proximal gingival recession defects. *J Periodontol.* 2021;92(3):327-35.
57. Chambrone L, Tatakis DN. Periodontal Soft Tissue Root Coverage Procedures: A Systematic Review From the AAP Regeneration Workshop. *J Periodontol.* 2015;86(2S):S8-51.
58. Santamaria MP, Silveira CA, Mathias IF, Neves FL da S, dos Santos LM, Jardini MAN, et al. Treatment of single maxillary gingival recession associated with non-carious cervical lesion: Randomized clinical trial comparing connective tissue graft alone to graft plus partial restoration. *J Clin Periodontol.* 2018;45(8):968-76.
59. Lucchesi JA, Santos VR, Amaral CM, Peruzzo DC, Duarte PM. Coronally Positioned Flap for Treatment of Restored Root Surfaces: A 6-Month Clinical Evaluation. *J Periodontol.* 2007;78(4):615-23.
60. Santamaria MP, Da Silva Feitosa D, Nociti Jr. FH, Casati MZ, Sallum AW, Sallum EA. Cervical restoration and the amount of soft tissue coverage achieved by coronally advanced flap: A 2-year follow-up randomized-controlled clinical trial. *J Clin Periodontol.* 2009;36(5):434-41.
61. Santamaria MP, da Silva Feitosa D, Casati MZ, Nociti Jr. FH, Sallum AW, Sallum EA. Randomized Controlled Clinical Trial Evaluating Connective Tissue Graft Plus Resin-Modified Glass Ionomer Restoration for the Treatment of Gingival Recession Associated With Non-Carious Cervical Lesion: 2-Year Follow-Up. *J Periodontol.* 2013;84(9):e1-8.
62. Isler SC, Ozcan G, Ozcan M, Omurlu H. Clinical evaluation of combined surgical/restorative treatment of gingival recession-type defects using different restorative materials: A randomized clinical trial. *J Dent Sci.* mars 2018;13(1):20-9.
63. Gennai S, Guiza ZB, Orsolini C, Gosset M. The influence of non-carious lesions in the surgical treatment of gingival recession: A systematic review & meta-analysis. *J Dent.* 1 févr 2022;117:103922.
64. Santos VR, Lucchesi JA, Cortelli SC, Amaral CM, Feres M, Duarte PM. Effects of Glass Ionomer and Microfilled Composite Subgingival Restorations on Periodontal Tissue and Subgingival Biofilm: A 6-Month Evaluation. *J Periodontol.* 2007;78(8):1522-8.
65. Agossa K, Godel G, Dubar M, S.y. K, Behin P, Delcourt-Debruyne E. Does

Evidence Support a Combined Restorative Surgical Approach for the Treatment of Gingival Recessions Associated With Noncarious Cervical Lesions? *J Evid Based Dent Pract.* 1 sept 2017;17(3):226-38.

66. Bertoldi C, Monari E, Cortellini P, Generali L, Lucchi A, Spinato S, et al. Clinical and histological reaction of periodontal tissues to subgingival resin composite restorations. *Clin Oral Investig.* 1 févr 2020;24.

67. Sharma V, Sharma M, Singh P, Saxena H, Sharma V, Sharma S, et al. Cervical Restoration and the Amount of Soft Tissue Coverage Achieved by Coronally Advanced Flap. *J Adv Med Dent Sci Res.* 2019;

68. Santamaria MP, Ambrosano GMB, Casati MZ, Nociti Júnior FH, Sallum AW, Sallum EA. Connective tissue graft plus resin-modified glass ionomer restoration for the treatment of gingival recession associated with non-carious cervical lesion: a randomized-controlled clinical trial. *J Clin Periodontol.* sept 2009;36(9):791-8.

69. Caton JG, Armitage G, Berglundh T, Chapple ILC, Jepsen S, Kornman KS, et al. A new classification scheme for periodontal and peri-implant diseases and conditions – Introduction and key changes from the 1999 classification. *J Periodontol.* 2018;89(S1):S1-8.

70. Miller PD. A classification of marginal tissue recession. *Int J Periodontics Restorative Dent.* 1985;5(2):8-13.

71. Pini-Prato G. The Miller classification of gingival recession: limits and drawbacks. *J Clin Periodontol.* 2011;38(3):243-5.

72. Rovai E, Ambrósio L, Morillo C, Villar C, Holzhausen M, Santamaria M, et al. Root Coverage Procedures in Noncarious Cervical Lesions With and Without Restoration: A Systematic Review and Meta-Analysis. *Int J Periodontics Restorative Dent.* 1 mai 2020;40:e127-35.

73. Gargiulo AW, Wentz FM, Orban B. Dimensions and Relations of the Dentogingival Junction in Humans. *J Periodontol.* juill 1961;32(3):261-7.

NANTES UNIVERSITÉ
UNITÉ DE FORMATION ET DE RECHERCHE D'ODONTOLOGIE

Vu le Président du Jury,

VU ET PERMIS D'IMPRIMER

Vu le Doyen,

Pr Assem SOUEIDAN

DAUTHUILLE (Axelle). – Critères de décision du traitement d'une lésion cervicale non carieuse associée à une récession parodontale : Thérapeutique restauratrice ou chirurgie muco-gingivale?– 47f. ; ill ; tabl ; 73ref. (Thèse : Chir. Dent. ; Nantes ; 2023)

RESUME

Lorsqu'une lésion cervicale non carieuse (LCNC) est associée à une récession parodontale (RP), la perte de tissus durs est rarement confinée à la zone cervicale de la dent ; plus fréquemment, la couronne et la racine sont impliquées. Ainsi, une perte de la jonction amélocémentaire (JAC) est observée, élément anatomique indispensable au choix de la thérapeutique. En effet, une lésion coronaire devrait être traitée par un traitement restaurateur alors qu'une lésion radiculaire devrait être traitée par une chirurgie muco-gingivale. Mais lorsque la JAC disparaît, allier thérapeutique restauratrice et chirurgie plastique parodontale est un réel challenge pour le praticien. Avant toute intervention de restauration ou de chirurgie, il est évident qu'il faut éliminer ou contrôler tous les facteurs étiologiques potentiels liés aux RP et aux LCNC pour éviter les récurrences. Une fois le diagnostic posé, il est essentiel de déterminer la ligne de recouvrement maximale (LMR) pour reconstruire la JAC par une restauration. Bien que les verres ionomères présentent les taux d'échec annuels les plus bas, les résines composites ont été choisies comme premier choix en raison de leurs propriétés esthétiques et physiques. La qualité de l'adaptation marginale et l'obtention d'une liaison durable dépend principalement du système adhésif. Mais quel que soit le système adhésif choisi, l'opérateur joue un rôle décisif. Puis, le lambeau est idéalement positionné sur la JAC reconstruite. La technique bilaminaire reste aujourd'hui le gold-standard et apporte les meilleurs résultats cliniques en terme de recouvrement et d'esthétisme. L'approche combinée restauratrice-parodontale représente une option thérapeutique plus fiable, prédictible et efficace que l'abord chirurgical seul ou restaurateur seul, ne permettant pas de répondre de façon optimale aux objectifs.

RUBRIQUE DE CLASSEMENT : Parodontologie et Odontologie Restauratrice

MOTS CLES MESH

Lésion cervicale non carieuse – Non carious cervical lesion
Récession parodontale – Periodontal recession
Demande esthétique – Aesthetic demand
Ligne maximale de recouvrement radiculaire – Maximum root coverage level
Pronostic de recouvrement radiculaire – Prognosis of root coverage
Thérapeutique combinée – Combined approach
Restauration composite – Composite restoration
Chirurgie plastique parodontale – Periodontal plastic surgery

JURY

Président : Monsieur le Professeur Alexis GAUDIN
Assesseur : Monsieur le Docteur Xavier STRUILLLOU
Assesseur : Monsieur le Docteur Thomas REMAUD
Invité : Monsieur le Docteur Matthieu REMAUD
Directeur : Monsieur le Docteur Christian VERNER