



HAL
open science

Mise au point sur les restaurations partielles postérieures et leurs méthodes de préparation

Pierre-Louis Tuot

► **To cite this version:**

Pierre-Louis Tuot. Mise au point sur les restaurations partielles postérieures et leurs méthodes de préparation. Sciences du Vivant [q-bio]. 2023. dumas-04273556

HAL Id: dumas-04273556

<https://dumas.ccsd.cnrs.fr/dumas-04273556v1>

Submitted on 7 Nov 2023

HAL is a multi-disciplinary open access archive for the deposit and dissemination of scientific research documents, whether they are published or not. The documents may come from teaching and research institutions in France or abroad, or from public or private research centers.

L'archive ouverte pluridisciplinaire **HAL**, est destinée au dépôt et à la diffusion de documents scientifiques de niveau recherche, publiés ou non, émanant des établissements d'enseignement et de recherche français ou étrangers, des laboratoires publics ou privés.

UNIVERSITE de REIMS CHAMPAGNE-ARDENNE
UNITE DE FORMATION ET DE RECHERCHE
D'ODONTOLOGIE

Année : 2023

N°

THESE

en vue de l'Obtention du

DIPLOME D'ETAT

de

DOCTEUR EN CHIRURGIE DENTAIRE

TUOT Pierre-Louis

Né le : 16/09/1998

**Mise au point sur les restaurations partielles postérieures et
leurs méthodes de préparation**

Présentée et soutenue publiquement le 13 mars 2023

JURY

Président : Pierre MILLET

Directeur : Yannick JOSSET

Assesseurs : Christophe MÉDARD

Damien BUREAU

UNIVERSITE DE REIMS

CHAMPAGNE-ARDENNE

PRESIDENT DE L'UNIVERSITE

Monsieur Guillaume GELLÉ

**1^{ER} VICE-PRESIDENT
(chargé du patrimoine et des moyens)**

Monsieur Thierry LETELLIER

VICE-PRESIDENT (C.A.)

Monsieur Olivier DUPERON

VICES-PRESIDENTS (C.A.C)

Madame Marie Renée DE BACKER
Monsieur Christophe CLÉMENT

VICE-PRESIDENT (C.E.V.U.)

Monsieur Damien JOUET

DIRECTEUR GENERAL DES SERVICES

Monsieur Etienne DESMET

UNIVERSITE DE REIMS

UNITE DE FORMATION ET DE RECHERCHE

D'ODONTOLOGIE

DIRECTEUR

Monsieur Pierre MILLET

DIRECTEUR-ADJOINT

Monsieur Julien BRAUX

DIRECTRICE-ADJOINTE

Madame Marie-Paule GELLÉ

DIRECTRICE-ADJOINTE

Madame Marie-Laure JOURDAIN

CHEF DES SERVICES ADMINISTRATIFS

Madame Sylvie GILLET

CONSERVATEUR

Madame Emmanuelle KREMER

CORPS PROFESSORAL DE

L'U.F.R. D'ODONTOLOGIE DE REIMS

Sous-Section (56.01) ODONTOLOGIE PÉDIATRIQUE ET ORTHOPÉDIE DENTO-FACIALE

* Département Odontologie pédiatrique

Chef de département : Professeur M.P. GELLÉ

Professeur des Universités - Praticien Hospitalier
Maître de Conférences des Universités - Praticien Hospitalier
Maître de Conférences des Universités – Praticien Hospitalier
Chef de Clinique Universitaire - Assistant Hospitalier
Chef de Clinique Universitaire - Assistant Hospitalier

M.P. GELLÉ
I. LOPEZ
F. SIU PAREDES
T. CLEMENT
C. GUIDEZ

* Département Orthopédie dento-faciale

Chef de département : Administrateur provisoire - Professeur M.P. GELLÉ

Maître de Conférences des Universités associé – Praticien Hospitalier
Chef de Clinique Universitaire - Assistant Hospitalier
Chef de Clinique Universitaire - Assistant Hospitalier
Assistant Universitaire Associé
Attachée d'enseignement
Attachée d'enseignement

A. MAILLOUX
L. BAILLEUL
M. TERRACINA
A.R. HREH
M. ANDRE
S. SAMAIN MATTEI

Sous-Section (56.02) PRÉVENTION, ÉPIDÉMIOLOGIE, ÉCONOMIE DE LA SANTÉ, ODONTOLOGIE LÉGALE

* Département prévention, épidémiologie, économie de la santé, odontologie légale

Chef de département : Docteur S. MOUSSA BADRAN

Maître de Conférences des Universités - Praticien Hospitalier
Chef de Clinique Universitaire - Assistant Hospitalier
Chef de Clinique Universitaire - Assistant Hospitalier
Attaché d'enseignement
Attaché d'enseignement

S. MOUSSA-BADRAN
J. BAILLY
J. CAMIAT
T. BRIET
F. SARRAJ

Sous-Section (57.01) CHIRURGIE ORALE, PARODONTOLOGIE, BIOLOGIE ORALE

* Département Chirurgie orale

Chef de département : Docteur S. LAURENCE

Professeur des Universités Emérite
Maître de Conférences des Universités - Praticien Hospitalier
Maître de Conférences des Universités - Praticien Hospitalier
Maître de Conférences des Universités - Praticien Hospitalier
Chef de Clinique Universitaire - Assistant Hospitalier
Chef de Clinique Universitaire - Assistant Hospitalier
Chef de Clinique Universitaire - Assistant Hospitalier

B. LEFEVRE
C. BRETAUDEAU
H. HAFIAN
S. LAURENCE
G. EXARTIER-MENARD
C. LEDOUBLE
R. MLINAREVIC

* Département Parodontologie

Chef de département : Professeur J. BRAUX

Professeur des Universités - Praticien Hospitalier
Maître de Conférences des Universités - Praticien Hospitalier
Maître de Conférences des Universités - Praticien Hospitalier
Maître de Conférences des Universités Associé

J. BRAUX
M.L. JOURDAIN
J. SERGHERAERT
L. PIERRARD

* Département Biologie orale

Chef de département : Professeur C. MAUPRIVEZ

Professeur des Universités - Praticien Hospitalier
Professeur des Universités - Praticien Hospitalier
Professeur des Universités - Biologie cellulaire (CNU 65)
Maître de Conférences des Universités - Praticien Hospitalier
Maître de Conférences des Universités Associé

S. LORIMIER
C. MAUPRIVEZ
H. KERDJOUJ
S. DERRUAU
F. LEMAIRE

Sous-Section (58.01) DENTISTERIE RESTAURATRICE, ENDODONTIE, PROTHESES, FONCTION-DYSFONCTION, IMAGERIE, BIOMATERIAUX

* Département Dentisterie restauratrice – Endodontie

Chef de département : (Administrateur provisoire : Pr. Pierre MILLET)

Maître de Conférences des Universités - Praticien Hospitalier
Maître de Conférences des Universités - Praticien Hospitalier
Maître de Conférences des Universités associé – Praticien Hospitalier
Chef de Clinique Universitaire - Assistant Hospitalier
Chef de Clinique Universitaire - Assistant Hospitalier
Chef de Clinique Universitaire - Assistant Hospitalier
Chef de Clinique Universitaire - Assistant Hospitalier
Assistante universitaire Associée
Attachée d'enseignement
Attaché d'enseignement

Y. JOSSET
J.H. TUBIANA
C. ÖZCAN
A. BAUM
F. CHAINOT
M. ROLIN
P. VAUCHELET
K. CAMPANO ROZAS
E. DEMOTIER
M. MARTEAU

* Département Prothèses

Chef de département : Docteur E. SCHITTLY-MEDARD

Maître de Conférences des Universités - Praticien Hospitalier
Maître de Conférences des Universités - Praticien Hospitalier
Maître de Conférences des Universités - Praticien Hospitalier
Maître de Conférences des Universités Associé – Praticien Hospitalier
Chef de Clinique Universitaire - Assistant Hospitalier
Chef de Clinique Universitaire - Assistant Hospitalier
Chef de Clinique Universitaire - Assistant Hospitalier
Chef de Clinique Universitaire - Assistant Hospitalier

J.L. COEURLOT
C. MÉDARD
E. SCHITTLY-MEDARD
C. MAILLET
R. BADRAN
D. BUREAU
G. DORBEAUX
A.S. JAVONENA

*** Département Fonction-dysfonction, imagerie, biomatériaux**

Chef de département : Docteur J. LECLERE

Professeur des Universités - Praticien Hospitalier

Maître de Conférences des Universités Associé – Praticien Hospitalier

Chef de Clinique Universitaire - Assistant Hospitalier

Chef de Clinique Universitaire - Assistant Hospitalier

Attachée d'enseignement

P. MILLET
J. LECLERE
R. BASTON
G. MOUSSÉ
E. PREAUBERT

ANGLAIS

Professeur Agrégé

M. CANTENER

INFORMATIQUE

Professeur Certifié

D. EUDES

CORPS PROFESSORAL
U.F.R. DE MÉDECINE DE REIMS

ANATOMIE PATHOLOGIE GENERALE

Mme le Dr BOULAGNON

BIOCHIMIE

M. le Professeur RAMONT

MICROBIOLOGIE

M. le Professeur DE CHAMPS DE ST LEGER

M. le Professeur ANDREOLETTI

ONCOLOGIE

Au président du jury, **Monsieur Pierre MILLET**

- Professeur des Universités - Praticien Hospitalier dans la sous-section DENTISTERIE RESTAURATRICE, ENDODONTIE, PROTHESES, FONCTION-DYSFONCTION, IMAGERIE, BIOMATERIAUX, Département Fonction-Dysfonction, Imagerie, Biomatériaux
- Docteur de l'Université de Reims Champagne-Ardenne
- Diplôme d'Habilitation à Diriger des Recherches
- Chef du Département Fonction-Dysfonction, Imagerie, Biomatériaux
- Officier des Palmes Académiques
- Directeur de l'U.F.R. d'Odontologie de Reims

*Je vous remercie de me faire l'honneur de présider ce jury de thèse. Sachant que vous êtes un professeur et doyen très occupé, je vous remercie également d'avoir toujours trouvé et pris le temps de répondre à chacune de mes interrogations lors de nos nombreux échanges.
Merci de votre disponibilité et de votre gentillesse.*

A mon directeur de thèse, **Monsieur Yannick JOSSET**

- Maître de Conférences des Universités - Praticien Hospitalier dans la sous-section DENTISTERIE RESTAURATRICE, ENDODONTIE, PROTHESES, FONCTION-DYSFONCTION, IMAGERIE, BIOMATERIAUX, Département Dentisterie Restauratrice - Endodontie
- Diplômé d'Études Approfondies (D.E.A.)
- Docteur de l'Université de Reims Champagne-Ardenne
- Diplôme d'Habilitation à Diriger des Recherches

Je vous remercie d'avoir accepté la Direction de ma thèse. Grâce à votre expérience, votre écoute attentive et votre sincère pédagogie, j'ai pu apprendre de la meilleure des manières mon métier, et ainsi progresser année après année. J'ai adoré travailler à vos côtés en odontologie conservatrice en clinique dentaire. Merci de tous ces conseils avisés, merci de votre aide si précieuse et merci de tous ces moments d'échange enrichissants.

Au membre du jury, **Monsieur Christophe MÉDARD**

- Maître de Conférences des Universités - Praticien Hospitalier dans la sous-section DENTISTERIE RESTAURATRICE, ENDODONTIE, PROTHESES, FONCTION-DYSFONCTION, IMAGERIE, BIOMATERIAUX, Département de Prothèses
- Diplômé d'Études Approfondies (D.E.A.)
- Docteur de l'Université Claude Bernard Lyon I

Je vous remercie de l'honneur que vous m'accordez en siégeant au sein de mon jury de thèse. Suivre votre spécialité « Prothèse sur implant » a réellement rendu ma dernière année de cursus instructive et passionnante. J'ai adoré vous voir exercer, découvrir la Prothèse à vos côtés et plus particulièrement l'implantologie. Chaque instant au bloc a été leçon. Enfin, merci de tous nos moments de partage qu'ils soient professionnels ou non. Vous êtes un praticien estimé et pour moi une véritable source d'inspiration.

Au membre du jury, **Monsieur Damien BUREAU**

- Chef de Clinique Universitaire - Assistant Hospitalier dans la sous-section DENTISTERIE RESTAURATRICE, ENDODONTIE, PROTHESES, FONCTION-DYSFONCTION, IMAGERIE, BIOMATERIAUX, Département de Prothèses

C'est un honneur pour moi de vous voir siéger au sein de mon jury de thèse. Votre passion quotidienne et engagement pour l'enseignement m'ont régulièrement touché ; vous êtes certainement l'un des professeurs les plus pédagogique et gentil avec les étudiants qu'il m'ait été permis de côtoyer au cours de ma formation. Je vous remercie encore de la confiance aveugle que vous avez bien voulu m'accorder durant cette sixième année. Merci de m'avoir permis de travailler avec une vision libérale. Je n'oublierai pas également tous nos moments d'échanges qu'ils soient professionnels ou non. Je vous souhaite la plus belle des carrières dans l'enseignement.

**Les opinions exprimées dans cette thèse n'engagent que leur auteur
et en aucun cas l'U.F.R. d'Odontologie de REIMS.**

Sommaire

Introduction	4
1. Définitions cliniques et généralités	6
1.1 Qu'est-ce qu'un « Inlay » ?	6
1.2 Qu'est-ce qu'un « Onlay » ?	7
1.3 Qu'est-ce qu'un « Overlay » ?	7
1.4 Qu'est-ce qu'un « Table-top » ?	8
1.5 Qu'est-ce qu'un « Veneerlay » ?	9
1.6 Les codes C.C.A.M. et nature des inlays/onlays selon l'Assurance Maladie	9
1.7 Les types de matériaux employés pour inlays-onlays	11
1.7.1 Les céramiques	12
1.7.1.1 Les céramiques vitreuses	14
1.7.1.1.1 Les céramiques vitreuses feldspathiques « conventionnelles »	15
1.7.1.1.2 Les céramiques vitreuses feldspathiques « enrichies »	15
1.7.1.2 Les céramiques polycristallines	17
1.7.1.3 Les céramiques infiltrées	18
1.7.1.4 Quelle céramique pour la réalisation d'inlays-onlays ?	19
1.7.2 Les composites	21
1.7.2.1 Les composites en méthode directe	23
1.7.2.2 Les composites de laboratoire	24
1.7.2.3 Les composites usinés	25
1.7.2.4 Quel composite pour la réalisation d'inlays-onlays ?	26
1.7.3 Les composites hybrides	27
1.7.3.1 Les R.C.I.P. : le cas unique de l'Enamic®	28
1.7.3.2 Les R.C.N.C. : les deux majeurs Lava™ Ultimate et le Cerasmart™	30
2. Principes conceptuels et structurels des inlays-onlays	32
2.1 Notion d'économie tissulaire et principe de biomimétisme	32
2.1.1 Notion d'économie tissulaire (ou préservation tissulaire)	32
2.1.2 Principe de biomimétisme	33
2.2 Notion de gradient thérapeutique	35
2.3 Positionnement des restaurations partielles au sein du gradient thérapeutique	36

2.4 Intérêt croissant pour les inlays-onlays	38
3. Mise en œuvre et préparations des inlays-onlays	42
3.1 Paramètres décisionnels à la mise en œuvre d'inlays-onlays	42
3.2 Choix du matériau en amont : avantages et inconvénients	43
3.3 Choix des fraises	47
3.4 Les préparations pour restaurations partielles postérieures	48
3.4.1 Pré-requis	48
3.4.2 Préparations	50
3.4.2.1 Préparation pour inlay, onlay et overlay	50
3.4.2.2 Préparation pour table-top	57
3.4.2.3 Préparation pour veneerlay	59
3.4.3 Hybridation ou I.D.S. : <i>Immediate Dentin Sealing</i>	64
3.4.3.1 Concept	64
3.4.3.2 Intérêts et limites de l'I.D.S.	65
3.4.3.3 Protocole	67
3.4.4 Substitut dentinaire	69
3.4.5 Finitions	70
Conclusion	71
Liste des figures	72
Liste des tableaux	74
Bibliographie	75

Introduction.

En odontologie moderne, les restaurations partielles sont mises en avant comme un moyen de traitement privilégié pour restituer à la dent sa fonction et son aspect originel tout en respectant ses structures naturelles encore saines. Ces restaurations partielles se positionnent donc clairement comme une alternative clinique aux restaurations conservatrices en technique directe et visent aussi à remplacer une systématisation abusive des préparations destinées aux classiques couronnes fixées.

Cette évolution thérapeutique, scientifiquement validée, s'appuie tant sur de nouveaux préceptes cliniques du soin, comme l'économie tissulaire ou le biomimétisme, que sur l'avènement de nouveaux biomatériaux de restauration aux possibilités accrues tant en termes de fonctionnalités qu'en adhésion. Au final, il s'agit avant tout de privilégier les approches thérapeutiques les plus conservatrices possibles tout en répondant à une exigence toujours plus pertinente de la part de patients et de praticiens en termes d'esthétique et de pérennité du soin.

Malgré tout, de récentes données démontrent que les restaurations partielles restent néanmoins largement sous-utilisées au regard des avantages cliniques qu'elles génèrent, souvent par simple méconnaissance du milieu médical ou par une non-reconnaissance établie de la part des institutions notamment en raison d'une absence totale de normalisation de ces dernières. D'ailleurs, « inlays-onlays », « restaurations partielles », « restaurations partielles postérieures », « restaurations partielles collées » ou encore « restaurations partielles postérieures collées », autant de locutions diverses pour définir au final la même chose et qui prouvent par là-même tout le chemin à parcourir en termes de vulgarisation et d'établissement de normes.

Aussi, il est temps de définir et d'étudier plus à propos la grande famille des restaurations partielles postérieures que constituent inlay, onlay, overlay, veneerlay et autre table-top, Il est temps aussi de regarder plus en détail comment ces restaurations partielles répondent de mieux en mieux aux nouveaux objectifs biologiques, biomécaniques et esthétiques de cette nouvelle dentisterie dite « *a minima* ».

Il est temps de voir dans quelle mesure le développement technique de nouveaux matériaux permet désormais au praticien de choisir judicieusement au sein d'une large palette le biomatériau de base

adéquat pour façonner la pièce prothétique, ceci afin de mettre en œuvre une solution particulièrement adaptée à chaque situation.

Enfin, il est temps de poser les bases des préparations des restaurations partielles postérieures en respectant une démarche décisionnelle graduelle considérant prioritairement la préservation des structures originelles intactes de la dent et la pérennité du traitement.

1. Définitions cliniques et généralités.

Les approches cliniques définies ci-dessous ne seront pas forcément basées sur la Classification Commune des Actes Médicaux (C.C.A.M.) de l'Assurance Maladie, mais plus sur la pratique actuellement mise en œuvre qui définira et encadrera assurément la C.C.A.M. de demain.

1.1 Qu'est-ce qu'un « Inlay » ?

Selon le dictionnaire Francophone des termes d'odontologie conservatrice, « un inlay » est une pièce prothétique partielle, restaurant une perte de substance dentaire intracuspидienne, intéressant la plupart du temps la face occlusale, mais pouvant aussi impliquer les faces vestibulaire, palatine/linguale ou proximales. L'inlay ne nécessite pas de recouvrement et/ou de restauration de cuspide, donc dans la grande majorité des cas, un inlay n'implique que la restauration de moins de la moitié de la surface occlusale. Ainsi, dans le cadre de l'inlay, nous pouvons parler de restauration intracuspидienne (Figure 1).

D'ailleurs, c'est ce choix de la forme de préparation, incluant ou non un ou plusieurs recouvrements cuspidiens dentaires qui va définir la terminologie et la différence entre inlay et onlay.

L'inlay assemblé autrefois par scellement est aujourd'hui plus généralement collé (1 ; 2 ; 7 ; 8).

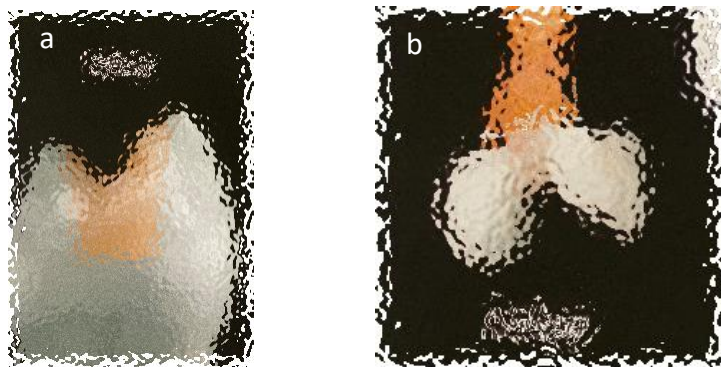


Figure 1 : Inlay (71).
1. a Vue latérale sur une dent.
1. b Pièce prothétique.

1.2 Qu'est-ce qu'un « Onlay » ?

Selon le dictionnaire Francophone des termes d'odontologie conservatrice, « un onlay » est une pièce prothétique partielle, restaurant une perte de substance dentaire intracoronaire, c'est-à-dire impliquant une partie de la surface occlusale de la dent et occasionnant un recouvrement et/ou une restauration d'une ou plusieurs cuspides, mais pas toutes (Figure 2).

L'onlay assemblé autrefois par scellement est aujourd'hui plus généralement collé (1 ; 2 ; 7 ; 9 ; 10).

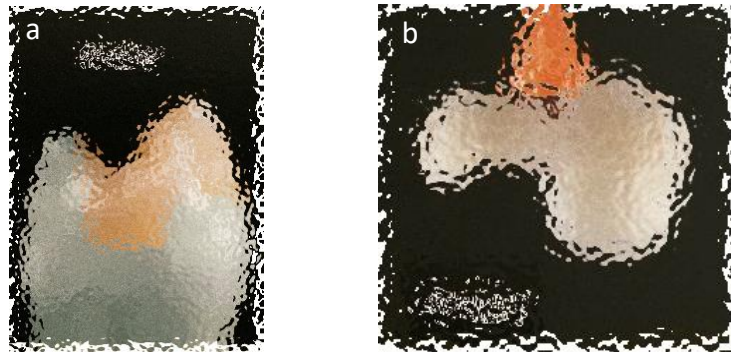


Figure 2 : Onlay (71).
2. a Vue latérale sur une dent.
2. b Pièce prothétique.

1.3 Qu'est-ce qu'un « Overlay » ?

L'overlay ou « couronne partielle » se définit comme une pièce prothétique partielle périphérique, rétablissant l'ensemble de la table occlusale, intéressant donc la totalité des cuspides (Figure 3). Sa distinction avec la couronne se fait par ses limites qui sont forcément supra-gingivales, naturelles ou reconstruites. En effet, il ne descend pas jusqu'à la limite cervicale. Sa distinction avec l'onlay se fait par le recouvrement total des cuspides de la dent (1 ; 2 ; 7 ; 11).




Figure 3 : Overlay (71).
3. a Vue latérale sur une dent.
3. b Pièce prothétique

Parfois, on considère à tort les « table-tops » et les « veneerlays » comme des expressions cliniques de l'overlay, pourtant ils diffèrent clairement par leur épaisseur et le niveau de recouvrement occlusal, même si à l'image de l'overlay, l'ensemble des cuspidés dentaires est recouvert. Aussi, nous devons les considérer individuellement, au même titre que l'overlay, comme une solution prothétique à part entière.

1.4 Qu'est-ce qu'un « Table-top » ?

Le table-top désigne une pièce prothétique partielle destinée à restaurer les pertes de substance occlusales par usure, il est surtout utilisé pour restaurer les lésions d'attrition ou de bruxisme. Les table-tops ne recouvrent que la table occlusale avec ou sans conservation des crêtes marginales (Figure 4). Les recouvrements des sommets cuspidiens vestibulaires et linguaux par des petits retours sur les versants externes sont nécessaires pour assurer le maintien des rapports cuspidés/fosses lors de l'augmentation de la Dimension Verticale d'Occlusion (D.V.O.) en respect avec la restitution d'une morphologie fonctionnelle. De fait, le table-top remonte la hauteur de la dent, même si certains table-tops peuvent être très fins. D'une manière générale, il est beaucoup plus conservateur des tissus que l'overlay, voire le veneerlay, puisqu'il se limite alors à l'épaisseur de la table occlusale. Nous allons alors raisonner en tant que « surface d'appui » préférentiellement amélaire plutôt que « préparation » comme on l'entend par habitude.

A juste titre, nous pouvons donc considérer le table-top comme « une facette occlusale » pour le secteur postérieur (3 ; 4 ; 12 ; 13).

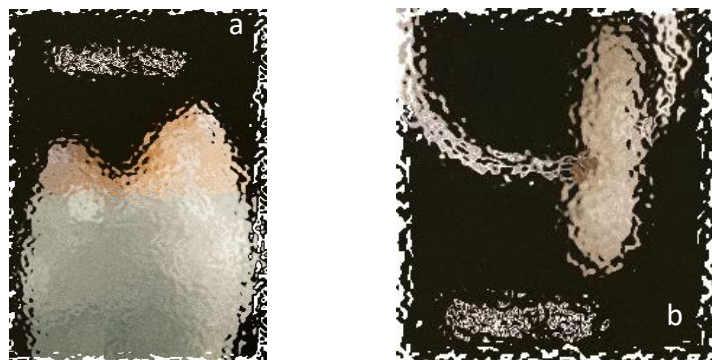


Figure 4 : Table-top (71).
4. a Vue latérale sur une dent.
4. b Pièce prothétique.

1.5 Qu'est-ce que le « Veneerlay » ?

Le veneerlay consiste en un overlay associé à une restauration de la face vestibulaire à la manière d'une facette dans le secteur antérieur. Au final, deux faces sont recouvertes, puisqu'il restaure la face occlusale et la face vestibulaire avec ou sans franchissement des contacts proximaux et des crêtes marginales (Figure 5). Le veneerlay touche le moins possible à la dent tout en cherchant à augmenter parfois la Dimension Verticale d'Occlusion (D.V.O.) sur l'une ou l'autre des arcades ou sur les deux.

Les veneerlays sont indiqués, au même titre que les table-tops, pour des lésions d'usure dentaire des dents postérieures, mais plus délabrantes, comme par exemple des lésions érosives ou d'abfractions ou alors pour des raisons esthétiques (14).



Figure 5 : Veneerlay (71).
5. a Vue latérale sur dent.
5. b Pièce prothétique.

1.6 Les codes et la nomenclature CCAM des inlays/onlays selon l'Assurance Maladie.

Tout futur chirurgien-dentiste conventionné secteur 1 applique les tarifs conventionnels fixés par convention avec l'assurance maladie. Dès lors, il est essentiel de préciser que dans l'état actuel de la nomenclature, les codes de Classification Commune des Actes Médicaux (C.C.A.M.) se limitent aux inlays et onlays. En effet, en ce qui concerne les inlays et onlays, la C.C.A.M. de l'Assurance Maladie ne distingue aujourd'hui aucune autre famille, même pas une notion de sous-famille rattachée aux onlays.

De fait, les notions « d'overlay », de « table top » ou de « veneerlay » ne sont pas prises en compte au niveau de la nomenclature de l'Assurance Maladie. Par abus de langage et manque de

précision de la nomenclature, la C.C.A.M. amalgame tout sous le terme générique d'onlay dès lors qu'une cuspid est restaurée (Figure 6). Pourtant aujourd'hui avec l'avancée de nos connaissances, expériences, pratiques et méthodes de préparation, il est essentiel de différencier les différents types de restaurations partielles, tant l'indication de ces types de soins est différente en fonction du cas (pathologies, parafunctions, esthétique...), du délabrement dentaire ou de la localisation dentaire.

Il est évident que demain, ces trois « sous-familles » rattachées aujourd'hui par la C.C.A.M. aux onlays s'imposeront comme un critère de choix à respecter dans le cadre de l'élaboration du plan de traitement du patient (5 ; 6). En ce sens, ils revêtiront une codification à part entière (Figure 7).

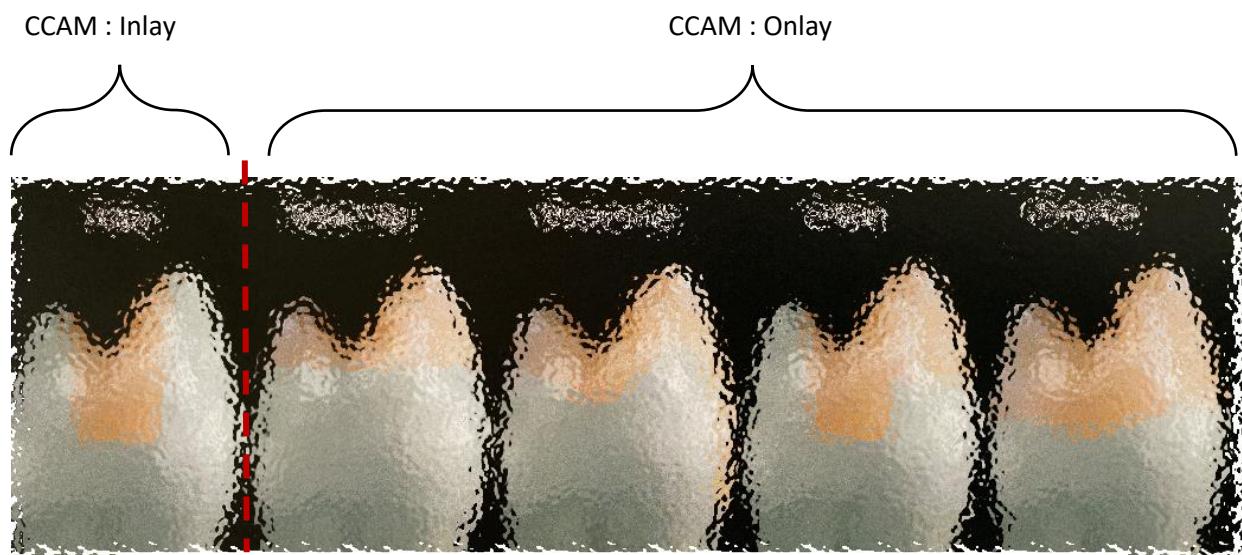


Figure 6 : Inlay, Onlay, Overlay, Table-top et Veneerlay (71).

De fait, les inlays/onlays bénéficient d'un droit au dépassement d'honoraires par entente directe (E.D.), quel que soit le matériau, à condition qu'ils « fassent appel aux techniques de laboratoire ». Ils ne sont donc pas pris en charge totalement par la sécurité sociale, contrairement à d'autres soins comme des obturations classiques en résine composite ou certaines couronnes dentaires rentrant dans le cadre du reste à charge zéro.

7.2.2.5 - Restauration des tissus durs de la dent	> Consulter ce chapitre
HBMD043 : Restauration d'une dent sur 1 face par matériau incrusté [inlay-onlay]	> Voir la fiche
HBMD045 : Restauration d'une dent sur 3 faces ou plus par matériau incrusté [inlay-onlay], avec recouvrement cuspidien	> Voir la fiche
HBMD046 : Restauration d'une dent sur 2 faces par matériau incrusté [inlay-onlay]	> Voir la fiche
HBMD051 : Restauration d'une dent sur 2 faces par matériau incrusté [inlay-onlay], avec recouvrement cuspidien	> Voir la fiche
HBMD055 : Restauration d'une dent sur 3 faces ou plus par matériau incrusté [inlay-onlay]	> Voir la fiche
HBMD059 : Restauration d'une dent sur 1 face par matériau incrusté [inlay-onlay], avec recouvrement cuspidien	> Voir la fiche
HBMD351 : Restauration d'une dent sur 2 faces ou plus par matériau incrusté [inlay-onlay] composite ou en alliage non précieux	> Voir la fiche
HBMD460 : Restauration d'une dent sur 2 faces ou plus par matériau incrusté [inlay-onlay] céramique ou en alliage précieux	> Voir la fiche

Figure 7 : Codification C.C.A.M. des inlays et des onlays (5).

1.7 Les types de matériaux employés pour inlays-onlays.

A ce jour, les pièces prothétiques partielles font appel à trois familles de matériaux. Ce matériau doit satisfaire un certain nombre de critères et assurer différentes fonctions. Aussi, le choix du matériau a une importance dès l'élaboration du plan de traitement, car tous ne présentent pas forcément les mêmes indications et influent sur l'élaboration de la préparation. Cependant, il n'existe pas de matériau parfait ; en tant que praticien, nous devons trouver le matériau idéal pour chaque cas clinique.

Ainsi, dans le cadre, d'une restauration partielle, il conviendra de s'assurer que le matériau choisi :

- Permette de redonner à la dent sa morphologie d'origine.
- Garantisse esthétiquement un visuel naturel.
- Soit biocompatible avec les tissus dentaires.
- Apporte une bonne durabilité.

- Défende une approche conservatrice optimale des tissus dentaires lors de la préparation des cavités.
- Offre une résistance mécanique optimale, c'est-à-dire au plus proche des caractéristiques initiales de l'organe dentaire, afin d'assurer les fonctionnalités originelles et essentielles de la dent. Néanmoins, nous devons émettre une réserve, car à ce jour aucun matériau choisi ne remplacera les qualités intrinsèques de la dent naturelle. D'ailleurs, il ne faudra pas s'étonner si à l'usage le matériau se dépose ou se fracture et qu'il nécessite une réfection.
- Procure une adaptation parfaite au niveau des bords et des interfaces dentaires, afin d'éviter une sensibilité dentinaire, une reprise carieuse, voire une atteinte pulpaire. Néanmoins, nous devons émettre une réserve, car l'étanchéité n'est jamais totalement assurée et il peut y avoir des infiltrations. Ce critère fait réellement défaut, car les matériaux travaillés ne donnent actuellement pas complète satisfaction.

Pour ce faire, auparavant, les inlays et onlays étaient réalisés en métal, matériau très peu esthétique. Aussi, aujourd'hui avec le développement de nouveaux matériaux, de nos connaissances dans le collage et de nouvelles techniques, les restaurations partielles collées peuvent être réalisées avec trois types de matériaux : la céramique, le composite et le composite hybride.

1.7.1 Les céramiques.

Historique : L'essor des techniques d'inlay, onlay, overlay,... en céramique remonte aux années quatre-vingts grâce au développement des traitements de surface de la céramique (mordançage, silanisation), des progrès des matériaux et des procédures de collage et la mise au point de nouvelles céramiques comme IN CERAM® (1985) = céramique infiltrée, EMPRESS® (1986) = céramique pressée, PROCERA® (1993) = céramique usinée,...

Selon l'Encyclopédie Larousse®, la céramique est définie comme étant un matériau obtenu par façonnage de l'argile, suivi d'une cuisson pour en fixer les formes. L'argile utilisée est constituée en grande partie de silice (oxyde de silicium SiO_2) et d'alumine (Al_2O_3). La céramique est également définie comme un matériau inorganique, non métallique, composé à 99% d'oxydes, de carbures, de nitrures et de borures et possédant des liaisons chimiques fortes de nature ionique ou covalente. Ces éléments rendent les céramiques particulièrement résistantes (15 ; 16).

En Odontologie, la céramique se définit elle comme un composé minéral à structure biphasée présentant une phase vitreuse assez fragile qui sert de matrice (verre) et dans laquelle est dispersée en inclusions divers cristaux constituant alors une phase cristalline très organisée qui augmente la résistance du verre (17). Le mélange de départ subit un fort traitement thermique appelé frittage qui donnera naissance à la céramique (Figure 8).

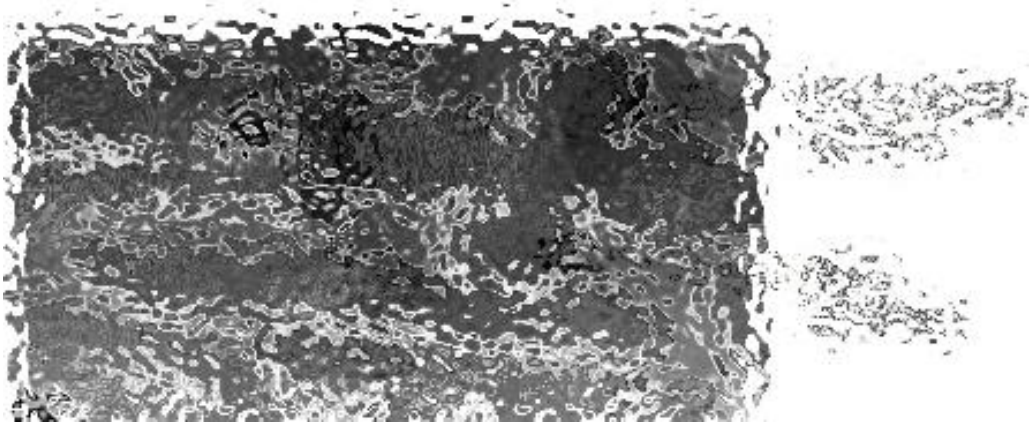


Figure 8 : Microphotographie d'une céramique au microscope électronique à balayage (17).

La céramique arbore un équilibre de propriétés, le verre apportant translucidité, mais fragilité, alors que les cristaux apportent de la résistance au détriment de la translucidité, car ils opacifient la matrice (Figure 9).

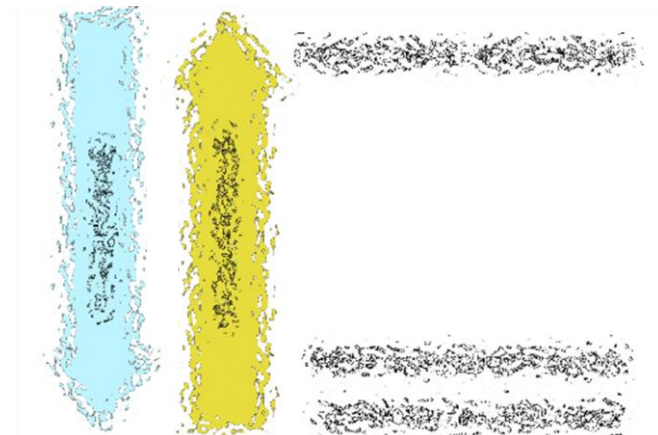


Figure 9 : Synthèse de l'équilibre des propriétés (72).

Les propriétés mécaniques de ces céramiques sont définies structurellement par deux caractéristiques essentielles :

- Le taux et la nature des cristaux
- La proportion de défauts ou porosités

En effet, la fracture constitue le principal déboire des pièces prothétiques en céramique. Or les défauts et porosités sont des sites d'initiation de fracture, tandis que les cristaux vont s'opposer à la propagation de fractures mais irrémédiablement opacifier la céramique (20 ; 21).

Plus en détail, on distingue trois catégories de céramiques utilisées en odontologie : les céramiques vitreuses, les céramiques cristallines et les céramiques infiltrées (Figure 10).




Figure 10 : Microstructures des trois catégories de céramique (20).

1.7.1.1 Les céramiques vitreuses.

Les céramiques vitreuses sont mordançables à l'acide fluorhydrique. Elles possèdent donc une bonne aptitude au collage et sont particulièrement bien indiquées pour les inlays-onlays. Par contre, la phase cristalline étant présente en faible proportion, elles sont naturellement moins résistantes à la flexion (18 ; 19).

Au sein des céramiques vitreuses, nous pouvons distinguer deux sous-familles : les céramiques vitreuses de type feldspathique conventionnelles et les céramiques vitreuses de type feldspathique enrichies.

1.7.1.1.1 Les céramiques vitreuses feldspathiques « conventionnelles ».

Les céramiques feldspathiques sont constituées d'une phase vitreuse silicique (55 à 70%), ainsi que d'une phase cristalline (30 à 45%) dispersée de quartz. Mises en forme à l'état de poudre, cette poudre est frittée par chauffage au four à haute température, ce qui entraîne l'accolement des grains qui se soudent entre-eux. Au final, constituées essentiellement de verre et de quelques cristaux essentiellement des feldspaths qui se sont formés au moment du frittage. Ces céramiques feldspathiques, issues d'un simple mélange de poudre et liquide non modifié et non usiné, délivrent un incroyable rendu esthétique, mais sont fragiles. Ces céramiques sont naturellement stratifiées.

Fabriqués artisanalement par le prothésiste, ces céramiques présentent un taux de défauts et porosités élevé et comprennent peu de cristaux. Par conséquent, elles ne sont pas conseillées pour réaliser des inlays-onlays. Or, dans les années soixante à soixante-dix, quand les inlays en céramique ont commencé à être populaires, certains prothésistes ont utilisé ces céramiques pour réaliser des inlays, qui ont souvent cassé dans le temps. Aussi, dès le début des années quatre-vingt-dix, l'industrie dentaire s'est emparée du sujet. La poudre est mise en forme de bloc industriellement. Ce bloc de céramique feldspathique est usinable désormais par C.F.A.O. (Conception et Fabrication Assistées par Ordinateur). La version industrielle de cette céramique vitreuse feldspathique comporte alors peu de défauts et de porosités et on peut l'utiliser pour des petites restaurations partielles (20 ; 21 ; 23).

Exemple de céramiques vitreuses feldspathiques « conventionnelles » :

- céramiques vitreuses stratifiées : mise en forme artisanale de la part du prothésiste
- céramiques vitreuses usinées par C.F.A.O. : Mark 2® (Vita), CEREC blocs™ (Dentsply Sirona),...

1.7.1.1.2 Les céramiques vitreuses feldspathiques « enrichies » (ou « renforcées »).

Appelées aussi communément « vitrocéramiques », ces dernières sont mises en forme à l'état de verre ; le verre peut ensuite subir une céramisation (traitement thermique) pour optimiser le nombre et la taille des cristaux. Elles peuvent être stratifiées, usinées par C.F.A.O. (bloc), soit pressées/coulées via la technique du cylindre. Convenablement menés, notamment au niveau de la

pressée, ces deux procédés aboutissent à des matériaux comprenant normalement peu de défauts et porosités, gage de diminution du risque de fracture.

Dans le détail, en comparaison avec les céramiques feldspathiques, seul le procédé industriel de fabrication diffère, car les vitrocéramiques sont enrichies de cristaux en phase vitreuse. Néanmoins, à leur origine, bien que plus élevée que pour les céramiques conventionnelles, leur phase cristalline restait relativement faible (30 à 45%) ; de fait, elles restaient fragiles à un degré moindre et devaient être impérativement collées.

Dès deux-mille-cinq, les vitrocéramiques enrichies renforcées deviennent plus complexes car élaborées à partir de plusieurs natures de cristaux, mais surtout l'augmentation de leur phase cristalline (environ 70%) a permis d'accroître leurs propriétés mécaniques autorisant des épaisseurs de restaurations plus réduites de par leur solidité accrue.

En jouant sur le degré d'enrichissement et la nature des cristaux, on peut élaborer des blocs avec différents degrés de translucidité, voire d'opalescence (e.max Impulse Opal®, Ivoclar Vivadent), ou encore de luminosité (e.max Impulse Value®, Ivoclar Vivadent) et ainsi faire varier la saturation de la teinte et la translucidité du collet au bord libre (22 ; 24 ; 25 ; 26).

Avec les vitrocéramiques, on peut réellement parler de deuxième génération de céramiques vitreuses, car elles présentent toujours de très bonnes propriétés de collage comme les céramiques vitreuses feldspathiques conventionnelles, mais également une résistance augmentée par rapport à ces dernières. La nature et le taux de l'enrichissement permettent aussi d'affiner l'esthétisme.

Exemples usuels de céramiques vitreuses feldspathiques « enrichies » :

- Céramiques vitreuses stratifiées :
 - enrichies en Fluorapatite : IPS d. SIGN® (Ivoclar Vivadent), IPS e.Max® Ceram (Ivoclar Vivadent), ...
 - enrichies en Leucite : IPS InLine® (Ivoclar Vivadent), VM® (Vita), ...
- Céramiques vitreuses pressées/coulées (Figure 11) :
 - enrichies en Leucite : IPS Empress Esthetic® (Ivoclar Vivadent), ...
 - enrichies en Disilicate de Lithium : IPS eMax® Press (Ivoclar Vivadent), ...



Figure 11 : Visualisation de lingotins de céramique (79).

- Céramiques vitreuses usinées par C.F.A.O. :
 - enrichie en Leucite : IPS Empress®CAD (Ivoclar Vivadent).
 - enrichie en Disilicate de lithium : IPS e.Max® CAD (Ivoclar Vivadent).
 - enrichie en Silicate de Lithium et Oxyde de Zirconium : Suprinity® (Vita), Celtra™ (Dentsply Sirona).

1.7.1.2 Les céramiques polycristallines pures.

Les céramiques cristallines se caractérisent par une absence totale de phase vitreuse, d'où leur opacité. De fait, elles ne sont pas mordançables, d'où une aptitude au collage nettement diminuée et une mise en œuvre prioritairement par scellement (18). Les céramiques cristallines sont à base d'oxyde d'alumine ou de zirconne condensés par frittage. Elles sont proches d'un alliage de métal, leurs propriétés mécaniques sont grandement améliorées, car la forte proportion de phase cristalline augmente de façon conséquente leur résistance à la flexion (Figure 12). Opaques, elles ne sont pas esthétiques et doivent être maquillée par une céramique cosmétique pour une teinte naturelle (19).

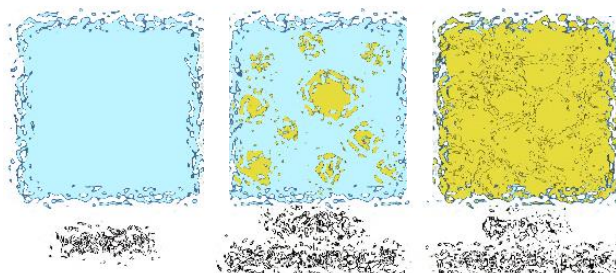


Figure 12 : Représentation schématique des céramiques en fonctions de la phase cristalline (72).

Exemples usuels de céramiques polycristallines usinées par C.F.A.O. :

- à base de zircone (Figure 13) : Procera Zirconia® (Dentsply Sirona), Lava™ (Dentsply Sirona).
- à base d'alumine : Procera Alumina® (Aurum).



Figure 13 : Céramique polycristalline (19).

Nous n'aborderons donc que brièvement ces céramiques cristallines qui ne rentrent pas dans l'objet de la thèse sur les inlays-onlays, puisqu'elles seront essentiellement scellées et non collées en raison de leur aptitude au collage bien inférieure aux céramiques vitreuses. Leur usage sera donc plutôt orienté vers la prothèse fixée conventionnelle.

Cependant, il est intéressant de noter que de grands progrès ont été faits sur ces céramiques polycristallines notamment celles à base de zircone. Auparavant elles étaient vues comme étant essentiellement résistantes, mais peu esthétiques. Aujourd'hui leurs propriétés visuelles ont nettement été améliorées mais au détriment de leur résistance mécanique (16 ; 17 ; 18 ; 19).

1.7.1.3 Les céramiques infiltrées.

Les céramiques infiltrées sont aussi communément appelées « céramiques alumineuses ». Pour réaliser ce type de céramique, la phase vitreuse en fusion est secondairement infiltrée dans une barbotine cristalline poreuse, préalablement frittée, d'une suspension d'alumine, de spinelle ou de zircone (27). Au final, ces céramiques présentent une matrice cristalline à 85% avec 15% de verre infiltré. Dénommé In-Ceram®, c'est un process inverse à celui d'élaboration des vitrocéramiques, procédé qui reste cependant assez artisanal.

Très riches en cristaux comparativement à la matrice vitreuse, elles offrent bien évidemment une bonne résistance à la fracture, mais esthétiquement sont opaques. Difficiles à coller de par leur conception, au même titre que les céramiques polycristallines, elles offrent peu d'intérêts pour la réalisation d'inlays-onlays (27).

Exemples usuels de céramiques infiltrées usinées par C.F.A.O. :

- composées d'alumine pure (Al_2O_3) : In-Ceram Alumina® (Vita)
- composées d'alumine et de zirconium ($\text{Al}_2\text{O}_3\text{-ZrO}_2$) : In-Ceram Zirconia® (Vita)
- composées d'alumine et de magnésium ($\text{MgAl}_2\text{O}_4\text{In}$) : In-Ceram Spinelle® (Vita)

1.7.1.4 Quelle céramique pour la réalisation d'inlays-onlays ?

En résumé, dans le cadre d'une restauration partielle postérieure, l'important est que la pièce prothétique en céramique que ce soit un inlay, onlay, overlay, table-top ou vannerlay puisse avoir une bonne biocompatibilité, de bonnes propriétés mécaniques, de bonnes propriétés esthétiques et enfin de bonnes propriétés au collage.

- Sur le plan biologique, toutes les céramiques sont extrêmement biocompatibles.
- Sur le plan mécanique, plus la restauration envisagée sera soumise à des contraintes, plus on aura tendance à choisir une céramique riche en cristaux et à systématiser une restauration monolithique.
- Sur le plan esthétique, on optera préférentiellement pour une restauration stratifiée. En effet, les restaurations monolithiques, pressées ou usinées, sont irrémédiablement maquillées. Or à plus ou moins long terme, la couche de maquillant céramique peut s'altérer dans les zones soumises aux contraintes masticatoires. Pour les restaurations monolithiques usinées, il existe toutefois des blocs avec un dégradé en teintes.

Mais surtout, dans le cadre de la réalisation d'inlays-onlays, nous pourrions différencier les céramiques d'un point de vue de leur aptitude au collage, étape-clé de toute restauration indirecte.

D'un côté, nous trouverons des céramiques non mordançables, qui présentent soit une unique phase cristalline, soit une faible phase vitreuse, d'où une aptitude au collage fortement diminuée et

quasi-réhabilitaire pour la mise au point d'inlays-onlays. Nous retiendrons ainsi l'inaptitude avérée des céramiques infiltrées et les céramiques polycristallines pures.

De l'autre, nous trouverons les céramiques mordançables, qui présentent une phase vitreuse facilitant le collage, donc idéales pour la fabrication d'inlays-onlays. Nous citerons les céramiques vitreuses feldspathiques « conventionnelles », notamment quand elles sont en blocs et les céramiques vitreuses feldspathiques « enrichies » (Figure 14).




Figure 14 : Evolution des propriétés des céramiques selon l'importance de la phase cristalline (72).

Il nous est impossible de réaliser une liste exhaustive des différents matériaux en fonction des divers marques et types de céramique. Cependant, en synthèse des différents exemples donnés en amont, nous synthétisons nos propos dans le tableau suivant (Tableau 1) :

Famille de céramique	Composition	Noms commerciaux	Société	Indications
Céramiques feldspathiques	Cristaux feldspathiques	Vitablocs Mark II Real life Triluxe Triluxe forte Cerec blocks	Vita	- Petites restaurations unitaires : facettes, inlay, onlay, overlay, couronne antérieure à faible forces mécaniques
Vitrocéramiques	Enrichies en leucite	Empress CAD	Ivoclar Vivadent	- Restaurations unitaires petites à moyennes: facettes, inlay, onlay, overlay, couronne antérieures
		Initial LRF	GC	
	Enrichies en disilicate de lithium	E.max CAD ®	Ivoclar Vivadent	- Restaurations unitaires: facettes, inlay, onlay, overlay, couronnes dento- ou implanto-portées - Bridges de 3 éléments
		Enrichies en silicate de lithium et zircon	Suprinity ® Celtra Duo ®	
Céramiques infiltrées	Alumine et magnésium	In-Ceram Spinelle ®	Vita	- Armature de couronne antérieure
	Alumine	In-Ceram Alumina ®		- Armature de couronne antérieure
	Zircon	In-Ceram Zirconia ®		- Armature de bridge 3 éléments postérieur
Céramiques polycristallines	Alumine	Procera Allceram ®	Aurum	- Armature de couronne antérieure - Bridge de 3 éléments postérieur
	Zircon	Cercon ®, Lava ®, Incoris ® Cerec Zirconia ®	Sirona	- Armature couronnes céramo-céramiques - Couronnes monolithiques postérieures - Armature de couronne ou bridge antérieur jusqu'à 4 éléments
		ZirCAD ®	Ivoclar Vivadent	- Pilier implantaire
		Aadv Zr ®	GC	

Tableau 1 : Préconisation des céramiques pour la réalisation d'inlays-onlays (73).

1.7.2 Les Composites.

Historiquement, bien que le terme de matériau « composite » soit contemporain, de tels matériaux ont été mis au point et couramment utilisés par l'homme depuis fort longtemps, comme par exemple le torchis utilisé pour la construction de bâtiments bien avant l'Antiquité. On trouve aussi des matériaux composites naturels, tels que l'os et le bois.

Aussi, récemment défini, un matériau composite est un assemblage ou un mélange hétérogène d'au moins deux matériaux de natures ou d'origines différentes, initialement non miscibles, mais ayant une forte capacité d'interpénétration et d'adhésion et dont les propriétés mécaniques se complètent. La cohésion de cet ensemble artificiel est réalisée par des liaisons mécaniques, chimiques ou physiques ; de fait, la structure *in fine* des composites reste complexe du point de vue mécanique, voire cristallographique, de par la non-homogénéité du matériau créé.

Les caractéristiques finales du matériau composite ainsi constitué, notamment ses propriétés mécaniques, sont supérieures à celles des matériaux de base entrant dans sa composition. Le nouveau matériau ainsi constitué possède des propriétés supérieures que les composants seuls intrinsèquement ne possèdent pas. Ce principe d'assemblage, qui permet techniquement

d'améliorer la qualité finale du matériau pour une utilisation précise comme la légèreté, la flexibilité, la résistance,... explique facilement l'essor des composites dans de nombreux secteurs industriels (28). Cette croissance a de plus été grandement accélérée à la fin du vingtième siècle par le développement de l'informatique qui a permis le calcul précis des propriétés mécaniques attendues.

Dans le domaine dentaire, une résine composite est formée d'une matrice organique résineuse représentant 24 à 50% du volume du composite sur la base de monomères matriciels, au sein de laquelle des charges inorganiques dispersées servent de renfort. La cohésion entre la matrice et les charges se fait par le biais d'un agent de couplage organo-minéral : le silane (Figure 15). On parle donc de charges minérales silanisées (29 ; 30 ; 31). De plus, la résine composite renferme des amorceurs de polymérisation, des inhibiteurs de polymérisation et des additifs qui servent à la gestion de l'esthétique (32).




Figure 15 : Présentation schématique d'un composite (79).

Dans les années cinquante-soixante, sont apparues les premières résines composites communément appelées macro et micro-chargées. Composées d'une matrice résineuse avec des macro-particules de silice colloïdales, ces résines avaient le fort avantage d'être certes esthétiques, mais offraient des propriétés mécaniques qualifiées d'insuffisantes et leur mise en œuvre était relativement compliquée.

Dans les années quatre-vingts, la recherche dentaire a mis au point de nouvelles résines composites, communément appelées résines hybrides. Ces résines sont constituées de charges offrant une forte variabilité en termes de taille, forme et composition (Figure 16). Leurs propriétés mécaniques sont alors certes satisfaisantes, mais leur état de surface rugueux occasionne par voie de fait une esthétique moyenne.

Dans les années quatre-vingt-dix, toujours insatisfaite des composites du marché, l'industrie dentaire affiche alors comme double objectif la mise au point d'une résine composite alliant enfin

qualités mécaniques et esthétique. Le développement des nanotechnologies, qui permettent la manipulation et l'incorporation de charges de petite taille, conduira à la mise au point de ces nouveaux composites tant attendus, dénommés composites micro-hybrides et nano-hybrides. De nos jours, ces composites micro et nano-hybrides constituent la majorité des composites circulant sur le marché.

Plus récemment, depuis deux-mille-trois, les fabricants ont élaboré des composites dits « bulk fill » présentant un intérêt clinique avéré en raison d'une mise en œuvre simplifiée, en un ou deux apports seulement, pour des épaisseurs maximales variant de 4 à 5 mm (38 ; 39).




Figure 16 : Evolution des composites (74).

Suite à l'évolution constante des résines composites sur les soixante-dix dernières années, le marché dentaire en accueille aujourd'hui un nombre considérable. Toutes ces résines diffèrent les unes des autres. Leurs constitutions présentent en effet un pourcentage, une taille, voire une composition en particules de charges variables. Mais surtout, dans le cadre de la réalisation d'inlay-onlay, le paramètre essentiel reste le degré de polymérisation de ces résines composites. Ce dernier varie selon le processus de fabrication mise en œuvre et nous pouvons en dénombrer 3 principaux.

1.7.2.1 Les composites en méthode directe.

Réalisés et mis en place directement en cabinet dentaire, le degré de polymérisation des composites directs polymérisés sous lampe à photopolymériser atteint péniblement les 50-60% ce qui peut facilement occasionner une possible toxicité en cas de relargage éventuel de monomères matriciels non polymérisés. De plus à un tel degré de polymérisation, leurs propriétés mécaniques restent insuffisantes pour la réalisation de restaurations partielles.

Malgré cela, au début des années quatre-vingts, les dentistes et prothésistes ont bien essayé de façonner des inlays-onlays à partir ces résines composites utilisées dans le cadre de restaurations

directes. Mais de nombreux échecs cliniques dont le stress de polymérisation (rétraction du composite) ont conduit le corps médical à les abandonner dans un premier temps au profit de la céramique. Dans un second temps, confrontés aux inconvénients des restaurations partielles en céramique, la recherche a permis le développement de nouvelles résines composites conçues pour la fabrication d'inlay-onlays. Ces composites, dits de seconde génération, aux propriétés améliorées sont élaborés en laboratoire spécialisé ou en industrie, tandis que les composites en méthode directe ne sont donc pas utilisés pour réaliser des inlays-onlays (36 ; 39).

1.7.2.2 Les composites de laboratoire.

De nos jours, les composites de laboratoire se distinguent des composites réalisés en méthode directe par leur composition intrinsèque et leur processus de mise au point qui assure une meilleure polymérisation.

Comme cela a été précédemment expliqué, les premières générations de composites utilisés en laboratoire par des prothésistes étaient peu performantes, car trop proches des composites utilisés en méthode directe en raison notamment de leur composition. Les déformations sous contraintes de ces premières résines composites de laboratoire entraînaient une usure de fatigue présentant à long terme l'apparition de fractures partielles et totales au sein du matériau, décollements ou hiatus au niveau des joints et donnaient lieu à des conséquences esthétiques et biologiques : apparition de colorations parasites, d'hypersensibilités pulpaires et de caries secondaires (30).

Aussi, d'autres résines composites de laboratoires ont été élaborées. Ces dernières cherchaient à présenter des caractéristiques mécaniques plus plastiques et ductiles, afin de mieux s'adapter aux contraintes liées à la mastication et à l'occlusion. Après l'essai de diverses matrices délivrant au final plus ou moins de plasticité, mais sans une nette amélioration des propriétés mécaniques du matériau que celles originelle à base de Bis-GMA, on s'est réorienté vers une matrice à base de polycarbonate. Sur cette base de matrice, ces derniers composites de laboratoire présentent un caractère plus ductile, un module d'élasticité et une résistance à la fracture plus élevée.

Mais surtout, dans le but d'augmenter leur degré de conversion, les composites utilisés en laboratoire par les prothésistes, et notamment pour la confection d'inlays-onlays, sont polymérisés à des pressions et à des températures bien supérieures à celles des composites standards de la

méthode directe. Leurs propriétés mécaniques s'en retrouvent grandement améliorées, en revanche, cela ne change rien à leur vieillissement à long terme (31 ; 33).

Dans le détail, les composites de laboratoire diffèrent des composites réalisés en méthode directe au niveau de deux paramètres :

- La structure et la composition du composite de laboratoire comprend 80% pourcents de micro-charges et 20% de matrice en volume. Ce fort taux de charge à base de microparticules améliore les propriétés mécaniques, notamment la dureté et de la résistance à la flexion.
- La polymérisation par thermo-polymérisation dans un four permet d'élever la température jusqu'à 120°C, ceci sous pression modérée (10 bars) ou sous atmosphère azotée. Cette chaleur rend volatil les monomères matriciels ce qui réduira les risques de relargage à posteriori, mais cette température booste surtout la polymérisation : le taux de conversion de la résine augmente significativement et atteint les 70-80% ; les propriétés mécaniques du composite en sont grandement accrues.

1.7.2.3 Les composites usinés.

S'ils étaient au début les grands absents de la C.F.A.O., les composites usinés issus de l'industrie ont vécu une véritable révolution, tant leur commercialisation a été une réussite. En effet, les composites usinés offrent une bien meilleure usinabilité que les céramiques vitreuses permettant des restaurations très fines, polissables, avec une réintervention plus aisée (33). Leur réalisation est plus rapide, même pour un simple maquillage, alors que les maquillants en céramique doivent être frittés. Leur module d'élasticité, proche de celui de la dentine, leur offre des indications dans plusieurs situations cliniques (érosions, bruxismes, etc...). Et à la différence des composites de laboratoire, ils ne nécessitent pas de cuisson.

Bien que dénommé aussi « composite », les composites usinés sont bien différents des composites directs ou de laboratoire en raison notamment de leur degré élevé de polymérisation : celui des composites usinés peut en effet dépasser 95%, voire 99% contre à peine 50% pour les composites directs et 70-80% pour les composites de laboratoire. Cela limite voire supprime fortement une possible toxicité en cas de relargage éventuel de monomères matriciels. Cependant la céramique offre une meilleure biocompatibilité.

Malgré des propriétés mécaniques intéressantes, les blocs composites usinés sont moins résistants mécaniquement ou à l'abrasion comparativement aux céramiques vitreuses comme l'E.max (30 ; 31 ; 35).

1.7.2.4 Quel composite pour la réalisation d'inlays-onlays ?

Lors de restaurations partielles en composite, les problématiques majeures rencontrées sont la reprise carieuse, la fracture et leur vieillissement. Selon leur taux de conversion, on peut aussi être confronté à un problème de biocompatibilité, du fait du relargage éventuel de monomères, dont notamment du bisphénol A dans le cadre de la première génération de composites de laboratoire. Sachant que les propriétés intrinsèques d'un composite reposent sur trois facteurs-clés, en l'occurrence leur taux de défauts et porosités, leur degré de conversion et leur taux de charges, il est évident que l'optimisation de ces paramètres permettra d'améliorer les propriétés du composite et de limiter les échecs.

En laboratoire, le prothésiste met manuellement en forme le composite et les incréments sont photo-polymérisés au fur et à mesure. Néanmoins, afin de minimiser le taux final de défauts et de porosités du composite, il peut avoir recours à des systèmes de pressée de type SR Nexco® Flask (Ivoclar) qui permettent de diminuer nettement la proportion de défauts et porosités au sein de la restauration (Figure 17). Mais surtout, les prothésistes travaillent désormais par C.F.A.O. et usinent leurs restaurations partielles au sein d'un bloc usiné conçu industriellement. Ces blocs de composites usinés, beaucoup plus onéreux, présentent bien moins de défauts structurels que les composites fabriqués artisanalement. Leur processus de fabrication est, il est vrai, maîtrisé et contrôlé à chaque étape par une technologie de pointe. Pourtant, on note une certaine hétérogénéité du taux final de défauts. En effet, bien que moindre, ce taux de défauts est pour l'instant variable en fonction de la nature du bloc choisi : le processus ne fait pas tout.



Figure 17 : SR Nexco® Flask, moufle dédiée à la technique de pressée (75).

Sur le plan mécanique, plus la restauration partielle envisagée sera soumise à des contraintes (molaire, parafunction), plus on s'orientera vers un composite dont la polymérisation aura été optimisée, donc de préférence vers un composite usiné qui affiche facilement un degré de conversion fluctuant entre 95% et 99%.

Sur le plan de la biocompatibilité, on privilégiera un taux de charges et de conversion élevés pour stabiliser le composite. Mais les monomères intervenant dans la composition des matériaux composite importent aussi en raison de leur taux de relargage ou toxicité propre.

Sur le plan de l'esthétique, les restaurations partielles réalisées de façon traditionnelle en laboratoire, stratifiées, sont généralement très esthétiques, tandis que les restaurations partielles usinées ont une esthétique parfois perfectible : les blocs dégradés en teintes sont peu fréquents et ces restaurations sont maquillées par le prothésiste à l'aide de composites fluides. Ces maquillants sont malheureusement éliminés dans le temps par usure, en particulier dans les zones soumises aux phénomènes abrasifs comme les faces occlusales, ce qui occasionne une altération du visuel. (33 ; 34 ; 35 ; 36 ; 37).

1.7.3 Les composites hybrides.

Dans le temps, l'utilisation d'inlays-onlays à base de composite ou de céramique affiche ses limites ; certaines études démontrent même que les restaurations partielles collées tout céramique ont une durée de vie inférieure à celles en métal-céramique (33). Pour remédier à ces inconvénients, depuis une petite décennie, de nouveaux matériaux appelés « double network hybrid materials » ont vu le jour. Polymérisés sous une pression pouvant atteindre plusieurs centaines, voire milliers de bars à l'aide de machines industrielles, le matériau composite issu de ce processus présente alors des propriétés grandement améliorées : ils associent les qualités esthétiques de la céramique dans une recherche de biomimétisme et la stabilité de la céramique, tout en évitant sa fragilité, dans le but de s'approcher des caractéristiques mécaniques de l'émail et de la dentine.

Structurellement, ils ont la particularité de se distinguer des « composites classiques » préalablement citées, car ils comportent deux réseaux interpénétrés de céramique et de polymère résineux et donne ainsi vie à une nouvelle classe de matériaux : Les Hybrides et plus précisément on parlera de « composites hybrides » dans la mesure où eux aussi résultent de l'assemblage *in fine* d'au moins deux composants non miscibles dont les propriétés se complètent avec synergie. De

plus, comme pour les composites, la liaison entre la phase minérale et la phase organique se fera par un silane (40).

En deux-mille-treize, la première fabrication en usine de ces blocs hybrides, réseau de céramiques infiltrées de polymères (R.C.I.P.) est l'œuvre d'un français, le Docteur Michael Sadoun. Les hybrides étaient alors représentés par un seul matériau, en l'occurrence l'Enamic® de chez Vita™.

Aujourd'hui, il existe sur le marché dentaire des hybrides, pas moins de neuf blocs C.F.A.O. usinables hybridés, répartis en deux catégories selon la classification établie par Mainjot et Coll :

- Les céramiques infiltrées de polymères (R.C.I.P.)
- Les résines chargées en nano céramique (R.C.N.C.)

Ces deux familles d'hybrides sont diamétralement opposées structurellement : les R.C.I.P. présentent une matrice minérale à base de céramique et un renfort polymérisé à base d'une résine d'infiltration, tandis que les R.C.N.C. offrent inversement une matrice résineuse infiltrée de particules de céramique ; comparativement les composites traditionnels dentaires ont systématiquement une matrice résineuse et un renfort minéral de charges (41).

1.7.3.1 Les R.C.I.P. : le cas unique de l'Enamic®.

Souvent qualifié de « céramique hybride », cet hybride originel se structure majoritairement (75% du volume) autour d'un réseau de céramique dit infiltré, car renforcé par un réseau de polymères. Composite à part entière, il s'agit d'un matériau d'assemblage associant les atouts de la céramique et des matériaux polymère traditionnels : au regard de la céramique, il permet de réduire sa fragilité intrinsèque et d'améliorer son usinabilité et au regard du composite d'améliorer sa résistance à l'usure. Au niveau esthétique, on trouve sur le marché plusieurs teintes mais uniquement sur deux niveaux de translucidité. Malgré un éventuel maquillage photopolymérisable comme pour les composites, son inconvénient majeur au niveau de l'esthétique résulte du fait qu'il n'existe pas encore de bloc à teinte multicouche.

Néanmoins, avec des propriétés mécaniques proches de celles de la dent naturelle et une esthétique acceptable, ce composite hybride se révèle un très bon compromis et s'avère parfait pour les restaurations partielles.

Les pièces en composite hybride sont confectionnées, soit par stratification par le prothésiste qui monte alors la structure par apposition successive d'incréments qui sont tour à tour polymérisés 10 à 20 secondes, soit elles sont directement usinées sur un bloc. La pièce en composite hybride est ensuite traitée thermiquement dans un four de post polymérisation pendant 20 minutes à une température de 100 à 120 degrés, ce qui a pour but d'élever la résistance mécanique finale et la stabilité dimensionnelle de la pièce en augmentant le taux de conversion des monomères encore non liés en polymères liés.

Sur le marché, précurseur de la technologie hybride, l'entreprise VITA™ fabrique depuis deux-mille-treize une céramique infiltrée : l'Enamic® (Figure 18). A ce jour, elle reste la seule à commercialiser un R.C.I.P.

Cette première céramique dentaire hybride offre donc un matériau à double réseau interpénétré : le principal (86% en poids) se compose d'une céramique de type feldspathique poreuse qui est infiltrée d'une manière parfaitement homogène et isotrope par un second réseau de monomères d'uréthane diméthacrylate (U.D.M.A.). Le composite ainsi formé a été polymérisé sous haute température et haute pression (H.T./H.P.).

Compatible avec les techniques adhésives, l'Enamic® présente des propriétés finales intéressantes alliant la résistance mécanique des céramiques à l'élasticité des composites. Son principal intérêt vient notamment de son module d'élasticité de 30 GPa, comparable à celui de la dentine et très inférieur à celui des céramiques classiques. Son élasticité peut donc amortir les contraintes occlusales et réduire le risque de fractures. De plus, son réseau résineux bloque les fissures et en fait un matériau particulièrement indiqué pour la réalisation d'inlays-onlays, par exemple dans les cas de bruxisme. Son comportement à l'abrasion est proche de celui de l'émail, par conséquent l'Enamic® n'exerce pas d'usure excessive des dents antagonistes. Matériau plus tendre, l'usinage de blocs en Enamic® est plus rapide et occasionne une altération moindre des fraises, comparativement à l'usinage de blocs en céramique. Aussi, il est possible d'usiner des pièces de faible épaisseur jusqu'à 0,5 mm permettant de réaliser des préparations *a minima* et donc de garantir une économie tissulaire maximale.

Ainsi, ce matériau innovant semble fiable et particulièrement adapté à des situations d'usures et de contraintes occlusales extrêmes. Des études cliniques ont confirmé déjà la bonne intégration des pièces (41 ; 42 ; 44 ; 45).



Figure 18 : Bloc Vita Enamic® de chez vita (76).

1.7.3.2 Les R.C.N.C. : les deux majeurs Lava™ Ultimate et le Cerasmart™.

Le premier matériau hybride à allier les caractéristiques de la résine en tant que matrice principale et de la céramique en tant que réseau secondaire est mis sur le marché en deux-mille-onze par 3M™, c'est le Lava Ultimate® de 3M Espe (Figure 19). Il est constitué d'une matrice résineuse infiltrée par 80% en poids de nanoparticules de silice et de zircone. Son principal intérêt par rapport aux composites traditionnels est la nette amélioration de sa résistance à l'usure. D'ailleurs, moins fragile aussi que la céramique traditionnelle, cet hybride résiste mieux à l'écaillage ou délamination, comme aux fissurations lors de son usinage : au final, les pièces usinées sont de bien meilleure qualité, les bords sortent lisses et le polissage est plus aisé et qualitatif, car le résultat poli et brillant montre une bonne longévité à moyen terme.

Une fois collé, sa résistance à la flexion proche de celle de la dent naturelle, en fait un matériau de choix pour les restaurations partielles. D'ailleurs, ce composite hybride réagit si bien aux techniques de collage, qu'il peut à l'occasion subir même des réparations ultérieures (43 ; 45 ; 46).



Figure 19 : Bloc Lava Ultimate® de chez 3M (77).

Autre poids lourd du secteur des R.C.N.C., le Cerasmart® de GC™ mis sur le marché en deux-mille-quatorze (Figure 20). C'est est un matériau hybride composé à 29% d'une matrice de résine flexible, à l'intérieur de laquelle sont insérées des nanoparticules de céramiques feldspathiques à

71% en poids. Ces minuscules particules de verre dimensionnellement identiques sont noyées et dispersées régulièrement de manière homogène au sein de la matrice résineuse grâce à un traitement sous haute pression. La répartition des charges étant mieux maîtrisée et optimisée, la transmission des contraintes est plus homogène, et celles-ci sont mieux amorties. En conséquence, cet hybride affiche une résistance à la flexion de 231 MPa, un record sur le marché dentaire selon son producteur GC™ qui en tire avantage et ne manque pas de commercialiser le Cerasmart® comme le matériau dentaire le plus résistant aux fractures. L'industriel GC™ revendique d'ailleurs une adaptation aux situations cliniques des plus difficiles pour le Cerasmart®.

L'usinage et notamment le fraisage du Cerasmart® est rapide et précis, l'adaptation marginale nette et sa bonne résistance à l'écaillage ou délamination laissent entrevoir un joint marginal préservé à long terme. Sa mise en œuvre est également très facile et il est relativement simple de façonner une surface très brillante, tant le polissage et d'éventuelles retouches sont aisément réalisables (45 ; 46). Au niveau esthétique, ce R.C.N.C. se dévoile sous deux gammes de translucidité pour s'adapter à la dent sous-jacente et présente un excellent équilibre entre fluorescence et opalescence pour mieux « biomimétiser » la dent.



Figure 20 : Bloc Cerasmart® de chez GC (78).

2. Principes conceptuels et structurels des inlays-onlays.

2.1 Notion d'économie tissulaire et principe de biomimétisme.

C'est en mille-neuf-cent-huit que Greene Black jetait les bases des restaurations en odontologie restauratrice. Ses préparations, développées avec une approche prioritairement mécanique, reposaient essentiellement sur une rétention du matériau de restauration, l'amalgame en l'occurrence. Conceptuellement, ses premières restaurations indirectes reposaient sur une cavité qui assurait la rétention par la réalisation de contre-dépouilles ce qui impliquait souvent l'élimination de tissus dentaires sains. De plus, ces préparations ignoraient l'évolution réelle de la morphologie et de l'histologie de la partie coronaire de l'organe dentaire. Cette approche conceptuelle traditionnelle n'était pas appropriée au collage de par la présence d'isthmes, d'épaulements et d'angles arrondis.

La prothèse fixée traditionnelle reprend une conception sensiblement identique en proposant une approche mécanique, reposant sur l'obtention de formes de rétentions et de résistances adéquates. De fait, la pose de ces couronnes périphériques traditionnelles occasionne une élimination tissulaire importante en amont, ceci afin de pouvoir créer l'axe d'insertion vertical adéquat et de maintenir la place pour la couronne (47 ; 48).

Par conséquent afin de limiter toute mutilation conséquente, voire substantielle des tissus dentaires, les principes de préparations traditionnels sont de plus en plus délaissés au profit d'une dentisterie purement adhésive, reposant sur l'économie tissulaire et le biomimétisme. C'est un véritable changement de paradigme.

2.1.1 Notion d'économie tissulaire (ou préservation tissulaire).

Le concept d'économie tissulaire repose de base sur une conservation maximale des parties saines de la dent ce qui permet intrinsèquement l'évolution des interventions actuelles puisque les parties saines épargnées sont le substrat même des techniques récentes de collage et d'adhésion et que ces techniques ciblent la préparation de cavités sur le respect des tissus dentaires et non plus sur le matériau d'obturation. Néanmoins, afin de garantir la longévité de la dent récemment restaurée, cette approche plus biologique que mécanique ne doit pas reposer que sur du quantitatif, mais aussi du qualitatif. Par exemple, dans le cas avéré de l'accès à une lésion carieuse, la préservation tissulaire ne se résume pas uniquement à un plan quantitatif, mais aussi qualitatif dans

le sens où l'on doit aussi épargner les structures poutres de la dent en ménageant l'émail périphérique, quitte à éliminer un peu plus de tissu dentaire sain. De même, si une préparation doit conserver le plus possible de tissu dentaire sain, elle ne doit pas pour autant occasionner des parois dentaires trop fragiles pouvant amener à une fracture. Là encore il faut trouver le bon équilibre entre préserver un maximum de tissu et assurer la résistance de la dent (49).

Depuis vingt ans, l'avancée de notre compréhension des phénomènes biologiques et les progrès réalisés en science des matériaux, nous poussent de plus en plus souvent à devoir :

- Choisir un accès réfléchi et non direct à la lésion carieuse en préservant la dent quantitativement et qualitativement pour préserver les structures poutres de la dent naturelle : crêtes marginales, pont de l'émail
- Ménager l'émail périphérique, même si celui-ci est non soutenu et déminéralisé
- Préserver une cavité para-pulpaire contenant de la dentine déminéralisée reminéralisable pour la protection de la pulpe dentaire contre d'éventuelles conséquences opératoires
- Recourir à des biomatériaux dont les biopropriétés se rapprochent de celles de l'organe dentaire et qui permettent de répondre positivement aux attentes de la dentisterie actuelle (esthétique, résistance,...)
- Eradiquer progressivement les matériaux métalliques

Cependant, le principe d'économie tissulaire affiche potentiellement certaines limites :

- Les préparations destinées à recevoir des pièces prothétiques occasionnent une mutilation tissulaire plus invasive qu'une restauration en technique directe en raison de la mise de dépouille des préparations
- Malgré un degré plus ou moins prononcé d'économie tissulaire, la longévité de la dent semble corrélée par le ratio dent restaurée/matériau, même s'il demeure difficile d'établir un seuil précis évoquant un échec clinique assuré
- L'utilisation impérative d'aides optiques grossissantes (loupes, microscope) pour les préparations ultraconservatrices en tissu

2.1.2 Principe de biomimétisme.

Etymologiquement le terme « biomimétique » provient du grec « bios » et « mimesis » signifiant respectivement « la vie » et « imiter ». La biomimétique consiste donc, après une phase d'observation, à reproduire et imiter artificiellement des procédés de la nature dans les organismes

ou êtres vivants (50). Selon le dictionnaire Larousse®, le biomimétisme est une démarche d'innovation durable qui consiste à transférer et à adapter à l'espèce humaine des solutions déjà élaborées par Dame Nature (faune, flore, etc...).

Transposé en odontologie par U.Belser & P.Magne dans leur ouvrage « Restaurations Adhésives en Céramique sur Dents Antérieurs » paru en deux-mille-trois, « le biomimétisme consiste à élaborer un modèle de restauration le plus fidèle possible, dans toutes ses caractéristiques et propriétés, à la dent naturelle, afin d'en assurer la pérennité au sein de l'arcade dentaire ».

Aussi lors d'une restauration, le biomatériau doit reproduire au plus proche le comportement physiologique de la dent naturelle, ceci tant sur un plan biologique, que biomécanique, que fonctionnel et qu'esthétique. C'est désormais un véritable transfert de processus, allant de la biologie à la technologie, pour imiter artificiellement les procédés de la nature dans les organismes vivants et dont l'objectif avéré n'est plus de façonner des restaurations de plus en plus résistantes et rigides, mais plutôt des restaurations compatibles avec les propriétés biologiques et mécaniques de l'émail et de la dentine.

Pour y parvenir, il convient donc au préalable d'observer scientifiquement au plus près notre référence, la Dent, pour élaborer et concevoir les matériaux de restauration dentaire les plus « naturels » possibles. Dans cette optique, on parle aussi de « bioémulation » qui correspond à la reproduction de la nature par imitation biomimétique, avec pour unique modèle la dent naturelle intacte. Appliquée aux tissus dentaires, la mise en œuvre du concept de bioémulation nous pousse en premier lieu à la compréhension de l'agencement des tissus minéralisés de la dent qui lui permet de résister aux contraintes appliquées, tant masticatoires que thermiques, puis en second à ses caractéristiques optiques. Avec l'avènement de protocoles plus aboutis de collage, car la dentisterie adhésive reste la pierre angulaire de ce concept et la fabrication de matériaux de restauration biomimétiques, c'est l'ensemble du complexe émail-dentine qui va pouvoir être imité (51 ; 52 ; 53).

La mise en œuvre du concept biomimétique s'articule au final en trois phases, bien différenciées mais intimement liées :

- **Premièrement l'observation de la dent naturelle** : biologie, comportement mécanique, fonctionnalités et propriétés optiques
- **Deuxièmement le respect de la dent naturelle** : préservation de sa vitalité pulpaire, préparation *a minima* des tissus dentaires
- **Troisièmement la copie de la dent naturelle** : en faisant appel à l'adhésion et aux biomatériaux

2.2 Notion de gradient thérapeutique.

En réponse aux doléances esthétiques grandissantes de la patientèle, le Gradient thérapeutique est un concept médical purement pratique qui sert alors de guide de réflexion au chirurgien-dentiste pour la prise en charge thérapeutique.

A l'origine, ce cadre moderne de traitement a été avancé par U.Belser & P.Magne sous le nom de « Puzzle physiologique », puis c'est dans un second temps que JP. Attal et G. Tirlet parleront de « Gradient thérapeutique ». Son principe fondateur repose sur l'idée que les réponses thérapeutiques à la demande esthétique croissante de nos patients doivent se faire dans l'optique d'un impératif biologique dont une des expressions essentielles est l'économie tissulaire maximale. En conséquence, la formalisation de ce nouveau cadre de traitement passe par le classement des différentes thérapeutiques esthétiques sur une échelle horizontale de la plus conservatrice, à gauche de l'axe, à la plus invasive et mutilante, à droite de l'axe (Figure 21).

L'objectif principal étant de conserver le plus possible les tissus dentaires sains, ainsi que l'anatomie naturelle de la dent, la préservation tissulaire régit alors l'intervention dentaire et cela quel que soit l'âge du patient. Pour y satisfaire, le praticien va, tant que possible, utiliser dans son vaste arsenal thérapeutique, les techniques thérapeutiques « les plus à gauche du Gradient », c'est-à-dire celles qui permettent la plus grande économie tissulaire possible. Cette règle opératoire est valable quel que soit l'âge du patient, mais doit être Règle d'or chez la jeune patientèle.

Parfois une seule thérapeutique est mise en œuvre, mais souvent il sera nécessaire d'associer plusieurs thérapeutiques du Gradient. Comme il est recommandé de procéder par étapes lors du protocole de soins, il faudra d'abord commencer par le traitement le moins invasif du Gradient et ensuite évaluer ses résultats avec le patient : si l'évaluation est satisfaisante, le traitement prend fin avec une mutilation minimale. Mais si l'évaluation n'est pas favorable, alors il sera toujours temps d'en développer une plus invasive. Le gradient thérapeutique sera utilisé de manière croissante (54).

Le gradient thérapeutique s'est pleinement imposé dans une pratique moderne de la dentisterie notamment grâce à l'avènement des biomatériaux (céramiques, composites et autres hydrides) qui ont su se démarquer en présentant de bonnes propriétés esthétiques et mécaniques,

au détriment des restaurations métalliques, jugées inesthétiques et irrémédiablement mutilantes (55).



Figure 21 : Gradient thérapeutique (55).

2.3 Positionnement des restaurations partielles au sein du gradient thérapeutique.

Les restaurations partielles postérieures sont clairement plus mutilantes que les restaurations en technique directe selon la lecture du gradient thérapeutique. Plus invasives, elles devraient laisser le champ libre à toutes les approches directes. Cependant, lorsque le protocole opératoire de soin envisagé, lors de la création de la cavité, va altérer les deux parois proximales (cavité Mésio-Occluso-Distale) et/ou une cusptide, ou lorsqu'une restauration directe ne peut être mise en œuvre pour des raisons esthétiques ou techniques, la restauration partielle postérieure est priorisée au regard du soin conservateur traditionnel en méthode directe, ceci que la dent soit pulpée ou non.

Bien qu'extrêmement mutilante, la pose de couronne unitaire perdure, mais se limite de plus en plus à des réfections d'anciennes couronnes détériorées ou de dents dépulpées offrant une structure résiduelle insuffisante pour une adhésion pérenne. Mais si le recours à la pose de couronne persiste, en respect avec le gradient thérapeutique, sa préconisation en première intention s'est fortement limitée au profit des restaurations partielles : c'est ce que P.Magne dénomme le « No Post, No Crown dentistry » (51). Car engager directement un traitement endodontique et réaliser une couronne avec ancrage radiculaire serait trop délabrant en termes de tissu dentaire. Dans le cadre de la dentisterie moderne, on s'éloigne clairement du concept

« novateur » de gradient thérapeutique. De plus, à la différence de la couronne, la restauration partielle autorise en cas d'échec primaire une éventuelle réintervention relativement aisée (51). Pour les raisons précédemment exposées, face au développement des restaurations partielles postérieures au détriment des restaurations en méthode directe et des poses de couronnes, il est judicieux d'établir pour la grande famille des inlays-onlays un sous-gradient thérapeutique en simple lecture d'images (Figure 22).

L'inlay est de loin le moins invasif, car il n'implique aucune cuspide lors de sa pose. Le table-top recouvre lui totalement la table occlusale avec ou sans conservation des crêtes marginales et le vennerlay correspond à un table top proposant de surcroît une restauration de la face vestibulaire à la manière d'une facette. Ces deux dernières pièces prothétiques sont extrêmement fines, leur but principal étant de restituer la D.V.O. dans les cas d'usures dentaire. Aussi, de par leur faible épaisseur, elles sont nettement moins mutilantes que l'onlay, même si ce dernier recouvre moins de cuspides que ces dernières. Dans le cas d'une couverture imposante et totale rétablissant l'ensemble de la table occlusale, donc intéressant la totalité des cuspides, nous sommes en présence d'un overlay ; c'est donc la plus invasif des restaurations partielles postérieures.




Figure 22 : Gradient thérapeutique au sein des restaurations partielles postérieures (71).

2.4 Intérêt croissant pour les inlays-onlays.

De nos jours, l'odontologie moderne affiche comme objectifs précis :

- La préservation de l'organe dentaire, ainsi que sa persistance à long terme sur l'arcade
- Une réponse aux attentes biomécaniques, fonctionnelles, biologiques et esthétiques
- Une prise en charge complète et multidisciplinaire du patient

L'évolution de cette odontologie tend aussi à respecter les concepts précédemment évoqués :

- L'économie tissulaire (ou préservation tissulaire)
- Le biomimétisme
- Le gradient thérapeutique
- L'adhésion

Si l'on souhaite mettre en application ces différents objectifs et concepts, nous comprenons aisément que les inlays-onlays ont alors une place toute particulière dans l'élaboration des plans de traitement « modernes ». Ils présentent une réelle offre de soin à part entière pour la patientèle. A tel point qu'aujourd'hui, il nous semble « naturel » de réaliser un inlay-onlay dans certains cas cliniques, sans se poser la question d'une restauration en technique directe ou d'une couronne périphérique (56).

Néanmoins, il ne s'agit pas de mettre en application ces notions à l'aveugle, notamment pour « conserver » à tout prix les tissus dentaires, mais plutôt de les « préserver ». Ce qui, parfois, peut impliquer certes un rajout de matière tel qu'un fond de cavité, voire une surélévation de la marche proximale, mais aussi à l'inverse la suppression de zone trop faible d'un point de vue biomécanique. En ce sens « conservation » et « préservation » se nuancent : par exemple, le recouvrement d'une cuspside dentaire implique de ne pas conserver certains tissus, si cela permet de renforcer la dent.

D'autres facteurs, dont l'allongement de la durée de vie de nos concitoyens qui occasionne au final un nombre croissant de réinterventions sur les restaurations peuvent influencer le recours au type d'inlays-onlays. En effet, cette donnée nécessite impérativement la conservation optimale des tissus dentaires lors des interventions cliniques primaires, afin de faciliter toutes les réinterventions futures. A cet égard les restaurations partielles ne sont pas similaires ; certaines s'y prêtent plus que d'autres.

Au final, si le recours aux restaurations à base d'inlays-onlays se développe irrémédiablement, la prise en compte de multiples facteurs (âge du patient, résistance, collage, esthétique, ...), nécessite la réalisation de cavités de façon moins hasardeuse et plus réfléchie (30). Cette réflexion sera déterminante quant au choix final de l'inlays-onlays à poser, ce dernier possédant des indications bien définies, mais affichant aussi des limites thérapeutiques intrinsèques, comme nous allons l'établir pour chacun d'entre-eux (Tableau 2).

	Intérêts thérapeutiques	Limites thérapeutiques
Inlay	<p>Restauration intracuspидienne</p> <p>Perte des parois proximales (cavité Mésio-Occluso-Distale)</p> <p>Présence d'un isthme d'une largeur importante limitant l'indication d'une restauration en technique directe (Perte > 1/3 de la largeur vestibulo – linguale)</p> <p>Restaurations nombreuses dans un même secteur permettant une bonne gestion des contacts proximaux</p> <p>Classification SISTA : Sites 1 et 2 stades 2</p>	<p>Mauvaise hygiène bucco-dentaire</p> <p>Forte susceptibilité carieuse</p> <p>Parodonte non sain ne permettant pas un bon collage</p> <p>Accès aux limites de préparation ne permettant pas un bon collage (juxta-gingivale ou sous-gingivale)</p>
Onlay	<p>Perte d'une ou de plusieurs cuspides (mais pas de l'ensemble des cuspides)</p> <p>Perte tissulaire importante limitant l'indication d'une restauration en technique directe : morphologie, durée dans le temps, étanchéité,...</p> <p>Restaurations nombreuses dans un même secteur permettant une bonne gestion des contacts proximaux et occlusaux</p> <p>Classification SISTA : Sites 1 et 2 stades 3 et 4</p>	<p>Limites de préparations non amélaire (dentine ou ciment) ne permettant pas un collage optimal</p> <p>Faible perte de substance tissulaire = privilégier une restauration en technique directe</p> <p>Occlusion para-fonctionnelle et/ou dysfonctionnelle</p>

	Intérêts thérapeutiques	Limites thérapeutiques
Overlay	<p>Perte de l'ensemble des cuspides ou parois trop fragiles/fines nécessitant d'être mises « à plat »</p> <p>Présence de fissures qui déconseilleraient une restauration en technique directe</p> <p>Perte tissulaire importante limitant l'indication d'une restauration en technique directe : morphologie, durée dans le temps, étanchéité,...</p> <p>Restaurations nombreuses dans un même secteur permettant une bonne gestion des contacts proximaux et occlusaux</p> <p>Remontée de DVO (Dimension Verticale d'Occlusion)</p> <p>Classification SISTA : Sites 1 et 2 stades 3 et 4</p>	<p>Mauvaise hygiène bucco-dentaire</p> <p>Forte susceptibilité carieuse</p> <p>Parodonte non sain ne permettant pas un bon collage</p> <p>Accès aux limites de préparation ne permettant pas un bon collage (juxta-gingivale ou sous-gingivale)</p> <p>Limites de préparations non amélaire (dentine ou ciment) ne permettant pas un collage optimal</p> <p>Occlusion para-fonctionnelle et/ou dysfonctionnelle</p>

	Intérêts thérapeutiques	Limites thérapeutiques
Veenerlay	<p>Perte ou nécessité de recouvrement de l'ensemble des cuspidés</p> <p>Faible perte tissulaire</p> <p>Usure dentaire (érosion, abfraction...) et/ou face vestibulaire présentant une dyschromie, une perte de substance carieuse, traumatique ou bien des défauts morphologiques majeurs</p> <p>Remontée de DVO (Dimension Verticale d'Occlusion)</p>	<p>Accès aux limites de préparation ne permettant pas un bon collage (juxta-gingivale ou sous-gingivale)</p> <hr/> <p>Mauvaise hygiène bucco-dentaire</p> <p>Forte susceptibilité carieuse</p>
Table-Top	<p>Perte de l'ensemble des cuspidés dentaires</p> <p>Faible perte tissulaire</p> <p>Usure dentaire (attrition, bruxisme,...) et/ou associé à une dyschromie, dysplasie</p> <p>Remontée de DVO (Dimension Verticale d'Occlusion)</p>	<p>Parodonte non sain ne permettant pas un bon collage</p> <p>Occlusion para-fonctionnelle et/ou dysfonctionnelle</p> <p>Absence de motivation du patient à gérer la conduite para-fonctionnelle et dysfonctionnelle occlusale</p>

Tableau 2 : Intérêts et limites thérapeutiques en fonction de la restauration partielle (79).

3. Mise en œuvre et préparations des inlays-onlays.

3.1 Paramètres décisionnels à la mise en œuvre d'inlays-onlays.

La taille de la cavité coronaire après éviction carieuse constitue le facteur essentiel à prendre en compte lors de restaurations partielles. En effet, comme expliqué dans la partie deux, le remplacement des obturations altérées occasionne irrémédiablement une perte tissulaire de plus grande importance. De fait, les indications préparatoires suivantes doivent être préalablement étudiées :

- **Le volume de la perte tissulaire** : en méthode directe, dans le cadre d'une cavité étendue, les contraintes engendrées par la contraction des composites lors de la polymérisation sont substantielles et peuvent donner lieu à de fortes sensibilités en raison d'infiltrations et/ou de caries secondaires. Ces mêmes contraintes de polymérisation peuvent initier au niveau mécanique fêlures et fractures en périphérie de la restauration. Quelle que soit la technique d'apposition du composite, le retrait de polymérisation n'est pas maîtrisable, aussi mieux vaut réaliser des restaurations partielles dans les cavités de fort volume (57).
- **Le degré résiduel des structures morphologiques** : quand la perte tissulaire affecte une ou plusieurs cuspides, il est préférable de retrouver une morphologie occlusale biomimétique avec des contacts fonctionnels en statique et latéralité et en ce sens le travail indirect mis en œuvre en laboratoire est plus précis qu'une restauration en technique directe (59).
- **Le nombre de restaurations** : si un même secteur est concerné par plusieurs soins conservateurs, le façonnage en laboratoire optimise le rétablissement des points de contacts proximaux. De fait, les restaurations indirectes diminuent le nombre de séances du patient, car l'optimisation des contacts interdentaires a été réalisée en temps masqué en absence du patient.
- **L'occlusion** : la maîtrise de l'occlusion est facilitée en technique indirecte, car on peut disposer des rapports d'occlusion dentaires grâce aux modèles de travail montés sur articulateur ou en occluseur. Cela permet de mieux gérer les engrènements, les courbes et les fonctions (60).
- **La localisation de la dent sur l'arcade** : en cas d'ouverture buccale limitée, l'accès aux secteurs postérieurs dans le cadre par exemple d'une restauration occluso-distale pour une deuxième ou troisième molaire sera plus compliqué ; cet état de fait contre-indique l'utilisation d'une restauration en technique directe (57).
- **La situation des limites** : pour assurer un collage à long terme la présence d'émail en périphérie est une condition *sine qua non*. Or les restaurations partielles nécessitent une épaisseur moindre

d'émail en cervical que les restaurations en technique directe afin d'assurer une étanchéité satisfaisante (58).

- **L'expérience du praticien** : en technique directe, la gestion de la morphologie dentaire et notamment occlusale, comme par exemple la restauration du profil d'émergence, l'engrènement cuspidés/fosses, la restauration d'un point de contact,... implique un bon savoir-faire (grande expérience avec recul clinique) acquis par de multiples formations et pratiques opérationnelles. Cette maîtrise n'est pas simple et il est plus facile d'appréhender tout cela sur un modèle de laboratoire qu'en bouche (61).
- **L'esthétique** : dans le cadre d'un inlay-onlay, le résultat esthétique en termes de stratification des couches émail/dentine, coloration des sillons, etc... obtenu en laboratoire de prothèse sera de bien meilleure qualité, sous réserve de la qualité des données transmises entre le praticien et le prothésiste comme la prise de teinte, la fiche de laboratoire, les photos,... (57).

En conclusion, l'analyse clinique préalable de l'ensemble de ces paramètres orientera la décision finale du praticien vers une restauration en technique directe ou vers une réalisation d'inlay-onlay.

3.2 Choix du matériau en amont : avantages et inconvénients.

Lors de la conception du plan de traitement, il est essentiel de réfléchir au type de matériau de la future pièce prothétique, car le matériau idéal n'existe pas, chacun alliant atouts et faiblesses (Tableau 3 ; 4 ; 5). De plus, le matériau final peut influencer sur la préparation, comme nous le verrons plus en détails postérieurement.

En termes de matériau, il est rare que le cas à traiter présente un choix binaire. Généralement, certaines indications orientent vers de la céramique, tandis que d'autres facteurs plaident en faveur du composite. Après analyse, une pondération clinique de l'ensemble des facteurs devra être menée en fonction des propriétés intrinsèques des matériaux telles qu'explicitées préalablement en partie une. Croisée avec les considérations économiques afférentes au patient, le chirurgien-dentiste pourra seulement alors définir le meilleur compromis indispensable au choix final du matériau. Souvent en cas d'hésitation entre céramique et composite, les composites hybrides constituent une bonne alternative, mais attention ils ne sont accessibles que par usinage (62).

On peut émettre une réserve : à ce jour, peu d'études cliniques randomisées ont comparé l'évolution sur le long terme des propriétés intrinsèques des trois types de matériaux. Aussi, les

critères pouvant orienter le choix final du praticien reposent sur des preuves scientifiques qui demandent certification dans les années à venir (63).

		CERAMIQUES	
Facteurs	Avantages	Inconvénients	
Esthétiques	esthétique optimale (patient exigeant) stabilité colorimétrique dans le temps	pas de retouche possible après cuisson	
Fonctionnels & Mécaniques	stabilité à long terme des contacts proximaux et occlusaux résistance mécanique supérieure aux composites (résistance à l'abrasion et durabilité) possibilité de restauration de faible épaisseur sur émail module d'élasticité proche de la dent naturelle si collage essentiellement amélaire	possible d'abrasion de l'antagoniste en cas de restaurations mal ou non polies (sauf si antagoniste en céramique) dégradation prématurée de la pièce prothétique et de l'antagoniste en cas de parafonction (exemple : bruxisme) matériaux fragiles et cassants car rigides (sensibles au chipping) pas de restauration de faible épaisseur sur dentine : modules d'élasticité trop éloignés = risque de fracture non réparable ou très difficilement	
Biologiques	biocompatibilité supérieure à celle des composites (santé parodontale) pas de réactions allergiques recensées pas de relargage de particules toxiques	à éviter si nécessité de ré-intervention en cas de diagnostic pulpaire incertain, car difficile à fraiser préparations cavitaires plus mutilantes que celle des composites (perte de tissus dentaires)	
Opérationnels		usinage long et usure rapide des fraises possibles fractures des bords fins de la restauration	
Economiques	Onéreux Coût Céramique > Coût Hybride > Coût Composite		

Tableau 3 : Avantages et inconvénients des céramiques (64 ; 65 ; 66 ; 67 ; 68)

		RESINES COMPOSITES	
Facteurs	<i>Avantages</i>	<i>Inconvénients</i>	
Esthétiques	<p>esthétique satisfaisante</p> <p>possibilité de maquiller en bouche après collage pour modifier une limite vestibulaire trop marquée</p>	<p>propriétés optiques inférieures à la céramique</p> <p>altération de la teinte dans le temps (absorption hydrique) donc vieillissement et discoloration précoce (café, tabac,... et environnement buccal)</p>	
Fonctionnels & Mécaniques	<p>usure et résistance à l'abrasion proche de l'émail et dentine ; la dent pourra subir une égression compensatrice</p> <p>bruxisme léger ou modéré</p> <p>antagoniste érodée ou implanto-portée</p> <p>possibilité de restaurations de faible épaisseur sur émail et dentine</p> <p>réparation et réintervention facilitées, ajustable en cabinet</p>	<p>résistance mécanique à l'abrasion inférieure à celle des céramiques (attention aux dents postérieures)</p> <p>perte prématurée des contacts proximaux</p> <p>perte de morphologie dans le temps</p>	
Biologiques	<p>si dent pulpée symptomatique ou risque de nécessité de traitement endodontique, la cavité d'accès est plus facile à réaliser au travers du composite que la céramique</p> <p>rétraction de polymérisation nulle en bouche</p>	<p>à éviter chez les patients présentant un terrain allergique</p> <p>stabilité chimique médiocre : relargage de toxines et de monomères libres non polymérisés</p> <p>contraction de polymérisation (percolations, lésions carieuses secondaires)</p>	
Opérationnels	<p>usinage aisé des blocs, usure limitée des outils</p> <p>mise en œuvre aisée en laboratoire</p>		
Economiques	<p>Peu onéreux</p> <hr/> <p>Coût Céramique > Coût Hybride > Coût Composite</p>		

Tableau 4 : Avantages et inconvénients des composites (64 ; 65 ; 66 ; 67 ; 68)

MATERIAUX HYBRIDES

Facteurs	Avantages	Inconvénients
Esthétiques	esthétique satisfaisante en secteurs postérieurs plusieurs teintes possibles et 2 gammes de translucidité permettant une adaptation par rapport à la dent sous-jacente (usiné)	propriétés optiques inférieures à la céramique esthétique faible pour une utilisation en secteur antérieur
Fonctionnels & Mécaniques	possibilité de restaurations de faible épaisseur sur émail et dentine ténacité importante usure faible des dents antagonistes module d'élasticité proche de la dent naturelle possibilité d'ajout ou de retrait de matière (retouches faciles)	usure prématurée du matériau par rapport aux céramiques mais inférieure aux composites dureté largement inférieure aux céramiques
Biologiques	relargage de monomères libres moindre qu'avec des résines composites meilleure intégrité des bords par rapport aux céramiques	rétention de plaque dentaire en cervical
Opérationnels	usinage aisé des blocs mise en œuvre aisée en laboratoire	
Economiques	Moyennement onéreux	
	Coût Céramique > Coût Hybride > Coût Composite	

Tableau 5 : Avantages et inconvénients des composites hybrides (64 ; 65 ; 66 ; 67 ; 68)

3.3 Choix des fraises.

Sur le marché, nous retrouvons plusieurs types de fraises ; certaines sont plus ou moins destinées à « ouvrager » une préparation spécifique pour restauration partielle postérieure. Chaque praticien est donc libre de son choix de fraise, cependant il est intéressant de noter que chaque grand fabricant de fraises a commercialisé son coffret dédié, ainsi pour la marque Komet® nous trouvons :

- Coffret de fraises pour inlay et onlay (Figure 23) :




Figure 23 : Coffret Komet® pour inlay et onlay (69).

- Coffret de fraises pour overlay (Figure 24) :




Figure 24 : Coffret Komet® pour overlay du Dr. Gil Tirlet (70).

- Coffret de fraises pour table-top et veneerlay, spécifique aux traitements d'usures (Figure 25) :




Figure 25 : Coffret Komet® pour table-top et veneerlay du Dr.Olivier Etienne (90).

3.4 Les préparations pour restaurations partielles postérieures.

3.4.1 Pré-requis.

Avant d'initier une préparation pour restaurations partielles postérieures, il est essentiel de ne pas négliger certains pré-requis communs, comme :

- **Anesthésie locale** : plus besoin de présenter les avantages de ce pré-requis qui fait partie de nos indispensables dans notre pratique quotidienne, tant elle apporte en qualité de soin et confort à la fois pour le patient, mais aussi pour le praticien. Elle n'est néanmoins pas toujours obligatoire, dans le cas d'un traitement d'une dent dépulpée par exemple. Elle reste cependant conseillée pour le confort du patient et plus particulièrement pour le confort lors du port de la digue (crampon) (91).
- **Isolation** : l'isolation est aussi un indispensable dans notre pratique et notamment en odontologie conservatrice, elle génère un gain de vision, de confort de travail, de tranquillité et de sécurité. Il est donc important de mettre en place un champ opératoire et plus précisément une digue épaisse si possible. En effet, elle permet une meilleure rétraction des tissus mous pour une meilleure visibilité des limites (91).

- **Nettoyage** : les préparations pour restaurations partielles débutent et sont dictées, si présence, par l'élimination d'une ancienne obturation défectueuse et par l'éviction des tissus irréversiblement altérés par la carie, par des fractures, par des abrasions physiques ou chimiques.

L'éviction de la totalité de la carie doit systématiquement être contrôlée à l'aide d'un révélateur de carie (91).

- **Analyse cavitaire** :

- Faut-il un recouvrement cuspidien ?

Bien que la perspective de préserver un maximum de tissus dentaires guide de nos jours le chirurgien-dentiste, il est convenu que pour chaque cas de préparation, ce dernier doit étudier les divers facteurs de risques et déterminer s'il convient ou non de recouvrir les parois résiduelles jugées problématiques. A cet effet, il n'y a pas de norme communément établie au niveau de l'épaisseur minimale occasionnant le recours ou pas à un recouvrement des cuspides. La décision finale repose avant tout sur une analyse multifactorielle d'ordre mécanique, fonctionnelle, biologique, voire esthétique, plutôt qu'un dimensionnel pré-établi (91).

Néanmoins, il est courant d'observer une quasi-absence de fracture pour une paroi résiduelle de 2 mm sur une dent pulpée et de 3 mm sur une dent déulpée. En dessous de cette épaisseur, la communauté scientifique admet un fort risque de fissure sous l'effet de la mastication pour les dents présentant moins de 2 mm en cervical et moins de 1 mm en occlusal. Par sécurité, ces dernières devront donc être abaissées et recouvertes, même si ce recouvrement va à l'encontre du principe d'économie tissulaire (87 ; 92 ; 93 ; 94). Cette disposition minimisera le risque de fracture irréversible à condition que le recouvrement de la cuspide présente *a minima* une épaisseur entre 1 et 1,5 mm, ceci indépendamment du matériau choisi (92).

En conclusion, le recouvrement cuspidien n'est pas automatique. Cependant, quand sa prescription est établie, il va assurément pérenniser le soin de la dent en optimisant la restauration (56).

- Faut-il réaliser une remontée de marche ?

La remontée de marche permet à la fois de préserver les tissus dentaires durs, mais aussi de simplifier la préparation et l'enregistrement des formes de contour des restaurations

partielles en cas de limites intra-sulculaires (96). Cette technique repose sur une approche opératoire de type « sandwich ouvert » à l'aide d'un matériau de restauration en technique directe. Mise en œuvre sur une faible étendue, généralement proximale, elle donne lieu à une préparation globalement moins délabrante avec une limite finale entièrement resituée en supra-gingival. Cette procédure préconise l'utilisation d'une résine composite associée à un adhésif chargé, afin d'optimiser dans le temps la résistance mécanique et la biodégradation de la dent traitée.

Cette technique de remontée de marche offre donc une excellente alternative à la gingivectomie ou à l'élongation coronaire chirurgicale. Néanmoins si à priori l'intérêt clinique semble en théorie relativement notable, le peu de recul post-opératoire et de retours scientifiques conduisent à la prudence et à la nuance. D'ailleurs, conduite sous champ opératoire strict avec utilisation de matrices afin de restaurer l'émergence cervicale, la remontée de marche donne certes d'excellents résultats, mais pas en termes de vieillissement du joint de collage, surtout au regard d'une adhésion directe pour restauration en céramique. Cet état de fait doit limiter son usage, d'autant plus que la région cervicale est un environnement difficile à contrôler et à maintenir dans un état sain (96 ; 97).

Dans le détail du mode opératoire, les cinq types de préparations présentent un tronc commun, néanmoins par souci de clarté l'ensemble de la procédure sera décrite pour chaque inlays-onlays dans son intégralité.

3.4.2 Préparations.

3.4.2.1 Préparation pour inlay, onlay et overlay.

Nous traiterons la préparation cavitaire pour inlay, onlay et overlay ensemble en raison de leurs principes architecturaux communs. Cependant il ne faudra pas oublier la différence majeure entre ces trois types de soins, à savoir le recouvrement cuspidien. Pour rappel, un inlay n'implique le recouvrement d'aucune cuspide, un onlay implique le recouvrement d'une ou de plusieurs cuspides, mais pas toutes, et un overlay implique le recouvrement de la totalité des cuspides. Les indications de ces restaurations partielles découlent principalement d'atteintes carieuses, traumatiques ou de la dépose d'une ancienne restauration volumineuse, comme un amalgame. Les cavités sont donc essentiellement dentinaires.

A la différence des couronnes, on comprend dès lors que les préparations d'inlay, d'onlay et d'overlay ne sont pas standardisées et qu'elles peuvent prendre des formes cliniques diverses et variées, en fonction de la situation. C'est surtout la nature du délabrement des surfaces dentaires qui va guider le praticien dans sa préparation. Cependant lors de cette dernière il faut préserver, si possible, les crêtes marginales et le pont d'émail qui constituent de véritables poutres de résistance reliant les cuspidés vestibulaires et linguales et qui s'opposent à la déflexion cuspidienne.

Elimination des tissus résiduels, fissures, cracks et mise en dépouille

Après nettoyage et analyse cavitaire, il conviendra :

- D'éliminer les tissus résiduels fragilisés, c'est-à-dire supprimer l'émail non soutenu,
- Eradiquer les parois dentaires inférieures à 2 mm impliquant souvent des cuspidés ce qui nécessitera alors un recouvrement cuspidien,
- Supprimer les fissures et les cracks (fêlures) qui pourraient être à l'origine de lésions carieuses secondaires ou de fracture du soin.

Contrairement aux anciennes restaurations scellées, il doit y avoir une mise en dépouille des parois de 6 à 10°, voire plus, tant que cela ne compromet pas la notion d'économie tissulaire (Figure 26). La dépouille permet l'insertion complète de la pièce prothétique, mais facilite aussi l'insertion et l'évacuation des excès de colle. La mise en dépouille se réalise soit mécaniquement à l'aide d'une fraise ou soit grâce à l'utilisation d'un substitut dentinaire (cf. partie 3.4.4).

Par voie de conséquence, il est donc logique d'avoir en fin de préparation une absence totale de contre-dépouilles (92 ; 102 ; 103).



Figure 26 : Mise en dépouille (92).

Situation des limites périphériques de préparation

En occlusal, il faut impérativement éviter que les points d'occlusion se situent au niveau de l'interface dent/restauration. Ils doivent se placer en dehors des limites de préparation, sinon la dent ou la pièce prothétique sont susceptibles de se fracturer, notamment lors de la mastication (Figure 27). Cet impératif exige donc une analyse minutieuse de l'occlusion et de l'environnement occlusal de la dent à soigner (102 ; 103).

En cervical, les limites de préparations doivent être idéalement positionnées en supra-gingivale, afin de faciliter la mise en place de la digue, la prise d'empreinte ou encore l'élimination, puis le contrôle des excès de colle. Lorsqu'une limite est trop profonde pour que la mise en place de la digue soit possible, il est préconisé d'utiliser des techniques de remontée de marche (104).

Enfin, afin d'améliorer la qualité de l'adhésion, les limites périphériques de préparation doivent, si possible, se situer dans l'émail (105).

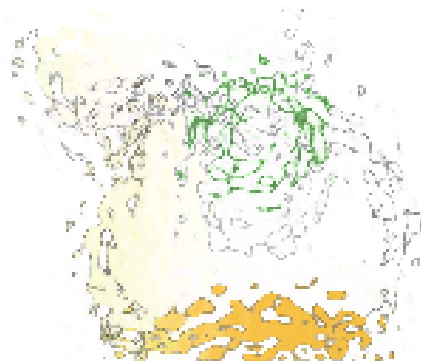


Figure 27 : Situation des limites en occlusal (92).

Forme des limites

Les limites cavo-superficielles doivent être nettes et orthogonales au regard de la surface dentaire, ceci afin d'éviter une finesse excessive des bords de la pièce prothétique, surtout si cette dernière est en céramique. La réalisation d'un biseau n'est pas nécessaire, voire même contre-indiquée.

Pour les limites périphériques, les Docteurs Ferraris, Federico et Veneziani proposent en deux-mille-dix-sept une classification des différentes limites de préparations pour onlay et overlay (106). Ces limites sont plutôt destinées à la réalisation d'onlay ou d'overlay, car à part en proximal, il n'y a

pas forcément de limite de préparation périphérique pour un inlay. On distingue donc trois types de limite (92 ; 96 ; 100) (Figure 28) :

- La préparation dite en « butt joint » (= limite horizontale stricte) :
 - Design : plat avec une légère inclinaison suivant le plan d'occlusion. C'est la préparation périphérique la moins invasive.
 - Indications : réduction occlusale visant à protéger la dent des différentes contraintes mécaniques (exemple : parafonctions) ; Fracture d'une cuspide dans le tiers occlusal ; Présence d'abrasions et/ou d'érosions occlusales.
- La préparation dite en « bevel » (= limite en biseau) :
 - Design : inclinaison de 45° ou plus, sur une longueur de 1 à 1,5 mm.
 - Indications : esthétique (meilleure intégration au niveau de la zone de transition dent/restauration) ; Augmentation de la surface d'émail améliorant l'adhésion ; Création de plus d'espace pour la restauration.
- La préparation dite en « shoulder » (= limite avec épaulement) :
 - Design : épaisseur d'environ 1 mm.
 - Indications : fracture ou perte de substance dans le tiers cervical nécessitant une optimisation de la morphologie de la cavité par des restaurations en techniques directes comme la remontée de marche ou le substitut dentinaire.



Figure 28 : Trois types de limites de préparation possible (92).

28. a Préparation « butt joint ».

28. b Préparation « bevel ».

28. c Préparation « shoulder ».

Points de contact

Il est essentiel que la préparation proximale ne se situe pas au niveau du point de contact, il faut impérativement qu'elle se trouve soit en dessous, soit au-dessus. De plus, il convient de favoriser une séparation proximale entre les dents adjacentes dès que possible. En effet, cela permet de faciliter l'empreinte, de séparer les dies sur le modèle de travail, d'améliorer l'ajustage cervical et d'aider à l'élimination des excès du matériau de collage (102 ; 103). De plus, l'espace entre le bord cervical de la dent préparée et le point de contact de la dent non préparée ne doit pas excéder 2 mm sous risque de fracture, surtout si la pièce prothétique est en céramique (91) (Figure 29).




Figure 29 : Espacement au niveau des points de contact (92).

Dimensions

D'une manière générale, les dimensions nécessaires sont (104 ; 107) (Figure 30) :

- Pour l'isthme ou les isthmes, supérieurs ou égaux à 1,5 mm de largeur, indépendamment de la nature du matériau de la restauration (céramique, composite ou composites hybride).
- Pour la boîte proximale, supérieure ou égale à 1 mm de largeur dans le sens mésio-distal pour n'engendrer aucune fragilité, ceci indépendamment du matériau utilisé.
- Pour la pièce prothétique (réduction globale),
 - quand il s'agit d'une restauration en céramique à faible résistance, comme les céramiques feldspathiques et les vitrocéramiques enrichies en leucite, elle doit être supérieure ou égale à 2 mm d'épaisseur.
 - quand il s'agit d'une restauration en composite, en composite hybride ou en vitrocéramique enrichie au disilicate de lithium, elle doit être supérieure ou égale à 1,5 mm d'épaisseur.

Une pièce prothétique dont l'épaisseur est hétérogène à différents endroits est intrinsèquement plus fragile en raison de la libération secondaire de contraintes internes liées au refroidissement post-frittage pour la céramique et à la polymérisation pour le composite. Ces contraintes initient potentiellement des microfissures (103).

Enfin, il est à noter qu'une épaisseur inférieure à 2 mm occasionne naturellement une plus grande fragilité pour les restaurations collées sur dentine (102).

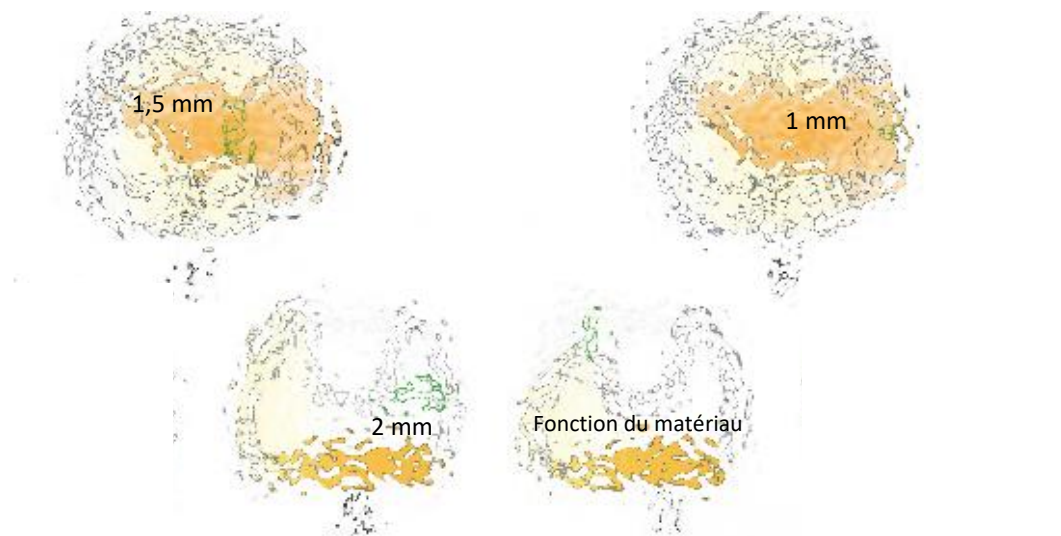


Figure 30 : Dimensions de préparations (92).

30. e Dimension isthme.

30. f Dimension boîte proximale.

30. h Dimension d'une paroi résiduelle.

30. i Dimension de réduction.

Pour illustrer nos propos, nous proposons ci-dessous le cas clinique suivant (Figure 31) :




Figure 31 : Cas clinique - Préparation d'un inlay, onlay et overlay (80).

31. 4a-b Réhabilitation du secteur 1. La 16 est dépulpée. Situation initiale.

31. c Le choix du recouvrement se fait en fonction des problématiques biomécaniques (rapport hauteur/largeur de chaque cuspidé, perte de substance cervicale, perte des crêtes marginales).

31. d La cuspidé V de 15 est englobée pour prévenir le développement de la fêlure méso-distale. La préparation préserve un maximum de tissu en cervical malgré une limite située en juxta-gingival pour des raisons esthétiques.

31. e Le temps du scellement dentinaire immédiat est aussi celui du composite sur 14. Il permet de combler les contre-dépouilles sur 15 et 16. Notez l'absence d'ancrage radiculaire sur 16.

31. f Le tissu cervical ici préservé est le garant de la pérennité des dents traitées.

31. g-h Assemblage au composite chauffé.

31. i Finitions.

31. j-k Situation finale.

3.4.2.2 Préparation pour table-top.

Dans le cadre de réhabilitations de denture usée, il est important de souligner le caractère novateur des restaurations à base de table-tops en raison de leur approche alignée sur les préceptes de l'odontologie moderne. D'ailleurs, en respect avec le gradient thérapeutique, le Table-top est sans aucun doute le soin le plus conservateur de la famille des inlays-onlays.

Généralement destiné à restaurer les pertes de substance occlusales par usure sous l'effet de lésions d'attrition ou encore de bruxisme, il restaure assurément les pertes de volumes et recouvre les parties altérées. Il peut aussi participer à l'augmentation de la D.V.O. dans le cas de réhabilitation globale, notamment dans secteur postérieur, participant par conséquent à la libération de l'espace dans le secteur antérieur. La restauration de type table-top est presque toujours additive et compensatrice, car l'espace entre le volume initial et le volume final est le plus souvent déjà existant (91).

De même que pour les inlays, onlays et overlays, il est important de conserver au maximum les crêtes existantes. En conservant l'architecture proximale de base, les crêtes continuent d'assumer leurs pleines fonctions aux contraintes mécaniques élevées. A distance de ces crêtes résiduelles, les restaurations ultra-fines prothétiques de type table-top sont alors préservées des fortes sollicitations mécaniques et ne subiront à terme qu'un phénomène de compression (13).

Elimination des tissus résiduels, fissures, cracks et mise en dépouille

La plupart des indications de préparation sont dues à de l'usure et non à des atteintes carieuses. De plus, la préparation est entièrement occlusale et amélaire. La préparation ne sera donc pas cavitaire, n'engendrant aucun besoin de mise en dépouille, contrairement aux restaurations partielles précédentes. Il n'y aura donc généralement pour ce type de préparation « pelliculaire » nullement besoin d'éliminer tissus résiduels, fissures ou cracks (99 ; 100).

Situation des limites périphériques de préparation

Comme pour les inlays, onlays et overlays, en occlusal, il faut impérativement éviter que les points d'occlusion se situent au niveau de l'interface dent/restauration. Ils doivent se placer en dehors des limites de préparation, sinon la dent ou la pièce prothétique sont susceptibles de se fracturer, notamment lors de la mastication. Cet impératif exige donc une analyse minutieuse de l'occlusion et l'environnement occlusal de la dent à soigner (102 ; 103).

Avec des limites amélaire, le table-top se verra améliorer la qualité de son adhésion (105).

Forme des limites

Pour préserver sur le long terme le joint de collage, les limites périphériques doivent se trouver à distance des impacts occlusaux. Ces limites seront réalisées sous forme de biseau, d'où la création d'un angle net cavo-superficiel de 90°. Cette trace nette permettra la pérennité du joint (99 ; 100).

Points de contact

Aucune gestion du point de contact n'est nécessaire sachant que la préparation est entièrement occlusale. Elle ne descendra jamais jusqu'au point de contact. Si c'était le cas, nous aurions à préparer un overlay et non un table-top (99 ; 100).

Dimensions

A la différence d'un overlay par exemple, on diminue sévèrement les épaisseurs de préparation pour un table-top. La réduction est de l'ordre 0,5 à 0,8 mm (91). A noter, qu'étant donné cette faible épaisseur, qu'on peut généralement réaliser la préparation sans pratiquer d'anesthésie locale au patient.

Au regard de ces préparations minimalistes, il est fortement conseillé d'utiliser un matériau qui peut être travaillé en faible épaisseur. Pour le table-top, nous conseillons donc l'utilisation d'une vitrocéramique de type eMax® ou un composite hybride de type Lava™ Ultimate (43 ; 46).

Dans le cadre de réhabilitation globale, le chirurgien-dentiste peut faire appel au préalable à un Mock-up, c'est une sorte de maquette de prévisualisation en résine. Cet artifice permet de prévisualiser le rendu prothétique final, tant au niveau esthétique, psychologique que fonctionnel (13).

Mais surtout, dans un second temps après validation globale du dentiste, ce même Mock-up est aussi utilisé comme guide dans le cadre de la préparation. A l'aide d'une fraise-boule et placé à l'horizontale de manière à bénéficier d'une butée d'enfoncement par l'intermédiaire de son mandrin, le chirurgien-dentiste réalise une réduction homothétique du Mock-up en place. Trois rainures d'une profondeur allant de 0,5 à 0,8 mm sont réalisées au travers de ce dernier. Elles impliquent le versant interne des cuspides vestibulaires, le versant interne des cuspides palatines et le sillon central (Figure 32). Procédant ainsi, le chirurgien-dentiste évitera toute sur-préparation mutilante de la table occlusale (91 ; 98 ; 99 ; 100).



Figure 32 : Table-top trois rainures (80).

Pour illustrer nos propos, nous proposons ci-dessous le cas clinique suivant (Figure 33) :



Figure 33 : Cas clinique - Réhabilitation globale table-tops mandibule (113).

3.4.2.3 Préparation pour veneerlay.

Le veneerlay est généralement destiné à restaurer les pertes de substance occlusales et vestibulaires des dents postérieures. Puisqu'en fait le veneerlay consiste en un overlay, dont la limite vestibulaire est décalée en supra/juxta-gingivale pour des raisons exclusivement esthétiques. Ces pertes sont issues de lésions d'usure dentaire plus délabrantes que pour les table-tops, comme par exemple des lésions érosives ou d'abfractions.

Il restaure assurément les pertes de volumes et recouvre les parties altérées. Il peut aussi participer à l'augmentation de la D.V.O. dans le cas de réhabilitation globale, notamment dans secteur postérieur, participant par conséquent à la libération de l'espace dans le secteur antérieur (91).

Les dents maxillaires sont souvent exposées lors d'un sourire crispé. Aussi, et au niveau des prémolaires en particulier, les préparations ne peuvent ignorer cette composante. C'est pour cela qu'il est aussi possible de réaliser des veneerlays qui ont pour objectif principal l'esthétique, afin que la limite cervicale de la préparation ne s'arrête pas au milieu de la face vestibulaire.

Au final, pour bien conceptualiser la méthode de préparation, il faut s'imaginer réaliser un overlay et une facette sur une même dent et donc reprendre les codes protocolaires de ces deux derniers (14 ; 100).

Elimination des tissus résiduels, fissures, cracks et mise en dépouille

Après nettoyage et analyse cavitaire, il conviendra :

- D'éliminer les tissus résiduels fragilisés, c'est-à-dire supprimer l'émail non soutenu,
- Eradiquer les parois dentaires inférieures à 2 mm impliquant souvent des cuspidés ce qui nécessitera alors un recouvrement cuspidien,
- Supprimer les fissures et les cracks (fêlures) qui pourrait être à l'origine de lésions carieuses secondaires ou de fracture du soin.

Contrairement aux anciennes restaurations scellées, il doit y avoir une mise en dépouille des parois de 6 à 10°, voire plus, tant que cela ne compromet pas la notion d'économie tissulaire. La dépouille permet l'insertion complète de la pièce prothétique, mais facilite aussi l'insertion et l'évacuation des excès de colle. La mise en dépouille se réalise soit mécaniquement à l'aide d'une fraise ou soit grâce à l'utilisation d'un substitut dentinaire (cf. partie 3.4.4).

Par voie de conséquence, il est donc logique d'avoir en fin de préparation une absence totale de contre-dépouilles (92 ; 102 ; 103).

Situation des limites périphériques de préparation

En occlusal, il faut impérativement éviter que les points d'occlusion se situent au niveau de l'interface dent/restauration. Ils doivent se placer en dehors des limites de préparation, sinon la dent ou la pièce prothétique sont susceptibles de se fracturer, notamment lors de la mastication. Cet impératif exige donc une analyse minutieuse de l'occlusion et l'environnement occlusal de la dent à soigner (102 ; 103).

En cervical, les limites de préparation doivent être idéalement positionnées en supra-gingivale, afin de faciliter la mise en place de la digue, la prise d'empreinte ou encore l'élimination, puis le

contrôle des excès de colle. Lorsqu'une limite est trop profonde pour que la mise en place de la digue soit possible, il est préconisé d'utiliser des techniques de remontée de marche (104).

En vestibulaire, la limite des préparations doit être idéalement positionnée en supra, voire juxta-gingivale afin de favoriser l'esthétique.

Enfin, afin d'améliorer la qualité de l'adhésion, les limites périphériques de préparation occlusale doivent, si possible, se situer dans l'émail (105).

Forme des limites

Pour les limites périphériques, les Docteurs Ferraris, Frederico et Veneziani proposent en deux-mille-dix-sept une classification des différentes limites de préparations pour onlay et overlay (106). Ces limites sont plutôt destinées à la réalisation d'onlay ou d'overlay, car à part en proximal, il n'y a pas forcément de limite de préparation périphérique pour un inlay. On distingue donc trois types de limite (92 ; 96 ; 100) :

- La préparation dite en « butt joint » (= limite horizontale stricte) :
 - Design : plat avec une légère inclinaison suivant le plan d'occlusion. C'est la préparation périphérique la moins invasive.
 - Indications : réduction occlusale visant à protéger la dent des différentes contraintes mécaniques (exemple : parafonctions) ; Fracture d'une cuspide dans le tiers occlusal ; Présence d'abrasions et/ou d'érosions occlusales.
- La préparation dite en « bevel » (= limite en biseau) :
 - Design : inclinaison de 45° ou plus, sur une longueur de 1 à 1,5 mm.
 - Indications : esthétique (meilleure intégration au niveau de la zone de transition dent/restauration) ; Augmentation de la surface d'émail améliorant l'adhéion ; Création de plus d'espace pour la restauration.
- La préparation dite en « shoulder » (= limite avec épaulement) :
 - Design : épaisseur d'environ 1 mm.
 - Indications : fracture ou perte de substance dans le tiers cervical nécessitant une optimisation de la morphologie de la cavité par des restaurations en techniques directes comme la remontée de marche ou le substitut dentinaire.

Pour un veneerlay, il est plus commun de réaliser une limite périphérique de type « butt joint » car se sont souvent des préparations « minimalistes ». Cependant, tout dépend de la situation clinique et de l'état de délabrement de la dent traitée.

Pour la limite vestibulaire, il conviendra de réaliser un congé quart de rond ou quart d'ellipse, même s'ils sont inutilement consommateurs de tissus et assez longs à réaliser précisément. Avec les matériaux de type vitrocéramiques en disilicate de lithium ou composites hybrides, une finition biseautée entre 30 et 45 degrés est recommandée.

Points de contact

Il est assez rare pour une préparation de type veneerlay de descendre jusqu'au point de contact. Cependant, le cas échéant, il est essentiel que la préparation proximale ne se situe pas au niveau du point de contact, il faut impérativement qu'elle se trouve soit en dessous, soit au-dessus. De plus, il convient de favoriser une séparation proximale entre les dents adjacentes dès que possible. En effet, cela permet de faciliter l'empreinte, de séparer les dies sur le modèle de travail, d'améliorer l'ajustage cervical et d'aider à l'élimination des excès du matériau de collage (102 ; 103). De plus, l'espace entre le bord cervical de la dent préparée et le point de contact de la dent non préparée ne doit pas excéder 2 mm sous risque de fracture, surtout si la pièce prothétique est en céramique (91).

Dimensions

De manière générale, les dimensions préconisées sont (104 ; 107) :

- Pour la face occlusale, mais également pour la pièce prothétique, d'une épaisseur supérieure ou égale de 1,5 mm.
- Pour la face vestibulaire, d'une épaisseur de préparation type facette d'environ 0,6 mm.

Au regard de ces préparations minimalistes, il est fortement conseillé d'utiliser un matériau qui peut être travaillé en faible épaisseur. Pour le table-top, nous conseillons donc l'utilisation d'une vitrocéramique de type eMax® ou un composite hybride de type Lava™ Ultimate (43 ; 46).

Pour illustrer nos propos, nous proposons ci-dessous le cas clinique suivant (Figure 34) :

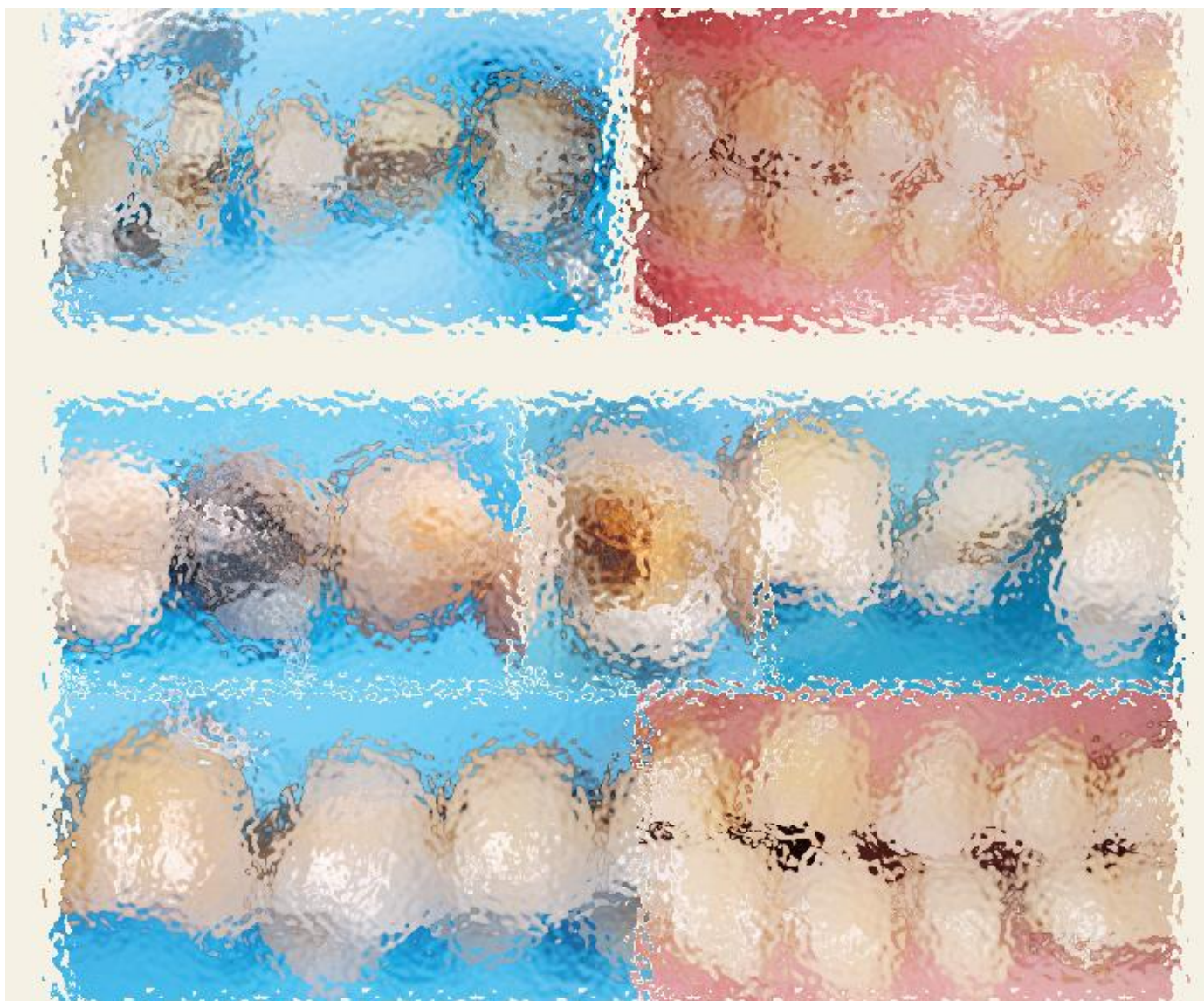

Figure 34 : Cas clinique - Préparation d'un veneerlay (80).

34. 7a-b Du seul point de vue esthétique, situer les limites en juxta-gingival permet une intégration esthétique plus aisée. Ces préparations, de type veneerlay, peuvent présenter un attrait au niveau des prémolaires.

34. 8a-f Une situation au tiers cervical rassemble plusieurs avantages. Du point de vue biomécanique, c'est l'option idéale car elle maintient un important ferrule amélaire. Ici, malgré la présence de trois parois résiduelles, la fissure de la paroi mésiale, le rapport hauteur/largeur des parois supérieur à 1 et l'occlusion traumatisante (bruxisme excentré) nous ont conduits à un recouvrement cuspidien complet. Du point de vue du collage ensuite, l'émail résiduel garantit une force d'adhésion et une étanchéité optimale. Malgré le risque inhérent à ce type de situation clinique, l'option choisie est pour nous de très loin la plus sûre, car moins mutilante et développant un bras de levier nettement plus faible. Du point de vue clinique enfin, la réalisation est aisée, et le résultat esthétique est le plus souvent acceptable (cependant jamais parfait).

3.4.3 Hybridation ou I.D.S. : *Immediate Dentin Sealing*.

3.4.3.1 Concept.

L'hybridation est une opération d'adhésion. C'est une étape-clé lors de la réalisation d'une restauration en technique directe, mais aussi dans le cadre d'une restauration partielle. En effet, depuis les années deux-mille, l'hybridation est une procédure établie à mettre en œuvre sur une dentine fraîchement préparée juste après préparation.

Cette hybridation dentinaire se caractérise par un scellement de la dentine immédiatement après préparation de la dent et avant la réalisation de l'empreinte, car à ce moment la dentine fraîchement coupée est « propre ». Dans ces conditions opératoires, le scellement dentinaire est optimal et quasi-immédiat, on parle alors d'Immediate Dentin Sealing (I.D.S.) (81).

Plus dans le détail, l'hybridation c'est la formation d'une couche hybride entre un adhésif et la surface de collagène dentinaire déminéralisée. Conceptuellement, c'est une zone d'interpénétration de réseaux, entre le réseau structurel de collagène de la dentine et le réseau additionnel de polymères du système adhésif (7).

L'hybridation exige le recours systématique à un complexe adhésif photopolymérisable. Les adhésifs à mordantage préalable de type M.R., notamment catalogués M.R.3., c'est-à-dire à trois étapes comme l'Optibond FL® de Kerr (Figure 35) sont fortement préconisés pour l'hybridation dentinaire immédiate, car ils sont plus performants en termes d'adhésions à la dentine et plus étanches comparativement aux systèmes auto-mordançant (82 ; 83).



Figure 35 : Optibond FL® de Kerr (89).

3.4.3.2 Intérêts et limites de l'I.D.S.

Correctement réalisé avec un bon respect du temps opératoire, l'hybridation permet de minimiser les échecs d'adhésion de la pièce prothétique. En effet, l'interpénétration des monomères de collage avec les fibres de collagènes au sein de la couche hybride va considérablement augmenter/accroître les valeurs d'adhérence, mais des propriétés synergiques vont aussi en résulter, notamment d'ordre mécanique et biologique avec toutefois quelques réserves :

- une adhésion maximisée : de base, la couche hybride assure une excellente adhésion avec l'interpénétration des monomères de collage avec les fibres de collagène, mais intrinsèquement les forces d'adhérence sur une dentine, qui vient juste d'être coupée, décuplent, d'où l'importance du timing et la notion d'« Immédiat » de l'I.D.S. (82). En effet, il est prouvé que la dentine fraîchement préparée est plus adaptée au collage (environ trois fois plus adhérente), car les tubules sont alors entrouverts et donc propices à une infiltration résineuse. Néanmoins, tant que l'adhésif n'est pas polymérisé, la couche hybride n'est pas solidifiée. Elle reste fragile et très sensible (84 ; 85 ; 86).
- une stabilisation accrue : l'I.D.S. assure un risque moindre d'effondrement du réseau collagénique en raison des forces de pression exercées lors du collage d'une restauration partielle indirecte (84).
- une polymérisation améliorée : l'hybridation assure une dissipation du stress de polymérisation de l'adhésif et une meilleure maturation de la couche hybride (84).
- une protection biologique renforcée : grâce à l'hybridation, la pulpe à peine agressée est aussitôt protégée par une barrière imperméable qui garantit aussi l'étanchéité de la restauration associée. En effet, lors de l'I.D.S., l'application d'une couche de résine protège le complexe dentino-pulpaire en étanchéifiant la surface de dentine exposée, par obturation des canalicules dentinaires ouverts lors de la préparation. De fait, le complexe dentino-pulpaire se retrouve isolé du biotope extérieur et cela empêche une éventuelle contamination bactérienne de la pulpe et prévient l'inflammation pulpaire (86).
- une sensibilité moindre : l'hybridation diminue fortement les sensibilités post-opératoires de la pose de restauration partielle et occasionne un collage souvent sans anesthésie préalable (85).

Outre des conditions *sine qua non* cliniques à respecter, nous notons dans l'absolu trois limites de l'I.D.S. :

- Première réserve : à long terme, assujettie naturellement à la dégradation protéique, l'hybridation va irrémédiablement s'altérer. Aussi, on préconise des traitements et processus préalables, notamment ceux à base de chlorhexidine, pour lutter contre ce risque de vieillissement (83).
- Seconde réserve : L'efficacité de l'I.D.S. est étroitement liée à la qualité de son exécution. Une mauvaise adhésion pourrait engendrer une contamination bactérienne ou un collapsus des fibres de collagène. Pour pallier ces résultantes, l'hybridation doit être réalisée immédiatement après débridement et taille, et nécessairement avant la prise d'empreinte. L'I.D.S. doit être réalisée sous digue, occasionnellement avec un système de matriçage (87).
- Troisième réserve : L'I.D.S. doit être réalisée uniquement sur la dentine et non sur l'émail, aussi les traces et débordements d'adhésif sur l'émail doivent être systématiquement éradiqués avant l'empreinte (88).

3.4.3.3 Protocole.

Ce tableau (Tableau 6) détaille étape par étape (1 à 10) la procédure de réalisation de l'I.D.S. :

Etape	Procédure clinique pour l'Immediate Dentin Sealing(IDS):
1	Préparation cavitaire avec fraise diamantée et/ou tungstène Aéroabrasion si possible
2	Nettoyage et désinfection avec une microbrush et chlorhexidine à 0,2 %
3	Choix d'un adhésif en 3 étapes M&R3 (exemples : Optibond FL, Scotchbond MP, AllBond 2, Syntac Classic) ou éventuellement d'un adhésif universel (exemples : Clearfil Universal Bond Quick, G-Premio-Bond)
4	Mordançage à l'acide orthophosphorique 35 % (15 secondes)
5	Application du primer d'adhésion (5 secondes)
6	Imprégnation de l'adhésif (10 secondes)
7	Photopolymérisation (20 secondes)
8	Ajout d'une fine couche de composite fluide pour régulariser la surface et combler des petites contre-dépouilles, si nécessaire + polymérisation (20 secondes)
9	Application d'un gel glycérine + photopolymérisation de 10 secondes pour parfaire la polymérisation de surface
10	Reprendre la finition de la préparation des bords amélaire pour éliminer les excès et disposer d'un contour d'émail naturel pour le futur collage de la restauration
11	Prendre l'empreinte
12	Temporisation : isoler avec beaucoup de gel glycérine au moment de la confection de la restauration provisoire pour éviter le collage du matériau temporaire/IDS

Tableau 6 : Protocole de l'I.D.S. étape par étape (80).

Afin de mieux comprendre le protocole et d'illustrer nos propos, ci-dessous un exemple de cas clinique présentant la réalisation du protocole d'hybridation (Figure 36) :




Figure 36 : Réalisation du protocole d'I.D.S. (80).

7. La 46 présente une lésion carieuse associée à une dysplasie amélaire (MHI).

8. Après curetage des tissus pathologiques, la dentine est largement exposée et une hybridation de la surface est indiquée avant la réalisation d'une restauration indirecte. La surface amélo-dentinaire est nettoyée par aéroabrasion (Prep K1 EMS).

9. Mordançage dentinaire à l'acide orthophosphorique à 35% pendant 15 secondes.

10. Décontamination de la surface dentinaire avec de la chlorhexidine à 0,2% puis application directe du primer (système M&R3 Optibond FL Kerr). Appliquer pendant 5 secondes.

11. Application de l'adhésif chargé (Optibond FL Kerr). Imprégner la dentine pendant 10 secondes.

12. Polymérisation pendant 20 secondes. A ce stade, si nécessaire, la cavité peut être régularisée par du composite pour combler des contre-dépouilles et compenser une partie du volume dentinaire perdu.

13. Application de glycérine pour isoler la surface de l'oxygène ambiant et nouvelle polymérisation pendant 10 secondes.

14. Obtention de la couche hybride qui permet d'étanchéfier le complexe dentino-pulpaire et de le rendre imperméable aux particules et manœuvres iatrogènes du traitement à suivre. C'est l'immediat Dentin Sealing (IDS).

3.4.4 Substitut dentinaire.

Pour préserver et conserver des parois résiduelles trop fragilisées ou d'épaisseurs insuffisantes, on peut de temps à autre avoir recours à des techniques communément appelées « Build-up » ou « substitut dentinaire ». Ces techniques soutiennent des pans d'émail fragiles, comblent les zones de contre-dépouilles, optimisent la géométrie cavitaire, harmonisent l'épaisseur du matériau et enfin améliorent l'adaptation de la pièce prothétique. Par ailleurs, plus la proximité pulpaire est importante, plus la reconstitution du noyau dentinaire par un substrat dentinaire semble nécessaire, voire essentielle (91).

De plus, l'avènement ces dernières années de nouveaux matériaux de type biomimétiques, biocompatibles, voire bioactifs boostent la mise en œuvre de ces substituts dentinaires, qui reprennent alors les propriétés de la dentine, tout en assurant pleinement l'étanchéité du complexe dentino-pulpaire. Car au travers d'un substitut dentinaire, on souhaite aussi restituer des caractéristiques biomécaniques similaires à celles de la dent naturelle, œuvrer avec un biomatériau aux propriétés se rapprochant de la dentine et générer une meilleure répartition du stress sur les structures dentaires. Pour cela, on peut réaliser des substituts dentinaires à partir des matériaux suivants :

- Ciment de Verre Ionomère (C.V.I.)
- Ciment de Verre Ionomère Modifié par Adjonction de Résine (C.V.I.M.A.R.)
- Ciments silicates tricalciques (M.T.A., Biodentine®)
- Résines composites, et plus particulièrement les flows

On peut réaliser un substitut dentinaire en début de préparation, mais il est plus fréquent que le praticien le réalise en fin de préparation. C'est surtout un acte réalisé sur les préparations cavitaires de type inlay ou onlay, car la notion d'économie tissulaire nous « force » à combler les contre-dépouilles avec un matériau de restauration en technique directe et non à les éliminer mécaniquement (97).

3.4.5 Finitions.

Les finitions des préparations pour restaurations partielles cherchent à adoucir l'ensemble des angles et des transitions pour diminuer le stress mécanique au sein de la restauration, en augmentant la résistance à la fracture. Ceci est d'autant plus vrai pour les matériaux en céramique de nature plus « fragiles » (107 ; 111 ; 112).

Si la préparation est cavitaire, les angles internes entre le plancher et les parois axiales doivent être eux aussi arrondis (Figure 37). Enfin, il conviendra de réaliser un polissage en fin de préparation au niveau des limites et de l'intrados de la dent, afin que les surfaces dentaires soient les plus régulières possibles dans le but de faciliter l'empreinte (102 ; 103).

Lors de la procédure d'I.D.S., une fine couche de résine inhibée par l'oxygène de l'air demeure en surface de la préparation. Cette dernière peut présenter une épaisseur allant jusqu'à 40 microns et occasionner une interaction avec le matériau à empreinte. Il est donc nécessaire de l'éliminer en polissant la préparation.

Un autre point important est la finition des marges amélaire. Il faut éviter qu'elles ne soient recouvertes d'un excès d'adhésif ou de composite dû à l'I.D.S. et/ou le substitut dentinaire. Pour cela, elles doivent être soigneusement repolies, tout en évitant d'exposer à nouveau de la dentine (109 ; 110).



Figure 37 : Angles internes arrondis (92).

Conclusion.

L'ère de la dentisterie adhésive est en plein essor, elle s'insère dans les concepts d'une dentisterie minimalement invasive et avant tout conservatrice. La nécessité de créer des pièces prothétiques partielles permettant de reconstituer l'organe dentaire sans en délabrer davantage la structure semble s'imposer à l'ensemble des praticiens, afin de respecter les principes du gradient thérapeutique.

Nous sommes donc à un tournant de l'odontologie, car ces nouvelles formes de préparation nécessitent une réelle remise en question du praticien face à chaque cas clinique, une remise en question légitimée d'une part par l'absence de consensus établi au sein de la littérature et d'autre part par l'absence de « gold standard » comme pour les préparations corono-périphériques.

Au cas par cas, c'est le délabrement ou non de la dent à préparer qui doit guider le chirurgien-dentiste et orienter les stratégies et paramètres qui lui permettront de réaliser des préparations de façon la plus réfléchie possible. D'ailleurs, demain, une fois quelques standards de préparation définis et vulgarisés, il ne faudra néanmoins pas tomber dans l'application à l'aveugle d'un protocole strict encore non écrit.

D'ailleurs, il n'existe pas de produit unique et idéal qui pourrait s'adapter à toutes les situations cliniques. Les protocoles cliniques que nous avons énoncés et systématisés doivent être soumis à l'appréciation et au jugement du praticien. Les manipulations sont toujours opérateur-dépendantes et ont un rôle presque aussi important que les performances intrinsèques des matériaux. De plus, les préparations pour restaurations partielles postérieures collées continuent d'évoluer avec l'avènement de la dentisterie adhésive et l'amélioration des propriétés des matériaux céramiques, composites et composites hybrides. La remise en question de nos acquis est actuellement perpétuelle.

Aussi, afin d'assurer le succès de cette thérapeutique sur le long terme, le chirurgien-dentiste doit connaître l'ensemble des règles qui régissent les nouveaux designs de préparation et suivre leurs évolutions. La remise en cause sera permanente.

Liste des figures

Figure 1 : Inlay.	6
Figure 2 : Onlay.	7
Figure 3 : Overlay.	7
Figure 4 : Table-top.	8
Figure 5 : Veneerlay.	9
Figure 6 : Inlay, Onlay, Overlay, Table-top et Veneerlay.	10
Figure 7 : Codification C.C.A.M. des inlays et des onlays.	11
Figure 8 : Microphotographie d'une céramique au microscope électronique à balayage.	13
Figure 9 : Synthèse de l'équilibre des propriétés.	13
Figure 10 : Microstructures des trois catégories de céramique.	14
Figure 11 : Visualisation de lingotins de céramique.	17
Figure 12 : Représentation schématique des céramiques en fonctions de la phase cristalline.	17
Figure 13 : Céramique polycristalline.	18
Figure 14 : Evolution des propriétés des céramiques selon l'importance de la phase cristalline	20
Figure 15 : Présentation schématique d'un composite.	22
Figure 16 : Evolution des composites.	23
Figure 17 : SR Nexco® Flask, moufle dédié à la technique de pressée.	26
Figure 18 : Bloc Vita Enamic® de chez vita™.	30
Figure 19 : Bloc Lava Ultimate® de chez 3M™.	30
Figure 20 : Bloc Cerasmart® de chez GC™.	31
Figure 21 : Gradient thérapeutique selon Tirlet & Attal 2009.	36
Figure 22 : Gradient thérapeutique au sein des restaurations partielles postérieurs.	37
Figure 23 : Coffret Komet® pour inlay et onlay.	47
Figure 24 : Coffret Komet® pour overlay du Dr. Gil Tirlet.	47
Figure 25 : Coffret Komet® pour table-top et veneerlay du Dr.Olivier Etienne.	48
Figure 26 : Mise en dépouille.	51
Figure 27 : Situation des limites en occlusal.	52
Figure 28 : Trois types de limites de préparation possible.	53
Figure 29 : Espacement au niveau des points de contact.	54
Figure 30 : Dimensions préparation.	55
Figure 31 : Cas clinique - Préparation d'un inlay, onlay et overlay.	56

Figure 32 : Table-top trois rainures.	59
Figure 33 : Cas clinique - Réhabilitation globale table-tops mandibule.	59
Figure 34 : Cas clinique - Préparation d'un veneerlay.	63
Figure 35 : Optibond FL® de Kerr.	64
Figure 36 : Réalisation du protocole d'I.D.S.	68
Figure 37 : Angles internes arrondis.	70

Liste des tableaux

Tableau 1 : Préconisation des céramiques pour la réalisation d'inlays-onlays.	21
Tableau 2 : Intérêts et limites thérapeutiques en fonction de la restauration partielle	40
Tableau 3 : Avantages et inconvénients des céramiques.	44
Tableau 4 : Avantages et inconvénients des composites.	45
Tableau 5 : Avantages et inconvénients des composites hybrides.	46
Tableau 6 : Protocole de l'I.D.S. étape par étape.	67

Bibliographie

- (1) Collège national des enseignants en odontologie conservatrice et endodontie. Dictionnaire francophone des termes d'odontologie conservatrice endodontie & odontologie restauratrice. Paris, France: Espace ID; 2010. 112 p.
- (2) Dahan L, Raux F. Pourquoi et quand faire un inlay-onlay ?. Inf Dent. oct 2010; (34) : 19-26.
- (3) Palacci R. Les " table tops " : un nouvel outil dans le traitement de l'usure. [Thèse d'exercice] [Marseille] : Université Aix-Marseille. Faculté d'odontologie ; 2018.
- (4) Marniquet S, Tirlet G. No-Post, No-crown formes de préparation contemporaine pour les restaurations adhésives II. Secteur postérieur. Inf Dent. mai 2017;99(20):16-25.
- (5) CCAM. Classification Commune des Actes Médicaux [Internet]. [cité 9 nov 2022]. Disponible sur: <https://www.ameli.fr/accueil-de-la-ccam/trouver-un-acte/rechercher-un-acte.php>.
- (6) AMELI (Assurance maladie en ligne). Convention nationale des chirurgiens-dentistes 2018-2023 [Internet]. [cité 9 nov 2022]. Disponible sur: <https://www.ameli.fr/chirurgien-dentiste/textes-referance/convention/convention-nationale-2018-2023>.
- (7) Etienne O, Anckenmann L. Restaurations esthétiques en céramique collée. Malakoff, France: Editions CdP; 2017. 368 p.
- (8) Andre C. Les restaurations partielles postérieures : indications de préparation et de réalisation [Thèse d'exercice]. [Nice, France] : Université Nice-Sophia Antipolis. Faculté de chirurgie dentaire; 2016.
- (9) Aboudharam G, Laurent M. Evolution et indications des reconstitutions corono-radicaire indirecte. Cah prothèse, 2001, 116 : 61-70.
- (10) Bouillaguet PS. Spécificité des Biomatériaux inlays-onlays adhésifs : pourquoi ? comment ?. Journal de la SOP. sept 2010; 1:25-33.
- (11) Toledano C. L'overlay : le successeur de la couronne périphérique. Inf Dent. oct 2016; (35): 22-29.
- (12) Palacci R. Les " table tops " : un nouvel outil dans le traitement de l'usure. [Thèse d'exercice]. [Marseille, France]: Université Aix Marseille. Faculté dentaire; 2018.
- (13) Koubi S, Gürel G, Margossian P, Massihi R, Tassery H. Nouvelles perspectives dans le traitement de l'usure : les « Table Tops ». Réal Clin. déc. 2013 ; 24 (4) : 319-330.
- (14) Ona M, Watanabe C, Igarashi Y, Wakabayashi N Influence of preparation design on failure risks of ceramic inlays: a finite element analysis. J Adhes Dent. Aou 2011; 13(4):367-73.

- (15) Larousse. Définitions : céramique - Dictionnaire de français Larousse [Internet]. [cité 9 nov 2022]. Disponible sur: <https://www.larousse.fr/dictionnaires/francais/c%C3%A9ramique/14203>.
- (16) Burdairon G. Abrégé de biomatériaux dentaires. Paris, France: Elsevier Masson; 1989. 306 p.
- (17) Poyet Augustin. Approche biomécanique dans le choix des céramiques pour les reconstitutions unitaires collées. [Thèse d'exercice]. [Nantes, France]: Université Nantes: Faculté dentaire; 2022.
- (18) Dejou J. Les céramiques, Société Francophone de Biomateriaux Dentaires. [Document procuré en 2009-2010 par la société francophone de biomateriaux dentaires, 1 rue Maurice Arnoux, 75000 PARIS].
- (19) Carrère A. Apport des blocs de céramique hybride Enamic® Vita™ dans une réhabilitation totale chez un bruxomane sévère : présentation d'un cas clinique : Présentation d'un cas clinique. [Thèse d'exercice]. [Bordeaux, France]: Université de Bordeaux: Faculté dentaire; 2016.
- (20) Denry I, Holloway JA. Ceramics for Dental Applications : A Review. *Materials* 2010 3(1), 351-368.
- (21) Kelly JR. Dental ceramics: current thinking and trends. *Dent Clin North Am.* 2004 avr;48(2):viii, 513-30.
- (22) Marniquet S, Attal J, Tapie L, Fron Chabouis H. Les matériaux usinables en dentisterie restauratrice et en prothèse fixée guide pratique synthétique. *Inf Dent.* 2014;96(20):59-64.
- (23) Sadoun M. Céramiques dentaires: matériau céramique et procédé de mise en forme. *Tech Dent* 2000 ; 165:13-17
- (24) Denry I. How and when does fabrication damage adversely affect the clinical performance of ceramic restorations? *Dent Mater.* Jan 2013;29(1):85-96
- (25) Beier US, Kapferer I, Burtscher D, Dumfahrt H. Performance clinique des facettes stratifiées de porcelaine jusqu'à 20 ans. *Int J Prosthodont.* jan-Fév 2012 ;25(1) :79-85.
- (26) Giordano R, McLaren EA. Ceramics Overview: Classification by Microstructure and Processing Methods. *Compend Contin Educ Dent.* déc 2010;31(9):682-97.
- (27) The Dentalist. La Révolution céramique [Internet]. [cité 20 dec 2022]. Disponible sur: <http://thedentalist.fr/la-revolution-ceramique/>.
- (28) Larousse. Définitions : composite - Dictionnaire de français Larousse [Internet]. [cité 9 nov 2022]. Disponible sur: <https://www.larousse.fr/dictionnaires/francais/composite/17749>
- (29) Pallesen U, Quist V. Composite resin fillings and inlays. An 11-year evaluation. *Clin Oral investig.* juin 2003; 7(2) : 71-79.
- (30) Koubi S, Aboudharam G, Brouillet J. Inlays/onlays en résine composite : évolution des concepts. *EMC – Odontologie.* Janv 2006 ; 23-136_A_10.

- (31) Grégoire G, Elfersi S. Obturation : inlays composites. EMC- Odontologie. janv 1991 ; 23-135-K_10.
- (32) Lasfargues J. Les résines composites : Applications en dentisterie restauratrice. Paris, France : SNPMD; 2007. 132p.
- (33) Fron Chabouis H, Smail Faugeron V, Attal JP. Clinical efficacy of composite versus ceramic inlays and onlays: a systematic review. Dent Mater. déc 2013 ; 29(12) :1209-18.
- (34) Goldberg M. In vitro and in vivo studies on the toxicity of dental resin components: a review. Clin Oral Investig. mar 2008;12(1):1-8.
- (35) Goldberg M, Dimitrova-Nakov S, Schmalz G. BPA from dental resinmaterial: where are we going with restorative and preventivedentalbiomaterials? Clin Oral Investig. mar 2014;18(2):347-9.
- (36) Ferracane JL, Mitchem JC, Condon JR, Todd R. Wear and marginal breakdown of composites with various degrees of cure. J Dent Res. août 1997;76(8):1508-16.
- (37) Wilson MA, Norman RD. An investigation into the incidence of voids in indirect composite inlays formed using different packing techniques. J Dent. oct 1991;19(5):296-300.
- (38) Pfeifer CS. Polymer-Based Direct Filling Materials. Dent Clin North Am. Oct 2017;61(4):733-50.
- (39) Sabbagh J, Hajj M, Feghali M, Mansour H. Les composites en monocouche ou bulk fill partie 1. Biomateriaux Clin. sept 2016;2 : 37-43.
- (40) Richard A. Les céramiques hybrides : mythe ou réalité ? Réal Clin. sept 2020;31(3):218-228
- (41) Kurbad A, Kurbad S. Un nouveau matériau hybride pour les restaurations mini-invasives en usage clinique. Int J Comput Dent. janv 2013;16(1):69-79.
- (42) Decerle N, Turpin Y-L, Desa C, Hennequin M. Le point sur la stratification esthétique des composites. Actualités Odonto-Stomatologiques. déc 2011;(256):341-52.
- (43) LavaTM Ultimate CAD/CAM Restorative from 3M ESPE [Internet]. [cité le 2015 Nov 9]. Disponible sur : http://www.3m.com/3M/en_US/Dental/Products/Lava-Ultimate/
- (44) Vita. Vita Enamic, Le concept [Internet]. [cité 11 avr 2014]. Disponible sur: <http://www.dentallgroup.eu/medias/ENAMIC-concept.pdf>.
- (45) Peampring C. Restorative management using hybrid ceramic of a patient with severe tooth erosion from swimming: a clinical report. J Adv Prosthodont. 2014 Oct;6(5):423–6.
- (46) Swain M, Mörmann W. Le matériau CFAO du futur. Dental Visionnist. Janv 2013 ;1 : 1-20.
- (47) Belser U. Changement de paradigmes en prothèse conjointe. Réal Clin. 2010;21(2):79-85.
- (48) Magne P. « It should not be about aesthetics but tooth-conserving dentistry ». Interview by Ruth Doherty. Br Dent J. 2012;213(4):189-191.

- (49) Lasfargues J, Kaleka R, Louis J. Le concept SiSta : un nouveau guide thérapeutique en cariologie. Réal. Clin. mars 2000 ; 11 (1) : 103-122.
- (50) Larousse. Définitions : biomimétisme - Dictionnaire de français Larousse [Internet]. [cité 10 nov 2022]. Disponible sur: <https://www.larousse.fr/dictionnaires/francais/biomim%C3%A9tisme/10911021>
- (51) Magne P, Belser U. Restaurations adhésives en céramique sur dents antérieures : approche biomimétique. Paris, France : Quintessence international; 2003. 405 p.
- (52) Bazos P, Magne P. Bio-Emulation: biomimetically emulating nature utilizing a histo-anatomic approach; structural analysis. Eur J Esthet Dent. 2011;6(1):8-19.
- (53) Mayer N. Biomimétisme Futura [Internet]. [cité 20 dec 2022]. Disponible sur: <https://www.futura-sciences.com/sciences/definitions/physique-biomimetisme-14960/>.
- (54) Simon J, Tirlet G, Attal J-P. Evaluation de la demande esthétique. Inf Dent janv 2008;86(31):1677–1682.
- (55) Tirlet G, Attal J. Le gradient thérapeutique un concept médical pour les traitements esthétiques. Inf Dent. nov 2009;41/42:2561-2568.
- (56) Tirlet G, Bazos P. La « Biomimétique » : un concept contemporain au cœur de la dentisterie adhésive. Réal Clin. oct 2013; 24(4): 331-343.
- (57) Dietschi D, Spreafico R. Restaurations esthétiques collées composite et céramiques dans les traitements esthétiques des dents postérieures. Bordeaux, France: Quintessence Internationale; 1997. 215 p.
- (58) Dietschi D, Scampa U, Campanile G, Holtz J. In vitro evaluation of marginal adaptation and seal of two posterior composite restoration systems in relation with location and thickness of cervical enamel. Quintessence Int 1995; 26: 127-138.
- (59) Rocca GT, Krejci I. Bonded indirect restorations for posterior teeth: from cavity preparation to provisionalization. Quintessence Int. mai 2007; 38: 371-9.
- (60) Spreafico R. Composite resin rehabilitation of eroded dentition in a bulimic patient: a case report. Eur J Esthet Dent mai 2010; 5:28- 48.
- (61) Veneziani M. Adhesive restorations in the posterior area with subgingival cervical margins: new classification and differential treatment approach. Eur J Esthet Dent 2010; 5 (1):50-76.
- (62) Abduo J, Sambrook RJ. Longevity of ceramic onlays: A systematic review. J Esthet Restor Dent. mai 2018;30(3):193-215.
- (63) Rocca GT, Bonnafous F, Rizcalla N, Krejci I. A technique to improve the esthetic aspects of CAD/CAM composite resin restorations. J Prosthet Dent. oct 2010;104(4):273-5.

- (64) Ancel H. Techniques actuelles de restauration adhésive des dents postérieures dépulpées. [Thèse d'exercice]. [Nancy, France] : Université de Lorraine. Faculté d'odontologie; 2016.
- (65) Kurbad A, Kurbad S. A new, hybrid material for minimally invasive restorations in clinical use. *Int J Comput Dent*. mai 2013; 16(1): 69-79.
- (66) Sarfati E, Harter JC, Radiguet J. Etude comparative des restaurations postérieures cosmétiques : Critères de choix entre composite postérieur, inlay composite et inlay céramique. *Rev Odont Stomat*. 1995;5(24), 393-404.
- (67) Spreafico R, Dietschi D. Concepts et matériaux modernes pour le traitement conservateur des dents postérieures en technique adhésive. *Réal Clin*. 1998 ;9(3).
- (68) Marie-Emmanuelle Franiatte. Les reconstitutions partielles collées : inlays et onlays céramiques et composites. [Thèse d'exercice]. [Nancy, France] : Université de Lorraine. Faculté d'odontologie; 2005.
- (69) Komet France. 4562 - Coffret inlays-onlays [Internet]. [cité 12 déc 2022]. Disponible sur: <https://komet.fr/fr-FR/Produits/Produits-Komet-France/4562-Coffret-inlays-onlays>.
- (70) Komet France. TD3184 - Coffret Overlays (Dr Gil Tirlet) [Internet]. [cité 12 déc 2022]. Disponible sur: <https://komet.fr/fr-FR/Produits/Produits-Komet-France/TD3184-Coffret-Overlays-Dr-Gil-Tirlet>.
- (71) Dr Travert - Prothèses dentaires Paris 8 [Internet]. Cabinet du Docteur Valérie TRAVERT. [cité 3 janv 2023]. Disponible sur: <https://dr-valerie-travert.chirurgiens-dentistes.fr/les-protheses/gradient-therapeuthique>.
- (72) Société Odontologie de Paris. Les grandes familles de céramique et leurs différentes propriétés [Internet]. [cité 3 janv 2023]. Disponible sur: <https://www.sop.asso.fr/les-journees/comptes-rendus/6-journee-ceramique/3>.
- (73) Julie Godfroy. Céramo-métalliques ou céramo-céramiques : influence sur le taux de fractures. [Thèse d'exercice]. [Rennes, France] : Université de Rennes 1. Faculté d'odontologie; 2018.
- (74) Dentalix. Guide des composites dentaires : principaux types, applications et questions fréquentes [Internet]. [cité 3 janv 2023]. Disponible sur: <https://www.dentalix.com/fr/blog/guide-des-composites-dentaires-principaux-types-et-applications>.
- (75) Ivoclar. SR Nexco Flask : Ivoclar [Internet]. [cité 6 janv 2023]. Disponible sur: https://www.ivoclar.com/fr_ch/products/removable-prosthetics/sr-nexco-flask
- (76) Vita. VITA ENAMIC Blocs CFAO [Internet]. [cité 3 janv 2023]. Disponible sur: <https://www.vita-zahnfabrik.com/fr/VITA-ENAMIC-Blocs-CFAO-57298,159610.html>.

- (77) 3M. 3M™ Lava™ Ultimate, Bloc usinable pour CEREC®, taille 12, teinte A1-HT, 3312A1-HT [Internet]. [cité 3 janv 2023]. Disponible sur: https://www.3mfrance.fr/3M/fr_FR/p/d/b00008161/.
- (78) GC. CERASMART270 | GC Europe [Internet]. [cité 3 janv 2023]. Disponible sur: <https://europe.gc.dental/fr-FR/products/cerasmart270>.
- (79) Margaux Frulli. Assemblage des restaurations partielles indirectes collées. [Thèse d'exercice]. [Marseille, France] : Université Aix Marseille. Faculté d'odontologie; 2020.
- (80) Decup F. Inlay, onlay, overlay. Paris, France: Editions Espace ID; 2015. 80 p.
- (81) Magne P. Immediate dentin sealing: a fundamental procedure for indirect bonded restorations. *J Esthet Restor Dent*. 2005;17(3):144-54.
- (82) Magne P, Kim TH, Cascione D, Donovan TE. Immediate dentin sealing improves bond strength of indirect restorations. *J Prosthet Dent*. déc 2005; 94(6):511-9.
- (83) Cox CF1, Hafez AA, Akimoto N, Otsuki M, Mills JC.. Biological basis for clinical success: pulp protection and the tooth-restoration interface. *Pract Periodontics Aesthet Dent*. sept 1999;11(7):819-26.
- (84) Dietschi D, Magne P, Holz J. Bonded to tooth ceramic restorations: in vitro evaluation of the efficiency and failure mode of two modern adhesives. *Schweizer Monatsschrift für Zahnmedizin*. 1995;105(3):299–305.
- (85) Dietschi D, Herzfeld D. In vitro evaluation of marginal and internal adaptation of class II resin composite restorations after thermal and occlusal stressing. *Eur J Oral Sci*. déc 1998; 106(6): 1033-1042.
- (86) Tay FR, Gwinnett AJ, Pang KM, Wei SHY. Variability in Microleakage Observed in a Total-etch Wet-bonding Technique under Different Handling Conditions. 1995;74(5):1168–78.
- (87) Rocca GT, Rizzalla N, Krejci I, Dietschi D. Evidence-based concepts and procedures for bonded inlays and onlays. Part II. Guidelines for cavity preparation and restoration fabrication. *Int J Esthet Dent*. 2015;10(3):392-413.
- (88) Paul SJ, Schärer P. The Dual Bonding Technique: A Modified Method to Improve Adhesive Luting Procedures. *Int J Periodontics Restorative Dent*. déc 1997;17(6):536- 45.
- (89) Kerr Dental. OptiBond™ FL [Internet]. [cité 4 janv 2023]. Disponible sur: <https://www.kerrdental.com/fr-fr/produits-de-restauration-dentaire/optibond-fl-agents-adhesifs-dentaires>.
- (90) Komet France. TD3188 - Coffret Erosions et Usures (Dr Olivier Etienne) [Internet]. [cité 5 janv 2023]. Disponible sur: <https://komet.fr/fr-FR/Produits/Produits-Komet-France/TD3188-Coffret-Erosions-et-Usures-Dr-Olivier-Etienne>.

- (91) Sarah Nizard. NO POST-NO CROWN : vers un arbre décisionnel pour restaurer la dent délabrée. [Thèse d'exercice]. [Marseille, France] : Université Aix Marseille. Faculté d'odontologie; 2020.
- (92) Veneziani M. Posterior indirect adhesive restorations: updated indications and the Morphology Driven Preparation Technique. *Int J Esthet Dent.* avr 2017;12(2):204-230.
- (93) Attal J, Le goff S, Fron Chabouis H. Les tissus dentaires à préserver lors de la réalisation des inlays/onlays : approche biomécanique. *Réal Clin.* 2014;25(4):289-296.
- (94) Toledano C. Quand faut-il recouvrir une paroi résiduelle ? *BMC Dent.* oct 2019;4(2):48-53.
- (95) Dietschi D., Spreafico R. Current clinical concepts for adhesive cementation of tooth-colored posterior restorations. *Prat Periodont Aesthet Dent.* jan-févr 1998;10(1):47-54.
- (96) Magne P, Spreafico R.C. Deep Margin Elevation: A Paradigm Shift. *Am J Esthet Dent.* juill-août 2012; 2(2): 86-96.
- (97) Decup F, Gaucher C. Approche bioconservatrice des tissus pour les restaurations indirectes. In: Decup F. *Inlays onlays overlay*, Paris, France: Espace ID; 2015. pp. 17-24.
- (98) Magne P, Stanley K, Schlichting LH. Modeling of ultrathin occlusal veneers. *Dent Mater.* juill 2020;28(7):777-82.
- (99) Koubi S, Gurel G, Margossian P, Massihi R, Tassery H. Préparations postérieures à minima guidées par la technique des masques en présence d'usure dentaire. *Rev odont stomat.* sept 2014;43(3):231-249.
- (100) Tirlet G. Actualisation des formes de préparations pour les restaurations partielles postérieures en céramiques collée : focus sur l'overlay. *Réal Clin.* oct 2020;31(3):242-252.
- (101) Etienne O, Toledano C. Réhabilitations mini-invasives : Le bruxisme tout simplement. Paris, France: Id Editor; 2015. 253-270 p.
- (102) Ahlers MO, Mörig G, Blunck U, Hajtó J, Pröbster L, Frankenberger R. Guidelines for the preparation of CAD/CAM ceramic inlays and partial crowns. *Int J Comput Dent.* nov 2009;12(4):309-325.
- (103) Hajto J, Marinescu C, Ahlers O. Inlays et onlays en céramique : critères de succès. *Réal Clin.* déc 2013;24(4):309-317.
- (104) Politano G, Fabianelli A, Papacchini F, Cerutti A. The use of bonded partial ceramic restorations to recover heavily compromised teeth. *Int J Esthet Dent.* août 2016;11(3):314-36.
- (105) Politano G, Van Meerbeek B, Peumans M. Nonretentive bonded ceramic partial crowns: Concept and simplified protocol for long-lasting dental restorations. *J Adhes Dent.* déc 2018;20(6):495-510.

- (106) Ferraris F. Posterior indirect adhesive restorations (PIAR): preparation designs and adhesthetics clinical protocol. *Int J Esthet Dent*. déc 2017;12(4):482-502.
- (107) Yamanel K, Caglar A, Gülsahi K, Ozden UA. Effects of different ceramic and composite materials on stress distribution in inlay and onlay cavities: 3-D finite element analysis. *Dent Mater J*. nov 2009;28(6):661-70.
- (108) Çelik Köycü B, Imirzalioglu P, Özden UA. Three-dimensional finite element analysis of stress distribution in inlay restored mandibular first molar under simultaneous thermomechanical loads. *Dent Mater J*. mars 2016;35(2):180-6.
- (109) Magne P, Nielsen B. Interactions between impression materials and immediate dentin sealing. *J Prosthet Dent*. nov 2009;102(5):298-305.
- (110) Khakiani MI, Kumar V, Pandya HV, Nathani TI, Verma P, Bhanushali NV. Effect of immediate dentin sealing on polymerization of elastomeric materials: An ex vivo randomized controlled trial. *Int J Clin Pediatr Dent*. juill-août 2019;12(4):288-92.
- (111) Magne P, Dietschi D, Holz J. Esthetic restorations for posterior teeth: practical and clinical considerations. *Int J Periodontics Restorative Dent*. avr 1996;16(2):104-19.
- (112) Field C, Li Q, Li W, Thompson M, Swain M. A comparative mechanical and bone remodelling study of all-ceramic posterior inlay and onlay fixed partial dentures. *J Dent*. janv 2012;40(1):48-56.
- (113) Dentalespace. Gestion esthétique pluridisciplinaire d'un cas d'usure [Internet]. [cité 12 janv 2023]. Disponible sur: <https://www.dentalespace.com/praticien/formationcontinue/gestion-esthetique-pluridisciplinaire-usure/>.

TUOT Pierre-Louis

« Mise au point sur les restaurations partielles postérieures et leurs méthodes de préparation »

Thèse d'exercice. Chirurgie-Dentaire. Reims. Mars 2023.

RÉSUMÉ

Le but de ce travail est de remettre à jour nos connaissances, nos concepts sur la préparation des inlays-onlays. L'évolution de la chirurgie dentaire, associée à des notions de préparation *a minima* et de biomimétisme ont créé un changement de paradigme vis-à-vis de l'odontologie restauratrice. Ces nouveaux concepts de préparation sont donc en perpétuelles améliorations.

Ce travail a permis la « synthèse » de divers protocoles de préparations pour les restaurations partielles postérieures. Ce type de protocoles permet de réaliser des travaux plus conservateurs qu'une prothèse conjointe.

Dans cette thèse, nous aborderons les généralités sur les restaurations partielles postérieures, ainsi que leurs biomatériaux. Nous nous intéresserons ensuite aux différents concepts qui guident cette odontologie moderne. Puis nous poserons les bases des préparations pour ces dernières, tout en respectant une démarche décisionnelle graduelle se basant sur le principe d'économie tissulaire.

Mots clés MeSH :

inlay ; onlay ; restaurations partielles ; économie tissulaire ; biomimétique ; gradient thérapeutique ; matériaux dentaires

JURY

Président : Pierre MILLET

Directeur : Yannick JOSSET

Assesseurs : Christophe MEDARD et Damien BUREAU