



HAL
open science

Conception d'un modèle de simulation à visée pédagogique pour l'apprentissage des gestes de soins intensifs chez le lapin

Guillaume Kuhn

► **To cite this version:**

Guillaume Kuhn. Conception d'un modèle de simulation à visée pédagogique pour l'apprentissage des gestes de soins intensifs chez le lapin. Sciences du Vivant [q-bio]. 2023. dumas-04279939

HAL Id: dumas-04279939

<https://dumas.ccsd.cnrs.fr/dumas-04279939v1>

Submitted on 8 Jan 2024

HAL is a multi-disciplinary open access archive for the deposit and dissemination of scientific research documents, whether they are published or not. The documents may come from teaching and research institutions in France or abroad, or from public or private research centers.

L'archive ouverte pluridisciplinaire **HAL**, est destinée au dépôt et à la diffusion de documents scientifiques de niveau recherche, publiés ou non, émanant des établissements d'enseignement et de recherche français ou étrangers, des laboratoires publics ou privés.

CAMPUS VÉTÉRINAIRE DE LYON

Année 2023 - Thèse n° 069

CONCEPTION D'UN MODÈLE DE SIMULATION À VISÉE PÉDAGOGIQUE POUR L'APPRENTISSAGE DES GESTES DE SOINS INTENSIFS CHEZ LE LAPIN

THESE

Présentée à l'Université Claude Bernard Lyon 1
(Médecine – Pharmacie)

Et soutenue publiquement le 19 octobre 2023
Pour obtenir le titre de Docteur Vétérinaire

Par

KUHN Guillaume

CAMPUS VÉTÉRINAIRE DE LYON

Année 2023 - Thèse n° 069

CONCEPTION D'UN MODÈLE DE SIMULATION À VISÉE PÉDAGOGIQUE POUR L'APPRENTISSAGE DES GESTES DE SOINS INTENSIFS CHEZ LE LAPIN

THESE

Présentée à l'Université Claude Bernard Lyon 1
(Médecine – Pharmacie)

Et soutenue publiquement le 19 octobre 2023
Pour obtenir le titre de Docteur Vétérinaire

Par

KUHN Guillaume

Liste des enseignants du Campus Vétérinaire de Lyon (20-03-2023)

Pr	ABITBOL	Marie	Professeur
Dr	ALVES-DE-OLIVEIRA	Laurent	Maître de conférences
Pr	ARCANGIOLI	Marie-Anne	Professeur
Dr	AYRAL	Florence	Maître de conférences
Pr	BECKER	Claire	Professeur
Dr	BELLUCO	Sara	Maître de conférences
Dr	BENAMOU-SMITH	Agnès	Maître de conférences
Pr	BENOIT	Etienne	Professeur
Pr	BERNY	Philippe	Professeur
Pr	BONNET-GARIN	Jeanne-Marie	Professeur
Dr	BOURGOIN	Gilles	Maître de conférences
Dr	BRUTO	Maxime	Maître de conférences
Dr	BRUYERE	Pierre	Maître de conférences
Pr	BUFF	Samuel	Professeur
Pr	BURONFOSSE	Thierry	Professeur
Dr	CACHON	Thibaut	Maître de conférences
Pr	CADORÉ	Jean-Luc	Professeur
Pr	CALLAIT-CARDINAL	Marie-Pierre	Professeur
Pr	CHABANNE	Luc	Professeur
Pr	CHALVET-MONFRAY	Karine	Professeur
Dr	CHANOIT	Gullaume	Professeur
Dr	CHETOT	Thomas	Maître de conférences
Pr	DE BOYER DES ROCHES	Alice	Professeur
Pr	DELIGNETTE-MULLER	Marie-Laure	Professeur
Pr	DJELOUADJI	Zorée	Professeur
Dr	ESCRIOU	Catherine	Maître de conférences
Dr	FRIKHA	Mohamed-Ridha	Maître de conférences
Dr	GALIA	Wessam	Maître de conférences
Pr	GILOT-FROMONT	Emmanuelle	Professeur
Dr	GONTHIER	Alain	Maître de conférences
Dr	GREZEL	Delphine	Maître de conférences
Dr	HUGONNARD	Marine	Maître de conférences
Dr	JOSSON-SCHRAMME	Anne	Chargé d'enseignement contractuel
Pr	JUNOT	Stéphane	Professeur
Pr	KODJO	Angeli	Professeur
Dr	KRAFFT	Emilie	Maître de conférences
Dr	LAABERKI	Maria-Halima	Maître de conférences
Dr	LAMBERT	Véronique	Maître de conférences
Pr	LE GRAND	Dominique	Professeur
Pr	LEBLOND	Agnès	Professeur
Dr	LEDOUX	Dorothee	Maître de conférences
Dr	LEFEBVRE	Sébastien	Maître de conférences
Dr	LEFRANC-POHL	Anne-Cécile	Maître de conférences
Dr	LEGROS	Vincent	Maître de conférences
Pr	LEPAGE	Olivier	Professeur
Pr	LOUZIER	Vanessa	Professeur
Dr	LURIER	Thibaut	Maître de conférences
Dr	MAGNIN	Mathieu	Maître de conférences
Pr	MARCHAL	Thierry	Professeur
Dr	MOSCA	Marion	Maître de conférences
Pr	MOUNIER	Luc	Professeur
Dr	PEROZ	Carole	Maître de conférences
Pr	PIN	Didier	Professeur
Pr	PONCE	Frédérique	Professeur
Pr	PORTIER	Karine	Professeur
Pr	POUZOT-NEVORET	Céline	Professeur
Pr	PROUILLAC	Caroline	Professeur
Pr	REMY	Denise	Professeur
Dr	RENE MARTELLET	Magalie	Maître de conférences
Pr	ROGER	Thierry	Professeur
Dr	SAWAYA	Serge	Maître de conférences
Pr	SCHRAMME	Michael	Professeur
Pr	SERGEANTET	Delphine	Professeur
Dr	TORTEREAU	Antonin	Maître de conférences
Dr	VICTONI	Tatiana	Maître de conférences
Dr	VIRIEUX-WATRELOT	Dorothee	Chargé d'enseignement contractuel
Pr	ZENNER	Lionel	Professeur



Remerciements du jury

À Monsieur le professeur Didier PIN,

De VetAgro Sup, Campus vétérinaire de Lyon,
Pour nous avoir fait l'honneur de présider ce travail,
Hommages respectueux.

À Madame la Docteure Magalie RENE MARTELLET,

De VetAgro Sup, Campus vétérinaire de Lyon,
Pour m'avoir accompagné dans la création du projet et le travail de rédaction,
Sincères remerciements.

À Monsieur le Docteur Arnaud CHARONDIERE,

De VetAgro Sup, Campus vétérinaire de Lyon,
Pour avoir accepté l'assessorat de cette thèse et pour l'intérêt porté à notre travail,
Sincères remerciements.

À Madame la Docteure Diana MARDINI,

De VetAgro Sup, Campus vétérinaire de Lyon,
Pour m'avoir accompagné et conseillé pour l'élaboration des modèles de simulation,
Sincères remerciements.

À Monsieur Roland ROUME,

Ingénieur pédagogique de la salle de simulation médicale VetSkill de VetAgro Sup, Campus vétérinaire de Lyon,
Merci infiniment pour tes précieux conseils et ton travail considérable pendant la réalisation des modèles.

Remerciements particuliers au Professeur Thierry ROGER et le service d'imagerie de VetAgro Sup qui ont permis la réalisation d'images scanner essentielles à l'élaboration du modèle.

Merci à tous d'avoir contribué à faire de cette thèse une expérience mémorable et enrichissante.



Table des matières

Table des annexes.....	11
Table des figures.....	13
Table des tableaux.....	17
Liste des abréviations.....	19
Introduction.....	21
PREMIÈRE PARTIE : INTÉRÊT CROISSANT POUR LA MÉDECINE DU LAPIN DE COMPAGNIE ET RÉPERCUSSIONS SUR L'ENSEIGNEMENT DE LA MEDECINE VETERINAIRE.....	23
I Du lapin de Garenne au lapin de compagnie.....	24
I.1 Domestication du lapin jusqu'à aujourd'hui.....	24
I.1.1 Définition de la domestication.....	24
I.1.2 Histoire de la domestication jusqu'au XXe siècle.....	24
I.1.3 Évolutions des populations et de l'utilisation des lapins par l'homme en Europe à partir du XXe siècle.....	25
I.2 La médicalisation du lapin de compagnie.....	26
II Les principaux gestes techniques en soins intensifs chez le lapin de compagnie.....	27
II.1 Préambule : comparaison médecine humaine et médecine vétérinaire.....	27
II.2 Prise en charge spécifique du lapin en urgence et principaux gestes techniques à maîtriser.....	28
II.3 Pose du cathéter intraveineux à la veine auriculaire caudale.....	30
II.3.1 Indications et voies d'abord.....	30
II.3.2 Rappels anatomiques.....	31
II.3.3 Matériel (Lord 2014; Girling 2013; Quesenberry et al. 2020).....	32
II.3.4 Méthode (Lord 2014; Girling 2013; Quesenberry et al. 2020).....	33
II.4 Sondage naso-gastrique.....	35
II.4.1 Indications (Coquelle 2021; Quesenberry et al. 2020).....	35
II.4.2 Rappels anatomiques.....	36
II.4.3 Matériel (Brown 2010).....	38
II.4.4 Méthode (Varga 2023; Quesenberry et al. 2020; Brown 2010).....	38
II.4.5 Entretien.....	40
II.4.6 Complications.....	40
II.5 L'intubation endotrachéale du lapin.....	41
II.5.1 Rappels anatomiques.....	41
II.5.2 Les techniques de ventilation du lapin.....	43

II.5.3	Intubation oro-trachéale	46
II.5.4	Conclusion sur l'intubation du lapin.....	52
III	L'enseignement vétérinaire en France de sa création à aujourd'hui.....	53
III.1	Histoire de l'enseignement vétérinaire.....	53
III.1.1	Ouverture de la première école vétérinaire	53
III.1.2	Les référentiels nationaux et internationaux de l'enseignement vétérinaire et leur mise en application	53
III.1.3	Référentiel pédagogique NAC.....	56
III.2	L'apport de la simulation dans l'enseignement vétérinaire.....	59
III.2.1	Définition d'une salle de simulation	59
III.2.2	La présence des NAC dans les salles de simulation des écoles vétérinaires françaises	60
III.2.3	L'utilisation de l'impression 3D dans les salles de simulation.....	60
DEUXIÈME PARTIE : ÉLABORATION DE MODÈLES DE SIMULATION POUR L'APPRENTISSAGE DES PREMIERS GESTES DE SOINS INTENSIFS CHEZ LE LAPIN DE COMPAGNIE.....		63
I	Enquête auprès des vétérinaires de structures privées.....	64
I.1	Structures privées	64
I.1.1	Objectifs	64
I.1.2	Matériel et méthode.....	64
I.1.3	Résultats.....	65
I.1.4	Discussion.....	71
II	Analyse des données du logiciel Clovis de VetAgro Sup	72
II.1.1	Objectif.....	72
II.1.2	Matériel et méthode.....	72
II.1.3	Résultats.....	72
II.1.4	Discussion.....	73
II.1.5	Conclusion.....	73
III	Réalisation des modèles de simulation.....	74
III.1	Objectifs	74
III.2	Chronologie.....	74
III.3	Obtention d'images scanner des voies respiratoires et digestives supérieures du lapin	74
III.3.1	Préambule.....	74
III.3.2	Acquisition d'images scanner à partir de lapins néo-zélandais.....	75

III.4	Réalisation du modèle de pose d'un cathéter sur la veine marginale de l'oreille	79
III.4.1	Préambule	79
III.4.2	Matériel et méthode	80
III.4.3	Résultats et discussions.....	85
III.5	Fabrication des modèles d'intubation oro-trachéale et de sondage naso-gastrique	86
III.5.1	Matériel et méthode	86
III.5.2	Résultats et discussions.....	104
IV	Rédaction des fiches méthodologiques (annexe f)	110
V	Discussion générale	111
	Conclusion.....	115
	Bibliographie	117
	Annexes	129





Table des annexes

ANNEXE A: QUESTIONNAIRE ENVOYE AUX PRATICIENS NAC EN CLINIQUE PRIVEE	129
ANNEXE B : REFERENTIELS PEDAGOGIQUES AVEC DES NAC A VETAGRO SUP	140
ANNEXE C : OBJECTIFS PEDAGOGIQUES ET EVALUATION DES ROTATIONS AVEC UNE EXPOSITION AUX NAC A VETAGRO TICE.....	145
ANNEXE D : LISTE DU MATERIEL UTILISE POUR LA FABRICATION DU SIMULATEUR	147
ANNEXE E : FICHES METHODOLOGIQUES DES MODELES DE SIMULATION	150



Table des figures

FIGURE 1 : TAXONOMIE DE L'ESPECE ORYCTOLAGUS CUNICULUS (SOURCE : GUILLAUME KUHN)	24
FIGURE 2 : PRODUCTION ET COMMERCE EXTERIEUR DE LAPINS ENTRE 1980 ET 2021 EN FRANCE (SOURCE : AGRESTE 2022)	25
FIGURE 3 : ÉVOLUTION DE LA POPULATION DE LAPINS DE COMPAGNIE DEPUIS 2016 AU ROYAUME-UNI (D'APRES PDSA 2022)	26
FIGURE 4 : MEDICALISATION DU LAPIN DE COMPAGNIE AU ROYAUME-UNI (D'APRES PDSA 2022).I	27
FIGURE 5 : ARTERES ET VEINES DE L'OREILLE DROITE D'UN LAPIN DE COMPAGNIE PAR TRANSILLUMINATION (SOURCE : GUILLAUME KUHN)	31
FIGURE 6 : MATERIEL NECESSAIRE POUR LA POSE D'UN CATHETER (GUILLAUME KUHN AVEC LA PERMISSION DU DR GRAHAM ZOLLER ET DU CHV (CENTRE HOSPITALIER VETERINAIRE) ONLYVET).....	32
FIGURE 7 : ÉTAPES DE LA MISE EN PLACE D'UN CATHETER A LA VEINE AURICULAIRE CAUDALE (GUILLAUME KUHN AVEC LA PERMISSION DU DR GRAHAM ZOLLER ET DU CHV ONLYVET).....	34
FIGURE 8 : CAVITES NASALE ET BUCCALE D'UN LAPIN NEO-ZELANDAIS (SOURCE : GUILLAUME KUHN)	36
FIGURE 9 : MATERIEL NECESSAIRE A LA REALISATION D'UN SONDAGE NASO-GASTRIQUE (SOURCE : GUILLAUME KUHN AVEC LA PERMISSION DE LA CLINIQUE DOC NAC).	38
FIGURE 10 : SONDAGE NASO-GASTRIQUE D'UN LAPIN (SOURCE : CLINIQUE DOC NAC, GUILLAUME KUHN ET DR MELANIE COQUELLE).....	39
FIGURE 11 : CAVITES NASALE ET BUCCALE D'UN LAPIN NEO-ZELANDAIS (SOURCE : GUILLAUME KUHN)	41
FIGURE 12 : MASQUE ANESTHESIQUE (GUILLAUME KUHN AVEC LA PERMISSION DU DR GRAHAM ZOLLER ET DU CHV ONLYVET)	43
FIGURE 13 : DISPOSITIF SUPRA-GLOTTIQUE V-GEL [®] ADVANCE RABBIT ET MISE EN PLACE (AVEC LA PERMISSION DE DOCSINNOVENT LTD)	44
FIGURE 14 : MATERIEL NECESSAIRE A L'INTUBATION OROTRACHEALE PAR ENDOSCOPIE CHEZ LE LAPIN (GUILLAUME KUHN AVEC LA PERMISSION DU DR GRAHAM ZOLLER ET DU CHV ONLYVET).....	47
FIGURE 15 : APPLICATION DE L'ANESTHESIQUE LOCAL (GUILLAUME KUHN AVEC LA PERMISSION DU DR GRAHAM ZOLLER ET DU CHV ONLYVET).....	47
FIGURE 16 : INTUBATION PAR LA METHODE « SIDE BY SIDE » AVEC L'AIDE D'UNE SONDE URINAIRE (GUILLAUME KUHN & VETAGRO SUP).....	48
FIGURE 17 : INTUBATION PAR LA METHODE « OVER THE SCOPE » (GUILLAUME KUHN AVEC LA PERMISSION DU DR GRAHAM ZOLLER ET DU CHV ONLYVET)	49
FIGURE 18 : INTUBATION A L'AVEUGLE DU LAPIN (SOURCE : DR PIERRE-MAXIME DELATTRE, DR MELANIE COQUELLE).....	50
FIGURE 19 : STAGES OBLIGATOIRES A REALISER SUR LES 5 PREMIERES ANNEES D'ECOLE VETERINAIRE (SOURCE : VETAGRO SUP)	58
FIGURE 20 : ANNEES D'EXPERIENCE DES VETERINAIRES AYANT REPONDU AU QUESTIONNAIRE (SOURCE : GUILLAUME KUHN)	65
FIGURE 21 : ÉVOLUTION DU CHIFFRE D'AFFAIRES D'UNE CLINIQUE VETERINAIRE NAC PRIVEE AVEC L'AUTORISATION DU CHEF DE SERVICE.....	66
FIGURE 22 : NOTES SUBJECTIVES ATTRIBUEES PAR LES VETERINAIRES POUR LE MARCHE VETERINAIRE CONCERNANT LE LAPIN DE COMPAGNIE (A), L'EXIGENCE DES PROPRIETAIRES SUR LES SOINS (B) ET LES MOYENS FINANCIERS DONT DISPOSENT LES PROPRIETAIRES (C) (SOURCE : GUILLAUME KUHN)	67

FIGURE 23 : RESULTAT DU QUESTIONNAIRE SUR LA POSE DE CATHETER A DESTINATION DES PRATICIENS VETERINAIRES (SOURCE : GUILLAUME KUHN)	68
FIGURE 24 : RESULTAT DU QUESTIONNAIRE SUR LE SONDAGE NASO-GASTRIQUE A DESTINATION DES PRATICIENS VETERINAIRES (SOURCE : GUILLAUME KUHN).....	69
FIGURE 25 : RESULTAT DU QUESTIONNAIRE SUR L'INTUBATION ENDOTRACHEALE A DESTINATION DES PRATICIENS VETERINAIRES (SOURCE : GUILLAUME KUHN).....	70
FIGURE 26 : ÉVOLUTION DES CONSULTATIONS DE LAPINS DE COMPAGNIE AU CHUVAC ET AU SIAMU (SOURCE : GUILLAUME KUHN)	72
FIGURE 27 : CHRONOLOGIE DE LA REALISATION DE LA THESE (SOURCE : GUILLAUME KUHN)	74
FIGURE 28 : VISUALISATION DES VOIES RESPIRATOIRES SUR LE SCANNER D'UN LAPIN EN CLINIQUE PRIVEE AVEC LE LOGICIEL HOROS™ (SOURCE : DR GRAHAM ZOLLER & CHV ONLYVET).....	75
FIGURE 29 : SCANNER DE L'ECOLE VETERINAIRE DE VETAGRO SUP (SOURCE : GUILLAUME KUHN)	75
FIGURE 30 : DISPOSITION DU LAPIN POUR LE SCANNER N° 1 (SOURCE : GUILLAUME KUHN).....	76
FIGURE 31 : IMAGES DES TROIS SCANNERS AVEC LE LOGICIEL HOROS™ (SOURCE : GUILLAUME KUHN)	78
FIGURE 32 : SIMULATEUR DE POSE DE CATHETER A LA VEINE CEPHALIQUE (GUILLAUME KUHN & VETAGRO SUP).....	79
FIGURE 33 : ATELIER DE POSE DE CATHETER ET DE PONCTION VEINEUSE A VIRTUAL VET DE L'ECOLE D'ONIRIS (SOURCE : DR ANNE GOGNY & ONIRIS)	79
FIGURE 34 : MODELISATION D'UNE OREILLE DROITE DE LAPIN NEO-ZELANDAIS EN FORMAT STL (SOURCE : GUILLAUME KUHN)	81
FIGURE 35 : LISSAGE DES IMPERFECTIONS SUR BLENDER® A PARTIR DU MENU « SCULPT MODE » ET DE L'OUTIL « SMOOTH » (SOURCE : GUILLAUME KUHN).....	82
FIGURE 36 : ÉTAPES DE FABRICATION DE L'OREILLE DE LAPIN (SOURCE : GUILLAUME KUHN).	83
FIGURE 37 : BRANCHEMENT DU CIRCUIT IMITANT LE FLUX SANGUIN DANS L'OREILLE (SOURCE : GUILLAUME KUHN)	84
FIGURE 38 : REALISATION DU GESTE TECHNIQUE DE POSE DE CATHETER SUR LE SIMULATEUR (SOURCE : GUILLAUME KUHN)).	85
FIGURE 39 : FICHIERS EN FORMAT STL DU SCANNER N° 1 EN VUE LATERALE DROITE (SOURCE : GUILLAUME KUHN).	86
FIGURE 40 : CREATION DES COTES EN FORMAT STL (SOURCE : GUILLAUME KUHN)	87
FIGURE 41 : MODELISATION DES VOIES RESPIRATOIRES SUPERIEURES AVEC LE LOGICIEL ITK SNAP® SUR LE SCANNER N° 1 (SOURCE : GUILLAUME KUHN)	88
FIGURE 42 : CORRECTION DES VOIES RESPIRATOIRES SUPERIEURES A PARTIR DU SCANNER N° 1 ET DU SCANNER D'ONLYVET (SOURCE : GUILLAUME KUHN)	89
FIGURE 43 : REALISATION DU TRAJET DE LA SONDE NASO-GASTRIQUE ET DU PALAIS DUR (SOURCE : GUILLAUME KUHN).	90
FIGURE 44 : REALISATION DE LA PARTIE SUPERIEURE DE LA TETE (SOURCE : GUILLAUME KUHN).....	91
FIGURE 45 : SURELEVATION DES LEVRES DU LAPIN AVEC DU SILICONE COULEUR PEAU (A). RESULTAT OBTENU APRES SECHAGE (B) (SOURCE : GUILLAUME KUHN).....	91
FIGURE 46 : REALISATION DE LA PARTIE INFERIEURE DE LA TETE (SOURCE : GUILLAUME KUHN).....	92
FIGURE 47 : FUSION DES DEUX PARTIES DE LA TETE DU LAPIN (SOURCE : GUILLAUME KUHN).....	93
FIGURE 48 : DISSECTION DES VOIES RESPIRATOIRES SUPERIEURES D'UN LAPIN NEO-ZELANDAIS (SOURCE : GUILLAUME KUHN)	95
FIGURE 49 : MOULAGE DE LA PIECE EN RESINE DE COULEE (SOURCE : GUILLAUME KUHN).....	96

FIGURE 50 : FINALISATION DU LARYNX (SOURCE : GUILLAUME KUHN)	97
FIGURE 51 : PLACEMENT DU LARYNX SANS PRODUIT DE CONTRASTE ET AVEC (SOURCE : GUILLAUME KUHN).	98
FIGURE 52 : IMAGES SCANNER DU LARYNX SANS PRODUIT DE CONTRASTE ET AVEC PRODUIT DE CONTRASTE SUR LE LOGICIEL HOROS™ (SOURCE : GUILLAUME KUHN)	98
FIGURE 53 : SEGMENTATION DES IMAGES SCANNERS AVEC LE LOGICIEL ITK-SNAP® PUIS CORRECTION DES IMPERFECTIONS AVEC LE LOGICIEL BLENDER® (SOURCE : GUILLAUME KUHN).	99
FIGURE 54 : LARYNX IMPRIME EN 3D (SOURCE : GUILLAUME KUHN).....	100
FIGURE 55 : MOULAGE DU DEUXIEME LARYNX AVEC DU SILICONE ET RESULTAT OBTENU APRES SECHAGE VU DU DESSUS, CRANIAL ET CAUDAL (SOURCE : GUILLAUME KUHN).....	100
FIGURE 56 : LARYNX ISOLE VU DE DESSUS ET DE FACE (SOURCE : GUILLAUME KUHN).....	101
FIGURE 57 : ASSEMBLAGE DE LA TETE ET DU LARYNX, HOMOGENEISATION DE LA COULEUR ET INTRODUCTION DANS UNE PELUCHE A TAILLE REELLE (SOURCE : GUILLAUME KUHN).	102
FIGURE 58 : INTEGRATION DES COTES DANS LA PELUCHE (SOURCE : GUILLAUME KUHN).....	103
FIGURE 59 : LARYNX DE SIMULATION FINAL (SOURCE : GUILLAUME KUHN).	105
FIGURE 60 : SIMULATEUR D'INTUBATION OROTRACHEALE DU LAPIN (SOURCE : GUILLAUME KUHN).	106
FIGURE 61 : REALISATION DU GESTE TECHNIQUE AVEC UNE SONDE DE 5 FR (SOURCE : GUILLAUME KUHN) .	109



Table des tableaux

TABLEAU I : TABLEAU REPRENANT LES PRINCIPALES REGLES « ABC » ET RECOVER	29
TABLEAU II : AVANTAGES ET INCONVENIENTS DES SITES DE POSE DE CATHETER CHEZ LE LAPIN	30
TABLEAU III : INDICATION ET CONTRE-INDICATIONS DU SONDAGE NASO-GASTRIQUE.....	35
TABLEAU IV : AVANTAGES ET INCONVENIENTS DES INTUBATIONS SUPRA-GLOTTIQUES ET TRACHEALES.....	51
TABLEAU V : ENCADREMENT DES ETUDIANTS ET INTERNES VETERINAIRES EN CLINIQUES NAC DANS LES ECOLES PUBLIQUES FRANÇAISES EN 2023 (SOURCE : DR MAGALIE RENE MARTELLET)	55
TABLEAU VI : REPARTITION DES HORAIRES DE TRAVAIL THEORIQUES SUR LES NAC ENTRE LES SEMESTRES 3 ET 8 (GUILLAUME KUHN)	56
TABLEAU VII : ROTATIONS CLINIQUES AVEC DES NAC AU CHUVAC.....	57
TABLEAU VIII : INTERETS ET LIMITES DES SIMULATEURS (D'APRES BROQUIN-LACOMBRE 2017)	60
TABLEAU IX : SIMULATEURS NAC DANS LA SALLE DE SIMULATION D'ONIRIS	60
TABLEAU X : ÉCOLE VETERINAIRE D'ORIGINE DES VETERINAIRES AYANT REPONDU AU QUESTIONNAIRE	65
TABLEAU XI : CARACTERISTIQUES DES TROIS SCANNERS REALISES.....	77
TABLEAU XII : AVANTAGES ET INCONVENIENTS DES TROIS SCANNERS	77
TABLEAU XIII : LIMITES ET AMELIORATION DU MODELE DE POSE DE CATHETER	85
TABLEAU XIV : DEFAUTS ET CORRECTIONS POSSIBLES DU MODELE D'INTUBATION OROTRACHEALE	107
TABLEAU XV : LIMITES ET AMELIORATION DU MODELE DE SONDAGE NASO-GASTRIQUE	109



Liste des abréviations

- AEEEV : association européenne des établissements d'enseignement vétérinaires (= EAVE)
- AERC : assistant d'enseignement et de recherche contractuel
- AH : assistant hospitalier
- ASV : assistant spécialisé vétérinaire
- AVMA : american veterinary medical association
- BPM : battement par minute
- CHUVAC : centre hospitalier universitaire vétérinaire des animaux de compagnie
- CHV : centre hospitalier vétérinaire
- CM : cours magistral
- DICOM : digital imaging and communications in medicine
- EAVE : european association of establishments for veterinary education
- ECG : électrocardiogramme
- ESEVT : european system of evaluation of veterinary training
- FACCO : fédération des fabricants d'aliments pour chiens, chats, oiseaux et autres animaux familiers
- FR : french (unité de mesure : (1 French = 1/3mm))
- IRM : imagerie par résonance magnétique
- IR-PH : ingénieur de recherche – Praticien hospitalier
- IV : intraveineux
- MC : maître de conférence
- NAC : nouveaux animaux de compagnie
- PDSA : the people's dispensary for Sick animals
- 3R : remplacement, réduction, raffinement
- RECOVER : reassessment campaign on veterinary resuscitation
- SIAMU : centre d'urgence, de réanimation et de soins intensifs pour animaux de compagnie
- STL : standard tessalation language
- 3D : trois dimensions



Introduction

L'évolution de l'enseignement vétérinaire à l'échelle mondiale, ainsi que l'intérêt croissant de la population pour l'éthique envers les animaux (PEREIRA et al. 2017), ont conduit, entre autres, à la mise en place de salles de simulations. Ces modèles de simulation offrent aux étudiants en médecine vétérinaire l'opportunité d'apprendre et de perfectionner des gestes techniques, tout en respectant les principes des 3R (Remplacement, Réduction, Raffinement) et la directive 2010/63/UE du Parlement européen et du Conseil qui encourage l'utilisation d'alternatives aux animaux dans l'enseignement et la recherche scientifique (*Directive 2010/63/UE du Parlement européen et du Conseil du 22 septembre 2010 relative à la protection des animaux utilisés à des fins scientifiques*).

En parallèle de cette évolution pédagogique, l'évolution de la société conduit les propriétaires d'animaux de compagnie à se tourner vers des espèces nouvelles, plus petites ou originales. Les vétérinaires font ainsi le constat que de plus en plus de lapins de compagnie qui se retrouvent dans les foyers sont médicalisés (PDSA 2022). En tant qu'espèce nécessitant une prise en charge spécifique, il est essentiel de dispenser une formation adéquate aux étudiants tout en veillant à réduire le stress de l'animal et les risques associés à une manipulation excessive. Dans cette optique, la mise en place d'ateliers de simulation dédiés aux soins intensifs du lapin s'avèrerait particulièrement bénéfique pour leur apprentissage. Depuis l'ouverture de la salle de simulation de l'école vétérinaire VetAgro Sup en libre accès aux étudiants en février 2019, la popularité des ateliers de simulation n'a cessé de croître. À ce jour, elle ne propose cependant pas d'ateliers spécifiques sur les nouveaux animaux de compagnie (NAC), dont font partie les lapins. Ce travail de recherche vise à apporter des perspectives novatrices dans l'enseignement vétérinaire, en accordant une attention particulière à la prise en charge des lapins et à l'amélioration de leurs soins intensifs grâce à l'utilisation de simulateurs spécialisés.

Ce travail s'articule en deux parties. Dans un premier temps, nous explorerons la place du lapin en tant qu'animal de compagnie dans les foyers français et les cliniques vétérinaires ainsi que son impact dans la formation dispensée dans les écoles vétérinaires. Nous accorderons une attention particulière aux soins intensifs du lapin de compagnie et mettrons en lumière trois gestes techniques essentiels que nous souhaitons développer au sein de la salle de simulation : la pose de cathéter à l'oreille, l'intubation oro-trachéale et le sondage naso-gastrique. Dans un second temps, nous aborderons la partie expérimentale de cette étude. Dans un premier volet, nous présenterons un sondage réalisé auprès de vétérinaires praticiens NAC afin de compléter et d'enrichir notre réflexion sur l'intérêt de créer ces modèles de simulation. Dans un second volet, nous décrirons la mise en place des modèles de simulation en nous appuyant sur un regard critique et réflexif. Ces ateliers seront prioritairement conçus pour les étudiants en A4, A5 et A6, une fois que les cours sur les nouveaux animaux de compagnie auront été entièrement dispensés.



PREMIÈRE PARTIE : INTÉRÊT CROISSANT POUR LA MÉDECINE DU
LAPIN DE COMPAGNIE ET RÉPERCUSSIONS SUR L'ENSEIGNEMENT
DE LA MÉDECINE VÉTÉRINAIRE

I Du lapin de Garenne au lapin de compagnie

I.1 Domestication du lapin jusqu'à aujourd'hui

I.1.1 Définition de la domestication

Le dictionnaire définit la domestication comme une « Transformation d'une espèce sauvage en espèce soumise à une exploitation par l'homme, en vue de lui fournir des produits ou des services » (Larousse). Il faut rester conscient qu'il existe de nombreuses définitions différentes selon les auteurs et certaines sont anthropocentrées. Michel D.Purugganan propose une définition permettant de se rendre compte de la complexité du mot basée sur plusieurs critères : « (i) un processus évolutif, (ii) découlant d'une interaction écologique mutualiste, (iii) implique la construction d'un environnement où il y a contrôle de la valeur sélective d'une espèce par une autre, (iv) se produit de façon à ce qu'une espèce puisse obtenir des ressources ou des services du domestiqué, (v) entraîne des avantages pour la valeur sélective des deux espèces et (vi) est agnostique pour les espèces en interaction » (Purugganan 2022).

I.1.2 Histoire de la domestication jusqu'au XXe siècle

Les lapins domestiques sont issus de l'espèce *Oryctolagus cuniculus* appartenant à l'ordre des Lagomorphes caractérisés par une seconde paire d'incisives supérieures, ce qui les différencie des rongeurs. Cette espèce prendrait son origine dans la péninsule ibérique dans le Pléistocène il y a 1,8 million d'années (Varga 2023). En Amérique du Nord d'autres espèces émergent du genre *Sylvilagus*. La figure 1 retrace la taxonomie de cette espèce.

<u>Règne</u> :	<u>Embranchement</u> :	<u>Classe</u> :	<u>Ordre</u> :	<u>Famille</u> :	<u>Genre</u> :	<u>Espèce</u> :
Animalia	Chordés	Mammifères	Lagomorphes	Leporidae	Oryctolagus	<i>Oryctolagus cuniculus</i>

Figure 1 : Taxonomie de l'espèce *Oryctolagus cuniculus* (source : Guillaume KUHN)

Les historiens et scientifiques ne s'accordent pas sur un événement marquant l'étape de la domestication du lapin. Plusieurs récits laissent entrevoir plusieurs origines possibles, mais les faits historiques sont parfois discutés. Les premiers écrits qui témoignent de l'utilisation des lagomorphes par l'homme remontent à l'époque romaine. Ils auraient rencontré cette espèce dans la péninsule ibérique et en auraient contrôlé une partie avec des *leporarium* (parc à lièvres). D'autres écrits marquent le début de leur domestication dans les monastères français entre l'an 500 et 1000 où, par suite d'un décret du pape Grégoire 1^{er}, les fidèles auraient été autorisés à consommer des *laurices* (foetus de lapin) en période de carême contrairement aux autres viandes. Ce fait historique est également discuté et nous devons considérer leur domestication comme un processus qui se produit le long d'un continuum et non d'un événement historique unique (Irving-Pease et al. 2018).

1.1.3 Évolutions des populations et de l'utilisation des lapins par l'homme en Europe à partir du XXe siècle

1.1.3.1 Le lapin d'élevage

La cuniculture (ou cuniculiculture) se définit comme l'élevage des lapins domestiques (Larousse). Elle se développe progressivement en France et en Europe depuis les années 1980. En 2021, le nombre de lapins destinés à l'élevage est estimé à 17,3 millions avec un abattage annuel de 21,8 millions de têtes. La production baisse drastiquement depuis le début des années 2000. En parallèle, la consommation moyenne par habitant diminue de plus de moitié et équivaut en 2022 à 1,2 kg par habitant et par an (figure 2) (AGRESTE 2022; INRAE 2022). Cette diminution pourrait témoigner d'un changement dans nos mentalités et habitudes de consommation.

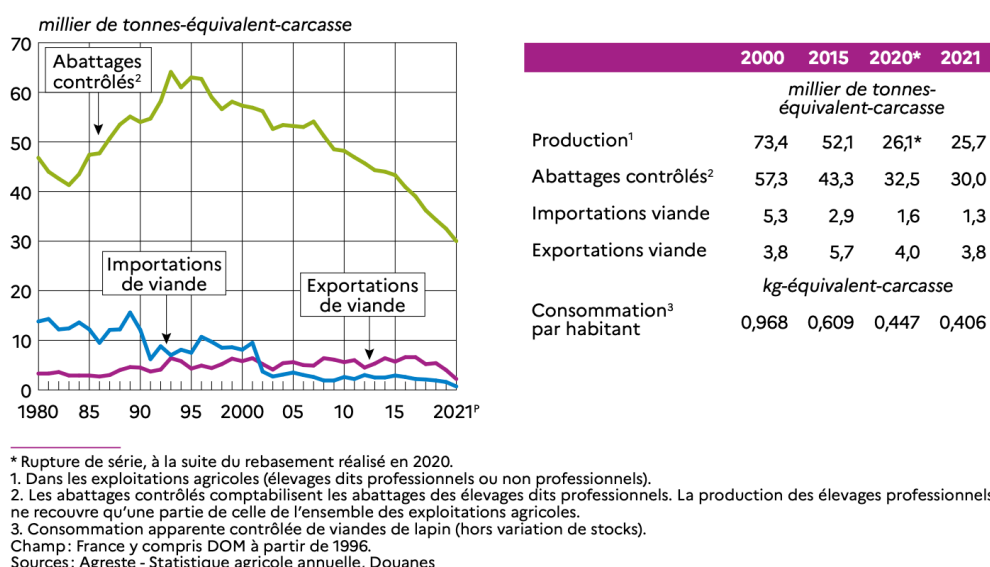


Figure 2 : Production et commerce extérieur de lapins entre 1980 et 2021 en France (source : AGRESTE 2022)

1.1.3.2 Le lapin de compagnie

À partir du XVIIIe siècle, les Européens introduisent le lapin en tant qu'animal de compagnie ce qui s'accompagne de changements morphologiques significatifs notamment dus à l'augmentation de la sélection. Initialement, les lapins vivaient dans le foyer familial et la plupart étaient élevés en extérieur ou en clapier. Avec le temps, ils se créent progressivement une place au sein du foyer familial sous l'influence de certaines publications comme le livre de Marinell Harriman « House Rabbit Handbook » en 1985 (DeMello 2016). Il existe aujourd'hui 86 races différentes avec plus de 500 variétés d'après l'association « The British Rabbit Council » (The British Rabbit Council 2021).

Aucune étude ne permet actuellement d’avoir une idée précise du nombre de lapins de compagnie présents dans les foyers en France. À titre indicatif, la FACCO (Fédération des fabricants d’aliments pour chiens, chats, oiseaux) recense 3,6 millions de petits mammifères possédés par les Français en 2020 sur une enquête réalisée sur 11 290 réponses (FACCO, KANTAR 2020). Ce nombre est en diminution depuis 2010 où 6,1 % des foyers possédaient au moins un petit mammifère. Il faut cependant nuancer que cette enquête ne donne pas de chiffres concernant le lapin de compagnie. L’étude de la PDSA (The People's Dispensary for Sick Animals) Animal Wellbeing de 2022 (PDSA 2022) nous permet d’appréhender avec davantage de précision la démographie des lapins de compagnie au Royaume-Uni entre 2011 et aujourd’hui (figure 3). En 2022, environ un million de lapins sont recensés et 2 % de la population en possède un. Cette population reste stable depuis 2011 malgré quelques variations.

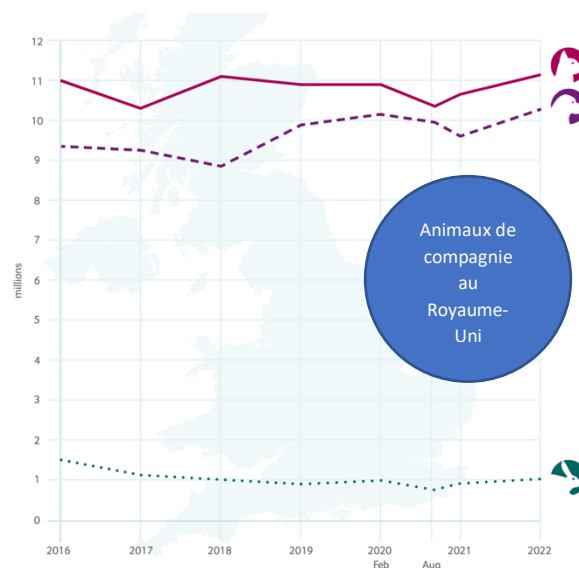


Figure 3 : Évolution de la population de lapins de compagnie depuis 2016 au Royaume-Uni (d’après PDSA 2022)

Ainsi, les sondages tendent à évoquer une stabilisation du nombre de lapins de compagnie. Il nous faut maintenant savoir si cette évolution se traduit par une évolution des consultations dans les cliniques vétérinaires.

1.2 La médicalisation du lapin de compagnie

Les consultations de lapin de compagnie représentent 2 % de l’ensemble des consultations au Royaume-Uni (Sánchez-Vizcaíno et al. 2017). L’étude de la PDSA communique de nombreuses informations concernant la médicalisation des lapins de compagnie au Royaume-Uni (figure 4). Les visites chez le vétérinaire et les actes de médecine préventive tendent à augmenter depuis 2018 avec une baisse en 2020 à contextualiser avec la pandémie de COVID 19. La médicalisation reste faible par rapport aux carnivores domestiques.

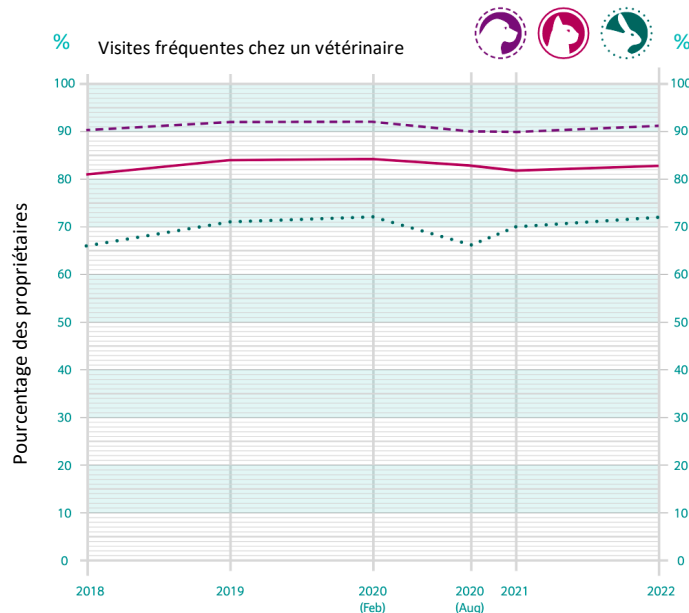


Figure 4 : Médicalisation du lapin de compagnie au Royaume-Uni (d'après PDSA 2022). La courbe en pointillés bleus correspond au pourcentage de lapins fréquemment médicalisés chez un vétérinaire parmi l'ensemble des propriétaires de lapin de compagnie

À ce jour, il n'existe pas d'étude permettant de quantifier l'importance des consultations de lapins de compagnie en France. Nous avons donc réalisé une enquête et interrogé les logiciels de plusieurs structures. Les résultats de cette enquête constituent la première partie de notre travail expérimental (Partie 2, I).

II Les principaux gestes techniques en soins intensifs chez le lapin de compagnie

II.1 Préambule : comparaison médecine humaine et médecine vétérinaire

Les soins intensifs sont perçus différemment en médecine humaine et vétérinaire. D'après le code de la santé publique : «Les soins intensifs sont pratiqués dans les établissements de santé comprenant une ou plusieurs unités organisées pour prendre en charge des patients qui présentent ou sont susceptibles de présenter une défaillance aiguë de l'organe concerné par la spécialité au titre de laquelle ils sont traités mettant directement en jeu à court terme leur pronostic vital et impliquant le recours à une méthode de suppléance » (Article D6124-104 - Code de la santé publique - Légifrance (J.O 26/07/2005)). Ainsi, il peut exister au sein d'un établissement de santé plusieurs unités de soins intensifs spécifiques à une défaillance organique (cardiologie, pneumologie, hématologie, néphrologie...) ou à un type de patient (adultes, pédiatriques, néonatalogiques) (Goulon, Mantz 2001). Elle assure une surveillance continue du patient avec un monitoring constant des signes vitaux et des traitements spécifiques à toute heure et tous les jours de l'année.

On distingue donc plusieurs unités de soins d'urgence selon la pathologie du patient. Si le pronostic vital du patient est engagé avec la présence ou la suspicion de plusieurs défaillances viscérales aiguës (respiratoire, rénal, circulatoire), nous parlons d'une unité de réanimation. Entre les unités de réanimation et de soins plus classiques, il existe une unité de « surveillance continue » qui a vocation à prendre en charge les patients instables en réponse à une défaillance vitale ou les patients susceptibles d'en avoir (Ministère De La Santé, De La Famille Et Des Personnes Handicapées 2003).

En médecine vétérinaire, l'unité de soins intensifs englobe généralement l'ensemble de ces disciplines. Le SIAMU (centre d'urgence, de réanimation et de soins intensifs pour animaux de compagnie) de VetAgro Sup en est un bon exemple. Il s'agit d'une unité spécialisée dans la gestion des animaux en situation critique avec une unité de réanimation, une surveillance continue et des soins adaptés sans séparation entre les patients atteints d'une défaillance d'un ou de plusieurs organes.

II.2 Prise en charge spécifique du lapin en urgence et principaux gestes techniques à maîtriser

Le lapin est une proie à l'état sauvage. Il s'agit d'un animal qui cache naturellement ses signes de maladie afin d'échapper à la prédation (Paul-Murphy 2007). Il montre ainsi des signes cliniques lorsque l'affection est déjà bien avancée. Les techniques appliquées aux chiens et chats s'appliquent également sur le lapin de compagnie, mais leur prise en charge nécessite un équipement plus spécifique : balance de précision pour petits animaux, salle dédiée à l'hospitalisation des petits mammifères herbivores avec incubateurs et accès à l'oxygène, du matériel de petite taille (stéthoscope pédiatrique, sondes, aiguilles...).

Le triage initial est important. Il doit être rapide et permettre d'obtenir les informations essentielles : motif, espèce, âge, sexe, milieu de vie, nourriture, antécédents et signes vitaux : fréquence cardiaque, respiratoire, température, poids (Norkus 2018).

Lors de la consultation, une contention douce et adaptée est nécessaire pour limiter le stress et les risques de blessures. Une contention chimique est préférable à l'usage de la force (Norkus 2018). Le déroulé de l'examen clinique est identique aux chiens et chats. La température rectale est comprise entre 38,5°C et 40°C, la fréquence cardiaque entre 130 et 325 bpm (battements par minute) et la fréquence respiratoire entre 30 et 60 mouvements par minute (Carpenter, Harms 2023). Les principales affections rencontrées en urgence chez le lapin de compagnie sont (Norkus 2018) :

- Des maladies digestives : dents, stase et occlusion gastro-intestinale ;
- Des coups de chaleur : les plus à risques sont les lapins de compagnie soumis à une température supérieure à 29°C, obèses, dans un environnement stressant ;
- Des affections urogénitales : urolithiases ;
- Des affections respiratoires : infections bactériennes des voies respiratoires supérieures ;
- Des néoplasies : adénocarcinomes utérins ;
- Des abcès ;
- Des atteintes neurologiques : *Encephalitozoon cuniculi*.

Le protocole de prise en charge de réanimation du lapin de compagnie suit le consensus RECOVER (reassessment campaign on veterinary resuscitation) datant de 2012 adopté chez les carnivores domestiques avec des adaptations associées à l'anatomie et la biologie de l'espèce (Carpenter, Harms 2023; Girling 2013; Quesenberry et al. 2020; Buckley et al. 2011) (Tableau I).

Tableau I : Tableau reprenant les principales règles « ABC » et RECOVER

<p>Voies respiratoires et ventilation (Airways and Breathing)</p>	<p>Dans les cas d'urgence, il faut tout d'abord dégager les voies respiratoires supérieures pour permettre le passage de l'air. Si nous constatons des signes d'hypoxie ou un arrêt respiratoire, il faut intuber le lapin en urgence ou effectuer une trachéostomie. La technique d'intubation pouvant être compliquée, la pose d'un masque à oxygène bien ajusté à la tête du patient est possible, car plus rapide. La technique d'intubation sera détaillée dans une partie suivante (II.5). Un monitoring doit être mis en place avec l'oxymétrie et la capnographie.</p>
<p>Système cardiovasculaire et médicaments (Cardiovascular support and Drugs)</p>	<p>En cas de nécessité, un massage cardiaque au rythme de 100-120 bpm en faisant une compression de chaque côté du thorax est recommandé. Un ECG (électrocardiogramme) permet de discerner des arythmies et de réagir en conséquence. Un panel de molécules est utilisable chez le lapin : adrénaline, glycopyrrolate, vasopressine, lidocaïne (remarque : 60% des lapins de compagnie possèdent des atropinesterases donc l'utilisation d'atropine est déconseillée)...</p>
<p>Fluidothérapie</p>	<p>À adapter selon l'état d'hydratation, la présence ou non d'un choc hypovolémique. D'après « Emergency and critical care of small mammals », nous pouvons calculer les déficits avec cette formule :</p> <div style="border: 1px solid red; padding: 5px; margin: 5px 0;"> <p>$H = D \times P \times K$ Où H : Déficit hydrique (ml) ; D : pourcentage de déshydratation (%) ; P : Poids (kg) ; K = 1000 (ml)</p> </div> <p>Nous y ajoutons la maintenance à 3-4 ml/kg/h et les pertes (diarrhée, hémorragies...). Nous corrigeons le déficit sur quatre à six heures en cas de perte aiguë ou sur 12 à 14 heures en cas de perte chronique. Nous pouvons utiliser la voie orale avec des sondes naso-gastriques ou oro-gastriques, la voie sous-cutanée en plusieurs sites toutes les 6-12 heures, la voie intraveineuse, intraosseuse ou intrapéritonéale.</p>
<p>Autres médicaments</p>	<p>La réalimentation doit être réalisée dès que possible. Il existe plusieurs spécialités utilisables en hospitalisation : Supreme Recovery/Recovery Plus, Oxbow Critical Care/Fine Grind, Emerald Herbivore IC, Emerald Herbivore Sustain . La réalimentation peut se faire à la seringue de gavage, par sondage oro-gastrique ou naso-gastrique (II.4).</p>

Une fois l'animal stabilisé, il est possible de réaliser les examens complémentaires.

La prise en charge en urgence implique donc la maîtrise de trois gestes essentiels :

- L'intubation orotrachéale ;
- La pose d'un cathéter intraveineux ;
- La réalimentation de l'animal par voie orale ou par l'intermédiaire d'une sonde nasogastrique.

Ces trois gestes sont détaillés ci-dessous et font l'objet du développement de modèles de simulation dans la partie expérimentale de ce travail.

II.3 Pose du cathéter intraveineux à la veine auriculaire caudale

II.3.1 Indications et voies d'abord

La pose de cathéter est indispensable à la prise en charge d'un animal en soins intensifs. Il permet d'injecter des substances médicamenteuses ou une fluidothérapie par voie intraveineuse. Plusieurs sites de pose sont possibles chez le lapin, leurs avantages et inconvénients sont présentés dans le tableau II (Lord 2014; Carpenter, Harms 2023; Coquelle 2021).

Tableau II : Avantages et inconvénients des sites de pose de cathéter chez le lapin

Localisation	Avantages	Inconvénients
Veine auriculaire caudale (= marginal)	<ul style="list-style-type: none"> ◇ Visibilité de la veine, ◇ Facilité d'accès pour le praticien ; ◇ Veine peu mobile ; ◇ Contention facile, pas de sédation nécessaire sur un lapin calme ; ◇ Perfusion naturellement fixée en hauteur. 	<ul style="list-style-type: none"> ◇ Risque de phlébite et de nécrose de l'oreille (rare) ; ◇ Risque de casser le cartilage ; ◇ Difficultés à prélever de larges volumes de sang (collapsus rapide) ; ◇ Difficile chez lapin de petite taille et mâles entiers .
Veine céphalique	<ul style="list-style-type: none"> ◇ Facilité d'accès ; ◇ Risque moindre de phlébite ; ◇ Prélèvement d'un plus grand volume de sang possible. 	<ul style="list-style-type: none"> ◇ Difficilement visible ; ◇ Veine mobile ; ◇ Sédation recommandée pour éviter les risques de blessure ; ◇ Peau possiblement porteuse de pathogènes du système respiratoire supérieur, ◇ Risque de perforer la tubulure.
<i>Veine saphène latérale</i>	<i>Site mieux toléré, mais la veine est mobile (surtout utilisée pour collecte de sang)</i>	
<i>Veine thoracique latérale</i>	<i>Lapin de grand format, très peu utilisée (Briscoe, Syring 2004)</i>	
<i>Veine jugulaire</i>	<i>Anesthésie générale recommandée (Contention mal tolérée par l'animal), peu visible chez les lapins en surpoids</i>	

Avant la réalisation du geste technique, il faut également prendre en compte plusieurs autres critères (Quesenberry et al. 2020) :

- **Taille du patient et race** : lapin « toy » (petites veines), mâle entier (peau plus épaisse) ;
- **Accessibilité des veines** ;
- **État clinique** : température, barrières physiques (fractures, néoplasies...), coagulation, stabilité hémodynamique (hypovolémie, hypotension, collapsus cardio-vasculaire, trauma) ;
- **Durée d'hospitalisation** ;
- **Divers** : fréquence de prélèvement sanguin, présence ou non de nutrition parentérale (rare chez le lapin), monitoring.

En effet, cette technique n'est pas indiquée en première intention pour un animal en détresse respiratoire ou cardiaque sévère, sensible au stress ou à la contention. Des prises en charge préalables par oxygénothérapie, médication intramusculaire ou sous-cutanée, sédation, thoracocentèse, réhydratation sous-cutanée sont nécessaires et le cathéter doit être posé sur un patient plus stable (Darbo-McClellan 2018).

II.3.2 Rappels anatomiques

Le pavillon de l'oreille est long et les vaisseaux sanguins souvent bien visibles. Il joue un rôle dans la thermorégulation avec une vasodilatation dans un environnement au-dessus de 25°C et une vasoconstriction dans un environnement inférieur à 15°C. Les pavillons auraient également un rôle dans le système suspenseur de la tête lors de la course (Donnelly, Vella 2020). Il s'agit d'un site de prédilection pour la pose d'un cathéter veineux. Le sang arrive principalement de l'artère auriculaire centrale et rostrale. L'artère centrale bifurque en deux branches qui longent les bordures rostrales et caudales de l'oreille (Ninomiya 2000). Les veines accompagnent les artères et la lymphe est drainée par les nœuds lymphatiques parotidiens et rétro pharyngiens latéraux (Barone, Simoens 2010).

Il est difficile de distinguer les artères des veines sur le pavillon auriculaire. Il est cependant important de distinguer l'artère centrale et la veine marginale rostrale afin de pouvoir identifier la zone de pose d'un cathéter veineux (figure 5).

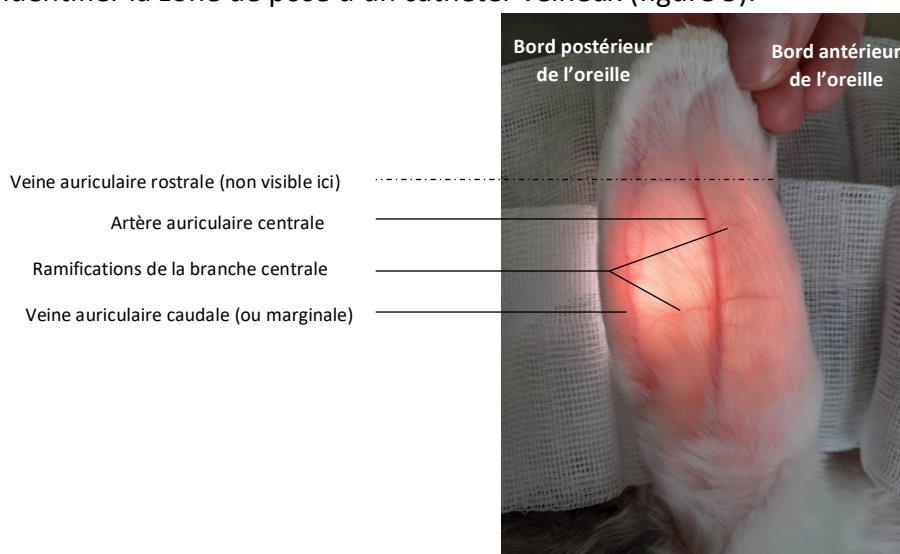


Figure 5 : Artères et veines de l'oreille droite d'un lapin de compagnie par transillumination (source : Guillaume KUHN)

II.3.3 Matériel (Lord 2014; Girling 2013; Quesenberry et al. 2020)

Pour la pose du cathéter, nous avons besoin d'un cathéter de 24G ou 26G, de deux morceaux de ruban adhésif, de bande cohésive (Vetrap™), d'une seringue de 2 mL remplie de sérum physiologique, de chlorhexidine savon et solution pour la désinfection, d'une tondeuse, d'alcool médical, d'un bouchon injectable et d'un rouleau de compresses. Pour ce dernier, il est souvent recommandé de prendre trois compresses que nous roulons et que nous fixons avec du ruban adhésif. Ce rouleau de compresses servira de support pour fixer le cathéter et limiter les traumatismes de l'oreille. Une aiguille peut être nécessaire pour une scarification préalable (Figure 6)

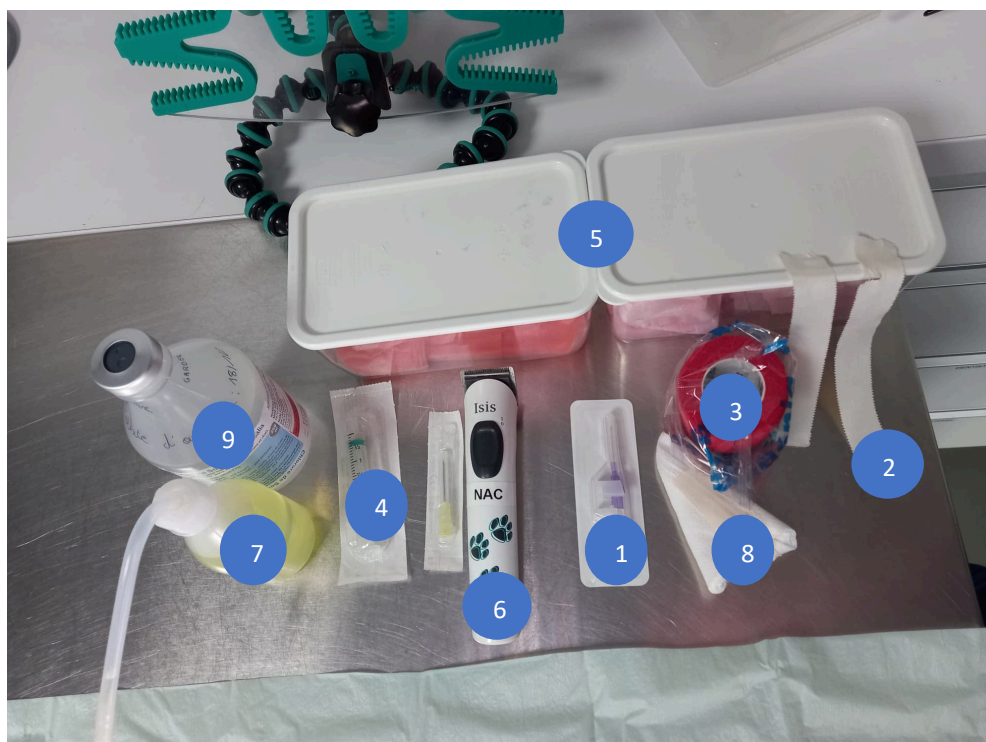


Figure 6 : Matériel nécessaire pour la pose d'un cathéter (Guillaume KUHN avec la permission du Dr Graham Zoller et du CHV (Centre hospitalier vétérinaire) Onlyvet). 1) Cathéter, 2) Morceau de ruban adhésif, 3) Vetrap™, 4) Seringue de 2 ml, 5) Chlorhexidine savon et solution, 6) Tondeuse, 7) Alcool, 8) Rouleau de compresses, 9) Chlorure de sodium 0,9%

L'application d'une pommade anesthésique est discutable. En France, il existe des spécialités à base de lidocaïne et de prilocaïne (EMLA® et Anesderm®). Une récente étude montre qu'il faudrait appliquer la pommade au moins 60 minutes avant la pose du cathéter pour avoir des résultats significatifs (Chung et al. 2022). Or, en pratique clinique et particulièrement en urgence, il n'est pas souhaitable d'attendre aussi longtemps avant la pose d'un cathéter.

II.3.4 Méthode (Lord 2014; Girling 2013; Quesenberry et al. 2020)

1. Sécuriser le lapin en effectuant une contention dans une serviette ou se faire aider par une personne formée. Une anesthésie flash à l'isoflurane peut être envisagée si le lapin n'est pas coopératif (Figure 7b) ;
2. Tondre le pavillon auriculaire sur la face dorsale et caudale. Il est possible d'appliquer une crème anesthésique idéalement une heure avant la pose du cathéter (Chung et al. 2022) ;
3. Désinfecter la zone de ponction de manière aseptique : trois désinfections du centre vers la périphérie en alternance avec de la chlorhexidine savon et solution (figure 7c) ;
4. Se laver les mains (et porter des gants stériles si le patient présente une immunosuppression) ;
5. Remplir le cathéter avec du sérum physiologique afin d'éviter l'injection de bulles d'air ;
6. Si nécessaire, scarifier la peau avec une aiguille pour faciliter le coulissement du cathéter (Darbo-McClellan 2018) ;
7. Faire comprimer la base de l'oreille par un assistant, tenir l'extrémité de l'oreille avec une main (figure 7d) ;
8. Avec l'autre main, cathétériser la veine sur les deux tiers de la longueur du cathéter (environ 0,5 cm). La veine étant très superficielle, l'angle doit être le plus parallèle à l'oreille possible. Contrairement aux carnivores domestiques, le sang n'est pas forcément visible dans la chambre du cathéter du fait de la taille des vaisseaux ;
9. Retirer le mandrin en faisant avancer le cathéter jusqu'à la chambre. Brancher un bouchon préalablement rempli de soluté isotonique ;
10. Introduire les compresses roulées sur la face interne du pavillon de l'oreille et fixer le cathéter et les compresses à l'oreille avec du ruban adhésif. Attention à ne pas trop serrer pour ne pas faire d'effet garrot (figure 7e) ;
11. Vérifier le placement du cathéter en injectant un petit volume de soluté isotonique (NaCl 0,9%) ;
12. Fixer les deux oreilles ensemble avec du Vetrap® afin d'éviter les ruptures du cartilage (sauf pour les lapins béliers).

Zone de pose du cathéter
(Veine auriculaire caudale)

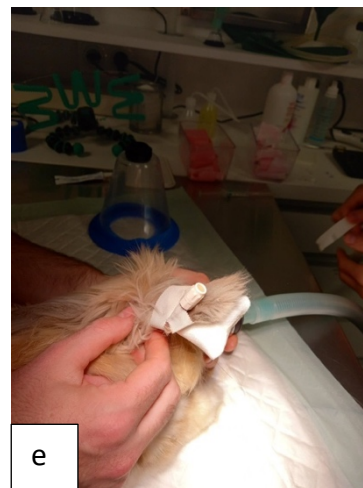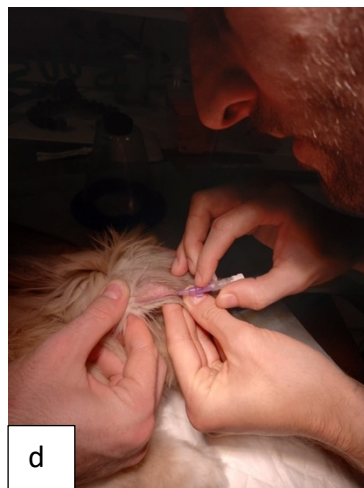
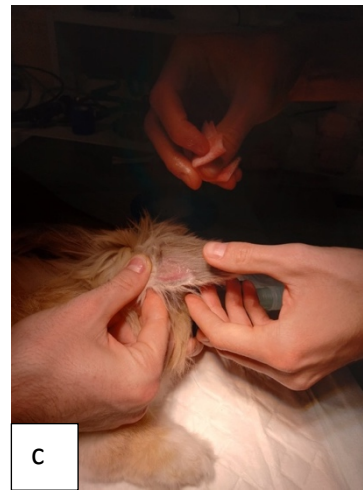
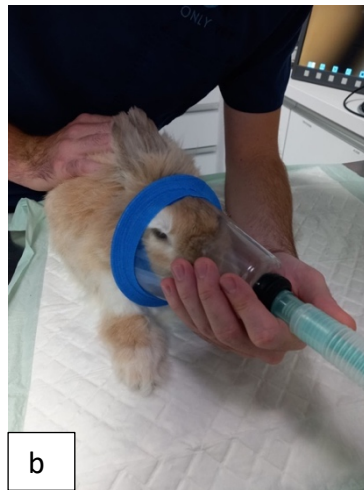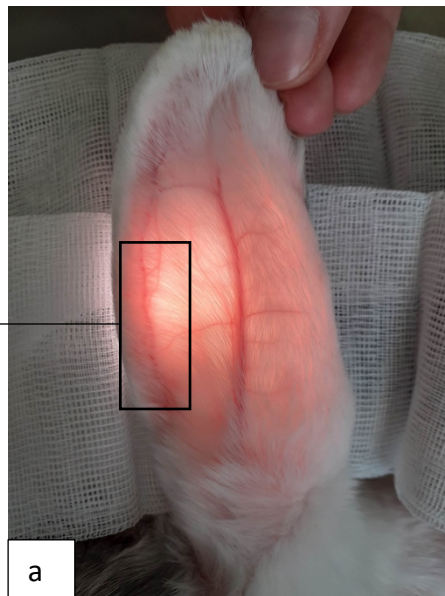


Figure 7 : Étapes de la mise en place d'un cathéter à la veine auriculaire caudale (Guillaume KUHN avec la permission du Dr Graham Zoller et du CHV Onlyvet) : a) Visualisation de la zone à cathétériser ; b) Induction au gaz anesthésique si le lapin n'est pas coopératif ; c) Désinfection de la zone après la tonte ; d) Pose du cathéter ; e) Fixation du cathéter avec le rouleau de compresses en face interne du pavillon auriculaire

Toute manipulation du cathéter doit être effectuée le plus proprement possible. Pour limiter le risque de nécrose du cartilage auriculaire ou de fibrose, il est recommandé d'éviter l'administration de médicaments pouvant engendrer une inflammation et de rincer systématiquement le cathéter après chaque injection (Quesenberry et al. 2020)

II.4 Sondage naso-gastrique

II.4.1 Indications (Coquelle 2021; Quesenberry et al. 2020)

Le support nutritionnel chez le lapin de compagnie est essentiel. Leur physiologie digestive particulière nécessite un apport presque constant de nutriments par leur alimentation. L'anorexie est un motif de consultation fréquent et grave. Elle mène rapidement à une lipidose hépatique, une hypoglycémie et un dérèglement de la flore coecale (Varga 2023; Quesenberry et al. 2020). Dans la plupart des cas, la réalimentation s'effectue par voie orale à la seringue trois à quatre fois par jour avec une alimentation adaptée (Supreme Recovery/Recovery Plus, Oxbow Critical Care/Fine Grind, Emeraid Herbivore IC, Emeraid Herbivore Sustain). Dans des cas occasionnels, lorsque cette méthode est impossible, un recours au sondage naso-gastrique peut être envisagé.

Le tableau III résume les indications et contre-indications à la réalisation du geste technique.

Tableau III : Indication et contre-indications du sondage naso-gastrique

Indications	Contre-indications
<ul style="list-style-type: none"> ◇ Refus du gavage à la seringue, ◇ Support nutritionnel (anorexie de plus de 24h), fluidothérapie, médicalisation <i>per os</i>, ◇ douleur de la cavité buccale (fracture de la mâchoire, chirurgie orale, pharyngée, œsophage, estomac, voies biliaires), ◇ paralysie du nerf facial, ◇ anomalie de la déglutition, ◇ bulle d'air ou liquide dans l'estomac (douleur), ◇ gain de temps/hospitalisation sur plusieurs jours. 	<ul style="list-style-type: none"> ◇ Lapin en rhinite ou avec une autre maladie respiratoire : risque de dyspnée en bouchant une des narines et risque de transmission de germes pathogènes dans la trachée, ◇ Effet sur le transit limité

II.4.2 Rappels anatomiques

II.4.2.1 Les cavités nasales

Les narines sont des fentes légèrement incurvées qui peuvent s'ouvrir et se fermer avec les muscles nasaux contrôlés par le nerf facial. Autour de ces narines, de nombreux récepteurs sensoriels sont présents et permettent une grande sensibilité de cette région (van Praag 2014).

Les cavités nasales occupent l'étage dorsal du crâne. Elles commencent rostralement par les narines et aboutissent dorsalement par les méats dorsaux et moyens aux volutes de l'éthmoïde et ventralement par le méat ventral (se confondant avec les choanes chez le lapin). Ces cavités sont remplies par des cornets nasaux qui correspondent à des fines lames osseuses enroulées sur elles-mêmes, augmentant la surface de contact entre l'air et la muqueuse. Le lapin possède des sinus qui correspondent à des cavités aériennes communiquant avec la cavité nasale par des méats (van Praag 2014). Il existe un cornet dorsal, un cornet moyen et un cornet ventral qui sont notamment impliqués dans la fonction d'olfaction très développée du lapin (figure 8)(Barone 2009).

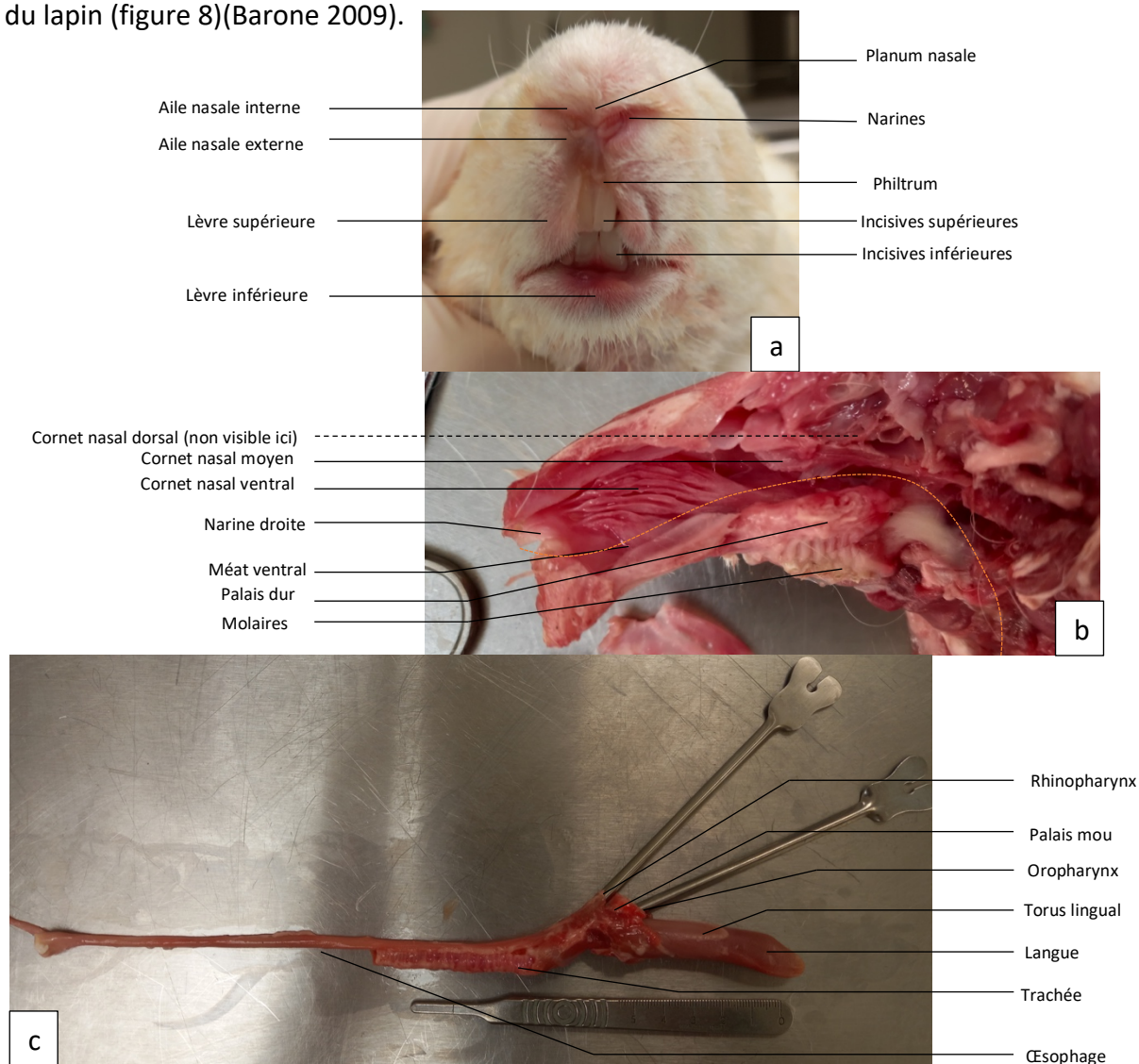


Figure 8 : Cavités nasale et buccale d'un lapin néo-zélandais (source : Guillaume KUHN) : a) Narines et fente orale fermée ; b) Dissection des cavités nasales droites avec le septum retiré (la ligne orange correspond au passage théorique de la sonde naso-gastrique) ; c) Dissection du pharynx, du larynx, de la trachée et de l'œsophage (trachée sectionnée à l'entrée de la poitrine et œsophage au cardia)

11.4.2.2 Pharynx

Il constitue le point de carrefour entre les voies digestives et respiratoires. Son extrémité rostrale communique avec les cavités nasales par les choanes dorsalement et avec la cavité buccale par l'isthme du gosier ventralement. Il est rattaché dorsalement à l'os sphénoïde par le fascia pharyngo-basilaire et latéralement par les muscles pharyngiens en rapport avec la trompe auditive, l'appareil hyoïde et de nombreux éléments vasculo-nerveux de cette région de la tête : nerfs glosso-pharyngien, vague, accessoire, hypoglosse, nœuds lymphatiques rétropharyngiens, divisions de l'artère carotide externe (Barone 2009).

La cavité est divisée en deux étages séparés anatomiquement et fonctionnellement par la voile du palais : un étage dorsal à fonction respiratoire correspondant au nasopharynx ou rhinopharynx et un étage ventral à fonction digestive correspondant à l'oropharynx (figure 8). Le rôle du pharynx est passif lors de la respiration et actif lors de la déglutition (Barone 2009).

11.4.2.3 Larynx

Il s'agit d'une formation tubulaire reliant le rhinopharynx à la trachée. Il a une structure cartilagineuse composée d'arrière en avant des cartilages cricoïde, thyroïde, de l'épiglotte et du cartilage aryténoïde. Le larynx est uni à l'os hyoïde et à la trachée. Sa conformation interne est irrégulière. Sa partie moyenne est rétrécie par la saillie des cordes vocales et les cartilages aryténoïdes. La glotte sépare le larynx en deux régions presque égales chez le lapin :

- La partie supraglottique courte, ample et irrégulière,
- La partie infraglottique, large, courte et sans délimitation nette avec la trachée.

Les cordes vocales sont épaisses et courtes. La muqueuse est majoritairement de type respiratoire. De nombreuses glandes laryngées permettent la lubrification de cette zone (Barone 2009).

Le larynx est spécifiquement plus dorsal chez le lapin et l'épiglotte s'ouvre directement sur le palais mou et le nasopharynx rendant la respiration buccale presque impossible (Donnelly, Vella 2020). Il joue un rôle de contrôle du passage de l'air, de protection de l'arbre aérifère contre les corps étrangers (forte innervation) et de phonation (très réduit chez le lapin) (Figure 8c).

11.4.2.4 Œsophage

Chez le lapin, l'œsophage est large d'environ un centimètre et mesure douze à quatorze centimètres de long (Barone 2009). La présence d'un volumineux sphincter musculaire dans la partie caudale de l'œsophage associé à un cardia développé conduit à une incapacité de vomir chez le lapin (Donnelly, Vella 2020) (Figure 8c).

II.4.3 Matériel (Brown 2010)

Pour réaliser un sondage naso-gastrique et le maintenir en place, nous avons besoin (figure 9) :

- Serviette et assistant pour la contention du lapin,
- Sonde naso-gastrique (5-8-Fr (French) selon la taille du lapin) radio-dense,
- Matériel de la suture : fil, ciseaux, pince et porte-aiguille,
- Marqueur permanent ou ruban adhésif pour marquer la longueur de la sonde,
- Anesthésique local et lubrifiant
- (Collerette, matériel pour la récupération du contenu de l'estomac : seringue et récipient)



Figure 9 : Matériel nécessaire à la réalisation d'un sondage naso-gastrique (source : Guillaume KUHN avec la permission de la clinique Doc Nac) : 1) Serviette pour la contention, 2) Sonde naso-gastrique de 5 Fr, 3) Gel lubrifiant et anesthésiant (Xylocaïne®), 4) Spray anesthésiant, 5) Ruban adhésif, 6) Seringue et récipient en cas de vidange gastrique. Dans ce cas, le sondage était réalisé pour décompresser l'estomac et la sonde n'était pas fixée au lapin.

II.4.4 Méthode (Varga 2023; Quesenberry et al. 2020; Brown 2010)

1. Reporter sur la sonde la longueur entre la narine et la dernière côte du lapin. Une marque doit être apposée à l'aide d'un marqueur ou d'un morceau de ruban adhésif (figure 10a) ;
2. Administrer un anesthésique local dans les deux narines du lapin trois minutes avant le placement en soulevant la tête du lapin pour une meilleure absorption. Si le lapin ne tolère pas la pose de sonde malgré cette administration, une anesthésie plus profonde peut être nécessaire ;
3. Placer la tête du lapin en flexion pour guider plus facilement la sonde dans l'œsophage ;

4. Lubrifier l'extrémité de la sonde et l'introduire dans le méat ventral avec une direction légèrement ventrale et médiale jusqu'au repère. L'opérateur ne doit pas ressentir une grande résistance. Si tel est le cas, il est possible qu'une racine dentaire gêne la progression de la sonde et il faudra privilégier l'autre narine (figure 10b) ;
5. Le positionnement de la sonde doit être vérifié par une radiographie de profil (figure 10d) ;
6. La sonde est sécurisée en utilisant une colle forte ou un fil de suture. Le tube est fixé médialement à la narine puis passe entre les oreilles (figure 10c). Bien que la plupart des lapins tolèrent la sonde, il peut être utile de mettre en place une collerette afin de limiter le risque de retrait.

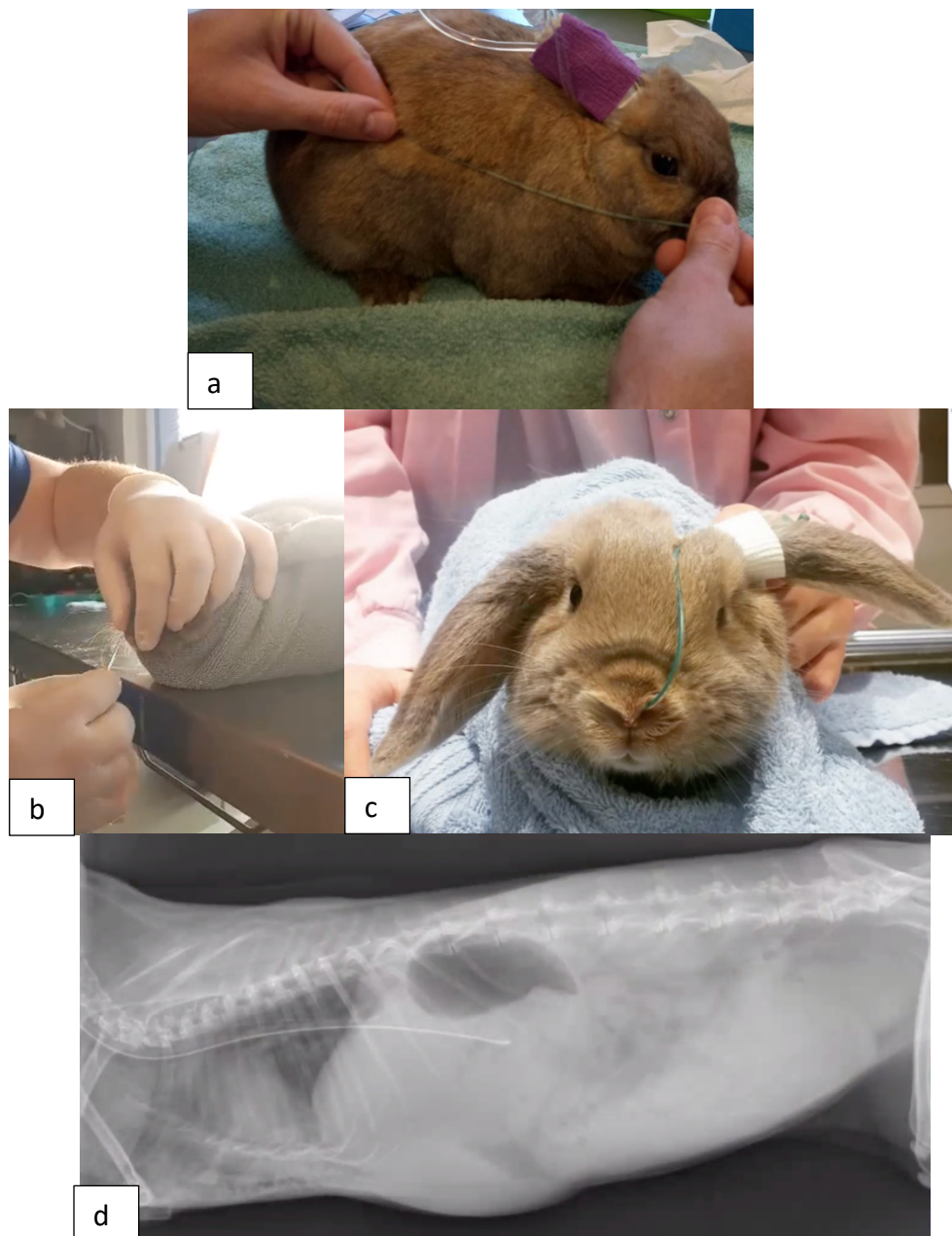


Figure 10 : Sondage naso-gastrique d'un lapin (source : Clinique Doc NAC, Guillaume KUHN et Dr Mélanie COQUELLE). Mesure de la sonde (a) puis insertion de la sonde dans la narine en direction médiale et ventrale jusqu'à la marque (b). Fixation de la sonde à l'arrière des oreilles (c) et vérification du placement à la radiographie (d).

II.4.5 Entretien

La sonde peut rester en place plusieurs semaines jusqu'à ce que le lapin puisse manger de lui-même. Pour le nourrissage, une formulation adéquate de type Oxbow Critical Care Fine Grind (Oxbow Hay Company, Murdoch, NE) ou Emerald Herbivore (Lafeber Company, Cornell, IL) est choisie. En effet, ces aliments avec des fibres fines peuvent passer dans une sonde de 5 Fr. À la suite de l'administration de ces aliments, la sonde doit être rincée avec de l'eau pour limiter le risque d'obstruction de la sonde (Brown 2010).

II.4.6 Complications

Il est possible que la sonde passe dans la trachée et cause des traumatismes des muqueuses. Une épistaxis, des reflux œsophagiens avec risque de fausse déglutition, une obstruction de la sonde et un jetage nasal sont également possibles (Brown 2010). Lors du retrait de la sonde, il faut vérifier l'intégrité de cette dernière, car il existe un risque de rupture et de passage dans la trachée (Swisher, Lennox, Blair 2018). Cette méthode n'est pas utilisée en premier abord, car elle occasionne beaucoup de stress. Une réalimentation à l'aide d'une seringue est donc à privilégier (Varga 2023; Quesenberry et al. 2020).

II.5 L'intubation endotrachéale du lapin

Il existe de multiples méthodes de ventilation chez le lapin que nous allons détailler.

II.5.1 Rappels anatomiques

II.5.1.1 Cavité buccale

Elle contient la langue et les 28 dents du lapin (formule dentaire : I 2/1, C 0/0, P 3/2, M 3/3) qui poussent continuellement, à racines ouvertes et à couronne longue (caractère hypsodonte et élodont) (Donnelly, Vella 2020). Rostralement, la cavité buccale s'ouvre par la fente orale et aboutit caudalement à l'oropharynx par un canal délimité par la racine de la langue et le voile du palais (Barone 2009). Entre les incisives et les prémolaires se trouve un espace dépourvu de dents appelé diastème. L'ouverture de la cavité buccale est limitée à 20-25° (trois fois inférieure aux félinés) compliquant l'exploration et l'intubation du lapin. La langue est large par rapport au volume de la cavité buccale rendant la visualisation de l'épiglotte difficile sans l'utilisation d'un endoscope (Donnelly, Vella 2020) (figure 11).

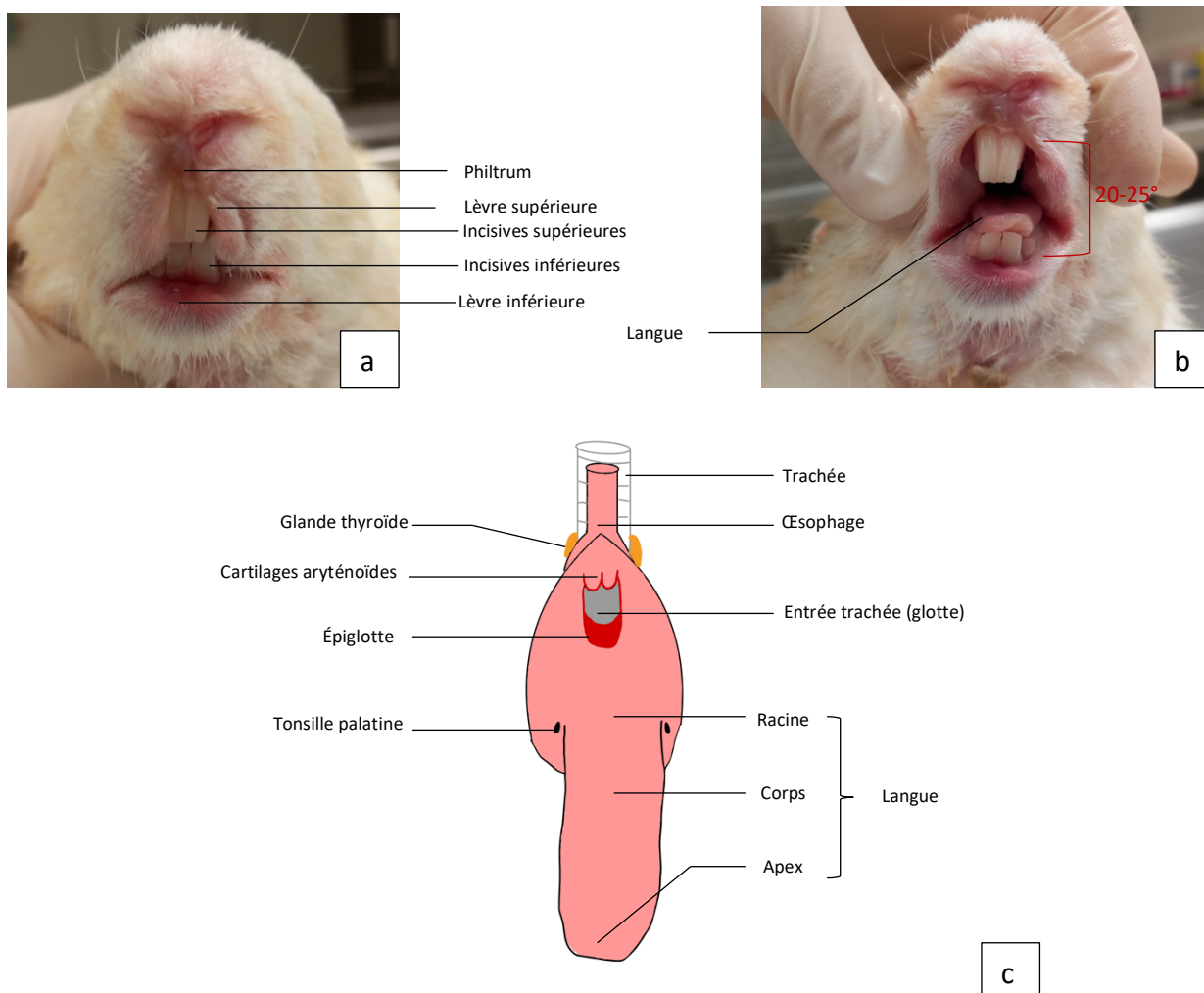


Figure 11 : Cavités nasale et buccale d'un lapin néo-zélandais (source : Guillaume KUHN) : a) Narines et fente orale fermée ; b) Fente orale ouverte ; c) Schéma du larynx et de la cavité buccale d'un lapin

II.5.1.2 Trachée

La trachée a une section circulaire et est composée de 45 à 50 anneaux cartilagineux incomplets. Elle fait suite au larynx et se prolonge caudalement par la bifurcation trachéale aboutissant aux deux bronches principales (Barone 2009) (figure 8).

L'oropharynx et le larynx ont été détaillés dans la partie précédente (II.4.2). L'entrée dans le larynx puis le passage de la glotte constituent l'étape clé lors de l'intubation oro-trachéale. Nous devons retenir que, chez le lapin, l'oropharynx est étroit et long, la langue et les incisives sont larges et nous avons une faible amplitude de l'articulation temporo-mandibulaire. De plus, il existe un laryngospasme important chez cette espèce (Quesenberry et al. 2020; DeValle 2009; Oberoi et al. 2020). Ces caractéristiques anatomiques et physiologiques rendent l'intubation délicate chez cette espèce.

II.5.2 Les techniques de ventilation du lapin

II.5.2.1 Chambre d'induction et masque anesthésique

La chambre d'induction est un contenant étanche dans lequel on peut mettre un animal. Nous alimentons ensuite ce contenant avec de l'oxygène et des agents anesthésiques lors de l'induction. Cette technique est facile à mettre en place, mais présente de nombreux risques : risques de blessures, d'apnée prolongée, de bradycardie et d'hypercapnie augmentant les risques anesthésiques. De plus, la concentration des gaz se contrôle plus difficilement et elle occasionne une pollution importante aux gaz lorsque nous ouvrons la chambre

L'utilisation d'un masque anesthésique, dont la taille devra être adaptée à la taille du patient (figure 12), présente l'avantage d'être plus rapide et plus facile à mettre en place par rapport aux autres techniques (Wenger et al. 2017). Cependant, il présente un défaut d'étanchéité à l'origine d'une exposition des manipulateurs aux gaz anesthésiques et d'une ventilation manuelle moins efficace. Les études mettent en évidence des risques d'hypercapnie, d'apnées, de bradycardie, d'une baisse de la pression partielle en dioxygène lors de la respiration spontanée et d'un risque de tympanisme de l'estomac (= élévation du diaphragme, gonflement de l'estomac et problèmes gastro-intestinaux pendant la ventilation contrôlée) (Wenger et al. 2017; Bateman et al. 2005; Flecknell et al. 1996).

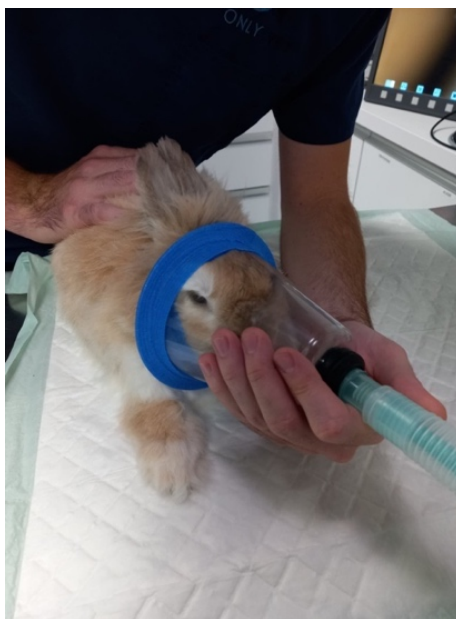

Figure 12 : Masque anesthésique (Guillaume KUHN avec la permission du Dr Graham Zoller et du CHV Onlyvet)

Ces deux techniques ne sont pas optimales pour le suivi d'une anesthésie générale, mais peuvent être utilisées en routine pour la pré-oxygénation et l'induction d'un animal avant la réalisation d'une intubation (Quesenberry et al. 2020). L'utilisation d'un masque peut également être intéressante pour gagner du temps pour une réanimation cardio-vasculaire. Une étude note 71,4% de réussite de réanimation sur un petit effectif de lapins non intubés (Buckley et al. 2011).

II.5.2.2 Intubation supra-glottique

Les méthodes qui suivent nécessitent une prémédication et une induction afin de réduire les mouvements parasites pouvant engendrer des complications lors de la réalisation du geste technique. Nous détaillerons ici les techniques supra-glottiques les plus utilisées.

II.5.2.2.1 Masque laryngé

Le masque laryngé est un dispositif créé initialement pour la médecine humaine qui a été adapté en médecine vétérinaire. Les méthodes varient selon les études. L'animal est placé en décubitus latéral gauche ou sternal et un assistant tient la tête du lapin en extension en tirant la langue. Le dispositif est préalablement lubrifié et nous nous assurons que le ballonnet est dégonflé. Le masque laryngé est inséré jusqu'au pharynx en prenant garde de ne pas le léser le dispositif avec les dents du lapin. En ce sens, il est possible de l'insérer avec l'ouverture dirigée vers la paroi droite de la cavité buccale puis de le tourner de 90° dans le sens horaire (Kazakos et al. 2007). Une fois une résistance atteinte, nous vérifions la bonne position de l'appareil avec la capnographie et les mouvements respiratoires. Enfin, selon les études, il est possible de gonfler le ballonnet (Kazakos et al. 2007) ou de laisser le dispositif en place sans ballonnet (Bateman et al. 2005, Wenger et al. 2017).

II.5.2.2.2 V-gel®

Le dispositif V-gel® ADVANCE Rabbit est plus récent et est spécialement développé pour l'anatomie particulière de la région oropharyngée du lapin (figure 13)(Crotaz 2013). Il est développé et commercialisé par Docsinnovent et il en existe six tailles différentes selon le poids de l'animal (entre 0,6 kg et plus de 4,5kg). L'animal est placé en décubitus sternal, la tête en extension. Après lubrification du dispositif, il est inséré dans l'oropharynx jusqu'à sentir une résistance. Le V-gel® est connecté à la capnographie tout le long de la manipulation permettant de confirmer sa bonne position. Il est ensuite sécurisé en l'attachant avec une ficelle derrière les oreilles. Ce dispositif est plus rapide à mettre en place par rapport à une intubation endotrachéale sous endoscopie (Comolli et al. 2020) mais les résultats se contredisent avec l'intubation à l'aveugle (Wenger et al. 2017, Engbers et al. 2017).

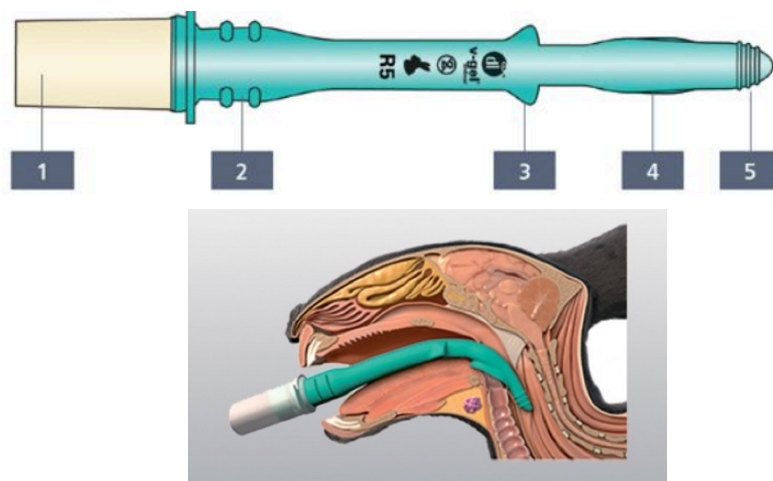


Figure 13 : Dispositif supra-glottique V-gel® ADVANCE Rabbit et mise en place (avec la permission de Docsinnovent Ltd) : 1) Connecteur au circuit anesthésique, 2 et 3) Crêtes permettant de maintenir le dispositif en place ; 4) Cuvette anatomiquement proche du larynx ; 5) Embout placé dans l'œsophage

II.5.2.2.3 Autres dispositifs et complications

Des études préliminaires sur d'autres dispositifs supra-glottiques ont été réalisées comme le tube laryngé (Yamamoto et al. 2007) et le cobra-PLA (Uzun et al. 2015).

Selon les dispositifs supra-glottiques, les complications peuvent être nombreuses. Il y a des risques de compression de l'artère linguale, d'obstruction des voies respiratoires supérieures avec des déplacements du dispositif, de compression du larynx, de tympanisme de l'estomac, d'étanchéité incomplète avec augmentation des risques de fausse route et de fuite de gaz anesthésiques (Smith et al. 2004; Wenger et al. 2017; Kazakos et al. 2007). Il faut également se méfier de la taille des dispositifs, car beaucoup d'études se basent sur des lapins d'expérimentation de taille supérieure aux animaux que nous rencontrons en clinique (Coquelle 2021; Wenger et al. 2017).

II.5.2.3 Intubation naso-trachéale

Encore peu décrite, elle est indiquée en cas de lésions importantes de la cavité buccale empêchant la réalisation d'une intubation orotrachéale. Elle est également plus facile à sécuriser et à réaliser. Cependant, elle peut induire des lésions des cornets nasaux et des tissus mous pouvant occasionner une détresse respiratoire secondaire. Elle peut également provoquer une introduction d'agents pathogènes dans le système respiratoire profond et nécessite l'utilisation d'un débit important d'oxygène.

Pour sa réalisation, le lapin peut être placé en décubitus sternal ou dorsal avec la tête en hyperextension. Une sonde lubrifiée de petite taille (entre 2 et 2,5 mm de diamètre et 14,5 cm de longueur) est insérée dans une narine en direction ventro-médiane sans forcer. Le bon positionnement de la sonde est confirmé par la présence de condensation ou par la capnographie. La sonde peut enfin être fixée à l'aide d'un lien ou de sutures (Lafferty, Ambros, Darbo-McClellan 2017; DeValle 2009).

II.5.2.4 Trachéostomie

Dans les cas extrêmes où l'apport d'oxygène est vital et qu'il est impossible d'effectuer une intubation, une trachéostomie peut être réalisée. La technique est similaire aux carnivores domestiques. Elle peut être cependant plus difficile à réaliser chez les femelles qui possèdent un dépôt de graisse sous-cutanée dans la zone chirurgicale. Une incision longitudinale de la peau sous le larynx est réalisée puis la trachée est isolée. Trois à quatre anneaux trachéaux sont laissés sous le larynx puis une incision de 180° est réalisée entre deux anneaux trachéaux. La sonde endotrachéale est insérée puis connectée au circuit anesthésique. Un cathéter intraveineux de taille adapté peut être utilisé pour l'apport d'oxygène (Quesenberry et al. 2020; Girling 2013).

II.5.3 Intubation orotrachéale

II.5.3.1 Indications

L'intubation orotrachéale consiste au passage d'un tube dans la trachée en passant par la cavité buccale et le larynx. Elle permet l'administration d'oxygène, de gaz anesthésiques, de sécuriser la respiration de l'animal et d'effectuer une ventilation assistée au besoin (Johnson 2010). C'est une technique difficile à réaliser chez le lapin et qui demande de l'expérience. Les techniques d'intubation orotrachéale sont nombreuses. Les deux techniques les plus utilisées sont l'intubation à l'aveugle et l'intubation guidée par endoscopie que nous allons développer en priorité (Nejamkin et al. 2023; Saldanha et al. 2020)

Les indications sont nombreuses : anesthésie générale, réanimation cardiopulmonaire, obstruction des voies respiratoires supérieures (par corps étranger, traumatisme, paralysie laryngée, masses, collapsus trachéal), une diminution du niveau de conscience (sédation, traumatisme crânien ou autre pathologie intracrânienne), diminution de la ventilation spontanée (lésions nerveuses, crâniennes, hypokaliémie), ventilation assistée, lavage endotrachéal (Quesenberry et al. 2020). Il est conseillé de supplémenter l'animal en oxygène durant la durée de l'intubation orotrachéale avec un masque placé sur le nez pour limiter les risques d'hypoxie (Fusco et al. 2021)

II.5.3.2 Intubation guidée par endoscopie

II.5.3.2.1 Matériel

Cette méthode permet la visualisation indirecte du larynx avec un endoscope. Pour la réaliser, une **sonde endotrachéale de taille adaptée** est utilisée avec un diamètre interne entre 1,0 et 3,5 mm. Nous pouvons nous baser sur l'ouverture laryngée afin d'optimiser la taille de la sonde (Lennox 2008). Il faut choisir la sonde la plus grosse possible par rapport à la taille de la trachée pour limiter les résistances. Il est également possible de réaliser des sondes artisanales à l'aide de sondes urinaires ou similaires (Quesenberry et al. 2020; Johnson 2010). La longueur de la sonde est mesurée de sorte que le connecteur soit au plus proche des lèvres du lapin pour limiter l'espace mort (Longley, Fiddes, O'Brien 2008). Il n'y a pas de consensus quant à l'utilisation d'une sonde avec ou sans ballonnet. Certaines études ont observé des difficultés à la mise en place de sondes sans ballonnet (Lee et al. 2019) tandis que d'autres ont observé l'effet inverse (Fusco et al. 2021)

Ensuite, un **endoscope et une source de lumière** sont utilisés. Il existe des endoscopes avec des embouts rigides à semi-rigides de tailles et d'angulations variées. L'utilisation d'un endoscope avec une angulation de 30° est conseillée afin de visualiser l'épiglotte et la base de la langue. Selon le modèle choisi, il est possible de réaliser une intubation « side by side » (côte à côte) ou « over the scope » (sur l'endoscope) en référence au positionnement de la sonde endotrachéale sur l'endoscope ou à côté (Johnson 2010).

Enfin, nous avons besoin d'une compresse sèche pour tenir la langue, d'un anesthésique local de type Xylocaïne® et d'un gel lubrifiant et anesthésiant de type Tronothane® pour limiter les risques traumatiques et de laryngospasme. L'ensemble des dispositifs est visible sur la figure 14.

Les avancées technologiques des dernières années et notamment du smartphone ont permis le développement de nouveaux appareils plus compacts, moins chers, se connectant directement sur un téléphone donnant de bons résultats avec des vétérinaires expérimentés. La taille de ces endoscopes portables reste néanmoins supérieure (5,5mm de diamètre pour l'endoscope portatif des études par rapport aux 1,9 mm disponibles pour les endoscopes professionnels) et la qualité de l'image reste inférieure (Saldanha et al. 2020; Freitag et al. 2020).




Figure 14 : Matériel nécessaire à l'intubation orotrachéale par endoscopie chez le lapin (Guillaume KUHN avec la permission du Dr Graham Zoller et du CHV Onlyvet) : 1) Sonde trachéale sans ballonnet ; 2a) Endoscope rigide inclinaison à 30° de Karl Storz Endoscopy-America, Inc., Culver City, CA, USA ; 2b) Endoscope de 2,7 mm de diamètre, modèle 1230AA, Karl Storz Endoscopy-America, Inc., Culver City, CA, USA ; 3) Compresse sèche ; 4) Spray de Xylocaïne® ; 5) Gel lubrifiant et anesthésiant Tronothane®

II.5.3.2.2 Méthode

Le patient doit être induit et suffisamment anesthésié. Il est placé en décubitus sternal avec la tête en hyperextension. La cavité orale est ouverte et la langue tirée doucement sur le côté. Un assistant est nécessaire pour réaliser ces gestes. La cavité buccale doit être nettoyée des résidus alimentaires puis un anesthésiant local en spray de type Xylocaïne® est appliqué dans le larynx une à deux minutes avant le geste technique pour limiter le risque de laryngospasme. Un lubrifiant stérile anesthésiant est appliqué sur le bout de la sonde (figure 15).

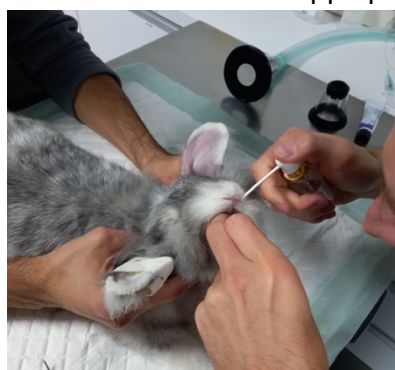

Figure 15 : Application de l'anesthésique local (Guillaume KUHN avec la permission du Dr Graham Zoller et du CHV Onlyvet)

Méthode « Side by side » (côte à côte) (figure 16)

L'endoscope est avancé sur la base de la langue jusqu'à observer le palais mou et les veines palatines. L'épiglotte est déplacée en soulevant doucement le palais mou avec l'endoscope, permettant la visualisation de l'entrée du larynx et les cordes vocales. La sonde est insérée en longeant l'endoscope jusqu'à ce qu'on puisse la voir, puis son passage dans la trachée est effectué lors d'une inspiration (Miranda, Pêgo, Correia-Pinto 2017; Johnson 2010). Si la sonde trachéale est trop grande, il est possible d'insérer un cathéter plus petit (type sonde urinaire) en suivant la même méthode ou en utilisant le canal opérateur de l'endoscope. Cette dernière est utilisée dans un second temps comme guide pour l'introduction de la sonde endotrachéale (Chaï 2017).

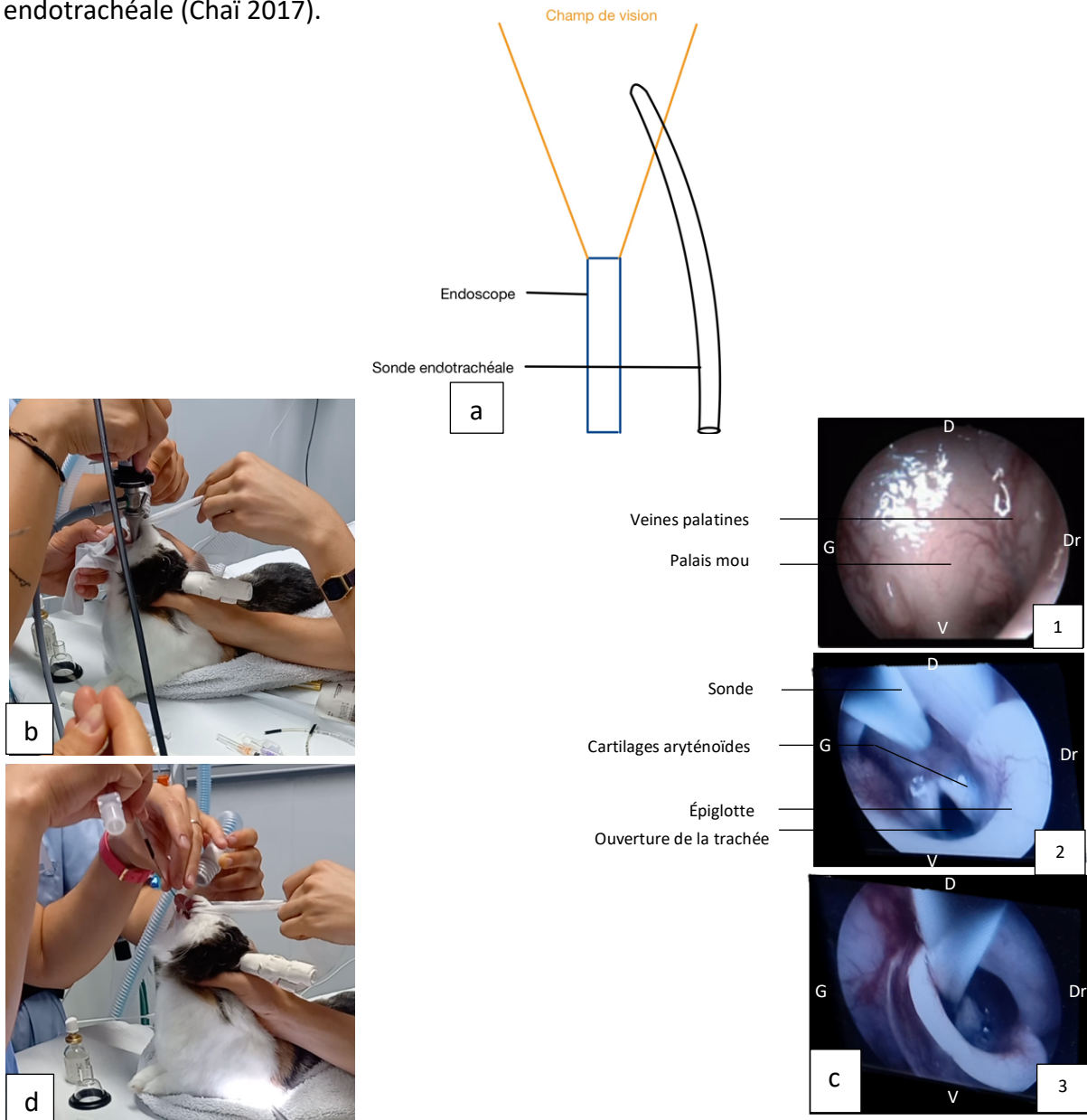


Figure 16 : Intubation par la méthode « Side by side » avec l'aide d'une sonde urinaire (Guillaume KUHN & VetAgro Sup) : a) Schéma du positionnement de la sonde sur l'endoscope « side by side » b) Contention avec la tête en hyperextension et insertion d'une sonde urinaire stérile et lubrifiée par le canal opérateur de l'endoscope ; c) Visualisation du larynx et de la sonde urinaire avec en 1) visualisation du palais mou avec les veines palatines en 2) La visualisation du larynx et en 3) le passage de la sonde dans la trachée ; d) Insertion de la sonde trachéale par la sonde urinaire correctement placée (D = dorsale ; V = ventral ; Dr = droite ; G = gauche).

Méthode « over the scope » (sur l'endoscope) (figure 17)

Si la taille de l'endoscope le permet, il est possible de l'insérer directement dans la sonde trachéale de sorte que l'extrémité de l'endoscope s'arrête 1 à 2 mm avant le bout de la sonde. La procédure est identique. Le palais mou est soulevé et l'ensemble « endoscope-sonde endotrachéale » est avancé jusqu'à voir l'épiglotte puis, profitant d'une inspiration, il est inséré doucement dans la trachée. L'endoscope est ensuite retiré sans bouger la sonde qui reste en place dans la trachée (Johnson 2010).

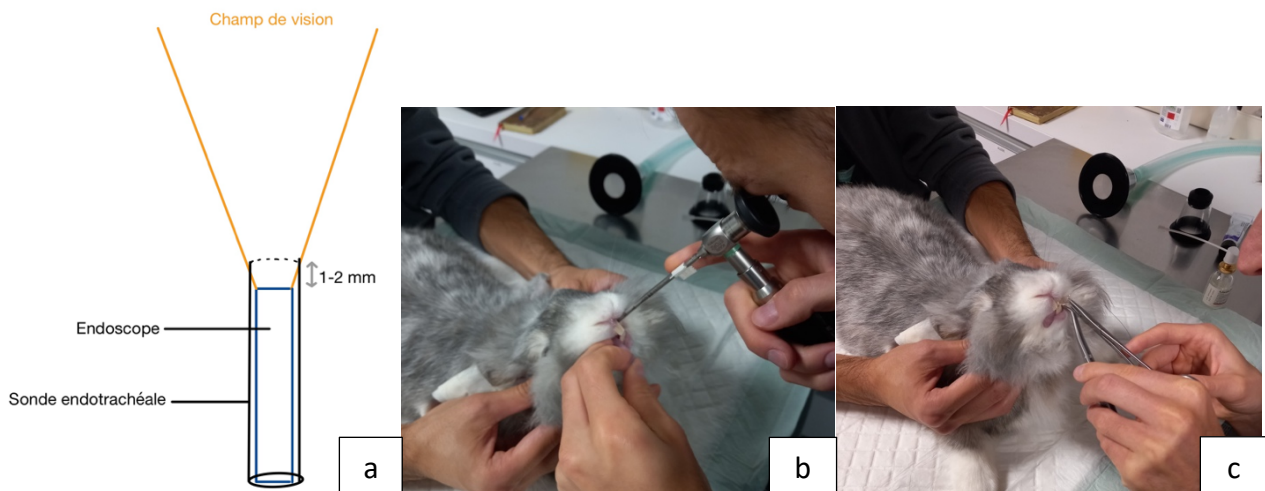


Figure 17 : Intubation par la méthode « over the scope » (Guillaume KUHN avec la permission du Dr Graham Zoller et du CHV Onlyvet) : a) Schéma du positionnement de la sonde sur l'endoscope « over the scope » ; b) Insertion de la sonde trachéale et de l'endoscope dans la trachée ; c) Fixation de la sonde par un nœud de chirurgien.

Vérification et fixation

Pour vérifier le bon placement de la sonde, nous pouvons observer le réflexe de toux (qui n'est pas toujours présent (Longley, Fiddes, O'Brien 2008)), de la condensation dans le tube, ausculter le thorax, observer ou entendre des mouvements d'air à la sortie de la sonde, vérifier la concordance de la respiration avec les mouvements du ballon anesthésique ou encore vérifier le bon placement de la sonde grâce à la capnographie. Avec l'assistance de l'endoscopie, la visualisation du passage de la sonde dans la trachée à l'endoscopie suffit pour la confirmation du placement. La méthode « Over the scope » est d'autant plus rassurante que l'on peut observer les anneaux trachéaux (Salem 2001; Johnson 2010). Une autre méthode rapide, réalisable au chevet du patient, avec une bonne sensibilité et spécificité, est la capnographie. Cependant, il faut rester conscient qu'il n'existe aucun dispositif parfait. D'autres méthodes existent en médecine humaine mais ne sont pas encore développées en médecine vétérinaire (échographie, fibroscopie, transillumination trachéale, radiographies...) (Swenson, Henao-Guerrero, Carpenter 2008; Rudraraju, Eisen 2009). Enfin, la sonde est fixée à l'aide d'un lien que l'on attache derrière les oreilles ou avec un nœud de chirurgien à partir d'un ruban adhésif et d'un fil sur la lèvre supérieure (figure 17c) (Lord 2014).

II.5.3.3 Intubation à l'aveugle : matériel et méthode

Cette méthode nécessite une expérience plus importante et une ventilation spontanée de l'animal (Falcão, Pereira Junior, Coelho 2011). Le matériel utilisé est identique au précédent sans l'endoscope. Le lapin est placé en décubitus sternal avec la tête en hyperextension. Nous avançons doucement la sonde dans le larynx en nous guidant des bruits inspiratoires. Les bruits augmentent à mesure que l'opérateur se rapproche de l'ouverture de la trachée. Il peut être utile de regarder simultanément les mouvements respiratoires ou de se faire aider par un assistant. Le bon placement de la sonde est vérifié avant de la fixer (figure 18) (Longley, Fiddes, O'Brien 2008; Quesenberry et al. 2020).

Des variations existent : cette technique peut se combiner avec la capnographie afin de guider la sonde. L'étude de Lee rapporte une intubation plus rapide (surtout avec des capteurs « Mainstream ») par comparaison avec l'intubation en utilisant le laryngoscope. Nous pouvons préalablement cathétériser l'œsophage avec une sonde (Falcão, Pereira Junior, Coelho 2011). Une technique basée sur l'intubation du cheval a été enseignée à des étudiants consistant en la visualisation de condensation dans la sonde pour guider leur geste (Morgan, Glowaski 2007).

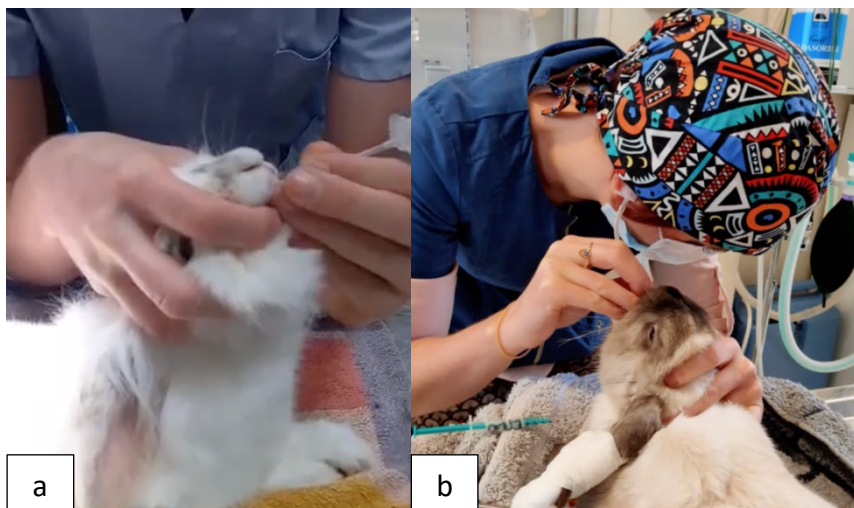


Figure 18 : Intubation à l'aveugle du lapin (source : Dr Pierre-Maxime DELATTRE, Dr Mélanie COQUELLE). Insertion de la sonde avec la tête en hyperextension (a) guidée par les bruits respiratoires (b)

II.5.3.4 Intubation à l'aide d'un laryngoscope : matériel et méthode

Il est possible d'intuber un lapin en utilisant un laryngoscope avec une lame Miller 0 ou 1 en visualisant directement le larynx. Le lapin est placé en décubitus sternal et la lame du laryngoscope est placée à la base de la langue avec une légère compression pour libérer l'épiglotte. Comme la cavité buccale du lapin est étroite, on peut insérer un cathéter plus fin dans la trachée avant de s'en servir comme guide pour introduire la sonde trachéale (Macrae, Guerreiro 1989, Thompson, Meier, Scholz 2017). Ce n'est cependant pas la technique la plus rapide et les risques de traumatisme et de laryngospasme sont plus importants (Lee et al. 2019; Fusco et al. 2021).

Pour l'ensemble des méthodes, il faut garder en tête la fragilité de la muqueuse laryngée : risques d'œdème du larynx, de laryngospasmes, de perforations, de sténoses trachéales (Lee et al. 2015). En ce sens, il ne faut pas répéter trop longtemps le geste. Il faut savoir passer à une sonde de taille inférieure ou envisager la possibilité d'utiliser une autre technique si nécessaire (dispositifs supra-glottiques, masque anesthésique) (Longley, Fiddes, O'Brien 2008; Buckley et al. 2011).

II.5.3.5 *Avantages et inconvénients des différentes méthodes d'intubations*

Nous pouvons résumer les avantages et inconvénients de chaque méthode dans le tableau suivant. Il n'y a pas de méthode idéale et les études se contredisent (tableau IV).

Tableau IV : Avantages et inconvénients des intubations supra-glottiques et trachéales

	Avantages	Inconvénients
Intubation assistée par endoscopie	Risques de complications réduits (Johnson 2010; Miranda, Pêgo, Correia-Pinto 2017; Saldanha et al. 2020) sauf pour la publication de Reabel et al. 2022.	Matériel coûteux et difficile à transporter (Johnson 2010; Miranda, Pêgo, Correia-Pinto 2017; Saldanha et al. 2020; Lee et al. 2019) Coût à nuancer avec l'apparition de nouvelles technologies (Saldanha et al. 2020; Freitag et al. 2020)
Intubation à l'aveugle	Peu de matériel nécessaire : moins coûteux	Plus de tentatives, expérience du praticien importante (Nejamkin et al. 2023, Wenger et al. 2017)
Intubation supra-glottique (V-gel®)	Plus rapide à mettre en place et moins de complications par rapport à l'intubation à l'aveugle (Engbers et al. 2017, Uzun et al. 2015) Pas de différence de temps et de doses d'anesthésiques entre le V-gel® et l'intubation à l'aveugle (Wenger et al. 2017) Pas de différences significatives à l'histologie post intubation entre le V-gel® et l'intubation guidée par endoscopie (Comolli et al. 2020)	Moins stable (Comolli et al. 2020) Fuites à une pression inférieure par rapport aux sondes endotrachéales (ballonnet gonflé) (Wenger et al. 2017) Compression veineuse et artérielle possible avec la taille du dispositif (Wenger et al. 2017)

II.5.3.6 Autres techniques, plus rares ou en cours d'évaluation

Une étude prometteuse combine l'utilisation du dispositif V-gel® et de l'intubation trachéale permettant la réalisation d'une intubation plus rapide, avec moins de tentatives que l'intubation à l'aveugle. Elle limiterait également les risques de traumatismes laryngés par rapport à l'intubation à l'aveugle et l'utilisation d'un laryngoscope (Fusco et al. 2021).

Une technique plus invasive est également proposée avec l'intubation rétrograde qui consiste en une ponction de la trachée avec une aiguille de 19G puis au passage d'un cathéter de 1,1 mm de diamètre qui remonte la trachée pour sortir par la cavité orale. Ce cathéter sert ensuite de guide pour l'insertion d'une sonde endotrachéale. Elle peut être intéressante dans le cas où l'intubation orotrachéale serait compliquée par de l'œdème ou des traumatismes des voies supérieures, des masses, de l'arthrite cervicale (Corleta et al. 1992).

L'expansion et la diffusion de l'impression en trois dimensions permettent le développement de dispositifs servant de guides à partir de scanner de lapin. Il s'agit d'une alternative intéressante pour des vétérinaires inexpérimentés avec un meilleur taux de succès et une plus grande rapidité que l'intubation en aveugle (Nejamkin et al. 2023).

II.5.4 Conclusion sur l'intubation du lapin

Il est à noter que l'expérience et la maîtrise d'une technique par le vétérinaire jouent un rôle essentiel. Des études récentes montrent que la rapidité de l'intubation est plus élevée et les complications moins nombreuses pour des vétérinaires réalisant une intubation à l'aveugle lorsqu'ils sont expérimentés par rapport à une intubation assistée par endoscopie lorsqu'ils ne sont pas accoutumés à cette méthode (Saldanha et al. 2020). Au contraire, des vétérinaires peu expérimentés mettent plus de temps à réaliser une intubation à l'aveugle par rapport à une intubation guidée par endoscopie (Nejamkin et al. 2023). Il n'existe donc pas de technique parfaite.

Dans le cadre de la thèse, en suivant les conclusions de l'étude de Nejamkin et al., la technique d'intubation guidée par endoscopie semble plus adaptée sur des étudiants non expérimentés. Elle permet en outre de mieux identifier les structures anatomiques importantes lors de la réalisation de ce geste.

III L'enseignement vétérinaire en France de sa création à aujourd'hui

III.1 Histoire de l'enseignement vétérinaire

III.1.1 Ouverture de la première école vétérinaire

La première école vétérinaire au monde fut fondée par un arrêté du Conseil d'État du roi Louis XV daté du 4 août 1761 et initiée par l'écuyer Claude Bourgelat à Lyon (Bonbled, Chary). Cette étape marque la prise en considération des animaux de l'agriculture et de l'équine avec la création d'un métier fondé sur une démarche scientifique et une formation pédagogique rigoureuse. Cette nouvelle vision de la médecine vétérinaire s'est ensuite diffusée à travers le monde (Degueurce 2012).

III.1.2 Les référentiels nationaux et internationaux de l'enseignement vétérinaire et leur mise en application

III.1.2.1 Référentiel national

L'organisation et le contenu de la formation des vétérinaires sont définis par plusieurs textes de loi à l'échelle nationale, notamment par le code rural et de la pêche maritime. En effet, un établissement d'enseignement n'est pas seul décisionnaire du référentiel pédagogique. Le ministère chargé de l'agriculture est le décisionnaire final (*Article R812-55 du code rural et de la pêche maritime*) : « Le référentiel de la formation est proposé par le conseil d'orientation et de formation (d'une) spécialité concernée et arrêté par le ministre chargé de l'agriculture, après avis du Conseil national de la spécialisation vétérinaire et du Conseil national de l'enseignement supérieur et de la recherche agricole, agroalimentaire et vétérinaire » (*Article 6 de l'arrêté du 31 juillet 2014 relatif aux formations conduisant aux diplômes nationaux de spécialisation vétérinaire*). Ainsi, les intermédiaires sont nombreux et les évolutions dans le référentiel pédagogique peuvent prendre du temps.

Néanmoins, l'enseignement vétérinaire s'est adapté aux évolutions sociétales depuis sa création. Pour répondre aux exigences de la directive européenne 2005/36/EC amendée par la directive 2013/55/EU et celles de l'Association européenne des Établissements d'Enseignement Vétérinaires (AEEEV = EAVE), des « macro-compétences » ont été mises en place et doivent être validées par l'ensemble des étudiants en fin de dernière année (Ministère de l'agriculture et de l'alimentation, Direction générale de l'enseignement et de la recherche 2017).

- **Conseiller et prévenir** : cette compétence se subdivise en trois catégories mettant en avant le bien-être animal, la biosécurité et les connaissances générales des animaux (besoins, alimentation, reproduction, éducation, prévention) ;
- **Établir un diagnostic** : en sachant diriger et assurer la contention d'un animal, conduire une démarche diagnostique et réaliser, interpréter des prélèvements et tests biologiques, des examens d'imagerie et des examens post-mortem ;

- **Soigner et traiter** : l'étudiant doit acquérir une stratégie thérapeutique, prescrire, délivrer et administrer des traitements, réaliser une anesthésie, une sédation, un protocole chirurgical adapté. Il doit savoir prendre en charge la douleur, pratiquer les premiers soins d'un animal en situation d'urgence et enfin savoir reconnaître lorsqu'une euthanasie est adaptée et la pratiquer en fonction du contexte ;
- **Agir pour la santé publique** : en sachant réaliser des inspections *ante mortem* des animaux destinés à l'alimentation humaine, en contrôlant l'alimentation destinée aux animaux, en sachant prévenir, détecter et gérer les maladies réglementées ou zoonotiques et en appliquant les principes d'hygiène, de santé, de sécurité et de qualité en entreprise tout en s'assurant du respect des règles de protection animale ;
- **Travailler en entreprise** : en sachant travailler en équipe, conduire un projet, organiser et gérer son activité professionnelle ;
- **Communiquer** : à l'oral, à l'écrit en s'adaptant à son interlocuteur, dans un contexte international et en sachant utiliser les outils numériques ;
- **Agir en scientifique** : en sachant porter des analyses critiques et en participant à l'accroissement des connaissances scientifiques ;
- **Agir de manière responsable** : en étant conscient des responsabilités éthiques et juridiques du vétérinaire vis-à-vis de son environnement professionnel. L'étudiant doit savoir appliquer les réglementations, s'adapter, être conscient de ses limites personnelles et professionnelles et mettre à jour ses connaissances ;

III.1.2.2 Accréditations internationales

Les accréditations permettent aux étudiants vétérinaires de faire valoir leur diplôme à l'étranger. Elles impliquent une validation à plus grande échelle de la qualité de la formation vétérinaire.

- **Accréditation européenne par l'EAVE** (=European Association of Establishments for Veterinary Education). Elle vérifie l'harmonisation de l'enseignement à l'échelle européenne et promeut un enseignement vétérinaire de haute qualité et en constante amélioration face aux différents défis sociétaux (EAVE 2020). D'après l'ESEVT (=European System of Evaluation of Veterinary Training), l'établissement d'enseignement doit nous inculquer les « Day One competences ». Il s'agit des standards minimums requis pour appréhender le métier de vétérinaire. Parmi les 36 compétences développées (Points 1.19 et 1.30), un vétérinaire doit être capable de réaliser les premiers soins chez toutes les espèces communes (dont les NAC et animaux exotiques), doit pouvoir réaliser des sédations et des anesthésies et promulguer des traitements de manière sécuritaire (European Association of Establishments for Veterinary Education, Federation of Veterinarians of Europe 2019). L'ESEVT promeut un enseignement complet en respectant la méthode des 3R (remplacement, réduction, raffinement). En ce sens, le développement d'activités dans la salle de simulation Vet Skill est particulièrement adapté.

- **Accréditation nord-américaine par l'AVMA** (=American Veterinary Medical Association) obtenue par VetAgro Sup depuis 2013 (Education and Research Division of the AVMA 2021). Elle assure que l'enseignement dispensé dans les écoles vétérinaires françaises est du même niveau que celui dispensé par les écoles américaines et canadiennes. Des standards sont aussi évalués et mettent en avant l'importance d'une maîtrise de la médecine chez toutes les espèces domestiques et sauvages. Le dernier rapport datant de 2013 met en avant l'importance de la présentation d'espèces domestiques et exotiques saines et malades au sein d'une école vétérinaire (Avma Council on Education 2013).

III.1.2.3 Mise en application au sein des écoles vétérinaires

La mise en application du référentiel est réalisée au sein de chaque école sous la responsabilité des directeurs des établissements, des directeurs de l'enseignement et des enseignants. À VetAgro Sup, chaque unité d'enseignement propose un référentiel pédagogique qui doit être validé en interne par différents conseils (contenu, nombre d'heures notamment) et la direction de l'enseignement afin d'assurer un équilibre entre les différents enseignements et répondre aux exigences du référentiel de diplôme.

VetAgro Sup, possède l'accréditation européenne par l'AEEEV et l'accréditation nord-américaine par l'AVMA au moment de la rédaction de la thèse. Une visite de contrôle de l'accréditation EAVE a eu lieu en septembre 2021. Le rapport qui en découle permet de comparer VetAgro Sup aux autres établissements européens. Nous pouvons constater que, pendant nos études, nous côtoyons peu de cas de lapins, rongeurs, oiseaux et animaux exotiques : note de 1,84 pour une médiane européenne de 3,35 obtenue (nombre d'animaux exotiques divisé par le nombre d'étudiants diplômés annuellement), et peu de cas d'autopsie chez ces mêmes espèces : note de 0,50 contre une médiane européenne de 2,05 (nombre d'autopsies d'animaux exotiques divisé par le nombre d'étudiants diplômés annuellement). Cette faible exposition s'explique en partie par un nombre d'encadrants limité (tableau V) et un secteur compétitif avec la présence de spécialistes à proximité de l'école vétérinaire.

Tableau V : Encadrement des étudiants et internes vétérinaires en cliniques NAC dans les écoles publiques françaises en 2023 (source : Dr Magalie RENE MARTELLET) : IR-PH (ingénieur de recherche – Praticien hospitalier), ASV (assistant spécialisé vétérinaire), MC (Maître de conférence), AH (assistant hospitalier), AERC (assistant d'enseignement et de recherche contractuel)

	Encadrement des étudiants et internes en clinique « Nouveaux Animaux de Compagnie »
ENVA	1 IR-PH, 1PH, 1 résident sur site, 2 résidents en alternance, 1 vacataire (1j/s) ; 1 ASV
ENVT	1 MC, 1PH (1/2 faune sauvage – ½ NAC), 2 AH NAC, 1 PH faune sauvage
Oniris	1 AERC, 1PH (en cours de recrutement), 1 AH en alternance, 1 IR faune sauvage
VetAgro Sup	½ MC (NAC/parasitologie) + 1 PH CDD (50% en 2021-2022, 100% depuis sept 2022)

En parallèle, les défis sociétaux actuels impliquent une prise en compte importante du bien-être animal et la mise en pratique de la règle des 3R. Le développement d'outils de simulation est une réponse intéressante à ces différents enjeux .

III.1.3 Référentiel pédagogique NAC

III.1.3.1 Dans le référentiel national

Dans le référentiel national, un ensemble de capacités permettent de détailler les macro-compétences précédentes. Elles constituent le niveau minimum attendu. Pourtant, la mention du lapin de compagnie dans ces dernières est limitée. En effet, en respectant strictement le référentiel, un étudiant vétérinaire doit être capable d'observer, d'aborder, de contenir, de manipuler ou déplacer un lapin de compagnie en respectant son bien-être. Il doit avoir des connaissances en dentisterie, en technique d'imagerie, en administration de médicaments et en anesthésie des lagomorphes à l'issue de la quatrième année de tronc commun. L'année de spécialisation peut consolider ces capacités selon la dominante choisie (Ministère de l'agriculture et de l'alimentation, Direction générale de l'enseignement et de la recherche 2017).

III.1.3.2 Mise en application à VetAgro Sup

III.1.3.2.1 Enseignement du tronc commun et clinique

Nous nous intéressons maintenant aux référentiels pédagogiques régissant notre formation NAC à l'école et par extension, celle du lapin de compagnie.

Durant le tronc commun de quatre ans (semestres 3 à 8), les heures pédagogiques concernant les NAC sont réparties comme suit dans le tableau VI. Les référentiels précis sont détaillés en Annexe b.

Tableau VI : Répartition des horaires de travail théoriques sur les NAC entre les semestres 3 et 8 (Guillaume KUHN)

	Semestre 3	Semestre 4	Semestre 5 et 6	Semestre 7 et 8
Contenu des référentiels en NAC	<p>Bien-être animal : 45 minutes de CM (= cours magistral)</p> <p>Comportement, abord, manipulation et bien-être des animaux : 45 minutes de CM, 1h30 de travaux pratiques</p>	<p>Élevage des animaux de compagnie : 3h45 de CM</p> <p>Étude de l'appareil digestif : 1h30 de CM</p>	<p>Absence d'enseignement NAC</p> <p>10h30 de travaux pratiques en salle simulation Vet Skill</p>	<p>Module NAC : 11h15 de CM, 3 heures de travaux dirigés et 3 heures de travaux pratiques</p>
Volume horaire total	S3 : 320 heures	S4 : 277 heures	S5 : 279 heures S6 : 266 heures	S7 : 300 heures S8 : 225 heures

Cela représente un volume horaire total de 25h30 comprenant 18 heures de CM, 4h30 de travaux pratiques et trois heures de travaux dirigés. Cela représente 1,5 % du total de notre cursus théorique avec très peu de pratique avant l'entrée au CHUVAC (centre hospitalier universitaire vétérinaire des animaux de compagnie).

L'enseignement clinique du tronc commun débute à compter du septième semestre et se poursuit jusqu'au dixième. Les rotations comprenant un contact avec les NAC sont répertoriées dans le tableau VII.

Tableau VII : Rotations cliniques avec des NAC au CHUVAC

Année universitaire	Rotations cliniques
Année 4 (semestre 7 et 8)	Hôpitaux (NAC et autres services*) : Quatre demi-journées et soins le weekend Consultations NAC et pratique générale** : Deux demi-journées
Année 5 (semestre 9 et 10)	Hôpitaux (NAC et autres services*) : Neuf demi-journées et soins le weekend Consultations NAC et pratique générale** : Neuf demi-journées

*Autres services : Médecine interne, oncologie, chirurgie et dermatologie des chiens et chats

**Pratique générale : médecine de première opinion du chien et du chat

Les objectifs et critères de notations sont disponibles en Annexe c.

Nous avons ainsi 12 journées de rotations avec un potentiel contact avec des NAC. Or, ces journées sont partagées avec les autres espèces et nous n'avons pas de rotation exclusive avec des NAC car le service n'est encore pas suffisamment développé malgré son expansion constante. Les contraintes temporelles et budgétaires sont aussi à prendre en compte pour le développement du service. Dans la deuxième partie, nous étudierons l'exposition des étudiants aux NAC avec une analyse des données disponibles sur le logiciel Clovis®.

Nous avons également 110 jours de stages minimums répartis sur les cinq premières années où nous avons des thèmes propices à des stages en clinique NAC (encadrés rouges ci-dessous).

STAGES OBLIGATOIRES						
THEME DES STAGES	Durée (en jours effectifs consécutifs) mini-maxi	Périodes				
		A1	A2	A3	A4	A5
CLINIQUE DEBUT DE CURSUS	2-5	10 jours de stage obligatoire				
ELEVAGE LAITIER	5-10					
SOINS INFIRMIERS ET EXAMEN CLINIQUE	5					
CLINIQUE	2x (2-5)					
DIVERSITE METIERS VETERINAIRES	2-10					
SANTE PUBLIQUE VETERINAIRE	5					
CLINIQUE RURALE / Gestion en entreprise	10					
ELEVAGE MONOGASTRIQUE	2-5					
CLINIQUE ANIMAUX DE COMPAGNIE, DE SPORT ET DE LOISIRS	10					
THEME LIBRE	30-50					
			20 jours	20 jours	20 jours	40 jours

Figure 19 : Stages obligatoires à réaliser sur les 5 premières années d'école vétérinaire. Les encadrés rouges sont les thèmes des stages propices à une exposition aux NAC (source : VetAgro Sup)

III.1.3.2.2 Année d'approfondissement

Il existe plusieurs possibilités d'approfondissement à l'issue des quatre années de tronc commun à VetAgro Sup (VetAgro Sup)

- Filières pures : **animaux de compagnie**, équidés, animaux de production,
- Tutorés en milieu rural,
- Parcours mixtes : **animaux de compagnie** / animaux de production / équine / master clinique/ **animaux de compagnie parcours nouveaux animaux de compagnie et médecine zoologique**.

Parmi ces possibilités, en gras sont celles avec une exposition aux NAC. Lorsque les étudiants choisissent la spécialité « animaux de compagnie », ils passent par un trimestre au CHUVAC (deux trimestres pour la filière pure). Ils ont alors deux jours de consultations et quatre jours d'hôpitaux pouvant contenir des NAC.

Concernant la spécialité « animaux de compagnie avec un parcours nouveaux animaux de compagnie et médecine zoologique », les étudiants ont un trimestre de stage avec une activité NAC (12 semaines minimum), un trimestre au CHUVAC avec également deux jours de consultations et quatre jours d'hôpitaux, et un trimestre consacré à la thèse ou d'autres stages.

Si l'exposition des étudiants de la filière mixte A6 permet d'acquérir un certain nombre de compétences pratiques en NAC, notamment grâce à l'exposition à des cas lors de stages externalisés, la formation en interne des A6 reste limitée du fait notamment du faible nombre de jours en consultation (deux jours par trimestre).

III.1.3.2.3 Enseignements non académiques

Les étudiants vétérinaires ont également la possibilité d'enrichir leurs connaissances et compétences pratiques en s'inscrivant à des clubs ou des enseignements personnalisés facultatifs (Cercle Bourgelat) : Yaboumba Junior, Faune sauvage, médecine zoologique-NAC, Aquaterra, Faune sauvage. Ces associations offrent une multitude de possibilités pour se former : conférences, contacts avec animaux exotiques, travaux pratiques...

III.2 L'apport de la simulation dans l'enseignement vétérinaire

Afin d'augmenter l'exposition des étudiants à des gestes pratiques et de répondre aux exigences réglementaires évoquées précédemment, des salles et outils de simulations ont vu le jour dans les établissements d'enseignement vétérinaire. À VetAgro Sup, une salle de simulation a été inaugurée en octobre 2019. Elle contient actuellement 80 ateliers.

III.2.1 Définition d'une salle de simulation

L'éducation basée sur la simulation se définit comme un dispositif ou un ensemble de conditions destinées à la reproduction de scénarios cliniques réalistes. Elle permet de mettre l'étudiant dans des conditions sécurisantes en permettant un apprentissage par essai-erreur pour l'acquisition de compétences (Lopreiato, Sawyer 2015). Elle peut se présenter sous différentes formes (Issenberg et al. 2005) :

- Statiques sous forme de modèles anatomiques par exemple,
- Automatisées avec des modèles informatiques,
- Individuelles ou interactives faisant intervenir un groupe de personnes,
- Sous un format de jeu ou non.

Les caractéristiques nécessaires à une haute fidélité d'un modèle de simulation avec une amélioration de l'apprentissage ont été étudiées dans une revue de 2005 (Issenberg et al. 2005). Il s'agit des conditions idéales qui sont rarement complètement validées. Par ordre d'importance, nous pouvons citer:

- 1) La présence d'un retour critique (Cheng et al. 2014) ;
- 2) La répétition possible de l'atelier ;
- 3) L'intégration dans le cursus pédagogique ;
- 4) Des niveaux de difficultés différents ;
- 5) Des stratégies éducatives variées ;
- 6) Une représentativité de la variabilité clinique ;
- 7) La présence d'un environnement sécurisant et éducatif ;
- 8) Une pédagogie personnalisée non passive ;
- 9) Des objectifs pédagogiques définis ;
- 10) La validation du réalisme du simulateur.

Les ateliers de simulation connaissent un succès croissant notamment après la pandémie de COVID-19 qui a affecté les études de 95% des étudiants vétérinaires (Routh et al. 2021). La diminution des contacts avec les propriétaires et leurs animaux permet une réflexion sur de nouveaux ateliers virtuels ou individuels.

Les intérêts et limites sont présentés dans le tableau suivant (Broquin-Lacombe 2017) :

Tableau VIII : Intérêts et limites des simulateurs (d'après Broquin-Lacombe 2017)

Intérêts	Limites
<ul style="list-style-type: none"> ◇ Éthique et sécurité du patient, ◇ Apprentissage par répétitions des gestes techniques, ◇ Réduction du stress des étudiants, ◇ Possibilité de développer les « soft skills ». 	<ul style="list-style-type: none"> ◇ Équilibre enseignement pratique réelle et simulation, ◇ Coût, ◇ Usure des simulateurs.

III.2.2 La présence des NAC dans les salles de simulation des écoles vétérinaires françaises

Au moment du choix de la thèse, les modèles NAC présentés dans les différentes salles de simulation étaient très limités.

Entre janvier et mars 2021, nous avons fait un état des lieux des ateliers déjà présentés :

- École vétérinaire de Toulouse : peluche de lapin pour l'apprentissage de la contention ;
- École vétérinaire de Maison Alfort : atelier de pose de cathéter à l'oreille ;
- Oniris Nantes : ateliers de contentions chez différentes espèces NAC et pose de cathéter à l'oreille (tableau IX) ;

Tableau IX : Simulateurs NAC dans la salle de simulation d'Oniris

	Catégorie	Sous-catégorie	Discipline	Espèce
Réaliser une contention en C chez le lapin	Propédeutique	Contention	Toutes	NAC
Contenir un lapin sur l'avant-bras pour le déplacer	Propédeutique	Contention	Toutes	NAC
Contenir un lapin à l'aide d'une serviette	Propédeutique	Contention	Toutes	NAC
Contenir un petit rongeur entre index et majeur	Propédeutique	Contention	Toutes	NAC
Contenir un petit rongeur avec une serviette	Propédeutique	Contention	Toutes	NAC
Contenir un petit rongeur en vue d'une injection	Propédeutique	Contention	Toutes	NAC
Contenir une poule	Propédeutique	Contention	Toutes	NAC
Contenir un serpent non venimeux	Propédeutique	Contention	Toutes	NAC
Contenir un perroquet	Propédeutique	Contention	Toutes	NAC
Prélever du sang à la veine caudale latérale chez le rat	Diagnostic	-	Toutes	NAC
Attacher un rat sur une table d'opération en vue d'une laparotomie	Traitement	Contention	Chirurgie	NAC
Poser un cathéter intraveineux à l'oreille chez le lapin	Traitement	Injection	Toutes	NAC

- VetAgro Sup : aucun atelier sur le thème des NAC.

III.2.3 L'utilisation de l'impression 3D dans les salles de simulation

III.2.3.1 Présentation de l'impression 3D : potentiels et limites

L'impression 3D (trois dimensions) appliquée au monde médical ne cesse de se développer depuis les dernières décennies et son potentiel est énorme (Aimar, Palermo, Innocenti 2019). Cependant, le cadre légal n'est pas encore bien défini et va tendre à évoluer selon les avancées technologiques. Nous nous intéressons ici à l'apport éducatif de cette technologie. Une revue de 27 articles sur la formation chirurgicale humaine (Langridge et al. 2018), montre qu'il s'agit d'un outil peu coûteux, de haute-fidélité et plus éthique qui permet une meilleure compréhension de l'anatomie, des gestes techniques chirurgicaux et qui apporte une plus grande confiance à des participants de tous les niveaux (étudiants, consultants, infirmiers).

Des études complémentaires manquent pour que cette technologie remplace les méthodes plus conventionnelles et l'enthousiasme lié à cet outil de formation ne doit pas masquer un manque de moyens et de temps accordé aux jeunes étudiants. De plus, il faut être conscient qu'il peut y avoir plusieurs facteurs qui affectent la précision et la reproductibilité des modèles imprimés. Des incertitudes s'ajoutent à toutes les étapes de l'impression aboutissant à des inexactitudes. À ce jour, il n'existe pas de variables représentatives de la reproductibilité des modèles 3D médicaux pour toutes les indications (George et al. 2017).

III.2.3.2 Fabrication d'un modèle 3D pour la formation

Pour finaliser un modèle 3D, plusieurs étapes sont nécessaires Garcia et al. 2018 :

- La sélection d'une zone anatomique cible ;
- Le développement d'une image 3D à partir d'un scanner ou d'une IRM (imagerie par résonance magnétique) : conversion d'un format DICOM (Digital Imaging and Communications in Medicine) en format STL (Standard Tessalation Language). Il s'agit d'une étape de segmentation ;
- L'optimisation de l'image pour l'impression ;
- La sélection de l'imprimante et de matériaux adaptés ;
- Validation et contrôle de la qualité.

En médecine vétérinaire, la 3D est déjà utilisée pour la création de modèles de simulation. Des images 3D du pharynx et de la trachée d'un chat ont été segmentées pour l'impression d'un modèle en silicone (Clausse et al. 2020). Concernant le lapin de compagnie, un modèle d'intubation naso-trachéal a vu le jour en 2020 (Oberoi et al. 2020) en suivant la même démarche ouvrant le champ des possibilités pour cette espèce.

BILAN PREMIÈRE PARTIE : Bien qu'il soit possible de combler le manque de pratique et de cours théorique sur les NAC par la réalisation de stages et l'inscription à des associations, la réalisation de gestes techniques sur les lapins reste limitée. Comme les autres NAC, ce sont des espèces très stressées en consultation et il existe des difficultés éthiques et financières pour la réalisation de gestes techniques sur lapin vivant. De plus, les compétences liées au référentiel de diplôme étant très nombreuses et le temps d'apprentissage limité (quatre années de tronc commun), l'augmentation du temps de formation en NAC pourrait se faire au détriment d'autres compétences. La création d'ateliers en salle de simulation pourrait permettre une transition douce entre la théorie et son application sur un lapin en consultation. L'utilisation de l'impression 3D est un bon outil pour gagner en précision. C'est pourquoi nous avons détaillé l'anatomie et les protocoles de pose de cathéter, d'intubation et de sondage qui inspireront nos modèles de simulation et la rédaction de nos fiches méthodologiques. Dans la deuxième partie, nous détaillerons le matériel et le protocole expérimental aboutissant aux modèles finaux.



DEUXIÈME PARTIE : ÉLABORATION DE MODÈLES DE SIMULATION
POUR L'APPRENTISSAGE DES PREMIERS GESTES DE SOINS
INTENSIFS CHEZ LE LAPIN DE COMPAGNIE

Pour justifier de l'intérêt du développement de nos modèles de simulation, nous avons procédé par étapes.

Dans un premier temps, nous avons interrogé des vétérinaires exerçant en structures privées afin de recueillir des informations générales sur la démographie et la médicalisation des lapins de compagnie ainsi que leur avis concernant le développement de modèles de simulations pour l'enseignement vétérinaire.

Dans un second temps, nous avons effectué une étude sur le logiciel de gestion de clientèle Clovis de VetAgro Sup afin de compléter les données de la littérature concernant la médicalisation du lapin de compagnie.

Enfin, nous avons développé trois ateliers de simulation :

- Un atelier sur la pose de cathéter à l'oreille en repérant des modifications à apporter par rapport à l'école vétérinaire d'Alfort et de Nantes ;
- Un atelier sur l'intubation orotrachéale du lapin ;
- Un atelier sur le sondage naso-gastrique.

Les deux derniers étant les premiers ateliers de ce type développés à notre connaissance en France. Chacun de ces ateliers a été développé en essayant de respecter au mieux les exigences de la simulation : la présence d'un retour critique, la répétition possible de l'atelier, l'intégration dans le cursus pédagogique, des niveaux de difficulté différents, des stratégies éducatives variées, une représentativité de la variabilité clinique, la présence d'un environnement sécurisant et éducatif, une pédagogie personnalisée non passive, des objectifs pédagogiques définis, la validation du réalisme du simulateur (Partie 1,III.2.3).

I Enquête auprès des vétérinaires de structures privées

I.1 Structures privées

I.1.1 Objectifs

Nous n'avons trouvé que peu de données sur la démographie et la médicalisation du lapin de compagnie (Partie 1, I.2). Nous avons donc interrogé des vétérinaires de structures privées afin d'avoir des données complémentaires et d'interroger les vétérinaires par la même occasion sur leur perception de l'intérêt de nos modèles de simulations.

I.1.2 Matériel et méthode

Nous avons réalisé un questionnaire (Annexe a) que nous avons transmis aux vétérinaires NAC lors des stages. Cette enquête a été réalisée durant mon année de A6 entre septembre 2022 et juin 2023. Après l'identification du clinicien et de son niveau de compétence, le questionnaire se décompose en plusieurs parties :

- Une partie objective sur la démographie des lapins de compagnie en consultation ;
- Une partie subjective sur l'évolution de l'exigence des propriétaires et des moyens financiers mis en œuvre pour les soins des animaux et en particulier des lapins de compagnie ;

- Une partie sur la formation NAC en école et sur la salle de simulation (sans évoquer au préalable les ateliers sélectionnés) ;
- Une partie plus spécifique sur les trois gestes techniques sélectionnés pour nos modèles de simulation (pose de cathéter, sondage naso-gastrique et intubation orotrachéale).

La majorité des réponses sont attendues sous la forme de réponses numériques de 1 à 5. J'ai personnellement posé les questions aux vétérinaires afin d'expliquer ma démarche et répondre aux interrogations.

Les graphiques ont été réalisés avec le logiciel Excel (version 16.14).

1.1.3 Résultats

1.1.3.1 Participation et présentation des participants

Au total, douze vétérinaires ont répondu au sondage. Ils sont répartis dans cinq cliniques vétérinaires en spécialité NAC ou en activité mixte (Anidoc, Basseur (Belgique), DocNac, Onlyvet, Pommery). La figure et le tableau suivants représentent l'échantillon sondé pour les années d'expérience et les écoles d'origine. Nous avons ainsi un petit échantillon, mais avec des origines et des années d'expérience diverses (tableau X et figure 20).

Tableau X : École vétérinaire d'origine des vétérinaires ayant répondu au questionnaire

École vétérinaire	Réponses
Alfort	2
Lyon	3
Nantes	1
Liège	4
Berne	2

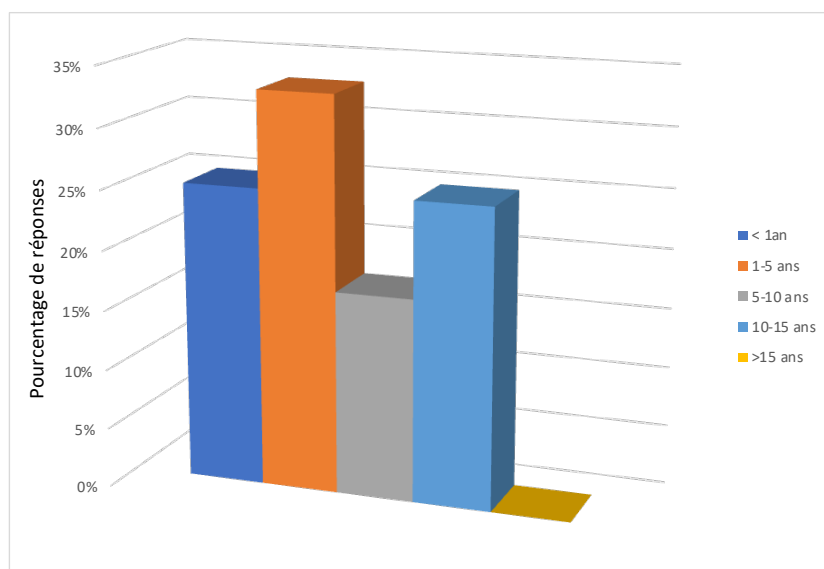


Figure 20 : Années d'expérience des vétérinaires ayant répondu au questionnaire (source : Guillaume KUHN)

Parmi eux, deux vétérinaires sont diplômés du collège européen en médecine zoologique, cinq sont des vétérinaires généralistes ayant une activité NAC significative (dont un avec un diplôme d'école en médecine des NAC), et cinq sont des internes en activité NAC exclusive ou mixte canine NAC

1.1.3.2 Médicalisation du lapin de compagnie et formation en école

Dans l'ensemble des structures vétérinaires sondées, nous notons une augmentation de l'activité NAC et spécifiquement des consultations de lapins de compagnie. En effet, une structure a noté une augmentation de 57 % des consultations de lapins de compagnie entre 2020 et 2022. Dans une autre grande structure vétérinaire privée, la croissance de la clientèle NAC est flagrante avec le passage d'un vétérinaire à trois vétérinaires pratiquant une activité NAC exclusive en 2023 (figure 21).

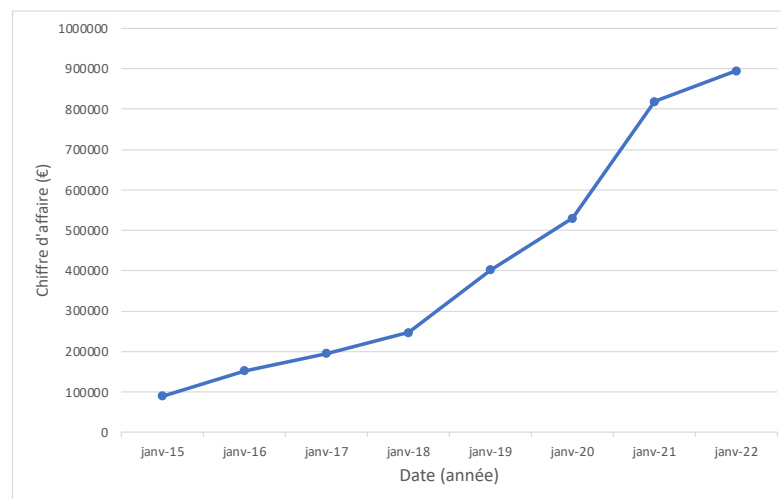


Figure 21 : Évolution du chiffre d'affaires d'une clinique vétérinaire NAC privée avec l'autorisation du chef de service

L'ensemble des sondés s'accordent sur le fait que le marché vétérinaire du lapin de compagnie est porteur (92% (11/12) avec une note supérieure 3/5), avec une exigence élevée des propriétaires concernant les soins accordés à leur animal (92% (11/12) avec une note supérieure 3/5). L'exigence des propriétaires est en constante augmentation. Concernant les moyens financiers alloués par les propriétaires aux soins de lapins de compagnie, ils sont plutôt élevés avec (58% (7/12) avec une note supérieure 3/5) (figure 22).

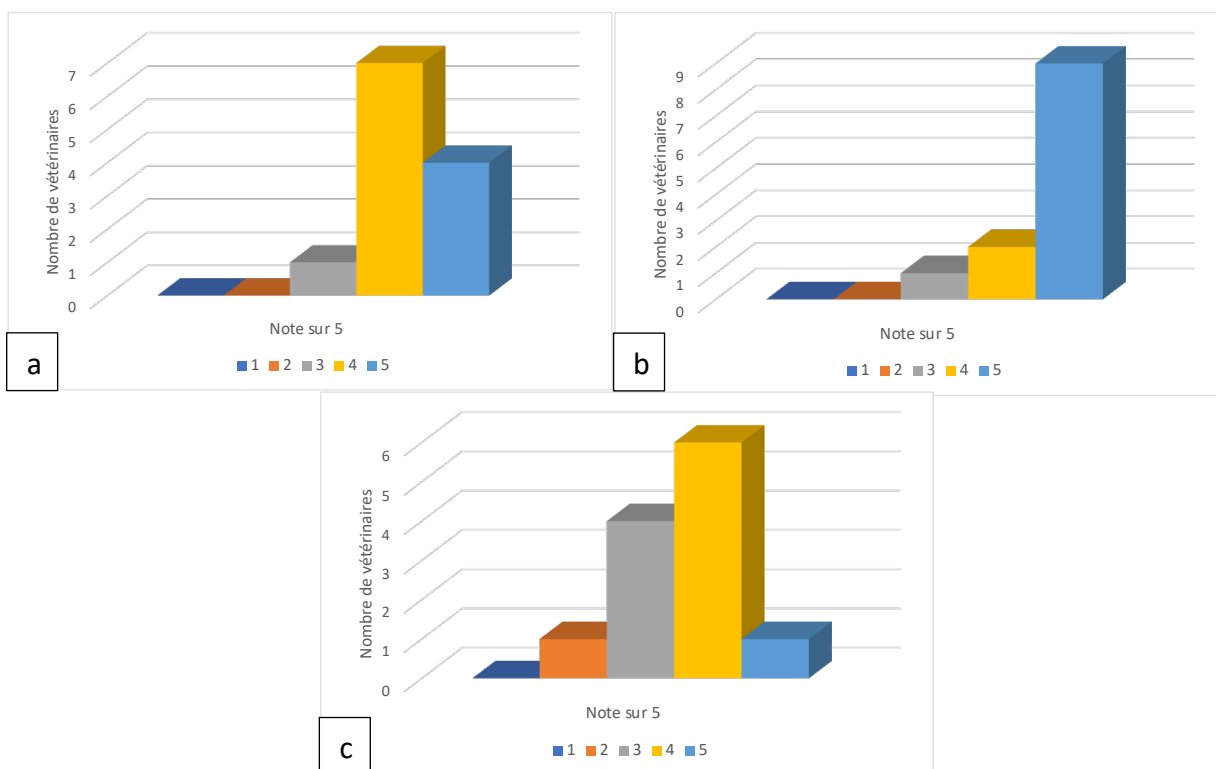


Figure 22 : Notes subjectives attribuées par les vétérinaires pour le marché vétérinaire concernant le lapin de compagnie (a), l'exigence des propriétaires sur les soins (b) et les moyens financiers dont disposent les propriétaires (c). Une note de 1 correspond à un marché vétérinaire peu porteur, une exigence faible ou des moyens financiers peu élevés et une note de 5 correspond à l'opposé (source : Guillaume KUHN)

Parmi les 12 vétérinaires interrogés, 75% (9/12) des sondés trouvent que la formation NAC suivie dans le tronc commun par rapport aux exigences de leur pratique est insuffisante à très insuffisante (note comprise entre 1/5 et 2/5), 17% (2/12) des sondés trouvent la formation correcte (note de 3/5 et une seule personne venant de l'école vétérinaire d'Alfort (2011) trouve la formation très satisfaisante (note de 5/5). Dans cet échantillon, 58 % n'ont jamais pratiqué dans une salle de simulation.

1.1.3.3 Intérêt du développement d'outils de simulation pour les soins intensifs du lapin de compagnie

Considérant leur expérience, nous leur avons demandé trois actes qui seraient les plus pertinents à développer sous un format de simulateurs pour la formation des jeunes vétérinaires sous forme de question ouverte sans évoquer les simulateurs sélectionnés. Par ordre d'importance, les sondés ont répondu :

- 1) **Pose de cathéter intraveineux (IV)** (100%) ;
- 2) Prise de sang (80%) ;
- 3) Contention générale (40%) ;
- 4) **Intubation orotrachéale** (40%) ;
- 5) Parage et examen dentaire (30%) ;
- 6) **Sondage naso-gastrique** / Radiographie / Cathéter intraosseux / Palpation abdominale (10%).

I.1.3.3.1 Pose de cathéter

D'après le sondage réalisé auprès des vétérinaires praticiens, la réalisation de ce geste technique a été réalisée pour la première fois durant les années d'école (58% ; 7/12), mais 83% (10/12) l'ont réalisé pendant un stage externe. Près de 42% (5/12) des vétérinaires réalisent pour la première ce geste après les cinq années de cursus lors d'un internat. Pourtant ce geste est réalisé très fréquemment dans les structures vétérinaires comme en témoigne la figure 23b : 75% (9/12) des vétérinaires réalisent ce geste au minimum une fois par semaine. Ainsi, 92 % (11/12) des sondés affirment l'intérêt de la réalisation d'un atelier de pose de cathéter dans la salle de simulation (note supérieure à 3/5). Les résultats sont détaillés dans la figure suivante.

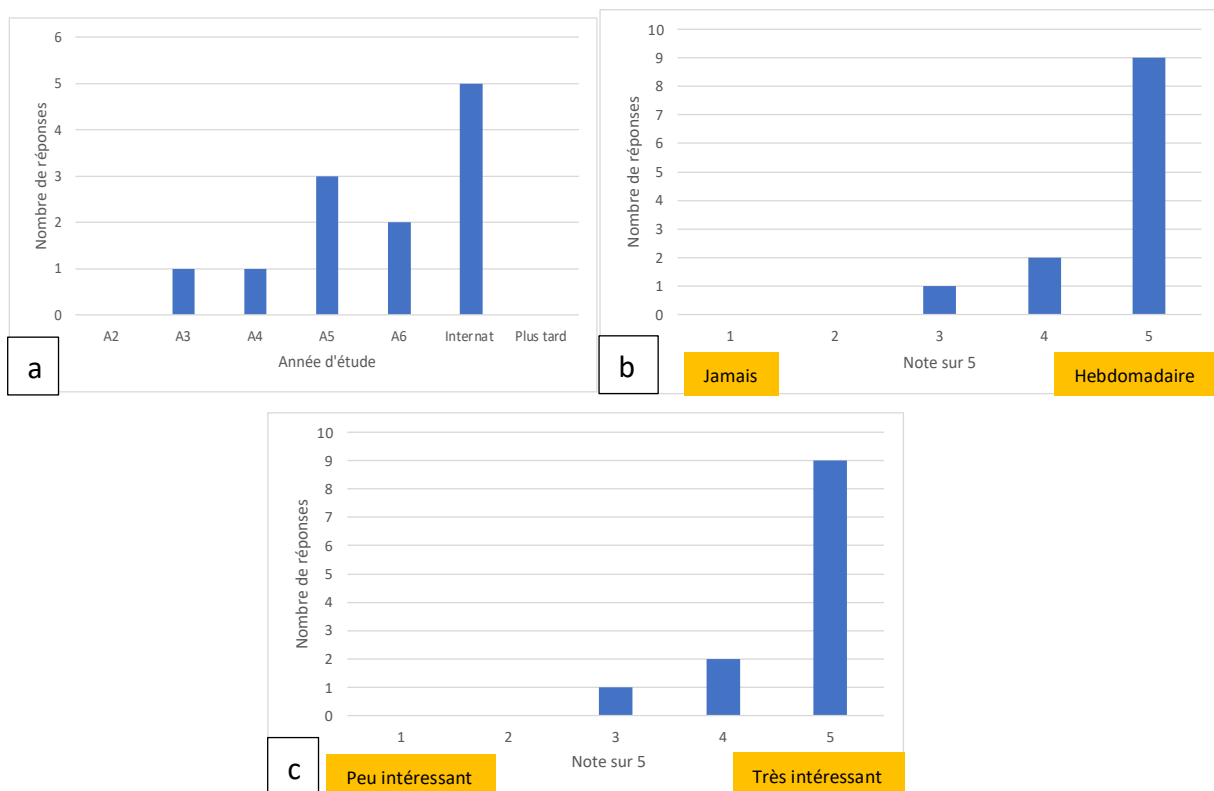


Figure 23 : Résultat du questionnaire sur la pose de cathéter à destination des praticiens vétérinaires (source : Guillaume KUHN). a) Réponses à la question « En quelle année de votre cursus avez-vous, pour la première fois, posé un cathéter intraveineux sur la veine marginale de l'oreille ? ». L'année A2 correspond à la première année d'école vétérinaire dans la nouvelle nomenclature. b) Réponses à la question « Sur une échelle de 1 à 5, à quelle fréquence effectuez-vous ce geste dans votre pratique ? ». c) Réponse à la question « Pensez-vous qu'il soit intéressant de développer cet atelier dans une salle de simulation ? (sur une échelle de 1 à 5) »

I.1.3.3.2 Sondage naso-gastrique

Par rapport à la pose de cathéter, la réalisation de ce geste technique semble plus tardive et plus rarement effectuée (figure 24a et 24b). De nombreux vétérinaires ne se souviennent plus ou n'ont pas réalisé ce geste technique durant leur carrière (50% 6/12). En échangeant avec certains d'entre eux, d'après leurs propres expériences de travail, la prise en charge par sondage naso-gastrique serait clinique dépendant. Il en résulte une grande disparité dans la recommandation de création de l'atelier (figure 24c).

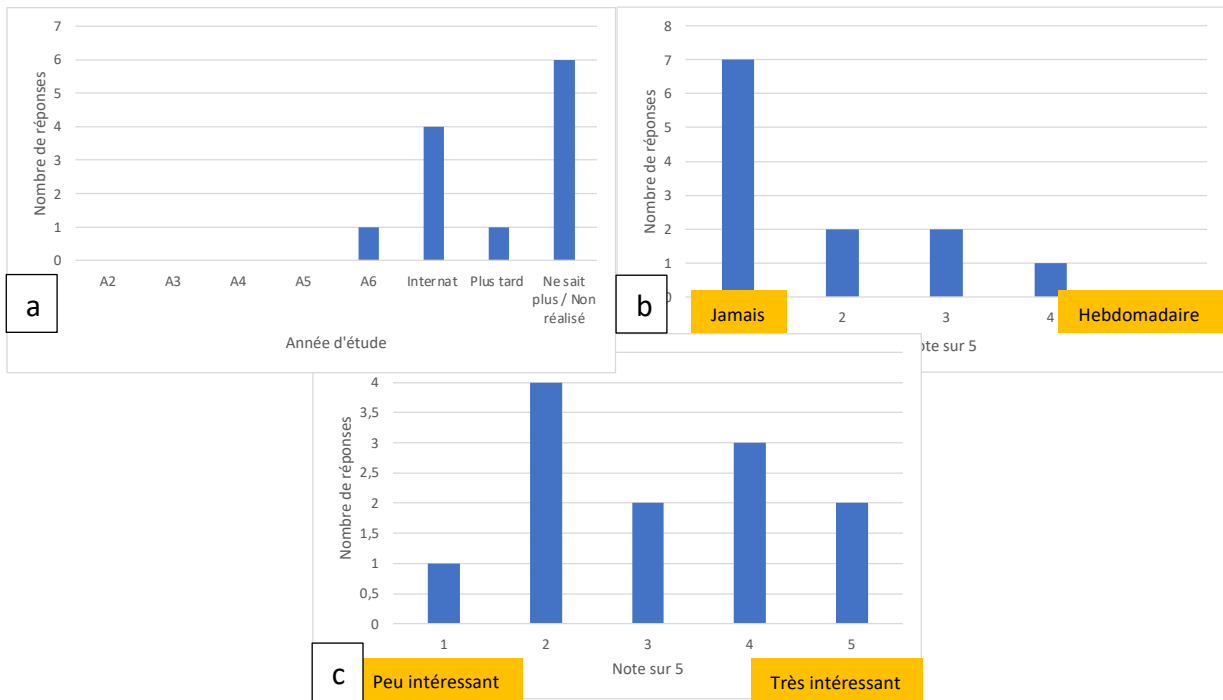


Figure 24 : Résultat du questionnaire sur le sondage naso-gastrique à destination des praticiens vétérinaires (source : Guillaume KUHN). a) Réponses à la question « En quelle année de votre cursus avez-vous effectué pour la première fois un sondage naso-gastrique chez un lapin ? ». L'année A2 correspond à la première année d'école vétérinaire dans la nouvelle nomenclature. b) Réponses à la question « Sur une échelle de 1 à 5, à quelle fréquence effectuez-vous ce geste dans votre pratique ? ». c) Réponse à la question « Pensez-vous qu'il soit intéressant de développer cet atelier dans une salle de simulation ? (sur une échelle de 1 à 5) ».

I.1.3.3.3 Intubation oro-trachéale

Pour ce geste technique aussi, les vétérinaires sondés l'ont réalisé tardivement ou ne s'en souviennent plus. La fréquence de réalisation de ce geste technique est variable selon les structures sachant que dans certaines situations, l'anesthésie au masque ou fixe est utilisée. Cependant, 50% (6/12) des sondés réalisent ce geste régulièrement (note entre quatre et cinq). Les techniques utilisées sont variables selon la structure et les habitudes des cliniciens (figure 25d). Dans tous les cas, l'ensemble de l'échantillon trouve l'idée du développement d'un atelier d'intubation du lapin intéressante (figure 25c).

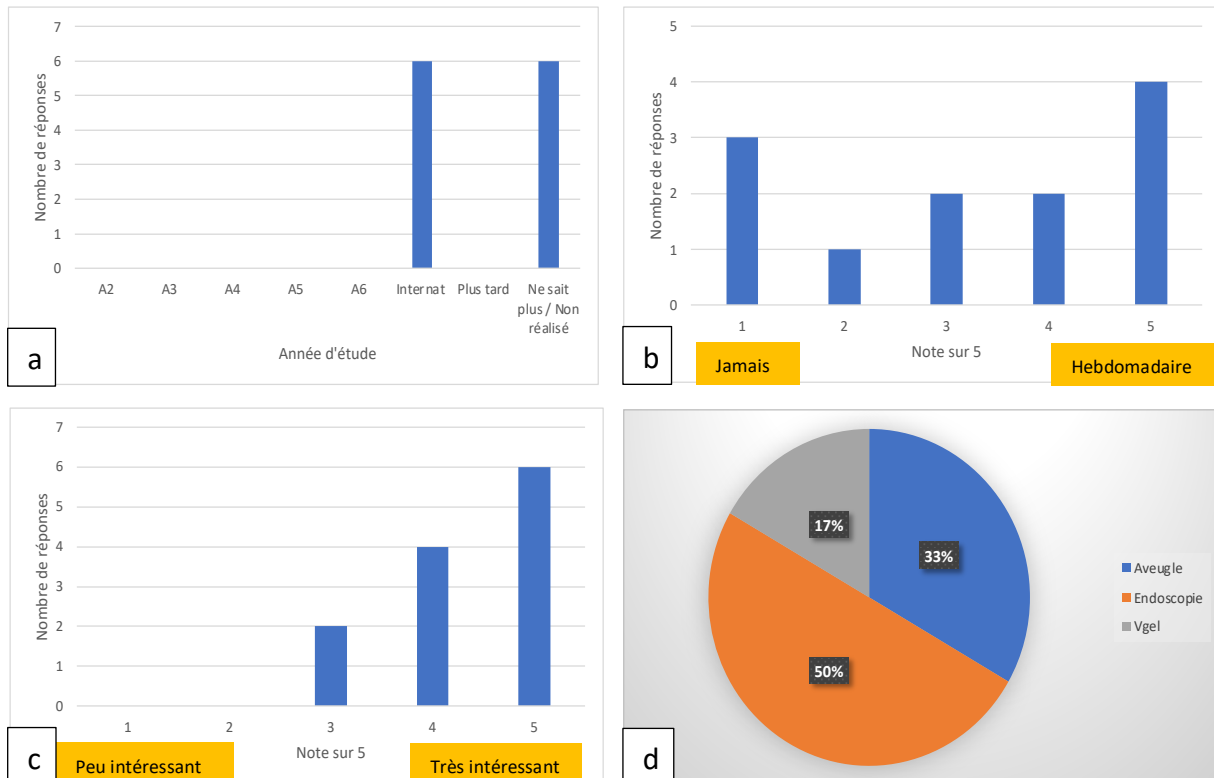


Figure 25 : Résultat du questionnaire sur l'intubation endotrachéale à destination des praticiens vétérinaires (source : Guillaume KUHN). a) Réponses à la question « En quelle année de votre cursus avez-vous effectué pour la première fois une intubation endotrachéale d'un lapin? ». L'année A2 correspond à la première année d'école vétérinaire dans la nouvelle nomenclature. b) Réponses à la question « Sur une échelle de 1 à 5, à quelle fréquence effectuez-vous ce geste dans votre pratique ? ». c) Réponse à la question « Pensez-vous qu'il soit intéressant de développer cet atelier dans une salle de simulation ? (sur une échelle de 1 à 5) ». d) Répartitions des méthodes d'intubation utilisées dans les cliniques vétérinaires visitées.

1.1.4 Discussion

Nous restons conscients que l'échantillon sondé est faible par rapport à l'ensemble des structures vétérinaires. De même, une sélection était effectuée sur des structures avec une activité et des compétences NAC développées attirant une clientèle de cas référés pouvant biaiser certains chiffres, notamment l'importance du développement de l'activité et le budget alloué au soin des animaux. En effet, les propriétaires qui se tournent vers ces structures le font le plus souvent dans le but d'obtenir des soins de haut niveau pour leurs animaux.

Une étude complémentaire tournée vers des cliniques vétérinaires plus généralistes serait intéressante pour confirmer ces résultats. Néanmoins, il reste intéressant d'avoir le point de vue subjectif de ces vétérinaires qui sont confrontés à une clientèle NAC tous les jours et qui sont susceptibles de repérer plus facilement les changements de mentalités des propriétaires.

Compte tenu du faible échantillon, nous n'avons pas pu prendre en compte les années d'expérience, les formations complémentaires et l'école d'origine. Il serait intéressant de prendre en compte ces critères dans une étude plus approfondie.

Concernant la formation, la majorité des vétérinaires s'accordent à dire qu'il existe des lacunes dans la formation NAC en école. Les ateliers de pose de cathéter et d'intubation oro-trachéale sont appréciés par les vétérinaires. La réalisation du modèle de sondage nasogastrique est critiquable d'après le sondage, car peu réalisée en pratique. Cependant, du fait de la proximité des régions anatomiques avec l'intubation oro-trachéale et de l'absence d'ateliers de sondage dans la salle de simulation sur les autres espèces pouvant s'y apparenter, nous avons estimé pertinent de le réaliser. Les autres modèles de simulation proposés par les vétérinaires sont intéressants et pourraient être envisagés à l'avenir.

II Analyse des données du logiciel Clovis de VetAgro Sup

II.1.1 Objectif

Nous avons analysé la base de données Clovis® (Clovis 4D) de l'école vétérinaire VetAgro Sup afin d'observer l'évolution de la médicalisation du lapin de compagnie et de comparer nos résultats avec les structures privées.

II.1.2 Matériel et méthode

Nous nous intéressons à l'évolution des consultations de lapins de compagnie au sein du CHUVAC de VetAgro Sup. Nous avons pu suivre la fréquence de ces consultations depuis la mise en service du logiciel en 1993 et jusqu'en 2021. Les résultats sont mis en forme à l'aide du logiciel Excel (version 16.72). Nous n'avons pas effectué de distinctions entre les nouvelles consultations et celles de suivi. Nous avons relevé le total des consultations de lapin de compagnie par an sur l'ensemble du CHUVAC (SIAMU compris) puis sur le SIAMU seul. Une comparaison avec les consultations des autres espèces a été effectuée.

II.1.3 Résultats

Sur la figure 26, nous pouvons observer l'évolution des consultations de lapin au CHUVAC* (médecine préventive, chirurgie, médecine et SIAMU), et au SIAMU seul* (urgence et soins intensifs)

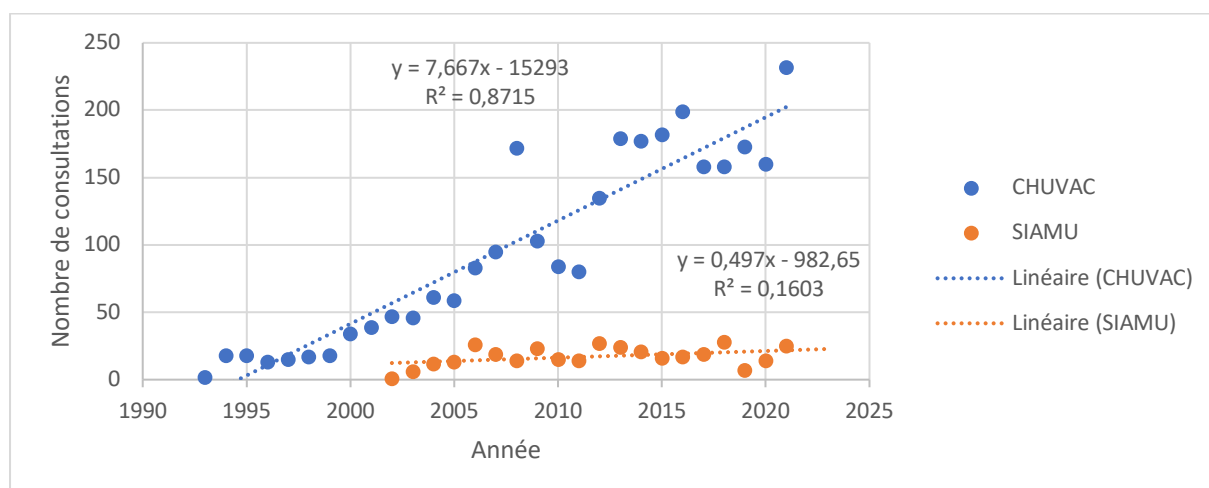


Figure 26 : Évolution des consultations de lapins de compagnie au CHUVAC et au SIAMU (source : Guillaume KUHN)

Ainsi, entre 1994 et 2021, nous observons une augmentation de 85,6 % des consultations de lapin de compagnie et une croissance annuelle d'environ huit consultations par an selon un modèle linéaire avec une forte corrélation ($R^2 > 0,87$). En soins intensifs (ouvert depuis 2000), cette évolution est moins flagrante avec une croissance observable entre 2002 et 2006 puis une stagnation. On observe de grandes variations selon les années. La proportion de lapin de compagnie par rapport aux autres espèces (chien, chat, autres NAC, chevaux, animaux de rente) augmente également. Ils ont représenté 1,25% des consultations au CHUVAC en 2021 contre 0,4% en 2011.

II.1.4 Discussion

Il s'agit ici d'une étude préliminaire afin de contextualiser notre travail. Elle comporte cependant des biais liés à certaines données manquantes notamment lors de la mise en service du logiciel, un manque de précision sur la nature de la consultation (première consultation ou consultation de suivi notamment...). Une étude approfondie serait nécessaire pour appréhender davantage cette démographie. Il pourrait être intéressant également de l'étendre aux autres écoles vétérinaires françaises.

II.1.5 Conclusion

Le sondage réalisé chez les vétérinaires privés et l'étude du logiciel Clovis® de VetAgro Sup semblent s'accorder sur une augmentation de la médicalisation du lapin de compagnie. Le choix des trois gestes techniques pour notre modèle de simulation se justifie par l'enthousiasme des sondés à l'égard de la pose de cathéter et de l'intubation orotrachéale, par la proximité des régions anatomiques et par l'importance de ces techniques dans la réalisation des soins intensifs chez le lapin de compagnie.

III Réalisation des modèles de simulation.

III.1 Objectifs

Avant la réalisation de l'atelier, plusieurs objectifs ont été fixés. Afin d'appréhender le geste et prendre de la confiance face à la réalisation des gestes techniques, nous choisissons de réaliser l'atelier sur un lapin de grand format. Nous choisissons le lapin néo-zélandais d'un poids moyen entre 4 et 5,5 kg (The British Rabbit Council 2021) car c'est une race de grande taille. L'accès veineux et la modélisation anatomique des voies respiratoires et digestives en seront plus aisés. Le sexe et l'âge de l'animal modélisé ne sont pas pris en compte, on considèrera un lapin néo-zélandais adulte en bonne santé. Afin de ne pas surcharger un seul modèle de lapin, nous choisissons de séparer l'atelier de pose de cathéter à l'oreille d'une part et l'atelier d'intubation et de sondage d'autre part. Il est important de pouvoir construire un modèle représentant fidèlement la réalité tout en prenant en compte les contraintes techniques, de reproductibilité et financière associées à la création de l'atelier.

III.2 Chronologie

Les différentes étapes de la création des modèles se sont réparties entre mars 2021 et août 2023 (figure 27).

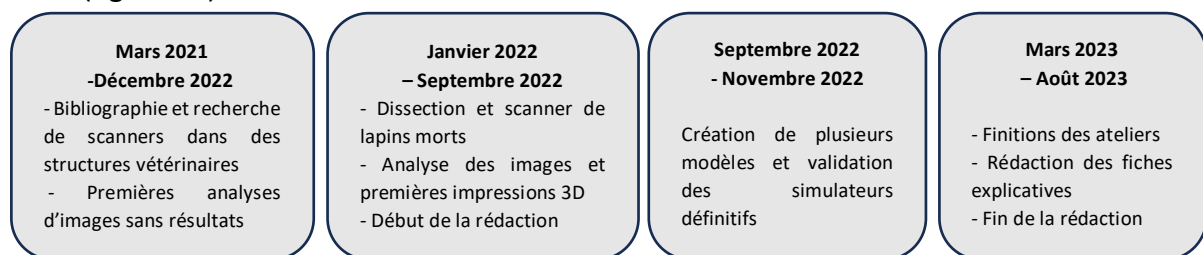


Figure 27 : Chronologie de la réalisation de la thèse (source : Guillaume KUHN)

III.3 Obtention d'images scanner des voies respiratoires et digestives supérieures du lapin

III.3.1 Préambule

Nous nous sommes orientés vers l'impression 3D d'une tête de lapin à partir d'un scanner de cette région. Dans un premier temps, nous avons recherché des images scanners et IRM avec une bonne visualisation des appareils respiratoire et digestif supérieurs. Six établissements ont été contactés dont les quatre écoles vétérinaires françaises, la clinique vétérinaire privée d'Onlyvet et le centre d'imagerie Hawkcell partenaire de VetAgro Sup. Nous avons obtenu six scanners et une IRM que nous avons analysé.

La première difficulté à laquelle nous avons été confrontés est que toutes les images obtenues ont été prises avec des patients anesthésiés à l'aide d'un masque. De ce fait, la langue étant accolée au palais dur, les voies respiratoires supérieures n'étaient pas complètement dégagées. Le larynx et l'œsophage n'étaient pas visibles non plus (figure 28). Ainsi, l'impression 3D n'aurait pas permis d'obtenir un résultat satisfaisant.

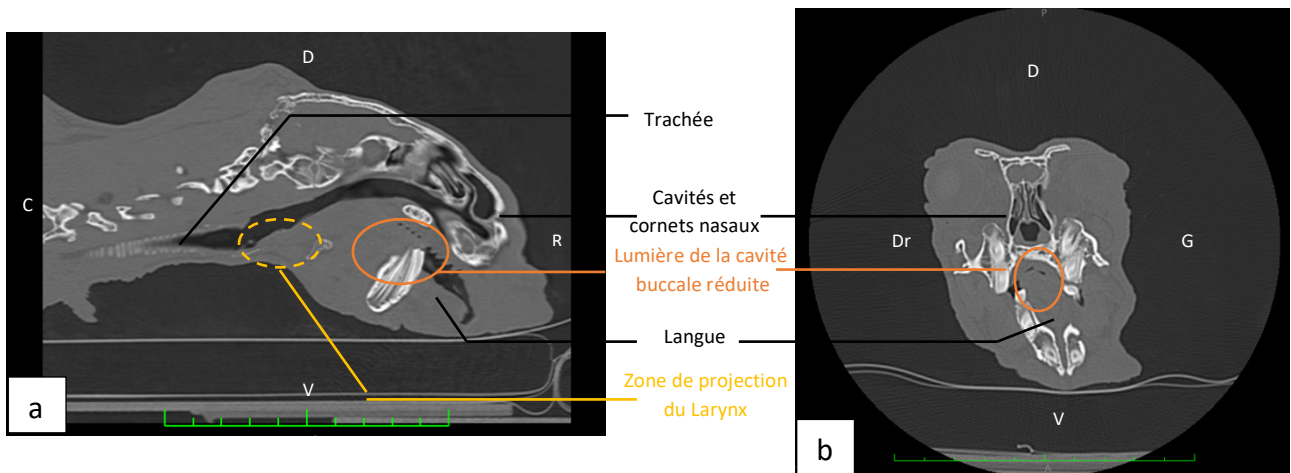


Figure 28 : Visualisation des voies respiratoires sur le scanner d'un lapin en clinique privée avec le logiciel Horos™ (source : Dr Graham Zoller & CHV Onlyvet). a) Coupe sagittale médiale ; b) Coupe transversale au niveau de la prémolaire 2 supérieure (D = dorsale ; V = ventral ; Dr = droite ; G = gauche ; R = rostral ; C = caudal)

III.3.2 Acquisition d'images scanner à partir de lapins néo-zélandais

III.3.2.1 Matériel et méthode

Considérant nos images précédentes peu exploitables, nous avons réfléchi à un protocole expérimental que nous avons soumis au comité d'éthique. Nous avons eu leur accord afin d'utiliser des lapins récupérés morts d'études expérimentales pour effectuer des dissections et réaliser des images scanners. À l'aide des images obtenues, et avec des logiciels de traitement d'image : Horos™ version 3.3.6 (Horos Project 2018), Itk-SNAP® version 3.8.0 (Yushkevich et al. 2019), Blender® version 3.3.0 (The Blender Foundation 2022). Nous avons pu obtenir des images en format STL (standard tessellation language) que nous avons imprimées à l'aide d'une imprimante 3D VOLUMIC Stream 30 Dual MK2.

III.3.2.1.1 Modèle du scanner

Il s'agit du modèle Lightning Aquilion de Canon® (Canon Medical Systems, Suresnes France) appartenant au service d'imagerie de VetAgro Sup à Marcy l'Étoile (figure 29).

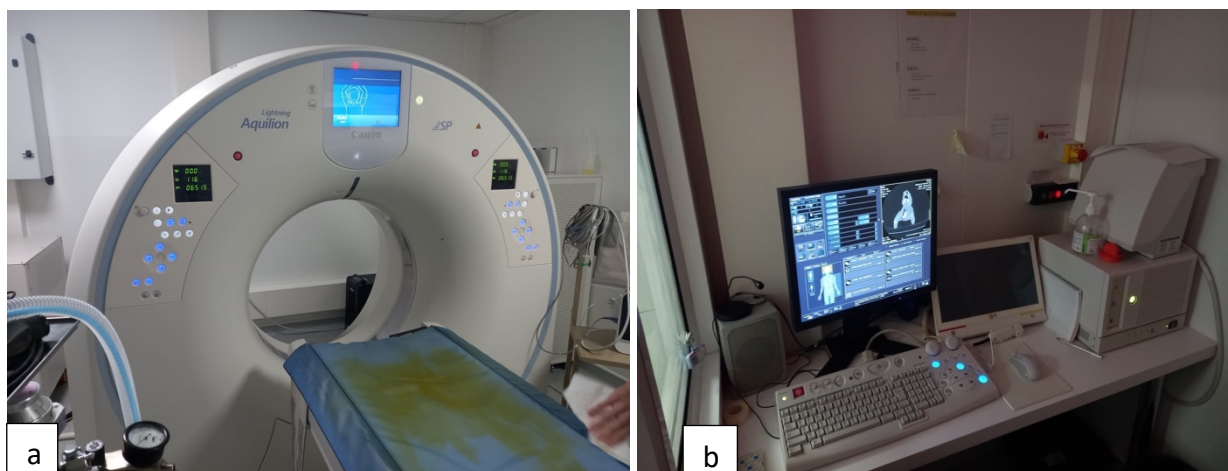


Figure 29 : Scanner de l'école vétérinaire de VetAgro Sup (source : Guillaume KUHN) : a) Salle du patient, b) Salle de l'opérateur

III.3.2.1.2 Réglages du scanner :

Nous avons appliqué les préréglages de petits mammifères du scanner en réduisant l'intervalle de coupe au minimum afin d'obtenir une image la plus précise possible. Nous obtenons les valeurs suivantes :

Collimation : 0,5X20 barrettes ;

Tension : 120 kV ;

Ampérage : 140 mA ;

Épaisseur de coupe : 0,5 mm ;

Intervalle de coupe : 0,1 mm.

III.3.2.1.3 Disposition du lapin

Pour l'étude, nous avons utilisé deux lapins néo-zélandais de poids respectifs de 4,250 kg et 4,500 kg.

Les lapins sont placés en décubitus ventral, la tête en extension à l'aide d'un coussin radiotransparent et la langue est maintenue sortie afin de dégager les voies respiratoires supérieures comme nous pouvons le voir ci-dessous.

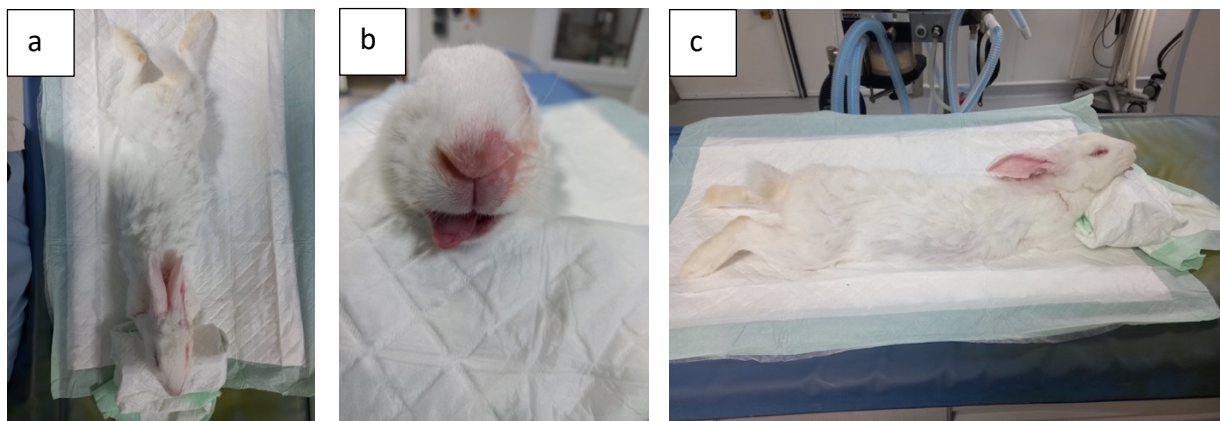

Figure 30 : Disposition du lapin pour le scanner n° 1 (source : Guillaume KUHN) : a) vue dorso-ventrale, b) vue rostrale, c) vue latérale droite

Trois scanners ont été réalisés avec deux lapins dans la même disposition. Sur l'un d'entre eux, une sonde vésicale droite de 6 fr (Vygon®) a été insérée dans le nez. Au troisième scanner, un produit de contraste iodé (Omnipaque®) a été ajouté dans la sonde pour mieux visualiser cette dernière et les voies respiratoires supérieures. Les réglages du scanner restaient identiques.

Les images se sont focalisées sur la région de la tête et du cou sur le premier et le troisième scanner (suffisant pour visualiser les premières voies respiratoires). Nous avons effectué un scanner corps entier sur le deuxième afin d'avoir une banque d'image complète pour de futurs ateliers. L'ensemble de ces informations est résumé dans le tableau suivant.

Tableau XI : Caractéristiques des trois scanners réalisés

	Scanner 1	Scanner 2	Scanner 3
Réglages scanner	Identiques		
Préparation du lapin	Non congelé	Congelé puis décongelé	Congelé puis décongelé
Caractéristiques	Non sondé	Sondé sans produit de contraste	Sondé avec produit de contraste
Zones d'intérêts	Tête et cou	Corps entier	Tête et cou

Les images ont ensuite été exportées en format DICOM (digital imaging and communications in medicine) et analysées.

III.3.2.2 Résultats et discussion

Les avantages et inconvénients de chaque scanner sont représentés dans le tableau XII. Dans les trois cas, la visibilité de la lumière de la cavité buccale et du larynx est meilleure par rapport aux images reçues précédemment. Cependant, nous avons rencontré des interruptions de la lumière qui peuvent correspondre au collapsus des voies aériennes après la mort (figure 31). La mise en place d'une sonde naso-gastrique permet de mieux visualiser le trajet de la sonde naso-gastrique et le produit de contraste n'a pas permis d'améliorations notables.

Tableau XII : avantages et inconvénients des trois scanners

	Scanner 1	Scanner 2	Scanner 3
Avantages	<ul style="list-style-type: none"> ○ Bonne visualisation de la cavité buccale, du pharynx et de la trachée 	<ul style="list-style-type: none"> ○ Pas d'interruption des voies respiratoires supérieures, ○ Meilleure visibilité du trajet de la sonde naso-gastrique. 	<i>Idem scanner 2</i>
Inconvénients	<ul style="list-style-type: none"> ○ Interruption de la lumière des voies respiratoires supérieures au niveau du larynx, ○ Non-visualisation de l'œsophage, ○ Non-visualisation des sinus nasaux dans leur ensemble et du trajet de la sonde naso-gastrique, ○ Non-visualisation de l'épiglotte. 	<ul style="list-style-type: none"> ○ Non-visualisation de l'œsophage, ○ Passage de la sonde naso-gastrique dans la trachée (pas de réflexe de déglutition permettant le passage dans l'œsophage) ○ Non-visualisation des sinus nasaux dans leur ensemble, ○ Non-visualisation de l'épiglotte. 	<i>Idem scanner 2, Accumulation du produit de contraste dans la trachée sans amélioration de sa visibilité.</i>

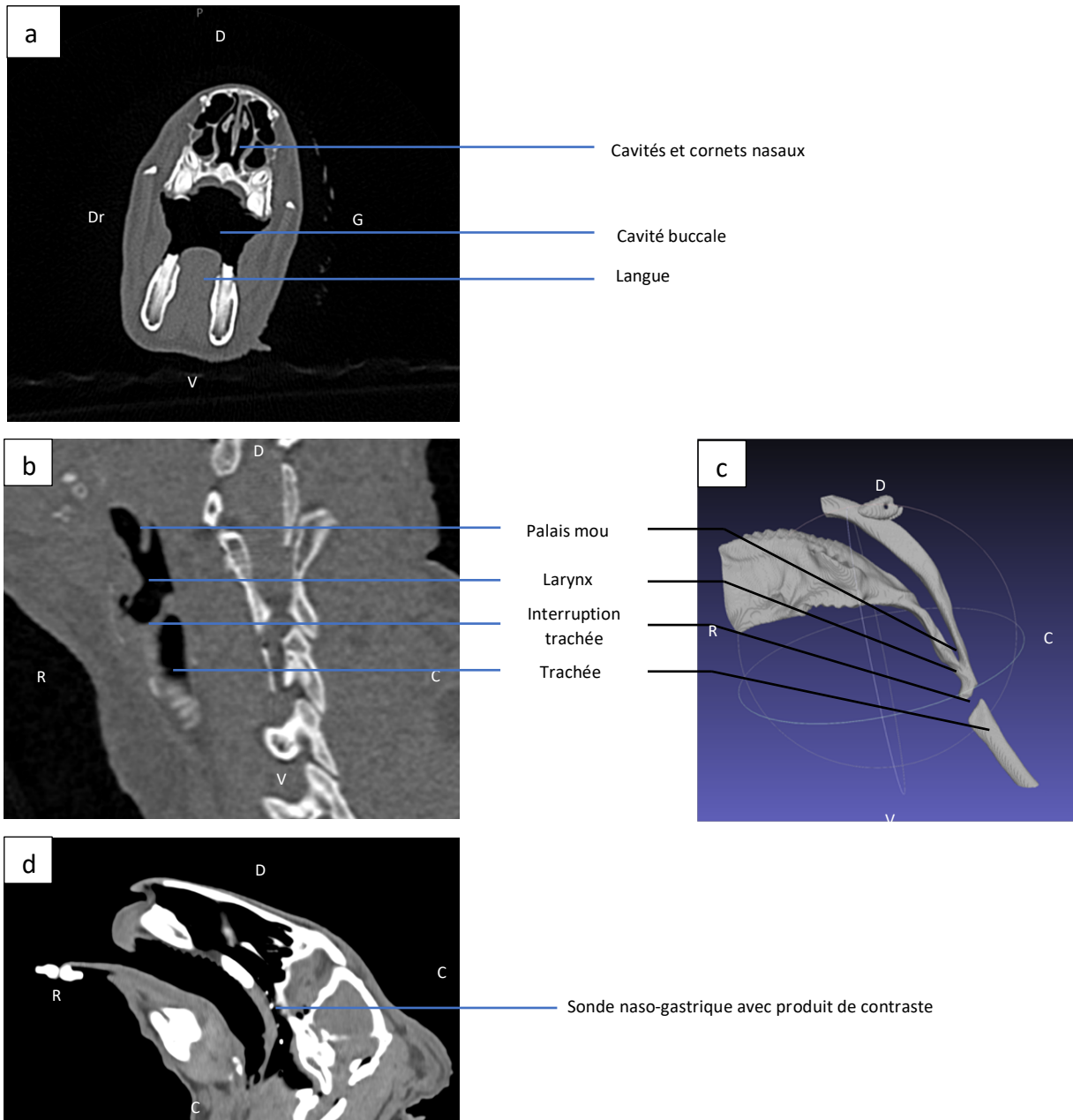


Figure 31 : Images des trois scanners avec le logiciel Horos™ (Source : Guillaume KUHN). a) Coupe transversale au niveau de la deuxième prémolaire supérieure : la lumière est beaucoup plus grande par comparaison aux scanners reçus. b) Coupe sagittale montrant une interruption de la lumière de la trachée au niveau du larynx et conséquence sur la modélisation 3D (c). d) Coupe sagittale médiale avec la sonde naso-gastrique avec du produit de contraste (peu d'améliorations). D = dorsale ; V = ventral ; Dr = droite ; G = gauche ; R = rostral ; C = caudal

III.4 Réalisation du modèle de pose d'un cathéter sur la veine marginale de l'oreille

III.4.1 Préambule

La salle de simulation Vetskill possède déjà un simulateur de pose de cathéter et de ponction veineuse sur veine céphalique de carnivores domestiques (figure 32).




Figure 32 : Simulateur de pose de cathéter à la veine céphalique (Guillaume KUHN & VetAgro Sup)

Cet atelier permet une première approche de la pose d'un cathéter sur un grand animal. Cependant, comme nous l'avons vu en partie 2, la technique de pose chez le lapin est différente et la taille de la veine est beaucoup plus petite.

La première possibilité envisagée pour l'atelier de pose de cathéter à l'oreille du lapin est l'utilisation d'une structure en silicone plane directement disponible à la vente par SIKO®. Il s'agit du modèle utilisé à l'école vétérinaire Oniris complété par le docteur A. Gogny. Une oreille coûte 78 euros sur le site officiel (Swiss Laboratory Animal Science Association 2010) et se répare facilement avec du mastic-silicone transparent. Elle est visible dans la figure 33.

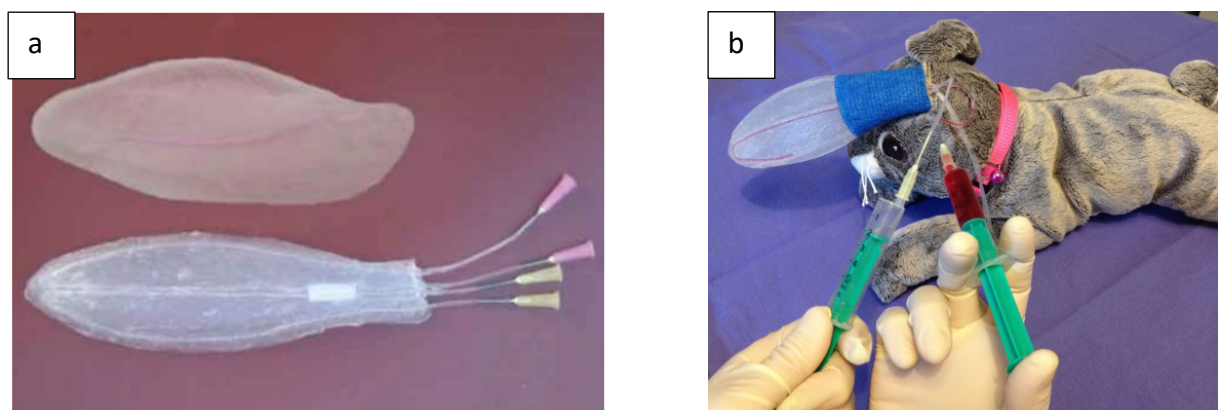


Figure 33 : Atelier de pose de cathéter et de ponction veineuse à Virtual Vet de l'école d'Oniris (source : Dr Anne GOGNY & Oniris). a) Oreilles disponibles à l'achat, b) Installation à l'école vétérinaire d'Oniris

Nous avons imaginé une méthode plus économique et plus réaliste en profitant des images obtenues grâce aux lapins néo-zélandais.

III.4.2 Matériel et méthode

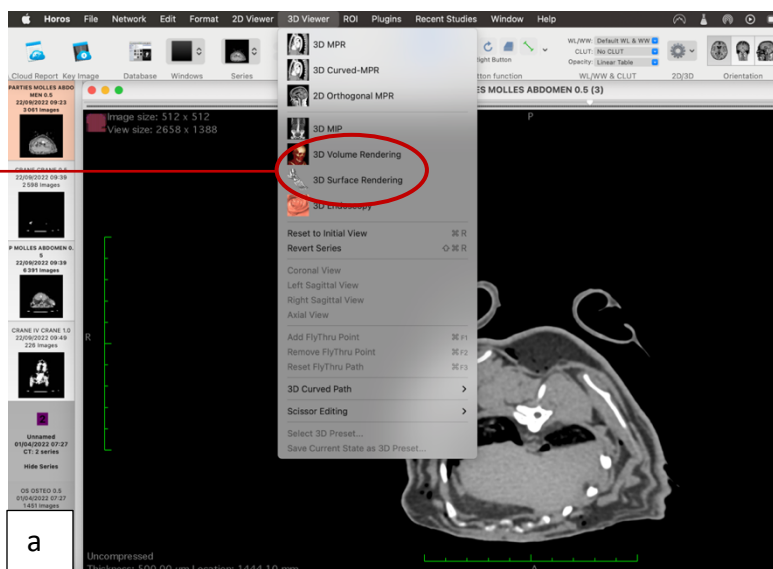
III.4.2.1 Modélisation de l'oreille avec le logiciel Horos™

Pour la création d'un fichier en format STL de l'oreille, nous avons utilisé le logiciel Horos™. L'oreille du scanner n° 2 (scanner corps entier) a été isolée grâce à l'outil de découpage du « 3D Volume Rendering » (figure 34a). À partir de cette reconstruction, nous avons modifié le seuillage en utilisant l'outil adapté. Pour ce faire, nous avons sélectionné le « spectre CT-abdomen » avec une coupe « 16-bit » afin de voir et de modifier le spectre d'analyse en fonction de la radio-opacité des tissus (figure 34b). Plus l'abscisse du seuillage augmente, plus les tissus visibles sont radio-opaques (os). Après avoir isolé notre zone d'intérêt (figure 34c), nous avons utilisé l'outil « 3D Surface Rendering » en choisissant les réglages les plus précis possibles. Nous avons choisi une résolution maximale avec une valeur de 0.1 (coupe minimale) et un lissage à 100 pour éviter les aspérités. Concernant la valeur des pixels, la valeur seuil de -500 est utilisée pour la peau selon les valeurs prédéfinies dans Horos™ (figure 34d).

Les fichiers finaux sont visibles dans la figure 34e et 34f. Nous avons pu les exporter en format STL. L'échelle des différents fichiers était la même que la taille réelle du patient.

Outils utilisés pour la segmentation :

- « 3D Volume rendering » pour isoler la pièce anatomique cible
- « 3D Surface Rendering » pour la conversion en fichier STL



Outil de découpage supprimer les structures qui ne nous intéressent pas

Réglage du seuillage

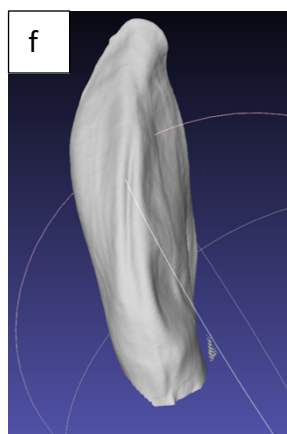
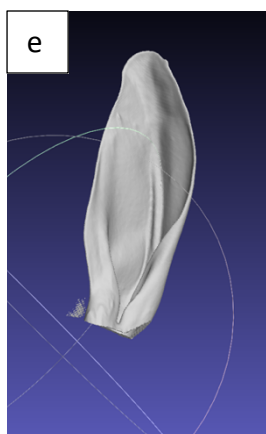
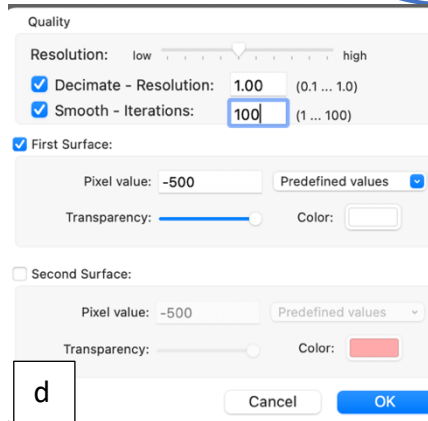
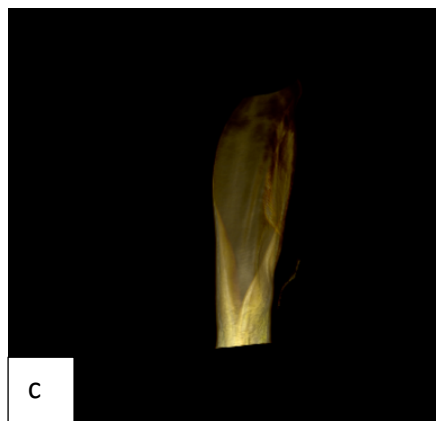
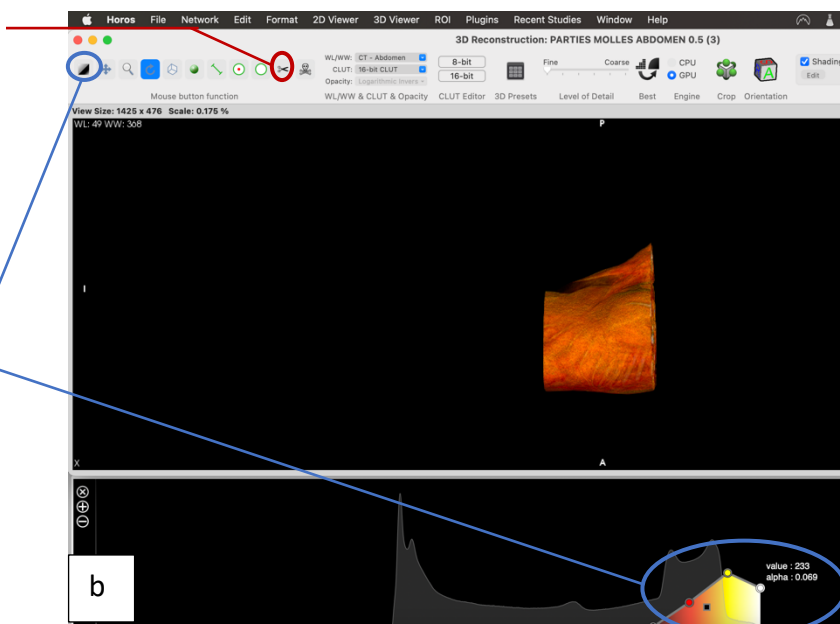


Figure 34 : Modélisation d'une oreille droite de lapin néo-zélandais en format STL (source : Guillaume KUHN) : a) Menus utilisés sur le logiciel Horos™, b) Outils utilisés sur le menu « 3D Volume rendering », c) Oreille de lapin néo-zélandais isolé grâce aux outils précédents, d) Réglages utilisés pour le menu « 3D Surface Rendering », e et f) Résultat final en format STL

III.4.2.2 Lissage des imperfections avec le logiciel Blender®

Le logiciel Blender® permet d'importer des fichiers en format STL pour les modifier. Nous pouvons les couper, les lisser pour éliminer des petites imperfections. Nous l'avons utilisé sur tous nos fichiers (figure 35).

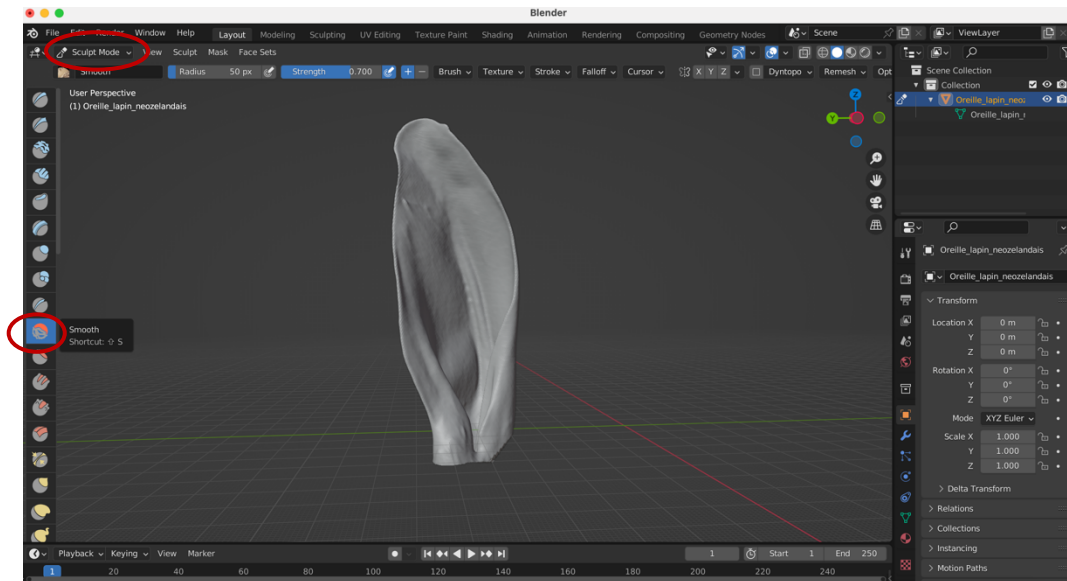


Figure 35 : Lissage des imperfections sur Blender® à partir du menu « Sculpt Mode » et de l'outil « Smooth » (cercles rouges) (source : Guillaume KUHN)

III.4.2.3 Impression 3D et finitions du modèle

Afin de réaliser notre modèle définitif, nous avons eu besoin de l'imprimante 3D VOLUMIC Stream 30 Dual MK2 pour imprimer nos fichiers STL, des consommables associés, de silicone pouvant imiter l'effet de la peau et de tubulures pour simuler les veines et artères de l'oreille. Pour accentuer le réalisme, l'ensemble a été monté sur une peluche de lapin. Pour limiter les coûts, nous avons fait en sorte d'utiliser le maximum de matériel de récupération ou d'occasion. Le détail des prix et les références sont disponibles dans l'Annexe d.

Le silicone utilisé correspond à un mélange en proportion 1/1 du produit et de son activateur, placé cinq minutes sous vide à l'aide d'une pompe pour éliminer la majorité de l'air du mélange et éviter l'apparition d'artéfacts.

Comme évoqué précédemment, nous avons utilisé notre deuxième scanner corps entier pour isoler une oreille droite de lapin néo-zélandais (III.4.2.1). Après l'impression avec du fil flexible NINJAFLEX Shore 85A rose pour mimer l'effet du cartilage (figure 36a), nous avons intégré deux tubulures en silicone de 0,8 mm de diamètre interne. Nous avons choisi ce diamètre pour pouvoir y faire passer un cathéter de 26G (0,64mm de diamètre) et de 24G (0,74 cm de diamètre) facilement. Nous les avons collées avec de la colle pour silicone Sil-Poxy® sur le trajet des artères et veines auriculaires (figure 36b). Nous avons choisi, en effet, de réaliser deux circuits afin de prolonger la durée de vie du modèle en cas de fuite d'un des deux circuits.

Nous avons appliqué une couche de silicone Dragon Skin™ FX-Pro™ qui imite la peau et recouvre les tubulures (figure 36c). Après séchage, nous avons obtenu une oreille avec les deux circuits que nous abouchons à des cathéters de 16G (1,7 mm de diamètre) pour pouvoir y brancher un circuit. Enfin, nous avons récupéré une peluche d'occasion pour pouvoir fixer notre oreille. Nous avons retiré l'oreille droite de la peluche puis nous avons intégré un morceau de planche dans la tête de la peluche nous permettant d'y visser l'oreille (figure 36e). Enfin, nous avons fixé ce lapin sur une planche de bois et de la pelouse synthétique avec du fil afin de le stabiliser (figure 36f).



Figure 36 : Étapes de fabrication de l'oreille de lapin (source : Guillaume KUHN) : a) Oreille flexible après impression du fichier, b) Collage des tubulures avec de la colle Sil-Poxy®, c) Application du silicone mimant la peau en surface, d) Oreille finale avec le remplissage des tubulures à l'eau colorée. e) Fixation de l'oreille avec une vis et un morceau de bois inséré dans la tête d'une peluche. f) Fixation de la peluche sur une planche de bois recouverte de pelouse synthétique.

III.4.2.4 *Branchement du circuit*

Afin de permettre la réalisation de l'atelier en autonomie par les étudiants, un circuit avec de l'eau et du colorant alimentaire rouge est réalisé. Nous avons réutilisé une poche de perfusion que nous avons remplie d'eau colorée. Avec un perfuseur, cette poche est branchée à notre oreille (entrée « E1 ») et une seringue de récupération de 10 mL est branchée à la sortie associée (« S1 »). Nous avons ainsi obtenu un circuit étanche sur lequel il est possible de régler le débit de la poche de perfusion (figure 37). À la fin de l'atelier, pour éviter le dépôt de résidus qui pourraient obstruer les tubulures, des rinçages à l'eau puis à l'air seront mis en place à l'aide de deux seringues branchées au circuit. La mise en place du circuit et son rinçage seront détaillés dans les fiches méthodologiques (Annexe e).




Figure 37 : Branchement du circuit imitant le flux sanguin dans l'oreille (source : Guillaume KUHN). a) Branchement du perfuseur à l'entrée E1 et d'une seringue à la sortie S1. b) Focus sur la veine auriculaire caudale de l'oreille mise en évidence par l'eau colorée.

III.4.3 Résultats et discussions

Les sensations éprouvées lors de la manipulation de l'oreille nous semblent meilleures par rapport au premier prototype. La courbure de l'oreille est conservée par rapport aux autres modèles et la visibilité de la veine est bonne avec le liquide coloré. La cathétérisation par un cathéter de 24G ou 26G est facile sur un lapin de ce format (figure 38a). De plus, un débit est perçu lors du franchissement de la paroi de la tubulure imitant le débit veineux lors de la réalisation du geste technique sur un animal vivant (figure 38b). Les étapes sont ainsi toutes réalisables sauf la tonte préalable. En cas de problèmes, la reproduction à l'identique de cette oreille est rapide et facile à partir des fichiers STL. En cas de fuite, l'étalement d'une fine couche de silicone est également possible et suffit à prolonger la durée de vie du simulateur.

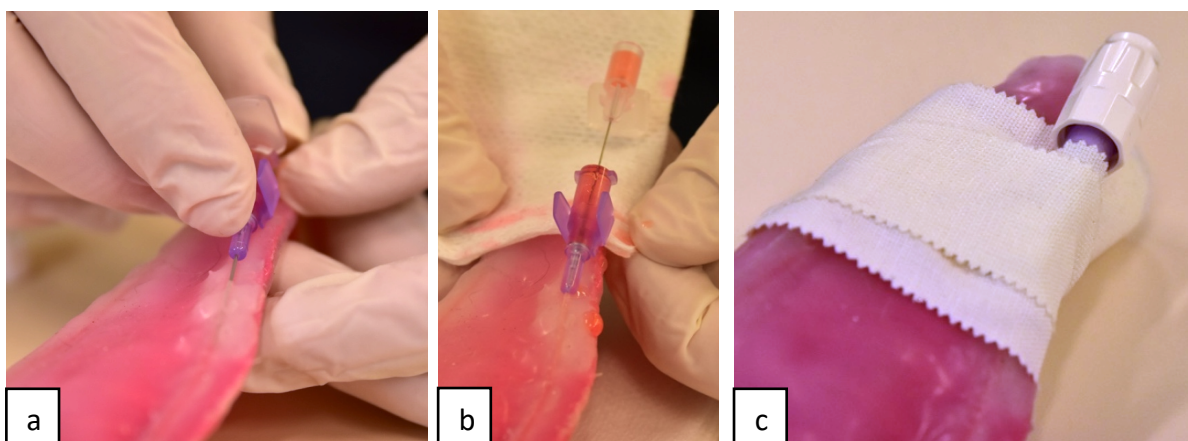


Figure 38 : Réalisation du geste technique de pose de cathéter sur le simulateur (source : Guillaume KUHN). Cathétérisation de la tubulure (a), retrait du mandrin (b) et mise en place du bouchon et du ruban adhésif (c).

Nous pouvons toutefois émettre quelques limites à ce modèle (tableau XIII).

Tableau XIII : Limites et amélioration du modèle de pose de cathéter

Défauts du modèle	Pistes d'amélioration
Absence de fourrure sur l'oreille	L'étape de tonte n'est pas réalisable, mais ce n'est pas l'étape la plus importante du geste technique et nous avons préféré la supprimer.
Le modèle résulte d'une succession d'étapes multipliant de cette manière les incertitudes liées à : 1) L'état de conservation des tissus du cadavre ; 2) L'acquisition des images scanners ; 3) La segmentation sur les logiciels ; 4) L'impression 3D ; 5) L'utilisation de tubulures constantes en diamètres et la simplification du réseau veineux et artériel de l'oreille ; 6) L'inadéquation de la taille de l'oreille avec le reste du corps du lapin (peluche de récupération).	

III.5 Fabrication des modèles d'intubation oro-trachéale et de sondage naso-gastrique

III.5.1 Matériel et méthode

III.5.1.1 Modélisation de la tête et du crâne avec le logiciel Horos™

En utilisant la même procédure que pour l'oreille, nous avons isolé la tête du scanner n°1 sur le logiciel Horos™. Lorsque nous avons isolé notre zone d'intérêt sur l'outil « 3D Volume Rendering », nous avons utilisé l'outil « 3D Surface Rendering » en choisissant les mêmes réglages : résolution de 0.1 et un lissage à 100. Nous avons isolé deux fichiers STL selon les valeurs prédéfinies dans Horos™ :

- Un premier avec une valeur de pixel à 500 pour isoler les os de la tête,
- Pour la peau, nous avons choisi une valeur de -500.

Nous obtenons les fichiers visibles dans la figure 39 que nous pouvons exporter en format STL. L'échelle des différents fichiers est la même que la taille réelle du patient.




Figure 39 : Fichiers en format STL du scanner n° 1 en vue latérale droite (source : Guillaume KUHN) : a) Crâne, b) Tête avec la peau.

Nous avons ensuite utilisé le logiciel Blender® afin de lisser et d'enlever les imperfections du fichier (III.4.2.2).

III.5.1.2 Modélisation des côtes avec le logiciel Horos™ et Blender®

Afin d'accentuer le réalisme du modèle, nous avons décidé d'intégrer des côtes dans le modèle final pour que l'on puisse les palper et mesurer correctement la longueur de la sonde. Pour ce faire, nous isolons le squelette du scanner n°2 corps entier en utilisant le logiciel Horos® de la même manière que l'isolement des os de la tête (menu « 3D Surface Rendering » avec une valeur de pixel de 500 et une précision optimale). Nous avons ensuite utilisé le logiciel Blender® afin d'isoler les côtes du reste du squelette (figure 40).

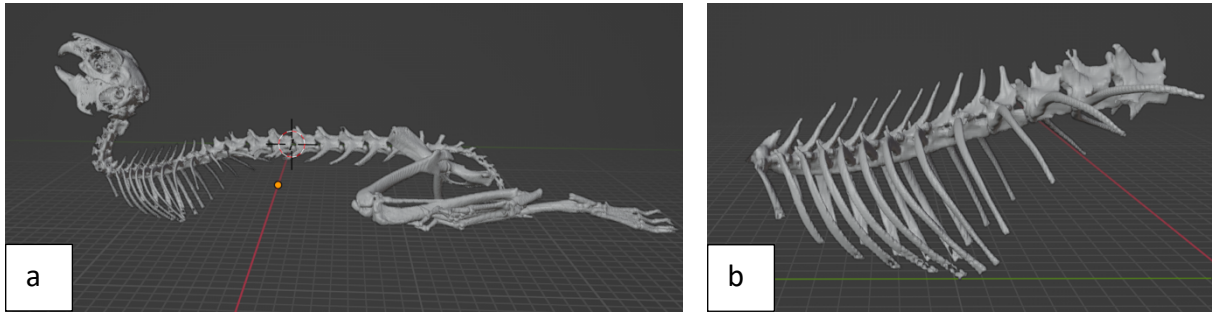
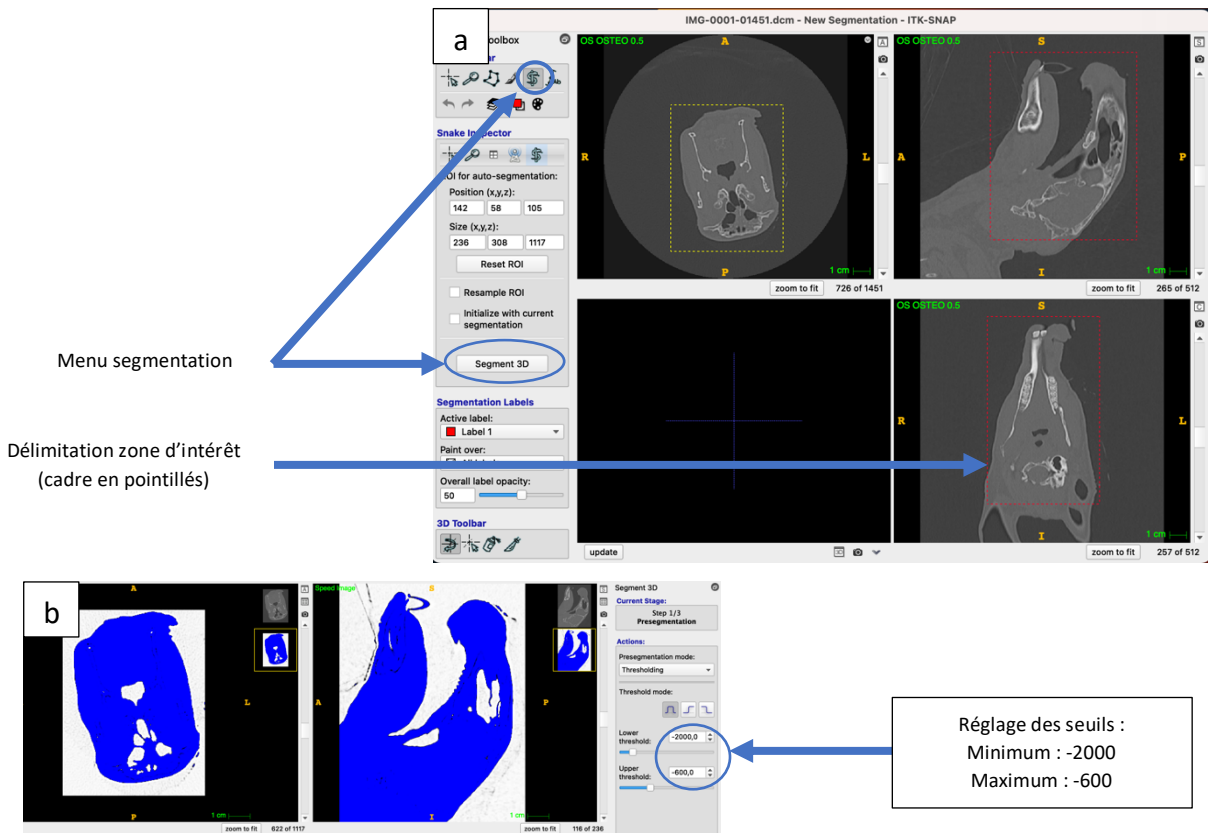


Figure 40 : Création des côtes en format STL (source : Guillaume KUHN) : Isolement du squelette du scanner 2 avec les pré-réglages du menu « 3D Surface Rendering » sur Horos™ (a) puis isolement des côtes sur Blender® (c)

III.5.1.3 Modélisation des voies respiratoires supérieures avec le logiciel Itk-SNAP®

Isoler les voies respiratoires sur le logiciel Horos™ demanderait une extrême minutie et du temps. Il existe un logiciel de traitement d'images permettant d'obtenir une bonne isolation des voies respiratoires supérieures de manière automatisée : ITK Snap®.

Nous avons utilisé le menu segmentation du logiciel en sélectionnant notre zone d'intérêt (figure 41a), puis nous avons modifié le seuillage du logiciel de sorte à avoir nos zones d'intérêt en blanc (air) et le reste en bleu (tissus et os). Nous avons un seuillage minimum au plus bas avec -2000 et un seuillage maximum à -600 (figure 41b). Les contours de notre modélisation sont délimités par des bulles de taille variables (figure 41c) dans nos zones d'intérêts puis la segmentation est lancée. Nous avons obtenu un fichier exportable en format STL correspondant au volume d'air contenu dans le scan.



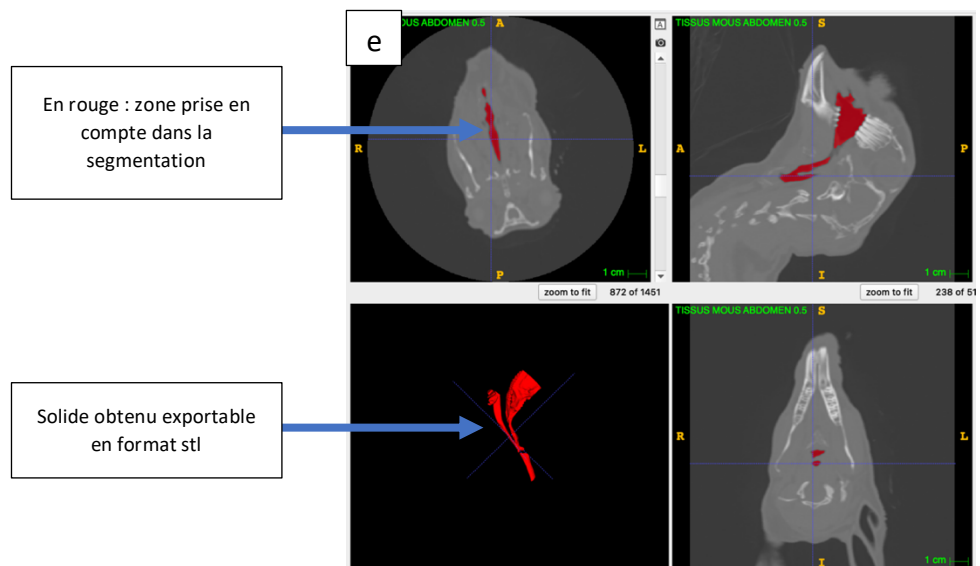
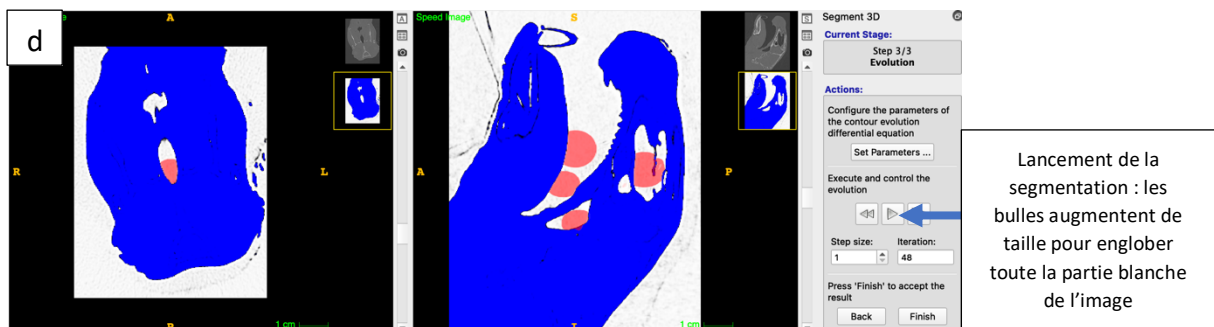
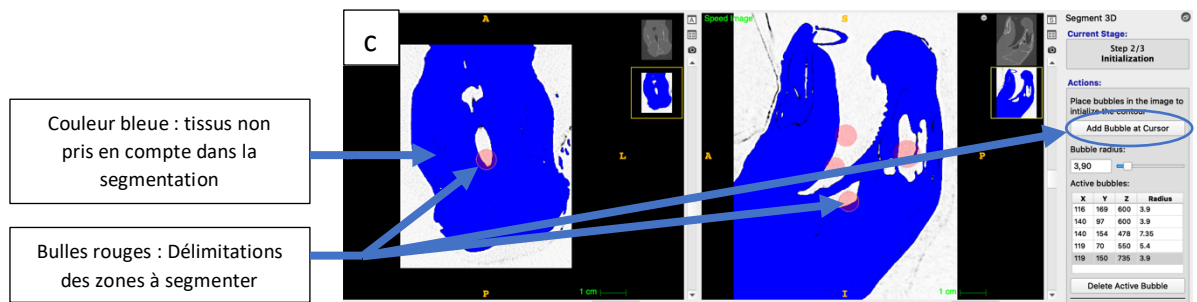


Figure 41 : Modélisation des voies respiratoires supérieures avec le logiciel ITK Snap® sur le scanner n° 1 (source : Guillaume KUHN) : a) Ouverture du menu segmentation ; b) Réglage du seuillage ; c) Mise en place des bulles, d) Segmentation ; e) Fichier final correspondant aux images rouges sur le scanner.

III.5.1.4 Correction et lissage des modèles sur Blender®

Ce logiciel nous a permis de corriger manuellement les défauts du premier scanner en corrigeant l'absence d'une portion des voies respiratoires supérieures et en ajoutant les volutes nasales et les sinus remplis d'air d'un scanner d'un lapin Géant des Flandres (figure 42).

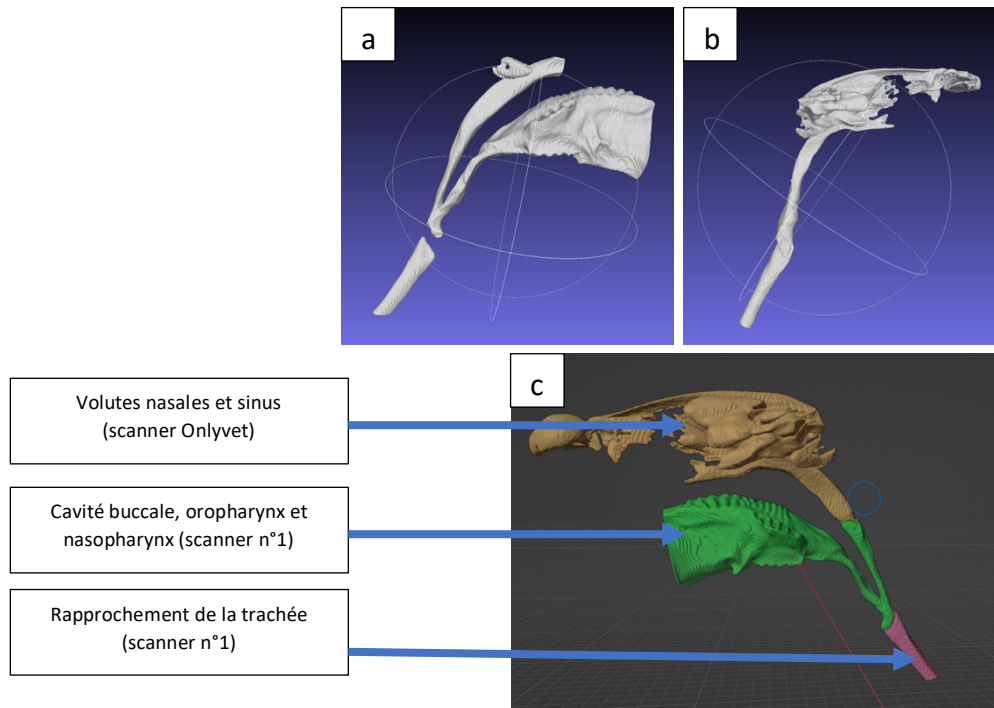


Figure 42 : Correction des voies respiratoires supérieures à partir du scanner n° 1 et du scanner d'Onlyvet (source : Guillaume KUHN) : a) Voies respiratoires scanner n° 1, b) Voies respiratoires scanner Onlyvet, c) Après correction

III.5.1.5 Réalisation des modèles de simulation de sondage et d'intubation définitifs

Afin de réaliser notre modèle définitif, nous avons eu besoin du matériel suivant :

- Une imprimante 3D avec ses consommables pour la tête, les voies respiratoires et le crâne ;
- Du silicone pour mimer les tissus. Pour l'ensemble de la réalisation du modèle, il s'agit d'un mélange en proportion 1/1 du produit et de son activateur, placé cinq minutes sous vide à l'aide d'une pompe pour éliminer la majorité de l'air du mélange et éviter l'apparition d'artéfacts ;
- Une peluche de lapin ;
- De la plastiline pour corriger les pièces anatomiques ou l'étanchéité des moules ;
- De l'alginate réutilisable et de tubulures pour le sondage naso-gastrique.

Nous avons privilégié du matériel déjà acheté en salle de simulation ou de la récupération. Les références et les prix des matériaux sont disponibles en Annexe d.

Nous avons réalisé le modèle définitif en trois temps : la tête en deux parties puis le larynx.

III.5.1.5.1 Moitié supérieure de la tête

Nous avons imprimé, dans un premier temps, le fichier STL du crâne et des voies respiratoires (figure 43a et 43c). Puis, nous avons séparé la mandibule du reste du crâne. Dans les os restants de la tête, nous avons préparé un moule étanche avec de la plastiline Chavant NSP Soft en intégrant une tubulure VERSILIC® 1,5X3 mm pour simuler le trajet de la sonde naso-gastrique (figure 43a et 43b). Nous avons préparé une première fois 20mL de silicone Dragon Skin™ FX-Pro™ dans la partie supérieure du crâne (figure 43b). L’empreinte de la cavité buccale imprimée en 3D (figure 43c) a été ajoutée au-dessus pour sculpter le palais dur (figure 43d). Nous avons ainsi obtenu la partie supérieure des os de la tête avec les tissus mous en silicone et le passage de la sonde naso-gastrique bien défini après 24 heures de séchage (figure 43e et 43f).




Figure 43 : Réalisation du trajet de la sonde naso-gastrique et du palais dur (source : Guillaume KUHN) : Intégration de tubulures pour le passage de la sonde naso-gastrique dans le modèle imprimé (a), puis étanchéité effectuée avec de la plastiline avant d’y ajouter du silicone (b). Recouvrement du silicone avec le palais dur imprimé (c,d). Résultat après 24 heures de séchage et retrait de la plastiline en vue rostrale (e) et vue ventrale (f).

Dans un second temps, la partie supérieure de la tête entière a été moulée dans de l'alginate réutilisable (figure 44a). L'alginate est un matériel intéressant puisqu'il devient liquide en chauffant puis redevient solide en quelques heures en refroidissant. En retirant la tête, un moule a été obtenu. Enfin, nous avons intégré les os du crâne (figure 43) dans le moule et nous avons coulé 50 mL de silicone Dragon Skin™ FX-Pro™ pour obtenir le résultat de la figure 44c, 44d et 44e.




Figure 44 : Réalisation de la partie supérieure de la tête (source : Guillaume KUHN) : Création d'un moule avec de l'alginate de la partie supérieure de la tête (a). Après séchage, retrait de la tête et incorporation du modèle (b) dans le moule. Résultat obtenu après 24 heures de séchage et retrait du moule d'alginate en vue ventrale (c), latérale (d) et rostrale (e).

Pour finir, l'épaisseur des lèvres et du pharynx a été ajustée avec 5 mL de silicone Dragon Skin™ FX-Pro™ légèrement coloré en beige avec du colorant Silc Pig® couleur peau (figure 45).




Figure 45 : Surélévation des lèvres du lapin avec du silicone couleur peau (a). Résultat obtenu après séchage (b) (source : Guillaume KUHN)

III.5.1.5.2 Moitié inférieure de la tête

Nous avons utilisé la mandibule séparée du reste du crâne (figure 46b). Nous avons moulé la partie inférieure de la tête dans de l'alginate (figure 46a) pour obtenir un moule. Dans ce moule, nous avons placé la mandibule imprimée et une langue en plastiline créée à partir de nos dissections (figure 46b). Puis, 100 mL de silicone Dragon Skin™ FX-Pro™ sont préparés et coulés dans le moule (figure 46c). Après 24 heures de séchage, retrait du moule en alginate et de la langue, nous avons obtenu la pièce visible en figure 46d et 46e.




Figure 46 : Réalisation de la partie inférieure de la tête (source : Guillaume KUHN) : Moulage de la partie inférieure de la tête (a) et intégration de la mandibule avec la langue (b) dans le moule (c). Après séchage, retrait du moule et de la langue, nous obtenons la partie inférieure de la tête en vue latérale droite (d) et vue dorsale (e).

III.5.1.5.3 Assemblage de la tête

L'objectif était ensuite d'assembler les deux parties de la tête. Pour ce faire, nous avons produit des joues avec 5mL de silicone Dragon Skin™ FX-Pro™ que nous avons étalé sur une surface plane et laissé sécher 12 heures (figure 47a) . Nous les avons fixées entre les deux parties de tête avec des aiguilles de sorte à avoir un angle de 20-25° correspondant à l'angle d'ouverture du lapin (figure 47b et 47d). Nous avons recouvert l'ensemble du même type de silicone pour les fusionner. Enfin, une ouverture circulaire a été creusée à l'arrière de la tête avec une lame de scalpel pour insérer notre larynx et laisser passer la tubulure du sondage naso-gastrique (figure 47c).




Figure 47 : Fusion des deux parties de la tête du lapin (source : Guillaume KUHN). Création des joues en silicone (a) que nous fixons aux deux pièces précédentes (b,d). Nous laissons un passage à l'arrière pour l'insertion du larynx (c).

III.5.1.5.4 Fabrication du larynx

Le larynx étant une partie importante, nous avons décidé de le fabriquer à part et de l'intégrer à la tête par une ouverture prévue à l'arrière (figure 47c). De plus, cette pièce sera soumise à de nombreuses contraintes liées à l'utilisation du modèle et nous devons trouver un moyen de la remplacer facilement en cas d'usure.

Nous avons réalisé une dissection des voies respiratoires et digestives supérieures à partir d'un lapin néo-zélandais après notre deuxième scanner. Notre objectif était d'isoler les voies aériennes à partir du pharynx jusqu'à l'entrée de la poitrine pour la trachée et jusqu'au cardia de l'estomac pour l'œsophage (figure 48a). Ensuite, nous avons ligaturé l'œsophage et la trachée en partie distale puis avons effectué un montage vertical (figure 48b). Nous avons rempli la pièce de dissection avec environ 30mL de résine de coulée Soloplast® (figure 48c) et avons laissé sécher pendant 24 heures. Nous avons ensuite disséqué les voies aériennes pour libérer la résine. Nous avons obtenu un résultat très satisfaisant pour la visibilité de l'épiglotte et des cartilages aryténoïdes (figure 48d).




Figure 48 : Dissection des voies respiratoires supérieures d'un lapin néo-zélandais (source : Guillaume KUHN). En pointillé sont représentées les ligatures de la trachée et de l'œsophage (a). La pièce est ensuite fixée verticalement (b) et de la résine de coulée (c) est mise en place dans la pièce de dissection. Après 24 heures de séchage, nous retirons le matériel biologique (d).

Le modèle s'est avéré cependant être très fragile. Nous avons renforcé l'épiglotte et l'entrée du larynx avec de la plastiline (figure 49a). Nous avons installé le modèle dans le corps d'une seringue de 20 mL (Braun injekt®) et nous y avons coulé 10 mL de silicone plus flexible Ecoflex™ 00-30 après coloration avec du colorant Silc Pig® couleur peau (figure 49b). Nous obtenons un larynx dans un cylindre de 20 cm de long sur 5 cm de large. Nous avons ouvert ce cylindre sur sa partie dorsale (œsophage) pour y colorer l'épiglotte et les aryténoïdes avec du silicone Dragon Skin™ FX-Pro™ avec du colorant Silc Pig® rouge (figure 49c, 49d). Cela afin de permettre une meilleure visualisation de ces repères anatomiques importants lors de l'intubation.

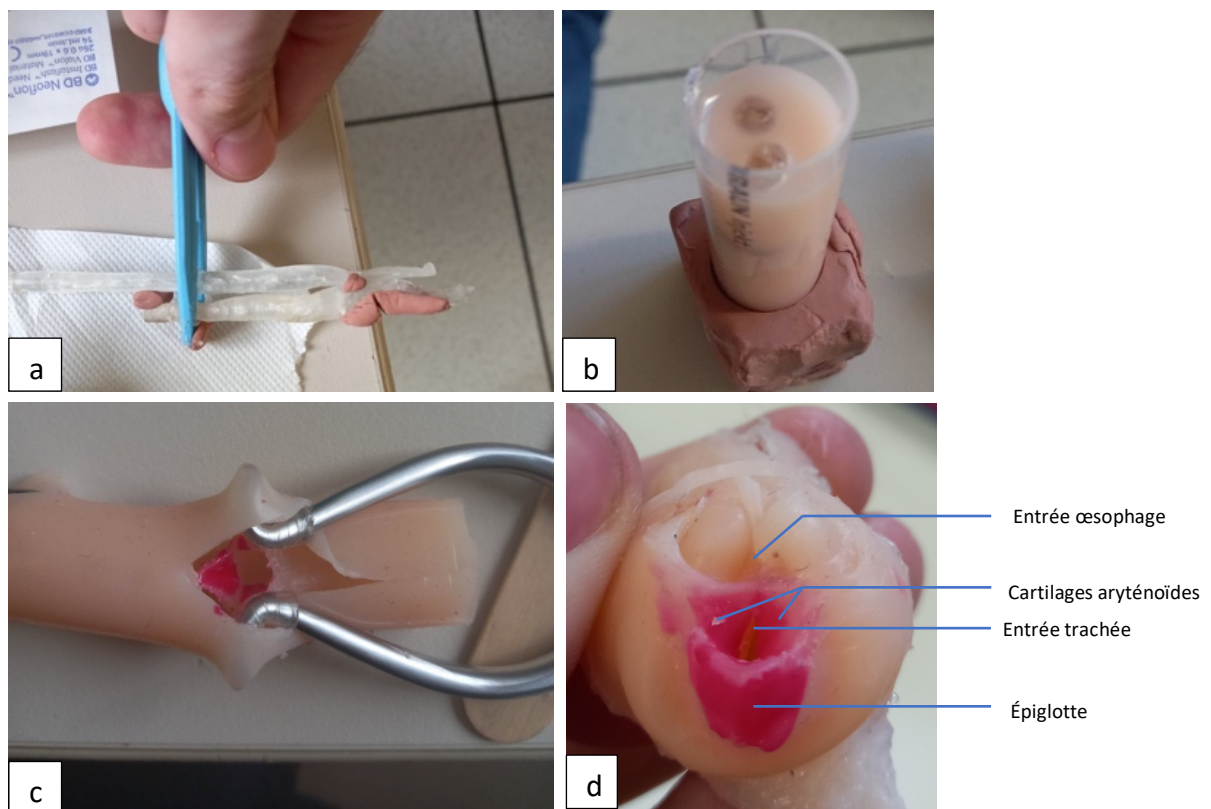


Figure 49 : Moulage de la pièce en résine de coulée (Source : Guillaume KUHN) : Renforcement des pièces fragiles avec de la plastiline (a) et moulage dans une seringue de 20 mL avec du silicone Ecoflex™ 00-30 (b). Coloration finale des aryténoïdes et de l'épiglotte en rouge avec du silicone coloré vu de dessus (c) et vue crâniale (d).

En parallèle, nous avons réalisé une langue en plastiline sur les dimensions que nous avons relevées en dissection (figure 50a). Nous l'avons moulée avec de l'alginate puis nous l'avons fabriquée avec 5 mL de silicone Dragon Skin™ FX-Pro™ (figure 50b). Nous avons coupé notre cylindre contenant le larynx jusqu'à la base de l'épiglotte pour y coller la langue avec de la colle pour silicone Sil-Poxy® (figure 50d). Nous avons enfin ajouté une fine couche de silicone couleur peau taillée aux ciseaux après séchage pour mimer le palais mou venant cacher l'épiglotte (figure 50c).

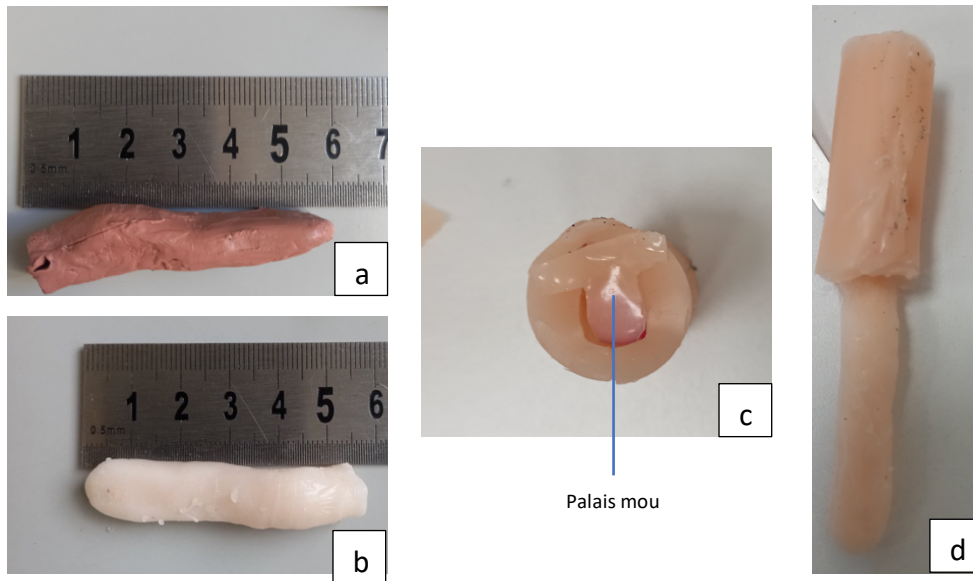


Figure 50 : Finalisation du larynx (Source : Guillaume KUHN). Ajout d'une langue en plastiline (a) moulée dans de l'alginate puis en silicone Dragon Skin™ (b). Ajout du palais mou sur le larynx précédent (c) puis de la langue (d).

Le larynx du simulateur étant soumis à de nombreuses contraintes, il est important de pouvoir le reproduire à moindre coût et facilement sans devoir refaire des dissections sur un cadavre pour avoir un moule. Notre moule en résine est très fragile et la réalisation de ce premier larynx n'a pas permis de le conserver dans son intégralité.

Sachant que le larynx réalisé précédemment est très satisfaisant visuellement, nous avons essayé de réaliser un scanner sur celui-ci afin d'obtenir une pièce en 3D facilement reproductible. Comme pour les lapins précédents, nous avons utilisé le scanner Lightning Aquilion de Canon® appartenant au service d'imagerie de VetAgro Sup à Marcy l'Étoile. Nous avons placé notre larynx dans celui-ci et nous avons réalisé deux séquences avec les réglages les plus fins possibles avec ce modèle :

Collimation : 0,5X20 barrettes,
Tension : 120 kV,
Ampérage : 140 mA,
Épaisseur de coupe : 0,5 mm,
Intervalle de coupe : 0,1 mm.

La première séquence est réalisée avec le larynx seul et la deuxième est réalisée avec injection de produit de contraste iodé Omnipaque™ 300 mg/mL. Le larynx est rendu étanche avec du papier cellophane (figure 51).




Figure 51 : Placement du larynx sans produit de contraste (a) et avec (b) (source : Guillaume KUHN).

Les images obtenues lors de la séquence sans produit de contraste sont plus satisfaisantes. En effet, le produit de contraste n'a pas intégré complètement la lumière de notre larynx et notre dispositif ne devait pas être complètement étanche durant l'acquisition des images (figure 52).

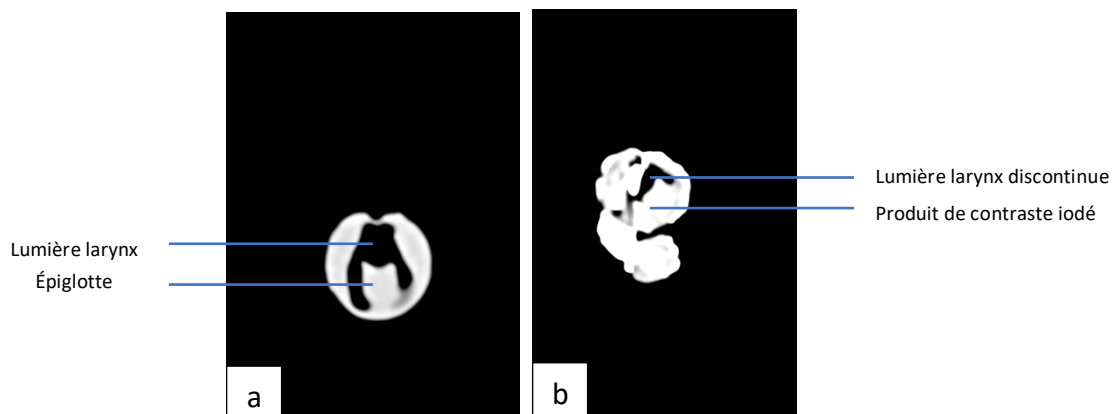


Figure 52 : Images scanner du larynx sans produit de contraste (a) et avec produit de contraste (b) sur le logiciel Horos™. Nous observons une moins bonne délimitation de la lumière des cavités avec le produit de contraste (source : Guillaume KUHN).

Nous avons donc traité les images sans produit de contraste à l'aide du logiciel ITK-snap® en utilisant la même méthode que précédemment (III.5.1.3). Nous avons ensuite lissé et corrigé les surfaces sur le logiciel Blender® (figure 53).

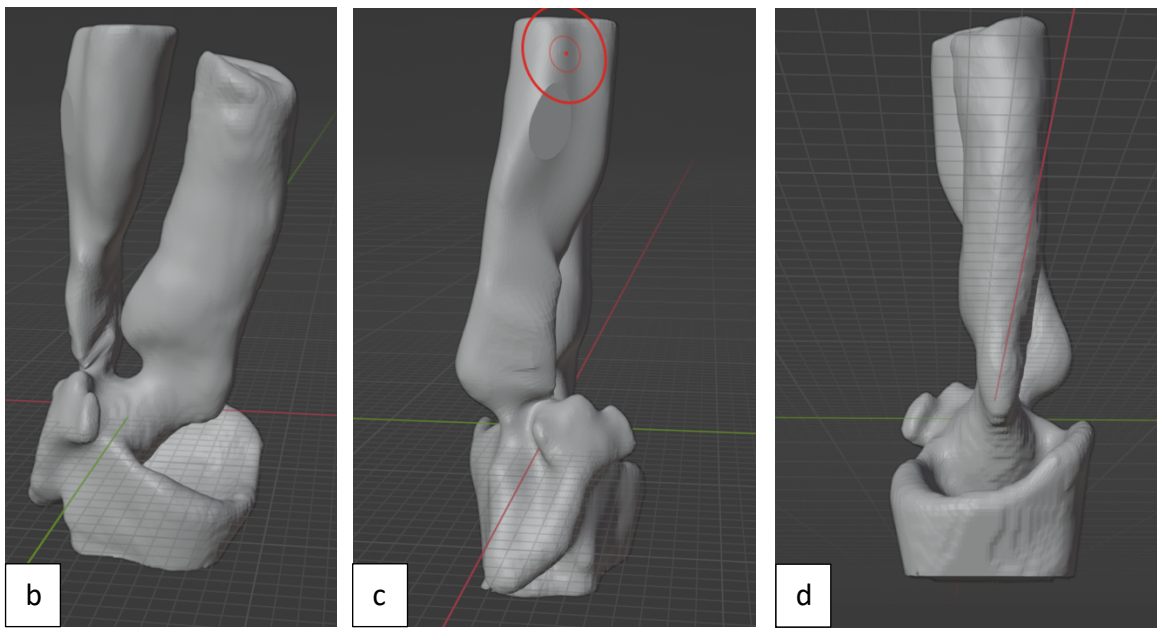
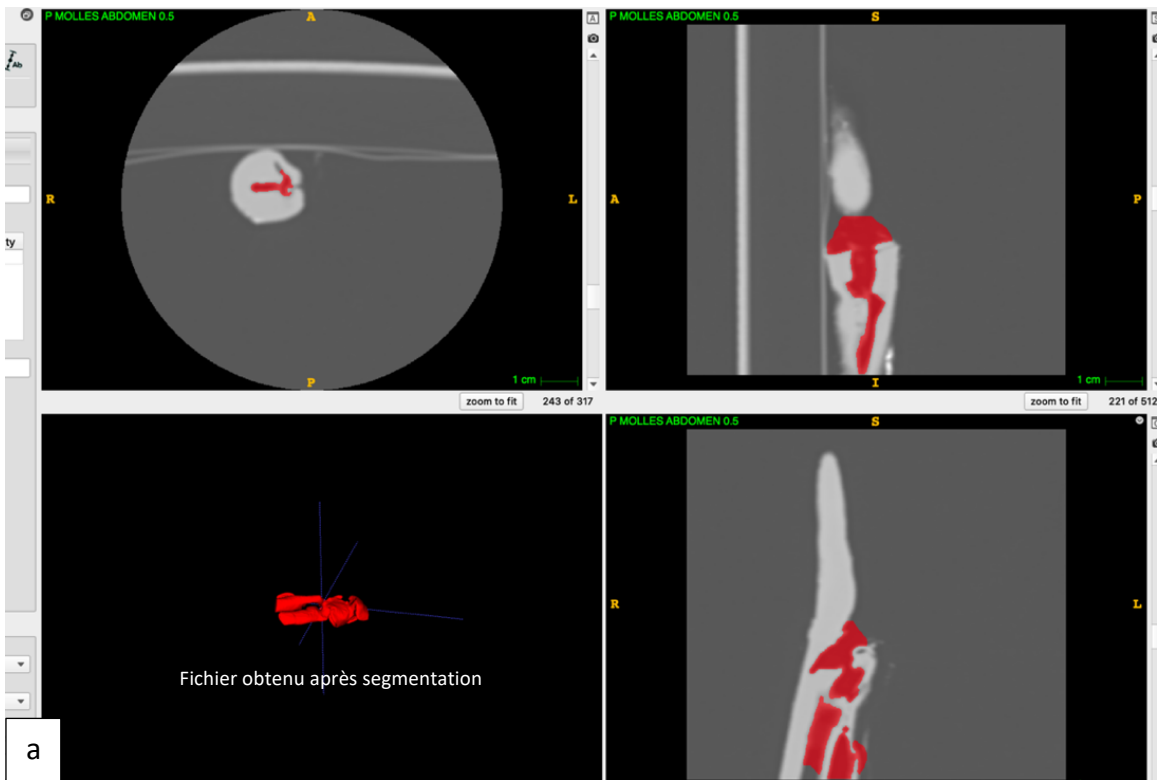


Figure 53 : Segmentation des images scanners avec le logiciel ITK-Snap[®](a) puis correction des imperfections avec le logiciel Blender[®] vue latérale (b), vue dorsale (c) et vue ventrale (d) (source : Guillaume KUHN).

Nous avons ainsi obtenu un fichier en format STL que nous avons imprimé avec une imprimante 3D VOLUMIC Stream 30 Dual MK2 de l'école vétérinaire (figure 54). Ce dernier est plus solide que la résine de coulée et facilement reproductible au besoin.




Figure 54 : Larynx imprimé en 3D (source : Guillaume KUHN)

Ensuite, nous avons moulé ce larynx de la même façon que le larynx obtenu avec de la résine de coulée. Nous avons utilisé deux tubulures Versilic® 1,5X3mm pour prolonger l'œsophage et la trachée et nous avons intégré l'ensemble dans un corps de seringue de 20 mL (BD plastipak™). Nous avons utilisé 20 mL de silicone Ecoflex 00-31 Smooth-On avec un temps de séchage de 12 heures (figure 55).




Figure 55 : Moulage du deuxième larynx avec du silicone (a) et résultat obtenu après séchage vu du dessus (b), crânial (c) et caudal (d) (source : Guillaume KUHN)

Enfin, l'épiglotte et les cartilages aryténoïdes sont colorés en rouge avec du silicone et du colorant Silc Pig® rouge. Une deuxième langue identique à la précédente a été fabriquée et fixée au modèle avec de la colle pour silicone Sil-Poxy®.

Pour le modèle de simulation final, deux larynx ont été conservés :

- Le premier est isolé dans une seringue de 20mL et recouvert d'un jersey recouvert d'une couche de silicone opaque pour pouvoir réaliser l'intubation sur cette pièce anatomique et repérer les structures plus rapidement (figure 56) ;

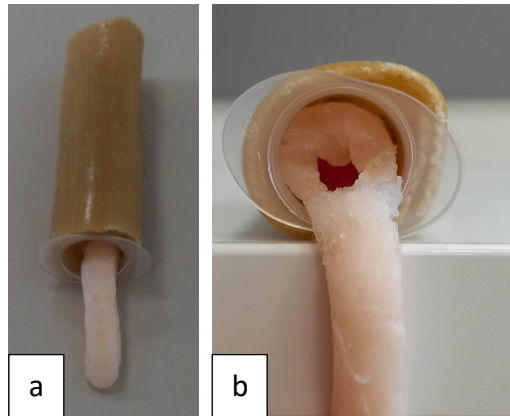


Figure 56 : Larynx isolé vu de dessus (a) et de face (b) (source : Guillaume KUHN).

- Le deuxième est utilisé dans la tête que nous avons fabriquée précédemment.

Nous avons ainsi obtenu un larynx facilement et rapidement reproductible, à moindre coût pour la salle de simulation.

III.5.1.5.5 Assemblage de toutes les pièces pour la formation du simulateur d'intubation et de sondage naso-gastrique

Le larynx est intégré à la tête par l'ouverture creusée à l'arrière de cette dernière (figure 57a). Nous avons ajouté une fine couche de silicone coloré pour homogénéiser l'ensemble et accentuer le réalisme (figure 57b et 57c). Sur une peluche de lapin que nous avons récupérée, une zone a été découpée sur le cou pour y coudre une fermeture éclair de 30 cm. Cette ouverture nous permet d'intégrer et de sortir la tête en silicone. La partie rostrale du modèle a été mise en évidence par une autre ouverture sur la peluche au niveau du nez (figure 57d).




Figure 57 : Assemblage de la tête et du larynx (a), homogénéisation de la couleur (b, c) et introduction dans une peluche à taille réelle (d) (source : Guillaume KUHN).

Nous avons intégré les côtes au modèle en découpant aux ciseaux un volet dans le côté gauche de la peluche. Les côtes ont été imprimées à partir du fichier STL précédent (III.5.1.2) puis renforcées avec du fil semi-rigide que nous avons fixé avec du ruban adhésif (figure 58a et 58b). Les côtes n'étant pas adaptées à la taille de la peluche, nous avons été contraints d'enlever les sept premières et la douzième. Nous avons donc conservé quatre côtes finales pour la palpation. Nous avons créé une image en nous inspirant des dissections et des planches anatomiques (Popesko and al. 2002) et nous l'avons plastifiée. Cette image a été intégrée derrière les côtes sur une fine plaque de liège (figure 58c) et nous avons fait sortir la tubulure transparente reliée à la narine droite par l'estomac (figure 58d). Nous avons ajouté un repère sur la tubulure transparente correspondant à l'enfoncement maximum de la sonde dans l'estomac du lapin en prenant comme repère la dernière côte (figure 58e). Ainsi, le sondage naso-gastrique sera considéré comme optimum lorsque la sonde sera visible au niveau de l'estomac sans dépasser le point de repère maximum. Nous avons cousu un morceau de tissu au volet en y ajoutant de la bande adhésive de type velcro® (figure 58d) pour recouvrir l'ensemble puis nous avons fixé ce lapin sur une planche recouverte de pelouse synthétique (figure 58f).




Figure 58 : Intégration des côtes dans la peluche (source : Guillaume KUHN) : Renforcement des dernières côtes avec du fil semi-rigide (a) et fixation avec du ruban adhésif (b). Intégration d'une planche anatomique pour le repérage dans l'espace (c) et insertion dans la peluche par un volet découpé sur le côté gauche et retrait de la dernière côte (d). Ajout d'un repère pour la sonde naso-gastrique (e). Fixation de la peluche sur une planche recouverte de pelouse synthétique (f et g).

III.5.2 Résultats et discussions

III.5.2.1 Modèle d'intubation oro-trachéale

Afin d'observer le résultat à l'endoscope, nous avons utilisé un écran Ambu® aView™ avec son embout Ambu® aScope™ 4 Broncho slim 3.8/1.2 qui est utilisé pour l'intubation oro-trachéale. Nous obtenons les résultats visibles en figure 59 et 60. La réalisation du geste d'intubation est réalisable avec une sonde 2.0 sans ballonnet. Au-delà de cette taille, la réalisation du geste technique est plus compliquée et donc moins adaptée en première approche. Nous avons fait le choix de maintenir deux modèles :

- Larynx isolé pour la réalisation du geste technique plus facilement et le repérage plus aisé des structures anatomiques à l'endoscope.
- Simulateur entier avec la tête et le larynx pour la réalisation du geste technique dans des conditions plus réalistes avec un assistant.

Le geste est réalisable sur le larynx isolé et sur le modèle. Pour une utilisation optimale, deux personnes sont nécessaires. Nous pouvons réaliser l'ensemble des étapes hormis la pulvérisation d'anesthésique local. La prise en main de l'endoscope est assez simple et il permet de se familiariser avec les mouvements dans l'espace par niveau de difficulté (cible, larynx isolé, modèle complet).




Figure 59 : Larynx de simulation final (source : Guillaume KUHN) : Entrée du larynx (a) ; entrée de la trachée et de l'œsophage (b) ; Insertion de la sonde endotrachéale dans la trachée (c).

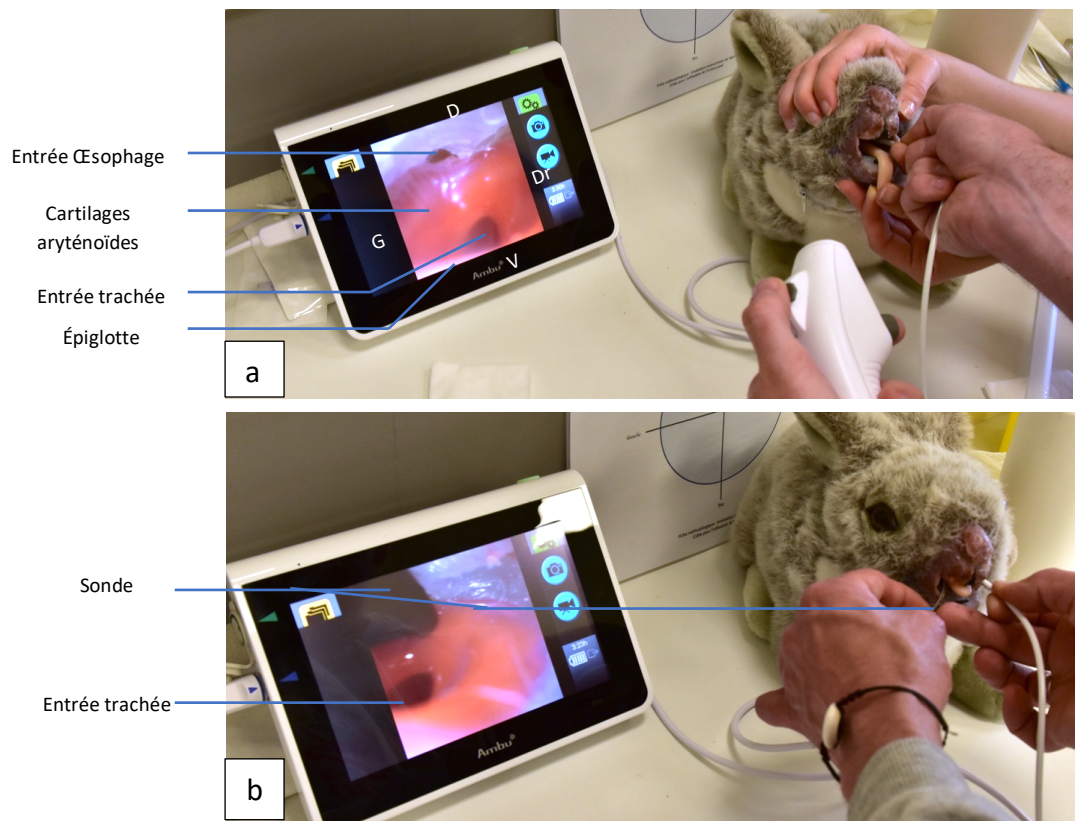


Figure 60 : Simulateur d'intubation orotrachéale du lapin (Source : Guillaume KUHN). Observation du larynx (a) et réalisation du geste d'intubation (b).

Des critiques sur le modèle de simulation persistent qui sont regroupées dans le tableau XIV.

Tableau XIV : Défaits et corrections possibles du modèle d'intubation oro-trachéale

Défaits du modèle	Pistes d'amélioration
<p><u>Couleur du modèle améliorable :</u> Bien qu'il soit facile de repérer l'épiglotte et l'entrée du larynx, il était difficile de représenter les détails anatomiques à cette échelle (veines palatines par exemple).</p>	<p>Pour un futur prototype, il serait intéressant de colorer l'ensemble du silicone en couleur peau et d'utiliser un plastique blanc pour imprimer les os du crâne et des dents (non disponible au moment de notre impression 3D)</p>
<p><u>Endoscope peu optimal :</u> L'endoscope utilisé fonctionne, mais nécessite l'utilisation des deux mains de l'opérateur pour contrôler le levier de commande de l'extrémité distale et la trajectoire de l'endoscope. La salle de simulation ne possède pas de dispositif compatible avec le canal opérateur de l'endoscope qui pourrait être utilisé comme guide sonde. De plus, l'image n'est pas toujours de bonne qualité.</p>	<p>Il est possible, une fois bien positionné pour observer l'entrée de la trachée, de poser le levier de commande et d'utiliser la main pour guider la sonde, mais l'acte technique en devient plus compliqué.</p> <p>L'utilisation d'endoscopes plus avancés serait compatible avec le simulateur dans le cadre de travaux pratiques ou des rotations cliniques en NAC. En effet, le service d'anesthésie possède un endoscope de type Karl Storz Endoscopy-America, Inc., Culver City, CA, USA, utilisable dans ce contexte.</p>
<p><u>Différence silicone/muqueuses :</u> Les frottements engendrés lors du passage de la sonde et de l'endoscope sont plus importants par rapport à la réalité.</p>	<p>La peau étant lubrifiée en permanence, il est difficile de remédier à cette difficulté. L'utilisation de lubrifiant en plus grande quantité peut limiter ce problème.</p>
<p><u>Modèle inerte :</u> La création d'un modèle dynamique pose une réelle difficulté technique que nous n'avons pas pu surmonter. En effet, l'ouverture et la fermeture de l'épiglotte, les mouvements du palais mou, les flux d'air ne sont pas représentés sur ce modèle, car répondant à des mécanismes trop complexes. C'est cette difficulté qui a rendu impossible la réalisation de l'intubation et du sondage naso-gastrique sur la même pièce anatomique du larynx. Nous avons dû isoler le passage de la sonde naso-gastrique du larynx par une tubulure en silicone.</p>	<p>Nous avons réfléchi à la pose d'une poire aspirante ou d'un modèle de pompe sur la partie caudale du larynx afin d'ajouter un flux d'air bidirectionnel pendant la réalisation du geste technique. Néanmoins, les mouvements physiologiques du palais mou et de l'épiglotte ne nous semblaient pas réalisables.</p>

<p><u>Imperfections et simplifications anatomiques :</u></p> <p>Le modèle résulte d'une succession d'étapes multipliant de cette manière les incertitudes liées à :</p> <ol style="list-style-type: none"> 1) L'état de conservation des tissus du cadavre ; 2) L'acquisition des images scanners ; 3) La segmentation sur les logiciels ; 4) L'impression 3D ; 5) La réalisation de la résine de coulée pour le larynx ; 6) La création de moules et l'assemblage des pièces du simulateur ; 7) La répétition de ces étapes 2,3,4 et 6 pour la réalisation d'un larynx cloné. <p>Ces incertitudes peuvent avoir des conséquences minimales sur des animaux de plus grand modèle, mais nous ne pouvons pas les négliger sur un modèle de cette taille. L'anatomie de notre modèle ressemble donc à la réalité sans pour autant lui être parfaitement fidèle.</p>	<p>L'utilisation de lapins vivants intubés ou sondés pour les scanners initiaux permettrait de supprimer la première incertitude. Il existerait cependant une distension des tissus liée au matériel d'anesthésie.</p> <p>L'acquisition des images scanners et l'impression 3D des pièces anatomiques sur du matériel dernière génération permettrait d'avoir une épaisseur de coupe plus fine et une impression plus fidèle limitant les incertitudes</p>
---	--

Il s'agit de critiques subjectives venant de l'équipe m'ayant accompagné dans la réalisation du modèle. Nous sommes conscients qu'une validation du modèle est nécessaire auprès de vétérinaires expérimentés et d'étudiants vétérinaires.

III.5.2.2 Modèle de sondage naso-gastrique

Nous avons réalisé le modèle de sorte à pouvoir effectuer un sondage dans les deux narines du lapin. Malheureusement, des résidus de silicone ou d'autres débris obstruent une partie du passage de la narine gauche et ce dernier s'effectue plus facilement dans la narine droite. La sonde de 5 Fr coulisse correctement avec une dose nécessaire de lubrifiant (figure 61b). Nous arrivons à observer l'arrivée de la sonde (figure 61c et 61d). L'extrémité de la tubulure est facilement détachable pour effectuer un rinçage du circuit ou pour retirer le montage par la fermeture du cou. Les côtes sont palpables sur le côté gauche du modèle. La longueur du thorax est néanmoins trop importante par rapport à la réalité (non-concordance de la taille de la peluche et d'un lapin néo-zélandais). Il n'est pas possible de fixer la sonde sur le modèle avec une suture ou des agrafes pour ne pas fragiliser la tête.

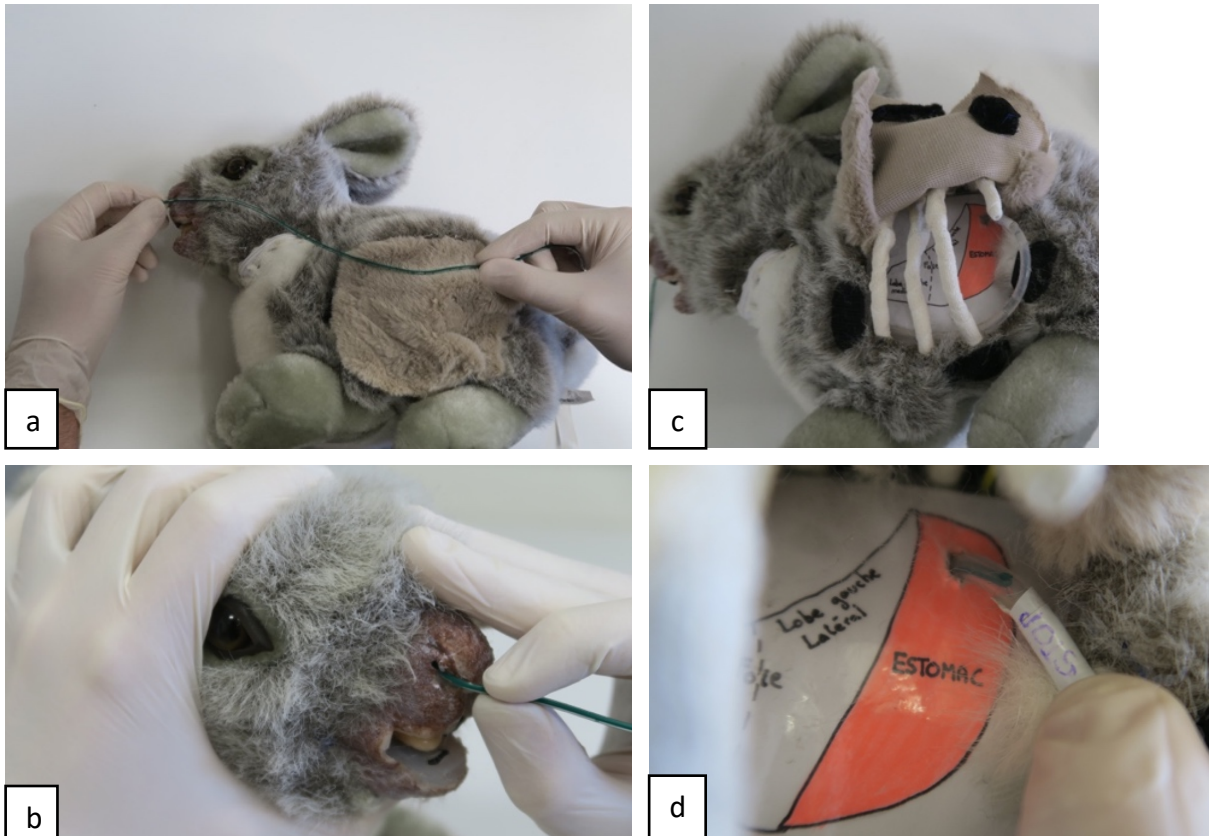


Figure 61 : Réalisation du geste technique avec une sonde de 5 Fr (source : Guillaume KUHN) : Prise de mesure (a), enfoncement dans la narine droite après application de lubrifiant sur la sonde (b), Visibilité de la sonde dans la tubulure grâce au volet (c, d)

Les limites du modèle sont précisées dans le tableau XV.

Tableau XV : Limites et amélioration du modèle de sondage naso-gastrique

Défauts du modèle	Pistes d'amélioration
<p><u>Différence silicone/muqueuses :</u> Les frottements engendrés lors du passage de la sonde et de l'endoscope sont plus importants par rapport à la réalité.</p>	<p>Cette difficulté pose encore plus de problèmes pour cet atelier. Une dose importante de lubrifiant est nécessaire pour le passage notamment en fin de course de la sonde où les frottements augmentent.</p> <p>De plus, ce prototype présente un défaut au niveau de la sortie de la tubulure représentant le trajet de la sonde naso-gastrique. Cette dernière est légèrement compressée par le larynx. Il serait judicieux de faire sortir cette tubulure par un endroit moins contraignant pour un prochain prototype.</p> <p>Il est également judicieux de conseiller un nettoyage régulier du circuit à l'eau pour éliminer les résidus de silicone ou de lubrifiant.</p>

<p><u>Circuit difficilement interchangeable</u></p>	<p>Il est difficile de changer des pièces à l'intérieur de la tête du modèle sans léser d'autres structures. La réparation du modèle nécessitera la réalisation d'une nouvelle tête de lapin qui prend du temps.</p> <p>Cependant, l'ensemble des fichiers STL nécessaires sont disponibles.</p>
<p><u>Modèle inerte :</u> Déjà évoqué pour l'atelier d'intubation. Dans ce cas, le passage dans la trachée est impossible vu que nous avons créé un unique chemin.</p>	
<p><u>Imperfections et simplifications anatomiques :</u> Le modèle résulte d'une succession d'étapes multipliant de cette manière les incertitudes liées à :</p> <ol style="list-style-type: none"> 1) L'état de conservation des tissus du cadavre ; 2) L'acquisition des images scanners ; 3) La segmentation sur les logiciels ; 4) L'impression 3D ; 5) La création de moules et l'assemblage des pièces du simulateur ; 6) L'utilisation d'un trajet simplifié du passage de la sonde naso-gastrique (absence de cornets nasaux). 	

IV Rédaction des fiches méthodologiques (annexe f)

Après réalisation des simulateurs définitifs, nous avons réalisé les fiches méthodologiques afin de guider les étudiants dans leur apprentissage avec le modèle. Elles s'inspirent des méthodes énoncées en première partie, mais certaines étapes restent cependant irréalisables avec le modèle (tonte, fixation de la sonde naso-gastrique et application d'anesthésiques topiques par exemple). Nous avons adapté ces fiches au matériel disponible. En effet, l'endoscope disponible en salle de simulation est de type Ambu® aView™ avec son embout Ambu® aScope™ 4 Broncho slim 3.8/1.2. Il ne s'agit pas d'un endoscope optimal, car sans canal opérateur et capable d'effectuer une rotation seulement dans deux plans de l'espace. Une fiche méthodologique spécifique à son utilisation a été créée en préambule à la réalisation de l'intubation.

Pour accompagner ces fiches, des QR codes menant vers des vidéos publiques partagées ont été ajoutés afin que les étudiants puissent avoir une comparaison avec la pratique réelle avec l'accord des auteurs. Elles sont ajoutées en préambule pour l'acquisition de la méthode ou en ouverture.

L'ensemble des fiches sont disponibles en annexe. Les photos ont été prises avec un appareil photo Nikon D3500 et un objectif SIGMA 17-70 mm 1:2.8-4 DC. La luminosité et l'exposition ont été retouchées sur le logiciel Word si nécessaire.

V Discussion générale

Nous avons obtenu trois ateliers fonctionnels répondant à plusieurs critères définis en première partie et en suivant les critères d'Issenberg (Issenberg et al. 2005). En effet, nous obtenons des ateliers qui peuvent s'intégrer dans le cursus pédagogique de différentes manières : réalisation des ateliers en autonomie avec l'appui d'un technicien expérimenté, réalisation des ateliers dans le cadre de travaux pratiques encadrés par des enseignants ou des praticiens NAC pendant des rotations cliniques ou pendant un module spécifique. Un encadrement est néanmoins préférable pour remplir le critère de retours critiques, d'environnement éducatif et sécurisant. Les modèles peuvent également servir de support à d'autres formations (comme les techniciens animaliers) ou de gestes techniques tels que des prises de sang à la veine marginale de l'oreille et à l'artère centrale qui sont possibles (Washington, Van Hoosier 2012), mais peu répandues dans les cliniques du fait du risque d'hématomes et de thrombus pouvant conduire à une nécrose (Quesenberry et al. 2020). Le simulateur d'intubation peut être utilisé avec d'autres méthodes : utilisation d'un laryngoscope, d'un endoscope plus avancé ou de méthodes supraglottiques. Cette flexibilité permet d'obtenir des stratégies éducatives variées.

La répétition de ces ateliers est possible autant de fois que l'étudiant le souhaite et des niveaux de difficulté variables sont prévus. En effet, concernant l'intubation, il est d'abord conseillé de se familiariser avec l'utilisation de l'endoscope avec une fiche spécifique puis de réaliser le geste technique sur le larynx isolé avant d'effectuer le geste technique sur la tête entière.

L'oreille destinée à la pose de cathéter est issue d'un lapin néo-zélandais de grande taille pour que l'étudiant débutant puisse plus facilement réaliser le geste technique. Nous pouvons aisément imaginer réduire l'échelle de cette oreille afin de réaliser un modèle d'oreille de lapin nain pour augmenter la difficulté si nécessaire ou utiliser les autres scanners que nous avons reçus. Mais la limite serait l'utilisation de tubulures de petits diamètres encore inexistantes. Le niveau de difficulté est difficilement modulable pour la pose de sonde nasogastrique, la méthode reste identique pour la plupart des mammifères.

La variabilité clinique propre à chaque animal est difficilement représentée avec ces ateliers. Il s'agit de modèles simplifiés anatomiquement pour avoir une première approche des gestes techniques. Compte tenu de la taille de l'animal et de la complexité anatomique du vivant, plusieurs simplifications ont été effectuées par manque de matériel de précision et pour permettre un remplacement des pièces anatomiques défectueuses (larynx et oreille) et une faisabilité accrue pour les débutants (trajet unique de la sonde naso-gastrique, coloration exagérée de l'épiglotte et des cartilages aryénoïdes, simplification du réseau veineux de l'oreille).

Nous avons essayé de minimiser les effets de l'usure et des coûts des simulateurs en permettant un remplacement des pièces importantes comme le larynx et l'oreille. Il est également possible de remplacer la tête entière qui peut être extraite par l'ouverture sous la tête de la peluche. Le coût total des trois ateliers est d'environ 103 euros (annexe e) sans prendre en compte les essais préalables et avec beaucoup de matériaux récupérés ou d'occasions. Il s'agit d'un coût très abordable par comparaison aux dispositifs vendus dans le marché : oreille SIKO® à 78 euros sur le site « (Swiss Laboratory Animal Science Association 2010) » contre 17 euros pour notre modèle. Tête pour l'intubation pour chien à 990€ minimum (AnatomyStuff 2023) contre 86€ pour notre lapin.

Enfin, une étape importante de validation du modèle par des vétérinaires expérimentés et des étudiants manque dans ce travail. En effet, il serait intéressant d'avoir un retour des étudiants et des praticiens sur le niveau de confiance avant et après la réalisation de l'atelier comme cela a été réalisé sur le simulateur d'ovariectomie de la chatte . Il était initialement prévu, dans le protocole envoyé au comité d'éthique, de réaliser une étude sur deux groupes d'étudiants : un groupe réalisant les gestes techniques sur des cadavres de lapins en passant préalablement sur les simulateurs et un groupe réalisant directement les gestes techniques sur les cadavres avec une explication des gestes sans pratique préalable. Cependant, le temps nous a manqué pour la réalisation de cette étude. Une autre étude sur la réalisation d'un modèle d'intubation naso-gastrique (Oberoi et al. 2020; CHAUMEIL 2018) propose l'utilisation du scanner, du microscope numérique et de l'endoscopie pour évaluer plus précisément les dimensions du modèle par rapport à l'animal et l'éventuelle contamination liée à l'impression. Cependant, avec la succession des étapes et les simplifications nécessaires à la réalisation de notre modèle, nous sommes déjà conscients de ses lacunes anatomiques. Nous avons privilégié la réalisation d'un modèle accessible aux étudiants, facilement réparable, à bas coût et permettant une amélioration de la courbe d'apprentissage.





CONCLUSION

L'origine de la domestication du lapin est encore discutée. Elle semblerait remonter à l'époque romaine. Initialement considéré comme un animal de production, le lapin devint peu à peu un animal de compagnie apprécié des Européens et rentre désormais dans la catégorie des nouveaux animaux de compagnie. Ce changement se répercute sur la médicalisation de cette espèce de plus en plus souvent rencontrée dans les structures vétérinaires privées ou publiques.

Avec l'augmentation du nombre de disciplines, des connaissances et du nombre d'étudiants en école vétérinaire, la formation des jeunes vétérinaires laisse peu de place à la formation en NAC et la réalisation de gestes techniques sur animaux vivants est limitée du fait des enjeux éthiques et de la sensibilité de ces espèces au stress. Dans ce contexte, ce travail propose le développement d'un modèle de simulation à visée pédagogique pour l'apprentissage des gestes de soins intensifs chez le lapin de compagnie.

Nous avons ainsi fait le choix de créer trois ateliers en lien avec des actes fréquemment réalisés en urgence et soins intensifs chez le lapin de compagnie : la pose de cathéter intraveineux à l'oreille, l'intubation orotrachéale et le sondage naso-gastrique. Nous nous sommes inspirés d'études et de plusieurs essais-erreurs pour aboutir à nos simulateurs finaux. La segmentation et l'extraction des zones anatomiques cibles ont été réalisés à l'aide de scanners, de dissections et de logiciels. L'impression en 3D de pièces anatomiques, la réalisation de moules et l'utilisation de silicone ont permis d'aboutir à un modèle avec des textures différentes, pédagogique, fidèle à la réalité et résistant à l'usure. Le coût de fabrication est négligeable face aux autres simulateurs disponibles sur le marché rendant accessible au plus grand nombre la fabrication de ces ateliers.

Bien que les résultats obtenus dépassent nos espérances initiales, une validation de l'intérêt pédagogique ces simulateurs par des étudiants et des vétérinaires expérimentés serait intéressante afin de cibler davantage les améliorations possibles de ces prototypes. Le développement d'autres simulateurs comme la prise de sang à la veine saphène et le parage dentaire du lapin permettrait d'augmenter l'exposition des étudiants dès les premières années de leur formation à des gestes techniques utiles chez le lapin de compagnie.

Thèse de M KUHN Guillaume



Bibliographie

AGRESTE, 2022. *Graph'Agri* [en ligne]. France : Ministère de l'Agriculture et de la Souveraineté alimentaire. [Consulté le 1 mai 2023]. Disponible à l'adresse : <https://agreste.agriculture.gouv.fr/agreste-web/disaron/GraFra2022Integral/detail/>

AIMAR, Anna, PALERMO, Augusto et INNOCENTI, Bernardo, 2019. The Role of 3D Printing in Medical Applications: A State of the Art. *Journal of Healthcare Engineering*. Vol. 2019, pp. 5340616. DOI 10.1155/2019/5340616.

AMERICAN VETERINARY MEDICAL ASSOCIATION COUNCIL ON EDUCATION, 2013. *Report of Evaluation VetAgro Sup* [en ligne]. Disponible à l'adresse : <https://www.vetagro-sup.fr/avma-vetagrosup/>

ANATOMYSTUFF, 2023. *Canine Intubation Head Simulator*. *AnatomyStuff* [en ligne]. [Consulté le 27 juin 2023]. Disponible à l'adresse : <https://www.anatomystuff.co.uk/canine-intubation-head-simulator/>

Article 6 de l'arrêté du 31 juillet 2014 relatif aux formations conduisant aux diplômes nationaux de spécialisation vétérinaire. [en ligne]. Disponible à l'adresse : https://www.legifrance.gouv.fr/jorf/article_jo/JORFARTI000029362056

Article D6124-104 - Code de la santé publique - Légifrance (J.O 26/07/2005). [en ligne]. [Consulté le 13 juillet 2022]. Disponible à l'adresse : https://www.legifrance.gouv.fr/codes/article_lc/LEGIARTI000006917099

Article R812-55 du code rural et de la pêche maritime. [en ligne]. Disponible à l'adresse : https://www.legifrance.gouv.fr/codes/article_lc/LEGIARTI000019955497/2015-02-09

BARONE, Robert, 2009. *Anatomie comparée des mammifères domestiques. Tome troisième, Splanchnologie I: appareil digestif, appareil respiratoire*. 4e éd. Paris : Vigot. 853 p. ISBN 978-2-7114-9012-7.

BARONE, Robert et SIMOENS, Paul, 2010. *Anatomie comparée des mammifères domestiques: système nerveux périphérique, glandes endocrines, esthésiologie*. Paris : Vigot. 836 p. ISBN 978-2-7114-0409-4. 571.3

BATEMAN, Leigh, LUDDERS, John W, GLEED, Robin D et ERB, Hollis N, 2005. *Comparison between facemask and laryngeal mask airway in rabbits during isoflurane anesthesia*. *Veterinary Anaesthesia and Analgesia*. 1 septembre 2005. Vol. 32, n° 5, pp. 280-288. DOI 10.1111/j.1467-2995.2005.00169.x.

BONBLED, Philippe et CHARY, Jean-François. *Première école vétérinaire. Encyclopædia Universalis* [en ligne]. [Consulté le 1 août 2023]. Disponible à l'adresse : <https://www.universalis.fr/encyclopedie/premiere-ecole-veterinaire/>

BRISCOE, Jeleen A. et SYRING, Rebecca, 2004. *Techniques for emergency airway and vascular access in special species*. *Seminars in Avian and Exotic Pet Medicine*. Vol. 13, n° 3, pp. 118-131. DOI 10.1053/j.saep.2004.03.007.

BROQUIN-LACOMBRE, Céline Isabelle, 2017. *Les méthodes de simulation dans l'enseignement vétérinaire. Comparaison entre la salle VetSims de l'Ecole Nationale Vétérinaire d'Alfort et d'autres salles de simulation vétérinaire en Europe* [en ligne]. Thèse. Faculté de médecine de Créteil. 120 p. [Consulté le 4 mai 2023]. Disponible à l'adresse : <http://alex.vetagro-sup.fr/Record.htm?idlist=1&record=19433122124912513049>

BROWN, Cyndi, 2010. *Nasogastric tube placement in the rabbit*. *Lab Animal*. Vol. 39, n° 1, pp. 14-15. DOI 10.1038/labani0110-14.

BUCKLEY, Gareth J., DECUBELLIS, Julie, SHARP, Claire R. et ROZANSKI, Elizabeth A., 2011. *Cardiopulmonary Resuscitation in Hospitalized Rabbits: 15 cases*. *Journal of Exotic Pet Medicine*. Vol. 20, n° 1, pp. 46-50. DOI 10.1053/j.jepm.2010.11.010.

CARPENTER, James W. et HARMS, Craig A. (éd.), 2023 *Carpenter's exotic animal formulary*. Sixth edition. St. Louis, Missouri : Elsevier. 848 p. ISBN 978-0-323-83392-9.

CERCLE BOURGELAT. Bourgelat – Le site des étudiants vétérinaires de Lyon. [en ligne]. [Consulté le 4 mai 2023]. Disponible à l'adresse : <https://www.bourgelat.net/>

CHAÏ, Norin, 2017. *Guide pratique d'anesthésie des NAC*. Paris : Éditions Méd'com. 168 p. ISBN 978-2-35403-245-6. 636.089 796

CHAUMEIL, Laura, 2018. *Création d'un support pédagogique pour l'enseignement de l'ovariectomie chez la chatte : élaboration d'un simulateur procédural. Étude de son efficacité auprès d'étudiants vétérinaires de vetagro sup* [en ligne]. Université claudes-bernard - lyon i, 136p. Disponible à l'adresse : <https://bibliotheque.vet-alfort.fr/Record.htm?idlist=1&record=19452361124912705439>

CHENG, Adam, EPPICH, Walter, GRANT, Vincent, SHERBINO, Jonathan, ZENDEJAS, Benjamin et COOK, David A., 2014. *Debriefing for technology-enhanced simulation: a systematic review and meta-analysis*. *Medical Education*. Vol. 48, n° 7, pp. 657-666. DOI 10.1111/medu.12432.

CHUNG, Grace H., DI GIROLAMO, Nicola, JOHN, Shannon, LUCICH, Dylan, CHANG, Li-Jen et BRANDÃO, João, 2022. *Effect of preemptive topical application of lidocaine or prilocaine–lidocaine on successful catheterization of ear veins in New Zealand White rabbits*. *Veterinary Anaesthesia and Analgesia* [en ligne]. [Consulté le 17 septembre 2022]. DOI 10.1016/j.vaa.2022.06.004. Disponible à l'adresse : <https://www.sciencedirect.com/science/article/pii/S1467298722001003>

CLAUSSE, Maria, NEJAMKIN, Pablo, BULANT, Carlos A., GENARO, Ariel, LANDIVAR, Florencia, DEL SOLE, María J. et CLAUSSE, Alejandro, 2020. *A low-cost portable simulator of a domestic cat larynx for teaching endotracheal intubation*. *Veterinary Anaesthesia and Analgesia*. Vol. 47, n° 5, pp. 676-680. DOI 10.1016/j.vaa.2020.05.006.

COMOLLI, Jessica, SCHNELLBACHER, Rodney, BEAUFRERE, Hugues, BLAS-MACHADO, Uriel, QUANDT, Jane, MAYER, Jörg et DIVERS, Stephen J, 2020. *Comparison of endoscopic endotracheal intubation and the v-gel supraglottic airway device for spontaneously ventilating New Zealand white rabbits undergoing ovariohysterectomy*. *Veterinary Record*. Vol. 187, n° 10, pp. e84-e84. DOI 10.1136/vr.105746.



COQUELLE, Mélanie, 2021. *Conférence Gestes d'urgence chez les NACs (petits mammifères)*. Vetagro-sup.

CORLETA, O., HABAZETTL, H., KREIMEIER, U. et VOLLMAR, B., 1992. *Modified retrograde orotracheal intubation technique for airway access in rabbits*. *European Surgical Research. Europäische Chirurgische Forschung. Recherches Chirurgicales Europeennes*. Vol. 24, n° 2, pp. 129-132. DOI 10.1159/000129198.

CROTAZ, I. R., 2013. *An observational clinical study in cats and rabbits of an anatomically designed supraglottic airway device for use in companion animal veterinary anaesthesia*. *The Veterinary Record*. Vol. 172, n° 23, pp. 606. DOI 10.1136/vr.100668.

DARBO-MCCLELLAN, Heather E., 2018. Exotic Pet Emergencies. In : *Veterinary Technician's Manual for Small Animal Emergency and Critical Care* [en ligne]. John Wiley & Sons, Ltd. pp. 361-384. [Consulté le 5 mai 2021]. ISBN 978-1-119-53659-8. Disponible à l'adresse : <http://onlinelibrary.wiley.com/doi/abs/10.1002/9781119536598.ch19>

DEGUEURCE, Christophe, 2012. *Claude Bourgelat et la création des écoles vétérinaires*. *Comptes Rendus Biologies*. Vol. 335, n° 5, pp. 334-342. DOI 10.1016/j.crv.2012.02.005.

DEMELLO, Margo, 2016. *Rabbits Multiplying Like Rabbits: The Rise in the Worldwide Popularity of Rabbits as Pets*. In : PRĘGOWSKI, Michał Piotr (éd.), *Companion Animals in Everyday Life: Situating Human-Animal Engagement within Cultures* [en ligne]. New York : Palgrave Macmillan US. pp. 91-107. [Consulté le 17 septembre 2022]. ISBN 978-1-137-59572-0. Disponible à l'adresse : https://doi.org/10.1057/978-1-137-59572-0_7

DEVALLE, Julie M Stephens, 2009. Successful Management of Rabbit Anesthesia Through the Use of Nasotracheal Intubation. *Journal of the American Association for Laboratory Animal Science : JAALAS*. Vol. 48, n° 2, pp. 166-170.

Directive 2010/63/UE du Parlement européen et du Conseil du 22 septembre 2010 relative à la protection des animaux utilisés à des fins scientifiques. [en ligne]. Disponible à l'adresse : <https://eur-lex.europa.eu/legal-content/FR/ALL/?uri=celex%3A32010L0063>

DONNELLY, Thomas M. et VELLA, David, 2020. Basic Anatomy, *Physiology, and Husbandry of Rabbits*. In : QUESENBERRY, Katherine E., ORCUTT, Connie J., MANS, Christoph et CARPENTER, James W. (éd.), *Ferrets, Rabbits, and Rodents (Fourth Edition)* [en ligne]. Philadelphia : W.B. Saunders. pp. 131-149. [Consulté le 5 janvier 2022]. ISBN 978-0-323-48435-0. Disponible à l'adresse : <https://www.sciencedirect.com/science/article/pii/B9780323484350000113>

EDUCATION AND RESEARCH DIVISION OF THE AMERICAN VETERINARY MEDICAL ASSOCIATION (AVMA), 2021. *Accreditation policies and procedures of the avma council on education* [en ligne]. Disponible à l'adresse : <https://www.avma.org/>

ENGBERS, Sarah, LARKIN, Amy, ROUSSET, Nicolas, PREBBLE, Melanie, JONNALAGADDA, Mahesh, KNIGHT, Cameron G. et PANG, Daniel S. J., 2017. *Comparison of a Supraglottic Airway Device (v-gel®) with Blind Orotracheal Intubation in Rabbits*. *Frontiers in Veterinary Science*. Vol. 4, pp. 49. DOI 10.3389/fvets.2017.00049.

EUROPEAN ASSOCIATION OF ESTABLISHMENTS FOR VETERINARY EDUCATION, 2020. *Strategic Plan 2020-2025* [en ligne]. Disponible à l'adresse : https://www.eaeve.org/fileadmin/downloads/statutes/Annex9_Strategic_Plan_and_SWOT_2020-2025.pdf

EUROPEAN ASSOCIATION OF ESTABLISHMENTS FOR VETERINARY EDUCATION et FEDERATION OF VETERINARIANS OF EUROPE, 2019. *European System of Evaluation of Veterinary Training* [en ligne]. Disponible à l'adresse : https://www.eaeve.org/fileadmin/downloads/SOP/ESEVT__Uppsala__SOP_May_2016.pdf

FACCO et KANTAR, 2020. *Synthèse Parc des Animaux Familiers* [en ligne]. [Consulté le 1 septembre 2022]. Disponible à l'adresse : <https://www.facco.fr/rapports-annuels/>

FALCÃO, Suyiene Cordeiro, PEREIRA JUNIOR, Júlio Rodrigues et COELHO, Antônio Roberto de Barros, 2011. *Technique of blind tracheal intubation in rabbits (*Oryctolagus cuniculi*) supported by previous maneuver of esophageal cannulization. Acta Cirurgica Brasileira.* octobre 2011. Vol. 26, n° 5, pp. 352-356. DOI 10.1590/s0102-86502011000500005.

FLECKNELL, P. A., CRUZ, I. J., LILES, J. H. et WHELAN, G., 1996. *Induction of anaesthesia with halothane and isoflurane in the rabbit: a comparison of the use of a face-mask or an anaesthetic chamber. Laboratory Animals.* Vol. 30, n° 1, pp. 67-74. DOI 10.1258/002367796780744910.

FREITAG, Flavio A. V., MUEHLBAUER, Eloisa, MARTINI, Rafaella, FROES, Tilde R. et DUQUE, Juan C. M., 2020. *Smartphone otoscope: an alternative technique for intubation in rabbits. Veterinary Anaesthesia and Analgesia.* Vol. 47, n° 2, pp. 281-284. DOI 10.1016/j.vaa.2019.11.002.

FUSCO, Alessandra, DOUGLAS, Hope, BARBA, Adriana, HOPSTER, Klaus, STEFANOVSKI, Darko, SINDER, Benjamin, CAHILL, Patrick J., SNYDER, Brian et SCHAER, Thomas P., 2021. *V-Gel® Guided Endotracheal Intubation in Rabbits. Frontiers in Veterinary Science.* Vol. 8, pp. 684624. DOI 10.3389/fvets.2021.684624.

GARCIA, Justine, YANG, ZhiLin, MONGRAIN, Rosaire, LEASK, Richard L. et LACHAPELLE, Kevin, 2018. *3D printing materials and their use in medical education: a review of current technology and trends for the future. BMJ simulation & technology enhanced learning.* Vol. 4, n° 1, pp. 27-40. DOI 10.1136/bmjstel-2017-000234.

GEORGE, Elizabeth, LIACOURAS, Peter, RYBICKI, Frank J. et MITSOURAS, Dimitrios, 2017. *Measuring and Establishing the Accuracy and Reproducibility of 3D Printed Medical Models. Radiographics: A Review Publication of the Radiological Society of North America, Inc.* Vol. 37, n° 5, pp. 1424-1450. DOI 10.1148/rg.2017160165.

GIRLING, Simon J., 2013. *Small Mammal Emergency and Critical Care Medicine.* In : *Veterinary Nursing of Exotic Pets* [en ligne]. John Wiley & Sons, Ltd. pp. 122-129. [Consulté le 5 mai 2021]. ISBN 978-1-118-78294-1. Disponible à l'adresse : <http://onlinelibrary.wiley.com/doi/abs/10.1002/9781118782941.ch8>

GOULON, M et MANTZ, JM, 2001. *Organisation des urgences* – Académie nationale de médecine | Une institution dans son temps. [en ligne]. [Consulté le 12 juillet 2022]. Disponible à l'adresse : <https://www.academie-medecine.fr/organisation-des-urgences/>

INRAE, 2022. *Groupes Filières - Filière Cunicole*. [en ligne]. [Consulté le 1 mai 2023]. Disponible à l'adresse : <https://www6.inrae.fr/groupes-filieres/Filieres-Animales/Filiere-Cunicole>

IRVING-PEASE, Evan K., FRANTZ, Laurent A. F., SYKES, Naomi, CALLOU, Cécile et LARSON, Greger, 2018. *Rabbits and the Specious Origins of Domestication*. *Trends in Ecology & Evolution*. Vol. 33, n° 3, pp. 149-152. DOI 10.1016/j.tree.2017.12.009.

ISSENBERG, S. Barry, MCGAGHIE, William C., PETRUSA, Emil R., LEE GORDON, David et SCALESE, Ross J., 2005. *Features and uses of high-fidelity medical simulations that lead to effective learning: a BEME systematic review*. *Medical Teacher*. Vol. 27, n° 1, pp. 10-28. DOI 10.1080/01421590500046924.

JOHNSON, Dan H., 2010. *Endoscopic intubation of exotic companion mammals*. *The Veterinary Clinics of North America. Exotic Animal Practice*. Vol. 13, n° 2, pp. 273-289. DOI 10.1016/j.cvex.2010.01.010.

KAZAKOS, George M., ANAGNOSTOU, Tilemahos, SAVVAS, Ioannis, RAPTOPOULOS, Dimitris, PSALLA, Dimitra et KAZAKOU, Irene M., 2007. *Use of the laryngeal mask airway in rabbits: placement and efficacy*. *Lab Animal*. Vol. 36, n° 4, pp. 29-34. DOI 10.1038/labani0407-29.

LAFFERTY, Katrina, AMBROS, Barbara et DARBO-MCCLELLAN, Heather, 2017. *L'intubation nasotrachéale chez les lapins*. VOLAIT, Laetitia (trad.), *LafeberVet* [en ligne]. [Consulté le 20 septembre 2022]. Disponible à l'adresse : <https://lafeber.com/vet/fr/lintubation-nasotracheale-chez-les-lapins/>

LANGRIDGE, Benjamin, MOMIN, Sheikh, COUMBE, Ben, WOIN, Evelina, GRIFFIN, Michelle et BUTLER, Peter, 2018. *Systematic Review of the Use of 3-Dimensional Printing in Surgical Teaching and Assessment*. *Journal of Surgical Education*. Vol. 75, n° 1, pp. 209-221. DOI 10.1016/j.jsurg.2017.06.033.

LAROUSSE Éditions, *Site du dictionnaire Larousse* [en ligne]. [Consulté le 1 mai 2023]. Disponible à l'adresse : <https://www.larousse.fr/dictionnaires/francais/domestication/26363>

LEE, Hyoung Shin, KIM, Sung Won, OAK, Chulho, AHN, Yeh-Chan, KANG, Hyun Wook, CHUN, Bong Kwon et LEE, Kang Dae, 2015. *Rabbit model of tracheal stenosis induced by prolonged endotracheal intubation using a segmented tube*. *International Journal of Pediatric Otorhinolaryngology*. Vol. 79, n° 12, pp. 2384-2388. DOI 10.1016/j.ijporl.2015.10.049.

LEE, Lyon Y., LEE, Dongbin, RYU, Hakhyun, HAN, Janet H., KO, Jungho et TYLER, John W., 2019. *Capnography-guided Endotracheal Intubation as an Alternative to Existing Intubation Methods in Rabbits*. *Journal of the American Association for Laboratory Animal Science: JAALAS*. Vol. 58, n° 2, pp. 240-245. DOI 10.30802/AALAS-JAALAS-17-000150.

LENNOX, Angela M., 2008. *Clinical Technique: Small Exotic Companion Mammal Dentistry—Anesthetic Considerations*. *Journal of Exotic Pet Medicine*. Vol. 17, n° 2, pp. 102-106. DOI 10.1053/j.jepm.2008.03.007.

LONGLEY, Lesa A., FIDDES, Matthew et O'BRIEN, Michelle, 2008. *Anaesthesia of exotic pets*. Edinburgh : Saunders/Elsevier. ISBN 978-0-7020-2888-5. 636.089 796

LOPREIATO, Joseph O. et SAWYER, Taylor, 2015. *Simulation-Based Medical Education in Pediatrics. Academic Pediatrics*. Vol. 15, n° 2, pp. 134-142. DOI 10.1016/j.acap.2014.10.010.

LORD, Brigitte et MEREDITH, Anna (éd.), 2014. *BSAVA manual of rabbit medicine*. Quedgeley, Gloucester : British Small Animal Veterinary Association. p336 ISBN 978-1-910443-21-7.

MACRAE, D. J. et GUERREIRO, D., 1989. *A simple laryngoscopic technique for the endotracheal intubation of rabbits. Laboratory Animals*. Vol. 23, n° 1, pp. 59-61. DOI 10.1258/002367789780886993.

MINISTÈRE DE LA SANTÉ, DE LA FAMILLE ET DES PERSONNES HANDICAPÉES, 2003. *Circulaire DHOS/SDO n° 2003-413 du 27 août 2003 relative aux établissements de santé publics et privés pratiquant la réanimation, les soins intensifs et la surveillance continue* [en ligne]. [Consulté le 13 juillet 2022]. Disponible à l'adresse : <https://solidarites-sante.gouv.fr/fichiers/bo/2003/03-45/a0453485.htm>

MINISTÈRE DE L'AGRICULTURE ET DE L'ALIMENTATION et DIRECTION GÉNÉRALE DE L'ENSEIGNEMENT ET DE LA RECHERCHE, 2017. *Référentiel d'activité professionnelle et de compétences à l'issue des études vétérinaires (Annexe de l'arrêté ministériel du 20 avril 2007 relatif aux études vétérinaires)* [en ligne]. [Consulté le 31 juillet 2023]. Disponible à l'adresse : <https://www.agreenium.fr/page/le-referentiel-national-de-formation-veterinaire>

MIRANDA, Alice, PÊGO, José M. et CORREIA-PINTO, Jorge, 2017. *Animal facility videoendoscopic intubation station: tips and tricks from mice to rabbits. Laboratory Animals*. Vol. 51, n° 2, pp. 204-207. DOI 10.1177/0023677216652342.

MORGAN, Thamus J. et GLOWASKI, Maria M., 2007. *Teaching a new method of rabbit intubation. Journal of the American Association for Laboratory Animal Science: JAALAS*. mai 2007. Vol. 46, n° 3, pp. 32-36.

NEJAMKIN, Pablo, CLAUSSE, María, LANDIVAR, Florencia, LORENZUTTI, Matías A., CAVILLA, Verónica, VIVIANI, Paula, ALVAREZ, Luis I. et DEL SOLE, María J., 2023. *Development and evaluation of an anatomically designed and 3D printed device to enhance orotracheal intubation success in rabbits by inexperienced veterinarians. Veterinary Anaesthesia and Analgesia*. Vol. 50, n° 3, pp. 273-279. DOI 10.1016/j.vaa.2023.03.001.

NINOMIYA, H., 2000. *The Vascular Bed in the Rabbit Ear: Microangiography and Scanning Electron Microscopy of Vascular Corrosion Casts. Anatomia, Histologia, Embryologia*. Vol. 29, n° 5, pp. 301-305. DOI 10.1046/j.1439-0264.2000.00280.x.

NORKUS, Christopher L. (éd.), 2018. *Veterinary technician's manual for small animal emergency and critical care*. Second edition. Hoboken, NJ : Wiley. 607 p. ISBN 978-1-119-17912-2. SF778

OBEROI, Gunpreet, EBERSPÄCHER-SCHWEDA, M. C., HATAMIKIA, Sepideh, KÖNIGSHOFER, Markus, BAUMGARTNER, Doris, KRAMER, Anne-Margarethe, SCHAFFARICH, Peter, AGIS, Hermann, MOSCATO, Francesco et UNGER, Ewald, 2020. *3D Printed Biomimetic Rabbit Airway Simulation Model for Nasotracheal Intubation Training*. *Frontiers in Veterinary Science*. Vol. 7, pp. 587524. DOI 10.3389/fvets.2020.587524.

PAUL-MURPHY, Joanne, 2007. *Critical Care of the Rabbit*. *Veterinary Clinics of North America: Exotic Animal Practice*. Vol. 10, n° 2, pp. 437-461. DOI 10.1016/j.cvex.2007.03.002.

PDSA, 2022. *PAW PDSA Animal Wellbeing Report* [en ligne]. [Consulté le 1 mai 2023]. Disponible à l'adresse : <https://www.pdsa.org.uk/what-we-do/pdsa-animal-wellbeing-report/paw-report-2022>

PEREIRA, Gonçalo da Graça, DIÉGUEZ, Fco. Javier, DEMİRBAŞ et MENACHE, 2017. *Alternatives to animal use in veterinary education: A growing debate*. *Ankara Üniversitesi Veteriner Fakültesi Dergisi*. Vol. 64, n° 3, pp. 235-239. DOI 10.1501/Vetfak_0000002804.

POPESKO, Peter, RAJTOVÁ, Viera, HORÁK, Jindřich, RAJTOVÁ, Viera et HORÁK, Jindřich, 2002. *A colour atlas of the anatomy of small laboratory animals. 1: Rabbit, guinea pig* / Peter Propesko; Viera Rajtová; Jindřich Horák. Repr. London : Saunders. 255 p. ISBN 978-0-7020-2699-7.

PURUGGANAN, Michael D., 2022. What is domestication? *Trends in Ecology & Evolution*. Vol. 37, n° 8, pp. 663-671. DOI 10.1016/j.tree.2022.04.006.

QUESENBERRY, Katherine, MANS, Christoph, ORCUTT, Connie et CARPENTER, James W., 2020. *Ferrets, rabbits, and rodents: clinical medicine and surgery*. 4. Philadelphia : Elsevier, Inc. 656 p. ISBN 978-0-323-48435-0.

REABEL, Stephanie N., QUEIROZ-WILLIAMS, Patricia, CREMER, Jeannette, LANGOHR, Ingeborg M., DA CUNHA, Anderson F., HAMPTON, Chiara E., CAROSSINO, Mariano, LIU, Chin-Chi et NEVAREZ, Javier G., 2022. *Comparison of blind and endoscopic-guided oro-tracheal intubation on laryngeal and tracheal damage in domestic rabbits (*Oryctolagus cuniculus*)*. *Veterinary Anaesthesia and Analgesia*. Vol. 49, n° 4, pp. 398-406. DOI 10.1016/j.vaa.2022.04.003.

ROUTH, Jennifer, PARAMASIVAM, Sharmini Julita, COCKCROFT, Peter, NADARAJAH, Vishna Devi et JEEVARATNAM, Kamalan, 2021. *Veterinary Education during Covid-19 and Beyond-Challenges and Mitigating Approaches*. *Animals: an open access journal from MDPI*. Vol. 11, n° 6, pp. 1818. DOI 10.3390/ani11061818.

RUDRARAJU, Praveen et EISEN, Lewis Ari, 2009. *Confirmation of endotracheal tube position: a narrative review*. *Journal of Intensive Care Medicine*. Vol. 24, n° 5, pp. 283-292. DOI 10.1177/0885066609340501.

SALDANHA, André, MUEHLBAUER, Eloisa, GIL, Elaine MU., FROES, Tilde R., DUQUE, Juan CM. et LANGE, Rogerio R., 2020. *Comparison of blind intubation and a smartphone-based endoscope-assisted intubation in rabbits*. *Veterinary Anaesthesia and Analgesia*. Vol. 47, n° 6, pp. 826-834. DOI 10.1016/j.vaa.2020.07.037.

SALEM, M. R., 2001. *Verification of endotracheal tube position. Anesthesiology Clinics of North America*. Vol. 19, n° 4, pp. 813-839. DOI 10.1016/s0889-8537(01)80012-2.

SÁNCHEZ-VIZCAÍNO, Fernando, NOBLE, Peter-John M., JONES, Phil H., MENACERE, Tarek, BUCHAN, Iain, REYNOLDS, Suzanna, DAWSON, Susan, GASKELL, Rosalind M., EVERITT, Sally et RADFORD, Alan D., 2017. *Demographics of dogs, cats, and rabbits attending veterinary practices in Great Britain as recorded in their electronic health records. BMC veterinary research*. Vol. 13, n° 1, pp. 218. DOI 10.1186/s12917-017-1138-9.

SMITH, Jennifer C., ROBERTSON, Linda D., AUHLL, Ann, MARCH, Tim J., DERRING, Cheryl et BOLON, Brad, 2004. *Endotracheal tubes versus laryngeal mask airways in rabbit inhalation anesthesia: ease of use and waste gas emissions. Contemporary Topics in Laboratory Animal Science* Vol. 43, n° 4, pp. 22-25 PMID: 15264765

SWENSON, Julie, HENAO-GUERRERO, Piedad N. et CARPENTER, James W., 2008. *Clinical Technique: Use of Capnography in Small Mammal Anesthesia. Journal of Exotic Pet Medicine*. Vol. 17, n° 3, pp. 175-180. DOI 10.1053/j.jepm.2008.05.004.

SWISHER, Samantha, LENNOX, Angela et BLAIR, Lauren, 2018. *Successful removal of a tracheal foreign body secondary to nasogastric tube placement in a rabbit (*Oryctolagus cuniculus*). Journal of Exotic Pet Medicine*. Vol. 27, n° 1, pp. 32-35. DOI 10.1053/j.jepm.2017.10.018.

SWISS LABORATORY ANIMAL SCIENCE ASSOCIATION, 2010. SIKO Silicone Rabbit Ear. *NPM Siko-Dummy GmbH* [en ligne]. [Consulté le 3 octobre 2022]. Disponible à l'adresse : <https://www.npm-siko.com>

THE BRITISH RABBIT COUNCIL, 2021. *Breed standards 2021 - 2025* [en ligne]. [Consulté le 9 mai 2023]. Disponible à l'adresse : <https://thebritishrabbitcouncil.org/index.php>

THOMPSON, Krista L., MEIER, Thomas R. et SCHOLZ, Jodi A., 2017. *Endotracheal Intubation of Rabbits Using a Polypropylene Guide Catheter. Journal of Visualized Experiments: JoVE*. N° 129, pp. 56369. DOI 10.3791/56369.

UZUN, Metehan, KIRAZ, Hasan Ali, OVALI, Mehmet Akif, SAHIN, Hasan, ERBAS, Mesut et TOMAN, Huseyin, 2015. *The investigation of airway management capacity of v-gel and cobra-PLA in anaesthetised rabbits. Acta Cirúrgica Brasileira*. Vol. 30, pp. 80-86. DOI 10.1590/S0102-86502015001000011.

VAN PRAAG, Esther, 2014. *Complexité de la cavité nasale du lapin*. [en ligne]. DOI 10.13140/2.1.1236.8647. Disponible à l'adresse : http://www.medirabbit.com/FR/Respiration/Anatomie/Complex_nasal_fr.pdf

VARGA, Molly, 2023. *Rabbit Basic Science*. In : *Textbook of rabbit medicine* [en ligne]. Third edition. New Delhi : Elsevier. pp. 1-76. [Consulté le 15 mai 2023]. ISBN 978-0-7020-8403-4. Disponible à l'adresse : <https://www.sciencedirect.com/science/article/pii/B9780702084034000016>

VETAGRO SUP, [sans date]. Site internet de Vetagro Sup.[en ligne]. [Consulté le 3 mai 2023]. Disponible à l'adresse : <https://www.vetagro-sup.fr>

WASHINGTON, Ida M. et VAN HOOSIER, Gerald, 2012. Chapter 3 - Clinical Biochemistry and Hematology. In : SUCKOW, Mark A., STEVENS, Karla A. et WILSON, Ronald P. (éd.), *The Laboratory Rabbit, Guinea Pig, Hamster, and Other Rodents* [en ligne]. Boston : Academic Press. pp.57-116. American College of Laboratory Animal Medicine. [Consulté le 27 juin 2023]. ISBN 978-0-12-380920-9. Disponible à l'adresse : <https://www.sciencedirect.com/science/article/pii/B9780123809209000031>

WENGER, Sandra, MÜLLHAUPT, Désirée, OHLERTH, Stefanie, PRASSE, Sarah, KLEIN, Karina, DA SILVA VALENTE, Bianca et MOSING, Martina, 2017. *Experimental evaluation of four airway devices in anaesthetized New Zealand White rabbits. Veterinary Anaesthesia and Analgesia*. Vol. 44, n° 3, pp. 529-537. DOI 10.1016/j.vaa.2016.05.009.

YAMAMOTO, Yuri, INOUE, Satoki, ABE, Ryuichi, KAWAGUCHI, Masahiko et FURUYA, Hitoshi, 2007. *Airway management with the laryngeal tube in rabbits. Lab Animal*. Vol. 36, n° 5, pp. 33-35. DOI 10.1038/labam0507-33.

Médiagraphie pour les fiches explicatives (annexe e) :

DOCSINNOVENT LTD. Rabbit v-gel® Advanced - Instructions for use [vidéo]. YouTube. 11 octobre 2021 [consulté le 1 juin 2023]. Disponible sur <https://www.youtube.com/watch?v=YelzYf19Gx8>

FLO THE EXOTIC VET DR MODESTO. Intubation endotrachéale du lapin : pour une anesthésie en toute sécurité ! [vidéo]. Facebook. 4 février 2021 [consulté le 1 juin 2023]. Disponible sur : <https://www.facebook.com/watch/?v=419455099380406>

HIGHCROFT EXOTIC VETS. How to intubate a rabbit [vidéo]. YouTube. 29 juillet 2021 [consulté le 1 juin 2023]. Disponible sur : https://www.youtube.com/watch?v=EQatiQon__w

HIGHCROFT EXOTIC VETS. How to place an intravenous catheter in a rabbit [vidéo]. YouTube. 5 juin 2020 [consulté le 10 août 2023]. Disponible sur : <https://www.youtube.com/watch?v=sXsV-PaQKs8>

ICATCARE. A guide to placement of a naso-oesophageal or nasogastric tube in a cat - subtitles [vidéo]. YouTube. 27 juillet 2022 [consulté le 26 juillet 2023]. Disponible sur : <https://www.youtube.com/watch?v=w3K9KWJwsqc>

LABORATOIRE TVM. Vidéo Contention Lapin HD [vidéo]. YouTube. 22 décembre 2016 [consulté le 27 juillet 2023]. Disponible sur : <https://www.youtube.com/watch?v=HRM5Yj4ndlc>

THE CACA DOC. ENDOSCOPE : Comment ça marche ? [vidéo]. YouTube. 26 avril 2021 [consulté le 10 août 2023]. Disponible sur : <https://www.youtube.com/watch?v=GBbomDFG3mo>

VÉTO DOCTEUR, MEDCOM et PIGNON CHARLY. Best Of Vétérinaire - Comment intuber un lapin sous endoscopie ? [vidéo]. YouTube. 17 mars 2015 [consulté le 1 juin 2023]. Disponible sur : <https://www.youtube.com/watch?v=Z70d6dBfp5E>

Webographie pour l'achat du matériel (annexe d) :

Alcyon - Centrale d'achat vétérinaire. [en ligne]. [Consulté le 5 septembre 2023]. Disponible à l'adresse : <https://www.alcyon.com/>

Création-silicone, 2023. [en ligne]. [Consulté le 26 juin 2023]. Disponible à l'adresse : <http://www.creation-silicone.com/121.la-chavant-nsp>

Gemea interactive. Imprimante 3D | VOLUMIC 3D. [en ligne]. [Consulté le 27 mai 2023]. Disponible à l'adresse : <https://shop.imprimante-3d-volumic.com/fr/boutique-imprimante-3d-filament-accessoires.cfm>

ManoMano [en ligne]. [Consulté le 26 juin 2023]. Disponible à l'adresse : <https://www.manomano.fr>

Moulage & composite, 2023. [en ligne]. [Consulté le 4 octobre 2022]. Disponible à l'adresse : <https://moulagecomposite.com/>

Logiciels :

CLOVIS, Logiciel de gestion clinique de Vetagro Sup

HOROS PROJECT, 2018. HorosTM [en ligne]. 29 janvier 2018. Horos Project. [Consulté le 24 mai 2022]. Disponible à l'adresse : <https://horosproject.org/>

SIMPLIFY3D, 2013. Simplify3D software [en ligne]. 2013. Cincinnati, Ohio. [Consulté le 24 mai 2023]. Disponible à l'adresse : <https://www.simplify3d.com/>

THE BLENDER FOUNDATION, Blender, 2022. *Blender* [en ligne]. 7 septembre 2022. [Consulté le 24 mai 2023]. Disponible à l'adresse : <https://www.blender.org/>

YUSHKEVICH, Paul, GUIDO, Gerig, SOLDEA, Octavian, GAO, Yang, WU, Baohua et STAUFFER, Michael, 2019. *ITK-SNAP* [en ligne]. English. [Consulté le 24 mai 2023]. Disponible à l'adresse : <http://www.itksnap.org/pmwiki/pmwiki.php>





Annexes

Annexe a: Questionnaire envoyé aux praticiens NAC en clinique privée

Questionnaire informatif sur la croissance des consultations de lapins et sur la formation en école (Thèse vétérinaire)

Ce formulaire est destiné aux vétérinaires ayant une activité NAC. Il s'agit d'une approche sur l'évolution des consultations de lapin afin de promouvoir une meilleure formation dans le tronc commun vétérinaire et notamment avec le développement d'un atelier de lapin dans la salle de simulation de Vetagro Sup (Marcy l'Etoile).

* Indique une question obligatoire

Evolution de la médicalisation des lapins dans votre structure vétérinaire

1. Nom de la structure *

2. Activité de la structure (canine, nac, rural, equine, mixte, référé...) *

3. Nom du clinicien (facultatif)

4. Statut *

Plusieurs réponses possibles.

Interne

Assistant

Résident

Spécialiste

Généraliste

Autre : _____

5. Ecole vétérinaire d'origine et année de sortie *

6. Proportion de lapins par rapport aux autres espèces dans votre structure

7. Croissance moyenne annuelle des consultations de lapin dans votre structure sur les 5 dernières années

Plusieurs réponses possibles.

- <1%
- 1-5%
- 5-10%
- 10-20%
- 20-50%
- >50%
- Autre : _____

Ressenti des cliniciens

Cette étape est plus subjective et permet de recueillir vos impressions sur la médicalisation du lapin dans votre structure.

8. Sur une échelle de 1 à 5, considérez vous le marché vétérinaire du lapin comme * porteur ?

Une seule réponse possible.

Pas du tout

1

2

3

4

5

Tout à fait

9. Sur une échelle de 1 à 5, comment jugez-vous l'exigence des propriétaires de lapin *

Une seule réponse possible.

Peu exigeants

1

2

3

4

5

Très exigeants

10. Cette exigence est-elle en augmentation ou en diminution sur les dernières années *

Une seule réponse possible.

- Augmentation
 Diminution
 Stable

11. Sur une échelle de 1 à 5, quels moyens les propriétaires sont-ils prêts à mettre pour soigner leurs lapins *

Une seule réponse possible.

Peu de frais

1

2

3

4

5

Sans limites

12. Est-ce en augmentation ou en diminution sur les dernières années *

Une seule réponse possible.

- Augmentation
 Diminution
 Stable

Formation en NAC

Cette partie est focalisée sur votre formation en NAC en école pour justifier le développement d'ateliers spécifiques en salle de simulation.

13. Sur une échelle de 1 à 5, comment jugez vous la formation en NAC que vous avez suivie en tronc commun dans votre école vétérinaire *

Une seule réponse possible.

Très Insuffisante

1

2

3

4

5

Très satisfaisante

14. Avez vous déjà pratiqué un geste technique dans une salle de simulation ? *

NB : Une salle de simulation est une salle dédiée à l'apprentissage de gestes techniques sur des mannequins avant la réalisation de ces gestes sur un animal vivant.

Une seule réponse possible.

Oui

Non

-
15. Si vous devez sélectionner 3 gestes techniques sur le lapin à enseigner davantage, lesquels choisiriez vous ? *

Pose de cathéter veine marginale de l'oreille

16. En quelle année de votre cursus avez-vous, pour la première fois, posé un cathéter intraveineux sur la veine marginale de l'oreille ? *

Une seule réponse possible.

- IA
- 2A
- 3A
- 4A
- 5A
- Internat
- Assistanat
- Résidanat
- Je ne me souviens plus

17. Où l'avez vous effectué ? *

Une seule réponse possible.

- Ecole
- Stage
- Après école
- Autre : _____

18. Sur une échelle de 1 à 5, à quelle fréquence effectuez vous ce geste dans votre pratique ?

Une seule réponse possible.

Jamais

1

2

3

4

5

Toutes les semaines

19. Pensez vous qu'il soit intéressant de développer cet atelier dans une salle de simulation ? (sur une échelle de 1 à 5)

Une seule réponse possible.

Inutile

1

2

3

4

5

Très utile

Sondage nasogastrique

20. En quelle année de votre cursus avez-vous effectué pour la première fois un sondage nasogastrique chez un lapin ? *

Une seule réponse possible.

- 1A
- 2A
- 3A
- 4A
- 5A
- Internat
- Assistanat
- Résidanat
- Je ne me souviens plus

21. Où l'avez vous effectué ? *

Une seule réponse possible.

- Ecole
- Stage
- Après l'école
- Autre : _____

22. Sur une échelle de 1 à 5, à quelle fréquence effectuez vous ce geste dans votre pratique ?

Une seule réponse possible.

Jamais

1

2

3

4

5

Toutes les semaines

23. Pensez vous qu'il soit intéressant de développer cet atelier dans une salle de simulation ? (sur une échelle de 1 à 5)

Une seule réponse possible.

Inutile

1

2

3

4

5

Très utile

Intubation du lapin

24. En quelle année de votre cursus avez-vous effectué pour la première fois une *
intubation endotrachéale d'un lapin

Une seule réponse possible.

- 1A
 2A
 3A
 4A
 5A
 Internat
 Assistanat
 Résidanat
 Je ne me souviens plus

25. Où l'avez vous effectué *

Une seule réponse possible.

- Ecole
 Stage
 Après l'école
 Autre : _____

26. Sur une échelle de 1 à 5, à quelle fréquence effectuez vous ce geste dans votre
pratique ?

Une seule réponse possible.

- Jamais

- 1

- 2

- 3

- 4

- 5

- Toutes les semaines

27. Pensez vous qu'il soit intéressant de développer cet atelier dans une salle de simulation ? (sur une échelle de 1 à 5)

Une seule réponse possible.

Inutile

1

2

3

4

5

Très utile

28. Quelle technique d'intubation utilisez vous ?

Plusieurs réponses possibles.

- A l'aveugle
- Assisté par endoscopie
- V-gel
- Autre : _____

29. Avez vous d'autres remarques sur la formation en NAC ou sur le modèle de simulation ?

2021 - 2023	Semestre 3	Unité d'enseignement : Bien-être animal	Enseignant coordinateur : Luc Mounier
-------------	------------	--	--

Séquences pédagogiques par étudiant	CM	TD	TP	TD NP
Total	15	5	2	1

Objectifs d'enseignement (et compétences attendues)	Acquérir les connaissances de base relative au bien-être animal Savoir apprécier et évaluer le bien-être animal dans les principales situations Connaître la réglementation sur la protection animale.
---	--

Modalités d'évaluation	Un examen écrit en fin de semestre (mixte QCM et QROC).
------------------------	---

Abréviation	Intitulé de la séquence (chaque séquence a une durée de 45 minutes)	Type de séquence	Nombre de séquences	Discipline	Enseignant
CM BEA 1	Le statut de l'animal	CM	1	Bien-être et protection animale	Samuel Vidal
TD BEA 1	Définition du bien-être animal	TD	1	Bien-être et protection animale	Luc Mounier
TD NP BEA 1	Définition du bien-être animal	TD (NP)	1	Bien-être et protection animale	Luc mounier
TD BEA 2	Définition du bien-être animal	TD	2	Bien-être et protection animale	Luc mounier
CM BEA 2	Définition du bien-être et méthodes d'appréciation	CM	1	Bien-être et protection animale	Luc mounier
CM BEA 3	Définition du bien-être et méthodes d'appréciation	CM	1	Bien-être et protection animale	Luc mounier
CM BEA 4	Contraintes inhérentes aux modes d'élevage (animaux de rente)	CM	1	Bien-être et protection animale	Luc mounier
CM BEA 5	Contraintes inhérentes aux modes d'élevage (animaux de rente)	CM	1	Bien-être et protection animale	Luc mounier
CM BEA 6	Contraintes inhérentes aux modes de garde et d'utilisation (équidés)	CM	1	Bien-être et protection animale	Agnès Benamou
CM BEA 7	Contraintes inhérentes aux modes de garde et d'utilisation (Carnivores)	CM	1	Bien-être et protection animale	Catherine Escriou
CM BEA 8	Contraintes inhérentes aux modes de garde et d'utilisation (NAC)	CM	1	Bien-être et protection animale	Magalie René Martellet
CM BEA 9	Soins médicaux, bien être et bien traitance (notions éthiques et notions de clinical training)	CM	1	Bien-être et protection animale	Catherine Escriou
CM BEA 10	La douleur chez les ruminants d'élevage	CM	1	Bien-être et protection animale	Alice de Boyer
CM BEA 11	Mesures internationales de protection des espèces domestiques	CM	1	Bien-être et protection animale	Samuel Vidal
CM BEA 12	Mesures européennes et internationales de protection directe et indirecte des espèces non domestiques	CM	1	Bien-être et protection animale	Marie-Pierre Callait
CM BEA 13	Mesures françaises de protection des espèces non domestiques par le code de l'environnement: cas de espèces protégées, chassables et nuisibles, des centres de soins, du certificat de capacité	CM	1	Bien-être et protection animale	Marie-Pierre Callait
CM BEA 14	Mesures françaises de protection des espèces non domestiques par le code de l'environnement: cas de espèces protégées, chassables et nuisibles, des centres de soins, du certificat de capacité	CM	1	Bien-être et protection animale	Marie-Pierre Callait
CM BEA 15	Réglementation de la protection des animaux de laboratoire	CM	1	Bien-être et protection animale	Samuel Vidal
TD BEA 3	Réglementation et protection animale	TD	2	Bien-être et protection animale	Samuel Vidal
TP BEA 1	Visite d'une animalerie expérimentale	TP	2	Bien-être et protection animale	Samuel Vidal

2022 - 2023	Semestre 3	Unité d'enseignement : Comportement, abord, manipulation et bien-être des animaux	Enseignant coordinateur : Catherine ESCRIOU
-------------	------------	--	--

Séquences pédagogiques par étudiant	CM	TD	TP	TD NP
Ethologie	24		8	
Physiologie	4			
Anatomie	3			
Total	31		8	

Objectifs d'enseignement (et compétences attendues)	<p>Acquérir les bases anatomiques, physiologiques et éthologiques indispensables à la compréhension du comportement animal. Connaître les spécificités comportementales des principales espèces d'intérêt vétérinaire et en maîtriser l'abord et la manipulation. Savoir apprécier et évaluer le bien-être animal dans les principales situations. Connaître la réglementation sur la protection animale.</p>
---	--

Modalités d'évaluation	Un examen écrit en fin de semestre (mixte QCM et QROC).
------------------------	---

Abréviation	Intitulé de la séquence (chaque séquence a une durée de 45 minutes)	Type de séquence	Nombre de séquences	Discipline	Enseignant
CM CPT 1	Bases neuroanatomiques des comportements	CM	1	Anatomie	T. ROGER
CM CPT 2	L'œil et la vision	CM	1	Anatomie	T. ROGER
CM CPT 3	L'oreille, l'audition, l'olfaction, la gustation	CM	1	Anatomie	T. ROGER
CM CPT 4	Physiologie et comportements : grands concepts	CM	1	Physiologie	M.MAGNIN
CM CPT 5	Physiologie et comportements : grands concepts	CM	1	Physiologie	M.MAGNIN
CM CPT 6	Physiologie et comportement : stress et émotions	CM	1	Physiologie	M.MAGNIN
CM CPT 7	Physiologie et comportement : stress et émotions	CM	1	Physiologie	M.MAGNIN
CM CPT 8	Grands concepts et fondement de l'éthologie	CM	1	Ethologie	L. MOUNIER
CM CPT 9	Grands concepts et fondement de l'éthologie	CM	1	Ethologie	L. MOUNIER
CM CPT 10	Grands concepts de la communication animale	CM	1	Ethologie	L. MOUNIER
CM CPT 11	Adaptation de l'animal à son milieu	CM	1	Ethologie	L. MOUNIER
CM CPT 12	Adaptation de l'animal à son milieu	CM	1	Ethologie	L. MOUNIER
CM CPT 13	Mode de groupement et vie sociale des animaux	CM	1	Ethologie	L. MOUNIER / A. DEBOYER DES ROCHES
CM CPT 14	Mode de groupement et vie sociale des animaux	CM	1	Ethologie	L. MOUNIER / A. DEBOYER DES ROCHES
CM CPT 15	Ontogenèse des comportements et développement ontogénique	CM	1	Ethologie	C. ESCRIOU
CM CPT 16	Les processus d'apprentissage	CM	1	Ethologie	C. ESCRIOU
CM CPT 17	Les processus d'apprentissage	CM	1	Ethologie	C. ESCRIOU
CM CPT 18	Processus d'apprentissage en pratique : application aux carnivores	CM	1	Ethologie	C. ESCRIOU
CM CPT 19	Processus d'apprentissage en pratique : application aux carnivores	CM	1	Ethologie	C. ESCRIOU
CM CPT 20	Capacités cognitives des espèces d'intérêt vétérinaire	CM	1	Ethologie	C. ESCRIOU
CM CPT 21	Comportement du chien	CM	1	Ethologie	C. ESCRIOU
CM CPT 22	Comportement du chien	CM	1	Ethologie	C. ESCRIOU
CM CPT 23	Comportement du chien	CM	1	Ethologie	C. ESCRIOU
CM CPT 24	Comportement du chien	CM	1	Ethologie	C. ESCRIOU

CM CPT 25	Comportement du chien	CM	1	Ethologie	C. ESCRIOU
CM CPT 26	Comportement du chat	CM	1	Ethologie	C. ESCRIOU
CM CPT 27	Comportement du chat	CM	1	Ethologie	C. ESCRIOU
CM CPT 28	Comportement des bovins	CM	1	Ethologie	L. MOUNIER / A. DEBOYER DES ROCHES
CM CPT 29	Comportement des autres espèces de rente	CM	1	Ethologie	L. MOUNIER / A. DEBOYER DES ROCHES
CM CPT 30	Comportement du cheval	CM	1	Ethologie	A. BENAMOU
CM CPT 31	Comportement des NAC (rongeurs, lagomorphes et mustélidés)	CM	1	Ethologie	M. RENE MARTELLET
TP CPT 1	Abord et manipulation des carnivores	TP	2	Ethologie	C. ESCRIOU/S. FRANCHEQUIN/ E.NOBLET
TP CPT 2	Abord et manipulation des bovins	TP	2	Ethologie	L. MOUNIER / A. DEBOYER DES ROCHES
TP CPT 3	Abord et manipulation des NAC	TP	2	Ethologie	M. RENE MARTELLET
TP CPT 4	Abord et manipulation des équidés	TP	2	Ethologie	A. BENAMOU

ENS-INI-P206-A41 V2

2022-2023	Semestre 4	Unité d'enseignement : Élevage des animaux de compagnie : carnivores, rongeurs, lagomorphes	Enseignant coordinateur : Sébastien LEFEBVRE
-----------	------------	--	---

Séquences pédagogiques par étudiant	CM	TD	TP	TD NP
Reproduction	1	2		
Alimentation	5	6		
Nac	7			
Total	13	8		

Objectifs d'enseignement (et compétences attendues)	A l'issu de ce module l'étudiant sera capable de : décrire les modalités d'élevage et les filières d'élevage des espèces traitées dans le module ; calculer, corriger et critiquer une ration (ménagère ou industrielle) pour carnivore domestique dans une situation physiologique (entretien, croissance, sénescence avec absence d'affection majeure concomitante et reproduction) ou dans une situation de surpoids.
---	--

Modalités d'évaluation		QCM, QRC et études de cas			
Abréviation	Intitulé de la séquence (chaque séquence a une durée de 45 minutes)	Type de séquence	Nombre de séquences	Discipline	Enseignant
CM EI AC 1	Filière et élevage des Carnivores domestiques	CM	1	Reproduction	Samuel Buff
CM EI AC 2	Filières des nouveaux animaux de compagnie	CM	1	NAC	
CM EI AC 3	Legislation de l'élevage des mammifères nouveaux animaux de compagnie	CM	1	NAC	
CM EI AC 4	Alimentation et entretien du furet	CM	1	NAC	
CM EI AC 5	Alimentation et entretien du lapin de compagnie	CM	1	NAC	
CM EI AC 6	Alimentation et entretien des caviomorphes	CM	1	NAC	
CM EI AC 7	Alimentation et entretien des rongeurs omnivores	CM	1	NAC	
CM EI AC 8	Maladies liées aux conditions d'élevage inadéquates chez les NAC à partir d'exemples	CM	1	NAC	
CM EI AC 9	Alimentation des carnivores	CM	1	Alimentation	Sébastien Lefebvre
CM EI AC 10	Alimentation des carnivores	CM	1	Alimentation	Sébastien Lefebvre
CM EI AC 11	Alimentation des carnivores	CM	1	Alimentation	Sébastien Lefebvre
CM EI AC 12	Alimentation des carnivores	CM	1	Alimentation	Sébastien Lefebvre
CM EI AC 13	Alimentation des carnivores	CM	1	Alimentation	Sébastien Lefebvre
TD EI AC 1	Conditions d'hébergement des carnivores domestiques	TD	2	Reproduction	Samuel Buff
TD EI AC 2	Alimentation du chien	TD	2	Alimentation	Sébastien Lefebvre
TD EI AC 3	Alimentation du chat	TD	2	Alimentation	Sébastien Lefebvre
TD EI AC 4	Critique des aliments industriels pour chien et chat	TD	2	Alimentation	Sébastien Lefebvre

2022-2023	Semestre 4	Unité d'enseignement : Etude de l'appareil digestif	Enseignant coordinateur : Benoît GILLET
-----------	------------	--	--

Séquences pédagogiques par étudiant	CM	TD	TP	TD NP
Anatomie	12	1		
Histologie	6	2		
Dentisterie	3	0		
Semilogie transversale	4	0		
Imagerie	4	0		
Physiologie	15	1		
Total	44	4		

Objectifs d'enseignement (et compétences attendues)	"Acquérir les connaissances anatomiques, histologiques et physiologiques nécessaires à la compréhension du fonctionnement et des dysfonctionnements de l'appareil digestif. Acquérir les techniques d'examen clinique et d'imagerie permettant d'évaluer l'appareil digestif chez les espèces animales courantes."
---	--

Modalités d'évaluation	Examen écrit (Q.C.M., CROQ, questions de synthèse). Une note inférieure à 7 dans l'une des disciplines de l'UE entraîne la non validation de l'UE.
------------------------	---

Abréviation	Intitulé de la séquence (chaque séquence a une durée de 45 minutes)	Type de séquence	Nombre de séquences	Discipline	Enseignant
CM Dig 0 CM Dig 1 Anat	Présentation du module buccale et de la langue chez les mammifères domestiques Anatomie de la cavité	CM	2	Anat	B Gillet S Sawaya
CM Dig 2 Anat	Anatomie comparée des dents	CM	1	Anat	T Roger
CM Dig 3 Anat	appareil masticatoire et glandes salivaires	CM	1	Anat	T Roger
CM Dig 4 Anat	appareil masticatoire et glandes salivaires	CM	1	Anat	T Roger
CM Dig 5 Physio	Introduction, généralités. Le comportement alimentaire : régulation de l'ingestion des aliments solides : faim et satiété	CM	1	Physio	Mathieu Magnin
CM Dig 6 Physio	Le comportement alimentaire : régulation de l'ingestion d'eau: la soif	CM	1	Physio	Mathieu Magnin
CM Dig 7 Physio	Physiologie de la digestion buccale	CM	1	Physio	Mathieu Magnin
CM Dig 8 Physio	Physiologie de la déglutition	CM	1	Physio	Mathieu Magnin
CM Dig 9 Hist	Histologie et histophysiologie de la cavité buccale et de la langue	CM	1	Histo	T Marchal
CM Dig 10 Dentisterie	La dentisterie équine	CM	1	Dentisterie	M Gangl
CM Dig 11 Dentisterie	La dentisterie chez les NAC	CM	1	Dentisterie	M Rene-Martellet
CM Dig 12 Dentisterie	La dentisterie chez les carnivores domestiques	CM	1	Dentisterie	Dejan Marinikov
CM Dig 13 Anat	Anatomie de l'oesophage et de l'estomac monooloculaire	CM	1	Anat	B Gillet
CM Dig 14 Anat	Anatomie de l'estomac pluriloculaire des ruminants	CM	1	Anat	S Sawaya
CM Dig 15 Hist	Histologie et histophysiologie de l'oesophage et des estomacs mono pluriloculaires	CM	1	Histo	T Marchal
CM Dig 16 Hist	Histologie et histophysiologie de l'oesophage et des estomacs mono pluriloculaires	CM	1	Histo	T Marchal
CM Dig 17 Physio	Physiologie de la digestion gastrique (monogastriques)	CM	1	Physio	Mathieu Magnin
CM Dig 18 Physio	Physiologie de la digestion gastrique (polygastriques)	CM	1	Physio	Mathieu Magnin
CM Dig 19 Anat	Anatomie des intestins - carnivores, NAC, ruminants	CM	1	Anat	B Gillet
CM Dig 20 Anat	Anatomie des intestins - chez le cheval	CM	1	Anat	S Sawaya
CM Dig 21 Hist	Histologie et histophysiologie des intestins - partie 1	CM	1	Histo	T Marchal
CM Dig 22 Hist	Histologie et histophysiologie des intestins - partie 2	CM	1	Histo	T Marchal
CM Dig 23 Anat CM Dig 24 Anat	Anatomie du foie chez les mammifères domestiques pancréas et de la rate chez les mammifères domestiques Anatomie du	CM	2	Anat	B Gillet
CM Dig 25 Hist	Histologie et histophysiologie du foie et du pancréas	CM	1	Histo	T Marchal
CM Dig 26 Physio	Physiologie de la digestion intestinale- partie 1	CM	1	Physio	Mathieu Magnin
CM Dig 27 Physio	Physiologie de la digestion intestinale- partie 2	CM	1	Physio	Mathieu Magnin
CM Dig 28 Physio	Physiologie de la digestion intestinale- partie 3	CM	1	Physio	Mathieu Magnin
CM Dig 29 Anat	Vascularisation et drainage de l'appareil digestif	CM	1	Anat	T Roger
CM Dig 30 Anat	Anatomie du péritoine	CM	1	Anat	S Sawaya
CM Dig 31 Physio	L'absorption digestive	CM	1	Physio	Mathieu Magnin
CM Dig 32 Physio	L'absorption digestive	CM	1	Physio	Mathieu Magnin
CM Dig 33 Physio	Physiologie comparée : physiologie digestive du cobaye et du lapin	CM	1	Physio	Mathieu Magnin
CM Dig 34 Physio	Physiologie comparée : physiologie digestive du cheval, du porc et des oiseaux	CM	1	Physio	Mathieu Magnin

2022-2023	Semestre 7	Unité d'enseignement : PMC-NAC Pathologie Médicale et Chirurgicale des NAC mammifères	Enseignant coordo : Magalie RENE-MARTELLET
-----------	------------	--	---

Séquences pédagogiques par étudiant	CM	TD	TP
Total	15	4	4

Objectifs d'enseignement	<p>1/ Mobiliser ses connaissances en anatomie, physiologie et pathologie médicale des espèces majeures pour comprendre les processus pathologiques conduisant à l'apparition d'une maladie chez les NAC - Mammifères. Identifier les similarités et les différences par rapport aux autres espèces.</p> <p>2/ Savoir reconnaître le normal de l'anormal, l'animal sain de l'animal malade chez les NAC Mammifères</p> <p>3/ Acquérir les connaissances fondamentales en pathologie des NAC afin d'être capable, à partir des informations rassemblées au cours d'une consultation clinique, de :</p> <ul style="list-style-type: none"> - citer les causes possibles des signes cliniques observés - citer et justifier les examens complémentaires à mettre en œuvre en fonction des causes identifiées - citer et expliquer de manière claire les différentes possibilités de traitement et le pronostic - hiérarchiser les hypothèses diagnostiques
Modalités d'évaluation	Un examen écrit en fin de semestre (mixte QCM et QROC)

Abbréviation	Intitulé de la séquence	Type de séquence	Nombre de séquences	Discipline	Enseignant
CM PMC-NAC 1	Introduction au module - objectifs et pré-requis	CM	1	NAC	M. René-Martellet
TD PMC-NAC 1	L'accueil des NAC en consultation : Bases législatives et évaluation des risques (toutes espèces)	TD	1	NAC	MP Callait-Cardinal
TD PMC-NAC 2	L'accueil des NAC en consultation : Bases législatives et évaluation des risques (toutes espèces)	TD	1	NAC	MP Callait-Cardinal
TP PMC-NAC 1	Bases de l'examen Médical chez les NAC Mammifères	TP	1	NAC	M. René-Martellet
TP PMC-NAC 2	Bases de l'examen Médical chez les NAC Mammifères	TP	1	NAC	M. René-Martellet
CM PMC-NAC 2	Pathologie Médicale du furet	TD	1	NAC	MP Callait-Cardinal
CM PMC-NAC 3	Pathologie Médicale du furet	CM	1	NAC	MP Callait-Cardinal
CM PMC-NAC 4	Pathologie Médicale du furet	CM	1	NAC	MP Callait-Cardinal
CM PMC-NAC 5	Pathologie Médicale du lapin et des rongeurs herbivores	CM	1	NAC	M. René-Martellet
CM PMC-NAC 6	Pathologie Médicale du lapin et des rongeurs herbivores	CM	1	NAC	M. René-Martellet
CM PMC-NAC 7	Pathologie Médicale du lapin et des rongeurs herbivores	CM	1	NAC	M. René-Martellet
CM PMC-NAC 7+	Pathologie Médicale du lapin et des rongeurs herbivores	CM	1	NAC	M. René-Martellet
CM PMC-NAC 8	Pathologie Médicale des autres rongeurs de compagnie	CM	1	NAC	Lionel Zenner
CM PMC-NAC 9	Médecine préventive des NAC Mammifères	CM	1	NAC	MP Callait-Cardinal
CM PMC-NAC 10	Particularités de l'imagerie médicale chez les NAC Mammifères	CM	1	Imagerie	Emilie Ségard
CM PMC-NAC 11	Prélèvements et analyses biologiques chez les NAC Mammifères	CM	1	Biochimie	Thierry Buronfosse
CM PMC-NAC 12	Anesthésie et prise en charge de la douleur chez les NAC mammifères	CM	1	Anesthésie	Stéphane Junot
CM PMC-NAC 13	Principales chirurgies des NAC mammifères	CM	1	Chirurgie	Eric Viguer
CM PMC-NAC 14	Traitement des malocclusions et des abcès dentaires chez les petits herbivores	CM	1	NAC	M. René-Martellet
CM PMC-NAC 15	Particularités de l'hospitalisation et du suivi des NAC Mammifères hospitalisés	CM	1	NAC	M. René-Martellet
TP PMC-NAC 3	TP dentisterie lapin	TP	1	NAC	M. René-Martellet
TP PMC-NAC 4	TP dentisterie lapin	TP	1	NAC	M. René-Martellet
TD PMC-NAC 3	Mise en application autour de cas cliniques	TD	1	NAC	M. René-Martellet
TD PMC-NAC 4	Mise en application autour de cas cliniques	TD	1	NAC	M. René-Martellet

Objectifs de la rotation (par promo concernée) :

A4 : Les étudiants A4 découvrent le déroulement d'une consultation de l'accueil du client à la prise en charge de l'animal afin d'être capable en A5 de prendre seuls en charge une consultation. Ils acquièrent les bases de l'examen clinique et de la contention sur les différentes espèces reçues.

A5 : Les étudiants A5 participent activement à la consultation. Ils réalisent eux-mêmes, sous la supervision de l'interne et/ou du consultant, l'examen clinique de l'animal. Ils réfléchissent aux différentes hypothèses et examens complémentaires utiles et les présentent aux encadrants. Ils apprennent ainsi à recueillir les éléments de commémoratifs et anamnèse utiles, à émettre des hypothèses, à les hiérarchiser et à proposer les examens complémentaires les plus pertinents. Ils apprennent les bases de la surveillance des NAC hospitalisés.

A6 : Les étudiants A6 aident les A5 dans la réalisation d'actes si nécessaire et dans la réflexion autour des cas. Ils participent activement aux discussions. Ils complètent leur formation en s'impliquant activement dans les actes pour lesquels ils estiment leur formation incomplète.

Rôle attendu des étudiants et évaluation

A4	<p>Rôle attendu :</p> <p>L'étudiant A4 est présent auprès des étudiants A5 lors des différentes étapes de la consultation afin d'en découvrir le déroulement. Il participe à la contention et met en pratique les connaissances acquises les années précédentes sur les bases de l'examen médical des Mammifères. Il est invité à participer aux discussions autour du cas.</p>
A5	<p>Rôle attendu :</p> <p>Quel que soit le champ disciplinaire, l'étudiant de A5 est en charge de l'accueil des propriétaires et de la prise en charge des animaux. Sous la supervision du consultant et de l'interne de la rotation et avec l'aide des A6 s'ils sont présents, il recueille les commémoratifs et l'anamnèse puis réalise un examen clinique complet.</p> <p>A partir des informations apportées par ces différentes étapes et en mobilisant ses connaissances théoriques, l'étudiant doit proposer des hypothèses diagnostiques adaptées ainsi que d'éventuels examens complémentaires et une thérapeutique adaptée.</p> <p>Lorsque l'état de l'animal semble nécessiter une prise en charge immédiate ou que l'étudiant rencontre des difficultés avec le propriétaire ou l'animal, il doit prévenir immédiatement l'interne ou le consultant.</p> <p>Il est en charge du bon déroulement des examens complémentaires (réalisation des prélèvements et leur transport aux laboratoires avec des feuilles de demande complétées, analyse d'urine, examens d'imagerie, surveillance des sédations et des anesthésies, etc.), de l'accompagnement de l'animal pour les éventuels transferts et de la rédaction des ordonnances.</p> <p>Pour les activités de soins, l'étudiant de A5 participe à la préparation du patient sous contrôle d'un interne, ou d'un consultant. Il doit surveiller les animaux au réveil après les soins.</p> <p>L'étudiant doit également s'assurer de la bonne réalisation des tâches administratives (signature des estimations de coût, des accords d'anesthésie, etc.), de la délivrance des médicaments et de l'accompagnement des propriétaires au secrétariat pour règlement. Il rédige dans la journée le compte-rendu de la consultation sur Clovis et s'assure de la bonne tenue du dossier papier.</p> <p>L'étudiant doit participer activement à son apprentissage en clinique : sollicitation des encadrants pour lever des incompréhensions, approfondir ses connaissances ou être encadré pour ré-effectuer un temps de l'examen clinique peu ou non maîtrisé, consultation en amont du dossier médical de l'animal, suivi du cas auprès du clinicien en charge ou sur Clovis lorsque l'animal est hospitalisé ou lorsque les résultats des examens complémentaires sont différés, observation des examens d'imagerie, apprentissage théorique complémentaire en consultant la documentation scientifique.</p> <p>Pendant le temps où l'étudiant n'a pas la responsabilité directe de cas clinique ou de soins, il complète également ses connaissances et sa compréhension de l'exercice clinique en assistant en fonction des besoins, aux différentes activités de la rotation clinique.</p>

Méthode d'évaluation :

L'étudiant sera évalué sur :

- son savoir-être (ponctualité, respect du bien-être animal, respect des clients, du personnel de l'hôpital, du matériel, suivis des règles d'hygiène et de biosécurité). Une attention particulière est portée au comportement éthique et professionnel (implication, motivation, sens des responsabilités, organisation du temps et du travail, intégration dans l'équipe médicale)
- ses connaissances générales et l'application des connaissances fondamentales : connaissances théoriques et aptitude à les mobiliser en situation clinique, démarche clinique et raisonnement médical pour les animaux de compagnie et pour les nouveaux animaux de compagnie. Les cours des années précédentes doivent donc être maîtrisés et revus au besoin en amont.
- ses compétences techniques. Une attention particulière est portée à la réalisation de l'examen clinique et des soins courants dont ceux de dentisterie
- la qualité de sa présentation des cas à l'oral et à l'écrit (rédaction des comptes-rendus), la tenue des dossiers, ses capacités de communications avec les clients et avec l'équipe de consultants de pratique générale, de dentisterie et de médecine et de chirurgie des NAC
- La restitution le vendredi d'un travail personnel sur une thématique NAC donc le sujet sera transmis par les encadrants en début de semaine

A6**Rôle attendu :**

L'étudiant A6 est présent auprès des étudiants A5 lors des différentes étapes de la consultation et de la réalisation de soins afin de l'aider dans son apprentissage et dans la réalisation des différents actes. Pour les NAC, il participe avec l'étudiant A5 à la présentation du cas, la hiérarchisation des hypothèses, la réalisation des examens complémentaires et la surveillance des animaux au réveil.

Méthode d'évaluation :

L'étudiant sera évalué sur :

- Son savoir être
- Ses connaissances
- Son savoir-faire
- Sa participation actives aux actes et consultations

Atelier	Structure	Matériel pour le modèle	Prix (en €) / unité commandé ou fabriqué	Prix (en €) / modèle
Matériel général		Imprimante 3D VOLUMIC Stream 30 Dual MK2 assistée par un ordinateur Fujitsu® et le logiciel de traçage Simplify3D® (Simplify3D 2013)	4308 € (GEMEA Interactive)	<i>Possédée par VetAgro Sup</i>
		Chambre sous vide	886€ (Création-silicone 2023)	<i>Possédée par VetAgro Sup</i>
Pose de cathéter	Oreille	Filament flexible NINJAFLEX Shore 85A rose	57,60€ / 500g (GEMEA Interactive)	9,2 € (80g)
		Tubulure Versilic® 0,8 X 0,4 X 1,6 mm	24,5€/25m (UGAP (Union des groupements d'achats publics))	0,4€ (40cm)
		Colle pour silicone Sil-Poxy®	1,9€/g (Création-silicone, 2023)	5,7€ (environ 3g)
		Silicone dragon Skin™ FX-Pro™ Ratio 1 pour 1	497€ pour 7,260 kg (Création-silicone, 2023)	1,3€ (20mL)
		Peluche lapin	Don	
		Pelouse synthétique et planche de bois	Récupération	
		Outillage divers (tournevis, perceuse, vis, morceau de bois, corps de seringue, cathéter 16G)	Récupération	Négligeable
	Consommable atelier	Cathéter 24G et 26G, bouchons, seringues, Ruban adhésif et cohésif, eau colorée et perfuseur	Récupération ou stocks périmés	Négligeable

Sondage nasogastrique et intubation orotrachéale	Tête	PETG Ultra Volumic noir	45€/kg (GEMEA Interactive)	45€ (1kg au total)
		Tube Versilic® 1,5X3mm	22,55€/ 25m (UGAP (Union des groupements d'achats publics))	1€ (110cm)
		Plastiline Chavant NSP Soft	21€/kg (Creation-silicone 2023)	Récupération (réutilisable)
		Silicone dragon Skin™ FX-Pro™ : Ratio 1 pour 1	497€ pour 7,260 kg (Creation-silicone 2023)	12,3€ (180mL)
		Silc Pig® couleur peau	52,74€ pack de 9 pigments (Creation-silicone 2023)	Négligeable
		Fermeture éclair 20cm et bande Velcro®	Auchan	7€
		Alginate réutilisable alimentaire	89€/5 kg (Moulage & composite 2023)	Récupération (réutilisable)
		Peluche de lapin	Occasion (Vinted)	2€
	Larynx	PETG Ultra Volumic noir	45€/kg (GEMEA Interactive)	2,25€ (50g)
		Résine de coulée GTS pro Soloplast®	28€/kg (ManoMano)	1€ (30 mL)
		Silicone Ecoflex™ 00-30 : Ratio 1 pour 1	421€ pour 7,260 kg (Creation-silicone 2023)	0,58€ (10 mL)
		Silicone dragon Skin™ FX-Pro™ : Ratio 1 pour 1	497€ pour 7,260 kg (Creation-silicone 2023)	0,34€ (5mL)
		Silc Pig® couleur rouge et peau	17,5€ pack de 9 pigments (Creation-silicone 2023)	Négligeable

	Langue	Alginate réutilisable alimentaire	89€/5 kg (Moulage & composite 2023)	Récupération (réutilisable)
		Plastiline Chavant NSP Soft	21€/kg (Creation-silicone 2023)	Récupération (réutilisable)
		Silicone Ecoflex™ 00-30 : Ratio 1 pour 1	421€ pour 7,260 kg (Creation-silicone 2023)	0,29€ (5 mL)
		Colle pour silicone Sil-Poxy®	1,9€/g (Creation-silicone 2023)	5,7€ (environ 3g)
	Côtes	PETG Ultra Volumic noir	45€/kg (GEMEA Interactive)	4,5€ (100g)
		Fils semi-rigides	Récupération	
		Ruban adhésif	Récupération	
		Impression schéma et plastification	Négligeable	
	Pelouse synthétique et planche de bois		Récupération	
	Outillage divers (récipients en plastique de différentes tailles pour les moulages, corps de seringue de tailles variables, fils divers pour tenir les pièces immobiles pendant le séchage, fil et aiguille pour la couture.		Négligeable/Récupération	
	Utilisation atelier	Sonde naso-gastrique 5 Fr	Récupération et réutilisation	
		Sonde endotrachéale 2.0	3,67€ (Alcyon - Centrale d'achat vétérinaire)	
		Guide sonde	Récupération	
		Endoscope Ambu® aView™ et aScope™	Présent en salle de simulation	
		Compresse, ruban adhésif et lubrifiant	Négligeable	
Prix total des simulateurs			103 euros	

Fiche méthodologique :
Pose d'un cathéter veineux au niveau de la veine auriculaire caudale d'un lapin
Guillaume KUHN – Magalie RENE-MARTELLET
Roland ROUME – Diana MARDINI

Justification du poste de travail

La pose de cathéter à la veine auriculaire d'un lapin est une technique indispensable pour l'administration de médicaments et la mise en place d'une fluidothérapie intraveineuse particulièrement dans un contexte de soins intensifs.

Objectif d'apprentissage

Être capable de poser un cathéter intraveineux à l'oreille et d'assurer sa maintenance pendant une hospitalisation d'un lapin.

Prérequis

- Réalisation de l'atelier de pose de cathéter sur la veine céphalique d'un carnivore domestique.
- Réalisation de l'atelier d'asepsie chirurgicale (« scrub »)
- Réalisation d'une contention appropriée du lapin avec une serviette (QR Code 1 et cours)
- Scanner le QR Code 2 renvoyant vers un lien YouTube pour la pose de cathéter



1



2

Anatomie

Si dessous, l'oreille d'un lapin de race néo-zélandais reproduite en silicone.

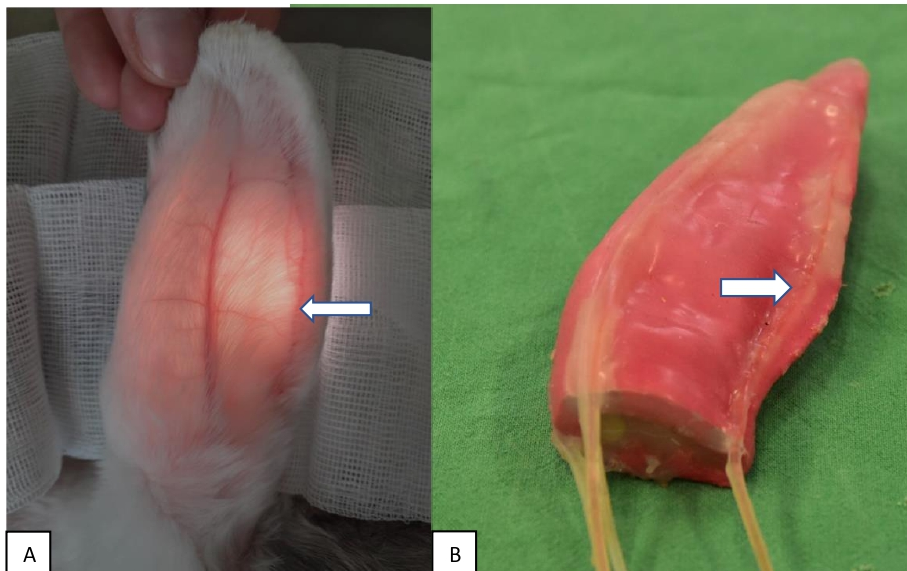


Figure 1 : Localisation de la veine auriculaire latérale du lapin : A) Sur lapin hospitalisé ; B) Sur le simulateur. La veine auriculaire latérale de l'oreille est mise en évidence par la flèche blanche (Guillaume KUHN).



Mise en place d'un cathéter intra-veineux :

1) Préparation du circuit :

Pour mettre en marche l'atelier, vérifier la mise en place du circuit à partir du simulateur « Bugs » (figure 2) :

- Brancher le perfuseur relié à une poche de faux sang sur l'entrée du circuit « E1 »
- Brancher une seringue de 10 mL à la sortie correspondante « S1 »
- Ouvrir le perfuseur et aspirer le liquide avec la seringue pour que la tubulure se remplisse de liquide. Si vous constatez la présence de fuites, prévenez le responsable de la salle de simulation.
- Fermer de moitié le perfuseur de sorte à limiter le débit.

Votre circuit est maintenant prêt !




Figure 2 : Branchement du simulateur pour la circulation du faux sang. La flèche blanche représente la zone de cathétérisation de la veine auriculaire latérale, la flèche orange représente le sens de circulation du « sang » (Guillaume KUHN).

2) Matériel :

Pour réaliser cet atelier vous aurez besoin (Figure 3) :

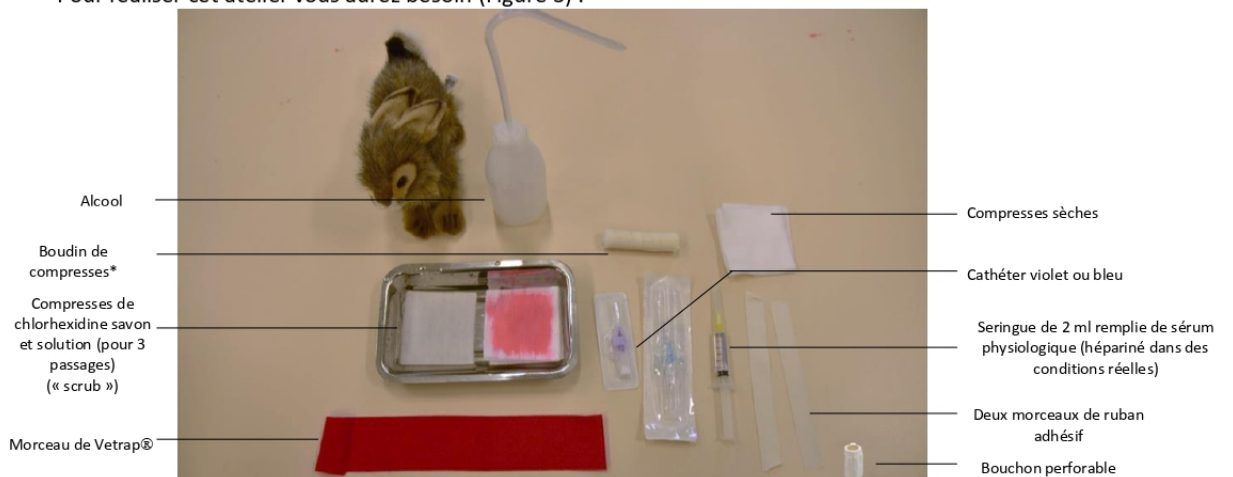


Figure 3 : Matériel nécessaire à la pose de cathéter (source : Guillaume KUHN)



*Préparation de compresses « en boudin » :

- Prendre environ trois compresses et les enrouler ensemble en les serrant le plus possible pour avoir une rigidité suffisante
- Utiliser du ruban adhésif pour attacher les compresses et former le « boudin »

3) Méthode

En conditions réelles, il est important de sécuriser le lapin en effectuant une **contention dans une serviette** afin d'éviter tout mouvement. Il faut également se faire aider **d'un assistant** afin d'effectuer la **contention et la compression** de la base de l'oreille (non nécessaire sur le simulateur). Nous devons réaliser ce geste avec les **mains propres** ou avec des gants stériles si le patient présente une immunodépression.

Il est possible de réaliser ce geste technique sur lapin vigile à condition qu'il soit coopératif. Si ce n'est pas le cas, la réalisation d'une sédation légère est à considérer en prenant en compte les risques associés en fonction des l'état et des antécédents de l'animal.

1. Remplir le bouchon obturateur perforable et le cathéter pour éliminer les bulles d'air (figure 4),




Figure 4 : Remplissage des consommables pour éliminer les bulles d'air (Guillaume KUHN).

2. Repérer la zone d'insertion du cathéter et désinfecter la zone avec trois passages successifs à la chlorhexidine. Une tonte préalable de la zone est nécessaire en pratique (non réalisable sur le simulateur) (figure 5a),
3. Faire comprimer la base de l'oreille par un(e) assistant(e) et tenir l'extrémité de l'oreille avec sa main non directrice (figure 5b)

La compression n'est pas obligatoire sur le simulateur.

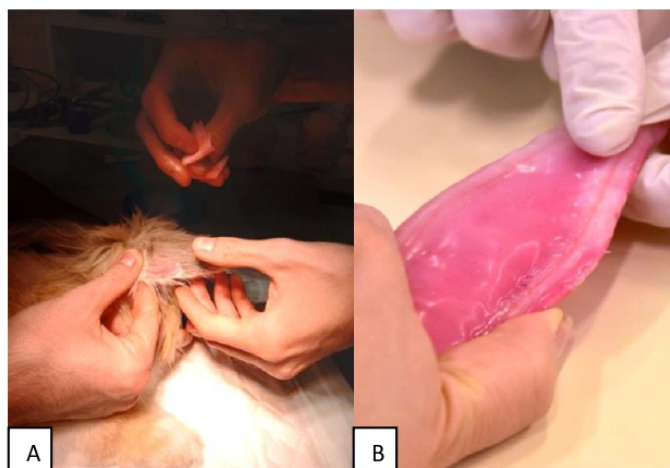


Figure 5 : Identification de la zone de pose du cathéter, compression de la veine et désinfection (Guillaume KUHN & Dr Graham ZOLLER) : A) Animal ; B) Simulateur

4. Avec la main directrice, cathétériser la veine sur les deux tiers de la longueur du cathéter. La veine étant très superficielle, l'angle doit être parallèle à l'oreille (Figure 6),

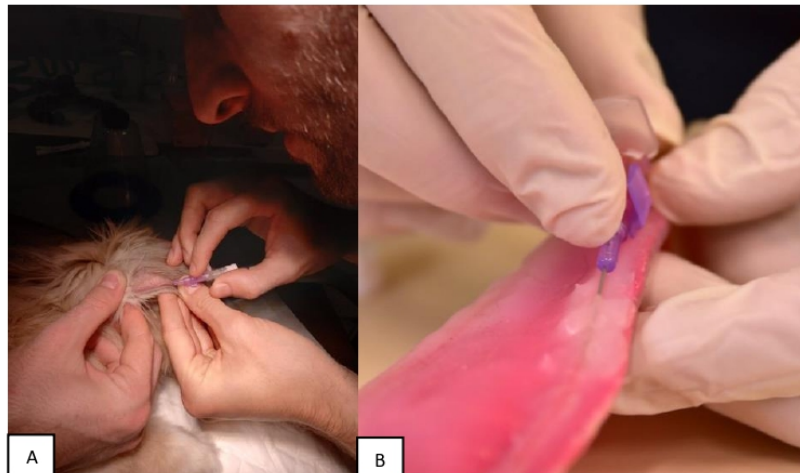


Figure 6 : Cathétérisme de la veine auriculaire latérale (source : Guillaume KUHN & Dr Graham Zoller) : A) Animal ; B) Simulateur. Contrairement aux carnivores domestiques, le sang n'est pas forcément visible dans la chambre du cathéter avec la taille des vaisseaux (notamment chez les lapins de très petite taille).

5. Retirer le mandrin en faisant avancer le cathéter jusqu'au site d'insertion, et brancher le bouchon perforable (figure 7),

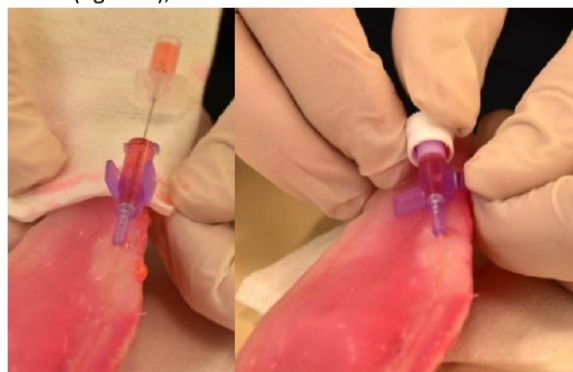


Figure 7 : Retrait du mandrin et mise en place du bouchon (Guillaume KUHN)

6. Introduire les compresses roulées sur la face interne du pavillon de l'oreille et les fixer avec du ruban adhésif comme pour les carnivores domestiques : un premier ruban en commençant par le dessus du cathéter puis un second ruban en commençant par le dessous (figure 8).
Attention à ne pas trop serrer pour ne pas faire d'effet garrot !
7. Vérifier le placement du cathéter en injectant un petit volume de soluté isotonique (NaCl 0,9%) ou hépariné (figure 8F),

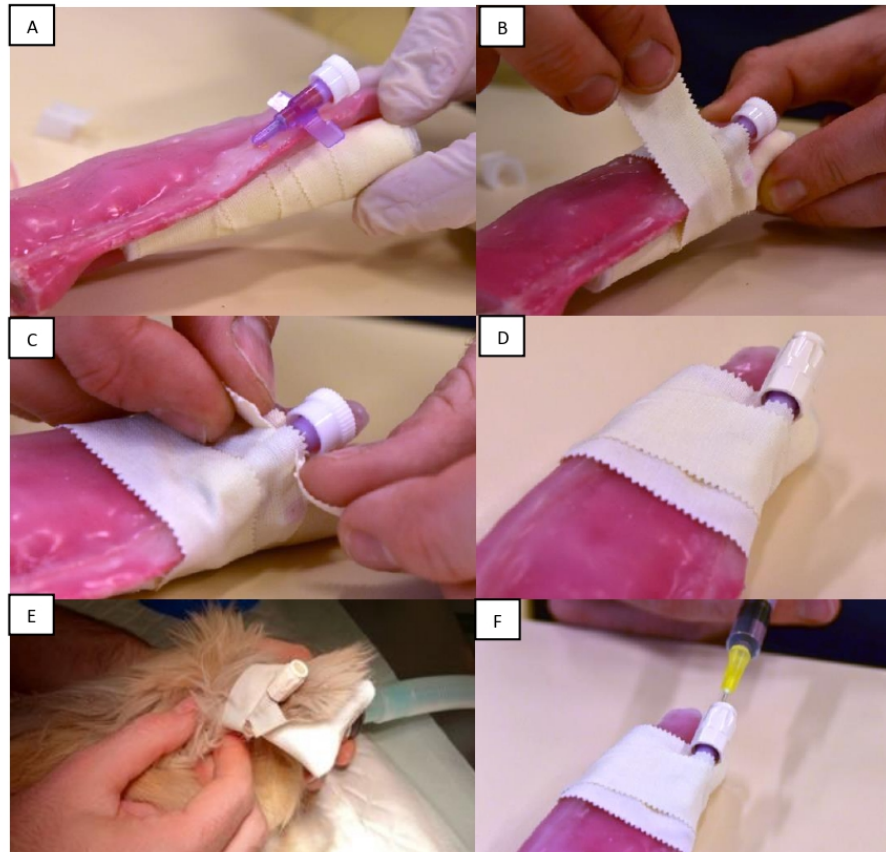


Figure 8 : Fixation et vérification de la mise en place du cathéter (source : Guillaume KUHN & Dr Graham ZOLLER) : A) Mise en place du boudin de compresse ; B) Premier ruban en commençant par le dessus du cathéter ; C) Deuxième ruban en commençant par le dessous ; D) Visualisation finale sur le simulateur ; E) Visualisation finale sur un animal ; F) Injection de sérum physiologique pour vérifier le placement du cathéter

8. Fixer les deux oreilles ensemble avec du Vetrap® sans serrer afin d'éviter les ruptures du cartilage (sauf chez les lapins béliers) (figure 9).

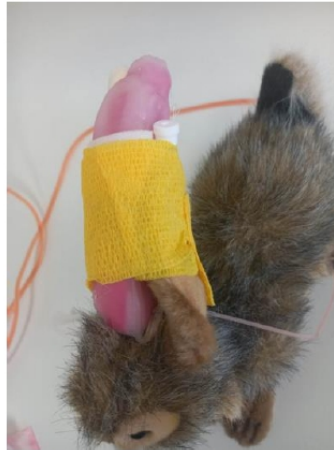

Figure 9 : Fixation des deux oreilles avec du Vetrap® (Guillaume KUHN)

Bravo ! Vous avez correctement réalisé votre placement du cathéter à l'oreille du lapin.

Retrait du cathéter

1) Matériel




Figure 10 : Matériel nécessaire au retrait du cathéter (Guillaume KUHN)



2) Méthode

De la même manière, dans les conditions réelles, nous sécurisons le lapin dans une serviette avec l'aide d'un assistant pour limiter les risques de blessures.

- Imbiber le ruban adhésif de Leukotape® afin de faciliter son retrait (pas indispensable pour le simulateur). *Attention à ne pas en instiller dans les yeux.*
- Retirer le ruban adhésif progressivement (figure 11A),
- Retirer le cathéter en appuyant une compresse sèche sur la zone de cathétérisation pour limiter les saignements (Figure 11B),
- Mettre en place un morceau de Vetrap® en englobant la compresse (Figure 11C).

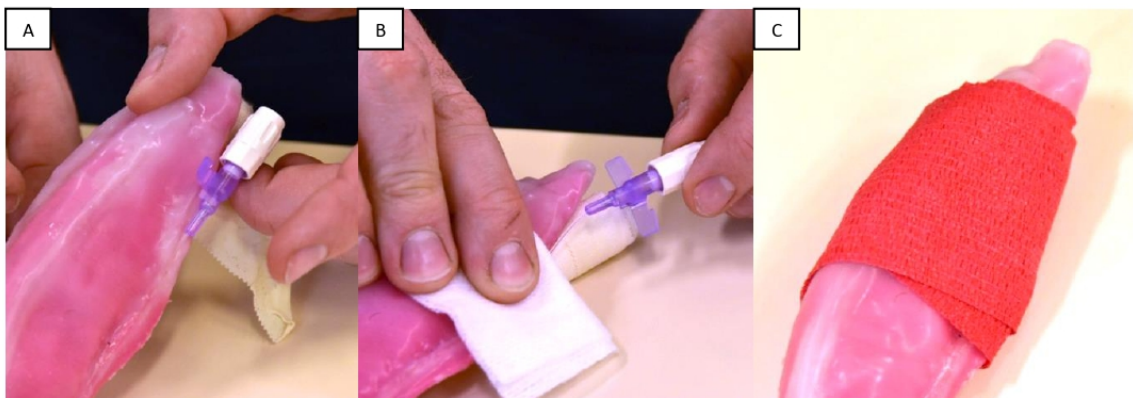


Figure 11 : Retrait du cathéter (Guillaume KUHN) : A) Retrait du ruban adhésif ; B) Retrait du cathéter en apposant une compresse sèche ; C) Mise en place de Vetrap®

Rangement de l'atelier

Pour faciliter le travail des responsables et pour la durabilité de l'atelier, nous vous demandons :

- De jeter le mandrin du cathéter dans la poubelle à objets coupants,
- De mettre à la poubelle les consommables SAUF le boudin de compresse et le Vetrap® qui sont réutilisables pour ce simulateur,
- De **fermer le perfuseur et de vidanger le circuit à l'eau claire** pour éviter la formation de bouchons dans les tubulures. Pour ce faire, brancher une deuxième seringue remplie d'eau à l'entrée « E1 » puis faire circuler l'eau dans la tubulure en la récupérant avec la deuxième seringue de la sortie « S1 ». Retirer les deux seringues en aspirant le reste d'eau dans la tubulure et les remettre en à côté de l'atelier (Figure 12),
- De signaler les fuites ou tout autre problème technique aux responsables.

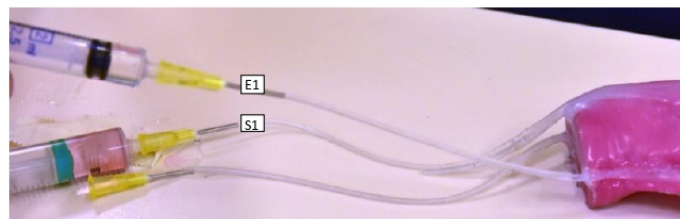


Figure 12 : Vidange du circuit (Guillaume KUHN)

Merci pour votre aide et n'hésitez pas à demander conseil aux encadrants de la salle de simulation ;
Pour plus d'informations sur la réalisation de gestes de soins intensifs, vous pouvez vous référer à la thèse de Guillaume KUHN (3).



VetAgro Sup

Date de version : 24/05/2023
Numéro de version : 1

Médiagraphie:

[1] LABORATOIRE TVM. Vidéo Contention Lapin HD [vidéo]. YouTube. 22 décembre 2016 [consulté le 27 juillet 2023]. Disponible sur : <https://www.youtube.com/watch?v=HRM5Yj4ndlc>

[2] HIGHCROFT EXOTIC VETS. How to place an intravenous catheter in a rabbit [vidéo]. YouTube. 5 juin 2020 [consulté le 10 août 2023]. Disponible sur : <https://www.youtube.com/watch?v=sXsV-PaQKs8>

Bibliographie

[3] KUHN, Guillaume. Conception d'un modèle de simulation à visée pédagogique pour l'apprentissage des gestes de soins intensifs chez le lapin. Thèse d'exercice vétérinaire, Claude Bernard Lyon 1 (Médecine – Pharmacie), 2023.



Fiche méthodologique :
Utilisation d'un endoscope
 Guillaume KUHN – Magalie RENE-MARTELLET
 Roland ROUME – Diana MARDINI

Justification du poste de travail

L'utilisation d'un endoscope nécessite de l'expérience. Elle permet la visualisation des voies digestives, respiratoires et urinaires, la réalisation de prélèvements liquidiens et de biopsies. Elle permet également la réalisation de certains gestes techniques comme l'intubation du lapin.

Objectif d'apprentissage

Être capable de manipuler un endoscope de type Ambu® aView™ avec son embout Ambu® aScope™ 4 Broncho slim 3.8/1.2.

Matériel :

Nous avons besoin de l'écran Ambu® aView™, de l'embout Ambu® aScope™ 4 Broncho slim 3.8/1.2 et de la cible. Vous pouvez brancher le connecteur de l'embout sur l'entrée bleue de l'écran et allumer ce dernier avec le bouton sur le cadre supérieur. Ce dispositif fonctionne sur batterie et un chargeur est disponible sur demande (figure 1).

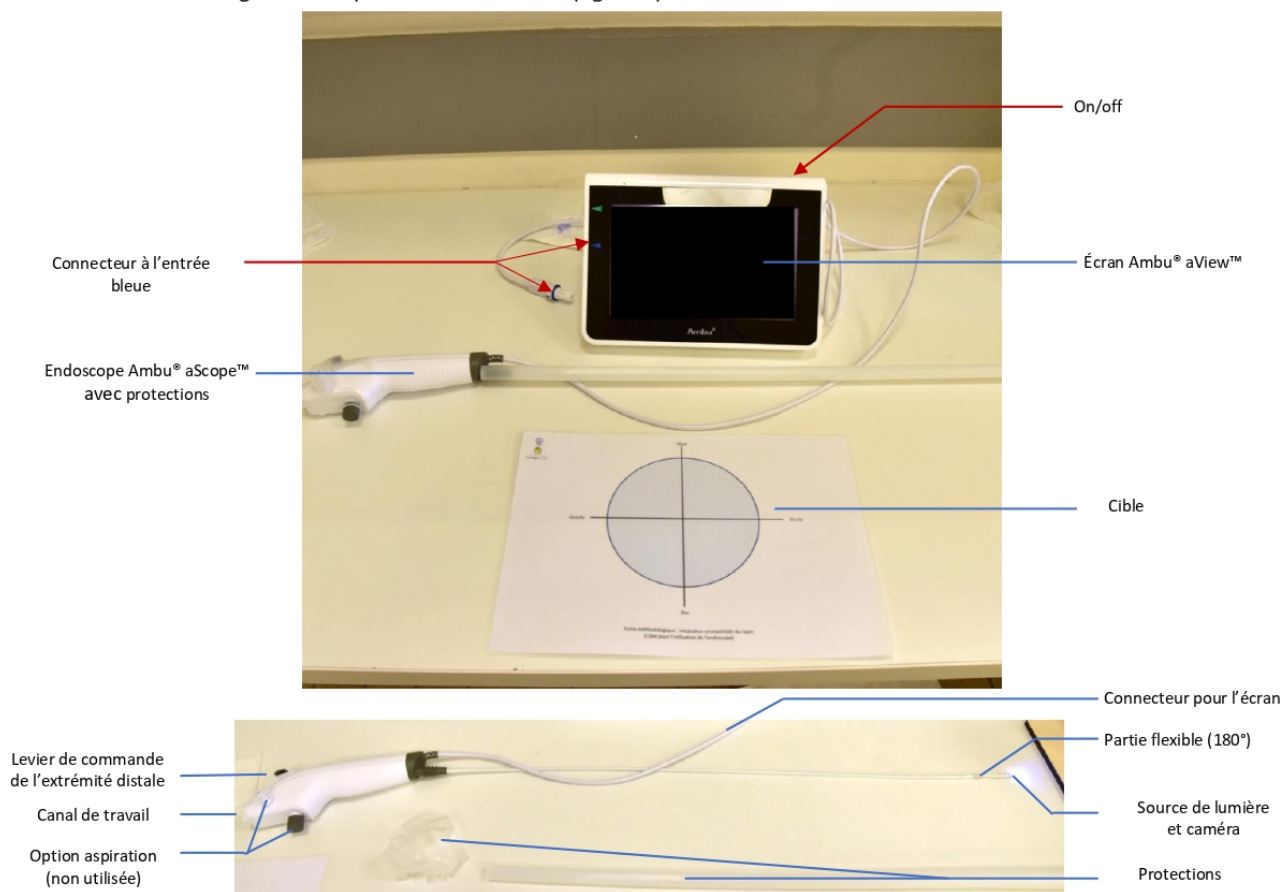


Figure 1 : Descriptif du matériel utilisé (Guillaume KUHN)

- 1) Tenir l'endoscope comme un pistolet avec le pouce sur le levier de commande avec votre main non directrice. Ce levier permet de contrôler l'extrémité distale de l'endoscope dans deux directions (haut/bas). Votre main directrice se concentre sur l'embout flexible (figure 2).



Figure 2 : Prise en main de l'endoscope (Guillaume KUHN)

- 2) Utiliser la cible fournie pour orienter correctement votre endoscope dans l'espace. Manipuler le levier de commande pour observer l'effet sur l'écran (figure 3),

Remarque : Sur des endoscopes plus complexes, il est possible de réaliser des déplacements dans l'espace dans les quatre directions et d'effectuer un réglage de la balance des blancs sur l'image avant la réalisation du geste technique.




Figure 3 : Orientation de l'endoscope dans l'espace avec la cible (Guillaume KUHN)

Rédaction
Guillaume KUHN

Révision

2

Vous pouvez maintenant utiliser l'endoscope dans d'autres ateliers comme l'intubation du lapin.

Rangement de l'atelier

Pour faciliter le travail des responsables et pour la durabilité de l'atelier, nous vous demandons :

- De nettoyer l'endoscope avec une compresse humide pour éliminer les traces de lubrifiant de l'embout flexible
- D'éteindre l'écran et débrancher l'endoscope
- De remettre les protections en plastique et ranger l'endoscope comme vous l'avez trouvé.

Merci pour votre aide et n'hésitez pas à demander conseil aux encadrants de la salle de simulation ;)

Pour aller plus loin

Vous pouvez regarder cette vidéo qui explique brièvement comment utiliser un endoscope plus complexe non disponible en salle de simulation :



Médiagraphie:

THE CACA DOC. ENDOSCOPE : Comment ça marche ? [vidéo]. YouTube. 26 avril 2021 [consulté le 10 août 2023]. Disponible sur : <https://www.youtube.com/watch?v=GBbomDFG3mo>

Bibliographie

KUHN, Guillaume. Conception d'un modèle de simulation à visée pédagogique pour l'apprentissage des gestes de soins intensifs chez le lapin. Thèse d'exercice vétérinaire, Claude Bernard Lyon 1 (Médecine – Pharmacie), 2023.

Fiche méthodologique :
Intubation orotrachéale du lapin
Guillaume KUHN – Magalie RENE-MARTELLET
Diana MARDINI– Roland ROUME

Justification du poste de travail

L'intubation orotrachéale du lapin est une technique indispensable pour l'administration d'oxygène, de gaz anesthésiques, et pour protéger les voies respiratoires de l'animal.

Objectif d'apprentissage

Être capable de réaliser une intubation endotrachéale assistée par endoscopie chez un lapin et de repérer les structures anatomiques importantes du larynx pour la réalisation de cet acte.

Prérequis

- Réalisation de l'atelier utilisation d'un endoscope (Ambu®)
- Réalisation de l'atelier : intubation de carnivore domestique

Les techniques d'intubation orotrachéale sont nombreuses. Parmi les plus utilisées, il existe la technique d'intubation à l'aveugle et la technique d'intubation assistée par endoscopie ou par visualisation directe du larynx à l'aide d'un laryngoscope ou d'un otoscope. Vous pouvez vous référer aux vidéos suivantes pour découvrir ces différentes méthodes :



*Intubation à l'aveugle
(Dr Florent Modesto) ⁽¹⁾*



*Intubation assisté par endoscopie
(Dr Charly Pignon & MedCom) ⁽²⁾*



*Intubation par visualisation directe
(Highcroft Exotic Vets) ⁽³⁾*

Ce simulateur est consacré à l'apprentissage de l'intubation endotrachéale du lapin guidée par endoscopie.

Anatomie et physiologie

L'anatomie particulière de la région oropharyngée chez le lapin rend difficile cet acte technique : Oropharynx étroit et long, langue et incisives larges, faible amplitude de l'articulation temporo-mandibulaire. De plus, il existe un laryngospasme important chez cette espèce. Les structures anatomiques importantes à repérer ont été mises en évidence par une couleur rouge sur le modèle (figure 1).

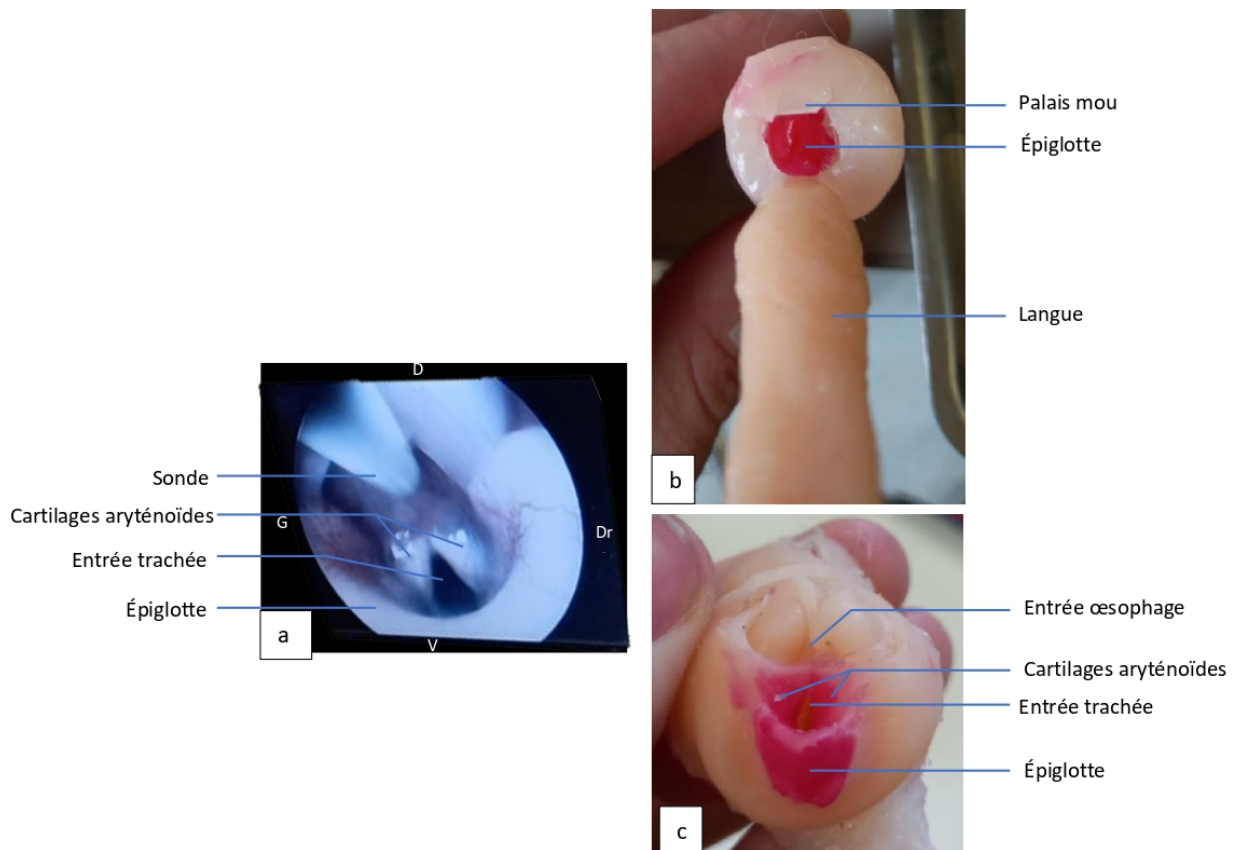


Figure 1 : Anatomie du larynx du lapin à l'endoscopie (a) et sur le simulateur (b) avec le palais mou récliné (c) (D : dorsal ; V : ventral ; Dr : droite ; G : gauche) (Guillaume KUHN & Vetagro Sup)




Figure 2 : Matériel nécessaire à la réalisation d'une intubation orotrachéale (Guillaume KUHN)

Afin de procéder par étapes, un larynx isolé est disponible (figure 3). Il est conseillé de réaliser une première intubation avec ce dispositif. Ce même dispositif est placé dans le simulateur « Bunny » pour l'étape suivante.

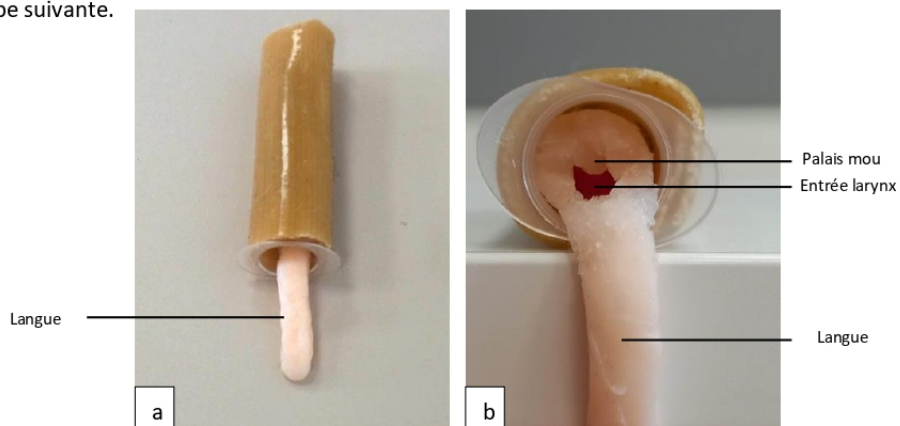


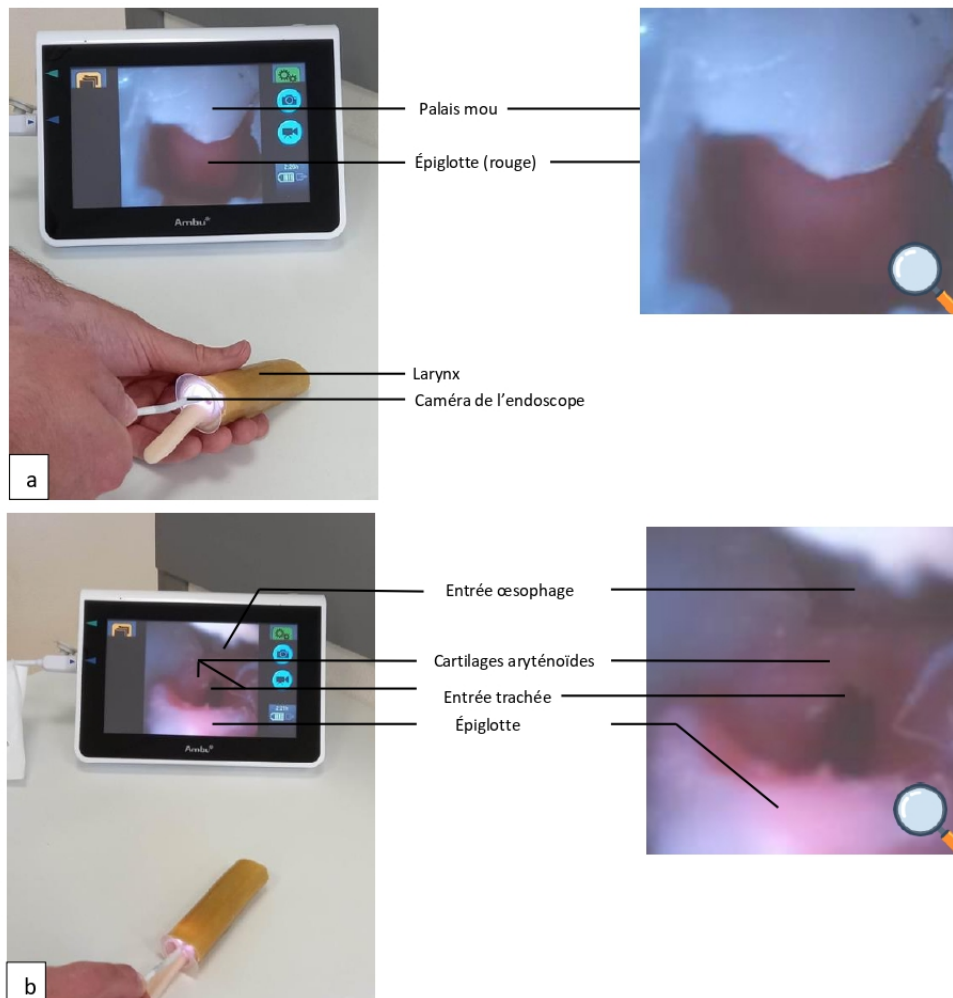
Figure 3 : Larynx isolé de lapin en silicone vue par-dessus (a) et vue de face (b) (Guillaume KUHN)

Vous pouvez brancher l'endoscope, enlever les protections et allumer l'écran.

Entraînement sur larynx isolé

Avant la réalisation de l'intubation sur la peluche, entraînez-vous sur le larynx isolé (Figure 4) :

- Essayez de repérer les structures importantes à l'endoscope. L'ouverture de la trachée est mise en évidence après avoir repoussé le palais mou par visualisation de l'épiglotte et des cartilages aryténoïdes de couleur rouge.
- Insérer la sonde endotrachéale préalablement lubrifiée dans le modèle et observer son passage dans la trachée avec l'endoscope



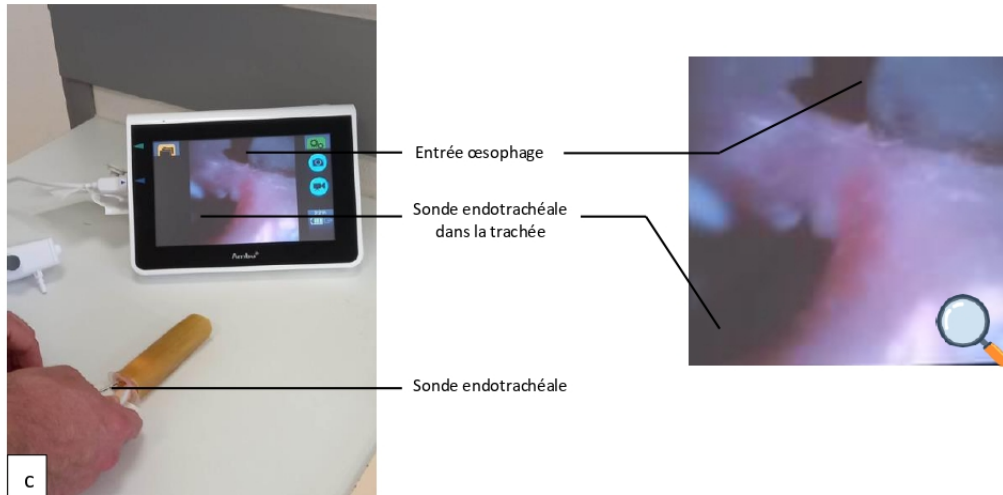


Figure 4 : Intubation orotrachéale dans un larynx isolé (Guillaume KUHN). Ouverture du larynx (a), puis passage du palais mou (b) et enfin passage de la sonde dans la trachée (c).

Intubation sur le modèle de simulation

L'intubation s'effectue sur un lapin préalablement prémédiqué et induit. Une aide est nécessaire pour la contention.

1. Le lapin doit être placé en décubitus sternal avec la tête en hyperextension, la cavité orale ouverte et la langue tirée doucement sur le côté par un assistant. L'assistant peut s'aider d'un lien pour faciliter l'ouverture (figure 5),

Remarque : Un spray d'anesthésique local de type Xylocaïne[®] peut être utilisé à cette étape pour réduire le risque de laryngospasme.

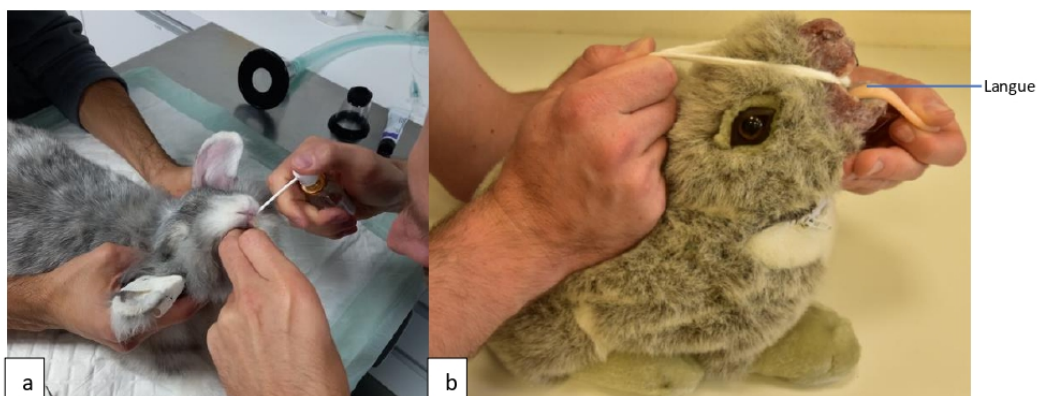


Figure 5 : Contention du lapin avec injection d'anesthésique local (a) et du simulateur (b) (Guillaume KUHN)

2. Lubrifier la sonde : Nous utilisons un lubrifiant et un anesthésiant local de type Tronothane[®] en pratique. Attention à ne pas obstruer la lumière de la sonde avec un excès de lubrifiant,

- Insérer l'endoscope avec votre main directrice dans la bouche du simulateur jusqu'à visionner le larynx (figure 6),

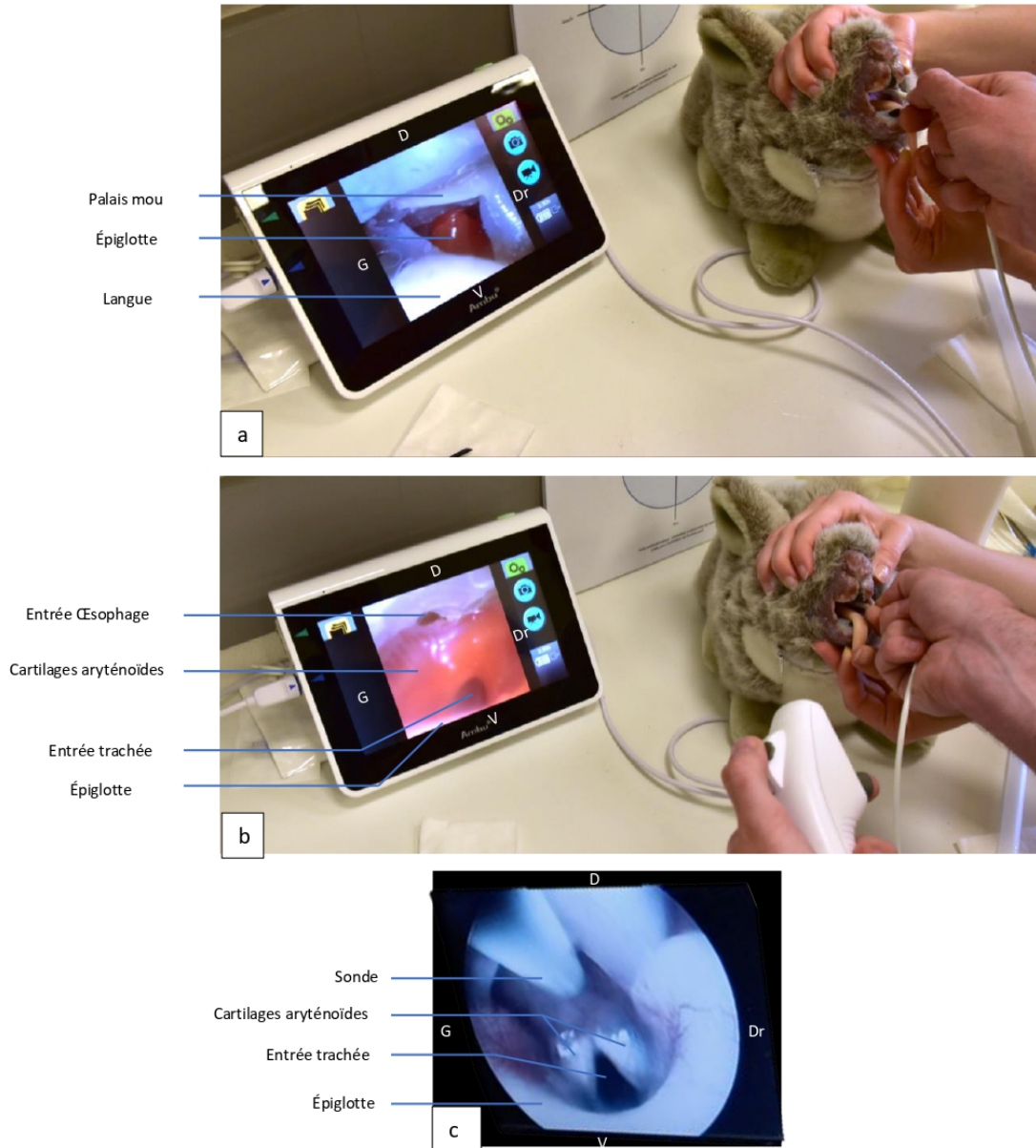


Figure 6 : Insertion de l'endoscope et visualisation de l'oropharynx (a) puis de l'entrée du larynx (b). Comparaison avec l'endoscopie du larynx d'un lapin (c) (D : dorsal ; V : ventral ; Dr : droite ; G : gauche) (Guillaume KUHN)

- À ce stade, vous pouvez poser la commande de l'endoscope en maintenant la sonde flexible de l'endoscope au même endroit. Avec votre main non directrice libre, vous pouvez ainsi

attraper puis insérer la sonde préalablement lubrifiée jusqu'à la visionner sur l'écran (figure 8),

Afin de rendre la sonde plus rigide pour faciliter son passage dans la trachée, il est possible d'utiliser un **guide sonde** (figure 7). Il s'agit dans ce cas d'un fil semi-rigide à insérer dans la sonde sans qu'il dépasse de cette dernière.

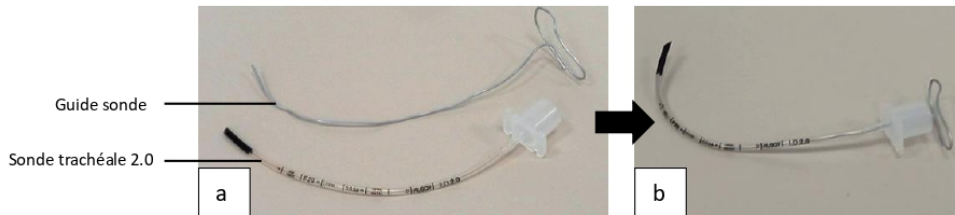

Figure 7 : Insertion du guide sonde dans la sonde endotrachéale : avant (a), après (b) (Guillaume KUHN)

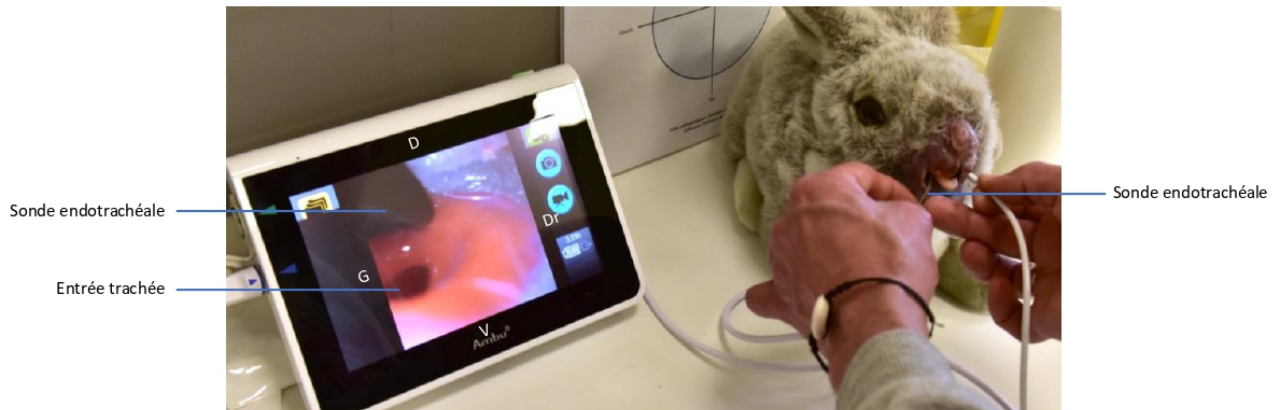

Figure 8 : insertion de la sonde endotrachéale dans le simulateur (D : dorsal ; V : ventral ; Dr : droite ; G : gauche) (Guillaume KUHN)

- Avancer la sonde jusqu'à ce qu'elle entre dans la trachée. Pour éviter le passage dans l'œsophage, il faut s'aider du palais pour orienter la sonde vers le bas (figure 9),

Il s'agit de l'étape la plus délicate. N'hésitez pas à demander de l'aide en encadrants de la salle de simulation.

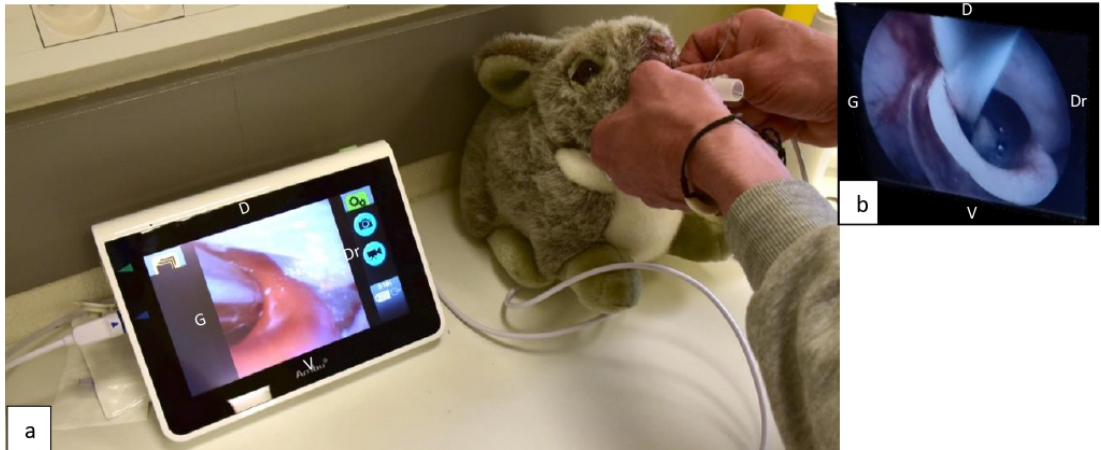

Figure 9 : Insertion de la sonde endotrachéale dans la trachée du simulateur (a). Comparaison avec l'image endoscopique d'un lapin (b) (D : dorsal ; V : ventral ; Dr : droite ; G : gauche) (Guillaume KUHN)

- Vous pouvez ensuite retirer le guide sonde et l'endoscope. En pratique, il faut toujours vérifier le bon placement de la sonde dans les voies respiratoires grâce à la capnographie. Enfin, vous pouvez fixer la sonde avec un lien derrière les oreilles du lapin (figure 10).




Figure 10 : Fixation de la sonde endotrachéale avec un lien (Guillaume KUHN). Faire un nœud sur la sonde en faisant attention à ne pas prendre la langue (a) puis faire un autre nœud à l'arrière des oreilles (b et c).

Vous savez maintenant correctement poser une sonde endotrachéale chez un lapin ! Avec votre cathéter intraveineux et votre intubation, vous avez les bases techniques pour la réalisation d'une bonne anesthésie.

Rangement de l'atelier

Pour faciliter le travail des responsables et pour la durabilité de l'atelier, nous vous demandons :

- De retirer la sonde endotrachéale et de la nettoyer avec une compresse humide,
- De nettoyer, éteindre et ranger l'endoscope avec les protections en plastique,
- De signaler les problèmes techniques éventuellement rencontrés aux encadrants.

Merci pour votre aide et n'hésitez pas à demander conseil aux encadrants de la salle de simulation ;)

Pour plus d'informations sur la réalisation de gestes de soins intensifs, vous pouvez vous référer à la thèse de Guillaume KUHN^[5]

Pour aller plus loin

Il existe également des méthodes d'intubation supra-glottique à l'aide du V-gel[®]. Une présentation est disponible en flashant ce QR code [4] :



Médiagraphie:

[1] FLO THE EXOTIC VET DR MODESTO. Intubation endotrachéale du lapin : pour une anesthésie en toute sécurité ! [vidéo]. Facebook. 4 février 2021 [consulté le 1 juin 2023]. Disponible sur : <https://www.facebook.com/watch/?v=419455099380406>

[2] VÉTO DOCTEUR, MEDCOM et PIGNON CHARLY. *Best Of Vétérinaire - Comment intuber un lapin sous endoscopie ?* [vidéo]. YouTube. 17 mars 2015 [consulté le 1 juin 2023]. Disponible sur : <https://www.youtube.com/watch?v=Z70d6dBfp5E>

[3] HIGHCROFT EXOTIC VETS. How to intubate a rabbit [vidéo]. YouTube. 29 juillet 2021 [consulté le 1 juin 2023]. Disponible sur : https://www.youtube.com/watch?v=EQatiQon_w

[4] DOCSINNOVENT LTD. Rabbit v-gel[®] Advanced - Instructions for use [vidéo]. YouTube. 11 octobre 2021 [consulté le 1 juin 2023]. Disponible sur : <https://www.youtube.com/watch?v=YelzYfi9Gx8>

Bibliographie

[5] KUHN, Guillaume. Conception d'un modèle de simulation à visée pédagogique pour l'apprentissage des gestes de soins intensifs chez le lapin. Thèse d'exercice vétérinaire, Claude Bernard Lyon 1 (Médecine – Pharmacie), 2023.

Fiche méthodologique :
Sondage nasogastrique du lapin
Guillaume KUHN – Magalie RENE-MARTELLET
Diana MARDINI– Roland ROUME

Justification du poste de travail

Le sondage naso-gastrique du lapin est une technique utile pour l'administration de médicaments, d'eau ou de nourriture à la sonde lorsque le gavage par voie orale à la seringue est impossible (douleur/plaies dans la cavité buccale, paralysie, anomalie de la déglutition). Il peut également être utile pour la décompression de l'estomac par aspiration (bulles d'air, liquide) en cas de dilatation aiguë de l'estomac mettant en danger la vie de l'animal. Il est également possible de réaliser une décompression de l'estomac par sondage oro-gastrique avec une sonde de plus grand diamètre (technique non présentée ici).

Le lapin ayant une respiration nasale stricte, la pose de cette sonde peut être responsable de gêne respiratoire. Elle est contre-indiquée en cas d'infections des voies respiratoires supérieures.

Objectif d'apprentissage

Être capable de poser et fixer une sonde naso-gastrique pendant une hospitalisation de lapin.

Prérequis

- Réalisation d'une contention appropriée du lapin avec une serviette (QR Code 1 et cours)
- La pose d'une sonde naso-gastrique est présentée en vidéo sur YouTube. La méthode de placement chez le lapin est presque identique à celle présentée chez le chat (QR Code 2)



Matériel




Figure 1 : Matériel nécessaire à la pose de sonde naso-gastrique (Guillaume KUHN)

Méthode

Il faut d'abord assurer une bonne contention du lapin à l'aide d'une contention dans une serviette. En clinique, un assistant viendra assurer cette contention. La méthode pour la pose de la sonde est ensuite semblable à celle décrite chez les chiens et chats.

1. Mesurer la longueur de la sonde à introduire en suivant le trajet de la trachée entre la narine et la dernière côte (figure 2).
Remarque : sur le simulateur, effectuer cette mesure du côté gauche du lapin où les côtes sont palpables.

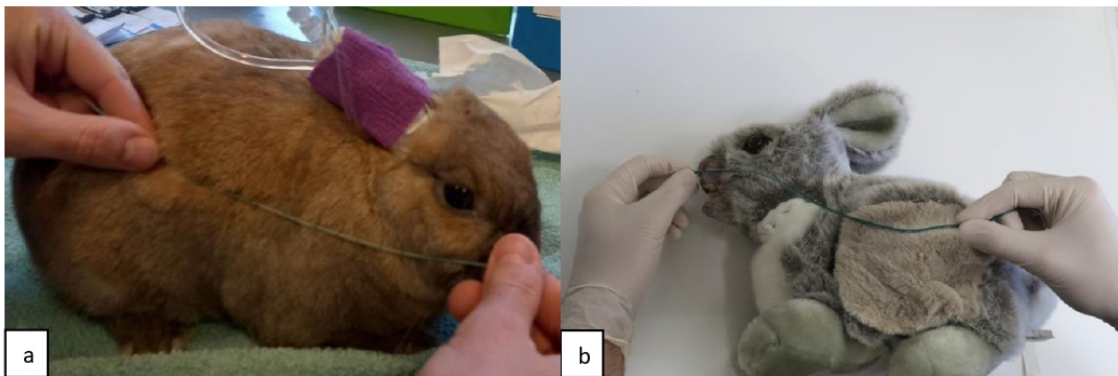


Figure 2 : Mesure de la longueur de la sonde naso-gastrique sur un lapin (a) et sur le modèle de simulation (b) (Guillaume KUHN)

2. Apposer une marque (limite d'introduction de la sonde) grâce à l'utilisation d'un ruban adhésif (figure 3).

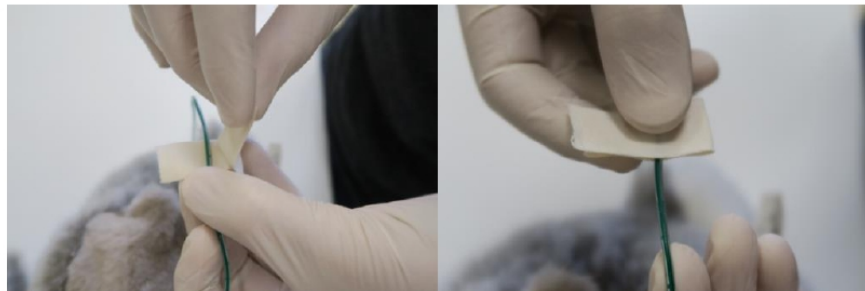

Figure 3 : Apposition de ruban adhésif à la limite estimée d'introduction de la sonde (Guillaume KUHN)

3. Administrer quelques gouttes d'anesthésique local à la seringue dans les narines du lapin trois minutes avant la réalisation du geste technique.

4. Lubrifier l'extrémité de la sonde avec du gel (figure 4).

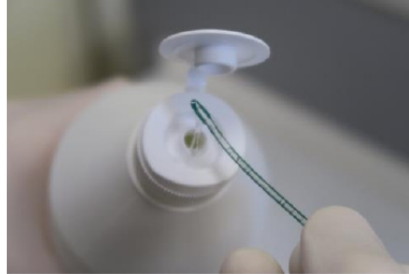

Figure 4 : Lubrification de la sonde (Guillaume KUHN)

5. Placer la tête du lapin en flexion et introduire la sonde dans le vestibule nasal avec une direction légèrement ventrale et médiale jusqu'au repère. Cette étape se réalise sur la **narine droite** du modèle de simulation (figure 5).

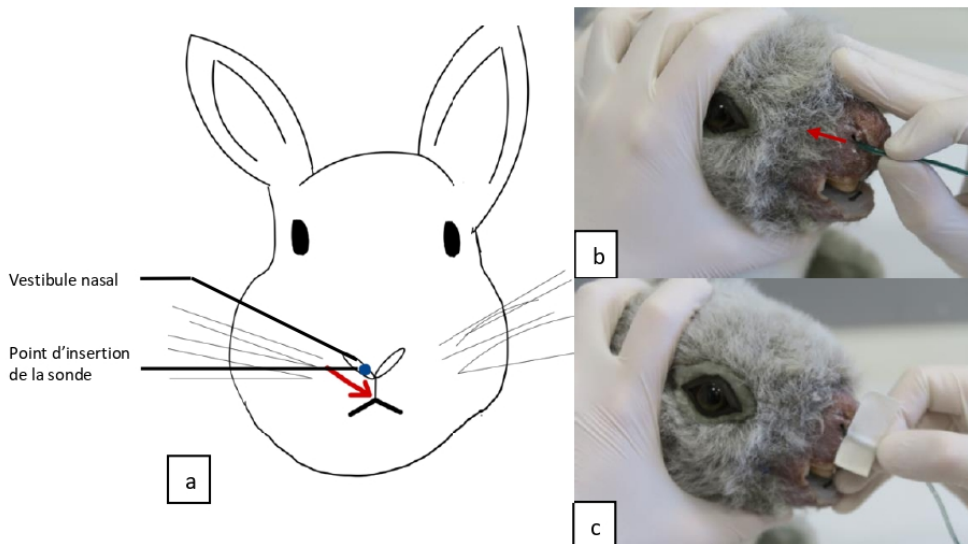


Figure 5 : Insertion de la sonde dans le méat en direction ventrale et médiale (a) et caudale (b) jusqu'au repère (c). Les flèches rouges représentent la direction à suivre pour l'insertion de la sonde (Guillaume KUHN)

En clinique, il est ensuite possible de fixer la sonde avec des points ou des agrafes (cf. video) si cette dernière doit être conservée plusieurs jours pour des administrations orales de médicaments ou du nourrissage.

6. Après fixation (non réalisée ici), une **vérification radiographique** du bon positionnement de la sonde dans l'estomac est indispensable avant l'administration de liquide dans la seringue (Fig. 6c). Avec cet atelier, il est possible de vérifier la bonne mise en place de la sonde en soulevant le volet de tissus à gauche du simulateur (fig. 6a). Si la sonde n'est pas visible, la longueur de la sonde introduite n'est pas assez grande (erreur lors de l'estimation initiale), si la sonde dépasse la marque blanche, cette longueur est trop grande (figure 6b).

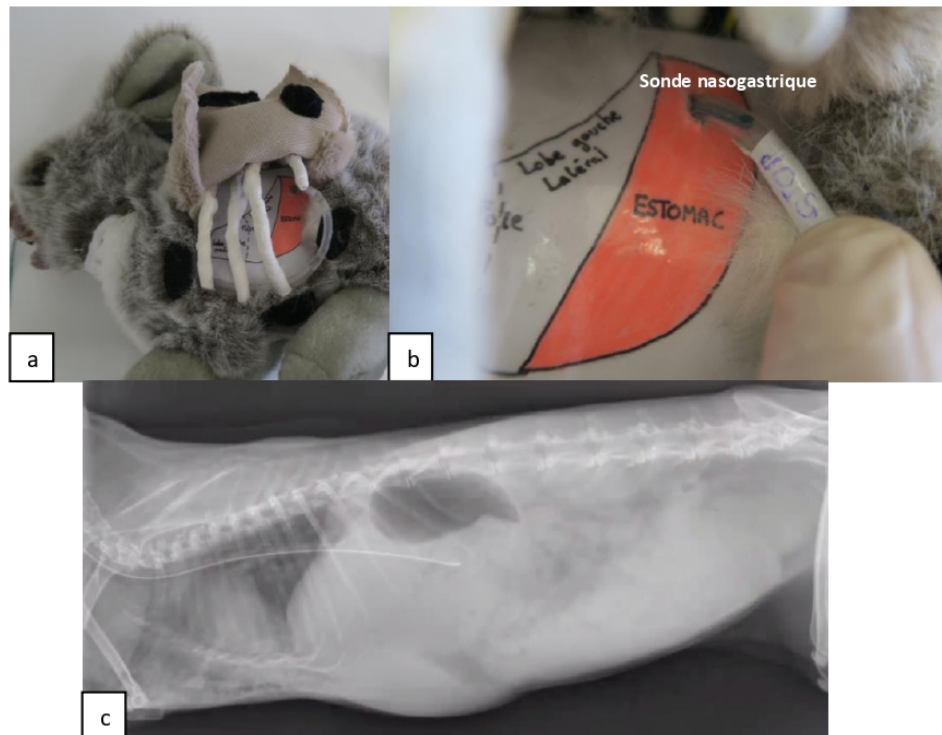


Figure 6 : Ouverture du volet costal du simulateur (a) et visualisation de la sonde dans la tubulure pour savoir si la longueur sélectionnée est correcte (b). Vérification de la sonde par radiographie chez un lapin en stase (c) (Guillaume KUHN et Dr Mélanie Coquelle pour la figure 6C).

Rangement de l'atelier

Pour faciliter le travail des responsables et pour la durabilité de l'atelier, nous vous demandons de :

- Refermer le volet en tissu
- Retirer la sonde et le ruban adhésif de cette dernière,
- Nettoyer la sonde naso-gastrique et la replacer à côté du simulateur.
- De signaler les éventuels problèmes techniques rencontrés aux responsables

Merci pour votre aide et n'hésitez pas à demander conseil aux encadrants de la salle de simulation ;)

Pour plus d'informations sur la réalisation de gestes de soins intensifs, vous pouvez vous référer à la thèse de Guillaume KUHN (3).



Médiagraphie:

[1] LABORATOIRE TVM. Vidéo Contention Lapin HD [vidéo]. YouTube. 22 décembre 2016 [consulté le 27 juillet 2023]. Disponible sur : <https://www.youtube.com/watch?v=HRM5Yj4ndlc>

[2] ICATCARE. A guide to placement of a naso-oesophageal or nasogastric tube in a cat - subtitles [vidéo]. YouTube. 27 juillet 2022 [consulté le 26 juillet 2023]. Disponible sur : <https://www.youtube.com/watch?v=w3K9KWJwsqc>

Bibliographie

[3] KUHN, Guillaume. Conception d'un modèle de simulation à visée pédagogique pour l'apprentissage des gestes de soins intensifs chez le lapin. Thèse d'exercice vétérinaire, Claude Bernard Lyon 1 (Médecine – Pharmacie), 2023.

CONCEPTION D'UN MODÈLE DE SIMULATION À VISÉE PÉDAGOGIQUE POUR L'APPRENTISSAGE DES GESTES DE SOINS INTENSIFS CHEZ LE LAPIN

Auteur

KUHN Guillaume

Résumé

Ce projet avait pour objectifs la réalisation d'un modèle de simulation intégré à l'apprentissage de gestes de soins intensifs chez le lapin.

Notre étude bibliographique ainsi que notre étude de marché dans un établissement public et plusieurs cliniques privées nous ont dévoilé une activité croissante de la médicalisation du lapin avec une considération de plus en plus importante de cette espèce en tant qu'animal de compagnie. Notre formation technique est pourtant limitée par plusieurs facteurs (référentiels, animal dépendant).

Afin de pallier certaines lacunes pratiques, nous avons pris la décision, appuyée par nos réflexions et le sondage de vétérinaires praticiens, de nous concentrer sur trois gestes techniques spécifiques : la pose de cathéter à la veine marginale de l'oreille, la pose de sonde naso-gastrique et l'intubation oro-trachéale. Pour cela, nous avons développé deux mannequins de lapin en utilisant, en grande partie, l'impression 3D à partir d'images scanner. Le premier permettra aux étudiants de s'exercer à l'intubation oro-trachéale guidée par endoscopie et au sondage naso-gastrique, tandis que le second mannequin permettra la pose de cathéter sur la veine marginale de l'oreille. Ces ateliers seront encadrés par des fiches techniques inspirées de la littérature et par un ingénieur expérimenté présent dans la salle de simulation au besoin. Pour compléter ce projet et objectiver l'impact de ces ateliers sur la courbe d'apprentissage à court et long terme, une étude prospective auprès des étudiants et des praticiens vétérinaires serait bénéfique.

Mots-clés

NAC, Lapin, soins intensifs , outils pédagogiques, simulation, cathéter veine auriculaire, intubation oro-trachéale, sondage naso-gastrique

Jury

Président du jury : **Dr PIN Didier**

Directeur de thèse et 1^{er} assesseur : **Dr RENE MARTELLET Magalie**

2^{ème} assesseur : **Dr CHARONDIERE Arnaud**

1^{er} Membre invité : **Dr MARDINI Diana**

2^{ème} Membre invité : **M. ROUME Roland**