



HAL
open science

Comparaison entre la pose d'implant avec et sans lambeau : analyse de la littérature

Alice Bodin

► **To cite this version:**

Alice Bodin. Comparaison entre la pose d'implant avec et sans lambeau : analyse de la littérature. Sciences du Vivant [q-bio]. 2023. dumas-04286446

HAL Id: dumas-04286446

<https://dumas.ccsd.cnrs.fr/dumas-04286446>

Submitted on 15 Nov 2023

HAL is a multi-disciplinary open access archive for the deposit and dissemination of scientific research documents, whether they are published or not. The documents may come from teaching and research institutions in France or abroad, or from public or private research centers.

L'archive ouverte pluridisciplinaire **HAL**, est destinée au dépôt et à la diffusion de documents scientifiques de niveau recherche, publiés ou non, émanant des établissements d'enseignement et de recherche français ou étrangers, des laboratoires publics ou privés.

IMPORTANT : OBLIGATIONS DE LA PERSONNE CONSULTANT CE DOCUMENT

Conformément au *Code de la propriété intellectuelle*, nous rappelons que le document est destiné à un **usage strictement personnel**. Les "analyses et les courtes citations justifiées par le caractère critique, polémique, pédagogique, scientifique ou d'information" sont autorisées sous réserve de mentionner les noms de l'auteur et de la source (article L. 122-4 du *Code de la propriété intellectuelle*). Toute autre représentation ou reproduction intégrale ou partielle, faite sans le consentement de l'auteur ou de ses ayants droit, est illicite.

De ce fait, nous vous rappelons notamment que, **sauf accord explicite** de l'auteur de la thèse ou du mémoire, **vous n'êtes pas autorisé** à rediffuser ce document sous quelque forme que ce soit (impression papier, transfert par voie électronique, ou autre). Tout contrevenant s'expose aux peines prévues par la loi.

NANTES UNIVERSITÉ
UNITÉ DE FORMATION ET DE RECHERCHE D'ODONTOLOGIE

Année 2023

N°

**Comparaison entre la pose d'implant avec et sans lambeau.
Analyse de la littérature.**

THÈSE POUR LE DIPLÔME D'ÉTAT DE
DOCTEUR EN CHIRURGIE DENTAIRE



Présentée et soutenue publiquement par

BODIN Alice

Le 21 septembre 2023 devant le jury ci-dessous

Président : Professeur AMOURIQ Yves
Assesseur : Professeur DENIS Frédéric
Assesseur : Docteur CLOUET Roselyne

Directeur de thèse : Docteur HOORNAERT Alain

 Nantes Université	Présidente Pr. BERNAULT Carine
 Pôle Santé UFR Odontologie	Doyen Pr. SOUEIDAN Assem
	Assesseurs Pr GAUDIN Alexis Pr LE GUEHENNEC Laurent Pr LESCLOUS Philippe

Professeurs des Universités - Praticiens Hospitaliers	
ALLIOT-LICHT Brigitte AMOURIQ Yves CHAUX Anne-Gaëlle GAUDIN Alexis LABOUX Olivier LE GUEHENNEC Laurent	LESCLOUS Philippe LOPEZ Serena PEREZ Fabienne SOUEIDAN Assem WEISS Pierre

Professeur des Universités
BOULER Jean-Michel

Maitre de conférences
VINATIER Claire

Professeur Emérite
GIUMELLI Bernard

Enseignants Associés	
GUIHO Romain (Professeur Associé) LOLAH Aoula (MCU Associé) MAITRE Yoann (MCU Associé)	AMICHIA ALLOH Yomin Cécile (Assistante Associée) IDIRI Katia (Assistante Associée) HASCOET Emilie (Assistante Associée)

Maitres de conférences des Universités - Praticiens Hospitaliers	Chef de Clinique des Universités - Assistant des Hôpitaux
AMADOR DEL VALLE Gilles ARMENGOL Valérie BLERY Pauline BODIC François CLOITRE Alexandra DAJEAN-TRUDAUD Sylvie ENKEL Bénédicte HOORNAERT Alain HOUCHMAND-CUNY Madline JORDANA Fabienne LE BARS Pierre NIVET Marc-Henri PRUD'HOMME Tony RENARD Emmanuelle RENAUDIN Stéphane RETHORE Gildas SERISIER Samuel STRUILLLOU Xavier VERNER Christian	BLEU Oriane CLOUET Roselyne EVRARD Lucas HEMMING Cécile HIBON Charles IBN ATTYA Zakarie LEROY Camille LIEPPE Thibault MORCEL Marion OYALLON Mathilde QUINSAT Victoire Eugenie PREVOT Diane REMAUD Thomas

Praticiens Hospitaliers	
DUPAS Cécile	HYON Isabelle

Par délibération, en date du 6 décembre 1972, le Conseil de la Faculté de Chirurgie Dentaire a arrêté que les opinions émises dans les dissertations qui lui seront présentées doivent être considérées comme propres à leurs auteurs et qu'il n'entend leur donner aucune approbation, ni improbation.

À Monsieur le Professeur Yves AMOURIQ

Professeur des Universités - Praticien Hospitalier

Docteur de l'Université de Nantes, habilité à diriger les recherches

Département de Prothèses

Chef du Service d'Odontologie Restauratrice et Chirurgicale

- NANTES -

Pour m'avoir fait l'honneur d'accepter la présidence de ce jury de thèse,

Pour vos conseils et vos enseignements de qualité au cours de mes études,

Veillez recevoir l'expression de ma sincère reconnaissance et mes remerciements respectueux.

À Monsieur le Docteur Alain HOORNAERT

Maître de Conférences des Universités – Praticien Hospitalier des Centres de Soins
d'Enseignement et de Recherches Dentaires

Docteur de l'Université d'Orsay

Département de Sciences Anatomiques et Physiologiques, Occlusodontiques, Biomatériaux,
Biophysique, Radiologie

Chef du Département d'Implantologie

- NANTES -

Pour m'avoir fait l'honneur de diriger cette thèse,

Pour votre accompagnement au cours de ce travail,

Pour votre sens de la pédagogie et votre patience,

Veillez recevoir l'expression de mon profond respect et de mes sincères remerciements.

À Monsieur le Professeur Frédéric DENIS

Maître de Conférences des Universités – Praticien Hospitalier

Doyen de la faculté d'Odontologie de Tours

Chef de service d'Odontologie

Rédacteur en chef de la revue Santé publique

- TOURS -

Pour m'avoir fait l'honneur de participer à ce jury,

Pour votre accompagnement dans la fin de mon cursus universitaire et le début de ma carrière professionnelle,

Veillez recevoir le témoignage de mon profond respect et de ma sincère reconnaissance.

À Madame le Docteur Roselyne CLOUET

Assistante Hospitalière Universitaire des Centres de Soins d'Enseignement et de Recherche Dentaires

Département de Prothèses

- NANTES -

Pour m'avoir fait l'honneur de participer à ce jury,

Pour votre gentillesse et votre disponibilité tout au long de mon cursus universitaire,

Veillez recevoir le témoignage de ma sincère reconnaissance.

TABLE DES MATIÈRES

INTRODUCTION	10
1. RAPPELS	11
1.1. GENERALITES EN IMPLANTOLOGIE	11
1.1.1. <i>L'implant</i>	12
1.1.2. <i>Le parodonte</i>	14
1.1.2.1. Environnement osseux.....	14
1.1.2.1.1. Composition	14
1.1.2.1.2. Classification osseuse.....	15
1.1.2.1.3. Ostéo-intégration.....	16
1.1.2.2. Environnement fibro-muqueux.....	17
1.1.2.2.1. Attache épithélio-conjonctive.....	17
1.1.2.2.2. Vascularisation	18
1.1.2.2.3. Complications.....	18
1.2. TECHNIQUE CHIRURGICALE CONVENTIONNELLE, AVEC LAMBEAU	20
1.2.1. <i>Le protocole chirurgical</i>	21
1.2.2. <i>Le lambeau</i>	24
1.2.2.1. Lambeau triangulaire	24
1.2.2.2. Lambeau trapézoïdal	25
1.2.2.3. Lambeau de préservation papillaire.....	25
1.3. TECHNIQUE CHIRURGICALE SANS LAMBEAU, LE « FLAPLESS »	26
1.3.1. <i>Le guide chirurgical</i>	27
1.3.1.1. Fonction de la surface d'appui	28
1.3.1.2. Fonction du système de guidage	29
1.3.2. <i>Le protocole chirurgical</i>	29
1.3.2.1. Technique de poinçonnage des tissus mous	30
1.3.2.2. Technique de mini-incision	30
1.3.2.3. Technique de préparation directe lors de l'ostéotomie	31

2. ANALYSE DE LA LITTÉRATURE	32
2.1. BIBLIOGRAPHIE	32
2.1.1. <i>Les mots clés</i>	32
2.1.2. <i>Les critères d'inclusion et d'exclusion</i>	32
2.1.3. <i>Flow chart</i>	33
2.2. ANALYSE DESCRIPTIVE	34
3. COMPARAISON DES DEUX TECHNIQUES CHIRURGICALES DE POSE D'IMPLANT : AVEC ET SANS LAMBEAU	37
3.1. AVANTAGES	37
3.1.1. <i>Chirurgie avec lambeau</i>	37
3.1.2. <i>Chirurgie sans lambeau</i>	37
3.2. LIMITES	39
3.2.1. <i>Chirurgie avec lambeau</i>	39
3.2.2. <i>Chirurgie sans lambeau</i>	39
3.3. RESULTATS CLINIQUES.....	41
3.3.1. <i>Le taux de survie</i>	41
3.3.2. <i>Le taux de succès et le taux d'échec</i>	42
3.3.3. <i>L'os marginal</i>	43
3.3.4. <i>La gencive kératinisée</i>	45
3.3.5. <i>L'inflammation et l'œdème</i>	46
3.3.6. <i>La douleur</i>	47
3.3.7. <i>L'esthétique des tissus mous</i>	48
3.3.8. <i>L'indice de plaque et l'indice gingival</i>	49
3.3.9. <i>L'indice de saignement</i>	51
3.3.10. <i>La profondeur de sondage</i>	52
3.3.11. <i>Les prescriptions</i>	53
3.3.12. <i>Les complications</i>	54
3.3.13. <i>Conclusion</i>	55
CONCLUSION.....	56
ANNEXES.....	57
BIBLIOGRAPHIE	69

INTRODUCTION

L'implantologie dentaire doit son invention au Dr Per Ingvar Brånemark, un chirurgien suédois. Dans les années 1950, il découvre la biocompatibilité du titane avec le corps humain. Ses premiers travaux consistent à réhabiliter des personnes complètement édentées. C'est seulement vers les années 1980 qu'il présente ses résultats et que l'implantologie dentaire commence à être exploitée par les chirurgiens-dentistes.

Les restaurations implanto-portées font parties aujourd'hui des solutions majeures afin de corriger un édentement. C'est une discipline qui prend de l'ampleur au fur et à mesure des années grâce à son très bon pronostic et des résultats prédictibles. La qualité de vie des patients est améliorée au moyen d'une prothèse fixe implanto-portée. C'est un traitement fiable au niveau esthétique et fonctionnel. Cependant, le résultat esthétique et fonctionnel de la prothèse sus-jacent à l'implant dentaire est aussi dépendant de la chirurgie de pose d'implant.

Le protocole original proposé par Brånemark consiste à élever un lambeau grâce à des incisions pour limiter les risques d'infections. Cependant, les notions de résorptions osseuses et de coupure de la vascularisation osseuse commencent à émerger. Cela amène le Dr Ledermann en 1970 à évoqué la procédure sans lambeau, la méthode dite « flapless ».

En effet, la procédure de Brånemark consiste à élever un lambeau pour visualiser et avoir accès à l'os alvéolaire. Au contraire, la procédure « flapless » se résume à créer un accès chirurgical minimal donnant lieu à une technique peu invasive.

Aujourd'hui, le patient a une visualisation de la dentisterie plutôt dévalorisante avec un caractère anxigène et recherche une prise en charge la plus personnalisée possible. Il a l'ambition d'avoir un résultat optimal avec des répercussions quasi nulles. La technique « flapless » essaie de palier à cela et se distingue de plus en plus. Elle devient une des alternatives à la technique originale de Brånemark.

L'objectif de cette thèse est de comparer, à travers des résultats publiés, les deux techniques chirurgicales de pose d'implant : avec et sans lambeau. Dans une première partie, il y a les rappels fondamentaux de l'implantologie ainsi que le détail de chacune de ces procédures. Puis, une analyse d'articles est réalisée afin de comparer ces deux pratiques suivant différents paramètres.

1. Rappels

1.1. Généralités en implantologie

Un implant dentaire est une racine artificielle destinée à remplacer une ou plusieurs dents manquantes. Il est destiné à créer un ancrage stable, résistant, efficace, durable et non iatrogène. (1) Ce dispositif médical est positionné dans l'os alvéolaire du maxillaire ou de la mandibule.

Lors d'un édentement unitaire ou plural, il y a trois possibilités thérapeutiques pour remplacer la ou les dents absentes. Il est proposé au patient une solution de prothèse adjointe, prothèse conjointe ou une solution implantaire (2).

En fonction de la situation clinique et du type d'édentement, la réhabilitation implanto-portée diffère : (3)

- **Édentement unitaire** : prothèse fixe scellée ou transvissée. La couronne supra-implantaire transvissée est généralement préférée pour sa maintenance aisée et le respect du parodonte (4).
- **Édentement partiel** : prothèse fixe scellée ou transvissée.
- **Édentement complet** : prothèse fixe scellée ou transvissée, c'est-à-dire un bridge complet implanto-porté sur 6 ou 8 implants ou une prothèse amovible complète supra-implantaire stabilisée par attachements ou par une barre.

La pose d'implant est un acte chirurgical donc des contre-indications existent :

- **Générales** : immunodépression, troubles de la coagulation, biphosphonates, risque d'endocardite infectieuse, diabète déséquilibré, tabac, âge, troubles psychiatriques, accident vasculaire cérébral dans les 6 mois.
- **Locales** : maladie parodontale, radiothérapie, pathologie de la muqueuse buccale, bruxisme, anatomie.
- **Absolues** : risque d'endocardite infectieuse, irradiation supérieure à 40 Gray sur la zone concernée, tabagisme actif.
- **Relatives** : tabagisme, maladie parodontale, diabète non équilibré, biphosphonates, obstacle anatomique, manque d'os.

A la suite de l'interrogatoire médical du patient et de l'examen clinique, l'analyse pré-implantaire débute afin d'élaborer la planification implantaire et réaliser l'intervention de pose d'implant.

Après une période de cicatrisation plus ou moins longue, l'implant est ostéo-intégré et il est complété par une prothèse supra-implantaire (fixe ou amovible). Ainsi, le patient partiellement ou complètement édenté récupère ses fonctions masticatoire et phonatoire, un confort satisfaisant et une esthétique compatible avec toute relation sociale (1).

1.1.1. L'implant

L'implant est conçu sous la forme d'une vis fabriquée à partir de matériau métallique biocompatible. Aujourd'hui, le titane pur et ses alliages est le matériau le plus utilisé en implantologie dentaire. Le titane a des propriétés de biocompatibilité et de résistance à la corrosion très intéressantes afin d'apporter une meilleur ostéo-intégration de l'implant, grâce à son état de surface. De plus, la zircone devient un matériau de plus en plus étudié pour pallier aux limites du titane, notamment sur le rendu esthétique à long terme (5).

Il existe deux types d'implants : les implants enfouis (endo-osseux) et les implants non enfouis (juxta-osseux). Ces implants ont des caractéristiques communes et peuvent être divisés en trois parties. (6)

- **Le col de l'implant** : partie supérieure de l'implant. Il réalise la connexion avec le pilier implantaire. Le col a une forme droite ou évasée et étroite ou large. Son état de surface diffère selon si l'implant est enfoui ou non enfoui. S'il est enfoui, l'état de surface est préparé et participe à l'ancrage de l'implant car celui-ci est en contact étroit avec l'os. Il est couramment appelé implant bone level. S'il est non enfoui, c'est-à-dire transmuqueux, l'état de surface est lisse afin de ne pas solliciter la gencive. Néanmoins, lors d'une inflammation gingivale, l'os sous-jacent en contact avec le col implantaire est sujet à une résorption osseuse. Ainsi la conception du col est faite de façon à maintenir un niveau d'os stable en certifiant une élimination de la plaque dentaire. Le col permet in fine de créer un profil d'émergence harmonieux. (7)

Le pilier implantaire est la pièce faisant la jonction entre la prothèse et l'implant. C'est la partie émergente dans la cavité buccale de l'édifice implantaire. La connexion avec le col, interne ou externe, empêche la rotation du pilier dans l'implant.

- **Le corps de l'implant** : partie principale entre le col et l'apex de l'implant, fileté. Il peut avoir différents pas de vis et différentes tailles de spires. Il possède des spires plus ou moins serrées et profondes selon le besoin d'accroche de l'implant. Ces spires assurent la stabilité primaire de l'implant et constituent le lieu de dispersion des forces lors de la mise en fonction pour mieux répartir les contraintes dans l'os. Le corps de l'implant peut être de forme cylindrique, conique ou cylindro-conique selon le site d'implantation, cicatrisé ou non.
- **L'apex de l'implant** : partie inférieure de l'implant. Il peut être plat, arrondi ou pointu, actif ou passif, avec un état de surface plus ou moins travaillé. La forme de l'apex est choisie en fonction de la situation clinique : plutôt un apex arrondi pour le remplacement d'une molaire maxillaire afin d'éviter le sinus maxillaire et pointu pour une incisive latérale par exemple.




Figure 1 : Schéma des différentes parties d'un implant dentaire (implant bone level)

Le diamètre et la longueur de l'implant ont également une importance en fonction de la localisation de celui-ci et des forces qu'il va subir après sa mise en fonction. Le choix du diamètre de l'implant dépend, au-delà des forces soumises sur celui-ci, du volume osseux résiduel et de l'espace prothétique disponible.

C'est l'analyse pré-implantaire (clinique et radiologique) et la planification qui vont guider le choix de l'implant et son positionnement sur l'arcade.

La diversité d'implants permet de garantir une intégration de celui-ci en fonction de la situation clinique et des besoins du patient. L'implant s'adapte au patient, cela assure au mieux sa longévité. Aujourd'hui, il n'existe pas d'implant universel répondant à tous les critères des différentes situations cliniques mais l'hétérogénéité des implants permet de certifier une prise en charge individuelle.

1.1.2. Le parodonte

1.1.2.1. Environnement osseux

Le tissu osseux est un tissu conjonctif spécialisé, de grande résistance et rigidité. Au niveau de la sphère buccale, les os maxillaire et mandibulaire sont les sites recevant l'implant dentaire.

1.1.2.1.1. Composition

L'os se distingue en différentes couches : (8)

- **Os cortical** : il est constitué d'ostéons, c'est-à-dire des lamelles concentriques autour d'un canal de Havers. Les ostéoblastes se trouvent à sa surface. C'est la partie de l'os la plus minéralisée, la plus dense donc plus dure et résistante. Au niveau de l'os maxillaire, la corticale est plutôt fine, tandis qu'elle est épaisse à la mandibule, principalement dans le secteur prémolo-molaire.
- **Os trabéculaire ou spongieux** : il est constitué d'un réseau tridimensionnel de trabécules de tissu osseux. Son réseau lamellaire est très vascularisé. Il donne la souplesse et l'amortissement nécessaire à l'os, c'est un tissu de remplissage.
- **Périoste** : c'est un tissu conjonctif recouvrant la surface de l'os hormis les surfaces articulaires. Sa couche interne contient des cellules mésenchymateuses ostéogènes donnant naissance aux ostéoblastes. Ces cellules permettent l'accroissement en épaisseur de l'os pendant son remaniement. La couche externe du périoste contient des fibres de collagène, lui donnant une certaine résistance. Le périoste est très vascularisé. Cela justifie ses rôles de nutrition, de protection, de remodelage, de croissance et de réparation de l'os.
- **Endoste** : c'est un tissu conjonctif tapissant les parois des cavités vascularisées des os.

Au niveau cellulaire, des cellules osseuses interviennent : (9)

- **Ostéoblaste** : c'est une cellule ostéoformatrice. L'ostéoblaste intervient dans la formation de la matrice organique de l'os et sa minéralisation. Une fois qu'il est enfoui dans la matrice minéralisée, il devient une cellule mature appelée ostéocyte.
- **Ostéoclaste** : il se trouve dans les cavités à la surface de l'os. L'ostéoclaste est un acteur de la résorption osseuse donc prend part à la régulation du remodelage osseux.
- **Ostéocyte** : il joue un rôle dans le renouvellement de la matrice osseuse. Ainsi, l'ostéocyte synthétise les fibres de collagène, régule l'activité des ostéoclastes et la minéralisation.

L'os est également pourvu de composantes minérale et organique. Sa composante minérale, via le phosphate de calcium offre à l'os sa dureté et sa solidité. Quant à la composante organique, elle dispose de fibres de collagène conférant une fonction de souplesse et de flexibilité à l'os. (9)

1.1.2.1.2. Classification osseuse

En implantologie, la qualité et la quantité de l'os est un critère de succès du traitement implantaire. Des classifications existent pour qualifier la densité, la qualité, la quantité et la composition de l'os. Cela permet une meilleure planification et prédictibilité du succès de la pose d'un implant.

La classification de Lekholm et Zarb, datant de 1985, permet de distinguer l'os en fonction de la proportion d'os cortical par rapport à l'os trabéculaire : (10)

- Classe I : os constitué presque exclusivement d'os cortical
- Classe II : os cortical épais entourant un cœur spongieux à trabéculations denses
- Classe III : os cortical fin entourant un cœur spongieux à trabéculations denses
- Classe IV : os cortical fin entourant un os spongieux peu dense

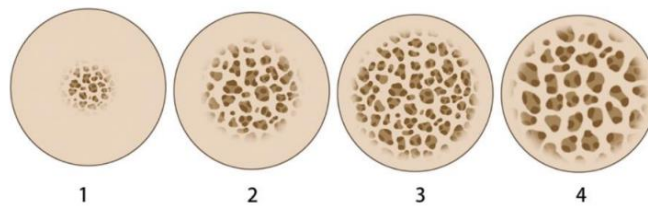


Figure 2 : Classification de Lekholm et Zarb (1985)

La classification de Misch (1988) assigne l'os selon sa qualité en fonction de sa localisation, sa composition et sa densité : (11)

- Type D1 : os cortical dense, situé au niveau de la région symphysaire. Il a une faible vascularisation.
- Type D2 : os cortical dense et os spongieux intermédiaire, situé au niveau du secteur prémolaire maxillaire.
- Type D3 : os cortical poreux et os spongieux de faible densité, situé au niveau du secteur postérieur mandibulaire et du secteur antérieur maxillaire.
- Type D4 : très fine couche d'os cortical et os spongieux de faible densité, situé au niveau de la région postérieure maxillaire.

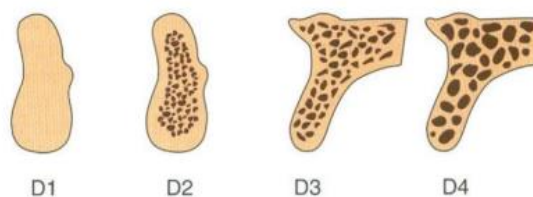


Figure 3 : Classification de Misch (1988)

1.1.2.1.3. Ostéo-intégration

L'os alvéolaire est la partie entourant la racine de la dent. Il est en perpétuel remodelage en fonction des contraintes soumises à la dent. Il dépend directement de celle-ci, donc il né et meurt avec elle.

Lors d'une extraction dentaire, une phase de cicatrisation donc de remodelage osseux a lieu. L'extraction d'une dent se doit d'être le plus atraumatique possible de manière à limiter la résorption osseuse. C'est pourquoi, entre l'extraction d'une dent et la pose d'un implant dentaire, un délai de cicatrisation de trois à quatre mois est nécessaire afin d'obtenir une stabilité osseuse. Cependant, l'implantation peut avoir lieu immédiatement après l'extraction selon des cas cliniques spécifiques et étudiés au préalable.

Le processus d'ostéo-intégration est abordé pour la première fois par Brånemark dans les années 1950. C'est le principe par lequel un implant en titane, via sa couche d'oxyde de titane à sa surface peut fusionner avec l'os sans qu'il y ait d'interface. Selon Brånemark, c'est une jonction anatomique et fonctionnelle directe entre l'os vivant remanié et la surface de l'implant. (10)

L'ostéo-intégration débute à la suite de la pose de l'implant, le jour de l'intervention. L'implant est inséré dans l'os, formant un effet d'ankylose entre les deux. Un nouvel os se forme pour s'ancrer aux spires à la surface de l'implant. L'implant devient immobile et cela assure à long terme la stabilité mécanique et biologique de l'implant.

L'implant doit être, au moment de sa pose, le plus immobile possible afin de créer le processus d'ankylose entre l'os et l'implant. C'est ce qu'on appelle la stabilité primaire.

Au fil du temps, l'os nouvellement formé munit et se minéralise, c'est la phase de stabilité secondaire. Cette phase garantit la stabilité de l'implant à long terme, où il y a une affinité biologique entre l'os et l'implant. L'os est considéré stable et l'implant ostéo-intégré vers quatre à six mois après la pose d'implant. Ainsi, l'implant peut être mis en charge et fonctionnel. La validation d'une ostéo-intégration correcte est constatée par la clinique et la radiographie.

Le succès de l'ostéo-intégration dépend de plusieurs facteurs : (12)

- La qualité osseuse de l'hôte : selon la classification de Lekholm et Zarb
- L'implant : sa forme et son état de surface
- La technique chirurgicale : selon le protocole de forage, la technique chirurgicale et la chronologie implantaire

Albrektsson (1986) avait dicté des critères qualifiant le succès de l'ostéo-intégration : (12)

- Absence de mobilité
- Absence de signe d'infection visible cliniquement et radiologiquement
- Absence de douleur à la percussion
- Perte osseuse verticale inférieure à 0,2 mm après 1 an de mise en fonction

1.1.2.2. Environnement fibro-muqueux

1.1.2.2.1. Attache épithélio-conjonctive

Le tissu péri-dentaire et péri-implantaire est constitué d'un parodonte superficiel et d'un parodonte profond. Le parodonte superficiel contient l'attache épithéliale et l'attache conjonctive, et le parodonte profond correspond à l'os alvéolaire.

L'attache épithéliale est constituée de :

- Épithélium buccal kératinisé
- Épithélium sulculaire kératinisé
- Épithélium jonctionnel : c'est le début de l'attache, il est adhérent à la surface dentaire ou au pilier implantaire.

Ensuite, se trouve l'attache conjonctive, composée de fibres de collagène (fibres de Sharpey). Elle est située entre le sommet de la crête alvéolaire et la partie apicale de l'attache épithéliale, sous l'épithélium de jonction.

Lorsqu'il y a une dent, les fibres de collagène s'insèrent dans le ciment et perpendiculairement à l'os. Dans le cas d'un implant, les fibres de collagène s'insèrent parallèlement à l'axe de celui-ci. Le tissu conjonctif est donc adhérent à la surface de l'implant, au niveau du pilier implantaire seulement.

L'attache épithélio-conjonctive est une barrière biologique qui sépare le milieu intérieur de la cavité buccale afin d'éviter l'entrée de bactéries. Chaque partie de cette attache, c'est-à-dire l'épithélium sulculaire, l'épithélium de jonction et le tissu conjonctif, fait 1 mm de hauteur. Ainsi, la profondeur de sondage autour d'une dent ou d'un implant est d'environ 3 mm, sans état pathologique (13). Cet espace biologique est à conserver après la pose d'un implant car il va assurer la stabilité du support osseux sous-jacent péri-implantaire. Il va être à l'origine des remaniements tissulaires observés lors d'une résorption osseuse.

Le tissu kératinisé comprend la gencive libre et la gencive attachée. La kératinisation offre à l'épithélium une protection aux agressions mécaniques, thermiques et chimiques. C'est pourquoi, une quantité minimale de muqueuse kératinisée est importante pour maintenir une bonne santé péri-implantaire. (14)

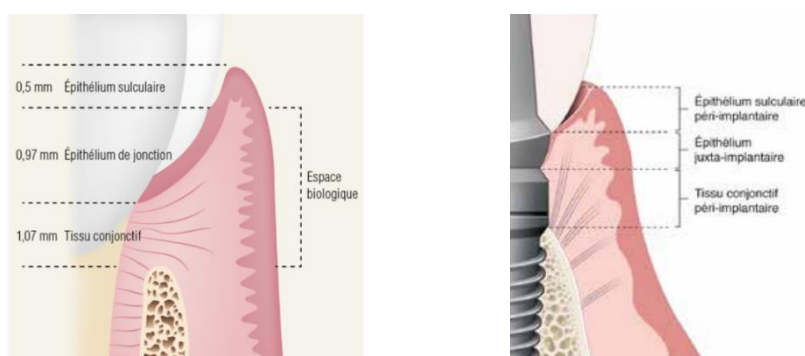


Figure 4 : Schémas de l'attache épithélio-conjonctive péri-dentaire et péri-implantaire

La différence, non négligeable, entre le tissu péri-dentaire et le tissu péri-implantaire est l'absence de ligament parodontal autour de l'implant. Ce ligament parodontal apporte des fonctions sensorielles via la proprioception, nutritionnelles via la vascularisation et une fonction d'adaptation et de réparation à la dent. Ainsi, la dent a une certaine mobilité que l'implant n'a pas car celui-ci est ostéo-intégré.

La muco-intégration est un concept traduisant l'intérêt de l'environnement péri-implantaire au niveau muqueux. Si la composante osseuse assure un ancrage stable à l'implant, la composante transmuqueuse favorise la pérennité de la restauration tout en protégeant l'os sous-jacent. (15)

La muqueuse péri-implantaire doit être respectée au mieux afin de garantir une cicatrisation optimale et d'avoir un retentissement favorable sur l'esthétique et la survie de l'implant (15). La stabilité de la muqueuse est influencée par l'état de surface de l'implant. S'il est non enfoui, son état de surface doit être lisse afin de ne pas léser la muqueuse. De plus, la largeur de muqueuse doit être au minimum supérieur à 2 mm sinon le risque de résorption est augmenté.

1.1.2.2.2. Vascularisation

Le tissu conjonctif assure la vascularisation, le drainage lymphatique et l'innervation du parodonte superficiel. Ainsi, c'est à ce niveau que vont apparaître les processus physiologiques ou pathologiques.

La vascularisation est moins importante au niveau du tissu péri-implantaire car elle est apportée seulement par le périoste de l'os. La dent naturelle a en supplément un apport sanguin grâce au ligament parodontal. Il est donc nécessaire lors du protocole de pose d'implant d'être respectueux vis-à-vis du périoste afin de garder le maximum de vascularisation pour la cicatrisation. Le périoste est la seule source de vascularisation aux alentours de l'implant.

1.1.2.2.3. Complications

La santé péri-implantaire se caractérise par une absence de signe visuel d'inflammation et de saignement au sondage. (16) Le support osseux peut être normal ou réduit mais il ne doit pas y avoir de changement de l'os crestal après avoir obtenu le remodelage et la cicatrisation du tissu osseux.

- ***Mucosite péri-implantaire***

La mucosite est le premier grade d'inflammation péri-implantaire possible. C'est une pathologie réversible. Le diagnostic est fait par la présence d'un saignement au sondage ou d'une suppuration, sans perte osseuse. Elle est liée au manque d'hygiène bucco-dentaire. Grâce à un bon contrôle de plaque, la situation peut s'améliorer sans séquelles. La mucosite, si elle n'est pas traitée, peut être le précurseur d'une péri-implantite. (17)

- ***Péri-implantite***

La péri-implantite est une des complications les plus répandues touchant la muqueuse péri-implantaire. Elle est principalement due à un manque d'hygiène bucco-dentaire, donc d'accumulation de plaque dentaire. A la différence de la mucosite, une perte osseuse est visible. (18)

C'est une maladie infectieuse caractérisée par l'inflammation des tissus péri-implantaires, un saignement, une suppuration et une perte osseuse autour de l'implant. (17) Elle peut être la cause de la perte d'un implant si elle n'est pas traitée.

La parodontite est un des facteurs de risque associé à la péri-implantite. C'est pourquoi dans les cas d'antécédents de maladie parodontale, un suivi et une maintenance sont indispensables.

1.2. Technique chirurgicale conventionnelle, avec lambeau

La procédure de pose d'implant commence par le bilan pré-implantaire avec l'interrogatoire du patient, l'examen clinique et les examens complémentaires afin d'évaluer et de prendre la décision de réaliser une chirurgie implantaire ou non.

L'interrogatoire du patient sert à déterminer les indications et contre-indications de la pose d'un implant et de connaître l'histoire de la maladie en vue de mettre en œuvre le traitement le plus adapté au patient.

L'examen clinique, qu'il soit exo-buccal ou endo-buccal, permet d'analyser le patient sur des points précis. En exo-buccal, il est nécessaire d'analyser l'ouverture buccale, le type de sourire, le soutien labial, la symétrie faciale et la dimension verticale. En endo-buccal, il est essentiel de faire un bilan pluridisciplinaire, c'est-à-dire un bilan dentaire et parodontal, un bilan occlusal et prothétique et d'évaluer l'esthétique. C'est avec cet examen clinique complet qu'il est possible de préciser les circonstances de la pose d'un ou plusieurs implants. (19)

La visualisation prothétique est d'autant plus importante qu'elle va guider l'acte chirurgical de pose d'implant : le type, l'axe, la longueur et le diamètre de l'implant est défini en fonction du projet prothétique.

Les examens complémentaires sont nombreux de manière à ce que la pose de l'implant se fasse le plus précisément possible. L'examen radiographique est primordial, dans un premier temps avec une radiographie panoramique puis avec un examen tridimensionnel, le Cone Beam. Cet examen permet de qualifier le tissu osseux dans son volume et sa quantité puis de visualiser les structures anatomiques avoisinantes pour s'y adapter lors de la chirurgie. Les photographies et les modèles d'études sont des outils supplémentaires permettant d'établir le plan de traitement et de prédéfinir le résultat.

Après analyse et planification implantaire, le patient est informé des solutions thérapeutiques avec leurs avantages et inconvénients puis donne son consentement afin de réaliser le projet implantaire.

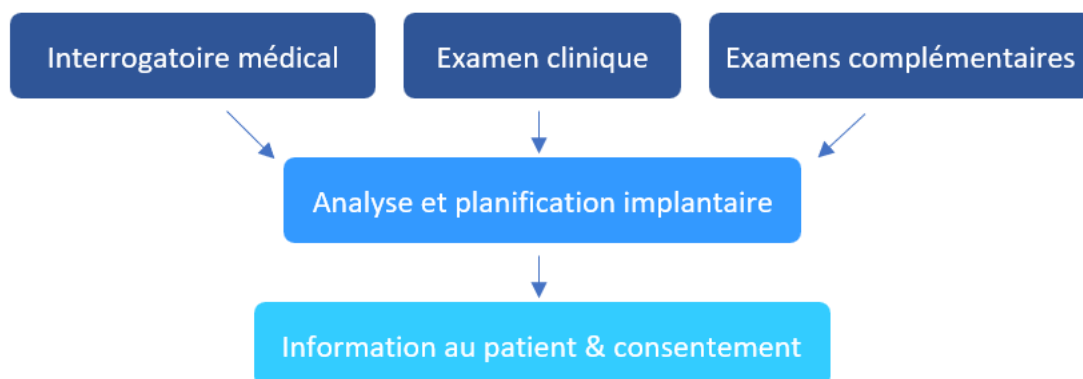


Figure 5 : Schéma du bilan pré-implantaire

La chirurgie implantaire est à l'origine une chirurgie en deux temps, décrite par Brånemark. Elle consiste en une première intervention où l'implant est posé avec sa vis de couverture puis recouvert par le lambeau. Le second temps opératoire arrive après une période d'ostéo-intégration moyenne de 3 mois afin de découvrir l'implant et le mettre en contact avec le milieu buccal. Une vis de cicatrisation remplace la première vis dans le but que la muqueuse cicatrise autour de celle-ci. Ainsi, la cicatrisation osseuse et muqueuse se fait en deux temps. Cette procédure est préférée lorsqu'il est nécessaire d'aménager les tissus mous ou que la stabilité primaire de l'implant est insuffisante.

La chirurgie en un temps opératoire est aujourd'hui pratiquée puisqu'elle n'a pas d'effet avéré sur le pronostic de survie de l'implant. Cette technique est avantageuse pour le confort du patient qui ne subit qu'une intervention chirurgicale. Toutefois, si un aménagement des tissus mous est envisagé, il se réalise pendant la procédure de pose d'implant. (20)

La pose d'implant avec élévation d'un lambeau muco-périosté est la technique conventionnelle. Mise en place par Brånemark en 1970, c'est la pratique enseignée à tous les chirurgiens-dentistes spécialisés en implantologie.

1.2.1. Le protocole chirurgical

○ **Anesthésie**

L'anesthésie a pour but de supprimer de façon réversible toutes les formes de sensibilité. Elle peut être loco-régionale et/ou locale en fonction du site de l'implantation. Il y a trois anesthésiants utilisés en chirurgie dentaire tels que l'articaïne (la plus utilisée en odontologie), la lidocaïne et la mépivacaïne. Les molécules anesthésiques sont complétées par des vasoconstricteurs afin de prolonger le temps d'action et de diminuer le saignement. Le vasoconstricteur le plus fréquent est l'adrénaline, dosée à 1/100 000 ou 1/200 000.

○ **Incision** : horizontale, marginale, de décharge.

Les incisions se font avec un bistouri de manière franche et unique pour être le plus atraumatique possible. La première incision est horizontale au niveau crestal, côté palatin ou lingual afin de laisser le maximum de gencive attachée du côté vestibulaire. Il faut éviter de faire une incision horizontale vestibulaire afin de repositionner le lambeau le plus esthétique possible autour de l'implant. La lame est insérée jusqu'au contact osseux. Pour compléter, les autres incisions sont sulculaires et vestibulaires afin de donner une souplesse et une laxité au lambeau. (20) (21)

○ **Lambeau** : décollement en élévation.

Le lambeau de pleine épaisseur, muco-périosté, permet d'accéder directement au tissu osseux et d'apprécier sa forme et son volume. Ainsi, on obtient une visibilité adéquate pour avoir accès au site implantaire.

- **Préparation du site implantaire :**

Pour recevoir l'implant, il est nécessaire de préparer l'os. Cette préparation, appelée ostéotomie consiste à forer l'os pour laisser place à l'implant. Dans un premier temps, une fraise boule en carbure de tungstène, sur pièce à main, est utilisée pour marquer le point de forage et permettre le passage du foret pilote. Ce foret sert à préfigurer l'axe de l'implant. Ensuite, différents diamètres de forets sont utilisés de façon croissante jusqu'au diamètre de l'implant lui-même. Entre chaque passage de foret, des jauges de parallélisme sont utilisées afin de contrôler l'axe de forage. Puis une fraise profilée est passée pour modeler la partie coronaire de la préparation. La séquence de forage suit les précautions données par le fabricant de l'implant. Dès lors qu'il y a forage, il y a une irrigation du site avec une solution saline physiologique. L'os ne doit pas être en surchauffe, au risque de nécrose osseuse. Un guide chirurgical peut être utilisé pour aider à la précision du forage, établi avec la planification. Le guide chirurgical sera revu plus tard. (20) (22) (23)

- **Taroudage :**

Certains implants sont dits auto-taroudants donc cette étape du protocole chirurgical n'est pas nécessaire. Le taroudage n'est pas systématique et se fait en fonction de la qualité osseuse, dans l'objectif d'acquiescer une stabilité primaire idéale. Il empêche d'avoir une compression excessive de l'os lors de l'insertion de l'implant donc limite la perte osseuse et améliore la guérison s'il n'y a pas de stress de l'implant. (22)

- **Mise en place de l'implant :**

La pose de l'implant doit être aseptique, c'est pourquoi l'implant est dans un double emballage stérile. Celui-ci peut être posé à l'aide d'un contre-angle ou manuellement avec une clé à cliquet. Lors de l'insertion de l'implant, il faut tenir compte du couple d'insertion préconisé par le fabricant. La stabilité primaire de l'implant est optimisée et évaluée via la vérification de la non mobilité de l'implant dans son site. (20)

- **Mise en place de la vis de couverture ou vis de cicatrisation :**

Dans le cas d'une chirurgie en un temps opératoire, une vis de cicatrisation est mise en place, elle émerge dans la cavité buccale. Au contraire, s'il s'agit d'une chirurgie en deux temps, c'est une vis de couverture qui est placée sur l'implant, recouverte par le lambeau. (24)

- **Repositionnement du lambeau :**

Le lambeau muco-périosté est repositionné délicatement sur le site implantaire. Soit il recouvre la vis de couverture, soit il est positionné autour de la vis de cicatrisation selon la procédure chirurgicale choisie. Le lambeau est ensuite comprimé afin de rapprocher les berges.

○ **Suture :**

Les sutures aident à garder le lambeau en place, sans tension, le temps de la cicatrisation des tissus mous. En effet, elles favorisent l'hémostase et guide la cicatrisation muqueuse et osseuse. Les premières sutures sont pratiquées d'abord au niveau des contre-incisions, dans le but de ne pas décaler les berges. La réalisation de points en O est souvent pratiquée. Le fil de suture peut être résorbable ou non. S'il est non résorbable, le retrait des sutures est effectué à dix jours post-opératoires. En chirurgie orale, le fil de suture a le plus souvent un diamètre de 4/0.

○ **Radiographie de contrôle :**

La radiographie de contrôle peut être panoramique ou rétro-alvéolaire selon le site d'implantation et/ou le nombre d'implant posé. Elle sert de référence pour le suivi de la période de cicatrisation et valide le bon positionnement de l'implant ainsi que de la vis de cicatrisation ou de couverture. (20)

○ **Conseils et prescriptions post-opératoires :**

A la fin de l'intervention, une ordonnance est remise au patient. (20) Elle contient :

- Antibiotique : il permet de diminuer les complications post-opératoires. L'amoxicilline (ou clindamycine en cas d'allergie) est l'antibiotique le plus utilisé.
- Analgésique : le paracétamol, éventuellement associé à la codéine, est systématiquement prescrit.
- Anti-inflammatoire : il n'est pas obligatoire si la chirurgie n'a pas été traumatique et que les complications sont similaires à celles d'une extraction simple.
- Bain de bouche : ceux à base de chlorhexidine sont recommandés, à faire dès le lendemain de l'intervention.

Après explication de l'ordonnance, les conseils post-opératoires sont énoncés au patient puis un document écrit lui est remis. Ces conseils sont d'ordre informatifs sur les éventuelles gênes et complications possibles. De plus, des conseils d'hygiène sur les soins et les techniques de brossage y sont également inscrits.

1.2.2. Le lambeau

La technique chirurgicale conventionnelle de pose d'implant est effectuée via une étape indispensable, l'accès à l'os. Traditionnellement, l'accès à l'os du site implantaire est créé par la technique d'élévation d'un lambeau de pleine épaisseur, muco-périosté.

En fonction des incisions pratiquées, différents lambeaux sont possibles. Le choix de lambeau est fait en fonction de la situation clinique et de la procédure chirurgicale réalisée in fine.

Le lambeau chirurgical a plusieurs objectifs : (25)

- Visibilité : le but est de visualiser l'os sous-jacent à la muqueuse. L'incision se fait au contact osseux et le lambeau est décollé en retenant aussi le périoste. Ce dernier doit être incliné en intégralité pour limiter le saignement, pouvant nuire à la visibilité.
- Accès : il doit être de taille suffisante afin d'insérer le matériel et les matériaux nécessaires.
- Repositionnement : il doit pouvoir se repositionner simplement et s'adapter.
- Cicatrisation optimale : la cicatrisation de première intention est acquise grâce aux sutures, sans tension du lambeau.

Voici plusieurs paramètres cliniques guidant le choix de lambeau :

- Le biotype parodontal
- La présence de restaurations
- La présence d'éléments anatomiques tels que le foramen mentonnier, le nerf lingual ou le plexus palatin postérieur.
- Une base de lambeau suffisamment large : cela apportera en post-opératoire une meilleure vascularisation du site donc une meilleure cicatrisation.

1.2.2.1. Lambeau triangulaire

Il comporte une première incision horizontale, au niveau crestal puis une incision de décharge située en mésial ou en distal. L'incision de décharge est perpendiculaire par rapport à la première incision de façon à donner une élasticité au lambeau. Cependant, pour préserver au mieux la vascularisation, l'incision de décharge peut être oblique et est préférentiellement en mésial.

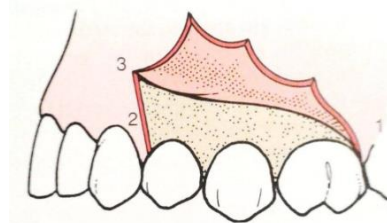


Figure 6 : Lambeau triangulaire

1.2.2.2. Lambeau trapézoïdal

Il ressemble au lambeau triangulaire mais est composé d'une deuxième incision de décharge. Ainsi, il compte une incision de décharge en mésial et une en distal. Le lambeau a un décollement plus important donc devient plus mobile. Par conséquent, la visibilité du site implantaire est meilleure. Ce lambeau est le plus pratiqué en implantologie.

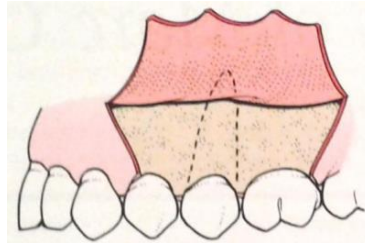


Figure 7 : Lambeau trapézoïdal

1.2.2.3. Lambeau de préservation papillaire

Ce lambeau permet de préserver les papilles, c'est pourquoi il est surtout employé dans le secteur antérieur esthétique. La papille interdentaire est très peu vascularisée donc fragile et risque de se rétracter pendant la cicatrisation. L'incision de décharge est réalisée à la base de la papille afin de la préserver. L'emplacement idéal de l'incision se situe vers le tiers distal de la ligne du collet de la dent.

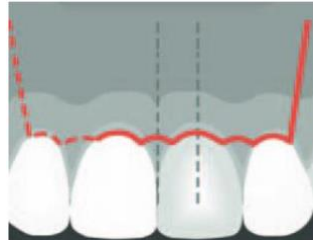


Figure 8 : Lambeau de préservation papillaire

1.3. Technique chirurgicale sans lambeau, le « flapless »

Le bilan pré-implantaire suit le même schéma que la chirurgie conventionnelle de pose d'implant décrit dans la partie précédente. L'objectif implantaire est similaire mais la technique chirurgicale diffère.

Le concept de chirurgie sans lambeau est introduit afin de minimiser l'aspect invasif et traumatique du lambeau. Cette technique mini-invasive a pour objectif de ne pas refléter de lambeau afin de restreindre les pertes osseuses et gérer les tissus mous. C'est une alternative à la chirurgie avec élévation de lambeau.

Cependant, cette technique chirurgicale présente plusieurs impératifs pour être mise en œuvre : (26)

- Une hauteur minimale de 2 mm de gencive kératinisée est requise. Si cela n'est pas le cas, une chirurgie muco-gingivale est nécessaire en amont. La situation idéale étant une hauteur de gencive kératinisée de 4 mm ou plus.
- Un volume osseux en quantité et qualité est indispensable dont une épaisseur de crête minimum de 7 mm.

Les avantages et limites de cette technique seront abordés plus tard, en les comparant à la technique conventionnelle.

Cette procédure a beaucoup gagné en popularité notamment grâce aux progrès technologiques. L'essor de l'imagerie trois dimensions, le numérique, les matériaux et les logiciels de planification ont aidé au développement de cette technique.

L'utilisation de guides chirurgicaux est un atout considérable en chirurgie implantaire. Ils sont utilisés dans toutes les procédures implantaires, avec ou sans lambeau. C'est un outil complémentaire facilitant la pose de l'implant.

Ainsi, avec la technique sans lambeau où il n'y a pas de visibilité de l'os, le guide chirurgical peut être un outil additionnel et précieux à la pose d'implant.

Dans le cas où l'utilisation d'un guide chirurgical est choisie, la phase pré-implantaire change. La planification établie au préalable sert à obtenir le projet prothétique avec la situation anatomique, le tout sur une même image. Cela permet la confection du guide chirurgical.

1.3.1. Le guide chirurgical

Un guide chirurgical est un dispositif médical prenant appui sur les structures de la cavité buccale dans l'intention de guider les différents forets implantaires. Il est dans la majorité des cas en résine.

Pour confectionner un guide chirurgical il est nécessaire de réaliser trois étapes :

- Un wax up du projet prothétique physique ou numérique
- Un examen en trois dimensions avec un cone beam
- Une empreinte physique ou numérique du patient.

A partir de cela, le praticien détermine la position de l'implant, son axe et sa longueur via le logiciel de planification. Ce logiciel modélise ensuite le guide chirurgical et édite un protocole opératoire complet de la chirurgie. En admettant qu'il y ait plusieurs implants à poser, le guide permet de contrôler le parallélisme entre chaque implant. Le guide est ensuite imprimé en résine grâce à une imprimante 3D. (27)

Avant le développement croissant du numérique, une méthode plus conventionnelle utilisait le guide radiologique pour obtenir le guide chirurgical. Le wax up est transformé en guide radiologique, lui-même converti ensuite en guide chirurgical.

Le guide chirurgical a plusieurs impératifs afin de pouvoir être utilisé de manière efficace. Un cahier des charges du guide chirurgical implantaire a été élaboré : (28)

- Précis, stable et rigide
- Mise en place facile et reproductible
- Contrôle tridimensionnel du positionnement implantaire
- Généralement transparent
- Ne doit pas interférer avec le geste chirurgical lors de l'élévation des lambeaux
- Doit permettre le refroidissement des forets pendant l'intervention
- Compatible avec le protocole de forage
- Peu encombrant et doit tenir compte de l'ouverture buccale du patient pendant le forage
- Adapté au type d'édentement et au concept thérapeutique choisi
- Stérilisable sans déformation
- Biocompatible de classe 1 selon la norme ISO 10-993

Le guide chirurgical est de plus en plus employé par les chirurgiens. Certains ne l'utilisent que dans des cas cliniques complexes, or cette pratique tend à devenir un modèle pour toutes chirurgies implantaires par rapport à la chirurgie à main levée. (29)

Voici plusieurs avantages à adopter le guide chirurgical : (30)

- Gain en précision : l'axe d'insertion et le positionnement de l'implant sont préalablement étudiés donc il n'y a qu'à suivre la séquence de forage à travers le guide. Cela permet de poser des implants dans des situations cliniques complexes où l'indication n'aurait pas été la même sans utilisation de guide chirurgical.
- Réduction des risques iatrogènes : il anticipe les obstacles anatomiques donc évite une possible effraction du sinus maxillaire ou du nerf alvéolaire inférieur par exemple. Ainsi, il permet de respecter le volume osseux disponible.
- Confort du praticien : toute la chirurgie est étudiée en amont donc est préparée. Cela assure moins de stress et d'improvisations per-opératoire.
- Confort du patient : le temps chirurgical est amené à être plus court.
- Simplification du protocole et gain de temps grâce aux technologies : le gain de temps est au niveau per-opératoire mais il nécessite un travail plus approfondi lors de la planification. La chirurgie implantaire devient reproductible et la prédictibilité des résultats devient plus précise.

Le chirurgien doit tout de même connaître les fondamentaux en implantologie et anatomie. Le logiciel de planification ne fait pas tout, un contrôle continu doit être fait. Des modifications sont parfois nécessaires. La précision est d'autant plus importante qu'il peut y avoir des différences entre la simulation et la réalité.

Il existe deux classifications des guides chirurgicaux : en fonction de leur surface d'appui et en fonction du système de guidage des forets.

1.3.1.1. Fonction de la surface d'appui (27)(31)

○ *Guide chirurgical à appui dentaire*

Il est positionné sur les dents adjacentes à l'édentement. Plus il y a de dents supports du guide, plus celui-ci est précis, à condition que les dents soient non mobiles. Ainsi, ce guide est indiqué dans des cas d'édentement partiel encastré. La procédure est simple et est réalisable sur des chirurgies avec ou sans lambeau.

○ *Guide chirurgical à appui osseux*

Il est positionné sur l'os à l'aide de vis de fixation pour sa stabilité donc nécessite un lambeau d'accès. La procédure est alors plus complexe et permet la pose d'implants multiples, les greffes osseuses ou la régénération osseuse guidée.

○ *Guide chirurgical à appui muqueux (technique flapless)*

Le guide est positionné sur la muqueuse en cas d'édentement complet ou postérieur. De par sa dépressibilité, il est moins stable mais devient statique grâce à des vis de transfixation osseuse. Cette procédure est la moins invasive puisqu'elle n'est réalisable qu'en cas de chirurgie sans lambeau.

1.3.1.2. Fonction du système de guidage (27)(32)

- **Guide à manchon pilote**

Il sert au guidage d'un seul foret, le foret pilote. C'est une douille métallique standardisée insérée dans le guide qui va diriger ce premier foret. Le reste de la chirurgie se fait à main levée. L'utilisation est simple mais n'exclut pas un risque de déviation du forage pour la suite de la procédure.

- **Guide « manchon dans manchon »**

A la différence du précédent guide, celui-ci à plusieurs douilles métalliques venant guider plusieurs forets. Les douilles sont de diamètre croissant suivant la séquence de forage avec des forets de diamètre de plus en plus large. Il a une meilleure précision que le manchon pilote.

- **Guide à trousse spécifique**

Ce guide est le plus précis puisque les douilles métalliques sont propres au système implantaire choisi. Le guidage est réalisé du premier foret jusqu'à l'insertion de l'implant, guidé lui aussi. Le risque d'erreur et de déviation est amplement limité par rapport aux deux autres types de guide.

1.3.2. *Le protocole chirurgical*

L'anesthésie du site opératoire est la première étape du protocole, elle ne diffère pas de la chirurgie avec lambeau. Ensuite, à la différence de la chirurgie implantaire décrite précédemment, il n'y a pas de levée de lambeau muco-périosté.

Une sonde parodontale est utilisée afin de marquer le site implantaire, à l'aide ou non d'un guide chirurgical. A posteriori, trois techniques s'offrent au chirurgien pour la pose de l'implant : la technique de poinçonnage des tissus mous, la mini-incision et la préparation directe lors de l'ostéotomie. Ces trois techniques seront décrites par la suite.

Les forets utilisés en chirurgie sans lambeau sont différents par rapport à la chirurgie conventionnelle. Ils sont plus longs afin de tenir compte de l'épaisseur supplémentaire de gencive, à comptabiliser sur la longueur totale du forage. Il faut donc mesurer au préalable la hauteur de gencive pour la prendre en compte. (26)

La mise en place de la vis de couverture ou vis de cicatrisation dépend de la technique de forage mais est techniquement similaire à la procédure avec lambeau.

La suite du protocole de la pose d'implant sans lambeau suit celui exposé précédemment concernant la radiographie de contrôle, les prescriptions puis les conseils post-opératoires.

1.3.2.1. Technique de poinçonnage des tissus mous (26)(33)

Cette technique consiste à réaliser l'éviction d'un opercule de gencive au contact osseux à l'aide d'un bistouri circulaire rotatif sur contre-angle. Elle est aussi appelée technique du « punch ». Le diamètre du bistouri circulaire doit être supérieur d'environ 1 mm à celui de l'implant. Cela évite qu'il y ait un contact entre l'implant et la muqueuse lors de son insertion. Pour des raisons esthétiques, il est conseillé de décaler l'axe de poinçonnage en palatin.

Au vu de l'éviction gingival, la chirurgie ne peut se réaliser qu'en un temps opératoire : l'enfouissement de l'implant est impossible. Cette procédure résectrice doit en contrepartie être réalisée sur un os de qualité et en quantité optimale.

De plus, la hauteur de gencive kératinisée est un des facteurs décisifs sur l'indication du poinçonnage. Une hauteur minimum 2 mm de muqueuse kératinisée est nécessaire. Au préalable à la chirurgie, il est donc optimal d'avoir 4 mm de gencive attachée pour obtenir une cicatrisation correcte et un succès à long terme. S'il y a moins de 2 mm de gencive kératinisée, il y a plus de risque d'avoir une accumulation de plaque dentaire et in fine un potentiel de récession plus important. Dans ce cas, il est préférable d'opter pour la technique de mini-incision ou de réaliser une chirurgie muco-gingivale en amont.

1.3.2.2. Technique de mini-incision (26)(33)

Cette technique consiste à réaliser une incision crestale jusqu'à l'os sous-jacent d'environ 5 mm, en fonction du diamètre de l'implant. Elle est alors non résectrice, les berges de l'incision peuvent s'écarter pour avoir accès au site. Il est important de bien écarter celles-ci afin de permettre le passage des forets et de l'implant sans avoir de contact avec les tissus mous, au risque de les léser et de polluer la surface de l'implant.

A la différence de la technique du « punch », la mini-incision permet un enfouissement de l'implant, la chirurgie peut donc être en un ou deux temps opératoires. Une petite suture peut parfois être réalisée pour maintenir l'incision fermée après la pose de l'implant. Cependant, en cas d'édentement encastré, l'incision est plus difficile à réaliser par manque de place.

Cette technique est la moins invasive puisqu'il n'y a pas de résection de gencive. En effet, s'il n'y a pas de résection, il est possible de poser un implant malgré une hauteur de muqueuse kératinisée inférieure à 2 mm puisque ce tissu sera préservé. Cela évite de faire une chirurgie muco-gingivale.

1.3.2.3. **Technique de préparation directe lors de l'ostéotomie** (33)

Cette technique consiste à retirer le capuchon gingival en même temps que le forage osseux. Au vu de la résection gingivale, cette procédure n'est réalisable qu'avec une chirurgie en un temps opératoire, l'implant ne peut pas être enfoui. Elle est moins pratiquée que les deux autres techniques précédentes au vu du manque de visibilité du site implantaire. L'incision est faite au diamètre de l'implant, il y a alors un risque de fibro-intégration par l'interposition de gencive entre l'implant et l'os après le forage.

2. Analyse de la littérature

2.1. Bibliographie

Afin d'étudier et de comparer la pose d'implant avec deux techniques chirurgicales différentes, avec et sans lambeau, une analyse de la littérature a été effectuée. La recherche d'articles scientifiques a été réalisée à l'aide de Pubmed.

2.1.1. Les mots clés

La première recherche a consisté à utiliser des mots clés MeSH (Medical Subject Headings) tels que : ((surgical implant) AND (flap)) AND (flapless). Cela a donné 235 résultats, dont seulement 175 comprenant les études humaines. Ensuite, les types d'études ont été sélectionnés, donnant un résultat de 79 articles.

Afin d'affiner la recherche, plusieurs mots clés ont été associés : « marginal bone loss », « survival rate », « failure rate », « osteointegration », « inflammation », « pain », « peri-implant soft tissue », « keratinized gingiva », « advantages », « limitations », « guided surgery ».

Les articles ont été sélectionnés à partir du titre puis après lecture de l'abstract. Ainsi, 44 articles se sont distingués, menant à la lecture de l'article. Cependant, seulement les articles publiés dans les dix dernières années ont été retenus pour la lecture complète, en fonction de leur disponibilité. Et c'est après application des critères d'exclusion que 11 articles ont été choisis.

De nombreux articles ont été exclus, malgré les nombreux critères respectés car ils avaient un suivi inférieur à 1 an. Cependant, un article a été gardé en dépit du suivi inférieur à 1 an puisque les critères de jugement analysés ne dépendent pas d'une longue période de suivi tels que la douleur ou le gonflement post-opératoire. Le critère de jugement nécessitant par contre un suivi à long terme a été exclu de l'analyse, ici la perte osseuse.

2.1.2. Les critères d'inclusion et d'exclusion

Les critères d'inclusion sont les suivants :

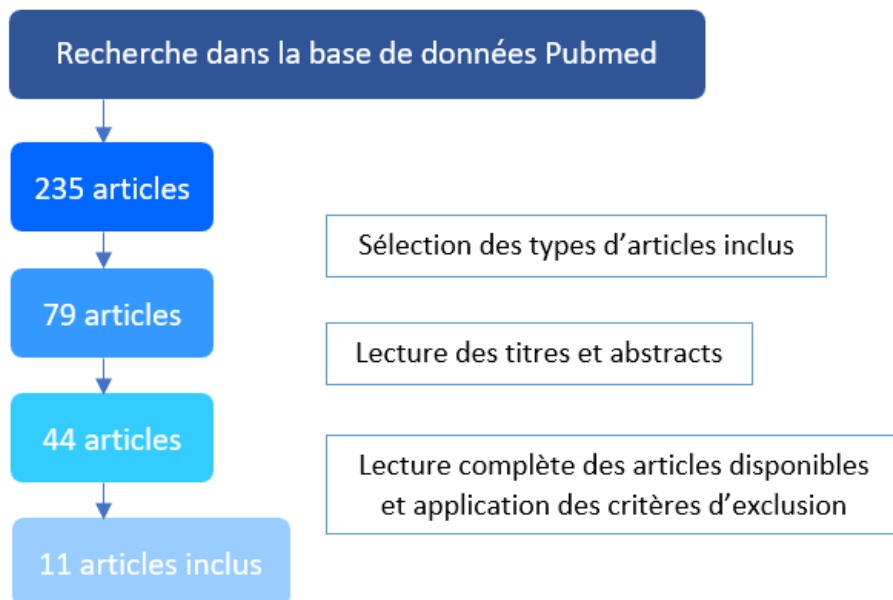
- Etude randomisée, comparative, contrôlée, prospective, rétrospective, méta-analyse, revue systématique
- Etude publiée dans des revues dentaires
- Etude écrite en anglais
- Série de 20 implants minimum
- Suivi supérieur à 1 an
- Sites d'implantation guéris, cicatrisés

- Au moins un des paramètres suivants :
 - Taux de survie
 - Os marginal
 - Douleur
 - Gencive kératinisée
 - Indice gingival, indice de plaque
 - Profondeur de poche
 - Inflammation
 - Esthétique

Les critères d'exclusion sont les suivants :

- Rapport de cas
- Etude animale
- Pose immédiate d'implant
- Régénération osseuse simultanée
- Patients avec des problèmes de santé
- Patients irradiés
- Enfants

2.1.3. Flow chart



2.2. Analyse descriptive

L'analyse de la littérature par article est développée en annexe, avec une partie « matériels et méthodes », une partie « résultats » puis « conclusion ».

La haute autorité de santé (HAS) a établi une classification du niveau de preuve scientifique afin d'y attribuer un grade de recommandations, c'est-à-dire si l'article en question a des preuves scientifiques suffisamment solides.

Grade des recommandations	Niveau de preuve scientifique
A Preuve scientifique établie	Niveau 1 : - Essais comparatifs randomisés de forte puissance - Méta-analyse d'essais comparatifs randomisés - Analyse de décision fondée sur des études bien menées
B Présomption scientifique	Niveau 2 : - Essais comparatifs randomisés de faible puissance - Etudes comparatives non randomisées bien menées - Etudes de cohortes
C Faible niveau de preuve scientifique	Niveau 3 : - Etudes cas-témoins
	Niveau 4 : - Etudes comparatives comportant des biais importants - Etudes rétrospectives - Séries de cas - Etudes épidémiologiques descriptives (transversale, longitudinale)

Tableau 1 : Tableau de la HAS sur les grades des recommandations et niveaux de preuve établis selon l'ANAES

Suite au choix des 11 articles, il y a différents types d'articles :

- 3 études comparatives prospectives
- 1 méta-analyse d'études comparatives randomisées
- 4 méta-analyses & revues systématiques
- 1 étude comparative rétrospective
- 2 études contrôlées randomisées

Ainsi, les articles précédents sont répartis en fonction du grade de l'ANAES :

- 7 études de niveau 1, de preuve scientifique établie
- 3 études de niveau 2, de présomption scientifique
- 1 étude de niveau 4, de faible niveau de preuve scientifique

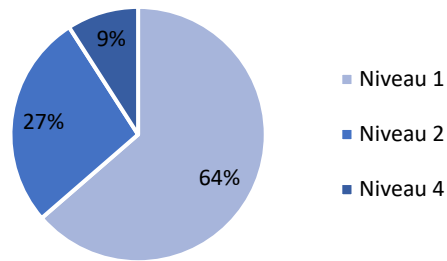


Figure 9 : Grade des niveaux de preuve scientifique selon l'ANAES

L'analyse de la littérature va allouer des avantages et des limites pour chacune des procédures de pose d'implant pouvant justifier par la suite le choix d'une technique par rapport à une autre en fonction du cas clinique.

De plus, l'analyse de ces articles va permettre de comparer les techniques chirurgicales de pose d'implant selon plusieurs critères de jugement :

- Le taux de survie
- Le taux de succès et le taux d'échec
- L'os marginal
- La gencive kératinisée
- L'inflammation
- La douleur
- L'esthétique des tissus mous
- L'indice de plaque
- L'indice gingival
- L'indice de saignement
- La profondeur de sondage
- Les prescriptions
- Les complications

Voici un tableau résumant les critères de jugement analysés dans chaque article. Les critères de jugement principaux étant le taux de survie de l'implant à long terme et la perte osseuse marginale induite par la pose d'un implant.

	Saraswati & al. 2022 (34)	Gao & al. 2021 (35)	Lahoti & al. 2021 (36)	Divakar & al. 2020 (37)	Lemos & al. 2020 (38)	Cai & al. 2020 (39)	Jesch & al. 2018 (40)	Wang & al. 2016 (41)	Wadhwa & al. 2015 (42)	Lin & al. 2014 (43)	Sunitha & al. 2013 (44)
Taux de survie		X	X		X	X	X	X	X	X	
Taux de succès / échec							X				
Os marginal		X	X		X	X		X	X	X	X
Gencive kératinisée		X						X		X	
Inflammation				X		X					
Douleur		X		X		X		X			
Esthétique	X	X								X	X
Indice de plaque	X							X		X	
Indice gingival	X									X	
Indice de saignement	X	X						X			
Profondeur de sondage	X	X						X		X	
Prescriptions				X		X		X	X		
Complications					X	X					

Tableau 2 : Tableau récapitulatif des critères de jugement analysés

3. Comparaison des deux techniques chirurgicales de pose d'implant : avec et sans lambeau

3.1. Avantages

Chacune des deux techniques chirurgicales de pose d'implant à ces indications en fonction des avantages que suscitent celles-ci. Leurs avantages sont comparés l'une à l'autre afin de pouvoir dégager une idée du « traitement idéal » en fonction du résultat escompté.

3.1.1. Chirurgie avec lambeau

La chirurgie avec élévation de lambeau, dite chirurgie conventionnelle, est la technique originale donc présente certains atouts, recherchés par les initiateurs de l'implantologie.

L'intérêt même de réaliser un lambeau est de créer un champ opératoire visible avec une visualisation nette du site opératoire. Cinq études (35) (38) (39) (42) (44) ont appuyé cet argument non négligeable de la procédure. Grâce à cette élévation de lambeau, plusieurs avantages en découlent.

La visibilité du site implantaire permet de distinguer le tissu osseux et les structures anatomiques voisines. Cela facilite la maîtrise de l'environnement en cas d'imprévu lors de l'intervention. Ainsi, la visibilité du site favorise le positionnement idéal de l'implant grâce au contrôle de l'angulation des forets et de l'implant (38) (39). En examinant l'os disponible, le risque de fenestration et de déhiscence osseuse est diminué (39).

Un autre atout de la chirurgie avec lambeau est la capacité en un même temps opératoire de faire une régénération osseuse guidée (35) (42). Cela permet de positionner l'implant dans des conditions idéales en cas de défaut osseux tout en ayant une prédictibilité de résultat satisfaisante.

Le lambeau a une certaine laxité permettant de le repositionner dans une nouvelle position déterminée au préalable, un bénéfice majeur dans le secteur esthétique (35) (42). Il y a une diversité d'incisions donc de lambeaux possibles permettant de réaliser un remodelage des tissus mous optimal adapté à chaque situation clinique.

3.1.2. Chirurgie sans lambeau

L'apport de la chirurgie sans lambeau vient palier à certaines limites de la chirurgie conventionnelle, exposée plus tard. Ceci dans l'objectif d'améliorer la technique, les résultats cliniques et la demande de plus en plus esthétique et moins anxiogène des patients. L'intérêt est alors de mettre en œuvre des techniques en faveur du patient tout en sauvegardant la qualité de la chirurgie conventionnelle, quitte à l'améliorer.

Après analyse de la littérature, plus de la moitié des articles (34) (37) (38) (39) (40) (42) (44) ont admis que le confort du patient est nettement amélioré grâce à la chirurgie dite « flapless ». De nombreux critères permettent de réconcilier le patient avec une intervention chirurgicale. Cela donne lieu à une meilleure acceptation du traitement par celui-ci. Le chirurgien peut amener le patient à consentir à une intervention qu'il n'aurait pas pu faire en condition ordinaire. De là, l'indication de pose d'implant a son intérêt puisque le progrès de l'implantologie apporte des patients nouveaux et persuade les chirurgiens-dentistes à changer de thérapeutiques.

En effet, plusieurs éléments se révèlent être un atout pour le confort du patient. Premièrement, le temps de la chirurgie est réduit (34) (37) (38) (39) (40) (43) (44) car les étapes de réalisation de lambeau, son repositionnement et les sutures qui s'en suivent n'ont pas lieu. Le temps gagné en per-opératoire est en réalité échangé avec un temps plus long de préparation à la chirurgie pour le chirurgien. Mais selon le point de vue du patient, le critère temps est crucial sur un acte plutôt anxiogène pour celui-ci.

Les incisions requises à la procédure sans lambeau sont minimales et beaucoup moins invasives (35) (37) que celles nécessaires à la réalisation du lambeau. Les incisions possibles pour la pose d'implant dépendent de la technique mise en œuvre, c'est-à-dire soit par poinçonnage des tissus mous à l'aide d'un bistouri circulaire, soit par une mini-incision de la muqueuse sus-jacente à l'os crestal. Ainsi, il y a moins de traumatisme pour les tissus mous (34) (37) par cette approche contrairement à la procédure avec lambeau impliquant des incisions horizontales et/ou verticales.

L'intérêt premier de faire des mini-incisions ici est de préserver la vascularisation sanguine (35) (37) (39) (42) (43) (44). Il n'y a pas de coupure de la vascularisation sur une grande partie du site opératoire car ce n'est qu'une mini-incision. Comme vu précédemment, c'est le périoste qui vient vasculariser le futur site implantaire, l'objectif étant de le préserver au maximum puisqu'il va servir à la régénération osseuse. L'avantage est d'abord en per-opératoire car moins il y a de sang, mieux sera la visibilité du site opératoire (34) (37). En post-opératoire, si peu de tissus ont été lésés, le gonflement et l'inflammation seront moindres (34) (37) (40). De plus, la préservation de la vascularisation dispense in fine un meilleur processus de cicatrisation.

Par conséquent, l'intervention étant peu traumatique, les douleurs post-opératoires sont amoindries. Moins de lésion, moins de gonflement, moins d'inflammation suggèrent moins de douleurs donc moins de prises d'antalgiques (37) (40). Cela permet un ajustement immédiat de l'appareil provisoire dans certains cas (34).

Du fait de moins léser les tissus par multiples incisions, l'architecture des tissus mous et le volume des tissus durs se révèlent préserver (37) (38) (39) (42) (43) (44). Cela va être repris par l'analyse des articles sur chacun des éléments de l'environnement péri-implantaire.

3.2. Limites

Comme toutes chirurgies, les deux procédures de pose d'implant comparées ici ont des limites. La chirurgie conventionnelle est pratiquée depuis de nombreuses années et son efficacité n'est plus à démontrer. Cependant l'essor de la chirurgie « flapless » se développe, évolue et tend à contrer les obstacles de la chirurgie avec lambeau.

3.2.1. Chirurgie avec lambeau

Le temps chirurgical est considéré long entre la première étape d'anesthésie et les sutures (38) (39). Bien sûr, l'expérience du chirurgien joue sur la durée de l'intervention.

Les incisions pour la réalisation du lambeau impliquent une rupture de l'apport sanguin des tissus mous. Il n'y a plus de vascularisation amenée par le périoste puisqu'il a été décollé avec le lambeau. Ainsi, seul l'os cortical apporte la vascularisation mais celui-ci est mal vascularisé. Il y a donc une coupure de vascularisation du site à cause des incisions et de la réflexion du lambeau (37) (38).

De ce fait, il a été démontré que cette procédure entraîne une résorption osseuse de diverses intensités (34) (36) (37) (39) (42) (44). La vascularisation du site étant altérée, la cicatrisation n'est pas spontanée et optimale dans un premier temps mais plutôt en cascade, induisant une perte osseuse. A long terme, la résorption osseuse peut avoir un effet néfaste sur l'esthétique des tissus mous.

Le patient déclare en post-opératoire une gêne accrue au niveau du site, des œdèmes et des douleurs (38) (39). Ces éléments de morbidité sont une limite conséquente du point de vue du patient puisqu'il a le souhait d'une thérapeutique efficace et indolore.

3.2.2. Chirurgie sans lambeau

La technique « flapless » consiste à ne pas récliner de lambeau pour accéder au site implantaire. Cependant, c'est l'une des principales limites de cette procédure. Ne pas élever de lambeau muco-périosté empêche d'observer la véritable topographie de l'os sous-jacent (34) (35) (38) (39) (42) (44). Le manque, voire l'absence, de visibilité du tissu osseux complique l'évaluation de l'os disponible. Certains articles qualifient la chirurgie sans lambeau comme une chirurgie « à l'aveugle » (39). En effet, les éléments anatomiques proches du site opératoire ne sont pas visibles. Il y a un risque supplémentaire, en comparaison à la chirurgie avec lambeau, à léser un nerf, faire une effraction de la table vestibulaire ou endommager un autre élément anatomique.

Le manque de visibilité implique plusieurs retentissements lors de la chirurgie de pose d'implant. L'appréciation de l'axe et la profondeur de forage est difficile à percevoir. Par conséquent, il y a un risque de déhiscence ou de fenestration osseuse à cause d'une mauvaise angulation du forage (38) (42) (43) (44). In fine, l'implant est mal posé à cause d'une mauvaise

visibilité du site et de la topographie osseuse. Les risques et complications per-opératoires sont plus susceptibles d'avoir lieu avec cette technique chirurgicale.

L'accès restreint peut aussi entraîner une surchauffe du site pendant l'ostéotomie (35) (42) (44) car l'irrigation externe a un passage limité. Cela cause alors un dommage thermique avec un risque de nécrose des tissus.

Lors de la pose de l'implant, il y a également un risque de contamination bactérienne (36). L'implant doit être stérile lors de son insertion, d'où son double emballage. Or si l'accès au site est diminué, il y a un risque à ce que l'implant soit en contact avec la gencive. Dans ce cas, des cellules épithéliales et conjonctives peuvent s'interférer entre l'implant et l'os, créant une fibro-intégration. Ce risque est majoré avec la technique de préparation directe lors de l'ostéotomie.

L'absence de lambeau muco-périosté rend difficile la manipulation des tissus mous (38) (42) (44). Dans le secteur esthétique, cette procédure est alors moins pratiquée si des modifications structurelles doivent être effectuées. Il n'est pas possible non plus d'évaluer ni de traiter le défaut osseux dans le même temps opératoire. Dans des conditions optimales, une quantité satisfaisante de gencive kératinisée, d'environ 2,5 à 3 mm, est nécessaire pour contribuer au maintien des tissus mous péri-implantaires.

La dernière limite exposée par cette analyse de la littérature est que l'expérience établie et confirmée du chirurgien est primordiale (38) (39) (42) (43). Pour avoir l'aisance de réaliser une chirurgie sans lambeau, c'est-à-dire sans visibilité du site opératoire, le chirurgien doit faire preuve d'une plus grande habileté pour visualiser les repères anatomiques.

	Avantages	Limites
Chirurgie avec lambeau	<ul style="list-style-type: none"> - Visibilité du site opératoire - Améliore le contrôle d'angulation de la mise en place de l'implant - Réduit le risque de fenestration et déhiscence - Favorise le positionnement idéal de l'implant - Régénération osseuse possible - Favorable en secteur esthétique 	<ul style="list-style-type: none"> - Temps chirurgical long - Compromet l'apport sanguin au site à cause du décollement du périoste - Perte osseuse péri-implantaire - Esthétique à long terme - Gêne, œdème - Douleur post-opératoire
Chirurgie sans lambeau	<ul style="list-style-type: none"> - Confort et satisfaction du patient - Réduction du temps chirurgical - Approche moins invasive car pas d'incision - Moins de traumatisme - Préservation de la vascularisation - Diminution des saignements post-opératoires - Diminution de l'inflammation post-opératoire - Récupération plus rapide - Meilleur processus de cicatrisation - Maintien des tissus mous et durs 	<ul style="list-style-type: none"> - Manque de visibilité du site, des structures anatomiques et de la topographie du tissu osseux - Risque de forage excessif - Risque de déhiscence et fenestration - Risque de mauvaise insertion de l'implant - Risque de dommage thermique des tissus - Contamination bactérienne de l'implant lors de son insertion - Incapacité à manipuler les tissus mous - Expérience du chirurgien requise

Tableau 3 : Tableau récapitulatif des avantages et limites des techniques chirurgicales comparées

3.3. Résultats cliniques

3.3.1. Le taux de survie

La survie d'un implant correspond au fait que celui-ci soit encore en bouche sans qu'il n'y ait eu de complications (45). La survie peut aussi être défini selon la conjoncture où l'implant reste in situ sans mobilité ni fracture (46). Le taux de survie est donc le nombre d'implant toujours en fonction après une période donnée, il est traité comme une donnée dichotomique.

L'article de Gao et al. (35) comprend 14 études et conclut qu'aucune différence significative n'a été détectée entre les deux approches concernant le taux de survie implantaire.

Le second article (36) étudiant le taux de survie des implants montre que sur les 23 études incluses, 10 études ont un taux de survie de 100%. Pour les 13 autres études, il montre une variation selon la technique chirurgicale : pour la procédure avec lambeau, le taux de survie est de 93,3 à 100% et de 87,2 à 100% pour la procédure sans lambeau. Cependant, cette variation en faveur de la technique conventionnelle n'est pas significative pour prouver qu'une technique est plus efficace qu'une autre concernant le taux de survie de l'implant.

Sur les 24 études retenues dans la méta-analyse de Lemos et al. (38), 2 n'ont pas rapporté de données concernant le taux de survie et 8 études déclarent un taux de survie de 100% dans les deux groupes observés. Les autres études ne montrent pas de différence significative.

L'article de Cai et al. (39) évalue le taux de survie comme étant la proportion d'implant restant dans la cavité buccale. Sur les 10 études, 4 ne présentent pas de différence entre les 2 groupes, 4 autres études ont montré un taux de survie de 100% dans chacun d'eux. Une étude a cependant indiqué qu'un plus grand nombre d'implants ont survécu après une chirurgie conventionnelle. Mais aucune différence significative n'a été démontrée entre les techniques avec et sans lambeau.

L'essai clinique randomisé de Wang et al. (41) confirme qu'aucun implant n'a été perdu pendant les 2 ans de suivi donc le taux de survie est de 100% pour les 2 groupes. Il en est de même dans l'étude comparative de Wadhawa et al. (42) où le taux de survie implantaire est de 100% sur un suivi de 15 mois.

L'étude de Jesch et al. (40) ne démontre pas non plus de différence significative sur le taux de survie entre les groupes de pose d'implant avec et sans lambeau. En effet, à 10 ans de suivi, ce taux est de 92,6% pour la procédure sans lambeau et de 92% pour la procédure avec lambeau. Néanmoins, cette étude a vérifié qu'il y avait un impact de la position de l'implant sur l'arcade sur la survie de l'implant. L'article a établi que le taux de survie s'avère plus élevé lorsque l'implant est positionné au maxillaire, en position de la canine.

Le dernier article étudiant le taux de survie dans cette analyse de la littérature ne montre pas non plus de différence statistique significative entre les 2 procédures de pose d'implant. Le taux de survie moyen des études incluses est de 98,6% pour la technique conventionnelle et de 97% pour la technique « flapless » avec 3 études démontrant un taux de survie de 100%.

Le taux de survie implantaire est similaire entre les deux techniques chirurgicales. Lorsqu'une différence existe entre les deux protocoles, c'est en faveur de la technique conventionnelle de pose d'implant, mais la différence n'a jamais été statistiquement significative. Ainsi, la technique chirurgicale n'influence pas le taux de survie si les procédures de pose d'implant sont respectées.

Une période de suivi idéal de 5 ans est recommandée pour permettre une bonne évaluation de la survie et du succès des implants. Ici, le suivi minimum est d'un an.

3.3.2. Le taux de succès et le taux d'échec

Le succès implantaire a été décrit par de nombreux auteurs dont Albrektsson en 1986 puis Zarb en 1989 apportant quelques modifications (47).

Selon Albrektsson et al., le succès implantaire repose sur 4 critères :

- Absence de mobilité de l'implant,
- Absence d'image radio-claire péri-implantaire,
- Stabilité du niveau osseux péri-implantaire avec une perte osseuse de moins de 1,5 mm la première année de mise en charge puis une perte osseuse verticale inférieure à 0,2 mm par an,
- Absence de signes et symptômes persistants et/ou irréversibles (douleur, infection, paresthésie...).

Zarb et al. complètent cette liste par d'autres critères tels que la satisfaction du patient, l'esthétique et l'objectif premier de l'implantologie, le résultat prothétique.

Ainsi l'échec implantaire est défini selon Albrektsson comme un implant mobile, symptomatique ou avec une perte osseuse annuelle supérieure à 0,2 mm.

Dans cette analyse de la littérature, seul un article a détaillé le taux d'échec implantaire dans la comparaison des deux procédures chirurgicales de pose d'implant (40). Sur 18 945 implants posés, 423 ont été perdus, soit un taux d'échec de 2,2%. La majorité des échecs a eu lieu lors de la première année de mise en fonction.

D'après l'étude de Wadhawa et al. (42), aucun implant avec les deux techniques n'a eu une perte osseuse de plus de 1,5 mm après la première année de mise en charge. Cela annonce un succès implantaire de 100%. Selon eux, le succès et l'échec à long terme dépendent du traumatisme de l'intervention chirurgicale, de la stabilité primaire de l'implant et de la quantité et qualité de l'os péri-implantaire.

Il n'existe pas de différence significative entre les deux procédures de pose d'implant concernant le taux de succès et le taux d'échec implantaire.

3.3.3. L'os marginal

L'ostéolyse est physiologique à la suite d'une extraction dentaire ou de la pose d'un implant. Cependant cette perte osseuse peut être augmentée à cause de facteurs extérieurs mais l'objectif est de la contrôler afin d'obtenir une résorption osseuse la plus faible possible. L'os est un élément capital pour l'implant dentaire, il est garant de sa pérennité à long terme.

En effet, selon Albrektsson, la perte osseuse est de l'ordre de 1,5 mm la première année de la mise en charge de l'implant puis de 0,2 mm par an maximum. Au-delà, l'ostéolyse devient pathologique et peut être évitée. L'os est considéré comme étant un facteur de bonne santé implantaire.

Il est déjà connu que la technique conventionnelle de pose d'implant avec lambeau crée une résorption osseuse (48). Cependant, l'un des objectifs de la procédure sans lambeau est de limiter cette résorption osseuse grâce à une intervention moins traumatique et à la préservation de la vascularisation du site. Cette analyse de la littérature a donc intérêt à mettre en évidence s'il y a un réel impact de la technique sans lambeau sur la perte osseuse par rapport à la procédure conventionnelle.

Dans la plupart des études retenues, la perte osseuse est mesurée et comparée grâce à des radiographies rétro-alvéolaires par technique du cône parallèle afin qu'il y ait une reproductibilité des résultats. En effet, une première radiographie est réalisée en post-opératoire et sert de point de référence. Une série de radiographies est ensuite prise à différentes périodes de l'étude afin de voir l'évolution de la résorption osseuse.

Selon les méta-analyses de Gao et al. (35) et de Lemos et al. (38), les différences de perte osseuse entre les groupes avec et sans lambeau sont négligeables, donc statistiquement non significatives.

La méta-analyse de Cai et al. (39) consiste à comparer les performances cliniques à long terme des deux techniques de pose d'implant et ne déclare pas de différence significative entre elles. Les résultats de la méta-analyse montrent que sur les 10 études retenues, 4 présentent des effets comparables sur la perte osseuse après la pose d'un implant dentaire. L'objectif de préserver l'os marginal dans la procédure sans lambeau est validé dans une étude. En effet, celle-ci déclare qu'il y a une meilleure préservation de l'os marginal avec la technique « flapless ». Cependant, pour 4 études cette procédure crée une plus grande perte osseuse et moins de stabilité que la technique conventionnelle.

Wang et al. (41) présentent les mêmes résultats que les études précédentes, c'est-à-dire une différence non significative de la perte osseuse marginale entre les deux techniques chirurgicales. Le jour de l'intervention, la distance entre l'épaulement de l'implant et le premier contact os-implant est mesurée par radiographie et montre des distances de $1,2 \pm 0,5$ mm pour le groupe avec lambeau et de $1,0 \pm 0,6$ mm pour le groupe sans lambeau. Pendant la période de suivi, une perte osseuse mineure est retrouvée dans les deux groupes ainsi qu'un remodelage osseux le jour de la pose de la couronne. Ce remodelage osseux est de l'ordre de $0,4 \pm 0,2$ mm pour le groupe avec lambeau et de $0,3 \pm 0,3$ mm pour le groupe sans lambeau.

Aucune différence significative sur la perte osseuse marginale entre ces deux groupes n'a été trouvée et les résultats restent stables à 24 mois de suivi.

De plus, l'article de Lin et al. (43) démontre qu'il n'y a pas non plus de différence significative à long terme sur la perte osseuse marginale entre la technique avec et sans lambeau. La seule différence sur la perte osseuse statistiquement significative est visible à court terme, sur un suivi de 3 à 4 mois. En effet, selon eux, il est possible que la procédure sans lambeau ait une influence positive sur le maintien du niveau osseux marginal à un stade précoce de cicatrisation. Mais au fur et à mesure de la cicatrisation des sites implantaire, le mécanisme de régénération osseuse se rattrape dans la procédure avec lambeau. Finalement, aucune différence n'a été observée entre les deux techniques.

Cependant, trois articles dans cette analyse déclarent obtenir une différence statistiquement significative sur la perte osseuse entre les deux techniques chirurgicales.

La méta-analyse de Lahoti et al. (36) ayant inclus 23 études révèle une différence statistiquement significative au niveau de l'os cristaux avec une différence moyenne de perte osseuse entre les deux techniques de 0,14 en faveur de la procédure sans lambeau.

L'étude comparative de Wadhwa et al. (42) évalue le niveau osseux marginal en mésial et en distal de l'implant puis compare les deux techniques. Les résultats montrent que la résorption osseuse moyenne de la crête pour la technique sans lambeau est de $0,046 \pm 0,008$ mm en mésial et de $0,043 \pm 0,012$ mm en distal de l'implant. Concernant la technique conventionnelle avec lambeau, la perte osseuse moyenne est de $1,48 \pm 0,085$ mm en mésial et de $1,42 \pm 0,077$ mm en distal de l'implant. Ainsi, la comparaison des deux techniques a montré que la différence moyenne des niveaux osseux, à différents intervalles de temps, autour des implants placés avec la technique sans lambeau est significativement inférieure à la technique du lambeau.

La dernière étude montre également une différence significative des deux techniques concernant la perte osseuse en faveur de la technique « flapless », sur un suivi de 2 ans. La différence moyenne de perte osseuse pour la période de 0 à 6 mois pour le groupe sans lambeau est de $0,03 \pm 0,01$ mm et pour le groupe avec lambeau est de $0,20 \pm 0,06$ mm. Pour la période de 6 mois à 1 an, le groupe sans lambeau est à $0,07 \pm 0,01$ mm et le groupe avec lambeau est à $0,35 \pm 0,25$ mm. Puis pour la période de 1 à 2 ans, la différence de perte osseuse est de $0,09 \pm 0,02$ mm pour le groupe sans lambeau et de $0,47 \pm 0,40$ mm pour le groupe avec lambeau. Selon eux, la procédure « flapless » est plus favorable au maintien de l'os marginal.

D'après l'analyse, la majorité des articles retenus ne montrent pas de différence significative sur la perte osseuse entre les deux techniques.

La présence d'une différence entre les deux procédures chirurgicales peut également s'expliquer par d'autres éléments que la technique en elle-même. En effet, de nombreux facteurs interviennent dans l'ostéo-intégration et le succès implantaire à long terme, ce qui peut avoir un impact sur la perte osseuse. On peut retrouver la longueur, le diamètre ou la conception de l'implant, l'interface pilier-implant, des facteurs systémiques et/ou facteurs

biologiques, une surcharge occlusale... Ces facteurs seraient à prendre en compte lors de prochaines études comparant les deux procédures de pose d'implant.

L'os marginal est primordial pour la pérennité et le succès à long terme de l'implant dentaire. Cette analyse démontre que la technique sans lambeau n'arrive pas à corriger la perte osseuse avérée de la technique conventionnelle.

Les différences de perte osseuse entre ces deux techniques sont statistiquement non significatives. La différence, quand elle existe, est surtout retrouvée au début de la cicatrisation. En effet, dans la procédure sans lambeau la préservation de la vascularisation permet une meilleure cicatrisation du site donc moins de résorption osseuse. Or cette hypothèse est invalidée au fil du temps car les mesures des pertes osseuses des deux techniques se rejoignent et ne montrent pas de discordance.

3.3.4. La gencive kératinisée

La hauteur de muqueuse kératinisée est mesurée à partir de la jonction muco-gingivale jusqu'à la gencive libre. Elle est essentielle à la santé et l'esthétique du tissu péri-implantaire.

Au préalable à la chirurgie implantaire, il est nécessaire d'avoir 3 à 4 mm de gencive kératinisée. En effet, après cicatrisation, il y a un risque de résorption de la gencive alors qu'une hauteur minimum de 2 mm de muqueuse kératinisée est indispensable à l'environnement péri-implantaire. Si cette muqueuse est inférieure à 2 mm, il y a un risque de suppuration et de perte osseuse marginale car elle ne peut remplir son rôle protecteur vis-à-vis de l'implant sous-jacent (49).

Au contraire, une largeur excessive de muqueuse kératinisée peut être inesthétique dans la région antérieure maxillaire (50). En effet, la chirurgie avec lambeau est plutôt préférée dans le secteur esthétique mais à la suite de l'intervention, la muqueuse s'épaissit, conséquence du traumatisme post-opératoire.

Selon plusieurs auteurs, une épaisseur de 2 mm de tissu kératinisé est recommandée afin d'offrir de meilleurs résultats esthétiques et permettre une meilleure résistance aux agressions bactériennes et mécaniques (16) (14).

Dans la méta-analyse de Xiaomen et al. (35), deux études comprenant 64 implants ont comparé la largeur de gencive kératinisée mais aucune différence significative n'a été établie. Même si une partie de cette muqueuse est excisée dans le groupe sans lambeau, aucune diminution significative de la largeur de gencive kératinisée n'a été détectée.

D'après l'article de Lin et al. (43) où deux essais contrôlés randomisés ont comparé la différence de largeur de muqueuse kératinisée, une seule a montré une réduction significative de cette muqueuse pour la procédure sans lambeau. De plus, les auteurs déclarent que l'excision de gencive dans la procédure « flapless » est un inconvénient majeur car cela peut

conduire à un résultat esthétique non satisfaisant et à une mauvaise santé des tissus mous péri-implantaires. Cela justifie qu'une largeur adéquate de gencive kératinisée, c'est-à-dire de plus de 2 mm, doit être présente pour effectuer une chirurgie sans lambeau.

L'essai clinique avec un suivi de 2 ans de Wang et al. (41) a également comparé la largeur de muqueuse kératinisée dans les chirurgies avec et sans lambeau. La largeur moyenne de gencive kératinisée des groupes avec et sans lambeau est de $4,2 \pm 1,6$ mm et de $4,5 \pm 1,3$ mm respectivement avant le traitement. Le jour de la livraison de la couronne, la largeur a diminué à une moyenne de $3,7 \pm 1,1$ mm dans le groupe avec lambeau et de $4,0 \pm 1,3$ mm dans le groupe sans lambeau. La moyenne de gencive kératinisée est restée stable à 24 mois de suivi et aucune différence statistiquement significative n'a été trouvée à chaque visite de suivi dans les deux groupes.

Si les conditions préalables à la chirurgie sont respectées concernant la largeur de muqueuse kératinisée, il n'y a pas de différence significative entre les deux procédures de pose d'implant.

3.3.5. L'inflammation et l'œdème

Une intervention chirurgicale induit automatiquement une phase inflammatoire. Cette phase est initiée grâce à l'hémostase d'une plaie et à la formation d'une matrice provisoire. C'est donc grâce à une phase de coagulation que la cicatrisation débute (51). Ceci explique l'intérêt du réseau vasculaire. L'inflammation des tissus environnants le site opéré est donc normale. Elle est essentielle pour la suite de la cicatrisation car la réponse inflammatoire fournit des signaux pour recruter les cellules et les facteurs de la cicatrisation.

Cependant, la phase inflammatoire peut être plus ou moins prononcée en fonction de l'intervention pratiquée, du site opératoire, du patient et de son état de santé... Cela peut créer des œdèmes et des hématomes au niveau du visage.

L'étude prospective de 2020 de Divakar et al. (37) évalue le niveau de gonflement du visage selon la méthode de mesure du ruban décrite par Gabaka et Matsumara (52). Pour comparer le niveau de gonflement, trois mesures ont été prises sur cinq points de référence, le jour de l'intervention et les deuxième et septième jours post-opératoire. Au départ, le groupe avec lambeau avait un gonflement moyen de $33,26 \pm 1,34$ mm contre $34,34 \pm 1,7$ mm pour le groupe sans lambeau. Au septième jour, les valeurs sont respectivement de $33,46 \pm 1,3$ mm et $34,34 \pm 1,7$ mm pour les groupes avec et sans lambeau. Il n'y a pas de valeur statistiquement significative dans les différences d'œdème entre les deux groupes.

La méta-analyse de Cai et al. (39) montre que le groupe avec pose d'implant sans lambeau présente significativement moins d'œdème que le groupe conventionnel (53).

En dehors de cette analyse de la littérature, des auteurs ont voulu examiner si une relation existait entre l'anxiété pré-opératoire du patient et la réponse inflammatoire après une chirurgie buccale (54). Il a été conclu que la réponse inflammatoire à court terme est corrélée

à l'anxiété dentaire, indépendamment de l'étendue de la chirurgie. Cela pourrait soutenir l'hypothèse que la chirurgie sans lambeau est moins anxiogène pour le patient donc impliquerait moins d'œdème post-opératoire (53).

Sur les deux études examinant l'inflammation, le gonflement et l'œdème post-opératoire, chacune apporte des conclusions différentes sur l'apport d'une technique par rapport à une autre.

Pour une étude, c'est la procédure sans lambeau la plus avantageuse car il y a une réponse inflammatoire moindre par rapport à la procédure conventionnelle. Tandis que pour la deuxième étude, aucune différence statistiquement significative n'a pu être établie.

Des études plus approfondies devront être réalisées afin d'avoir des résultats plus reproductibles et représentatifs.

3.3.6. La douleur

La douleur est selon l'Association internationale pour l'étude de la douleur (IASP) une expérience sensorielle et émotionnelle désagréable associée ou ressemblant, à celle liée à une lésion tissulaire réelle ou potentielle. Elle repose avant tout sur le ressenti du patient. (55)

En chirurgie implantaire, la douleur est prévisible. Elle peut dépendre de différents facteurs tels que : (56)

- L'intervention : la durée et la difficulté
- L'expérience du chirurgien
- Le patient : douleur pré-opératoire, hygiène buccale, anxiété, facteurs sociaux

La douleur post-opératoire est une information à donner au préalable, par stratégie de prévention. Elle peut être anticipée par la prise d'antalgiques afin d'améliorer le confort du patient les jours suivant l'intervention.

Dans chacune des études évaluant la douleur, il a été utilisé l'échelle visuelle analogique (EVA). La douleur est mesurée à l'aide de cette échelle allant de 0 à 10 : 0 correspondant à aucune douleur ou inconfort et 10 à une douleur insupportable pour le patient (57).

Dans l'étude de Gao et al. (35), la douleur a été analysée à 1 et 3 jours post-opératoires et les mesures ont été classées en sous-groupes. De manière générale, l'EVA entre les deux groupes est significativement différente le jour 1 et le jour 3 avec plus de douleur au jour 1. Ensuite, les mesures du premier jour montrent une différence statistiquement significative en faveur de la chirurgie sans lambeau, créant moins de douleur. Les patients ont ressenti plus de douleur et d'inconfort avec une expérience pire après la chirurgie avec lambeau. Toutefois, à 3 jours post-opératoire, la différence est insignifiante entre les deux groupes.

L'étude prospective de Divakar et al. (37) évalue la douleur post-opératoire et le nombre d'analgésiques pris. Les patients ont rempli une feuille tous les soirs, du jour de l'intervention à six jours post-opératoires, pour indiquer le niveau de douleur selon l'EVA et le nombre d'analgésiques qu'ils ont pris. Le premier jour, l'EVA est de $5,2 \pm 0,44$ pour le groupe avec lambeau et de $2,8 \pm 0,83$ pour le groupe sans lambeau. Au deuxième jour, l'EVA diminue dans les deux groupes avec $4,2 \pm 0,44$ dans le groupe lambeau et $1,6 \pm 0,54$ dans le groupe sans lambeau. Au cinquième jour, l'EVA est de $0,8 \pm 0,83$ dans le groupe lambeau et de $0,00 \pm 0,00$ dans le groupe sans lambeau. Les auteurs ont conclu qu'une différence statistiquement significative existe au niveau de la douleur ressentie par les patients en faveur de la chirurgie sans lambeau sur l'ensemble des cinq jours post-opératoires.

Selon Cai et al. (39), le groupe sans lambeau présente significativement moins de douleur post-opératoire que le groupe avec lambeau, donc consomme moins d'analgésiques.

Une autre étude montre également une différence statistiquement significative dans les mesures de la douleur post-opératoire en faveur de la chirurgie « flapless » (41). L'EVA a cette fois-ci été mesurée sur une échelle de 100 mm. L'EVA moyenne pour le groupe sans lambeau est de $13,2 \pm 4,3$ et de $56,3 \pm 23,4$ pour le groupe avec lambeau. Le nombre de patients n'ayant ressenti aucune douleur post-opératoire est plus élevé dans le groupe sans lambeau. Le nombre d'analgésiques pris le lendemain de l'intervention est plus élevé dans le groupe avec lambeau.

La douleur post-opératoire à la suite de la pose d'un implant dentaire est significativement moindre dans la procédure sans lambeau en comparaison à la procédure conventionnelle.

Chacune des études de l'analyse conclue que les patients supportent mieux la chirurgie dite « flapless ». En effet, cette procédure étant moins invasive et moins traumatique va créer moins de douleur car moins de tissus vont être lésés.

3.3.7. L'esthétique des tissus mous

L'aspect des tissus mous a une importante capitale dans le rendu esthétique de la restauration sur implant. Toute restauration prothétique doit s'intégrer dans un environnement biologique. Les tissus mous sont garants de la pérennité implantaire grâce à leurs solidité et stabilité dans le temps (58). Les papilles et l'alignement des collets sont des critères à maîtriser pour obtenir un sourire harmonieux et naturel.

Ici, l'esthétique des tissus mous est évaluée de manière globale avec un accent particulier sur les papilles interdentaires. En effet, la muqueuse kératinisée fait partie intégrante des tissus mous mais une partie lui a été dédiée plus tôt.

Dans l'étude comparative de Saraswati et al. (34), l'aspect esthétique est évalué grâce à des valeurs moyennes de scores esthétiques selon l'échelle visuelle analogique de 0 à 10 (EVA). Le score moyen de la technique sans lambeau de 7,62 est supérieur à celui de la technique avec lambeau, de 6,85. Cette différence de score esthétique est statistiquement significative. Ils

concluent que les tissus mous autour de l'implant placé à l'aide de la technique sans lambeau se sont mieux adaptés et que le profil d'émergence de la prothèse est d'apparence plus naturelle par rapport à la technique conventionnelle.

La méta-analyse de Gao et al. (35) examine au niveau esthétique l'indice papillaire. Cet indice est évalué dans les papilles entre l'implant et les dents adjacents : 0 correspond à une absence de papille et 4 à un sur remplissage de la papille. Une différence significative entre les deux procédures chirurgicales a montré que la procédure sans lambeau conduit à une préservation gingivale plus importante par rapport à celle avec lambeau.

L'étude de Sunitha et al. (44) a également mesuré l'indice papillaire, de la pointe de la papille interdentaire au point de contact. Le score selon l'indice suit la même logique que l'étude précédente avec un score de 0 correspondant à une absence de papille et un score de 4 à une papille hyperplasique. Les mesures ont été réalisées 6 mois, 1 an et 2 ans après la mise en charge de l'implant. A 6 mois de mise en charge, une différence statistiquement significative est constatée entre les deux groupes. Le score de l'indice papillaire est de $2,75 \pm 0,05$ pour le groupe sans lambeau et de $1,95 \pm 0,06$ pour le groupe avec lambeau. Peu de changement a été noté à 1 et 2 ans par rapport aux mesures à 6 mois, cependant la différence est restée statistiquement significative entre les deux groupes.

Une différence statistiquement significative est retrouvée dans chacune des études de cette analyse de la littérature en faveur de la technique chirurgicale sans lambeau.

Cette pratique permet d'avoir un rendu esthétique plus naturel grâce à un remplissage des papilles interdentaires harmonieux, bien que la technique avec lambeau ait déjà des résultats satisfaisants.

Ainsi, elle est plutôt privilégiée en secteur antérieur par rapport à la procédure originale.

3.3.8. L'indice de plaque et l'indice gingival

L'indice de plaque est un indicateur de l'hygiène bucco-dentaire du patient. L'indice de plaque de Silness et Loe mesure la plaque au voisinage de la gencive marginale, à l'aide d'une sonde (59).

Les scores sont :

- 0 : absence de plaque bactérienne
- 1 : présence d'un film de plaque invisible à l'œil nu mais ramassé en passant la sonde
- 2 : présence de plaque visible à l'œil nu dans le sulcus
- 3 : présence de plaque abondante visible à l'œil nu

L'indice gingival a également été développé par Silness et Løe, parallèlement à l'indice de plaque. L'indice gingival est plutôt un indicateur d'inflammation, il apprécie la sévérité et la localisation d'une gingivite (59) (60).

Les scores sont :

- 0 : pas d'inflammation gingivale
- 1 : inflammation discrète, peu de changements de forme et de couleur
- 2 : inflammation marquée, rougeur, œdème, hypertrophie gingivale, saignement provoqué
- 3 : inflammation sévère, rougeur, hypertrophie accentuée, tendance hémorragique spontanée et ulcération

L'indice de plaque et l'indice gingival sont directement liés à l'hygiène bucco-dentaire du patient. Si l'espace biologique créé est favorable à l'hygiène, la réaction inflammatoire sera moindre. Le contrôle de plaque est important pour permettre une récupération fonctionnelle du site rapidement.

Selon l'étude de Saraswati et al. (34), les indices de plaque et gingival n'ont pas montré de différence statistiquement significative entre les deux techniques chirurgicales de pose d'implant. L'indice de plaque s'est avéré plus élevé dans le groupe avec lambeau. Il en est de même pour l'indice gingival mais il diminue après la pose de la prothèse et les instructions d'hygiène buccale renforcées. Après une intervention sans lambeau, la surface de l'implant est en contact étroit avec la muqueuse donc il peut être nettoyé rapidement et plus facilement. Cependant, ces différences ne sont pas recevables statistiquement.

L'étude de Lin et al. (43) n'a pas non plus enregistré de valeur statistiquement significative pour démontrer qu'une technique est préférable qu'une autre concernant l'indice de plaque et l'indice gingival.

L'essai clinique randomisé de Wan et al. (41) décrit que pour le groupe avec lambeau, l'indice de plaque a significativement diminué au cours des 4 premières semaines post-opératoire. Au contraire, aucune différence significative n'a été notée pour le groupe sans lambeau sur l'évolution de l'indice de plaque. Malgré cela, en comparant les deux pratiques chirurgicales, une différence statistiquement significative s'est dessinée en faveur de la technique sans lambeau où l'indice de plaque a des valeurs inférieures.

En comparant la technique avec et sans lambeau, on en conclut que cette dernière obtient des scores d'indice de plaque et d'indice gingival plus faibles que la technique conventionnelle. Ceci peut être expliqué par l'absence de sutures pouvant être responsable de rétention de plaque.

Néanmoins, une différence existe entre ces deux pratiques de pose d'implant mais elle est insignifiante et non acceptable statistiquement pour la majorité des études.

3.3.9. L'indice de saignement

L'indice de saignement est un indicateur d'inflammation et est un des premiers signes de la gingivite. Le saignement au sondage est un indice dichotomique : 0 pour l'absence de saignement et 1 pour la présence d'un saignement. Tous les sites sont sondés, donnant un pourcentage de saignement. Cependant, Mühlemann et Saxer ont établi des scores pour l'indice de saignement papillaire (59).

Ces scores sont :

- 0 : absence de saignement
- 1 : présence d'un seul point de saignement
- 2 : présence de plusieurs points ou une petite zone de saignement
- 3 : triangle interdentaire se remplit de sang après le sondage
- 4 : saignement important ou spontané avec écoulement le long de la gencive

D'après l'étude de Saraswati et al. (34), les résultats pour l'indice de saignement sont les mêmes que pour les indices de plaque et gingival. En effet, ces trois critères se rejoignent car l'indice gingival et l'indice de saignement sont tous les deux des indicateurs d'inflammation, dépendant de l'hygiène bucco-dentaire donc de l'indice de plaque. La technique « flapless » présente un score plus faible de saignement par rapport à la technique avec lambeau. Mais une fois la couronne sur implant posée, ce contraste s'annule. La différence existante entre les deux techniques est statistiquement non significative.

Dans la méta-analyse de Gao et al. (35) l'indice de saignement est évalué sur une échelle binaire : présence ou absence de saignement au sondage. Aucune différence statistiquement significative n'a été détectée entre les deux techniques.

L'étude de Wang et al. (41) montrent les mêmes résultats pour l'indice de saignement que pour l'indice de plaque. Une différence statistiquement significative existe entre les deux techniques chirurgicales. Le saignement au sondage est moins important dans le groupe sans lambeau.

L'indice de saignement va de pair avec les indices de plaque et gingival. De manière générale, il est conclu qu'aucune différence entre les techniques de pose d'implant avec et sans lambeau n'est statistiquement recevable.

3.3.10. La profondeur de sondage

Le sondage parodontal est un outil indispensable au diagnostic de maladies péri-implantaires selon Heitz-Mayfield (2008). Une inflammation péri-implantaire entraîne systématiquement une augmentation de la profondeur de sondage. (61)

Une profondeur de sondage de 2 mm autour d'un implant est signe d'une bonne santé parodontale et péri-implantaire. Le sondage doit être réalisé avec une force légère d'environ 0,25 N pour ne pas endommager les tissus péri-implantaires (18). Il est évalué à plusieurs emplacements autour de la dent ou l'implant. La profondeur de sondage est plutôt examinée une fois l'implant mis en charge ; les mesures sont prises dans la plupart de ces études après pose de la prothèse.

L'étude de Wang et al. (41) a examiné la profondeur de poche à 4 semaines post-opératoire, servant de mesure de référence. Ensuite, les mesures ont été prises le jour de la livraison de la couronne puis à 3, 6, 12 et 24 mois après l'intervention. Pour le groupe sans lambeau, aucune différence dans les profondeurs de sondage n'a été détectée de façon significative. Pour le groupe avec lambeau, une légère augmentation de la profondeur de sondage le jour de la livraison de la couronne est notée. Mais cette profondeur est restée stable aux contrôles suivants. Ainsi, entre les deux groupes, aucune différence statistiquement significative de la valeur de la profondeur de poche n'a été trouvée.

Lin et al. (43) relèvent que les études évaluant la profondeur de sondage ne présentent pas de signification statistique pour dire qu'une technique est mieux par rapport à une autre.

Selon l'étude comparative de Saraswati et al. (34), à 1 mois de pose de la prothèse, il n'y a pas de différence statistiquement significative entre les deux groupes. Cependant, après 3 mois de pose de la prothèse, il y a une différence significative dans la profondeur de sondage entre les implants placés par approche avec et sans lambeau. La profondeur de sondage est plus élevée dans le groupe avec lambeau.

La méta-analyse de Gao et al. (35) analyse la profondeur de sondage à 3 mois après la pose de la prothèse. C'est la procédure sans lambeau qui a entraîné moins de profondeur de sondage par rapport à celle du lambeau et cette différence est significative.

La profondeur de sondage péri-implantaire a été étudiée dans 4 études de cette analyse. Deux études ne montrent pas de différence entre les deux procédures tandis que deux autres concluent à une différence statistiquement significative en faveur de la technique sans lambeau.

Cette différence entre les deux procédures chirurgicales de pose d'implant est visible à partir de 3 mois après la pose de la prothèse, après adaptation et intégration des tissus mous autour de l'implant.

3.3.11. Les prescriptions

Peu d'études précisent quels sont les traitements donnés en post-opératoire. Pour deux études, les prescriptions sont listées mais aucune comparaison sur la consommation de ces traitements n'a été faite entre les deux groupes.

Dans l'essai clinique de Wang et al. (41), des consignes d'hygiène bucco-dentaires ont été données, accompagnées de bain de bouche à la chlorhexidine pour réduire le risque d'infection buccale. De plus, les patients se sont vu prescrire des antibiotiques (amoxicilline) et un médicament anti-inflammatoire et antalgique (ibuprofène) pendant 2 jours.

Dans la seconde étude, celle de Wadhwa et al. (42), il est précisé qu'une antibioprophylaxie est donnée au préalable de la chirurgie (amoxicilline 1h avant l'intervention). En post-opératoire, l'ordonnance comprend des analgésiques, des antibiotiques et des bains bouche. Des instructions ont aussi été transmises afin de maintenir une hygiène buccale correcte, en plus d'un régime doux dans les 24 heures suivant l'intervention.

La question de l'antibioprophylaxie est controversée et légitimement posée car des auteurs se demandent si la cicatrisation de la plaie se fait plus rapidement et de meilleure manière grâce à une antibioprophylaxie. Une étude (62) s'est concentrée sur cette question et les auteurs admettent que l'utilité clinique de l'utilisation prophylactique de l'amoxicilline est encore douteuse.

Par la suite, deux autres études ont analysé le nombre d'antalgiques pris par les patients. Les autres traitements tels que les antibiotiques et bains de bouche sont cependant à prendre de la même façon entre les deux groupes. Les antalgiques vont principalement dépendre de la douleur ressentie par les patients. Si on suit la conclusion de cette analyse sur la douleur, la chirurgie sans lambeau devrait permettre que les patients consomment moins d'antalgiques car moins de douleur est ressentie dans ce groupe.

En effet, dans l'étude de Divakar et al. (37), il est démontré une différence statistiquement significative en faveur de la technique sans lambeau sur la consommation d'antalgiques. L'antalgique en question ici est l'ibuprofène et les patients ont été informés de le prendre seulement si nécessaire. Le jour de la chirurgie, aucune différence n'a été décelée. Cependant, dès le lendemain, une différence se dessine entre les deux groupes. Le nombre moyen d'antalgiques pris est de $3,00 \pm 0,00$ pour le groupe avec lambeau et de $1,8 \pm 0,44$ pour le groupe sans lambeau. Cette étude a démontré une différence sur la douleur perçue par le patient et la conclusion est cohérente sur la consommation d'antalgiques.

La méta-analyse de Cai et al. (39) certifie également que la consommation d'analgésiques est moindre dans le groupe sans lambeau. La différence établie est statistiquement significative.

Les prescriptions post-opératoires sont les mêmes pour tous les patients, peu importe la procédure de pose d'implant choisie. En revanche, une distinction existe sur la consommation d'antalgiques.

En effet, la douleur ressentie par le patient va de pair avec sa consommation d'antalgiques. La douleur étant moindre dans le groupe sans lambeau, le nombre d'antalgiques pris est réduit de manière statistiquement significative.

3.3.12. Les complications

Les complications possibles sont la mucosité et la péri-implantite. Comme décrit dans une partie précédente, la mucosité est réversible tandis que la péri-implantite peut conduire au retrait de l'implant. C'est une complication plutôt fréquente en cas de manque d'hygiène buccale.

Deux études ont comparé les procédures avec et sans lambeau afin de déterminer si l'une d'entre elles engendre moins de complications post-opératoires.

La méta-analyse de Lemos et al. (38) rapporte des taux de complications similaires entre les deux techniques chirurgicales évaluées. Des complications sont survenues dans 31 des 386 implants posés par technique sans lambeau contre 29 des 384 implants posés par technique avec lambeau. Aucune différence statistiquement significative n'a pu être établie à partir de ces chiffres. La plupart des complications signalées sont d'ordre biologiques, telles que la péri-implantite.

Dans la seconde étude (39), les complications post-opératoires évaluées sont les complications biologiques telle que la péri-implantite et les complications techniques telles qu'une fracture du pilier ou l'écaillage de la couronne. Après 3 ans de suivi, l'étude révèle que le taux de complications est comparable entre les deux groupes et qu'il n'y a pas de différence significative entre la chirurgie sans lambeau et la chirurgie conventionnelle.

Aucun renseignement n'a été rapporté sur les complications per-opératoires dans chacun des articles inclus dans l'analyse. Cependant, si on se réfère à la partie comparant les avantages et limites des deux techniques chirurgicales, il est plutôt notifié que la procédure sans lambeau à plus de risque d'induire des complications per-opératoires.

En effet, le manque de visibilité démontré précédemment peut causer :

- Un risque de forage excessif
- Un risque de déhiscence ou fenestration
- Un risque de mauvaise insertion de l'implant
- Un risque de dommage thermique des tissus

En comparaison, la procédure conventionnelle déclare simplement un temps opératoire plus long. Il serait alors nécessaire pour les prochaines études de relever les complications per-opératoires.

Le protocole de pose d'implant n'a pas d'impact sur les potentielles complications post-opératoires possibles. Les études se rejoignent pour conclure que les complications, comme la péri-implantite, ne dépendent pas de la levée ou non d'un lambeau muco-périosté.

3.3.13. Conclusion

Cette analyse a légitimé la procédure sans lambeau sur certains critères de jugement. Toutefois, pour la majorité des paramètres, les deux procédures ne se distinguent pas l'une de l'autre sur les résultats cliniques. Ce tableau résume de façon statistique la comparaison des deux techniques ; s'il existe une différence entre les deux, alors l'une d'entre elles aura un meilleur résultat clinique sur le critère choisi.

<i>Différence significative</i>	<i>Pas de différence significative</i>
<ul style="list-style-type: none"> · Douleur · Prescription · Esthétique des tissus mous <p>→ En faveur de la technique sans lambeau</p>	<ul style="list-style-type: none"> · Taux de survie · Taux de succès et taux d'échec · Os marginal · Muqueuse kératinisée · Indices de plaque et gingival · Indice de saignement · Complications
<i>Pas de conclusion stricte</i> : inflammation et profondeur de sondage	

Tableau 4 : Tableau récapitulatif des valeurs statistiques des critères de jugements après analyse et comparaison des deux techniques chirurgicales de pose d'implant

CONCLUSION

L'analyse de la littérature a permis de mettre en avant les avantages et inconvénients des deux techniques chirurgicales de pose d'implant, avec et sans lambeau. Cependant, la comparaison entre les deux a montré qu'elles sont similaires à long terme.

Tous les auteurs sont d'accord pour déclarer que la technique avec levée d'un lambeau muco-périosté déclenche une résorption osseuse autour de l'implant. La première hypothèse était que la technique « flapless » crée moins de résorption osseuse car elle est moins traumatique. Néanmoins, ils reconnaissent qu'elle n'apporte pas moins de perte osseuse.

La prédictibilité des résultats d'un point de vue fonctionnel est la même. La perte osseuse et la survie implantaire sont comparables dans les deux groupes. Ces deux critères de jugement principaux prouvent que pour l'instant les deux procédures sont équivalentes sur le résultat final.

Tout l'intérêt de la technique sans lambeau réside dans le fait qu'elle est moins traumatique et peu invasive. L'analyse a prouvé que grâce à la préservation vasculaire, les suites post-opératoires sont moins importantes. Le fait de laisser le périoste intact et un apport sanguin satisfaisant est un atout connu de la technique sans lambeau.

L'avantage de la technique sans lambeau est le confort du patient qui est nettement amélioré en comparaison à la technique originale. Il est établi que cette nouvelle pratique apporte moins de douleur, d'inconfort et de gonflement. Elle limite la morbidité post-opératoire permettant une meilleure acceptation du traitement au patient. L'anxiété de l'environnement et du geste sont potentiellement aussi des facteurs aggravant les douleurs post-opératoires. C'est sur ce paramètre que cette méthode se distingue incontestablement par rapport à la procédure avec lambeau.

Malgré tout, certains auteurs soulèvent le problème du manque de visibilité de la technique sans lambeau et soumettent l'intérêt du guide chirurgical. Celui-ci se développe de plus en plus et plusieurs études ont prouvé son utilité afin d'avoir une sécurité résultat. Dans les deux techniques, l'utilisation d'un guide chirurgical contribue au bon positionnement de l'implant.

La décision de réaliser une technique par rapport à une autre, au-delà de la justification clinique va dépendre du chirurgien. En effet, ses compétences sont un des critères essentiels au choix d'une procédure. L'aisance chirurgicale et l'expérience ont beaucoup été mise en avant pour la réalisation de la procédure sans lambeau.

Le « flapless » est une technique expérimentale en évolution nécessitant encore de preuves solides. Il faut garder à l'esprit que les cas sélectionnés dans ces études sont idéaux en termes de qualité osseuse et de qualité des tissus mous.

Beaucoup d'auteurs ont conclu que c'était une procédure prometteuse. Mais il n'est pas toujours possible, en fonction de l'évaluation clinique réalisée au préalable, d'éviter le lambeau.

ANNEXES

Figures

Figure 1 : Schéma des différentes parties d'un implant dentaire

Figure 2 : Classification de Lekholm et Zarb (1985)

Figure 3 : Classification de Misch (1988)

Figure 4 : Schémas de l'attache épithélio-conjonctive péri-dentaire et péri-implantaire

Figure 5 : Schéma du bilan pré-implantaire

Figure 6 : Lambeau triangulaire

Figure 7 : Lambeau trapézoïdal

Figure 8 : Lambeau de préservation papillaire

Figure 9 : Grade des niveaux de preuve scientifique selon l'ANAES

Tableaux

Tableau 1 : Tableau de la HAS sur les grades des recommandations et niveaux de preuve établis selon l'ANAES

Tableau 2 : Tableau récapitulatif des critères de jugement analysés

Tableau 3 : Tableau récapitulatif des avantages et limites des techniques chirurgicales comparées

Tableau 4 : Tableau récapitulatif des valeurs statistiques des critères de jugements après analyse et comparaison des deux techniques chirurgicales de pose d'implant

Analyse de la littérature

Ci-dessous, voici l'analyse descriptive des 11 articles inclus.

Etude comparative prospective 2022	<i>An in-vivo comparative study of the soft tissue response and esthetics of the titanium Implant with titanium collar by flapless and conventional flap technique.</i> Saraswati et al.	
Objectif de l'étude	Evaluer les conditions des tissus mous et les changements osseux marginaux tout autour des implants dentaires suivi d'une chirurgie sans lambeau.	
Matériels et méthodes		Résultats
<p>10 patients 20 implants Chaque patient reçoit 2 implants dont 1 par technique conventionnelle et 1 par flapless.</p> <p>Suivi de 1 an</p> <p><u>Suivi post-opératoire</u> : 1 semaine (retrait suture), 6 semaines et 3 mois</p> <p><u>Suivi après pose de prothèse</u> : 1 et 3 mois</p> <p>Enregistrement à l'aide d'une sonde parodontale de l'indice gingival, de plaque et de saignement</p> <p>Enregistrement des valeurs moyennes des scores esthétiques par l'échelle visuelle analogique (EVA)</p>	<p><u>Indice gingival</u> : plus élevé dans le groupe par technique conventionnelle > Pas de différence significative</p> <p><u>Indice de plaque</u> : plus élevé dans le groupe par technique conventionnelle et diminue après la pose de la prothèse (car meilleure hygiène) > Pas de différence significative</p> <p><u>Indice de saignement</u> : plus élevé dans le groupe par technique conventionnelle et diminue après la pose de la prothèse > Pas de différence significative</p> <p><u>Profondeur de sondage</u> : - 1 mois : non significatif - 3 mois : plus élevé dans le groupe par technique conventionnelle > Différence significative</p> <p><u>Esthétique des tissus mous</u> : score plus élevé dans le groupe par technique sans lambeau > Différence significative</p>	
Conclusion	<p>Concernant l'indice gingival, l'indice de plaque et l'indice de saignement, la différence entre les deux techniques chirurgicales est non significative. Il y a une différence significative pour la profondeur de sondage, après 3 mois de pose de la prothèse où l'implant placé par technique sans lambeau présente des valeurs de sondage inférieures à la technique conventionnelle.</p> <p>Il y a également une différence significative concernant l'esthétique des tissus mous où ceux autour de l'implant placé par la technique sans lambeau ont un contour et profil d'émergence d'apparence plus naturelle que la technique conventionnelle.</p>	
Biais	<p>- Courte période d'investigation, limitant l'évaluation à long terme.</p> <p>- Taille de l'échantillon assez faible</p>	

Méta-analyse d'études randomisées 2021	Comparison of general and aesthetic effects between flapless and flap techniques in dental implantation : a meta-analysis of randomized controlled trials. Gao & al.	
Objectif de l'étude	Comparer les effets généraux et esthétiques des approches avec et sans lambeau dans les chirurgies implantaire.	
	Matériels et méthodes	Résultats
14 études retenues 720 implants posés Suivi de 6 à 12 mois Enregistrement de : - Survie : implant restant in situ, sans mobilité ni fracture - Saignement : présence ou absence - Profondeur de poche : sonde parodontale - Douleur : EVA de 0 à 10 - Esthétique : papille entre l'implant et les dents adjacentes - Largeur de la muqueuse kératinisée : mesure de la ligne muco-gingivale à la gencive libre - Perte osseuse marginale : radiographie		<u>Taux de survie</u> : pas de différence significative <u>Indice de saignement</u> : pas de différence significative <u>Profondeur de poche</u> : différence significative en faveur de la technique sans lambeau <u>Douleur</u> : différence significative le 1 ^{er} jour, en faveur de la technique sans lambeau. Puis inconfort comparable à 3 jours post-op. <u>Esthétique</u> : préservation des papilles plus importante pour la technique sans lambeau <u>Largeur de la muqueuse kératinisée</u> : pas de différence significative <u>Perte osseuse marginale</u> : pas de différence significative
Conclusion	La procédure sans lambeau a montré de meilleurs effets sur la préservation des papilles gingivales, induit moins de profondeur de sondage péri-implantaire et a apporté moins de douleur et d'inconfort par rapport à la technique du lambeau. Cependant, les techniques avec et sans lambeau ont montré des effets comparables sur le taux de survie, le saignement au sondage, la largeur de muqueuse kératinisée et la perte osseuse. La technique sans lambeau serait recommandée pour l'implantation lorsque les dimensions des tissus mous et durs sont acceptables.	
Biais	- Patients perdus de vue dans 2 études. - Biais de séquence aléatoire dans 1 étude. - Pas de mention sur les méthodes d'assignation dans 12 études. - Pas de mise en aveugle. - Peu d'études comparant l'esthétique.	

Revue systématique & méta-analyse 2021	Comparative evaluation of crestal bone level by flapless and flap techniques for implant placement : Systematic review and meta-analysis. Lahoti & al.	
Objectif de l'étude	Comparer le niveau osseux crestal de la technique sans lambeau de pose d'implant dentaire avec la technique du lambeau.	
	Matériels et méthodes	Résultats
	<p>23 études retenues 948 patients 694 implants par technique sans lambeau 713 implants par technique avec lambeau</p> <p><u>Critères d'inclusion</u> :</p> <ul style="list-style-type: none"> - Études sur des patients nécessitant une réhabilitation avec implant dentaire - Études contenant des données concernant le niveau de l'os crestal des groupes d'intervention et de comparaison - Etudes cliniques prospectives <p><u>Critères d'exclusion</u> :</p> <ul style="list-style-type: none"> - Études en double - Études in vitro - Rapports de cas - Opinions, lettres et revues 	<p><u>Taux de survie</u> : 10 études montrent un taux de survie de 100% pour tous les implants 87,2 % à 100 % : sans lambeau 93,3 % à 100 % : avec lambeau > Pas de différence significative</p> <p><u>Perte osseuse crestale</u> : différence statistique en faveur de la technique sans lambeau avec une différence moyenne de -0,14</p>
Conclusion	La technique sans lambeau entraîne une perte osseuse crestale significativement inférieure à celle de la technique avec lambeau. Par conséquent, la chirurgie implantaire sans lambeau peut être considérée comme une alternative prometteuse au lambeau conventionnel.	
Biais	Suivi faible pour 3 études.	

Étude prospective 2020	Clinical Evaluation of Placement of Implant by Flapless Technique Over Conventional Flap Technique. Divakar & al.	
Objectif de l'étude	Comparer les avantages cliniques de la chirurgie implantaire sans lambeau par rapport à la technique conventionnelle de pose d'implants.	
Matériels et méthodes		Résultats
<p>10 patients 20 implants Suivi de 3 mois</p> <p><u>Douleur</u> : le patient remplit une feuille d'évaluation de la douleur tous les soirs de J0 à J6 post-opératoire</p> <p><u>Gonflement</u> : 3 mesures ont été prises entre 5 points de référence à J0, J2 et J5 post-opératoire</p> <p><u>Nombre d'analgésiques pris</u> : 400 mg d'ibuprofène si jugé nécessaire par le patient > Le patient le renseigne sur la feuille d'évaluation de la même façon que la douleur.</p>		<p><u>Douleur</u> : différence statistiquement significative dans les 5 jours post-opératoires en faveur de la technique sans lambeau</p> <p><u>Gonflement</u> : pas de différence statistique entre les 2 groupes</p> <p><u>Nombre d'analgésiques pris</u> : nombre égal à J0 puis dès J1, le groupe sans lambeau a pris moins d'analgésiques > Différence significative en faveur de la technique sans lambeau</p>
Conclusion	La chirurgie de pose d'implant sans lambeau entraîne un meilleur confort du patient. Cependant, une sélection et une technique appropriées du patient sont essentielles pour une chirurgie de pose d'implant sans lambeau réussie.	
Biais		

Le présent article a été inclus pour les critères de douleur, gonflement et prises d'analgésiques malgré les 3 mois de suivi car ces critères de jugement ne dépendent pas d'une période de temps. Au vu du suivi de 3 mois, le critère de perte osseuse n'est pas pris en compte dans l'analyse de la littérature car cet article ne correspond pas au critère d'inclusion d'un suivi minimum de 1 an.

Revue systématique & méta-analyse 2020	Comparison between flapless and open-flap implant placement : a systematic review and meta-analysis. Lemos & al.	
Objectif de l'étude	Evaluer les performances cliniques des différentes techniques chirurgicales de pose d'implants.	
	Matériels et méthodes	Résultats
	<p>24 études retenues (13 essais contrôlés randomisés et 11 études prospectives)</p> <p>1025 patients 1873 implants Suivi moyen de 21 mois</p> <p><u>Taux de survie</u> : évaluer comme résultats dichotomiques (survie / échec)</p> <p><u>Perte osseuse marginale</u> : résultat continu évalué par la différence moyenne</p> <p><u>Complications</u> : évaluer comme résultats dichotomiques (oui / non)</p>	<p><u>Taux de survie</u> : échec de 34/1770 implants dont 21 par technique flapless et 13 par technique conventionnelle > Pas de différence significative</p> <p><u>Perte osseuse marginale</u> : pas de différence significative</p> <p><u>Complications</u> : complications pour 31/386 des implants posés par technique flapless et 29/384 des implants posés par technique conventionnelle > La complication majeure était la péri-implantite > Pas de différence significative</p>
Conclusion	Les implants posés par technique sans lambeau ont un taux de survie, des niveaux osseux marginaux et des taux de complication similaires à ceux posés par chirurgie conventionnelle	
Biais	<ul style="list-style-type: none"> - Assignment secrète peu claire dans 2 études. - Pas de mise en aveugle lors de l'évaluation des résultats dans 2 études. - Données incomplètes dans 2 études (classées à haut risque de biais). - La perte osseuse marginale a montré une forte asymétrie des études incluses indiquant la présence possible d'un biais de publication. 	

Revue systématique & méta-analyse 2020	Long-term clinical performance of flapless implant surgery compared to the conventional approach with flap elevation : a systematic review and meta-analysis. Cai & al.	
Objectif de l'étude	Comparer les performances cliniques à long terme après une chirurgie implantaire sans lambeau à celle après l'approche conventionnelle avec élévation de lambeau chez les personnes édentées sur un suivi de trois ans ou plus, et synthétiser les résultats pertinents.	
	Matériels et méthodes	Résultats
	<p>10 études retenues</p> <p>8607 patients 20428 implants</p> <p>Suivi de 3 ans ou plus</p> <p><u>Taux de survie</u> : proportion d'implants restants dans la cavité buccale</p> <p><u>Perte osseuse marginale</u> : mesurée sur des radiographies et rapportée avec une moyenne</p> <p><u>Taux de complication</u> : complications biologiques et techniques</p> <p>Certaines études ont évalué la profondeur de poche, l'indice de plaque et l'indice gingival.</p>	<p><u>Taux de survie</u> :</p> <ul style="list-style-type: none"> - Aucune différence entre les 2 techniques pour 4 études - Taux à 100% pour les 2 techniques dans 4 études - Meilleure survie avec la technique conventionnelle selon 1 étude <p>> Pas de différence significative</p> <p><u>Perte osseuse marginale</u> :</p> <ul style="list-style-type: none"> - Plus grande perte osseuse et moins de stabilité selon 2 études pour la technique flapless - Effets comparables selon 4 études - Meilleure préservation de l'os marginal avec la technique flapless selon 1 étude <p>> Pas de différence significative</p> <p><u>Taux de complication</u> :</p> <ul style="list-style-type: none"> - Comparable entre les 2 techniques pour 4 études <p>> Pas de différence significative</p> <p><u>Œdème, douleur et consommation d'analgésiques</u> : différence significative en faveur du groupe flapless</p>
Conclusion	Les deux techniques chirurgicales de pose d'implant ont des effets comparables en ce qui concerne le taux de survie à long terme des implants, la perte osseuse marginale et le taux de complications sur un suivi de trois ans. La technique sans lambeau est considérée comme une alternative prometteuse.	
Biais	<ul style="list-style-type: none"> - Risque de biais élevé dans 2 études. - Assignation secrète incomplète dans 2 études. - Pas de mise en aveugle lors de l'évaluation des résultats dans 2 études. - Biais de notification pour les essais cliniques randomisés car pas de protocole pour pré-spécifier les résultats. 	

Etude rétrospective 2018	An up to 17-year follow-up retrospective analysis of a minimally invasive, flapless approach : 18 945 implants in 7783 patients. Jesch & al.	
Objectif de l'étude	Evaluer les taux de réussite à court et à long terme des implants dentaires placés via une approche sans lambeau, et analyser des facteurs en sous-groupes présumés avoir une influence sur la survie des implants.	
	Matériels et méthodes	Résultats
	<p>7783 patients 18945 implants dont 92,5% placés par technique sans lambeau</p> <p>Suivi de 2 à 17 ans</p> <p><u>Contrôle radiographique</u> : panoramique réalisée après l'intervention et à 2 ans post-opératoire</p> <p><u>Prescription</u> : antibiotique pendant 1 semaine</p>	<p><u>Taux d'échec</u> : 423 implants perdus chez 236 patients (2,2%) La majorité des implants perdus ont eu lieu la première année suivant la pose.</p> <p><u>Taux de survie</u> :</p> <p>98,5% à 1 an pour technique sans lambeau 97,8% à 3 ans 96,8% à 5 ans contre 98,5% pour technique avec lambeau 92,6% à 10 ans contre 92% pour technique avec lambeau > Pas de différence significative</p> <p><u>Age et sexe</u> : différence non significative</p> <p><u>Position</u> :</p> <p>> Différence non significative du taux d'échec entre le maxillaire et la mandibule > Différence significative du taux de survie des implants posés en intra-arcade . Au maxillaire, taux de survie plus élevé en position canine. . A la mandibule, taux de d'échec plus élevé pour les incisives centrales et 2^e prémolaires.</p>
Conclusion	Le taux de survie des implants posés par technique sans lambeau sont similaires à ceux de l'approche conventionnelle. Il est influencé par le site de l'implant mais pas par le sexe, l'âge, le protocole chirurgical.	
Biais	Suivi à très long terme avec des patients perdus de vue.	

Essai clinique randomisé contrôlé 2016	Minimally invasive flapless vs. flapped approach for single implant placement : a 2-year randomized controlled clinical trial. Wang & al.	
Objectif de l'étude	Tester l'hypothèse nulle dans les taux de survie des implants, la précision de la position de l'implant et la préservation des tissus mous et moins d'inconfort du patient et de modifications de l'os crestal en appliquant la technique sans lambeau par rapport à la technique conventionnelle.	
	Matériels et méthodes	Résultats
	<p>40 patients 40 implants placés en site de la 1^{ère} molaire mandibulaire Suivi de 24 mois</p> <p><u>Prescription</u> : antibiotique, anti-inflammatoire et antalgiques</p> <p><u>Douleur</u> : évaluée par l'EVA (échelle visuelle analogique) à 2 semaines post-opératoire</p> <p><u>Cicatrisation des tissus mous</u> : évaluation à 1, 2 et 4 semaines post-opératoire</p> <p><u>Muqueuse kératinisée</u> : mesurée par une sonde parodontale entre la gencive libre et la jonction mucco-gingivale, le jour de la livraison de la couronne, à 12 et 24 mois</p> <p><u>Indices de plaque et de saignement</u> : évalués en 4 points à 1,2 et 4 semaines post-opératoire et à 3, 6, 12 et 24 mois après pose de la couronne</p> <p><u>Profondeur de sondage</u> : évaluée en 6 points à 4 semaines post-opératoire, le jour de la pose de la couronne puis à 3, 6, 12 et 24 mois post-opératoire</p> <p><u>Perte osseuse marginale</u> : radiographies péri-apicales le jour de l'intervention, le jour de la pose de la couronne puis à 3, 12 et 24 mois</p> <p><u>Taux de survie</u> : si absence de mobilité, de douleur, de pathologie péri-implantaire, perte osseuse < 1 mm</p>	<p><u>Douleur</u> : plus de douleur dans le groupe avec lambeau > Différence significative</p> <p><u>Cicatrisation des tissus mous</u> : . 1 semaine post-opératoire : meilleure cicatrisation pour le groupe sans lambeau > Différence significative . 2 et 4 semaines post-opératoire : scores de cicatrisation similaires entre les 2 groupes > Pas de différence significative</p> <p><u>Muqueuse kératinisée</u> : moyenne restée stable à 24 mois dans les 2 groupes > Pas de différence significative</p> <p><u>Indice de plaque et indice de saignement</u> : scores inférieurs pour le groupe sans lambeau > Différence significative</p> <p><u>Profondeur de sondage</u> : légère augmentation après la pose de la couronne pour le groupe avec lambeau, puis stabilisation > Pas de différence significative</p> <p><u>Perte osseuse marginale</u> : perte osseuse mineure puis remodelage osseux pour les 2 groupes le jour de la pose de la couronne > Pas de différence significative</p> <p><u>Taux de survie</u> : pas de perte d'implant, taux de survie de 100% pour les 2 groupes</p>
Conclusion	Les implants placés par technique sans lambeau ont montré des avantages dans l'amélioration du confort du patient et dans la diminution de la réaction des tissus mous après la pose d'implant. Cependant, les deux techniques ont le même niveau de perte osseuse et des taux de survie semblables.	
Biais	Pas d'utilisation de modèle guide par ordinateur. Taille d'échantillon de patient assez faible.	

Etude comparative prospective 2015	Flapless versus open flap techniques of implant placement : a 15-month follow-up study. Wadhwa & al.	
Objectif de l'étude	Evaluer et comparer l'effet des techniques de pose d'implants sans lambeau et avec lambeau sur la hauteur de l'os crestal autour des implants.	
	Matériels et méthodes	Résultats
16 patients 32 implants Chaque patient reçoit 2 implants dont 1 par technique conventionnelle et 1 par flapless 2 jours après. Suivi de 15 mois <u>Perte osseuse marginale</u> : évaluée par radiographies péri-apicales normalisées du site de départ, 3 mois, 9 mois et 15 mois après la pose de l'implant. <u>Prescription</u> : antibiotiques, analgésiques et bain de bouche post-opératoires pendant 5 jours.		<u>Perte osseuse marginale</u> : différence moyenne des niveaux osseux est inférieure pour le groupe sans lambeau . Avec lambeau : 1,48 ± 0,085 mm en mésial & 1,42 ± 0,077 mm en distal . Sans lambeau : 0,046 ± 0,008 mm en mésial & 0,043 ± 0,012 mm en distal > Différence significative <u>Taux de survie</u> : 100% à 15 mois > Pas de différence significative
Conclusion	Les deux techniques conduisent à la perte osseuse de la crête mais la procédure sans lambeau entraîne une perte osseuse moindre avec le temps par rapport à la procédure avec lambeau. Par conséquent, la technique sans lambeau peut être considérée comme une meilleure approche de traitement pour la pose d'implants, en particulier lorsque la largeur et la hauteur adéquates de l'os sont disponibles.	
Biais	<ul style="list-style-type: none"> - Seulement des cas idéaux avec un volume osseux adéquat et un contour osseux normal. - Petite taille d'échantillon. - Courte période d'observation. 	

Revue systématique & méta-analyse 2014	The Effect of Flapless Surgery on Implant Survival and Marginal Bone Level : A Systematic Review and Meta-Analysis. Lin & al.	
Objectif de l'étude	Etudier l'effet de la technique sans lambeau sur les taux de survie des implants et les niveaux d'os marginal par rapport à l'approche conventionnelle avec lambeau.	
	Matériels et méthodes	Résultats
	<p>12 études retenues (7 essais contrôlés randomisés, 1 étude de cohorte, 3 essais cas-témoins, 1 étude pilote)</p> <p>Suivi moyen de 16 mois</p> <p><u>Taux de survie</u> : critère de jugement principal</p> <p><u>Perte osseuse marginale</u> : critère de jugement secondaire, mesuré par des radiographies en série</p> <p><u>Variables supplémentaires</u> : profondeur de sondage, indice de plaque, indice gingival</p>	<p><u>Taux de survie</u> :</p> <ul style="list-style-type: none"> . 3 études présentent un taux de survie de 100% pour les 2 groupes . 1 étude montre un échec d'implant dans chaque procédure . Avec lambeau : 98,6% . Sans lambeau : 97% <p>> Pas de différence statistique</p> <p><u>Perte osseuse marginale</u> :</p> <p>> Pas de différence statistique</p> <p><u>Largeur de muqueuse kératinisée</u> :</p> <ul style="list-style-type: none"> . 1 étude ne montre pas de différence entre les 2 groupes <p>> Pas de différence significative</p> <ul style="list-style-type: none"> . Réduction de la largeur pour la procédure sans lambeau pour 1 étude <p>> Différence significative</p> <p><u>Papilles</u> : bénéfice esthétique pour la procédure sans lambeau</p> <p>> Pas de différence significative</p> <p><u>Variables supplémentaires</u> :</p> <p>> Pas de différence statistique</p>
Conclusion	Le taux de survie et la perte osseuse marginale de l'intervention sans lambeau sont comparables à l'approche conventionnelle avec lambeau.	
Biais	<ul style="list-style-type: none"> - Nombre d'articles inclus faible. - Degrés d'hétérogénéité et biais de publication. - Limite des radiographies car pas de mesure du niveau osseux vestibulaire. 	

Etude contrôlée randomisée 2013	Flapless implant surgery : a 2 year follow-up study of 40 implants. Sunitha & al.	
Objectif de l'étude	Evaluer la hauteur de l'os crestal interproximal et la présence ou l'absence de papille interdentaire autour des implants unitaires placés à l'aide de la chirurgie avec et sans lambeau.	
	Matériels et méthodes	Résultats
	<p>40 patients 40 implants</p> <p>Suivi de 2 ans</p> <p><u>Perte osseuse crestale</u> : mesurée à partir de radiographies standardisées, de l'extrémité apicale du 1^{er} filetage de l'implant au point de le plus coronal de l'os crestal à J0, 6 mois, 1 et 2 ans après la pose de l'implant</p> <p><u>Indice papillaire</u> : mesuré de la pointe de la papille interdentaire au point de contact puis l'indice moyen des papilles mésiale et distale est pris en compte pour évaluer la présence / absence de la papille 6 mois après la mise en charge</p> <p><u>Prescription</u> : antibiotique pendant 5 jours et ibuprofène pendant 3 jours</p>	<p><u>Perte osseuse crestale</u> : plus élevée pour le groupe avec lambeau > Différence significative</p> <p><u>Indice papillaire</u> : plus de papilles pour le groupe sans lambeau à 6 mois, puis peu de changement pour les périodes de 1 et 2 ans > Différence significative</p>
Conclusion	La chirurgie implantaire sans lambeau entraîne moins de perte osseuse crestale à la fois pendant la période de cicatrisation et après la mise en charge. De plus, la technique sans lambeau permet d'avoir un meilleur remplissage des papilles.	
Biais	Taille de l'échantillon faible.	

BIBLIOGRAPHIE

1. Agence nationale pour le développement de l'évaluation médicale. Implantologie orale : état actuel des connaissances. Paris: ANDEM; 1993.
2. Conditions de réalisation des actes d'implantologie orale : environnement technique. Rev Stomatol Chir Maxillofac. nov 2008;109(5):334-40.
3. Prise en charge implanto-prothétique de l'édentement : - prothèse adjointe complète implanto-retenue - prothèse fixée unitaire supra implantaire. 2022;
4. 3Dcelo | La prothèse fixée supra-implantaire : transviscée ou scellée ? [Internet]. Disponible sur: <https://www.3dcelo.com/blog/prothese-fixee-implantaire-prothese-transvissee>
5. Sivaraman K, Chopra A, Narayan AI, Balakrishnan D. Is zirconia a viable alternative to titanium for oral implant ? A critical review. J Prosthodont Res. 1 avr 2018;62(2):121-33.
6. 3Dcelo | Morphologie implantaire et critères de sélection [Internet]. Disponible sur: <https://www.3dcelo.com/blog/morphologie-implantaire-et-criteres-de-selection>
7. Messalti V. Péri-implantites, l'état de surface lisse comme premier rempart [Internet]. Victory Implants. 2021. Disponible sur : <https://victoryimplants.fr/articles-scientifiques/peri-implantites-etat-de-surface-lisse-comme-premier-rempart/>
8. fichier_produit_2245.pdf [Internet]. Disponible sur : https://facmed-univ-oran.dz/ressources/fichiers_produits/fichier_produit_2245.pdf
9. BERT-C01.pdf [Internet]. Disponible sur : <https://www.dentaire365.fr/wp-content/uploads/2021/01/BERT-C01.pdf>
10. clinic-format.continue-actualisation-concept-osteointegration.pdf [Internet]. Disponible sur : <https://www.lefildentaire.com/images/stories/articles2/clinic-format.continue-actualisation-concept-osteointegration/clinic-format.continue-actualisation-concept-osteointegration.pdf>
11. Vankelst M. Planification implantaire sur le logiciel NobelClinician® : incidence de la densité osseuse sur l'orientation des implants lors des traitements implantaires au maxillaire chez l'édenté total.
12. Actualisation du concept d'ostéointégration [Internet]. LEFILDENTAIRE magazine dentaire. 2010 Disponible sur : <https://www.lefildentaire.com/articles/clinique/implantologie/actualisation-du-concept-dosteointegration/>
13. Hermann JS, Buser D, Schenk RK, Higginbottom FL, Cochran DL. Biologic width around titanium implants. A physiologically formed and stable dimension over time. Clin Oral Implants Res. févr 2000;11(1):1-11.
14. Aménagements des tissus mous péri-implantaires [Internet]. AOnews le magazine dentaire qui nous rassemble. Disponible sur : <http://www.aonews-lemag.fr/ao-29-aménagements-des-tissus-mous-péri-implantaires-sept-2019/>

15. AO 39 Tissus mous Francis Mora [Internet]. AOnews le magazine dentaire qui nous rassemble. Disponible sur : <http://www.aonews-lemag.fr/mora-tissus-mous-aonews-dec/>
16. Araujo MG, Lindhe J. Peri-implant health. J Clin Periodontol. juin 2018;45 Suppl 20:S230-6.
17. PlaquetteGSK_NvllleCalssificationMalParo.pdf [Internet]. Disponible sur : https://www.sfpio.com/images/Articles/PlaquetteGSK_NvllleCalssificationMalParo.pdf
18. La péri-implantite : définitions, prévalence, diagnostic [Internet]. LEFILDENTAIRE magazine dentaire. 2013 Disponible sur : <https://www.lefildentaire.com/articles/clinique/implantologie/la-peri-implantite-definitions-prevalence-diagnostic/>
19. Catherine JH, Castro R, Lan R. Chirurgie implantaire, points essentiels.
20. Russe P, Missika P. Débuter en implantologie : la phase chirurgicale. 2007;(140):10.
21. Le deuxième temps chirurgical en implantologie [Internet]. Disponible sur : <https://www.lefildentaire.com/articles/clinique/implantologie/le-deuxieme-temps-chirurgical-en-implantologie/>
22. 490.082-Smart1-2-1-ch-fr.pdf [Internet]. Disponible sur : <https://www.straumann.com/content/dam/media-center/straumann/fr/documents/smart/490.082-Smart1-2-1-ch-fr.pdf>
23. Les protocoles de forage [Internet]. LEFILDENTAIRE magazine dentaire. 2010. Disponible sur : <https://www.lefildentaire.com/interviews/rencontres/les-protocoles-de-forage/>
24. subadental. Qu'est-ce que c'est qu'une vis de cicatrisation et une vis de couverture ? [Internet]. Subadental. 2018. Disponible sur : <https://subadental.com/implantation-dentaire/vis-de-cicatrisation-et-une-vis-de-couverture/>
25. Gaydon F. Choix du tracé d'incision et gestion des tissus mous lors d'une chirurgie endodontique. 2019;
26. Javelon F. La technique « "flapless" » : intérêts et limites de la chirurgie implantaire sans lambeau.
27. Victor M. Présentée pour le Diplôme d'Etat de Docteur en Chirurgie Dentaire le 17 juillet 2019 par.
28. Cassetta M, Di Carlo S, Pranno N, Sorrentino V, Di Giorgio G, Pompa G. The use of stereolithographic surgical templates in oral implantology. Ann Ital Chir. 2013;84(5):589-93.
29. Tattan M, Chambrone L, González-Martín O, Avila-Ortiz G. Static computer-aided, partially guided, and free-handed implant placement : A systematic review and meta-analysis of randomized controlled trials. Clin Oral Implants Res. 2020;31(10):889-916.
30. 3Dcelo | Les avantages de la chirurgie guidée implantaire [Internet]. Disponible sur : <https://www.3dcelo.com/blog/les-avantages-de-la-chirurgie-guidee-implantaire>

31. 4uGaCaFU2h_1605787604.pdf [Internet]. Disponible sur : https://dr-attias-jacques.chirurgiens-dentistes.fr/uploads/media/document/4/1605787604/4uGaCaFU2h_1605787604.pdf
32. Buvat JA. Réalisation d'un guide chirurgical implantaire au cabinet par impression 3D. 2019;
33. Benhamou R. La technique `` Flapless ' ' pour la pose d'implant : critères de choix. :58.
34. Saraswati S, Bhowmick D, Pravin KS, Mahajan T, Dubey R, Smita. An In-Vivo Comparative Study of the Soft Tissue Response and Esthetics of the Titanium Implant with Titanium Collar by Flapless and Conventional Flap Technique. *J Pharm Bioallied Sci.* juill 2022;14(Suppl 1):S514-7.
35. Gao X, Qin S, Cai H, Wan Q. Comparison of general and aesthetic effects between flapless and flap techniques in dental implantation : a meta-analysis of randomized controlled trials. *Int J Implant Dent.* 1 oct 2021;7(1):100.
36. Lahoti. Comparative evaluation of crestal bone level by flapless and flap techniques for implant placement : Systematic review and meta-analysis [Internet]. Disponible sur : <https://www.j-ips.org/article.asp?issn=09724052;year=2021;volume=21;issue=4;spage=328;epage=338;aulast=Lahoti>
37. Divakar TK, Gidean Arularasan S, Baskaran M, Packiaraj J, Dhineksh Kumar N. Clinical Evaluation of Placement of Implant by Flapless Technique Over Conventional Flap Technique. *J Maxillofac Oral Surg.* mars 2020;19(1):74-84.
38. Lemos CAA, Verri FR, Cruz RS, Gomes JML, dos Santos DM, Goiato MC, et al. Comparison between flapless and open-flap implant placement : a systematic review and meta-analysis. *Int J Oral Maxillofac Surg.* 1 sept 2020;49(9):1220-31.
39. Cai H, Liang X, Sun DY, Chen JY. Long-term clinical performance of flapless implant surgery compared to the conventional approach with flap elevation: A systematic review and meta-analysis. *World J Clin Cases.* 26 mars 2020;8(6):1087-103.
40. Jesch P, Jesch W, Bruckmoser E, Krebs M, Kladek T, Seemann R. An up to 17-year follow-up retrospective analysis of a minimally invasive, flapless approach: 18 945 implants in 7783 patients. *Clin Implant Dent Relat Res.* 2018;20(3):393-402.
41. Wang F, Huang W, Zhang Z, Wang H, Monje A, Wu Y. Minimally invasive flapless vs. flapped approach for single implant placement: a 2-year randomized controlled clinical trial. *Clin Oral Implants Res.* 2017;28(6):757-64.
42. Wadhwa B, Jain V, Bhutia O, Bhalla AS, Pruthi G. Flapless versus open flap techniques of implant placement : A 15-month follow-up study. *Indian J Dent Res.* 7 janv 2015;26(4):372.
43. Lin GH, Chan HL, Bashutski JD, Oh TJ, Wang HL. The Effect of Flapless Surgery on Implant Survival and Marginal Bone Level: A Systematic Review and Meta-Analysis. *J Periodontol.* 2014;85(5):e91-103.
44. Sunitha RV, Sapthagiri E. Flapless implant surgery : a 2-year follow-up study of 40 implants. *Oral Surg Oral Med Oral Pathol Oral Radiol.* 1 oct 2013;116(4):e237-43.

45. Karoussis IK, Brägger U, Salvi GE, Bürgin W, Lang NP. Effect of implant design on survival and success rates of titanium oral implants : a 10-year prospective cohort study of the ITI® Dental Implant System. *Clin Oral Implants Res.* 2004;15(1):8-17.
46. Buser D, Janner SFM, Wittneben JG, Brägger U, Ramseier CA, Salvi GE. 10-year survival and success rates of 511 titanium implants with a sandblasted and acid-etched surface : a retrospective study in 303 partially edentulous patients. *Clin Implant Dent Relat Res.* déc 2012;14(6):839-51.
47. Misch CE, Perel ML, Wang HL, Sammartino G, Galindo-Moreno P, Trisi P, et al. Implant Success, Survival, and Failure : The International Congress of Oral Implantologists (ICOI) Pisa Consensus Conference. *Implant Dent.* mars 2008;17(1):5.
48. Gomez-Roman G. Influence of flap design on peri-implant interproximal crestal bone loss around single-tooth implants. *Int J Oral Maxillofac Implants.* 2001;16(1):61-7.
49. Ravidà A, Saleh I, Siqueira R, Garaicoa-Pazmiño C, Saleh MHA, Monje A, et al. Influence of keratinized mucosa on the surgical therapeutical outcomes of peri-implantitis. *J Clin Periodontol.* 2020;47(4):529-39.
50. Esposito M, Maghaireh H, Grusovin MG, Ziounas I, Worthington HV. Soft tissue management for dental implants : what are the most effective techniques ? A Cochrane systematic review. *Eur J Oral Implantol.* 2012;5(3):221-38.
51. Reinke JM, Sorg H. Wound Repair and Regeneration. *Eur Surg Res.* 2012;49(1):35-43.
52. Ilhan O, Agacayak KS, Gulsun B, Koparal M, Gunes N. A comparison of the effects of methylprednisolone and tenoxicam on pain, edema, and trismus after impacted lower third molar extraction. *Med Sci Monit Int Med J Exp Clin Res.* 29 janv 2014;20:147-52.
53. Cannizzaro G, Leone M, Consolo U, Ferri V, Esposito M. Immediate functional loading of implants placed with flapless surgery versus conventional implants in partially edentulous patients : a 3-year randomized controlled clinical trial. *Int J Oral Maxillofac Implants.* 2008;23(5):867-75.
54. Le SH, Tonami K, Umemori S, Nguyen LB, Ngo LQ, Araki K, et al. Relationship between preoperative dental anxiety and short-term inflammatory response following oral surgery. *Aust Dent J.* mars 2021;66(1):13-9.
55. Terminology | International Association for the Study of Pain [Internet]. International Association for the Study of Pain (IASP). Disponible sur : <https://www.iasp-pain.org/resources/terminology/>
56. douleur_chirurgie_buccale_recos.pdf [Internet]. Disponible sur : https://www.has-sante.fr/upload/docs/application/pdf/douleur_chirurgie_buccale_recos.pdf
57. liste_echelles_acceptees_2022.pdf [Internet]. Disponible sur : https://www.has-sante.fr/upload/docs/application/pdf/2022-01/liste_echelles_acceptees_2022.pdf
58. Gestion des tissus mous péri-implantaires [Internet]. LEFILDENTAIRE magazine dentaire. 2015. Disponible sur : <https://www.lefildentaire.com/articles/clinique/implantologie/gestion-des-tissus-mous-peri-implantaires/>

59. Agence Nationale d'Accréditation et d'Evaluation en Santé (ANAES). Acta Endosc. avr 1998;28(2):151-5.
60. Roche PM. ACADEMIE D'AIX-MARSEILLE. 2017;
61. Sebban D. Influence des tissus mous péri-implantaires dans le développement de la maladie péri-implantaire.
62. Shinde SV, Chansoria S, Limaye M, Vijay M, Bansal S, Dhakne VM. Wound Healing in Dental Implant Surgery in Patients with or without Antibiotic Prophylaxis. J Contemp Dent Pract. 1 sept 2018;19(9):1111-6.

NANTES UNIVERSITÉ
UNITÉ DE FORMATION ET DE RECHERCHE D'ODONTOLOGIE

Vu le Président du Jury,

VU ET PERMIS D'IMPRIMER

Vu le Doyen,

Pr Assem SOUEIDAN

BODIN (Alice). – Comparaison entre la pose d’implant avec et sans lambeau. Analyse de la littérature. – 74f ; ill. ; tabl. ; 62 ref. ; 30 cm (Thèse : Chir. Dent. ; Nantes ; 2023)

RÉSUMÉ

L’implantologie est une discipline qui prend de plus en plus d’ampleur aujourd’hui. La phase chirurgicale est très importante dans la prédictibilité des résultats. C’est pourquoi une autre technique chirurgicale, la méthode sans lambeau, commence à voir le jour depuis quelques années afin d’espérer de meilleurs résultats cliniques que la technique conventionnelle, avec lambeau muco-périosté.

L’objectif de ce travail de thèse est de comparer les deux techniques chirurgicales de pose d’implant : avec et sans lambeau. L’analyse de la littérature a permis de constater que les résultats en termes cliniques sont similaires entre les deux procédures chirurgicales.

En effet, la perte osseuse marginale autour d’un implant n’est pas plus élevée dans un groupe par rapport à un autre. Cependant, un meilleur confort des patients est retrouvé grâce à la technique sans lambeau. Les auteurs s’accordent sur le fait que cette technique doit faire l’objet de nouvelles recherches et études car elle est prometteuse.

RUBRIQUE DE CLASSEMENT : Implantologie

MOTS CLES MESH

Chirurgie implantaire – Surgical implant

Avec lambeau – Flap

Sans lambeau – Flapless

Perte osseuse marginale – Marginal bone loss

JURY

Président : Professeur AMOURIQ Yves

Directeur : Docteur HOORNAERT Alain

Assesseur : Professeur DENIS Frédéric

Assesseur : Docteur CLOUET Roselyne