



HAL
open science

Examen échographique de la cavité cœlomique de la poule

Marie Pino

► **To cite this version:**

Marie Pino. Examen échographique de la cavité cœlomique de la poule. Sciences du Vivant [q-bio]. 2023. dumas-04287729

HAL Id: dumas-04287729

<https://dumas.ccsd.cnrs.fr/dumas-04287729>

Submitted on 8 Jan 2024

HAL is a multi-disciplinary open access archive for the deposit and dissemination of scientific research documents, whether they are published or not. The documents may come from teaching and research institutions in France or abroad, or from public or private research centers.

L'archive ouverte pluridisciplinaire **HAL**, est destinée au dépôt et à la diffusion de documents scientifiques de niveau recherche, publiés ou non, émanant des établissements d'enseignement et de recherche français ou étrangers, des laboratoires publics ou privés.

CAMPUS VÉTÉRINAIRE DE LYON

Année 2023 - Thèse n° 077

**EXAMEN ECHOGRAPHIQUE DE LA CAVITE
COELOMIQUE DE LA POULE
THESE**

Présentée à l'Université Claude Bernard Lyon 1
(Médecine – Pharmacie)

Et soutenue publiquement le 20 octobre 2023
Pour obtenir le titre de Docteur Vétérinaire

Par

PINO Marie

CAMPUS VÉTÉRINAIRE DE LYON

Année 2023 - Thèse n° 077

**EXAMEN ECHOGRAPHIQUE DE LA CAVITE
COELOMIQUE DE LA POULE
THESE**

Présentée à l'Université Claude Bernard Lyon 1
(Médecine – Pharmacie)

Et soutenue publiquement le 20 octobre 2023
Pour obtenir le titre de Docteur Vétérinaire

Par

PINO Marie

Liste des enseignants du Campus Vétérinaire de Lyon (20-03-2023)

Pr	ABITBOL	Marie	Professeur
Dr	ALVES-DE-OLIVEIRA	Laurent	Maître de conférences
Pr	ARCANGIOLI	Marie-Anne	Professeur
Dr	AYRAL	Florence	Maître de conférences
Pr	BECKER	Claire	Professeur
Dr	BELLUCO	Sara	Maître de conférences
Dr	BENAMOU-SMITH	Agnès	Maître de conférences
Pr	BENOIT	Etienne	Professeur
Pr	BERNY	Philippe	Professeur
Pr	BONNET-GARIN	Jeanne-Marie	Professeur
Dr	BOURGOIN	Gilles	Maître de conférences
Dr	BRUTO	Maxime	Maître de conférences
Dr	BRUYERE	Pierre	Maître de conférences
Pr	BUFF	Samuel	Professeur
Pr	BURONFOSSE	Thierry	Professeur
Dr	CACHON	Thibaut	Maître de conférences
Pr	CADORÉ	Jean-Luc	Professeur
Pr	CALLAIT-CARDINAL	Marie-Pierre	Professeur
Pr	CHABANNE	Luc	Professeur
Pr	CHALVET-MONFRAY	Karine	Professeur
Dr	CHANOIT	Gillaume	Professeur
Dr	CHETOT	Thomas	Maître de conférences
Pr	DE BOYER DES ROCHES	Alice	Professeur
Pr	DELIGNETTE-MULLER	Marie-Laure	Professeur
Pr	DJELOUADJI	Zorée	Professeur
Dr	ESCRIOU	Catherine	Maître de conférences
Dr	FRIKHA	Mohamed-Ridha	Maître de conférences
Dr	GALIA	Wessam	Maître de conférences
Pr	GILOT-FROMONT	Emmanuelle	Professeur
Dr	GONTHIER	Alain	Maître de conférences
Dr	GREZEL	Delphine	Maître de conférences
Dr	HUGONNARD	Marine	Maître de conférences
Dr	JOSSON-SCHRAMME	Anne	Chargé d'enseignement contractuel
Pr	JUNOT	Stéphane	Professeur
Pr	KODJO	Angeli	Professeur
Dr	KRAFFT	Emilie	Maître de conférences
Dr	LAABERKI	Maria-Halima	Maître de conférences
Dr	LAMBERT	Véronique	Maître de conférences
Pr	LE GRAND	Dominique	Professeur
Pr	LEBLOND	Agnès	Professeur
Dr	LEDOUX	Dorothée	Maître de conférences
Dr	LEFEBVRE	Sébastien	Maître de conférences
Dr	LEFRANC-POHL	Anne-Cécile	Maître de conférences
Dr	LEGROS	Vincent	Maître de conférences
Pr	LEPAGE	Olivier	Professeur
Pr	LOUZIER	Vanessa	Professeur
Dr	LURIER	Thibaut	Maître de conférences
Dr	MAGNIN	Mathieu	Maître de conférences
Pr	MARCHAL	Thierry	Professeur
Dr	MOSCA	Marion	Maître de conférences
Pr	MOUNIER	Luc	Professeur
Dr	PEROZ	Carole	Maître de conférences
Pr	PIN	Didier	Professeur
Pr	PONCE	Frédérique	Professeur
Pr	PORTIER	Karine	Professeur
Pr	POUZOT-NEVORET	Céline	Professeur
Pr	PROUILLAC	Caroline	Professeur
Pr	REMY	Denise	Professeur
Dr	RENE MARTELLET	Magalie	Maître de conférences
Pr	ROGER	Thierry	Professeur
Dr	SAWAYA	Serge	Maître de conférences
Pr	SCHRAMME	Michael	Professeur
Pr	SERGENTET	Delphine	Professeur
Dr	TORTEREAU	Antonin	Maître de conférences
Dr	VICTONI	Tatiana	Maître de conférences
Dr	VIRIEUX-WATRELOT	Dorothée	Chargé d'enseignement contractuel
Pr	ZENNER	Lionel	Professeur





Remerciements au jury

Je remercie sincèrement l'ensemble des membres de mon jury de thèse :

Merci à Monsieur le Professeur Marc JANIER,

De l'Université de Claude Bernard Lyon 1, Faculté de médecine de Lyon,
Pour m'avoir fait l'honneur d'être le président de mon jury de thèse.
Merci pour le temps consacré à la lecture de mon manuscrit.
Hommages respectueux.

Merci à Madame la Docteure Caroline BOULOCHER,

De L'école vétérinaire UniLaSalle, Rouen,
Pour avoir accepté de diriger ma thèse.
Merci pour tous vos retours, votre disponibilité, votre bienveillance et votre professionnalisme.
Sincères remerciements et toute ma reconnaissance.

Merci à Madame la Docteure Magalie RENE MARTELLET,

De VetAgroSup, Campus vétérinaire de Lyon,
Pour avoir accepté d'encadrer ma thèse.
Merci pour votre temps consacré et vos précieux conseils.
Sincères remerciements.

Merci à Madame la Professeure Dominique LEGRAND,

De VetAgroSup, Campus vétérinaire de Lyon,
Pour avoir accepté d'être mon second assesseur de thèse.
Sincères remerciements.



Table des matières

Liste des annexes.....	9
Liste des figures.....	11
Liste des tableaux.....	15
Liste des abréviations.....	17
Introduction.....	19
Partie 1.....	21
Le modèle biologique, <i>Gallus gallus domesticus</i>	21
I. Généralités sur <i>Gallus gallus domesticus</i>	21
1. Classification.....	21
a. Classification détaillée.....	21
b. Positionnement récapitulatif dans la classification du vivant.....	21
2. Une espèce domestiquée.....	22
a. Biotope naturel.....	22
b. La domestication de l'espèce.....	23
3. Législation française.....	24
II. Le coelome : cavité principale abritant les grands appareils de l'organisme.....	25
1. Appareil cardiovasculaire.....	25
a. Le cœur et son péricarde.....	25
b. Système artériel et veineux.....	27
2. Appareil respiratoire.....	27
a. Voies respiratoires supérieures.....	27
b. Voies respiratoires profondes.....	29
3. Appareil digestif.....	31
a. L'estomac glandulaire, le proventricule.....	32
b. L'estomac musculaire, le ventricule.....	32
c. L'intestin grêle.....	33
d. Le gros intestin.....	34
e. Le foie et la vésicule biliaire.....	35
4. Appareil reproducteur.....	36
a. Ovaire et follicule.....	36
b. L'oviducte.....	37
5. Appareil lymphatique.....	39
6. Appareil urinaire.....	40
III. Déroulement d'une consultation clinique vétérinaire de la poule et propédeutique.....	42
1. Commémoratifs.....	42

a.	Conditions d'hébergement.....	42
b.	Alimentation et boisson	45
2.	Examen clinique de la poule.....	48
a.	Examen à distance.....	48
b.	L'examen rapproché.....	51
3.	Médecine préventive	55
a.	La lutte contre les parasites	55
b.	La vaccination	57
c.	Autres demandes rencontrées en situation clinique	58
Partie 2	61
Le projet : Examen échographique de la cavité cœlomique de la poule	61
I.	Matériel et méthode	61
1.	Matériel	61
2.	Sélection des populations	62
3.	Critères d'inclusion et d'exclusion.....	63
4.	Méthode échographique.....	65
5.	Analyse statistique	66
II.	Résultats	67
1.	Résultats généraux	67
2.	Les images échographiques.....	68
a.	L'appareil digestif	68
(1)	Le proventricule.....	68
(2)	Le ventricule	69
(3)	Les intestins	70
(4)	Le pancréas.....	72
b.	L'appareil reproducteur.....	72
c.	Les autres organes de la cavité cœlomique	74
(1)	Le foie et la veine porte hépatique	74
(2)	La vésicule biliaire.....	75
(3)	La rate.....	76
(4)	Le cœur	76
3.	Influence de l'heure d'examen.....	77
III.	Discussion	80
Conclusion	83
Bibliographie.....	85
Annexes	91

Liste des annexes

Annexe 1 : Consentement éclairé signé par les éleveurs participant à l'étude.....	91
Annexe 2 : Grille d'examen clinique utilisée pour la réalisation de l'étude	92
Annexe 3 : Tableur détaillé des mesures réalisées.....	93



Liste des figures

Figure 1 : Coq de Bankiva accompagné de poules de Bankiva (Konig et al. 2016)	22
Figure 2 : Vue ventrale de la topographie d'un cœur de poule au sein du péricarde. On note l'absence de diaphragme (Konig et al. 2016)	26
Figure 3 : Cœur de poule, atrium droit et ventricule droit ouverts (Konig et al. 2016)	26
Figure 4 : Cavité buccale d'une poule (Pino 2023)	28
Figure 5 : Cartilages laryngés de la poule (Konig et al. 2016, adapté de Ghetie, 1976).....	28
Figure 6 : Syrinx de la poule (Konig et al. 2016, adapté de Ghetie, 1976)	29
Figure 7 : Poumons d'une poule (ex situ, vue dorsale) (Konig et al. 2016, PD Dr J. Maierl, Munich) ...	29
Figure 8 : Organisation des sacs aériens chez la poule (Konig et al. 2016)	30
Figure 9 : Cycle respiratoire des oiseaux (Solé 2021).....	31
Figure 10 : Organisation de l'appareil digestif de la poule (Konig et al. 2016)	31
Figure 11: Estomac en deux parties de la poule (ouvert) (Konig et al. 2016)	33
Figure 12 : Tube digestif de la poule (déroulé) (Konig et al. 2016)	34
Figure 13 : Organisation de la cavité cœlomique (Vue ventrale, paroi et gras retirés) (Konig et al. 2016).....	34
Figure 14 : Tonsilles caecales (caeca ouverts) (Konig et al. 2016)	35
Figure 15 : Foie au sein de la cavité cœlomique d'une poule (vue ventrale) (Konig et al. 2016)	35
Figure 16 : Ovaire d'une poule (Scanes, Dridi 2022)	37
Figure 17 : Organisation l'oviducte de la poule (Konig et al. 2016)	38
Figure 18 : Organes de la cavité cœlomique d'une poule (vue latérale gauche). La rate est marquée d'une étoile (Konig et al. 2016)	40
Figure 19 : Reins et uretères d'une poule (vue ventrale) (Konig et al. 2016]	41
Figure 20 : Exemple de poulailler avec une ventilation correcte (Colville-Hyde, Poland 2019)	43
Figure 21 : Exemple d'aménagement de nid et de perchoir. On note ici les bords anguleux du perchoirs, facteur de risque de lésions podales (Colville-Hyde, Poland 2019)	44
Figure 22 : Poulailler idéal pour des poules, répondant aux contraintes techniques et environnementales (Zoller 2022a)	45
Figure 23 : Exemple d'abreuvoir surélevé (Colville-Hyde, Poland 2019)	45
Figure 24 : Ration alimentaire idéale de la poule d'agrément (D'après Zoller 2022, créé avec BioRender.com).....	47
Figure 25 : Poule cherchant son alimentation, comportement alimentaire de foraging (Pixabay).....	47
Figure 26 : Poule curieuse, en bonne forme et présentant un bon état général (Pino 2023)	49
Figure 27 : Coq abattu présentant une détresse respiratoire (Ryon-Serrier 2022)	49
Figure 28 : Aspect d'une poule en cours de mue (Club 2021)	50
Figure 29 : Contention sécuritaire d'une poule (a : Devaux 2022 ; b : Poland, Raftery 2019).....	51
Figure 30 : Echelle subjective de note d'état corporel chez les poules : palpation des muscles pectoraux (vue en coupe) (Larrat 2017).....	52
Figure 31 : Evaluation de la note d'état corporel d'une poule à 3/5. En pointillés, l'angle formé par les muscles pectoraux et le bréchet (Pino 2023).....	52
Figure 32 : Auscultation pulmonaire d'une poule (Pino 2023)	53
Figure 33 : Evaluation de la symétrie des membres pelviens (a) et thoraciques (b) chez la poule (Pino 2023).....	53
Figure 34 : (a) Examen d'un sphincter cloacal propre, (b) Examen de la cavité buccale et (c) examen de la symétrie de la tête chez une poule (Pino 2023).....	55

Figure 35 : <i>Dermanyssus gallinae</i> (ESCCAP)	56
Figure 36 : Schéma de coupe de plumes correcte (Poland 2019).....	58
Figure 37 : Matériel échographique utilisé (Pino 2023).....	61
Figure 38 : Localisation géographique de Creys-Mépieu (carte-2-france.com).....	62
Figure 39 : Filière pelvienne d'une poule (vue dorsale) (Konig et al. 2016).....	63
Figure 40 : Anomalies acceptées dans l'étude : (a) plumage piqué, (b) bec épointé et appendices de la tête pâles (Pino 2023)	64
Figure 41 : Abord parasternal gauche (Pino 2023).....	65
Figure 42 : Poule perchée lors de l'abord parasternal caudal droit, la patte droite est tendue vers l'arrière (Pino 2023).....	65
Figure 433 : (a) Coupe échographique longitudinale du proventricule (PV) obtenue avec une échographe GE Logiq e et une sonde linéaire de 12-MHz, en abord parasternal gauche sur une poule debout. (b) mesures effectuées sur le proventricule, à l'aide du serveur PostDicom (Pino 2023)	68
Figure 44 : (a) Mise en évidence échographique de l'isthme gastrique (I) en continuité avec le proventricule (PV) et le ventricule (V) ; coupe longitudinale obtenue avec une échographe GE Logiq e et une sonde linéaire de 10-MHz, en abord parasternal gauche sur une poule debout. (b) mesures effectuées sur l'isthme gastrique à l'aide du serveur PostDicom (Pino 2023)	69
Figure 45 : Mise en évidence échographique des couches constituant la paroi du ventricule. La flèche bleue indique la séreuse, le hachuré rouge indique la musculuse, la flèche verte indique la sous-muqueuse et le hachuré jaune indique la muqueuse. Image obtenue avec un échographe GE Logiq e et une sonde linéaire de 12-MHz, en abord parasternal gauche sur une poule debout (Pino 2023)...	70
Figure 46 : (a) Coupe longitudinale du ventricule (V) obtenue avec un échographe GE Logiq e et une sonde linéaire de 10-MHz, en abord parasternal gauche sur une poule debout. La flèche bleue indique le centre tendineux avec les muscles tenus, les étoiles jaunes indiquent les muscles crassus (b) mesures effectuées sur le ventricule, à l'aide du serveur PostDicom (Pino 2023)	70
Figure 48 : Aspect en « grains de café » des coupes transversales des anses intestinales obtenue avec un échographe GE Logiq e et une sonde linéaire de 12-MHz, en abord ventromédian sur une poule debout (Pino 2023).....	71
Figure 47 : a) Coupe longitudinale du duodénum (D) et de l'iléon-jéjunum (J) obtenue avec un échographe GE Logiq e et une sonde linéaire de 10-MHz, en abord parasternal droit sur une poule debout. (b) mesures effectuées sur les intestins, à l'aide du serveur PostDicom (Pino 2023).....	71
Figure 49 : a) Coupe longitudinale du duodénum (D) et du pancréas (P) obtenue avec un échographe GE Logiq e et une sonde linéaire de 10-MHz, en abord parasternal droit sur une poule debout. (b) mesure de l'épaisseur du pancréas, à l'aide du serveur PostDicom (Pino 2023)	72
Figure 50 : a) Image échographique de follicules pré-ovulatoires (F), entre 8 et 36mm de diamètre. (b) Image échographique d'un follicule ovulatoire (F). Les images ont été obtenues avec un échographe GE Logiq e et une sonde microconvexe de 10-MHz, en abord ventromédian sur une poule debout. (c) mesure du diamètre d'un follicule, à l'aide du serveur PostDicom (Pino 2023).....	73
Figure 51 : Image échographique d'un œuf calcifié (Gros et al. 2022).	73
Figure 52 : Image échographique du foie, discrètement hypoéchogène par rapport à la rate, ainsi que de la veine porte hépatique droite, obtenue avec un échographe GE Logiq e et une sonde linéaire de 12-MHz, en abord parasternal gauche sur une poule debout (Pino 2023).....	74
Figure 53 : Image échographique des deux lobes hépatiques de part et d'autre du cœur (C), obtenue avec un échographe GE Logiq e et une sonde linéaire de 12-MHz, en abord parasternal droit sur une poule debout (Pino 2023).....	75
Figure 54 : (a) Image échographique de la vésicule biliaire (VB), obtenue avec un échographe GE Logiq e et une sonde linéaire de 12-MHz, en abord parasternal droit sur une poule debout. (b) Mesure de la paroi de la vésicule biliaire à l'aide du serveur PostDicom (Pino 2023).....	75



Figure 55 : (a) Image échographique de la rate (R), obtenue avec un échographe GE Logiq e et une sonde linéaire de 10-MHz, en abord parasternal gauche sur une poule debout. (b) Mesures de la longueur et du diamètre de la rate à l'aide du serveur PostDicom (Pino 2023)..... 76

Figure 56 : (a) Coupe transversale du ventricule cardiaque gauche (VG) et (b) coupe 3 cavités du cœur, mettant en évidence le ventricule gauche (VG), l'atrium droit (AD) et l'atrium gauche (AG). Images obtenues avec un échographe GE Logiq e et une sonde microconvexe de 10-MHz, en abord parasternal crânial gauche sur une poule debout (Pino 2023) 77

Figure 57 : Tailles des follicules observés (en mm) en fonction de l'heure de l'examen échographique (Pino 2023) 78

Figure 58 : Taille des follicules observés (en mm) en fonction de la plage-horaire de l'échographie (Pino 2023) 79

Liste des tableaux

Tableau 1 : Répartition des poules retenues pour l'étude (Pino 2023)	65
Tableau 2 : Valeurs minimales, maximales, médianes et moyennes (en mm) avec l'intervalle de confiance à 95% associé (p-value < 0,05) des mesures échographiques chez des poules NOVO BROWN et NOVO COLOR. N représente le nombre de mesures exploitées (Pino 2023)	67



Liste des abréviations

AMM : Autorisation de mise sur le marché

av. JC : avant Jésus-Christ

CERREC : Centre d'étude et de recherche en reproduction des carnivores

cm : centimètres

D : droite

ENVL : Ecole nationale vétérinaire de Lyon

ESPN : Symposium européen sur la nutrition avicole

Et al. : *et alii*, et autres

g : grammes

h : heure

ha : hectare

Hz : hertz

GE : General Electronics

ie : *id est*, c'est-à-dire

kg : kilogrammes

LH : hormone lutéinisante

LMR : Limite maximale de résidus

m² : mètres carré

mg : milligrammes

MHz : mégahertz

mL : millilitres

mm : millimètres

n° : numéro

NAC : Nouveaux animaux de compagnie

NR : Non rapporté

RCP : Résumé des caractéristiques du produit

UICN : Union internationale pour la conservation de la nature



INTRODUCTION

L'expression « NAC », référant aux Nouveaux Animaux de Compagnie a été prononcée pour la première fois lors d'une conférence à l'Ecole Nationale Vétérinaire de Lyon (ENVL, devenue VetAgro Sup en 2010) en 1984. Depuis quelques années, les NAC conquièrent de plus en plus de français et au cœur de ce phénomène, s'inscrivant dans une démarche écologique de plus en plus plébiscitée, l'adoption de volailles de basse-cour et notamment des poules est en plein essor. Plaisant aux petits comme aux grands, la poule est l'un des NAC les plus adoptés, avec deux millions d'individus vendus chaque année. Depuis 2019, la vente des poules progresse de 11% par an, et celle-ci a encore augmenté de 3% entre 2021 et 2022, menant aujourd'hui le marché des volailles de particuliers à représenter près de 5% du marché des animaux de compagnie (JAF-info 2023).

La médecine aviaire initialement développée en tant que médecine de population au sein d'élevages industriels est donc désormais également une médecine individuelle en clinique vétérinaire. En effet, de plus en plus de poules sont présentées en consultation, que ce soit en clinique spécialisée NAC ou bien auprès des vétérinaires généralistes canins ou ruraux qui doivent désormais soigner la poule de compagnie de leur patientèle. Nombre de professionnels se sentent parfois démunis face à une consultation de cet oiseau, si différent de la pratique habituelle canine, que ce soit pour la réalisation d'un examen clinique complet et adapté ou pour l'investigation par examens complémentaires. A l'instar de nos carnivores domestiques, les poules peuvent elles aussi bénéficier d'examens d'imagerie, notamment l'échographie, permettant d'investiguer et de diagnostiquer des affections cœlomiques. Les pathologies de l'appareil reproducteur, telles que la salpingite, la ponte intra-cœlomique ou la rétention d'œuf nécessitent régulièrement la réalisation d'échographie, mais celle-ci permet également d'apprécier l'aspect des différents parenchymes ainsi que la présence d'éventuelles masses ou kystes. Les modalités de l'échographie restent cependant peu explorées et le développement de cet examen pourrait ouvrir la voie au diagnostic de davantage de pathologies, notamment digestives, par la mise en évidence d'état inflammatoire de certains organes par exemple. L'échographie cœlomique n'ayant commencé à être décrite que récemment,

la première étude visant à définir des mesures de référence pour chaque organe de la cavité coelomique n'est parue qu'en avril 2022 (Gros et al. 2022). Notons que l'échographie se développe également en médecine de population au sein des élevages aviaires. Une étude présentant les intérêts de l'examen échographique en élevage a été présentée au Symposium européen sur la nutrition avicole (ESPN) en juin 2023 par le groupe LALLEMAND. Il en ressort que cet examen permet d'évaluer la préparation des poulettes à la période de ponte, en suivant les performances des compléments alimentaires ajoutés à la ration en mesurant l'épaisseur du muscle pectoral de celles-ci. L'échographie peut également donner des indications sur les performances de pontes en suivant le nombre de follicules présents et leur taille (A. SACY, communication personnelle, 12 avril 2023).

Ce travail, débuté en amont de la publication de ces études, vise à apporter une vision complémentaire et comparative, tout en s'adressant particulièrement aux vétérinaires généralistes afin de les guider de façon pratique, pas à pas dans la gestion d'une consultation de poule nécessitant une échographie. Il détaillera les particularités du modèle biologique étudiée, la poule ainsi qu'un déroulé de consultation vétérinaire chez cette espèce, avant de s'intéresser à la réalisation de l'examen échographique de celles-ci.

PARTIE 1

LE MODELE BIOLOGIQUE, *GALLUS GALLUS* *DOMESTICUS*

I. Généralités sur *Gallus gallus domesticus*

1. Classification

a. Classification détaillée

D'après la classification scientifique des espèces, la poule domestique, de son nom latin *Gallus gallus domesticus* appartient au domaine des Eucaryotes – c'est un organisme multicellulaire nucléé – et au règne Animal. Par la présence d'un endosquelette, elle appartient aux Chordés, plus précisément aux Vertébrés et aux Gnathostomes par l'existence d'un crâne, d'une colonne vertébrale et de mâchoires. Retrouvant une double paire des membres symétriques, elle appartient à la superclasse des Tétrapodes et à la classe des Oiseaux par sa bipédie, la présence d'ailes ainsi que d'un bec sans dents. Avec sa constitution massive, ses ailes arrondies et son bec épais, court et solide, c'est un galliforme de la famille des Phasianidés. Sa crête et ses barbillons témoignent du genre *Gallus*. (GOIX [sans date]). Le genre *Gallus* est divisé en quatre espèces, le coq de Java, *Gallus varius*, le coq de Sonnerat, *Gallus sonneratii*, le coq de Lafayette, *Gallus lafayetii* et le coq de Bankiva, aussi appelé coq doré, *Gallus gallus*. Cette dernière espèce est la plus développée, et les poules et poulets élevés pour leur chair et leurs œufs descendent en grande majorité du coq de Bankiva. Enfin, initialement sous-divisée en quatre sous-espèces selon leur origine géographique, l'espèce *Gallus gallus* voit apparaître la sous-espèce *Gallus gallus spadiceus* (Peters et al. 2016) dont descendrait la sous-espèce *Gallus gallus domesticus* nommée par Linnaeus en 1758. (Al-Nasser et al. 2007)

b. Positionnement récapitulatif dans la classification du vivant

Règne : Animal

Embranchement : Chordés

Classe : Aves

Ordre : Galliformes

Famille : Phasianidés

Genre : *Gallus*

Espèce : *Gallus gallus*

Sous-espèce : *Gallus gallus domesticus*

2. Une espèce domestiquée

a. *Biotope naturel*

La poule domestique telle qu'on la connaît en France n'est pas retrouvée à l'état sauvage. En revanche, on retrouve des coqs de Bankiva à l'état sauvage en Asie, notamment en Inde, Chine, Malaisie, Indonésie ou bien aux Philippines (Al-Nasser et al. 2007). Classée comme une espèce de préoccupation mineure d'après la classification UICN (l'Union Internationale pour la Conservation de la Nature), les coqs dorés vivent plutôt en forêt, dans la brousse ou bien dans les bosquets. On reconnaît un coq de Bankiva pur par l'existence d'une double mue, qui disparaît avec le croisement avec une espèce domestique. Cette différence n'est pas présente chez les femelles, rendant la différenciation et l'identification des espèces précises plus difficiles. (Likoff, Bradbury 2007)



Figure 1 : Coq de Bankiva accompagné de poules de Bankiva (Konig et al. 2016)

b. La domestication de l'espèce

D'après l'arrêté du 11 août 2006 fixant la liste des espèces, races ou variétés d'animaux domestiques, « une espèce domestique est une espèce dont tous les représentants appartiennent à des populations animales sélectionnées ou sont issus de parents appartenant à des populations animales sélectionnées. » (Michel, Bournigal 2006), là où un animal de compagnie est défini comme « tout animal détenu ou destiné à être détenu par l'homme pour son agrément ». Ainsi, il existe des animaux de compagnie non domestiques, de plus en plus nombreux avec l'émergence des nouveaux animaux de compagnie, comme l'octodon, le pogona ou bien les pythons par exemple (Article L214-6 2021).

Animal domestique le plus représenté mondialement, l'histoire et l'origine de la domestication de la poule reste pourtant un sujet controversé, régulièrement remis en question. Jusqu'à récemment, l'hypothèse la plus répandue était que la domestication de la poule ait débuté en Inde ou bien dans le nord de la Chine (West, Zhou 1988) mais une étude récente utilisant la datation au radiocarbone et des analyses archéologiques plus poussées ont apporté une nouvelle hypothèse de domestication de la poule. Le premier foyer de domestication serait au nord-est de la Thaïlande, sur le site néolithique Ban Non Wat, entre 1650 et 1250 av. JC (Peters et al. 2022). Les débuts de la culture du riz et du millet auraient alors eu un double rôle : attraction des individus avec facilitation du contact entre l'Homme et l'animal ainsi qu'un rôle dans la dispersion des individus avec les flux de céréales internationaux (Best et al. 2022). Ainsi, *Gallus gallus spadiceus* serait arrivé en Ethiopie et en Europe méditerranéenne autour de 700 av. JC et environ un siècle plus tard dans les régions plus froides telles que l'Ecosse, l'Irlande ou la Scandinavie. Initialement utilisé dans les combats de coqs, l'Empire Romain aurait ensuite popularisé la poule en tant que ressource alimentaire, pour ses œufs et sa viande (Al-Nasser et al. 2007; Peters et al. 2016). Depuis l'interdiction des combats de coqs au XIX^e siècle, la domestication de la poule prend un nouveau tournant, avec une sélection des individus pour leur aspect, les plumages et leurs robustesse, participant à la création et au développement de races dites « standards » (Al-Nasser et al. 2007) telles qu'on les connaît aujourd'hui. Avec une grande capacité d'adaptation, celles-ci sont devenues de véritables outils de production, paramétrées par leur environnement pour répondre aux besoins industriels plutôt que placées dans un environnement adapté à leurs besoins (Siegel 1993).

Dorénavant, la poule devient un vrai animal de compagnie, avec de plus en plus de particuliers qui présentent leurs poules en clinique pour des soins vétérinaires.

3. Législation française

Par cette classification en tant qu'animal domestique, la détention d'une poule par un particulier est libre, sous maintien de leur bien-être et de leur santé en tant qu'élevage d'agrément. Si le nombre d'individus dépasse 50, l'élevage n'est plus d'agrément et doit alors satisfaire les conditions énoncées dans l'Arrêté du 13 juin 1994 fixant les règles techniques auxquelles doivent satisfaire les élevages de volailles et (ou) de gibiers à plumes soumis à autorisation au titre de la protection de l'environnement (Defrance 1994).

L'identification des volailles n'est pas obligatoire mais est cependant possible, par bague ou transpondeur électronique avec enregistrement en ligne dans les fichiers VETONAC, le fichier d'identification en ligne des nouveaux animaux de compagnie, permettant d'enregistrer les propriétaires d'un animal identifié et de pouvoir les retrouver en cas de fugue, perte ou vol. VETONAC est l'équivalent pour les NAC de l'i-cad chez les carnivores domestiques.

Enfin, bien que non obligatoire, il est recommandé de déclarer la détention d'oiseaux et surtout de volailles auprès du ministère de l'Agriculture et de la Souveraineté alimentaire, notamment pour le suivi et la gestion de maladies comme la grippe aviaire.

II. Le cœlome : cavité principale abritant les grands appareils de l'organisme

Les oiseaux ne possèdent pas de diaphragme, ainsi, parler de « thorax » et « d'abdomen » serait erroné. On utilise le terme de cœlome, ou cavité cœlomique, pour désigner la cavité principale de l'organisme, abritant la majeure partie des organes vitaux. Cette cavité est subdivisée par deux septa : un septum horizontal, marquant la limite ventrale des poumons, et un septum oblique, suivant la paroi des sacs aériens cervicaux et s'étendant ventralement aux sacs aériens thoraciques (Konig, Korbel, Liebich, Probst 2016). Au sein de la cavité cœlomique, on retrouve les organes représentant les grands appareils de l'organisme, à l'exception de l'appareil neurologique.

1. Appareil cardiovasculaire

Dans cette partie, nous ciblerons principalement les différences avec l'appareil cardiovasculaire des mammifères, faisant la particularité de l'appareil cardiovasculaire des oiseaux.

a. Le cœur et son péricarde

Pour la plupart des oiseaux volant, le cœur est proportionnellement plus gros que celui des mammifères. Ainsi, plus puissant et plus massif, cela permet de maintenir une irrigation correcte des organes lors des dépenses d'énergies importantes comme le vol. En revanche, chez les oiseaux dits « non volants » comme les poules, notamment à cause de leur poids plus important, le poids du cœur ne représente que 0,35% à 0,50% du poids total de l'animal, mesure semblable aux données chez les mammifères (Faure et al. 1980). Localisé dans le plan sagittal de l'organisme, le cœur est enveloppé d'un péricarde, en lien direct avec le sternum et le foie, respectivement par les ligaments sterno-péricardique et hépato-péricardique [Figure 2]. Crânio-ventralement, le cœur et les grands vaisseaux sont intégrés dans le sac aérien claviculaire.

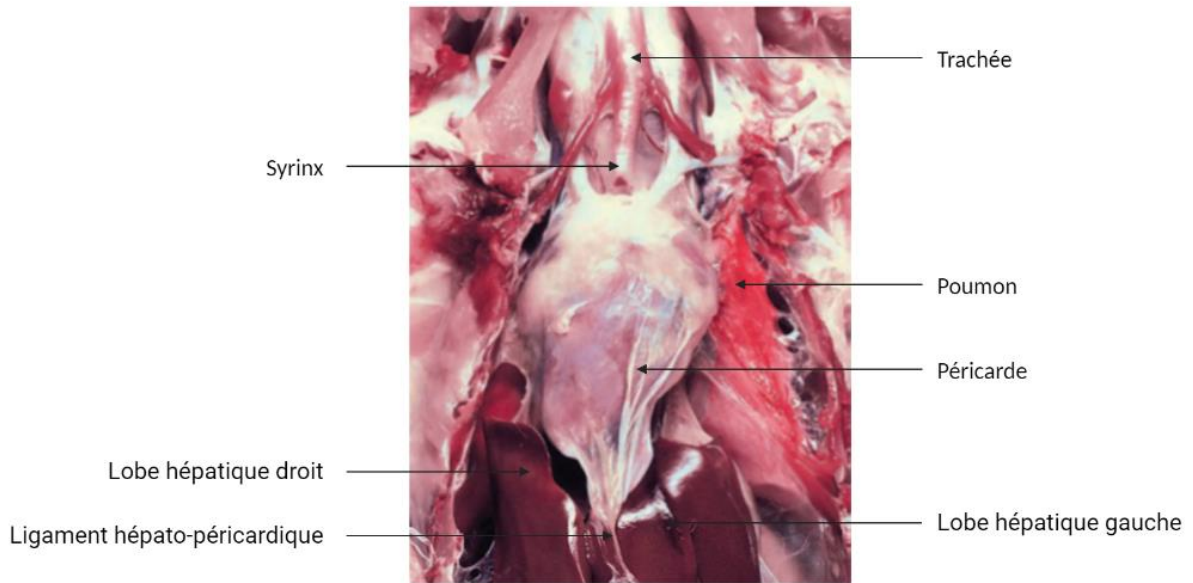


Figure 2 : Vue ventrale de la topographie d'un cœur de poule au sein du péricarde. On note l'absence de diaphragme (Konig et al. 2016)

Le cœur en lui-même est assez semblable à celui des mammifères. En effet, il comporte quatre cavités, soit deux atria et deux ventricules. A la différence des mammifères, la valve atrio-ventriculaire droite ne présente qu'une valvule et ne possède pas de cordages tendineux [Figure 3], là où la valve atrio-ventriculaire gauche ressemble à la valvule mitrale, en trois valvules raccrochées aux piliers du cœur par des cordages tendineux. Les valvules aortiques et pulmonaires sont organisées en trois cupules en forme de demi-lune, comme chez les mammifères.

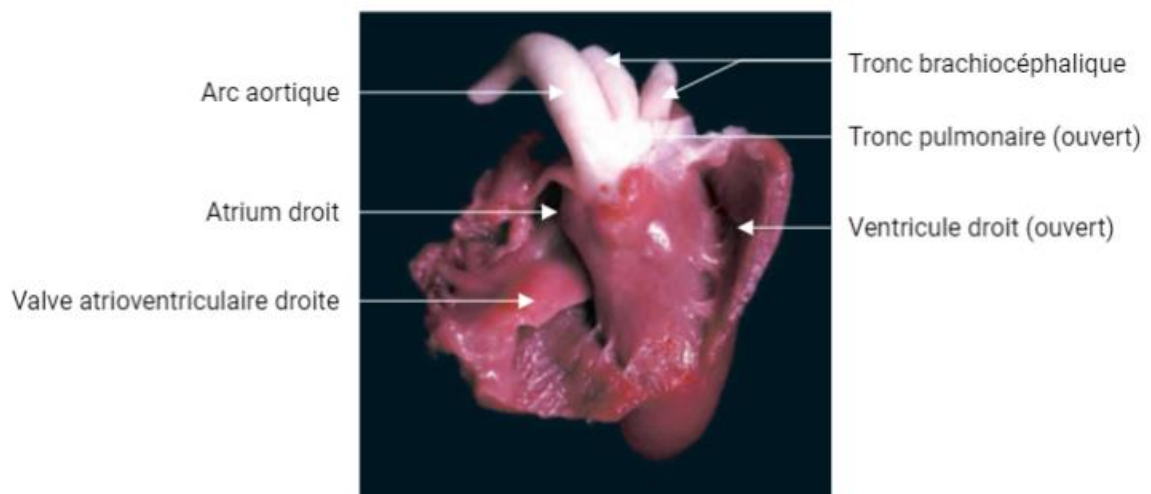


Figure 3 : Cœur de poule, atrium droit et ventricule droit ouverts (Konig et al. 2016)

b. Système artériel et veineux

Les systèmes artériel et veineux ressemblent fortement au système circulatoire des mammifères. Cependant, on peut noter trois différences principales qui se mettent en place lors du développement de l'embryon.

Chez les oiseaux, l'aorte se développe à partir du quatrième arc aortique droit et de l'artère aorte droite dorsale, là où elle se développe du côté gauche chez les mammifères. Ainsi, physiologiquement, l'artère aorte et l'arc aortique se dirigent naturellement sur la droite du corps de la poule.

On note également, au sein du système porte hépatique, deux veines portes hépatiques, la gauche drainant le proventricule et le ventricule, la droite drainant le jéjunum, les caeca, le pancréas et la rate.

Enfin, chez les oiseaux tout comme chez les reptiles, on peut noter l'existence d'un second système porte, le système porte rénal. Par conséquent, en clinique, on déconseille les injections intramusculaires dans la partie postérieure du corps (ie. muscles ilio-tibiaux) par risque de métabolisation et élimination rénale sans atteindre la partie crâniale de l'organisme, bien qu'aucune étude à ce jour n'ait démontré ce phénomène (Konig, Korbel, Ruberte, Klupiec 2016).

2. Appareil respiratoire

L'appareil respiratoire des oiseaux est particulièrement efficace (Powell 2022). Les principales différences avec l'appareil respiratoire des mammifères reposent sur la présence d'une syrinx, des anneaux trachéaux complets et ossifiés, un volume pulmonaire constant et la présence de sacs aériens (Konig, Navarro, Zengerling, Korbel 2016). On s'intéressera à l'appareil respiratoire en suivant la dichotomie usuelle de voies respiratoires supérieures et profondes.

a. Voies respiratoires supérieures

Les poules possèdent deux narines sur la face supérieure du bec. Ces narines sont en communication directe avec les choanes, qui correspondent à des ouvertures des fosses nasales directement dans la cavité buccale [Figure 4]. Le larynx, localisé caudalement à la langue, est constitué de cartilages cricoïde, procricoïde et aryténoïdes, ces derniers étant pairs, formant la glotte [Figure 5]. Lorsque le bec est

fermé, les choanes viennent se placer dorsalement à la glotte, permettant un passage direct de l'air de l'extérieur vers la trachée.

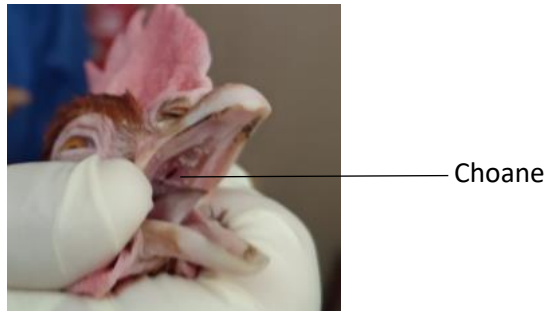

Figure 4 : Cavité buccale d'une poule (Pino 2023)

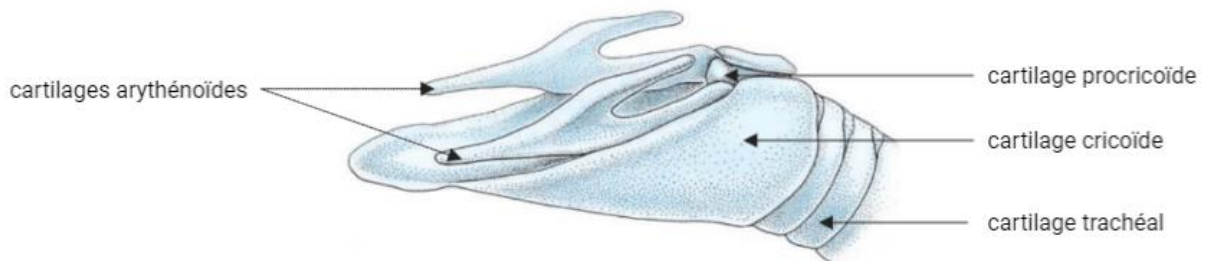


Figure 5 : Cartilages laryngés de la poule (Konig et al. 2016, adapté de Ghetie, 1976)

Le larynx marque la partie proximale de la trachée, contenant 120 anneaux trachéaux complet et ossifiés chez la poule. Bien que proportionnellement plus longue que celle des mammifères, son diamètre est plus large, menant à une résistance aérienne équivalente (Konig, Navarro, Zengerling, Korbel 2016). La trachée se termine distalement par la syrinx, lieu de bifurcation de la trachée. Au niveau de la syrinx, le diamètre est diminué et les anneaux trachéaux incomplets sont reliés par une membrane, le *pessulus*. La syrinx est composée de différents cartilages formant le tympan ainsi que des membranes tympaniques droite et gauche à la base de chaque bronche [Figure 6]. Chez la poule, oiseau non chantant, les muscles syringés sont peu développés. Le passage de l'air et les vibrations des différentes membranes permettent la phonation, semblable au fonctionnement des cordes vocales.

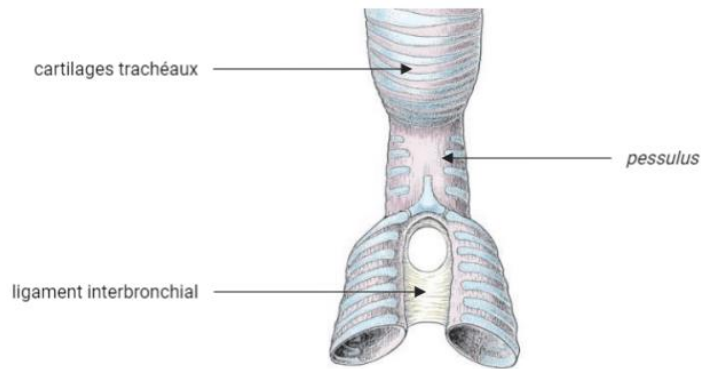


Figure 6 : Syrinx de la poule (Konig et al. 2016, adapté de Ghetie, 1976)

b. Voies respiratoires profondes

La trachée se divise en bronches primaires, puis secondaires et enfin en parabronches, lieu privilégié de l'hématose pulmonaire. Les poumons sont localisés dorsalement, modelés en s'incrétant entre les côtes, ne présentant pas de structure lobée, avec un volume est constant non variable [Figure 7].

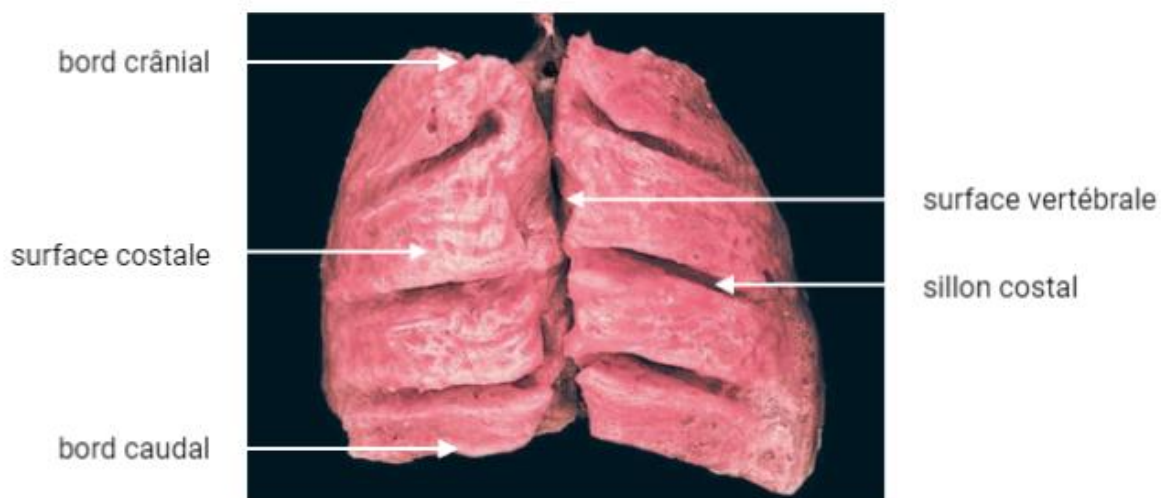

Figure 7 : Poumons d'une poule (ex situ, vue dorsale) (Konig et al. 2016, PD Dr J. Maierl, Munich)

Enfin, l'appareil respiratoire des oiseaux est particulièrement développé par la présence de sacs aériens, cavités délimitées par une paroi membraneuse très fine, en communication avec les poumons. Certains sacs aériens sont en continuités par l'intermédiaire des os pneumatiques représentés notamment par l'humérus, le fémur ou le crâne. Les os pneumatiques sont creux et leur cavité médullaire est remplie d'air,

conférant de la légèreté au squelette, témoin d'une adaptation au vol chez les oiseaux. On dénombre huit sacs aériens chez la poule : les sacs aériens cervical et claviculaire, organes impairs, et les sacs aériens thoraciques crâniens, thoraciques caudaux et abdominaux, chacun pairs [Figure 8]. On notera ici la nomenclature erronée, extrapolée des mammifères, le « thorax » et « l'abdomen » n'existant pas chez les oiseaux. Ces sacs aériens sont classés en deux groupes : les sacs aériens crâniens ou antérieurs - sacs aériens cervical, claviculaire et thoraciques crâniens – et les sacs aériens caudaux ou postérieurs – sacs aériens thoraciques caudaux et abdominaux.

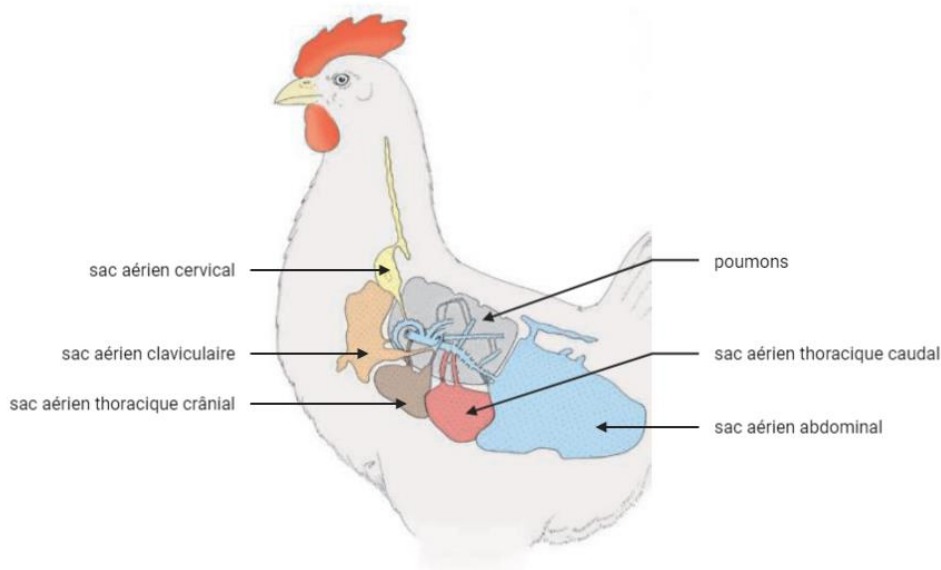


Figure 8 : Organisation des sacs aériens chez la poule (Konig et al. 2016)

Cette organisation anatomique rend le cycle respiratoire de la poule particulier. Physiologiquement, un cycle respiratoire complet s'étend sur deux mouvements respiratoires (soit deux inspirations et deux expirations) [Figure 9]. Lors de la première inspiration, l'air extérieur est aspiré dans les sacs aériens caudaux qui se gonflent. A la première expiration, les sacs se dégonflent et l'air passe des sacs aériens caudaux aux parabronches pulmonaires où ont lieu les échanges gazeux. Lors de la deuxième inspiration, les sacs aériens se gonflent et l'air vicié passe des poumons aux sacs aériens crâniens. Enfin, à la deuxième expiration, l'air vicié est expulsé des sacs aériens crâniens vers l'extérieur. Le sens unidirectionnel de l'air est maintenu grâce à un système de valves anti-retour (Brown, Brain, Wang 1997; Powell 2022; Solé 2021).

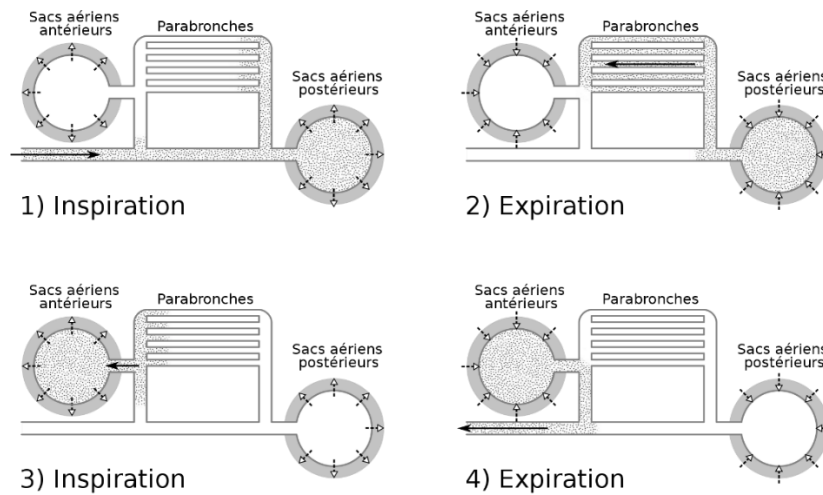


Figure 9 : Cycle respiratoire des oiseaux (Solé 2021)

3. Appareil digestif

L'appareil digestif de la poule débute par le bec, adapté au régime alimentaire granivore de ces oiseaux, qui débouche sur la cavité buccale et l'oro-pharynx. Celui-ci se poursuit en œsophage, qui chez les oiseaux présente une dilatation juste avant l'entrée de la cavité cœlomique, appelée jabot. Le jabot présente un rôle multiple : stockage temporaire du bol alimentaire, humidification, ramollissement et pré-digestion. Le jabot des poules possède une forte capacité à se dilater et se contracte régulièrement pour propulser le bol dans l'estomac en deux parties, au sein du cœlome [Figure 10] (Konig, Korbel, Liebich, Klupiec 2016).

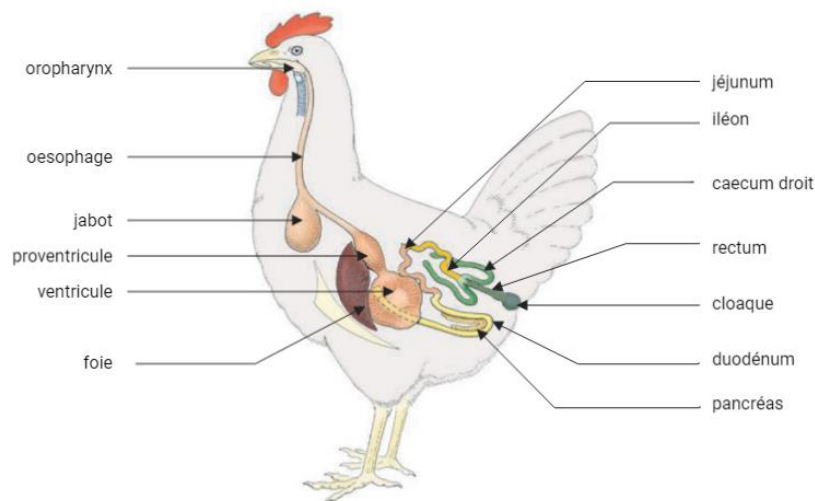


Figure 10 : Organisation de l'appareil digestif de la poule (Konig et al. 2016)

a. L'estomac glandulaire, le proventricule

La première partie de l'estomac est l'estomac glandulaire, appelé proventricule. En continuité de l'œsophage, il se situe sur la face pariétale du foie, à droite de la rate. Sa paroi est constituée de quatre couches, de l'intérieur vers l'extérieur, muqueuse, sous-muqueuse, musculuse et séreuse. La musculuse est peu développée, contrairement à la muqueuse qui présente de nombreux replis et papilles [Figure 11]. Au sein de cette muqueuse sont présentes des glandes proventriculaires superficielles et profondes, sécrétant un pepsinogène, de l'acide chlorhydrique et des carbonates, initiant la digestion chimique du bol alimentaire qui transite vers l'estomac musculaire par l'isthme gastrique, passage étroit dont la paroi est principalement constituée de fibres élastiques (Proszkowiec-Weglarczyk 2022).

b. L'estomac musculaire, le ventricule

Appelé ventricule ou bien gésier, l'estomac musculaire est parfois décrit comme « organe masticatoire », par l'importance de son rôle mécanique qui s'apparente au rôle des dents chez d'autres espèces. En forme de lentille biconvexe, il occupe le quadrant ventral gauche de l'organisme. Par leur régime alimentaire omnivore à tendance granivore, les poules ingèrent de nombreux cailloux qui s'accumulent au sein du ventricule, formant le grit et participant au rôle mécanique de la digestion. On retrouve également les quatre couches de la paroi digestive – muqueuse, sous-muqueuse, musculuse, séreuse – mais par opposition au proventricule, c'est la musculuse qui est particulièrement développée ici [Figure 11]. On compte quatre muscles lisses particulièrement proéminents, plutôt fins – « *tenuis* » - ou épais – « *crassus* » : les muscles *crassus* caudo-dorsal, *crassus* cranio-ventral, *tenuis* cranio-dorsal et *tenuis* caudo-ventral. Au sein du ventricule continue la digestion chimique et a lieu la digestion mécanique du bol alimentaire. Une fois broyé et réduit, le bol alimentaire transite vers les intestins par le pyllore gastrique. (Proszkowiec-Weglarczyk 2022; König, Korbelt, Liebich, Klupiec 2016)

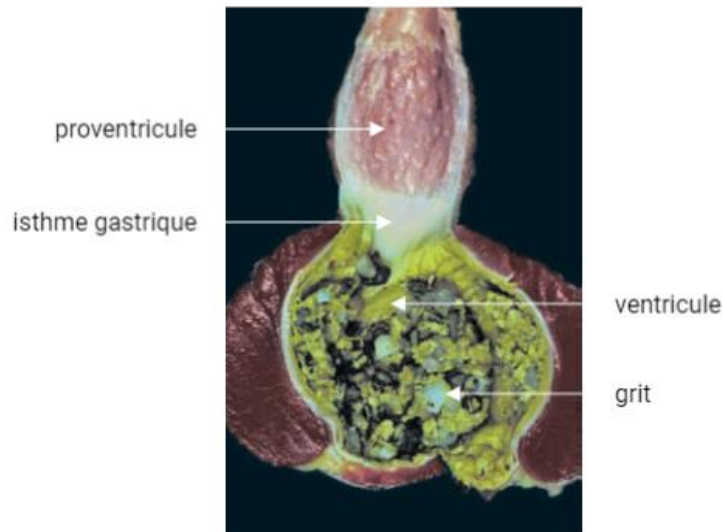


Figure 11: Estomac en deux parties de la poule (ouvert) (Konig et al. 2016)

c. L'intestin grêle

Comparé aux mammifères, la portion du tube digestif représentée par les intestins est plus courte (Konig, Korbelt, Liebich, Klupiec 2016). La muqueuse intestinale présente des villosités sur toute sa longueur et c'est au sein des intestins que se termine la digestion chimique ainsi que la réabsorption des nutriments. L'intestin grêle peut se décomposer en deux voire trois parties, le duodénum ainsi que le jéjunum et l'iléon, que l'on regroupe souvent sous le nom « jéjuno-iléon » chez les poules, par le peu de différences qu'ils présentent. Le duodénum forme un « U », avec une *pars* descendante et une *pars* ascendante, s'ouvrant sur trois canaux pancréatiques et deux canaux biliaires. Au creux des deux *pars* se loge le pancréas, jaune pâle à rosé, mesurant jusqu'à 14cm chez les poules [Figure 12]. Le jéjuno-iléon occupe quant à lui le quadrant caudal droit de la cavité coelomique avec des anses repliées formant de nombreuses boucles [Figure 13]. Chez les oiseaux, le diverticule de Meckel, vestige du pédicule vitellin marque la limite entre le jéjunum et l'iléon mais il est absent chez près de 40% des poules (Konig, Korbelt, Liebich, Klupiec 2016; Proszkowiec-Weglarz 2022).

d. Le gros intestin

Chez les oiseaux, le côlon n'est pas développé. Ainsi, le gros intestin se divise en deux caeca et un rectum, abouchant au cloaque. En effet, au niveau de la transition iléo-rectale, ce ne sont pas un mais deux caeca qui sont développés, en forme de cul-de-sac et abritant des bactéries cellulolytiques. Particulièrement proéminentes chez les poules, on peut trouver à leur base deux tonsilles caecales lymphoïdes [Figure 14]. Le dernier segment du tube digestif correspond au rectum, assez court, abouchant au cloaque par le coprodeum (Konig, Korbel, Liebich, Klupiec 2016; Proszkowiec-Weglarz 2022).

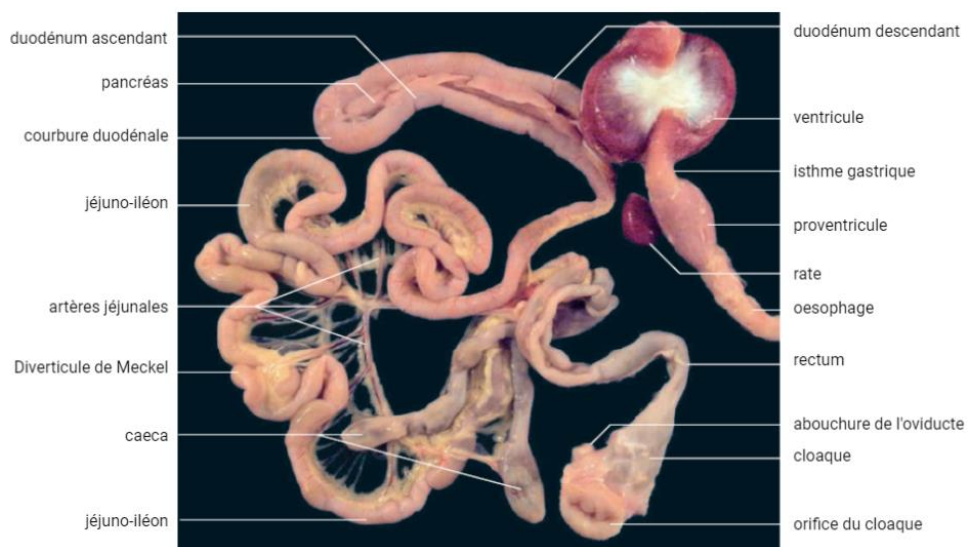

Figure 12 : Tube digestif de la poule (déroulé) (Konig et al. 2016)

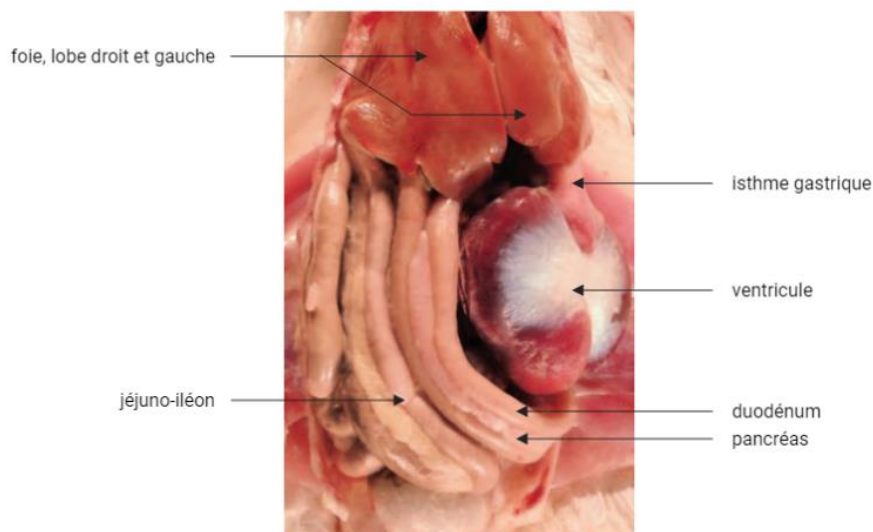


Figure 13 : Organisation de la cavité cœlomique (Vue ventrale, paroi et gras retirés) (Konig et al. 2016)

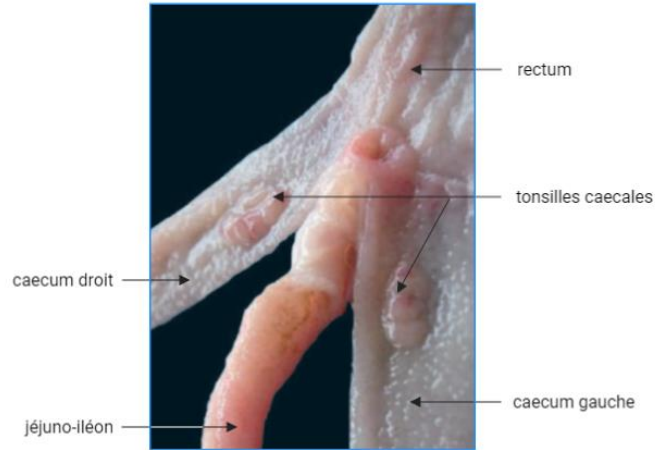


Figure 14 : Tonsilles caecales (caeca ouverts) (Konig et al. 2016)

e. Le foie et la vésicule biliaire

Organe très volumineux, en l'absence de diaphragme le foie est au contact direct du cœur, formant ce qu'on appelle une « impression cardiaque », l'empreinte du cœur au sein du foie. Il est en contact dorsalement avec les poumons, à gauche avec les proventricule, ventricule et rate et à droite avec le duodénum. Le foie est divisé en lobe droit et gauche, lui-même bilobé en lobe caudodorsal et caudoventral [Figure 15]. De texture plutôt molle chez les poules, à l'éclosion il présente un aspect jaunâtre dû aux caroténoïdes du vitellus, qu'il perd au profit d'un aspect plus sombre au fil des jours. La vésicule biliaire, située sur la face viscérale du foie, en regard du lobe droit, présente un canal biliaire la reliant à chaque lobe et se réunissant en canal commun hépatoentérique, rejoignant le canal cystique pour former le canal cholédoque. (Konig, Korbel, Liebich, Klupiec 2016)

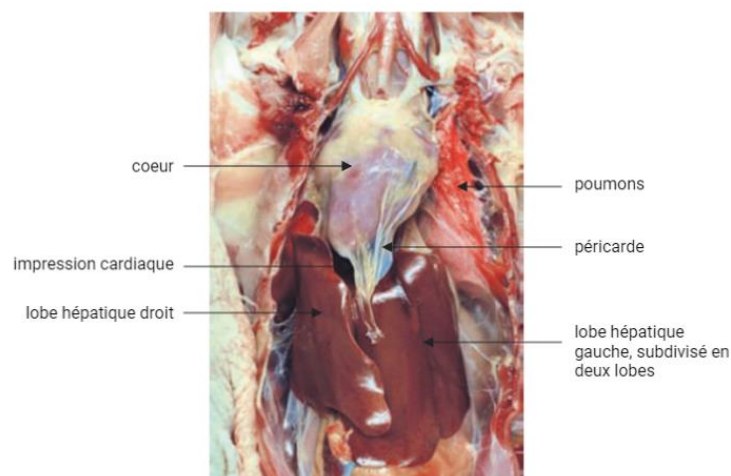


Figure 15 : Foie au sein de la cavité cœlomique d'une poule (vue ventrale) (Konig et al. 2016)

4. Appareil reproducteur

Le travail de thèse d'exercice présenté dans ce manuscrit s'intéressant à l'échographie de poules, donc d'individus femelles, nous ne traiterons pas de l'appareil reproducteur mâle dans cette partie.

Initialement pairs au cours du développement embryonnaire, seuls l'ovaire et l'oviducte gauche se développent chez les oiseaux, résultant probablement d'une adaptation au vol chez ses espèces.

a. Ovaire et follicule

L'ovaire est localisé en région crâniale de la cavité cœlomique ventralement à l'aorte et adjacent au pôle crânial du rein gauche. A la naissance, l'ovaire est constitué d'une médulla et d'un cortex, où se développent les oocytes, les follicules. Cette distinction entre cortex et médulla s'estompe progressivement jusqu'à la maturité sexuelle autour de 20 semaines chez la poule. (Konig, Walter, Bragulla, Korbel 2016)

On distingue différents types de follicules, classés selon leur taille : follicules primaires ou primordiaux (diamètre inférieur à 1mm) [Figure 16A], follicules blancs (diamètre entre 1 et 4mm), follicules jaunes (diamètre entre 4 et 8mm) [Figure 16B] et follicules pré-ovulatoires (diamètre entre 8 et 36mm) [Figure 16C] (Hrabia 2022). Hors période de ponte, la plupart des follicules présents sont des follicules primordiaux. Les follicules blancs apparaissent quatre à cinq semaines avant la maturité sexuelle et les follicules jaunes se développent deux semaines avant la maturité sexuelle. La paroi d'un follicule est une accumulation de couches concentriques, contenant l'innervation, vascularisation et des muscles lisses. On note une bande non vascularisée, appelée stigma. Le follicule, relié à l'ovaire par le pédicule ovarien contient le vitellus, qui deviendra le jaune d'œuf. (Konig, Walter, Bragulla, Korbel 2016)

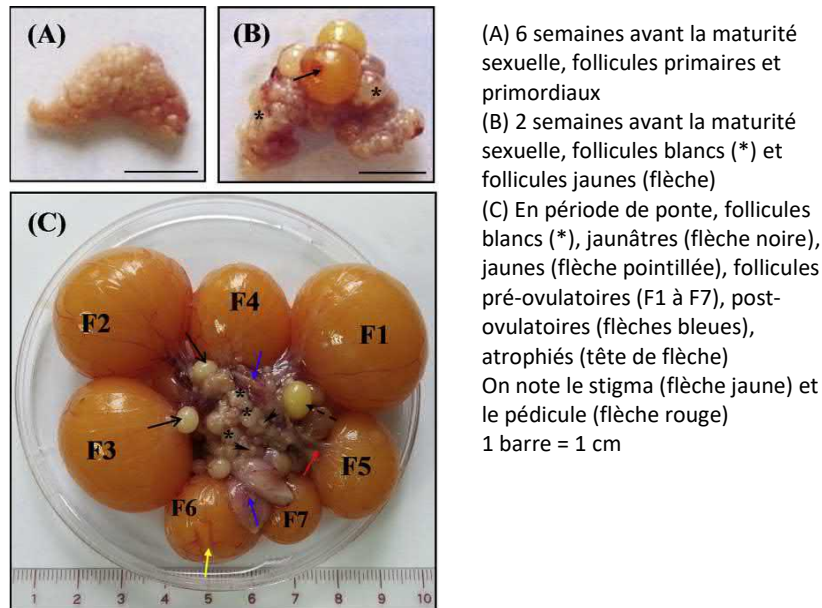


Figure 16 : Ovaire d'une poule (Scanes, Dridi 2022)

Lors de l'ovulation, déclenchée par un pic d'hormone lutéinisante (LH) 4 à 6 heures auparavant, c'est le plus gros des follicules pré-ovulatoires qui est libéré dans l'oviducte. Hors cas de dystocie, la prochaine ovulation aura lieu environ trente minutes après la ponte (Konig, Walter, Bragulla, Korbel 2016).

b. L'oviducte

L'oviducte occupe la région caudodorsale du cœlome et est constitué de cinq parties différentes, dans lequel l'oocyte passe plus ou moins de temps au cours de son trajet [Figure 17].

La première partie, en forme d'entonnoir, est l'*infundibulum*. L'oocyte y circule pendant une quinzaine de minutes. Son ostium mesure environ 80mm de diamètre et vient capter les follicules ovulés. Initialement non glandulaire, on trouve en partie distale des glandes infundibulaires sécrétant des glycoprotéines et des phospholipides s'accumulant autour de l'oocyte et formant la couche chalazifère, à l'origine de la chalaze qui suspend le jaune d'œuf dans l'albumen. C'est dans l'*infundibulum* distal que se déroule la fécondation.

Allant jusqu'à 34cm de longueur chez la poule, la seconde partie de l'oviducte est le *magnum*, où l'oocyte reste trois heures. Très long, il forme de nombreuses boucles et replis. De nombreuses glandes sont présentes dans la muqueuse, formant un appareil

sécrétoire très actif, sécrétant de l'ovalbumine, de l'ovotransferrine et de l'ovomucoïde, protéines qui formeront par la suite l'albumen.

Ensuite, l'oocyte traverse l'isthme en 1h30, sur une dizaine de centimètres de long. Les glandes sécrètent ici des protéines proches de la kératine qui forment les membranes coquillières internes et externes de l'œuf.

C'est ensuite dans l'utérus que l'œuf séjourne le plus longtemps. Il passe près de vingt heures dans cette partie de huit centimètres de long, initialement tubulaire puis en forme de poche musculaire. Pendant ces vingt heures, les sécrétions des glandes utérines mais surtout beaucoup d'eau viennent compléter l'albumen et former ce qu'on appelle couramment le « blanc d'œuf ». C'est pendant ce séjour dans l'utérus qu'une des deux membranes coquillières se calcifie et devient la coquille.

L'œuf passe alors par le sphincter vaginal et transite enfin par le vagin, mesurant huit centimètres, en une dizaine de minutes. La muqueuse vaginale comporte des glandes tubulaires capable de stocker du sperme avec des spermatozoïdes viables jusqu'à deux semaines. L'œuf arrive alors dans le cloaque via l'urodeum et la ponte peut avoir lieu.

Il s'écoule donc 25h entre l'ovulation et la ponte.

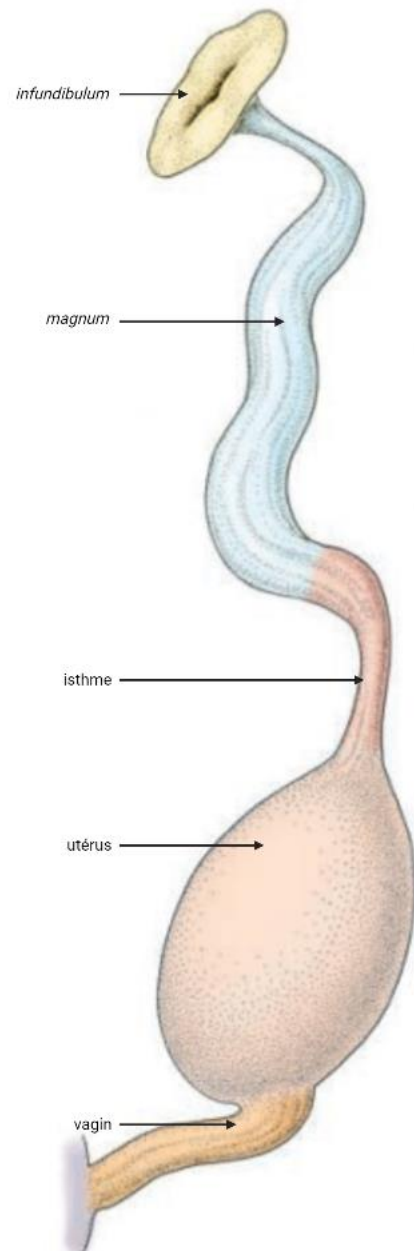


Figure 17 : Organisation l'oviducte de la poule (Konig et al. 2016)

5. Appareil lymphatique

Le système lymphatique des oiseaux a pour rôle de fournir et de faire circuler les différentes cellules de l'immunité *via* les différents vaisseaux et tissus lymphatiques.

Au sein des tissus lymphatiques, on retrouve les organes lymphoïdes, comme le thymus, la rate, la bourse de Fabricius et encore la moelle osseuse, ainsi que les formations lymphoréticulaires ou les différentes tonsilles pharyngées, œsophagiennes et caecales. On note l'absence de nœuds lymphatiques chez ces espèces.

Les différents vaisseaux lymphatiques drainent l'intégralité de l'organisme avec une circulation unidirectionnelle. Cependant, il existe deux cœurs lymphatiques, de part et d'autre de la première vertèbre caudée, permettant de réorienter la circulation lymphatique (Bischof, Budras 1993). Les formations lymphoréticulaires, que l'on retrouve dans les organes parenchymateux et dans la paroi des vaisseaux lymphatiques, ont sensiblement le même fonctionnement qu'un nœud lymphatique chez un mammifère. A la présentation d'un antigène, elles deviennent réactionnelles, leur taille augmente et elles libèrent des lymphocytes B et T. (Budras, König, Korbel 2016; Kogut 2022)

Le thymus, lieu de maturation des lymphocytes T, est divisé en de nombreux lobes. Adjacent à la veine jugulaire gauche, il s'étend caudalement jusqu'à la troisième vertèbre cervicale. On note également une involution du thymus entre la quatrième et la huitième semaine d'âge, mais celle-ci est moins avancée que chez les mammifères.

Spécifique aux oiseaux, la bourse de Fabricius est le lieu de maturation des lymphocytes B. Cet organe pédiculé du proctodeum involue à la maturité sexuelle.

Chez les poules, la rate est sphérique et pèse entre 1,4 et 4g. Elle se situe médialement à la jonction entre le proventricule et le ventricule, l'isthme gastrique, sur la face viscérale du foie [Figure 18].

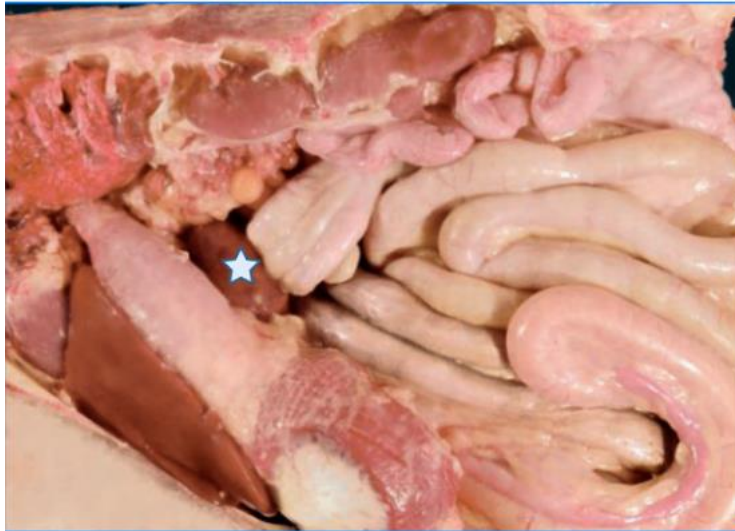


Figure 18 : Organes de la cavité cœlomique d'une poule (vue latérale gauche). La rate est marquée d'une étoile (Konig et al. 2016)

La rate est constituée de la pulpe rouge, au rôle vasculaire et détruisant les globules rouges et de la pulpe blanche, au rôle lymphatique, permettant la réponse immunitaire et la mise en circulation des lymphocytes. (Budras, König, Korbel 2016; Kogut 2022)

6. Appareil urinaire

La topographie des reins et de l'appareil urinaire ne permettant pas une échographie de cet appareil sur un animal vigile avec les sondes les plus couramment utilisées, seuls les principaux aspects anatomiques seront abordés dans cette partie.

Les poules, comme tous les oiseaux, sont des animaux dits uricotéliques, c'est-à-dire qu'ils excrètent leurs déchets azotés sous forme d'urates et d'acide urique. Ils ne possèdent pas de vessie et excrètent leurs urines via l'urodeum du cloaque, en même temps que leurs fécès. Les reins sont encastrés dorsalement dans les excavations du synsacrum, en région rétropéritonéale et leur face ventrale est en contact avec la paroi des aériens abdominaux. Ils présentent trois divisions rénales, les divisions crâniale, médiale et caudale. Chez les poules, ils mesurent environ 70mm x 20mm x 15mm [Figure 19] (Carretero et al. 2016).

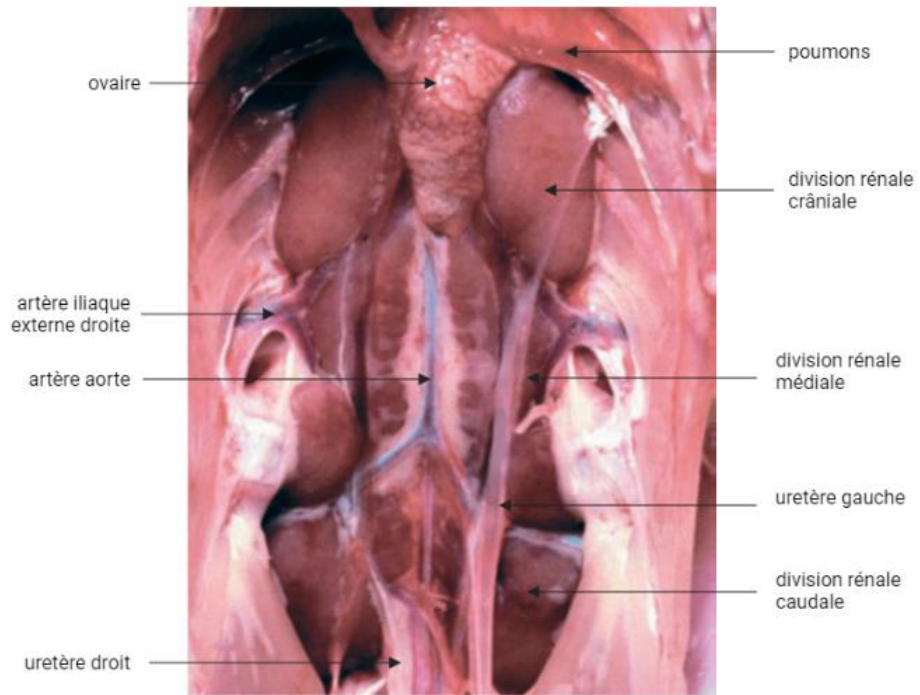


Figure 19 : Reins et uretères d'une poule (vue ventrale) (Konig et al. 2016)

III. Déroulement d'une consultation clinique vétérinaire de la poule et propédeutique

Le travail de thèse d'exercice présenté dans ce manuscrit s'intéressant à la médecine individuelle de la poule, vue comme animal de compagnie, les informations présentées dans cette partie s'appliqueront à la poule de particulier présentée pour une consultation en clinique vétérinaire.

Il est parfois difficile pour les propriétaires de poules de trouver un vétérinaire acceptant de recevoir leur animal. En effet, par manque de connaissances sur l'espèce ou sur la médecine individuelle de ces animaux, beaucoup de vétérinaires refusent les consultations. L'objectif de cette partie est d'apporter aux vétérinaires généralistes les points clés à aborder au cours d'une consultation de routine sur une poule de compagnie.

1. Commémoratifs

Dès le début de la consultation, il est important d'obtenir des commémoratifs exhaustifs, nous renseignant tant sur l'origine de la poule que sur ses conditions de vie actuelles. D'après l'article 7.1.2 du Code Terrestre de l'Organisation Mondiale de la Santé Animale, le respect des cinq libertés individuelles universellement reconnus est nécessaire au bien-être animal. Ces cinq libertés sont l'absence de faim, de soif et malnutrition, l'absence de peur et de détresse, l'absence de stress physique et/ou thermique, l'absence de douleur, lésion ou maladie et enfin la liberté d'exprimer le comportement naturel de son espèce. Il est du devoir déontologique du vétérinaire de s'assurer que ces conditions soient respectées.

a. Conditions d'hébergement

L'hébergement de la poule de compagnie doit pouvoir lui fournir une protection contre les éléments naturels et les prédateurs, lui fournir de quoi se percher et pondre ainsi qu'un abri pour boire et manger. Les poules sont la plupart du temps rentrées du crépuscule jusqu'à l'aube, mais elles doivent pouvoir se percher et s'abriter des conditions météorologiques en journée également. Concernant la surface d'hébergement nécessaire il est obligatoire de ne pas dépasser les neuf poules par mètre carré en élevage (Glavany 2022). L'essentiel étant de leur fournir suffisamment d'espace pour qu'elles puissent exprimer leur comportement naturel, la surdensité

étant un facteur favorisant le cannibalisme et le développement d'affections respiratoires ou locomotrices. Pour les élevages d'agrément, il n'y pas d'obligations établies mais on recommande idéalement 0,25m² de surface au sol par poule pour un élevage d'agrément (Zoller 2022a).

L'hébergement doit être ventilé, sans pour autant que les poules ne soient sur le passage des courants d'air. Pour cela, il est conseillé de placer des fenêtres et aérations plus hautes que la hauteur des poules lorsqu'elles sont perchées, afin d'éviter toute exposition aux courants d'air [Figure 20]. Le bâtiment doit être suffisamment isolé pour fournir une température entre 10°C et 25°C toute l'année (Karcher 2021; Zoller 2022a). Il est conseillé d'avoir un sol en béton et des murs avec un revêtement lavable afin de pouvoir nettoyer entièrement le poulailler. (Colville-Hyde, Poland 2019)



Figure 20 : Exemple de poulailler avec une ventilation correcte (Colville-Hyde, Poland 2019)

Au sein du poulailler doivent être aménagés des nids, où la luminosité est idéalement plus basse et contenant une litière confortable telle que des copeaux de pin, du sable, de la paille ou des lambeaux de papier journal afin de favoriser la ponte au sein de ces nids. En terme de nombres, il faut compter un nid pour trois poules minimum (Colville-Hyde, Poland 2019). Aussi, il est nécessaire que les poules puissent se percher, c'est un point clé de leur comportement naturel. Pour cela, il est essentiel de leur installer des perchoirs, légèrement surélevés et décalés des nids afin de ne pas souiller ces derniers. Les perchoirs doivent mesurer au moins 20 à 25cm de long par poule et chaque poule perchée doit pouvoir se tenir debout et étendre son cou sans difficulté. Une attention particulière sera apportée à la forme des perchoirs, en évitant les angles trop pointus, facteurs de pododermatite ou de lésions chez les poules [Figure 21].




Figure 21 : Exemple d'aménagement de nid et de perchoir. On note ici les bords anguleux du perchoirs, facteur de risque de lésions podales (Colville-Hyde, Poland 2019)

Enfin, les poules ont besoin d'espace pour se déplacer et exprimer leur comportement naturel dans un environnement sécurisé, protégé des prédateurs. Ainsi, leur enclos extérieur doit être clôturé. En termes d'espace, on recommande 4m² de surface au sol par poule (Zoller 2022a). Aussi, il est préférable que l'herbe soit tondue, l'herbe jeune étant plus facile à digérer chez ces oiseaux là où les hautes herbes, plus sèches favorisent les impactions du jabot. La hauteur de l'herbe influence également la pénétration des ultraviolets, plus l'herbe est courte, plus ils pénètrent la surface et aident à réduire la pression parasitaire de l'environnement (Karcher 2021). Idéalement, l'enclos doit présenter un terrain ombragé pour que les poules puissent d'abriter du soleil en restant dehors. Il est également important de proposer un bac de sables pour que les poules s'y baignent, leur permettant d'exprimer leurs comportements naturels, leur apportant du confort et jouant un rôle dans la lutte contre les ectoparasites (Zoller 2022a).

Concernant ce dernier point, il convient de noter que l'accès à un parcours extérieur dépend également de la situation sanitaire vis-à-vis de l'influenza aviaire. En effet, depuis le 27 avril 2023, le niveau de risque en regard de l'influenza aviaire en France est qualifié de « modéré », autorisant les particuliers à maintenir leurs poules en extérieur, mais si celui-ci est redéfini « élevé » alors il conviendra de maintenir les individus dans un environnement fermé et isolé de la faune sauvage, notamment à l'aide d'un grillage à fines mailles [Figure 22] (Soubeyran 2023).

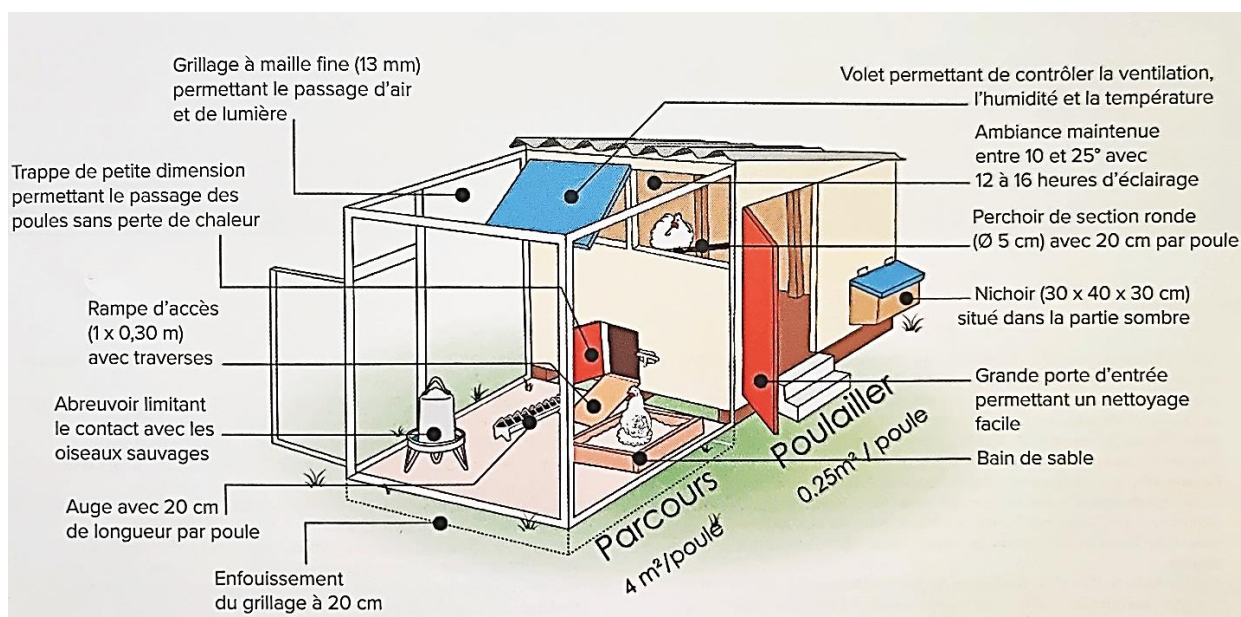


Figure 22 : Poulailler idéal pour des poules, répondant aux contraintes techniques et environnementales (Zoller 2022a)

b. Alimentation et boisson

Une poule peut boire entre 100 et 500ml d'eau par jour, et ce nombre peut augmenter en fonction des conditions météorologiques et du régime alimentaire de l'individu (Manning, Chadd, Baines 2007). La configuration des abreuvoirs et leur volume doivent être suffisant pour fournir un accès illimité à une eau propre à toute heure de la journée. Il est idéal que ceux-ci soient surélevés sur une plateforme ou suspendus à quelques centimètres du sol afin d'éviter le risque de souillures [Figure 23].



Figure 23 : Exemple d'abreuvoir surélevé (Colville-Hyde, Poland 2019)

Concernant l'alimentation, le même principe de surélévation des mangeoires peut être appliqué. En pleine période de ponte, une poule pondeuse mange environ 125g d'aliment par jour (Colville-Hyde, Poland 2019). La poule est un omnivore. Leurs besoins énergétiques sont variables selon l'âge, la race, le moment de production et la saison – par exemple en été, une poule mange moins mais a besoin de plus de calcium, jusqu'à 1,5kg de calcium par cycle. Une ration alimentaire idéale pour une poule est constituée de 90% de céréales, 5% de grit et 5% d'enrichissements [Figure 24]. Les céréales, à la base de l'alimentation, favorise la bonne santé gastro-intestinale et stimulent le *foraging* – comportement alimentaire consistant à chercher sa nourriture [Figure 25]. Cependant, certaines céréales, plus riches et plus grasses que d'autres, sont particulièrement appétentes et il est courant d'observer un phénomène de tri, menant à des déséquilibres nutritionnels à l'origine de maladies métaboliques. Afin de limiter ce phénomène, il est possible d'émietter les céréales, mais l'idéal reste la présentation sous forme d'extrudés assurant un mélange de céréales ingérées équilibré, complémenté et adapté à l'âge, à la race et au type de production. Les farines sont à déconseiller par leur granulométrie trop fine par rapport au bec des poules. On différencie le grit insoluble, constitué de petites pierres et de cailloux participant au rôle mécanique du ventricule, du grit soluble, de type semoule minérale, de coquilles d'œuf ou d'huitre, bénéficiant d'un apport phosphocalcique transitant lentement dans l'appareil digestif. Une fois encore, la granulométrie est importante et il est nécessaire qu'au moins 70% du grit soluble soit supérieur à 1mm de diamètre. Aussi, il est possible d'enrichir la ration alimentaire par des graines ou des légumes à feuilles charnues donnés à la volée. Il est important d'éviter les légumes trop riches en fibres, difficiles à digérer, ou riche en acide oxalique comme la rhubarbe, les épinards ou les blettes, limitant l'absorption du calcium. Enfin, la pomme de terre, les avocats ou les oignons, toxiques pour la poule, sont à proscrire de leur alimentation (Zoller 2022b).

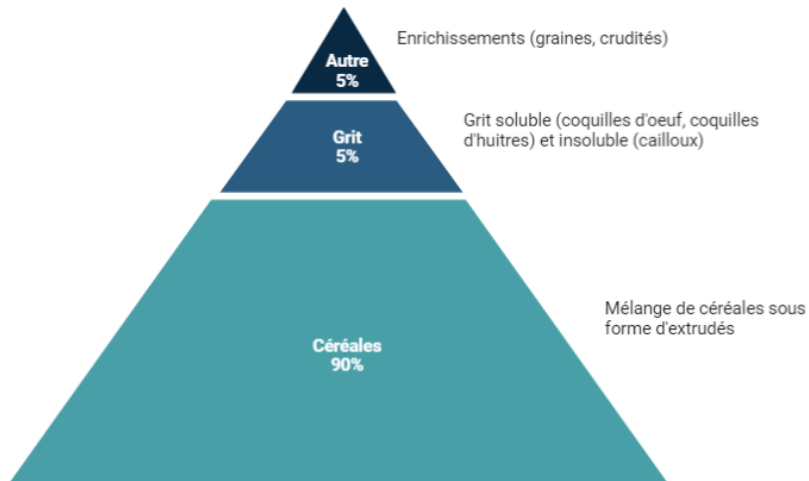


Figure 24 : Ration alimentaire idéale de la poule d'agrément (D'après Zoller 2022, créé avec BioRender.com)



Figure 25 : Poule cherchant son alimentation, comportement alimentaire de foraging (Pixabay)

Il est important de s'informer des réglementations en vigueur selon le pays de résidence. En effet, au Royaume-Uni par exemple, il est illégal de donner des épiluchures et autres restes alimentaires aux poules, pour limiter la transmission de salmonelles (Department for Environment, Food & Rural Affairs, Animal and Plant Health Agency 2019).

2. Examen clinique de la poule

Tout comme chez les mammifères, l'examen clinique de la poule se réalise en deux temps : un examen à distance et un examen rapproché.

a. Examen à distance

Il est important de prendre le temps d'observer l'oiseau avant toute manipulation. Pendant cet examen à distance, le vétérinaire peut évaluer le comportement de l'animal et son état général. Les poules sont des proies, de ce fait elles cachent naturellement leurs symptômes pour se protéger. Une poule en bonne santé est curieuse, active, tient son cou et sa tête haute avec les yeux grands ouverts. Une poule se montrant abattue, prostrée, ne tenant pas son cou correctement ou bien avec les yeux mi-clos est donc une poule à un stade avancé de dégradation de l'état général. L'examen à distance est également le moment idéal pour observer la courbe respiratoire de la poule, notamment l'amplitude et la fréquence respiratoire, qui peuvent être fortement modifiées lors de la manipulation. La fréquence respiratoire d'une poule saine varie entre 20 et 40 mouvements par minute (Devaux 2022a; Raftery, Kischinovsky 2019; Greenacre 2021). Il est également intéressant de noter la couleur et la fermeté des appendices de la tête – rouges, pâles, cyanosés – indicateurs d'une potentielle anémie ou d'une mauvaise saturation en oxygène par exemple. Si une détresse respiratoire est mise en évidence : respiration bec ouvert, crête, barbillon et/ou oreillons cyanosés ; il est indispensable de placer l'animal sous oxygénothérapie et d'essayer de la stabiliser avant de poursuivre l'examen clinique. [Figure 26 et 27].




Figure 26 : Poule curieuse, en bonne forme et présentant un bon état général (Pino 2023)




Figure 27 : Coq abattu présentant une détresse respiratoire (Ryon-Serrier 2022)

L'état global du plumage ainsi que le port des ailes peuvent être évalués. En effet, le plumage joue un rôle essentiel dans la thermorégulation, le vol et la protection de la peau contre l'humidité. Il est donc le reflet de l'état de santé de l'individu et peut être révélateur d'un stress métabolique, environnemental, comportemental ou bien de douleur physique. Il convient de savoir qu'une poule présente naturellement des zones aptères dans les zones axillaires et de part et d'autre du bréchet et qu'il ne s'agit donc pas d'une anomalie de plumage. Aussi, une poule mue environ une fois par an, en général après la période de ponte, et il est important de connaître l'aspect d'une poule normale en cours de pousse afin de ne pas surinterpréter des anomalies. Les plumes

en cours de pousse, aussi appelées « plumes de sang », sont entourées d'une gaine de kératine qui entourent et protègent un sinus veineux apportant les nutriments nécessaires à la croissance de la plume définitive [Figure 28]. En cas de casse d'une plume de sang, il est important d'arracher la plume à sa base afin d'arrêter le saignement (Devaux 2022a; Raftery, Kischinovsky 2019; Greenacre 2021).



Figure 28 : Aspect d'une poule en cours de mue (Club 2021)

Avant la manipulation de l'animal, on doit également prendre le temps d'observer les fientes présentes dans la cage ou dans son environnement, qui doivent être en trois parties : les fécès, bruns et moulés, les urates, blancs et pâteux, et les urines, transparentes et liquides. Des fientes anormales reflètent un trouble digestif.

Enfin, l'examen à distance est également le moment de prise de contact avec la poule. Les sens les plus développés chez ces oiseaux sont l'ouïe et la vue. C'est d'ailleurs par les vocalises que les poules communiquent entre elles, avec pas moins d'une dizaine de sons différents étudiés, chacun transmettant un message précis comme un appel à l'alimentation, à la reproduction, le signalement d'une menace etc. Par notre voix, on prévient donc l'individu de notre présence. Aussi, avec leurs yeux de chaque côté de la tête, les poules ont un champ de vision de 300°. Leur vue est beaucoup plus développée que chez l'Homme ou chez nos carnivores domestiques. En effet, elles différencient mieux les variations de luminosités et les différentes couleurs et leurs nuances. L'acuité visuelle des poules est augmentée : leur seuil critique de fusion du papillotement, soit la fréquence à laquelle un stimulus visuel discontinu est perçu comme complètement continu, est supérieure à 100Hz, contre 75Hz chez l'Homme et

90Hz chez le chien, dans un environnement correctement éclairé (Coile, Pollitz, Smith 1989; Chitty 2019). Cependant, en cas de diminution de la luminosité, les capacités visuelles des poules diminuent rapidement, ce qui est à garder en tête pour apaiser un animal stressé par l'agitation dans la salle de consultation par exemple (Orosz 2007).

La connaissance des bases de la perception sensorielle de la poule permet de mieux aborder leur contention et leur manipulation pour l'examen clinique rapproché.

b. L'examen rapproché

Une bonne contention de la poule est indispensable pour réaliser un examen clinique en toute sécurité tant pour l'animal que pour le vétérinaire. Une contention maîtrisée permet également de minimiser le temps d'examen et le stress associé pour le patient. Pour porter une poule, il est recommandé de placer une main sous son ventre, bloquant chacune des pattes entre les doigts. La seconde main vient alors se placer en travers du dos, bloquant les battements d'ailes [Figure 29a]. Ainsi portée, la tête peut être glissée sous le bras afin de la maintenir dans l'obscurité. Il est également possible de tenir la poule avec une main de part et d'autre de celle-ci, mais il conviendra alors de faire bien attention à la force exercée afin de ne pas comprimer les sacs aériens et risquer de gêner la respiration [Figure 29b]. Afin de procéder à l'examen clinique, on posera la poule sur une surface antidérapante, comme une serviette éponge par exemple (Devaux 2022a; Poland, Raftery 2019).

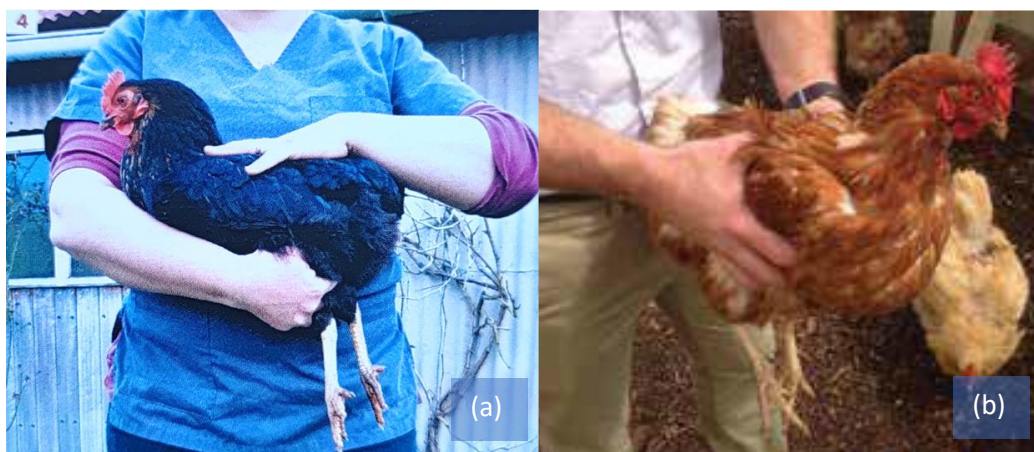

Figure 29 : Contention sécuritaire d'une poule (a : Devaux 2022 ; b : Poland, Raftery 2019)

L'examen clinique rapproché peut alors commencer en pesant l'animal et en évaluant sa note d'état corporel. Pour cela, il convient de placer ses doigts de part et d'autre du bréchet et de palper l'angle formé par le bréchet et les muscles pectoraux et de se référer à la figure 30, le score idéal pour une poule étant de 2,5/5 à 3/5 [Figure 31].

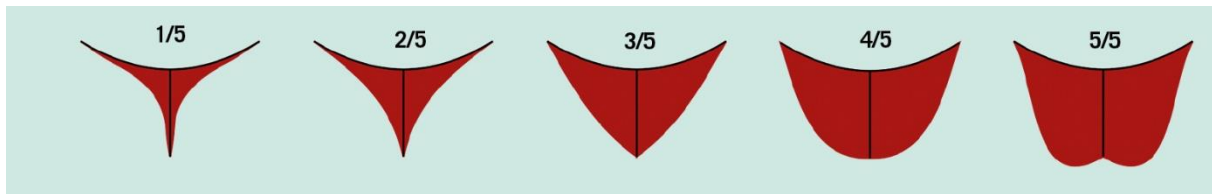


Figure 30 : Echelle subjective de note d'état corporel chez les poules : palpation des muscles pectoraux (vue en coupe) (Larrat 2017)

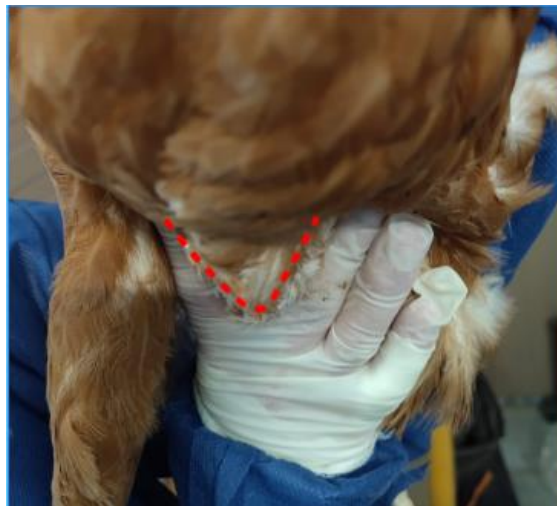

Figure 31 : Evaluation de la note d'état corporel d'une poule à 3/5. En pointillés, l'angle formé par les muscles pectoraux et le bréchet (Pino 2023)

L'examen se poursuit alors par l'observation rapprochée du plumage et de la peau à la recherche d'anomalies cutanées ou d'ectoparasites. La glande uropygienne peut alors être visualisée, à la recherche d'anomalie comme une impaction par exemple. On s'intéresse ensuite à l'auscultation cardiaque, que l'on réalise en plaçant la capsule du stéthoscope de chaque côté du bréchet, afin d'évaluer la fréquence cardiaque et de déceler d'éventuels souffles. La fréquence cardiaque normale d'une poule peut varier entre 200 et 360 battements par minute. L'auscultation respiratoire se doit d'être exhaustive et doit pour cela être réalisée au niveau de la trachée, des poumons – en plaçant la capsule sur le dos de l'animal et en écoutant de part et d'autre de la colonne vertébrale sur toute sa longueur - et de chaque sac aérien [Figure 32]. La fréquence respiratoire d'une poule varie usuellement entre 15 et 36 mouvements par minute.

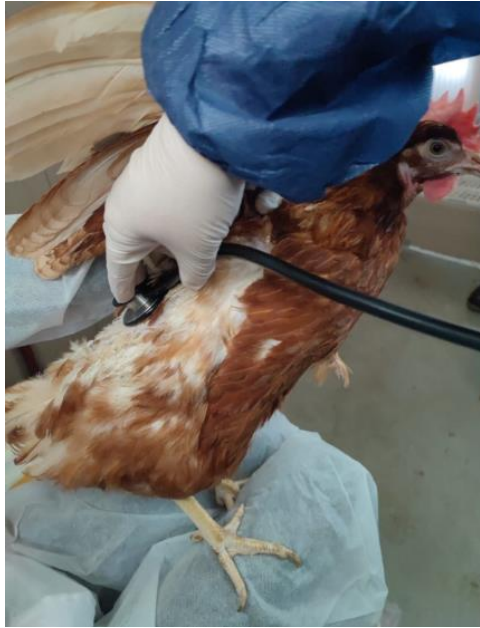

Figure 32 : Auscultation pulmonaire d'une poule (Pino 2023)

Le temps de recoloration capillaire, paramètre de la volémie, peut être estimé par pression au niveau des appendices de la tête (crête, barbillons, oreillons) et doit normalement être inférieur à deux secondes. La volémie peut également être évaluée par le temps de remplissage de la veine ulnaire, qui doit être instantané après avoir appliqué une pression sur celle-ci. Par la suite, un examen visuel et par palpation comparative des membres thoraciques et pelviens permet de mettre en évidence une éventuelle dissymétrie ou une douleur localisée [Figure n°33].



Figure 33 : Evaluation de la symétrie des membres pelviens (a) et thoraciques (b) chez la poule (Pino 2023)

A la palpation, le jabot doit être souple, contenant plus ou moins de graines palpables. Il convient d'interpréter la palpation du jabot en regard de l'anamnèse recueillie et de

l'évolution de la palpation sur les derniers jours. En effet, un jabot vide à un instant t indique que la poule n'a pas mangé, ce qui peut être normal en fonction de l'heure de la consultation par rapport à la distribution de nourriture, mais peut être le témoin d'une anorexie s'il reste vide sur une plus longue durée. De la même façon, un jabot bien rempli peut indiquer que la poule a beaucoup mangé ce jour, mais si le propriétaire rapporte qu'il ne désemplit pas, il devient alors témoin d'un défaut de vidange du jabot. Physiologiquement, seul le ventricule est palpable à la palpation cœlomique. Celle-ci est cependant essentielle afin de mettre en évidence une éventuelle distension cœlomique liquidienne avec présence du signe du flot ou indurée témoignant d'une masse cœlomique. Le sphincter cloacal peut ensuite être examiné. Il convient de porter une attention particulière à la présence d'un prolapsus et à l'ouverture du sphincter mais aussi à l'état des plumes autour de celui-ci : des plumes souillées peuvent notamment indiquer des selles diarrhéiques [Figure 34a]. Si une masse cœlomique ou une rétention d'œuf est suspectée, il est conseillé de réaliser un toucher cloacal. La température corporelle est rarement prise chez les oiseaux. Physiologiquement entre 40,5°C et 43°C chez les poules, sa mesure est essentielle lors de la présentation d'un animal abattu, l'hypothermie étant un facteur pronostic négatif de la rémission. Enfin, l'examen clinique rapproché se termine par l'examen de la tête, avec l'évaluation de la symétrie et de la couleur des yeux, des sinus et des narines ainsi que par l'ouverture de la cavité buccale pour mettre en évidence l'intégrité des choanes [Figure 34b et c]. L'état d'hydratation peut alors être estimé par l'enfoncement oculaire et par la présence ou non de filaments buccaux, témoins notamment d'une déshydratation. L'ouverture forcée du bec étant une manipulation stressante chez les oiseaux, il convient de ne la réaliser qu'en fin d'examen et sur des individus stables sur le plan respiratoire.

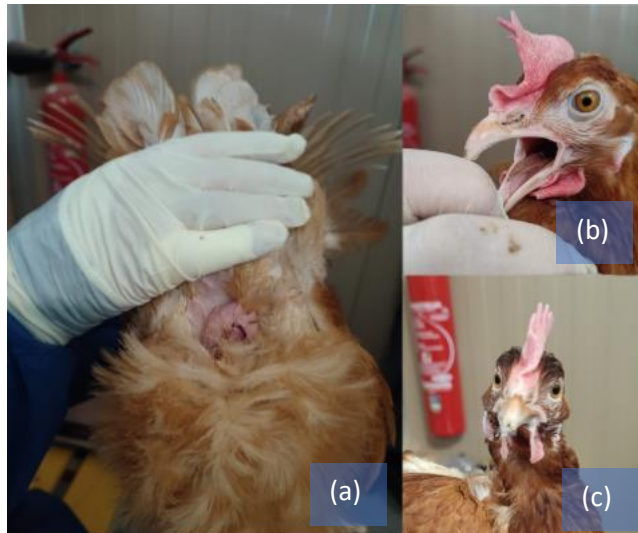

Figure 34 : (a) Examen d'un sphincter cloacal propre, (b) Examen de la cavité buccale et (c) examen de la symétrie de la tête chez une poule (Pino 2023)

3. Médecine préventive

La consultation annuelle de bonne santé des poules n'étant pas encore une habitude des propriétaires, il est nécessaire de pouvoir aborder les principaux points de médecine préventive à chaque consultation.

a. La lutte contre les parasites

En France, la très grande majorité des poules d'agrément est utilisée notamment pour leur production d'œufs pour le foyer. Par cette utilisation pour la consommation humaine, l'administration de produits médicamenteux chez les poules est fortement réglementée et un temps d'attente avant de pouvoir consommer les œufs ou la viande la volaille est à respecter. Ainsi, l'action préventive par le maintien d'une bonne hygiène du milieu de vie, par le nettoyage et la désinfection réguliers du poulailler par la rotation des aires de parcours est primordial afin de minimiser la pression parasitaire de l'environnement et de limiter l'utilisation de produits médicamenteux. Le principal ectoparasite auquel sont confrontées les poules d'agrément est le pou rouge, ou *Dermanyssus gallinae* [Figure 35].



Figure 35 : *Dermanyssus gallinae* (ESCCAP)

Pour lutter contre celui-ci, il est conseillé de passer son poulailler au chalumeau une à deux fois par an en plus des mesures hygiéniques tout au long de l'année. Lors du nettoyage au chalumeau, il est également possible d'appliquer de la poudre de pyrèthre, insecticide végétal, afin de lutter contre les parasites externes. Il est également possible d'utiliser des agents biologiques comme les acariens *Androlaelaps casalis*, prédateurs naturels de *D. gallinae*, à répandre dans le poulailler. Contrairement à certaines idées reçues, bien qu'elle puisse aider, la terre de diatomée est rarement suffisante pour lutter contre les poux rouges. En cas d'infestations sévère, seul le fluralaner par voie orale, commercialisé sous le nom d'EXZOLT® possède une autorisation de mise sur le marché (AMM) pour les poules pondeuses, avec un temps d'attente de zéro jour pour la consommation d'œufs. Il est à souligner que l'ivermectine, régulièrement utilisée chez les oiseaux comme antiparasitaire externe par voie transcutanée, ne possède pas d'AMM pour les poules ni de limite maximale en résidus (LMR) et que toute utilisation de celle-ci entraîne l'exclusion définitive de la consommation humaine de la viande et des œufs produits par l'animal en question (Devaux 2022b).

Concernant la lutte contre les parasites internes et toujours dans un but de limiter l'utilisation de produits médicamenteux sur des animaux de productions, il est conseillé de ne traiter que les animaux présentant des signes cliniques de parasitisme, après analyse coprologique des fientes. Les principaux helminthes rencontrés chez les poules sont des nématodes, avec notamment *Ascaris galli*, *Capillaria spp* et *Heterakis gallinarum*, et des cestodes dont le plus présent est *Railletina spp*. En cas de parasitose interne, seuls le PANACUR AQUASOL® 200mg/ml (fenbendazole) et le

FLIMABO® 100mg/ml (flubendazole) possèdent une AMM pour les poules pondeuses, avec un temps d'attente de zéro jour pour la consommation des œufs. Quelques pistes alternatives comme la phytothérapie sur le parcours peuvent être évoquées, mais aucune information sur l'élimination des principes actifs dans les œufs n'est renseigné et leur utilisation n'est donc pas sans risque (Devaux 2022b; Poland 2019; Linsart 2022). Enfin, certains champignons nématophages sont étudiés et des recherches sont en cours pour trouver un moyen de commercialiser ces champignons et de définir une posologie d'administration afin d'apporter de nouvelles façons de lutter contre le parasitisme chez nos animaux (Linsart 2022; Braga, de Araújo 2014).

b. La vaccination

Toutes les poules du commerce sont généralement vaccinées in ovo ou à l'âge d'un jour contre la maladie de Marek et de Newcastle, mais les petits élevages familiaux vaccinent rarement leurs volailles. Hors animaux d'exposition, la réglementation ne présente aucune obligation de vaccination chez les volailles de compagnie. Le choix de la vaccination ou non d'un cheptel de poules de particulier se base donc sur une analyse bénéfices/risques basée sur le nombre d'animaux, l'efficacité du vaccin, la pression infectieuse, le coût de la vaccination et les modalités de celle-ci. En effet, commercialisés pour la vaccination de poules d'élevage commercial, les conditionnements des vaccins sont conçus pour plusieurs centaines voire milliers d'individus, avec des difficultés de conservation du produit après ouverture, engendrant des coûts souvent très élevés pour la vaccination d'un faible nombre d'animaux. Pour parer à cela, des campagnes de vaccination peuvent être mises en place. De plus, les animaux d'élevage étant généralement abattus à l'âge de 18 mois, les résumés des caractéristiques du produit (RCP) ne donnent pas d'indication sur les protocoles vaccinaux à suivre sur une poule plus âgée (Poland 2019). Aussi, rappelons que pour l'instant, en France, la vaccination contre l'influenza aviaire est interdite (Devaux 2022b). En effet, le vaccin existant est un vaccin vivant, rendant impossible la différenciation des animaux vaccinés ou atteints de la grippe aviaire. L'interdiction d'utilisation de ce vaccin permet ainsi que conserver le statut « indemne » d'influenza aviaire en France. Cependant, avec la crise majeure d'influenza aviaire traversée récemment, la France, ainsi que la Hongrie, l'Italie et les Pays-Bas, est actuellement en période de tests vaccinaux sur des canards d'élevage afin de développer un

nouveau pied de levier dans le contrôle du virus et dans la résilience des élevages face à celui-ci (Ministère de l'Agriculture et de la Souveraineté Alimentaire 2023).

La vaccination chez les particuliers présentant un certain nombre de difficultés, il est essentiel d'éduquer les propriétaires aux bonnes conduites à tenir. En effet, il est essentiel d'instaurer une quarantaine pour chaque nouvel animal entrant, d'avoir une zone d'infirmierie permettant l'isolement des animaux malades et de mettre en place un système de « marche en avant » lors que la présence d'une poule malade dans le poulailler afin de limiter la contamination entre les individus.

c. Autres demandes rencontrées en situation clinique

De nombreux propriétaires envisagent la coupe de plumes de leur poule afin d'empêcher les risques de fugue. Il convient de rappeler qu'un tel acte va à l'encontre des cinq libertés fondamentales du bien-être animal en limitant l'expression du comportement naturel de vol. L'aménagement d'un environnement plus sécurisé, avec des clôtures plus adaptées limitant tout risque de fugue est à favoriser. Cependant, face à un propriétaire demandant malgré tout la coupe de plumes, la pratique est pour le moment toujours tolérée et il est préférable que celle-ci soit réalisée par un vétérinaire formé afin d'éviter une coupe anarchique voire l'éjointage – amputation partielle de l'aile – s'assimilant à une vraie mutilation. Une coupe de plumes correcte consiste à couper les rémiges secondaires de la poule, l'empêchant de prendre son envol, en conservant les deux premières par souci d'esthétisme [Figure 36]. La coupe de plumes est à renouveler à chaque mue, soit une fois par an (Devaux 2022b; Poland 2019).

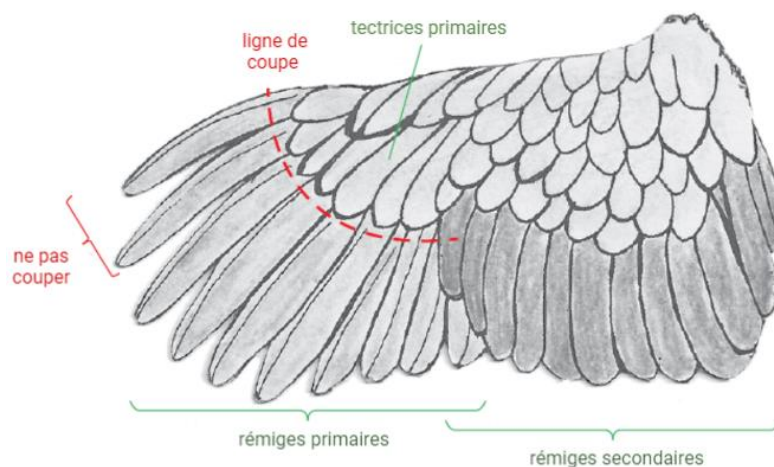


Figure 36 : Schéma de coupe de plumes correcte (Poland 2019)

Enfin, la stérilisation chirurgicale préventive chez la poule est rarement effectuée mais permet de limiter le développement de pathologies du tractus génital. Cependant, cela reste une opération chirurgicale sur un oiseau, présentant des risques chirurgicaux et anesthésiques et présentant environ 40% de rémanences ovariennes. Ainsi, il est plus courant de stériliser chimiquement par implant de desloréine lorsqu'il est nécessaire d'arrêter la ponte chez une poule. Néanmoins, cet acte se réalise hors AMM et la durée d'efficacité de l'implant présente une grande variabilité individuelle : entre trois et six mois pour un implant de 4,7mg et autour de dix mois pour un implant de 9,4mg (Devaux 2022b; Poland 2019).



PARTIE 2

LE PROJET : EXAMEN ECHOGRAPHIQUE DE LA CAVITE CŒLOMIQUE DE LA POULE

Ce travail de thèse d'exercice vétérinaire s'adresse plus particulièrement aux vétérinaires généralistes recevant des poules de compagnie en consultation. Il a pour but d'apporter des indications simples et à la portée de tout vétérinaire sur les abords échographiques utilisés chez la poule ainsi que de donner une première idée de valeurs de références sur les mesures des différents organes cœlomiques. Pour cela, une collègue et moi-même nous sommes rendues dans un élevage aviaire afin de réaliser un examen échographique sur leurs poules. Les images échographiques ont ensuite été exploitées a posteriori. Le protocole ci-après a été validé par le comité d'éthique de VetAgro Sup. Les éleveurs ayant accepté de participer à cette étude ont signé un document de consentement éclairé, disponible en annexe 1.

I. Matériel et méthode

1. Matériel

Dans le cadre de ce travail, le matériel d'échographie a été prêté par le Centre d'étude et de recherche en reproduction des carnivores (CERREC) de l'école vétérinaire VetAgro Sup. Il s'agit d'un échographe portable GE Logiq e, avec une sonde microconvexe 8C-RS offrant une fenêtre de fréquence entre 4 et 10 MHz ainsi qu'une sonde linéaire 12L-RS (5-12MHz) [Figure 37]. Les poules ont été pesées sur la même balance de cuisine HOMEVER, avec une précision à 1 gramme et pouvant mesurer de 2g à 15kg. Enfin, les différents examens cliniques ont tous été réalisés avec le même stéthoscope et le même thermomètre rectal, nettoyés entre chaque animal.

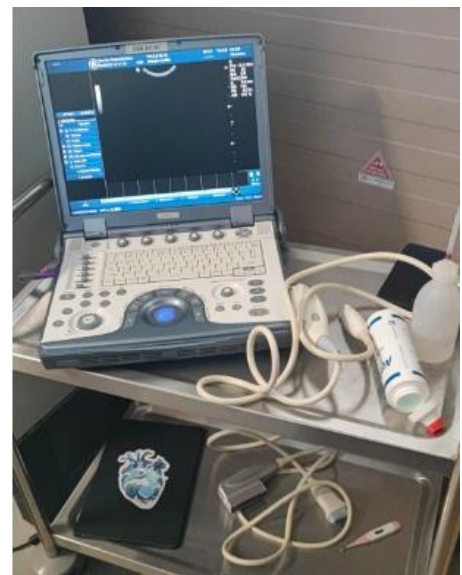

Figure 37 : Matériel échographique utilisé (Pino 2023)

A posteriori, les images échographiques ont été exploitées sur le serveur en ligne PostDicom.

2. Sélection des populations

Concernant le nombre d'individus sélectionnés pour participer à l'étude, nous nous sommes appuyés sur une étude publiée en 2022, étudiant l'échographie chez la poule rousse Rhode Island chez 21 individus (Gros et al. 2022). Les résultats obtenus étant significatifs, l'objectif était ici d'étendre le nombre d'individus à une trentaine afin d'affiner les moyennes et d'en augmenter la puissance statistique.

Afin d'avoir des individus semblables, de même âge et vivant dans un environnement similaire, nous avons choisi d'étudier une population d'un élevage de poules pondeuses. En effet, l'influence de la race, de l'environnement, de l'alimentation et de l'âge des poules sur le développement des organes et leurs caractéristiques échographiques notamment n'étant pas encore étudiée, l'utilisation de poules d'élevage permet d'obtenir des mesures réalisées sur une population de poules la plus homogène et donc de pouvoir établir une référence pour la souche concernée.

L'étude s'est donc portée sur des poules pondeuses de l'élevage d'agriculture biologique EARL IN'OVE, à Creys-Mepieu (38), de la souche NOVO COLOR et NOVO BROWN, des croisements entre des souches rouges et blanches. Au moment de l'étude, qui s'est déroulée sur

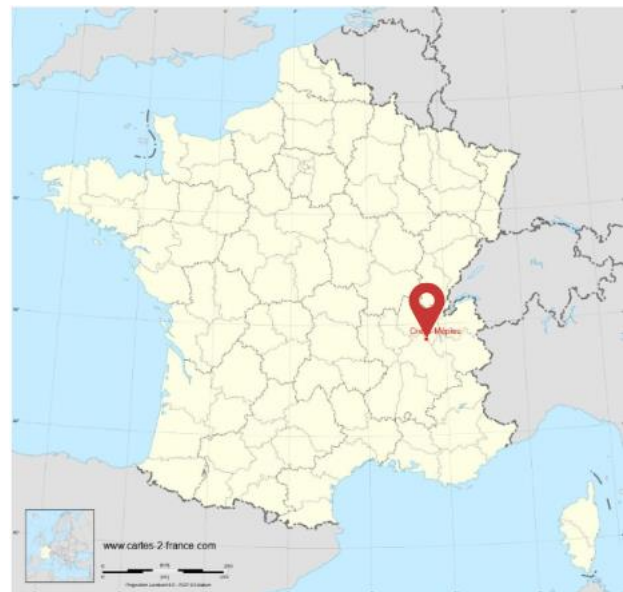

Figure 38 : Localisation géographique de Creys-Mépieu (carte-2-france.com)

deux semaines, les poules avaient entre 60 et 62 semaines d'âge [Figure 38].

Concernant la conduite d'élevage de ces poules, elles reçoivent un aliment complet vitaminé pour poule pondeuse en deux passages, à 12h00 et à 12h45 afin que toutes les poules, y compris les plus dominées, puissent avoir accès à l'aliment. Entre chaque distribution, les mangeoires sont laissées vides volontairement afin de s'assurer de l'ingestion du complément vitaminé et minéral et de la limitation du tri. Les poules disposent d'une pipette d'eau pour dix individus et la densité de population s'élève à 4

poules/m². Les nids sont ouverts de 02h00 à 19h00 afin de favoriser la ponte avec ramassage d'œufs le matin. Le substrat est composé de bouchons de paille déshydratée et le milieu est régulièrement enrichi par des coquilles d'huîtres, des blocs minéraux et des bottes de luzerne déshydratée. Habituellement, les poules de l'élevage ont accès à un parcours extérieur de 4,80 ha, soit 4m²/poule mais les restrictions concernant l'influenza aviaire en vigueur au moment de l'étude interdisaient tout accès au parcours extérieur. Les poules de l'élevage reçoivent un complément alimentaire ASCAROM® destiné à rendre l'appareil digestif de la poule défavorable au parasitisme. En moyenne, environ 2% des œufs récoltés chaque matin sont déclassés.

L'élevage contenant 12000 poules, celles-ci sont divisées en quatre lots de 3000 individus, identiques et clôturés, pour des raisons strictement sanitaires. En effet, en cas de brèche sanitaire, cette répartition permet de ne pas éliminer la totalité du cheptel mais uniquement le lot concerné.

3. Critères d'inclusion et d'exclusion

Les poules incluses dans l'étude devaient présenter un examen clinique sans anomalie. Cet examen clinique, décrit en première partie, au paragraphe III.2, s'est déroulé premièrement à distance au sein de l'enclos. Une fois l'examen à distance réalisé, l'animal a été porté par ma collègue et emmené au sein du sas où était installé le matériel échographique afin de procéder à l'examen clinique rapproché. Afin de compléter cet examen clinique et de l'appliquer à des poules en ponte, nous avons établi un score d'ouverture de filière pelvienne, de 1 à 3, correspondant au nombre de doigts que l'on peut placer entre les reliefs osseux des os pubis [Figure 39].

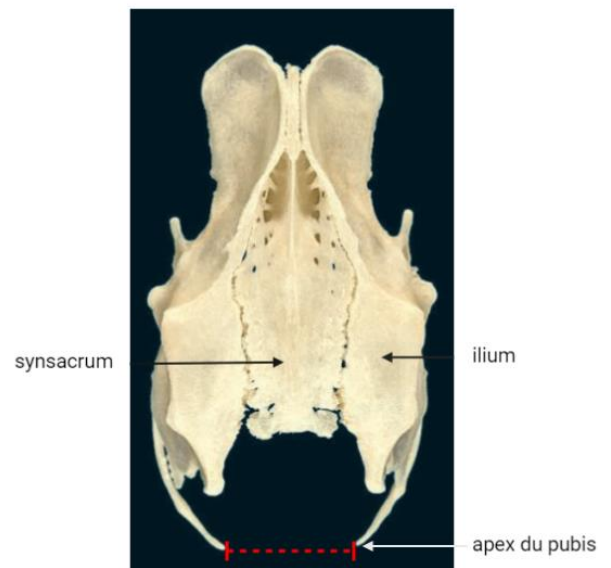


Figure 39 : Filière pelvienne d'une poule (vue dorsale) (Konig et al. 2016)

La grille d'examen clinique utilisée pour chaque individu est disponible en annexe 2.

Toute poule présentant une anomalie à l'examen clinique n'a pas été retenue pour l'étude. Seules trois anomalies étaient acceptées ici, car liées aux conditions d'élevage et donc ne représentant pas une anomalie individuelle [Figure 40] :

- Bec époinaté : en agriculture biologique, l'époinatage du bec chez les poules pondeuses est autorisé chez les poussins jusqu'à l'âge de 3 jours. Les poules de cet élevage ont toutes le bec époinaté.
- Appendices de la tête rouge pâle : la couleur des appendices de la tête peut être influencée par l'exposition aux rayons du soleil (Buckner, Insko, Martin 1933). Les mesures gouvernementales interdisant l'accès au parcours extérieur, de nombreuses poules possèdent une crête et des barbillons plutôt pâles.
- Plumage piqué : il n'est pas rare en élevage, par la densité de population élevée et les conditions de vie qui peuvent être stressantes, que les poules se piquent entre elles et que certaines, notamment les plus dominées, soit déplumées sur le dos, la tête et/ou le cou.




Figure 40 : Anomalies acceptées dans l'étude : (a) plumage piqué, (b) bec époinaté et appendices de la tête pâles (Pino 2023)

Sur les 36 poules examinées, une seule n'a pas été incluse dans l'étude pour cause de distension coelomique liquidienne. La répartition des poules incluses dans ce travail est présentée dans le tableau 1.

	Lot n°1	Lot n°2	Lot n°3	Lot n°4
Nombre de poules incluses dans l'étude	8	9	9	9

Tableau 1 : Répartition des poules retenues pour l'étude (Pino 2023)

Si, au cours de l'examen échographique, une poule présentait une anomalie majeure visible de type masse ou épanchement abdominal, elle était exclue de l'étude.

4. Méthode échographique

Une fois l'examen clinique terminé, l'examen échographique a pu débuter. La méthode échographique suivie était la même pour chacune des poules. On débutait en se plaçant en parasternal gauche avec la sonde convexe, sur la zone d'aptérie, en position crâniale et afin de visualiser le cœur [Figure 41]. En progressant caudalement avec une orientation dorso-crâniale sur cette même zone d'aptérie, on pouvait alors visualiser la rate, le foie ainsi que les estomacs. Les follicules étaient visualisés caudalement, toujours en abord parasternal gauche voire en abord ventromédial. La veine porte hépatique, le proventricule et le



Figure 41 : Abord parasternal gauche (Pino 2023)

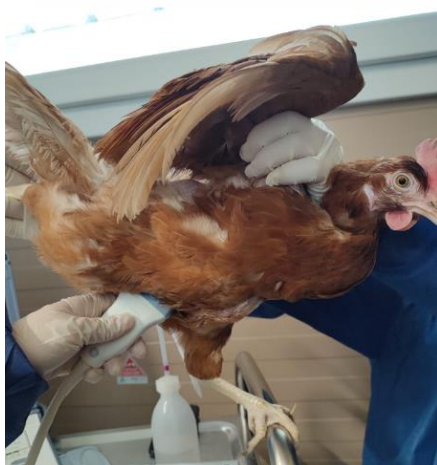

Figure 42 : Poule perchée lors de l'abord parasternal caudal droit, la patte droite est tendue vers l'arrière (Pino 2023)

ventricule étaient plus facilement visualisables à la sonde linéaire.

Ensuite, on s'est placé en région parasternale droite, toujours sur la zone d'aptérie et en position dorso-caudale au lobe hépatique droit, on a ainsi pu visualiser la vésicule biliaire. En progressant caudalement on a observé le ventricule et la courbure duodénale, le pancréas et enfin les intestins avec l'iléon-jéjunum.

Il était également possible d'offrir un support à la poule pour qu'elle puisse se percher au cours de

l'examen. Il était alors possible de venir étendre l'une des pattes en arrière afin de mieux accéder aux zones d'études [Figure 42].

5. Analyse statistique

Les études statistiques ont été réalisées avec le logiciel R version 4.1.2 avec un seuil critique de 5%. Considérant le relativement faible effectif de poules étudiées, les tests réalisés ci-après sont des tests statistiques non paramétriques, considérant ainsi que la distribution des valeurs ne suit pas la loi normale.

Pour chacun des caractères évalués, l'intervalle de confiance à 95% a été calculé à l'aide d'un T test à un échantillon. Concernant l'influence de l'heure de l'examen sur la taille des follicules observés, des plages horaires d'examen ont été définies et un test de Kruskal-Wallis a été utilisé afin de mettre en évidence si on observe une différence significative de la taille des follicules sur une plage-horaire par rapport aux autres. Dans un second temps, des tests Post Hoc Pairwise ont été effectués afin de comparer les valeurs des différents groupes deux à deux, par paire.

L'ensemble des résultats (données brutes et p-value) sont donnés avec deux chiffres significatifs afin de correspondre à la précision des logiciels de mesures utilisés.

II. Résultats

1. Résultats généraux

Au sein de l'élevage visité, les poules sont régulièrement manipulées et habituées à la présence de l'Homme, beaucoup se présentaient à nous et s'approchaient avec curiosité, bien que les comportements des poules sélectionnées soient très variés. Certaines venaient directement à notre rencontre lorsque nous pénétrions dans l'enclos, là où d'autres étaient beaucoup plus craintives. De plus, celles-ci semblaient globalement plus craintives à notre approche lorsque nous portions une cote de protection blanche que lorsque celle-ci était sombre. Les échographies se sont déroulées sans encombre, une poule s'est mise à respirer bec ouvert, s'est calmée après arrêt des manipulations et n'a pas représenté de difficultés respiratoires lors du second essai. Aucun individu n'a été exclu de l'étude. La majorité des échographies se sont déroulées le matin, entre 8h et 12h, garantissant un total de 21/35 poules à jeun. Le poids des poules étudiées varie entre 1,790 kg et 2,260 kg. Le tableau 2 présente les résultats issus des mesures des différents organes de la cavité coelomique.

		N	MINIMUM	MAXIMUM	MÉDIANE	MOYENNE	INTERVALLE DE CONFIANCE A 95%	
							Borne inférieure	Borne supérieure
Rate	Diamètre	35	8,45	20,71	13,01	13,34	12,56	14,13
	Longueur	35	12,42	21,94	16	16,24	15,33	17,16
Veine portale D	Diamètre	35	2,09	3,9	2,83	2,85	2,69	3,01
	Longueur	35	19,35	36,47	26,02	25,98	24,71	27,24
Proventricule	Épaisseur de paroi	35	0,56	1,43	0,96	1,01	0,93	1,09
	Diamètre	35	10,71	20,35	15,56	15,73	14,93	16,54
Isthme gastrique	Longueur	35	6,24	11,3	8,19	8,39	7,96	8,83
	Diamètre	35	1,44	6,49	2,83	3,04	2,66	3,42
Ventricule	Paroi musculaire	33	7,38	14,17	9,78	10,22	9,64	10,80
	Centre tendineux	34	1,82	3,19	2,41	2,44	2,32	2,56
Jéjuno-iléon	Épaisseur de paroi	35	1,11	2,22	1,43	1,49	1,39	1,58
Vésicule biliaire	Épaisseur de paroi	35	0,38	1,19	0,78	0,80	0,75	0,86
Duodénum	Épaisseur de paroi	35	1,9	3,9	2,86	2,79	2,65	2,93
Pancréas	Épaisseur	35	1,24	3,24	2,09	2,09	1,95	2,22

Tableau 2 : Valeurs minimales, maximales, médianes et moyennes (en mm) avec l'intervalle de confiance à 95% associé (p -value < 0,05) des mesures échographiques chez des poules NOVO BROWN et NOVO COLOR. N représente le nombre de mesures exploitées (Pino 2023)

2. Les images échographiques

a. L'appareil digestif

(1) Le proventricule

Aisément reconnaissable, le proventricule s'observe en abord parasternal gauche, ventralement à la rate. Visualisé chez la totalité des poules étudiées, sa paroi est difficile à délimiter par la présence de nombreux replis. Il présente une séreuse hyperéchogène et des villosités visualisables à l'échographie. Il peut être caractérisé par sa longueur, son diamètre et par l'épaisseur de sa paroi, ici notamment la séreuse [Figure 43]. Il est relié au ventricule par l'isthme gastrique, visualisé sur chez nos 35 poules également [Figure 44]. Les intervalles de référence de sa longueur, son épaisseur et son diamètre sont présentés dans le tableau 2.

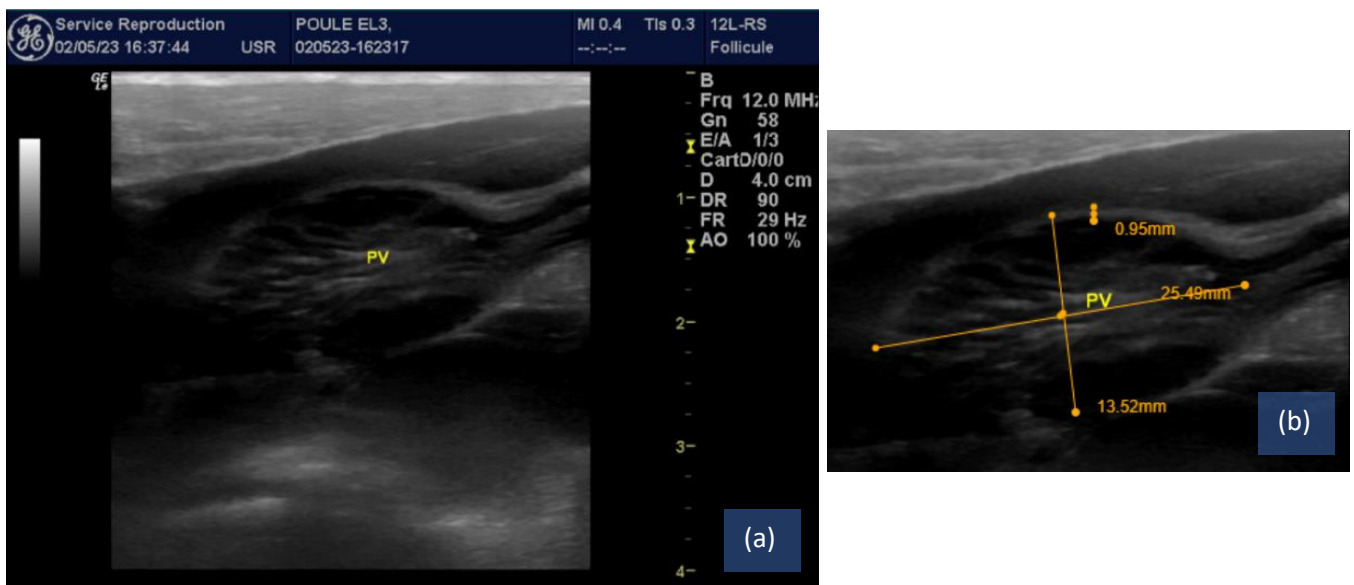


Figure 433 : (a) Coupe échographique longitudinale du proventricule (PV) obtenue avec une échographe GE Logiq e et une sonde linéaire de 12-MHz, en abord parasternal gauche sur une poule debout. (b) mesures effectuées sur le proventricule, à l'aide du serveur PostDicom (Pino 2023)

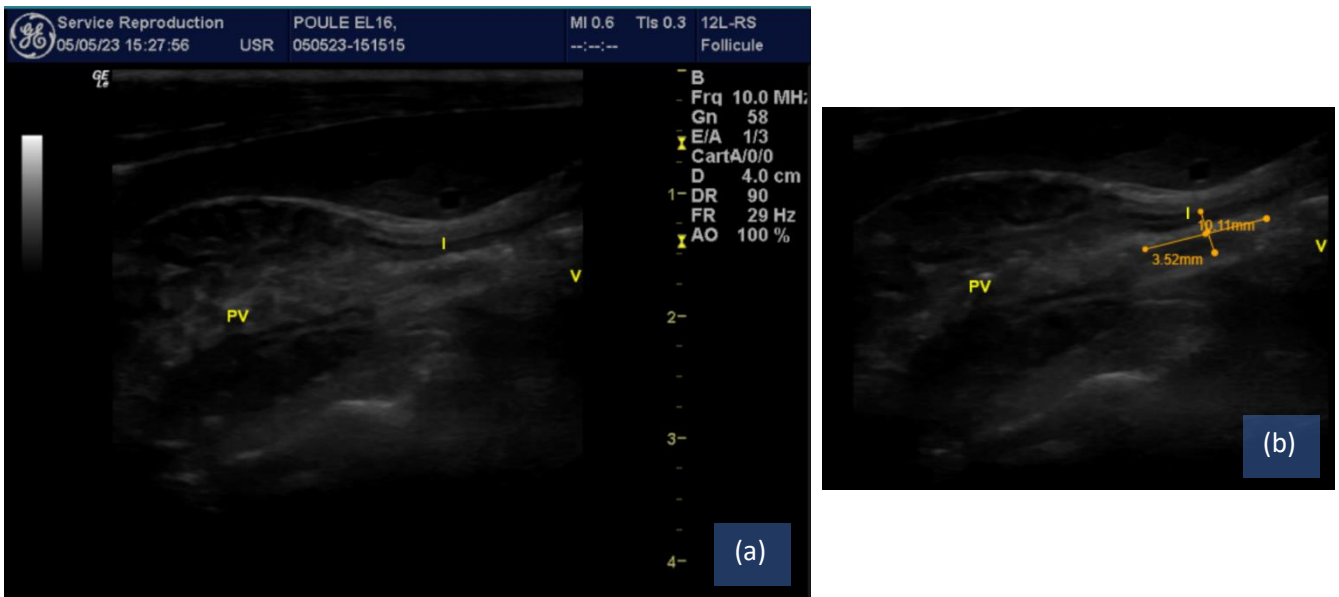


Figure 44 : (a) Mise en évidence échographique de l'isthme gastrique (I) en continuité avec le proventricule (PV) et le ventricule (V) ; coupe longitudinale obtenue avec une échographe GE Logiq e et une sonde linéaire de 10-MHz, en abord parasternal gauche sur une poule debout. (b) mesures effectuées sur l'isthme gastrique à l'aide du serveur PostDicom (Pino 2023)

(2) Le ventricule

Le ventricule a été visualisé chez la totalité de la population étudiée. En abord parasternal gauche, la sonde orientée perpendiculairement à la surface cutanée, on obtient une coupe longitudinale du ventricule, montrant une large zone hypoéchogène, ronde à ovale, dont le contenu alimentaire est généralement responsable d'une ombre acoustique. La paroi de cet estomac musculaire, dont les couches sont particulièrement identifiables, est caractérisée par sa musculature particulièrement développée [Figure 45]. On distingue le centre tendineux, plus fin, constitué des muscles lisses *tenuis*, reliant les muscles lisses *crassus* cranio-ventral et caudo-dorsal [Figure 46]. Les intervalles de référence d'épaisseur du centre tendineux et des muscles *crassus* sont présentés dans le tableau 2.

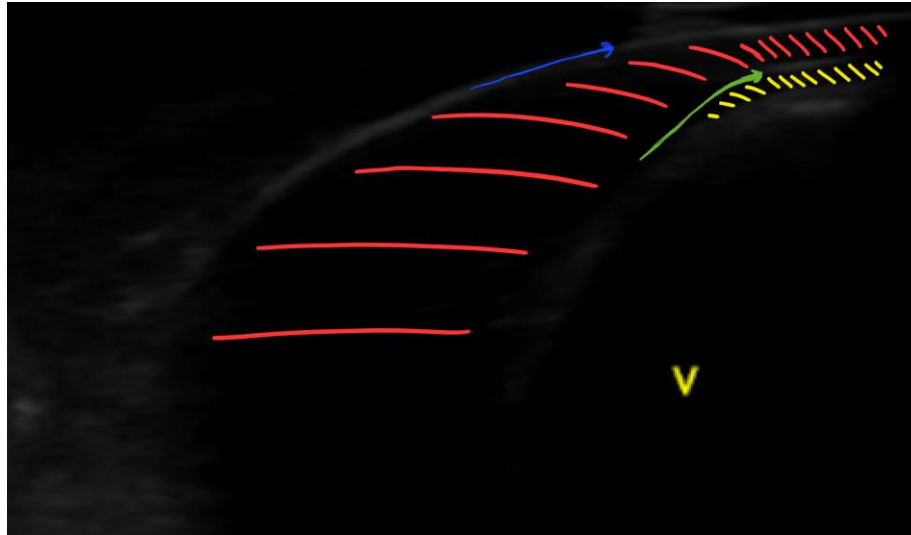


Figure 45 : Mise en évidence échographique des couches constituant la paroi du ventricule. La flèche bleue indique la séreuse, le hachuré rouge indique la musculuse, la flèche verte indique la sous-muqueuse et le hachuré jaune indique la muqueuse. Image obtenue avec un échographe GE Logiq e et une sonde linéaire de 12-MHz, en abord parasternal gauche sur une poule debout (Pino 2023)

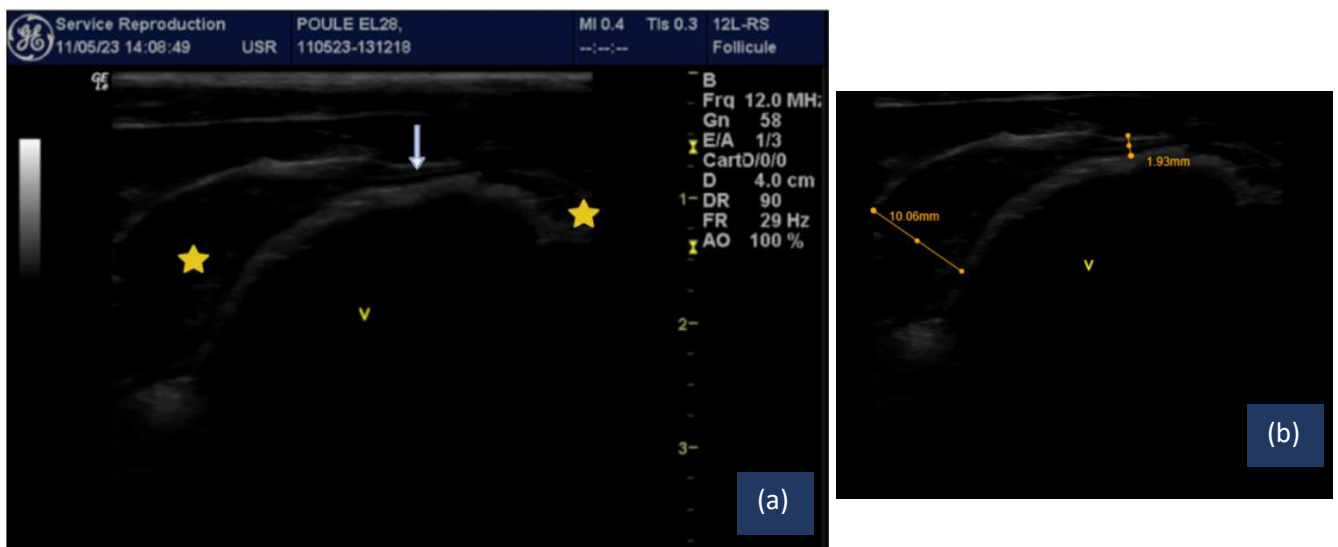


Figure 46 : (a) Coupe longitudinale du ventricule (V) obtenue avec un échographe GE Logiq e et une sonde linéaire de 10-MHz, en abord parasternal gauche sur une poule debout. La flèche bleue indique le centre tendineux avec les muscles tenus, les étoiles jaunes indiquent les muscles crassus (b) mesures effectuées sur le ventricule, à l'aide du serveur PostDicom (Pino 2023)

(3) Les intestins

Le duodénum est principalement visualisable en abord parasternal droit, directement relié au ventricule, l'iléon-jéjunum est quant à lui visible en abord ventromédial également. A l'échographie, leur aspect est semblable aux intestins des carnivores domestiques, en « grain de café » en coupe transversale [Figure 47]. On observe la séreuse hyperéchogène, puis les couches moyennes qui sont plutôt hypoéchogène,

la lumière intestinale hypoéchogène à hyperéchogène selon le contenu alimentaire puis de nouveau les couches moyennes de l'intestin et la séreuse. On peut visualiser le péristaltisme intestinal et ainsi différencier les structures intestinales de l'oviducte. L'épaisseur de la paroi du duodénum et de l'iléon-jéjunum ont été mesurées sur les 35 poules [Figure 48] et les intervalles de référence d'épaisseur de paroi sont présentés dans le tableau 2.

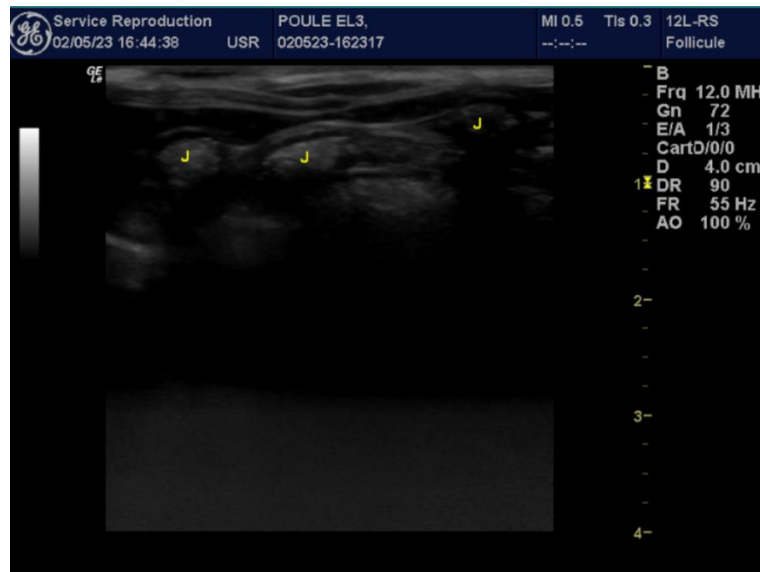


Figure 48 : Aspect en « grains de café » des coupes transversales des anses intestinales obtenue avec un échographe GE Logiq e et une sonde linéaire de 12-MHz, en abord ventromédian sur une poule debout (Pino 2023)

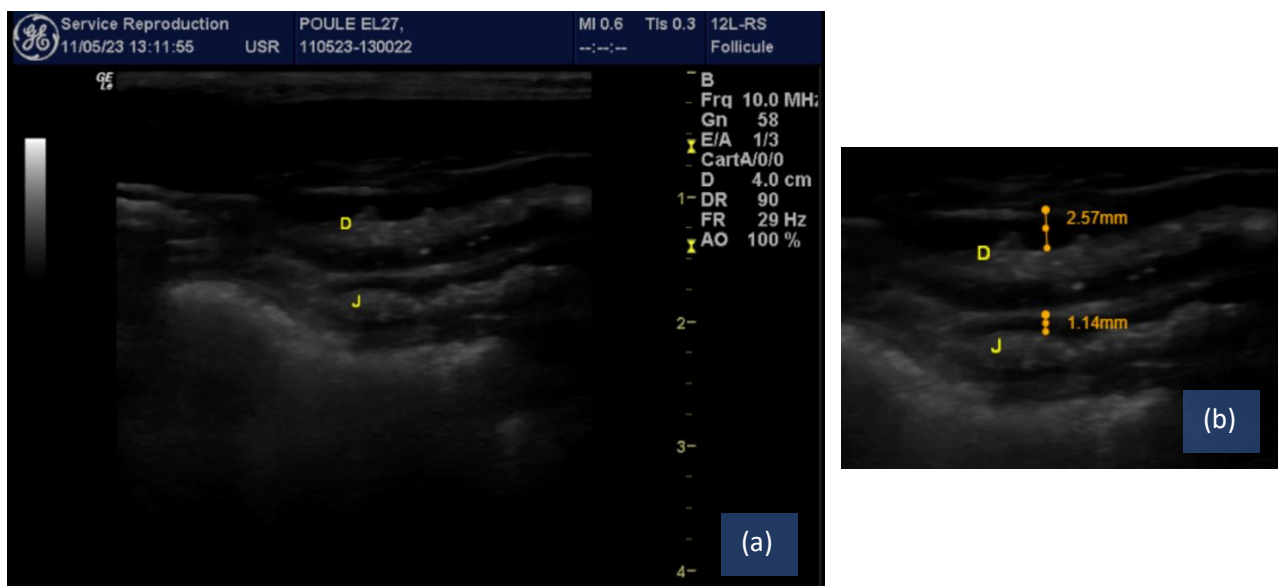


Figure 47 : a) Coupe longitudinale du duodénum (D) et de l'iléon-jéjunum (J) obtenue avec un échographe GE Logiq e et une sonde linéaire de 10-MHz, en abord parasternal droit sur une poule debout. (b) mesures effectuées sur les intestins, à l'aide du serveur PostDicom (Pino 2023)

(4) Le pancréas

Afin de visualiser le pancréas, il faut se placer en abord parasternal droit, au niveau du ventricule. Une fois le duodénum repéré, on le suit afin de visualiser la boucle duodénale en « U », le pancréas se trouve alors au cœur de la boucle, plutôt hypoéchogène en comparaison avec les graisses hyperéchogènes autour. Il a été visualisé sur l'ensemble des individus observés [Figure 49] et l'intervalle de référence de son épaisseur est présenté dans le tableau 2.

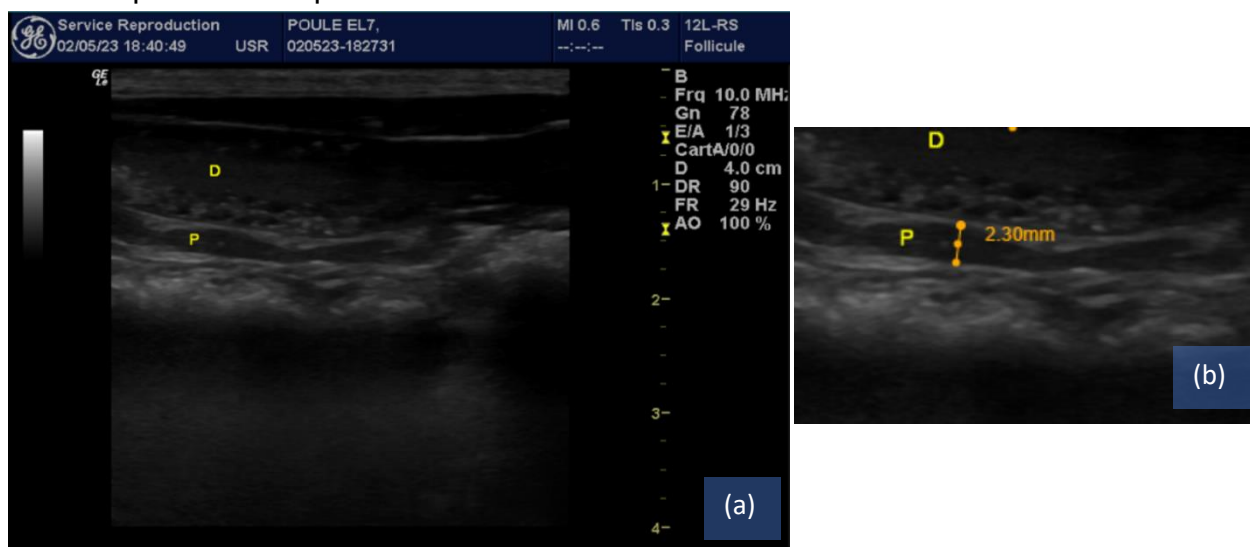


Figure 49 : a) Coupe longitudinale du duodénum (D) et du pancréas (P) obtenue avec un échographe GE Logiq e et une sonde linéaire de 10-MHz, en abord parasternal droit sur une poule debout. (b) mesure de l'épaisseur du pancréas, à l'aide du serveur PostDicom (Pino 2023)

b. L'appareil reproducteur

L'oviducte ressemble échographiquement à un intestin sans péristaltisme. Le tractus reproducteur peut être visualisé en abord ventromédial voire parasternal. L'ovaire, très dorsal, est difficilement visualisable. Ce sont surtout les oocytes ou follicules que l'échographie permet de mettre en évidence. Selon leur stade, on les repère par des structures rondes hypoéchogènes de différentes tailles voire hyperéchogènes lorsqu'ils sont très tardifs [Figure 50]. La conduite de l'élevage visité étant conçue pour favoriser la ponte tôt le matin et les échographies étant réalisées entre 8h et 14h, aucun œuf n'a été visualisé, cependant, des follicules de différentes tailles ont été observés chez 32/35 poules. A titre de comparaison, la figure 51 présente une échographie d'un œuf calcifié. La tableau 2 présente les différentes tailles de follicules observés.

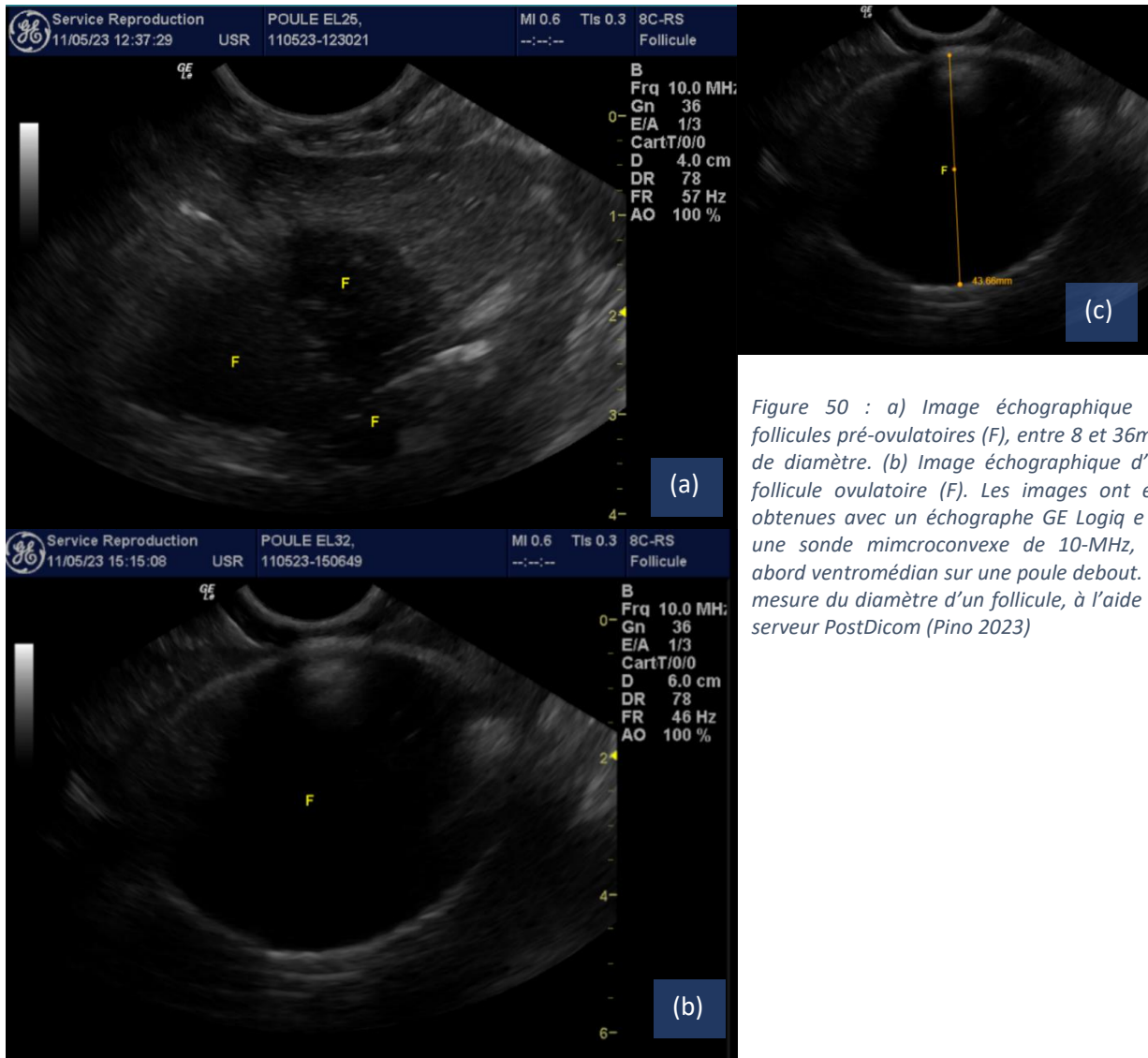


Figure 50 : a) Image échographique de follicules pré-ovulatoires (F), entre 8 et 36mm de diamètre. (b) Image échographique d'un follicule ovulatoire (F). Les images ont été obtenues avec un échographe GE Logiq e et une sonde microconvexe de 10-MHz, en abord ventromédian sur une poule debout. (c) mesure du diamètre d'un follicule, à l'aide du serveur PostDicom (Pino 2023)

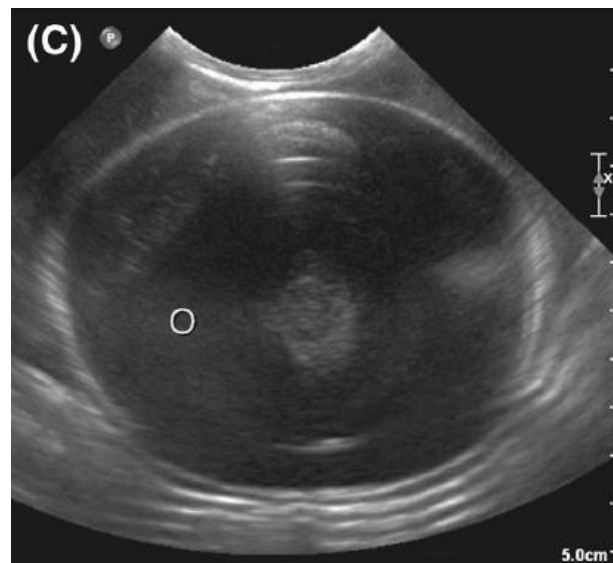


Figure 51 : Image échographique d'un œuf calcifié (Gros et al. 2022).

c. Les autres organes de la cavité coelomique

(1) Le foie et la veine porte hépatique

Bien visualisé en abord parasternal crânial droit et gauche, à la différence des carnivores chez qui le foie est plus échogène que la rate, il est discrètement hypoéchogène chez la poule, de texture finement granulaire à homogène [Figure 52]. Très volumineux, il englobe le cœur, et les deux lobes hépatiques logeant le cœur peuvent être visualisés en abord parasternal droit [Figure 53]. Au sein du parenchyme hépatique, la veine porte hépatique droite est facilement reconnaissable par sa paroi présentant un fin liseré hyperéchogène et un flow positif au doppler [Figure 52]. Son diamètre a été évalué chez l'ensemble des poules de l'étude et les résultats sont présentés dans le tableau 2.

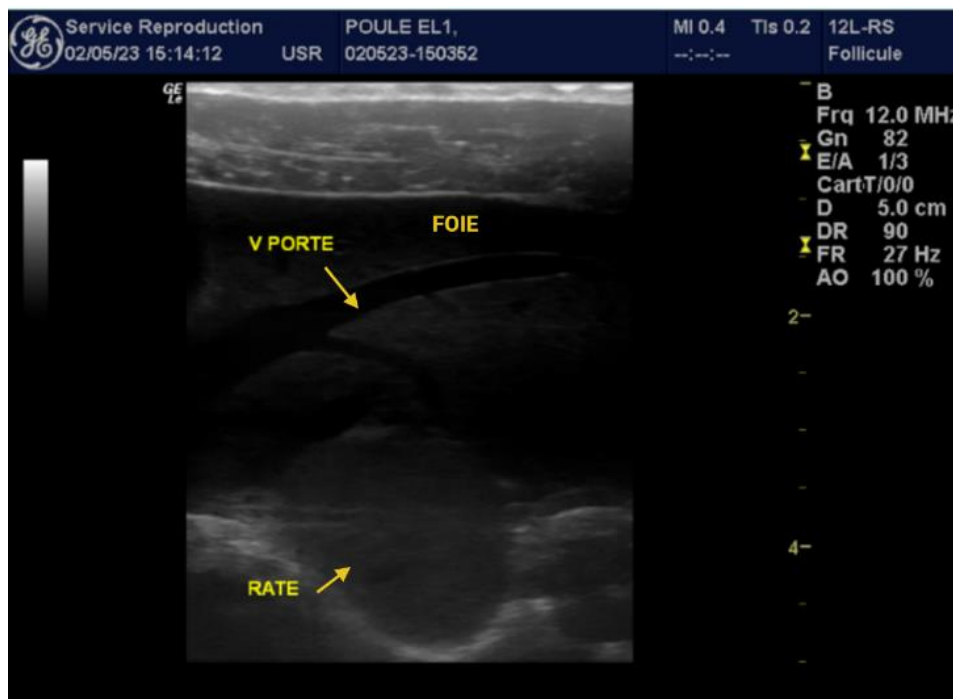


Figure 52 : Image échographique du foie, discrètement hypoéchogène par rapport à la rate, ainsi que de la veine porte hépatique droite, obtenue avec un échographe GE Logiq e et une sonde linéaire de 12-MHz, en abord parasternal gauche sur une poule debout (Pino 2023)

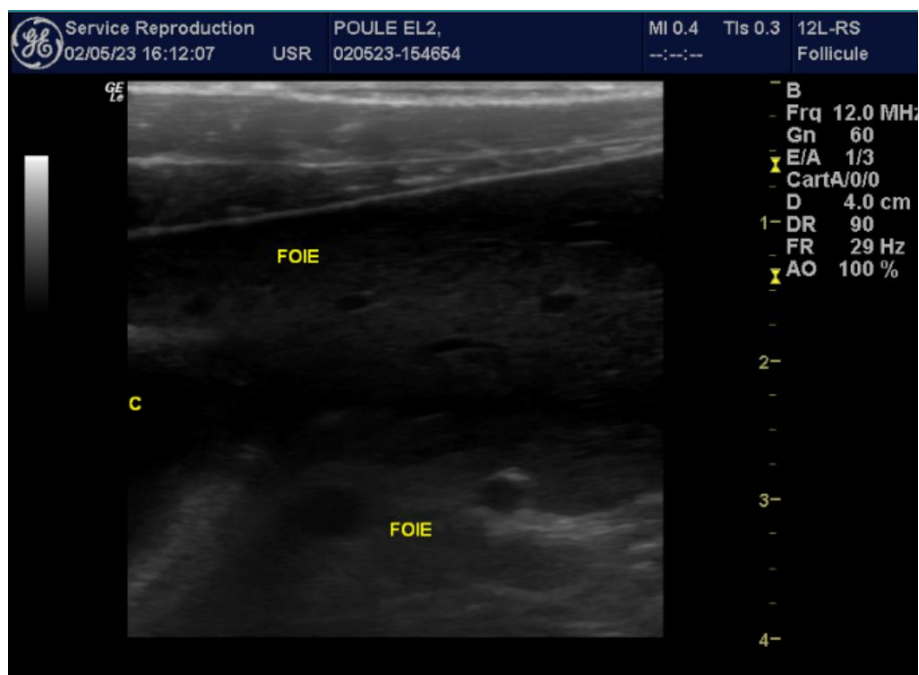


Figure 53 : Image échographique des deux lobes hépatiques de part et d'autre du cœur (C), obtenue avec un échographe GE Logiq e et une sonde linéaire de 12-MHz, en abord parasternal droit sur une poule debout (Pino 2023)

(2) La vésicule biliaire

Mieux visualisée sur un animal à jeun, la vésicule biliaire a été observée sur la totalité des poules étudiées par un abord parasternal droit, dorso-caudalement au lobe hépatique droit. Délimitée par un fin liseré hyperéchogène, elle est reconnaissable par sa forme en ampoule hypoéchogène [Figure 54]. L'intervalle de mesure de référence de sa paroi est présenté dans le tableau 2.

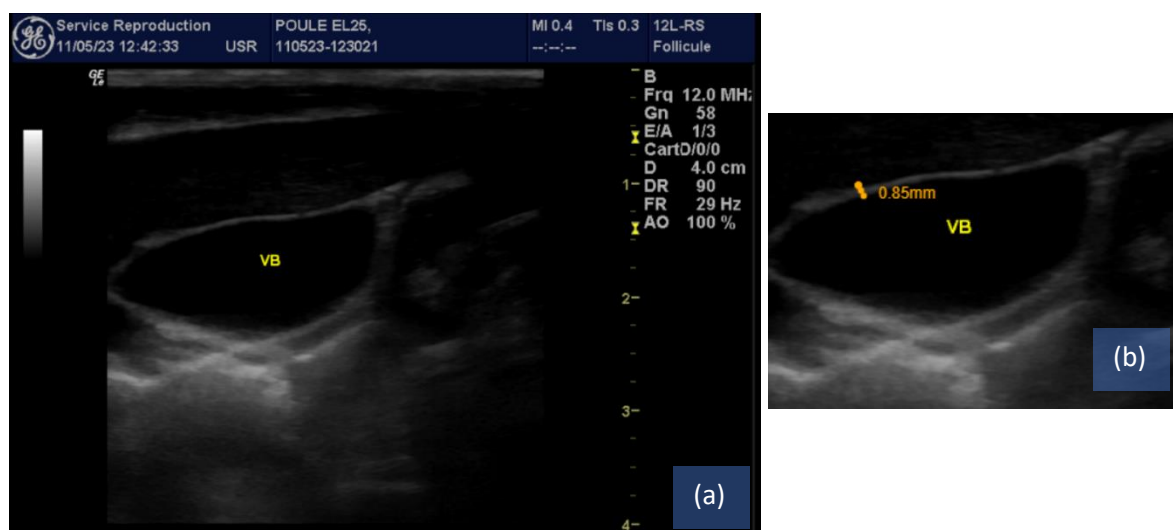


Figure 54 : (a) Image échographique de la vésicule biliaire (VB), obtenue avec un échographe GE Logiq e et une sonde linéaire de 12-MHz, en abord parasternal droit sur une poule debout. (b) Mesure de la paroi de la vésicule biliaire à l'aide du serveur PostDicom (Pino 2023)

(3) La rate

La rate se situe à la jonction entre le proventricule et le ventricule, en orientant la sonde dorsalement et sur la gauche. Visualisée chez toutes nos poules, elle présente une structure homogène, de forme très ronde à ovale, et d'échogénicité hyperéchogène par rapport au foie [Figure 55]. Les intervalles de référence de sa longueur et de son diamètre sont présentés dans le tableau 2.

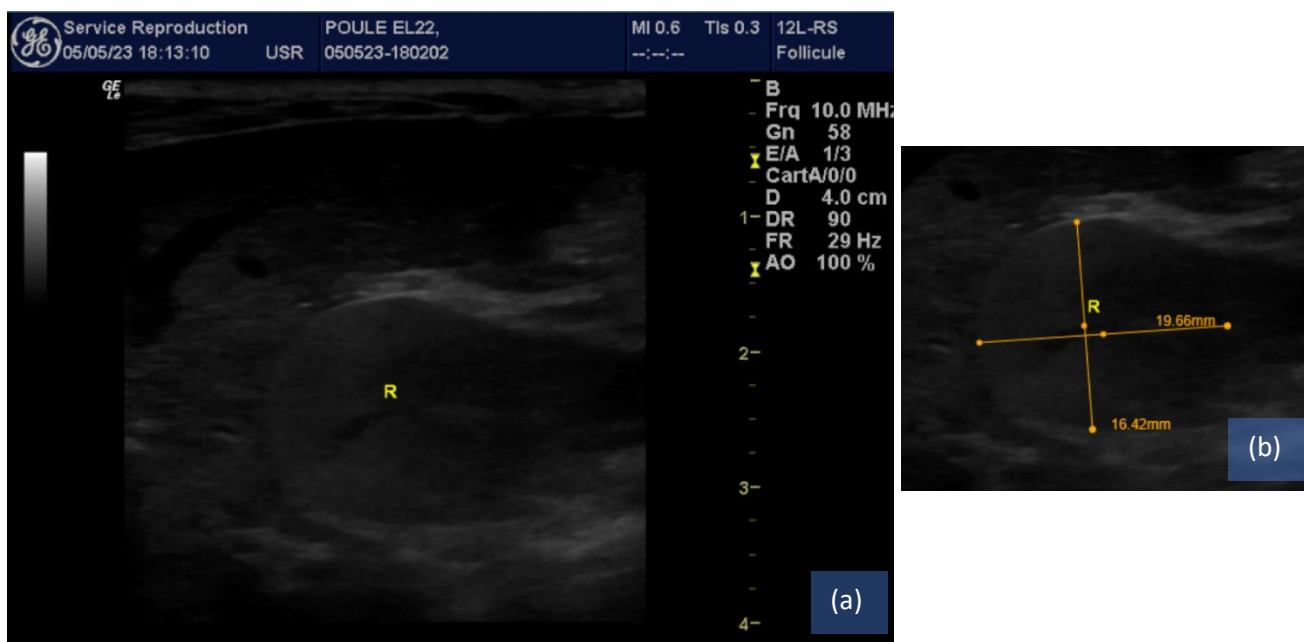


Figure 55 : (a) Image échographique de la rate (R), obtenue avec un échographe GE Logiq e et une sonde linéaire de 10-MHz, en abord parasternal gauche sur une poule debout. (b) Mesures de la longueur et du diamètre de la rate à l'aide du serveur PostDicom (Pino 2023)

(4) Le cœur

L'échographie cardiaque chez les poules pourraient à elle-seule constituer un sujet d'étude complet. Dans ce travail, nous nous sommes concentrés sur la cavité cœlomique restreinte, notamment sur les organes que l'on retrouve dans la cavité abdominale chez les mammifères. Néanmoins, le cœur étant facilement visualisable en abord parasternal crânial, quelques images seront présentées mais non exploitées par des mesures [Figure 56].

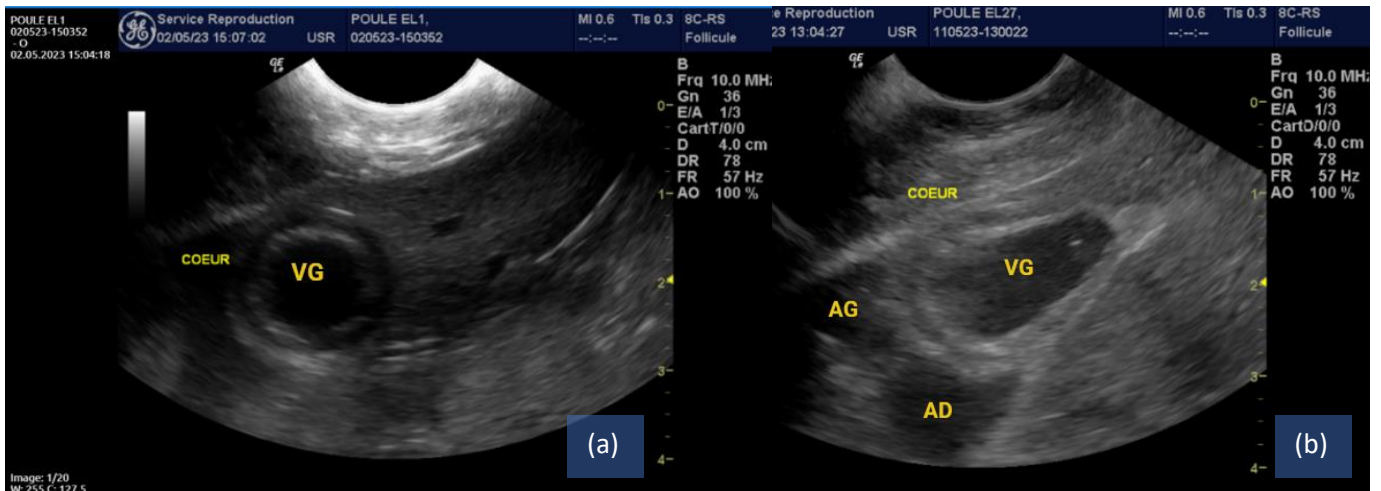


Figure 56 : (a) Coupe transversale du ventricule cardiaque gauche (VG) et (b) coupe 3 cavités du cœur, mettant en évidence le ventricule gauche (VG), l'atrium droit (AD) et l'atrium gauche (AG). Images obtenues avec un échographe GE Logiq e et une sonde microconvexe de 10-MHz, en abord parasternal crânial gauche sur une poule debout (Pino 2023)

3. Influence de l'heure d'examen

Le développement d'un follicule ovulatoire en œuf s'effectuant sur 25h environ et la conduite d'élevage étant calibrée afin de favoriser une ponte le matin, nous nous sommes interrogés sur l'influence de l'heure de réalisation de l'examen échographique sur la taille des follicules observés. En effet, l'élevage étant à 1h15 de route, nous avons essayé de minimiser les trajets et de grouper les échographies sur une même période à chaque visite, soit le matin et le début d'après-midi. Ainsi, les quelques heures d'écart entre la première poule échographiée à 8h et celle en fin de journée peuvent jouer un rôle dans la différence de taille des follicules, expliquant la différence de stade physiologique. Pour étudier cela, nous avons tout d'abord représenté la taille des follicules observés en fonction de l'heure de l'examen [Figure 57].

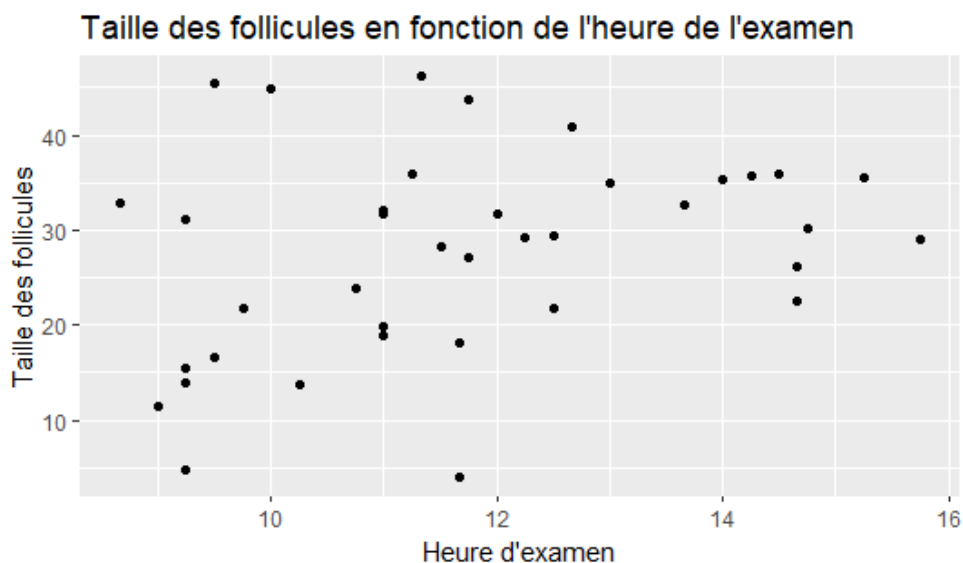


Figure 57 : Tailles des follicules observés (en mm) en fonction de l'heure de l'examen échographique (Pino 2023)

A première vue, il ne semblait pas y avoir de tendance particulière ou de relation de proportionnalité entre l'heure et la taille des follicules. Cependant, nous avons observé qu'à partir de 12h, aucun follicule ne mesure moins de 20mm de diamètre. Nous avons donc émis l'hypothèse que l'heure de ponte n'étant pas connue individuellement et s'étendant sur une fourchette horaire assez large, il est difficile de mettre en évidence un lien direct entre l'heure et la taille du follicule. Cependant, il semblerait qu'à partir midi, les poules aient toutes pondu et ovulé depuis suffisamment longtemps pour que les follicules observés soient de diamètre supérieur à 20mm. Afin de tester cette hypothèse, nous avons déterminé quatre groupes, correspondant à quatre plages horaires [Figure 58] :

- Groupe 1 : Echographie entre 8h et 10h
- Groupe 2 : Echographie entre 10h et 12h
- Groupe 3 : Echographie entre 12h et 14h
- Groupe 4 : Echographie entre 14h et 16h

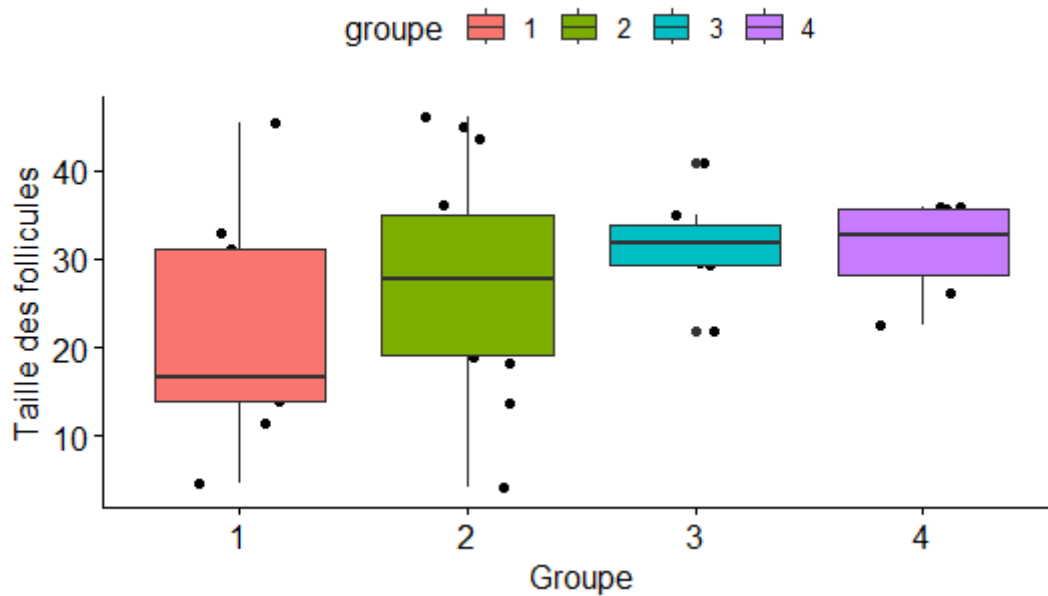


Figure 58 : Taille des follicules observés (en mm) en fonction de la plage-horaire de l'échographie (Pino 2023)

A l'aide d'un test de Kruskal-Wallis, nous n'avons pas pu mettre en évidence une différence significative entre la taille des follicules observés dans un groupe par rapport aux autres (p -value = 0,19). Nous avons ensuite comparé deux à deux chacun des groupes à l'aide de tests Post Hoc Pairwise. Nous n'avons pas mis en évidence de différence de taille de follicule entre les groupes 1 et 2, entre les groupes 2 et 3, entre les groupes 2 et 4 et entre les groupes 3 et 4 (p -value = 1). En revanche, il semble y avoir une différence de taille entre les groupes 1 et 3 et les groupes 1 et 4, c'est-à-dire entre une échographie réalisée tôt le matin et une échographie réalisée dans l'après-midi, mais nous ne pouvons pas affirmer que cette différence est significative (p -value respectivement égales à 0,45 et 0,35).

III. Discussion

L'objectif de ce travail était d'aider les vétérinaires généralistes à mieux appréhender une consultation de poule et à se familiariser avec l'échographie de la cavité coelomique de ces animaux, tout en apportant des mesures de référence. L'examen échographique de routine étant généralement réalisé sur un animal vigile, et souhaitant s'inscrire dans une démarche clinique généraliste, nous avons délibérément choisi de ne pas étudier l'appareil urinaire, impossible à visualiser sur une poule debout et vigile. Bien que les oiseaux possèdent deux veines portes hépatiques, seule la droite est visualisable en échographie, la petite taille de la veine porte hépatique gauche limitant nos performances. Aussi, dans cette étude, la mesure de l'épaisseur de la paroi du proventricule est certainement sous-estimée, celle-ci étant difficile à individualiser, les mesures réalisées portent principalement sur les premières couches de la paroi, notamment la séreuse. De plus, on observe que chez la poule, la rate est hyperéchogène par rapport au foie, confirmant les propos décrits dans l'étude de Lucile Gros et al. (Gros et al. 2022), là où les ouvrages traitant de l'échographie aviaire dans sa globalité décrivent une rate hypoéchogène au foie (Krautwald-Junghanns et al. 2010), soulevant la question de l'influence de l'espèce concernée sur l'échogénicité de la rate. Sur les 35 poules échographiées, aucun follicule n'a été trouvé chez trois poules, correspondant aux trois seules poules ayant un score d'ouverture de la filière pelvienne à 1/3. Il est possible que ces poules ne soient donc pas en ponte lors de l'étude. L'influence de l'heure de l'examen sur la taille des follicules observés n'a pas pu être mise en évidence de façon significative. Le faible effectif d'échographies réalisées l'après-midi et notamment après 14h est une des principales limites de l'étude de ce paramètre.

Le lot de poules sélectionnées est homogène en âge, en taille et en poids ainsi que sur les conditions de vie des individus, l'influence du régime alimentaire et des conditions zootechniques sur l'aspect des différents organes coelomiques n'ayant pas encore été étudié. Ce travail apporte un complément à l'étude publiée en avril 2022 (Gros et al. 2022), en étendant le nombre d'individus étudiés et en comparant ainsi deux souches de poules pondeuses différentes mais semblables en âge et en poids. Les intervalles de mesures à 95% obtenus dans notre travail recoupent les intervalles de mesures à 90% obtenus dans l'étude de Gros et al., sauf pour l'épaisseur du

pancréas, dont les valeurs minimales, médianes et maximales obtenues sur 13 poules adultes sont toutes supérieures à notre intervalle de référence. Cependant, nous n'avons pas d'image montrant la coupe précise et la partie du pancréas ayant été mesurée, pouvant biaiser notre interprétation. Aussi, il est à noter que les intervalles de mesures obtenus dans l'étude de Gros et al. en 2022 considèrent un lot hétérogène de 13 poules adultes et 7 juvéniles, pouvant être à l'origine de variations de mesures avec notre travail. Différentes limites peuvent être ajoutées à ce travail. En effet, le statut « sain » des poules a été attribué uniquement sur la base d'un examen clinique rigoureux, sans examen complémentaire biochimique, radiographique voire une autopsie pour confirmer cela. Cependant, six mois après la fin de l'expérimentation, les poules sont déclarées toujours en bonne santé et sans problème de santé apparent. De plus, l'élevage est suivi régulièrement par un vétérinaire sanitaire, limitant le risque de développement de pathologie. On ne peut également négliger le progrès des manipulateurs dans leurs compétences en échographie au cours de l'étude tout comme dans la contention de l'animal, comme en témoigne le temps consacré à chacune des poules qui est divisé par deux entre la première poule échographiée et la dernière.

Le choix de s'intéresser à des poules d'élevages n'a pas été sans conséquences pour l'étude. Bien que cela nous ait offert un lot de poules très homogène en tous points ainsi que des poules habituées à être manipulées, observées et ne craignant pas l'Homme, les conditions d'expérimentation n'étaient pas idéales. Il a fallu composer avec une contention de la poule sur nos genoux ainsi qu'avec le fait que la pièce qui nous était réservée n'était pas complètement obscure, gênant parfois la visualisation de l'écran de l'échographe et menant à quelques images non exploitables à posteriori. Néanmoins, les échographies se sont très bien déroulées malgré tout, démontrant l'accessibilité de ce type d'examen. Travailler avec un élevage a également mis l'accent sur les règles de biosécurité indispensables dans ce milieu. En effet, nous avons été formées à la biosécurité de l'élevage, pour lequel une contamination par une salmonelle serait dévastateur et mènerait à l'abattage du cheptel. C'est notamment pour cette raison qu'un seul élevage a été visité, afin de ne pas risquer de contamination croisée par l'introduction du matériel ou de nous-mêmes.



CONCLUSION

La poule, *Gallus gallus domesticus*, autrefois considérée uniquement en tant qu'animal de rente et de production, devient depuis quelques années un véritable animal de compagnie, auquel les propriétaires sont souvent très attachés. Par conséquent, les exigences de ces derniers concernant les soins prodigués à leur poule sont de plus en plus hautes, poussant la médecine aviaire individuelle à progresser continuellement. Dans ce contexte, l'utilisation de l'imagerie médicale sur les poules est en plein essor et bien que la radiographie soit à ce jour déjà bien décrite dans la littérature, l'échographie est encore peu explorée. Aussi, est-il nécessaire de standardiser l'examen échographique et déterminer les variations physiologiques afin d'en faciliter l'interprétation clinique.

La première partie de ce travail de thèse d'exercice vétérinaire présente les particularités anatomiques de la cavité coelomique de la poule dans le but de mieux appréhender la consultation clinique et de faciliter l'examen des différents organes visualisés à l'échographie. L'abord de la poule et le déroulé d'une consultation clinique sont également présentés.

Dans un second temps, une étude expérimentale est présentée et propose une méthode d'échographie coelomique, accompagnée d'images de coupes et de valeurs de référence pour les principaux organes coelomiques. Les résultats montrent que l'échographie coelomique de la poule est un acte abordable et accessible et qu'elle peut être réalisée comme examen complémentaire rapide, informatif et non invasif assez facilement. Appliqué à des situations cliniques, un tel examen permettra de mettre en évidence une anomalie majeure de type masse, épanchement, hypertrophie ou atrophie d'un organe, permettant ainsi d'orienter le diagnostic clinique.

L'étude expérimentale a été menée sur la souche de poules NOVO et mériterait d'être poursuivie sur des poules de races différentes, comme les races plus rustiques dont l'esthétisme et le caractère séduisent de plus en plus de français. Ces travaux permettraient d'évaluer l'influence de la race sur les caractéristiques des organes coelomiques. Il serait également intéressant de comparer les répercussions de différents régimes alimentaires sur l'aspect du tractus digestif. L'ensemble des

données ainsi acquises formerait les fondations du développement d'un atlas échographique de la cavité cœlomique de la poule, permettant de distinguer des images physiologiques et pathologiques pour les affections les plus rencontrées. Cet atlas serait alors un outil précieux pour le vétérinaire pratiquant la médecine des volailles de basse-cour.

BIBLIOGRAPHIE

AL-NASSER, A., AL-KHALAIFA, H., AL-SAFFAR, A., KHALIL, F., ALBAHOUH, M., RAGHEB, G., AL-HADDAD, A. et MASHALY, M., 2007. Overview of chicken taxonomy and domestication. *World's Poultry Science Journal*. juin 2007. Vol. 63, n° 2, pp. 285-300. DOI 10.1017/S004393390700147X.

Article L214-6, 2021. [en ligne]. L214-6. [Consulté le 1 juin 2023]. Disponible à l'adresse : <https://www.legifrance.gouv.fr/codes/id/LEGIARTI000031281488>

BEST, Julia, DOHERTY, Sean, ARMIT, Ian, BOEV, Zlatozar, BÜSTER, Lindsey, CUNLIFFE, Barry, FOSTER, Alison, FRIMET, Ben, HAMILTON-DYER, Sheila, HIGHAM, Tom, LEBRASSEUR, Ophélie, MILLER, Holly, PETERS, Joris, SEIGLE, Michaël, SKELTON, Caroline, SYMMONS, Rob, THOMAS, Richard, TRENTACOSTE, Angela, MALTBY, Mark, LARSON, Greger et SYKES, Naomi, 2022. Redefining the timing and circumstances of the chicken's introduction to Europe and north-west Africa. *Antiquity*. août 2022. Vol. 96, n° 388, pp. 868-882. DOI 10.15184/aqy.2021.90.

BISCHOF, B. et BUDRAS, K.-D., 1993. THE TOPOGRAPHY OF THE LYMPH HEART IN THE DOMESTIC CHICKEN (GALLUS DOMESTICUS). *Lymphology* [en ligne]. 9 septembre 1993. Vol. 26, n° 4. [Consulté le 30 mai 2023]. Disponible à l'adresse : <http://journals.librarypublishing.arizona.edu/lymph/article/id/3220/>

BRAGA, Fabio Ribeiro et DE ARAÚJO, Jackson Victor, 2014. Nematophagous fungi for biological control of gastrointestinal nematodes in domestic animals. *Applied Microbiology and Biotechnology*. 1 janvier 2014. Vol. 98, n° 1, pp. 71-82. DOI 10.1007/s00253-013-5366-z.

BROWN, R.E, BRAIN, J.D et WANG, N, 1997. The avian respiratory system: a unique model for studies of respiratory toxicosis and for monitoring air quality. *Environmental Health Perspectives*. février 1997. Vol. 105, n° 2, pp. 188-200. DOI 10.1289/ehp.97105188.

BUCKNER, G. Davis, INSKO, W. M. et MARTIN, J. Holmes, 1933. Sex Characters of Battery Brooder and Colony-Raised White Leghorns*. *Poultry Science*. 1 novembre 1933. Vol. 12, n° 6, pp. 392-396. DOI 10.3382/ps.0120392.

BUDRAS, K.-D., KONIG, Horst Erich et KORBEL, Rudiger, 2016. Immune system and lymphatic organs (organa lymphopoetica). In : *Avian Anatomy: Textbook and Colour Atlas*. 2e édition. Sheffield, UK : 5M Books Ltd. pp. 179-186. ISBN 978-1-910455-60-9.

CARRETERO, A., KONIG, Horst Erich, LIEBICH, Hans-Georg et KORBEL, Rudiger, 2016. Urinary system (organa urinaria). In : *Avian Anatomy: Textbook and Colour Atlas*. 2e édition. Sheffield, UK : 5M Books Ltd. pp. 131-138. ISBN 978-1-910455-60-9.

CHITTY, John, 2019. Behaviour. In : POLAND, Guy et RAFTERY, Aidan, *BSAVA Manual of Backyard Poultry Medicine and Surgery*. 1er édition. Quedgeley : British Small Animal Veterinary Association. pp. 24-26. ISBN 978-1-905319-43-5.

COILE, D. Caroline, POLLITZ, Celia H. et SMITH, James C., 1989. Behavioral determination of critical flicker fusion in dogs. *Physiology & Behavior*. 1 juin 1989. Vol. 45, n° 6, pp. 1087-1092. DOI 10.1016/0031-9384(89)90092-9.

COLVILLE-HYDE, Alison et POLAND, Guy, 2019. Husbandry. In : RAFTERY, Aidan et POLAND, Guy, *BSAVA Manual of Backyard Poultry Medicine and Surgery*. 1er édition. Quedgeley : British Small Animal Veterinary Association. pp. 27-38. ISBN 978-1-905319-43-5.

DEFRANCE, G., 1994. *Arrêté du 13 juin 1994 fixant les règles techniques auxquelles doivent satisfaire les élevages de volailles et (ou) de gibiers à plumes soumis à autorisation au titre de la protection de l'environnement - Légifrance* [en ligne]. 23 décembre 1994.

ENVP9430224A. [Consulté le 10 mai 2023]. Disponible à l'adresse : <https://www.legifrance.gouv.fr/jorf/id/JORFTEXT000000185386>

DEPARTMENT FOR ENVIRONMENT, FOOD & RURAL AFFAIRS et ANIMAL AND PLANT HEALTH AGENCY, 2019. Supplying and using animal by-products as farm animal feed. *GOV.UK* [en ligne]. 14 janvier 2019. [Consulté le 6 juin 2023]. Disponible à l'adresse : <https://www.gov.uk/guidance/supplying-and-using-animal-by-products-as-farm-animal-feed>

DEVAUX, Lauriane, 2022a. La poule domestique en consultation : de la théorie à la pratique. *Le Point Vétérinaire*. avril 2022. Vol. 53, n° 428, pp. 24-32.

DEVAUX, Lauriane, 2022b. La médecine préventive de la poule de basse-cour. *Le Point Vétérinaire*. avril 2022. Vol. 53, n° 428, pp. 40-43.

FAURE, J. M., RICARD, F. H., CORNU, S. et MARCHE, G., 1980. Note sur les relations entre le rythme cardiaque et le type de croissance chez la poule domestique. *Reproduction Nutrition Développement*. 1980. Vol. 20, n° 4A, pp. 923-928. DOI 10.1051/rnd:19800602.

GLAVANY, Jean, 2022. *Arrêté du 1er février 2002 établissant les normes minimales relatives à la protection des poules pondeuses*. 6 février 2022. AGRG0200019A.

GOIX, Emmanuelle, [sans date]. COQ ET POULE. *Encyclopædia Universalis* [en ligne]. [Consulté le 4 mai 2023]. Disponible à l'adresse : <https://www.universalis.fr/encyclopedie/coq-et-poule/>

GREENACRE, Cheryl B., 2021. Physical examination. In : *Backyard Poultry Medicine and Surgery: A Guide for Veterinary Practitioners*. 2e édition. Hoboken, NJ : Wiley-Blackwell. pp. 159-172. ISBN 978-1-119-51175-5.

GROS, Lucile, COCOCETTA, Ciro, COUTANT, Thomas, GOMES, Eyméric, HAHN, Harriet et HUYNH, Minh, 2022. Ultrasonographic evaluation of the coelomic cavity in Rhode Island Red hybrid hens (*Gallus gallus domesticus*). *Veterinary Radiology & Ultrasound*. 11 avril 2022. Vol. 63, n° 5, pp. 620-632. DOI 10.1111/vru.13092.

HRABIA, Anna, 2022. Reproduction in the female. In : *Sturkie's Avian Physiology*. 7th edition. London, United Kingdom : Academic Press. pp. 921-966. ISBN 978-0-12-819770-7.

JAF-INFO, 2023. Les Echos Etudes pour Promojardin-Prom'animal – Les chiffres 2022 du marché de l'animal de compagnie en France - Toujours en croissance mais avec des situations disparates. [en ligne]. 6 avril 2023. [Consulté le 12 août 2023]. Disponible à l'adresse : <https://www.jardinerie-animalerie-fleuriste.fr/actualites/les-echos-etudes-pour-promojardin-promanimal-les-chiffres-2022-du-marche-de-lanimal-de-compagnie-en-france-toujours-en-croissance-mais-avec-des-situations-disparates/794986/>

KARCHER, Darrin, 2021. Basic Housing and Management. In : MORISHITA, Teresa Y. et GREENACRE, Cheryl B., *Backyard Poultry Medicine and Surgery: A Guide for Veterinary Practitioners*. 2e édition. Hoboken, NJ : Wiley-Blackwell. pp. 45-55. ISBN 978-1-119-51175-5.

KOGUT, Michael H., 2022. Immunophysiology of the avian immune system. In : *Sturkie's Avian Physiology*. 7th edition. London, United Kingdom : Academic Press. pp. 571-592. ISBN 978-0-12-819770-7.

KONIG, Horst Erich, KORBEL, Rudiger, LIEBICH, Hans-Georg et KLUPIEC, Corinna, 2016. Digestive system (apparatus digestorius). In : *Avian Anatomy: Textbook and Colour Atlas*. 2e édition. Sheffield, UK : 5M Books Ltd. pp. 92-117. ISBN 978-1-910455-60-9.

KONIG, Horst Erich, KORBEL, Rudiger, LIEBICH, Hans-Georg et PROBST, A., 2016. Body cavities. In : *Avian Anatomy: Textbook and Colour Atlas*. 2e édition. Sheffield, UK : 5M Books Ltd. pp. 83-92. ISBN 978-1-910455-60-9.

KONIG, Horst Erich, KORBEL, Rudiger, RUBERTE, J. et KLUPIEC, Corinna, 2016. Cardiovascular system (systema cardiovasculare). In : *Avian Anatomy: Textbook and Colour Atlas*. 2e édition. Sheffield, UK : 5M Books Ltd. pp. 158-179. ISBN 978-1-910455-60-9.

KONIG, Horst Erich, NAVARRO, M., ZENGERLING, G. et KORBEL, Rudiger, 2016. Respiratory system (apparatus respiratorius). In : *Avian Anatomy: Textbook and Colour Atlas*. 2e édition. Sheffield, UK : 5M Books Ltd. pp. 118-131. ISBN 978-1-910455-60-9.

KONIG, Horst Erich, WALTER, I., BRAGULLA, H. et KORBEL, Rudiger, 2016. Female genital organs (organa genitalia feminina). In : *Avian Anatomy: Textbook and Colour Atlas*. 2e édition. Sheffield, UK : 5M Books Ltd. pp. 147-157. ISBN 978-1-910455-60-9.

KRAUTWALD-JUNGHANNS, Maria Elisabeth, PEES, Michael, REESE, Sven et TULLY, Thomas, 2010. *Diagnostic Imaging of Exotic Pets: Birds, Small Mammals, Reptiles*. Reprint édition. Hannover : Schluetersche. ISBN 978-3-89993-049-8.

LIKOFF, Laurie E. et BRADBURY, Tracy (éd.), 2007. *The Encyclopedia of Birds Volume 4: House Sparrow to Peregrine Falcon*. Facts on File.

LINSART, Adeline, 2022. Savoir-faire : La poule d'agrément - Vermifuger la poule d'agrément. *AFVAC Le Congrès*. Marseille. 3 décembre 2022.

MANNING, L., CHADD, S. A. et BAINES, R. N., 2007. Water consumption in broiler chicken: a welfare indicator. *World's Poultry Science Journal*. mars 2007. Vol. 63, n° 1, pp. 63-71. DOI 10.1017/S0043933907001274.



MICHEL, J-M et BOURNIGAL, J-M, 2006. *Arrêté du 11 août 2006 fixant la liste des espèces, races ou variétés d'animaux domestiques - Légifrance* [en ligne]. 11 août 2006. DEVN0650509A. [Consulté le 10 mai 2023]. Disponible à l'adresse : https://www.legifrance.gouv.fr/download/pdf?id=R3ss-_7F9C5MsvA5vo0TQcLA4aKVsl0JBXEqZiC2ilk=

MINISTÈRE DE L'AGRICULTURE ET DE LA SOUVERAINETÉ ALIMENTAIRE, 2023. *Influenza aviaire : un plan d'action pour une stratégie vaccinale des volailles. Ministère de l'Agriculture et de la Souveraineté alimentaire* [en ligne]. 2023. [Consulté le 7 juillet 2023]. Disponible à l'adresse : <https://agriculture.gouv.fr/influenza-aviaire-un-plan-daction-pour-une-strategie-vaccinale-des-volailles>

OROSZ, Susan E., 2007. The Special Senses of Birds. In : *Essentials of Avian Medicine and Surgery* [en ligne]. John Wiley & Sons, Ltd. pp. 22-39. [Consulté le 14 juin 2023]. ISBN 978-0-470-69234-9. Disponible à l'adresse : <https://onlinelibrary.wiley.com/doi/abs/10.1002/9780470692349.ch2>

PETERS, Joris, LEBRASSEUR, Ophélie, DENG, Hui et LARSON, Greger, 2016. Holocene cultural history of Red jungle fowl (*Gallus gallus*) and its domestic descendant in East Asia. *Quaternary Science Reviews*. 15 juin 2016. Vol. 142, pp. 102-119. DOI 10.1016/j.quascirev.2016.04.004.

PETERS, Joris, LEBRASSEUR, Ophélie, IRVING-PEASE, Evan K., PAXINOS, Ptolemaios Dimitrios, BEST, Julia, SMALLMAN, Riley, CALLOU, Cécile, GARDEISEN, Armelle, TRIXL, Simon, FRANTZ, Laurent, SYKES, Naomi, FULLER, Dorian Q et LARSON, Greger, 2022. The biocultural origins and dispersal of domestic chickens. *Proceedings of the National Academy of Sciences* [en ligne]. 6 juin 2022. Vol. 119, n° 24. [Consulté le 10 mai 2023]. Disponible à l'adresse : <https://www.pnas.org/doi/10.1073/pnas.2121978119>

POLAND, Guy, 2019. Preventive healthcare. In : RAFTERY, Aidan et POLAND, Guy, *BSAVA Manual of Backyard Poultry Medicine and Surgery*. 1er édition. Quedgeley : British Small Animal Veterinary Association. pp. 51-58. ISBN 978-1-905319-43-5.

POLAND, Guy et RAFTERY, Aidan, 2019. Handling, transportation and hospitalization. In : RAFTERY, Aidan et POLAND, Guy, *BSAVA Manual of Backyard Poultry Medicine and Surgery*. 1er édition. Quedgeley : British Small Animal Veterinary Association. pp. 45-50. ISBN 978-1-905319-43-5.

POWELL, Frank L., 2022. Respiration. In : *Sturkie's Avian Physiology*. 7th edition. London, United Kingdom : Academic Press. pp. 445-484. ISBN 978-0-12-819770-7.

PROSZKOWIEC-WEGLARZ, Monika, 2022. Gastrointestinal anatomy and physiology. In : *Sturkie's Avian Physiology*. 7th edition. London, United Kingdom : Academic Press. pp. 485-528. ISBN 978-0-12-819770-7.

RAFTERY, Aidan et KISCHINOVSKY, Michelle, 2019. Clinical examination and emergency treatment. In : RAFTERY, Aidan et POLAND, Guy, *BSAVA Manual of Backyard Poultry Medicine and Surgery*. 1er édition. Quedgeley : British Small Animal Veterinary Association. pp. 59-74. ISBN 978-1-905319-43-5.

SIEGEL, P. B., 1993. Behavior-Genetic Analyses and Poultry Husbandry1. *Poultry Science*. 1 janvier 1993. Vol. 72, n° 1, pp. 1-6. DOI 10.3382/ps.0720001.

SOLÉ, Éléonore, 2021. Les oiseaux, maîtres du ciel, grâce à des poumons en boucle. *Futura* [en ligne]. 2021. [Consulté le 16 mai 2023]. Disponible à l'adresse : <https://www.futura-sciences.com/planete/actualites/oiseaux-oiseaux-maitres-ciel-grace-poumons-boucle-86457/>

SOUBEYRAN, Emmanuelle, 2023. *Arrêté du 26 avril 2023 qualifiant le niveau de risque en matière d'influenza aviaire hautement pathogène*. 26 avril 2023. AGRG2311739A.

WEST, Barbara et ZHOU, Ben-Xiong, 1988. Did chickens go North? New evidence for domestication. *Journal of Archaeological Science*. 1 septembre 1988. Vol. 15, n° 5, pp. 515-533. DOI 10.1016/0305-4403(88)90080-5.

ZOLLER, Graham, 2022a. Entretien de la poule de compagnie et gestion de la basse-cour. *Le Point Vétérinaire*. avril 2022. Vol. 53, n° 428, pp. 33-39.

ZOLLER, Graham, 2022b. Savoir-faire : La poule d'agrément - Mettre en place un régime alimentaire adapté. *AFVAC Le Congrès*. Marseille. 3 décembre 2022.



ANNEXES

Annexe 1 : Consentement éclairé signé par les éleveurs participant à l'étude

Annexe : Consentement éclairé

IDENTIFICATION DU PROPRIETAIRE

NOM ET PRENOM :
TEL.: EMAIL:
ADRESSE :
CODE POSTAL : VILLE :

DETAILS DU PATIENT

ESPECE : SOUCHE : AGE :
NOMBRE D'INDIVIDUS :

DECLARATION

Je soussigné, Mr/Mme, certifie avoir bien reçu les informations suivantes lors de la consultation :

- Type d'étude et son but
- Détails sur les modalités de prises de mesures
- Risques potentiels et bénéfices
- Durée de l'étude
- Ma participation à l'étude clinique est volontaire et confidentielle et je peux sortir de l'étude à tout moment
- Le vétérinaire peut décider de la sortie de l'étude du patient à tout moment
- Les informations concernant mes animaux peuvent être examinées par des personnes autorisées mais mes informations personnelles sont strictement confidentielles
- Je suis d'accord pour que les photos servent à des publications scientifiques

J'ai bien compris toutes les informations ci-dessus, j'ai pu poser toutes les questions au vétérinaire pendant la consultation. J'accepte que mes animaux soit inclus dans cette étude.

De plus, j'autorise l'utilisation des informations collectées pendant l'étude clinique à des fins scientifiques.

Signature du propriétaire:

_____ Date ____/____/____

Annexe 2 : Grille d'examen clinique utilisée pour la réalisation de l'étude

Nom	
Date	
Heure	
Souche	
Age	

Examen à distance

Comportement	Alerte	Calme	Abattu
Amplitude respiratoire	Normale		Augmentée
Etat du plumage	Propre et lisse Anormal :		
Posture	Normale Anormale :		

Examen rapproché

Score corporel	1/5	2/5	3/5	4/5	5/5
Poids					
Auscultation cardiaque	Fréquence : Normale Souffle				
Auscultation respiratoire	Fréquence : Claire Bruits surajoutés				
Jabot	Vide Quelques graines Plein Gazeux Liquidien Autre :				
Palpation coelomique	Normale Douleuruse Distendue : liquidienne - indurée - tissulaire				
Cloaque	Propre Souillé Inflammé				
Température					
Bec	Normal Anormal				
Crête	Rouge Pâle Cyanosée				
Narines	Normales Jatage Asymétrie				
Sinus	Normaux Asymétrie				
Yeux	Normaux Epiphora Autre				
Oreilles	Normales Sécrétions				
Cavité buccale	Intégrité des choanes Sécrétions				
Hydratation	Normale Modérée Sévère				
Ailes	Normales Douleuruses				
Pattes	Normales Pododermatite				
Glande uro-pygienne	Normale Impactée				
Filière pelvienne	0/3	1/3	2/3	3/3	

Annexe 3 : Tableur détaillé des mesures réalisées

	POULE EL1	POULE EL2	POULE EL3	POULE EL4	POULE EL5	POULE EL6	POULE EL7	POULE EL8	POULE EL9
Rate	11,5	11,5	10,18	11,93	13,43	14	12,98	13,03	9,5
Longueur	14,1	12,42	13,25	17,5	21,94	16,62	13,32	18,15	16,4
Veine portale D	2,7	3,9	3,66	3,31	3,4	3,43	2,21	2,32	2,9
Longueur	20,94	24,16	25,49	26,51	25,47	33,17	36,47	22,35	23,4
Proventricule	0,56	0,78	0,95	0,76	0,67	0,76	0,76	1,05	1,05
Diamètre	10,71	14,1	13,52	15,29	13,4	14,87	18,45	14,23	13,69
Longueur	7,26	10,54	7,53	8,19	7,84	7,24	7,15	7,17	7,2
Isthme gastrique	1,44	1,83	2,83	2,09	1,63	3,43	3,96	1,93	2,41
Ventricule	8,77	12	14,17	10,97	9,78	7,95	9,88	9,47	7,38
Centre tendineux	2,21	2,88	2,88	2,71	2,21	2,11	2,33	2,76	2,11
Jéjuno-iléon	1,46	2,22	1,63	1,49	1,81	1,43	1,24	1,24	1,45
Vésicule biliaire	0,91	0,67	0,78	0,64	0,38	0,77	0,96	0,57	0,97
Duodénum	2,46	2,86	2,29	2,57	2,38	1,9	2,87	2,47	3,47
Pancréas	2,52	1,43	1,78	2,48	2,29	2,09	2,3	2,38	3,24
Follicule	27,19	NE	34,96	35,77	26,23	28,95	35,53	NE	31,11
					22,51				



	POULE EL10	POULE EL11	POULE EL12	POULE EL13	POULE EL14	POULE EL15	POULE EL16	POULE EL17	POULE EL18
Rate	12,99	13,82	17,16	8,45	14,75	12,89	12,48	12,63	13,36
	21,25	17,96	18,08	14,89	16,91	15,28	13,02	14,14	12,56
Veine portale D	3,16	2,76	2,32	2,8	2,59	2,11	2,77	2,15	2,35
	25,3	24,57	24,35	24,43	26,06	26,4	27,54	27,45	25,21
Proventricule	0,65	0,86	1,43	1,18	0,88	0,9	0,95	0,77	1,2
	14,02	12,39	13,63	16,02	16,86	16,67	20,35	20,2	16,91
Isthme gastrique	6,24	8,78	7,37	7,95	6,97	8,95	10,11	7,34	6,84
	1,97	1,72	2,48	6,49	3,62	4,16	3,52	2,26	2,59
Ventricule	9,63	8,25	13,75	12,09	12,64	9,03	9,12	NE	9,68
	2,47	2,09	2,48	2,98	2,79	2,86	2,29	2,86	1,82
Jéjuno-iléon	1,6	1,39	2,1	1,53	1,95	1,91	1,64	1,24	1,43
Vésicule biliaire	0,77	0,88	0,95	1,19	0,76	0,78	0,67	0,78	0,77
Duodénum	3,34	3,52	3,9	2,58	3,02	2,68	2,71	2,86	2,86
Pancréas	2,67	2,38	2,67	1,71	1,95	1,62	1,24	1,91	2,09
Follicule	16,7	44,84	13,7	32,12	35,99	18,12	31,7	NE	21,81
				18,95		4,08			

	POULE EL19	POULE EL20	POULE EL21	POULE EL22	POULE EL23	POULE EL24	POULE EL25	POULE EL26	POULE EL27
Rate	10,37	14,38	20,71	16,42	13,02	13,23	12,84	15,91	13,01
	14,66	21,76	21,02	19,66	12,7	14,31	14,77	14,47	17,25
Veine portale D	2,88	3,41	3,32	3,01	2,98	2,83	3,07	2,96	2,5
	19,52	23,76	22,43	19,35	28,15	28,93	26,02	28,97	26,52
Proventricule	1,43	1,16	1,15	1,06	1,35	1,14	0,86	1,27	1,15
	15,56	14,57	17,41	12,16	17,29	15,23	18	16,26	13,58
Isthme gastrique	7,84	7,43	9,63	9,61	8,95	9,21	8,5	8,84	10,3
	3,38	3,45	2,32	2,84	2,52	4,04	2,4	3,34	3,5
Ventricule	11,63	9,05	12,48	10,03	9,14	11,41	9,6	9,65	NE
	3,19	2,48	2,76	2,21	2,48	1,91	2,57	2,43	NE
Jéjuno-iléon	1,16	1,36	1,63	1,11	1,16	1,18	1,75	1,43	1,14
Vésicule biliaire	1,06	0,78	0,67	0,88	0,78	1,06	0,85	1,11	0,69
Duodénum	2,28	2,48	2,8	3,25	2,28	2,86	2,67	3,33	2,57
Pancreas	2	2,23	1,9	2,38	2,09	2,1	2	1,81	1,43
							15,37		
Follicule	32,61	35,27	35,9	30,19	32,84	11,4	13,94	45,35	21,7
							4,73		

	POULE EL28	POULE EL29	POULE EL30	POULE EL31	POULE EL32	POULE EL33	POULE EL34	POULE EL35
Rate	14,52	12,09	16,25	12,53	14,53	15,66	12,59	12,31
	17,14	18,61	15,35	16,42	13,61	17,38	16	15,65
Veine portale D	2,88	3,16	3,59	2,69	2,39	2,77	2,3	2,09
	28,84	32,37	27,12	29,44	27,88	21,61	27,89	21,19
Proventricule	1,24	1,29	0,96	0,96	0,96	0,69	1,24	1,18
	16,96	17,21	20,26	15,29	18,85	13,62	17,37	15,77
Isthme gastrique	10,21	7,85	7,37	11,3	8,36	8,78	10,53	8,38
	4,48	2,9	4,59	2,3	2,69	1,96	4,6	4,67
Ventricule	10,06	11,63	10,4	10,44	8,75	9,06	10,68	8,65
	1,93	2,59	2,26	2,19	2,29	1,9	2,38	2,4
Jéjuno-Iléon	1,11	1,43	1,39	1,71	1,45	1,72	1,43	1,16
Vésicule biliaire	0,99	0,58	0,57	0,69	0,76	0,72	0,96	0,81
Duodénum	2,95	2,95	3,07	2,96	2,86	2,41	2,38	2,87
Pancréas	1,85	2	1,81	2,38	2,19	2,28	2	1,81
Follicule	23,96	19,87	46,12	28,18	43,66	29,29	29,43	40,79
		31,68						





EXAMEN ECHOGRAPHIQUE DE LA CAVITE COELOMIQUE DE LA POULE

Auteur

PINO Marie

Résumé

Les poules de compagnie séduisent de plus en plus de français chaque année, exposant les vétérinaires à recevoir davantage de poules en consultation. Du fait de cet essor relativement récent, de nombreux vétérinaires redoutent ces consultations par méconnaissance de l'animal, des examens complémentaires à réaliser et par manque de données sur l'interprétations des résultats. Ce travail propose un guide de la consultation de médecine préventive de la poule ainsi qu'une méthode d'échographie de la cavité cœlomique, des images et des valeurs de références des organes cœlomiques. La mise en ligne de ce travail garantit un accès à tout vétérinaire praticien, étudiant ou tout autre personne souhaitant s'informer sur l'échographie avicole.

Mots-clés

Echographie, Poule, NAC, Gallus gallus domesticus

Jury

Président du jury : Pr **JANIER Marc**
Directeur de thèse : Dr **BOULOCHER Caroline**
1er assesseur : Dr **RENE MARTELLET Magalie**
2ème assesseur : Pr **LEGRAND Dominique**