



HAL
open science

Les concepts actuels d'accès aux limites des préparations lors de la prise d'empreinte conventionnelle et optique en prothèse fixée : arbre décisionnel

Victor Damaschin

► To cite this version:

Victor Damaschin. Les concepts actuels d'accès aux limites des préparations lors de la prise d'empreinte conventionnelle et optique en prothèse fixée : arbre décisionnel. Sciences du Vivant [q-bio]. 2023. dumas-04291736

HAL Id: dumas-04291736

<https://dumas.ccsd.cnrs.fr/dumas-04291736>

Submitted on 17 Nov 2023

HAL is a multi-disciplinary open access archive for the deposit and dissemination of scientific research documents, whether they are published or not. The documents may come from teaching and research institutions in France or abroad, or from public or private research centers.

L'archive ouverte pluridisciplinaire **HAL**, est destinée au dépôt et à la diffusion de documents scientifiques de niveau recherche, publiés ou non, émanant des établissements d'enseignement et de recherche français ou étrangers, des laboratoires publics ou privés.

UNIVERSITE DE REIMS CHAMPAGNE-ARDENNE
UNITE DE FORMATION ET DE RECHERCHE D'ODONTOLOGIE

Année : 2023

N°

THESE

en vue de l'Obtention du

DIPLOME D'ETAT

de

DOCTEUR EN CHIRURGIE DENTAIRE

Par

DAMASCHIN Victor

Né le : 26 août 1996, à Chisinau (Moldavie)

**Les concepts actuels d'accès aux limites des préparations lors de la prise d'empreinte conventionnelle et optique en prothèse fixée :
arbre décisionnel**

Présentée et soutenue publiquement le : 10 novembre 2023

JURY

Président : Monsieur le Professeur Pierre MILLET

Assesseurs : Madame le Docteur Christina MAILLET

Madame le Docteur Isabelle LOPEZ

Monsieur le Docteur Guillaume EXARTIER-MENARD

UNIVERSITE DE REIMS

CHAMPAGNE-ARDENNE

PRESIDENT DE L'UNIVERSITE

Monsieur Guillaume GELLÉ

**1^{ER} VICE-PRESIDENT
(vice-président du CAC)**

Monsieur Christophe CLEMENT

VICE-PRESIDENT (C.A.)

Monsieur Olivier DUPERON

VICES-PRESIDENTS (C.A.C)

Madame Marie Renée DE BACKER
Monsieur Christophe CLEMENT

VICE-PRESIDENTS (C.F.V.U.)

Madame Marie Renée DE BACKER
Madame Emmanuelle LECLERCQ

DIRECTEUR GENERAL DES SERVICES

Monsieur Etienne DESMET

UNIVERSITE DE REIMS

UNITE DE FORMATION ET DE RECHERCHE

D'ODONTOLOGIE

DIRECTEUR

Monsieur Pierre MILLET

DIRECTEUR-ADJOINT

Monsieur Julien BRAUX

DIRECTRICE-ADJOINTE

Madame Marie-Paule GELLÉ

DIRECTRICE-ADJOINTE

Madame Marie-Laure JOURDAIN

CHEF DES SERVICES ADMINISTRATIFS

Madame Sylvie GILLET

CONSERVATEUR

Madame Emmanuelle KREMER

CORPS PROFESSORAL DE

L'U.F.R. D'ODONTOLOGIE DE REIMS

Sous-Section (56.01) ODONTOLOGIE PÉDIATRIQUE ET ORTHOPÉDIE DENTO-FACIALE

*** Département Odontologie pédiatrique**

Chef de département : Professeur M.P. GELLÉ

Professeur des Universités - Praticien Hospitalier

Maître de Conférences des Universités - Praticien Hospitalier

Maître de Conférences des Universités – Praticien Hospitalier

Chef de Clinique Universitaire - Assistant Hospitalier

Chef de Clinique Universitaire - Assistant Hospitalier

M.P. GELLÉ

I. LOPEZ

F. SIU PAREDES

T. CLEMENT

C. GUIDEZ

*** Département Orthopédie dento-faciale**

Chef de département : Docteur A. MAILLOUX

Maître de Conférences des Universités associé – Praticien Hospitalier

Chef de Clinique Universitaire - Assistant Hospitalier

Chef de Clinique Universitaire - Assistant Hospitalier

Attachée d'enseignement

Attachée d'enseignement

A. MAILLOUX

L. BAILLEUL

M. TERRACINA

M. ANDRE

S. SAMAIN MATTEI

Sous-Section (56.02) PRÉVENTION, ÉPIDÉMIOLOGIE, ÉCONOMIE DE LA SANTÉ, ODONTOLOGIE LÉGALE

*** Département prévention, épidémiologie, économie de la santé, odontologie légale**

Chef de département : Docteur S. MOUSSA BADRAN

Maître de Conférences des Universités - Praticien Hospitalier

Chef de Clinique Universitaire - Assistant Hospitalier

Chef de Clinique Universitaire - Assistant Hospitalier

Attaché d'enseignement

Attaché d'enseignement

S. MOUSSA-BADRAN

J. BAILLY

J. CAMIAT

T. BRIET

F. SARRAJ

Sous-Section (57.01) CHIRURGIE ORALE, PARODONTOLOGIE, BIOLOGIE ORALE

*** Département Chirurgie orale**

Chef de département : Docteur S. LAURENCE

Professeur des Universités Emérite

Maître de Conférences des Universités - Praticien Hospitalier

Maître de Conférences des Universités - Praticien Hospitalier

Maître de Conférences des Universités - Praticien Hospitalier

Chef de Clinique Universitaire - Assistant Hospitalier

Chef de Clinique Universitaire - Assistant Hospitalier

Chef de Clinique Universitaire - Assistant Hospitalier

B. LEFEVRE

C. BRETAUDEAU

H. HAFIAN

S. LAURENCE

G. EXARTIER-MENARD

C. LEDOUBLE

R. MLINAREVIC

*** Département Parodontologie**

Chef de département : Professeur J. BRAUX

Professeur des Universités - Praticien Hospitalier
Maître de Conférences des Universités - Praticien Hospitalier
Maître de Conférences des Universités - Praticien Hospitalier
Maître de Conférences des Universités Associé

J. BRAUX
M.L. JOURDAIN
J. SERGHERAERT
L. PIERRARD

*** Département Biologie orale**

Chefs de département : Professeur S. LORIMIER, Professeur C. MAUPRIVEZ

Professeur des Universités - Praticien Hospitalier
Professeur des Universités - Praticien Hospitalier
Professeur des Universités - Biologie cellulaire (CNU 65)
Maître de Conférences des Universités - Praticien Hospitalier
Maître de Conférences des Universités Associé

S. LORIMIER
C. MAUPRIVEZ
H. KERDJOUDJ
S. DERRUAU
F. LEMAIRE

Sous-Section (58.01) DENTISTERIE RESTAURATRICE, ENDODONTIE, PROTHESES, FONCTION-DYSFONCTION, IMAGERIE, BIOMATERIAUX

*** Département Dentisterie restauratrice – Endodontie**

Chef de département : Docteur C. ÖZCAN

Maître de Conférences des Universités - Praticien Hospitalier
Maître de Conférences des Universités - Praticien Hospitalier
Maître de Conférences des Universités associé – Praticien Hospitalier
Chef de Clinique Universitaire - Assistant Hospitalier
Chef de Clinique Universitaire - Assistant Hospitalier
Chef de Clinique Universitaire - Assistant Hospitalier
Chef de Clinique Universitaire - Assistant Hospitalier
Assistante universitaire Associée
Attachée d'enseignement
Attaché d'enseignement

Y. JOSSET
J.H. TUBIANA
C. ÖZCAN
A. BAUM
F. CHAINOT
M. ROLIN
P. VAUCHELET
K. CAMPANO ROZAS
E. DEMOTIER
M. MARTEAU

*** Département Prothèses**

Chef de département : Docteur E. SCHITTLY-MEDARD

Maître de Conférences des Universités - Praticien Hospitalier
Maître de Conférences des Universités - Praticien Hospitalier
Maître de Conférences des Universités Associé – Praticien Hospitalier
Chef de Clinique Universitaire - Assistant Hospitalier
Chef de Clinique Universitaire - Assistant Hospitalier
Chef de Clinique Universitaire - Assistant Hospitalier
Chef de Clinique Universitaire - Assistant Hospitalier

C. MÉDARD
E. SCHITTLY-MEDARD
C. MAILLET
R. BADRAN
D. BUREAU
G. DORBEAUX
A.S. JAVONENA

*** Département Fonction-dysfonction, imagerie, biomatériaux**

Chef de département : Docteur J. LECLERE

Professeur des Universités - Praticien Hospitalier
Maître de Conférences des Universités Associé – Praticien Hospitalier
Chef de Clinique Universitaire - Assistant Hospitalier
Chef de Clinique Universitaire - Assistant Hospitalier
Attachée d'enseignement

P. MILLET
J. LECLERE
R. BASTON
G. MOUSSÉ
E. PREAUBERT

ANGLAIS

Professeur Agrégé

M. CANTENER

INFORMATIQUE

Professeur Certifié

D. EUDES

**CORPS PROFESSORAL
U.F.R. DE MÉDECINE DE REIMS**

ANATOMIE PATHOLOGIE GENERALE

Mme le Dr BOULAGNON

BIOCHIMIE

M. le Professeur RAMONT

MICROBIOLOGIE

M. le Professeur DE CHAMPS DE ST LEGER

M. le Professeur ANDREOLETTI

ONCOLOGIE

A notre Président et Directeur de thèse,

Monsieur Pierre MILLET

Professeur des Universités - Praticien Hospitalier dans la sous-section DENTISTERIE

RESTAURATRICE, ENDODONTIE, PROTHESES, FONCTION-DYSFONCTION,

IMAGERIE, BIOMATERIAUX, Département Fonction-Dysfonction, Imagerie, Biomatériaux

Docteur de l'Université de Reims Champagne-Ardenne

Diplôme d'Habilitation à Diriger des Recherches

Officier des Palmes Académiques

Directeur de l'U.F.R. d'Odontologie de Reims

Je vous remercie pour l'honneur que vous me faites en acceptant de présider et diriger cette thèse.

Merci pour votre aide, vos conseils et votre disponibilité dans l'élaboration de ce travail. Ainsi que pour l'enseignement de qualité et votre implication auprès des étudiants.

Veillez trouver ici l'expression de mes sincères remerciements et de mon profond respect.

A notre juge,

Madame Christina MAILLET

Maître de Conférences des Universités Associé - Praticien Hospitalier dans la sous-section
DENTISTERIE RESTAURATRICE, ENDODONTIE, PROTHESES, FONCTION
DYSFONCTION, IMAGERIE, BIOMATERIAUX, Département de Prothèses

*Je vous remercie pour l'honneur que vous me faites d'avoir accepté
de siéger dans ce jury,*

*Pour votre implication, votre bienveillance ainsi que pour la
dernière année que j'ai passé avec vous en tant qu'encadrant de
travaux pratiques en prothèse fixée.*

Veillez trouver ici l'expression de mon plus grand respect.

A notre juge,

Madame Isabelle LOPEZ

Maître de Conférences des Universités - Praticien Hospitalier dans la sous-section
ODONTOLOGIE PÉDIATRIQUE ET ORTHOPÉDIE DENTO-FACIALE, Département
Odontologie Pédiatrique
Docteur de l'Université de Reims Champagne-Ardenne

*Je vous remercie pour l'honneur que vous me faites d'avoir accepté
de siéger dans ce jury,*

*Pour l'encadrement lors de mes vacances à la clinique ainsi que
pour l'enseignement dans le domaine de l'odontologie
pédiatrique.*

Veillez trouver ici l'expression de mon plus grand respect.

A notre juge,

Monsieur Guillaume EXARTIER MENARD

Chef de Clinique Universitaire - Assistant Hospitalier dans la sous-section de CHIRURGIE ORALE,
PARODONTOLOGIE, BIOLOGIE ORALE, Département de Chirurgie orale
Diplôme d'Etudes Spécialisées de Médecine Bucco-Dentaire (DESMBD)

Je te remercie d'avoir accepté de faire partie de mon jury de thèse,

*Pour tes nombreux conseils et ton encadrement lors de nos
vacations aux urgences et d'avoir réalisé avec succès l'extraction
de mes dents de sagesse.*

Je te souhaite le meilleur.

Remerciements :

A mes chers parents,

Qui m'ont soutenu depuis le début et jusqu'à la dernière ligne droite. J'essaie chaque jour de vous rendre fiers de moi et je continuerai toujours dans cette direction. J'ai rarement l'occasion de vous remercier pour tous les sacrifices et toutes les choses que vous aviez fait pour mon avenir, je suis et je serai éternellement reconnaissant. Ce travail de fin de mes études vous est dédié, car c'est grâce à vous que tout ceci a pu aboutir. Ma réussite, je vous la dois en grande partie. Je vous aime.

A mes grands-parents, mes oncles, mes tantes, mes cousins et mes autres membres de la famille,

Je vous remercie pour tout ce que vous aviez fait pour moi et pour tous les messages de soutien durant toutes mes années d'études. Même si la distance nous sépare, sachez que je pense toujours à vous et cela ne nous empêche en aucun cas de garder le contact et de se voir. Je suis fier de ma grande famille que j'aime plus que tout.

A Yannick,

Le Y, mon premier et unique binôme de la fac/clinique et de la bêtise. Cela fait déjà 8 ans que l'on se connaît et je pense bien qu'on restera binôme pour la vie. L'expression « les grands esprits se rencontrent » nous définit à 100% car même si on est différents sur plein de choses, nos idées sont toujours les mêmes. Je ne compte plus les fous rires interminables et les expressions qui ne font rire que nous. Même un livre ne serait pas suffisant pour écrire tout ce qu'on a vécu ensemble, hâte de voir la suite. Merci d'être toi-même et merci à tes parents de m'accueillir comme un roi à chaque fois que je viens chez eux.

A Pierrick,

Alias Pipo, celui qui sera toujours là pour ses amis. Tu m'impressionneras toujours par ton dévouement et ton énergie. Merci de reconnaître que toutes les conneries que je dis ne sont pas si bêtes (petite référence à ta thèse). Je sais que je peux toujours compter sur toi et sache le que c'est réciproque !

PS : Merci également à ton binôme **RudyCo** qui acceptait de switcher de binôme quand le Y m'énervait.

A Ulysse,

Cela fait déjà un moment que l'on se connaît mais c'est depuis l'année dernière que l'on s'est vraiment retrouvé. Toujours partant pour tout ce que je propose, merci pour ton optimisme en toutes circonstances et ta folie. Un été 2k23 incroyable entre Baden-Baden/Strasbourg/Barcelone/Empuriabrava/Cannes/Capbreton/Hossegor/Biarritz et je pense que le suivant le sera encore plus ! To be continued.

A Alex,

Après le Y c'est le A, et avec moi c'est l'YVA. Le trio inséparable depuis des années, des conneries nous avons fait une tonne (l'alcool c'est de l'eau), apparemment maintenant on est des adultes. Nous avons commencé la salle de sport ensemble, j'ai suivi ton évolution de A à Z et je suis fier que nous avons progressé ensemble. Certes, la distance nous sépare actuellement, moi à Strasbourg, toi à Reims mais sache que tu es et tu seras toujours le bienvenu chez moi et je sais que je peux toujours compter sur toi.

A Charles,

Le fameux Carlito, même si on a eu quelques querelles sur le parcours, la vie nous a montré que l'amitié est plus forte que tout le reste. Les vacances sur le voilier en Grèce et le petit passage à Angers m'a démontré cela. Je suis content pour toi et Camille et ce sera moi qui organiserai ton EVG, tu n'as pas le choix de toute façon !

A Hadrien et Christina,

Merci pour votre invitation en Grèce, je suis certain que nous aurons l'occasion d'y retourner ensemble car vous savez à quel point j'aime ce pays et l'huile d'olive ! Je suis vraiment content de vous compter parmi mes amis proches. Merci pour les discussions sincères que nous avons pu avoir et franchement Christina, je suis tombé de ma chaise quand j'ai appris que tu as pris les billets d'avion exprès pour venir à ma soutenance depuis la Grèce !

A Ianis et Simon,

Mes deux fidèles assistants lors de mes remplacements. Je suis content d'avoir partagé mes astuces et conseils avec vous pour vos futurs remplacements, maintenant c'est à votre tour ! Parfois j'arrive à être sérieux aussi hein.

A toute la team BRADA (Bouby, Juju, Remi, Fédé, PolTo, Maximilien, Rodolphe, Fabien) et les nouveaux recrues : Rozy et Benny,

Merci pour toutes les années d'études, les soirées, les vacances que nous avons passées ensemble et de les avoir rendus inoubliables. Des souvenirs pour toute la vie et j'espère qu'on continuera d'en créer des nouveaux !

A la meilleure des Girls band en dentaire (Camcam, Chloco, Paupo, Cricrou, Agathe, Anaïs, Alice) et également **Maryne** et **Claire** qui ont rejoint par la suite ce fameux groupe tant convoité. Merci pour toutes les soirées et vacances que nous avons passées ensemble et pour avoir toujours endiablé le dance floor. La suite ne sera que meilleure !

A Hicham,

Nous n'avons pas eu le temps de se voir souvent mais j'ai toujours apprécié les discussions que nous avons eu. Puis à chaque fois quand je passe par Paris, je me dis qu'il faut absolument qu'on organise une virée à la capitale. #ADF2023

A Yann,

Mon coloc strasbourgeois préféré. Nos chemins se sont croisés par hasard et on a matché directement. Tu m'as accepté comme je suis et tu m'as aidé au moment où j'en avais vraiment besoin. Je t'en suis reconnaissant. J'espère que tu profites à fond en Guadeloupe.

A Vincent,

Le confrère strasbourgeois du Hossegor-Capbreton. Très belle aventure d'un mois dans le Sud-Ouest de la France, entre le cabinet, le surf et les cocktails du sunset. Très content de t'avoir rencontré, je te souhaite que le meilleur pour ta nouvelle vie à Bordeaux avec Aude. J'espère que tu garderas toujours en tête ma fameuse expression « open mind » !

A Andrey,

La première personne que j'ai rencontré en arrivant en France, comme par hasard elle parlait une de mes langues maternelles. Si tu es toujours parmi mes amis c'est que ce n'est pas uniquement la langue qui nous réunit mais bien beaucoup plus de choses. Merci d'avoir été là dès le début et de savoir être à l'écoute pour donner ensuite des conseils constructifs. Nous avons déjà pas mal voyagé ensemble et même vécu en coloc pendant 1 mois à Capbreton-Hossegor cet été, des souvenirs pour la vie. Je suis vraiment content pour toi que PANACEA a pris son envol, bientôt ton miel soufflé sera à Las Vegas, Dubai et sûrement sur les étagères de mon futur cabinet !

A Xavier,

Ami de longue date, merci de m'avoir toujours prodigué des bons conseils et d'avoir été là pour moi quand j'en avais le plus besoin. Je ne sais toujours pas quand et comment on s'est rencontré (peut-être la soirée a été trop arrosée) mais dans tous les cas des rencontres comme celle-là se comptent sur les doigts d'une main. Même si nous sommes séparés par la distance, je sais que je pourrai toujours compter sur toi. Hâte de venir te voir à Genève.

A Donovan,

Peut-être que je me répète mais en tout cas sache le, le concours de la PACES, je l'ai réussi en partie grâce à toi. Tu m'impressionneras toujours par tes connaissances et la rapidité d'assimiler les cours. Tu avais la réponse à toutes mes questions et joignable à tout moment pendant cette année très difficile et je te suis vraiment reconnaissant. Je te souhaite que le meilleur et je sais pertinemment que tu seras parmi les meilleurs cardiologues de France !

A Pierre,

Le Bro, franchement je crois qu'on ne s'est pas vu depuis une décennie mais quand on s'appelle je me rends compte que la distance n'est qu'un chiffre et que je prends toujours autant plaisir de discuter avec toi et à se raconter nos vies !

A Agathe,

La couz' de Montpellier. Merci pour les soirées que nous avons faites ensemble, c'était le feu. Par contre, je ne vais pas citer mon expression préférée mais tu sais très bien à quoi je pense. J'attends l'invitation avec Andrey pour venir casser les murs dans ton nouvel appartement !

A Théo,

On s'est retrouvé à l'anniversaire de notre fameux Donovan et franchement c'était un plaisir de te revoir après autant d'années. Faudra que je m'organise un petit weekend pour visiter la fameuse ville de Tourcoing hein.

A l'équipe dentaire strasbourgeoise (Corba, Palina, Jules, Maxime, Simon),

Merci pour toutes les soirées que nous avons passé ensemble et j'espère qu'il y a en aura bien d'autres !

A Jeremy et Jade,

Très content de vous avoir rencontré à Strasbourg. C'est toujours sympa de partager les tips entre confrères lors d'un bon repas au resto ;) toujours partant pour tester un nouveau resto d'ailleurs !

A toutes les personnes que j'ai pu croiser un jour ou l'autre et qui font de moi ce que je suis aujourd'hui, merci.

**Les opinions exprimées dans cette thèse n'engagent que leur auteur
et en aucun cas l'U.F.R. d'Odontologie de REIMS.**

Introduction

Nous pouvons observer depuis quelques années une évolution importante des concepts dans le domaine de la prothèse fixée. En effet, la couronne dentaire a de moins en moins la place dans notre arsenal thérapeutique dû à l'avènement des techniques de collage et la volonté de conservation et d'économie tissulaire dans le but de prolonger la durée de vie de la dent délabrée. D'après le « gradient thérapeutique », proposé par Jean-Pierre Attal et Gil Tirlet, la couronne périphérique est considérée comme le traitement le plus mutilant pour une dent. Cependant, dans le cas d'un délabrement coronaire important dû à des lésions carieuses, fractures ou d'un renouvellement des anciennes couronnes, son indication reste toujours d'actualité. Ainsi, nous allons avoir pour la plupart du temps des limites de préparation intra-sulculaires. Il est donc essentiel de connaître les techniques qui nous permettent d'accéder à ces limites de préparation ainsi qu'au profil d'émergence de la dent lors de l'étape des empreintes, qu'elles soient conventionnelles ou optiques.

La littérature montre que ces techniques sont invasives pour le parodonte, dans certaines situations elles peuvent compromettre le résultat final en provoquant des inflammations ou des récessions gingivales. Fort heureusement, les conséquences sont pour la plupart du temps transitoires. De ce fait, il est important de prendre en compte quelques facteurs avant de choisir la technique adaptée au cas clinique comme l'état inflammatoire et le biotype parodontal.

L'objectif de cette thèse est de présenter les techniques actuelles d'accès aux limites des préparations et l'importance de leur utilisation dans le cas des limites intra-sulculaires, condition sine qua non afin d'éviter les problèmes carieux, parodontaux ou d'adaptation compromettant à long terme la pérennité de la future prothèse dentaire. En effet, elles sont pour la plupart trop peu ou mal utilisés dans la pratique quotidienne.

La première partie de cette thèse sera un rappel des généralités et caractéristiques de l'espace parodontal. Dans une deuxième partie nous allons comparer l'empreinte conventionnelle avec l'empreinte optique. Ensuite, dans la troisième partie, nous exposerons les techniques actuelles d'accès aux limites des préparations ainsi qu'un arbre décisionnel afin d'orienter le praticien dans le choix de la technique adaptée. In fine, nous allons présenter un cas clinique qui illustre l'importance de l'utilisation de ces techniques.

1. Rappels

Avant de commencer toute préparation pour une future couronne périphérique, le praticien doit d'abord s'interroger sur le respect impératif de l'espace biologique de la dent par cette prothèse. Si le praticien est soucieux de l'intégration esthétique (le résultat immédiat), il doit aussi être conscient que l'intégration biologique (résultat sur le long terme) est également l'un des facteurs essentiels de la réussite du traitement. Elle ne peut pas être obtenue sans une connaissance parfaite des structures anatomiques constituant l'environnement du joint dento-prothétique. Un rappel de l'anatomie de l'espace parodontal est primordial.

1.1 Espace parodontal

L'espace parodontal (*Fig. 1*) désigne l'ensemble des tissus qui entourent et soutiennent la dent : la gencive, l'os alvéolaire, le ligament parodontal et le ciment. La gencive est divisée en plusieurs parties :

- La gencive libre ou marginale : kératinisée, qui délimite entre elle-même et la dent le sulcus dentaire.
- La gencive attachée : également kératinisée, adhérente à l'os sous-jacent. Elle a un aspect granité. Sa taille et son épaisseur varient d'une dent à l'autre et d'un individu à l'autre. Sa limite coronaire se situe au niveau de la jonction amélo-cémentaire.
- La muqueuse alvéolaire : non kératinisée, mobile et se trouve séparée de la gencive attachée par la ligne muco-gingivale.

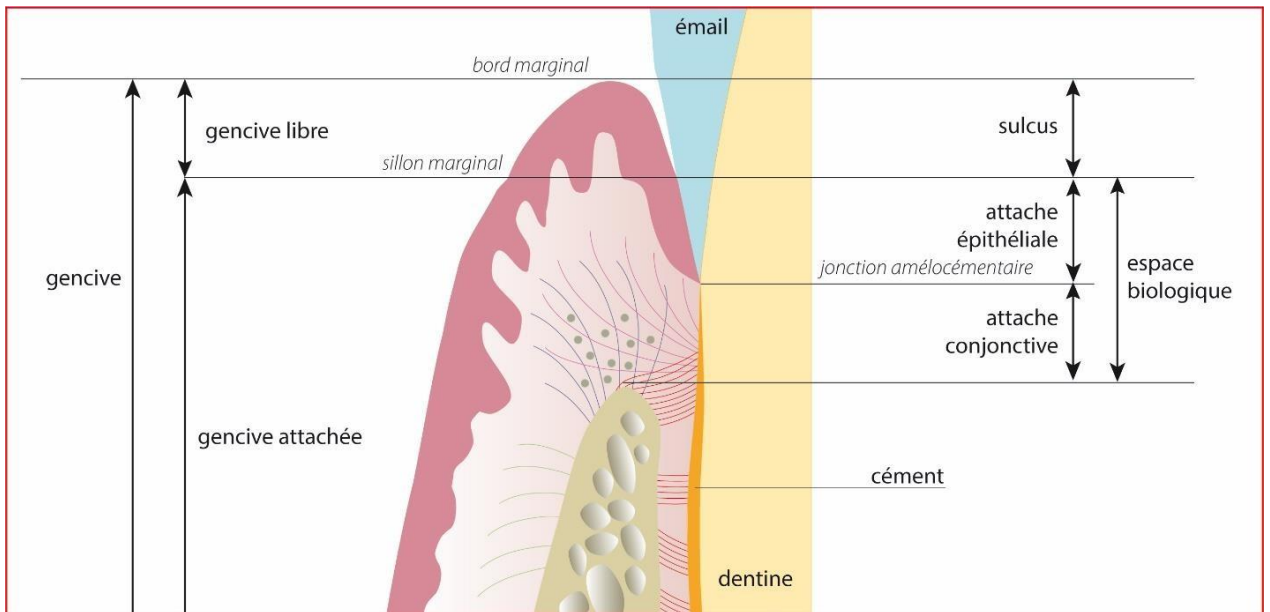


Figure 1 : L'espace parodontal (Courtoisie du Pr Millet)

Pendant longtemps, nous avons considéré que la présence d'une quantité suffisante de gencive kératinisée était un élément crucial pour maintenir une bonne santé parodontale. Cependant, le consensus américain de parodontologie, a confirmé en 2015⁽¹⁾ les résultats des nombreuses études qui montrent que l'absence ou l'insuffisance du tissu kératinisé ne représente pas nécessairement un facteur déterminant de la santé parodontale, à condition qu'un contrôle de plaque régulier soit effectué. Néanmoins, il existe des situations où il est nécessaire d'augmenter la hauteur et l'épaisseur de la gencive attachée comme dans le cas d'une récession ou des limites intra sulculaires avec un biotype parodontal fin. Ainsi, une hauteur d'au moins 2 mm de gencive kératinisée est indispensable afin de mieux résister à l'inflammation du parodonte et d'éviter le risque de récession.

1.2 Biotype parodontal

La notion de biotype parodontal a été proposée pour la première fois par Seibert et Lindhe en 1989, en classifiant le parodonte en 2 types : épais et plat, fin et festonné. Il permet d'évaluer l'**épaisseur**, c'est à dire la distance entre le bord de la dent ou de l'os alvéolaire et le bord de la

gencive kératinisée, ainsi que **la hauteur** de la gencive kératinisée, définie par la distance entre le bord de la gencive marginale et la ligne muco-gingivale (2),(3).

Plusieurs études se sont intéressées à ce sujet et d'après le consensus de Parodontologie de 2017 (2017 World Workshop on the Classification of Periodontal and Peri-Implant Diseases and Conditions) le terme "**phénotype parodontal**" semble être plus adapté pour décrire le parodonte. Il comprend l'association du phénotype gingival avec le morphotype osseux. En effet, le terme biotype prend en compte uniquement la variation de l'épaisseur et la hauteur de la gencive, alors que le phénotype s'intéresse également à l'apparence de la gencive sous l'influence de la morphologie osseuse ainsi que la forme des dents (4).

La classification de Zweers et al de 2014 (5) est celle utilisée actuellement et comprend 3 catégories : **fin et festonné, épais et plat, épais et festonné**. Les résultats de la revue systématique réalisée en 2021 par Vlachodimou et al (6) indiquent que la hauteur de la gencive kératinisée semble être associée au phénotype gingival. Ainsi, le parodonte épais est associé à une hauteur de gencive kératinisée plus importante qu'un parodonte fin. Une hauteur d'au moins 3 mm de gencive kératinisée est recommandé dans le cas des limites intra-sulculaire.

Différentes méthodes existent pour évaluer le phénotype gingival : visuelle, transgingivale, transparence de la sonde, ultrasons, radiographique. Cependant, la méthode par transparence de la sonde s'avère être la plus appropriée et pertinente pour une utilisation au cabinet. Elle est simple à réaliser, non invasive, peu coûteuse et nous avons besoin pour cela juste d'une sonde parodontale. Cette méthode est également recommandée par le consensus de Parodontologie de 2017 pour évaluer le phénotype : fin, si la sonde est visible à travers la gencive (épaisseur ≤ 1 mm) / épais, si la sonde est invisible (épaisseur > 1 mm) (4).

C'est un facteur important à prendre en compte afin d'assurer la santé parodontale à long terme, lors de la prise de décision relative au choix de la situation des limites des préparations ou aux techniques d'ouverture sulculaire, en particulier lorsqu'on est en présence d'un phénotype gingival fin avec une hauteur de gencive kératinisée réduite. Le risque d'avoir une récession gingivale est plus important (6).

1.3 L'espace biologique

Ce concept a été décrit pour la première fois dans une étude menée par Gargiulo en 1961(7) après avoir examiné le complexe gingivo-dentaire de 30 cadavres humains pour un total de 287 dents. Cet espace se définit comme la zone comprise entre le fond du sillon gingivo-dentaire (sulcus) et le sommet de la crête osseuse. Il est nécessaire pour loger le système d'attache parodontale superficielle. Il est divisé en deux parties : l'attache épithéliale, constituée d'un épithélium jonctionnel et l'attache conjonctive, constituée par des fibres collagéniques insérées dans le ciment (8).

La hauteur moyenne de l'espace biologique est de 2,04 mm, 1,07 mm pour l'attache conjonctive et 0,97 mm pour l'attache épithéliale. La profondeur du sulcus quant à lui est de 0,69 mm environ (9).

Après le workshop international de parodontologie en 2017, le concept de l'espace biologique a été remplacé par la notion d'attache supra-crestale (10).

Bien que la valeur de l'espace biologique varie d'une personne à l'autre, il est largement admis que les limites des restaurations ne doivent pas aller au-delà de 0,5 à 1 mm dans le sulcus (11). Il est primordial de respecter cet espace afin de maintenir un parodonte sain.

Par ailleurs, certains auteurs suggèrent de garder un espace de 3 mm entre la limite de la couronne et le sommet de l'os alvéolaire, appelé également l'espace pré-prothétique. En effet, il est impossible de détecter cliniquement à quel endroit précisément se situe le fond du sulcus et le début de l'épithélium jonctionnel, pour cette raison les auteurs recommandent cette marge de sécurité.

L'attache épithélio-conjonctive joue un rôle physiologique qui consiste à former une barrière protectrice contre les bactéries pour le ligament et l'os alvéolaire sous-jacent (12).

Toutes les études réalisées depuis plus de 40 ans portant sur ce sujet s'accordent pour dire que la violation de l'espace biologique est à l'origine des lésions gingivales et parodontales. Les conséquences de la violation de cet espace biologique ont été décrites à partir de 1979 par Maynard et Wilson (13).

En effet, toute violation de l'espace biologique (*Fig. 2*) initie une réaction inflammatoire qui se traduit par une résorption osseuse nécessaire à la restauration d'un nouveau système d'attache épithélio-conjonctive apicalement.

Cette résorption osseuse est incontrôlée, définitive, et peut être le point de départ de la formation d'une poche parodontale ou d'une récession gingivale, selon la localisation et le type de parodonte.

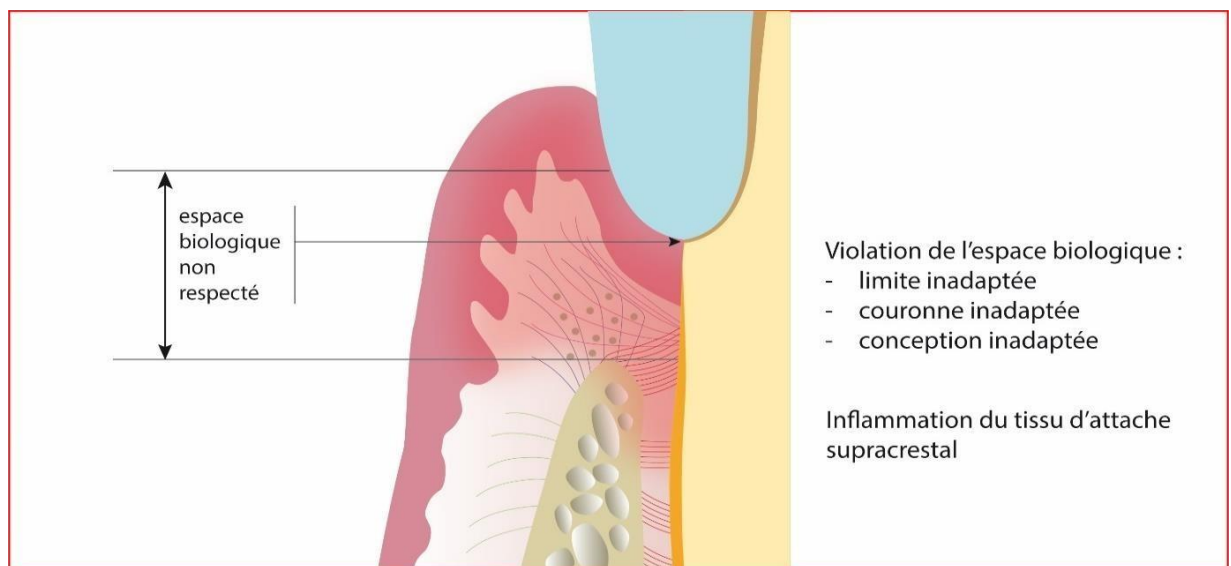


Figure 2 : Violation de l'espace biologique (Courtoisie du Pr Millet)

La réaction du parodonte dépend du biotype parodontal. Dans le cas d'un parodonte fin et festonné, nous allons observer une récession gingivale et une perte osseuse ce qui conduira à la création d'un nouvel espace biologique à un niveau plus apical. En revanche, dans le cas d'un parodonte plat et épais, la formation des poches parodontales est plus fréquente [\(10\)](#).

Lorsque les limites de la préparation dentaire empiètent sur l'espace biologique, il est nécessaire de réaménager cet espace apicalement à la dent. Nous avons deux possibilités : l'élongation coronaire chirurgicale et la traction orthodontique. L'élongation coronaire chirurgicale est celle la plus fréquemment utilisée. Dans le cas d'un biotype épais, nous pouvons réaliser une gingivectomie associée ou non à une résection osseuse. Un lambeau déplacé apicalement associé ou non à une résection osseuse sera privilégié dans le cas d'un biotype fin avec une hauteur réduite de gencive kératinisée [\(14\)](#).

1.4 La limite cervicale

La limite cervicale d'une préparation est la frontière entre les parties préparées et non préparées d'une dent. Elle correspond à la zone de jonction entre la dent et la future prothèse dentaire et joue un rôle essentiel dans l'intégration biologique, physiologique et esthétique.

Les limites de préparation en prothèse fixée ont été largement étudiées dans la littérature. Les deux paramètres à prendre en compte sont la forme et la situation.

Différentes formes ont été suggérées, mais aucune n'a été scientifiquement prouvée comme étant supérieure aux autres en ce qui concerne l'adaptation marginale de la future restauration. Cependant, l'épaulement à angle interne arrondi semble être le meilleur compromis pour les préparations destinées aux restaurations tout céramique.

Il existe 3 situations de limite prothétique (15),(16),(17) (Fig. 3) :

- **Supra-gingivale** : c'est la situation idéale, lorsque la limite se situe à distance du bord de la gencive marginale. Elle permet de préserver la santé parodontale en facilitant le brossage et le contrôle de plaque. Elle facilite également la préparation et la prise d'empreinte ainsi que la vérification de l'adaptation de la future pièce prothétique. Néanmoins, elle est considérée comme non esthétique donc réservée plutôt pour le secteur postérieur.
- **Juxta-gingivale** : elle se situe en face de la crête de la gencive marginale. D'après certaines études, cette limite est contre-indiquée car elle serait un facteur irritant permanent pour la gencive. C'est le cas lorsque la restauration est scellée mais elle trouve son intérêt avec l'avènement des pièces prothétiques collées.
- **Intra-sulculaire** : il est important de faire la différence entre intra-sulculaire (dans le sulcus) et sous-gingivale (limite se trouvant apicalement au sulcus, c'est-à-dire au niveau du système d'attache de la gencive, donc ne respectant pas l'espace biologique). Les limites intra-sulculaires sont un compromis et sont choisies que dans certaines situations lorsque nous ne pouvons pas garder une situation supra-gingivale :
 - rétention prothétique insuffisante dû au manque de hauteur de préparation (minimum 4 mm)
 - exigence esthétique dans le secteur antérieur ou dans le cas d'une dyschromie

- renouvellement des anciennes restaurations avec des limites intra-sulculaires
- délabrement des tissus dentaires dû à des lésions carieuses, fractures ou résorptions cervicales externes

Le niveau de l'adaptation marginale de la restauration est plus compliqué à vérifier dans le cas des limites intra-sulculaires. Nous pouvons avoir une accumulation de plaque qui peut entraîner une inflammation chronique du parodonte.

Actuellement, grâce aux techniques adhésives performantes, il n'est plus nécessaire d'enfourer systématiquement les limites des préparations. Nous devons, lorsqu'il est possible, de toujours préserver au maximum les tissus dentaires et opter pour des limites supra ou juxta-gingivales. Cela va nous faciliter l'étape des empreintes, de collage, un meilleur contrôle des joints dento-prothétiques ainsi qu'une maintenance aisée (18).

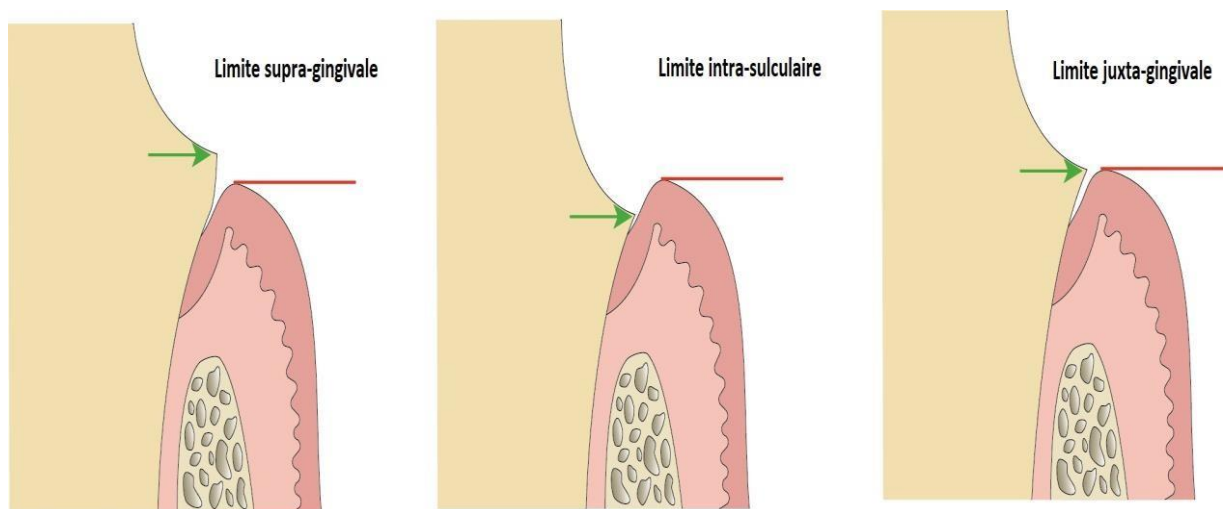


Figure 3 : Les différentes situations des limites cervicales (Courtoisie du Pr Millet)

1.5 Profil d'émergence

Le profil d'émergence (*Fig. 4*) correspond au prolongement de la racine, immédiatement au-delà de la limite cervicale et se situe au niveau de la jonction amélo-cémentaire qui correspond au collet anatomique de la dent. Il est à différencier du collet clinique, la position de ce dernier peut varier en fonction de la récession gingivale due à l'âge ou une maladie parodontale et se trouve au niveau du sillon gingival.

Lors de la prise d'empreinte, il est essentiel de ne pas se limiter à enregistrer uniquement les zones préparées et la limite cervicale mais aussi les 3 ou 4 dixièmes de millimètres situées juste au-delà de la limite de préparation. Ainsi nous obtenons le profil d'émergence radulaire qui va permettre au prothésiste de fabriquer une couronne en continuité avec la partie radulaire de la dent. Cela va favoriser l'intégration biologique et la pérennité de la future prothèse dentaire, le reflet d'une santé gingivale parfaite. En effet, il permet de prévenir l'inflammation gingivale, la récession et l'apparition de maladies parodontales. Sans cette référence sur le modèle en plâtre, le prothésiste ne pourra pas lire correctement la limite de la préparation et ainsi réaliser une couronne "à l'aveugle", en sous ou sur-contour. Dans le cas d'un sur-contour, nous allons observer une compression des tissus parodontaux, donc une inflammation qui va entraîner une gingivite, voir une parodontite à long terme. Alors que dans le cas d'un sous-contour, cela va créer de tassements alimentaires donc une augmentation du risque carieux, d'infection ou de gingivite (19),(20).

Lors d'une empreinte conventionnelle, la présence d'une petite languette uniforme de matériau situé apicalement à la limite prothétique, tout autour de la préparation signifie que le profil d'émergence a été correctement enregistré.

Lors d'une empreinte optique, nous pouvons vérifier cela sur l'écran de l'ordinateur en regardant la préparation sous différents angles dès la fin de l'enregistrement.

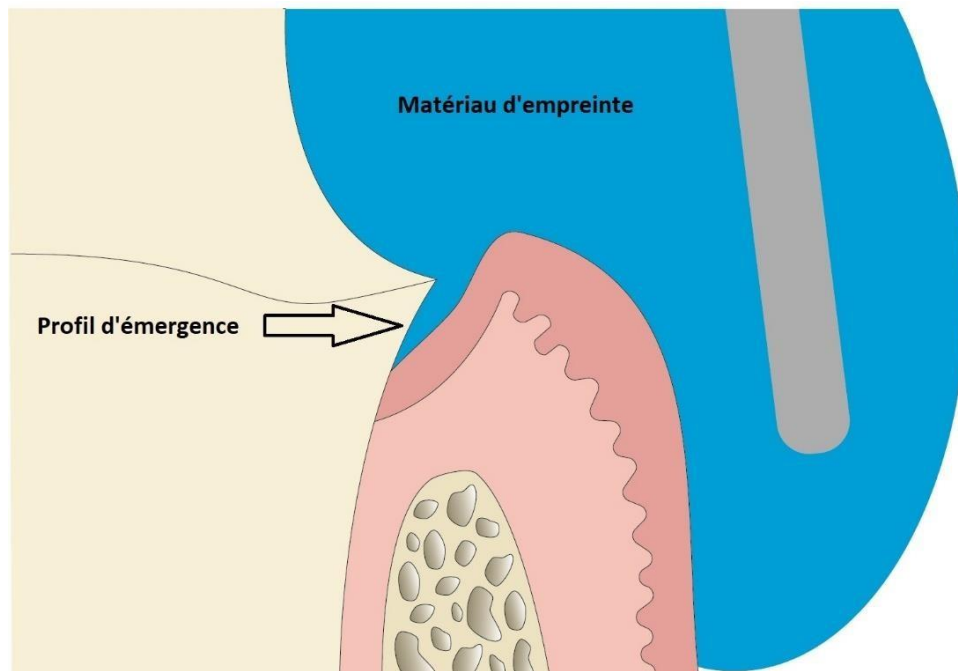


Figure 4 : Le profil d'émergence (Courtoisie du Pr Millet)

2. Empreinte conventionnelle et optique

Dans le processus de fabrication des prothèses dentaires fixées, l'étape de l'empreinte est cruciale pour assurer la réussite du traitement. C'est l'une des étapes la plus essentielle et la plus chronophage dans notre pratique. Il est en effet primordial d'assurer la reproduction la plus précise possible des tissus dentaires et gingivaux, car des erreurs ou des inexactitudes entraîneront des conséquences importantes sur la qualité de la restauration finale. L'empreinte fournit au laboratoire les informations nécessaires pour élaborer un modèle à partir duquel la pièce prothétique sera conçue. La qualité et l'adaptation des prothèses dépendent donc directement de la précision de l'empreinte réalisée mais aussi de matériaux utilisés, de la technique du praticien ainsi que de la situation clinique [\(21\)](#). Un manque d'adaptation peut causer des problèmes carieux, parodontaux, de descellement compromettant à long terme la longévité du travail effectué.

Actuellement, **l’empreinte conventionnelle**, dite également physico-chimique, reste toujours la plus utilisée par les chirurgiens-dentistes. Nous utilisons pour cela des matériaux spécifiques tels que les silicones et les polyéthers qui font partie des élastomères. Cependant, lors des limites intra-sulculaires nous sommes obligés d’utiliser des techniques d’accès aux limites des préparations car le matériau à empreinte n’est pas capable à lui tout seul de déplacer la gencive. L’empreinte des dents et des tissus environnants est obtenue en négatif, ce qui peut poser des difficultés pour détecter les imperfections. Globalement, les contraintes les plus récurrentes avec ce type d’empreinte sont les déformations (lorsque la déflexion gingivale n’a pas été effectuée auparavant), les manques (bulles d’air, eau, salive, fluide sulculaire...) la conservation et le traitement des empreintes ainsi que leur transport (22). Bien que certaines des propriétés de matériaux se soient améliorées (par exemple : meilleur goût, temps de prise plus court) la prise d’empreinte conventionnelle demeure néanmoins comme étant à la fois inconfortable pour le patient et chronophage pour le praticien. Les empreintes conventionnelles ont fait et font leur preuve dans la pratique quotidienne de nombreux praticiens, cependant, l’empreinte optique gagne de plus en plus en popularité dans nos cabinets.

L’empreinte optique intra-orale, qui fait partie intégrante de la chaîne de CFAO (conception et fabrication assistées par ordinateur) a été inventée par le Professeur Duret François, il y a 50 ans dans sa thèse en 1973 intitulée “empreinte optique”. Avec cette avancée, il révolutionne le monde de la dentisterie moderne. Le principe général de l’empreinte optique consiste à projeter un rayon lumineux dont les paramètres sont connus, “sous forme d’un point, d’une ligne ou d’une surface plus ou moins complexe sur les formes dentaires et à mesurer la déformation imposée à cette projection”. “La déstabilisation, la dérive ou la déformation du système rayonnant” donne, grâce aux algorithmes de traitement, la forme tridimensionnelle de la préparation dentaire : c’est la numérisation (23).

Les grands principes de la CFAO dentaire ont été décrits également dans cette thèse mais ils ont été appliqués pour la première fois en 1985 en direct au congrès de l’ADF. Une couronne a été réalisée puis scellée une heure après avoir réalisé l’empreinte optique (24),(25).

“L’empreinte optique est une étape fondamentale de la CFAO dentaire, puisqu’elle seule permet de casser la chaîne des imprécisions” selon le Pr François Duret.

Définissons d’abord la **CFAO**. C’est l’abréviation de Conception et Fabrication Assistées par Ordinateur. Le terme anglais, CAD-CAM (Computer Assisted Design, Computer Assisted Manufacturing) est également utilisé. C’est un ensemble de moyens technologiques faisant partie de la chaîne numérique allant de la modélisation à la fabrication des prothèses dentaires. Elle comprend également la numérisation ou l’acquisition des données cliniques à l’aide des caméras optiques ou des scanners.

Cette chaîne numérique est constituée de trois étapes clés :

- La **numérisation 3D** intra-buccale ou des empreintes, des modèles en plâtre.
- La **CAO**, qui permet à l’aide d’un logiciel, la conception 3D d’un modèle numérique ainsi que de la pièce prothétique.
- La **FAO**, qui sert d’interface entre la CAO et les machines de mise en forme du matériau. La prothèse sera fabriquée soit par addition (impression 3D, stéréolithographie, micro-fusion laser) qui consiste à mettre en forme un objet par ajout de matière, soit par soustraction (usinage) (26),(27).

Il existe 3 méthodes de CFAO :

- **Directe** : acquisition à l’aide de l’empreinte optique intra-buccale, la CAO et la FAO réalisés au cabinet.
- **Semi-directe** : acquisition à l’aide de l’empreinte optique intra-buccale mais les étapes de CAO et FAO sont réalisées au laboratoire. Elle est particulièrement recommandée pour des cas cliniques complexes qui dépassent les capacités de la machine-outil de FAO dans le cabinet tout en bénéficiant des avantages d’une empreinte optique. Dans certaines situations, l’utilisation de cette méthode peut permettre au praticien de s’initier à la CFAO et d’éviter de faire un investissement trop important dès le début dans un système CFAO

complet. Toutefois, cette option n'est envisageable que depuis l'apparition de systèmes dit "ouverts" permettant la transmission des fichiers numériques contenant la numérisation de l'empreinte entre différents fournisseurs, contrairement aux débuts de la CFAO dentaire ce qui n'était pas encore possible.

- **Indirecte** : réalisation d'une empreinte conventionnelle au cabinet, ensuite celle-ci est envoyée au laboratoire de prothèse sous des formats informatiques standardisés : STL (N&B) et PLY (couleur). C'est seulement à ce moment-là que la chaîne numérique débute en numérisant l'empreinte ou alors le modèle une fois que l'empreinte est coulée. C'est la méthode la plus répandue pour le moment car la plupart des prothésistes possèdent dans leur laboratoires les systèmes de conception et de fabrication des prothèses assistés par ordinateur (28),(18),(29),(30).

Les techniques de conception et fabrication assistées par ordinateur (CFAO) n'ont cessé de se développer grâce à l'évolution constante des outils numériques. Depuis son apparition, la dentisterie numérique a peu à peu envahi les cabinets et la CFAO dentaire a atteint un stade où il est désormais indispensable de comprendre son fonctionnement. Cette évolution a commencé tout d'abord dans les laboratoires de prothèses et s'étend maintenant à presque tous les domaines de la pratique dentaire. Les techniques artisanales sont de moins en moins utilisées au profit d'un processus numérique qui peut assurer une qualité constante tout en étant plus rapide, fiable et reproductible (31).

Aujourd'hui, la CFAO suscite de plus en plus l'intérêt des chirurgiens-dentistes, bien que le nombre de cabinets équipés en France reste toujours faible par rapport aux Etats-Unis ou même certains pays européens (Espagne,Allemagne,Italie...). Fin 2017, environ 4% des praticiens étaient équipés en France. Nous sommes passés à environ 13% en 2020 (32).

2.1 Matériel

Empreinte conventionnelle : il existe différents types de matériaux pour la réalisation des empreintes en prothèse fixée regroupés selon leur composition chimique. Les plus utilisés sont les élastomères : les silicones et les polyéthers (33),(34).

- **Les silicones :**

Les silicones C (par condensation), inventés vers les années 1950, qui se polymérisent par une réaction de condensation et libèrent de l'alcool entraînant un rétrécissement continu du matériau au fil du temps. Il est recommandé dans ce cas de couler l'empreinte dans les 30 minutes après la réalisation de l'empreinte. Exemples : Optosil®/Xantopren® (Kulzer) (*Fig. 5*) ; Speedex® (Coltène Whaledent).

Les silicones A (par addition), inventés dans les années 1980, appelés également PVS (Vinyl polyéther siloxane) sont actuellement les matériaux les plus utilisés dans le domaine de la prothèse fixée. Lors de leur polymérisation, aucun sous-produit n'est libéré, ainsi ils ont une plus grande stabilité dimensionnelle. Les empreintes peuvent être stockées jusqu'à 4 semaines. Ce sont des matériaux hydrophobes mais ils possèdent une tolérance à l'humidité grâce à l'adjonction de tensioactifs. Les deux seuls inconvénients par rapport aux silicones C sont le prix et l'inhibition de leur polymérisation dû à des composés présents dans les gants en latex. Ces silicones sont commercialisés sous différentes viscosités. Faible viscosité sous forme de cartouches à utiliser avec des pistolets, moyenne à haute viscosité dans des pots pour un mélange manuel ou alors sous forme de cartouches utilisées à l'aide des distributeurs automatiques. Exemples : Express® 2 (3M ESPE) ; Extrude™ (Kerr Corporation) ; Aquasil® (Dentsply Sirona) (*Fig. 6*).

Figure 5 : Silicone par condensation (Source : <https://kulzer.fr/fr/fr/produits/optosil-xantopren.html>)

Figure 6 : Silicone Par addition (Source : <https://www.dentsplysirona.com/en-us/discover/discover-by-brand/aquasil-ultra-plus.html>)

- **Les polyéthers (Fig. 7) :** ce sont des élastomères hydrophiles qui font partie des matériaux d’empreinte les plus rigides, résistants mais également les plus coûteux. Ils sont apparus sur le marché à la fin des années 1960. Bien que l’hydrophilie de ces matériaux présente un avantage dans le milieu humide de la cavité buccale, elle a pour conséquence de diminuer leur stabilité dimensionnelle, qui est par conséquent légèrement inférieure à celle des silicones d’addition. En effet, l’empreinte doit être conservée dans un milieu sec avec une humidité ne dépassant pas 50% et peut être coulée jusqu’à 2 semaines après la réalisation de l’empreinte. En raison de leur grande rigidité, il n’est pas recommandé de les utiliser pour des patients qui ont des problèmes parodontaux ou des embrasures interdentaires. Cependant ils sont les plus appropriés pour les empreintes sur implants car ils permettent de stabiliser les transferts. Un autre avantage de ces matériaux est la prise “snap-set”, en effet la prise du matériau ne commence pas avant la fin du temps de travail, et lorsque la prise démarre, elle est très rapide. Il y a donc moins de risques de tirage et de distorsion. Ils sont commercialisés sous forme des cartouches ou pots de la même manière que les silicones d’addition mais sont utilisés le plus souvent avec des

auto-mélangeurs de type Pentamix (33),(34). Exemples : Impregum™, Permadyne™ (3M ESPE).

Figure 7 : Polyéthers (Source : https://www.3mfrance.fr/3M/fr_FR/p/d/v000096314/)

Empreinte optique : l’empreinte optique intra-orale est réalisée avec des caméras, communément appelées “IOS”, acronyme de « intra oral scanner » ou scanner intra buccal en français. Le patient peut visualiser directement notre travail, tandis que le prothésiste reçoit en quelques secondes l’empreinte par voie numérique. Elle améliore donc la communication entre tous les intervenants. Cela permet d’avoir une communication efficace à chaque étape. Chacun peut observer les mêmes détails ce qui réduit considérablement les risques d’erreurs liées à des interprétations hasardeuses. La première caméra optique a été commercialisée en 1987 avec l’arrivée sur le marché du CEREC® 1, le premier système numérique complet assurant la CFAO au cabinet dès la prise d’empreinte jusqu’à la fabrication de la pièce prothétique (35).

Depuis les années 2000, ces caméras n’ont cessé d’évoluer, pourtant les praticiens n’osaient pas franchir le pas dû à un investissement intellectuel et financier important. Le choix d’une caméra optique, autrefois facile, est devenu de plus en plus complexe en raison de la diversité croissante des options disponibles sur le marché, ainsi que des possibilités de travail qu’elles nous offrent.

Un système de prise d’empreinte optique comprend toujours 3 éléments indissociables : une caméra, une unité d’acquisition et un logiciel :

- **La caméra** : elle assure l’enregistrement des images nécessaires à la reconstruction 3D. Ces images sont transmises à une unité d’acquisition, soit par voie filaire, soit sans fil.
- **L’unité d’acquisition** : c’est un ordinateur équipé d’une carte graphique puissante capable de traiter en temps réel les données 3D. Ce dernier peut être portable, ce qui correspond aux systèmes POD ou FLEX (TRIOS® 5 3Shape Pod ; CondorScan® Planmeca Emerald® S ; CS 3700/3800 Carestream®) ou intégré dans un chariot avec un écran conçu spécifiquement par le fabricant, correspondant ainsi à un système CART ou MOVE (CEREC® Omnicam® ; TRIOS® 3Shape Move ; iTero Element™ 5D)
- **Le logiciel** : il permet de visualiser l’acquisition en temps réel des données et de gérer les fichiers 3D générés. Il existe des logiciels qui sont dédiés uniquement à l’enregistrement des empreintes pour ensuite les envoyer au laboratoire de prothèse (CFAO indirecte) ou alors d’autres qui intègrent des fonctionnalités plus avancées telles que la conception de la prothèse (CFAO directe), l’analyse orthodontique, l’implantologie et bien d’autres.

Parmi l’ensemble des caméras optiques disponibles sur le marché (environ 20), quelques-unes s’imposent comme les meilleures grâce aux innovations régulières [\(36\)](#) :

- **CEREC® Primescan™ de Dentsply Sirona (Fig. 8)** : sortie en 2019 elle fait suite à la fameuse Omnicam® (toujours commercialisée). Elle est plus lourde que la précédente mais en contrepartie, la vitesse de numérisation et la fluidité sont grandement améliorées. Pas de version sans fil pour l’instant. Son prix et le système très fermé (CEREC®) restent tout de même des freins. Une nouvelle version Primescan™ Connect sortie en 2022, permet de la connecter à un ordinateur portable.

Figure 8 : CEREC® Primescan™ de Dentsply Sirona
(Source : <https://www.dentsplysirona.com/fr-fr/decouvrez-nos-produits/impression-numerique/primescan.html>)

- **TRIOS® 5 3Shape Pod (Fig. 9)** : caméra sans fil, légère et sa vitesse de numérisation est l'une des meilleures du marché. Son atout également est son logiciel, qui est complet et permet de gérer les cas cliniques les plus variés comme la planification implantaire et la prise en charge esthétique (Smile Design). Grâce à sa nouvelle technologie d'intelligence artificielle, le ScanAssist, il n'est plus nécessaire de suivre un protocole prédéfini de numérisation afin de créer un modèle 3D. Désormais, nous pouvons commencer la numérisation des dents dans la direction de notre choix et la trajectoire qui nous convient le mieux.

Figure 9 : TRIOS® 5 3Shape Pod (Source : <https://www.3shape.com/fr/scanners/trios-5>)

- **CS 3800 Carestream® (Fig.10)** : créée en collaboration avec le studio F.A Porsche en 2021, cette caméra sans fil est considérée comme l'une des plus légères et compactes du marché. Fiable et ergonomique, elle permet d'enregistrer aisément les limites sous-gingivales et les logements des tenons grâce à l'augmentation de la profondeur du champ (21mm).

Figure 10 : CS3800 Carestream®

(Source: <https://lp.carestreamdental.com/Carestream-Dental-CS-3800-Intraoral-Scanner-Launch-Landing-Page>)

- **iTero Element™ 5D d'Align Technology (Fig.11)** : c'est l'une des plus volumineuses et plus lourdes caméras du marché (500g). Pas très ergonomique mais la vitesse de numérisation et la fluidité est excellente. Les avantages de cette caméra sont l'intégration d'Invisalign® dans son logiciel ainsi que le système de détection des caries basé sur l'émission d'un rayonnement proche de l'infrarouge (NIRI).

Figure 11 : iTero Element™ 5D d'Align Technology

(Source : <https://www.itero.com/fr/our-solutions/itero-element-5d>)

- **CondorScan® de Biotech Dental (Fig. 12)** : sortie en 2016, cette caméra est moins populaire que les autres caméras optiques, pourtant elle a été créée par l'inventeur de l'empreinte optique, Pr Duret François. Elle a été développée en collaboration avec le CNES (Centre national d'études spatiales) grâce à une technologie utilisée sur les satellites d'observation de la Terre, notamment, pour créer des images 3D. C'était la première caméra optique basée sur une nouvelle technologie de numérisation : la stéréophotogrammétrie, totalement différente par rapport aux autres caméras optiques présentes sur le marché. 8 ans ont été nécessaires pour son développement. Habituellement, l'étape de la numérisation est réalisée dans la caméra optique, ensuite les données sont transmises à l'ordinateur. De ce fait les caméras sont lourdes et peu ergonomiques car toute la technologie est logée dedans. C'est le contraire, pour la CondorScan®. En effet, la caméra ne sert juste qu'à "filmer" l'objet à enregistrer, le reste s'effectue dans l'ordinateur, d'où l'importance d'avoir un logiciel et un ordinateur performant. Ainsi, ils ont pu créer une des caméras les plus légères du marché, environ 100g. La caméra fonctionne comme un gyroscope, c'est-à-dire que nous connaissons sa position dans l'espace et nous pouvons calculer la position de l'objet à numériser à travers des calculs complexes (37).

Aujourd'hui, Pr Duret François travaille sur un nouveau projet, Arch 1, le premier scanner intra-oral sous forme d'un porte-empainte basé sur la même technologie que le CondorScan®. Il devrait permettre de numériser toute l'arcade en environ 6 secondes.

Figure 12 : CondorScan® de Biotech Dental

(Source : https://www.youtube.com/watch?v=h2_6PXpDnqg&ab_channel=CNES)

2.2 Méthodes

Empreinte conventionnelle :

L'Empreinte **double mélange** (1 temps) et la **Wash-technique** (2 temps) sont les deux techniques d'empreinte les plus couramment utilisées dans le domaine de la prothèse fixée. Chacune présente des avantages et des inconvénients. C'est au praticien de choisir celle qui lui convient le mieux.

La technique du **double mélange** correspond à une prise d'empreinte avec deux matériaux de viscosité différente mais rapprochée, en une seule fois. Ainsi la polymérisation est simultanée. C'est une méthode qui est plus facilement réalisable avec une aide opératoire mais elle est tout à fait possible de réaliser seul. Le matériau de haute viscosité est préalablement malaxé puis placé dans le porte-empainte. Ensuite, le matériau de faible viscosité est injecté tout autour de la préparation. Le porte-empainte est inséré et maintenu immobile jusqu'à la fin de la prise des matériaux (38).

La **wash technique** correspond à une prise d’empreinte en deux temps en utilisant deux matériaux de viscosité différente. Tout d’abord, nous allons effectuer une empreinte avec le matériau de haute viscosité (putty). Ensuite, il faut préparer cette empreinte en éliminant les détails des zones interdentaires ainsi que les contre-dépouilles au bistouri afin de faciliter la réinsertion. Il faut également créer des événements afin que le surplus de matériau de basse viscosité (le light) puisse s’échapper. Le light est injecté et l’empreinte est placée de nouveau dans la bouche du patient. Cette technique permet de diminuer le risque de formation de bulles et de tirage (38).

La wash technique s'avère plus précise que l’empreinte double mélange, cependant les deux sont efficaces (39),(40).

Empreinte optique :

Il existe deux méthodes de numérisation pour créer un modèle dentaire virtuel : la numérisation intra-orale et la numérisation extra-orale. La première nécessite l'utilisation d'un système de caméra numérique spécialement conçu pour être utilisé dans la cavité buccale, tandis que la seconde implique la numérisation d'une empreinte conventionnelle prise en cabinet dentaire ou d'un modèle en plâtre issu de cette empreinte. Dans cette thèse nous allons nous intéresser à la prise d’empreinte optique intra-orale.

Les caméras optiques, appelées également intra-buccales, se composent généralement de deux composants principaux. Le premier est **un émetteur** qui projette un rayonnement lumineux sur la préparation dentaire alors que le deuxième composant, **un récepteur**, va détecter et enregistrer la déformation du rayonnement lumineux causé par cette préparation.

Le rayonnement lumineux émis par la caméra optique peut être structuré (lumière blanche,bleue,rouge) qui est projeté sous forme d’une grille,ligne,vagues... ou d’autres formes plus complexes sur l’objet à numériser. Cela permet de scanner une large surface en une seule fois. Ou non structuré, par exemple le laser, projeté sous forme d’un point unique ou une

ligne. C'est une technique active car un rayonnement est projeté afin de détecter sa réflexion sur la surface de l'objet. Alors que dans le cas d'une technique passive, la caméra optique va enregistrer l'objet en prenant des photos ou vidéos sous différents angles en utilisant la lumière ambiante comme source de rayonnement ou alors plus récemment un éclairage LED (41). Aujourd'hui les caméras optiques utilisent principalement une de ces trois technologies pour la prise d'empreinte optique (41),(42) :

- **La triangulation active (Fig. 13)** : c'est la technologie que nous retrouvons dans la plupart des caméras. L'émetteur projette un rayonnement lumineux ou un faisceau laser sur l'objet à numériser. La déviation sera enregistrée par un récepteur. En effet, cela est appelé une triangulation car un triangle est formé entre l'émetteur, le récepteur et l'objet. La caméra peut calculer la distance entre elle et l'objet car la distance entre l'émetteur (A) et le récepteur (C) ainsi que les deux angles ($\angle A$ et $\angle C$) sont connus. Il est possible d'augmenter le nombre de récepteurs afin d'augmenter la précision et la rapidité de l'enregistrement des données. Cependant, cela entraîne une augmentation du coût ainsi que le temps de traitement de l'information enregistré. Exemples : CEREC® Omnicam®, CS 3700 Carestream®, Planmeca Emerald® S.

Figure 13 : Triangulation active (41)

- **La méthode confocale (Fig. 14)** : cette méthode implique l'observation de l'objet à enregistrer à travers un objectif en faisant varier la distance focale. La distance jusqu'à l'objet correspond à la distance focale pour laquelle la netteté maximale de l'objet est atteinte. En effet, cette technologie fonctionne comme un scanner à Rayons X, c'est à dire qu'elle travaille en section 2D successives en déplaçant le plan focal des lentilles. L'objet sera reconstruit en 3D en remettant les sections successives 2D les unes sur les autres. Plus la distance sera réduite entre les sections 2D, meilleure sera la précision de la caméra optique. Exemples : TRIOS® 3Shape, iTero Element™.

Figure 14 : Méthode confocale (41)

- **La stéréophotogrammétrie (Fig. 15)** : cette technique est basée sur la vision stéréoscopique humaine. Le scanner intra-oral est équipé d'au moins 2 caméras pointant dans la même direction. Il utilise la lumière LED pour éclairer la bouche. En analysant les légères différences entre les images capturées par les caméras, il est en effet possible de déterminer la position dans l'espace de chaque point de l'image grâce à des algorithmes complexes. Cette technique a pris plusieurs années à être développée, car les dents étant très lisses il est difficile, de trouver, de mettre en évidence, ces points sur les surfaces dentaires. Exemple : CondorScan®.

Figure 15 : Stéréophotogrammétrie (41)

La technologie utilisée dans une caméra optique a peu d'impact direct sur la qualité de l'empreinte optique. Cependant, le choix de la technologie a des conséquences significatives sur l'ergonomie du système, notamment en ce qui concerne la taille, le volume et le poids de la caméra. Par exemple, les caméras optiques utilisant la méthode confocale, possèdent des éléments optiques en mouvement (moteurs) donc elles sont plus encombrantes et plus lourdes. A l'inverse, celles utilisant la stéréophotogrammétrie, ont un design minimaliste et un poids réduit car la partie hardware (matériel) et software (logiciel) est située dans un ordinateur, la caméra intra-orale sert juste à faire des vidéos. La plus connue étant la CondorScan® sortie en 2016, inventée par François Duret [\(37\)](#).

2.3 Avantages et inconvénients de l'empreinte optique

Des nombreuses études ont démontré la validité clinique de l'empreinte optique voir même leur supériorité face aux empreintes conventionnelles ces dernières années [\(42\),\(43\),\(44\),\(45\),\(18\)](#). D'après une revue de la littérature [\(46\)](#) comparant 132 articles scientifiques publiées entre 2007 et 2017, voici les avantages et les inconvénients de l'empreinte optique :

Avantages :

- **Diminution des imprécisions** : les imprécisions liées aux propriétés des matériaux d’empreinte ainsi que leur déformation dans le temps sont évitées dans le cas de l’empreinte optique. Plusieurs études ont démontré que l’acquisition par empreinte optique de préparations pour des restaurations unitaires est au moins aussi précise, voire plus, que les méthodes conventionnelles en termes de justesse, d’exactitude et de fiabilité (43),(47),(44). McLean a démontré que la valeur obtenue pour l’adaptation cervicale de la couronne doit être inférieure à 120 μm pour que cela soit cliniquement acceptable, après avoir évalué plus de 1000 couronnes en 5 ans (39). Ainsi, il sera possible d’éviter les conséquences néfastes comme la percolation bactérienne, la reprise carieuse et l’inflammation parodontale. L’espace en question ne doit pas être visible à l’œil nu et la pointe de la sonde ne doit pouvoir y être insérée (48),(49). Il est admis aujourd’hui que la précision d’une caméra optique pour une restauration unitaire se situe entre 20 et 40 μm et pour une arcade complète entre 40 et 80 μm ce qui est largement acceptable (42).
- **Meilleur confort pour le patient** : les empreintes conventionnelles sont réalisées obligatoirement avec des portes empreintes qui sont encombrantes et peuvent provoquer un réflexe nauséux ou une difficulté d’insertion du porte empreinte chez les patients avec une ouverture buccale limitée. L’empreinte optique peut éviter tous ces désagréments surtout avec l’arrivée des nouvelles caméras optiques sur le marché dont le design est minimaliste et moins encombrant que les précédentes générations.
- **Diminution importante du temps de travail** : le temps nécessaire pour réaliser une empreinte optique dépend de l’expérience du praticien mais elle est d’environ 3 minutes pour une restauration unitaire. Le temps de prise des matériaux d’empreintes est entre 3 et 5 minutes. Le gain de temps est considérable notamment avant et après la prise d’empreinte. Les étapes telles que : la recherche et l’essayage du porte empreinte, le choix et le mélange des matériaux d’empreinte, la désinfection et la préparation du colis pour le prothésiste sont évités.

- **Procédures simplifiées pour le praticien** : la prise en main est très rapide d'une caméra optique surtout pour la nouvelle génération de dentistes qui sont habitués aux nouvelles technologies.
- **Ergonomie** : l'empreinte optique permet au praticien de réaliser l'empreinte de la préparation, de l'antagoniste et de prendre l'occlusion sans avoir à quitter son poste. Les logiciels sont dotés d'une fonction de zoom ce qui permet d'analyser la préparation et si nécessaire reprendre la préparation pour la corriger. Des aides visuelles ou sonores sont utilisées pour optimiser la prise d'empreinte en assurant un positionnement correct de la caméra.
- **Meilleure communication avec le patient** : l'empreinte optique est un outil puissant pour la communication avec le patient. En fait, elle permet au patient de visualiser directement tout ce que nous faisons. Il peut de cette manière se sentir plus impliqué et accepter plus facilement le plan de traitement.
- **Meilleure communication avec le prothésiste** : grâce à l'empreinte optique, le praticien et le prothésiste peuvent évaluer la qualité de l'empreinte en temps réel. Dès que l'empreinte optique a été réalisée, le praticien peut l'envoyer au prothésiste par voie électronique. Ainsi, le prothésiste pourra confirmer toute de suite si l'empreinte est exploitable ou il est nécessaire d'en refaire une nouvelle sans revoir le patient une deuxième fois. Cet aspect facilite et renforce la communication entre le dentiste et le prothésiste.
- **Stockage facilité** : le stockage des modèles en plâtre requiert un espace conséquent dans le cabinet alors que les modèles virtuels sont stockés de manière totalement dématérialisée sous forme numérique.

- **Détection des lésions carieuses précoces de l'émail** : les nouvelles caméras disponibles sur le marché intègrent cette fonctionnalité. L'adjonction d'un émetteur de rayonnement proche de l'infrarouge permet la détection des lésions carieuses précoces de l'émail et les lésions carieuses inter-proximales. L'image enregistrée par la caméra optique sera présentée sous forme d'image en niveaux de gris. L'émail sain, relativement transparent lorsqu'il est exposé à ce rayonnement, apparaît sombre. Alors que, la lésion carieuse, qui diffuse et réfléchit le rayonnement proche de l'infrarouge, apparaît plus claire sur le fond sombre de l'émail environnant. Une étude clinique récente a validé les avantages significatifs de cette technique par rapport aux clichés radiologiques bite-wing. La caméra optique utilisée dans cette étude a été l'iTero Element 5D d'Align Technology. Un avantage non négligeable est la non-nocivité de ces rayonnements sur le corps humain. Cette technique peut être une alternative aux clichés radiologiques bite-wing considérés toujours comme le gold standard pour la détection des caries proximales (50).

Inconvénients :

Malgré les progrès significatifs des caméras optiques ces dernières années, elles présentent quelques inconvénients.

- **Le coût de l'investissement** : c'est l'inconvénient le plus important qui freine les dentistes à acquérir un système d'empreinte optique. Le coût d'achat peut aller de 15000 à 35000 euros selon les modèles. Au cours des dernières années, les fabricants ont introduit de nombreux modèles sur le marché. De ce fait, l'augmentation de l'offre devrait entraîner une diminution des coûts d'achat. Il existe également des frais complémentaires à prendre en considération tels que les mises à jour des logiciels, l'entretien, l'assurance.
- **La courbe d'apprentissage** : les praticiens ayant une plus grande affinité pour le domaine de la technologie et de l'informatique (par exemple, les jeunes dentistes) peuvent adopter très facilement la caméra optique dans leur cabinet. Contrairement aux praticiens plus âgés ayant moins d'expérience dans le domaine des innovations technologiques. D'après une étude réalisée en collaboration avec 3M ESPE, il a été

démontré que pour un praticien, sans expérience dans le domaine, il faudra réaliser environ 20 empreintes optiques (ici avec le système Lava COS) pour passer d'un temps net d'empreinte d'environ 9 minutes à 4 minutes pour l'empreinte des deux arcades et de l'occlusion [\(51\)](#). Les fabricants continuent de proposer des innovations et des systèmes de plus en plus simples à utiliser, tels que des écrans tactiles ou déclenchement de la prise d'empreinte automatique mais également des nombreuses fonctions qui permettent de guider le praticien à tel point que c'est presque devenu un jeu d'enfant.

- **La rapidité de l'innovation technologique** : la rapide progression de la technologie peut décourager certains praticiens à investir dans un système particulier, car les avancées constantes des produits font que le système acquis aujourd'hui risque d'être obsolète l'année suivante, remplacé par un système plus performant.

- **La difficulté à détecter les limites de préparation intra-sulculaires** : en effet la caméra optique ne peut enregistrer que ce que l'on voit donc il est primordial de maîtriser les techniques d'accès aux limites de préparations.

Il a été prouvé que les caméras optiques conservent une précision cliniquement acceptable pour des limites de préparation situées au maximum à 0,25 mm dans le sulcus sans l'utilisation des techniques d'accès au sulcus. Cette précision est conservée jusqu'à 1mm de profondeur dans le sulcus dans le cas de l'utilisation des cordonnets. Il est donc primordial d'utiliser ces techniques dans le cas des limites intra-sulculaires [\(52\)](#).

En effet, le saignement, le flux salivaire ou une gencive inflammatoire peuvent masquer les limites des préparations. Il existe aujourd'hui des caméras optiques avec des capacités de mesure colorimétrique, ce qui permet de distinguer les différents tissus en mesurant leur couleur et leur texture.

- **Flou cinétique** : il est important que le patient reste immobile pendant l'enregistrement.

L’empreinte optique peut remplacer efficacement l’empreinte conventionnelle dans le cas des restaurations unitaires (couronnes, onlays, overlays, implants) ainsi que des bridges 3 éléments. Leur précision est comparable à celle de l’empreinte conventionnelle et a été prouvée par plusieurs articles scientifiques. Cependant, dans le cas des bridges de grande étendue sur des dents ou des implants, l’empreinte conventionnelle reste toujours la technique de choix. En effet, la précision des caméras optiques diminue considérablement lors de la numérisation de l’arcade entière mais les fabricants sont déjà en train de remédier à ce problème [\(46\)](#).

Aujourd'hui l’objectif des fabricants est de créer des caméras permettant “un vrai confort en bouche : capter vite, sans zone cachée (ombre), conserver la précision atteinte, et ce, avec une profondeur de champ recouvrant toute la bouche, c’est-à-dire supérieure à 30 mm avec une caméra de plus en plus petite” [\(42\)](#).

3. Les techniques actuelles d’accès aux limites des préparations

L’accès aux limites cervicales est une des étapes essentielles de l’acte prothétique qui permettra au praticien d’enregistrer correctement la limite cervicale de la dent préparée mais également une portion de la surface dentaire non préparée, apicalement à la limite cervicale, afin de transmettre une copie fidèle au prothésiste [\(53\)](#). Cela permettrait de réaliser un joint dento-prothétique de qualité et d’adapter la forme de la future prothèse au profil d’émergence de la dent. La gestion des tissus gingivaux lors de la prise d’empreinte est l’un des aspects les plus difficiles dans le domaine de la prothèse fixée [\(54\)](#).

L’ensemble des techniques d’accès aux limites des préparations sont regroupés sous le nom de déplacement ou rétraction gingivale. Ce sont des techniques relativement simples et atraumatiques. Cela comprend la déflexion et l’éviction gingivale [\(55\)](#).

Les difficultés lors du déplacement gingival surviennent principalement lors de la prise d'empreinte lorsque les tissus gingivaux sont enflammés, un manque de gencive attachée ou lorsque les limites des préparations sont placées trop profondément dans le sulcus.

Actuellement, nous avons le choix parmi plusieurs techniques qui permettent le déplacement gingival avant l'empreinte. Il n'existe pas une technique universelle mais bien plusieurs qui permettent au praticien de mettre en évidence le profil de la limite cervicale, ainsi que le profil d'émergence radulaire de la dent à enregistrer. La plus utilisée est celle qui consiste à mettre dans le sulcus un cordonnet ou une pâte de rétraction gingivale (56). L'ouverture sulculaire permet d'optimiser la précision de l'enregistrement et réduire les erreurs. Une ouverture sulculaire de minimum 0.2 mm est nécessaire (57).

L'utilisation de ces techniques est primordiale car une empreinte de qualité permettra l'obtention d'une prothèse fixée adaptée au profil d'émergence de la dent préparée. Chaque technique a ses avantages et ses inconvénients mais elles doivent respecter ces 3 objectifs d'après Donovan et Chee (58):

- **Déplacement gingival vertical** : permettre au matériau d'empreinte de fuser dans le sulcus au-delà des limites de la préparation afin d'enregistrer la partie apicale de la dent non préparée.
- **Déplacement gingival horizontal** : il est nécessaire de créer un espace suffisamment large entre la dent et la gencive marginale pour éviter la déformation ou la déchirure du matériau d'empreinte lors de sa désinsertion.
- **Mise à sec de la surface dentaire et du sulcus** : les matériaux d'empreintes élastomères sont hydrophobes, leur polymérisation est inhibée par les fluides gingivaux et par conséquent l'empreinte sera de moindre qualité.

Le chirurgien-dentiste doit sélectionner la méthode adaptée en fonction de la situation clinique et surtout de sa maîtrise gestuelle (59). Les techniques d'accès aux limites des préparations sont classées en trois grandes catégories : mécaniques, chimio-mécaniques, chirurgicales (55). Les techniques mécaniques et chimio-mécaniques permettent de réaliser une déflexion gingivale, alors que les techniques chirurgicales une éviction gingivale.

3.1 Déflexion gingivale

La déflexion gingivale consiste à écarter mécaniquement ou chimio-mécaniquement la gencive pour créer suffisamment d'espace afin de permettre au matériau d'empreinte de fuser dans l'espace entre la dent et l'épithélium sulculaire. La déflexion est réalisée de manière réversible et elle comprend une composante verticale (apicale) et une composante horizontale.

Une étude a été réalisée aux Etats-Unis auprès de 1777 chirurgiens-dentistes en 2018. L'enquête portait sur le choix des techniques de déplacement gingival et d'empreinte pour des couronnes unitaires. Cette étude montre que 35% utilisent la technique du simple cordonnet, 35% également pour la technique du double cordonnet et 16% des dentistes qui utilisent des techniques chimio-mécaniques (60).

3.1.1 Techniques mécaniques

3.1.1.1 Les cordonnets

La technique la plus connue est l'utilisation de cordonnets (simple ou double), elle présente un faible risque de léser le parodonte. C'est une technique efficace mais un temps d'apprentissage est nécessaire afin de maîtriser la mise en place délicate du cordonnet. L'insertion du fil est certainement le geste clinique le plus mal maîtrisé lors de l'empreinte conventionnelle.

Il rebute, effraie à tel point que nombreux sont les praticiens qui se résignent à ne pas placer de fil, espérant que le silicone de dernière génération fera le miracle attendu.

Nous avons le choix parmi plusieurs types de cordonnets mais les plus utilisés sont les cordonnets tricotés et tressés. Ils sont proposés dans le commerce sous différents diamètres/épaisseurs, c'est au praticien de choisir la taille adaptée au cas clinique. Les cordonnets peuvent être distribués à partir d'une boîte mais cela pourrait entraîner une contamination croisée ou alors prédécoupés à l'avance et emballés.

La popularité des cordonnets tricotés a considérablement augmenté ces derniers temps en raison de leur facilité de positionnement dans le sulcus et leur dilatation lorsqu'ils sont mouillés (61).

Les cordonnets tricotés semblent plus efficaces que les cordonnets tressés d'après un essai clinique réalisé en 1999 à la faculté dentaire d'Oslo, Norvège sur les différents types de cordonnets (62). Pour être le moins iatrogène possible vis à vis du parodonte, il faudra enfoncer délicatement le cordonnet dans le sulcus et de ne pas laisser le cordonnet trop longtemps dans le sulcus.

3.1.1.1.1 Simple cordonnet

La technique du simple cordonnet (*Fig. 16*) est recommandée lors de la prise d'empreinte pour des couronnes unitaires en présence d'une gencive saine et sans saignement. Il est important de déterminer la profondeur du sulcus afin de savoir si un second cordonnet est nécessaire. Il doit entrer complètement dans le sulcus tout en évitant que les extrémités se chevauchent.

Après sa mise en place, il faut s'assurer qu'il reste apparent en vue occlusale et que la totalité de la limite de préparation est visible. Nous pouvons soit retirer le fil immédiatement avant l'injection du produit d'empreinte, soit le laisser en place dans le sillon pendant la prise d'empreinte.

Cette technique est recommandée lorsque le sillon gingival est étroit et peu profond et pour des couronnes unitaires (55).

Aujourd'hui la technique purement mécanique n'est pas recommandée car la durée du déplacement gingival latéral et vertical est considérée comme insuffisante et l'hémostase non fiable (58).

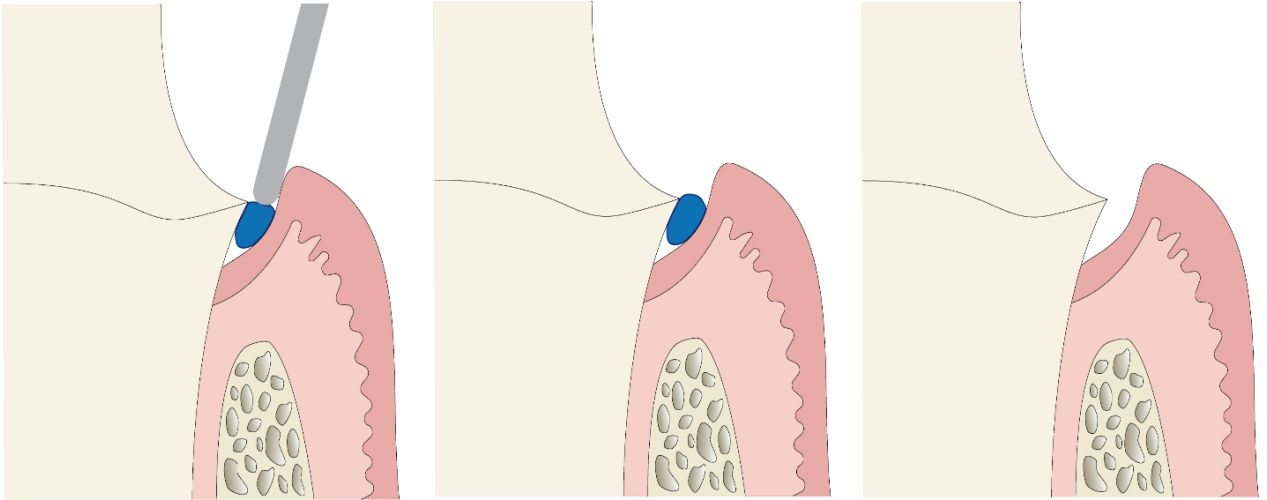


Figure 16 : Technique du simple cordonnet (Courtoisie du Dr Maillet)

3.1.1.1.2 Double cordonnet (55),(58),(63)

Dans le cas d'un sillon gingival plus profond et plus large, un premier cordonnet de faible diamètre est introduit au fond du sillon qui restera en place pendant toute la durée de la prise d'empreinte. Il sert au déplacement vertical de la gencive donc à l'exposition du bord de la préparation.

Le but étant toujours d'entourer toute la dent sans que les extrémités ne se chevauchent. Ensuite un deuxième cordonnet de diamètre plus important est introduit dans le sillon qui sert au déplacement horizontal de la gencive et ainsi créer un espace suffisant pour le matériau d'empreinte.

En l'occurrence, les extrémités du cordonnet devraient se chevaucher légèrement pour qu'on puisse le saisir facilement avec une pincette et le retirer immédiatement avant la prise d'empreinte.

Il est nécessaire que les extrémités des deux cordonnets soient décalées, de sorte que lorsque le supérieur est retiré, l'inférieur ne soit pas déplacé accidentellement. Par exemple, un cordonnet se termine en mésial et l'autre en distal.

Cette technique (Fig. 17) est recommandée lorsque le sillon gingival est profond et qu'il s'agit de prendre une empreinte de plusieurs préparations en même temps.

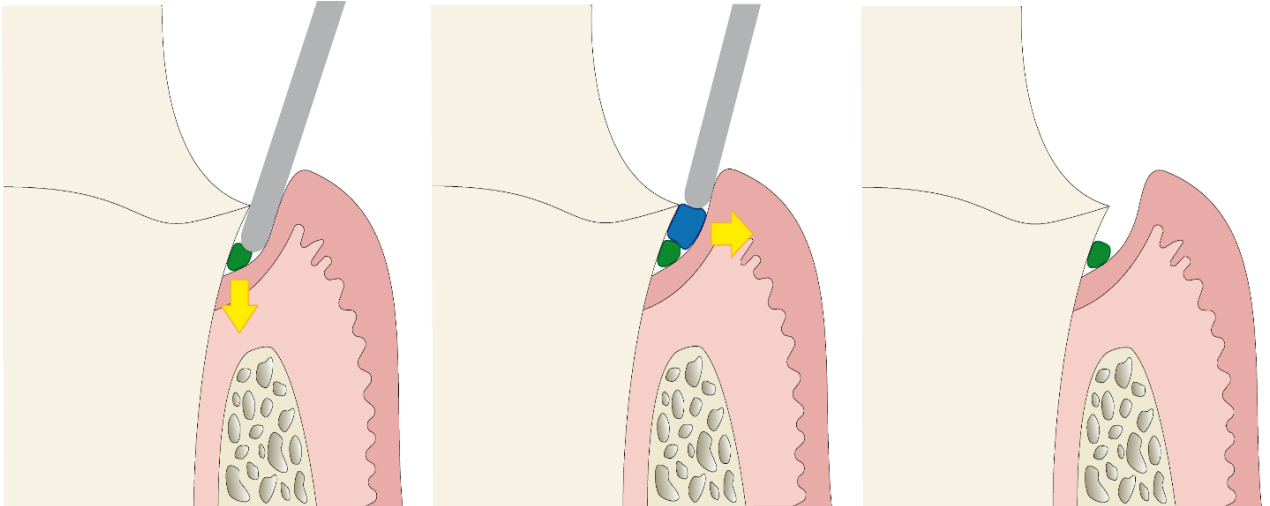


Figure 17 : Technique du double cordonnet (Courtoisie du Dr Maillet)

3.1.1.2 Bandes de MEROCEL® (64),(65),(66),(67),(68),(69)

En 1996, Marco Ferrari et Coll proposent une nouvelle technique de déplacement gingival à l'aide du MEROCEL® sous forme des bandes de 2mm.

C'est un matériau synthétique, qui a été extrait chimiquement à partir d'un polymère biocompatible : l'hydroxylate-polyvinyl-acétate. La microstructure poreuse et spongieuse du MEROCEL® permet l'absorption des fluides biologiques. C'est un matériau hémostatique utilisé habituellement dans les interventions ORL, gastriques et thoraciques.

Il est très efficace pour le traitement de première intention chez les patients souffrant d'épistaxis.

Le placement dans le sillon gingival des bandes MEROCEL® ne nécessite pas l'utilisation d'une anesthésie locale.

Guide d'utilisation : après avoir fini la préparation corono-périphérique, une couronne provisoire est réalisée. Une bande de MEROCEL® de 2mm d'épaisseur est placée délicatement dans le sulcus, ensuite la couronne provisoire est remise en place. Le patient est demandé à maintenir la couronne sous pression occlusale, en serrant sur un coton salivaire pendant 10 à 15 min environ.

La bande gonflera tout en absorbant les fluides biologiques et en exerçant une pression sur les tissus environnants. Ainsi, on obtiendra une déflexion gingivale.

La bande est retirée avant l'empreinte. Le tissu gingival revient à sa position initiale en 24 heures environ.

L'avantage de cette technique c'est de permettre le déplacement gingival sans léser le parodonte. Dans l'étude de Marco Ferrari et Coll, nous pouvons constater qu'aucune récession gingivale n'a été détectée en utilisant les bandes MEROCEL® après un an.

3.1.1.3 Magic FoamCord® (68),(70),(71)

C'est un produit sous forme d'une "mousse magique" commercialisée par le laboratoire Coltène/Whaledent. Il a été développé en collaboration avec le Dr.Dumfahrt et il est considéré comme le premier matériau de déflexion gingivale en PVS(polyvinylsiloxane).

La mise en place du produit dans le sillon gingival est facile et rapide, non traumatisant et confortable pour le patient (*Fig. 18*).

Il ne contient pas d'agents hémostatiques ou astringents donc il a une fonction purement mécanique. Le but de ce produit est de remplacer les cordonnets car leur mise en place est traumatisante vis à vis de la gencive et permettre un gain de temps au fauteuil.

Il est conditionné sous forme de cartouches à utiliser avec un pistolet et des Comprecaps anatomiques (des petites coques en plastique rigide à ajuster à la dent préparée) disponibles en 3 tailles.

Le but étant d'injecter le silicone autour de la préparation coronaire, ensuite placer le Comprecap sur la préparation et demander au patient de serrer et maintenir sous pression occlusale pendant 5 min.

Le Comprecap va pousser le silicone dans le sulcus et ainsi réaliser la déflexion gingivale. Lors du retrait du Comprecap, le silicone sera emporté avec, laissant un sillon gingival ouvert, propre et prêt pour réaliser l'empreinte.

Finalement l'indication de cette méthode est assez limitée car elle n'est pas efficace lorsque les limites sont intra-sulculaires et ne permet pas un gain de temps significatif par rapport à la mise en place des cordonnets.

Figure 18 : Document société Coltène/Whaledent[®]
(Source : <https://global.coltene.com/pim/DOC/BRO/docbro9185-fr-go-magicfoamcordsfraindv1.pdf>)

3.1.1.4 Couronne provisoire

La couronne provisoire n'est pas juste une technique d'accès aux limites des préparations mais une étape essentielle avant la pose de la couronne définitive. Elle est nécessaire pour protéger la dent préparée, assurer la fonction occlusale et esthétique et surtout guider la cicatrisation intrasulculaire afin d'éviter une réaction tissulaire de type récession ou inflammation [\(72\)](#).

Bien que la couronne provisoire joue un rôle important dans la préservation de la santé parodontale, elle peut également déclencher une réaction inflammatoire dans le cas où elle présente des défauts d'adaptation, de polissage ou d'émergence et cela nous obligera de décaler la séance d'empreinte [\(73\)](#).

La couronne provisoire permet de réaliser une déflexion gingivale dans le sens horizontal. Le but étant d'augmenter légèrement l'épaisseur de la couronne provisoire au niveau cervical pour que le sulcus soit ouvert le jour de l'empreinte [\(53\)](#). Cette méthode offre plusieurs avantages, notamment le fait d'accomplir 2 objectifs simultanément, prothèse provisoire et technique d'accès aux limites. Elle est particulièrement utile pour les profils anatomiques cervicaux complexes et lors des limites intra-sulculaires profondes ce qui permettra à la gencive de cicatriser correctement avant l'empreinte.

Cependant, cette technique présente également des inconvénients. Tout d'abord, nous n'avons pas le contrôle sur le déplacement gingival final car la réponse tissulaire varie d'une situation clinique à l'autre. Cela pourrait entraîner une inflammation gingivale pouvant aller jusqu'à des récessions dans le cas d'un biotype de parodonte fin. Il peut avoir également un problème d'ajustage cervical dans le cas des limites intra-sulculaires profondes donc il faudrait placer un cordonnet rétracteur avant de rebaser la couronne provisoire, cela permettra à la résine de fuser au-delà des limites. De plus, cette technique nécessite forcément une séance clinique supplémentaire pour la prise d'empreinte [\(74\)](#).

3.1.2 Techniques chimiques

Aujourd'hui il existe de nombreuses solutions sur le marché qui permettent d'agir chimiquement sur le parodonte (53),(55). Elles ont la capacité de contrôler les sécrétions biologiques provenant du sulcus et arrêter le saignement. Ces solutions sont utilisées la plupart du temps en association avec des techniques mécaniques dans le contexte des procédures de déflexion gingivale.

Il existe 3 catégories de solutions chimiques (75),(76) :

-agents vasoconstricteurs : ils ne provoquent pas la coagulation du sang mais induisent une contraction des fibres musculaires des vaisseaux en réduisant leur diamètre et ainsi le débit sanguin. Cela a comme effet de réduire le volume de la gencive donc permettre un déplacement gingival. La solution la plus connue étant l'adrénaline ou épinéphrine (synthétisée chimiquement).

-agents hémostatiques : sont utilisés dans le but d'arrêter le processus hémorragique donc ils permettent la coagulation du sang. C'est la conséquence de la vasoconstriction.

-agents astringents : présentés sous forme des sels métalliques, ils ont la capacité de précipiter(regrouper) les protéines mais ils ne pénètrent pas dans les cellules. Uniquement la couche superficielle de la muqueuse est concernée. En effet, ils durcissent la surface en la rendant plus résistante sur le plan mécanique et ils obstruent physiquement l'hémorragie grâce à la précipitation des protéines. Cela induit une réduction de la quantité d'exsudat produite. Cependant une exposition prolongée des tissus gingivaux à cet agent peut provoquer des dommages tissulaires et un retard de cicatrisation. Quelques études ont démontré que ces agents astringents provoquent l'élimination de la boue dentinaire induisant ainsi des sensibilités post-opératoires et une diminution des propriétés de collage de l'adhésif (77),(78). Les plus utilisés et les plus connus sont le chlorure d'aluminium ($AlCl_3$) et le sulfate ferrique ($Fe_2(SO_4)_3$) car il a été démontré qu'ils sont les moins nocifs pour le parodonte et les plus efficaces parmi ceux présents sur le marché (79),(80).

L'action chimique varie en fonction des produits commercialisés mais c'est surtout l'effet astringent et hémostatique qui est recherché. Nous l'obtenons grâce à la vasoconstriction des tissus, qui va induire par la suite un assèchement du parodonte (53). Ces solutions se présentent sous forme liquide pour imprégner les cordonnets ou de gel à injecter directement dans le sulcus gingival.

Quelques exemples de solutions chimiques les plus connues :

- **L'adrénaline** : appelée également épinéphrine (forme médicamenteuse de l'adrénaline synthétisée chimiquement). D'après des études réalisées dans les années 1980, entre 55% et 79% des dentistes utilisaient l'adrénaline comme solution pour l'imprégnation de cordonnets (81). En 1999, ce taux est descendu à 39% suivi d'une augmentation d'utilisation des astringents (82). 31.3% en 2014, étude basée sur un questionnaire réalisé aux Etats-Unis sur 696 dentistes (83). C'est un très bon vasoconstricteur mais son utilisation est controversée dû à son absorption par l'organisme ce qui pourrait entraîner des effets indésirables comme la tachycardie, l'hypertension, l'hyperventilation et l'anxiété (79),(84). L'adrénaline est utilisée dans l'anesthésie dentaire en association avec un anesthésique local, l'articaine par exemple. Dans ces conditions d'utilisation, la concentration de l'adrénaline est très faible, diluée au 1/100 000. A titre comparatif, il y a approximativement 50 fois plus d'adrénaline dans un cordonnet de 2.5 cm que dans une carpule d'articaine 1/100 000 (85). Bien que certaines études aient indiqué que l'utilisation de l'adrénaline imprégnée aux cordonnets a une faible concentration est sans danger et ne provoque aucun effet indésirable, il est largement admis qu'elle ne doit pas être utilisée pour les techniques de déplacement gingival en raison du risque élevé des complications chez les patients souffrant des pathologies cardio-vasculaires, hyperthyroïdie mais également de diabète car l'adrénaline augmente le taux de glucose dans le sang. Compte tenu du risque d'effets cumulatifs de l'adrénaline (le stress lors de la séance, l'anesthésie) il conviendrait mieux d'éviter son utilisation en tant que solution chimique pour le déplacement gingival. En fin de compte, des études ont démontré que les effets induits lors de l'utilisation de l'adrénaline sur le déplacement gingival sont presque identiques à ceux induits par des astringents comme le Chlorure d'Aluminium ou

le sulfate ferrique (62),(84). Nous pouvons citer quelques exemples de produits commercialisés : Hemalin[®], Voco; Racemistat[®], Pascal International Corporation.

- **Chlorure d'Aluminium** : c'est l'astringent le plus utilisé dans les produits pour les techniques d'accès aux limites des préparations. Habituellement, on l'utilise à une concentration entre 5% et 25%, bien que des études aient démontré qu'une concentration supérieure à 10% pourrait entraîner une destruction du tissu gingival. Il est considéré comme l'astringent le mieux toléré par le parodonte parmi les autres solutions chimiques utilisées. 10 minutes d'application est généralement suffisant afin d'obtenir les effets escomptés (86),(87). (Hemodent[®], Premier ; ViscoStat[™] Clear, Ultradent ; Racestypine[®], Septodont)
- **Sulfate Ferrique** : également appelé sulfate de fer. Utilisé habituellement à une concentration entre 13% et 20%. Il peut induire des hypersensibilités dentinaires et léser le parodonte s'il est utilisé à une concentration supérieure à 15%. 1 à 3 minutes suffisent pour imbiber le cordonnet avec cet astringent. Dans le cas d'un saignement important, il peut être appliqué directement dans le sulcus à l'aide d'une seringue spécifique. En raison de sa teneur en fer, les tissus gingivaux peuvent présenter une coloration jaune brunâtre pendant quelques jours (76),(86). (Astringedent[®] et ViscoStat[™] Ultradent)
- **Alun à 100%** : c'est un composé chimique provenant de la pierre d'alun utilisé comme un astringent. Il est moins efficace sur l'hémostase par rapport à l'adrénaline. Son utilisation a été conseillée auparavant pour remplacer l'utilisation d'adrénaline pour les techniques d'accès aux limites des préparations car il n'est pas nocif pour les tissus gingivaux et ne provoque pas des effets systémiques (86).

Par ailleurs, il existe d'autres produits alternatifs sur le marché : les vasoconstricteurs sympathomimétiques, par exemple le tetryzoline (Visine[®]) (*Fig. 19*) et l'oxymétazoline (Pernazène[®]). Ils sont utilisés comme un décongestionnant nasal ou sous forme de gouttes pour les yeux. C'est en 1991 que Bowles et al ont démontré pour la première fois leur efficacité pour le déplacement gingival (88). L'étude a été réalisée sur des chiens dans le but de comparer

l'adrénaline aux vasoconstricteurs sympathomimétiques en utilisant la technique du simple cordonnet imprégné à ces substances. Il a été constaté que ces produits permettent d'obtenir l'hémostase de la même manière que l'adrénaline sans pour autant être nocif pour le parodonte et les tissus dentaires mais surtout sans risque pour la santé des patients. D'autres études ont été également réalisées : en 2001(89) ; en 2015(90) et en 2020(91). Bien que ces études aient constaté la même chose, ces produits restent toujours catégorisés comme des produits expérimentaux donc non utilisés actuellement pour des techniques de déplacement gingival.

Figure 19 : Visine® (source : <https://fr.visine.ca/produits/yeux-rouges/original>)

En effet, il est nécessaire de réaliser un rinçage abondant après l'utilisation de ces solutions chimiques car d'après certaines études, ces substances inhiberaient la polymérisation des produits à empreintes comme les PVS (Vinyl polyéther siloxane) (87),(92). Nous pouvons soit rincer à l'aide du spray d'eau ou alors utiliser un bain de bouche à base de Chlorhexidine. Il existe également un produit spécifique à base d'acide glycolique, le PrepQuick® qui permet de nettoyer les surfaces dentaires avant la réalisation des empreintes (86).

3.1.3 Techniques chimio-mécaniques

Ces techniques sont utilisées par la majorité des dentistes, elles comprennent l'utilisation des cordonnets imprégnés et les pâtes de rétraction gingivale temporaire. Appelés également techniques hybrides, elles ont une action mécanique associée à une solution chimique (55).

3.1.3.1 Cordonnets imprégnés

L'association du cordonnet avec une solution chimique permet d'optimiser la déflexion gingivale. Que ce soit en technique simple ou double, décrites précédemment, il peut être déjà pré-imprégné ou alors trempé dans une solution chimique (citée précédemment) avant sa mise en place. Environ 10 min sont nécessaires pour qu'une déflexion gingivale optimale soit obtenue, n'entraînant que des lésions mineures du parodonte, réversible en quelques jours (58),(93).

3.1.3.2 Les pâtes de rétraction gingivale temporaire

Aujourd'hui, il existe sur le marché plusieurs types de pâtes de rétraction gingivales. Elles sont constituées d'une base plus ou moins fluide : la silice pour le Traxodent® (Itena), Astringent Retraction Paste® (3M ESPE) ou le kaolin pour L'Expasyl® (Acteon), Racécord caps®(Septodont) et d'un astringent, le plus utilisé étant le chlorure d'aluminium à une concentration de 15%. Comme pour les cordonnets imprégnés, l'association des 2 produits va permettre une déflexion gingivale. Cette technique est nettement moins invasive, moins traumatisante vis à vis de l'attache épithéliale, moins douloureuse pour le patient et sa mise en place et plus rapide que les cordonnets rétracteurs (94),(95),(96).

Toutefois, il convient de noter que la déflexion gingivale est moins importante par rapport à l'utilisation des cordonnets rétracteurs, mais suffisante pour réaliser une empreinte de qualité, c'est-à-dire au minimum 0,2mm. Elle est efficace sur un biotype parodontal fin et des limites légèrement intra-sulculaires, c'est-à-dire $\leq 0,2$ mm (97),(98),(99).

La première pâte de rétraction gingivale mise sur le marché, a été l'Expasyl® (Acteon), inventé par Dr Lesage en 1999. C'est un matériau à base de kaolin associé au chlorure d'aluminium 15% et des excipients. Elle permet de réaliser la déflexion gingivale grâce à l'expansion hygroscopique du kaolin lorsqu'il rentre en contact avec le fluide gingival et de réaliser l'hémostase grâce à l'astringent. Après l'injection dans le sulcus, 1 à 2 minutes sont nécessaires pour obtenir le résultat escompté. Ensuite il faut veiller à retirer la pâte en rinçant abondamment. La pression exercée par la gencive marginale sur la dent est de 0,1N/mm². D'après le Dr Lesage, l'Expasyl® permet d'appliquer la même pression lorsqu'il est injecté dans le sulcus. Cette pression est suffisante pour écarter la gencive et faciliter la prise d'empreinte sans léser l'attache épithéliale (100),(101).

3.2 Eviction gingivale

Les techniques d'accès aux limites par curetage rotatif ou électrochirurgie ne semblent pas vraiment adaptées à la mise en condition gingivale « immédiate ». En effet, elles imposent le plus souvent une période de temporisation a posteriori, la prise d'empreinte ne sera pas possible à réaliser dans la même séance. Ces techniques sont peu prédictibles car nous ne pouvons pas contrôler la cicatrisation gingivale (102).

3.2.1 Curetage rotatif

Le curetage rotatif consiste dans l'éviction d'une partie de l'épithélium interne de la gencive marginale. Il est réalisé à l'aide d'une fraise diamantée montée sur turbine. Des fraises spécifiques dites à "sulcus" sont utilisées (réf Iso 889 009). La granulométrie varie de 15 à 100 microns. Dans le cas d'un biotype gingival fin, nous allons utiliser une granulométrie faible alors que pour un biotype gingival épais, nous allons choisir une granulométrie plus importante (53). Cette technique est indiquée dans le cas où la gencive marginale recouvre la limite de la préparation rendant l'empreinte imprécise. Cette méthode ne peut être utilisée que si une hauteur suffisante de gencive kératinisée est présente. Elle n'est pas recommandée dans les zones esthétiques car la cicatrisation n'est pas prévisible et cela pourrait entraîner une récession gingivale. Il est en effet nécessaire de temporiser l'empreinte lors de la séance suivante avec la mise en place d'une prothèse provisoire (103).

Le problème de cette technique est la difficulté de contrôler l'enfouissement intra-sulculaire de l'instrument. En effet, le risque de léser l'attache épithéliale est non négligeable. Aujourd'hui, il existe des fraises céramiques qui vont couper la gencive et la cautériser ce qui permettrait d'arrêter le saignement. Ces fraises doivent être utilisées sans spray et elles n'ont pas d'action sur les tissus dentaires.

3.2.2 Electrochirurgie

Cette technique consiste à éliminer le versant interne de la gencive marginale à l'aide d'un bistouri électrique. L'appareil génère un courant de forte intensité qui sort à l'extrémité d'une fine électrode coupante. Cela va entraîner une élévation rapide de température et ainsi éliminer les cellules directement adjacentes à l'électrode par un phénomène de vaporisation cellulaire.

Il s'agit d'une technique rapide et sans saignement, car l'hémostase est réalisée simultanément. Il est nécessaire de maintenir l'électrode en contact constant avec la dent et de la déplacer d'un mouvement régulier sans arrêt conséquent le long du sillon gingivo-dentaire, pour éviter toute calcination tissulaire. Cependant, cette technique est interdite chez les patients porteurs d'un pacemaker et réservée aux secteurs postérieurs non esthétiques. L'éviction gingivale se réalise sous anesthésie, des douleurs post-opératoires sont observées. Peu de praticiens utilisent le bistouri électrique. Il est conseillé pour éliminer les tissus gingivaux en excès afin d'exposer les limites des préparations et prévenir les saignements. La gencive retrouve son aspect normal au bout de 7 à 10 jours (61),(104),(58).

3.2.3 Le laser

Le mot LASER est un acronyme provenant de l'anglais signifiant : "Light Amplification by Stimulated Emission of Radiations" ou "Amplification de Lumière par Émission Stimulée de Radiations". Cette technologie a été introduite en odontologie dans les années 80, utilisée au début pour la gestion des tissus mous avant de s'élargir à d'autres domaines comme l'endodontie ou l'odontologie conservatrice. Différents types de lasers sont utilisés qui se différencient par leur propriétés physiques (puissance, longueur d'onde...). Les lasers couramment utilisés sont les lasers à diode, CO₂, Nd:YAG (néodyme) et plus récemment le Er:YAG (erbium) (105).

L'énergie lumineuse du laser est transmise soit à travers d'une pièce à main, support d'une fibre optique, ce qui permet de travailler au contact direct du tissu (Diode, Nd:YAG), soit à travers d'un contre angle équipé d'un miroir optique, permettant de travailler à distance du tissu cible (Er:YAG). Pour réaliser l'éviction gingivale, la fibre optique doit être utilisée parallèlement à l'axe de la dent, un mouvement circulaire est réalisé autour de la dent sans marquer de temps d'arrêt afin d'éviter la carbonisation des tissus comme pour le bistouri électrique. On obtient donc une ablation localisée du tissu gingival par un phénomène de vaporisation dû à l'élévation de la température. Le praticien doit suivre une formation afin de se familiariser avec les différents types de laser et apprendre à les utiliser correctement (61), (104).

Le laser permet grâce à ses effets biologiques d'induire une hémostase immédiate des tissus, d'accélérer la cicatrisation parodontale et d'améliorer les suites post-opératoires (diminution des douleurs et œdèmes). Il est donc moins agressif vis-à-vis du parodonte par rapport aux

techniques conventionnelles de déplacement gingival, ainsi le risque d'observer une récession gingivale par la suite est diminué (106),(107). C'est une technique rapide et relativement simple mais nécessite une formation au préalable.

3.3 Choix d'une technique d'accès aux limites des préparations : arbre décisionnel

L'arbre décisionnel (*Fig. 20*) suivant peut servir de guide pour le praticien afin de choisir la technique d'accès aux limites la plus adaptée à la situation clinique. Aucune de ces techniques n'est universelle, chacune présente ses propres avantages et inconvénients. De ce fait, il est primordial d'examiner les 3 facteurs clés avant la prise de décision :

- 1) L'état inflammatoire du parodonte : dans l'idéal, il conviendrait de prendre toujours une empreinte sur un parodonte exempt d'inflammation. Cependant, la réalité clinique est tout autre et il existe des zones difficilement accessibles lors du brossage où l'hygiène est négligée. Dans le cas d'une inflammation mineure et localisée, nous pouvons procéder à la réalisation de l'empreinte grâce aux solutions hémostatiques et aux pâtes gingivales qui permettent simultanément l'accès aux limites cervicales et l'hémostase. Alors que dans le cas d'un état inflammatoire important, il est préférable de reporter la séance de prise d'empreinte car les techniques d'accès aux limites des préparations seront inefficaces et elles peuvent entraîner une récession gingivale.
- 2) La situation des limites de préparations : il faut toujours privilégier les limites supra-gingivales qui permettent un accès aisé aux matériaux d'empreinte ainsi qu'à la caméra optique. Dans le cas des limites intra-sulculaires, il sera primordial d'utiliser des techniques d'accès afin d'enregistrer les limites ainsi que le profil d'émergence de la dent. L'espace biologique doit être également respecté.
- 3) Le biotype parodontal ou phénotype parodontal : la situation la plus favorable correspond à un phénotype épais et plat. Toutes les techniques d'accès sont envisageables car ce type de parodonte supporte mieux les légères agressions et présente un risque réduit de récession gingivale. Cependant, pour un phénotype fin et festonné, les techniques de déflexion gingivale seront privilégiées.

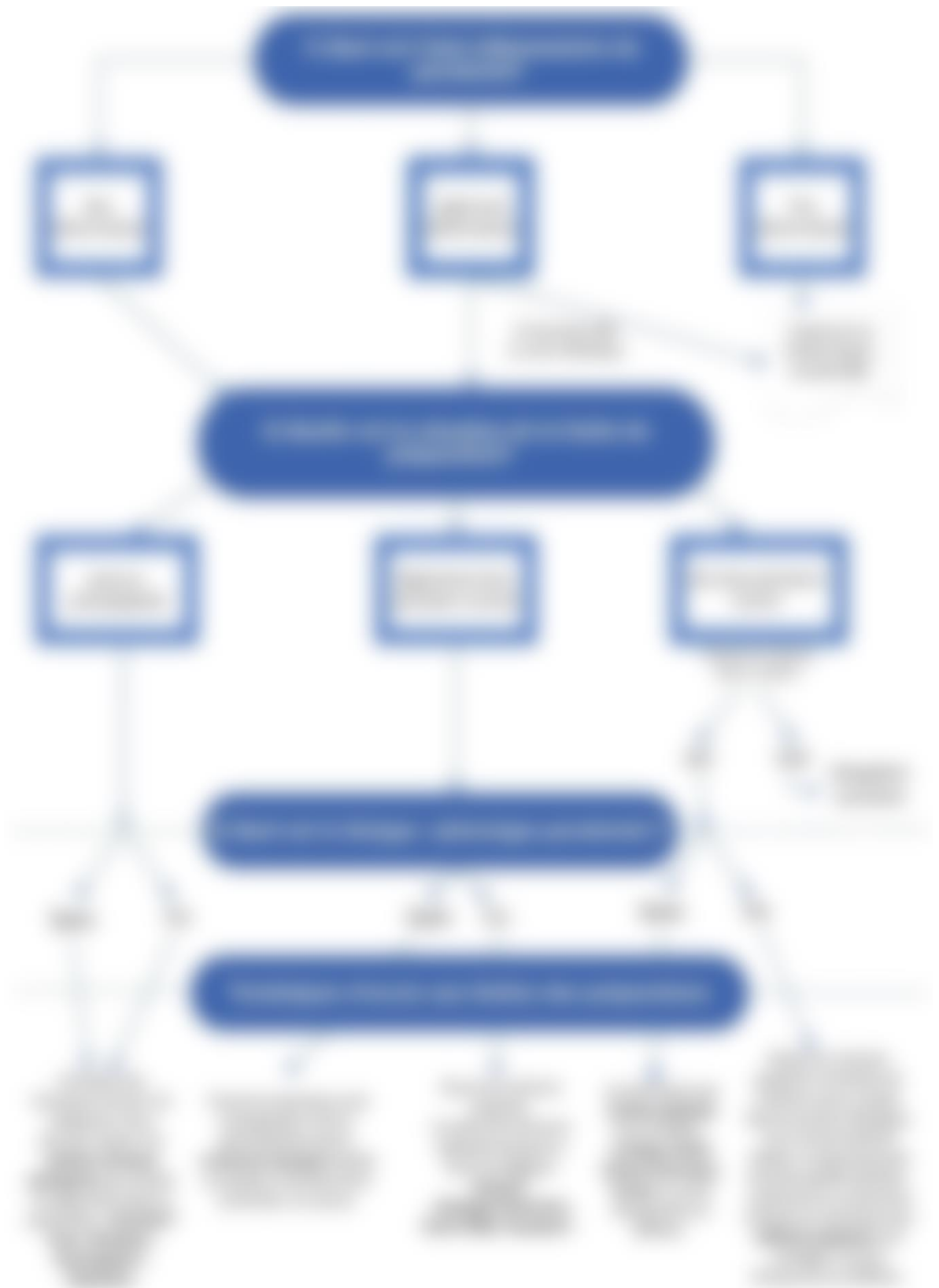

Figure 20 : Arbre décisionnel pour le choix de la technique d'accès aux limites des préparations (53), (55), (58), (73), (108)

4. Présentation d'un cas clinique réalisé avec une empreinte optique/ CFAO directe

Ce cas clinique a été réalisé en collaboration avec le Dr Heichelbech. Il illustre l'importance de l'utilisation des techniques d'accès aux limites des préparations.

Patient de 26 ans, en bonne santé est venu pour un contrôle annuel. Le patient se plaint d'une gêne transitoire au niveau de la couronne sur la dent n°26, réalisée il y a quelques années. Lors de l'examen clinique (*Fig.21*), on constate une légère inflammation et une hyperplasie gingivale en distal de la couronne. Réalisation d'une radio rétro-alvéolaire (*Fig.22*) sur laquelle on peut remarquer un mauvais ajustement de la couronne en distal, elle présente un sous-contour. Suspicion de reprise carieuse également. Biotype parodontal fin et festonné.

Plan de traitement :

- 1ère séance : dépose de l'ancienne restauration (*Fig.23*), reprise de la taille de la préparation (*Fig.24*), les limites sont légèrement intra-sulculaires ($\leq 2\text{mm}$). L'éviction carieuse a été réalisée au niveau de la limite en distal. Il n'y a pas de nécessité de déposer l'inlay-core car le joint est intact. Éviction gingivale (*Fig.25*) réalisée au laser (SiroLaser Blue de Dentsply Sirona) afin d'éliminer l'hyperplasie gingivale, mise en place d'une couronne provisoire pendant 1 semaine (*Fig.26*).
- 2ème séance : dépose de la couronne provisoire (*Fig.27*), utilisation de la technique du simple cordonnet (Ultrapak® taille 000 tricoté) pour accéder aux limites de la préparation (*Fig.28*). Il est important de voir le cordonnet en vue occlusale. C'est un signe que la déflexion gingivale est efficace. Réalisation de l'empreinte optique avec la CEREC® Primescan™ de Dentsply Sirona (*Fig.29,30,31*). CAO/FAO avec le logiciel CEREC® (*Fig.32*). Usinage de la pièce prothétique (Bloc usiné : IPS e.max® CAD LT A2 / C14 IVOCLAR VIVADENT) (*Fig.33*). Essayage avant cuisson. Cuisson, maquillage et scellement de la pièce prothétique dans la même journée. Elimination des excès de ciment et polissage des limites avec des polissoirs diamantés pour céramique (*Fig.34,35*).

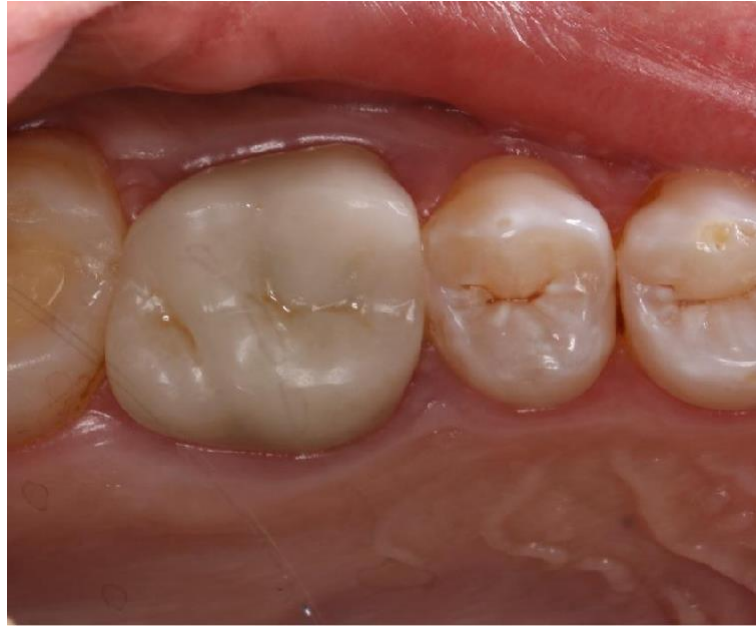

Figure 21 : Photographie intrabuccale de l'ancienne couronne. (Courtoisie du Dr Heichelbech)

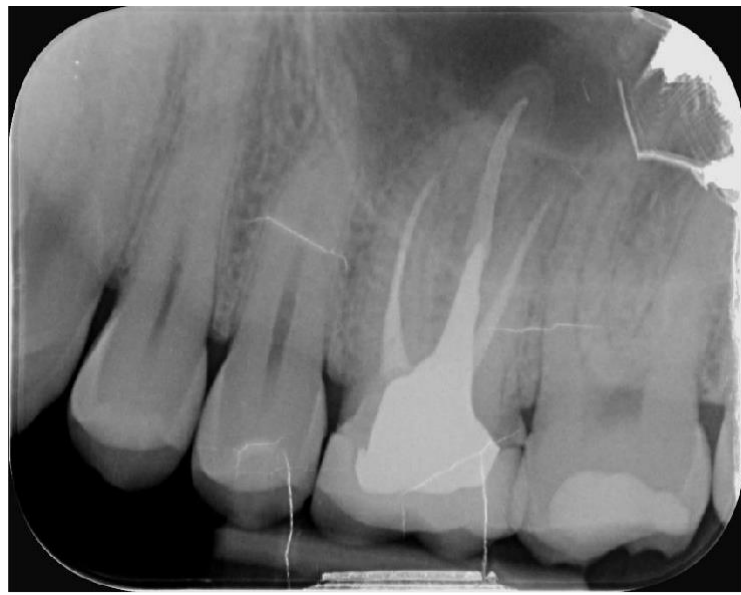

Figure 22 : Radio pré-opératoire (Courtoisie du Dr Heichelbech)

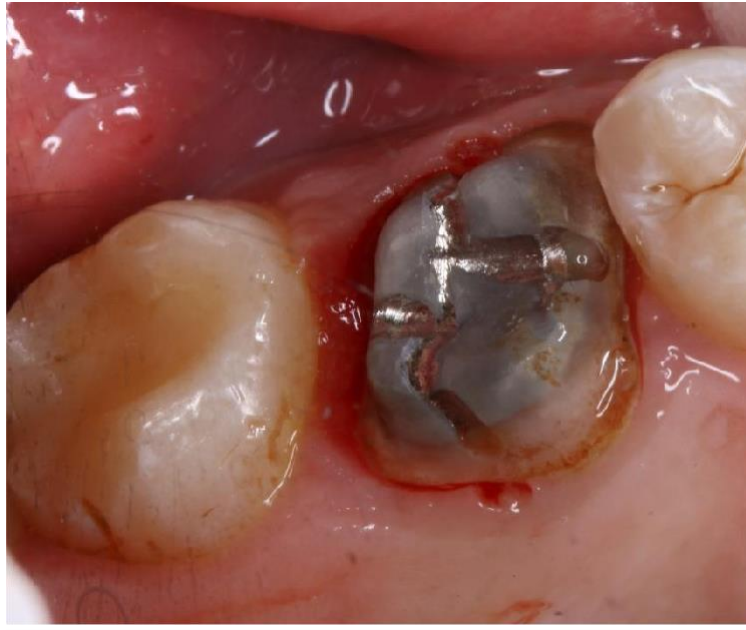

Figure 23 : Photographie après dépose de l'ancienne couronne (Courtoisie du Dr Heichelbech)

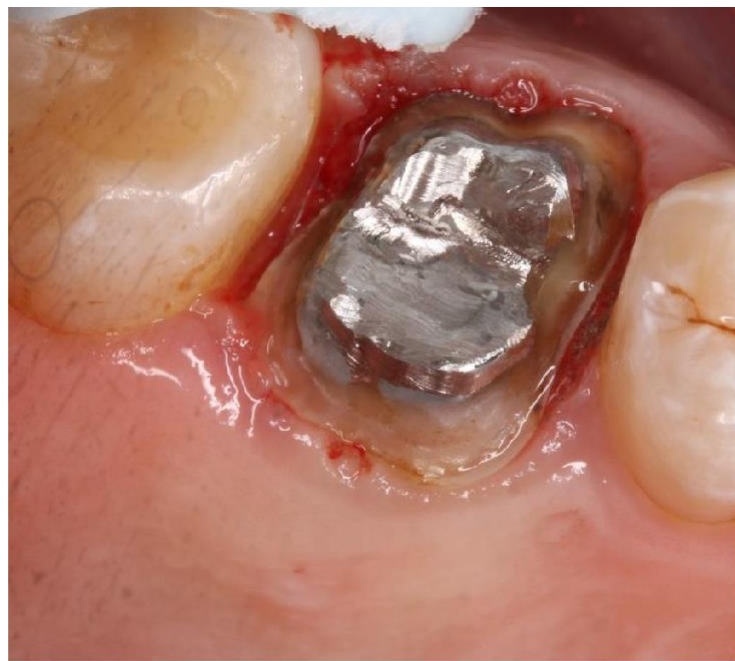

Figure 24 : Photographie après reprise de la taille de la préparation (Courtoisie du Dr Heichelbech)

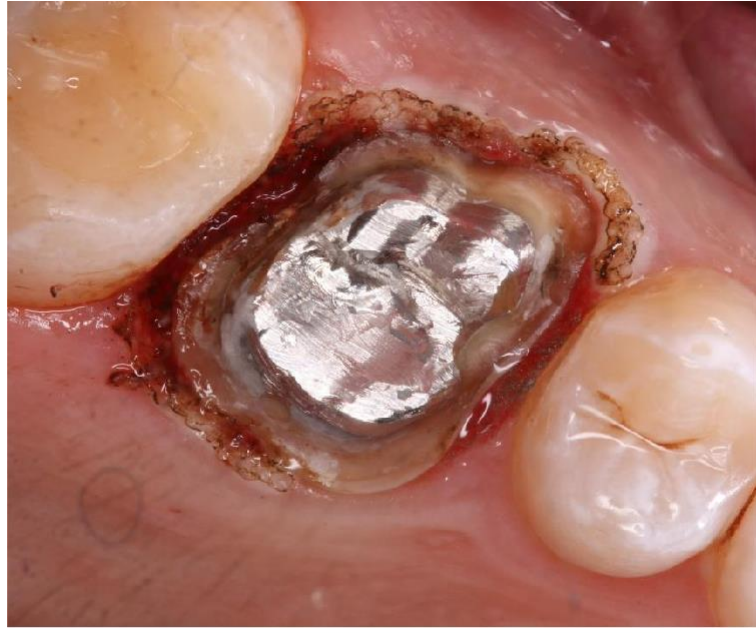

Figure 25 : Eviction gingivale réalisée au laser : SiroLaser Blue de Dentsply Sirona. (Courtoisie du Dr Heichelbech)

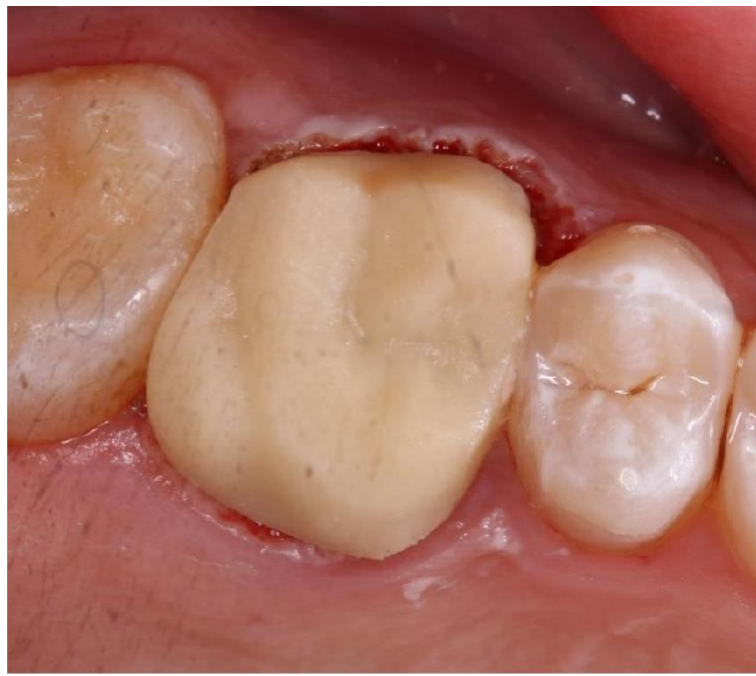

Figure 26 : Mise en place d'une couronne provisoire pendant 1 semaine. (Courtoisie du Dr Heichelbech)

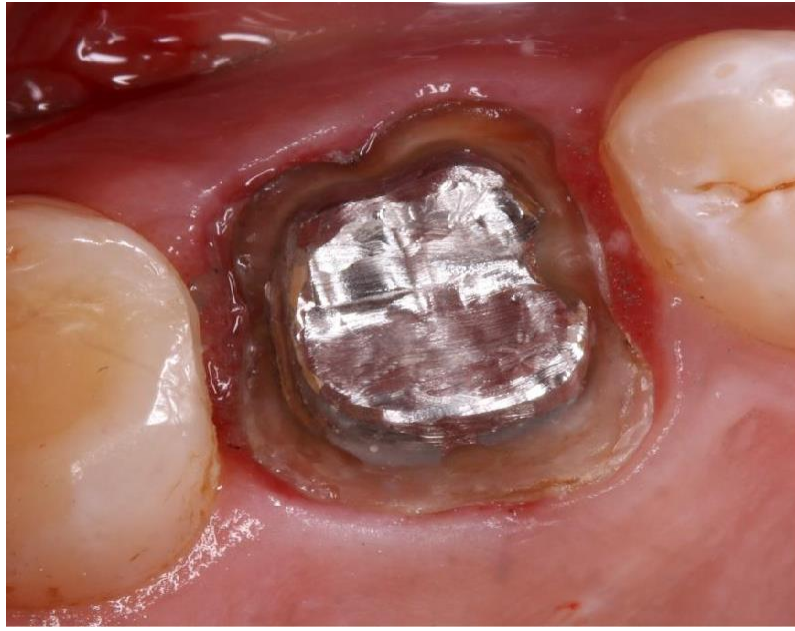

Figure 27 : Photographie après dépose de la couronne provisoire, 1 semaine post-opératoire. (Courtoisie du Dr Heichelbech)

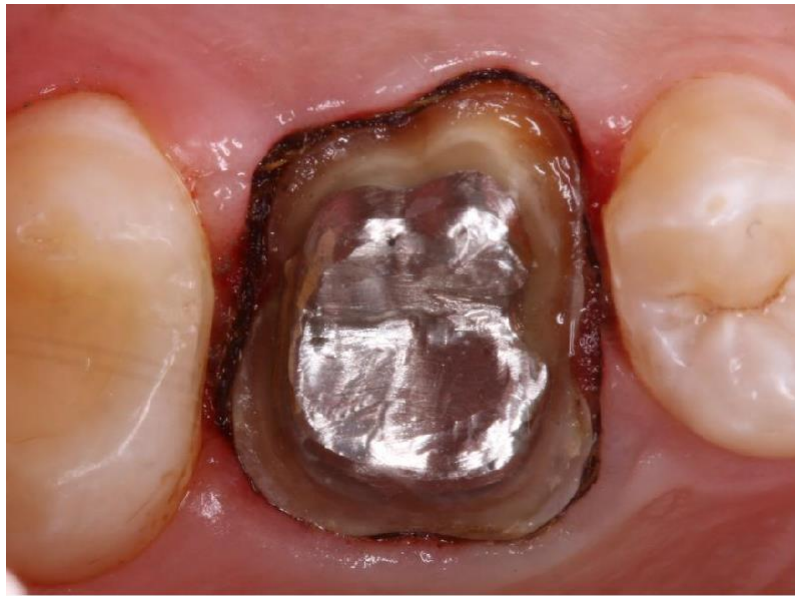

Figure 28 : Mise en place d'un cordonnet simple : Ultrapak® taille 000 tricoté. (Courtoisie du Dr Heichelbech)

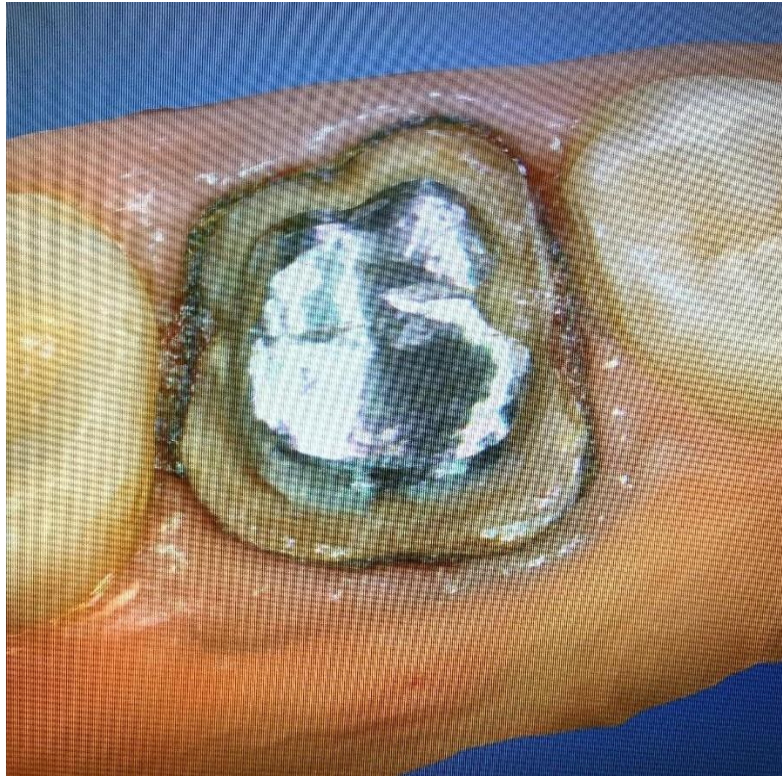

Figure 29 : Photographie de l'écran du CEREC® après prise d'empreinte optique

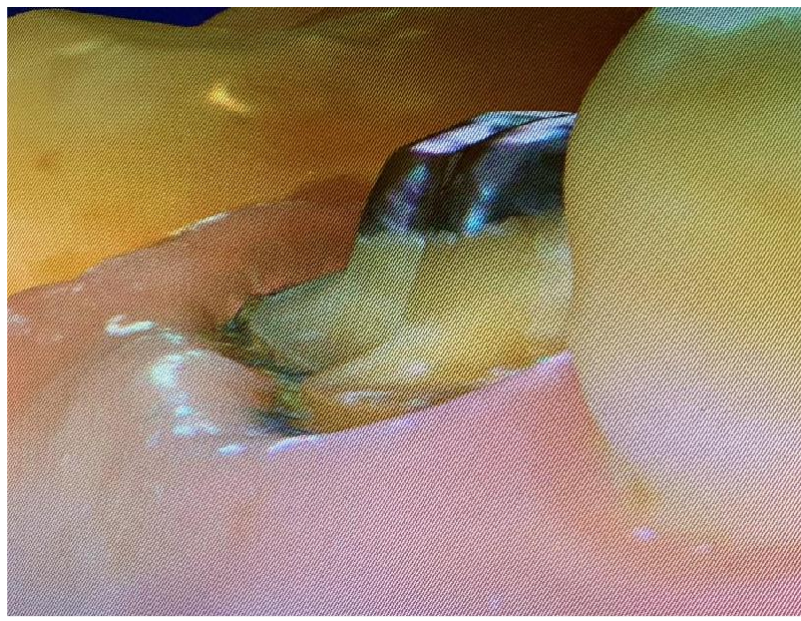


Figure 30 : Mise en évidence du profil d'émergence grâce au cordonnet rétracteur (a)

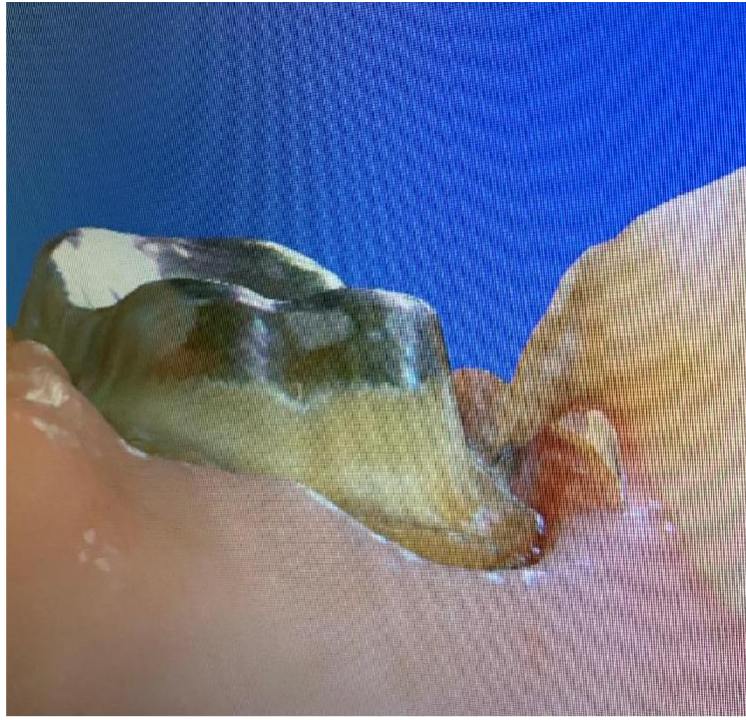


Figure 31 : Mise en évidence du profil d'émergence grâce au cordonnet rétracteur (b)

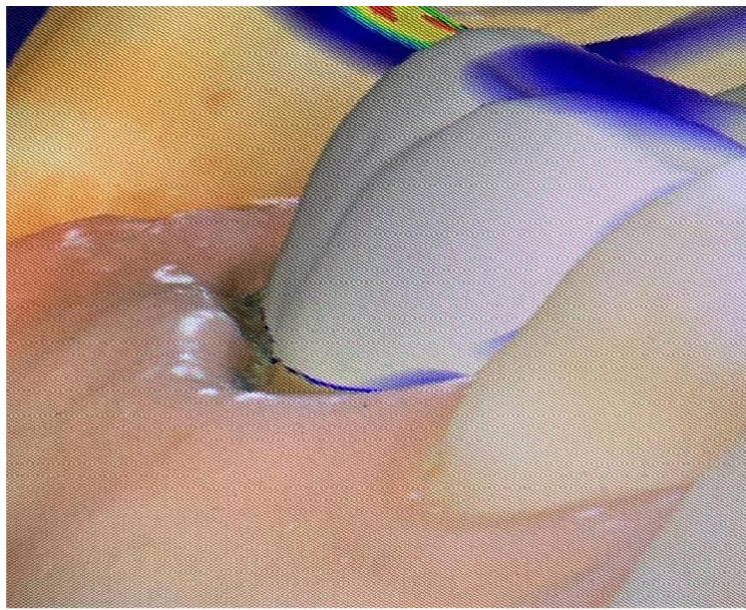


Figure 32 : CAO de la pièce prothétique

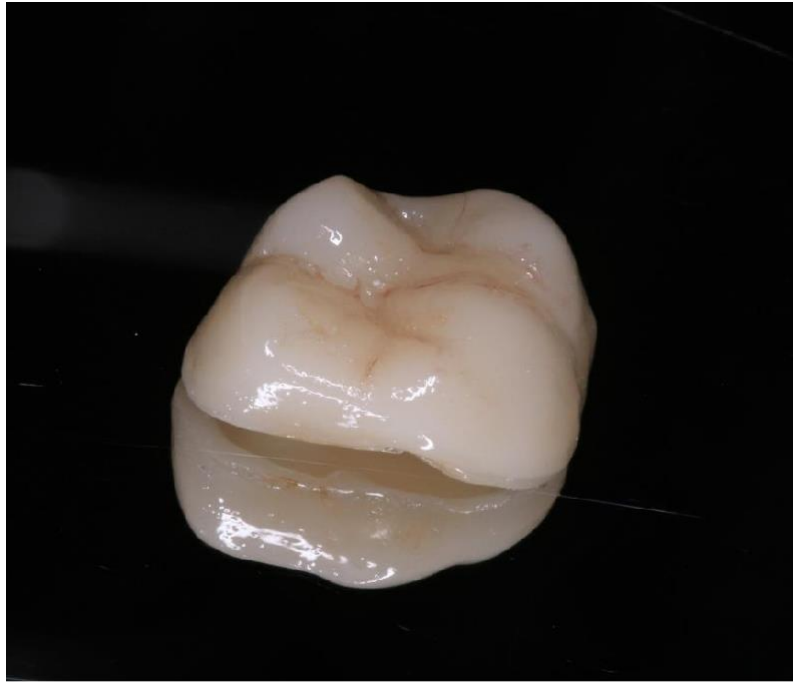

Figure 33 : Photographie de la pièce prothétique usinée, maquillage et cuisson réalisée. Bloc usiné : IPS e.max® CAD LT A2 / C14 IVOCLAR VIVADENT. (Courtoisie du Dr Heichelbech)

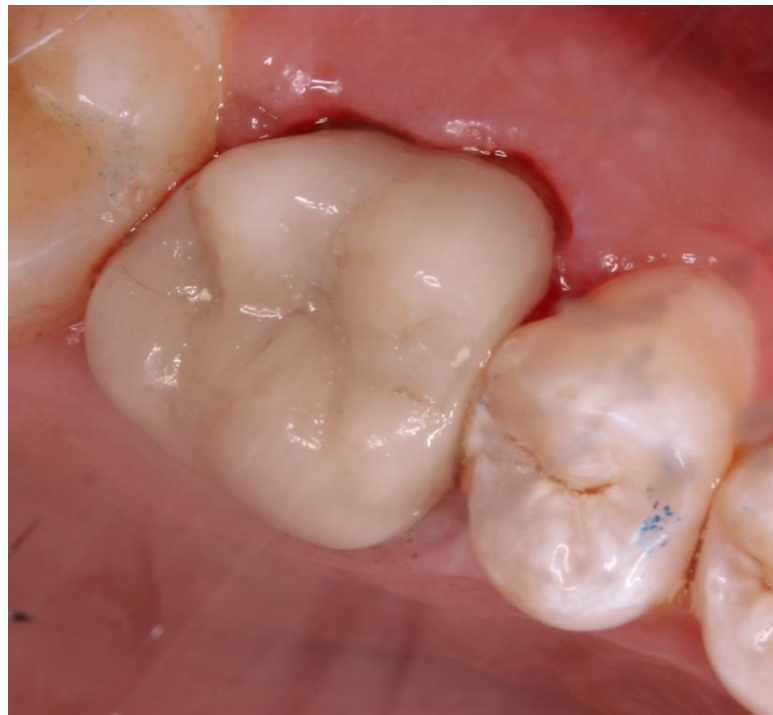

Figure 34 : Photographie après le scellement de la couronne avec un CVIMAR ; vue vestibulaire (Courtoisie du Dr Heichelbech)

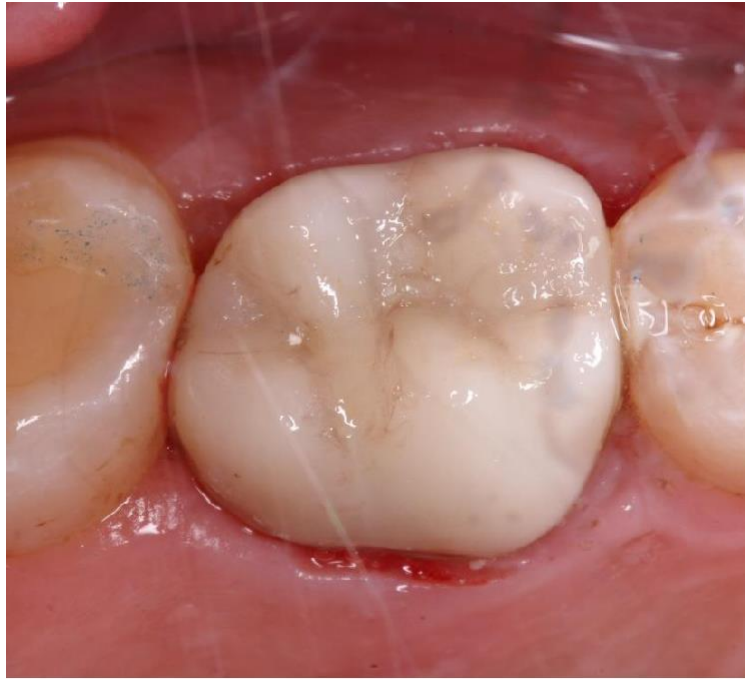

Figure 35 : Photographie après le scellement de la couronne avec un CVIMAR ; vue palatine (Courtoisie du Dr Heichelbech)

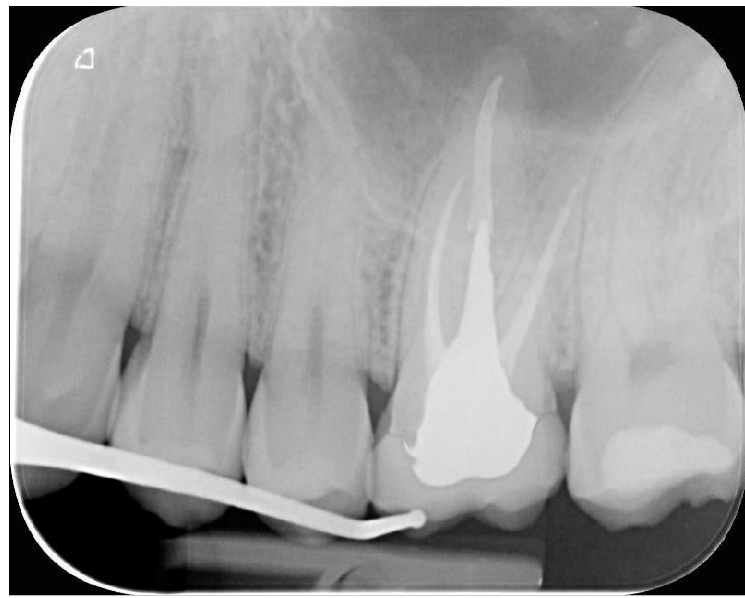

Figure 36 : Radio rétro-alvéolaire post-opératoire (Courtoisie du Dr Heichelbech)

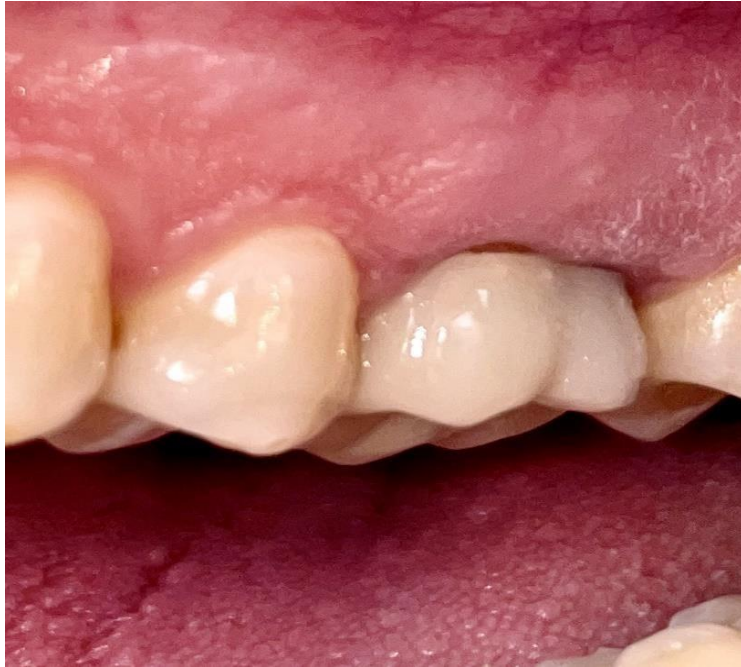

Figure 37 : Photo finale à 1 mois après la pose de la couronne définitive ; vue vestibulaire

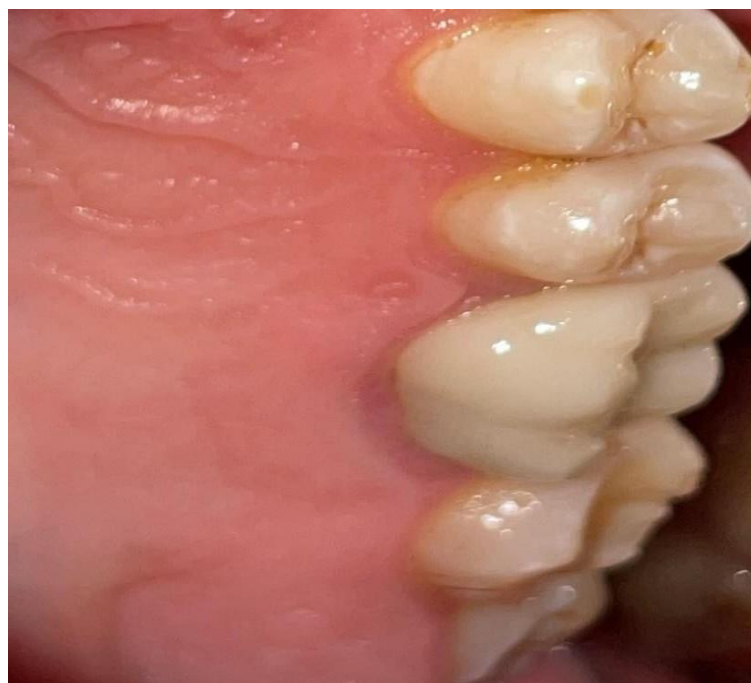

Figure 38 : Photo finale à 1 mois après la pose de la couronne définitive ; vue palatine

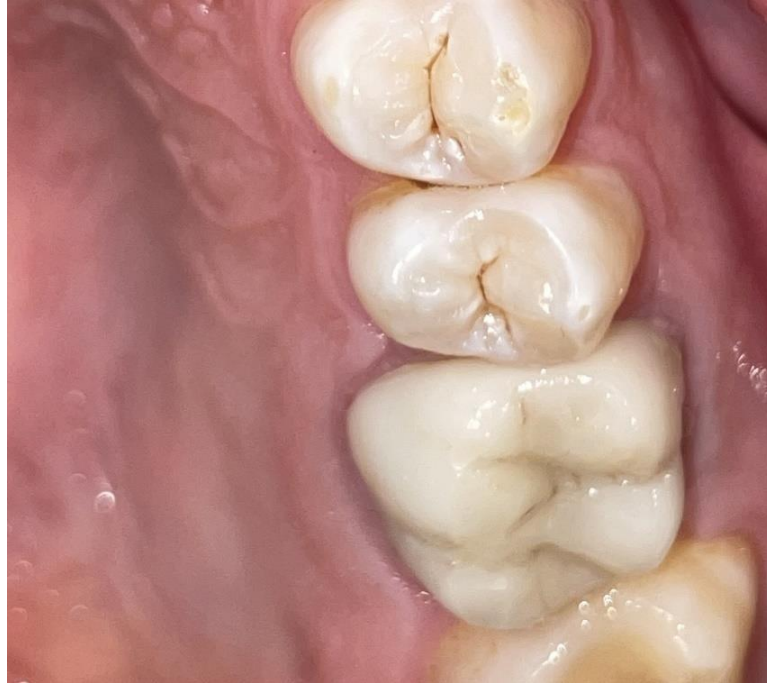

Figure 39 : Photo finale à 1 mois après la pose de la couronne définitive ; vue occlusale

Ce cas clinique montre l'importance de l'utilisation des techniques d'accès aux limites avant la réalisation d'empreinte que cela soit une physico-chimique ou optique. Cela facilitera le travail du prothésiste ou même du dentiste lors de la conception de la prothèse assistée par ordinateur. Cela favorise l'intégration biologique et la pérennité de la future couronne en évitant les reprises carieuses et l'inflammation gingivale.

Sur la radio retro-alvéolaire finale (*Fig.36*), nous pouvons constater une continuité harmonieuse de la couronne avec la racine, respectant ainsi le profil d'émergence de la dent. Cliniquement (*Fig.37,38,39*), nous avons une amélioration de l'état inflammatoire du parodonte autour de la couronne. Cependant, nous pouvons remarquer une récession gingivale en vestibulaire, 1 mois après la fin du traitement.

Cela peut être dû à :

- Une pression excessive lors de la mise en place du cordonnet (biotype parodontal fin)
- Délai de temporisation avec une couronne provisoire insuffisant pour attendre la diminution de l'inflammation et la cicatrisation gingivale complète.
- Blessure gingivale lors de l'utilisation des fraises de finition diamantée pour céramique.

Parfois, le résultat final n'est pas forcément celui que nous avons espéré, car la réaction du parodonte vis-à-vis d'une agression n'est pas toujours prévisible. Néanmoins, il est important d'examiner le parodonte au préalable afin de choisir les techniques adaptées et de minimiser les conséquences néfastes.

Conclusion

La réalisation d'une prothèse fixée est plus aisée lorsque les limites cervicales sont supra-gingivales. Néanmoins, dans certaines situations, il est nécessaire de placer les limites dans le sulcus pour répondre à des exigences esthétiques ou de rétention ainsi que dans le cas du délabrement important des tissus dentaires causés par des caries ou une fracture. Il est alors primordial d'utiliser les techniques d'accès aux limites cervicales. Le praticien est à la recherche d'une technique simple, efficace, rapide à mettre en place, peu coûteuse et reproductible pour obtenir des empreintes dentaires fiables et de qualité.

Cette thèse avait pour objectif de mettre en évidence ces différentes techniques, montrer l'importance de leur utilisation et faciliter le choix du praticien à l'aide d'un arbre décisionnel.

Cependant, malgré les nombreuses avancées dans ce domaine, il est important de souligner qu'il n'existe pas une technique universelle adaptée à toutes les situations cliniques. De nombreuses études scientifiques montrent que toutes ces techniques sont invasives pour l'espace parodontal et peuvent entraîner des inflammations et récessions gingivales à des degrés différents, mais qui peuvent être réversibles si les techniques sont correctement choisies. Il est donc important de réaliser un examen pré-opératoire afin d'évaluer la situation parodontale, de déterminer le biotype et la position de la future limite cervicale afin de choisir la technique qui convient le mieux. Le laser est une nouvelle technique promettante qui se généralise de plus en plus dans nos cabinets.

Avec l'avènement des caméras optiques, il est encore plus important d'utiliser ces techniques car les caméras enregistrent uniquement les structures parfaitement visibles, contrairement aux matériaux utilisés pour l'empreinte conventionnelle, qui peuvent fuser dans le sulcus mais risquent une déformation si la déflexion gingivale n'a pas été réalisée auparavant.

Nous pouvons conclure que pour enregistrer correctement les limites, il faut aller au-delà des limites et cela est possible grâce aux techniques présentées dans cette thèse.

Table des matières :

Introduction.....	19
1. Rappels.....	20
1.1 Espace parodontal.....	20
1.2 Biotype parodontal.....	21
1.3 L'espace biologique.....	23
1.4 La limite cervicale.....	25
1.5 Profil d'émergence.....	27
2. Empreinte conventionnelle et optique.....	28
2.1 Matériel.....	31
2.2 Méthodes.....	39
2.3 Avantages et inconvénients de l'empreinte optique.....	43
3. Les techniques actuelles d'accès aux limites des préparations.....	48
3.1 Déflexion gingivale.....	50
3.1.1 Techniques mécaniques.....	50
3.1.1.1 Les cordonnets.....	50
3.1.1.1.1 Simple cordonnet.....	51
3.1.1.1.2 Double cordonnet.....	52
3.1.1.2 Bandes de MEROCEL®.....	53
3.1.1.3 Magic FoamCord®.....	54
3.1.1.4 Couronne provisoire.....	56
3.1.2 Techniques chimiques.....	57
3.1.3 Techniques chimio-mécaniques.....	60
3.1.3.1 Cordonnets imprégnés.....	61
3.1.3.2 Les pâtes de rétraction gingivale temporaire.....	61
3.2 Eviction gingivale.....	62
3.2.1 Curetage rotatif.....	62
3.2.2 Electrochirurgie.....	62
3.2.3 Le laser.....	63
3.3 Choix d'une technique d'accès aux limites des préparations : arbre décisionnel.....	64

4. Présentation d'un cas clinique réalisé avec une empreinte optique/ CFAO directe.....	66
Conclusion	78
Table des matières.....	79
Table de figures	81
Bibliographie.....	83

Table de figures :

FIGURE 1 : L'ESPACE PARODONTAL (COURTOISIE DU PR MILLET)	21
FIGURE 2 : VIOLATION DE L'ESPACE BIOLOGIQUE (COURTOISIE DU PR MILLET)	24
FIGURE 3 : LES DIFFERENTES SITUATIONS DES LIMITES CERVICALES (COURTOISIE DU PR MILLET)	26
FIGURE 4 : LE PROFIL D'EMERGENCE (COURTOISIE DU PR MILLET)	28
FIGURE 5 : SILICONE PAR CONDENSATION (SOURCE : HTTPS://KULZER.FR/FR/FR/PRODUITS/OPTOSIL-XANTOPREN.HTML)	32
FIGURE 6 : SILICONE PAR ADDITION (SOURCE : HTTPS://WWW.DENTSPLYSIRONA.COM/EN-US/DISCOVER/DISCOVER-BY-BRAND/AQUASIL-ULTRA-PLUS.HTML)	33
FIGURE 7 : POLYETHERS (SOURCE : HTTPS://WWW.3MFRANCE.FR/3M/FR_FR/P/D/V000096314/).....	34
FIGURE 8 : CEREC® PRIMESCAN™ DE DENTSPLY SIRONA	36
FIGURE 9 : TRIOS® 5 3SHAPE POD.....	36
FIGURE 10 : CS3800 CARESTREAM®	37
FIGURE 11 : iTERO ELEMENT™ 5D D'ALIGN TECHNOLOGY	38
FIGURE 12 : CONDORSCAN® DE BIOTECH DENTAL.....	39
FIGURE 13 : TRIANGULATION ACTIVE (41)	41
FIGURE 14 : METHODE CONFOCALE (41).....	42
FIGURE 15 : STEREOPHOTOGRAMMETRIE (41)	43
FIGURE 16 : TECHNIQUE DU SIMPLE CORDONNET (COURTOISIE DU DR MAILLET).....	52
FIGURE 17 : TECHNIQUE DU DOUBLE CORDONNET (COURTOISIE DU DR MAILLET).....	53
FIGURE 18 : DOCUMENT SOCIETE COLTENE/WHALEDENT ®	55
FIGURE 19 : VISINE® (SOURCE : HTTPS://FR.VISINE.CA/PRODUITS/YEUX-ROUGES/ORIGINALE).....	60
FIGURE 20 : ARBRE DECISIONNEL POUR LE CHOIX DE LA TECHNIQUE D'ACCES AUX LIMITES DES PREPARATIONS (53), (55), (58), (73), (108).....	65
FIGURE 21 : PHOTOGRAPHIE INTRABUCCALE DE L'ANCIENNE COURONNE. (COURTOISIE DU DR HEICHELBECH).....	67
FIGURE 22 : RADIO PRE-OPERATOIRE (COURTOISIE DU DR HEICHELBECH)	67
FIGURE 23 : PHOTOGRAPHIE APRES DEPOSE DE L'ANCIENNE COURONNE (COURTOISIE DU DR HEICHELBECH)	68
FIGURE 24 : PHOTOGRAPHIE APRES REPRISE DE LA TAILLE DE LA PREPARATION (COURTOISIE DU DR HEICHELBECH)	68
FIGURE 25 : EVICTION GINGIVALE REALISEE AU LASER : SIROLASER BLUE DE DENTSPLY SIRONA. (COURTOISIE DU DR HEICHELBECH).....	69
FIGURE 26 : MISE EN PLACE D'UNE COURONNE PROVISOIRE PENDANT 1 SEMAINE. (COURTOISIE DU DR HEICHELBECH).....	69
FIGURE 27 : PHOTOGRAPHIE APRES DEPOSE DE LA COURONNE PROVISOIRE, 1 SEMAINE POST-OPERATOIRE. (COURTOISIE DU DR HEICHELBECH).....	70

FIGURE 28 : MISE EN PLACE D'UN CORDONNET SIMPLE : ULTRAPAK® TAILLE 000 TRICOTE. (COURTOISIE DU DR HEICHELBECH).....	70
FIGURE 29 : PHOTOGRAPHIE DE L'ECRAN DU CEREC® APRES PRISE D'EMPREINTE OPTIQUE.....	71
FIGURE 30 : MISE EN EVIDENCE DU PROFIL D'EMERGENCE GRACE AU CORDONNET RETRACTEUR (A).....	71
FIGURE 31 : MISE EN EVIDENCE DU PROFIL D'EMERGENCE GRACE AU CORDONNET RETRACTEUR (B).....	72
FIGURE 32 : CAO DE LA PIECE PROTHETIQUE.....	72
FIGURE 33 : PHOTOGRAPHIE DE LA PIECE PROTHETIQUE USINEE, MAQUILLAGE ET CUISSON REALISEE. BLOC USINE : IPS E.MAX® CAD LT A2 / C14 IVOCLAR VIVADENT. (COURTOISIE DU DR HEICHELBECH).....	73
FIGURE 34 : PHOTOGRAPHIE APRES LE SCHELEMENT DE LA COURONNE AVEC UN CVIMAR ; VUE VESTIBULAIRE (COURTOISIE DU DR HEICHELBECH).....	73
FIGURE 35 : PHOTOGRAPHIE APRES LE SCHELEMENT DE LA COURONNE AVEC UN CVIMAR ; VUE PALATINE (COURTOISIE DU DR HEICHELBECH).....	74
FIGURE 36 : RADIO RETRO-ALVEOLAIRE POST-OPERATOIRE (COURTOISIE DU DR HEICHELBECH).....	74
FIGURE 37 : PHOTO FINALE A 1 MOIS APRES LA POSE DE LA COURONNE DEFINITIVE ; VUE VESTIBULAIRE.....	75
FIGURE 38 : PHOTO FINALE A 1 MOIS APRES LA POSE DE LA COURONNE DEFINITIVE ; VUE PALATINE.....	75
FIGURE 39 : PHOTO FINALE A 1 MOIS APRES LA POSE DE LA COURONNE DEFINITIVE ; VUE OCCLUSALE.....	76

Bibliographie:

1. Kim DM, Neiva R. Periodontal soft tissue non-root coverage procedures: a systematic review from the AAP Regeneration Workshop. *J Periodontol.* févr 2015;86(2 Suppl):S56-72.
2. Monnet-Corti V, Pignoly M, Melloul S, Frémont M. Examen clinique parodontal avant chirurgie plastique parodontale. *EMC-Médecine buccale.* Mai 2020 ; 13(2) :1-7.
3. Kouame K, Pesson D, Binatte B, Viennot S. Étude du biotype gingival des dents antérieures maxillaires du mélanoderme ivoirien. *Cah Prothese.* déc 2019;(188):294-300.
4. Malpartida-Carrillo V, Tinedo-Lopez PL, Guerrero ME, Amaya-Pajares SP, Özcan M, Rösing CK. Periodontal phenotype: A review of historical and current classifications evaluating different methods and characteristics. *J Esthet Restor Dent Off Publ Am Acad Esthet Dent Al.* avr 2021;33(3):432-45.
5. Zweers J, Thomas RZ, Slot DE, Weisgold AS, Van der Weijden FGA. Characteristics of periodontal biotype, its dimensions, associations and prevalence: a systematic review. *J Clin Periodontol.* oct 2014;41(10):958-71.
6. Vlachodimou E, Fragkioudakis I, Vouros I. Is There an Association between the Gingival Phenotype and the Width of Keratinized Gingiva? A Systematic Review. *Dent J.* mars 2021;9(3):34.
7. Gargiulo AW, Wentz FM, Orban B. Dimensions and Relations of the Dentogingival Junction in Humans. *J Periodontol.* juill 1961;32(3):261-7.
8. Romano G, Modoni M, Ferraris F, Zakaraya A, Rasperini G. Supracrestal tissue esthetic management (STEM) technique and current approaches in restorative and surgical treatment of deep margins. *Int J Esthet Dent.* 25 mai 2022;(2):162-84.

9. Padbury A, Eber R, Wang HL. Interactions between the gingiva and the margin of restorations: Interactions between gingiva and margin of restorations. *J Clin Periodontol.* Mai 2003;30(5):379-85.
10. Jepsen S, Caton JG, Albandar JM, Bissada NF, Bouchard P, Cortellini P, et al. Periodontal manifestations of systemic diseases and developmental and acquired conditions: Consensus report of workgroup 3 of the 2017 World Workshop on the Classification of Periodontal and Peri-Implant Diseases and Conditions. *J Periodontol.* juin 2018;89 Suppl 1: S237-48.
11. Nevins M, Skurow HM. The intracrevicular restorative margin, the biologic width, and the maintenance of the gingival margin. *Int J Periodontics Restorative Dent.* 1984;4(3):30-49.
12. Bosshardt DD, Lang NP. The junctional epithelium: from health to disease. *J Dent Res.* janv 2005;84(1):9-20.
13. Maynard JG, Wilson RDK. Physiologic Dimensions of the Periodontium Significant to the Restorative Dentist. *J Periodontol.* avr 1979;50(4):170-4.
14. De A, Savan S, Naz S, Chowdhury M, Adak A. Pre-prosthetic crown lengthening procedure: a case report. *International Journal of Current Research.* juill 2018;10:71275-8.
15. Laborde G, Margossian P, Koubi S. Esthétique et approche clinique des limites de préparation en prothèse fixée. *Rev Odont Stomat.* 2010;39:159-85.
16. Bouabib M, Amal E, Bouabid E, Hachemi L. Les limites cervicales en prothèse fixée traditionnelle. *Cah Prothese.* juin 2014 ;(166) :25-34.
17. Clément M, Noharet R, Viennot S. Réalisation clinique d'une prothèse fixée unitaire : optimisation du résultat esthétique. *EMC-Médecine Buccale.* Janv 2014 ;7(3) :1-17.

18. Soenen A, Pia JP, Emmanuel D. Empreintes conventionnelles versus empreintes optiques pour restaurations céramo-céramiques. *Inf Dent*. sept 2015;97:49-54.
19. Clement M, Noharet R, Viennot S. Profil d'émergence en prothèse fixée. *Cah Prothese*. déc 2004;(125):17-25.
20. Morchad B, El Yamani A. Erreurs en prothèse fixée lors des préparations et des essais cliniques. *Cah Prothese*. mars 2012 ;(157).
21. Patzelt S, Lamprinos C, Stampf S, Att W. The time efficiency of intraoral scanners: An in vitro comparative study. *J Am Dent Assoc* 1939. juin 2014;145:542-51.
22. Soenen A, Pia JP. Empreintes conventionnelles versus empreintes optiques pour restaurations céramo-céramiques. *Inf dent*. 2015 ;97(29):49-54.
23. Duret F, Pélissier B. Différentes méthodes d'empreinte en CFAO dentaire [Internet]. [cité 12 oct 2023]. Disponible sur : <https://www.francoisduret.com/wp-content/uploads/2022/01/283.2010.cadcam.article.108.EMC-publi.28-38844.pdf>
24. Duret F, Duret B, Pelissier B. Le temps des pionniers. *Inf. dent*. sept 2007;89(29):1659-62.
25. Duret F. Histoire et résumé sur ma thèse « empreinte optique » Ou « quelques réflexions sur 3 ans de travail sur la CFAO dentaire entre Noël 1970 et Noël 1973 ». [Internet]. [cité 12 oct 2023]. Disponible sur : <http://www.francoisduret.com/wp-content/uploads/2021/11/document-10.pdf>
26. CNIFPD (Centre National d'Innovation et de Formation des Prothésistes Dentaires). Le guide de la CFAO dentaire. 2009 [Internet]. [cité 13 juin 2023]. Disponible sur: <http://www.cnifpd.fr/guidecfao/>

27. Noort R. The Future of Dental Devices is Digital. *Dent Mater Off Publ Acad Dent Mater.* nov 2011;28:3-12.
28. Cordelette M, Jordan-Combarieu F. Evolutions majeures de la CFAO directe. *Inf Dent.* 2014;96(20):38-46.
29. Miyazaki T, Hotta Y, Kunii J, Kuriyama S, Tamaki Y. A review of dental CAD/CAM: Current status and future perspectives from 20 years of experience. *Dent Mater J.* févr 2009;28:44-56.
30. Beuer F, Schweiger J, Edelhoff D. Digital dentistry: an overview of recent developments for CAD/CAM generated restorations. *Br Dent J.* mai 2008;204(9):505-11.
31. Bartala M, Duret F. Spécial CFAO. *Inf Dent.* Mai 2014 ;(20) : 16-21.
32. Maneval L. La révolution économique de la chaîne numérique. *Inf Dent.* sept 2020 ;(33):64-70.
33. Gonçalves FS, Popoff D a. V, Castro CDL, Silva GC, Magalhães CS, Moreira AN. Dimensional stability of elastomeric impression materials: a critical review of the literature. *Eur J Prosthodont Restor Dent.* déc 2011;19(4):163-6.
34. Hamalian TA, Nasr E, Chidiac JJ. Impression materials in fixed prosthodontics: influence of choice on clinical procedure. *J Prosthodont Off J Am Coll Prosthodont.* févr 2011;20(2):153-60.
35. Giuliadori G, Rappelli G, Aquilanti L. Intraoral Scans of Full Dental Arches: An In Vitro Measurement Study of the Accuracy of Different Intraoral Scanners. *Int J Environ Res Public Health.* mars 2023;20(6):4776.
36. Casas T. 7 Scanners au banc d'essai 2021. [Internet].[cité 23 mai 2023]. Disponible sur: <https://www.lefildentaire.com/articles/7-scanners-au-banc-dessai-2021/>

37. Pelissier B, Duret E. La caméra optique condor® : outil clinique indispensable [Internet]. [cité 17 mai 2023]. Disponible sur:
<https://www.lefildentaire.com/articles/clinique/esthetique/la-camera-optique-condor-outil-clinique-indispensable/>
38. K.S S, Shetty G, Sonnahalli N. Impression Techniques in Fixed Prosthodontics - A Review. *Int J Sci Res.* 28 mars 2019;(8):1-3.
39. Jamshidy L, Mozaffari HR, Faraji P, Sharifi R. Accuracy of the One-Stage and Two-Stage Impression Techniques: A Comparative Analysis. *Int J Dent.* 2016;2016:7256496.
40. Radfar S, Alikhasi M, Khorshidi S, Tohidkhah S, Morvaridi Farimani R, Shahabi S. Evaluation of One- and Two-Step Impression Techniques and Vertical Marginal Misfit in Fixed Prosthesis. *Int J Dent.* févr 2023;2023:9898446.
41. Richert R, Goujat A, Venet L, Viguie G, Viennot S, Robinson P, et al. Intraoral Scanner Technologies: A Review to Make a Successful Impression. *J Healthc Eng.* 2017;2017:8427595.
42. Duret F, Pelissier B. Les nouvelles technologies IOS, caméras intra-orales. *Tech Dent.* 2019;(232):22-32.
43. Ng J, Ruse D, Wyatt C. A comparison of the marginal fit of crowns fabricated with digital and conventional methods. *J Prosthet Dent.* sept 2014;112(3):555-60.
44. Chochlidakis KM, Papaspyridakos P, Geminiani A, Chen CJ, Feng IJ, Ercoli C. Digital versus conventional impressions for fixed prosthodontics: A systematic review and meta-analysis. *J Prosthet Dent.* août 2016;116(2):184-190.e12.
45. Chandran S, Jaini J, Babu A, Mathew A, Keepanasseril A. Digital Versus Conventional Impressions in Dentistry: A Systematic Review. *J Clin Diagn Res.* avr 2019;13(4): ZE01-ZE06.

46. Mangano F, Gandolfi A, Luongo G, Logozzo S. Intraoral scanners in dentistry: a review of the current literature. *BMC Oral Health*. déc 2017;17(1):149.
47. Seelbach P, Brueckel C, Wöstmann B. Accuracy of digital and conventional impression techniques and workflow. *Clin Oral Investig*. sept 2013;17(7):1759-64.
48. Memari Y, Mohajerfar M, Armin A, Kamalian F, Rezayani V, Beyabanaki E. Marginal Adaptation of CAD/CAM All-Ceramic Crowns Made by Different Impression Methods: A Literature Review. *J Prosthodont Off J Am Coll Prosthodont*. févr 2019;28(2):e536-44.
49. Alqahtani F. Marginal fit of all-ceramic crowns fabricated using two extraoral CAD/CAM systems in comparison with the conventional technique. *Clin Cosmet Investig Dent*. 2017;9:13-8.
50. Metzger Z, Colson DG, Bown P, Weihard T, Baresel I, Nolting T. Reflected near-infrared light versus bite-wing radiography for the detection of proximal caries: A multicenter prospective clinical study conducted in private practices. *J Dent*. janv 2022;116:103861.
51. Farah JW, Dental E, Arbor A. Integrating the 3M ESPE Lava Chairside Oral Scanner C.O.S. into Daily Clinical Practice [Internet]. [cité 12 oct 2023]. Disponible sur: https://www.dentaladvisor.com/pdf-download/?pdf_url=images/pdfs/clinical-case-report_12.pdf
52. Son YT, Son K, Lee kyu bok. Trueness of intraoral scanners according to subgingival depth of abutment for fixed prosthesis. *Sci Rep*. déc 2022;12(1) :20786.
53. Stafin-Zerbib A, Florentin F, Armand S. Incidences parodontales des accès aux limites en prothèse fixée : revue de la littérature. *Strat Prothet*. 2008;8(2):133-141.
54. Qureshi SM, Anasane NS, Kakade D. Comparative Evaluation of the Amount of Gingival Displacement Using Three Recent Gingival Retraction Systems – In vivo Study. *Contemp Clin Dent*. mars 2020;11(1):28.

55. Donovan TE, Chee WWL. Current concepts in gingival displacement. *Dent Clin North Am.* avr 2004;48(2):433-44.
56. Tabassum S, Adnan S, Khan FR. Gingival Retraction Methods: A Systematic Review. *J Prosthodont.* 2017;26(8):637-43.
57. Laufer BZ, Baharav H, Ganor Y, Cardash HS. The effect of marginal thickness on the distortion of different impression materials. *J Prosthet Dent.* nov 1996;76(5):466-71.
58. Nino A, Tosches GE, Salvi. Méthodes de rétraction gingivale, Une revue de la littérature. *Rev Mens Suisse Odontostomatol.* 2009 ;119(2) :130-138.
59. D'Costa V, Bangera M. Advancements in Gingival Retraction techniques. *Int J Sci Res IJSR.* janv 2015;6:252-4.
60. McCracken MS, Louis DR, Litaker MS, Minyé HM, Oates T, Gordan VV, et al. Impression Techniques Used for Single-Unit Crowns: Findings from the National Dental Practice-Based Research Network: Impression Techniques for Crowns. *J Prosthodont.* oct 2018;27(8):722-32.
61. Baba NZ, Goodacre CJ, Jekki R, Won J. Gingival Displacement for Impression Making in Fixed Prosthodontics. *Dent Clin North Am.* janv 2014;58(1):45-68.
62. Jokstad A. Clinical trial of gingival retraction cords. *J Prosthet Dent.* mars 1999;81(3):258-61.
63. Cloyd S, Puri S. Using the double-cord packing technique of tissue retraction for making crown impressions. *Dent Today.* 1999 Jan;18(1):54-9.
64. Rohit R, PA S, LV A. Progresses in gingival retraction materials: A review. *Int J Appl Dent Sci.* janv 2021;7:108-11.

65. Ferrari M, Cagidiaco MC, Ercoli C. Tissue management with a new gingival retraction material: a preliminary clinical report. *J Prosthet Dent.* mars 1996;75(3):242-7.
66. Rajambigai MA, Raja SR, Soundar SIJ, Kandasamy M. Quick, painless, and atraumatic gingival retraction: An overview of advanced materials. *J Pharm Bioallied Sci.* oct 2016;8(Suppl 1): S5-7.
67. Shivasakthy M, Asharaf Ali S. Comparative Study on the Efficacy of Gingival Retraction using Polyvinyl Acetate Strips and Conventional Retraction Cord – An in Vivo Study. *J Clin Diagn Res JCDR.* oct 2013;7(10):2368-71.
68. Thimmappa M, Bhatia M, Somani P, Kumar DRV. Comparative evaluation of three noninvasive gingival displacement systems: An in vivo study. *J Indian Prosthodont Soc.* 2018;18(2):122-30.
69. Madaan R, Paliwal J, Sharma V, Meena KK, Dadarwal A, Kumar R. Comparative Evaluation of the Clinical Efficacy of Four Different Gingival Retraction Systems: An In Vivo Study. *Cureus.* avr 2022;14(4):e23923.
70. Mehta S, Virani H, Memon S, Nirmal N. A Comparative Evaluation of Efficacy of Gingival Retraction Using Polyvinyl Siloxane Foam Retraction System, Vinyl Polysiloxane Paste Retraction System, and Copper Wire Reinforced Retraction Cord in Endodontically Treated Teeth: An in vivo Study. *Contemp Clin Dent.* 2019;10(3):428-32.
71. Kamath R, D.L S, Baid G. Advances in Gingival Retraction. *Int J Clin Dent Sci.* 5 mars 2011;2(1):64-67.
72. Patras M, Naka O, Doukoudakis S, Pissiotis A. Management of Provisional Restorations' Deficiencies: A Literature Review. *J Esthet Restor Dent Off Publ Am Acad Esthet Dent Al.* févr 2012;24:26-38.

73. Bartala M, Coly-Canderatz K, Brousseau J. Prothèse fixée et parodonte : favoriser et pérenniser l'intégration biologique et esthétique. *Cah Prothèse*. Déc 2013;(164): 31-39.
74. Gracis S, Fradeani M, Celletti R, Bracchetti G. Biological integration of aesthetic restorations: factors influencing appearance and long-term success. *Periodontol* 2000. 2001;27(1):29-44.
75. Safari S, Vossoghi Sheshkalani M, Vossoghi Sheshkalani M, Hoseini Ghavam F, Hamed M. Gingival Retraction Methods for Fabrication of Fixed Partial Denture: Literature Review. *J Dent Biomater*. juin 2016;3(2):205-13.
76. Mohan M, Gupta A, Shenoy V, Parolia A. Pharmacological Agents in Dentistry: A Review. *J Pharm Res Int*. juin 2011;66-87.
77. Kuphasuk W, Harnirattisai C, Senawongse P, Tagami J. Bond Strengths of Two Adhesive Systems to Dentin Contaminated with a Hemostatic Agent. *Oper Dent*. juill 2007;32(4):399-405.
78. Bernades K de O, Hilgert LA, Ribeiro APD, Garcia FCP, Pereira PNR. The influence of hemostatic agents on dentin and enamel surfaces and dental bonding: a systematic review. *J Am Dent Assoc* 1939. nov 2014;145(11):1120-8.
79. Ma VS, Mi VS, F HG, M H. Gingival Retraction Methods for Fabrication of Fixed Partial Denture: Literature Review. *J Dent Biomater*. juin 2016;3(2):205-13.
80. Tarighi P, Khoroushi M. A review on common chemical hemostatic agents in restorative dentistry. *Dent Res J*. 2014;11(4):423-8.
81. Kellam SA, Smith JR, Scheffel SJ. Epinephrine absorption from commercial gingival retraction cords in clinical patients. *J Prosthet Dent*. nov 1992;68(5):761-5.

82. Hansen PA, Tira DE, Barlow J. Current methods of finish-line exposure by practicing prosthodontists. *J Prosthodont Off J Am Coll Prosthodont.* sept 1999;8(3):163-70.
83. Ahmed SN, Donovan TE. Gingival displacement: Survey results of dentists' practice procedures. *J Prosthet Dent.* juill 2015;114(1):81-85.e2.
84. Kostić I, Najman S, Milena K, Stojanovic S. Comparative review of gingival retraction agents. *Acta Medica Median.* mars 2012;51:81-4.
85. Felpel LP. A review of pharmacotherapeutics for prosthetic dentistry: Part I. *J Prosthet Dent.* mars 1997;77(3):285-92.
86. Tarighi P, Khoroushi M. A review on common chemical hemostatic agents in restorative dentistry. *Dent Res J.* août 2014;11(4):423.
87. Thomas M, Joseph R, Parolia A. Nonsurgical gingival displacement in restorative dentistry. *Compend Contin Educ Dent* [Internet]. [cité 24 mars 2023]; Disponible sur: <https://www.semanticscholar.org/paper/Nonsurgical-gingival-displacement-in-restorative-Thomas-Joseph/0b478a1274ee1bfc578e3156da7de2c7fbca843e>
88. Bowles WH, Tardy SJ, Vahadi A. Evaluation of new gingival retraction agents. *J Dent Res.* nov 1991;70(11):1447-9.
89. Kopac I, Cvetko E, Pavlica Z, Marion L. Gingival tissue inflammatory response following treatment with chemical retraction agents in Beagle dogs. *Pflugers Arch.* 2001;442(6 Suppl 1):R145-146.
90. Katreva I, Abadjiev M, Simeonov S, Tivchev O, Doychinova M, Tonchev T. Application of α -adrenomimetic decongestants as chemical agents for gingival retraction. *Scr Sci Med Dent.* déc 2015;1:17.

91. Nowakowska D, Saczko J, Szewczyk A, Michel O, Ziętek M, Weźgowiec J, et al. In vitro effects of vasoconstrictive retraction agents on primary human gingival fibroblasts. *Exp Ther Med.* mars 2020;19(3):2037-44.
92. Singh R, Singh J, Gambhir R, Singh R, Nanda S. Comparison of the effect of different medicaments on surface reproduction of two commercially available Polyvinyl Siloxane impression materials - An Invitro Study. *J Clin Exp Dent.* juill 2013;5:e138-43.
93. Chaudhari J, Prajapati P, Patel J, Sethuraman R, Naveen YG. Comparative evaluation of the amount of gingival displacement produced by three different gingival retraction systems: An in vivo study. *Contemp Clin Dent.* 2015;6(2):189-95.
94. Bennani V, Inger M, Aarts JM. Comparison of pressure generated by cordless gingival displacement materials. *J Prosthet Dent.* août 2014;112(2):163-7.
95. Kazemi M, Kazemi M, Loran V. Comparing the Effectiveness of Two Gingival Retraction Procedures on Gingival Recession and Tissue Displacement: Clinical Study. *Res J Biol Sci.* janv 2009;4:335-9.
96. Phatale S, Marawar PP, Byakod G, Lagdive SB, Kalburge JV. Effect of retraction materials on gingival health: A histopathological study. *J Indian Soc Periodontol.* janv 2010;14(1):35-9.
97. Shrivastava KJ, Bhoyar A, Agarwal S, Shrivastava S, Parlani S, Murthy V. Comparative clinical efficacy evaluation of three gingival displacement systems. *J Nat Sci Biol Med.* août 2015;6(Suppl 1):S53-7.
98. Indriyani A, Masulili C, Odang R. Effect of Gingival Retraction Method to Lateral Gingival Displacement Width. *Pesqui Bras Em Odontopediatria E Clínica Integrada.* janv 2019;19:1-7.

99. Martins FV, Santana RB, Fonseca EM. Efficacy of conventional cord versus cordless techniques for gingival displacement: A systematic review and meta-analysis. *J Prosthet Dent.* janv 2021;125(1):46-55.
100. Blanchard JP. Nouvelle technique d'ouverture sulculaire pour l'empreinte en prothèse fixée. *Cah Prothèse.* mars 2000 ;(109) :1-25.
101. Huang C, Somar M, Li K, Mohadeb JVN. Efficiency of Cordless Versus Cord Techniques of Gingival Retraction: A Systematic Review: Efficiency of Cordless Versus Cord Techniques of Gingival Retraction. *J Prosthodont.* avr 2017;26(3):177-85.
102. Benson BW, Bomberg TJ, Hatch RA, Hoffman W. Tissue displacement methods in fixed prosthodontics. *J Prosthet Dent.* févr 1986;55(2):175-81.
103. Christensen GJ. Simplifying and improving soft-tissue management for fixed-prosthodontic impressions. *J Am Dent Assoc.* févr 2013;144(2):198-200.
104. Bennani V, Schwass D, Chandler N. Gingival retraction techniques for implants versus teeth: current status. *J Am Dent Assoc* 1939. oct 2008;139(10):1354-63.
105. White JM, Goodis HE, Rose CL. Use of the pulsed Nd:YAG laser for intraoral soft tissue surgery. *Lasers Surg Med.* 1991;11(5):455-61
106. Coluzzi DJ. Fundamentals of dental lasers: science and instruments. *Dent Clin North Am.* oct 2004;48(4):751-70, v.
107. Gounder R, Gounder S. Laser Science and its Applications in Prosthetic Rehabilitation. *J Lasers Med Sci.* 2016;7(4):209-13.
108. Ducret M, Viennot S. L'accès aux limites cervicales : arbre décisionnel. *Cah prothèse.* mars 2013 ;(161) : 53-58.

DAMASCHIN Victor

Les concepts actuels d'accès aux limites des préparations lors de la prise d'empreinte conventionnelle et optique en prothèse fixée : arbre décisionnel

Thèse d'exercice. Chirurgie-Dentaire. Reims : 2023

Résumé de la thèse en français :

L'accès aux limites des préparations est une étape primordiale en prothèse fixée qui va nous permettre d'enregistrer avec précision la limite cervicale de la dent préparée mais également une portion de la surface dentaire non préparée, le profil d'émergence, afin de transmettre une copie fidèle au prothésiste. Aujourd'hui, le praticien dispose d'un large choix de techniques, que ce soit par déflexion ou éviction gingivale, mais il n'existe pas de solution « universelle » car chacune possède son indication ainsi que ses avantages et inconvénients.

Le travail de cette thèse consiste à comparer les différentes techniques et proposer au praticien un arbre décisionnel facilitant le choix en prenant en compte les 3 facteurs clés : l'état inflammatoire, la situation des limites et le biotype parodontal.

Avec l'avènement des caméras optiques, il est encore plus important d'utiliser ces techniques car les caméras enregistrent uniquement les structures parfaitement visibles, contrairement aux matériaux utilisés pour l'empreinte conventionnelle, qui peuvent fuser dans le sulcus mais risquent une déformation si la déflexion gingivale n'a pas été réalisée auparavant. Un cas clinique est présenté dans cette thèse afin d'illustrer cela.

Mots clés MeSH :

Technique de prise d'empreinte, Techniques de rétraction gingivale, Arbres de décision

JURY

Président : Pr MILLET Pierre

Assesseurs : Dr MAILLET Christina

Dr LOPEZ Isabelle

Dr EXARTIER-MENARD Guillaume