



**HAL**  
open science

# L'oxygénation par membrane extracorporelle : revue bibliographique de son utilisation chez le chien

Amaryllis Galtier

► **To cite this version:**

Amaryllis Galtier. L'oxygénation par membrane extracorporelle : revue bibliographique de son utilisation chez le chien. Médecine vétérinaire et santé animale. 2023. dumas-04299582

**HAL Id: dumas-04299582**

**<https://dumas.ccsd.cnrs.fr/dumas-04299582v1>**

Submitted on 22 Nov 2023

**HAL** is a multi-disciplinary open access archive for the deposit and dissemination of scientific research documents, whether they are published or not. The documents may come from teaching and research institutions in France or abroad, or from public or private research centers.

L'archive ouverte pluridisciplinaire **HAL**, est destinée au dépôt et à la diffusion de documents scientifiques de niveau recherche, publiés ou non, émanant des établissements d'enseignement et de recherche français ou étrangers, des laboratoires publics ou privés.



Distributed under a Creative Commons Attribution - NonCommercial - NoDerivatives 4.0 International License

Année 2023

**L'OXYGÉNATION PAR MEMBRANE EXTRACORPORELLE :  
REVUE BIBLIOGRAPHIQUE DE SON UTILISATION CHEZ  
LE CHIEN**

**THÈSE**

pour obtenir le diplôme d'État de

**DOCTEUR VÉTÉRINAIRE**

présentée et soutenue publiquement devant

la Faculté de Médecine de Créteil (UPEC)

le 11 juillet 2023

par

**Amaryllis, Lili, Camille GALTIER**

sous la direction de

**M. Matthias KOHLHAUER**

**JURY**

<b>Président du jury :</b>	<b>M. Patrick VERWAERDE</b>	Professeur à l'EnvA
<b>Directeur de thèse :</b>	<b>M. Matthias KOHLHAUER</b>	Professeur à l'EnvA
<b>Examinatrice :</b>	<b>Mme Stéphanie MAROTTO</b>	Ingénieure de recherche à l'ENVA



**Liste des enseignants intervenant dans l'encadrement des thèses de Doctorat vétérinaire**



version juin 2023

**Liste des Professeurs et Maîtres de conférences titulaires de l'HDR**

M	Adjou	Karim	Professeur	DPASP
M	Audigié	Fabrice	Professeur	DEPEC
M	Bellier	Sylvain	Professeur	DSBP
M	Blaga	Radu	Professeur	DSBP
M	Blot	Stéphane	Professeur	DEPEC
M	Boulouis	Henri-Jean	Professeur émérite	DSBP
Mme	Chahory	Sabine	Professeur	DEPEC
M	Chateau	Henry	Professeur	DSBP
Mme	Chetboul	Valerie	Professeur	DEPEC
Mme	Crevier-Denoix	Nathalie	Professeur	DSBP
M	Degueurce	Christophe	Professeur	DSBP
M	Denoix	Jean-Marie	Professeur	DEPEC
M	Desquilbet	Loïc	Professeur	DSBP
Mme	Dufour	Barbara	Professeur émérite	DPASP
M	Eloit	Marc	Professeur	DSBP
M	Fayolle	Pascal	Professeur émérite	DEPEC
M	Federighi	Michel	Professeur	DPASP
M	Fontbonne	Alain	Professeur	DEPEC
Mme	Gilbert	Caroline	Professeur	DSBP
M	Grandjean	Dominique	Professeur	DEPEC
Mme	Grimard-Ballif	Bénédicte	Professeur	DPASP
Mme	Haddad-Hoang Xuan	Nadia	Professeur	DPASP
M	Jouvion	Gregory	Professeur	DSBP
M	Kohlhauer	Matthias	Professeur	DSBP
Mme	Le Poder	Sophie	Professeur	DSBP
Mme	Le Roux	Delphine	Maître de conférences HDR	DSBP
M	Manassero	Mathieu	Professeur	DEPEC
Mme	Maurey-Guéneq	Christelle	Professeur	DEPEC
M	Millemann	Yves	Professeur	DPASP
Mme	Pilot-Storck	Fanny	Professeur	DSBP
M	Ponter	Andrew	Professeur	DPASP
Mme	Risco-Castillo	Véronica	Maître de conférences HDR	DSBP
Mme	Rivière	Julie	Maître de conférences HDR	DPASP
Mme	Robert	Céline	Professeur	DSBP
M	Tiret	Laurent	Professeur	DSBP
M	Tissier	Renaud	Professeur	DSBP
M	Verwaerde	Patrick	Professeur	DEPEC
Mme	Viateau	Véronique	Professeur	DEPEC

**Liste des Maîtres de conférences et Ingénieurs de recherche DMV**

M	Arné	Pascal	Maître de conférences	DPASP
Mme	Barassin	Isabelle	Maître de conférences	DPASP
Mme	Barbarino	Alix	Ingénieur de recherche (DMV)	DEPEC
Mme	Benckekroun	Ghita	Maître de conférences	DEPEC
Mme	Bertoni	Lelia	Maître de conférences	DEPEC
M	Bolnot	Francois	Maître de conférences	DPASP
Mme	Canonne-Guibert	Morgane	Maître de conférences	DEPEC
Mme	Chevallier	Lucie	Maître de conférences	DSBP
Mme	Cochet-Faivre	Noëlle	Maître de conférences	DEPEC
Mme	Cordonnier-Lefort	Nathalie	Maître de conférences	DSBP
Mme	Coudry	Virginie	Ingénieur de recherche (DMV)	DEPEC
Mme	Crepeaux	Guillemette	Maître de conférences	DSBP
M	Crozet	Guillaume	Maître de conférences	DPASP
Mme	De Paula Reis	Alline	Maître de conférences	DPASP
M	Deisart	Maxime	Maître de conférences associé	DPASP
Mme	Denis	Marine	Ingénieur de recherche (DMV)	DPASP
M	Deshuillers	Pierre	Maître de conférences	DSBP
M	Gauthier	Michel	Maître de conférences associé	DPASP
Mme	Guérin	Virginie	Maître de conférences	DSBP
Mme	Guétin-Poirier	Valentine	Maître de conférences	DPASP
Mme	Jacquet	Sandrine	Ingénieur de recherche (DMV)	DEPEC
M	Kurtz	Maxime	Ingénieur de recherche (DMV)	DEPEC
Mme	Lagrée	Anne-Claire	Maître de conférences	DSBP
Mme	Le Dudal	Marine	Ingénieur de recherche (DMV)	DSBP
Mme	Legrand	Chantal	Maître de conférences associé	DSBP
M	Mammeri	Mohamed	Maître de conférences	DSBP
Mme	Manguin	Estelle	Maître de conférences	DEPEC
Mme	Marignac	Genevieve	Maître de conférences	DSBP
Mme	Marotto	Stéphanie	Ingénieur de recherche (DMV)	DEPEC
M	Mauffré	Vincent	Maître de conférences	DPASP
Mme	Maurice	Emeline	Ingénieur de recherche (DMV)	DEPEC
Mme	Mespouhès-Rivière	Céline	Ingénieur de recherche (DMV)	DEPEC
Mme	Mtimet	Narjès	Maître de conférences	DPASP
M	Mortier	Jérémy	Maître de conférences associé	DEPEC
M	Nudelmann	Nicolas	Maître de conférences	DEPEC
M	Pignon	Charly	Ingénieur de recherche (DMV)	DEPEC
M	Polack	Bruno	Maître de conférences	DSBP
Mme	Quéré	Émilie	Ingénieur de recherche (DMV)	DEPEC
Mme	Ravary-Plumioën	Bérandgère	Ingénieur de recherche (DMV)	DPASP
M	Reyes-Gomez	Edouard	Maître de conférences	DSBP
Mme	Rose	Hélène	Maître de conférences associé	DSBP
M	Tanquerel	Ludovic	Maître de conférences	DEPEC



# Remerciements

**Au Président du Jury de cette thèse, M.Patrick VERWAERDE Professeur à l'EnvA,**

Pour me faire l'honneur d'accepter d'être le président de ce jury de thèse, sincères remerciements.

**À M. Matthias KOHLHAUER, Professeur à l'EnvA,**

Pour m'avoir guidée avec justesse tout au long du processus de recherche et de rédaction, pour sa disponibilité, ses conseils et ses corrections, sincères remerciements

**À Mme Stéphanie MAROTTO, Ingénieure de recherche à l'EnvA,**

Pour avoir accepté de participer à cette thèse, pour ses remarques pertinentes, sa disponibilité et sa pédagogie, sincères remerciements.



# Table des matière

---

Liste des figures.....	3
Liste des tableaux.....	5
Liste des abréviations.....	7
Introduction.....	9

## Première partie : Description de la technique d'oxygénation par membrane extracorporelle

.....	11
1. Historique.....	11
2. Principe.....	11
3. Les circuits de circulation extracorporelle avec oxygénation par membrane.....	12
A. Les différents éléments d'un circuit.....	12
a. La pompe.....	12
b. l'Oxygénateur à membrane.....	13
c. Dispositif de réchauffement.....	14
d. Canules vasculaires.....	14
B. ECMO veno-artérielle.....	14
C. ECMO veino-veineuse.....	16
D. Circuits hybrides.....	16
4. Débit.....	18
5. Thérapies complémentaires à l'ECMO.....	18
A. Anticoagulation.....	18
B. Antibiothérapie.....	19
C. Vasopresseurs.....	19
D. Ventilation.....	19
6. Monitoring.....	20

## Deuxième partie : Les indications de l'oxygénation par membrane extra corporelle chez le chien.....

.....	21
1. Affections cardio-vasculaires.....	21
A. Insuffisance cardiaque décompensée.....	21
a. Signes cliniques.....	21
b. Physiopathologie.....	22
c. Traitements.....	22
B. Embolie pulmonaire.....	22
a. Signes cliniques.....	22
b. Physiopathologie.....	22
c. Traitements.....	22
C. Thrombo-embolie aortique.....	23
a. Signes cliniques.....	23
b. Physiopathologie.....	23
c. Traitements.....	23
D. Myocardite.....	23
a. Présentation clinique et lésionnel.....	23
b. Étiologies.....	24
c. Traitements.....	24
E. Sepsis.....	24
a. Présentation clinique.....	24



b. <i>Physiopathologie</i> .....	24
c. <i>Prise en charge thérapeutique</i> .....	24
2. Affections respiratoires.....	25
A. Obstruction des voies respiratoires.....	25
a. <i>Paralysie laryngée</i> .....	25
b. <i>Collapsus trachéal</i> .....	26
B. Pneumonie infectieuse.....	26
C. Atteinte pulmonaire iatrogène.....	27
a. <i>Inhalation de fumée</i> .....	27
b. <i>torsion de lobe pulmonaires</i> .....	28
c. <i>noyade</i> .....	28
D. Hémorragie pulmonaire.....	29
a. <i>Signes cliniques</i> .....	29
b. <i>Étiologies</i> .....	29
c. <i>Traitements</i> .....	30
E. Insuffisance de surfactant chez le nouveau né.....	30
3. Affections mixtes.....	30
A. Arrêt cardio-respiratoire.....	30
B. Hernie diaphragmatique.....	31
C. Oedème cardiogénique.....	31
D. Soutient péri-chirurgicale.....	32
a. <i>Interventions chirurgicales à cœur ouvert</i> .....	32
b. <i>Interventions chirurgicales thoracique non cardiaques</i> .....	32
c. <i>Autres indications chirurgicales</i> .....	32
E. Soutient post-thoracotomie.....	33
<b>Troisième partie : Les applications de la technique d'oxygénation par membrane extracorporelle.....</b>	<b>35</b>
1. Utilisation de l'ECMO chez le chien.....	35
A. Contexte expérimental.....	35
B. Etat des lieux des expérimentations d'ECMO réalisées chez le chien.....	35
a. <i>Efficacité de l'ECMO chez le chien</i> .....	35
b. <i>Les indications pour lesquelles l'ECMO a été testée chez le chien</i> .....	36
i. <i>Shunt du système cardio-respiratoire durant une chirurgie cardiaque</i> .....	37
ii. <i>Pathologies cardiaques</i> .....	38
iii. <i>Pathologies respiratoires</i> .....	39
iv. <i>Pathologies mixtes</i> .....	41
v. <i>Récapitulatif des articles scientifiques traitant des applications de l'ECMO chez le chien</i> .....	41
2. Perspectives.....	42
A. Spécificités vétérinaires.....	42
a. <i>Coût</i> .....	42
b. <i>Technique</i> .....	43
i. <i>Canules</i> .....	43
ii. <i>Débit</i> .....	44
iii. <i>Pompe</i> .....	44
iv. <i>anti-coagulation</i> .....	44
B. Développer de nouvelles applications chez le chien.....	44
<b>Conclusion.....</b>	<b>47</b>
<b>Liste des références bibliographiques.....</b>	<b>49</b>

# Liste des figures

---

Figure 1 : Schéma du fonctionnement de l'oxygénateur à fibres creuses PMP Qadox-iD de Maquet montrant les flux sanguin (blood flow), gazeux (gas flow) et de l'eau (water flow) à travers un réseau de fibres creuses. (d'après Maquet <i>et al.</i> , 2018).....	11
Figure 2 : Photo d'une canule à double lumière, ( d'après Spectrum Medical 2023).....	12
Figure 3 : Schéma d'un exemple de circuit d'ECMO Veino-Arterielle. ....	13
Figure 4 : Schéma d'un exemple de circuit d'ECMO Veino-Veineuse. ....	14
Figure 5 : Schéma de plusieurs exemples de circuits d'ECMO hybrides (d'après Fadelelmoula 2020).....	15



# Liste des tableaux

---

Tableau 1 : Publications scientifiques traitants des indications de l'ECMO chez le chien.....4



# Liste des abréviations

---

ECMO : Extra Corporeal Membrane Oxygenation

VA-ECMO : Veno-arterial Extra Corporeal Membrane Oxygenation

VV-ECMO : Veno-venous Extra Corporeal Membrane Oxygenation

PVC : polyvinylchloride

PMP : polymethylpentene

CPB : Cardio Pulmonary Bypass

ELSO : Extracorporeal Life Support Organization

TCA : Temps de Céphaline Activé

PA : Pression Arterielle

ICC : Insuffisance Cardiaque Circulatoire

TRC : Temps de Recoloration Capillaire

FC : Fréquence Cardiaque

IECA : Inibiteur de l'Enzyme de Conversion de l'Angiotensine

CIVD : Coagulopathie Intravasculaire Disséminée

TEA : Trombo-Embolie Aortique

SIRS : Syndrome Inflammatoire à Réponse Systémique

SDRA : Syndrome de Detresse Respiratoire Aigue

SORB : Syndrome Obstructif des Races Brachycéphales

ECG : Electro Cardio Gramme

IRA : Insufisance Rénale Aigue

ACR : Arret Cardio Respiratoire



# Introduction

---

L'Oxygénation par membrane extra-corporelle, en anglais *Extracorporeal Membrane Oxygenation* (ECMO), est une technique de réanimation invasive permettant de se substituer à la fonction cardiaque et respiratoire pendant une durée se comptant en heures voir en jours. On l'utilise dans des cas de défaillance cardio-respiratoire avec pour objectif de diminuer les sollicitations du cœur et des poumons et ainsi permettre une régression des lésions. Cette technique est bien développée en médecine humaine dans des centres spécialisés avec un nombre d'indications grandissant parmi les affections cardio-respiratoires.

Le matériel d'ECMO consiste en un circuit de canules permettant au sang de passer à travers oxygénat eur à membrane faisant office de poumon artificiel à l'extérieur de l'organisme grâce à l'énergie d'une pompe spécifique. Il existe différents types de circuit selon les indications.

Inventée au milieu du XX<sup>e</sup> siècle, l'ECMO a d'abord été utilisée chez les nouveau-nés notamment dans les cas de déficit en surfactant pulmonaire, puis chez les adultes à partir des année 90. Son développement a connu un essor particulier avec les crises sanitaires de la grippe H1N1 et de la Covid-19 durant lesquelles elle a été utilisée notamment pour son rôle de soutien de la fonction respiratoire.

De nombreuses expérimentations ont été nécessaires à l'établissement de protocoles standardisés, au développement du matériel nécessaire et à la formulation de nouvelles indications. Une partie des ces expérimentations a été conduite sur le modèle canin permettant aujourd'hui de récolter des données utiles à la médecine vétérinaire.

Avec les avancées récentes de la médecine vétérinaire et les changements sociétaux concernant le rapport aux soins des animaux de compagnie, ce type de technologie, auparavant réservé à la médecine humaine et aux protocoles expérimentaux, pourrait à l'avenir faire partie des mesures de traitement proposées au patient canin.

L'objectif de cette thèse est d'évaluer la possibilité d'utiliser l'ECMO en médecine vétérinaire chez le chien ce qui nécessite l'évaluation de son efficacité chez le chien et des possibilités d'adaptation de la technique au modèle canin, l'établissement d'une liste d'indications pertinentes et la prise en compte de son coût total.





# Première partie : Description de la technique d'oxygénation par membrane extracorporelle

---

L'Oxygénation par Membrane Extracorporelle ou « *Extra Corporeal Membrane Oxygenation* » (ECMO) en anglais est une technique de réanimation permettant d'apporter un soutien aux fonctions cardiovasculaire et respiratoire voir de les remplacer. Elle est utilisée depuis le milieu du XX<sup>e</sup> siècle en médecine humaine dans les centres spécialisés avec un nombre d'indications grandissant parmi les affections cardio-respiratoires. Cette technique invasive nécessitant du matériel et une formation spécialisée, est encore améliorée très régulièrement grâce à des méthodes et des technologies innovantes souvent testées en premier sur des modèles canins.

## 1. Historique

À partir du milieu du XIX<sup>e</sup> siècle plusieurs scientifiques se penchent sur des expériences de perfusion artificielle d'un ou plusieurs organes tel Ludwig et Schmidt (Kolobow et Bowman, 1963). La découverte de l'utilisation de l'héparine comme anticoagulant par Jay Maclean en 1916 est une avancée majeure puisqu'elle permet de limiter l'apparition de thrombus lors de la perfusion artificielle des organes. C'est dans les années 1930 que les premiers travaux sur la création d'un appareil de circulation extra-corporelle sont entrepris par Mary et John Gibbon. Leur objectif est de pouvoir remplacer à la fois le cœur et les poumons d'un patient par un dispositif artificiel dans le cadre d'une intervention chirurgicale. Ils parviennent à faire fonctionner leur appareil pour la première fois en 1953 lors d'une chirurgie cardiaque sur une jeune femme de 18 ans (Boettcher *et al.*, s. d.). Lors des deux décennies suivantes, les chercheurs s'intéressent aux problèmes hémodynamiques causés par cette technique comme la coagulopathie, l'hémolyse ou la thrombocytopenie (Edmunds, 2003). En 1972, Hills rapporte le premier cas de syndrome de détresse respiratoire aiguë pris en charge avec succès par ECMO et cela marque le début de l'utilisation de cette technique en dehors des applications de support cardiovasculaire (Crow *et al.*, 2009). En 1979 une étude randomisée conclut que l'ECMO n'améliore pas la survie à long terme chez les adultes souffrant de détresse respiratoire sévère avec une mortalité comparable avec les traitements conventionnels (Mosier *et al.*, 2015). Cette technique semblant être mieux tolérée par les nourrissons, elle est alors cantonnée majoritairement à un usage pédiatrique jusque dans les années 2000. En 2009, l'ECMO connaît un nouvel essor avec l'épidémie de grippe H1N1 et d'important progrès théoriques et technologiques sont alors fait dans le domaine de la réanimation qui permettent de diminuer le taux de mortalité bien au-dessous des 90% (Zangrillo *et al.*, 2013). Son usage s'est depuis répandu en médecine humaine et a notamment été important durant la crise sanitaire du Covid-19 (Rabie *et al.*, 2023). En médecine vétérinaire, cette technique est encore très rarement utilisée et seulement dans quelques structures de pointe dans le cadre des chirurgies cardiaques alors que son utilité en réanimation est de plus en plus reconnue en médecine humaine.

## 2. Principe

L' ECMO est une technique dont l'objectif est d'oxygéner le sang hors de l'organisme par contact avec une membrane au travers de laquelle se font les échanges gazeux, ce qui permet de remplacer temporairement la fonction pulmonaire. Le sang est drainé hors du corps puis réintégré par un système de canules associé à une pompe mécanique permettant de remplacer la fonction cardiaque. Il existe plusieurs types d'appareil permettant l'oxygénation extracorporelle du sang, que l'on appelle des oxygénateurs. Le passage du sang dans des canules artificielles nécessite

des adaptations comme l'utilisation de produits anticoagulants, d'un monitoring adapté et éventuellement d'un dispositif de réchauffement du sang pour éviter une chute de la température corporelle. Cette intervention nécessite évidemment que le patient soit anesthésié et que les constantes vitales soient surveillées tout au long du processus. (Lequier *et al.*, 2013)

### **3. Les circuits de circulation extracorporelle avec oxygénation par membrane**

Il existe plusieurs types de circuits qui répondent à des besoins différents en fonction de la localisation des sites d'insertions des canules dans les vaisseaux. On distingue ainsi l'ECMO veno-artérielle de l'ECMO veno-veineuse dont les applications sont respectivement le soutien cardiovasculaire et la fonction respiratoire. Cependant, chaque circuit comprend, à quelques exceptions, les mêmes éléments.

#### **A. Les différents éléments d'un circuit**

Un circuit standard se compose d'une pompe sanguine mécanique, d'un oxygénateur avec membrane et d'un appareil permettant de maintenir la température sanguine qui peut être intégré ou non à l'oxygénateur. Les différents éléments sont connectés ensemble par des tubulures en polyvinylchlorure (PVC). La réduction de la surface non endothéliale en contact avec le sang permet de réduire les phénomènes inflammatoires, c'est pourquoi les circuits d'ECMO tendent à être les plus simples et compacts possibles. (Millar *et al.*, 2016)

##### **a. La Pompe**

La pompe d'un circuit d'ECMO doit engendrer un débit sanguin assez élevé pour garantir une bonne perfusion des organes tout en conservant une pression sanguine suffisamment basse pour éviter l'hémolyse. Une pression d'échappement trop importante peut également entraîner la rupture du circuit. Le premier type de pompe à apparaître dans la littérature est la pompe à rouleaux semi occlusive qui génère une force d'aspiration directement au niveau du cathéter. Ce type de force peut être traumatisant pour les éléments sanguins c'est pourquoi en pratique on ajoute à la pompe un petit réservoir souple positionné au point le plus bas de la ligne veineuse. Ce réservoir est connecté à un interrupteur électrique qui ralentit ou interrompt l'aspiration si le débit de la pompe dépasse le débit de drainage veineux (Tamari *et al.*, 1999). Les limites de ce type de pompe sont que le moteur est lourd et de grande taille, les tubulures dans la tête de la pompe sont fragiles et le risque de rupture du circuit est élevé.

Les pompes centrifuges, dans lesquelles un rotor génère le flux sanguin, ont ensuite remplacé les pompes à rouleaux dans les centres de médecine humaine (Lequier *et al.*, 2013). Leur moteur est plus léger, les composants s'usent moins vite et la pression de perfusion est limitée ce qui diminue fortement le risque de rupture du circuit. Les inconvénients de ce type de pompe sont une possible stagnation du sang dans la tête de la pompe si le débit n'est pas assez élevé, pouvant entraîner la formation de thrombus voire une occlusion du circuit sanguin extracorporel (Lequier *et al.*, 2013).

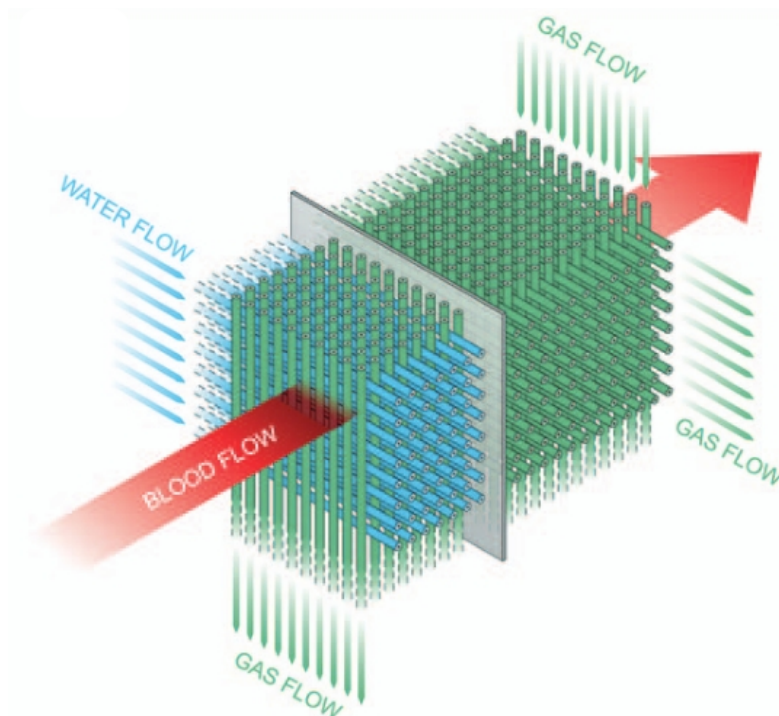
Des recherches récentes semblent indiquer que le risque d'hémolyse n'est pas plus élevé pour les pompes centrifuges contrairement à ce que les résultats précédents indiquaient (Johnson *et al.*, 2022) En outre, l'utilisation d'une pompe centrifuge permet de réduire le phénomène d'inflammation du sang en réduisant l'activité du complément et celle des plaquettes (Morgan, 1998). Il est à noter que certains circuits n'utilisent pas de pompe, l'énergie mécanique est uniquement fourni par le muscle cardiaque du patient. En 2006 une équipe de l'Université d'Okayama au Japon a expérimenté un protocole d'ECMO sans pompe sur des chiots nouveaux

nés, leurs résultats suggèrent que l'ECMO sans pompe ne peut être utilisée pendant une longue période mais pourrait servir de soutien temporaire (Nishimura, 1990).

### b. L'Oxygénateur à membrane

L'oxygénateur est un dispositif permettant d'apporter du dioxygène ( $O_2$ ) au sang et d'en retirer le dioxyde de carbone ( $CO_2$ ). Ils peuvent être de type « bulleur » ou « membrane pulmonaire », nous nous intéressons ici uniquement au type membrane qui est le plus courant. Le débit d'un oxygénateur est déterminé par la quantité de sang qui peut être saturé à au moins 95 % d' $O_2$  par minute. La capacité d'oxygénation est déterminée par la surface de la zone d'échange ainsi que le trajet du sang dans cette zone (Lequier *et al.*, 2013). Depuis les années 2000 les oxygénateurs à fibres creuses sont largement prédominants dans les protocoles d'ECMO décrits dans la littérature tant vétérinaire qu'humaine, remplaçant ainsi les oxygénateurs composés de feuille de caoutchouc de silicone développés dans les années 60 par Kolobow (1963). Les oxygénateurs à fibres creuses sont plus compacts, ce qui réduit le risque de formation de thrombus (Peek *et al.*, 2002), ils intègrent généralement un système de contrôle de la température sanguine permettant une maîtrise plus fine de la température corporelle du patient et sont bien adaptés à l'association avec les pompes centrifuges. Le dioxygène se trouve à l'intérieur des fibres creuses, composées de polyméthylpentène (PMP), tandis que le sang circule autour des fibres comme on peut le voir sur la figure 1. Dans cet exemple, de l'eau circule dans d'autres fibres creuses et permet une régulation de la température sanguine.

**Figure 1 : Schéma du fonctionnement de l'oxygénateur à fibres creuses PMP Qadrox-iD de Maquet montrant les flux sanguin (blood flow), gazeux (gas flow) et de l'eau (water flow) à travers un réseau de fibres creuses. Maquet 2018**



Le PMP est un matériel permettant des échanges gazeux à faible résistance par simple diffusion et avec une bonne biocompatibilité, diminuant ainsi les phénomènes d'inflammation du sang (Betit, 2018). La nature du PMP permet d'éviter également les éventuelles fuites de plasma vers la lumière des fibres creuses lors d'utilisation prolongée. C'était un obstacle majeur à la

démocratisation des oxygénateurs à fibres creuses lorsque celles-ci étaient faites de polypropylène microporeux. Les oxygénateurs existent souvent en taille adulte et pédiatrique, dans la littérature les deux tailles semblent être utilisées pour les essais sur modèle canin (Morgan, 1998), (Li *et al.*, 2022).

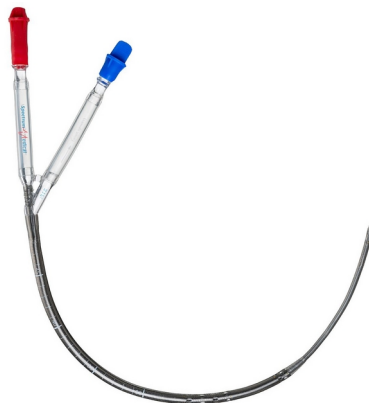
### **c. Dispositif de réchauffement**

La température corporelle du patient peut être réglée en modifiant celle du sang présent dans le circuit d'ECMO. Habituellement le dispositif de réchauffement inclus un thermostat à eau. Un système de régulation peut être intégré à l'oxygénateur comme c'est le cas pour le modèle présenté en Figure 1 ou être un élément supplémentaire du circuit.

### **d. Canules vasculaires**

Les canules vasculaires présentent en début et en fin de circuit peuvent être à simple lumière si le site de drainage sanguin n'est pas le même que le site de reperfusion ou à double lumière comme représenté sur le Figure 2 si les deux fonctions sont réalisées en un même site alternativement, comme cela peut être le cas sur des circuits d'ECMO veino-veineuse (cf partie II). Les cathéters reliés aux canules peuvent être implantés sous anesthésie locale suivant la technique percutanée de Seldinger ce qui est un des aspects qui différencient l'ECMO du shunt cardio pulmonaire durant une chirurgie cardiaque ou Cardio Pulmonary Bypass en anglais (CPB). En effet les canules du système de CPB sont implantées en conditions stériles souvent après dissection chirurgicale des vaisseaux (Punjabi et Taylor, 2013) (Cf III).

**Figure 2 : Photo d'une canule à double lumière, Spectrum Medical 2023**



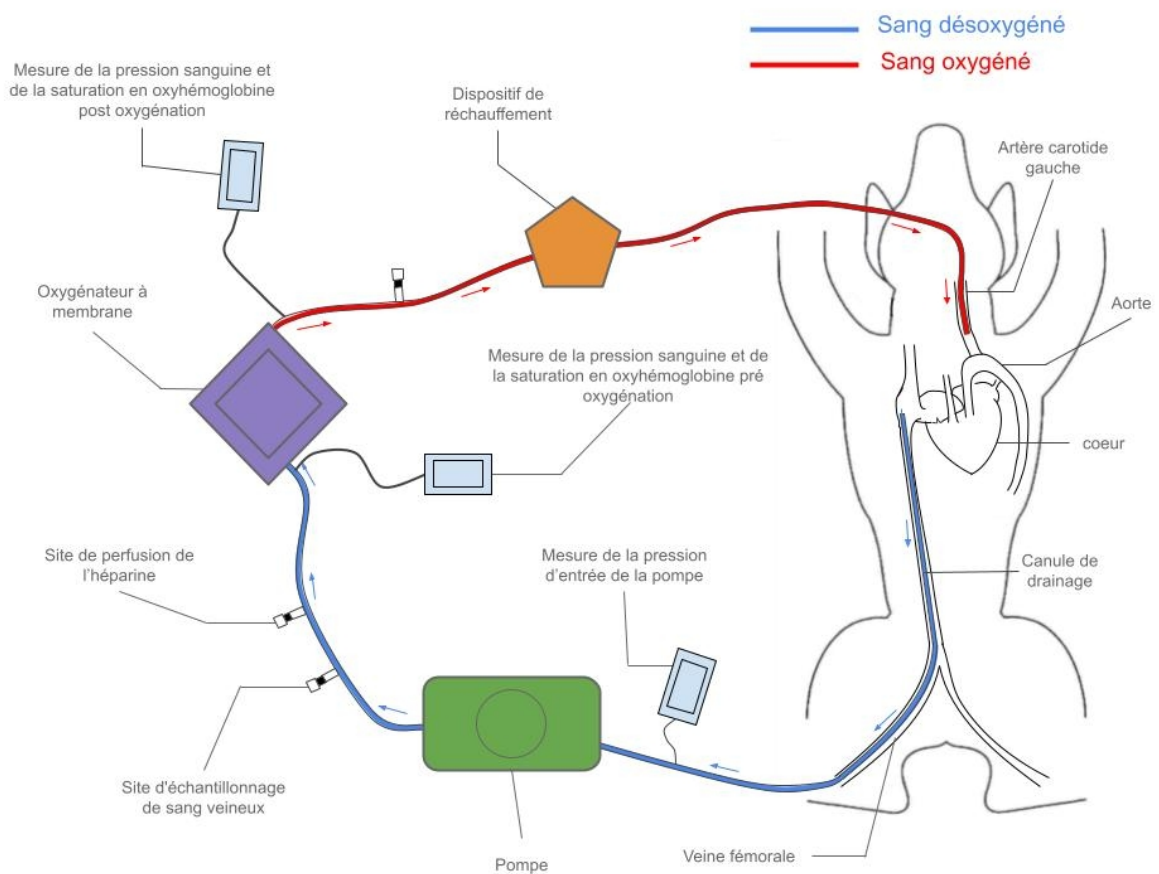
Il existe tous les diamètres et toutes les longueurs de tubulures. Ces paramètres vont déterminer la résistance du flux sanguin. Un diamètre trop petit peut entraîner une résistance trop élevée mais un diamètre trop important peut entraîner la mobilisation d'une fraction trop importante du sang total hors de l'organisme et ainsi l'ischémie de certains organes. La lumière des tubulures dans lesquelles circule le sang peut être enduite d'héparine pour réduire les risques de formation de thrombus ainsi que le processus inflammatoire qui découle de l'activation des plaquettes (Millar *et al.*, 2016). De plus, le système de canules et de tubulures doit également être amorcé avant le passage du sang en y faisant circuler une solution isotonique ce qui permet de retirer tout l'air du circuit (Extracorporeal Life Support Organization (ELSO), 2017).

## **B. ECMO veino-arterielle**

Le circuit d'ECMO veino-arterielle (VA-ECMO) permet de soutenir à la fois les fonctions cardiaques en jouant un rôle de pompe mécanique et pulmonaires en réalisant les échanges

gazeux simultanément. Une canule capte le sang non oxygéné en amont du cœur, elle est placée dans une veine de grand diamètre comme la veine cave, *via* la veine fémorale ou directement dans l'atrium droit chez les nourrissons par exemple et permet d'extraire le sang dans les tubulures vers l'oxygénateur et la pompe. Une autre canule est placée dans une artère permettant la redistribution du sang oxygéné à l'organisme en aval du cœur. Un exemple de circuit de VA-ECMO chez le chien est illustré sur la figure II.3.A.1. Dans cet exemple, une canule est insérée dans la veine fémorale droite jusqu'à la veine cave depuis laquelle le sang désoxygéné est drainé, il est ensuite redistribué dans l'artère carotide gauche après son passage dans l'oxygénateur et le dispositif de réchauffement.

**Figure 3 : Schéma d'un exemple de circuit d'ECMO Veino-Arterielle.**

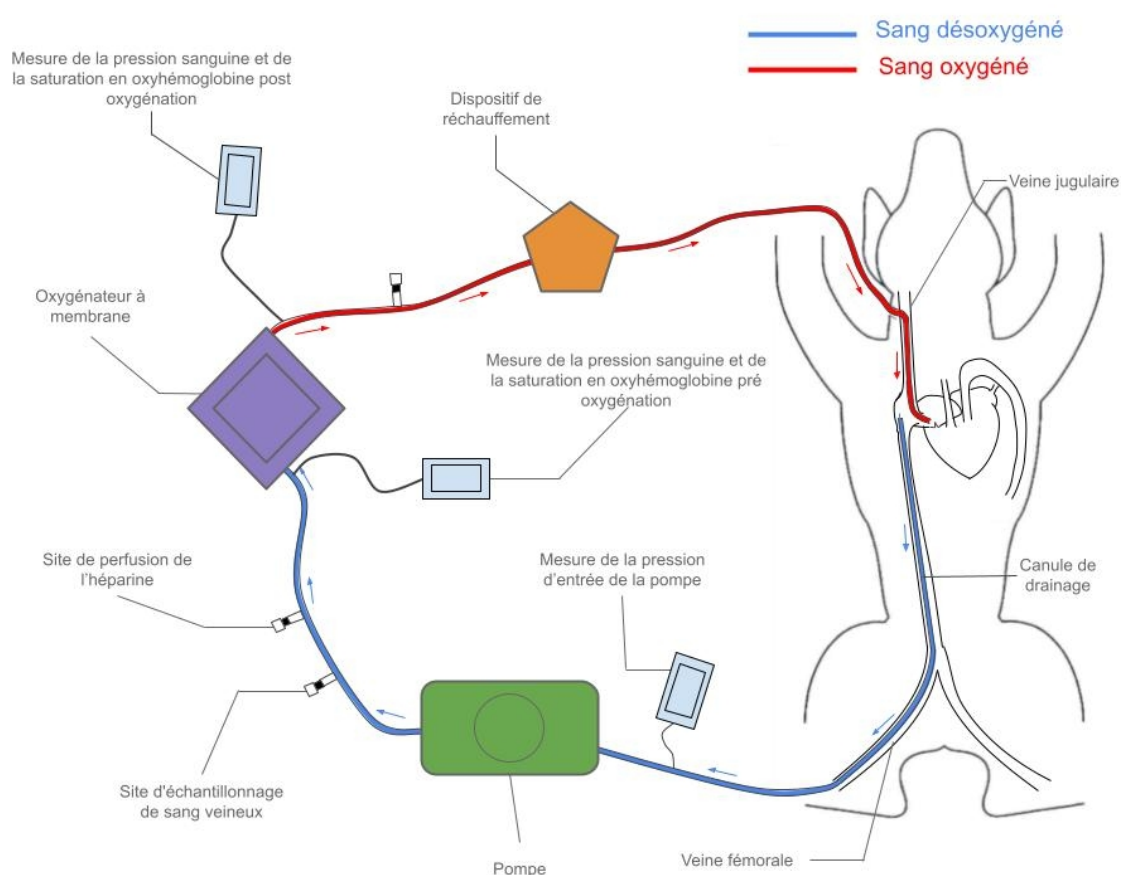


La VA-ECMO permet un soutien de la fonction cardio-respiratoire lors de défaillance circulatoire avec ou sans défaillance respiratoire. En médecine humaine elle est utilisée comme technique de soin intensif pour des pathologies cardiocirculatoires, notamment pour les cas sévères ou décompensés d'insuffisance cardiaque, d'embolie pulmonaire, de thrombo-embolie aortique, de myocardite, de sepsis ou durant une chirurgie thoracique (Cf partie II). Le shunt des poumons et du cœur par le sang permet à la VA-ECMO d'être également efficace pour les affections à tropisme circulatoire et respiratoire comme les hernies diaphragmatiques, les arrêts cardiaques et les œdèmes pulmonaires cardiogéniques ou dans le contexte des chirurgie cardiaque (Cf partie II.3).

### C. ECMO veino-veineuse

Un circuit d'ECMO veino-veineuse (VV- ECMO) ne contourne pas le cœur contrairement au circuit de VA-ECMO. La canule qui draine le sang hors de l'organisme est placée dans une veine de gros diamètre comme pour un circuit de VA-ECMO. Une fois passé dans les différents composants de la machine d'ECMO le sang est remis en circulation en amont du cœur dans une veine. Le site de drainage et de reperfusion peut être le même, justifiant l'utilisation de canules à double lumière (cf II.3.A.d) pouvant être positionnées dans la veine fémorale ou dans la veine jugulaire par exemple. La figure 4 représente un exemple de circuit de VV-ECMO avec deux canules à simple lumière. Le sang est drainé au niveau de la veine cave caudale puis est remis en circulation après oxygénation dans l'atrium droit. Ainsi le sang qui passe au contact des poumons est déjà oxygéné.

**Figure 4 : Schéma d'un exemple de circuit d'ECMO Veino-Veineuse.**



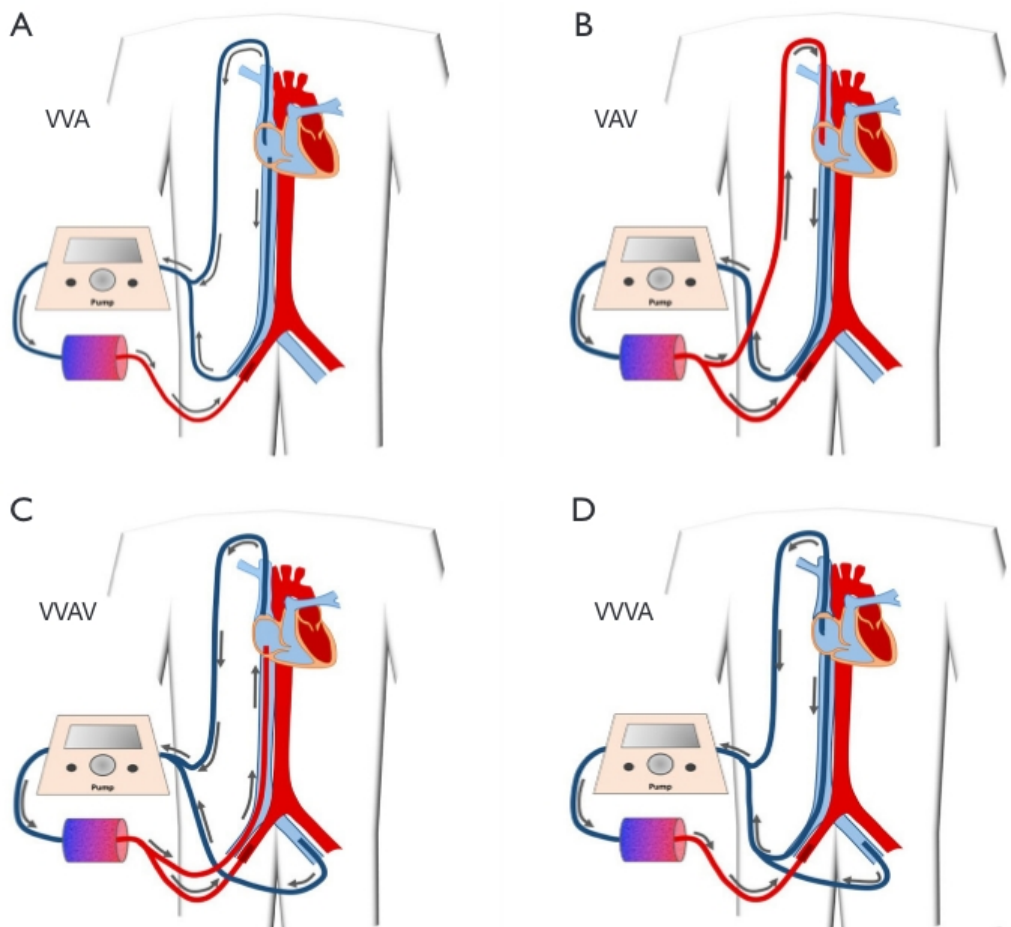
La VV-ECMO n'est efficace que pour les défaillances respiratoires cependant elle ne nécessite pas la manipulation d'une artère majeure ce qui réduit le risque d'embolie. De plus, l'apport de sang oxygéné par les artères pulmonaires pourrait limiter la vasoconstriction pulmonaire hypoxique et améliorer la cicatrisation d'un parenchyme pulmonaire lésé. (Wieruszewski *et al.*, 2023). En médecine humaine, on utilise la VV-ECMO comme soutien de la fonction respiratoire notamment pour les obstructions des voies respiratoires, les pneumonies infectieuses, les hémorragies pulmonaires, les traumatismes pulmonaires ou chez les nouveaux nés avec un développement anormale ou incomplet des poumons (Cf partie II).

### D. Circuits hybrides

Il existe des circuits dits « hybrides » qui sont en réalité des circuits avec plus de 2 sites de cathétérisation. On peut citer l'ECMO veino-veineuse-artérielle qui comporte deux sites de

drainage veineux pour un site de perfusion artérielle, l'ECMO veino-arterio-veineuse avec un site de drainage veineux, un site de perfusion artérielle et un site de perfusion veineux, l'ECMO veino-veino-arterio-veineuse avec deux sites de drainage veineux, un site de reperfusion artérielle et un site de reperfusion veineuse ou encore L'ECMO veino-veino-veineuse-arterielle avec un triple drainage veineux et un site de perfusion artériel (Brasseur *et al.*, 2018). Ces circuits sont représentés sur le Figure 5

**Figure 5 : Schéma de plusieurs exemples de circuits d'ECMO hybrides. Fadelelmoula (2020) *Extracorporeal membrane oxygenation therapy in adult patients: a narrative review of literature***



L'ajout de dispositifs supplémentaires permettant de réaliser la vidange cardiaque comme des pompes à ballonnet intra-aortique, peut également être considéré comme un type de circuit hybride. On peut citer notamment le dispositif Impella® : un cathéter associé à une pompe à débit axial trans-aortique qui peut drainer le sang du ventricule gauche par une zone d'entrée et le réinjecter dans l'aorte ascendante développé par Abiomed Inc, USA (Matsushita *et al.*, 2023). Ces différents circuits hybrides peuvent être utilisés lorsqu'une nouvelle pathologie apparaît au cours d'une procédure d'ECMO : par exemple une défaillance du myocarde au cours d'une VV ECMO qui nécessite d'établir un shunt du cœur ou une diminution de la capacité de vidange cardiaque nécessitant une pompe intra-aortique. (Brasseur *et al.*, 2018)



#### 4. Débit

En ce qui concerne le débit de la pompe il est réglé en fonction du débit sanguin cible (DSB). De façon contre intuitive, il a été montré chez l'Homme qu'il ne faut pas que le débit soit égal au DSB. Il semble qu'un débit égale à 50 % du DSB permettent d'améliorer la fonction ventriculaire gauche, notamment la fraction d'éjection (Ng *et al.*, 2023). La revue de Pelosi et al (2013) portant sur la technique du shunt cardio-pulmonaire en médecine vétérinaire affirme que le débit d'ECMO moyen indépendamment du poids et des conditions thermiques est de 77+/-22,9 mL/kg/min. Cette revue évoque également l'intérêt de maintenir le chien dans des conditions d'hypothermie ce qui réduit l'activité métabolique, permettant ainsi une diminution du débit de 100mL/kg/min à 30mL/kg/min.

Plusieurs études s'intéressent au type d'écoulement du sang en aval de l'oxygénateur par membrane. En effet il semblerait qu'un écoulement pulsatif permette de diminuer la réponse inflammatoire notamment au niveau des cellules pulmonaires et d'améliorer la micro-circulation sanguine, tout en ne modifiant pas la macro-circulation (Li *et al.*, 2022). Une autre étude de la même équipe montre qu'avec un écoulement pulsatif du sang en aval de la pompe du circuit d'ECMO, le taux des marqueurs de l'inflammation TNF- $\alpha$  et d'IL-1 $\beta$  diminue (Li *et al.*, 2021).

#### 5. Thérapies complémentaires à l'ECMO.

##### A. Anti-coagulation

Le passage du sang au contact de surfaces artificielles dans le circuit d'ECMO déclenche des phénomènes d'inflammation et de coagulation qui peuvent générer des thrombus. Pour limiter ce phénomène des molécules anti-coagulantes, la plus fréquente étant l'héparine, sont administrées. Le guide de l'ECMO de l'*Extra Corporeal Life Support Organisation* paru en 2017 recommande l'administration d'héparine par voie intraveineuse en bolus au moment de la pose des canules à raison de 50-100 UI/kg puis en perfusion continue tout au long de la procédure et ceux même aux patients souffrant de troubles de la coagulation. Il n'y a pas de concentration sanguine standard d'héparine pour les patients soumis à l'ECMO, l'idéal est d'adapter la concentration en fonction de l'évolution des temps de coagulations mesurés à intervalles réguliers. Le temps de céphaline activé (TCA) doit être maintenu à environ 1,5 fois la valeur normale de l'appareil de mesure. Pour les rares personnes souffrant de thrombocytopénie thrombotique induite par l'héparine d'autres anticoagulants peuvent être utilisés comme les inhibiteurs direct de la thrombine (argatroban ou bivalirudin). L'héparine est antidotée à la fin de la procédure d'ECMO par administration de protamine par voie intra veineuse pour limiter les risques d'hémorragies dues à un état hypocoagulable. (Extracorporeal Life Support Organization (ELSO), 2017)

Dans de nombreux circuits d'ECMO, les tubulures sont enduites d'héparine ou d'autres polymères pour minimiser les interactions entre le sang et des surfaces artificielles, une héparinisation systémique reste généralement requise (Extracorporeal Life Support Organization (ELSO), 2017). Malgré ces recommandations, il n'y a actuellement pas de consensus, chaque centre à sa propre gestion d'anticoagulant et applique son propre protocole de test pour évaluer la coagulation durant la procédure (Chlebowski *et al.*, 2020). Des études s'intéressent depuis les années 90 à la possibilité de réduire, voire de se passer, d'héparinisation systémique et de ne conserver que l'héparinisation du matériel dans le but de diminuer les complications dues à des saignements internes notamment dans l'encéphale. Certaines semblent obtenir des résultats positifs comme celle de Miyasaka *et al* et al réalisée sur 5 chiens (1996). En 2018, une étude sur 8 chiens met en avant un autre produit pouvant être utilisé comme anti-coagulant durant l'ECMO : le

Nafamostat Mesilate qui semble avoir également des propriétés anti-inflammatoires (Han *et al.*, 2018).

## **B. Antibiothérapie**

La mise en place d'une procédure d'ECMO sur un patient est bien souvent associée à une antibiothérapie en médecine humaine. Celle-ci peut être indiquée dans le cadre du traitement de l'affection primaire comme ça peut être le cas dans un contexte de pneumonie infectieuse, de sepsis ou de myocardite infectieuse (Cf II). (Peitz et Murry, 2023). D'autre part, les données de la revue de Peitz et Murry (2023) suggèrent que jusqu'à 65 % des adultes recevant l'ECMO risquent de développer une infection durant la thérapie. Les patients présentant une infection précédant la mise en place de l'ECMO sont deux fois plus à risque de contracter une bactérie multi résistante. Les patients recevant la VV-ECMO sont les plus touchés et il est probable que la ventilation pulmonaire invasive concomitante à l'ECMO ajoute une voie d'entrée à l'organisme aux pathogènes en plus de celles inhérentes à la canulation des vaisseaux et à l'éventuel sondage urinaire. Une antibiothérapie est donc nécessaire à l'établissement de conditions optimales à l'ECMO.

Il semble ne pas y avoir de consensus sur la nature ni le nombre molécules antibiotiques à utiliser (EXTRA CORPOREL LIFE SUPPORT ORGANISATION, s. d.). On peut supposer que l'antibiothérapie initiée dans le cadre d'une infection précédant l'ECMO peut être poursuivie durant la procédure et que pour une antibioprophylaxie pure un antibiotique à large spectre peut être administré. Cette dernière supposition est soutenue par le consensus de 2013 concernant la prise en charge du sepsis (Dellinger *et al.*, 2013).

Il faut cependant prendre des précautions concernant la dose à administrer. En effet il a été montré que la procédure d'ECMO augmente le volume de distribution pouvant ainsi altérer la concentration en principe actif dans le sang (Shekar *et al.*, 2012). D'autre part les médicaments lipophiles liés à des protéines sont plus facilement séquestrés dans les différentes parties du circuit extracorporel (Shekar *et al.*, 2015). Ces facteurs peuvent justifier l'administration de doses plus fortes d'antibiotiques pour les patients soumis à l'ECMO même s'il n'existe actuellement pas de consensus sur les modalités pratiques de ces ajustements de doses..

## **C. Vasopresseurs**

Les patients pour lesquels la VA-ECMO est indiquée pour défaillance cardiaque sont bien souvent déjà soumis à un traitement vasopresseur. De plus il a été montré que l'ECMO diminue la pression artérielle systémique justifiant l'initiation d'un traitement vasopresseurs concomitamment à l'ECMO et le monitoring rigoureux de la Pression Artérielle (PA). Les patients recevant de la VV-ECMO sont moins sujets à cette défaillance puisqu'ils peuvent s'appuyer sur leur propre hémodynamique. (EXTRA CORPOREL LIFE SUPPORT ORGANISATION, s. d.)

## **D. Ventilation**

La ventilation mécanique est nécessaire lors de VA-ECMO et de VV-ECMO pour maintenir une bonne élasticité pulmonaire et une quantité de surfactant suffisante pour éviter un collapsus alvéolaire. L'objectif de la mise en place de VV-ECMO est bien souvent d'accorder au poumon une période avec de moindre stimulation permettant ainsi aux lésions parenchymateuses de se résorber sans mettre en péril la perfusion de l'organisme. Des réglages trop agressifs du ventilateur mécanique pourraient avoir l'effet inverse, il ne faut notamment pas viser un volume pulmonaire trop important durant la phase aiguë d'une détresse respiratoire. Les paramètres permettant un repos adéquat des poumons comprennent un temps d'inspiration long, un plateau de pression inspiratoire bas (typiquement inférieur à 25cmH<sub>2</sub>O chez l'Homme) ainsi qu'une FiO<sub>2</sub>

basse (inférieure à 30 % chez l'Homme), la pression de fin d'expiration est moins cruciale, elle est typiquement réglée entre 5 et 25cmH<sub>2</sub>O chez l'Homme. (EXTRA CORPOREL LIFE SUPPORT ORGANISATION, s. d.)

## **6. Monitoring**

Outre les paramètres habituellement surveillés dans le cadre d'une anesthésie générale, des indicateurs de dysfonctionnement, généralement intégrés au circuit, sont ajoutés au monitoring pour repérer d'éventuelles anomalies.

Le débit sanguin est généralement mesuré directement par ultrason mais peut également être calculé en considérant la capacité de la pompe. La pression sanguine en amont et en aval de l'oxygénateur est également contrôlée pour éviter une suppression.

On mesure également la saturation sanguine en oxyhémoglobine avant et après l'oxygénateur pour adapter la consommation en dioxygène du système et repérer une diminution de l'efficacité de l'oxygénation sanguine. La mesure peut être continue ou par échantillonnage régulier.

La pression de drainage sanguin en amont de la pompe est également surveillée pour éviter un excès de pression négative qui pourrait endommager les vaisseaux et réduire le débit de drainage par affaissement des parois vasculaires.

Le circuit comporte également des accès au sang du patient via des robinets ou des connecteurs. Bien que le nombre de ces accès doit être minimisé, il doit y en avoir au moins 2, un en amont et un en aval de la membrane pulmonaire. De plus, ils ne doivent pas être placés entre le site de drainage et la pompe pour éviter le risque d'entraînement d'air. Ces accès permettent de réaliser des échantillonnages sanguins pour mesurer des paramètres comme les temps de coagulation ou la lactatémie mais également de réaliser des injections. (Extracorporeal Life Support Organization (ELSO), 2017)

# Deuxième partie : Les indications de l'oxygénation par membrane extra corporelle chez le chien

---

Les affections cardio-vasculaires et respiratoires chez le chien sont fréquentes et sont une importante cause de décès. Au Japon en 2021, 10 % des décès de chiens étaient dus à des pathologies cardiovasculaires et 5 % à des pathologies respiratoires. Ces chiffres sont probablement sous-estimés compte tenu du fait que pour 17,5 % des chiens la cause du décès est inconnue (INOUE et SUGIURA, 2021). Cette mortalité s'explique par une apparition tardive des signes cliniques et des traitements souvent coûteux et rarement définitifs. L'ECMO pourrait être une innovation permettant de prendre en charge des affections cardiovasculaires grâce à la VA-ECMO ou des affections respiratoires grâce à la VV-ECMO. Cette partie détaille les pathologies du chien qui pourraient être des indications pertinentes à l'ECMO.

## 1. Affections Cardio-vasculaires

Les différentes pathologies pouvant entraîner des défaillances cardiocirculatoires sont présentées ci-après.

### A L'insuffisance cardiaque décompensée

L'insuffisance cardiaque est un syndrome clinique complexe dû à une baisse du débit cardiaque et une hausse des pressions intracardiaques puis veineuses résultant d'une altération cardiaque structurelle ou fonctionnelle. Il existe deux types d'insuffisances cardiaques : l'insuffisance cardiaque congestive qui sera abordée en partie I.C et l'insuffisance cardiaque circulatoire (ICC) qui nous intéresse ici. L'ICC résulte d'une diminution du débit aortique, on parle alors d'une ICC gauche, ou d'une diminution du débit dans les artères pulmonaires, une ICC droite.

#### a. Signes cliniques

L'évolution de cette affection peut être chronique ou aiguë. Les signes cliniques sont similaires pour les ICC droites ou gauches et les plus fréquents sont : intolérance à l'effort, syncope et lipothymie. Dans les cas plus avancés on rencontre également : abattement, muqueuses pâles (vasoconstriction périphérique), hausse du temps de recoloration capillaire (TRC), diminution du pouls artériel, hypothermie et extrémités froides, altération de la conscience, état de choc.

On rappelle que l'état de choc est défini comme un déséquilibre entre l'apport d'oxygène aux tissus et la consommation d'oxygène par les tissus, ce qui entraîne une altération du métabolisme cellulaire et de la production d'énergie (King et Boag, 2018).

#### b. Physiopathologie

L'insuffisance cardiaque est le résultat de l'évolution d'une cardiopathie chronique qui provoque une baisse du débit cardiaque puis de la pression artérielle puis de la perfusion tissulaire. Des mécanismes compensateurs se mettent alors en place via le système nerveux sympathique et le système rénine-angiotensine-aldostérone. Ces mécanismes permettent dans un premier temps de maintenir la perfusion des organes mais vont s'avérer néfastes à long terme. En effet ils entraînent une augmentation de la vasoconstriction périphérique qui augmente la postcharge mais aussi une augmentation de la fréquence cardiaque (FC) et de l'inotropie.

D'autre part l'augmentation de la réabsorption d'eau par l'aldostérone permet de maintenir la volémie mais entraîne aussi une augmentation de la précharge et donc du travail cardiaque par la loi de Franck Starling.

Toutes ces modifications génèrent une hausse de la consommation de dioxygène (O<sub>2</sub>) des cellules cardiaques ainsi qu'un remodelage des fibres cardiaques qui favorisent la cardiopathie et provoquent l'épuisement du myocarde.

### **c. Traitement**

Dans le but de limiter l'évolution de l'insuffisance cardiaque, il est possible d'avoir recours à des molécules inhibitrices de l'enzyme de conversion de l'angiotensine (IECA) ainsi qu'à la spironolactone qui est un inhibiteur compétitif de l'aldostérone. Ces molécules inhibent de façons différentes le système de régulation rénine-angiotensine-aldostérone produisant ainsi une baisse de la volémie, une vasodilatation et un effet anti-remodelage.

Les décompensations aiguës d'une insuffisance cardiaque pourraient être une indication à l'ECMO, comme c'est le cas chez l'Homme. En effet elle pourrait permettre de soutenir la fonction cardiaque le temps d'adapter le traitement à l'évolution de la cardio myopathie chez un chien ne présentant pas de comorbidité par exemple. Néanmoins, il n'existe pas de données publiées sur le sujet en médecine vétérinaire.

## **B Embolie pulmonaire**

Une embolie pulmonaire est l'oblitération brusque, partielle ou totale du tronc pulmonaire ou d'une de ses branches par un élément anormal circulant dans le sang. (Doherty, 2017)

### **a. Signes cliniques**

L'embolie pulmonaire est une pathologie d'évolution aiguë qui se manifeste de façon brutale. Les principaux signes cliniques sont : dyspnée restrictive sévère d'apparition brutale, tachypnée, bruits respiratoires douleur et anxiété. On retrouve également plus rarement de la toux, des vomissements et de l'hémoptysie. (Johnson *et al.*, 1999) Cette affection peut également entraîner une insuffisance cardiaque congestive droite. Le diagnostic n'est pas aisé, seul un angioscanner permet de confirmer avec certitude la présence d'une embolie pulmonaire. L'anesthésie n'est possible qu'en cas d'absence d'hypoxie.

### **b. Physiopathologie**

L'embolie pulmonaire est une complication d'un état d'hypercoagulabilité associé à une stase veineuse pouvant également être accompagnée de lésions endothéliales. L'association de ces trois facteurs se nomme la Triade de Virchow. De nombreuses étiologies sont susceptibles de provoquer ces circonstances notamment le syndrome néphrotique, l'hypercorticisme, l'anémie hémolytique immunitaire, la coagulopathie intravasculaire disséminée (CIVD), les cardiopathies, les tumeurs, la dirofilariose, la pancréatite ou une immobilisation prolongée.

### **c. Traitements**

Un protocole de soins intensifs avec oxygénothérapie et surveillance peut être mis en place. Les thrombolytiques sont peu utilisés car le risque de saignement associé est élevé. Un traitement anti-coagulant (héparine, aspirine et clopidogrel) peut être utilisé. Cependant le pronostic reste sombre dans la majorité des cas. Il semblerait que les heures suivant l'apparition du thrombus sont les plus critiques et qu'une résorption spontanée est possible une fois ce cap dépassé (Goggs *et al.*, 2009).

Au vu de la rapidité d'évolution de la pathologie, seule une prise en charge quasi immédiate peut être efficace. Il semble difficile de mettre en place un soutien par ECMO aussi rapidement sachant que cela nécessite une anesthésie générale. Cependant si cela était réalisable avec les mesures de réanimation appropriées en amont, l'ECMO pourrait être une méthode particulièrement efficace de stabilisation permettant de laisser le temps au thrombus de se résorber.

## **C Thromboembolie Aortique**

Une thromboembolie aortique (TEA) est la formation et la migration dans l'organisme d'un caillot sanguin obstruant le passage du sang et limitant fortement la perfusion de certaines régions de l'organisme.

### **a. Signes cliniques**

La TEA est souvent soupçonnée dans les paralysies d'apparition brutales des membres postérieurs. D'après (Liu *et al.*, 1993) et (Gonçalves *et al.*, 2008), les principaux signes cliniques d'une TEA chez les chiens sont : douleur dans la région lombo-sacrée ou diffuse, parésie à paralysie des membres postérieurs (pouvant être asymétrique), abattement d'apparition soudaine ou progressive. On peut objectiver également une absence ou faiblesse de pouls fémoral, une froideur des extrémités, une perte de sensibilité digitale et des réflexes anormaux.

Contrairement à ce que l'on peut observer chez le chat, l'évolution des symptômes peut être aiguë ou chronique, dans ce cas le premier symptôme observé est souvent une intolérance à l'effort et une diminution des déplacements quotidiens. Le taux de survie immédiate est également meilleure chez le chien que chez le chat (Boswood *et al.*, 2000).

### **b. Physiopathologie**

De la même façon que pour une embolie pulmonaire, un thrombus aortique se forme suite à un état d'hypercoagulabilité permis par les facteurs de la triade de Virchow. Le thrombus peut se former dans divers vaisseaux mais migre généralement jusqu'à la trifurcation aortique où il se retrouve bloqué. L'hypercoagulabilité peut résulter d'une hyper-réactivité plaquettaire, de l'activation des facteurs de coagulation, d'une déficience en anticoagulants naturels, d'une hypofibrinolyse ou d'une combinaison de ces causes (O'Dwyer, 2015). De nombreuses étiologies peuvent provoquer ces symptômes.

### **c. Traitements**

Le traitement est similaire à celui de l'embolie pulmonaire. L'évolution étant en général moins rapide que pour cette dernière, la TEA pourrait être une meilleure indication à l'ECMO qui pourrait améliorer le pronostic vital et fonctionnel. Cependant le site de cathétérisation doit être choisi avec précaution. Pour être efficace celui-ci doit être en aval de l'obstruction, typiquement on pourrait imaginer insérer la canule dans l'artère fémorale et la faire remonter jusque dans l'aorte distale. Cette pathologie étant plus répandue en médecine vétérinaire qu'en médecine humaine ce type de montage n'a jamais été testé chez l'Homme.

## **D Myocardite**

Une myocardite est une lésion inflammatoire du myocarde qui peut survenir suite à une maladie systémique ou par extension des lésions d'endomyocardites ou de péricardites.

### **a. Présentation clinique et lésionnels**

Le tableau clinique d'une myocardite est variable, il peut ressembler à celui d'une cardiomyopathie dilatée dans sa forme la plus caractéristique (Janus *et al.*, 2014). C'est à dire fatigabilité, intolérance à l'effort, syncope, dyspnée restrictive, toux, ascite. Le diagnostic de la

myocardiopathie n'est certain qu'après autopsie où l'on observe des lésions macroscopiques nécrosantes et décolorées des cardiomyocytes et des lésions histologiques. Les lésions et les signes cliniques dépendent également de l'étiologie.

### **b. Étiologies**

Les myocardites chez le chien peuvent avoir une origine virale cela peut être observé dans le cas de la maladie de Carré, la parvovirose canine au parvovirus de type 2, l'herpesvirose canine, la maladie d'Aujeszky.

*Toxoplasma gondii*, *Neospora caninum* sont des protozoaires pouvant provoquer des myocardites chez le chien.

On rencontre également des myocardites bactériennes, le plus souvent en cas d'extension d'un foyer bactérien voisin mais qui sont rares chez le chien. Des myocardites sont également associées à la borreliose. (Gasser *et al.*, s. d.)

### **c. Traitements**

D'après Cooper *et al.* un traitement anti-inflammatoire permet de prolonger la survie chez les humains (Cooper *et al.*, 1997). Les auteurs s'accordent pour dire que trouver et traiter la cause primaire est le plus efficace (Janus *et al.*, 2014). Les cas les plus sévères, entraînant une décompensation cardiaque pourraient être de bonnes indications à l'ECMO comme cela a déjà été décrit chez l'Homme (Mendoza-Palomar *et al.*, 2021).

## **E Sepsis**

Un sepsis est une défaillance d'organe imputable à une réaction anormale de l'organisme face à une infection suspectée. Il se caractérise par la présence de chaleur, rougeur, douleur et tuméfaction ainsi qu'une infection vérifiée. Un choc septique est un sepsis auquel s'ajoute une hypoperfusion et une hypotension réfractaire (Singer *et al.*, 2016).

### **a. Présentation clinique**

Les signes cliniques sont : fièvre, tachypnée, tachycardie, altération de la vigilance. De plus, la suspicion d'une infection est un élément primordial dans le diagnostic d'un sepsis. La réaction inflammatoire déséquilibrée de l'organisme entraîne la défaillance d'un ou plusieurs organes. Chez l'Homme, les plus fréquentes sont les défaillances de coagulation (60 % d'incidence parmi les péritonites septiques), les défaillances hépatiques (50%), les défaillances respiratoires vraies (un animal sur trois), défaillance cardio-respiratoire (15-20 %) la défaillance de la fonction rénale (12%) (Bilevicius *et al.*, 2001).

### **b. Physiopathologie**

Suite à une agression par un agent pathogène, (mais également par une brûlure ou par un traumatisme), une réponse inflammatoire locale se met en place. Si le phénomène se prolonge une réaction systémique se met en place, c'est un Syndrome Inflammatoire à Réponse Systémique (SIRS). Cette réponse inflammatoire peut s'emballer, impactant par exemple le métabolisme cellulaire ou créant de lésions vasculaires, et pouvant provoquer des défaillances d'organe conduisant à un sepsis.

### **c. Prise en charge thérapeutique**

La campagne Surviving Sepsis de 2012 a apporté des recommandations pour la prise en charge du sepsis sévère et du choc septique par le biais d'un consensus de 68 experts internationaux afin de guider les cliniciens (Dellinger *et al.*, 2013). La prise en charge consiste dans un premier temps en un traitement de soutien via oxygénothérapie et fluidothérapie. Les objectifs sont de maintenir

une pression artérielle moyenne (PAM) supérieure à 65mmHg, un débit urinaire supérieur à 0,5 ml/kg/h et une normalisation des lactates sériques (Montealegre et Lyons, 2021). Idéalement le rétablissement de la volémie devrait avoir lieu sous surveillance dans les six premières heures de prise en charge. La perfusion de grandes quantités de fluides est généralement nécessaire pour normaliser la précharge et la pression de remplissage.

Un traitement antibiotique doit également être réalisé au plus tôt, dans l'idéal dans les 45 minutes après admission et après une culture bactérienne sur deux prélèvements différents. En pratique réaliser la culture bactérienne aussi précocement est rarement possible, on commencera donc par une antibiothérapie probabiliste qui pourra ou non être modifiée après réception des résultats de l'antibiogramme, l'utilisation combinée d'une bêta-lactamine, d'un aminoside ou une fluoroquinolone. Une corticothérapie peut également être mise en place pour les patients présentant un état de choc.

Il est également conseillé de surveiller et prévenir les états hyperglycémiques ainsi que de procéder à une transfusion de composants sanguins lorsque l'hémoglobine est inférieure à 7g/dL lorsque l'hypovolémie est résolue. Parmi les autres recommandations de la Campagne figurent l'utilisation de la ventilation mécanique chez les patients atteints de Syndrome Détresse Respiratoire Aiguë (SDRA), la correction des troubles acido-basiques et électrolytiques, la prophylaxie de la thrombose veineuse profonde, la prophylaxie des ulcères gastriques et des escarres.

Le sepsis pourrait être une indication de premier ordre de l'ECMO chez le chien notamment dans les cas impliquant des défaillances respiratoires ou cardio circulatoires. Chez l'Homme, l'ECMO a prouvé son efficacité pour cette indication et de nombreuses données permettent d'en optimiser la prise en charge. (Helwani et Lim, 2023)

## **2. Affections respiratoires**

Les affections respiratoires peuvent concerner l'appareil respiratoire supérieur ou inférieur. Elles sont nombreuses et certaines sont typiquement chroniques et d'autres d'évolution aiguë. Enfin, l'apparition de symptômes respiratoires est souvent un signe de gravité lors de l'évolution d'une pathologie. Les affections respiratoires sont plus souvent des indications à la VV-ECMO qu'à la VA-ECMO mais des cas particuliers peuvent être rencontrés.

### **A Obstruction des voies respiratoires**

Les obstructions peuvent se situer à tous les niveaux des voies respiratoires : narines, cavités nasales, larynx, trachée et bronches. En règle générale, les signes cliniques permettent de localiser l'obstruction.

#### **a. Paralysie laryngée**

La paralysie laryngée est une cause fréquente d'obstruction haute chez le chien, il s'agit de l'incapacité d'ouvrir du larynx par paralysie des muscles qui ouvrent la glotte, à savoir les muscles crico-arythénoïdiens dorsaux (innervés par le nerf laryngé récurrent). Elle peut être héréditaire chez certaines races prédisposées (bouvier des Flandres, siberiens huskies, dalmatiens, rottweilers et léonbergs) ou acquise par polyneuropathie dégénérative, par lésion du nerf laryngé récurrent ou du tronc cérébral, par myopathie ou d'origine idiopathique. Cette pathologie provoque une dyspnée inspiratoire, une intolérance à l'effort et parfois une toux



émétisante et des signes de fausse déglutition voir une détresse respiratoire nécessitant une prise en charge d'urgence. Le diagnostic se fait par laryngoscopie.

Le traitement de la paralysie est surtout chirurgical notamment lors de paralysie bilatérale avec des signes cliniques importants : une latéralisation unilatérale du cartilage gauche est réalisée. Ainsi, le cartilage aryténoïde gauche est fixé afin de maintenir une ouverture et faciliter l'entrée d'air (MacPhail, 2020). Une procédure d'ECMO pourrait être envisageable lors de détresse respiratoire sévère dans l'attente d'une prise en charge chirurgicale.

#### **b. Collapsus trachéal**

Le collapsus trachéal est un aplanissement dorso-ventral de la trachée due à une souplesse excessive du cartilage des anneaux trachéaux. La cause du collapsus trachéal n'est pas très bien connue, elle serait liée à la composition du cartilage qui entraînera une perte de sa rigidité. Les races prédisposées sont des races de petites tailles (loulou de Poméranie, caniche, chihuahua, carlin...) et en particulier le Yorkshire terrier. Ils présentent une toux chronique forte, insidieuse et progressive, mais également une intolérance à l'effort, une cyanose, une dyspnée inspiratoire et parfois des syncopes. Le diagnostic peut se faire par radiographie.

Si l'animal arrive en urgence on réalise une sédation, une oxygénation et des mesures de refroidissement. Le traitement est ensuite médical avec administration d'anti-tussif, d'anti inflammatoire stéroïdiens et bronchodilatateur. A cela s'ajoute un traitement hygiénique consistant à éviter les efforts, le stress et la chaleur. Si le traitement médical est un échec et si l'animal présente une atteinte telle qu'il ne peut plus s'oxygéner correctement (syncopes), la pose d'un stent endoluminal à l'intérieur de la trachée peut être envisagée. Cela ne corrigera pas la toux mais favorisera l'oxygénation. (Della Maggiore, 2020). De même que pour la paralysie laryngée, une procédure d'ECMO pourrait être indiquée pour les cas de détresse respiratoire sévère dans l'attente d'une prise en charge chirurgicale.

## **B Pneumonie infectieuse**

Les pneumonies infectieuses du chien sont des infections pulmonaires pouvant avoir plusieurs étiologies. La majorité sont bactériennes, dans ce cas elles sont souvent dites « secondaires ». Les causes primaires les plus fréquentes sont un traumatisme (fausse déglutition), une affection concomitante qui altère les défenses immunitaires (bronchite virale, bronchite chronique, bronchiectasie etc.), un corps étranger (épillet), l'inhalation de produits toxiques, une dysfonction immunitaire systémique (une neutropénie) ou la dissémination d'une infection par voie hématogène. Les bactéries les plus fréquemment en cause sont *Escherichia coli*, *Pasteurella multocida*, *Klebsiella spp.*. Il existe une pneumonie bactérienne primaire surnommée la toux du chenil qui implique *Bordetella bronchiseptica*.

Les pneumonies peuvent également être virales. Chez les chiens elles sont souvent retrouvées dans les cas de maladie de Carré ou de la grippe canine (influenza virus) et peuvent entraîner une complication bactérienne. Les pneumonies parasitaires et fongiques sont rares en France métropolitaine.

Les signes cliniques associés sont une dyspnée restrictive, une intolérance à l'effort, une toux faible, une hyperthermie, de l'abattement et de la dysorexie. Du jetage nasale et de l'hémoptysie peuvent également être observés. Des examens sanguins, des examens d'imagerie

comme la radiographie, la bronchoscopie ou encore le scanner peuvent orienter le diagnostic mais il n'y a pas d'examen de certitude.

Le traitement est médical, le but est de favoriser l'expectoration. Pour cela on peut réaliser des inhalations et mettre en place une oxygénothérapie en cas de détresse respiratoire. L'administration d'antibiotique est également essentielle. On privilégie les molécules ayant une bonne diffusion pulmonaire en première intention comme les betas-lactamines ou la doxycycline en cas de suspicion de *Bordetella*. Un prélèvement par lavage broncho-alvéolaire peut être réalisé en vue d'un antibiogramme si l'antibiothérapie ne semble pas améliorer les signes cliniques. La suspicion d'une pneumonie parasitaire justifie l'administration d'antiparasitaires.

S'il y a une absence de réponse au traitement, une chirurgie de lobectomie peut être envisagée pour retirer le lobe qui n'est plus fonctionnel (Reagan et Sykes, 2020).

Les détresses respiratoires causées par les pneumonies infectieuses peuvent être très sévères. Le traitement antibiotique est efficace mais peut être long et la dégradation de la fonction respiratoire peut être fatale alors même que l'infection est en cours de résolution. L'ECMO pourrait permettre une oxygénation sanguine efficace et n'entraînant pas d'épuisement tout en diminuant la pression sur la fonction pulmonaire, permettant ainsi une résolution plus rapide des lésions de pneumonie.

## **C Atteinte pulmonaire iatrogène**

### ***a. Inhalation de fumée***

Les cas de chiens présentés pour inhalation de fumée sont assez rares. L'inhalation de fumée est la cause la plus fréquente de décès au cours d'un incendie chez les chiens comme chez les humains. La toxicité de la fumée inhalée dépend de la nature du combustible, de la durée d'exposition et de la température de combustion. Les produits de combustion toxiques générés par les incendies peuvent se présenter sous forme de gaz, de vapeurs, d'aérosols, de fumées et de particules fines qui ont toutes une action différente sur l'organisme mais elles ont en commun de provoquer l'irritation et l'inflammation des voies respiratoires. L'inflammation provoque une augmentation de la microcirculation ce qui perturbe l'équilibre des flux dans le parenchyme pulmonaire et entraîne la formation d'un œdème des voies respiratoires. De plus certains composés chimiques produisent des effets métaboliques, c'est le cas du monoxyde de carbone qui empêche la liaison du dioxygène à l'hémoglobine entraînant une hypoxémie tissulaire systémique. Les produits contenant de l'azote, comme la laine, la soie, le nylon, les plastiques, le papier, le caoutchouc, produisent tous du cyanure lors de leur combustion qui provoque des effets similaires (mais de moindre importance) à ceux du monoxyde de carbone. La chaleur et l'air extrêmement chauds provoquent des brûlures des tissus respiratoires.

Cliniquement on observe de la toux, de la dyspnée, une tachycardie, des signes de larmoiement, de conjonctivite, de pharyngite et de rhinite. L'examen du nez, de la bouche et de la gorge peut révéler un érythème, un œdème et de la suie. Les abrasions cornéennes sont fréquentes et l'exposition au feu ou à une chaleur prolongée peut produire des brûlures cornéennes. Des ulcérations des muqueuses et des zones hémorragiques peuvent être présentes. La bave, la dysphagie, l'enrouement et le stridor sont tous des signes d'atteinte et de lésion du laryngotrachéal. On observe dans les cas les plus graves un œdème laryngé. Les atteintes du système nerveux central (confusion, ataxie, postures anormales, perte de conscience transitoire et

crises d'épilepsie) et les signes de dysfonctionnement cardiovasculaire révèlent une toxicité systémique causée par l'hypoxie et l'hypercapnie.

Le traitement consiste à maintenir la perméabilité des voies respiratoires en oxygénant et ventilant sans hésiter à intuber si la respiration de l'animal se dégrade trop fortement. L'administration de beta2-agoniste par voie inhalée peut également s'avérer utile pour contrer l'obstruction des voies aériennes. Il faut également corriger les désordres hémodynamiques. L'administration de fluidothérapie aux victimes de brûlures contribue à la formation d'un œdème des voies aériennes supérieures. Par conséquent, les animaux brûlés qui reçoivent une thérapie liquidienne agressive doivent également être intubés. La formation d'un œdème des voies aérienne est une indication importante de l'ECMO qui permet de réduire la pression vasculaire des capillaires pulmonaire permettant ainsi une réduction de l'œdème tout en assurant une oxygénation sanguine efficace. Les yeux et la peau doivent être examinés à la recherche de brûlures et rincés abondamment avec du sérum physiologique. Pour les intoxications au monoxyde de carbone il est nécessaire d'initier une oxygénothérapie supplémentaire au moyen d'un masque étanche ou d'un tube endotrachéal. (Fitzgerald et Flood, 2006). Pour les intoxications au monoxyde de carbone la mise en place d'une procédure d'ECMO n'est pas indiquée en médecine humaine puisqu'elle ne permet pas de rétablir la liaison entre l'hémoglobine et le dioxygène, les techniques d'oxygénothérapie hyperbare sont privilégiées.

#### ***b. Torsion de lobe pulmonaire***

La torsion du lobe pulmonaire est peu fréquente chez le chien avec une sur-représentation chez le carlin. Elle se produit lorsqu'un lobe pulmonaire se tord sur son pédicule, entraînant un œdème, un emphysème et une nécrose du lobe pulmonaire. Les symptômes rencontrés les plus fréquemment sont une détresse respiratoire, une dysorexie, de la toux, une tachypnée, une hyperthermie et de l'abattement évoluant en général durant une à trois semaines mais pouvant aller parfois jusqu'à trois mois. La méthode de diagnostic la plus utilisée est la radiographie pouvant montrer une augmentation de l'opacité ou de la consolidation lobaire, un déplacement du lobe pulmonaire ou de la bronche lobaire, un motif vésiculaire, une opacification bronchique progressive, un déplacement médiastinal, un déplacement trachéal, une rotation axiale de la carène, une bronche irrégulière, rétrécie ou émoussée, et un épanchement pleural. Cependant la tomographie est plus sensible pour identifier une torsion de lobe. Les lobes pulmonaires affectés sont variables, le lobe cranial gauche étant le plus souvent affecté chez les carlins et le lobe moyen droit chez les chiens de grande race.

Le traitement est uniquement chirurgical, il s'agit de retirer le lobe atteint par lobectomie. Comme pour les torsions spléniques isolées, il ne faut pas détordre le lobe avant la résection pour éviter la libération de cytokines inflammatoires et de toxines. Il est possible que la lobectomie entraîne la torsion d'un autre lobe pulmonaire post-opératoire ce qui peut indiquer la réalisation d'une pexie chirurgicale des lobes restants. Cependant cette complication est plus rare chez les chiens qu'en médecine humaine (Benavides *et al.*, 2019). Une procédure d'ECMO pourrait être indiquée en attente d'une prise en charge chirurgicale dans les cas de détresses respiratoires les plus sévères.

#### ***c. Noyade***

Une noyade est e fait d'éprouver une déficience respiratoire à la suite d'une submersion ou d'une immersion dans un liquide (van Beeck *et al.*, 2005). L'eau entre alors dans les poumons par inspiration active. Il n'y a aucune preuve qu'une noyade en eau salée soit plus grave qu'en eau

douce cependant la physiopathologie est différente. L'eau douce étant hypotonique par rapport au liquide interstitiel, elle est absorbée par les pneumocytes de type 2, on observe donc une hypervolémie et une hyponatrémie par dilution mais également de l'hémolyse due à l'hypotonicité. Elle modifie également la composition ionique du surfactant entraînant un collapsus alvéolaire. L'eau salée élimine une partie du surfactant mais la partie restante conserve sa composition. L'eau salée étant hypertonique, elle entraîne un déplacement du volume vers l'intérieur des alvéoles pulmonaire et hors de vaisseaux, entraînant une hypovolémie et un oedème pulmonaire. Quelle que soit la composition de l'eau, une hypoxémie se met rapidement en place. La détresse respiratoire entraîne également une acidose respiratoire. De plus, dans les deux cas, l'épithélium pulmonaire est endommagé ce qui augmente les risques de translocation bactérienne. (Goldkamp, 2008)

La réanimation commence sur le lieu de la noyade par un massage cardiaque et une assistance respiratoire type bouche à truffe. L'animal peut également être mis dans une position favorisant un drainage par gravitation des voies respiratoires pour en retirer l'eau bien que cela soit peu efficace concernant l'eau douce qui passe rapidement dans le compartiment vasculaire. Une fois dans un centre de soin le pilier du traitement est l'oxygénothérapie qui peut être associée à une méthode de ventilation à pression positive continue. On peut également améliorer l'oxygénation par administration de bronchodilatateur comme le salbutamol. Le reste du traitement s'appuie sur la correction des déséquilibres acido-basiques et ioniques ainsi que sur des mesures de réchauffement. Le risque de bronchopneumonie par fausse déglutition est élevé et des complications neurologiques peuvent survenir. L'ECMO paraît complètement indiquée en cas de noyade en eau salée comme en eau douce. Elle permet la résolution progressive des lésions pulmonaire tout en maintenant une oxygénation efficace. Elle est d'autant plus indiquée en cas d'apparition de symptôme compatibles avec une bronchopneumonie.

La noyade reste assez peu fréquente chez les chiens mais est souvent une urgence grave. Le taux de survie est inversement proportionnel au volume d'eau inhalé (Modell *et al.*, 1967). Une étude menée sur 15 chiens révèle une mortalité de 37,5 % en eau douce (Heffner *et al.*, 2008). Une immersion prolongée, un retard dans le début de la réanimation, un pH sanguin de 7,1 ou moins, des pupilles fixes et dilatées lors de la présentation et noyade dans une eau chaude (température >20°C) semblent être des facteurs pronostiques négatifs.(Goldkamp, 2008)

## **D Hémorragie pulmonaire**

Une hémorragie pulmonaire est la présence d'un saignement depuis les voies respiratoires basses. Le diagnostic est avant tout clinique.

### **a. Signes cliniques**

Les signes cliniques fréquemment associés sont une dyspnée expiratoire à mixte, une tachypnée, de l'hémoptysie, des signes d'hypoxémie comme des muqueuses pales ainsi que des signes de choc. On pourra également retrouver des traces cutanées de traumatisme ainsi que des lésions sur d'autres organes. (Boysen, 2018)

### **b. Étiologies**

Les hémorragies pulmonaires font le plus souvent suite à un traumatisme violent comme un accident de la voie publique, une chute ou un coup. Chez les patients âgés un processus néoplasique et notamment un hémangiosarcome doit être envisagé. Plus rarement des pneumonies infectieuses bactériennes, des coagulopathies ou des thrombo-embolies peuvent

également donner lieu à des hémorragies pulmonaires (Boysen, 2018). Il est également rapporté la présence d'hémorragies pulmonaire suite à des cas de leptospirose (Klopffleisch *et al.*, 2010).

### **c. Traitements**

Le traitement consiste surtout en la stabilisation du patient et notamment de sa fonction respiratoire. Cela nécessite une oxygénothérapie et une réanimation liquidienne impliquant éventuellement une transfusion selon la gravité des pertes sanguines et la présence de manifestations cliniques liées à l'anémie. En cas de signes compatibles avec une infection bactérienne, une antibiothérapie à large spectre doit être mise en place (Boysen, 2018). Ces mesures thérapeutiques pourraient être complétées par l'ECMO qui semble tout à fait indiquée dans la prise en charge des hémorragies pulmonaires.

## **E Insuffisance de surfactant chez le nouveau-né**

L'insuffisance de surfactant pulmonaire à la naissance chez le chiot prématuré est décrite dans l'espèce canine mais peu étudiée. Elle est à prendre en charge de la même façon que les autres causes de détresse respiratoire du nouveau-né. Il faut débarrasser les cavités oro-nasales des sécrétions et stimuler la fonction respiratoire par friction si celle-ci n'est pas spontanée. Une oxygénothérapie par masque peut être réalisée. Si aucune amélioration n'est constatée après d'une minute, il est possible de mettre en place une ventilation à pression positive avec un masque bien ajusté (une intubation est possible si l'on dispose de sonde de taille adaptée mais peut induire des lésions trachéales) (Margolis et Casal, 2018)

C'est une des premières indications de l'ECMO en médecine humaine, elle est utilisée en pédiatrie sur les nouveau nés depuis le milieu du XXème siècle et son efficacité est plus qu'avérée (Pollack *et al.*, 2023). Cependant sa mise en place chez le chien est conditionnée à l'existence de matériel adapté à des patients de très petite taille et avec un volume sanguin très réduit. Les circuits actuels d'ECMO disponibles ne semblent pas permettre de réaliser de telles procédures.

## **3. Affections mixtes**

Les affections mixtes sont des affections d'origine cardiaque à répercussions pulmonaires comme pour l'œdème cardiogénique du poumon ou des pathologies affectants d'autres organes et ayant des répercussions cardiaques et pulmonaires comme la hernie diaphragmatique.

### **A Arrêt cardio-respiratoire**

Un arrêt cardio-respiratoire (ACR) se caractérise par l'interruption du fonctionnement du cœur et des poumons associée à un état d'inconscience. Les causes sont très nombreuses, souvent multiples et rarement identifiées précisément.

Le premier pilier de la réanimation cardio-pulmonaire est le massage cardiaque suivie le plus rapidement possible par une oxygénation par intubation endotrachéale. Le monitoring, et notamment la capnographie et l'électrocardiogramme (ECG), sont essentiels pour la prise de décision durant la réanimation. Selon les informations du monitoring on peut administrer de l'adrénaline et de l'atropine ou réaliser une défibrillation par choc électrique. On estime qu'au bout de 15 minutes de réanimation sans reprise de l'activité cardiaque, les chances de survie sont très

faibles (Rieser, 2000). La VA-ECMO pourrait permettre, si elle est instaurée à temps, de maintenir en vie les patients victimes d'arrêt cardiaque. L'enjeu est la mise en place rapide de cette technologie de réanimation. On pourrait envisager la mise sous ECMO préventives des patients pour lesquels le risque d'ACR est élevé (par exemple les patients ayant déjà présenté un ACR).

## **B Hernie diaphragmatique**

Une hernie diaphragmatique est le passage d'un organe abdominal dans la cavité thoracique par une ouverture pathologique ou physiologique. En effet les hernies diaphragmatiques peuvent être congénitales ou traumatiques. Les hernies congénitales sont souvent non viables et les animaux concernés ne survivent pas longtemps après la naissance. Dans le cas de la hernie congénitale péritonéo-péricardique il est possible que la hernie ne provoque pas de symptômes et ne soit découverte que fortuitement. Elle peut alors être prise en charge médicalement ou chirurgicalement selon la gravité des signes cliniques associés.

Dans le cas des hernies diaphragmatiques traumatiques, les organes majoritairement herniés sont le foie, l'estomac, l'intestin grêle l'omentum et enfin la rate. Les signes cliniques majoritairement observés dans le cas de hernie traumatique sont une dyspnée restrictive avec discordance, de l'orthopnée, des bruits respiratoires assourdis voir des bruits digestifs dans le thorax, des troubles digestifs et un état de choc. Le diagnostic se fait par radiographie thoracique. L'échographie permet d'avoir des informations sur la solution de continuité sur le diaphragme.

La prise en charge en urgence vise d'abord à stabiliser l'animal. On procède à une oxygénothérapie, une analgésie, une fluidothérapie et on administre des anti-émétiques centraux comme le maropitant. On peut éventuellement réaliser une gastrocentèse ou une thoracocentèse en présence d'épanchement thoracique. Une procédure d'ECMO pourrait être indiquée en cas de détresse respiratoire en tant que mesure de stabilisation assurant une perfusion efficace des organes tant que la vascularisation est indemne en attendant une prise en charge chirurgicale.

La prise en charge chirurgicale est le traitement définitif de la hernie diaphragmatique. Elle consiste à remettre en place les organe herniés et suturer le diaphragme pour restaurer son intégrité. Idéalement une stabilisation durant 24 à 48 heures du patient est préférable avant d'envisager la chirurgie. Néanmoins si les complications associées à la hernie rendent la réanimation peu ou pas efficace alors on envisage une chirurgie immédiatement (Gibson *et al.*, 2005). C'est la cas par exemple lorsque l'on observe une anse abdominale étranglée ou rompue, une hémorragie permanente si l'estomac est hernié ou si la détresse respiratoire est réfractaire à l'oxygénothérapie (Carb, 1975), (Peterson *et al.*, 2015).

## **C Œdème cardiogénique**

Un œdème correspond à l'accumulation anormale de liquide dans les espaces pulmonaires extra-vasculaires (interstitium ou alvéoles). On distingue les œdèmes cardiogéniques qui sont les plus fréquents des œdèmes non cardiogéniques. L'œdème pulmonaire cardiogénique est la conséquence d'une insuffisance cardiaque congestive gauche qui entraîne une augmentation de pression dans les vaisseaux pulmonaire et ainsi un changement de l'équilibre hydrostatique qui entraîne le passage de liquide vers les poumons hors du compartiment vasculaire. Les principales causes d'insuffisance cardiaque gauche sont une maladie valvulaire dégénérative, une myocardiopathie dilatée ou des cardiopathies congénitales.

Les signes cliniques les plus fréquents sont de la toux et une intolérance à l'effort voir au repos qui peuvent être associées à de la discordance, de l'orthopnée, une cyanose et un jetage spumeux bilatéral dans les cas les plus graves. Le diagnostic se fait par imagerie médicale, le plus fréquemment par échographie. (Dobbe *et al.*, 2019)

La prise en charge en urgence d'un œdème cardiogénique repose sur une oxygénothérapie ainsi que sur l'administration de diurétique comme le furosémide pour tenter de réduire l'œdème pulmonaire. La VA-ECMO à toute sa place dans la prise en charge puisqu'elle permet d'épargner le parenchyme pulmonaire durant la résorption des lésions mais elle diminue également la pression vasculaire sur les vaisseaux pulmonaires permettant de limiter la formation de l'œdème. De plus elle assure une circulation efficace du sang grâce au rôle de la pompe du circuit d'ECMO dans un contexte d'insuffisance cardiaque tout en diminuant la précharge. Il conviendra de débiter un traitement pour la maladie cardiaque si cela n'a pas été fait comprenant un inhibiteur de l'enzyme de conversion de l'angiotensine ainsi qu'un anti-aldostérone comme la spironolactone. L'évolution de la maladie cardiaque devra être suivie régulièrement par échocardiographie. (Saeed *et al.*, 2023)

## **D Soutien péri-chirurgicale**

Lors de procédures de chirurgies cardiaques il est parfois nécessaire d'immobiliser le muscle cardiaque afin de sécuriser le site d'intervention. Même si la pathologie traitée n'entraîne pas une défaillance sévère de la fonction cardio respiratoire, l'immobilisation du cœur nécessite la mise en place de traitement de soutien.

### **a. Interventions chirurgicales à cœur ouvert**

Les interventions chirurgicales à cœur ouvert nécessitent forcément un système de circulation extracorporelle avec pompe pour détourner le sang du site opératoire (Thourani *et al.*, 2006). Elle est alors utilisée dans le cadre de correction chirurgicale d'anomalies cardiaques congénitales comme par exemple les shunts systémiques vers l'artère pulmonaire, les tétralopies de Fallot, les dextroposition de l'aorte et le truncus arteriosus qui est l'émergence d'un tronc artériel unique au dessus d'une valve artérielle unique (Shuhaiber *et al.*, 2011).

### **b. Interventions chirurgicales thoraciques non-cardiaques**

Les chirurgies des voies respiratoires et trachéobronchiques comme la résection de néoplasies des voies aériennes la pose de stent et la réparation de fistules bronchopleurales ou trachéo-œsophagiennes sont également des cas où la fonction respiratoire est défaillante (Foong *et al.*, 2021).

C'est aussi le cas lors de prise en charge de masse médiastinale comme un sarcome médiastinale (Felten *et al.*, 2010) et un nodule thyroïdien (Shao *et al.*, 2009) mais aussi dans des cas de résection et de transplantation pulmonaire (Foong *et al.*, 2021).

### **c. Autres indications chirurgicales.**

Certaines interventions ne concernant pas directement le système cardio-respiratoire peuvent avoir un effet déresseur sur ces fonctions vitales. C'est le cas lors de certaines d'interventions obstétricales en cas de complication de l'accouchement chez les femmes, par exemple lors d'embolie du liquide amniotique qui associe un collapsus cardiovasculaire sévère, un syndrome de détresse respiratoire aiguë et une hémorragie avec coagulation intra vasculaire disséminée, lors de myocardiopathie péripartum, ou lors d'hypertension pulmonaire durant la grossesse. (Foong *et al.*, 2021)

On peut également citer la prise en charge de patients polytraumatisés, les anesthésies d'urgence pour les patients souffrant d'instabilité hémodynamique, d'hyperthermie aiguë et réfractaire ou d'anaphylaxie persistante.(Foong *et al.*, 2021).

Dans tous les cas on imagine aisément la place de choix que pourrait avoir l'ECMO dans les mesures d'anesthésie et de réanimations mises en place lors de ces procédures particulièrement invasives.

### **E Soutien post-thoracotomie**

Depuis les années 2010 l'ECMO est utilisé en médecine humaine comme méthode de soutien de l'appareil cardio respiratoire après des chirurgies thoraciques. Souvent elle est indiquée suite à l'observation d'une complication per ou post opératoire comme une détresse respiratoire, une insuffisance cardiaque ou une instabilité hémodynamique (Gregorio *et al.*, 2020). En médecine vétérinaire, cette pratique n'est pas encore entrée dans les habitudes. Les recommandations du *Royal Veterinary College* de Londres, qui est l'un des trois centres dans le monde où sont pratiquées des chirurgies avec mise en place d'ECMO sur des patients de façon régulière, sont de sevrer le patient et retirer le circuit d'ECMO dès la fin de la chirurgie après atteinte d'une température corporelle de 36°C (Davies, s. d.).





# Troisième partie : Réalisations documentées d'oxygénation par membrane extracorporelle chez le chien

---

## 1. Utilisation de l'ECMO chez le chien

Pour avoir un aperçu le plus précis possible de l'utilisation actuelle et passée de l'ECMO sur les chiens les 200 premiers résultats des recherches « *ECMO+dog* », « *ECMO+canine* », « *cardiopulmonary+bypass+dog* » et « *cardiopulmonary+bypass+canine* » sur les bases de données PubMed et Google Scholar ont été parcourus. Les articles publiés à partir de 1970, dont le titre ou le résumé (s'il était accessible) évoquait explicitement des tentatives d'ECMO réalisées sur des chiens, ont été retenus. Les articles trop anciens, publiés dans des journaux dans une autre langue que l'anglais sans traduction disponible ou publiés dans des revues cryptiques ne sont pas examinés. Le corpus final compte environ 70 publications scientifiques.

### A. Contexte expérimentale

Plus d'un millier de tentatives d'ECMO sur des chiens ont été rapportées dans des publications scientifiques depuis les années 70, parmi elles, la majorité était à visée expérimentale et non thérapeutique. En effet, les chiens et les agneaux (et moins fréquemment les babouins, les porcs et les lapins) sont utilisés comme modèle animal de référence pour les expérimentations visant à développer et améliorer la technique de l'ECMO pour la médecine humaine. Une exception notable est le domaine de la chirurgie cardiaque dans lequel l'ECMO est utilisée régulièrement de façon thérapeutique sur des chiens (Bristow *et al.*, 2017). Un petit nombre d'étude sur l'ECMO chez le chien a été réalisé par des universités vétérinaires pour ambition de généraliser cette technique. On peut notamment citer les travaux de Kamimura *et al.* (1999) ainsi que le travail de revue de Pelosi *et al.* (2013). Costa *et al.* (2014) et Ferreira *et al.* (2011) ont également réalisé des travaux de recherche sur l'ECMO dans le cadre de la médecine vétérinaire mais publiés dans des revues brésiliennes sans traduction disponible.

Le fait que les chiens soient utilisés comme des modèles rend l'évaluation de la survie à l'ECMO à moyen et long terme plus difficile, en effet, ils sont bien souvent euthanasiés suite à la procédure et parfois autopsiés. Cependant cela permet de collecter des données sur les adaptations nécessaires au fonctionnement de cette procédure de médecine humaine sur des chiens ainsi que sur les potentielles événements pouvant survenir durant la procédure. D'autre part, la majorité des études utilisent des chiens croisés de moyen format ou des beagles, ce qui ne permet pas d'étudier les potentielles différences interraciales qui sont pourtant très marquées en médecine vétérinaire et ne prend pas en compte la surreprésentation des races de petites tailles dans les pathologies cardiaques. Il n'est pas exclu que des tentatives d'ECMO thérapeutiques aient été réalisées sur des chiens sans avoir été rapportées dans une publication scientifique.

### B. Etat des lieux des expérimentations d'ECMO réalisées chez le chien

#### a. Efficacité de l'ECMO chez le chien

Comme mentionné précédemment, aucun cas d'utilisation de la technique d'oxygénation par membrane extracorporelle à visée thérapeutique n'a été rapporté dans la littérature. Cela

complice l'évaluation de son efficacité thérapeutique chez le chien. L'analyse du taux de survie dans les groupes de chiens soumis expérimentalement à l'ECMO nous permet d'avoir une première idée. Les études les plus récentes (entre 2011 et 2022) parmi celles faisant état de tentatives d'ECMO sur un ou plusieurs chiens parviennent systématiquement à un taux de survie de 100 % pour des groupes de 6 à 30 chiens (Xi *et al.*, 2022) (Li *et al.*, 2022), (K. Zhang *et al.*, 2021), (Y. Zhang *et al.*, 2021), (Han *et al.*, 2018), (Ju *et al.*, 2017), (Sakamoto *et al.*, 2015), (Kawashima *et al.*, 2011). Ces études portaient sur des chiens sains ou présentant une pathologie induite pour raison expérimentale. Le taux de survie pendant la procédure en conditions expérimentales semble être excellent mais est donc à nuancer.

En effet cette survie est évaluée à court terme après l'intervention et on ne dispose pas de données sur la durée de survie de ces animaux qui sont parfois euthanasiés pour être autopsiés. De plus les animaux soumis à l'ECMO peuvent être sains lors du recrutement ce qui les différencie encore des patients pour lesquels l'ECMO est indiquée à visée thérapeutique. Dans certaines études des protocoles sont mis en place pour induire volontairement des pathologies d'intérêt sur les animaux sujets à l'ECMO, c'est le cas dans l'étude de Xi *et al.* dans laquelle de l'acide oléique est injecté dans la veine jugulaire pour atteindre une pression partielle en oxygène dans le sang, inférieure à 100 mmHg ce qui s'approche des conditions d'un état de détresse respiratoire.

Parmi les cas rapportés d'ECMO en tant que soutien per-anesthésique lors de chirurgies cardiaques le taux de survie semble être tout aussi bon. Une étude japonaise rapporte un taux de réussite de 96 % sur 102 chiens (Kanemoto *et al.*, 2021).

Les échantillons utilisés dans les études sont souvent de petite taille comme fréquemment rencontré en médecine vétérinaire. Cela complique la détection d'effets faibles et favorise les effets groupes.

### **b. Les indications pour lesquelles l'ECMO a été testée chez le chien**

Une part importante de la littérature concernant l'ECMO sur les chiens s'intéresse non pas à l'efficacité de l'ECMO pour prévenir ou lutter contre une pathologie en particulier mais pour tester des innovations matérielles. Les données tirées de ces articles apportent des informations fondamentales sur la mortalité, sur les protocoles mis en place, les précautions à prendre pour éviter les complications et les adaptations au modèle canin mais ne permettent pas de juger de l'effet thérapeutique de l'ECMO. On peut citer les études portant sur la nécessité d'une pompe au sein d'un circuit d'ECMO, les améliorations hémodynamiques apportées par un dispositif permettant un débit pulsatile du sang, ou la validation de nouveaux composés anticoagulants par exemple (Ju *et al.*, 2017), (Y. Zhang *et al.*, 2021), (Han *et al.*, 2018). D'autre part, un certain nombre de publications ont pour objectif d'évaluer les conséquences hémodynamiques de l'ECMO pour ainsi pouvoir les prévenir ou en tirer des contre-indications. On peut citer une étude ancienne portant sur les effets sur les gaz du sang de 24h d'ECMO (Michalot *et al.*, 1979). Ou plus récemment, une étude portant sur les effets hémodynamiques de la VA-ECMO (Sakamoto *et al.*, 2015).

Ces deux catégories de publication mises de côté, il reste une vingtaine d'articles publiés à ce jour qui évaluent les bénéfices de l'ECMO dans le traitement de pathologies spécifiques chez le chien sans compter les articles rapportant des chirurgies cardiaques réalisées avec ECMO.

## i. Shunt du système cardio respiratoire durant une chirurgie cardiaque

Le shunt du système cardio respiratoire durant une chirurgie cardiaque, ou « *cardiopulmonary bypass* » en anglais (CPB), est la première application historique des techniques de circulation extra-corporelles. On différencie ECMO et CPB par leur objectif thérapeutique ; l'ECMO est une technique de soutien de la fonction cardio respiratoire mettant l'accent sur l'oxygénation permettant de laisser un temps de repos aux organes lésés notamment les poumons, sa durée est classiquement estimée en nombre de jour. Le CPB à une durée beaucoup plus courte, celle de la chirurgie, et son objectif est uniquement le soutien per opératoire durant une procédure nécessitant de limiter au maximum le volume de sang présent dans le cœur. Une autre différence est que la canulation pour le CPB se fait au bloc opératoire, sous anesthésie général après dissection des vaisseaux alors que la mise en place des cathéter d'ECMO peut se faire au chevet du patient sous anesthésie locale. Enfin, la fonction d'oxygénation de la VV-ECMO n'a pas d'équivalent parmi les techniques de CPB. (Punjabi et Taylor, 2013).

En médecine vétérinaire les chirurgies cardiaques restent des procédures rares réalisés par un petit nombre de structures spécialisés en France. Elles sont cependant plus fréquentes que les procédures d'ECMO et les rapports de cas de CPB sont plus nombreux. Les procédures qui nécessitent un CPB sont par exemple l'implantation d'un pacemaker, le remplacement d'une valvule mitrale par une bioprothèse et une valvuloplastie (Behr *et al.*, 2007), (Kanemoto *et al.*, 2021), (Yoshida *et al.*, 2022). Certaines chirurgies sont réalisées après induction d'un arrêt cardiaque dans des conditions d'hypothermie, d'autres en présence de battements cardiaques. Les données récoltés dans le cadre de procédure de CPB sont précieuses pour développer l'ECMO car elles permettraient d'éviter de nombreux écueil déjà rencontrés lors du développement du CPB.

Une étude de 2015 semble montrer que les principaux marqueurs de l'inflammation étaient augmentés chez les animaux se réveillant d'une procédure de chirurgie cardiaque avec CPB. Cette étude montre que les taux plasmatiques d'interleukines IL-6, la protéine C-réactive et les globules blancs étaient significativement augmentés chez les 11 chiens ayant subi une intervention de la valvule mitrale par rapport aux taux des mêmes molécules chez 6 chiens sains ayant subi une ovario-hystérectomie (Mizuno *et al.*, 2015). Les auteurs concluent que le CPB induit une réponse inflammatoire systémique chez le chien. Cependant il aurait fallu idéalement un groupe contrôle supplémentaire soumis au CPB sans procédure chirurgicale pour montrer que la réponse inflammatoire est bien due au CPB et non pas entièrement ou en partie à la chirurgie cardiaque elle-même.

En 2022, une équipe anglaise s'est intéressée à l'association entre les chirurgies cardiaques avec CPB et insuffisance rénale aiguë (IRA) sur 19 chiens sans groupe témoin (Starybrat *et al.*, 2022). En médecine humaine, Les personnes subissant une chirurgie cardiaque sous CPC continuent de servir de modèles cliniques de l'IRA en raison des conditions relativement standardisées, et de la surveillance étroite avant et après l'opération. Parmi les 19 chiens, 15,8 % des chiens ont montré des signes d'IRA après la procédure chirurgicale. Cette fréquence est similaire à celle des IRA acquises dans les services de soins intensifs pour carnivores domestiques (Kenney *et al.*, 2010). Des facteurs indicateurs d'IRA présents dans le sang ou dans les urines ont été dosés et il a été montré que les facteurs inosine et cystatine urinaire B étaient modifiés après la procédure chirurgicale, les auteurs suggèrent que ces marqueurs sont utiles dans la détections précoces des

IRA. Cette étude ne confirme par les résultats de Mizuno et al (2015), puisque la CRP semble se maintenir à des valeurs similaires aux valeurs pré-opératoires.

La protamine est l'antidote de l'héparine. L'héparine est un anticoagulant largement utilisé durant les procédures de circulations extracorporelles dans les circuits mais également directement par voie intraveineuse, ce qui fait de la protamine une molécule de base des procédures de circulation extra corporelle (Cf I). En médecine humaine, un lien de causalité entre administration de protamine et hypotension semble être mis en évidence, notamment lorsqu'elle est administrée après l'arrêt du CPB. Les effets inotrope négatif et vasodilatateur systémique de la protamine semblent être la cause de ces hypotensions. Une étude sur 14 chiens montre que 2 d'entre eux ont été sujets à une hypotension probablement causée par la protamine. L'échantillon est de petite taille ne permettant pas d'interpréter rigoureusement cette fréquence. Les résultats suggèrent que l'utilisation de vasopresseurs comme l'adrénaline ou le renouvellement d'administration d'héparine permet de restaurer une pression sanguine dans les valeurs usuelles. (Yoshida *et al.*, 2022)

## ii. Pathologies cardiaques

Dans les années 70 durant les débuts de l'ECMO, Krellenstein s'est intéressé à l'utilité de l'ECMO dans le soutien de la fonction cardiaque lors de thrombo-embolie pulmonaire. Des thrombus ont été artificiellement injectés dans les artères pulmonaires d'un groupe de 20 chiens croisé pesant 20 à 30kg. 10 d'entre eux ont bénéficié d'une procédure de VA-ECMO tandis que les 10 autres faisait partie d'un groupe contrôle. Aucun des sujets du groupe contrôle n'a survécu à l'anesthésie qui a suivi la mise en place du thrombus. Tous les animaux du groupe test ont été sevré de leur perfusion et ont survécu à l'ECMO. Seuls 4 animaux du groupe ECMO ont survécu jusqu'à six jours post-procédure et ont été euthanasié et autopsiés. Ce taux de survie faible par rapport à celui retrouvé dans des études plus récentes (cf III.2.B.A) est à mettre en perspective avec les connaissances moins importantes et le matériel moins performant disponibles à l'époque de l'étude. Ces résultats suggèrent tout de même que l'ECMO permet d'augmenter la durée de survie après l'apparition d'une thrombo-embolie pulmonaire chez le chien (Krellenstein *et al.*, 1977). La survie aux premières heures suivant une thrombo-embolie pulmonaire est décisif pour le pronostic (cf II), faisant de l'ECMO une technique de traitement de première ligne.

Keiichi Horita et son équipe se sont intéressé à l'utilisation de l'ECMO en tant que technologie de soutien durant une chirurgie impliquant une thoracotomie à la fin des années 1990. Leur but était de montrer que l'ECMO peut être utilisée pour cette indication sans avoir à recourir à une ventilation mécanique. Pour démontrer leur hypothèse ils ont réalisé une chirurgie de retrait de deux anneaux trachéaux suivi d'une reconstruction trachéale assisté par vidéo sur six chiens dont trois étaient ventilés mécaniquement et trois étaient oxygénés par ECMO. Le circuit de VV-ECMO était particulier puisque le sang était drainé de la veine fémorale et était ensuite ré-injecté directement dans l'atrium droit ce qui permet de dévier quasiment la totalité du flux sanguin. Les six sujets ont été hémodynamique stable tout le long de la procédure et leur saturation artérielle en oxygène s'est maintenu au-dessus de 98 % à tout instant. La taille particulièrement faible de l'échantillon complique l'interprétation de ces résultats. Les auteurs suggèrent que ce circuit d'ECMO particulier est un système de soutien pulmonaire complet, sûr et utile durant une chirurgie impliquant une thoracotomie et permet de se passer de ventilation pulmonaire (Horita *et al.*, 1998).

La prise en charge d'occlusion d'un vaisseau coronaire par VA ECMO a été étudiée sur dix chiens. L'hypothèse testée était que la VA-ECMO permet de réduire la pression dans le ventricule gauche

permettant ainsi de préserver le myocarde d'une éventuelle ischémie. Les résultats suggèrent que l'ECMO permet bien de réduire la charge du ventricule gauche sans pour autant être suffisante pour protéger le myocarde. (Geannopoulos *et al.*, 1991)

Les apports de l'ECMO dans la prise en charge du choc endotoxémique chez les chiots ont été étudiés par l'équipe de chirurgie pédiatrique de l'université de médecine d'Osaka. Leur but était de montrer qu'un débit pulsatile d'ECMO est plus efficace pour maintenir une stabilité hémodynamique qu'un débit non pulsatile. Le protocole expérimental n'inclut donc pas de groupe témoin n'étant pas soumis à l'ECMO ce qui ne nous permet pas de tirer des conclusions sur la pertinence de l'utilisation de cette technique dans la prise en charge d'un sepsis. L'expérience est réalisée sur 20 chiots chez lesquels on induit un choc endotoxémique par injection intraveineuse d'*E.Coli*. Une procédure de VA-ECMO est réalisée chez tous les chiots, dix d'entre eux avec un débit pulsatile et les autres avec un débit non pulsatile. Aucune mention n'est faite du taux de survie après la manipulation. On peut supposer que tous les chiots étaient encore en vie à la fin de la période de mesure des différents paramètres, soit 180 min après l'injection de toxines. Les auteurs concluent qu'un débit pulsatile d'ECMO permet d'améliorer la stabilité hémodynamique et la perfusion tissulaire en cas de choc endo-toxémique par rapport à un débit non pulsatile (Okuyama *et al.*, 1992). Il semble cependant impossible de tirer des conclusions sur la pertinence de l'ECMO dans la prise en charge d'un sepsis chez le chien ni sur la sûreté de cette application en l'absence d'information sur la morbi-mortalité. Les auteurs mentionnent que cette technique a déjà été utilisée en médecine humaine dans la prise en charge du sepsis chez les nouveaux nés (McCune *et al.*, 1990).

### iii. Pathologies respiratoires

L'utilité de l'ECMO dans la prise en charge de détresse respiratoire a été évaluée à plusieurs reprises sur les chiens. Le modèle le plus souvent étudié consiste à injecter un liquide dense dans le ventricule droit, créant ainsi une hypertension pulmonaire évoluant rapidement en œdème pulmonaire ou en injectant un produit du même type directement dans les bronches créant ainsi une pneumonie par aspiration d'une grande sévérité menant rapidement à l'accumulation de fluide interstitiel. Il s'agit d'une affection facilement reproductible et dont le tropisme uniquement respiratoire permet d'évaluer réellement l'efficacité de l'oxygénation par ECMO en tant que soutien de la fonction respiratoire. Certains auteurs considèrent qu'on peut étendre les résultats des études consacrées à l'œdème pulmonaire à toutes les pathologies induisant une détresse respiratoire (Brandt *et al.*, 1975).

Une première étude parut en 1975 utilise un protocole comportant des injection d'acide chlorhydrique dans les bronches principales pour initier la détresse respiratoire. Cinq groupes sont constitués permettant d'évaluer l'efficacité et l'innocuité de l'ECMO en condition physiologique et pathologique et les comparer avec celles des méthodes de ventilations plus classiques. L'étude montre que le groupe recevant une oxygénation par membrane extra-corporelle présentait une accumulation de liquide dans les poumons significativement moins importante, mesurée par le poids des poumons, que le groupe traité par des méthodes conventionnelles. Les auteurs mettent cela en relation avec l'augmentation moindre de la pression artérielle du groupe ECMO par rapport à celle du groupe traité par ventilation conventionnelle. Les mesures n'ayant été réalisées que sur 24h il n'est pas possible de tirer des conclusions sur l'efficacité dans la prise en charge de l'œdème pulmonaire d'autant plus qu'aucun des animaux de ces deux groupes n'a survécu à l'arrêt des soins 24 heures après leur initiation. Dans cette études les auteurs utilisent la VA-

ECMO bien que la VV-ECMO soit plus indiquée pour les troubles purement respiratoires, il est à noter que cette dernière s'est développée plus tardivement (Brandt *et al.*, 1975).

En 1980 une étude s'intéresse aux conséquences hémodynamiques de l'ECMO lorsqu'elle est utilisée comme soutien de la fonction respiratoire en cas de privation d'oxygène ou d'œdème pulmonaire aigu causé par injection d'acide oléique sur 15 chiens. L'originalité de cette étude est que le circuit utilisé est artério-veineux, c'est-à-dire que le sang drainé provient d'une artère et est injecté après oxygénation dans une veine. L'hypothèse des auteurs est que cette méthode permet, contrairement à la VA-ECMO, de se passer de pompe et d'apporter du sang oxygéné aux artères pulmonaires ce qui pourrait enrayer la vasoconstriction pulmonaire hypoxique et améliorer la cicatrisation du parenchyme pulmonaire lésé. Dans le cas d'une détresse respiratoire, oxygénation du sang artériel est pertinent puisque l'oxygénation par les poumons est compromise. Actuellement la VV-ECMO est utilisée pour ces mêmes caractéristiques (Griffith *et al.*, 1980). Une manipulation très similaire est reproduite quelques années plus tard par une équipe de chirurgie cardio-thoracique de Cleveland et suggère que l'ECMO à un débit suffisant permet d'améliorer l'oxygénation mais entraîne une augmentation du débit cardiaque ainsi qu'une réduction de la résistance vasculaire périphérique et de la pression artérielle systémique (Chapman *et al.*, 1990).

Une autre étude reprend un protocole similaire mais s'intéresse cette fois aux effets seuls du contournement pulmonaire par le flux sanguin dans la réduction de l'œdème. Pour cela les douze sujets sont connectés à des circuits de VA-ECMO paramétrés pour ne pas intervenir dans les échanges gazeux. Dans ce protocole l'œdème pulmonaire est causé par aspiration de kérosène. Les résultats suggèrent que la réduction de la pression vasculaire pulmonaire permise par la déviation du flux sanguin permet de ralentir la formation de l'œdème pulmonaire. Cela suggère que les bénéfices de l'ECMO dans la prise en charge de l'œdème ne sont pas uniquement dus à sa fonction d'oxygénation mais aussi par la réduction de la pression hydrostatique dans les vaisseaux pulmonaires que permet le shunt des poumons. Les auteurs évoquent également dans leur discussion la possibilité que ce type de circuit permette aux poumons de « se reposer » sans être lésés par des pressions aériques élevées ou par des concentrations toxiques en oxygène. (Zucker *et al.*, 1991).

L'association d'un pneumothorax avec l'ECMO a été étudiée en 1989 sur neuf chiens. Sur ces chiens un pneumothorax a été induit par injection bilatérale d'air dans l'espace pleural puis un circuit d'ECMO a été connecté à six d'entre eux. Les résultats suggèrent que la mise en place de l'ECMO induit une diminution de la perfusion périphérique, entraînant une diminution du débit de drainage de l'ECMO et finalement des dégradations hémodynamiques. Ces anomalies ont été résolues par le drainage de l'air présent dans l'espace pleural. Cela suggère que la présence d'un pneumothorax est une contre-indication à l'utilisation de l'ECMO chez le chien car il augmente la pression intra thoracique ce qui diminue le retour veineux. Les auteurs rapportent qu'en médecine pédiatrique, la dégradation hémodynamique d'un patient sous ECMO doit faire suspecter la présence d'un pneumothorax (Zwischenberger *et al.*, 1989).

Les patients pour lesquels l'ECMO est indiquée présentent des pathologies cardiaques et/ou respiratoires et sont ainsi souvent à risque de développer des hypoxies de l'encéphales. Une équipe japonaise s'est intéressée à la capacité de l'ECMO à oxygéner le cerveau dans un contexte de détresse respiratoire provoqué par un approvisionnement insuffisant en oxygène. Ils concluent que la VA-ECMO n'a pas la capacité de maintenir une oxygénation suffisante du tissu cérébral dans des conditions d'insuffisance respiratoire sévère mais que l'hypoxie est moins sévère quand le site de reperfusion est l'artère axillaire plutôt que l'artère fémorale. Une fois de plus, ces

résultats sont à mettre en perspective avec la faible taille de l'échantillon (neuf chiens) et l'induction artificielle d'une détresse respiratoire particulièrement sévère (Wada *et al.*, 2000).

Des tentatives de VV-ECMO ont également été réalisées sur des chiens. Dans le cadre d'un essai d'un nouveau modèle de circuit d'ECMO compacte à destination des nouveaux nés souffrant de détresse respiratoire, sept chiens ont été soumis à la VV-ECMO. L'originalité de l'appareil testé est qu'il ne nécessite que l'insertion d'un cathéter à simple lumière utilisée alternativement pour le drainage et la reperfusion grâce à deux pompes ce qui le rend moins invasif. Le circuit a permis de produire des échanges gazeux suffisant dans un contexte de détresse respiratoire induite sur les sujets par ventilation d'un gaz pauvre en dioxygène. Bien que le but de l'étude était autre, elle montre que la VV-ECMO est réalisable sur le chien. (Funakubo *et al.*, 1987)

#### iv. Pathologies mixtes : arrêt cardio respiratoire

Une méta-analyse regroupant six études conduites à l'université de Pittsburgh sur 221 chiens s'intéresse à l'utilisation de la VA-ECMO dans le cadre des arrêts cardio-respiratoires en comparaison aux techniques de réanimation classique. Les résultats semblent montrer que l'ECMO offre une meilleure survie, permet de résoudre des arrêts cardio-respiratoires mais aussi des rythmes de fibrillation ventriculaire et permet une meilleure préservation du système nerveux centrale. (Safar *et al.*, 1990).

Une étude postérieure détaille les effets bénéfiques de la VA-ECMO dans le contexte de la réanimation suite à un arrêt-cardio respiratoire : réduction de l'ischémie myocardique, maintien de la perfusion cérébrale à au débit, facilitation de la régulation de la température corporelle, réduction des risques de coagulation avec l'héparine, dilution des substances toxiques dans les tissus cérébraux telles que le glutamate, le lactate et les radicaux libres (en particulier lorsqu'il est associé à une thérapie de purification du sang) (Kano *et al.*, 1993).

Il a été montré que l'ECMO peut être utilisé en association avec des protocoles d'hypothermie thérapeutiques dans la prise en charge d'un ACR avec des effets bénéfiques dans la préservation des organes notamment le système nerveux (Ao *et al.*, 2001). C'est également avec un modèle canin d'arrêt cardiaque qu'a été mis en évidence l'utilité d'un débit pulsatile d'ECMO permettant la préservation de l'endothélium vasculaire et d'atténuer l'inflammation pulmonaire (Li *et al.*, 2022).

#### v. Récapitulatif des articles scientifiques traitant des applications de l'ECMO chez le chien

Le tableau 1 récapitule les articles qui traitent des différentes indications de l'ECMO qui ont été testée chez le chien en précisant leurs auteurs et années de parution.



**Tableau 1 : Publications scientifiques traitants des indications de l'ECMO chez le chien**

	<b>Nombres de publications scientifiques</b>	<b>Auteurs et années de parution</b>
<b>Indications cardiovasculaires</b>	<b>3</b>	
Thromboembolie	1	Krellenstein et al (1977)
Choc endotoxémique	1	Okuyama et al (1992)
Occlusion coronaire transitoire	1	Geannopoulos et al (1991)
<b>Indications respiratoires</b>	<b>7</b>	
Œdème pulmonaire	4	Zucker et al (1991), Chapman et al (1990), Griffith (1980), Brandt et al (1975),
Pneumothorax	1	Zwischenberger et al (1989)
Hypoxie	1	Wada et al (2000)
Absence de surfactant	1	Funakubo (1987)
<b>Indications mixtes</b>	<b>5</b>	
Arrêt cardio respiratoire	5	Li G et al (2022), Ao et al (2001), Tamesue (2005), Kano et al (1993), Safar et al (1990)

## 2. Perspectives

### A. Spécificités vétérinaires

#### a. Coût

Plusieurs études s'intéressent à évaluer le coût de l'ECMO en médecine humaine, aucune en médecine vétérinaire. Cependant le matériel utilisé pour les chiens étant pour l'instant du matériel conçu pour la médecine humaine, l'ordre de grandeur des prix reste une donnée intéressante. Il est à noter cependant que le coût des soins vétérinaire varie beaucoup d'un pays à un autre même pour des procédures identiques. Aux Etats-Unis, où sont réalisées la majeure partie des études sur le coût de l'ECMO, les soins médicaux sont parmi les plus chers au monde (Oude

Lansink-Hartgring *et al.*, 2021). En médecine humaine le coût d'une procédure d'ECMO varie beaucoup d'une structure à une autre. La revue systématique de Oude Lansink-Hartgring et al regroupant des études de différents pays du monde fait état de coûts d'hospitalisation liés à l'ECMO allant de 22 305 USD à 334 608 USD (2021). Tandis qu'une étude Norvégienne plus ancienne évoque des couts allant jusqu'à 405 497 USD (Mishra *et al.*, 2009). C'est donc une technique qui, bien que de plus en plus accessible, demeure couteuse.

Ces données ne sont pas immédiatement extrapolables à la médecine vétérinaire. En effet la taille plus réduite des patients diminue la taille de l'espace nécessaire à l'hospitalisation et le volume des molécules administrées ce qui diminue probablement le coût de l'ECMO en contexte vétérinaire. A l'opposé l'utilisation de matériel pédiatrique ou spécifique à la médecine vétérinaire pourrait engendrer un surcout. Il n'est pas aisé dans ces conditions d'estimer le cout de l'ECMO en médecine vétérinaire. Cependant on peut raisonnablement affirmer qu'elle se situe parmi les techniques les plus couteuses proposées dans les cliniques et hôpitaux vétérinaires.

D'autre part contrairement aux soins de médecine humaine, le coût de l'ECMO est entièrement à la charge du propriétaire dans tous les pays ce qui est un facteur dissuasif supplémentaire. La standardisation des procédures et l'augmentation du nombre de tentatives pourraient permettre une diminution de son prix comme cela a pu être le cas avec d'autres technologie anciennement réservées à la médecine humaine et maintenant largement présentes dans le paysage vétérinaire.

Le développement des assurances pour animaux de compagnies est peut-être une des clés pour permettre à cette méthode couteuse de se répandre bien qu'actuellement elles ne prennent pas en charge des sommes aussi importantes que celles citées plus haut.

## **b. Technique**

Pour que l'ECMO se généralise en médecine vétérinaire, la technique maitrisée en médecine humaine doit être adaptée aux spécificités du patient canin. La variété de taille et de conformation chez les chiens complique la conceptualisation d'une méthode standardisée. L'ECMO est déjà utilisée en chirurgie cardiaque vétérinaire ce qui nous permet d'avoir un certain nombre de protocoles ayant déjà fait preuve de leur fonctionnalité. Le travail de revue de Pelosi et al (2013) qui s'intéresse aux procédures de circulation extracorporelle permettant le contournement des appareils cardiaques et respiratoires dans le cadre de chirurgies cardiaques jusqu'en 2013 nous apportent des informations précises mais relatives à un contexte particulier. Ces observations sont globalement cohérentes avec les valeurs trouvées dans les protocoles expérimentaux d'ECMO sur modèle canin. Cependant il est a noté que les maladies cardiaques et notamment la maladie valvulaire mitrale dégénérative qui est une des plus fréquemment retrouvées, atteignent plus spécialement les chiens de petite taille ne représentant ainsi pas toute la diversité de morphologie de l'espèce canine.

### **i. Canules**

La taille des canules utilisées pour le circuit d'ECMO dépend du format du chien ainsi que du diamètre des vaisseaux considérés. La canulation des veines nécessite de plus grandes canules que celle des artères. Pour un chien de moins de 10kg les canules utilisées dans la littérature vont de 3Fr à 12Fr pour les artères et de 8Fr à 16Fr pour les veines, de 8Fr à 36Fr pour les vaisseaux des chiens de 10 à 20 kilos et jusqu'à 40Fr pour les chiens dépassant les 21kg (Pelosi *et al.*, 2013).

Historiquement les canulations artérielles sont réalisées via l'artère fémorale ou l'artère carotide et plus rarement l'aorte chez le chien. La localisation des canules veineuses dépend de la procédure à réaliser : les veines jugulaire et fémorales sont fréquemment utilisées. Il est à noter que la canule artérielle est la portion du circuit de plus faible diamètre. Des pressions trop élevées dans cette portion peuvent léser les protéines sanguines ou engendrer un effet « jet » pouvant endommager l'endothélium vasculaire (Pelosi *et al.*, 2013).

Le faible volume sanguin des patients de petite taille pose le problème de l'hémodilution engendrée par le liquide d'amorçage du circuit pouvant entraîner une diminution significative de l'hématocrite. Pour cela il est recommandé de réduire au maximum la longueur du circuit et le diamètre des canules utilisées et d'utiliser des modèles d'oxygénateurs pédiatriques nécessitant un volume de liquide d'amorçage plus faible (Pelosi *et al.*, 2013).

#### ii. Débit

Le débit d'ECMO moyen établi dans la revue de Pelosi et al, indépendant du poids et de la température corporelle est de  $77,1 \pm 22,9$  ml/kg/min. Des conditions d'hypothermie thérapeutiques semblent permettre de réduire le débit nécessaire en raison du ralentissement du métabolisme associé (Miyamoto *et al.*, 1986).

#### iii. Pompe

Maintenir un débit faible de façon précise peut être facilité par l'utilisation d'une pompe à rouleaux qui, bien que plus traumatique pour le tissu sanguin, s'accommode mieux des faibles débits, nécessaires pour les patients de petites tailles ayant un faible volume sanguin, que les pompes centrifuges (Cf I.3) (Sarkar et Prabhu, 2017). Les pompes à rouleaux sont néanmoins connues pour activer le système de l'inflammation et faciliter la coagulation. Le choix de la pompe en médecine vétérinaire doit être réfléchi avec attention et le format du patient doit être pris en considération. (Pelosi *et al.*, 2013).

#### iv. Anti-coagulation

L'héparine est l'anticoagulant le plus largement utilisé dans les tentatives d'ECMO sur les chiens. Elle s'administre par voie intraveineuse et peut également être enduite sur les parois internes du circuit. Les doses utilisées dans la littérature vétérinaire varient entre 1,45mg/kg et 5mg/kg (Pelosi *et al.*, 2013). Les temps de coagulation peuvent être mesurés durant l'intervention pour monitorer la fonction de coagulation. Les effets de l'héparine peuvent être annulés par l'administration de protamine.

### **3. Développer de nouvelles applications de l'ECMO chez le chien**

Les procédures d'ECMO en structure hospitalière reste encore des exceptions et il reste encore de nombreuses applications vétérinaires de l'ECMO qui n'ont jamais été testées. On peut penser à des applications cardio-vasculaires comme les insuffisances cardiaques décompensées, les thrombo-embolies mais également les myocardites ainsi que des affections mixtes cardio-respiratoires comme les sepsis, les hernies discales et les œdèmes cardiogéniques. Les détresses respiratoires aiguës chez le chien ont servi de modèle humain à beaucoup d'études durant la seconde moitié du XXème siècle cependant seule une certaine pathologie est représentée, l'œdème aigu du poumon. Beaucoup d'autres indications respiratoires, bien que provoquant des symptômes proches, n'ont jamais été traité par l'ECMO même expérimentalement. On pense notamment aux hémorragies pulmonaires, aux traumatismes pulmonaires comme les torsions de lobes ou les noyades, aux pneumonies infectieuses ainsi qu'aux obstruction des voies respiratoires (Cf II).

Pour envisager un développement à plus grande échelle de l'ECMO, d'autres études expérimentales doivent être menées ayant pour objectif inédit d'adapter cette technologie au patient canin. Cela permettra peut-être à des protocoles standardisés de voir le jour à terme, rendant plus accessible cette technique à des structures vétérinaires de grande taille disposant d'un service de soins intensifs-réanimation-anesthésie dans un premier temps.

Ce développement à grande échelle de l'application de l'ECMO chez le chien ne sera permis qu'à condition que le coût de cette technique baisse. Paradoxalement le développement à grande échelle de cette technique permettra par économie d'échelle d'en faire diminuer le coût. D'autres technologies ont connus cette évolution ces dernières années comme la tomodensitométrie, passant d'exceptionnelle et coûteuse à quotidienne et abordable.

Les développements récents de la technique en médecine humaine, en partie accélérés par la crise sanitaire du Covid-19, pourraient avoir des répercussions positives sur sa démocratisation en médecine vétérinaire.

# Conclusion

---

L'ECMO est une procédure utilisée dans les services de soins intensifs de médecine humaine adulte et pédiatrique depuis quelques décennies seulement. C'est une technique complexe nécessitant du matériel et une formation spécifique. Ces dernières années, de nombreuses innovations ont permis de faciliter la mise en œuvre de l'ECMO notamment la compaction toujours plus efficace des circuits.

Les indications de l'ECMO chez l'humain sont nombreuses et concernent les affections cardiaques, respiratoire et mixte cardio-respiratoires. Beaucoup d'entre elles sont directement transférables au chien tandis que d'autres, spécifiques à l'espèce canine, restent à établir précisément.

Des essais d'oxygénation par membrane extra-corporelle ont déjà été réalisés dans l'espèce canine, la plupart du temps dans un contexte expérimentale visant à développer ou améliorer l'utilisation de cette technique chez l'Homme. Cette prédominance d'un contexte expérimentale complique l'interprétation des données au service de la médecine vétérinaire. Cependant elle a permis de tester l'ECMO chez le chien dans diverses conditions pathologiques et de mettre en lumière quelles adaptations techniques sont nécessaires par rapport aux protocoles de médecine humaine. Les shunts de l'appareil cardio respiratoire durant une chirurgie cardiaque est une procédure semblable l'ECMO est quant à lui utilisé en contexte clinique en médecine vétérinaire. La proximité de cette technique permet d'extrapoler les données facilitant ainsi le développement de l'ECMO.

L'ECMO est une technique très couteuse, surement trop à l'heure actuelle pour rendre possible son utilisation régulière dans les centres de soins vétérinaire. Son coût pourrait être amené à baisser avec l'augmentation de son utilisation si elle fait preuve de sa pertinence en médecine vétérinaire.

La prochaine étape du développement de l'ECMO en médecine vétérinaire serait de tester cette technologie sur des patients de centre hospitaliers vétérinaire dans le cadre d'une étude sur une indication spécifique. Utiliser des fonds alloués à la recherche pour financer le matériel permettrait de réduire significativement le coût pour les propriétaires. Une explication claire de l'état des connaissances actuelles sur l'ECMO pourrait ainsi finir de remporter leur adhésion.



# Liste des références bibliographiques

---

- AO, H., TANIMOTO, H., YOSHITAKE, A., *et al.* (2001) Long-term mild hypothermia with extracorporeal lung and heart assist improves survival from prolonged cardiac arrest in dogs. *Resuscitation* vol. 48, n° 2, p. 163-174. [[https://doi.org/10.1016/S0300-9572\(00\)00252-5](https://doi.org/10.1016/S0300-9572(00)00252-5)]
- BEHR, L., CHETBOUL, V., SAMPEDRANO, C.C., *et al.* (2007) Beating Heart Mitral Valve Replacement with a Bovine Pericardial Bioprosthesis for Treatment of Mitral Valve Dysplasia in a Bull Terrier. *Veterinary Surgery* vol. 36, n° 3, p. 190-198. [<https://doi.org/10.1111/j.1532-950X.2007.00259.x>]
- BENAVIDES, K.L., ROZANSKI, E.A., OURA, T.J. (2019) Lung lobe torsion in 35 dogs and 4 cats. *The Canadian Veterinary Journal* vol. 60, n° 1, p. 60-66.
- BETIT, P. (2018) Technical Advances in the Field of ECMO. *Respiratory Care* vol. 63, n° 9, p. 1162-1173. [<https://doi.org/10.4187/respcare.06320>]
- BILEVICIUS, E., DRAGOSAVAC, D., DRAGOSAVAC, S., *et al.* (2001) Multiple organ failure in septic patients. *Brazilian Journal of Infectious Diseases* vol. 5, p. 103-110. [<https://doi.org/10.1590/S1413-86702001000300001>]
- BOETTCHER, W., MERKLE, F., WEITKEMPER, H.-H. (2003) History of extracorporeal circulation: the conceptional and developmental period. *The Journal of Extra-Corporeal Technology* vol. 35, n° 3, p. 172-183.
- BOSWOOD, A., LAMB, C.R., WHITE, R.N. (2000) Aortic and iliac thrombosis in six dogs. *The Journal of Small Animal Practice* vol. 41, n° 3, p. 109-114. [<https://doi.org/10.1111/j.1748-5827.2000.tb03176.x>]
- BOYSEN, S. (2018) Pulmonary Hemorrhage. In *Textbook of Small Animal Emergency Medicine*. John Wiley & Sons, Ltd, p. 260-265. [<https://doi.org/10.1002/9781119028994.ch41>]
- BRANDT, B., DOYLE, B., WEINTRAUB, H., *et al.* (1975) Pulmonary artery pressure and lung water during extracorporeal circulation in experimental pulmonary insufficiency. *The Annals of Thoracic Surgery* vol. 20, n° 3, p. 308-315. [[https://doi.org/10.1016/s0003-4975\(10\)64223-3](https://doi.org/10.1016/s0003-4975(10)64223-3)]
- BRASSEUR, A., SCOLLETTA, S., LORUSSO, R., *et al.* (2018) Hybrid extracorporeal membrane oxygenation. *Journal of Thoracic Disease* vol. 10, Suppl 5, p. S707-S715. [<https://doi.org/10.21037/jtd.2018.03.84>]
- BRISTOW, P., SARGENT, J., LUIS FUENTES, V., *et al.* (2017) Outcome of bioprosthetic valve replacement in dogs with tricuspid valve dysplasia. *The Journal of Small Animal Practice* vol. 58, n° 4, p. 205-210. [<https://doi.org/10.1111/jsap.12630>]
- CARB, A. (1975) Symposium on surgical techniques in small animal practice. Diaphragmatic hernia in the dog and cat. *The Veterinary Clinics of North America* vol. 5, n° 3, p. 477-494. [[https://doi.org/10.1016/s0091-0279\(75\)50063-8](https://doi.org/10.1016/s0091-0279(75)50063-8)]
- CHAPMAN, J., ADAMS, M., GEHA, A.S. (1990) Hemodynamic response to pumpless extracorporeal membrane oxygenation. *The Journal of Thoracic and Cardiovascular Surgery* vol. 99, n° 4, p. 741-750. [[https://doi.org/10.1016/S0022-5223\(19\)36952-1](https://doi.org/10.1016/S0022-5223(19)36952-1)]

- CHLEBOWSKI, M.M., BALTAGI, S., CARLSON, M., *et al.* (2020) Clinical controversies in anticoagulation monitoring and antithrombin supplementation for ECMO. *Critical Care* vol. 24, p. 19. [<https://doi.org/10.1186/s13054-020-2726-9>]
- COOPER, L.T., BERRY, G.J., SHABETAI, R. (1997) Idiopathic Giant-Cell Myocarditis — Natural History and Treatment. *New England Journal of Medicine* vol. 336, n° 26, p. 1860-1866. [<https://doi.org/10.1056/NEJM199706263362603>]
- COSTA, A.C. da, SILVEIRA, L.L. da, FERREIRA, F. da S., *et al.* (2014) Oxigenação extracorpórea por membrana em cães sem auxílio circulatório. *Ciência Rural* vol. 44, n° 5, p. 897-903. [<https://doi.org/10.1590/S0103-84782014000500022>]
- CROW, S., FISCHER, A.C., SCHEARS, R.M. (2009) Extracorporeal Life Support: Utilization, Cost, Controversy, and Ethics of Trying to Save Lives. *Seminars in Cardiothoracic and Vascular Anesthesia* vol. 13, n° 3, p. 183-191. [<https://doi.org/10.1177/1089253209347385>]
- DAVIES, J. (2021) Canine Cardiopulmonary Bypass: Mitral Valve Annuloplasty and Artificial Chordal Replacement on Extracorporeal Circulatory Bypass in *British Association of Critical Care Nurses*. [[https://www.baccn.org/media/resources/P41\\_poster\\_Canine\\_Cardiopulmonary\\_Bypass\\_-\\_Mitral\\_Valve\\_Annuloplasty\\_and\\_Artif\\_ScnmR81.pdf](https://www.baccn.org/media/resources/P41_poster_Canine_Cardiopulmonary_Bypass_-_Mitral_Valve_Annuloplasty_and_Artif_ScnmR81.pdf)], consulté le 27/06/23.
- DELLA MAGGIORE, A. (2020) An Update on Tracheal and Airway Collapse in Dogs. *The Veterinary Clinics of North America. Small Animal Practice* vol. 50, n° 2, p. 419-430. [<https://doi.org/10.1016/j.cvsm.2019.11.003>]
- DELLINGER, R.P., LEVY, M.M., RHODES, A., *et al.* (2013) Surviving Sepsis Campaign: International Guidelines for Management of Severe Sepsis and Septic Shock, 2012. *Intensive Care Medicine* vol. 39, n° 2, p. 165-228. [<https://doi.org/10.1007/s00134-012-2769-8>]
- DOBBE, L., RAHMAN, R., ELMASSRY, M., *et al.* (2019) Cardiogenic Pulmonary Edema. *The American Journal of the Medical Sciences* vol. 358, n° 6, p. 389-397. [<https://doi.org/10.1016/j.amjms.2019.09.011>]
- DOHERTY, S. (2017) Pulmonary embolism An update. *Australian Family Physician* vol. 46, n° 11, p. 816-820.
- EDMUNDS, L.H. (2003) Advances in the heart-lung machine after John and Mary Gibbon. *The Annals of Thoracic Surgery* vol. 76, n° 6, p. S2220-S2223. [<https://doi.org/10.1016/j.athoracsur.2003.09.013>]
- EXTRACORPOREAL LIFE SUPPORT ORGANISATION (2017) ELSO Guidelines for Cardiopulmonary Extracorporeal Life Support, Version 1.4 Ann Arbor, MI, USA [www.else.org](http://www.else.org)
- FADELELMOULA, T. (2020) Extracorporeal membrane oxygenation therapy in adult patients: a narrative review of literature. *International Journal of Medicine in Developing Countries* p. 547-554. [<https://doi.org/10.24911/IJMDC.51-1576331607>]
- FELTEN, M.-L., MICHEL-CHERQUI, M., PUYO, P., *et al.* (2010) Extracorporeal membrane oxygenation use for mediastinal tumor resection. *The Annals of Thoracic Surgery* vol. 89, n° 3, p. 1012. [<https://doi.org/10.1016/j.athoracsur.2009.09.064>]
- FERREIRA, F.S., SILVEIRA, L.L., COSTA, A.C., *et al.* (2011) Serum lactate dehydrogenase (LDH) activity in dogs submitted to extracorporeal membrane oxygenation (ECMO) for three hours. *Ciência Animal Brasileira* vol. 12, n° 3, p. 554-559.



- FITZGERALD, K.T., FLOOD, A.A. (2006) Smoke Inhalation. *Clinical Techniques in Small Animal Practice, Practical Toxicology* vol. 21, n° 4, p. 205-214. [<https://doi.org/10.1053/j.ctsap.2006.10.009>]
- FOONG, T.W., RAMANATHAN, K., CHAN, K.K.M., *et al.* (2021) Extracorporeal Membrane Oxygenation During Adult Noncardiac Surgery and Perioperative Emergencies: A Narrative Review. *Journal of Cardiothoracic and Vascular Anesthesia* vol. 35, n° 1, p. 281-297. [<https://doi.org/10.1053/j.jvca.2020.01.025>]
- FUNAKUBO, A., FUKUI, Y., KAWAMURA, T. (1987) A Compact Neonatal Extracorporeal Oxygenator (ECMO) System Using a Single Lumen Catheter. *ASAIO Journal* vol. 33, n° 3, p. 429-432.
- GASSER, R., LERCHER, P., KLEIN, W. (1999) Lyme Carditis and Borrelia-Associated Dilated Cardiomyopathy. *Heart Failure Reviews* vol. 3, n° 4, p. 241-248. [<https://doi.org/10.1023/A:1009859817705>]
- GEANNOPOULOS, C.J., LEYA, F.S., JOHNSON, S.A., *et al.* (1991) Effect of cardiopulmonary support on regional and global left ventricular function during transient coronary occlusion. *American Heart Journal* vol. 122, n° 1, Part 1, p. 34-43. [[https://doi.org/10.1016/0002-8703\(91\)90755-7](https://doi.org/10.1016/0002-8703(91)90755-7)]
- GIBSON, T.W.G., BRISSON, B.A., SEARS, W. (2005) Perioperative survival rates after surgery for diaphragmatic hernia in dogs and cats: 92 cases (1990–2002). *Journal of the American Veterinary Medical Association* vol. 227, n° 1, p. 105-109. [<https://doi.org/10.2460/javma.2005.227.105>]
- GOGGS, R., BENIGNI, L., FUENTES, V.L., *et al.* (2009) Pulmonary thromboembolism. *Journal of Veterinary Emergency and Critical Care*, vol. 19, n° 1, p. 30-52. [<https://doi.org/10.1111/j.1476-4431.2009.00388.x>]
- GOLDKAMP, C.E. (2008) Canine Drowning. In *VetFolio*, [<https://www.vetfolio.com/learn/article/canine-drowning>], consulté le 27/06/23
- GONÇALVES, R., PENDERIS, J., CHANG, Y.P., *et al.* (2008) Clinical and neurological characteristics of aortic thromboembolism in dogs. *Journal of Small Animal Practice* vol. 49, n° 4, p. 178-184. [<https://doi.org/10.1111/j.1748-5827.2007.00530.x>]
- GREGORIO, G.D., SELLA, N., FERRIGNO, P., *et al.* (2020) Extracorporeal membrane oxygenation for postoperative complications in general thoracic surgery: a ten-year experience of a university referral centre. *Current Challenges in Thoracic Surgery* vol. 2, n° 36. [<https://doi.org/10.21037/ccts-20-132>]
- GRIFFITH, B.P., BOROVETZ, H.S., HARDESTY, R.L., *et al.* (1980) Cardiopulmonary Dynamics during Arteriovenous Perfusion: Cardiac Output, Pulmonary Arterial Resistance, and Right Ventricular Stroke Work. *The Annals of Thoracic Surgery* vol. 29, n° 1, p. 49-56. [[https://doi.org/10.1016/S0003-4975\(10\)61627-X](https://doi.org/10.1016/S0003-4975(10)61627-X)]
- HAN, S.J., HAN, W., SONG, H.-J., *et al.* (2018) Validation of Nafamostat Mesilate as an Anticoagulant in Extracorporeal Membrane Oxygenation: A Large-Animal Experiment. *The Korean Journal of Thoracic and Cardiovascular Surgery* vol. 51, n° 2, p. 114-121. [<https://doi.org/10.5090/kjtcs.2018.51.2.114>]

- HEFFNER, G.G., ROZANSKI, E.A., BEAL, M.W., *et al.* (2008) Evaluation of freshwater submersion in small animals: 28 cases (1996-2006). *Journal of the American Veterinary Medical Association* vol. 232, n° 2, p. 244-248. [<https://doi.org/10.2460/javma.232.2.244>]
- HELWANI, M.A., LIM, A. (2023) Is venoarterial extracorporeal membrane oxygenation an option for managing septic shock. *Current Opinion in Anaesthesiology* vol. 36, n° 1, p. 45-49. [<https://doi.org/10.1097/ACO.0000000000001206>]
- HORITA, K., CAO, Z.-L., ITOH, T. (1998) Venous-Right Ventricular Extracorporeal Membrane Oxygenation for Thoracic Surgery. *Chest* vol. 114, n° 1, p. 229-235. [<https://doi.org/10.1378/chest.114.1.229>]
- INOUE, M., SUGIURA, K. (2021) Identifying causes of death of companion dogs in Japan using data from pet cemeteries. *The Journal of Veterinary Medical Science* vol. 83, n° 7, p. 1039-1043. [<https://doi.org/10.1292/jvms.21-0171>]
- JANUS, I., NOSZCZYK-NOWAK, A., NOWAK, M., *et al.* (2014) Myocarditis in dogs: etiology, clinical and histopathological features (11 cases: 2007–2013). *Irish Veterinary Journal* vol. 67, n° 1, p. 28. [<https://doi.org/10.1186/s13620-014-0028-8>]
- JOHNSON, K.N., CARR, B., MYCHALISKA, G.B., *et al.* (2022) Switching to centrifugal pumps may decrease hemolysis rates among pediatric ECMO patients. *Perfusion* vol. 37, n° 2, p. 123-127. [<https://doi.org/10.1177/0267659120982572>]
- JOHNSON, L.R., LAPPIN, M.R., BAKER, D.C. (1999) Pulmonary Thromboembolism in 29 Dogs: 1985–1995. *Journal of Veterinary Internal Medicine* vol. 13, n° 4, p. 338-345. [<https://doi.org/10.1111/j.1939-1676.1999.tb02192.x>]
- JU, Z., MA, J., WANG, C., *et al.* (2018) Effects of pumpless extracorporeal lung assist on hemodynamics, gas exchange and inflammatory cascade response during experimental lung injury. *Experimental and Therapeutic Medicine* vol. 15, n° 2, p. 1950-1958. [<https://doi.org/10.3892/etm.2017.5656>]
- KAMIMURA, T., SAKAMOTO, H., MISUMI, K. (1999) Regional Blood Flow Distribution from the Proximal Arterial Cannula during Venous-Arterial Extracorporeal Membrane Oxygenation in Neonatal Dog. *Journal of Veterinary Medical Science* vol. 61, n° 4, p. 311-315. [<https://doi.org/10.1292/jvms.61.311>]
- KANEMOTO, I., MIHARA, K., SATO, K. (2021) Open-heart techniques and mitral valve plasty for mitral regurgitation in toy- and small-breed dogs: A review. *Open Veterinary Journal* vol. 11, n° 1, p. 14-26. [<https://doi.org/10.4314/ovj.v11i1.4>]
- KANO, T., HASHIGUCHIA, A., SADANAGA, M., *et al.* (1993) Cardiopulmonary-cerebral resuscitation by using cardiopulmonary bypass through the femoral vein and artery in dogs. *Resuscitation* vol. 25, n° 3, p. 265-281. [[https://doi.org/10.1016/0300-9572\(93\)90124-9](https://doi.org/10.1016/0300-9572(93)90124-9)]
- KAWASHIMA, D., GOJO, S., NISHIMURA, T., *et al.* (2011) Left Ventricular Mechanical Support with Impella Provides More Ventricular Unloading in Heart Failure Than Extracorporeal Membrane Oxygenation. *ASAIO Journal* vol. 57, n° 3, p. 169-176. [<https://doi.org/10.1097/MAT.0b013e31820e121c>]
- KENNEY, E.M., ROZANSKI, E.A., RUSH, J.E., *et al.* (2010) Association between outcome and organ system dysfunction in dogs with sepsis: 114 cases (2003-2007). *Journal of the American Veterinary Medical Association* vol. 236, n° 1, p. 83-87. [<https://doi.org/10.2460/javma.236.1.83>]

- KING, L.G., BOAG, A. (2018) BSAVA Manual of canine and feline emergency and critical care, 3rd Edition. Cheltenham, British Small Animal Veterinary Association.
- KLOPFLEISCH, R., KOHN, B., PLOG, S., *et al.* (2010) An Emerging Pulmonary Haemorrhagic Syndrome in Dogs: Similar to the Human Leptospiral Pulmonary Haemorrhagic Syndrome? *Veterinary Medicine International* vol. 2010, p. 928541. [<https://doi.org/10.4061/2010/928541>]
- KOLOBOW, T., BOWMAN, R.L. (1963) Construction and evaluation of an alveolar membrane artificial heart-lung. *Transactions - American Society for Artificial Internal Organs* vol. 9, p. 238-243.
- KRELLENSTEIN, D.J., BRYAN-BROWN, C.W., FAYEMI, A.O., *et al.* (1977) Extracorporeal Membrane Oxygenation for Massive Pulmonary Thromboembolism. *The Annals of Thoracic Surgery* vol. 23, n° 5, p. 421-428. [[https://doi.org/10.1016/S0003-4975\(10\)64161-6](https://doi.org/10.1016/S0003-4975(10)64161-6)]
- LEQUIER, L., HORTON, S.B., MCMULLAN, D.M., *et al.* (2013) Extracorporeal Membrane Oxygenation Circuitry. *Pediatric Critical Care Medicine* vol. 14, n° 5 0 1, p. S7-12. [<https://doi.org/10.1097/PCC.0b013e318292dd10>]
- LI, G., ZENG, J., LIU, Z., *et al.* (2021) The Pulsatile Modification Improves Hemodynamics and Attenuates Inflammatory Responses in Extracorporeal Membrane Oxygenation. *Journal of Inflammation Research* vol. 14, p. 1357-1364. [<https://doi.org/10.2147/JIR.S292543>]
- LI, G., ZHU, S., ZENG, J., *et al.* (2022) Arterial Pulsatility Augments Microcirculatory Perfusion and Maintains the Endothelial Integrity during Extracorporeal Membrane Oxygenation via hsa\_circ\_0007367 Upregulation in a Canine Model with Cardiac Arrest. *Oxidative Medicine and Cellular Longevity* vol. 2022, p. 1630918. [<https://doi.org/10.1155/2022/1630918>]
- LIU, S.M., HACKNER, S.G., THOMAS J, VAN WINKLE, (1993) Clinical and Pathological Features of Aortic Thromboembolism in 36 Dogs. *Journal of Veterinary Emergency and Critical Care* vol. 3, n° 1, p. 13-21. [<https://doi.org/10.1111/j.1476-4431.1993.tb00099.x>]
- MACPHAIL, C.M. (2020) Laryngeal Disease in Dogs and Cats: An Update. *The Veterinary Clinics of North America. Small Animal Practice* vol. 50, n° 2, p. 295-310. [<https://doi.org/10.1016/j.cvsm.2019.11.001>]
- MATSUSHITA, S., TADA, T., SASAKI, W., *et al.* (2023) COVID-19 fulminant myocarditis recovered with veno-arterial extracorporeal membrane oxygenation and Impella CP. *Journal of Cardiology Cases*. [<https://doi.org/10.1016/j.jccase.2023.05.003>]
- MCCUNE, S., SHORT, B.L., MILLER, M.K., *et al.* (1990) Extracorporeal membrane oxygenation therapy in neonates with septic shock. *Journal of Pediatric Surgery* vol. 25, n° 5, p. 479-482. [[https://doi.org/10.1016/0022-3468\(90\)90554-M](https://doi.org/10.1016/0022-3468(90)90554-M)]
- MENDOZA-PALOMAR, N., MELENDO-PÉREZ, S., BALCELLS, J., *et al.* (2021) Influenza-Associated Disseminated Aspergillosis in a 9-Year-Old Girl Requiring ECMO Support. *Journal of Fungi* vol. 7, n° 9, p. 726. [<https://doi.org/10.3390/jof7090726>]
- MICHALOT, G., GIRARDET, P., GRIMBERT, F., *et al.* (1979) 24-Hour Extracorporeal Membrane Oxygenation in the Hypoxic Dog: Hemodynamics and Pulmonary Gas Exchange. *European Surgical Research* vol. 11, n° 6, p. 399-408. [<https://doi.org/10.1159/000128090>]
- MILLAR, J.E., FANNING, J.P., MCDONALD, C.I., *et al.* (2016) The inflammatory response to extracorporeal membrane oxygenation (ECMO): a review of the pathophysiology. *Critical Care* vol. 20, n° 1, p. 387. [<https://doi.org/10.1186/s13054-016-1570-4>]

- MISHRA, V., SVENNEVIG, J.L., BUGGE, J.F., *et al.* (2010) Cost of extracorporeal membrane oxygenation: evidence from the Rikshospitalet University Hospital, Oslo, Norway. *European Journal of Cardio-Thoracic Surgery* vol. 37, n° 2, p. 339-342. [<https://doi.org/10.1016/j.ejcts.2009.06.059>]
- MIYAMOTO, K., KAWASHIMA, Y., MATSUDA, H., *et al.* (1986) Optimal perfusion flow rate for the brain during deep hypothermic cardiopulmonary bypass at 20 degrees C. An experimental study. *The Journal of Thoracic and Cardiovascular Surgery* vol. 92, n° 6, p. 1065-1070.
- MIYASAKA, K., TAKATA, M., MUTO, R. (1996) Twenty-four-hour venoarterial extracorporeal membrane oxygenation without systemic heparinization in dogs. *Pediatric Surgery International* vol. 11, n° 7, p. 466-470. [<https://doi.org/10.1007/BF00180084>]
- MIZUNO, T., KAMIYAMA, H., MIZUNO, M., *et al.* (2015) Plasma cytokine levels in dogs undergoing cardiopulmonary bypass. *Research in Veterinary Science* vol. 101, p. 99-105. [<https://doi.org/10.1016/j.rvsc.2015.03.011>]
- MODELL, J.H., MOYA, F., NEWBY, E.J., *et al.* (1967) The effects of fluid volume in seawater drowning. *Annals of Internal Medicine* vol. 67, n° 1, p. 68-80. [<https://doi.org/10.7326/0003-4819-67-1-68>]
- MORGAN, I. (1998) Superiority of centrifugal pump over roller pump in paediatric cardiac surgery: prospective randomised trial. *European Journal of Cardio-Thoracic Surgery* vol. 13, n° 5, p. 526-532. [[https://doi.org/10.1016/S1010-7940\(98\)00067-0](https://doi.org/10.1016/S1010-7940(98)00067-0)]
- MOSIER, J.M., KELSEY, M., RAZ, Y., *et al.* (2015) Extracorporeal membrane oxygenation (ECMO) for critically ill adults in the emergency department: history, current applications, and future directions. *Critical Care* vol. 19, n° 1, p. 431. [<https://doi.org/10.1186/s13054-015-1155-7>]
- NG, P.Y., MA, T.S.K., IP, A., *et al.* (2023) Effects of varying blood flow rate during peripheral veno-arterial extracorporeal membrane oxygen (V-A ECMO) on left ventricular function measured by two-dimensional strain. *Frontiers in Cardiovascular Medicine* vol. 10, p. 1147783. [<https://doi.org/10.3389/fcvm.2023.1147783>]
- NISHIMURA, O. (1990) Experimental study of pumpless ECMO during 24 hours using extracapillary blood flow type polypropylene membrane oxygenator. *Zasshi Journal Nihon Kyobu Geka Gakkai* vol. 38, n° 6, p. 999-1005.
- O'DWYER, L. (2015) Thromboembolic disease in dogs and cats. *Veterinary Nursing Journal* vol. 30, n° 4, p. 118-121. [<https://doi.org/10.1080/17415349.2015.1017382>]
- OKUYAMA, H., KAMATA, S., ISHIKAWA, S., *et al.* (1992) Effects of Synchronous Pulsatile Extracorporeal Membrane Oxygenation in an Endotoxin-Induced Shock Model: An Experimental Study. *Artificial Organs* vol. 16, n° 5, p. 477-484. [<https://doi.org/10.1111/j.1525-1594.1992.tb00327.x>]
- OUDE LANSINK-HARTGRING, A., VAN MINNEN, O., VERMEULEN, K.M., *et al.* (2021) Hospital Costs of Extracorporeal Membrane Oxygenation in Adults: A Systematic Review. *PharmacoEconomics - Open* vol. 5, n° 4, p. 613-623. [<https://doi.org/10.1007/s41669-021-00272-9>]
- PEEK, G.J., KILLER, H.M., REEVES, R., *et al.* (2002) Early experience with a polymethyl pentene oxygenator for adult extracorporeal life support. *ASAIO Journal* vol. 48, n° 5, p. 480-482. [<https://doi.org/10.1097/00002480-200209000-00007>]

- PEITZ, G.J., MURRY, D.J. (2023) The Influence of Extracorporeal Membrane Oxygenation on Antibiotic Pharmacokinetics. *Antibiotics* vol. 12, n° 3, p. 500. [<https://doi.org/10.3390/antibiotics12030500>]
- PELOSI, A., ANDERSON, L.K., PAUGH, J., *et al.* (2013) Challenges of Cardiopulmonary Bypass—A Review of the Veterinary Literature. *Veterinary Surgery* vol. 42, n° 2, p. 119-136. [<https://doi.org/10.1111/j.1532-950X.2012.01008.x>]
- PETERSON, N.W., BUOTE, N.J., BARR, J.W. (2015) The impact of surgical timing and intervention on outcome in traumatized dogs and cats. *Journal of Veterinary Emergency and Critical Care* vol. 25, n° 1, p. 63-75. [<https://doi.org/10.1111/vec.12279>]
- POLLACK, B.E., KIRSCH, R., CHAPMAN, R., *et al.* (2023) Extracorporeal Membrane Oxygenation Then and Now; Broadening Indications and Availability. *Critical Care Clinics* vol. 39, n° 2, p. 255-275. [<https://doi.org/10.1016/j.ccc.2022.09.003>]
- PUNJABI, P.P., TAYLOR, K.M. (2013) The science and practice of cardiopulmonary bypass: From cross circulation to ECMO and SIRS. *Global Cardiology Science & Practice* vol. 2013, n° 3, p. 249-260. [<https://doi.org/10.5339/gcsp.2013.32>]
- RABIE, A.A., ELHAZMI, A., AZZAM, M.H., *et al.* (2023) Expert consensus statement on venovenous extracorporeal membrane oxygenation ECMO for COVID-19 severe ARDS: an international Delphi study. *Annals of Intensive Care* vol. 13, n° 1, p. 36. [<https://doi.org/10.1186/s13613-023-01126-9>]
- REAGAN, K.L., SYKES, J.E. (2020) Canine Infectious Respiratory Disease. *The Veterinary Clinics of North America. Small Animal Practice* vol. 50, n° 2, p. 405-418. [<https://doi.org/10.1016/j.cvsm.2019.10.009>]
- RIESER, T.M. (2000) Cardiopulmonary resuscitation. *Clinical Techniques in Small Animal Practice, Emergency Medicine* vol. 15, n° 2, p. 76-81. [<https://doi.org/10.1053/svms.2000.6801>]
- SAEED, O., NUNEZ, J.I., JORDE, U.P. (2023) Pulmonary Protection from Left Ventricular Distension During Venous Extracorporeal Membrane Oxygenation: Review and Management Algorithm. *Lung* vol. 201, n° 2, p. 119-134. [<https://doi.org/10.1007/s00408-023-00616-8>]
- SAFAR, P., ABRAMSON, N.S., ANGELOS, M., *et al.* (1990) Emergency cardiopulmonary bypass for resuscitation from prolonged cardiac arrest. *The American Journal of Emergency Medicine* vol. 8, n° 1, p. 55-67. [[https://doi.org/10.1016/0735-6757\(90\)90298-e](https://doi.org/10.1016/0735-6757(90)90298-e)]
- SAKAMOTO, K., SAKU, K., KISHI, T., *et al.* (2015) Prediction of the impact of venous extracorporeal membrane oxygenation on hemodynamics. *American Journal of Physiology-Heart and Circulatory Physiology* vol. 308, n° 8, p. H921-H930. [<https://doi.org/10.1152/ajpheart.00603.2014>]
- SARKAR, M., PRABHU, V. (2017) Basics of cardiopulmonary bypass. *Indian Journal of Anaesthesia* vol. 61, n° 9, p. 760-767. [[https://doi.org/10.4103/ija.IJA\\_379\\_17](https://doi.org/10.4103/ija.IJA_379_17)]
- SHAO, Y., SHEN, M., DING, Z., *et al.* (2009) Extracorporeal membrane oxygenation-assisted resection of goiter causing severe extrinsic airway compression. *The Annals of Thoracic Surgery* vol. 88, n° 2, p. 659-661. [<https://doi.org/10.1016/j.athoracsur.2008.12.073>]

- SHEKAR, K., FRASER, J.F., SMITH, M.T., *et al.* (2012) Pharmacokinetic changes in patients receiving extracorporeal membrane oxygenation. *Journal of Critical Care* vol. 27, n° 6, p. 741.e9-18. [<https://doi.org/10.1016/j.jcrc.2012.02.013>]
- SHEKAR, K., ROBERTS, J.A., MCDONALD, C.I., *et al.* (2015) Protein-bound drugs are prone to sequestration in the extracorporeal membrane oxygenation circuit: results from an ex vivo study. *Critical Care* vol. 19, n° 1, p. 164. [<https://doi.org/10.1186/s13054-015-0891-z>]
- SHUHAIBER, J., THIAGARAJAN, R.R., LAUSSEN, P.C., *et al.* (2011) Survival of Children Requiring Repeat Extracorporeal Membrane Oxygenation After Congenital Heart Surgery. *The Annals of Thoracic Surgery* vol. 91, n° 6, p. 1949-1955. [<https://doi.org/10.1016/j.athoracsur.2011.01.078>]
- SINGER, M., DEUTSCHMAN, C.S., SEYMOUR, C.W., *et al.* (2016) The Third International Consensus Definitions for Sepsis and Septic Shock (Sepsis-3). *JAMA* vol. 315, n° 8, p. 801-810. [<https://doi.org/10.1001/jama.2016.0287>]
- STARYBRAT, D., JEPSON, R., BRISTOW, P., *et al.* (2022) Prospective evaluation of novel biomarkers of acute kidney injury in dogs following cardiac surgery under cardiopulmonary bypass. *Journal of Veterinary Emergency and Critical Care* vol. 32, n° 6, p. 733-742. [<https://doi.org/10.1111/vec.13250>]
- TAMARI, Y., LEE-SENSIBA, K., KING, S., *et al.* (1999) An improved bladder for pump control during ECMO procedures. *The Journal of Extra-Corporeal Technology* vol. 31, n° 2, p. 84-90.
- THOURANI, V.H., KIRSHBOM, P.M., KANTER, K.R., *et al.* (2006) Venoarterial Extracorporeal Membrane Oxygenation (VA-ECMO) in Pediatric Cardiac Support. *The Annals of Thoracic Surgery* vol. 82, n° 1, p. 138-145. [<https://doi.org/10.1016/j.athoracsur.2006.02.011>]
- VAN BEECK, E.F., BRANCHE, C.M., SZPILMAN, D., *et al.* (2005) A new definition of drowning: towards documentation and prevention of a global public health problem. *Bulletin of the World Health Organization* vol. 83, n° 11, p. 853-856.
- WADA, H., WATARI, M., SUEDA, T., *et al.* (2000) Cerebral Tissue Oxygen Saturation During Percutaneous Cardiopulmonary Support in a Canine Model of Respiratory Failure. *Artificial Organs* vol. 24, n° 8, p. 640-643. [<https://doi.org/10.1046/j.1525-1594.2000.06601.x>]
- WIERUSZEWSKI, P.M., ORTOLEVA, J.P., CORMICAN, D.S., *et al.* (2023) Extracorporeal Membrane Oxygenation in Acute Respiratory Failure. *Pulmonary Therapy* vol. 9, n° 1, p. 109-126. [<https://doi.org/10.1007/s41030-023-00214-2>]
- XI, W., WANG, A., ZHANG, Y., *et al.* (2022) Ultra-protective ventilation combined with V-V ECMO has a preferable therapeutic effect on Acute Respiratory Distress Syndrome: An experimental study in aged Beagle dogs. preprint. In Review. [<https://doi.org/10.21203/rs.3.rs-1639103/v1>]
- YOSHIDA, T., MATSUURA, K., MANDOUR, A.S., *et al.* (2022) Hemodynamic Effects of Protamine Infusion in Dogs with Myxomatous Mitral Valve Disease Undergoing Mitral Valvuloplasty. *Veterinary Sciences* vol. 9, n° 4, p. 178. [<https://doi.org/10.3390/vetsci9040178>]
- YOSHIDA, T., NAMIKI, R., MATSUURA, K. (2022) Mitral valvuloplasty with left atrial appendage closure and pacemaker implantation in a dog with severe myxomatous mitral valve degeneration: a case report. *BMC Veterinary Research* vol. 18, n° 1, p. 184. [<https://doi.org/10.1186/s12917-022-03284-7>]

ZANGRILLO, A., BIONDI-ZOCCAI, G., LANDONI, G., *et al.* (2013) Extracorporeal membrane oxygenation (ECMO) in patients with H1N1 influenza infection: a systematic review and meta-analysis including 8 studies and 266 patients receiving ECMO. *Critical Care* vol. 17, n° 1, p. R30. [<https://doi.org/10.1186/cc12512>]

ZHANG, K., MA, M., PAN, H., *et al.* (2021) Effect of CRRT combined with low-flow ECMO on canines with ARDS and hypercapnia. *Journal of Artificial Organs* vol. 24, n° 3, p. 336-342. [<https://doi.org/10.1007/s10047-021-01253-9>]

ZHANG, Y., ZENG, J., HE, X., *et al.* (2021) Pulsatility protects the endothelial glycocalyx during extracorporeal membrane oxygenation. *Microcirculation* vol. 28, n° 7. [<https://doi.org/10.1111/micc.12722>]

ZUCKER, A.R., WOOD, L.D.H., CURET-SCOTT, M., *et al.* (1991) Partial lung bypass reduces pulmonary edema induced by kerosene aspiration in dogs. *Journal of Critical Care* vol. 6, n° 1, p. 29-35. [[https://doi.org/10.1016/0883-9441\(91\)90030-W](https://doi.org/10.1016/0883-9441(91)90030-W)]

ZWISCHENBERGER, J.B., BOWERS, R.M., PICKENS, G.J. (1989) Tension pneumothorax during extracorporeal membrane oxygenation. *The Annals of Thoracic Surgery* vol. 47, n° 6, p. 868-871. [[https://doi.org/10.1016/0003-4975\(89\)90022-2](https://doi.org/10.1016/0003-4975(89)90022-2)]





# L'OXYGÉNATION PAR MEMBRANE EXTRACORPORELLE : REVUE BIBLIOGRAPHIQUE DE SON UTILISATION CHEZ LE CHIEN

---

**AUTEUR : Amaryllis GALTIER**

## **RÉSUMÉ :**

L'Oxygénation par membrane extra-corporelle, en anglais « *Extracorporeal Membrane Oxygenation* » (ECMO), est une technique de réanimation invasive permettant de se substituer à la fonction cardiaque et respiratoire pendant une durée se comptant en heures voir en jours. On l'utilise dans des centres spécialisés en médecine humaine dans des cas de défaillance cardio-respiratoire avec pour objectif de diminuer les sollicitations du cœur et des poumons et ainsi permettre une régression des lésions.

Cette technique nécessite du matériel spécialisé pour former un circuit de circulation sanguine extracorporelle comprenant notamment une pompe, un oxygénateur à membrane faisant office de poumons artificiels, un dispositif de réchauffement ainsi que des accès au circuit pour réaliser des prélèvements sanguins, le tout relié par des canules. De nombreux paramètres doivent être soigneusement contrôlés, notamment la pression et l'état de coagulabilité, et des thérapies adjuvantes doivent être mise en place comme une antibiothérapie ou des vasopresseurs.

De nombreuses applications de l'ECMO chez l'Homme ont le potentiel de devenir des indications chez le chien. Ces indications sont des défaillances cardiaques, respiratoires ou mixte. Mais le chien est sujet à des pathologies cardio-respiratoires peu répandues chez l'Homme, ces indications spécifiques à l'espèce canine doivent encore être validées.

Des tentatives d'ECMO chez le chien ont été réalisées mais uniquement dans un contexte expérimental. Ces travaux ont néanmoins permis de récolter des informations essentielles à la mise en place de l'ECMO dans un contexte clinique. Une dizaine d'indications ont été testées et les modalités techniques de la réalisation d'ECMO chez le chien ont été largement étudiées. Le coût très élevé de cette technique reste le principal frein à son installation dans les centres vétérinaires spécialisés. Cependant d'autres technologies, comme par exemple la tomodensitométrie, ont fait faces aux mêmes problématiques à leur apparition jusqu'à ce que la pertinence de leur utilisation en médecine vétérinaire ne soit plus contestée et que leur développement en fasse baisser le coût.

## **MOTS CLÉS :**

CIRCULATION EXTRACORPORELLE / OXYGÉNATION PAR MEMBRANE / RÉANIMATION /  
SOINS INTENSIFS / CARDIO-RESPIRATOIRE / CHIEN

## **JURY :**

Président : Pr Patrick VERWAERDE

Directeur de thèse : Pr Matthias KOHLHAUER

Examinatrice : Dr Stéphanie MAROTTO

# **EXTRACORPOREAL MEMBRANE OXYGENATION: A LITERATURE REVIEW OF ITS USE IN DOGS**

---

**AUTHOR:** Amaryllis GALTIER

## **SUMMARY:**

Extracorporeal Membrane Oxygenation (ECMO) is an invasive resuscitation technique that replaces cardiac and respiratory function for hours or even days. It is used in specialized human medical centers in cases of cardio-respiratory failure, with the aim of reducing the demands on the heart and lungs, and thus enabling lesions to regress.

This technique requires specialized equipment to form an extracorporeal blood circulation circuit, including a pump, a membrane oxygenator acting as artificial lungs, a warming device and access to the circuit for blood sampling, all connected by cannulas. Numerous parameters need to be carefully monitored, including pressure and coagulability, and adjuvant therapies such as antibiotics and vasopressors need to be implemented.

Many applications of ECMO in humans have the potential to become indications in dogs. These indications are cardiac, respiratory or mixed failures. However, as dogs are subject to cardio-respiratory pathologies that are not common in humans, these canine-specific indications have yet to be validated.

Attempts at ECMO in dogs have been made, but only in an experimental context. Nevertheless, these publications have provided essential information for setting up ECMO in a clinical context. About ten indications have been tested, and the technical aspects of ECMO in dogs have been extensively studied. The very high cost of this technique remains the main obstacle to its installation in specialized veterinary centers. However, other technologies, such as computed tomography, have faced similar problems, until the relevance of their use in veterinary medicine is no longer contested, and their development has brought down their cost.

## **KEYWORDS:**

EXTRACORPOREAL CIRCULATION / MEMBRANE OXYGENATION / RESUSCITATION / INTENSIVE CARE / CARDIO-RESPIRATORY / DOG.

## **JURY:**

Chairperson: Pr Patrick VERWAERDE

Thesis Director: Pr Matthias KOHLHAUER

Reviewer: Dr Stéphanie MAROTTO